

T.C.
NECMETTİN ERBAKAN ÜNİVERSİTESİ
SAĞLIK BİLİMLERİ ENSTİTÜSÜ

Anatomi Anabilim Dalı

Yüksek Lisans Tezi

**A. CEREBRI MEDIA'NIN ÇOK KESİTLİ BİLGİSAYARLI TOMOGRAFİ
(MDCT) İLE MORFOMETRİK ANALİZİ**

Burak TÜRKOĞLU

Danışman

Prof. Dr. Mustafa BÜYÜKMUMCU

Konya- 2021

T.C.
NECMETTİN ERBAKAN ÜNİVERSİTESİ
SAĞLIK BİLİMLERİ ENSTİTÜSÜ

Anatomi Anabilim Dalı

Yüksek Lisans Tezi

**A. CEREBRI MEDIA'NIN ÇOK KESİTLİ BİLGİSAYARLI TOMOGRAFİ
(MDCT) İLE MORFOMETRİK ANALİZİ**

Burak TÜRKOĞLU

Danışman

Prof. Dr. Mustafa BÜYÜKMUMCU

Konya- 2021

Tez Onay Sayfası

Necmettin Erbakan Üniversitesi Sağlık Bilimleri Enstitüsü Anatomi Anabilim Dalı Yüksek Lisans Öğrencisi **Burak TÜRKOĞLU**'nun "**A. Cerebri Media'nın Çok Kesitli Bilgisayarlı Tomografi (MDCT) ile Morfometrik Analizi**" başlıklı tezi tarafımızdan incelenmiş; amaç, kapsam ve kalite yönünden Yüksek Lisans Tezi olarak kabul edilmiştir.

KONYA/.../.../2021

Tez Danışmanı Prof. Dr. Mustafa BÜYÜKMUMCU

İmza

Bezmialem Vakıf Üniversitesi /Tıp Fakültesi/Anatomi Anabilim Dalı

Üye

Prof. Dr. Mustafa BÜYÜKMUMCU

İmza

Bezmialem Vakıf Üniversitesi /Tıp Fakültesi/Anatomi Anabilim Dalı

Üye

Prof. Dr. İsmihan İlknur UYSAL

İmza

Necmettin Erbakan Üniversitesi/Tıp Fakültesi/Anatomi Anabilim Dalı

Üye

Dr. Öğr. Üyesi Şerife ALPA

İmza

KTO Karatay Üniversitesi/ Tıp Fakültesi/Anatomi Anabilim Dalı

Yukarıdaki tez, Necmettin Erbakan Üniversitesi Sağlık Bilimleri Enstitüsü Yönetim Kurulunun .../.../20.. tarih vesayılı kararı ile onaylanmıştır.

Prof. Dr. Kısmet Esra NURULLAHOĞLU ATALIK

Enstitü Müdürü

İmza

Tez Beyan Sayfası

Bu tezin tamamının kendi çalışmam olduğunu, planlanmasından yazımına kadar hiçbir aşamasında etik dışı davranışımın olmadığını, tezdeki bütün bilgileri akademik ve etik kurallar içinde elde ettiğimi, tez çalışmasıyla elde edilmeyen bütün bilgi ve yorumlara kaynak gösterdiğimi ve bu kaynakları kaynaklar listesine aldığımı, tez çalışması ve yazımı sırasında patent ve telif haklarını ihlal edici bir davranışımın olmadığını beyan ederim.

15.06.2021

Burak TÜRKOĞLU

Benzerlik Raporu

A. Cerebri Media'nın Çok Kesitli Kesitli Bilgisayarlı Tomografi (MDCT) ile Morfometrik Analizi Burak TÜRKÖĞLÜ



Micrsoft Wordünümü | Kullanıcı Bölgü | Mesajlar | Orijinalim | Tulupe | Topuluk | Yardım | Yardım

Ödevler | Ödevler | Not Değerleri | Kulüp Üyeleri | Takvim | Tahyime | Terfihler

GÖRÜNTÜLENTÖR AMAŞIYFA * A. CEREBRİ MEDİANIN ÇOK KESİTLİ BİLGİSAYARLI TOMOGRAFİ (MDCT) İLE MORFOMETRİK ANALİZİ * A. CEREBRİ MEDİANIN MDCT İLE MORFOMETRİK ANALİZİ

Bu sayfa hakkında

Bu sizin ödev tutanağınızdır. Bir yazılı ödevi gönderdiğiniz için yazılı ödevin benzerlik raporunu görüntülemek için yazılı ödevin benzerlik raporunu kullanabilirsiniz. Telif hakkı ihlali durumunda olmaları için Benzerlik Raporunun her özelliğinin kullanılmasını gösterir.

A. CEREBRİ MEDİANIN MDCT İLE MORFOMETRİK ANALİZİ

GELEN KUTUSU | GÖRÜNTÜLENTÖR YENİ ÖDEVLER *

Dosyayı Gönder

Yazdır

Burak Türköğlü

BAŞLIK

A. CEREBRİ MEDİANIN MDCT İLE MORFOMETRİK...

BEZERLİK

1/14

FAKULLTE

-

GENİŞLİK

-

DÖZEM

0

ÖDEV KULLANIM

16/02/2021

TARİH

07-Haz-2021

Çevrimiçi Derecelendirme Raporu | Ödev ayarlarını düzenle | E-posta bildirimlerini

Önsöz ve Teşekkür

Yapmış olduğum tez çalışmamda ve lisansüstü eğitimim süresinde hem teorik hem de pratik bütün konularda yardımcı olan, her aradığımda tecrübelerini ve bilgilerini benimle paylaşan çok kıymetli tez danışmanım Sayın **Prof. Dr. Mustafa BÜYÜKMUMCU**'ya,

Yüksek lisans eğitimim esnasında bana birçok katkısı olan, teorik ve pratik alanda kendimi geliştirmeme yardım eden çok değerli hocalarım Sayın **Prof. Dr. Muzaffer ŞEKER, Prof. Dr. Aynur Emine ÇİÇEKÇİBAŞI, Prof. Dr. İsmihan İlkur UYSAL, Prof. Dr. Mehmet Tuğrul YILMAZ, Doç. Dr. Işık TUNCER, Dr. Öğr. Üyesi Gülay AÇAR, Öğr. Gör. Dr. Duygu AKIN SAYGIN**'a,

Tez çalışmam sırasında radyolojik alanda her ihtiyacım olduğunda destek olan Sayın **Prof. Dr. Ganime Dilek EMLİK**'e,

Tez çalışmam sırasında her türlü bilgi ve tecrübesini paylaşmaktan çekinmeyen **Öğr. Gör. Dr. Anıl Didem AYDIN KABAKÇI**'ya,

Yüksek lisans eğitimim boyunca tüm bilgi, beceri, tecrübe ve yardımlarını benden esirgemeyen ve bu süreçte bana sabır gösteren sevgili eşim **Arş. Gör. Fatma Nur TÜRKOĞLU**'na ve daha annesinin karnında bu sürece tanık olan kızım **Neda TÜRKOĞLU**'na,

Öğrenim hayatım boyunca bana her zaman maddi manevi destek olan ve eğitimi yaşam felsefesi haline getirmemi öğütleyen aileme,

Sonsuz teşekkürlerimi bir borç bilirim.

İÇİNDEKİLER

İç Kapak	ii
Tez Onay Sayfası	ii
Tez Beyan Sayfası.....	iii
Benzerlik Raporu	iv
Önsöz ve Teşekkür.....	v
KISALTMALAR VE SİMGELER LİSTESİ	vii
ŞEKİLLER LİSTESİ	viii
RESİMLER LİSTESİ	ix
TABLolar LİSTESİ.....	x
ÖZET	xi
ABSTRACT	xii
1. GİRİŞ VE AMAÇ	1
2. GENEL BİLGİLER	3
2.1. A. Cerebri Media Tanımlanması ve Tarihçesi	3
2.2. A. Cerebri Media Embriyolojisi.....	5
2.3. A. Carotis Interna'nın Anatomisi.....	8
2.3.1. A. cerebri media	13
3. GEREÇ VE YÖNTEM	27
3.1. Hasta Seçimi ve Dışlama Kriterleri.....	27
3.2. Görüntülerin Alınması ve İşlenmesi	27
3.3. Ölçüm Yöntemleri ve Ölçümlerin Alınması.....	28
3.3.1. Morfometrik Ölçüm Parametreleri.....	28
3.3.2. Morfolojik Değerlendirmeler	35
3.4. İstatistiksel Analiz Yöntemleri.....	39
4. BULGULAR	41
4.1. Morfometrik Ölçümler	41
4.2. Morfolojik Değerlendirmeler	54
5. TARTIŞMA	58
5.1. Morfometrik Ölçümler	58
5.2. Morfolojik Özellikler	77
6. SONUÇ VE ÖNERİLER	82
7. KAYNAKLAR	85
8. ÖZGEÇMİŞ	90
9. EKLER	91

KISALTMALAR VE SİMGELER LİSTESİ

a : arteria

aa : arteri

ark : arkadaşları

BT : bilgisayarlı tomografi

mm : milimetre

MR : manyetik rezonans

n : nervus

Rr : rami

r : ramus



ŞEKİLLER LİSTESİ

Şekil 4.1. Cinsiyetlere göre toplam hasta sayısı ve yaş ortalamaları.....41



RESİMLER LİSTESİ

Resim 2.1. 26 günlük embriyoda arcus pharyngeus	5
Resim 2.2. Sekizinci haftada arcus pharyngeus'tan gelişen arterler	6
Resim 2.3. A. cerebri media embriyolojik gelişimi	7
Resim 2.4. Embriyoda cerebral arterler	8
Resim 2.5. Arcus aortae'dan ayrılan dallar ile a. carotis interna'nın seyri	9
Resim 2.6. Bouthillier'in a. carotis interna sınıflaması segmentleri	11
Resim 2.7. A. carotis interna'nın dört anatomik bölümü	11
Resim 2.8. A. carotis interna'nın kısımları	13
Resim 2.9. A. cerebri media frontal görünüşü	14
Resim 2.10. A. cerebri media'nın hemispherium cerebri lateral yüzünde dağılımı ve beslediği başlıca alanlar	14
Resim 2.11. A. cerebri media'nın sulcus lateralis içindeki seyri ve hemispherium cerebri'nin lateral yüzündeki terminal dalları	16
Resim 2.12. A. cerebri media'nın insula, sulcus lateralis ve hemispherium cerebri üzerindeki seyri	17
Resim 2.13. A. cerebri media M1 ve M2 segmentleri ile beslediği alanlar	18
Resim 2.14. A. cerebri media ve segmentleri	19
Resim 2.15. A. cerebri media ve kortikal dalları	20
Resim 2.16. A. cerebri media erken dalları	21
Resim 2.17. Sol hemisferde a. cerebri media'nın kortikal dallarının kanlandıkları alanların gösterilmesi	22
Resim 2.18. Transvers ve koronal kesitlerde beynin üç ana arterinin dağılımı	24
Resim 2.19. A. Lenticulostriate ve intraserebral hemoraji bölgesi	25
Resim 3.1. A. carotis interna çap ölçümü	29
Resim 3.2. A. carotis interna çapı ölçülen seviyenin kesit alanını veren iki boyutlu ekran görüntüsü	30
Resim 3.3. A. cerebri media çap ölçümü	31
Resim 3.4. A. cerebri media çapı ölçülen seviyenin kesit alanını veren iki boyutlu ekran görüntüsü	32
Resim 3.5. A. cerebri media M1 segmenti uzunluk ölçümü	33
Resim 3.6. A. cerebri media'nın a. carotis interna'dan çıkış açısı	34
Resim 3.7. Q1, Q2 ve bifurkasyon açısı ölçümü	35
Resim 3.8. A. cerebri media M1 segmentinin dallanmasına göre tiplendirilmesi	36
Resim 3.9. Aksesuar a. cerebri media varlığının değerlendirilmesi	36
Resim 3.10. Aksesuar a. cerebri media'nın çıkış yerine göre tiplendirilmesi	37
Resim 3.11. A. cerebri media'nın birinci verdiği daldan ikinci verdiği dala olan uzaklığı	38
Resim 3.12. A. cerebri media'nın gövdesinin dallanmaya olan uzaklığına göre tiplendirilmesi	39
Resim 4.1. Aksesuar a. cerebri media görülen vaka	57
Resim 4.2. A. cerebri media'nın M1 segmentinin dallanmasına göre tiplendirilmesinde görülen C tipi	57
Resim 4.3. A. cerebri media'nın M1 segmentinin dallanmasına göre tiplendirilmesinde görülen E tipi	57

TABLolar LİSTESİ

Tablo 4.1. Morfometrik ölçüm parametreleri için normal dağılım analizi	42
Tablo 4.2. Tüm hastalara ait parametrelerin ortalama, standart sapma, minimum ve maximum değerleri	43
Tablo 4.3. Parametrelerin ortalama, standart sapma, maximum ve minimum değerlerinin sağ-sol ayrımı gözetmeksizin cinsiyetler arası kıyaslaması	44
Tablo 4.4. Parametrelerin ortalama, standart sapma, maximum ve minimum değerlerinin cinsiyet ayrımı gözetmeksizin sağ ve sol taraflar arası kıyaslaması	45
Tablo 4.5. Parametrelerin ortalama, standart sapma, maximum ve minimum değerlerinin erkek hastalarda sağ ve sol taraflar arası kıyaslaması	46
Tablo 4.6. Parametrelerin ortalama, standart sapma, maximum ve minimum değerlerinin kadın hastalarda sağ ve sol taraflar arası kıyaslaması	47
Tablo 4.7. Parametrelerin yaş gruplarına göre ortalama ve standart sapma değerlerinin kıyaslanması	48
Tablo 4.8. Yaş gruplarında parametrelerin cinsiyete göre karşılaştırılmasından elde edilen ortalama ve standart sapma değerleri	49
Tablo 4.9. Yaş gruplarında parametrelerin cinsiyete göre karşılaştırılmasından elde edilen p değerleri	50
Tablo 4.10. Yaş gruplarında parametrelerin sağ ve sol taraflara göre karşılaştırılmasından elde edilen minimum, maksimum, ortalama ve standart sapma değerleri	51
Tablo 4.11. Yaş gruplarında parametrelerin sağ ve sol taraflara göre karşılaştırılmasından elde edilen p değerleri	52
Tablo 4.12. Tüm parametreler için korelasyon ilişkileri	53
Tablo 4.13. Tüm morfolojik değerlendirmeler için Veri sayıları (N) ve Yüzde (%) değerleri	55
Tablo 4.14. Morfolojik değerlendirmelerde elde edilen verilerin sağ-sol taraflara ve cinsiyetlere göre dağılımı	56
Tablo 5.1. Literatürde verilen a. carotis interna çap verileri	62
Tablo 5.1. Literatürde verilen a. carotis interna çap verileri (Devam)	63
Tablo 5.2. Literatürde verilen a. cerebri media çap verileri	68
Tablo 5.2. Literatürde verilen a. cerebri media çap verileri (Devam)	69
Tablo 5.3. Literatürde verilen a. cerebri media M1 segmenti uzunluğu verileri	73
Tablo 5.3. Literatürde verilen a. cerebri media M1 segmenti uzunluğu verileri (Devam)	74
Tablo 5.4. Literatürde verilen a. cerebri media anomalileri görülme sıklığı	80
Tablo 5.4. Literatürde verilen a. cerebri media anomalileri görülme sıklığı (Devam)	81

ÖZET

T.C.

NECMETTİN ERBAKAN ÜNİVERSİTESİ
SAĞLIK BİLİMLERİ ENSTİTÜSÜ

A. Cerebri Media'nın Çok Kesitli Bilgisayarlı Tomografi (MDCT) ile Morfometrik Analizi

Burak TÜRKOĞLU

Anatomi Anabilim Dalı

Yüksek Lisans Tezi / Konya - 2021

A. cerebri media, a. carotis interna'nın iki terminal dalından kalın olanıdır ve a. carotis interna'nın devamı şeklinde uzanır. Beyni besleyen arterlerden en karmaşık olanıdır. Aynı zamanda diğer serebral arterlere göre daha geniş bir alanın beslenmesini sağlar ve daha fazla kortikal dalı vardır.

Çalışmamızın amacı ulaşılabilir literatür öncülüğünde a. cerebri media için morfometrik ölçümlerin alınması, morfolojik tiplendirmelerin yapılması ve çeşitli varyasyonların tespit edilmesi ile anatomik ve klinik çalışmalara faydalı olmaktadır.

Çalışmamızda Necmettin Erbakan Üniversitesi Meram Tıp Fakültesi Radyoloji Anabilim Dalı arşivinde bulunan 2015-2020 yılları arasında çekilmiş 18-65 yaş arası 50 hastaya ait kranial Çok Kesitli Bilgisayarlı Tomografi [Multi Detector Computed Tomography (MDCT)] görüntüleri retrospektif olarak incelenmiştir. Ölçümlerin alınmasına ve elde edilen verilerin değerlendirilmesine engel olabilecek görüntüler ile kalitesi yetersiz olan görüntüler çalışma dışı bırakılmıştır. Ölçümler sağ ve sol taraflar için ayrı ayrı alınmış, hastaların yaşları ve cinsiyetleri de kaydedilmiştir. Çalışmamızda alınan morfometrik ölçümler çap, kesit alanı, uzunluk ve açı ölçümlerinden oluşurken, morfolojik tiplendirmeler ile çeşitli varyasyonlar değerlendirilmiş, bazı anomali sayılan durumlar da not edilmiştir. Çalışmamız; alınan morfometrik ölçümlerin morfolojik tiplendirmelerle ilişkilendirilmesine olanak sağlamıştır. Ayrıca hem ölçümlerin hem de tiplendirmelerin taraflar arasında, cinsiyetler arasında ve hastaların yaş grupları arasındaki ilişkilendirmelere de imkan sunmuştur.

Çalışmalarımız sonucunda tüm morfometrik ölçüm parametrelerinin ortalama, minimum ve maximum değerleri verilmiştir. Cinsiyetler arası kıyaslamada morfometrik ölçümlerde istatistiksel olarak anlamlı bulguya rastlanamamıştır. Taraflar arası kıyaslamada bazı parametrelerin sağda bazıların ise solda istatistiksel olarak anlamlı derecede büyük olduğu görülmüştür. Parametrelerimizin 10'arlı yaş aralıklarına göre ortalama değerleri arasında hiçbir anlamlı farklılık gözlenmemiştir ancak cinsiyetlere ve taraflara göre bazı verilerde yaş gruplarına göre farklılıklar bulunmuştur. Morfolojik olarak a. cerebri media'nın M1 segmentinin (orjininin) dallanmasında en sık monofurkasyon, a. cerebri media'nın birinci verdiği daldan ikinci verdiği dala olan uzaklığına göre tiplendirilmesinde en sık distal tip gözlenmiş olup, anevrizma varlığına rastlanamamıştır. Ayrıca literatürde anomali olarak sayılan aksesuar a. cerebri media ile duplike a. cerebri media 1'er vakada gözlenmiş olup, fenestre a. cerebri media'ya rastlanamamıştır.

Elde ettiğimiz bulguların literatürü destekler nitelikte olması ve a. cerebri media'nın orjininin tiplendirilmesi ile literatüre yeni bir katkı yapılmış olması çalışmamızın anatomik ve klinik açılarından önemini vurgulamaktadır.

Anahtar Kelimeler: A. cerebri media, a. cerebri media morfolojisi, a. cerebri media morfometrisi, Çok Kesitli Bilgisayarlı Tomografi, MDCT.

ABSTRACT

REPUBLIC OF TURKEY
NECMETTİN ERBAKAN UNIVERSITY
HEALTH SCIENCES INSTITUTE

Morphometric Analysis of Middle Cerebral Artery by Multi Detector Computed Tomography (MDCT)

Burak TÜRKOĞLU

Department of Anatomy
Master Thesis / Konya-2021

A. cerebri media is the thick one of two terminal parts of a. carotis interna and stretches through a. carotis interna. It is one of the most complicated arteries that supports brain. Moreover, compared to other cerebral arteries, it supports a wider area and has more cortical streams.

By examining available studies in literature, the objectives of this study are to obtain morphometric measurements for a. cerebri media, to carry out morphologic typology, to observe different variations and to help similar anatomic and clinic studies.

In our study, we retrospectively examined cranial images of 50 patients, 18 to 65 years of age, taken by multi detector computed tomography (MDCT) between the years 2015 and 2020, which are kept in the Radiology Department of Meram Medical Faculty, Necmettin Erbakan University. The images that were bad to use for measurement and evaluation and with bad quality were discarded. All measurements were separately conducted for right and left sides. The ages and genders of the patients were also recorded. The morphometric measurements used in the study included diameter, cross-sectional area, length and angle details. Different variations were studied by morphologic typology and any cases with anomaly were also carefully evaluated. Our study enables to compare morphometric measurements with morphologic typology. Furthermore, both measurements and typology also helped to find out correlations between the side and the age and gender groups of the patients.

From the findings of this study, mean, minimum and maximum values for each morphometric measurement parameters were reported. No statistically significant finding was existing in morphometric measurements to compare sexual differences. However, in the comparison of the sides, the fact that some parameters were higher in the right side, whereas some were higher in the left was found to be statistically significant. We did not observe any difference in mean values of the decimal age parameters, however, we found some differences depending on gender and the side according to age groups. Morphologically, the most common monofurcation in the furcation of M1 segment (origin)

of a. cerebri media was the most prevalent in the typology from its length from the first branch to the second and we did not observe any aneurysm. Moreover, the accessory a. cerebri media, which is mentioned to be an anomaly in literature, and duplicated a. cerebri media was observed once in all cases and no fenestre a. cerebri was found.

The fact that the study findings support the literature and that these findings contribute to the literature with the typology of a. cerebri media origin shows anatomic and clinic importance of our study.

Keywords: A. cerebri media, a. cerebri media morphology, a. cerebri media morphometry, Multi Detector Computed Tomography, MDCT.



1. GİRİŞ VE AMAÇ

Tarih boyunca beynin vasküler anatomisi tıp dünyasının ve anatomistlerin ilgi odağı olmuştur. Rönesans dönemi ile birlikte beynin arteriel dolaşımı ile ilgili ayrıntılı anatomik çalışmalar artmaya başlamıştır. A. cerebri media'nın ilk çalışmaları da bu döneme tekabül etmektedir (Kahilogulları 2006; Kahilogulları ve ark. 2018).

A. cerebri media, a. carotis interna'nın iki terminal dalının daha kalın olanıdır ve a. carotis interna'nın devamı şeklinde uzanır. A. carotis interna'dan ayrılınca sulcus lateralis (fissura sylviana) içinde önce laterale doğru seyrederek (Yıldırım 2013; Arıncı ve Elhan 2020; Arifoğlu 2021). Burada lenticulostriat arterler (aa. centrales anterolaterales) denilen perforan dallarını verir (Ture ve ark. 2000; Uchino ve ark. 2004). Daha sonra insula üzerinde yukarı ve arkaya doğru uzanarak kortikal dallarına ayrılır. Kortikal dalları hemisferin dış yüzünde ve insula'da dağılır. Ayrıca capsula interna, bazal çekirdekler ve thalamus'a verdiği dalları vardır. Beyin hemisferlerinin dış yüzündeki motor, premotor, duyu ve assosiasyon merkezlerini, işitme merkezini, radiatio optica'yı ve retina'daki macula'yı besler (Yıldırım 2013; Arıncı ve Elhan 2020; Arifoğlu 2021).

A. cerebri media, beyni besleyen arterlerden en karmaşık olanıdır. Aynı zamanda diğer serebral arterlere göre daha geniş bir alanın beslenmesini sağlar ve daha fazla kortikal dalı vardır (Gibo ve ark. 1981; Umansky ve ark. 1988; Komiyama ve ark. 1998; Kahilogulları ve ark. 2008). Literatürde bu kortikal dalların birbirleriyle ilişkileri ve a. cerebri media'nın gövdesinin dallanma paterni üzerine yapılmış çalışmalar vardır ancak bu çalışmaların her birinde farklı varyasyonlara değinilmiştir (Umansky ve ark. 1988; Idowu ve ark. 2002; Tanriover ve ark. 2003; Lindekleiv ve ark. 2010; Kahilogulları ve ark. 2012; Rai ve ark. 2013; Brzegowy ve ark. 2018; Kahilogulları ve ark. 2018; Benlice 2019; Kaspera ve ark. 2020). Bu nedenle dallanma paterninin tanımlanması ve varyasyonların keşfi için a. cerebri media hakkında daha ayrıntılı anatomik çalışmalara gerek duyulmaktadır.

Anatomik çalışmalar; anatomik yapıların özelliklerini, diğer anatomik yapılarla olan komşuluklarını ve birbirleriyle olan ilişkilerini, varsa anatomik varyasyonlarının tanımlanmasını amaçlar. Buradaki amaçlar elde edilen verilerin klinik uygulamalara yol gösterici olması açısından önem arz eder. Morfometrik ve

morfolojik alıřmalar da aynı amalarla yapılan anatomik alıřmalardır. Bu alıřmalar eřitli yntemler kullanılarak gerekleřtirilir. Yntemlerin biroğunda radyolojik grntlemeler kullanılır. Gnmzde kullanılan en gncel ve en nemli grntleme yntemlerinden biri de ok Kesitli Bilgisayarlı Tomografi [Multi Detector Computed Tomography (MDCT)]'dir.

Tez alıřmamızda a. cerebri media'nın morfometrik zellikleri, dallanması, beslediėi alanlar, komřulukları ve komřu yapılarla olan iliřkileri, varyasyonel durumları nedeniyle MDCT yntemi ile ekilmiř grntler kullanılmıřtır. Bu grntleme yntemi ile yapılan analizlerin amacı a. cerebri media'nın morfometrik lmlerinin alınması, morfolojik tiplendirmelerinin deėerlendirilmesi, varyasyonlarının tespit edilmesi ve bunları ulařılabilir literatr eřliėinde anatomik ve klinik aıdan faydalı olmasıdır.

2. GENEL BİLGİLER

2.1. A. Cerebri Media Tanımlanması ve Tarihçesi

Tarih boyunca beynin vasküler anatomisi tıp dünyasının ve anatomistlerin ilgi konusu olmuştur. Rönesans dönemi ile birlikte beynin arteriel dolaşımı ile ilgili ayrıntılı anatomik çalışmalar artmaya başlamıştır. A. cerebri media'nın ilk çalışmalarında Duret tarafından a. frontobasalis lateralis (ramus orbitofrontalis lateralis), a. parietalis anterior ve posterior ile a. parieto-cunealis ilk kez tanımlanmıştır. 1900'lü yıllara gelindiğinde Testut a. cerebri media'yı, çıkan arterler, inen arterler ile terminal dal veya gyrus angularis arteri şeklinde bölümlere ayırmıştır. 1911'de Charpy ve ark. a. frontobasalis lateralis (ramus orbitofrontalis lateralis), a. sulci precentralis, a. sulci centralis ve a. sulci postcentralis (a. parietalis anterior) olmak üzere kortikal dallar tanımlamıştır. Yine 1927 yılında Fox ve Levy çıkan arterleri tanımlamıştır. A. cerebri media'nın günümüzdeki kortikal dalları sınıflandırmasına en yakın sınıflandırmayı Gabrielle (1949) yapmıştır. 1967'de tüm bu verilere eklenecek şekilde Ring ve Waddington tarafından a. frontobasalis lateralis (ramus orbitofrontalis lateralis) tanımlanmıştır. 1969 yılında Dahlstrom polus temporalis'in beslenmesi üzerine çalışmalar yapmıştır. Bunun üzerine Ring (1974) ile Taveras ve Wood (1976) polus temporalis'in ve gyrus orbitalis'in a. cerebri media'nın dalları ile beslediğini göstermişlerdir. A. cerebri media'nın 12 segmente ayrılması; Michotey'in (1974) önerisiyle, Lang ve Dehling (1980) ile Gibo ve ark.'nın (1981) da kabulüyle günümüzde önerilen şeklinde sunulmuştur. 1984'te de Marinkoviç ve ark. ayrıntılı diseksiyon yöntemleri ile kortikal dalları ve bu dalların birbirlerine oranlarını tanımlamışlardır (Kahilogulları 2006; Kahilogulları ve ark. 2018).

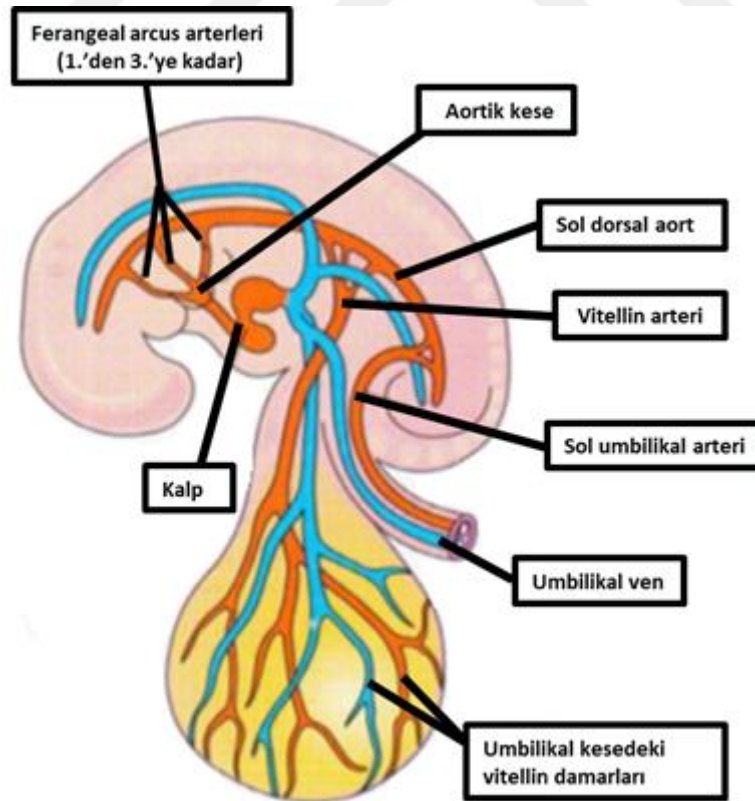
A. cerebri media'nın gövde yapısı ile ilgili ilk çalışmaları 1912'de Tixier yapmış ve yüksek oranda (%94) temel 2 trunkus yapısına ayrıldığını bildirmiştir. Daha sonra bu iki temel trunkus pericentral (anterior veya frontoparietal grup) ve Wernicke (posterior veya temporoparietal arterler) olarak tanımlamıştır. A. cerebri media'nın terminal dalları Almeida (1935) tarafından tanımlanmıştır. Sonraları yapılan gövde çalışmalarında Gabrielle (1949), a. cerebri media'nın %30 tek trunkus, %50 bifurkasyon ve %20 trifurkasyon yapısında olduğunu söylemiştir. Benzer bir çalışmada Lima (1950) ise %51 bifurkasyon, %31 trifurkasyon ve %18 tek trunkus

olarak belirtmiştir. Dallanma tipinde trifurkasyon görülenlerde Duroux (1952), anterior trunkus'un 2, orta trunkus'un 7 ve posterior trunkus'un yaklaşık 2 civarında kortikal dal verdiğini söylemiştir. Bifurkasyon görülenlerde yapılan bir çalışmada Vander Eecken (1959), bifurkasyonun çıkan dal ve oksipital dala ayrıldığını söylemiştir. Bu çalışmada çalışılan 40 örnekte 10'unda (%25) trunkus'ların eşit olduğu, 18'inde (%45) çıkan dal ve 12'sinde (%30) oksipital dal çapının daha geniş olduğu gösterilmiştir. Halen kullanılmakta olan a. cerebri media'nın 4 segmentli tanımlaması da 1939 yılında Fischer tarafından yapılmıştır. Yine bifurkasyon durumunu değerlendiren başka bir çalışmada Kaplan ve Ford (1966) ikinci trunkus'un daha sonra tekrar bifurkasyon yaptığını belirlemiş ayrıca bu dalların orbital korteks ve polus temporalis hariç a. cerebri media'nın besleme alanlarına uyduğunu belirtmişlerdir. Orbital korteks ve polus temporalis daha önce belirtildiği gibi a. cerebri media'dan direk çıkan bir dal ile beslenmektedir. Salamon (1973) trifurkasyonun %40, bifurkasyonun ise %20 oranında 4 ila 6 trunkus tarafından oluşabileceğini söylemiştir. 1980 yılında Lang ve Dehling bifurkasyonun %20, trifurkasyonun %53, tetrafurkasyonun %24 ve pentafurkasyonun %3 olarak görüldüğünü söylemişlerdir. Gibo ve ark. (1981) bifurkasyonun %78, trifurkasyonun %12 ve multipl trunkus yapısının %10 olarak görüldüğünü belirtmişlerdir. Bu örneklerde bifurkasyon yapısında dominant trunkus'un %18 eşit, %32 inferior ve %28 superiorda olduğu belirtilmiştir. Krayenbühl ve Yaşargil (1979) ise dallanma paternine baktıklarında %50,5 bifurkasyon, %25 trifurkasyon ve %24 psödobifurkasyon olduğunu belirtmişlerdir. Yasargil (1984) bu çalışmadan sonra anjiyografi kullanarak yaptığı çalışmasında trifurkasyonun aslında bifurkasyonun bir varyasyonu olabileceğini belirtmiştir. 2000 yılında Yaşargil ve Ture yaptıkları çalışmada, intermediate arter adı ile bu ayrışımı detaylı olarak açıklamışlardır (Zwan ve ark. 1992; Kahilogulları ve ark. 2018).

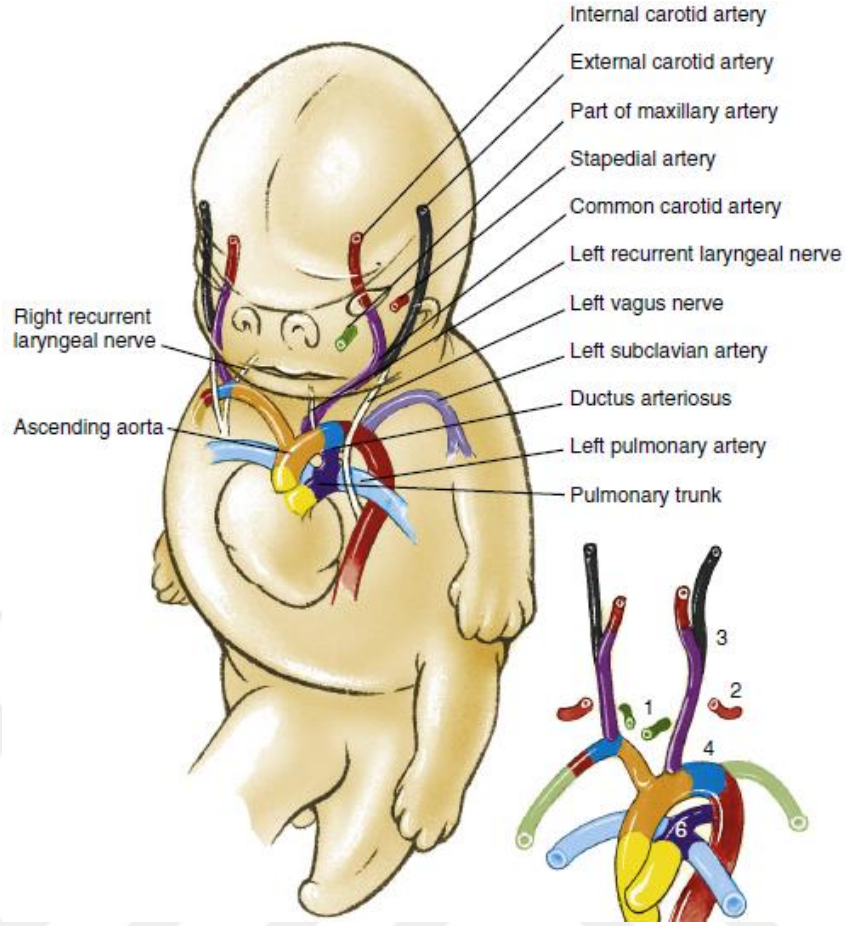
2.2. A. Cerebri Media Embriyolojisi

Beynin beslenmesi a. carotis interna ve a. vertebralis ile sağlanır.

Gelişim sürecinde embriyo 6 faringeal aortik arkustan oluşur. Bu arkuslar selektif regresyona uğrar ve rezidü dallar aorta ve ana dallarını oluşturur (Resim 2.1). Bu süreçte anatomik varyasyonlar oluşabilir (Güleryüz 2011). Ancak temel olarak birinci arkus arter çiftinden; kulakları, dişleri, göz ve yüzün kaslarını besleyen a. maxillaris'in büyük bir kısmını yapar. Aynı zamanda a. carotis externa'nın da oluşumuna katılabilir. İkinci faringeal arkus arter çiftinden; damarların dorsal kısımları kalır. Bunlar küçük olup, embriyoda orta kulaktaki küçük kemik stapes'in halkası boyunca uzanan a. stapediun'un kökenini oluştururlar. Üçüncü faringeal arkus arter çiftinden; arterlerin proksimal kısımları, kafadaki yapıları besleyen a. carotis communis oluşur. Üçüncü çift faringeal arkus arterlerinin distal kısımları, dorsal aorta ile birleşerek, kulakları, orbitayı, beyni ve beyin meninklerini besleyen a. carotis interna'yı yaparlar (Resim 2.2) (Moore ve Persaud 2007).



Resim 2.1. 26 günlük embriyoda arcus pharyngeus arterleri (Moore ve Persaud 2007).

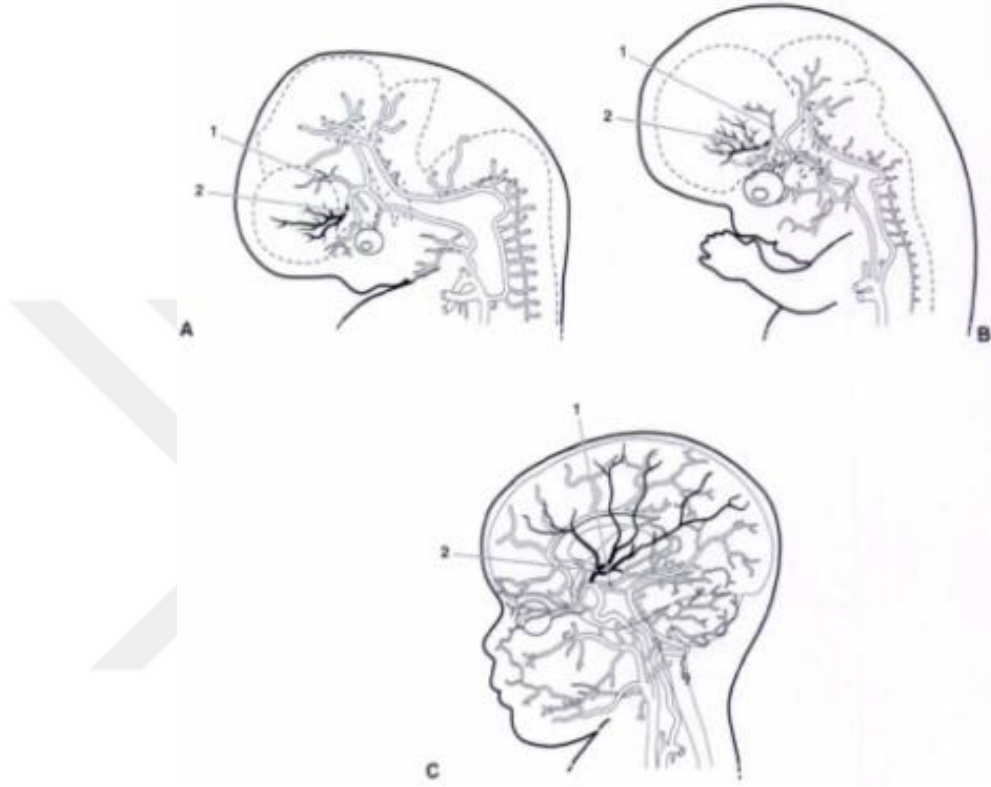

Resim 2.2. Sekizinci haftada arcus pharyngeus'tan gelişen arterler (Schoenwolf ve ark. 2015).

A. carotis interna'nın kökleri, primitif aorta'dan üçüncü primitif aortik arkusun başlangıcından gelişir. Proksimal servikal a. carotis interna, üçüncü primitif aortik arkudan gelişir. Distal servikal a. carotis interna, distal üçüncü primitif aortik arkus ile primitif dorsal aorta'nın birleşiminden kaynaklanır. Distal servikal a. carotis interna, primitif dorsal aorta'nın kranial uzantısının kalıcı bir bölümünden oluşur. A. cerebri media doğrudan a. carotis interna'nın a. coroidea anterior dalının hemen distalinde ortaya çıkar. A. cerebri media dalları, gelişmekte olan serebral hemisferlerin yüzeyinden dışarı doğru uzanır (Resim 2.3) (Jenkins 2000).

7-12 mm (32-40 gün) embriyolarda, a. cerebri media, a. cerebri anterior'un proksimalindeki primitif a. carotis interna'dan türemiştir. 16-18 mm (47-48 gün) evresinde, a. cerebri media daha belirgin hale gelir ve serebral hemisfer boyunca yayılır. A. cerebri media gelişimi, fissura sylviana (sulcus lateralis) ve insula'nın gelişimi ile yakından ilgilidir. Insula ve sulcus lateralis formundan önce, a. cerebri media'nın kortikal dalları doğrudan serebral hemisferin yan yüzeyleri üzerinde

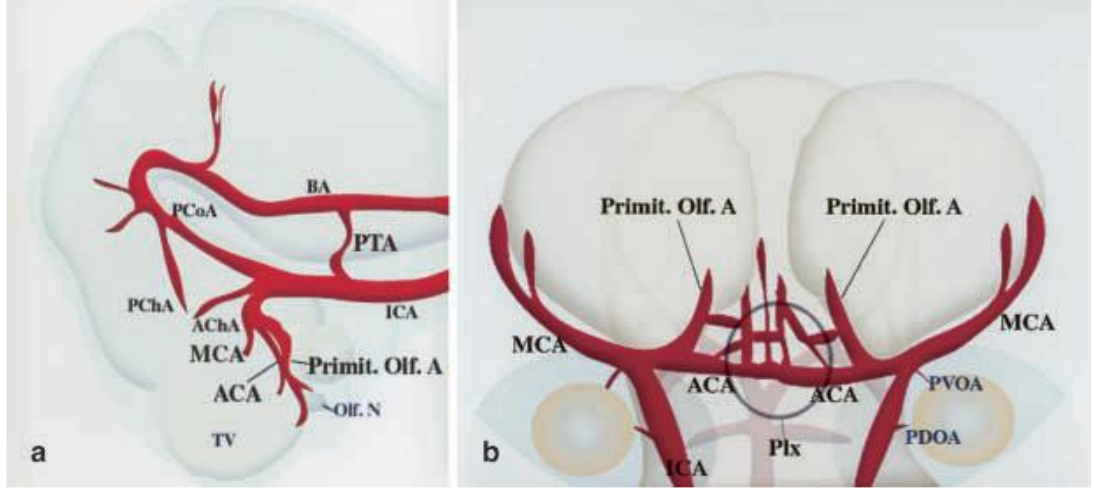
dallanır. Frontal, parietal ve temporal loblar oluştuğunda ve sulcus lateralis gelişmeye başladığında, a. cerebri media dalları insula'yı oluşturacak şekilde deprese olarak derinleşir. Doğumda, insula sulcus lateralis içine tamamen gömülür ve a. cerebri media asıl yetişkin formuna ulaşır (Resim 2.3) (Osborn 1999).



Resim 2.3. A. cerebri media embriyolojik gelişimi. (1; a. coroidea anterior, 2; a. cerebri media) (Jinkins 2000).

A. carotis interna'nın distal ucundan çıkan iki damarı tanımlamak için Teal ve ark. (1973), "duplike a. cerebri media" ve "aksesuar a. cerebri media" terimlerini kullanmışlardır. A. cerebri anterior'un a. cerebri media dağıtımında korteksi besleyen dallar olduğu, duplike a. cerebri media'nın ise temporal lobun ön kısmının, aksesuar a. cerebri media'nın ise frontal lobun ön kısmının beslenmesini sağladığı bildirilmiştir (Komiya ve ark. 1998).

Ancak, anomalilerin ve varyasyonların embriyolojik açıklamaları net değildir, aksesuar veya duplike a. cerebri media'nın a. cerebri anterior ile a. cerebri media arasında kalıcı anastomozlar olduğu varsayılmıştır (Resim 2.4) (Takahashi ve ark. 1989).



Resim 2.4. Embriyoda serebral arterler. (a. Lateral görünüş. b. Ventral görünüş. BA; a. basillaris, PCoA; a. communicans posterior, PChA; a. choroidea posterior, AchA; a. choroidea anterior, Primit. Olf. A; primitif a. olfactoria, ICA; a. carotis interna, ACA; a. cerebri anterior, MCA; a. cerebri media, PTA; primitif a. trigeminalis, PVOA; primitif ventral a. ophthalmica, PDOA; primitif dorsal a. ophthalmica (Okahara ve ark. 2002).

2.3. A. Carotis Interna'nın Anatomisi

Arcus aortae'dan 3 büyük dal çıkar. Sağ taraftan tek bir kök olarak truncus brachiocephalicus, sol taraftan ise a. carotis communis sinistra ile a. subclavia sinistra çıkar. Daha sonra sağ tarafta truncus brachiocephalicus; a. carotis communis dextra ve a. subclavia dextra dallarını verir (Resim 2.5) (Yıldırım 2013; Ozan 2014; Arıncı ve Elhan 2020; Arifoğlu 2021).

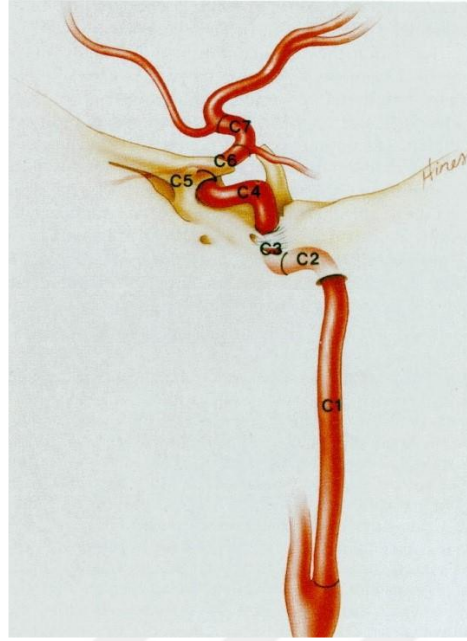
A. carotis communis baş ve boynu besleyen ana arterdir. Sağ tarafta art. sternoclavicularis'in arkasında truncus brachiocephalicus'tan, sol tarafta ise manubrium sterni'nin arkasından Th₃-Th₄ seviyesinden arcus aortae'dan direk çıkar. A. carotis communis'ler servikal bölümde sağ ve sol tarafta benzer seyir gösterir. İkisi de vagina carotica içinde yer alır ve a. v. vertebralis, a. subclavia, oesophagus, trachea, gl. thyroidea gibi yapılar ile komşuluk yapar. Cartilago thyroidea üst kenarı hizasında (C4 düzeyi) bifurcatio carotidis'te a. carotis externa ve a. carotis interna olarak terminal dallarına ayrılır (Resim 2.5) (Yıldırım 2013; Ozan 2014; Arıncı ve Elhan 2020; Arifoğlu 2021).

A. carotis interna'lar beyin hemisferlerinin büyük kısmını, gözleri ve gözlerin yardımcı organlarını, burun boşluğu ile alnın ön kısmını besler. Cartilago thyroidea hizasında a. carotis communis'in uç dalı olarak ayrılır. Başlangıç yerinde a. carotis externa'nın lateralinde bulunur. Yukarı doğru çıktıkça önce arkasına, daha sonra

A. carotis interna seyri esnasında komşuluk yaptığı yapılara ve anatomik kompartmanlara göre önceleri 7 segmente ayrılmıştır (Resim 2.6) (Bouthillier ve ark. 1996).

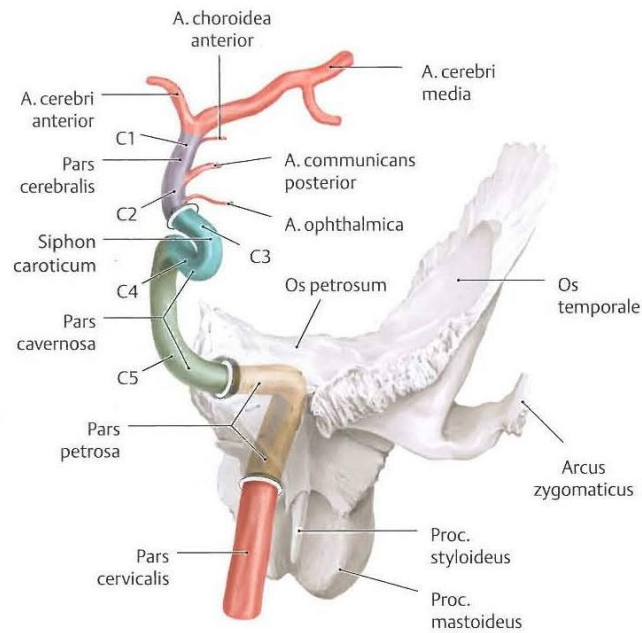
- **C1 pars cervicalis;** bifurcatio carotidis seviyesinde başlar, lateralde juguler ven ve posterolateralde n. vagus ile karotis kılıfı içerisinde seyreder. Canalis caroticus'a girişte sona erer.
- **C2 pars petrosa;** canalis caroticus içindeki kısımdır, foramen lacerum'un arka kenarında sona ermektedir. Bu parçada aa. caroticotympanicae ve a. canalis pterygoidei (Vidii) dallarını verir.
- **C3 pars lacerum;** canalis caroticus'un bitiminden başlar ve lig. petrolinguale üst kenarında sonlanır.
- **C4 pars cavernosa;** lig. petrolinguale üst kenarında başlar ve a. carotis interna'yı tamamen çevreleyen proksimal dural halkada sona erer. Bu halka, processus clinoideus anterior'da medial ve inferior periost'un birleşmesiyle oluşur. Bu segmentte a. hypophysialis inferior ve a. meningeus anterior dallarını verir.
- **C5 pars clinoideus;** proksimal dural halkada başlar ve a. carotis interna'nın intradural hale geldiği distal dural halkada biter.
- **C6 pars ophtalmica;** distal dural halkada başlar ve a. communicans posterior'un başlangıcının proksimalinde sona erer. Bu kısım en proksimal intradural kısımdır. A. ophtalmica ve a. hypophysialis superior bu kısımdan ayrılır.
- **C7 pars communicans;** a. communicans posterior'un başlangıcının proksimalinden başlar ve a. carotis interna'nın bifurkasyonu ile sona erer. A. communicans posterior ve a. coroidea anterior bu kısımdan ayrılırlar (Resim 2.6) (Bouthillier ve ark. 1996).

Pars communicans'tan sonra a. carotis interna; a. cerebri anterior ve a. cerebri media olarak terminal dallarını verir ve sonlanır (Bouthillier ve ark. 1996).



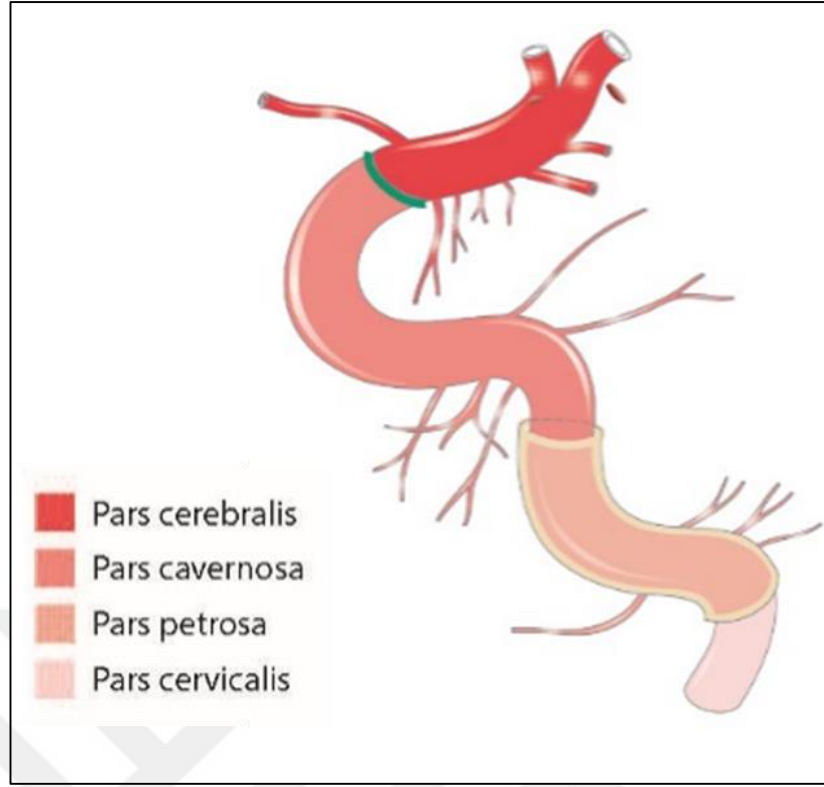
Resim 2.6. Bouthillier'in a. carotis interna sınıflaması segmentleri. (C1: Pars cervicalis, C2: Pars petrosa, C3: Pars lacerum, C4: Pars cavernosa, C5: Pars clinoides, C6: Pars ophtalmica, C7: Pars communicans) (Bouthillier ve ark. 1996).

Ancak günümüzde Bouthillier sınıflamasının yerine, a. carotis interna'nın içinde bulunduğu bölgelere göre pars cervicalis, pars petrosa, pars cavernosa, pars cerebrialis olmak üzere 4 bölümde incelendiği sınıflandırma dikkate alınmaktadır (Resim 2.7) (Yıldırım 2013; Ozan 2014; Arıncı ve Elhan 2020; Arifoğlu 2021).



Resim 2.7. A. carotis interna'nın dört anatomik bölümü (Schünke ve ark. 2009).

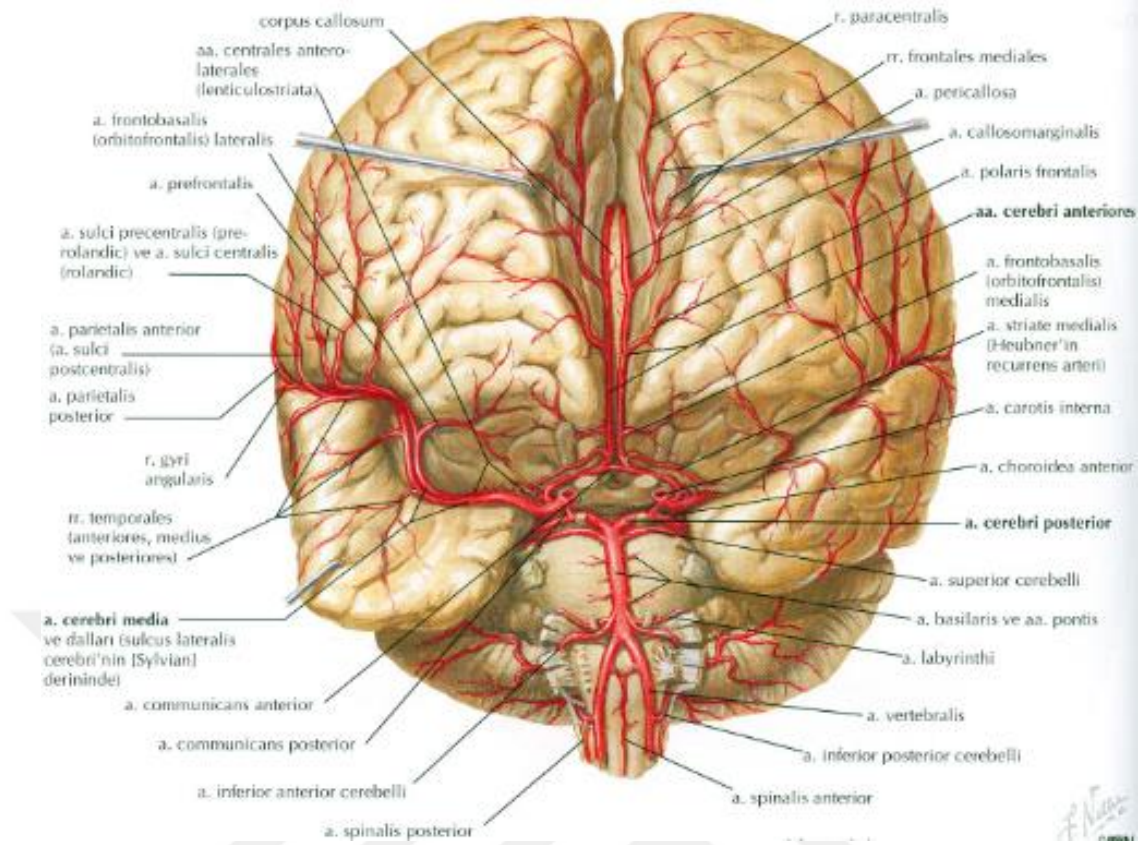
- **Pars cervicalis;** Cartilago trachea üst kenar hizasında, bifurcatio carotidis'ten, apertura externa canalis caroticus'a kadar olan parçasıdır. Boyunda damar-sinir paketi içinde seyreder, C₁-C₃ vertebraların proc. transversus'larının önünde, a. carotis externa'nın postero-medialinde seyreder. Pars cervicalis dal vermeyen kısımdır (Resim 2.8) (Yıldırım 2013; Ozan 2014; Arıncı ve Elhan 2020; Arifoğlu 2021).
- **Pars petrosa;** Canalis caroticus içinde seyreden kısmıdır. Kanalın seyrine uygun olarak önce kısa bir mesafe yukarı, daha sonra öne ve mediale doğru uzanır. Sonra kanaldan çıkarken tekrar yukarı doğru yönelir. Pars petrosa'dan aa. caroticotypanicae, a. canalis pterygoidei (Vidii) çıkar (Resim 2.8) (Yıldırım 2013; Ozan 2014; Arıncı ve Elhan 2020; Arifoğlu 2021).
- **Pars cavernosa;** Sinus cavernosus içinde bulunur ve sinus cavernosus'un vasküler membranı ile sarılıdır. Lateralinde n. oculomotorius, n. trochlearis, n. ophtalmicus ve n. abducens yer alır. Pars cavernosa'dan birçok küçük dallar ile r. sinus cavernosi, a. meningeus anterior, a. hypophysialis inferior ve rr. gangliones trigemini dalları ayrılır (Resim 2.8) (Yıldırım 2013; Ozan 2014; Arıncı ve Elhan 2020; Arifoğlu 2021).
- **Pars cerebralis (Pars subclinoideus);** Sinus cavernosus'tan sonraki parçasıdır, a. carotis interna'nın uç dallarına ayrılma yerine kadar olan parçasıdır. N. opticus ile n. oculomotorius arasından geçerek, sulcus lateralis cerebri'nin başlangıcında terminal dallarına ayrılır. Pars cavernosa ve cerebralis birlikte bir 'S' harfi şeklinde görünür ve bu kısma siphon caroticum denir (Ozan 2014; Arifoğlu 2021). Pars cerebralis'ten a. communicans posterior, a. choroidea anterior, a. ophtalmica ve aa. epiphysiales superiores dalları ayrılır. A. carotis interna a. cerebri anterior ve a. cerebri media olan terminal dallarını vererek sonlanır (Resim 2.8) (Yıldırım 2013; Ozan 2014; Arıncı ve Elhan 2020; Arifoğlu 2021).



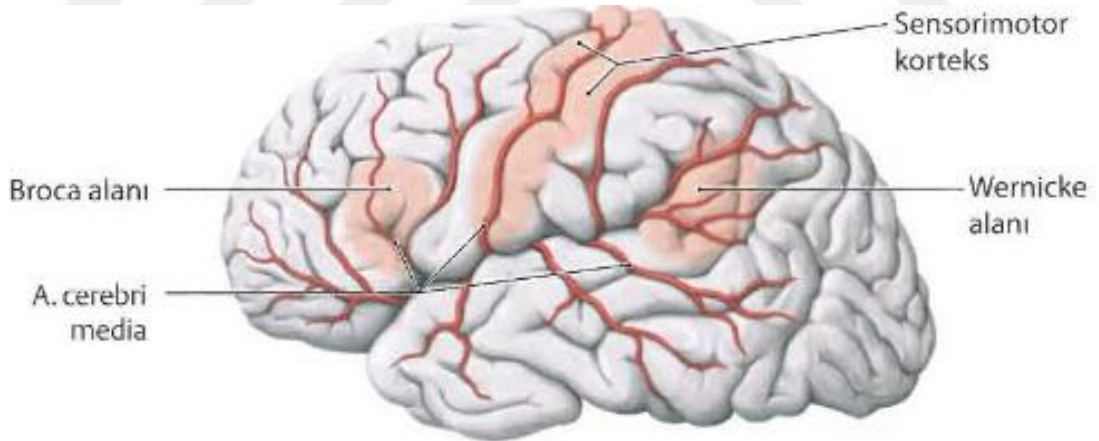
Resim 2.8. A. carotis interna'nın kısımları (Tillmann 2018).

2.3.1. A. cerebri media

A. cerebri media, a. carotis interna'dan ayrılınca sulcus lateralis (Sylvius yarığı) içinde önce laterale doğru seyreder (Yıldırım 2013; Arıncı ve Elhan 2020; Arifoğlu 2021). Burada lenticulostriat arterler (aa. centrales anterolaterales) denilen perforan dallarını verir (Resim 2.9) (Ture ve ark. 2000; Uchino ve ark. 2004). Daha sonra insula üzerinde yukarı ve arkaya doğru uzanarak dallarına ayrılır. Dalları hemisferin dış yüzünde ve insula'da dağılır. Ayrıca capsula interna, bazal çekirdekler ve thalamus'a verdiği dalları vardır. Beyin hemisferlerinin dış yüzündeki motor, premotor, duyu ve assosiasyon merkezlerini, işitme merkezini, radiatio optica'yı ve retina'daki macula'yı besler (Resim 2.10) (Yıldırım 2013; Arıncı ve Elhan 2020; Arifoğlu 2021).



Resim 2.9. A. cerebri media frontal görünüşü (Netter 2010).



Resim 2.10. A. cerebri media'nın hemispherium cerebri lateral yüzünde dağılımı ve beslediği başlıca alanlar (Schünke ve ark. 2009).

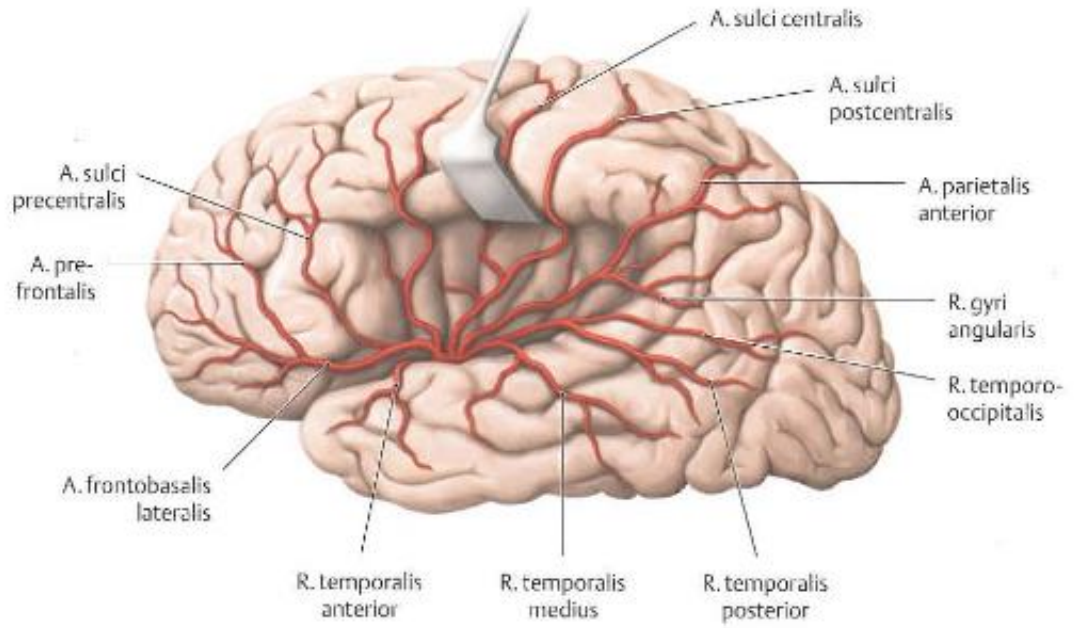
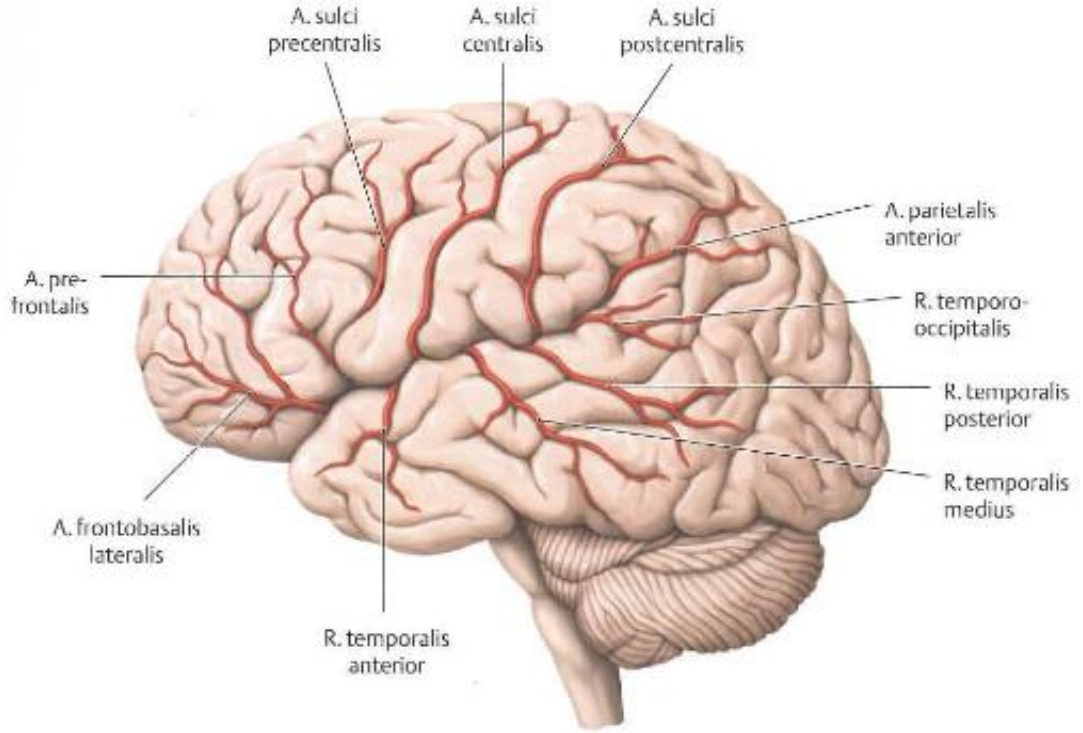
A. cerebri media seyri boyunca segmentlere ayrılarak isimlendirilir. Bu ayrım çeşitli kaynaklarda 2, 3, 4 veya 5 farklı segmente ayrılarak tanımlanmıştır.

Bazı ders kitaplarında pars sphenoidalis, pars insularis ve pars terminalis olarak 3 bölüm tanımlanmış ve bu bölümler pars sphenoidalis + pars insularis M1 segment; pars terminalis (pars corticalis) ise M2 segment olarak tanımlanmıştır (Yıldırım 2013; Arıncı ve Elhan 2020; Arifoğlu 2021).

Pars sphenoidalis: Bu kısmın başlangıcından aa. centrales anterolaterales (aa. thalamostriate anterolaterales, lateral striat veya lenticulostriat arterler) denilen arterler çıkar. Bu arterler substantia perforata anterior'dan girerek bazal çekirdekleri besler. Gittikleri bölgeye göre rr. laterales ve rr. mediales olarak iki gruba ayrılırlar. Rr. laterales; nuc. lentiformis'in içinden geçerek bu yapı ile nuc. caudatus ve capsula interna'yı besler. Rr. mediales; capsula interna içinde ve nuc. lentiformis'in dış yüzünün alt kısmında yukarı çıkarak mediale döner. Burada nuc. lentiformis ve capsula interna'yı delerek nuc. caudatus'u besler. Bu arterin bir dalı diğerinden daha kalındır. Kolayca kanayabilmesi nedeniyle beyin kanamalarında önemli olan bu artere Charcot Arteri (a. cerebri hemorrhagica) denir (Yıldırım 2013; Arıncı ve Elhan 2020; Arifoğlu 2021).

Pars insularis: Bu kısım insula ve buraya yakın beyin bölgelerini kanlandıran dalları verir. Bu dallar; aa. insulares, a. frontobasalis lateralis (r. orbitofrontalis lateralis), a. temporalis anterior, media ve posterior'dur (Resim 2.11) (Yıldırım 2013; Arıncı ve Elhan 2020; Arifoğlu 2021).

Pars terminalis (pars corticalis): Bu kısım a. cerebri media'nın son uç dallarını içerir. Bu dallar; a. sulci centrales, a. sulci precentrales, aa. parietales anteriores ve posteriores ile a. gyri angularis'tir (Resim 2.11) (Yıldırım 2013; Arıncı ve Elhan 2020; Arifoğlu 2021).



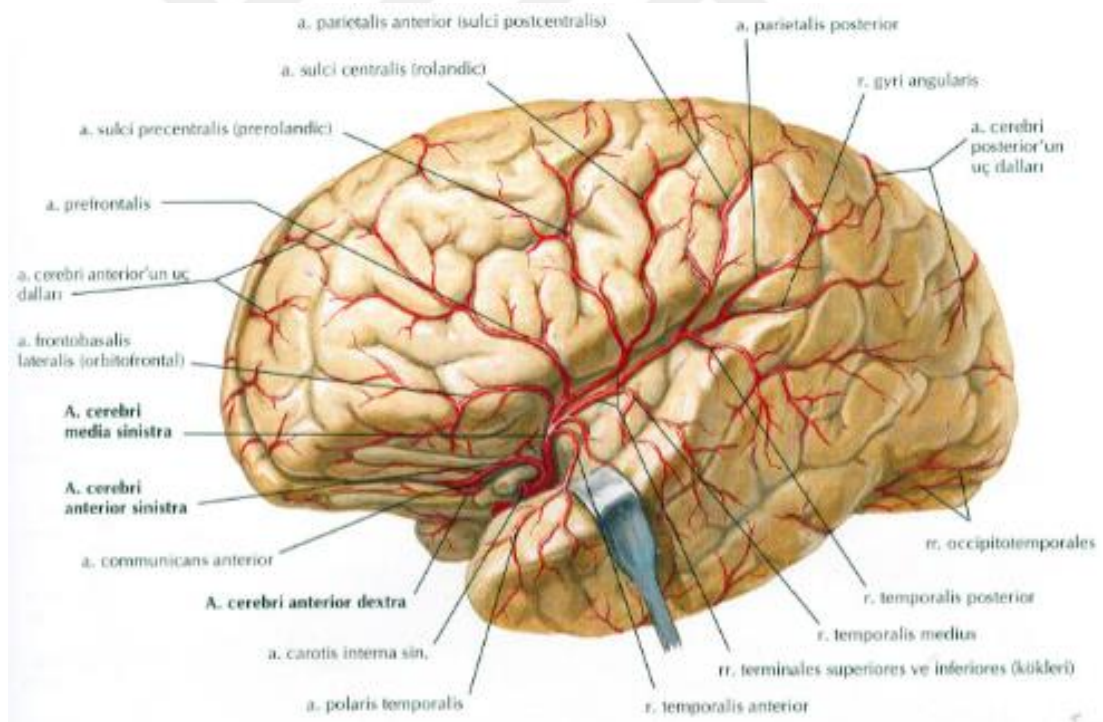
Resim 2.11. A. cerebri media'nın sulcus lateralis içindeki seyri ve hemispherium cerebri'nin lateral yüzündeki terminal dalları (Schünke ve ark. 2009).

Literatürde yapılan başka bir ayırmda 3 farklı segment tanımlanmıştır;

Horizontal segment (M1 segment): A. cerebri media'nın laterale doğru horizontal seyrinin sulcus lateralis'teki bifurkasyon ya da trifurkasyonuna kadar olan kısmıdır. Nucleus lentiformis, capsula interna ve nucleus caudatus'un bir bölümünü besleyen lentikulostrat arterleri (aa. centrales anterolaterales) verir (Taveras ve Wood 1977).

Insular segment (M2 segment): Sulcus lateralis'in medialinde M1 segmenti bifurkasyon ya da trifurkasyon yaparak M2 segmenti ve a. temporalis anterior dallarına ayrılır (Resim 2.12) (Perlemutter ve Rhoton 1976).

Operkuler segment (M3 segment): Sulcus lateralis'in çıkışından itibaren M3 segmenti olarak isimlendirilir (Resim 2.12) (Perlemutter ve Rhoton 1976; Taveras ve Wood 1977).

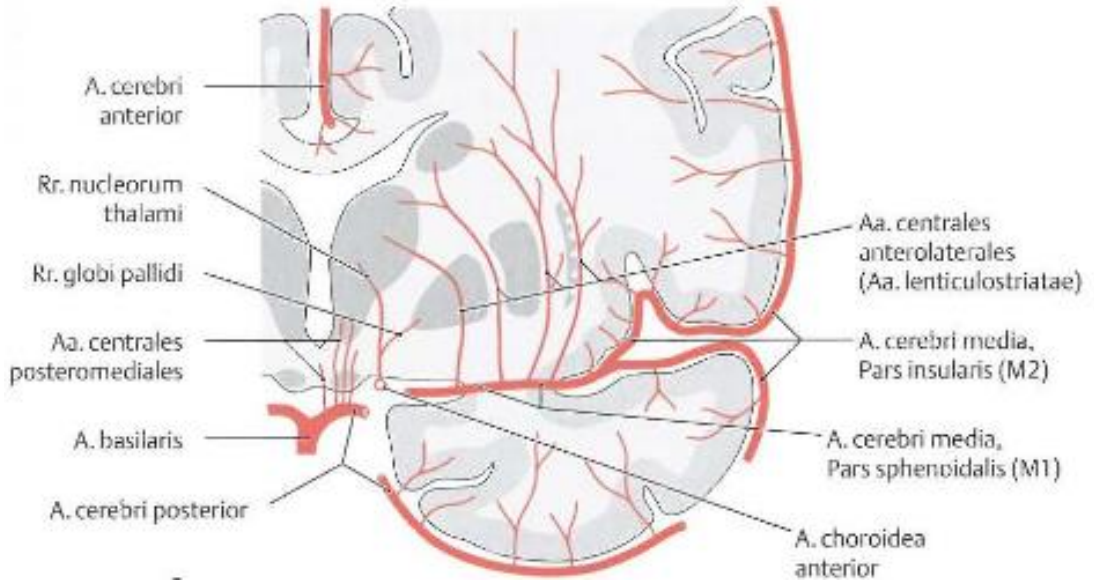


Resim 2.12. A. cerebri media'nın insula, sulcus lateralis ve hemispherium cerebri üzerindeki seyri (Netter 2010).

Yapılan klinik anatomi ve radyoloji çalışmalarında ise daha çok a. cerebri media'nın 4 segmente ayrıldığı sınıflandırma kullanılmıştır. Bu çalışmalara göre: M1 segmenti (horizontal ya da sfenoidal segment), M2 segmenti (insular segment), M3 segmenti (operkuler segment) ve M4 segmenti (kortikal segment) olarak tanımlanmıştır (Resim 2.13) (Osborn 2015).

M1 segmenti (horizontal/ sfenoidal segment): Bu segment a. carotis interna çıkışından başlar (Osborn 2015). Sulcus lateralis derininde laterale doğru uzanır. Sulcus lateralis'in sphenoidal kompartmanındaki posterior sphenoidal çıkıntıya yaklaşık 1 cm uzaklıkta paralel seyreder. M1 segmenti arterin 90° dönüş yaptığı, sulcus lateralis'in sphenoidal ve operculoinsular kompartmanları birleşme yerinde, insula'nın genu'sunda sonlanır (Güleryüz 2011). Başka bir deyişle arterin bifurkasyon/trifurkasyon yaptığı noktada sonlanır. Bu kısımda lenticulostriat arterler ve a. temporalis anterior dallarını verir (Resim 2.13 ve Resim 2.14) (Osborn 2015).

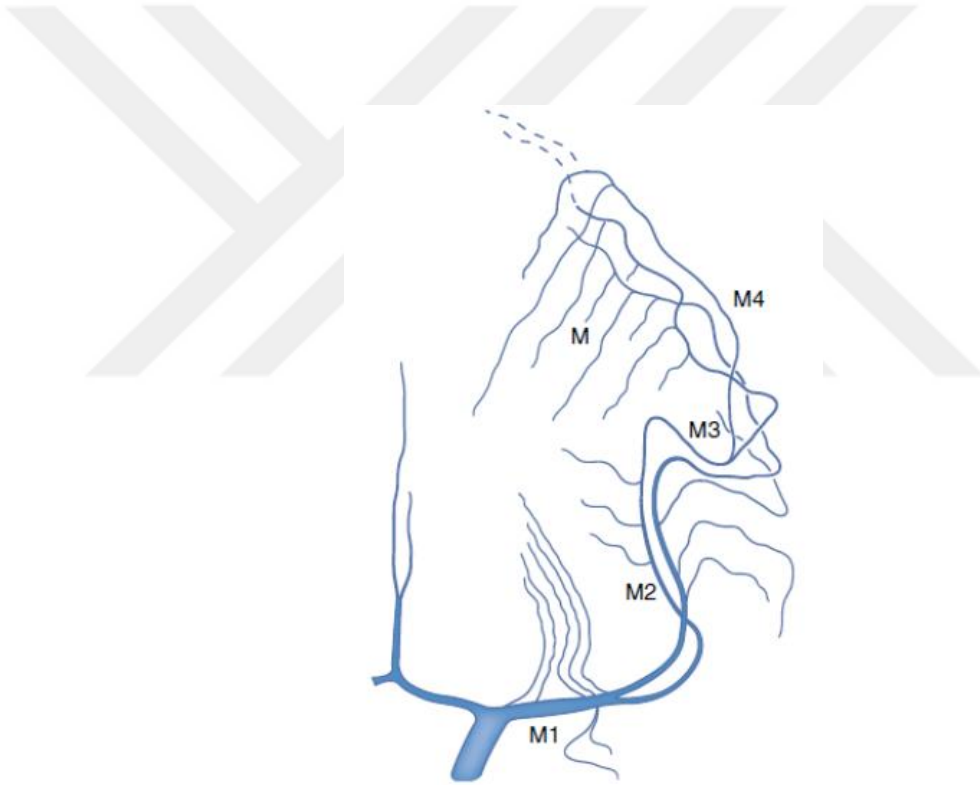M2 segmenti (insular segment): Bifurkasyon yaptıktan sonra insula'nın genu'sunda hafif bir dönüş yaparak sulcus lateralis'te postero-superiora doğru kıvrılır (Osborn 2015). Bu kıvrım noktası sulcus circularis insulae'ya tekabül eder ve burada sonlanır (Resim 2.13 ve Resim 2.14) (Güleryüz 2011).



Resim 2.13. A. cerebri media M1 ve M2 segmentleri ile beslediği alanlar (Schünke ve ark. 2009).

M3 segmenti (operkuler segment): Sulcus circularis insulae'da başlar ve sulcus lateralis'in operculum'unda sonlanır. Sulcus lateralis üzerinde seyreden dallar sulcus circularis insulae'da ve sulcus lateralis'in dış yüzeyinde olmak üzere 2 defa 180° dönüş yaparlar (Güleryüz 2011). Sulcus lateralis dış yüzeyindeki dallar yukarıya doğru 180° dönerler ve operculum'un medial yüzeyine doğru inerler, burada inferior kenarda ilerler ve lobus frontalis, parietalis ile temporalis'in parçaları altında laterale seyreder (Resim 2.14) (Güleryüz 2011, Osborn 2015)

M4 segmenti (kortikal segment): Sulcus lateralis'ten çıktıktan sonraki kısımdır ve distal dalları verir (Osborn 2015). Bu dallar lateral konveksitede dağılırarak serebral hemisferlerin kortikal yüzeyini besler (Resim 2.14) (Güleryüz 2011; Kahilogulları ve ark. 2012).

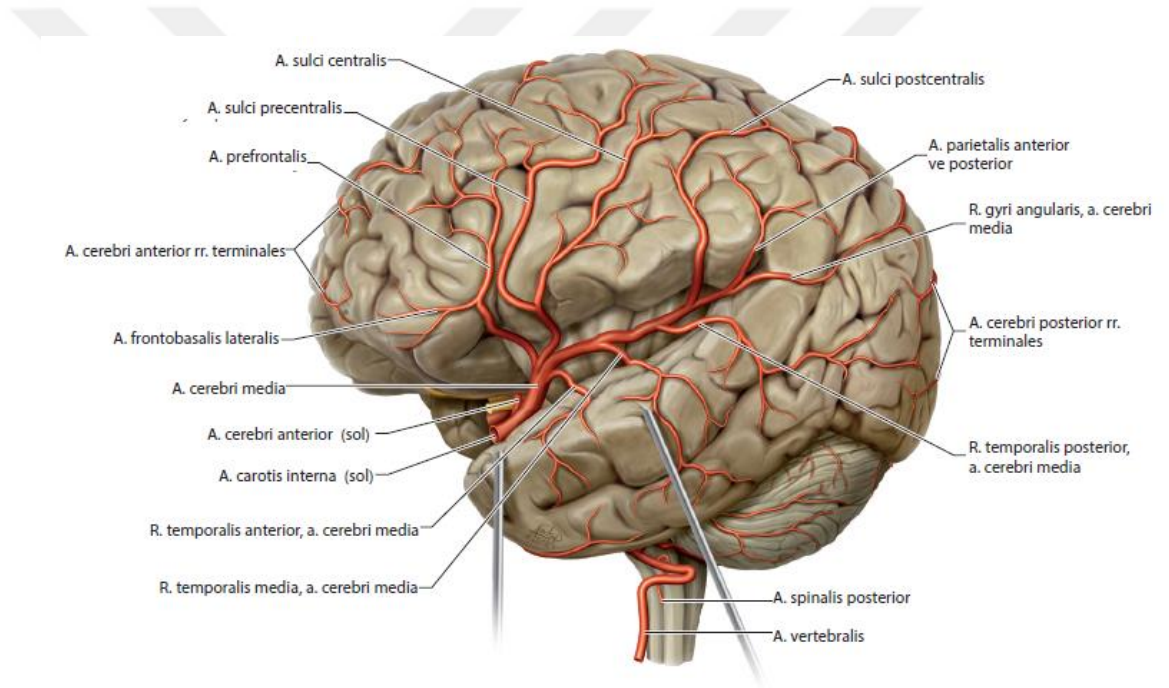


Resim 2.14. A. cerebri media ve segmentleri (tanımlanmış 4 segmente göre) (Bradac 2014).

Bazı yazarlara göre 5 gruba ayrılan sınıflandırma yapılmıştır ve bu ayrıma göre M4 (parasylvian segment) ve M5 (kortikal segment) olarak tanımlanmıştır (Güleryüz 2011).

Bu dört segmentten M1 segmenti, a. cerebri media'nın dallanma paterni açısından en önemli kısımdır. Çünkü a. cerebri media'nın dallanması burada meydana gelir (Rhoton 2002). Bunun yanı sıra birçok yazar, M1 segmentini M2'den ayıran sınır

olarak a. cerebri media'nın dallanma noktasını kabul etmiştir (Ture ve ark. 2000). M1 segmentinin dallanmasından önce tek bir arteriyel gövde olarak devam ettiği bölümden ayrılan kortikal dallara erken dallar denir (Tanrıover ve ark. 2003). M1 segmentinin dallanmasından sonra verilen kortikal dallar beyni besleyen arterlerdir ve ilk olarak Michotey ve ark. (1974) tarafından tanımlanmıştır. Günümüzde de bilinen kortikal dalları şu şekilde sıralanabilir: A. frontobasalis lateralis (ramus orbitofrontalis lateralis), a. prefrontalis, a. sulci precentralis, a. sulci centralis, a. sulci postcentralis (a. parietalis anterior), a. parietalis posterior, a. gyri angularis, a. temporooccipitalis, a. temporalis posterior, a. temporalis media, a. temporalis anterior, a. temporopolaris (Resim 2.15) (Kahilogulları ve ark. 2012).



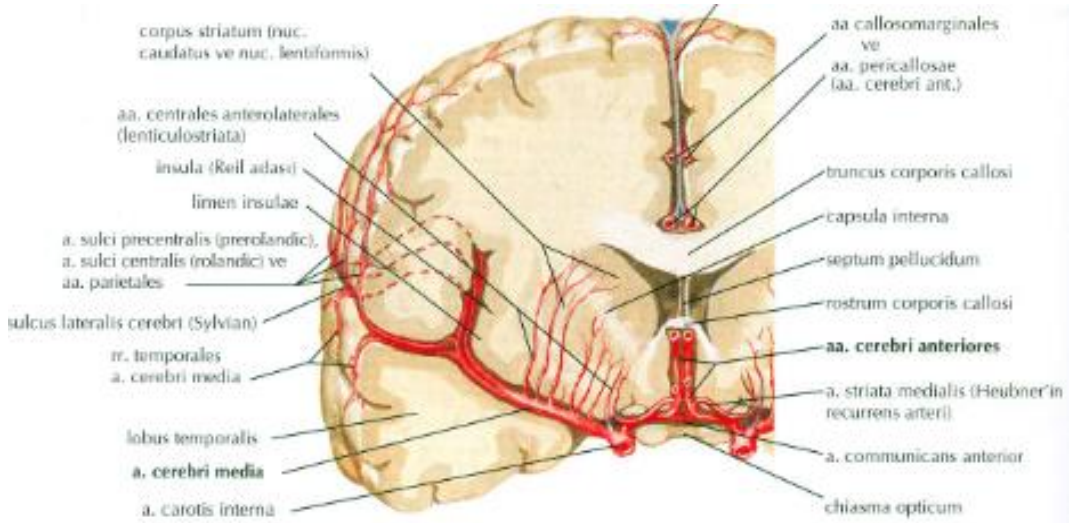
Resim 2.15. A. cerebri media ve kortikal dalları (Castano ve ark. 2018).

Erken Dallar

Erken dallar a. cerebri media'nın bifurkasyon veya trifukasyon'u öncesinde ayrılan kortikal dallarıdır. Bu arterler hemisferlerde büyük oranda temporal loba, daha küçük oranda frontal loba doğru dallanır. Frontal erken dallar orbitofrontal ve prefrontal alanları, temporal erken dallar genellikle temporopolar ve anterior tempolar

alanları besler. Nadiren a. cerebri media hem frontal hem de temporal lobun her ikisine birlikte erken dallar verebilir (Tanrıoer ve ark 2003; Kahilogulları ve ark. 2009).

A. cerebri media'nın substantia perforata anterior'u delen perforan dalları, lenticulostrat arterler (aa. centrales anterolaterales, aa. thalamostriate anterolaterales veya lateral striat arterler) adını alır (Resim 2.16). Rhoton (2002) çalışmalarında her bir hemisferde ortalama 10 adet lenticulostrat arter olduğunu belirtmiştir. Lenticulostrat arterler %80 oranında M1 segmentinin bifurkasyon alanından köken alır. %20'sinin ise büyük bir bölümü M1'in proksimalinden, küçük bir bölümü ise genu yakınında M2'nin proksimalinden köken alır. Lenticulostrat arterler medial, intermediate ve lateral olmak üzere 3 gruba ayrılırlar. Medial lenticulostrat arterler olguların sadece yarısında görülür. İntermediate lenticulostrat arterler %90 oranında görülmektedir. Lateral lenticulostrat arterler neredeyse tüm olgularda görülmektedir ve sıklıkla M1 segmentinin lateral bölümünden köken alırlar (Rhoton 1980; Uchino ve ark 2004). Lateral ve intermediate lenticulostrat arterler putamen, capsula internae ve nucleus caudatus'u beslerken, medial lenticulostrat arterler globus pallidus'un lateral parçasını, capsula interna'nın crus anterior'unun üst parçasını ve nucleus caudatus'un caput'unun ön-üst kısmını besler (Resim 2.16) (Yıldırım 2013; Kahilogulları ve ark. 2018).



Resim 2.16. A. cerebri media erken dalları (Netter 2010).

Kortikal Dallar

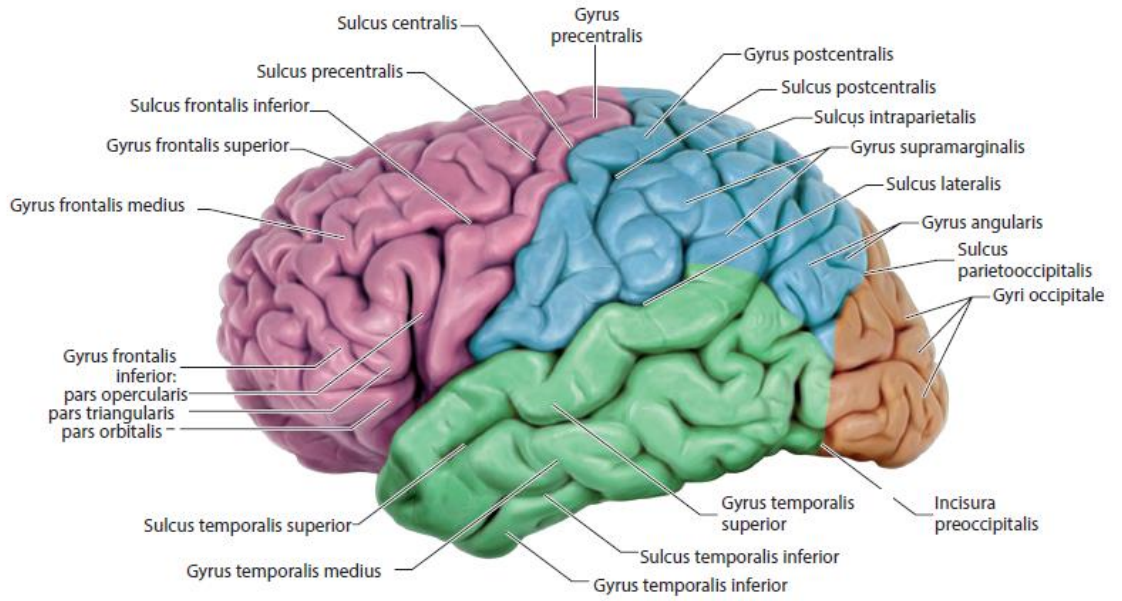
A. cerebri media, beyin hemisferlerinin lateral yüzünü, tüm insular ve operkular yüzeyi, orbital ve frontal lobların lateral kısmını, polus temporalis'i, temporal lobun inferior yüzeyinin lateral kısmını kanlandırır. A. cerebri media'nın beslediği hemisfer alanları 12 bölüme ayrılır (Resim 2.17) (Kahilogulları ve ark. 2018):

1. Orbitofrontal alan: Gyrus frontalis medius ve inferior'un orbital kısmı ile pars orbitalis'in inferior kısmı. A. frontobasalis lateralis (ramus orbitofrontalis lateralis) besler.
2. Prefrontal alan: Pars orbitalis'in superior kısmı, pars triangularis, pars opercularis'in anterior kısmı, gyrus frontalis medius'un büyük kısmı. A. prefrontalis besler.
3. Precentral alan: Pars opercularis'in posterior kısmı ve gyrus frontalis medius, gyrus precentralis'in alt ve orta kısmı. A. sulci precentralis besler.
4. Central alan: Presantral alanın üst kısmı ve gyrus postcentralis'in alt yarısı. A. sulci centralis besler.
5. Anterior parietal alan: Gyrus postcentralis'in üst kısmı ve sık olarak sulcus centralis'in üst kısmı ile lobulus parietalis inferior'un ön kısmı ve lobulus parietalis superior'un ön-alt kısmı. A. parietalis anterior besler.
6. Posterior parietal alan: Lobulus parietalis superior ve inferior'un posterior kısımları ile gyrus supramarjinalis. A. parietalis posterior besler.
7. Angular alan: Gyrus temporalis superior'un posterior kısmı, gyrus supramarjinalis ve angularis, gyrus occipitalis lateralis'in üst kısmı. A. gyri angularis besler. (Bu arterin a. cerebri media'nın terminal dalı olduğu düşünülmektedir).
8. Temporo-okspital alan: Gyrus temporalis superior'un posterior kısmı, gyrus temporalis medius ve inferior'un posterior'unun uç kısımları ile gyrus occipitalis lateralis'in inferior kısmı. A. temporooccipitalis besler.
9. Posterior temporal alan: Gyrus temporalis superior'un orta ve arka kısmı, gyrus temporalis medius'un arka kısmı, gyrus temporalis inferior'un arka uç kısmı. A. temporalis posterior besler.

10. Orta temporal alan: Gyrus temporalis superior'un pars triangularis seviyesindeki kısmı, gyrus temporalis medius'un orta kısmı, gyrus temporalis inferior'un orta ve arka kısmı. A. temporalis media besler.

11. Anterior temporal alan: Gyrus temporalis superior, medius ve inferior'un ön kısımları. A. temporalis anterior besler.

12. Temporopolar alan: Polus temporalis bölgesi. A. temporopolaris besler (Resim 2.15 ve Resim 2.17) (Rhoton 1980; Kahilogulları 2006; Kahilogulları ve ark. 2018).



Resim 2.17. Sol hemisferde a. cerebri media'nın kortikal dallarının kanlandığı alanların gösterilmesi (Castano ve ark. 2018).

2.3.1.1. A. Cerebri Media Klinik Bilgiler

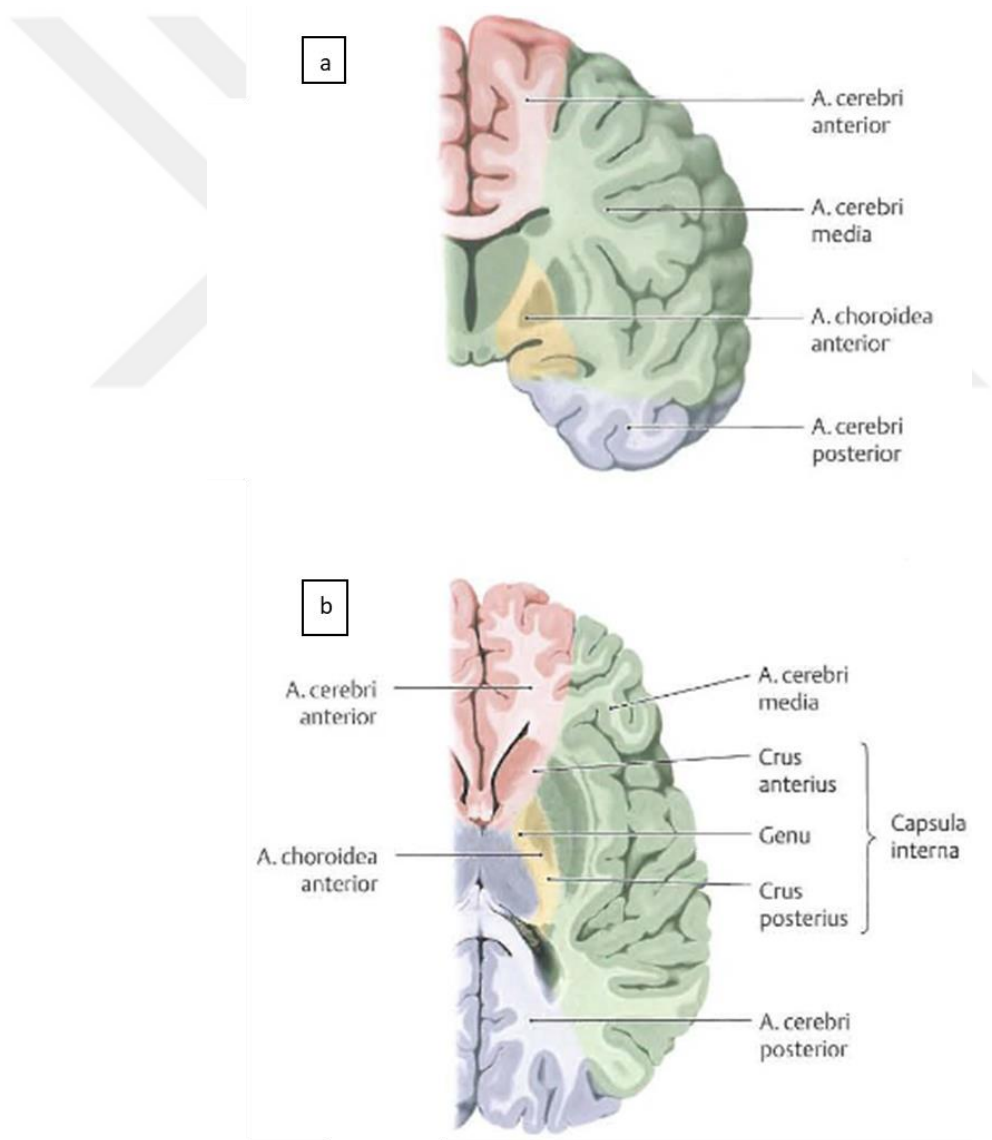
İnme (Santral Paralizi)

Capsula interna, nuclei basales ve thalamus'un arteriyel beslenmesinin büyük bir kısmı, kafa tabanında bulunan damarların perforan dalları tarafından sağlanır. Bu arterler şöyledir:

- A. choroidea anterior (a. carotis interna'dan),

- Aa. centrales anterolaterales (aa. lenticulostriatae ve rr. striati) ve terminal dalları (a. cerebri media'dan),
- Aa. centrales posteromediales (a. cerebri posterior'dan),
- Rr. perforantes (a. communicans posterior'dan) (Schünke ve ark. 2009).

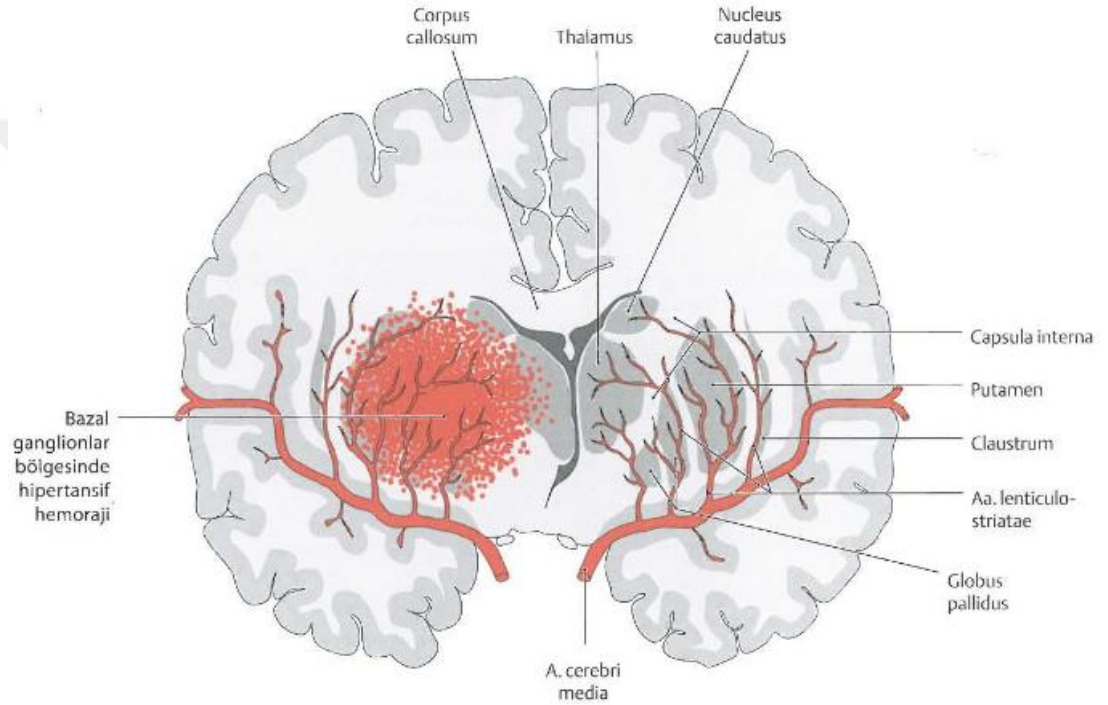
Tractus pyramidalis ve diğer yapılarla çaprazlaşan capsula interna'nın arteriyel desteği büyük oranda a. cerebri media (crus anterior ve genu) ve a. choroidea anterior (crus posterior) tarafından sağlanır. Eğer bu damarlar tıkanırsa, tractus pyramidalis ve diğer yapıların devamlılığı kesilir ve kontralateral vücut yarısında paralizi (inme: santral paralizi) gelişir (Resim 2.18) (Schünke ve ark. 2009).



Resim 2.18. Transvers ve koronal kesitlerde beynin üç ana arterinin dağılımı (**a.** corpus mamillaris hizasından alınan koronal kesit, **b.** capsula interna hizasından alınan transvers kesit) (Schünke ve ark. 2009).

Intraserebral Hemoraji

A. lenticulostriate lateralis ve intermediate putamen, capsula internae ve nucleus caudatus'u beslerken, a. lenticulostriate medialis globus pallidus'un lateral parçasını, capsula interna'nın crus anterior'unun üst parçasını ve caput nuclei caudati'nin ön-üst kısmını besler (Yıldırım 2013; Kahilogulları ve ark. 2018). Bu arterlerin aşırı hipertansiyona bağlı olarak spontan kanamaları sık görülür (Resim 2.19) (Yıldırım 2013).



Resim 2.19. A. Lenticulostriate ve intraserebral hemoraji bölgesi (Schünke ve ark. 2009).

Serebral Arterlerin Anastomozları ve Serebral Embolizm

Üç serebral arterin dalları beynin yüzeyinde birbiriyle anastomoz yaparlar; bununla birlikte serebral arterlerden biri serebral bir embolizm (örn. Serebral pıhtı) ile tıkanırsa, bu mikroskobik anastomozlar etkilenen serebral korteks alanı için yeterli kan sağlayamazlar. Sonuçta serebral iskemi ve enfarkt ortaya çıkabilir ve bir nekroz alanına (doku ölümüne) yol açabilir. Küçük serebral emboluslar küçük serebral damarları geçici olarak oklüde edebilir, bu da nörolojik fonksiyonun birden kaybı ve bunun dakikalar içinde geri dönmesi şeklinde geçici (transient) iskemik atak

oluřturabilir. Majör serebral damarları oklüde eden büyük serebral emboluslar ağır nörolojik sonuçlara ve ölüme neden olabilir (Moore ve Dalley 2007) .

Beyin Enfarktı

Arterlerin çatallanmasındaki (a. carotis communis'in a. carotis externa ve interna'ya bifurkasyonu) bir aterosklerotik plak arterin ilerleyici daralması (stenoz) ile sonuçlanır ve artan derecede ciddi fonksiyonel defisitler (kayıplar) oluşturur. Kopan bir emboli (pıhtı) kan ile, geçişine imkan vermeyecek ölçüde küçük genellikle bir intrakraniyal dala kadar gelip arteri tıkayana kadar taşınır. Bu olay sıklıkla akut kortikal enfarkt yani beyne giden arteriyel kanın birden yetersizliği ile sonuçlanır. Kan akımının 30 saniyelik bir kesintisi kişinin beyin metabolizmasını deęiřtirir. Bu, 1-2 dakikadan sonra nöral işlev kaybına yol açar; oksijen yokluğu (anoksi) 5 dakikadan sonra serebral enfarkta yol açar. Kan akımı ile oksijenin hızla temini beyin hasarını geri döndürebilir (Moore ve Dalley 2007).

Geçici İskemik Ataklar

Geçici iskemik atak, beynin iskemisi (yetersiz kan akımı) sonucunda oluşan nörolojik semptomlara verilen isimdir. Çoęu atak yalnızca birkaç dakika sürer, ancak bazıları bir saate kadar uzayabilir. Major karotis yada vertebrobaziller stenoz ile birlikte olduęunda, geçici iskemik atak daha uzun sürebilir ve intrakraniyal damarlarda distal tıkanıklığa neden olabilir. Geçici iskemik ataklar sonucu oluşan semptomlar çok farklılık gösterir, denge bozuklukları, baş dönmesi, bayılma ve parestezidir (örn. ekstremitelerde karıncalanma). Geçici iskemik atak geçiren hastalar “miyokard enfarktüsü ve major inme yönünden yüksek risk altındadırlar (Moore ve Agur 2006; Moore ve Dalley 2007).

3. GEREÇ VE YÖNTEM

Bu çalışma, Necmettin Erbakan Üniversitesi Girişimsel Olmayan Klinik Araştırmalar Etik Kurulu'nun 22.04.2020 tarihli toplantısında değerlendirilmiş ve 10-04 sayılı kararı ile onaylanmıştır (Ek-1).

3.1. Hasta Seçimi ve Dışlama Kriterleri

Çalışmamızda Necmettin Erbakan Üniversitesi Meram Tıp Fakültesi Radyoloji Anabilim Dalı arşivinde bulunan 2015-2020 yılları arasında çekilmiş kranial Çok Kesitli Bilgisayarlı Tomografi (MDCT) görüntüleri retrospektif olarak incelenmiştir.

Ölçümlerin alınmasına ve elde edilen verilerin değerlendirilmesine engel olabilecek intrakranial patoloji bulgusu olan, travma hikayesi olan, herhangi bir merkezi sinir sistemi hasarı veya nörolojik tanısı olan, herhangi bir vasküler anevrizması olan, inme, kanama, kitle lezyonu öyküsü olan hastalar ile görüntü kalitesi yetersiz olan hastalar çalışma dışı bırakılmıştır. Hasta hikayesine ait bu bilgilere hastaların epikriz raporlarından ve radyoloji değerlendirme raporlarından ulaşılmıştır. Çalışma için gerekli popülasyonun oluşturulmasıyla beraber 50 hastaya ait MDCT görüntüleri incelenerek ölçümler sağ ve sol taraflar için ayrı ayrı alınmış, hastaların yaşları ve cinsiyetleri de kaydedilmiştir.

3.2. Görüntülerin Alınması ve İşlenmesi

Çalışmamızda kullanılan retrospektif boyun BT angiografi görüntüleri 256 kesitli çift tüplü BT Somatom Drive (Siemens Healthineers, Germany) cihazı ile yapılmıştır. Kullanılan çekim parametreleri 80 ve 140 Kv tüp voltajı, 178 ve 89 mAS, 0,6 mm kesit kalınlığı ve 0,28 rotasyon zamanıdır.

Görüntüleme işlemi için kontrast madde (non-iyonik iyotlu bileşik) sol antekubital fossa'da belirgin olan venden 4,5 ml/sn hızla 18 G kateder aracılığı ile otomatik enjektör kullanılarak verilmiş, hemen ardından 20 ml izotonik enjekte

edilmiştir. Bolus taking yöntemi ile arcus aorta'da üzerinde dansite 100 HÜ elde edildiğinde angiografi için görüntüleme başlatılmıştır.

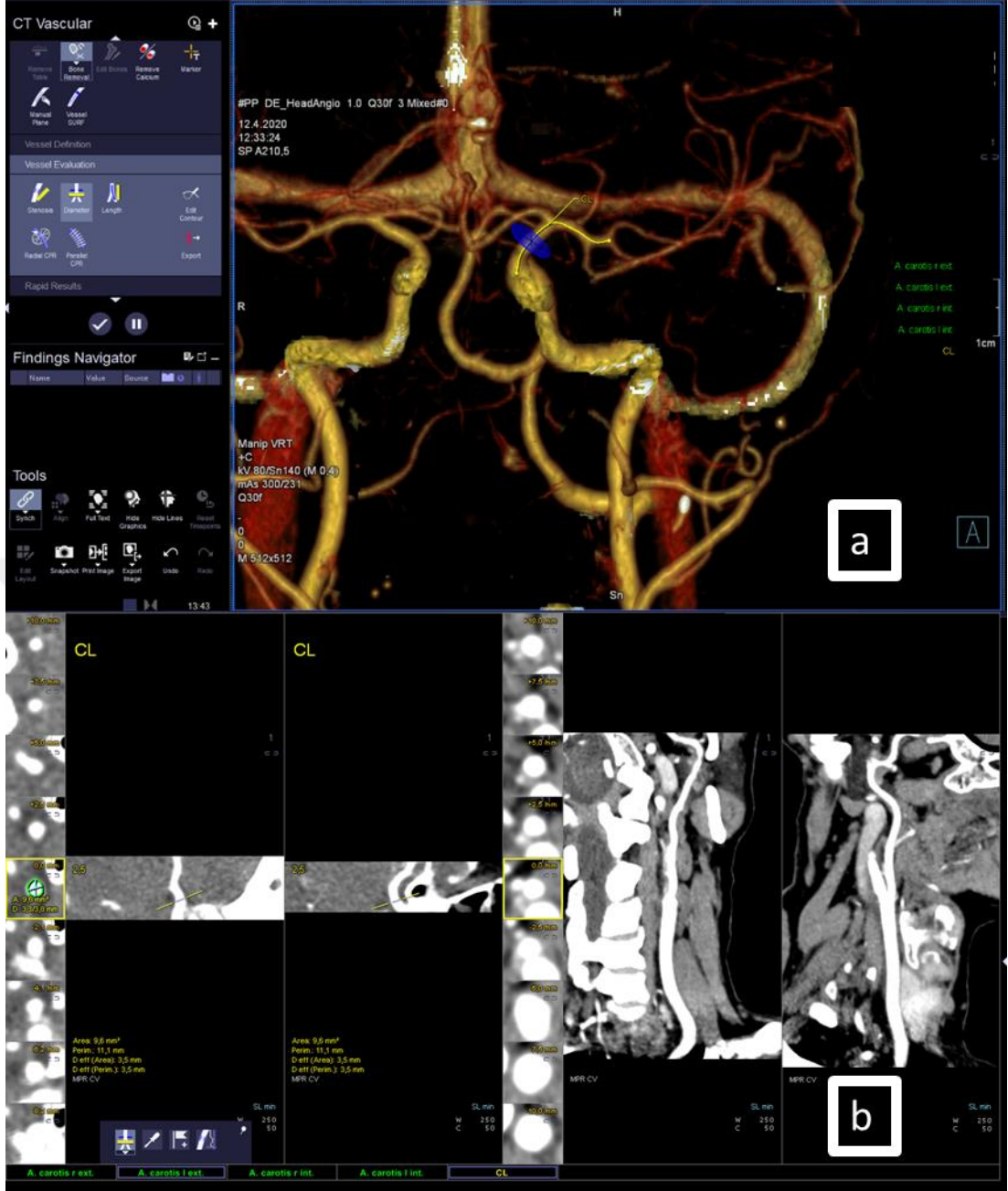
Ölçümler Dicom görüntü arşivleme yazılımı olan Syngo Via Workstation (Siemens Healthineers)'a gönderilen koronal kesitte görüntüler üzerinden yapılmıştır.

3.3. Ölçüm Yöntemleri ve Ölçümlerin Alınması

Bireylere ait MDCT görüntüleri tarandıktan ve dışlama kriterleri de gözden geçirilerek hastalar belirlendikten sonra aşağıda tanımlandığı ve açıklandığı şekilde ölçümler uzman radyolog yardımıyla yapılmıştır.

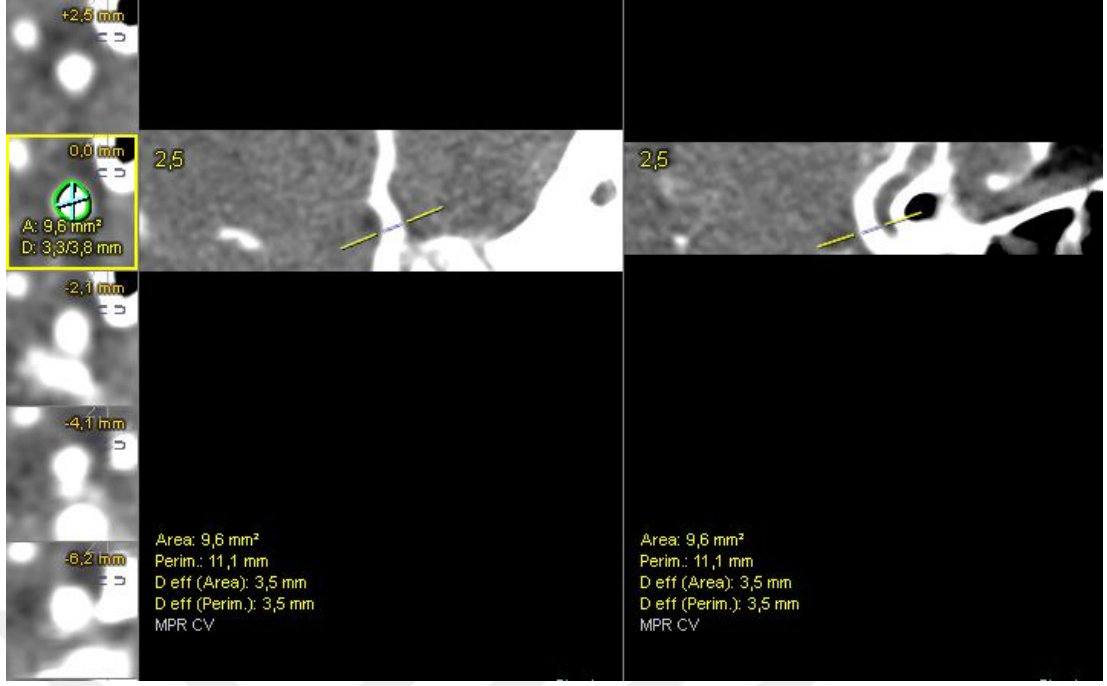
3.3.1. Morfometrik Ölçüm Parametreleri

1. A. carotis interna çapı (ACIC): A. cerebri media'nın a. carotis interna'dan ayrım noktasının 5 mm öncesinden (a. carotis interna'nın supraklinoid segmentinden) alınan çap ölçümü (Resim 3.1) (Güleryüz 2011; Benlice 2019).



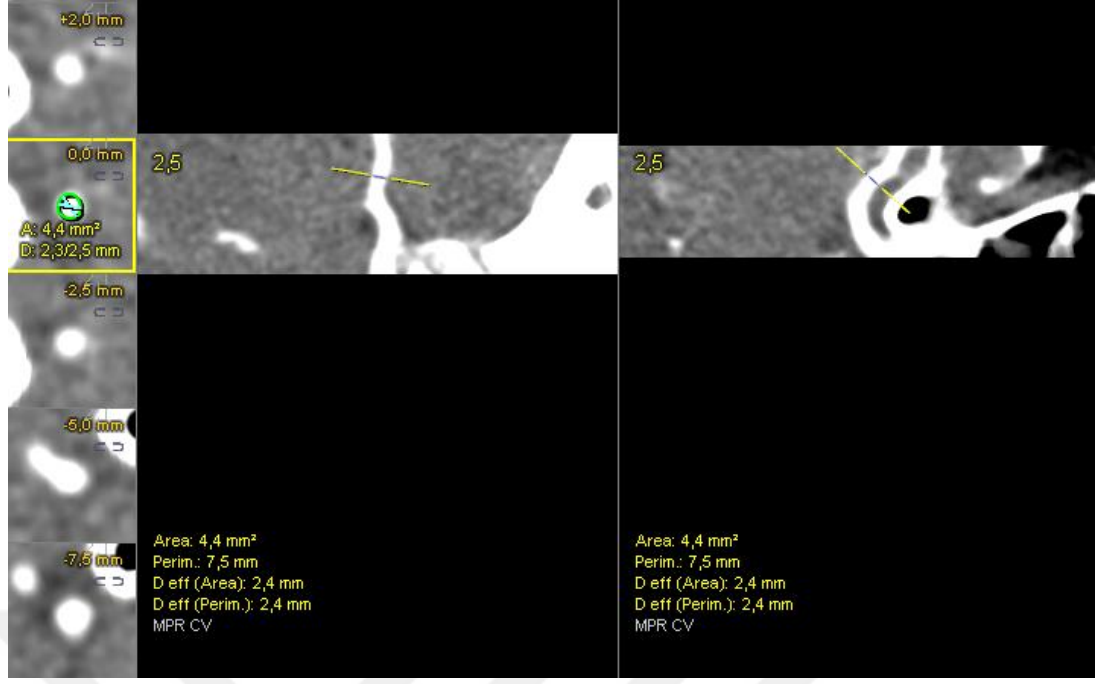
Resim 3.1. A. carotis interna çap ölçümü. **a.** Ölçümün yapıldığı üç boyutlu ekran görüntüsü. **b.** Ölçüm değerlerini veren iki boyutlu ekran görüntüsü.

2. A. carotis interna çapı ölçülen seviyenin kesit alanı (ACI Alan): A. carotis interna çap ölçümü alınan seviyede programın verdiği içten içe damar kesit alanı değeri (Resim 3.2).



Resim 3.2. A. carotis interna çapı ölçülen seviyenin kesit alanını veren iki boyutlu ekran görüntüsü.

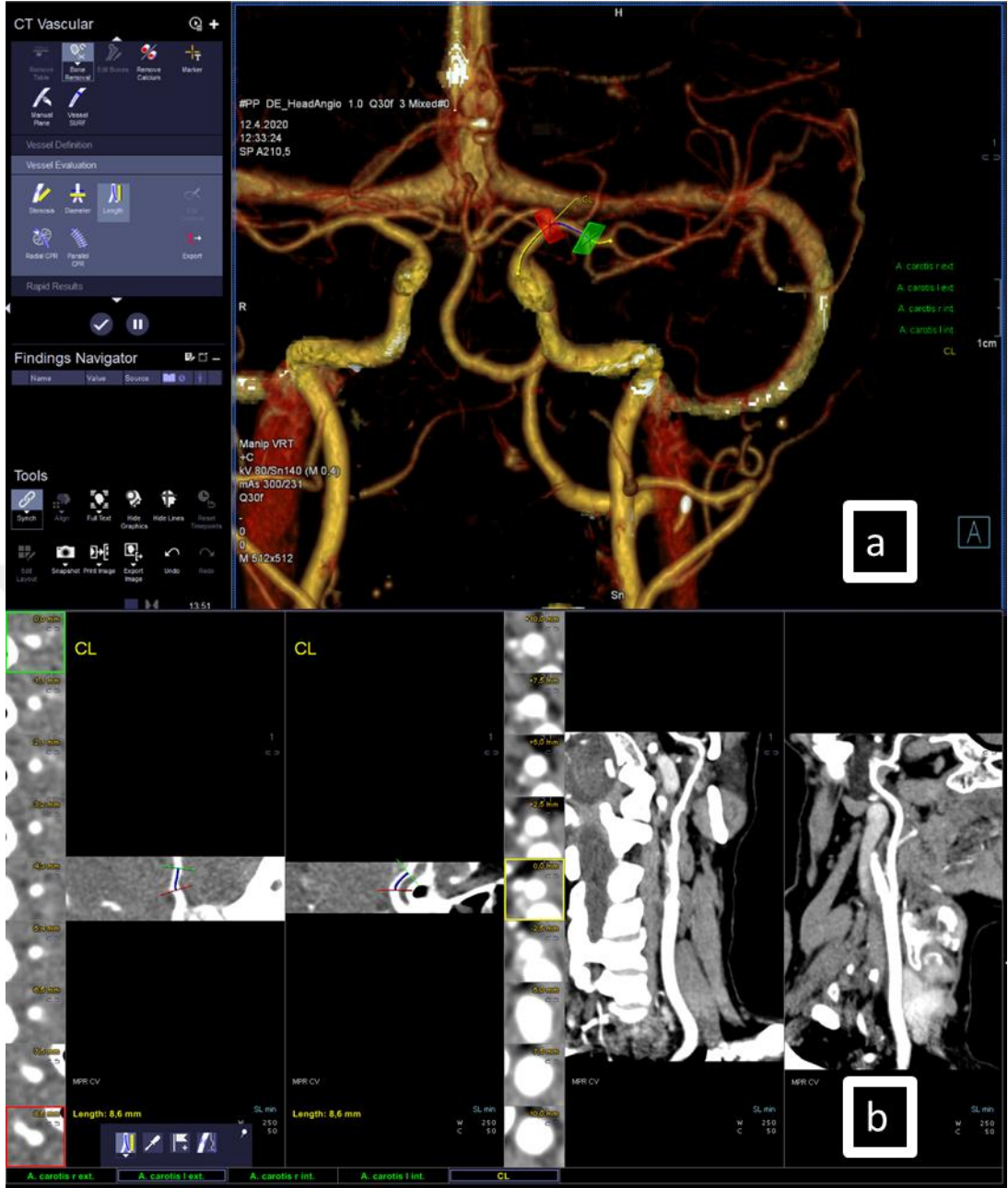3. A. cerebri media çapı (ACMC): A. cerebri media'nın a. carotis interna'dan ayrım noktasının 5 mm sonrasında (a. cerebri media'nın M1 segmentinden) alınan çap ölçümü (Resim 3.3) (Güleryüz 2011; Benlice 2019).



Resim 3.4. A. cerebri media çapı ölçülen seviyenin kesit alanını veren iki boyutlu ekran görüntüsü.

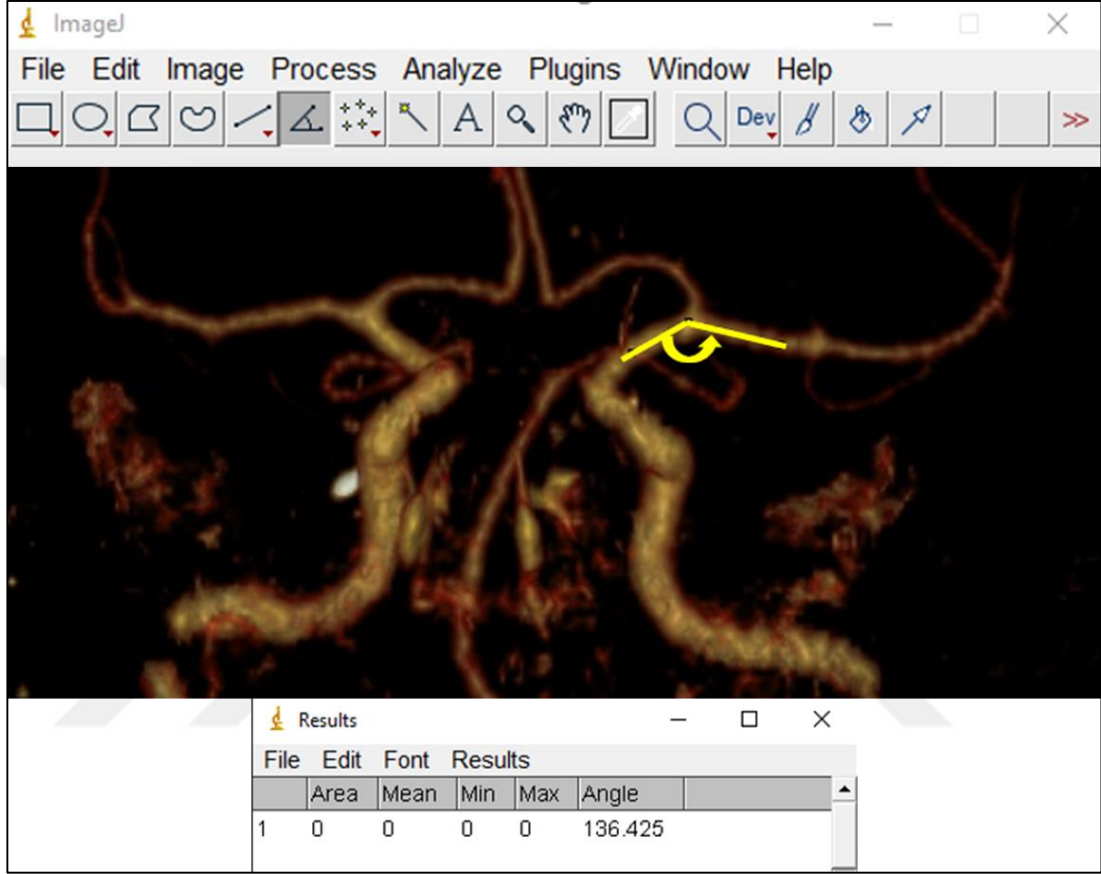
5. A. cerebri media çapının a. carotis interna çapına oranı (ACMC/ACIC): Alınan çap ölçümleri birbirlerine oranlanmıştır (Güleryüz 2011).

6. A. cerebri media M1 segmenti uzunluğu (M1): A. carotis interna bifurkasyonundan a. cerebri media bifurkasyonuna kadar olan uzunluk ölçümü (Resim 3.5) (Rahat 1999; Güleryüz 2011).



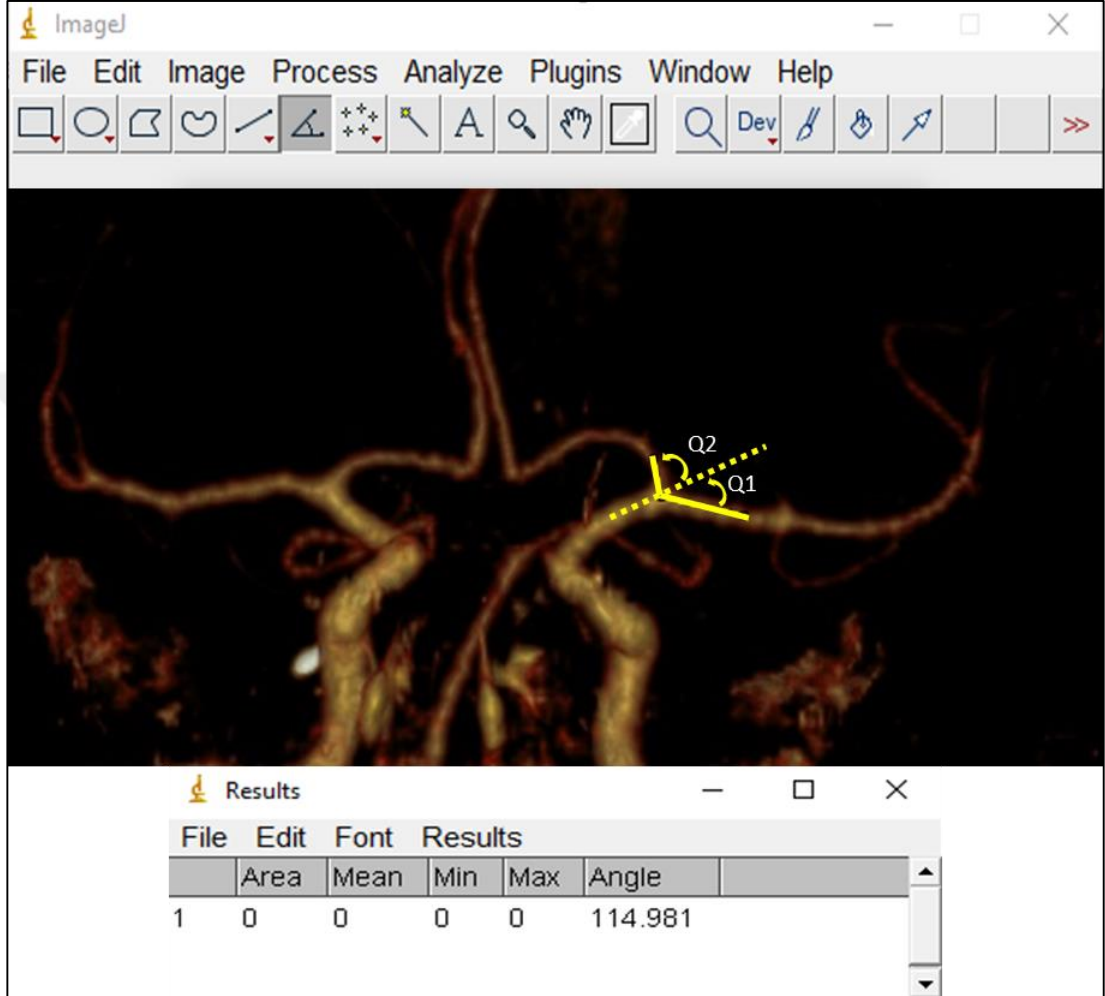
Resim 3.5. A. cerebri media M1 segmenti uzunluk ölçümü **a.** Ölçümün yapıldığı üç boyutlu ekran görüntüsü. **b.** Ölçüm değerlerini veren iki boyutlu ekran görüntüsü.

7. **A. cerebri media'nın a. carotis interna'dan çıkış açısı (ACI1):** A. cerebri media'nın a. carotis interna'dan çıkış açısı ölçümü dijital ImageJ programı kullanılarak yapılmıştır (Resim 3.6) (Gülyüz 2011).



Resim 3.6. A. cerebri media'nın a. carotis interna'dan çıkış açısı (ACI; a. carotis interna, ACM; a. cerebri media) (Gülyüz 2011).

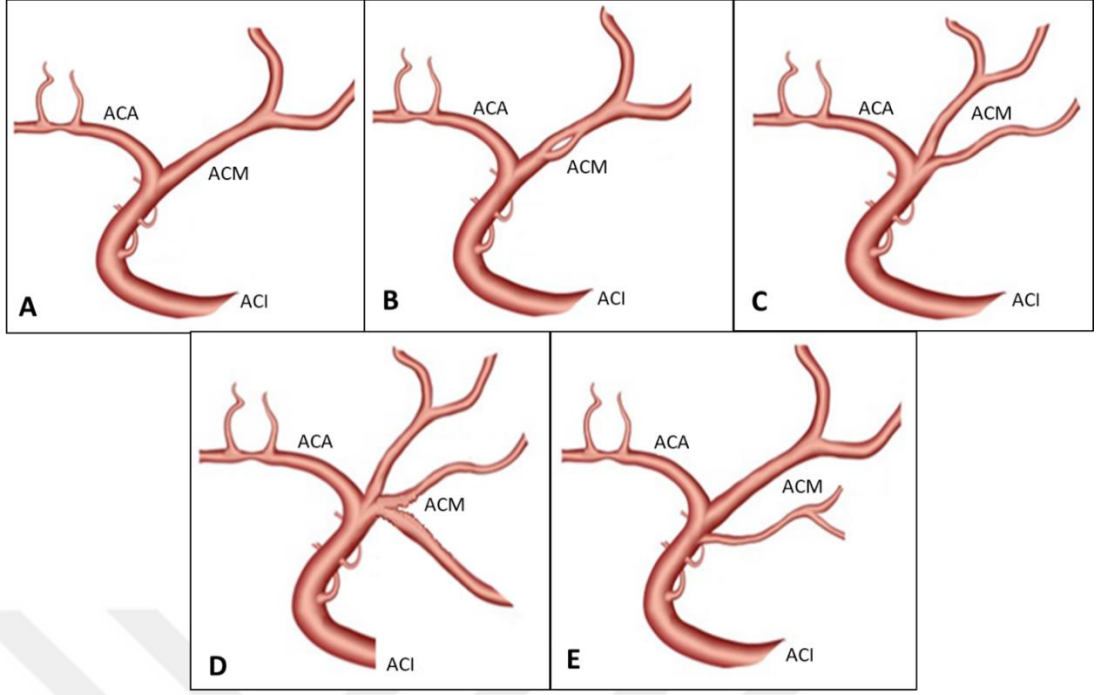
8. A. cerebri media bifurkasyon açısı (ACI2): A. cerebri media'nın a. carotis interna ile arasındaki dar açısı Q1, a. cerebri anterior'un a. carotis interna ile arasındaki dar açısı Q2 olarak tanımlanmıştır. Q1 ve Q2 açılarının toplamı ise bifurkasyon açısıdır. Bu açılar dijital ImageJ programı kullanılarak ölçülmüştür (Resim 3.7) (Benlice 2019).



Resim 3.7. Q1, Q2 ve bifurkasyon açısı ölçümü (Q1; a. cerebri media'nın a. carotis interna ile arasındaki dar açısı, Q2; a. cerebri anterior'un a. carotis interna ile arasındaki dar açısı, Q1+ Q2; bifurkasyon açısı) (Benlice 2019).

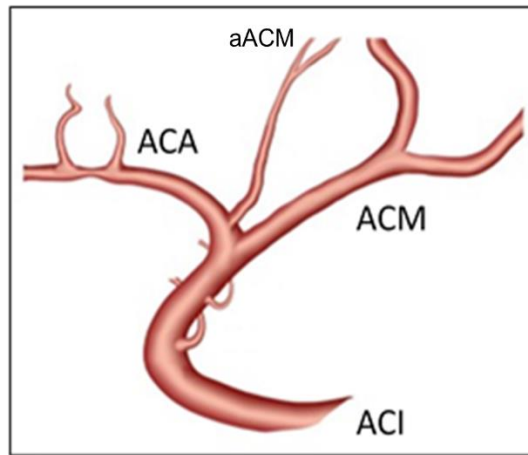
3.3.2. Morfolojik Değerlendirmeler

1. A. cerebri media'nın M1 segmentinin dallanmasına göre tiplendirilmesi (MITİP): Monofurkasyon (A), fenestrasyon (B), bifurkasyon (C), trifurkasyon (D) ve duplikasyon (E) olarak 5 ayrı dallanma şekli belirlenerek tiplendirilmiştir (Resim 3.8) (Rahat 1999; Goyal ve ark. 2016; Cilliers ve Page 2017; Brzegowy ve ark. 2018; Stojanovic 2020). Bu tiplendirmeler örnek alınarak a. cerebri media başlangıç noktasının tiplendirilmesine uyarlanmıştır.



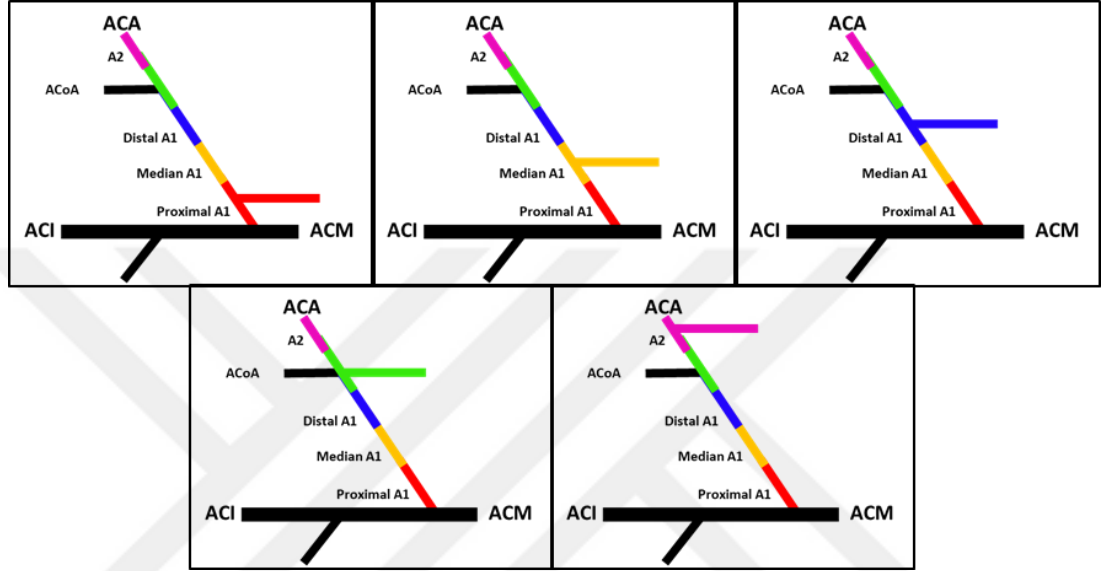
Resim 3.8. A. cerebri media'nın M1 segmentinin dallanmasına göre tiplendirilmesi: A-Monofurkasyon, B-Fenestrasyon, C-Bifurkasyon, D- Trifurkasyon, E- Duplikasyon. (ACA; a. cerebri anterior, ACM; a. cerebri media, ACI; a. carotis interna) (Stojanovic 2020'den esinlenilmiştir).

2. Aksesuar a. cerebri media varlığı (AACM): A. cerebri anterior'dan ayrılan bir aksesuar a. cerebri media varlığı var/yok olarak değerlendirilmiştir (Resim 3.9) (Rahat 1999; Goyal ve ark. 2016; Cilliers ve Page 2017; Brzegowy ve ark. 2018; Stojanovic 2020).



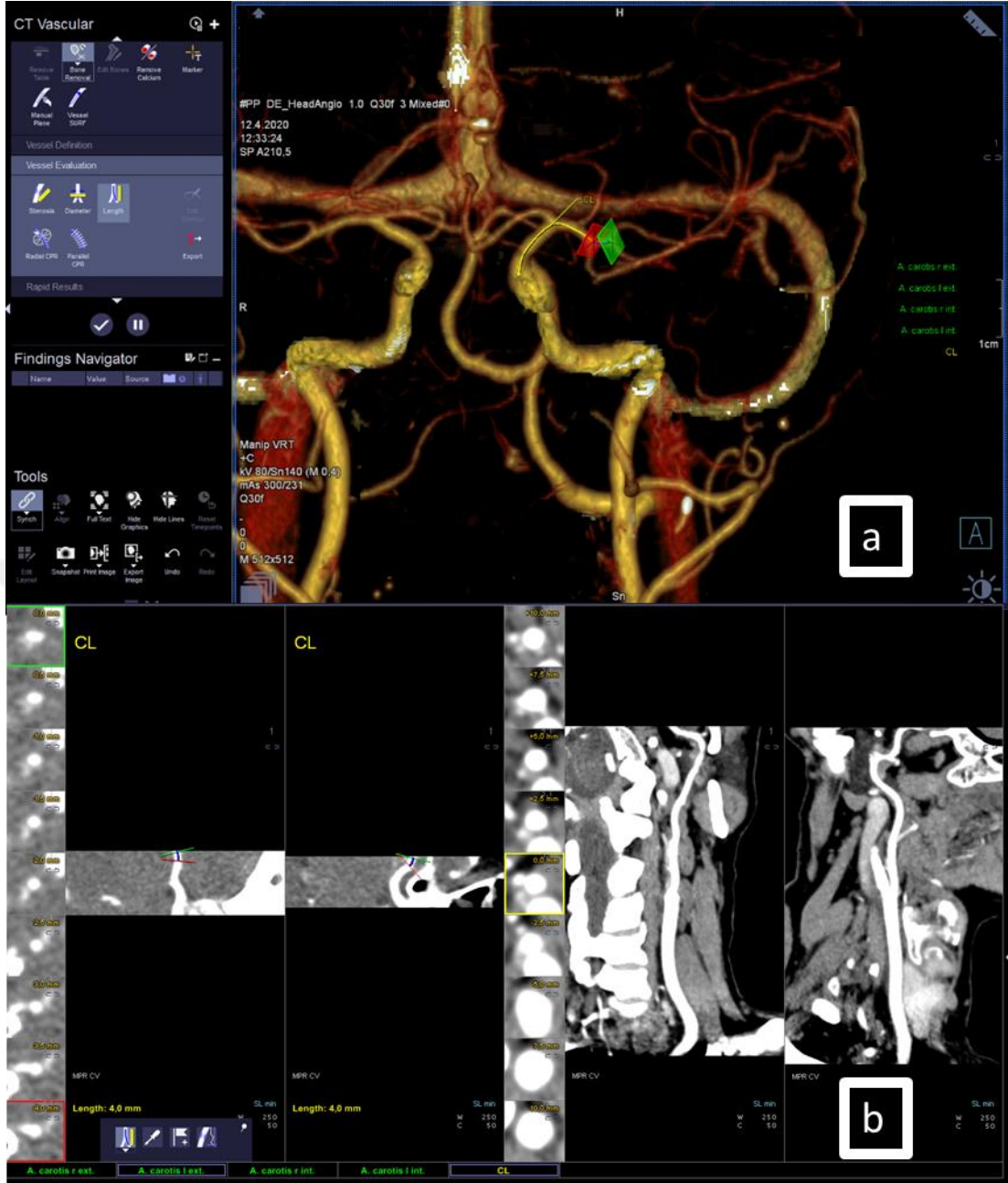
Resim 3.9. Aksesuar a. cerebri media varlığının değerlendirilmesi. (ACA; a. cerebri anterior, ACM; a. cerebri media, ACI; a. carotis interna, aACM; aksesuar a. cerebri media) (Stojanovic 2020).

3. Aksesuar a. cerebri media'nın çıkış yerine göre tiplendirilmesi (AACMTİP):
A. cerebri anterior'un proximal A1 segmentinden, median A1 segmentinden, distal A1 segmentinden, a. communicans anterior seviyesinden ve A2 segmentinden ayrılan aksesuar a. cerebri media olmak üzere 5 grupta tiplendirilmiştir (Resim 3.10) (Cilliers ve Page 2017).



Resim 3.10. Aksesuar a. cerebri media'nın çıkış yerine göre tiplendirilmesi (ACA; a. cerebri anterior, ACM; a. cerebri media, ACI; a. carotis interna, aACM; aksesuar a. cerebri media, ACoA; a. communicans anterior) (Cilliers ve Page 2017).

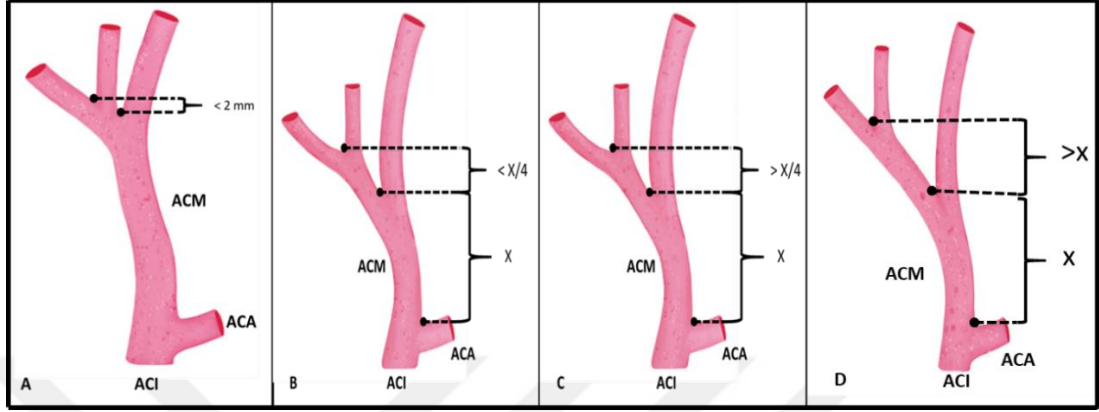
4. A. cerebri media'nın birinci verdiği daldan ikinci verdiği dala olan uzaklığı (İDU): A. cerebri media'nın birinci verdiği daldan (baskın olan dalı seçilmiştir) ikinci verdiği dala olan uzaklığın ölçümü (Resim 3.11) (Kahilogulları ve ark. 2012).



Resim 3.11. A. cerebri media'nın birinci verdiği daldan ikinci verdiği dala olan uzaklığı. **a.** Ölçümün yapıldığı üç boyutlu ekran görüntüsü. **b.** Ölçüm değerlerini veren iki boyutlu ekran görüntüsü.

5. A. cerebri media'nın birinci verdiği daldan ikinci verdiği dala olan uzaklığına göre tiplendirilmesi (ACMXTİP): Grup A (psödotrifürasyon tip), Grup B (standart tip), Grup C (proksimal tip) ve Grup D (distal tip) olmak üzere dört tip tanımlanmıştır. Grup A; a. cerebri media gövdesi en büyük çapa ve en çok kortikal dala sahiptir ($\text{İDU} < 2 \text{ mm}$). Grup B; a. cerebri media standart gövde tipidir ($\text{İDU} < \text{M1}/4$). Grup C; a. cerebri media gövdesinde dallanma standart tipe göre daha distaldedir ve a. cerebri media gövdesi en küçük çapa ve en az kortikal dala sahiptir ($\text{M1} > \text{İDU} > \text{M1}/4$). Grup

D; a. cerebri media gövdesinde dallanma en distaldedir. Burada ikinci dallanma uzunluğu, M1'in uzunluğundan fazladır ($\text{İDU} > \text{M1}$) (Resim 3.12) (Kahilogulları ve ark. 2012).



Resim 3.12. A. cerebri media'nın gövdesinin dallanmaya olan uzaklığına göre tiplendirilmesi (ACA; a. cerebri anterior, ACM; a. cerebri media, ACI; a. carotis interna, X; a. cerebri media gövdesinin uzunluğu) (Kahilogulları ve ark. 2012'den esinlenilmiştir).

6. Anevrizma varlığı (ANEV): Anevrizma varlığı var/yok olarak değerlendirilmiştir (Güleryüz 2011).

3.4. İstatistiksel Analiz Yöntemleri

Çalışmamızda elde edilen ölçüm değerlerinin istatistiksel analizi için SPSS 21.0 paket programı kullanılmıştır. Morfometrik ölçümler ve morfolojik değerlendirmeler için tanımlayıcı ve kantitatif analiz yapılmadan önce verilerin normal dağılıp dağılmadığına bakılmıştır. Normallik analizi için Kolmogorov-Smirnov ve Shapiro-Wilk Testleri kullanılmıştır. Normallik analizi sonucunda önemlilik değeri $p < 0,05$ olan parametrelerin verilerinin normal dağılım göstermediği Tablo 4.1'de gösterilmiştir.

Cinsiyetler arası kıyaslamalar için normal dağılım özelliği gösteren parametrelerde iki bağımsız grup ortalaması bağımsız t testi (independent t test) ile karşılaştırılmıştır. Normal dağılım özelliği göstermeyen parametrelerde ise iki bağımsız grup ortalaması Mann Whitney-U testi ile karşılaştırılmıştır.

Sağ ve sol taraflar kıyaslaması için normal dağılım özelliği gösteren parametrelerde iki bağımsız grup ortalaması Paired Sample t Test ile, normal dağılım özelliği göstermeyenlerde ise Wilcoxon Test ile karşılaştırılmıştır.

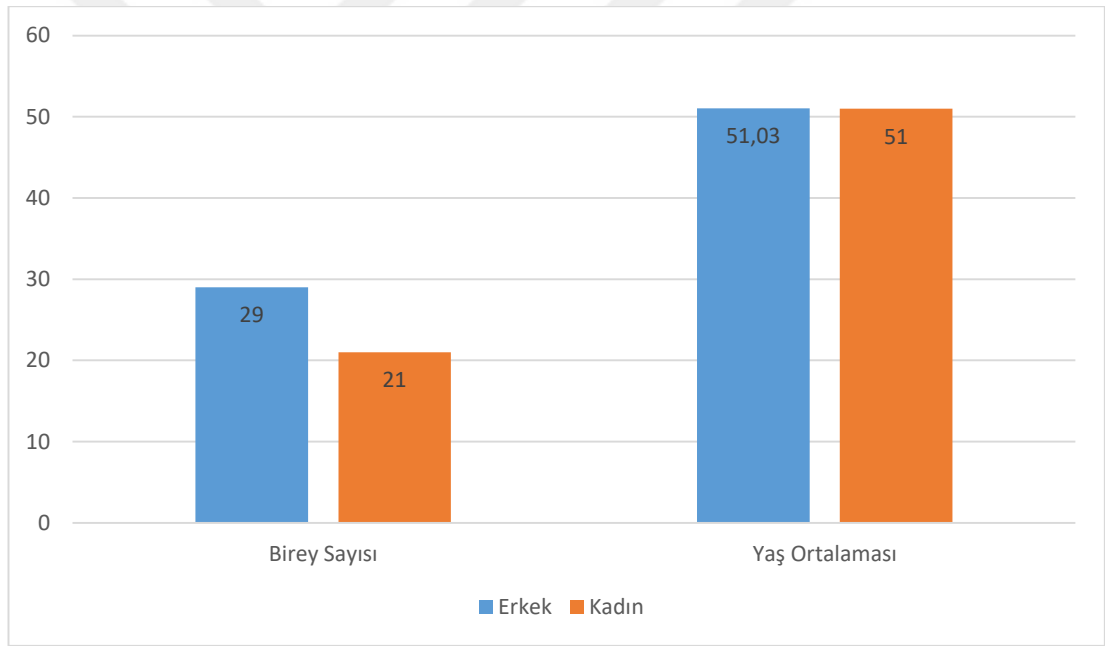
Yapılan ki-kare analizi sonuçları istatistiksel olarak anlamsız bulunmuştur.

Yaş grupları arası karşılaştırmalar Oneway Anova ile yapılarak p değerleri hesaplanmıştır. Yaş gruplarının cinsiyete ve taraflara göre de ayrı ayrı kıyaslaması yapılmıştır. Normal dağılım özelliği gösteren parametreler için independent t test, normal dağılım özelliği göstermeyenler için de Man Whitney-U testi kullanılmıştır.



4. BULGULAR

Çalışmamızda Necmettin Erbakan Üniversitesi Meram Tıp Fakültesi Radyoloji Anabilim Dalı arşivinde bulunan 2015-2020 yılları arasında çekilmiş 18-65 yaş arası 50 hastaya ait kranial Çok Kesitli Bilgisayarlı Tomografi [Multi Detector Computed Tomography (MDCT)] görüntüleri retrospektif olarak incelenmiştir. Ölçümler sağ ve sol taraflar için ayrı ayrı alınmış, hastaların yaşları ve cinsiyetleri de kaydedilmiştir. Yaş ortalaması 51,03 olan toplam 29 erkek (en küçük 22, en büyük 63 yaş) ve yaş ortalaması 51 olan 21 kadın (en küçük 30, en büyük 64 yaş) görüntüsü incelenmiş, sağ ve sol tarafları için morfometrik ölçümler ile morfolojik tiplendirmeleri yapılmıştır (Şekil 4.1).



Şekil 4.1. Cinsiyetlere göre toplam hasta sayısı ve yaş ortalamaları.

4.1. Morfometrik Ölçümler

Çalışmamızda elde edilen veriler için normal dağılım analizi yapılmış ve verilerin çoğunlukla normal dağılmadığı gözlenmiştir (Tablo 4.1). A. carotis interna çapı (ACIC), a. carotis interna kesit alanı (ACI Alan), a. cerebri media çapı (ACMC), a. cerebri media kesit alanı (ACM Alan), a. cerebri media M1 segmenti uzunluğu

(M1), a. cerebri media'nın a. carotis interna'dan çıkış açısı (ACI1), a. cerebri media'nın a. carotis interna ile arasındaki dar açısı (Q1), a. cerebri media'nın birinci verdiği daldan ikinci verdiği dala olan uzaklığı (İDU) normal dağılım göstermeyen ölçüm parametreleridir (Tablo 4.1).

Tablo 4.1. Morfometrik ölçüm parametreleri için normal dağılım analizi.

Normallik Analizi						
	Kolmogorov-Smirnov			Shapiro-Wilk		
	Statistic	df	Sig.	Statistic	df	Sig.
ACI_ALAN	,112	100	,003	,946	100	,000
ACIC	,092	100	,036	,965	100	,010
ACM_ALAN	,144	100	,000	,904	100	,000
ACMC	,121	100	,001	,949	100	,001
ACMC_ACIC	,069	100	,200*	,991	100	,712*
M1	,136	100	,000	,933	100	,000
ACI1	,076	100	,171*	,973	100	,041
ACI2	,081	100	,107*	,984	100	,249*
Q1	,076	100	,171*	,973	100	,041
Q2	,068	100	,200*	,989	100	,620*
İDU	,089	100	,048	,957	100	,003

* Her iki test için $p > 0,05$ olan değerler normal dağılım göstermemektedir.

(ACIC; a. carotis interna çapı, ACI_ALAN; a. carotis interna çapı ölçülen seviyenin kesit alanı, ACMC; a. cerebri media çapı, ACM_ALAN; a. cerebri media çapı ölçülen seviyenin kesit alanı, ACMC_ACIC; a. cerebri media çapının a. carotis interna çapına oranı, M1; a. cerebri media M1 segmenti uzunluğu, ACI1; a. cerebri media'nın a. carotis interna'dan çıkış açısı, ACI2; a. cerebri media bifurkasyon açısı, Q1; a. cerebri media'nın a. carotis interna ile arasındaki dar açısı, Q2; a. cerebri anterior'un a. carotis interna ile arasındaki dar açısı, İDU; a. cerebri media'nın birinci verdiği daldan ikinci verdiği dala olan uzaklığı).

Verilerimizin sağ-sol ve cinsiyet ayırt etmeksizin tüm hastalara ait ortalama (Ort), standart sapma (SS), minimum (Min.), maximum (Max.) değerleri Tablo 4.2'de gösterilmiştir (Tablo 4.2).

Tablo 4.2. Tüm hastalara ait parametrelerin ortalama, standart sapma, minimum ve maximum deęerleri (mm).

PARAMETRELER	N	Ort	SS	Max.	Min.
ACI_ALAN	100	9,79	2,80	18,10	4,90
ACIC	100	3,33	,56	5,20	2,20
ACM_ALAN	100	5,62	1,65	11,60	3,00
ACMC	100	2,53	,38	3,70	1,90
ACMC_ACIC	100	,77	,13	1,11	,39
M1	100	17,03	7,41	41,90	4,70
ACI1	100	138,80	15,24	185,00	86,00
ACI2	100	118,73	18,33	167,00	76,00
Q1	100	41,20	15,24	94,00	-5,00
Q2	100	77,53	16,26	120,00	32,00
İDU	100	17,96	9,30	43,30	3,80

(N: birey sayısı, Ort: ortalama, SS: standart sapma, Max: maximum, Min: minimum, ACIC; a. carotis interna apı, ACI_ALAN; a. carotis interna apı llen seviyenin kesit alanı, ACMC; a. cerebri media apı, ACM_ALAN; a. cerebri media apı llen seviyenin kesit alanı, ACMC_ACIC; a. cerebri media apının a. carotis interna apına oranı, M1; a. cerebri media M1 segmenti uzunluęu, ACI1; a. cerebri media'nın a. carotis interna'dan ıkıř aısı, ACI2; a. cerebri media bifurkasyon aısı, Q1; a. cerebri media'nın a. carotis interna ile arasındaki dar aı, Q2; a. cerebri anterior'un a. carotis interna ile arasındaki dar aı, İDU; a. cerebri media'nın birinci verdięi daldan ikinci verdięi dala olan uzaklıęı).

alıřmamızda elde edilen veriler kadın-erkek, saę-sol ve yař grupları olarak deęerlendirilmiřtir. Parametrelerimizin cinsiyetlere gre kıyaslaması Tablo 4.3'te verilmiřtir (Tablo 4.3).

Tablo 4.3. Parametrelerin ortalama, standart sapma, maximum ve minimum değerlerinin sağ-sol ayrımı gözetmeksizin cinsiyetler arası kıyaslaması.

PARAMETRELER	CINSİYET								P
	ERKEK				KADIN				
	Ort	SS	Max.	Min.	Ort	SS	Max.	Min.	
ACI_ALAN	9,78	2,74	15,60	4,90	9,80	2,91	18,10	5,70	0,837
ACIC	3,37	,62	5,20	2,20	3,27	,48	4,70	2,40	0,495
ACM_ALAN	5,76	1,73	11,60	3,00	5,42	1,54	10,20	3,30	0,261
ACMC	2,57	,40	3,70	1,90	2,48	,35	3,50	1,90	0,271
ACMC_ACIC	,78	,14	1,11	,39	,77	,12	1,00	,51	0,666
M1	17,37	7,99	41,90	6,60	16,55	6,59	36,20	4,70	0,936
ACI1	140,26	13,45	185,00	111,00	136,79	17,38	178,00	86,00	0,202
ACI2	116,38	17,17	156,00	76,00	121,98	19,58	167,00	79,00	0,141
Q1	39,74	13,45	69,00	-5,00	43,21	17,38	94,00	2,00	0,202
Q2	76,64	15,67	114,00	32,00	78,76	17,15	120,00	48,00	0,528
İDU	16,92	9,10	43,30	3,80	19,40	9,50	38,70	4,10	0,159

(Ort: ortalama, SS: standart sapma, Max: maximum, Min: minimum, ACIC; a. carotis interna çapı, ACI_ALAN; a. carotis interna çapı ölçülen seviyenin kesit alanı, ACMC; a. cerebri media çapı, ACM_ALAN; a. cerebri media çapı ölçülen seviyenin kesit alanı, ACMC_ACIC; a. cerebri media çapının a. carotis interna çapına oranı, M1; a. cerebri media M1 segmenti uzunluğu, ACI1; a. cerebri media'nın a. carotis interna'dan çıkış açısı, ACI2; a. cerebri media bifurkasyon açısı, Q1; a. cerebri media'nın a. carotis interna ile arasındaki dar açısı, Q2; a. cerebri anterior'un a. carotis interna ile arasındaki dar açısı, İDU; a. cerebri media'nın birinci verdiği daldan ikinci verdiği dala olan uzaklığı).

Ölçüm parametrelerimizin cinsiyet ayrımı gözetmeksizin sağ ve sol taraflar arası kıyaslaması Tablo 4.4'te verilmiştir. Tabloya göre a. carotis interna çapı (ACIC) ve a. carotis interna kesit alanının (ACI ALAN) sağ tarafta sola göre istatistiksel olarak anlamlı derecede büyük olduğu görülmüştür. A. cerebri media çapı (ACMC), a. cerebri media kesit alanı (ACM ALAN), a. cerebri media çapının a. carotis interna çapına oranı (ACMC/ACIC) ile a. cerebri media'nın a. carotis interna'dan çıkış açısı (ACI1) ve a. cerebri media'nın a. carotis interna ile arasındaki dar açının (Q1) sol tarafta sağa göre istatistiksel olarak anlamlı derecede büyük olduğu tespit edilmiştir (Tablo 4.4).

Tablo 4.4. Parametrelerin ortalama, standart sapma, maximum ve minimum deęerlerinin cinsiyet ayrımı gzetmeksizin saę ve sol taraflar arası kıyaslaması.

PARAMETRELER	TARAF								P
	SAG				SOL				
	Ort	SS	Max.	Min.	Ort	SS	Max.	Min.	
ACI_ALAN	10,50	2,99	18,10	6,30	9,07	2,42	14,50	4,90	0,001
ACIC	3,46	,51	5,10	2,70	3,20	,58	5,20	2,20	0,000
ACM_ALAN	5,33	1,59	11,60	3,00	5,90	1,68	10,20	3,60	0,007
ACMC	2,46	,35	3,40	1,90	2,61	,40	3,70	2,00	0,001
ACMC_ACIC	,72	,12	,97	,39	,83	,12	1,11	,50	0,000
M1	17,97	7,64	41,90	7,50	16,08	7,12	36,20	4,70	0,226
ACI1	135,48	15,70	185,00	86,00	142,12	14,15	178,00	111,00	0,006
ACI2	121,78	17,43	157,00	81,00	115,68	18,87	167,00	76,00	0,052
Q1	44,52	15,70	94,00	-5,00	37,88	14,15	69,00	2,00	0,006
Q2	77,26	15,15	114,00	48,00	77,80	17,45	120,00	32,00	0,867
İDU	17,89	9,70	43,30	3,80	18,03	8,98	37,00	4,10	0,725

(Ort: ortalama, SS: standart sapma, Max: maximum, Min: minimum, ACIC; a. carotis interna apı, ACI_ALAN; a. carotis interna apı llen seviyenin kesit alanı, ACMC; a. cerebri media apı, ACM_ALAN; a. cerebri media apı llen seviyenin kesit alanı, ACMC_ACIC; a. cerebri media apının a. carotis interna apına oranı, M1; a. cerebri media M1 segmenti uzunluęu, ACI1; a. cerebri media'nın a. carotis interna'dan ıkıř aısı, ACI2; a. cerebri media bifurkasyon aısı, Q1; a. cerebri media'nın a. carotis interna ile arasındaki dar aı, Q2; a. cerebri anterior'un a. carotis interna ile arasındaki dar aı, İDU; a. cerebri media'nın birinci verdięi daldan ikinci verdięi dala olan uzaklıęı).

Parametrelerimizin yalnızca erkek hastalarda (N=29) saę ve sol taraflar arası kıyaslaması Tablo 4.5'te verilmiřtir. Tabloya gre erkek hastalarda a. carotis interna apı (ACIC) ve a. carotis interna kesit alanı (ACI ALAN) saę tarafta sola gre; a. cerebri media apı (ACMC) ve a. cerebri media apının a. carotis interna apına oranı (ACMC/ACIC) sol tarafta saęa gre istatistiksel olarak anlamlı derecede byk bulunmuřtur (Tablo 4.5).

Tablo 4.5. Parametrelerin ortalama, standart sapma, maximum ve minimum deęerlerinin erkek hastalarda saę ve sol taraflar arası kıyaslaması.

ERKEK									
PARAMETRELER	SAG				SOL				p
	Ort	SS	Max.	Min.	Ort	SS	Max.	Min.	
ACI_ALAN	10,47	2,84	15,60	6,30	9,08	2,49	14,50	4,90	0,030
ACIC	3,49	,56	5,10	2,70	3,26	,66	5,20	2,20	0,017
ACM_ALAN	5,62	1,83	11,60	3,00	5,90	1,65	9,20	3,60	0,080
ACMC	2,51	,37	3,40	1,90	2,63	,41	3,70	2,00	0,025
ACMC_ACIC	,73	,12	,97	,39	,83	,15	1,11	,50	0,005
M1	18,40	8,60	41,90	7,50	16,34	7,34	34,50	6,60	0,133
ACI1	140,41	14,63	185,00	121,00	140,10	12,40	167,00	111,00	0,741
ACI2	118,24	18,48	156,00	81,00	114,52	15,86	156,00	76,00	0,360
Q1	39,59	14,63	59,00	-5,00	39,90	12,40	69,00	13,00	0,741
Q2	78,66	15,82	114,00	48,00	74,62	15,53	103,00	32,00	0,340
İDU	17,00	9,86	43,30	3,80	16,83	8,44	35,50	4,10	0,713

(Ort: ortalama, SS: standart sapma, Max: maximum, Min: minimum, ACIC; a. carotis interna apı, ACI_ALAN; a. carotis interna apı lülen seviyenin kesit alanı, ACMC; a. cerebri media apı, ACM_ALAN; a. cerebri media apı lülen seviyenin kesit alanı, ACMC_ACIC; a. cerebri media apının a. carotis interna apına oranı, M1; a. cerebri media M1 segmenti uzunluęu, ACI1; a. cerebri media'nın a. carotis interna'dan ıkıř aısı, ACI2; a. cerebri media bifurkasyon aısı, Q1; a. cerebri media'nın a. carotis interna ile arasındaki dar aı, Q2; a. cerebri anterior'un a. carotis interna ile arasındaki dar aı, İDU; a. cerebri media'nın birinci verdięi daldan ikinci verdięi dala olan uzaklıęı).

Parametrelerimizin yalnızca kadın hastalarda (N=21) saę ve sol taraflar arası kıyaslaması Tablo 4.6'te verilmiřtir. Tabloya gre kadın hastalarda a. carotis interna apı (ACIC) ve a. carotis interna kesit alanı (ACI ALAN) saę tarafta sola gre; a. cerebri media apı (ACMC), a. cerebri media kesit alanı (ACM ALAN), a. cerebri media apının a. carotis interna apına oranı (ACMC/ACIC) ile a. cerebri media'nın a. carotis interna'dan ıkıř aısı (ACI1) ve a. cerebri media'nın a. carotis interna ile arasındaki dar aının (Q1) sol tarafta saęa gre istatistiksel olarak anlamlı derecede byk olduęu tespit edilmiřtir (Tablo 4.6).

Tablo 4.6. Parametrelerin ortalama, standart sapma, maximum ve minimum deęerlerinin kadın hastalarda saę ve sol taraflar arası kıyaslaması.

KADIN									
PARAMETRELER	SAG				SOL				p
	Ort	SS	Max.	Min.	Ort	SS	Max.	Min.	
ACI_ALAN	10,53	3,26	18,10	6,50	9,06	2,37	14,20	5,70	0,009
ACIC	3,42	,45	4,70	2,70	3,12	,46	4,10	2,40	0,003
ACM_ALAN	4,93	1,11	8,40	3,30	5,90	1,77	10,20	4,10	0,032
ACMC	2,38	,30	3,10	1,90	2,59	,38	3,50	2,10	0,022
ACMC_ACIC	,70	,11	,91	,51	,83	,08	1,00	,62	0,000
M1	17,37	6,24	28,40	7,50	15,73	6,97	36,20	4,70	0,578
ACI1	128,67	14,83	153,00	86,00	144,90	16,16	178,00	120,00	0,001
ACI2	126,67	14,94	157,00	108,00	117,29	22,72	167,00	79,00	0,063
Q1	51,33	14,83	94,00	27,00	35,10	16,16	60,00	2,00	0,001
Q2	75,33	14,31	105,00	48,00	82,19	19,32	120,00	50,00	0,167
İDU	19,11	9,57	38,70	4,60	19,69	9,65	37,00	4,10	0,848

(Ort: ortalama, SS: standart sapma, Max: maximum, Min: minimum, ACIC; a. carotis interna apı, ACI_ALAN; a. carotis interna apı lülen seviyenin kesit alanı, ACMC; a. cerebri media apı, ACM_ALAN; a. cerebri media apı lülen seviyenin kesit alanı, ACMC_ACIC; a. cerebri media apının a. carotis interna apına oranı, M1; a. cerebri media M1 segmenti uzunluęu, ACI1; a. cerebri media'nın a. carotis interna'dan ıkıř aısı, ACI2; a. cerebri media bifurkasyon aısı, Q1; a. cerebri media'nın a. carotis interna ile arasındaki dar aı, Q2; a. cerebri anterior'un a. carotis interna ile arasındaki dar aı, İDU; a. cerebri media'nın birinci verdięi daldan ikinci verdięi dala olan uzaklıęı).

Parametrelerimizin 10'arlı yař aralıklarına gre ortalama ve standart sapma deęerleri Tablo 4.7'de verilmiřtir. Verilen yař aralıklarına gre parametrelerin ortalama deęerleri arasında hibir anlamlı farklılık gzlenmemiřtir (Tablo 4.7).

Tablo 4.7. Parametrelerin yaş gruplarına göre ortalama ve standart sapma değerlerinin kıyaslanması.

PARAMET- RELER	YAS GRUPLARI										P
	18-30 yaş arası		31-40 yaş arası		41-50 yaş arası		51-60 yaş arası		61-65 yaş arası		
	Ort	SS	Ort	SS	Ort	SS	Ort	SS	Ort	SS	
ACI_ALAN	10,82	3,06	8,78	2,49	9,21	2,82	9,70	2,76	10,54	2,83	0,208
ACIC	3,50	,65	3,23	,61	3,16	,47	3,33	,52	3,46	,60	0,365
ACM_ALAN	5,75	2,00	5,79	1,98	5,42	1,28	5,43	1,42	5,80	1,88	0,884
ACMC	2,70	,52	2,59	,29	2,44	,27	2,52	,35	2,54	,46	0,604
ACMC_ACIC	,78	,09	,82	,11	,78	,12	,77	,13	,75	,15	0,557
M1	15,78	7,58	14,06	4,17	18,17	9,83	17,23	6,84	17,97	7,62	0,460
ACI1	134,67	10,56	143,5	6,62	133,67	10,23	139,0	16,63	140,0	19,48	0,385
ACI2	128,33	18,28	112,13	10,74	120,78	13,58	115,13	19,77	122,7	21,35	0,163
Q1	45,33	10,56	36,5	6,62	46,33	10,23	41,00	16,63	40,0	19,48	0,385
Q2	83,00	21,68	75,63	8,62	74,44	14,75	74,13	14,85	82,7	19,52	0,208
İDU	16,42	10,32	21,25	9,73	13,59	10,04	16,81	7,07	20,28	9,68	0,073

(Ort: ortalama, SS: standart sapma, ACIC; a. carotis interna çapı, ACI_ALAN; a. carotis interna çapı ölçülen seviyenin kesit alanı, ACMC; a. cerebri media çapı, ACM_ALAN; a. cerebri media çapı ölçülen seviyenin kesit alanı, ACMC_ACIC; a. cerebri media çapının a. carotis interna çapına oranı, M1; a. cerebri media M1 segmenti uzunluğu, ACI1; a. cerebri media'nın a. carotis interna'dan çıkış açısı, ACI2; a. cerebri media bifurkasyon açısı, Q1; a. cerebri media'nın a. carotis interna ile arasındaki dar açı, Q2; a. cerebri anterior'un a. carotis interna ile arasındaki dar açı, İDU; a. cerebri media'nın birinci verdiği daldan ikinci verdiği dala olan uzaklığı).

Yaş gruplarında ölçüm parametrelerinin cinsiyetlere göre karşılaştırılması Tablo 4.8'de, p değerleri ise Tablo 4.9'da verilmiştir. Her iki tabloya göre a. cerebri media'nın a. carotis interna ile arasındaki dar açının (Q1) 51-60 yaş aralığında erkeklerde kadınlara göre anlamlı derecede yüksek olduğu gözlemlenmiştir. A. cerebri media bifurkasyon açısı (ACI2) ise 31-40 yaş aralığında kadınlarda erkeklere göre anlamlı derecede yüksek bulunmuştur (Tablo 4.8 ve Tablo 4.9).

Tablo 4.8. Yaş gruplarında parametrelerin cinsiyete göre karşılaştırılmasından elde edilen ortalama ve standart sapma değerleri.

PARAMETRELER	YAŞ GRUPLARI																			
	18-30 yaş arası				31-40 yaş arası				41-50 yaş arası				51-60 yaş arası				61-65 yaş arası			
	ERKEK		KADIN		ERKEK		KADIN		ERKEK		KADIN		ERKEK		KADIN		ERKEK		KADIN	
	Ort	SS	Ort	SS	Ort	SS	Ort	SS	Ort	SS	Ort	SS	Ort	SS	Ort	SS	Ort	SS	Ort	SS
ACL_ALAN	11,23	3,38	10,00	3,25	9,85	3,11	7,70	,98	8,91	2,63	9,59	3,19	9,88	2,98	9,44	2,51	9,81	2,38	11,65	3,19
ACIC	3,90	,08	2,70	,42	3,40	,80	3,05	,28	3,16	,50	3,16	,45	3,41	,65	3,21	,21	3,33	,60	3,66	,58
ACM_ALAN	6,58	1,98	4,10	0,00	6,58	2,57	5,00	,64	5,61	1,52	5,19	,95	5,49	1,51	5,33	1,35	5,56	1,61	6,15	2,25
ACMC	2,98	,39	2,15	,07	2,66	,32	2,53	,26	2,51	,32	2,35	,18	2,53	,39	2,49	,31	2,51	,45	2,59	,50
ACMC_ACIC	,76	,09	,80	,10	,81	,15	,83	,06	,81	,12	,76	,12	,76	,15	,78	,10	,77	,16	,72	,14
M1	12,25	6,04	22,85	5,30	13,85	5,35	14,28	2,94	20,70	11,51	15,00	6,60	15,45	5,80	19,90	7,64	20,14	7,84	14,71	6,24
ACI1	139,50	7,05	125,00	11,31	146,63	7,42	140,38	4,07	132,60	9,43	135,00	11,66	143,50	8,80	132,25	22,94	138,61	19,56	142,08	20,03
ACI2	134,00	20,70	117,00	0,00	105,50	7,69	118,75	9,38	120,20	13,58	121,50	14,47	112,50	18,01	119,08	22,38	119,06	17,47	128,17	25,99
Q1	40,50	7,05	55,00	11,31	33,38	7,42	39,63	4,07	47,40	9,43	45,00	11,66	36,50	8,80	47,75	22,94	41,39	19,56	37,92	20,03
Q2	93,50	17,31	62,00	11,31	72,13	7,97	79,13	8,24	72,80	9,48	76,50	20,11	76,00	13,15	71,33	17,33	77,67	20,91	90,25	14,98
İDU	13,43	11,44	22,40	5,66	17,79	10,48	24,71	8,10	13,78	11,68	13,36	8,31	16,07	6,73	17,93	7,72	19,89	8,51	20,86	11,60

(Ort: ortalama, SS: standart sapma, ACIC; a. carotis interna çapı, ACI_ALAN; a. carotis interna çapı ölçülen seviyenin kesit alanı, ACMC; a. cerebri media çapı, ACM_ALAN; a. cerebri media çapı ölçülen seviyenin kesit alanı, ACMC_ACIC; a. cerebri media çapının a. carotis interna çapına oranı, M1; a. cerebri media M1 segmenti uzunluğu, ACI1; a. cerebri media'nın a. carotis interna'dan çıkış açısı, ACI2; a. cerebri media bifurkasyon açısı, Q1; a. cerebri media'nın a. carotis interna ile arasındaki dar açısı, Q2; a. cerebri anterior'un a. carotis interna ile arasındaki dar açısı, İDU; a. cerebri media'nın birinci verdiği daldan ikinci verdiği dala olan uzaklığı).

Tablo 4.9. Yaş gruplarında parametrelerin cinsiyete göre karşılaştırılmasından elde edilen p değerleri.

YAŞ GRUPLARINDA PARAMETRELERİN CİNSİYETE GÖRE KARŞILAŞTIRILMASINDAN ELDE EDİLEN P DEĞERLERİ											
YAŞ GRUPLARI	ACI_ALAN	ACIC	ACM_ALAN	ACMC	M1	ACI1	Q1	İDU	ACMC_ACIC	ACI2	Q2
18-30 yaş arası	0,800	0,133	0,133	0,133	0,133	0,267	0,267	0,800	0,671	0,199	0,070
31-40 yaş arası	0,161	0,382	0,279	0,382	0,645	0,105	0,105	0,161	0,736	0,008	0,106
41-50 yaş arası	0,762	0,897	0,515	0,360	0,360	0,762	0,762	0,897	0,404	0,848	0,642
51-60 yaş arası	0,884	0,723	0,662	0,723	0,053	0,048	0,048	0,632	0,751	0,404	0,437
61-65 yaş arası	0,104	0,134	0,602	0,851	0,087	0,518	0,518	0,884	0,361	0,301	0,065

(ACIC; a. carotis interna çapı, ACI_ALAN; a. carotis interna çapı ölçülen seviyenin kesit alanı, ACMC; a. cerebri media çapı, ACM_ALAN; a. cerebri media çapı ölçülen seviyenin kesit alanı, ACMC_ACIC; a. cerebri media çapının a. carotis interna çapına oranı, M1; a. cerebri media M1 segmenti uzunluğu, ACI1; a. cerebri media'nın a. carotis interna'dan çıkış açısı, ACI2; a. cerebri media bifurkasyon açısı, Q1; a. cerebri media'nın a. carotis interna ile arasındaki dar açısı, Q2; a. cerebri anterior'un a. carotis interna ile arasındaki dar açısı, İDU; a. cerebri media'nın birinci verdiği daldan ikinci verdiği dala olan uzaklığı).

Yaş gruplarında parametrelerin taraflara göre karşılaştırılması Tablo 4.10'da, p değerleri ise Tablo 4.11'de verilmiştir. Her iki tabloya göre 61-65 yaş aralığında sağ tarafta a. carotis interna çapı (ACIC), sol tarafta ise a. cerebri media kesit alanı (ACM ALAN) ve a. cerebri media çapının a. carotis interna çapına oranı (ACMC/ACIC) istatistiksel olarak anlamlı derecede yüksek olduğu görülmüştür. 51-60 yaş aralığında sağ tarafta a. cerebri media'nın a. carotis interna ile arasındaki dar açısı (Q1), sol tarafta ise a. cerebri media'nın a. carotis interna'dan çıkış açısı (ACI1) istatistiksel olarak anlamlı derecede yüksek bulunmuştur. 41-50 yaş aralığında ise yalnızca sol tarafta a. cerebri media çapının a. carotis interna çapına oranı (ACMC/ACIC) sağ tarafa göre istatistiksel olarak anlamlı derecede yüksek olduğu belirlenmiştir (Tablo 4.10 ve Tablo 4.11).

Tablo 4.10. Yaş gruplarında parametrelerin sağ ve sol taraflara göre karşılaştırılmasından elde edilen minimum, maksimum, ortalama ve standart sapma değerleri.

		YAŞ GRUPLARI																								
		18-30 yaş arası				31-40 yaş arası				41-50 yaş arası				51-60 yaş arası				61-65 yaş arası								
PARAMETRELER	TARAF	N	Min	Max	Ort	SS	N	Min	Max	Ort	SS	N	Min	Max	Ort	SS	N	Min	Max	Ort	SS	N	Min	Max	Ort	SS
ACI_ALAN		3	9,70	15,30	12,43	2,80	8	6,30	15,20	8,78	2,84	9	6,50	15,80	9,74	2,71	15	7,00	16,50	10,45	3,24	15	7,30	18,10	11,53	2,73
ACIC		3	3,00	4,00	3,63	0,55	8	2,70	3,70	3,19	0,35	9	2,80	3,70	3,31	0,31	15	2,70	5,10	3,39	0,59	15	2,80	4,70	3,73	0,51
ACM_ALAN		3	4,10	9,40	6,60	2,66	8	4,60	11,60	5,86	2,40	9	4,10	6,90	5,29	1,03	15	3,00	8,40	5,08	1,46	15	3,60	8,60	5,07	1,28
ACMC		3	2,20	3,40	2,93	0,64	8	2,10	2,90	2,55	0,27	9	2,20	2,60	2,39	0,18	15	1,90	3,10	2,42	0,34	15	2,00	3,10	2,39	0,36
ACMC_ACIC		3	,73	,87	0,80	0,07	8	,75	,85	0,80	0,04	9	,62	,82	0,72	0,06	15	,39	,91	0,73	0,14	15	,51	,97	0,65	0,11
M1	SAG	3	7,50	19,10	14,47	6,14	8	8,60	22,70	13,63	4,80	9	7,50	41,90	21,51	10,83	15	9,40	31,50	18,44	6,46	15	9,00	33,20	18,39	7,54
ACI1		3	117,00	140,00	129,00	11,53	8	136,00	158,00	143,13	8,34	9	120,00	146,00	130,11	8,78	15	86,00	160,00	132,80	18,34	15	112,00	185,00	138,60	18,69
ACI2		3	117,00	156,00	138,33	19,76	8	102,00	125,00	115,25	8,21	9	100,00	142,00	122,33	12,97	15	89,00	157,00	121,33	19,49	15	81,00	157,00	122,07	20,36
Q1		3	40,00	63,00	51,00	11,53	8	22,00	44,00	36,88	8,34	9	34,00	60,00	49,89	8,78	15	20,00	94,00	47,20	18,34	15	-5,00	68,00	41,40	18,69
Q2		3	54,00	106,00	87,33	28,94	8	71,00	86,00	78,38	5,21	9	54,00	84,00	72,44	10,37	15	48,00	94,00	74,13	14,01	15	48,00	114,00	80,67	18,75
İDU		3	3,80	27,00	16,40	11,73	8	9,90	38,70	22,20	9,94	9	5,10	43,30	14,52	12,66	15	5,80	32,50	16,67	7,57	15	4,60	35,70	19,13	9,47
ACI_ALAN		3	7,50	12,40	9,20	2,77	8	6,30	13,20	8,78	2,28	9	4,90	14,50	8,68	2,99	15	5,70	14,20	8,95	2,03	15	5,70	14,20	9,56	2,66
ACIC		3	2,40	3,90	3,37	0,84	8	2,70	5,20	3,26	0,82	9	2,20	3,70	3,01	0,56	15	2,60	4,30	3,26	0,45	15	2,30	4,10	3,19	0,58
ACM_ALAN		3	4,10	5,80	4,90	0,85	8	4,20	8,30	5,71	1,63	9	4,00	9,20	5,56	1,54	15	3,60	8,00	5,78	1,35	15	4,20	10,20	6,53	2,13
ACMC		3	2,10	2,70	2,47	0,32	8	2,20	3,10	2,64	0,32	9	2,10	3,20	2,49	0,35	15	2,00	3,40	2,61	0,35	15	2,20	3,70	2,70	0,52
ACMC_ACIC		3	,67	,88	0,75	0,11	8	,50	1,03	0,84	0,16	9	,62	1,09	0,84	0,14	15	,53	,93	0,81	0,11	15	,71	1,11	0,85	0,11
M1	SOL	3	6,60	26,60	17,10	10,04	8	10,10	21,10	14,50	3,73	9	8,00	33,30	14,82	7,93	15	5,10	36,20	16,02	7,21	15	4,70	34,50	17,55	7,95
ACI1		3	133,00	147,00	140,33	7,02	8	139,00	151,00	143,88	4,91	9	125,00	153,00	137,22	10,80	15	131,00	175,00	145,20	12,41	15	111,00	178,00	141,40	20,79
ACI2		3	107,00	131,00	118,33	12,06	8	91,00	133,00	109,00	12,56	9	103,00	153,00	119,22	14,76	15	76,00	143,00	108,93	18,65	15	79,00	167,00	123,33	22,99
Q1		3	33,00	47,00	39,67	7,02	8	29,00	41,00	36,13	4,91	9	27,00	55,00	42,78	10,80	15	5,00	49,00	34,80	12,41	15	2,00	69,00	38,60	20,79
Q2		3	68,00	98,00	78,67	16,77	8	62,00	93,00	72,88	10,72	9	57,00	120,00	76,44	18,60	15	50,00	106,00	74,13	16,14	15	32,00	119,00	84,73	20,70
İDU		3	4,10	26,40	16,43	11,34	8	8,90	34,90	20,30	10,10	9	4,10	23,50	12,67	7,20	15	8,10	34,40	16,95	6,80	15	7,00	37,00	21,43	10,08

(ACIC; a. carotis interna çapı, ACI_ALAN; a. carotis interna çapı ölçülen seviyenin kesit alanı, ACMC; a. cerebri media çapı, ACM_ALAN; a. cerebri media çapı ölçülen seviyenin kesit alanı, ACMC_ACIC; a. cerebri media çapının a. carotis interna çapına oranı, M1; a. cerebri media M1 segmenti uzunluğu, ACI1; a. cerebri media'nın a. carotis interna'dan çıkış açısı, ACI2; a. cerebri media bifurkasyon açısı, Q1; a. cerebri media'nın a. carotis interna ile arasındaki dar açısı, Q2; a. cerebri anterior'un a. carotis interna ile arasındaki dar açısı, İDU; a. cerebri media'nın birinci verdiği daldan ikinci verdiği dala olan uzaklığı).

Tablo 4.11. Yaş gruplarında parametrelerin sağ ve sol taraflara göre karşılaştırılmasından elde edilen p değerleri.

YAŞ GRUPLARINDA PARAMETRELERİN TARAFLARA GÖRE KARŞILAŞTIRILMASINDAN ELDE EDİLEN P DEĞERLERİ											
YAS GRUPLARI	ACI_ALAN	ACIC	ACM_ALAN	ACMC	M1	ACI1	Q1	İDU	ACMC_ACIC	ACI2	Q2
18-30 yaş arası	0,400	0,400	0,400	0,400	1,000	0,200	0,200	1,000	0,540	0,223	0,682
31-40 yaş arası	0,878	0,645	0,959	0,645	0,505	0,505	0,505	0,721	0,555	0,261	0,221
41-50 yaş arası	0,297	0,297	0,931	0,730	0,190	0,136	0,136	0,931	0,039	0,641	0,583
51-60 yaş arası	0,412	0,539	0,098	0,148	0,486	0,050	0,050	0,806	0,097	0,086	1,000
61-65 yaş arası	0,081	0,023	0,050	0,081	0,935	0,653	0,653	0,539	0,000	0,874	0,577

(ACIC; a. carotis interna çapı, ACI_ALAN; a. carotis interna çapı ölçülen seviyenin kesit alanı, ACMC; a. cerebri media çapı, ACM_ALAN; a. cerebri media çapı ölçülen seviyenin kesit alanı, ACMC_ACIC; a. cerebri media çapının a. carotis interna çapına oranı, M1; a. cerebri media M1 segmenti uzunluğu, ACI1; a. cerebri media'nın a. carotis interna'dan çıkış açısı, ACI2; a. cerebri media bifurkasyon açısı, Q1; a. cerebri media'nın a. carotis interna ile arasındaki dar açısı, Q2; a. cerebri anterior'un a. carotis interna ile arasındaki dar açısı, İDU; a. cerebri media'nın birinci verdiği daldan ikinci verdiği dala olan uzaklığı).

Tüm morfometrik ölçüm parametreleri arasındaki korelasyon ilişkileri Tablo 4.12'de verilmiştir. A. cerebri media çapının a. carotis interna çapına oranı (ACMC/ACIC) ile a. carotis interna çapı (ACIC), a. carotis interna kesit alanı (ACI ALAN) ve a. cerebri media bifurkasyon açısı (ACI2) arasında negatif yönde anlamlı korelasyon ilişkisi, a. cerebri media çapı (ACMC) ve a. cerebri media kesit alanı (ACM ALAN) arasında ise pozitif yönde anlamlı korelasyon ilişkisi gözlenmiştir. A. carotis interna kesit alanı (ACI ALAN) ile a. cerebri media çapı (ACMC), a. cerebri media kesit alanı (ACM ALAN) ve a. carotis interna çapı (ACIC) arasında pozitif yönde anlamlı korelasyon ilişkisi gözlenmiştir. A. carotis interna çapı (ACIC) ile a. cerebri media çapı (ACMC) ve a. cerebri media kesit alanı (ACM ALAN) arasında da pozitif yönde anlamlı korelasyon ilişkisi gözlenmiştir. A. cerebri media kesit alanı (ACM ALAN) ile a. cerebri media'nın birinci verdiği daldan ikinci verdiği dala olan uzaklığı (İDU) ve a. cerebri media çapı (ACMC) arasında pozitif yönde anlamlı korelasyon ilişkisi gözlenmiştir. A. cerebri media çapı (ACMC), a. cerebri media'nın birinci verdiği daldan ikinci verdiği dala olan uzaklığı (İDU) ile pozitif yönde anlamlı olarak korele olduğu görülmüştür. A. cerebri media bifurkasyon açısı (ACI2), ile pozitif yönde anlamlı olarak korele

olduğu tespit edilmiştir. Ancak a. cerebri media'nın a. carotis interna ile arasındaki dar açı (Q1) ve a. cerebri anterior'un a. carotis interna ile arasındaki dar açı (Q2) kendi aralarında negatif yönde anlamlı olan korelasyon göstermiştir (Tablo 4.12).

Tablo 4.12. Tüm parametreler için korelasyon ilişkileri (**p<0,01 düzeyinde önemlilik; * p<0,05 düzeyinde önemlilik).

PARAMETRELER		İDU	Q2	Q1	ACI2	ACI1	M1	ACMC_ACIC	ACMC	ACM_ALAN	ACIC	ACI_ALAN
ACI_ALAN	r	,100	-,112	,085	-,029	-,085	,031	-,515**	,208*	,332**	,731**	1
	P	,323	,267	,402	,774	,402	,758	,000	,038	,001	,000	
ACIC	r	,073	,080	,071	,130	-,071	,030	-,640**	,319**	,199*	1	
	P	,473	,431	,482	,198	,482	,771	,000	,001	,047		
ACM_ALAN	r	,218*	-,086	-,108	-,166	,108	-,109	,458**	,819**	1		
	P	,029	,394	,284	,098	,284	,279	,000	,000			
ACMC	r	,243*	-,023	-,086	-,091	,086	-,039	,493**	1			
	P	,015	,823	,396	,366	,396	,701	,000				
ACMC_ACIC	r	,123	-,104	-,174	-,237*	,174	-,070	1				
	P	,221	,302	,084	,018	,084	,489					
M1	r	-,025	-,135	,044	-,084	-,044	1					
	P	,801	,179	,667	,407	,667						
ACI1	r	-,075	,324**	-1,000**	-,544**	1						
	P	,457	,001	0,000	,000							
ACI2	r	-,005	,618**	,544**	1							
	P	,963	,000	,000								
Q1	r	,075	-,324**	1								
	P	,457	,001									
Q2	r	-,076	1									
	P	,453										
İDU	r	1										
	P											

(ACIC; a. carotis interna çapı, ACI_ALAN; a. carotis interna çapı ölçülen seviyenin kesit alanı, ACMC; a. cerebri media çapı, ACM_ALAN; a. cerebri media çapı ölçülen seviyenin kesit alanı, ACMC_ACIC; a. cerebri media çapının a. carotis interna çapına oranı, M1; a. cerebri media M1 segmenti uzunluğu, ACI1; a. cerebri media'nın a. carotis interna'dan çıkış açısı, ACI2; a. cerebri media bifurkasyon açısı, Q1; a. cerebri media'nın a. carotis interna ile arasındaki dar açı, Q2; a. cerebri anterior'un a. carotis interna ile arasındaki dar açı, İDU; a. cerebri media'nın birinci verdiği daldan ikinci verdiği dala olan uzaklığı).

4.2. Morfolojik Değerlendirmeler

Yapılan morfolojik değerlendirmeler sonucunda sağ ve sol tarafları da ayrı ayrı hesapladığımız zaman toplam 100 veride, a. cerebri media'nın M1 segmentinin (orjininin) dallanmasına göre tiplendirilmesinde (M1 TİP) 97 adet A tipine (monofurkasyon), 2 adet C tipine (bifurkasyon) (Resim 4.2) ve 1 adet E tipine (duplikasyon) (Resim 4.3) rastlanmıştır. B (fenestrasyon) ve D tiplerine (trifurkasyon) ise rastlanmamıştır (Tablo 4.13).

Tüm vakalarda aksesuar a. cerebri media varlığı (AACM) değerlendirildiğinde yalnızca 1 kişinin tek tarafında olduğu gözlenmiştir. Diğer vakalarda rastlanmamıştır. Görülen bu aksesuar a. cerebri media'nın tipi Proksimal A1 (A. cerebri anterior'un proksimal A1 segmentinden ayrılır.) olarak belirlenmiştir (Resim 4.1) (Tablo 4.13).

A. cerebri media'nın birinci verdiği daldan ikinci verdiği dala olan uzaklığına göre tiplendirilmesinde (ACMX TİP) en sık rastlanan tip Grup D (distal tip, İDU>M1) ve en sık rastlanan ikinci tip Grup C (proksimal tip, $M1 > İDU > M1/4$)'tir. Grup A (psödotrifürasyon tip, İDU<2 mm)'ya rastlanmamıştır (Tablo 4.13).

Hastaların raporlarına göre anevrizması olan hastaya rastlanmamıştır (Tablo 4.13).

Tablo 4.13. Tüm morfolojik değerlendirmeler için Veri sayıları (N) ve Yüzde (%) değerleri.

PARAMETRELER	TİP	N	%
M1_TİP	A	97	97,0%
	B	0	0,0%
	C	2	2,0%
	D	0	0,0%
	E	1	1,0%
AACM	VAR	1	1,0%
	YOK	99	99,0%
AACM_TİP	PROKSİMAL A1	1	100,0%
	MEDİAN A1	0	0,0%
	DİSTAL A1	0	0,0%
	ACoA	0	0,0%
	A2	0	0,0%
ACMX_TİP	GRUP A (İDU<2 mm)	0	0,0%
	GRUP B (İDU< M1/4)	6	6,0%
	GRUP C (M1>İDU>M1/4)	43	43,0%
	GRUP D (İDU>M1)	51	51,0%
ANEVRİZMA	YOK	100	100,0%

(M1 TİP; a. cerebri media'nın M1 segmentinin dallanmasına göre tiplendirilmesi: A; monofurkasyon, B; fenestrasyon, C; bifurkasyon, D; trifurkasyon, E; duplikasyon, AACM; aksesuar a. cerebri media varlığı, ACMX TİP; a. cerebri media'nın birinci verdiği daldan ikinci verdiği dala olan uzaklığına göre tiplendirilmesi, GRUP A; psödotrifürasyon tip, GRUP B; standart tip, GRUP C; proksimal tip, GRUP D; distal tip, M1; a. cerebri media M1 segmenti uzunluğu, İDU; a. cerebri media'nın birinci verdiği daldan ikinci verdiği dala olan uzaklığı).

Morfolojik değerlendirmelerin sağ-sol taraflara ve cinsiyete göre dağılımı Tablo 4.14'te verilmiştir. A. cerebri media'nın M1 segmentinin dallanmasına göre tiplendirilmesinde (M1 TİP); A tipinin (monofurkasyon) her iki tarafta ve her iki cinsiyette olduğu, C tipinin (bifurkasyon) bir erkek ve bir kadında ancak her ikisinde de sağ tarafta olduğu (Şekil 4.2), E tipinin (duplikasyon) ise yalnızca bir erkekte ve sağ tarafta olduğu gözlenmiştir (Şekil 4.3) (Tablo 4.14).

Aksesuar a. cerebri media (AACM) yalnızca 1 erkeğin sol tarafında gözlenmiştir. Diğer vakalarda rastlanmamıştır (Resim 4.1) (Tablo 4.14).

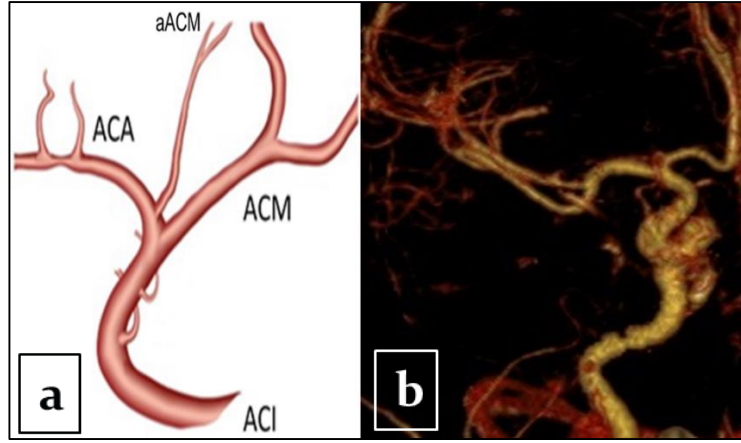
A. cerebri media'nın birinci verdiği daldan ikinci verdiği dala olan uzaklığına göre tiplendirilmesinde (ACMX TİP) en sık rastlanan tip Grup D (distal tip, İDU>M1) her iki cinsiyette ve her iki tarafta yakın oranlarda görülmüştür. En sık rastlanan ikinci tip olan Grup C (proksimal tip, M1>İDU>M1/4) ise kadın cinsiyette ve sol taraflarda

daha sık görülmüştür. Grup B (standart tip, İDU < M1/4) ise 1 adet kadın cinsiyette ve sol tarafta, 5 adet erkek cinsiyette ve sağ tarafta görülmüştür (Tablo 4.13).

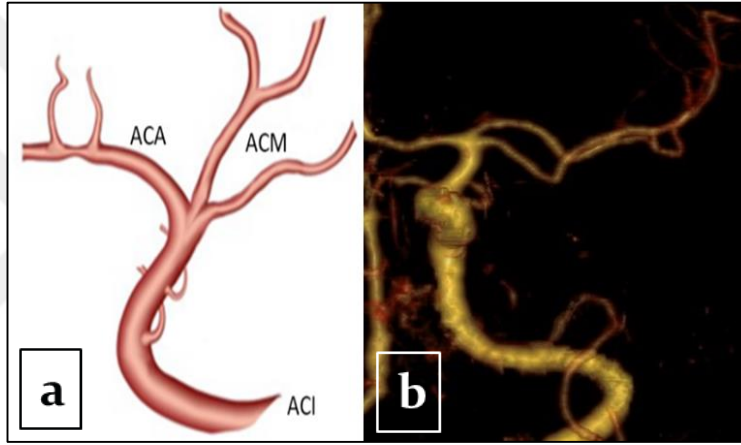
Tablo 4.14. Morfolojik değerlendirmelerde elde edilen verilerin sağ-sol taraflara ve cinsiyetlere göre dağılımı.

PARAMETRELER	TİP	TARAF				CINSİYET			
		SAG		SOL		ERKEK		KADIN	
		N	%	N	%	N	%	N	%
M1_TİP	A	47	94,0%	50	100,0%	56	96,6%	41	97,6%
	B	0	0,0%	0	0,0%	0	0,0%	0	0,0%
	C	2	4,0%	0	0,0%	1	1,7%	1	2,4%
	D	0	0,0%	0	0,0%	0	0,0%	0	0,0%
	E	1	2,0%	0	0,0%	1	1,7%	0	0,0%
AACM	VAR	0	0,0%	1	2,0%	1	1,7%	0	0,0%
	YOK	50	100,0%	49	98,0%	57	98,3%	42	100,0%
AACM_TİP	PROKSİMAL A1	0	0,0%	1	100,0%	1	100,0%	0	0,0%
	MEDİAN A1	0	0,0%	0	0,0%	0	0,0%	0	0,0%
	DİSTAL A1	0	0,0%	0	0,0%	0	0,0%	0	0,0%
	ACoA	0	0,0%	0	0,0%	0	0,0%	0	0,0%
	A2	0	0,0%	0	0,0%	0	0,0%	0	0,0%
ACMX_TİP	GRUP A (İDU < 2 mm)	0	0,0%	0	0,0%	0	0,0%	0	0,0%
	GRUP B (İDU < M1/4)	5	10,0%	1	2,0%	5	8,6%	1	2,4%
	GRUP C (M1 > İDU > M1/4)	19	38,0%	24	48,0%	23	39,7%	20	47,6%
	GRUP D (İDU > M1)	26	52,0%	25	50,0%	30	51,7%	21	50,0%
ANEV	YOK	50	100,0%	50	100,0%	58	100,0%	42	100,0%

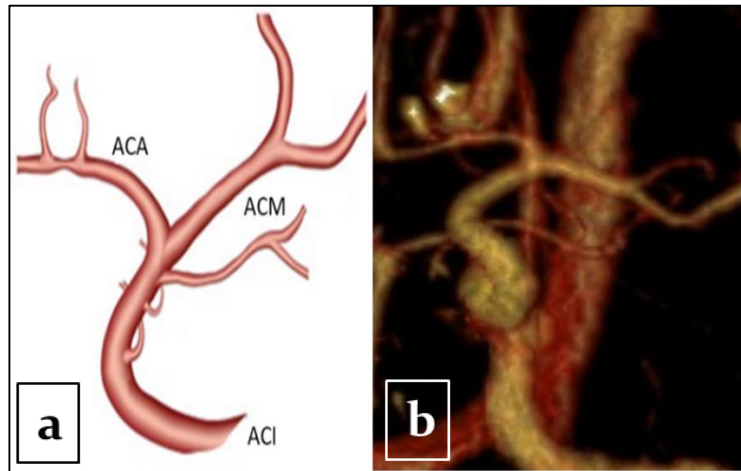
(M1 TİP; a. cerebri media'nın M1 segmentinin dallanmasına göre tiplendirilmesi: A; monofurkasyon, B; fenestrasyon, C; bifurkasyon, D; trifurkasyon, E; duplikasyon, AACM; aksesuar a. cerebri media varlığı, ACMX TİP; a. cerebri media'nın birinci verdiği daldan ikinci verdiği dala olan uzaklığına göre tiplendirilmesi, GRUP A; psödotrifurasyon tip, GRUP B; standart tip, GRUP C; proksimal tip, GRUP D; distal tip, M1; a. cerebri media M1 segmenti uzunluğu, İDU; a. cerebri media'nın birinci verdiği daldan ikinci verdiği dala olan uzaklığı).



Resim 4.1. Aksesuar a. cerebri media görülen vaka. a: Aksesuar a. cerebri media'nın şematize hali. b: Aksesuar a. cerebri media'nın MDCT görüntüsü.



Resim 4.2. A. cerebri media'nın M1 segmentinin dallanmasına göre tiplendirilmesinde görülen C tipi (bifurkasyon). a: A. cerebri media bifurkasyonunun şematize hali. b: A. cerebri media bifurkasyonunun MDCT görüntüsü.



Resim 4.3. A. cerebri media'nın M1 segmentinin dallanmasına göre tiplendirilmesinde görülen E tipi (duplikasyon). a: A. cerebri media duplikasyonunun şematize hali. b: A. cerebri media duplikasyonunun MDCT görüntüsü.

5. TARTIŞMA

A. cerebri media, beyni besleyen arterlerden en karmaşık olanıdır. Aynı zamanda diğer cerebral arterlere göre daha geniş bir alanın beslenmesini sağlar ve daha fazla kortikal dalı vardır (Gibo ve ark. 1981; Umansky ve ark. 1988; Komiyama ve ark. 1998; Kahilogulları ve ark. 2008). Literatürde bu kortikal dalların birbirleriyle ilişkileri ve a. cerebri media'nın gövdesinin dallanma paterni üzerine yapılmış çalışmalar vardır ancak bu çalışmaların her birinde farklı varyasyonlara değinilmiştir (Umansky ve ark. 1988; Idowu ve ark. 2002; Tanriover ve ark. 2003; Lindekleiv ve ark. 2010; Kahilogulları ve ark. 2012; Rai ve ark. 2013; Brzegowy ve ark. 2018; Kahilogulları ve ark. 2018; Benlice 2019; Kaspera ve ark. 2020). Bu nedenle a. cerebri media hakkında daha ayrıntılı çalışmalara gerek duyulmakta olup, çalışmamızda ulaşılabilir literatür öncülüğünde a. cerebri media için morfometrik ölçümlerin yanında morfolojik tiplendirmeler yapılarak çeşitli varyasyonların tespit edilmesi amaçlanmıştır.

5.1. Morfometrik Ölçümler

Literatürdeki a. cerebri media morfometrisinin araştırıldığı çalışmaların birçoğunda a. carotis interna'nın çapına ve kesit alanına da yer verilmiştir (Tarasow ve ark. 2007; Lindekleiv ve ark. 2010; Güteryüz 2011; Rai ve ark. 2013; Benlice 2019). Özellikle a. cerebri media anevrizmalarının sebebi olarak a. carotis interna çapındaki değişiklikler öne sürülmüştür (Benlice 2019; Zhang ve ark. 2019).

Krabbe-Hartkamp ve ark. (1998) 70 kadın ve 80 erkek olguda yaptıkları MR anjiyografi çalışmalarında a. carotis interna çapı kadınlarda ortalama 3,7 mm, erkeklerde ise 3,8 mm olarak bulunmuştur. 20-25 yaş grubunda 3,6 mm, 60 yaş ve üzerinde 3,8 mm olarak bulunmuştur. Genç yaştaki grupta sağ taraflar ortalaması 3,6 mm, sol taraflar ortalaması 3,6 mm, yaşlılar grubunda ise sağ taraflar ortalaması 3,9 mm, sol taraflar ortalaması 3,8 mm olarak tespit edilmiştir. Yaş grupları arasındaki farklılık ile sağ tarafların yaş grupları arasındaki farklılık istatistiksel olarak önemli bulunmuştur ($p < 0,05$). Ancak cinsiyetler arasında istatistiksel olarak anlamlı bir farklılık gözlenmemiştir ($p > 0,05$) (Tablo 5.1).

Tarasow ve ark. (2007)'nin toplam 58 erkek ve 56 kadın olmak üzere toplam 114 olgu ile yaptıkları bir çalışmada a. carotis interna çapı $3,23\pm 1,26$ mm olarak bulunmuştur. Çap ölçümü sağ tarafta ortalama $3,25\pm 1,26$ mm, sol tarafta ise $3,21\pm 1,26$ mm olarak tespit edilmiştir. Erkeklerde ortalama $3,28\pm 1,33$ mm, kadınlarda ise $3,18\pm 1,18$ mm olarak bildirilmiştir. Verilen bu değerlerde sağ ve sol taraflar veya cinsiyetler arasında istatistiksel olarak önemli fark bulunamamıştır ($p>0,05$). Ancak 20 yaş altı, 20-40 yaş ve 40 yaş üzeri olmak üzere yaş grupları değerlendirildiğinde, 40 yaş üzeri grupta a. carotis interna çapının diğer iki yaş grubuna göre istatistiksel olarak önemli derecede büyük olduğu gözlenmiştir ($p<0,05$) (Tablo 5.1).

Lindekleiv ve ark. (2010)'nin üç boyutlu görüntüleri inceleyerek ve ölçümlerini akım yönüne göre 90° açı vererek arterin orta hattından yaptıkları çalışmalarında 34 kadın, 18 erkek toplam 52 olgu değerlendirilmiştir. Yapılan çalışmada a. carotis interna çapını kadınlarda $3,45\pm 0,51$ mm, erkeklerde ise $3,86\pm 0,64$ mm ölçmüşlerdir ve bu değerler cinsiyetler arasında istatistiksel olarak anlamlı farklılık göstermiştir ($p<0,05$) (Tablo 5.1).

Gülyüz (2011)'ün çalışmasında ise dijital substraksiyon anjiyografi yöntemiyle çap ölçümü Town's pozisyonunda çekilmiş fotoğraflar üzerinden ve bifurkasyon noktasının 5 mm öncesinden yapılmıştır. Dolayısıyla çaplar damarın dıştan dışa çapı olarak verilmiştir. 197 sağ a. carotis interna çapı $3,08\pm 0,46$ mm olarak ölçülmüştür. Bunların 92'si kadın cinsiyette olup a. carotis interna çapları $3,11\pm 0,49$ mm, 105'i erkek cinsiyette olup a. carotis interna çapları $3,05\pm 0,44$ mm olarak bulunmuştur. 191 sol a. carotis interna çapı ise $3,05\pm 0,415$ mm olarak ölçülmüştür. Bunların 88'i kadın olup a. carotis interna çapı $3,02\pm 0,44$ mm, 103'ü erkek olup çapları $3,08\pm 0,40$ mm'dir. Buradaki cinsiyet ve sağ-sol taraf ölçümlerine göre istatistiksel olarak anlamlı farklılık bulunamamıştır ($p>0,05$). Bu çalışmada yaşlar 10'ar yaş aralıklı olarak 6 gruba ayrılmıştır. A. carotis interna çapının yaşla birlikte arttığı gözlenmiş olup bu artış istatistiksel olarak anlamlı bulunmuştur ($p<0,05$) (Tablo 5.1).

Rai ve ark. (2013)'nin yaptıkları 100 hastanın incelenmesinden oluşan bir çalışmada a. carotis interna çapı kavernöz segment ve terminal segment olmak üzere iki farklı kesitten ölçülmüştür. Terminal segmentten ölçülen çap değerleri için a. carotis interna'nın 3 mm terminali baz alınmıştır. Ayrıca verilen çap değerlerinin damarın içten içe ortalama çap değeri olduğu belirtilmiştir. Kavernöz segment ve

terminal segmentlerden ölçülen a. carotis interna ortalama çapları sırasıyla $5\pm0,6$ mm ve $3,6\pm0,4$ mm olarak belirtilmiştir. Erkeklerde sırasıyla $5,1\pm0,6$ mm ve $3,7\pm0,4$ mm kadınlarda ise $4,9\pm0,6$ mm ve $3,6\pm0,4$ mm olarak bulunmuştur. Sağ taraflarda sırasıyla $5,1\pm0,7$ mm ve $3,6\pm0,4$ mm, sol taraflarda ise $5\pm0,5$ mm ve $3,7\pm0,3$ mm bulunmuştur. Cinsiyetler arasında veya sağ-sol taraflar arasında önemli bir farklılık bulunamamıştır ($p>0,05$). Verilen iki ayrı yaş grubunda 40-60 yaş aralığında ortalama çaplar $4,9\pm0,6$ mm ve $3,5\pm0,3$ mm olarak, 60 yaş ve üzeri grupta ise $5,3\pm0,6$ mm ve $3,8\pm0,4$ mm olarak bulunmuştur. 60 yaş ve üzerindeki hastaların, 40-60 yaş grubu hastalarına göre her iki çapta da istatistiksel olarak anlamlı olan daha büyük değer gösterdikleri tespit edilmiştir ($p<0,05$) (Tablo 5.1).

Benlice (2019)'nin 3 boyutlu BT anjiyografi yöntemiyle yapılan çalışmasında toplam 74 olgu incelenmiş, a. carotis interna çapı anevrizma olan ve olmayan iki gruba göre kıyaslanmıştır. Anevrizma olan tarafta $3,1\pm0,64$ mm anevrizma olmayan tarafta ise $3\pm0,6$ mm olarak ölçülmüştür. Bu değerler istatistiksel olarak önemli bulunamamıştır ($p>0,05$) (Tablo 5.1).

Çalışmamızda ise MDCT görüntüleri üzerinden a. carotis interna çapı damar iç lümeninden hesaplanmış olup, 50 sağ, 50 sol toplam 100 beyin hemisferinde incelenmiştir ve ortalama $3,33\pm0,56$ mm olarak ölçülmüştür. Ölçüm noktası Gülyüz (2011)'e uyumlu olarak a. cerebri media'nın a. carotis interna'dan ayrım noktasının 5 mm öncesi olarak belirlenmiştir. Burada bulunan ortalama değer literatür çalışmalarıyla uyumludur (Krabbe-Hartkamp ve ark. 1998; Tarasow ve ark. 2007; Lindekleiv ve ark. 2010; Gülyüz 2011; Rai ve ark. 2013; Benlice 2019). Ayrıca çalışmamızda 29 erkek ile 21 kadın görüntüsü değerlendirildiğinde erkeklerde ortalama $3,37\pm0,62$ mm, kadınlarda ise $3,27\pm0,48$ mm olarak ölçülmüş olup, Tarasow ve ark. (2007), Gülyüz (2011), Rai ve ark. (2013)'na uyumlu olarak kadın-erkek arasındaki fark istatistiksel olarak önemli bulunamamıştır ($p>0,05$). Ancak Lindekleiv ve ark. (2010) cinsiyetler arasında anlamlı farklılık olduğunu rapor etmişlerdir ($p<0,05$). Çalışmamızda a. carotis interna çapı sağ taraflarda ortalama $3,46\pm0,51$ mm, sol taraflarda ise $3,20\pm0,58$ mm olarak ölçülmüş olup, sağ taraf sola göre istatistiksel olarak anlamlı düzeyde yüksek bulunmuştur ($p<0,05$). Erkek ve kadın olgularda taraflar arasındaki farklılığa ayrı ayrı bakıldığında da her ikisindeki farklılık yine anlamlı bulunmuştur ($p<0,05$). Ancak burada elde ettiğimiz veriler literatürle uyumlu bulunamamıştır. A. carotis interna çapı ile yaş grupları arasında istatistiksel olarak

anlamli farkliliklar tespit edilememiştir (Tablo 5.1). Literatürde, yařlanma ile birlikte büyük arterlerin kalibresinde bir artış olduđu gösterilmiştir (McVeigh ve ark. 1999). Van Bortel ve Spek (1998) tarafından yapılan kapsamlı bir incelemede, yařlanmanın kan damarları üzerindeki etkisi arařtırılmıřtır. Özellikle büyük arterlerde, arteriyel uyumda azalma olduđu gözlenmiştir. Arteriyel uyum, kan damarının tamponlama özelliđini temsil ederken, esneklik genişleyebilirliđini yansıtmaktadır. Büyük arterlerdeki arteriyel uyum ve elastikiyet özellikleri yařla birlikte azalırken, atardamar çapı yařla birlikte artar, bunun da uyumdaki azalmayı ve nabız basıncındaki artışı telafi edecek bir mekanizma olabileceđi düşünölmüřtür. Verilerimiz literatürle uyumlu sonuçlar göstermemiştir.



Tablo 5.1. Literatürde verilen a. carotis interna çap verileri (mm).

A. CAROTIS INTERNA ÇAP VERİLERİ (mm)													
Yazarlar-Yıl	Yöntem	n		Ortalama	Erkek		Kadın		Sağ		Sol		
		E	K						20-25 yaş	60 yaş ve üzeri	20-25 yaş	60 yaş ve üzeri	
Krabbe-Hartkamp ve ark. (1998)	MR Anjiyografi	80	70	-	3,8		3,7		3,6	3,9	3,6	3,8	
Tarasow ve ark. (2007)	MR Anjiyografi	58	56	3,23±1,26	3,28±1,33		3,18±1,18		3,25±1,26		3,21±1,26		
Lindekleiv ve ark. (2010)	Üç Boyutlu Görüntüleme	18	34	-	3,86±0,64		3,45±0,51		-		-		
Güleryüz (2011)	Dijital Substraksiton Anjiyografi	10	92	-		Sağ	Sol	Sağ	Sol				
		5			3,05±0,44	3,08±0,4	3,11±0,49	3,02±0,44	3,08±0,46		3,05±0,42		
Rai ve ark. (2012)	BT Anjiyografi	50	50	5±0,6	3,6±0,4	5,1±0,6	3,7±0,4	4,9±0,6	3,6±0,4	5,1±0,7	3,6±0,4	5±0,5	3,7±0,3
Benlice (2019)	BT Anjiyografi	28	46	Anev. olan	Anev. olmayan								
				3,1±0,64	3±0,6	-		-		-		-	
Bizim Çalışmamız (2021)	MDCT	29	21	3,33±0,56	3,37±0,62		3,27±0,48		3,46±0,51		3,2±0,58		

(mm: milimetre, E: erkek, K: kadın, KS: kavernoöz segment, TS: terminal segment)

Tablo 5.1. Literatürde verilen a. carotis interna çap verileri (mm) (Devam).

A. CAROTIS INTERNA ÇAP VERİLERİ (mm)															
Yazarlar- Yıl	Yöntem	n		Yaş Grupları											
		E	K	20-25 yaş				20-40 yaş				40 yaş ve üzeri			
Krabbe- Hartkamp ve ark. (1998)	MR Anjiyografi	80	70	3,6				2,88±1,1				3,8			
Tarasow ve ark. (2007)	MR Anjiyografi	58	56	2,9±0,69				2,88±1,1				3,38±1,34			
Güleryüz (2011)	Dijital Substraksiton Anjiyografi	105	92	15-24 yaş		25-34 yaş		35-44 yaş		45-54 yaş		55-64 yaş		65 yaş ve üzeri	
				Sağ	Sol	Sağ	Sol	Sağ	Sol	Sağ	Sol	Sağ	Sol	Sağ	Sol
				2,93±0,41	2,89±0,4	2,99±0,31	2,9±0,3	2,76±0,53	2,92±0,43	3,03±0,46	2,97±0,46	3,09±0,46	3,03±0,38	3,19±0,42	3,15±0,4
Rai ve ark. (2012)	BT Anjiyografi	50	50	40-60 yaş				60 yaş ve üzeri							
				KS		TS		KS		KS		TS			
				4,9±0,6		3,5±0,3		5,3±0,6		5,3±0,6		3,8±0,4			
Bizim Çalışmamız (2021)	MDCT	29	21	18-30 yaş		31-40 yaş		41-50 yaş		51-60 yaş		61-65 yaş			
				3,5±0,65		3,23±0,61		3,16±0,47		3,33±0,52		3,46±0,6			

(mm: milimetre, E: erkek, K: kadın, KS: kavernoöz segment, TS: terminal segment)

A. cerebri media çaplarını ölçen çalışmalara bakıldığında birbirine yakın ancak farklı noktalardan ölçüm yapıldığı görülmüştür (Tanriover ve ark. 2003; Lindekleiv ve ark. 2010; Güleriyüz 2011; Kahilogulları ve ark. 2012; Rai ve ark. 2013; Benlice 2019; Zhang ve ark. 2019; Kaspera ve ark. 2020) (Tablo 5.2).

Kadavra üzerinde yapılan çeşitli mikro anatomi çalışmalarında a. cerebri media çapı değerlendirilmiştir. Umansky ve ark. (1988)'nin 104 kadavra hemisferinde a. cerebri media ana çapı ile duplike a. cerebri media çaplarına baktıkları çalışmalarında her iki durumda da aynı dış çapa sahip olduğu bildirilmiştir. Ortalama değer $3,0\pm 1,3$ mm olarak verilmiştir. Ture ve ark. (2000)'nin çalışmasında a. cerebri media çapı 40 kadavra hemisferinde incelenerek ortalamasını $3,21$ mm olarak verilmiştir. Idowu ve ark. (2002)'nin 33 erkek, 17 kadın Nijeryalı kadavra beyininde a. cerebri media çapını ölçtükleri çalışmalarında ortalama $3,49$ mm, erkeklerin sağ taraf ortalaması $3,41\pm 0,46$ mm, sol taraf ortalaması $3,47\pm 0,5$ mm, kadınların sağ taraf ortalaması $3,62\pm 0,65$ mm, sol taraf ortalaması ise $3,56\pm 0,59$ mm olarak bulunmuştur. Ayrıca çalışmalarında cinsiyetler ve taraflar arasında istatistiksel olarak anlamlı bir farklılık tespit edilememiştir ($p>0,05$). Tanriover ve ark. (2003) tarafından kadvralar üzerinden 50 hemisferde a. cerebri media çapı orjininden ölçülmüş ve ortalama $3,71$ mm olarak bulunmuştur. Pai ve ark. (2005)'nin çalışmasında 10 hemisferde a. cerebri media çapının ortalamasını $3,35$ mm olarak tespit edilmiştir. A. cerebri media'nın a. carotis interna'dan çıkış noktasından yapılan bir ölçümde, 50 hemisferde ortalama çapı $3,4$ mm olarak bulunmuştur (Kahilogulları ve ark. 2012) (Tablo 5.2).

Krabbe-Hartkamp ve ark. (1998)'nin 70 kadın ve 80 erkek olguda yaptıkları MR anjiyografi çalışmasında a. cerebri media çapı kadınlarda ortalama $2,4$ mm, erkeklerde ise $2,5$ mm olarak belirlenmiştir. 20-25 yaş grubunda $2,7$ mm, 60 yaş ve üzeri yaş grubunda $2,4$ mm olarak bulunmuştur. Genç yaştaki grupta sağ taraflar ortalaması $2,7$ mm, sol taraflar ortalaması $2,6$ mm olarak yaşlılar grubunda ise sağ taraflar ortalaması $2,4$ mm, sol taraflar ortalaması $2,3$ mm olarak tespit edilmiştir. Hem yaş grupları arasındaki farklılık hemde yaş gruplarına göre sağ-sol taraflar arasındaki farklılık istatistiksel olarak önemli bulunmuştur ($p<0,05$). Cinsiyetler arasında ise anlamlı bir farklılık görülemediği ($p>0,05$) (Tablo 5.2).

Tarasow ve ark. (2007)'nin 58 erkek ve 56 kadın olmak üzere toplam 114 olgu ile yaptıkları çalışmalarında a. cerebri media çapı $2,41\pm 0,82$ mm, sağ taraflarda ortalama $2,37\pm 0,80$ mm, sol taraflarda ise $2,45\pm 0,83$ mm olarak bulunmuştur.

Erkeklerde ortalama $2,45\pm 0,86$ mm, kadınlarda ise $2,36\pm 0,77$ mm olarak tespit edilmiştir. Verilen bu değerlerde sağ ve sol taraflar veya cinsiyetler arasında istatistiksel olarak anlamlı bir farklılık bulunamamıştır ($p>0,05$). Ancak 20 yaş altı, 20-40 yaş ve 40 yaş üzeri olmak üzere yaş grupları değerlendirmelerinde, 40 yaş üzeri grupta a. cerebri media çapının diğer iki yaş grubuna göre daha büyük olduğu gözlenmiş olup bu farklılık istatistiksel olarak anlamlı bulunmuştur ($p<0,05$) (Tablo 5.2).

Lindekleiv ve ark. (2010)'nın 30 kadın, 17 erkek olgudaki 3 boyutlu görüntüleme çalışmalarında a. cerebri media çapı ölçümü akım yönüne göre 90° açı verilerek arterin orta hattından yapılmıştır. Kadınlarda $2,42\pm 0,40$ mm, erkeklerde ise $2,63\pm 0,24$ mm değerleri ölçülmüş ve elde edilen değerlerin cinsiyetler arasında istatistiksel olarak anlamlı farklılık gösterdiği tespit edilmiştir ($p<0,05$) (Tablo 5.2).

Güteryüz (2011) tarafından dijital substraksiyon anjiyografi yöntemiyle a. cerebri media çapı 92'si kadın, 105'i erkek olguda ölçülmüştür. Çalışmada çap ölçümü Town's pozisyonunda çekilmiş fotoğraflar üzerinden ve a. carotis interna bifurkasyon noktasının 5 mm sonrasında yapılmıştır. Dolayısıyla çaplar damarın dıştan dışa çapı olarak verilmiştir. Ölçümler 186 sağ, 186 sol hemisferden alınmıştır. Toplamda a. cerebri media çapı ortalama $2,25\pm 0,31$ mm olarak bulunmuştur. Kadınlarda ortalama $2,26\pm 0,31$ mm erkeklerde ise $2,24\pm 0,32$ mm olarak bulunmuştur. Sağ taraflarda ortalama $2,25\pm 0,32$ mm, sol taraflarda ise $2,25\pm 0,31$ mm olarak ölçülmüştür. Buradaki cinsiyet ve sağ-sol taraf ölçümlerine göre istatistiksel olarak anlamlı farklılık bulunamamıştır ($p>0,05$). Bu çalışmada yaşlar 10'ar yaş aralıklı olarak 6 gruba ayrılmıştır. Yaş gruplarına göre olguların; sağ a. cerebri media çapı, 65 yaş ve üzeri grupta, 35-44 yaş grubuna göre anlamlı derecede yüksek bulunmuştur (Tablo 5.2).

Zurada ve ark. (2011)'nin BT anjiyografi çalışmalarında 40 erkek, 75 kadın olmak üzere toplam 115 olgu değerlendirilmiş olup a. cerebri media çapı $2,23\pm 0,37$ mm olarak bulunmuştur. Sağ taraflarda ortalama $2,23\pm 0,39$ mm, sol taraflarda $2,23\pm 0,37$ mm, kadınlarda $2,2\pm 0,33$ mm, erkeklerde $2,29\pm 0,45$ mm olarak bulunmuştur. Elde edilen bu değerlerde cinsiyetler ve taraflar arasında istatistiksel olarak anlamlı farklılık görülemediği ($p>0,05$) (Tablo 5.2).

Rai ve ark. (2013)'nin 50 kadın ve 50 erkek üzerinde yaptıkları BT anjiyografi çalışmalarında a. cerebri media'nın orjininden alınan çap ölçümü ortalama $3,1\pm 0,4$

mm bulunmuştur. Erkeklerde ortalama $3,08 \pm 0,3$ mm, kadınlarda ise $3,05 \pm 0,4$ mm, sağ taraflarda ortalama $3,1 \pm 0,4$ mm, sol taraflarda ise $3 \pm 0,3$ mm olarak tespit edilmiştir. Ancak bu değerlerde cinsler ve taraflar arasında istatistiksel olarak anlamlı bir farklılık bulunamamıştır ($p > 0,05$). 60 yaş ve üzerinde ortalama $3,2 \pm 0,4$ mm, 40-60 yaş arasında ise $3 \pm 0,3$ mm olarak bulunmuş ve yaşlı hastalarda a. cerebri media çapının daha büyük olması istatistiksel olarak anlamlı görülmüştür ($p < 0,05$) (Tablo 5.2).

Benlice (2019)'nin 3 boyutlu BT anjiyografi yöntemiyle yapılan çalışmasında toplam 74 olgu incelenmiş, a. cerebri media çapı M1 segmenti bifürkasyon noktasının 5 mm proksimalinden ölçülmüş, anevrizma olan ve olmayan tarafları kıyaslanmıştır. Anevrizma olan ve olmayan tarafların ortalaması $2,2 \pm 0,52$ mm olarak ölçülmüş, istatistiksel olarak anlamlı farklılık bulunamamıştır ($p > 0,05$) (Tablo 5.2).

Zhang ve ark. (2019)'nin 3 boyutlu anjiyografi ile yaptıkları çalışmada a. cerebri media çapı a. carotis interna ile a. cerebri media bifürkasyonu orta noktasından ölçülmüştür. Anevrizması olan 115 olguda ortalama $2,5 \pm 0,8$ mm, anevrizması olmayan 684 olguda ise $2,8 \pm 1,0$ mm olarak ölçülmüştür. Bu farklılık istatistiksel olarak anlamlı bulunmuştur ($p < 0,05$) (Tablo 5.2).

Kaspera ve ark. (2020)'nin anevrizması olan ve olmayan a. cerebri media çaplarını ölçtükleri BT çalışmalarında, kullanılan görüntüleme programının en uygun çap olarak verdiği ortalama değerlerden hesaplama yaptıkları bildirilmiştir. Çalışmada alınan çap ölçümü 2'ye bölünerek yarıçap hesaplaması yapılmıştır. 102 adet anevrizması olan a. cerebri media ortalama yarıçapı $1,39 \pm 0,18$ mm, 82 adet anevrizması olmayan a. cerebri media yarıçapı ise $1,42 \pm 0,20$ mm olarak bulunmuştur. Ancak bu değerlerde istatistiksel olarak anlamlı farklılık gözlenememiştir ($p > 0,05$). Aynı çalışmada 88 sağ ve 87 sol a. cerebri media yarıçapı da ölçülmüş, sağ taraflar için $1,35 \pm 0,16$ mm, sol taraflar için $1,31 \pm 0,19$ mm olarak bulunmuş, yine taraflar arasında anlamlı farklılık gözlenememiştir ($p > 0,05$) (Tablo 5.2).

Çalışmamızda ise a. cerebri media çapı damar iç lümeninden hesaplanmış olup, 50 sağ, 50 sol toplam 100 beyin hemisferinde incelenmiştir ve ortalama $2,53 \pm 0,38$ mm olarak bulunmuştur. Arter çapını ölçüm noktamız Güleryüz (2011)'e uyumlu olarak a. carotis interna bifürkasyon noktasının 5 mm sonrasıdır. Literatürde yapılan mikroanatomik kadavra çalışmalarında bulunan ortalama değerler ortalamamızın oldukça üzerindedir, bunun sebebinin damar iç lümeninin hesaplanamaması olduğunu

öngörmekteyiz. Bunun dışında yapılan 3 boyutlu radyolojik çalışmalardan Krabbe-Hartkamp ve ark. (1998), Tarasow ve ark. (2007), Lindekleiv ve ark. (2010) ile benzer sonuçlar bulunmuştur. Diğer 3 boyutlu radyolojik çalışmalardan Rai ve ark. (2013), Zhang ve ark. (2019), Kaspera ve ark. (2020) bize göre daha yüksek; Güteryüz (2011), Zurada ve ark. (2011), Benlice (2019)'nin çalışmalarında ise bize göre daha düşük sonuçlar bulunmuştur. Bu farklılıkların sebebinin ölçüm noktalarının farklı olması ve ölçüm yönteminin damarın dıştan dışa çapı veya iç lümeninin çapı olması gibi farklılıklardan kaynaklandığını düşünmekteyiz. Çalışmamızda 29 erkek ile 21 kadın görüntüsü değerlendirildiğinde erkeklerde ortalama $2,57\pm 0,40$ mm, kadınlarda ise $2,48\pm 0,35$ mm olarak ölçülmüş olup, Krabbe-Hartkamp ve ark. (1998), Tarasow ve ark. (2007), Güteryüz (2011), Zurada ve ark. (2011), Rai ve ark. (2013) ile uyumlu sonuç göstererek, cinsiyetler arasında anlamlı farklılık gözlenmemiştir ($p>0,05$). İncelenen çalışmalar arasında yalnızca Lindekleiv ve ark. (2010)'nin çalışmasında erkeklerde kadınlara göre daha yüksek a. cerebri media çapı olduğu söylenmiştir ($p<0,05$). Taraflar kıyaslamasında çalışmamızda sol taraflar sağa göre istatistiksel olarak anlamlı derecede büyük bulunmuştur ($p<0,05$). Literatür çalışmaları çoğunlukla taraflar arasında anlamlı farklılık olmadığını ($p>0,05$) söylerken, incelenen çalışmalardan yalnızca Krabbe-Hartkamp ve ark. (1998)'nin çalışmasında sağ tarafların anlamlı derecede yüksek olduğu söylenmiştir ($p<0,05$). Yaş grupları değerlendirildiğinde a. cerebri media çapı ile yaş grupları arasında anlamlı farklılık bulunamamıştır ($p>0,05$) (Tablo 5.2). Ancak literatürde yaşlanma ile birlikte büyük arterlerin damar çapının arttığını söylenmektedir (Van Bortel ve Spek 1998). Çalışmamızda oluşturulan yaş gruplarındaki birey sayılarının yeterli ve dengeli olmaması elde edilen verilerin literatür verileri ile uyumlu olmaması sonucuna neden olmuştur. Bu nedenle karşılaştırmanın doğru bir bakış açısından gerçekleştirilebileceği düşünülmemektedir.

Tablo 5.2. Literatürde verilen a. cerebri media çap verileri (mm).

A. CEREBRI MEDIA CAP VERİLERİ (mm)											
Yazarlar-Yıl	n	Yöntem	Ölçüm Yeri	Ortalama	Erkek	Kadın	Sağ		Sol		
Umansky ve ark. (1988)	52	Kadavra	-	3,5	-	-	-	-	-	-	
Krabbe-Hartkamp ve ark. (1998)	E 80	K 70	MR Anjiyografi	-	2,5	2,4	20-25 yaş 2,7	60 yaş ve üzeri 2,4	20-25 yaş 2,6	60 yaş ve üzeri 2,3	
Ture ve ark. (2000)	20	Kadavra	-	3,21	-	-	-	-	-	-	
Idowu ve ark. (2002)	E 33	K 17	Kadavra	-	3,49	-	-	E 3,41±0,46	K 3,62±0,65	E 3,47±0,5	K 3,56±0,59
Tanriover ve ark. (2003)	25	Kadavra	ACM Orjini	3,71	-	-	-	-	-	-	
Pai ve ark. (2005)	5	Kadavra	-	3,35	-	-	-	-	-	-	
Tarasow ve ark. (2007)	E 58	K 56	MR Anjiyografi	-	2,41±0,82	2,45±0,86	2,36±0,77	2,37±0,8	-	2,45±0,83	
Lindekleiv ve ark. (2010)	E 17	K 30	Üç Boyutlu Görüntüleme	M1 Segment Orta Noktası	-	2,63±0,24	2,42±0,4	-	-	-	
Güleryüz (2011)	E 105	K 92	Dijital Substraksiyon Anjiyografi	ACM Orjini 5 mm Sonrası	2,25±0,31	2,24±0,32	2,26±0,31	2,25±0,32	-	2,25±0,31	
Zurada ve ark. (2011)	E 40	K 75	BT Anjiyografi	-	2,23±0,38	2,29±0,45	2,2±0,33	2,23±0,39	-	2,23±0,37	
Kahilogulları ve ark. (2012)	25	Kadavra	ACM'nin Orjini	3,4	-	-	-	-	-	-	
Rai ve ark. (2013)	E 50	K 50	BT Anjiyografi	ACM'nin Orjini	3,1±0,4	3,08±0,3	3,05±0,4	3,1±0,4	-	3±0,3	
Benlice (2019)	E 28	K 46	BT Anjiyografi	ACM Bifurkasyonu 5 mm Öncesi	Anev. Olan 2,2±0,52	Anev. Olmayan 2,2±0,52	-	-	-	-	
Zhang ve ark. (2019)	Anev. Olan 115	Anev. Olmayan 684	Üç Boyutlu Anjiyografi	M1 Segment Orta Noktası	Anev. Olan 2,5±0,8	Anev. Olmayan 2,8±1	-	-	-	-	
Kaspera ve ark. (2020)	Sağ 88	Sol 87	BT	ACM En Uygun Yeri	Anev. Olan 1,39±0,18*	Anev. Olmayan 1,42±0,2*	-	-	1,35±0,16*	1,31±0,19*	
Bizim Çalışmamız (2021)	E 29	K 21	MDCT	ACM Orjini 5 mm Sonrası	2,53±0,38	2,57±0,4	2,48±0,35	2,46±0,35	-	2,61±0,4	

Tablo 5.2. Literatürde verilen a. cerebri media çap verileri (mm) (Devam).

A. CEREBRI MEDIA CAP VERİLERİ (mm)														
Yazarlar-Yıl	n		Yaş Grupları											
Krabbe-Hartkamp ve ark. (1998)	E	K	20-25 yaş						60 yaş ve üzeri					
	80	70	2,7						2,4					
Tarasow ve ark. (2007)	E	K	20 yaş altı				20-40 yaş				40 yaş üstü			
	58	56	2,19±0,62				2,24±0,75				2,45±0,85			
Gülyüz (2011)	E	K	15-24 yaş		25-34 yaş		35-44 yaş		45-54 yaş		55-64 yaş		65 yaş ve üzeri	
	105	92	Sağ	Sol	Sağ	Sol	Sağ	Sol	Sağ	Sol	Sağ	Sol	Sağ	Sol
			2,27±0,34	2,14±0,18	2,25±0,3	2,2±0,41	2,08±0,35	2,13±0,33	2,23±0,28	2,27±0,24	2,22±0,29	2,26±0,28	2,32±0,31	2,3±0,33
Rai ve ark. (2013)	E	K	40-60 yaş						60 yaş ve üzeri					
	50	50	3±0,3						3,2±0,4					
Bizim Çalışmamız (2021)	E	K	18-30 yaş		31-40 yaş		41-50 yaş		51-60 yaş		61-65 yaş			
	29	21	2,7±0,52		2,59±0,29		2,44±0,27		2,52±0,35		2,54±0,46			

(mm: milimetre, E: erkek, K: kadın, ACM: a. cerebri media)

A. cerebri media'nın çapı ölçülen seviyenin kesit alanına bakıldığında Kaspera ve ark. (2020)'nin çalışmasında 102 adet anevrizması olan a. cerebri media için ortalama $6,1\pm 1,6$ mm², 82 adet anevrizması olmayan a. cerebri media için ise ortalama $6,3\pm 1,8$ mm² olarak bulunmuştur. Burada anevrizması olan ve olmayan kesit alanları arasında istatistiksel olarak anlamlı bir farklılık gözlenememiştir ($p>0,05$). Aynı çalışmada anevrizma ayrımı yapılmadan verilen 88 sağ taraf ortalaması $5,7\pm 1,2$ mm², 87 sol taraf ortalaması ise $5,4\pm 1,6$ mm² olarak bulunmuştur. Burada yapılan istatistiksel analizde sağ taraflar soldan anlamlı derecede büyük bulunmuştur ($p<0,05$). Çalışmamızda sağ taraflar için verilen ortalama değer $5,33\pm 1,59$ mm², sol taraflar için verilen ortalama değer ise $5,90\pm 1,68$ mm²'dir ve taraflar arasında istatistiksel farklılık önemlidir ($p<0,05$). Kaspera ve ark. (2020)'nden farklı olarak sol taraflar sağa göre büyük bulunmuştur (Tablo 5.3).

Kadavra çalışması olarak planlanan ve yapılan çeşitli mikro anatomik çalışmalarda a. cerebri media M1 segmenti uzunluğu değerlendirilmiştir (Umansky ve ark. 1988; Ture ve ark. 2000; Idowu ve ark. 2002; Tanriover ve ark. 2003; Pai ve ark. 2005). Umansky ve ark. (1988)'nin çalışmalarında 104 hemisferde M1 segmenti ortalama $38,5\pm 19,3$ mm olarak ölçülmüştür. Ture ve ark. (2000)'nin 40 kadavra hemisferini inceledikleri çalışmalarında $23,4$ mm bulunmuştur. Ayrıca bu çalışmada M1 segmentinin seyrine bakılarak antero-superior, superior veya postero-superior doğrultularda ilerlediği söylenmiştir. Idowu ve ark. (2002) tarafından 33 erkek, 17 kadın Nijeryalı kadavra beyninde a. cerebri media M1 segmenti uzunluğu ortalama $15,43$ mm olarak ölçülmüştür. Erkeklerin sağ taraf ortalaması $14,45\pm 3,30$ mm, sol taraf ortalaması $15,63\pm 4,20$ mm olarak, kadınların sağ taraf ortalaması $15,50\pm 5,36$ mm, sol taraf ortalaması ise $15,63\pm 4,20$ mm olarak bulunmuştur. Çalışmalarındaki veriler istatistiksel olarak cinsiyetler ve taraflar arasında anlamlı farklılık gösterememiştir ($p>0,05$). Tanriover ve ark. (2003)'nin çalışmasında 50 hemisferde ortalama $17,82$ mm, Pai ve ark. (2005)'nin çalışmasında ise 10 hemisferde ortalama 20 mm olarak bulunmuştur (Tablo 5.3).

Tarasow ve ark. (2007)'nin toplam 58 erkek ve 56 kadın olmak üzere toplam 114 olgu ile yaptıkları çalışmalarında a. cerebri media M1 segmenti uzunluğu ortalama $14,18\pm 6,73$ mm, sağ tarafta ortalama $14,53\pm 7,17$ mm, sol tarafta ise $13,83\pm 6,28$ mm, erkeklerde ortalama $14,17\pm 6,86$ mm, kadınlarda ise $14,19\pm 6,62$ mm olarak tespit edilmiştir. Elde edilen verilerde taraflar ve cinsiyetler arasında istatistiksel olarak

anlamli farklilik bulunamamıştır ($p>0,05$). Yaş gruplarına göre de kıyaslanmış ancak yaş grupları arasında istatistiksel olarak anlamlı bir farklilik bulunamamıştır ($p>0,05$) (Tablo 5.3).

Gülyüz (2011)'ün çalışmasında dijital substraksiyon anjiyografi yöntemiyle a. cerebri media M1 segmenti uzunluğu 92'si kadın, 105'i erkek olguda ölçülmüş ve ortalama olarak $20,89\pm 4,03$ mm bulunmuştur. Ölçümler 186 sağ, 186 sol hemisferden alınmıştır. Sağ taraflarda ortalama $20,90\pm 4,10$ mm, sol taraflarda ise $21,48\pm 9,83$ mm olarak ölçülmüştür. Kadınlarda sol tarafta ortalama $20,44\pm 4,40$ mm sağ tarafta ortalama $20,65\pm 4,39$ mm, erkeklerde sol tarafta ortalama $22,35\pm 12,61$ mm sağ tarafta ise $21,10\pm 3,70$ mm olarak bulunmuştur. Çalışmanın verilerine göre cinsiyet ve taraflar arasında istatistiksel olarak anlamlı farklilik bulunamamıştır ($p>0,05$). Bu çalışmada yaşlar 10'ar yaş aralıklı olarak 6 gruba ayrılmış, ancak yaş grupları arasında M1 segmenti uzunluğunda istatistiksel olarak anlamlı bir farklilik bulunamamıştır ($p>0,05$) (Tablo 5.3).

Zurada ve ark. (2011)'nin BT anjiyografi çalışmalarında 40 erkek, 75 kadın olmak üzere toplam 115 olgu değerlendirilerek a. cerebri media M1 segmenti uzunluğu ortalama $15,62\pm 4,47$ mm olarak bulunmuştur. Sağ taraflarda ortalama $15,5\pm 4,42$ mm, sol taraflarda $15,73\pm 4,53$ mm, kadınlarda $14,86\pm 3,93$ mm, erkeklerde $17,05\pm 5,06$ mm olarak bulunmuştur. Taraflar arasında istatistiksel olarak anlamlı farklilik görülememiştir ($p>0,05$) ancak cinsiyetler arasında erkeklerde kadınlardan anlamlı derecede yüksek bulunmuştur ($p<0,05$) (Tablo 5.3).

Rai ve ark. (2013)'nin 50 kadın ve 50 erkek üzerinde yaptıkları BT anjiyografi çalışmalarında a. cerebri media'nın uzunluğu ortalama $22,5\pm 8,1$ mm bulunmuştur. Erkeklerde ortalama $23,6\pm 8,9$ mm, kadınlarda $21,5\pm 7$ mm, sağ taraflarda ortalama $23,1\pm 8,7$ mm, sol taraflarda ise $22\pm 7,4$ mm olarak tespit edilmiştir. Çalışmada cinsiyet ve taraflar arasında istatistiksel olarak anlamlı bir farklilik bulunamamıştır ($p>0,05$). 60 yaş ve üzerinde ortalama $23,5\pm 9,8$ mm, 40-60 yaş arasında ise $22\pm 7,1$ mm olarak bulunmuştur. Yaş gruplarına göre a. cerebri media uzunluğu istatistiksel olarak anlamlı bulunamamıştır ($p>0,05$) (Tablo 5.3).

Brzegowy ve ark. (2018)'nin 70 kadın 30 erkek toplam 100 olguda yaptıkları BT anjiyografi çalışmasında a. cerebri media M1 segmenti uzunluğu sağ ve sol taraflarda anevrizma olan ve olmayanlara göre kıyaslanmıştır. Sol taraflarda

anevrizması olan hastalarda ortalama 16,75 mm, olmayanlarda ise 17 mm olarak ölçülmüştür ve istatistiksel olarak önemli bir farklılık bulunamamıştır ($p>0,05$). Sağ taraflarda ise anevrizması olanlarda 19,4 mm, olmayanlarda 16,9 mm olarak ölçülmüştür ve yine istatistiksel olarak önemli bir farklılık bulunamamıştır ($p>0,05$). Olguların % 16'sında 10 mm'den kısa olarak tanımlanan kısa M1 segmenti saptanmıştır (Tablo 5.3).

Çalışmamızda ise 100 MDCT görüntüsünde a. cerebri media M1 segmenti uzunluğu ortalaması $17,03\pm 7,41$ mm olarak bulunmuştur. Burada minimum değer 4,70 mm, maximum değer 41,90 mm olup M1 segmentinin dallanma paterninin oldukça varyasyonlu olduğu gözlenmiştir. Literatürde verilen çalışmalarda da standart sapma değerlerine bakıldığında oldukça yüksek olduğu, bu nedenle ortalama değerlerde de tutarsızlıklar olduğu görülmektedir (Tarasow ve ark. 2007; Güleriyüz 2011; Zurada ve ark. 2011; Rai ve ark. 2013; Brzegowy ve ark. 2018). Özellikle kadavra çalışmaları kendi içlerinde dahi tutarsızdır (Umansky ve ark. 1988; Ture ve ark. 2000; Idowu ve ark. 2002; Tanriover ve ark. 2003; Pai ve ark. 2005). Çalışmamızda erkeklerde ortalama M1 segmenti uzunluğu $17,37\pm 7,99$ mm, kadınlarda $16,55\pm 6,59$ mm olarak bulunmuştur. Cinsiyetler arasındaki farklılık literatüre uyumlu olarak istatistiksel olarak anlamlı bulunamamıştır ($p>0,05$) (Tarasow ve ark. 2007; Güleriyüz 2011; Rai ve ark. 2013; Brzegowy ve ark. 2018). Ancak Zurada ve ark. (2011) tarafından erkek cinsiyette M1 segmentinin daha uzun olduğu söylenmiştir. Çalışmamızda sağ taraflarda ortalama $17,97\pm 7,64$ mm, sol taraflarda ise $16,08\pm 7,12$ mm bulunmuştur. Bu değerler literatürü destekler niteliktedir ve istatistiksel olarak anlamlı bulunamamıştır ($p>0,05$). Ayrıca çalışmamızda yaş gruplarına göre bakıldığında literatüre uyumlu olarak istatistiksel farklılık bulunamamıştır ($p>0,05$) (Tablo 5.3).

M1 segmentinin daha kısa uzunluğu ve çaptaki değişiklikler, anevrizma oluşumunda rol oynayabilir ve bazı hastalıkların göstergesi olabilir (Zurada ve ark. 2010). Morfometrik ölçümlerin kapsamını bilmek bu nedenle önemlidir. Anevrizmalar genellikle M1 segmenti sonundaki dallanmanın meydana geldiği alanlarda görülmektedir; bu nedenle anevrizma ile ilgili ameliyatlar için farklı paternler hakkında bilgi sahibi olmak çok önemlidir (Gibo ve ark. 1981; Ogeng'o ve ark. 2011; Kahilogulları ve ark. 2012). Bu nedenle a. cerebri media'nın anatomisi bilinmiyorsa, inme gibi durumlarda klinik belirtiler kafa karıştırıcı olabilir. Dahası, bu anomaliler anevrizmalarla ilişkilendirilebilir (Umansky ve ark. 1984; Ogeng'o ve ark. 2011).

Tablo 5.3. Literatürde verilen a. cerebri media M1 segmenti uzunluğu verileri (mm).

A. CEREBRI MEDIA M1 SEGMENTİ UZUNLUĞU VERİLERİ (mm)												
Yazarlar-Yıl	n		Yöntem	Ortalama	Erkek		Kadın		Sağ	Sol		
Umansky ve ark. (1988)	52		Kadavra	38,5±19,3	-		-		-	-		
Ture ve ark. (2000)	20		Kadavra	23,4	-		-		-	-		
Idowu ve ark. (2002)	E	K	Kadavra	15,43	Sağ	Sol	Sağ	Sol	-	-		
	33	17			14,45±3,3	15,63±4,2	15,5±5,36	15,63±4,2				
Tanriover ve ark. (2003)	25		Kadavra	17,82	-		-		-	-		
Pai ve ark. (2005)	5		Kadavra	20	-		-		-	-		
Tarasow ve ark. (2007)	E	K	MR Anjiografi	14,18±6,7 3	14,17±6,86		14,19±6,62		14,53±7,17	13,83±6,28		
Güleryüz (2011)	E	K			Dijital Substraksiyon Anjiograf	20,89±4,0 3	Sağ	Sol	Sağ	Sol	20,9±4,1	21,48±9,83
	105	92			21,1±3,7	22,35±12,61	20,65±4,39	20,44±4,4				
Zurada ve ark. (2011)	E	K	BT Anjiografi	15,62±4,4 7	17,05±5,06		14,86±3,93		15,5±4,42	15,73±4,53		
Rai ve ark. (2013)	E	K	BT Anjiografi	22,5±8,1	23,6±8,9		21,5±7		23,1±8,7	22±7,4		
Brzegowy ve ark. (2018)	E	K	BT Anjiografi	-					Anev. Olan	Anev. Olmayan	Anev. Olan	Anev. Olmayan
	30	70							19,4	16,9	16,75	17
Bizim Çalışmamız (2021)	E	K	MDCT	17,03±7,4 1	17,37±7,99		16,55±6,59		17,97±7,64	16,08±7,12		

(mm: milimetre, E: erkek, K: kadın)

Tablo 5.3. Literatürde verilen a. cerebri media M1 segmenti uzunluğu verileri (mm) (Devam).

A. CEREBRI MEDIA M1 SEGMENTİ UZUNLUĞU VERİLERİ (mm)														
Yazarlar- Yıl	n		Yaş Grupları											
	Tarasow ve ark. (2007)	E	K	20 yaş altı				20-40 yaş				40 yaş ve üzeri		
	58	56	13,38±4,76				12,6±8,11				14,75±6,53			
Güleryüz (2011)	E	K	15-24 yaş		25-34 yaş		35-44 yaş		45-54 yaş		55-64 yaş		65 yaş ve üzeri	
	105	92	Sağ	Sol	Sağ	Sol	Sağ	Sol	Sağ	Sol	Sağ	Sol	Sağ	Sol
			19,43±5,97	20,53±4,08	18,83±2,66	18,67±4,06	21,17±4,53	21,38±3,38	19,55±3,83	20,66±4,36	20,48±4	20,14±4,61	21,63±3,73	22,52±13,41
Rai ve ark. (2013)	E	K	40-60 yaş						60 yaş ve üzeri					
	50	50	22±7,1						23,5±9,8					
Bizim Çalışmamız (2021)	E	K	18-30 yaş		31-40 yaş		41-50 yaş		51-60 yaş		61-65 yaş			
	29	21	15,75±7,58		14,06±4,17		18,17±9,83		17,23±6,84		17,97±7,62			

(mm: milimetre, E: erkek, K: kadın)

Tanriover ve ark. (2003)'nın 50 beyin hemisferi kullanarak yaptıkları kadavra çalışmasında a. cerebri media'nın M1 segmentinin bifurkasyon sonrası kısmının ortalama uzunluğu, üst gövde için 6,91 mm (aralık 3,33-16,78 mm) ve alt gövde için 6,11 mm (aralık 2,34-12,48 mm) olarak bulunmuştur. Az vakada rastlanan orta gövdede ise 4,85 mm (aralık 4,04-5,66 mm) olarak tespit edilmiştir.

Çalışmamızda M1 segmentinin bifurkasyonundan sonra ikinci verdiği dallanmaya kadar olan uzunluğu ölçüldü ancak, sadece baskın olan gövde seçilerek ölçüm alınmıştır. Baskın gövdede ortalama değer 17,96±9,30 mm (aralık 3,80-43,30 mm) olarak bulunmuştur. Bu ölçüm parametresinde istatistiksel olarak taraflar arasında, cinsiyetler arasında ve yaş grupları arasında anlamlı farklılık gözlenmemiştir ($p>0,05$). Tanriover ve ark. (2003)'nin verileriyle tutarsız sonuç gözlenmesinin çalışmanın yönteminden kaynaklanabileceği düşünülmektedir.

Tarasow ve ark. (2007)'nin 58 erkek ve 56 kadın olmak üzere toplam 114 olgu ile yaptıkları çalışmada a. carotis interna- a. cerebri media açısını (çalışmamızda AÇI1) antero- posterior pozisyonda alınan görüntüler üzerinden ölçülmüştür. Tüm olgularda ortalama 121,62±20,76°, sağ taraflarda 118,25±19,87°, sol tarafta 124,98±21,17° olarak bulunmuştur. Sağ ve sol taraflar arasında istatistiksel olarak önemli bir farklılık bulunamamıştır ($p>0,05$). Erkeklerde ortalama 119,91±21,41°, kadınlarda ise 123,42±19,88° olarak bulunmuştur. Kadınlarda erkeklere göre daha geniş bir açı bulunmakla birlikte cinsiyetler arasındaki farklılık istatistiksel olarak anlamlı görülmemiştir ($p>0,05$). Yaş gruplarına göre 20 yaş altı grupta 114,96±16,90°, 20-40 yaş arası grupta 125,55±20,70°, 40 yaş üzeri grupta ise 121,62±21,18° olarak ölçülmüştür. Yaş grupları karşılaştırılmasında istatistiksel olarak anlamlı farklılık gözlemlenmemiştir ($p>0,05$).

Lindekleiv ve ark. (2010)'nin 34 kadın, 18 erkek olguda yaptıkları 3 boyutlu görüntüleme çalışmalarında a. carotis interna- a. cerebri media arasındaki açı (çalışmamızda AÇI1) kadınlarda 57,2±21,7°, erkeklerde ise 62,8±15,5° olarak ölçülmüştür. A. carotis interna- a. cerebri anterior arasındaki açı (çalışmamızda 180-Q2 açısı) ise kadınlarda 90,7±24,2°, erkeklerde ise 89,7±18,1° olarak ölçülmüştür. Her iki açı ortalamalarında cinsiyetler arasında istatistiksel olarak anlamlı farklılık görülmemiştir.

Gülyüz (2011)'ün dijital substraksiyon anjiyografi yöntemiyle yapılan çalışmasında a. carotis interna- a. cerebri media açısı sağda 197, solda 189 olguda, a. carotis interna- a. cerebri anterior açısı sağda 195, solda 185 olguda ölçülmüştür. Açılımları Town's pozisyonunda elde edilen görüntülerden alınmıştır. A. carotis interna- a. cerebri media açısı (çalışmamızda AÇI1) sağ tarafta ortalama $131,13 \pm 11,97^\circ$, sol tarafta ise $134,86 \pm 10,93^\circ$ olarak bulunmuştur. Kadınlarda sağ taraf ortalaması $131,90 \pm 13,08^\circ$, sol taraf ortalaması $128,48 \pm 14,42^\circ$ olarak, erkeklerde sağ taraf ortalaması $130,61 \pm 10,52^\circ$, sol taraf ortalaması $139,75 \pm 13,50^\circ$ olarak bulunmuştur. Bu verilere göre taraflar ve cinsiyetler arasında direkt olarak istatistiksel olarak anlamlı bir sonuç bulunamamıştır ($p > 0,05$) ancak, sağ taraf açıları kadınlarda erkekler göre anlamlı derecede yüksek bulunmuştur ($p < 0,05$). Sağ ve sol taraflarda yaş gruplarında istatistiksel olarak anlamlı farklılıklar gözlenmemiştir ($p > 0,05$). A. carotis interna- a. cerebri anterior açısı (çalışmamızda 180-Q2 açısı) sağ tarafta ortalama $67,06 \pm 16,02^\circ$, sol tarafta ise $73,82 \pm 14,94^\circ$ olarak bulunmuştur. Kadınlarda sağ taraflar ortalama $66,96 \pm 16,58^\circ$, sol taraflar ortalama $74,41 \pm 16,11^\circ$ olarak, erkeklerde sağ taraflar ortalama $67,17 \pm 16,09^\circ$, sol taraf ortalama $73,58 \pm 13,91^\circ$ olarak bulunmuştur. Bu verilere göre sol tarafta açı değeri sağa göre istatistiksel olarak anlamlı derecede yüksek bulunmuştur ($p < 0,05$). Ancak, sağ ve sol taraflar cinsiyetlerle beraber incelendiğinde anlamlı bir farklılık görülenmemiştir ($p > 0,05$). Sağ taraf açıları yaş gruplarına göre karşılaştırıldığında 15-24 yaş grubu, 65 yaş ve üzerinden anlamlı derecede büyük bulunmuştur ($p < 0,05$). Sağ taraf diğer yaş grupları arasında ve sol taraf tüm yaş grupları arasında başka istatistiksel olarak anlamlı farklılık bulunamamıştır ($p > 0,05$).

Çalışmamızda ise 100 MDCT görüntüsünde a. carotis interna- a. cerebri media arasındaki açı (AÇI1) ortalaması $138,80 \pm 15,24^\circ$ olarak bulunmuştur. Burada minimum değer 86° , maximum değer 185° olup açısal varyasyonların oldukça geniş olduğu gözlenmiştir. Literatürde verilen diğer çalışmaların da standart sapma değerlerine bakıldığında oldukça yüksek olduğunu görmekteyiz. Bu nedenle ortalama değerlerde de tutarsızlıklar olduğu görülmektedir (Tarasow ve ark. 2007; Lindekleiv ve ark. 2010; Gülyüz 2011). Çalışmamızda erkeklerde ortalama AÇI1 değeri $140,26 \pm 13,45^\circ$, kadınlarda $136,79 \pm 17,38^\circ$ olarak bulunmuştur. Cinsiyetler arasındaki farklılık literatürü destekler niteliktedir ve istatistiksel olarak anlamlı bulunamamıştır ($p > 0,05$). Gülyüz (2011) tarafından sağ taraflarda kadınların erkekler göre anlamlı

derecede yüksek açı gösterdiği belirlenmiştir. Çalışmamızda sağ taraflarda ortalama $135,48 \pm 15,70^\circ$, sol taraflarda ise $142,12 \pm 14,15^\circ$ bulunmuştur. Burada sol tarafların sağa göre daha geniş açı göstermesi istatistiksel olarak anlamlı bulunmuştur ($p < 0,05$). Literatürde sağ ve sol farklılığı için önemli sonuçlar görülmemiştir. Ayrıca çalışmamızda yaş gruplarına göre bakıldığında literatürdeki gibi istatistiksel olarak anlamlı bir farklılık bulunmamıştır ($p > 0,05$). Çalışmamızda a. carotis interna- a. cerebri anterior arasındaki dar açı (Q2) ortalaması $77,53 \pm 16,26^\circ$ olarak bulunmuştur. Burada minimum değer 32° , maximum değer 120° olup açısal varyasyonların oldukça geniş olduğu gözlenmiştir. Lindekleiv ve ark. (2010) ile Güteryüz (2011)'in çalışmalarında bu açı geniş açı olarak ölçülmüştür. Bu geniş açı ortalamasını 180° 'den çıkararak değerlendirme yapıldığında verdiğimiz ortalamanın literatüre göre daha dar açıyı ifade ettiği görülmektedir. Çalışmamızda erkeklerde ortalama Q2 değeri $76,64 \pm 15,67^\circ$, kadınlarda $78,76 \pm 17,15^\circ$ olarak bulunmuştur. Cinsiyetler arasındaki farklılık literatürü destekler niteliktedir ve istatistiksel olarak anlamlı değildir ($p > 0,05$). Çalışmamızda Q2 açısı sağ taraflarda ortalama $77,26 \pm 15,15^\circ$, sol taraflarda ise $77,80 \pm 17,45^\circ$ bulunmuştur. Sağ-sol taraf kıyaslamamızda Güteryüz (2011)'in aksine istatistiksel olarak anlamlı farklılık gözlenmemiştir ($p > 0,05$). Yaş gruplarında da istatistiksel olarak anlamlı farklılıklar görülmemiştir ($p > 0,05$).

Damar boyutlarının yanı sıra, bifürkasyon asimetrisi de serebral anevrizma patogeneğinde önemli bir rol oynamaktadır (Sadatomo ve ark. 2013; Baharoğlu ve ark. 2014). Literatürde bifürkasyon asimetrisi ne kadar büyük olursa, anevrizma gelişme riskinin de o kadar yüksek olduğu söylenmektedir (Kaspera ve ark. 2020). Bu nedenle morfometrik özellikler içinde açısal değerler önemli yer tutmaktadır.

5.2. Morfolojik Özellikler

Literatürde a. cerebri media'nın dallanma paterninde çeşitli gövde yapılarından sıkça bahsedilmiştir. Bu gövde yapılarına göre a. cerebri media bifürkasyonu (superior ve inferior trunchus), trifürkasyonu (superior, inferior ve medial trunchus) ve tetrafürkasyon gibi multipl trunkus yapılarından bahsedilmektedir (Umansky ve ark. 1988; Idowu ve ark. 2002; Tanriover ve ark. 2003; Lindekleiv ve ark. 2010; Kahilogulları ve ark. 2012; Rai ve ark. 2013; Brzegowy ve ark. 2018; Kahilogulları ve ark. 2018; Benlice 2019; Kaspera ve ark. 2020). Ancak a. cerebri media'nın a. carotis

interna'dan ayrılması sırasında ortaya çıkan varyasyonlarla ilgili detaylı bir çalışma bulunmamaktadır. Kobari ve ark. (1988)'nin çalışmalarında 1 adet trifurkasyon gözlemledikleri rapor edilmiştir. Çalışmamızda literatürdeki bu eksiklik nedeniyle a. cerebri media'nın a. carotis interna'dan ayrılırken göstermiş olduğu bir varyasyon olup olmadığına bakılmıştır.

Bu tiplendirmeler literatürde a. cerebri media'nın varyasyonları olarak kabul edilirken, bir de anomalilerinden bahsedilmektedir. A. cerebri media'nın anomalileri diğer intrakranial arter anomalilerine göre nadir görülmesine karşın en sık görülenler a. cerebri media'nın duplikasyonu, fenestrasyonu ve aksesuar a. cerebri media varlığıdır (Crompton 1962; Jain 1964; Wollschlaeger ve ark. 1967; Ito ve ark. 1977; Grellier ve ark. 1978; Milenkoviç 1981; Kayembe ve ark. 1984; Umansky ve ark. 1984; Altunes 1985; Kitami ve ark. 1985; Tran-Dinh 1986; Umansky ve ark. 1988; Yamamoto ve ark. 1992; Sanders ve ark. 1993; Meneses ve ark. 1997; Ozaki ve ark. 1997; Uchino ve ark. 2000; Gailloud ve ark. 2002; Idowu ve ark. 2002; Tanriover ve ark. 2003; Karazincir ve ark. 2004; Tanriover ve ark. 2004; Kim ve ark. 2005; D'Avila& Schneider 2006; Bharatha ve ark. 2008; Vuillier ve ark. 2008; Gielecki ve ark. 2009; Kim& Lee 2009; van Rooij ve ark. 2009; Bayrak ve ark. 2011; Chang& Kim 2011; Güteryüz 2011; Ogeng'o ve ark. 2011; Sun ve ark. 2012; Uchino ve ark. 2012; Hamidi ve ark. 2013; Cooke ve ark. 2014; Kovac ve ark. 2014; van Rooij ve ark. 2015; Brzegowy ve ark. 2018).

Çalışmamızda a. cerebri media'nın anomalileri değerlendirilerek literatüre uyumlu sonuçlara rastlanmıştır (Tablo 5.4). Duplike ve aksesuar bir a. cerebri media ek dallardır; aksesuar a. cerebri media, a. cerebri anterior'dan kaynaklanırken, duplike a. cerebri media ise a. carotis interna'dan kaynaklanmaktadır (Gibo ve ark. 1981; Bradac 2014). Duplike a. cerebri media'nın genellikle temporal lobu beslerken, aksesuar a. cerebri media'nın tipik olarak frontal lobu beslediği belirtilmiştir (Uchino ve ark. 2004; Uchino ve ark. 2012).

Aksesuar a. cerebri media'nın görülme sıklığı, literatürde % 0,1 ila % 9,1 olarak rapor edilmiştir (Tablo 5.4). Aynı hemisferde iki aksesuar a. cerebri media bulunabileceği belirtilmiştir (Wakabayashi ve ark. 2011). Kim ve Lee (2009) tarafından bir bilateral aksesuar a. cerebri media olgusu bildirilmiştir. Çalışmamızda literatüre uyumlu olarak %1 aksesuar a. cerebri media olgusu tespit edilmiştir. Literatürde aksesuar a. cerebri media'lar ile anevrizmalar arasında bir ilişki olduğu

belirtilmiştir (Uchino ve ark. 2004). Bununla birlikte, a. cerebri media başlangıcında veya anormal dal yakınında anevrizmalar bildirilmiştir (Wakabayashi ve ark. 2011).

Duplike a. cerebri media'nın görülme sıklığı literatürde vakaların % 0,3 ila % 7,1'inde bildirilmiştir (Tablo 5.4). Çalışmamızda literatüre uyumlu olarak % 1 duplike a. cerebri media olgusu tespit edilmiştir. Lame ve ark. (2010) tarafından duplike dalın sol a. carotis interna'dan kaynaklanmasına rağmen, sağ hemisferi besleyen bir "çapraz geçişli duplike a. cerebri media" gözlemleri rapor edilmiştir. Gibo ve ark. (1981) ile Kitami ve ark. (1985) çalışmalarında bir aksesuar ve bir duplike a. cerebri media'nın aynı anda bulunduğu bir hemisfer tanımlanmıştır. Duplike a. cerebri media ile anevrizmalar arasında bir ilişki olduğu belirtilmiştir (Rennert ve ark. 2013) ancak az sayıda çalışmada anomalinin kökeninde veya yakınında anevrizmalar bildirilmiştir (LaBorde ve ark. 2012; Elsharkawy ve ark. 2013).

Aksesuar a. cerebri media, duplike bir a. cerebri media ile karşılaştırıldığında, aksesuar tipik olarak daha küçüktür ve sonuç olarak daha küçük bir alanın beslenmesini sağlamaktadır (Komiya ve ark. 1997). Aksesuar a. cerebri media genellikle a. communicans anterior'un orijinine yakın A1 segmentinden ortaya çıkmaktadır (Crompton 1962; Gibo ve ark. 1981; Tanriover ve ark. 2003; van Rooij ve ark. 2009). Çalışmamızda da rastlanan aksesuar a. cerebri media tipi literatüre uyumlu olarak A1 segmentinden ayrılmaktadır.

Fenestrasyon, bir arter gövdesinin ortak bir kökene sahip olduğu, iki kanala ayrıldığı ve sonra yeniden birleştiği durumdur (Gailloud ve ark. 2002; Bharatha ve ark. 2008). Fenestrasyonların, küçük yarık benzeri veya daha büyük dışbükey şekilde olabileceği bildirilmiştir (Cooke ve ark. 2014). Küçük yarık benzeri fenestrasyonlar en yaygın görülenlerdir (Gielecki ve ark. 2009). A. cerebri media fenestrasyonları tipik olarak M1 segmentlerinde gözlenir (Ito ve ark. 1977; Uchino ve ark. 2000; Kim ve ark. 2005). Literatürdeki vakaların % 0,06 ila % 5,8'inde a. cerebri media fenestrasyonları gözlenmiştir (Tablo 5.4). Ancak çalışmamızda fenestre bir a. cerebri media'ya rastlanmamıştır. Bunun sebebinin vaka sayısının az olmasından kaynaklandığı düşünülmektedir. Literatürde fenestrasyonların da anevrizma sebebi olabileceği söylenmiştir (Sanders ve ark. 1993; Rennert ve ark. 2013). Ancak sınırlı çalışmada fenestrasyon bölgesinde anevrizmalar bildirilmiştir (Ito ve ark. 1977). Ayrıca van Rooij ve ark. (2009) tarafından, anevrizma olan ve olmayan fenestrasyonların istatistiksel olarak anlamlı farklılık göstermediği bildirilmiştir.

Tablo 5.4. Literatürde verilen a. cerebri media anomalileri görülme sıklığı.

Yazarlar-Yıl	n	Duplikasyon		Aksesuar		Fenestrasyon	
		Sayısı	Yüzdesi (%)	Sayısı	Yüzdesi (%)	Sayısı	Yüzdesi (%)
Crompton (1962)	347	10	2,9	1	0,3	1	0,3
Jain (1964)	300	2	0,7	8	2,7	–	–
Wollschlaeger ve ark. (1967)	582	–	–	–	–	1	0,2
Ito ve ark. (1977)	1129	–	–	–	–	3	0,3
Grellier ve ark. (1978)	280	1	0,4	3	1,1	–	–
Milenkoviç (1981)	60	1	1,7	–	–	–	–
Kayembe ve ark. (1984)	44	–	–	4	9,1	–	–
Kayembe ve ark. (1984)	146	–	–	10	6,8	–	–
Umansky ve ark. (1984)	70	–	–	2	2,9	–	–
Altunes (1985)	37	–	–	–	–	1	2,7
Kitami ve ark. (1985)	704	6	0,9	4	0,6	4	0,6
Tran-Dinh (1986)	150	–	–	3	2	–	–
Umansky ve ark. (1988)	104	1	1	2	1,9	1	1
Yamamoto ve ark. (1992)	455	7	1,5	14	3,1	–	–
Sanders ve ark. (1993)	5190	–	–	–	–	9	0,2
Meneses ve ark. (1997)	14	1	7,1	1	7,1	–	–
Ozaki ve ark. (1997)	153	2	1,6	9	5,9	–	–
Uchino ve ark. (2000)	425	9	2,1	5	1,2	2	0,5
Gailloud ve ark. (2002)	1170	–	–	–	–	5	0,4
Idowu ve ark. (2002)	100	–	–	1	1	–	–
Tanriover ve ark. (2003)	900	14	1,6	–	–	–	–
Karazincir ve ark. (2004)	176	1	0,6	–	–	–	–
Tanriover ve ark. (2004)	43	–	–	2	4,7	–	–
Kim ve ark. (2005)	448	2	0,4	2	0,4	2	0,4
Kim ve ark. (2005)	743	6	0,8	1	0,1	1	0,1
D'Avila&Schneider (2006)	50	–	–	1	2	–	–

Tablo 5.4. Literatürde verilen a. cerebri media anomalileri görülme sıklığı (Devam).

Yazarlar-Yıl	n	Duplikasyon		Aksesuar		Fenestrasyon	
		Sayısı	Yüzdesi (%)	Sayısı	Yüzdesi (%)	Sayısı	Yüzdesi (%)
Bharatha ve ark. (2008)	504	–	–	–	–	2	0,4
Vuillier ve ark. (2008)	100	–	–	–	–	3	3
Gielecki ve ark. (2009)	304	2	0,7	–	–	–	–
Kim&Lee (2009)	1250	–	–	16	1,3	–	–
van Rooij ve ark. (2009)	208	–	–	–	–	12	5,8
Bayrak ve ark. (2011)	395	–	–	–	–	4	1
Chang&Kim (2011)	1250	9	0,7	–	–	–	–
Chang&Kim (2011)	1452	9	0,6	–	–	–	–
Chang&Kim (2011)	2527	7	0,3	–	–	–	–
Güleryüz (2011)	200	6	3	7	3,5	2	1
Ogeng'o ve ark. (2011)	288	5	1,7	–	–	–	–
Sun ve ark. (2012)	4652	–	–	–	–	3	0,06
Uchino ve ark. (2012)	3491	–	–	–	–	3	0,09
Hamidi ve ark. (2013)	500	7	1,4	1	0,2	10	2
Cooke ve ark. (2014)	10927	–	–	–	–	10	0,09
Kovac ve ark. (2014)	455	–	–	–	–	1	0,2
van Rooij ve ark. (2015)	140	–	–	–	–	4	2,9
Brzegowy ve ark. (2018)	100	5	5	2	2	1	1
Bizim Çalışmamız (2021)	100	1	1	1	1	–	–

6. SONUÇ VE ÖNERİLER

Çalışmamız 50 hastaya (100 hemisfer) ait MDCT görüntüleri incelenerek, görüntüler üzerinden retrospektif olarak alınan çap, kesit alanı, uzunluk, açı ölçümlerinin alınmasını ve morfolojik değerlendirmelerin yapılmasını içermektedir. Çalışmamız; alınan morfometrik ölçümlerin morfolojik tiplendirmelerle ilişkilendirilmesine olanak sağlamıştır. Ayrıca hem ölçümlerin hem de tiplendirmelerin taraflar arasında, cinsiyetler arasında ve hastaların yaş grupları arasındaki ilişkilendirmelere de imkan sunmuştur.

Alınan çap ölçümleri damar iç lümenindeki daralma veya genişlemeler hakkında bilgi vereceğinden, anevrizma oluşum mekanizmalarının tahmininde yol gösterici olacaktır. Çalışmamızda a. carotis interna çapında sağ tarafların sol taraflara göre anlamlı düzeyde yüksek olduğu tespit edilmiştir. A. cerebri media çapında ise sol tarafların sağa göre anlamlı düzeyde yüksek olduğu gözlenmiştir ($p<0,05$).

Literatürde, yaşlanma ile birlikte büyük arterlerin kalibresinde bir artış olduğu söylenmiştir (McVeigh ve ark. 1999). Van Bortel ve Spek (1998) tarafından yapılan kapsamlı bir incelemede, yaşlanmanın özellikle büyük arterlerde, arteriyel uyum ve elastikiyette azalmaya sebep olduğu söylenmiştir. Arteriyel uyum, kan damarının tamponlama özelliğini temsil ederken, esneklik genişleyebilirliğini yansıtmaktadır. Büyük arterlerdeki arteriyel uyum ve elastikiyet özellikleri yaşla birlikte azalırken, atardamar çapı yaşla birlikte artar, bunun da uyumdaki azalmayı ve nabız basıncındaki artışı telafi edecek bir mekanizma olabileceği düşünülmüştür. Çalışmamızda oluşturulan yaş gruplarındaki birey sayılarının yeterli ve dengeli olmaması elde edilen verilerin literatür verileri ile uyumlu olmaması sonucuna neden olabilir. Bu nedenle karşılaştırmanın doğru bir bakış açısından gerçekleştirilebileceği düşünülmemektedir.

Literatürde çapı ölçülen damarların, ölçüm noktasındaki kesit alanını veren sınırlı sayıda çalışma vardır. Bu nedenle elde ettiğimiz kesit alanı verilerini kıyaslayacak yeterli çalışmaya ulaşılabilir literatürde rastlamadık. Ancak çap ölçümlerimizle kesit alanı arasında bir ilişkilendirme yapacak olursak, çap ölçümündeki gibi taraflar arasında kesit alanında da istatistiksel olarak anlamlı farklılıklar gözlenmiştir ($p<0,05$). Ölçümlerimiz birbirini destekler niteliktedir.

M1 segmentinin daha kısa uzunluđu ve aptaki deđiřiklikler, anevrizma oluřumunda rol oynayabilir ve bazı hastalıkların göstergesi olabilir (Umansky ve ark. 1984; Zurada ve ark. 2010; Ogeng'o ve ark. 2011). Morfometrik ölçümlerin kapsamını bilmek bu nedenle önemlidir. Anevrizmalar genellikle M1 segmenti sonundaki dallanmanın meydana geldiđi alanlarda görölmektedir; bu nedenle anevrizma ile ilgili ameliyatlara için farklı paternler hakkında bilgi sahibi olmak çok önemlidir (Gibo ve ark. 1981; Ogeng'o ve ark. 2011; Kahilogulları ve ark. 2012). A. cerebri media'nın anatomisi bilinmiyorsa, inme gibi durumlarda klinik belirtiler kafa karıřtırıcı olabilir. Literatürde M1 segmenti uzunluđu için minimum ve maximum deđerler arasında oldukça geniř bir aralık vardır, bu da varyasyonel durumların varlıđı hakkında bilgi vermektedir. alıřmamızda da literatüre yakın uyumlu sonuçlar elde edilmiřtir.

Literatürde M1 segmentinin bifurkasyonundan/trifurkasyonundan sonra ikinci bir dallanmaya kadar olan trunkusların uzunluđuna bakan alıřmalar mevcuttur. Ancak alıřmamızda M1 segmentinin bifurkasyonundan sonra ikinci verdiđi dallanmaya kadar olan uzunluđu sadece baskın olan trunkus seilerek ölçüm alınmıřtır. Bunun sebebi görüntülerin yeterince ayırt edici olmamasıdır ve bu alıřmamızın bir kısıtlılıđıdır.

Damar boyutlarının yanı sıra, bifürkasyon asimetrisi de serebral anevrizma patogeneğinde önemli bir rol oynamaktadır (Sadatomo ve ark. 2013; Baharođlu ve ark. 2014). Literatürde bifürkasyon asimetrisi ne kadar büyük olursa, anevrizma gelişme riskinin de o kadar yüksek olduđu söylenmektedir (Kaspera ve ark. 2020). Bu nedenle morfometrik özellikler içinde açısıl deđerler önemli yer tutmaktadır. alıřmamızda verilen açısıl deđerler literatürle uyumlu sonuçlar göstermektedir ve bazı açılarda taraflar arasında anlamlı farklılıklar görölmüřtür.

Literatürde a. cerebri media'nın M1 segmentinin bitimindeki dallanma paterninde çeřitli gövde yapılarından sıkça bahsedilmiřtir. Bu gövde yapılarına göre a. cerebri media bifurkasyonu (superior ve inferior trunkus), trifurkasyonu (superior, inferior ve medial trunkus) ve tetrafurkasyon gibi multipl trunkus yapılarından bahsedilmektedir (Umansky ve ark. 1988; Idowu ve ark. 2002; Tanriover ve ark. 2003; Lindekleiv ve ark. 2010; Kahilogulları ve ark. 2012; Rai ve ark. 2013; Brzegowy ve ark. 2018; Kahilogulları ve ark. 2018; Benlice 2019; Kaspera ve ark. 2020). Ancak a. cerebri media'nın a. carotis interna'dan ayrılması sırasında ortaya ıkan varyasyonlarla ilgili detaylı bir alıřma bulunmamaktadır. Kobari ve ark. (1988)'nın

çalışmalarında 1 adet trifurkasyon gözlemledikleri rapor edilmiştir. Çalışmamızda literatürdeki bu eksiklik nedeniyle a. cerebri media'nın a. carotis interna'dan ayrılırken göstermiş olduğu bir varyasyon olup olmadığına bakılmıştır. Bu tiplendirmelerde çalışma grubumuzdaki hasta sayımızın az olması nedeniyle elde ettiğimiz yüzdeleri toplum geneline yansıtmanın doğru bir bakış açısı olmadığı düşünülmektedir.

A. cerebri media'nın anomalileri diğer intrakranial arter anomalilerine göre nadir görülmesine karşın en sık görülenler a. cerebri media'nın duplikasyonu, fenestrasyonu ve aksesuar a. cerebri media varlığıdır. Çalışmamızda literatürle uyumlu sayılarda duplike ve aksesuar a. cerebri media vakası bulunmuştur ancak fenestre a. cerebri media tespit edilememiştir.

Çalışmamızda yaş gruplarındaki birey sayılarının yeterli ve dengeli olmaması, sınırlı sayıda olgunun incelenmiş olması ve M2, M3, M4 segmentleri hakkında herhangi bir morfometrik veya morfolojik değerlendirme bulunmaması çalışmamız için kısıtlılıklar oluşturmaktadır. Kısıtlılıkların yanı sıra elde ettiğimiz birçok verinin literatürü destekler nitelikte olması, ek olarak a. cerebri media'nın orjininin tiplendirilmesi ile literatüre yeni bir katkı yapılmış olması çalışmamızın anatomik ve klinik açılarından önemini vurgulamaktadır.

7. KAYNAKLAR

- Antunes ACM. The microsurgical anatomy of the human middle cerebral artery. *Arq Bras Neurochir.* 1985; 4:195-208.
- Arıncı K, Elhan A. *Anatomi. Güneş Tıp Kitapevleri*, 2020, 6. baskı, 2. cilt, İstanbul, Türkiye, s: 33-8.
- Arifoğlu Y. *Her Yönüyle Anatomi. İstanbul Tıp Kitapevi*, 2021, 3. baskı, İstanbul, Türkiye, s: 576-82.
- Baharoglu MI, Lauric A, Wu C, Hippelheuser J, Malek AM. Deviation from optimal vascular caliber control at middle cerebral artery bifurcations harboring aneurysms. *J. Biomech.* 2014; 47, 3318-24.
- Bayrak AH, Senturk S, Akay HO et al. The frequency of intracranial arterial fenestrations: A study with 64-detector CT-angiography. *Eur J Radiol.* 2011; 77(3):392-6.
- Benlice T. Orta serebral arter bifurkasyon anevrizmasının gelişimini etkileyen morfolojik parametrelerin değerlendirilmesi. *Ondokuz Mayıs Üniversitesi Tıp Fakültesi, Radyoloji Anabilim Dalı, Uzmanlık Tezi, Samsun*, 2019 (Tez Danışmanı: Dr. Öğretim Üyesi Ayşegül İdil Soylu).
- Bharatha A, Aviv RI, White J, Fox AJ, Symons SP. Intracranial arterial fenestrations: Frequency on CT angiography and association with other vascular lesions. *Surg Radiol Anat.* 2008; 30(5):397-401.
- Bouthillier A, Van Loveren HR, Keller JT. Segments of the internal carotid artery: a new classification. *Neurosurgery.* 1996; 38(3):425-33.
- Bradac GB. *Cerebral Angiography Normal Anatomy and Vascular Pathology: Springer.* 2014.
- Brzegowyl P, Polak J, Wnuk J et al. Middle cerebral artery anatomical variations and aneurysms: a retrospective study based on computed tomography angiography findings. *Folia Morphol.* 2018; 77(3): 434-40.
- Castano P, Castorina S, Cremona O, De Caro R, Macchiarelli G, Rende M, Ribatti D, Sforza C. *Anastasi Sistematik İnsan Anatomisi Atlası. Ed: Büyükmumcu M. Nobel Tıp Kitabevleri*, 1. baskı, 2018, İstanbul, s.271,517.
- Chang HY, Kim MS. Middle cerebral artery duplication: Classification and clinical implications. *J Korean Neurosurg Soc.* 2011; 49(2):102-6.
- Cooke DL, Stout CE, Kim WT et al. Cerebral arterial fenestrations. *Interv Neuroradiol.* 2014; 20(3):261-74.
- Crompton MR. The pathology of ruptured middle-cerebral aneurysms with special references to the differences between the sexes. *Lancet.* 1962; 2(7253):421-5.
- D'Ávila AA, Schneider FL. Microsurgical anatomy of the human basal anterior perforated substance. *Arq Neuropsiquiatr.* 2006; 64(2):249-58.
- Elsharkawy A, Ishii K, Niemelä M et al. Management of aneurysms at the origin of duplicated middle cerebral artery: Series of four patients with review of the literature. *World Neurosurg.* 2013; 80(6):313-8.
- Gailloud P, Albayram S, Fasel JH, Beauchamp NJ, Murphy KJ. Angiographic and embryologic considerations in five cases of middle cerebral artery fenestration. *AJNR Am J Neuroradiol.* 2002; 23(4):585-7.
- Gibo H, Carver CC, Rhoton AL Jr, Lenkey C, Mitchell RJ. Microsurgical anatomy of the middle cerebral artery. *J Neurosurg.* 1981; 54: 151-69.
- Gielecki J, Zurada A, Kozłowska H, Nowak D, Loukas M. Morphometric and volumetric analysis of the middle cerebral artery in human fetuses. *Acta Neurobiol Exp (Wars)*, 2009; 69(1):129-37.
- Grellier P, Roche JL, Duplay J. Radio-anatomical study of the main trunk of the middle cerebral artery. *Neurochirurgie.* 1978; 24(4):227-33.
- Güteryüz G. Dijital substraksiyon anjiyografi ile anterior serebral arter ve orta serebral arterin morfometrik analizi. *Cumhuriyet Üniversitesi Tıp Fakültesi, Radyoloji Anabilim Dalı, Uzmanlık Tezi, Sivas*, 2011(Tez Danışmanı:Prof. Dr. Orhan Solak).

- Hamidi C, Bukte Y, Hattapoglu S et al. Display with 64-detector MDCT angiography of cerebral vascular variations. *Surg Radiol Anat.* 2013; 35(8):729-36.
- Idowu OE, Shokunbi MT, Malomo AO, Ogunbiyi JO. Size, course, distribution and anomalies of the middle cerebral artery in adult Nigerians. *East Afr Med J.* 2002; 79: 217–20.
- Ito J, Maeda H, Inoue K, Onishi Y. Fenestration of the middle cerebral artery. *Neuroradiology.* 1977; 13(1):37-9.
- Jain KK. Some observations on the anatomy of the middle cerebral artery. *Can J Surg,* 1964; 7:134-9.
- Jinkins JR. Atlas of Neuroradiologic Embryology, Anatomy and Variants. Lippincott Williams and Wilkins, 2000, Philadelphia, USA.
- Kahilogulları G, Cömert A, Elhan A, Kanpolat Y. Orta serebral arterin önemli bir dalı; temporal arter: Anatomik çalışma. *Ankara Üniversitesi Tıp Fakültesi Mecmuası,*2009, 62:13-7.
- Kahilogulları G, Eroğlu Ü, Zaimoğlu M. Orta serebral arterin mikrocerrahi anatomisi. *Türk Nöroşir Derg.* 2018; 28(1):58-64.
- Kahilogulları G, Uğur HC, Cömert A, Tekdemir I, Kanpolat Y. The branching pattern of the middle cerebral artery: is the intermediate trunk real or not? An anatomical study correlating with simple angiography. *J Neurosurg.* 2012; 116:1024-34.
- Kahilogulları G. Orta serebral arter'in distal bölümünün anatomisi. *Ankara Üniversitesi Tıp Fakültesi, Nöroşirürji Anabilim Dalı, Uzmanlık tezi, Ankara, 2006: 1-47 (Tez Danışmanı: Prof. Dr. Yücel Kanpolat).*
- Kahilogullari G, Comert A, Arslan M et al. Callosal branches of the anterior cerebral artery: an anatomical report. *Clin Anat.* 2012; 21:383-8.
- Karazincir S, Ada E, Sarsilmaz A et al. Frequency of vascular variations and anomalies accompanying intracranial aneurysms. *Diagn Interv Radiol.* 2004; 10(2):103-9.
- Kaspera W, Cmiel-Smorzyk1 K, Wolanski W et al. Morphological and hemodynamic risk factors for middle cerebral artery aneurysm: a case-control study of 190 patients. *Scientific Reports.* 2020; 10:1-10.
- Kayembe KN, Sasahara M, Hazama F. Cerebral aneurysms and variations in the circle of Willis. *Stroke.* 1984; 15(5):846-50.
- Kim MS, Hur JW, Lee JW, Lee HK. Middle cerebral artery anomalies detected by conventional angiography and magnetic resonance angiography. *J Korean Neurosurg Soc.* 2005; 37:263-7.
- Kim MS, Lee HK. The angiographic feature and clinical implication of accessory middle cerebral artery. *J Korean Neurosurg Soc.* 2009; 45(5):289-92.
- Kitami K, Kamiyama H, Yasui N. Angiographic analysis of the middle cerebral artery in cerebral aneurysms-its branching pattern and so-called vascular anomalies. *No Shinkei Geka.* 1985; 13(3):283-90.
- Kobari M, Ishihara N, Yunoki K, Togashi O, Sato S. Triplication of the middle cerebral artery associated with fenestration of the anterior cerebral artery. *Keio J Med.* 1988; 37(4):429-33.
- Komiyama M, Nakajima H, Nishikawa M, Yasui T. Middle cerebral artery variations: duplicated and accessory arteries. *Am J Neuroradiol.* 1998; 19:45-9.
- Komiyama M, Nishikawa M, Yasui T. The accessory middle cerebral artery as a collateral blood supply. *AJNR Am J Neuroradiol.* 1997; 18:587-90.
- Kovac JD, Stankovic A, Stankovic D, Kovac B, Saranovic D. Intracranial arterial variations: A comprehensive evaluation using CT angiography. *Med Sci Monit.* 2014; 20:420.
- Krabbe-Hartkamp MJ, van der Grond J, de Leeuw FE et al. Circle of Willis: Morphologic variation on three-dimensional time-of-flight MR angiograms. *Radiology.* 1998; 207:103–11.
- LaBorde DV, Mason AM, Riley J, Dion JE, Barrow DL. Aneurysm of a duplicate middle cerebral artery. *World Neurosurg.* 2012;77(1):201-4.
- Lame A, Kaloshi G, Petrela M. Anatomic variants of accessory medial cerebral artery. *Neurosurgery.* 2010; 66(6):1217.

- Lindekleiv HM, Valen-Sendstad K, Morgan MK et al. Sex differences in intracranial arterial bifurcations. *Gender Medicine*. 2010; 7(2), 149-55.
- Marinkovic SV, Kovacevic MS, Kostic VS. The isolated occlusion of the angular gyri artery. A correlative neurological and anatomical-case report. *Stroke*. 1984;15: 366-70.
- McVeigh GE, Bratteli CW, Morgan DJ et al. Age-related abnormalities in arterial compliance identified by pressure pulse contour analysis: aging and arterial compliance. *Hypertension*. 1999; 33:1392-8.
- Meneses MS, Ramina R, Jackowski AP et al. Middle cerebral artery revascularization. Anatomical studies and considerations on the anastomosis site. *Arq Neuropsiquiatr*. 1997; 55(1):16-23.
- Michotey P, Moscow NP, Salamon G. Anatomy of the cortical branches of the middle cerebral artery, in Newton TH, Potts DG (eds): *Radiology of the Skull and Brain: Angiography, Vol II, Book 2*. St. Louis: CV Mosby, 1974;1471-9.
- Milenkovic Z. Anastomosis between internal carotid artery and anterior cerebral artery with other anomalies of the circle of Willis in a fetal brain. *J Neurosurg*. 1981; 55(5):701-3.
- Moore K, Persaud T. *Klinik Yönleriyle İnsan Embriyolojisi*. Nobel Tıp Kitabevleri, Ed. Dalçık H, Yıldırım M, 2007, 8. baskı, İstanbul, Türkiye, s: 318-20.
- Netter FH. *İnsan Anatomi Atlası*. Nobel Tıp Kitapevleri, ed: Cumhuriyet M, 2010, 5. baskı, İstanbul, Türkiye, s: 132-5.
- Ogeng'o JA, Njongo W, Hemed E, Obimbo MM, Gimongo J. Branching pattern of middle cerebral artery in an African population. *Clin Anat*. 2011; 24(6):692-8.
- Okahara M, Kiyosue H, Mori H et al. Anatomic variations of the cerebral arteries and their embryology: a pictorial review. *Eur Radiol*. 2002; 12:2548-61.
- Osborn AG. *Diagnostic cerebral angiography*. Lippincott Williams and Wilkins, 1999, 2nd edition, Philadelphia, USA, s: 135-5.
- Osborn AG. Osborn's Beyin Görüntüleme patoloji ve Anatomi. Dünya Tıp Kitapevi, ed: Tekşam M, Çakır B, 2015, 1.baskı, Dünya Tıp Kitapevi, Ankara, Türkiye, s: 70-80, 105-6.
- Ozaki T, Handa H, Tomimoto K, Hazama F. Anatomical variations of the arterial system of the base of the brain. *Arch Japan Chir*. 1977; 46:3-17.
- Ozan H. *Ozan Anatomi, Klinisyen Kitabevi*, Ankara, Türkiye, 2014, 3. baskı, s: 284,285.
- Pai SB, Varma RG, Kulkarni RN. Microsurgical anatomy of the middle cerebral artery. *Neurol India*. 2005; 53: 186-90.
- Paulsen F, Waschke J. *Sobotta Atlas of Human Anatomy Head, Neck and Neuroanatomy*. Elsevier, 2011, 15th. editon, Munic, Germany, p: 266-72.
- Perlmutter D, Rhoton AL. Microsurgical anatomy of the anterior cerebralanterior communicating-recurrent artery complex. *J Neurosurg*. 1976; 45: 259-272.
- Rai AT, Hogg JP, Cline B, Hobbs G. Cerebrovascular geometry in the anterior circulation: an analysis of diameter, length and the vessel taper. *J NeuroIntervent Surg*. 2013; 5:371-5.
- Rennert J, Ullrich WO, Schuierer G. A rare case of supraclinoid internal carotid artery (ICA) fenestration in combination with duplication of the middle cerebral artery (MCA) originating from the ICA fenestration and an associated aneurysm. *Clin Neuroradiol*. 2013; 23(2):133-6.
- Rhoton AL Jr. Anatomy of the saccular aneurysms. *Surg Neurol*. 1980; 14: 59-66.
- Rhoton AL Jr. The supratentorial cranial space. *Microsurgical anatomy and surgical approaches*. *Neurosurgery*. 2002; 51(1): 68-82.
- Rhoton AL Jr: The supratentorial cranial space. *Microsurgical anatomy and surgical approaches*. Chapter 2: The supratentorial arteries. *Neurosurgery*. 2002; 51 (1):1-53,1-120.
- Ring A, Waddington M. Angiographic identification of the motor strip. *J Neurosurg*. 1967; 26: 249-54.
- Ring A, Waddington M. Ascending frontal branch of middle cerebral artery. *Acta Radiol (Diagn)*. 1967;6: 209-20.

- Ring A. Normal middle cerebral artery. Newton TH, Potts DG (ed). Radiology of the Skull and Brain, Cilt 2, Saint Louis: CV Mosby Company, 1974; 1442-70.
- Sadatomo T, Yuki K, Migita K, Imada Y, Kuwubara M, Kurisu K. Differences between middle cerebral artery bifurcations with normal anatomy and those with aneurysms. *Neurosurg Rev.* 2013; 36:437-45.
- Sanders WP, Sorek PA, Mehta BA. Fenestration of intracranial arteries with special attention to associated aneurysms and other anomalies. *AJNR Am J Neuroradiol.* 1993; 14(3):675-80.
- Schoenwolf G, Bleyl S, Brauer P, Francis-West P. Larsen's human embryology. Elsevier Saunders, 2015, 5th edition, Philadelphia, USA, s: 316-8.
- Schünke M, Schulte E, Schumacher U, Voll M, Wesker K. Prometheus Anatomi Atlası Cilt:3 Baş ve Nöranatomi. Nobel Tıp Kitapevi, ed: Yıldırım M, Marur T, 2009, 1. baskı, İstanbul, Türkiye, s: 246-51.
- Sun ZK, Li M, Li MH et al. Fenestrations accompanied by intracranial aneurysms assessed with magnetic resonance angiography. *Neurol India.* 2012; 60(1):45.
- Takahashi S, Hoshino F, Uemura K, Takahashi A, Sakamoto K. Accessory middle cerebral artery: Is it a variant form of the recurrent artery of Heubner? *Am J Neuroradiol.* 1989; 10:563-8.
- Tanriover N, Kawashima M, Rhoton AL Jr, Ulm AJ, Mericle RA. Microsurgical anatomy of the early branches of the middle cerebral artery: morphometric analysis and classification with angiographic correlation. *J Neurosurg.* 2003; 98:1277-90.
- Tanriover N, Rhoton AL, Kawashima M, Ulm AJ, Yasuda A. Microsurgical anatomy of the insula and the sylvian fissure. *J Neurosurg.* 2004; 100(5):891-922.
- Tarasow E, Ali AAS, Lewszuk A, Walecki J. Measurements of the middle cerebral artery in digital subtraction angiography and MR angiography. *Med Sci Monit.* 2007; 13(1): 65-72.
- Taveras JM, Wood EH. Carotid angiography. Diagnostik neuroradiology. Baltimore: Williams&Wilkins. 1977; 576-620.
- Teal JS, Rumbaugh CL, Bergeron RT, Segall HD. Anomalies of the middle cerebral artery: accessory artery, duplication, and early bifurcation. *Am J Roentgenol.* 1973; 118:567-75.
- Tillmann BN. İnsan Anatomi Atlası. Ed: Yurttaş C. İstanbul Tıp Kitabevleri, 3. baskı, 2018, İstanbul,
- Tran-Dinh H. The accessory middle cerebral artery-a variant of the recurrent artery of Heubner (A. centralis longa)? *Acta Anat.* 1986; 126(3):167-71.
- Ture U, Yasargil MG, Al-Mefty O, Yasargil DC. Arteries of the insula. *J Neurosurg.* 2000; 92: 676-87.
- Uchino A, Kato A, Takase Y, Kudo S: Middle cerebral artery variations detected by magnetic resonance angiography. *Eur J Radiol.* 2000; 10(4):560-3.
- Uchino A, Saito N, Okada Y, Nakajima R. Duplicate origin and fenestration of the middle cerebral artery on MR angiography. *Surg Radiol Anat.* 2012; 34(5):401-4.
- Uchino M, Kitajima S, Sakata Y, Honda M, Shibata I. Ruptured aneurysm at a duplicated middle cerebral artery with accessory middle cerebral artery. *Acta Neurochir (Wien).* 2004; 146: 1373-4.
- Umansky F, Dujovny M, Ausman JJ, Diaz FG, Mirchandani HG. Anomalies and variations of the middle cerebral artery : a microanatomical study. *Neurosurgery.* 1988; 22 :1023-7.
- Umansky F, Juarez SM, Dujovny M et al. Microsurgical anatomy of the proximal segments of the middle cerebral artery. *J Neurosurg.* 1984; 61:458-67.
- Van Bortel LM, Spek JJ. Influence of aging on arterial compliance. *J Hum Hypertens.* 1998; 12:583-6.
- van Rooij S, van Rooij WJ, Sluzewski M, Sprengers ME. Fenestrations of intracranial arteries detected with 3D rotational angiography. *AJNR Am J Neuroradiol.* 2009; 30(7):1347-50.
- van Rooij SB, Bechan RS, Peluso JP, Sluzewski M, van Rooij WJ. Fenestrations of intracranial arteries. *AJNR Am J Neuroradiol.* 2015; 36(6):1167-70.

- Vuillier F, Medeiros E, Moulin T et al. Main anatomical features of the M1 segment of the middle cerebral artery: A 3D time-of-flight magnetic resonance angiography at 3T study. *Surg Radiol Anat.* 2008; 30(6):509-14.
- Wakabayashi Y, Hori Y, Kondoh Y et al. Ruptured anterior cerebral artery aneurysm at the origin of the accessory middle cerebral artery. *Neurol Med Chir (Tokyo).* 2011; 51(9):645-8.
- Wollschlaeger G, Wollschlaeger PB, Lucas FV, Lopez VF. Experience and result with postmortem cerebral angiography performed as routine procedure of the autopsy. *AJR Am J Roentgenol.* 1967; 101(1):68-87.
- Yamamoto H, Marubayashi T, Soejima T et al. Accessory middle cerebral artery and duplication of middle cerebral artery- terminology, incidence, vascular etiology, and developmental significance. *Neurol Med Chir.* 1992; 32(5):262-7.
- Yıldırım M. Resimli Sistemantik Anatomi. Nobel Tıp Kitapevleri, 2013, 1. baskı, İstanbul, Türkiye, s: 353-56.
- Zhang XJ, Hao WL, Zhang DH, Gao BL. Asymmetrical middle cerebral artery bifurcations are more vulnerable to aneurysm formation. *Scientific Reports.* 2019; 9:1-10.
- Zurada A, Gielecki J, Tubbs RS et al. Three-dimensional morphometry of the A2 segment of the anterior cerebral artery with neurosurgical relevance. *Clin Anat.* 2010; 23(7):759-69.
- Zurada A, Gielecki J, Tubbs RS et al. Three-dimensional morphometrical analysis of the M1 segment of the middle cerebral artery: potential clinical and neurosurgical implications. *Clinical Anatomy.* 2011; 24: 34-46.
- Zwan A, Hillen B, Tulleken CA, Dujovny M, Dragovic L: Variability of the territories of the major cerebral arteries. *J Neurosurg.* 1992; 77: 927-40.

8. ÖZGEÇMİŞ

Kişisel Bilgiler

Adı-Soyadı	Burak Türkoğlu
Uyruğu	T.C.
Doğum Tarihi ve Yeri	
Medeni Durum	
E-mail	

Eğitim Düzeyi	Mezun Olduğu Kurumun Adı	Mezuniyet Yılı
Yüksek Lisans	Necmettin Erbakan Üniversitesi Anatomi Anabilim Dalı	2021
Lisans	Afyon Kocatepe Üniversitesi Fizyoterapi ve Rehabilitasyon Bölümü	2016
Lise	Kırıkkale Atatürk Anadolu Lisesi	2009

İş Deneyimi

Görevi	Kurum Adı	Süre
Fizyoterapist	KTO Karatay Üniversitesi Medicana Tıp Fakültesi Hastanesi	2018-Devam
Fizyoterapist	Sivas Belediye Spor (TFF 2. Lig)	2017-2018
Fizyoterapist	TED Ankara Kolejliler Erkek Basketbol A Takımı (Basketbol Süper Lig)	2016-2017
Fizyoterapist	Spor Tem Sporcu Sağlığı Merkezi	2016-2017

9. EKLER

T.C.
NECMETTİN ERBAKAN ÜNİVERSİTESİ MERAM TIP FAKÜLTESİ
İLAÇ VE TIBBİ CİHAZ DIŞI ARAŞTIRMALAR ETİK KURUL KARARI

Toplantı Sayısı: 107

Toplantı Tarihi: 08 Mayıs 2020

Karar Sayısı: 2020/2475: Fakültemiz Temel Tıp Bilimleri Bölümü Anatomi Anabilim Dalı Başkanı Prof. Dr. Mustafa BÜYÜKMUMCU' nun "A. Cerebri Media'nın Çok Kesitli Bilgisayarlı Tomografi (MDCT) ile Morfometrik Analizi" başlıklı yüksek lisans tez çalışması ile ilgili 04.05.2020 tarihli dilekçesi ve ekleri görüşüldü, Fizyoterapist Burak TÜRKOĞLU' nun retrospektif yüksek lisans tez çalışmasının Fakültemiz Temel Tıp Bilimleri Bölümü Anatomi Anabilim Dalı Başkanı Prof. Dr. Mustafa BÜYÜKMUMCU' nun sorumluluğunda yürütülmesinin uygun olduğuna oybirliği ile karar verilmiştir.

Not: Çalışma ile ilgili gerekli izin ve yasal sorumluluk araştırmacılara aittir.

Sorumlu Araştırmacı: Prof. Dr. Mustafa BÜYÜKMUMCU

Yardımcı Araştırmacılar: Fizyoterapist Burak TÜRKOĞLU, Arş. Gör. Fatma Nur TÜRKOĞLU, Dr. Öğr. Gör. Anıl Didem AYDIN KABAKÇI, Prof. Dr. Ganime Dilek EMLİK