

163430

F.C.
İSTANBUL ÜNİVERSİTESİ
İSTANBUL TIP FAKÜLTESİ
PLASTİK, REKONSTRÜKTİF VE ESTETİK CERRAHİ ANABİLİM DALI

**MAKSİLLER LE FORT I OSTEOTOMİSİNİN ÜST DUDAK VE BURUNA
ETKİLERİNİN YUMUŞAK DOKU GİRİŞİMLERİ İLE
KONTROL ALTINA ALINMASI**

(Klinik Çalışma)



Dr.Fatih KABAĞAŞ

(Tez Danışmanı: Doç. Dr.Tamer Koldaş)

UZMANLIK TEZİ

İSTANBUL, 2005

ÖNSÖZ

Uzmanlık eğitimim boyunca değerli katkıları esirgemeyen, üzerimde sonsuz emeği olan hocalarım: Prof.Dr. Sinan Nur Kesim, Prof.Dr. Metin Erer, Prof. Dr.Hülya Aydın, Prof.Dr.Türker Özkan, Prof.Dr. Atilla Arıncı, Prof.Dr. İsmail Ermiş, Prof.Dr. Orhan Çizmeci, Prof.Dr. Ufuk Emekli, Doç.Dr. Tamer Koldaş, Doç. Dr.Murat Topalan, Doç. Dr. Aylin Bilgin Karabulut, Doç.Dr. Atakan Aydın'a teşekkür ederim.

Tez çalışmaları boyunca yardım ve desteğini esirgemeyen, tezimde kullanılan hastalarının verilerinin tümünü sağlayan saygıdeğer hocam Doç.Dr. Tamer Koldaş'a teşekkür ederim.

Uzmanlık eğitimim boyunca birçok zorluğu birlikte göğüslediğimiz asistan arkadaşlarım , tüm klinik hemşireleri ve klinik personellerine teşekkür ederim.

Dr. Fatih KABAĞAŞ

Mayıs- 2005

İÇİNDEKİLER

I.GİRİŞ ve AMAÇ.....	1
II.GENEL BİLGİLER.....	8
A. Tarihçe.....	8
B. Maksilla anatomisi.....	9
C. Lateral Sefalometrik Analiz.....	16
D. Üst Dudağa Yönelik Yumuşak Doku Antero-Posterior Değerlendirmeleri.....	20
E. Üst Dudakta Büyüme İle Oluşan Vertikal Değişiklikler.....	22
F. Üst Dudakta Büyüme İle Oluşan Horizontal Değişiklikler.....	23
G. Yaşlanma İle Ortaya Çıkan Yumuşak Doku Değişikleri.....	24
H. Maksiller Cerrahinin Dudak Üzerinde Etkileri.....	24
İ. Yumuşak Doku Hareketinin Karmaşıklığı.....	32
III. OLGULAR VE YÖNTEM.....	43
IV. BULGULAR OLGU ÖRNEKLERİ	46
V. TARTIŞMA.....	62
VI. SONUÇ.....	66
VII. KAYNAKLAR.....	67

TABLO , ŞEKİL ve RESİM DİZİNİ

A) Tablolar

Sayfa

Tablo 1.....	27
Tablo 2.....	32
Tablo 3.....	41
Tablo 4.....	42

B) Şekiller

Sayfa

Şekil 1.....	1
Şekil 2.....	2
Şekil 3.....	4
Şekil 4.....	5
Şekil 5.....	10
Şekil 6.....	13
Şekil 7.....	13
Şekil 8.....	14
Şekil 9.....	15
Şekil 10.....	16
Şekil 11.....	17
Şekil 12.....	18
Şekil 13.....	20
Şekil 14.....	38
Şekil 15.....	45

C) Resimler

Sayfa

Resim 1.....	48
Resim 2.....	50
Resim 3.....	51
Resim 4.....	52
Resim 5.....	54
Resim 6.....	57
Resim 7.....	58
Resim 8.....	59
Resim 9.....	60
Resim 10.....	61

ÖZET

Le Fort I osteotomisi iskelet displazilerinin düzeltmek için çok sık uygulanan ortognatik cerrahi işlemlerindendir. Maksiller cerrahiyi takiben gelişen istenmeyen burun ve dudak değişiklikleri bilinmektedir, bunlar; burnun kanat köklerinin genişlemesi, burun ucunun yukarı kalkması, üst dudağın incilmesi ve düzleşmesi ve ağız birleşme noktalarında aşağı sarkmadır. Nasolabial morfolojideki bu postoperatif değişiklikler kemiklerin yeni yerlerine taşınması, kartilajların eksizyonu veya bölgelerinin değiştirilmesi, yapılması gereken periost disseksiyonlarına bağlı muhtemel kas retraksiyonu ve bu prosedürlerin alttaki deri ve subkutanöz dokuda yaptıkları etkileri takiben oluşan bölgesel anatomik bozukluklarına bağlı olarak gelişir.

Bu çalışmada maksiller Le Fort I prosedürünün uygulandığı 10 hastaya yapılan yumuşak doku müdahalelerinin değerlendirilmesi yapıldı. Depressor septi nasi m. maniplasyonu, kolumellar strut graft uygulaması, alar base dikişi ve alar genişliğinin korunması, nasal spinanın kontrolü, insizyon kapama teknikleri, vestibüler insizyonun V-Y kapatılması uygulanan başlıca tekniklerdi. İşlem sırasında ve sonrasında bu tekniklerin kullanılmadığı hastalarla mukayese edildiğinde daha olumlu sonuçlar elde edildi. Hiçbir hastada erken ve geç dönemde bir komplikasyon gelişmedi. Uzun dönem takiplerde hasta memnuniyeti ve estetik sonuçlar açısından bulgular tatminkardı.

Le Fort I operasyonlarında nasolabial estetiği sağlamak ve istenmeyen sonuçları önlemek için kullanılacak maksillanın iskelet, muskulofasial ve kartilajinöz komponentlerinin ele alındığı teknikler bu çalışmada değerlendirilmiştir.

ABSTRACT

Le Fort I osteotomy is the workhorse procedure to correct skeletal deformities in orthognathic surgery. The undesired soft tissue changes after maxillary surgery are as follows: widening of alar base, superior positioning of nasal tip and inferior positioning of commissures. These undesired nasolabial changes results from skeletal movement, excision or repositioning of cartilages, muscle retraction due to dissection of periost and anatomical skin and subcutaneous tissue changes due to surgical interventions.

This study investigates the soft tissue manipulations performed to prevent these undesired soft tissue changes in ten patients who had maxillary Le Fort I osteotomy. The soft tissue manipulations are: manipulation of depressor septi nasi muscle, collumellar strut graft application, alar base cinch suture to preserve alar base width, control of nasal spine and incision closure techniques with V-Y closure of vestibular incision. Superior results are obtained in our patients compared to the patients in whom these techniques are not applied. No complications were observed. The results were satisfactory in long term follow up both esthetically and from the point of patient gladness.

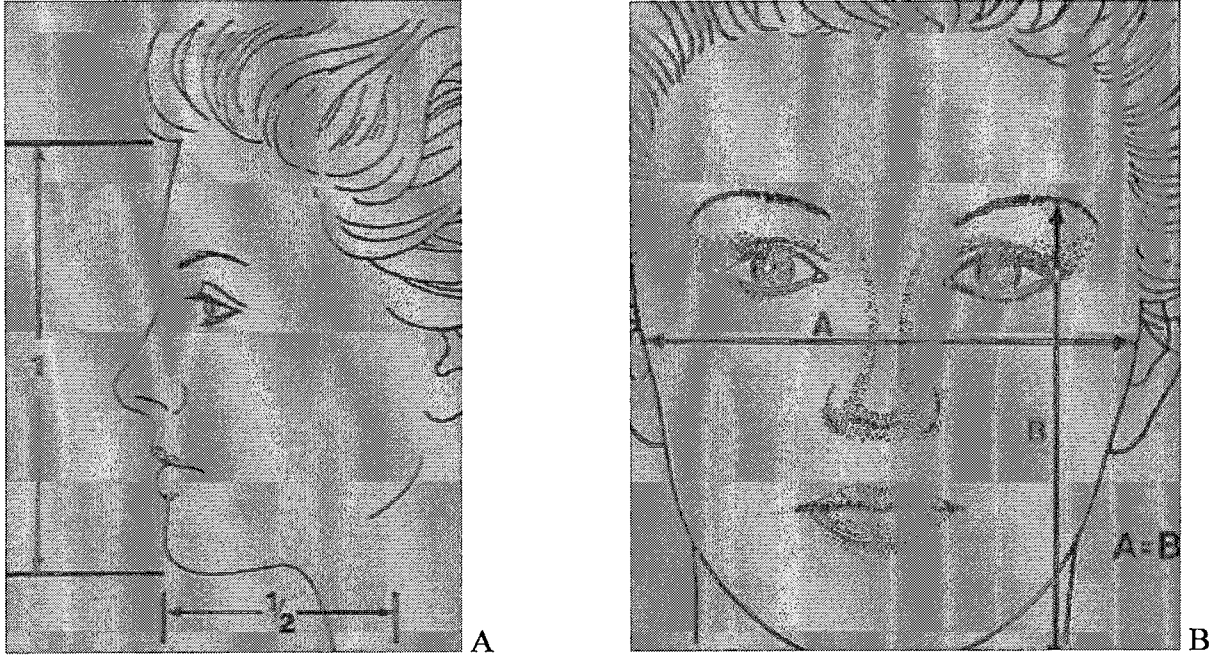
The techniques involving skeletal, musculofasial and cartilaginous manipulations in order to establish nasolabial esthetics and to prevent undesired changes are evaluated.

I. GİRİŞ ve AMAÇ

İnsan vücudunun parçalarının gerek tek başına ve gerekse birbirine oranlarının (proportion) evrensel olarak kabul görmesi güzelliğin tanımını oluşturur. Latince pro portio parçalar arasındaki doğru orantı anlamından gelmektedir. Rönesans sırasında özellikle Euclid tarafından tanımlanan “üçler kuralını” takip ederek güzelliğin gerçek geometrisi öne çıkarılmıştır. Saçlı deriden kaş hattına, kaş hattından subnasaleye ve subnasaleden yumuşak doku mentona sefalometrik planlar ise Leonardo da Vinci tarafından tanımlanmıştır. (Şekil.1)



Şekil 1: Leonardo da Vinci burun veya kulak yüksekliğinin üç katının çene ucu ve alın saç çizgisine eşit olmasının estetik uyumunu tanımlamıştır. Saçlı deri değişken olduğundan üst üçlü çok değişkendir.



Şekil 2: A.Total yüz yüksekliği ve alt çene uzunluğu arasında 1 e 2 uyumu vardır. B. Yine kaş çene alt ucu ile malar genişlik arasında 1 e 1 uyum vardır.

Leonardo da Vinci burun veya kulak yüksekliğinin üç katının çene ucu ve alın saç çizgisine eşit olması gibi fizyonomik bölgeler arasındaki ilişkiyi ölçerek mevcut oranları basit kurallar ile açıklamıştır. Düzgün profili olanlarda nasion, subnasale ve pogonion arasında belirli bir oran vardır. Total yüz yüksekliği ve alt çene uzunluğu ile kaş çene arası ile yüz genişlikleri arasında da bir uyum olmalıdır (Şekil.2 A, B). Bu noktalar yapılacak ortognatik cerrahi girişimlerinden oldukça etkilenirler.

İnsan yüzü diğer insanlarla olan iletişimi direkt olarak etkileyen ve ayarlayan , yüz yüze iletişim açısından vücudun bu anlamda en önemli bölgesidir. Çoğu topluluklarda bir kişinin sosyal olarak kabullenilmesi büyük bir oranda yüz görünümü ile bağlantılıdır, ve toplum bir kişinin yüz şekli ile ilgili olarak bu konuda çalışan profesyonellere göre daha eleştirel ve acımasızdır (1). Ayrıca tüm hayat boyunca çekilen lateral fotoğrafların değerlendirilmesinde

kişilerin burun ve çeneye oranla , dudaktaki değişikliklere daha çok önem verdiği bilinmektedir (2).

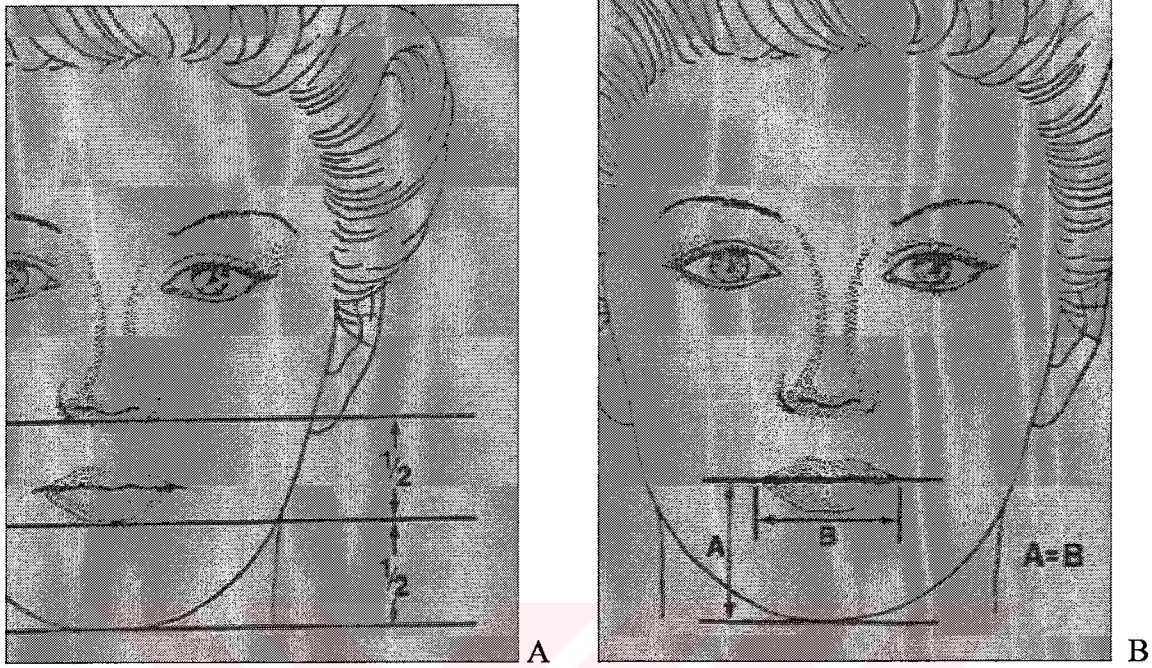
Dudak pozisyonu sadece insanoğluna has olan gülme eyleminde belirleyici rol oynar (3). En çekici gülümsemelerde üst dudak maksiller insizörlerin gingival sınırında olduğu durumdur (4,5). Bu nedenle hastanın estetik görünümündeki düzelmeyi maksimize etmek için cerrahi tedavi planlamasında dudakların doğru yerleşimde olduğu çekici gülümsemeyi elde etmek temel amaçlardan biri olmalıdır.

Yüzün iskeletsel dengesini ve yumuşak doku profilini düzeltmek için çoğunlukla ortognatik cerrahi gerekmektedir. Cerrahi tedavi planlamasında Burstone (6) ve Peck (7) dentoskeletal problemlerin çözülmesine odaklanmak yerine düzeltici yüz cerrahisinde yumuşak doku örtüsünün önemini vurgulayarak sadece dentoskeletal problemlere yönelen cerrahi tedavilerin her zaman optimum yüz görünümüne ulaştırmayacağı sonucuna varmıştır.

Hastanın cerrahi sonuç ile ilgili genel tatmini iskeletsel problemin ve oklüzyonun düzeltilmesi olmazsa olmaz kuralına ek olarak özellikle son yıllarda dudakların ve burnun da dahil olduğu yumuşak doku sonucuna bağlıdır. Elde edilen sonuçtaki öneminden dolayı ortognatik cerrahideki yumuşak doku değişikliklerinin ne olacağı tam olarak anlaşılmalı ve öngörülebilmelidir.

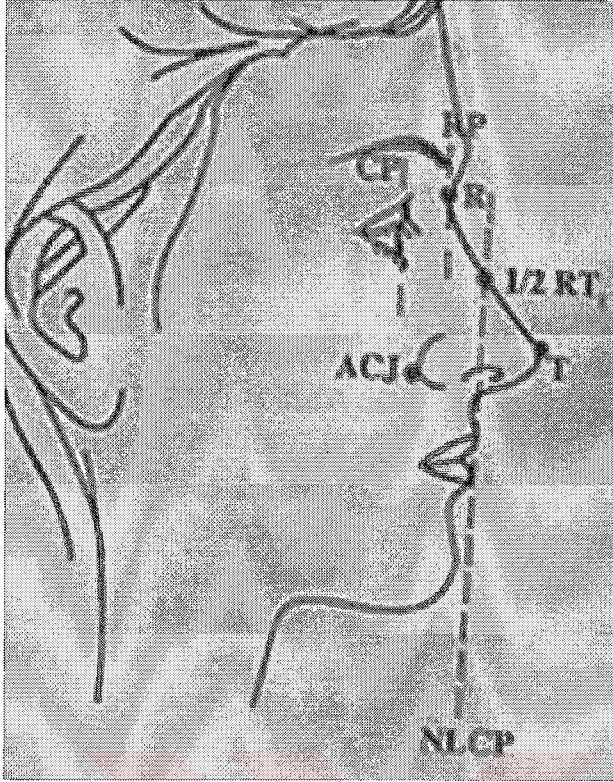
Dudak konusunda yapılacak bir çalışmada büyüme ve yaşlanma ile dudak kalınlığı, şekli ve uzunluğunda meydana gelecek değişikliklerin bilinmesi gerekir.

Nasion, subnasale ve pogonion arasındaki düzenli sabit oranları olan profiller özellikle maksiler cerrahi girişimlerden oldukça etkilenir. (Şekil.3.A, B)



Şekil 3 : Nasion alt dudak vermilionu ile alt dudak vermilionu ve menton arası mesafe eşittir. Yine dudak komissürleri arası uzunluk ile stomion menton arası mesafe eşittir.

Son zamanlarda cerrahi girişim planını daha basitleştirmek ve kolaylaştırmak için bilgisayarda "image" programlarından yararlanılmaktadır. Yumuşak doku referans noktalarını ve olası sert doku referanslarını sefalometrik analiz üzerine yerleştirildikten sonra deformitenin düzeltilip oklüzyonun sağlanması için maksillaya verilecek hareketlerin yumuşak dokuya yansımaları öngörü olarak bilgisayar ortamında yapılabilir. Ortalama değerlerle elde edilen yüz profili özellikle estetik olarak değerlendirilir (Şekil 4) .



Şekil 4: Burun dorsumu ortasından vertikal yönde çizilen burun dudak çene doğrusu hem burun hem çene ameliyatlarında yararlanılabilecek önemli bir rehberdir.

Daha iyi bir sonuç elde etmek için yumuşak doku girişimlerine gereksinim olup olmadığı, yapılması durumunda elde edilen profilin kabul edilebilirliği tartışılır. Sefalometrik kurallar birçok faktör ışığında da yorumlanmalıdır: dokuların plastik esnekliği, zamanla olabilecek değişimler, hastanın yaşı ve cinsi ile ilgili değişiklikler . Bu şekilde yapılacak planlama ve cerrahi modifikasyon seçenekleri basit ortognatik cerrahi girişim ile sınırlandırılmaz. Sagittal veya horizontal planda daha fazla yumuşak doku değişikliğinin gerekli olduğu durumlar maksillanın asgari ve azami hareketlendirilmesi ile elde edilebiliyorsa planlamada dikkate alınır.

Profil sefalometri üzerinde yapılabilecek öngörüler cerrahın ve ortodontistin estetik bilgi ve birikimi ve tecrübesi ile ilgilidir. Hasta veya yakınlarının da uygun görebileceği yaklaşık son hal ile ilgili çalışmada cerrah veya ortodontist tarafından seçenekler sunulabilir.

Yumuşak doku, deri kalitesi kalınlığı, yaş, cins ve en önemlisi hastaların beklentileri de dikkate alınmalıdır. Bu nedenlerle cerrahi planlama ne basit yüz ölçümleri ile nede erken postoperatif estetik sonuca yönelik yapılmalıdır.

Cerrahi tecrübe ve sonuçları değerlendirme alışkanlığı kazandıkça standart profil fotoğrafı üzerinde cerrahi planlama image programları ile daha kolay yapılabilir. Unutulmaması gereken şey en iyi preoperatif analizler yapılması durumunda dahi öngörülen sonuçların gerçekte elde edilecek sonuç olmayacağıdır.

Dudak ve burunda görülen farklı değişiklikler LeFort I osteotomiyi takiben burun ucunun kalkması, burun kanatlarının genişlemesi, üst dudağın düzleşmesi, incilmesi ve kısalması şeklinde farklı derecelerde görülebilir. Bu sonuçlar primer tamirin yapılmadığı nasolabial kas retraksiyonuna bağlı olarak gelişir. Le Fort I osteotomileri sırasında ve maksillanın üç düzlemde yer değiştirmesi ile meydana gelecek burun dudak çevresi yumuşak doku değişikliklerinin olumsuz yönlerini cerrahi yöntemler ile kontrol alınması için gerekli müdahaleleri ve teknikleri en basit standartları ortaya çıkaracak şekilde ortaya koymaya çalıştık. Bu teknikleri şu şekilde sıralayabiliriz: Depressor septi nasi kası maniplasyonu, maksiller spine düzenlemesi, kolumellar strut graft uygulaması, alar base cinch dikişi ile alar genişliğin korunması, vestibüler insizyonun V-Y mukoza kapatılması.

Bu çalışma da maksiller Le Fort I prosedürünün uygulandığı 10 hastaya yapılan yumuşak doku müdahalelerinin değerlendirilmesi yapıldı. Depressor septi nasi kası maniplasyonu, kolumellar strut graft uygulaması, alar base dikişi ve alar genişliğin korunması, nasal spinanın kontrolü, insizyon kapama teknikleri, vestibüler insizyonun V-Y kapatılması uygulanan

başlıca tekniklerdi. Hiçbir hastada erken ve geç dönemde bir komplikasyon gelişmedi. Uzun dönem takiplerde hasta memnuniyeti ve estetik sonuçlar açısından bulgular tatminkardı. Le Fort I operasyonlarında nasolabial estetiği sağlamak ve istenmeyen sonuçları önlemek için kullanılacak maksillanın iskelet, muskulofasial ve kartilajinöz komponentlerinin ele alındığı teknikler bu çalışmada değerlendirilmiştir.



II. GENEL BİLGİLER

A. TARİHÇE

Maksiller osteotomiye adını veren Rene Le Fort; 1900'li yıllarda yüz kırıklarını araştırmak için kadavra kafalarını yüksek binalardan atan ve piyano bacağı ile vurarak kırık biçimlerini inceleyen Fransız asıllı askeri cerrahdır. Bu denemeler sonucu yüz kırıklarının sınıflanmasında önemli bir yer tutan 3 kırık tipini tanımlamıştır(8). Le Fort I benzeri osteotomi 1864 yılında nasofarenks tümörünü rezeke etmek için ilk kez David Cheever tarafından gerçekleştirilmiştir. Takiben Le Fort I uyguladığı hasta erken postop devrede kaybedilmiştir(9). Amaç dentofasyal bir deformiteyi tamir etmek olmasa da bu operasyon cerrahi teknik ve anestezi yönünden bir ilktir. Bu tekniğin dentofasyal deformite tamiri için rutin kullanılmaya başlanması için yüzyılını geçmesi gerekecektir.

1921 yılında Alman cerrah Herman Wassmund , dentofasyal deformite tamiri için pterygomaxillary junction sağlam bırakarak maksiller osteotomi yapmış ancak maksillayı mobilize etmeden sadece ameliyat sonrası dönemde elastik güç kullanarak germe ile maksillayı öne çekerek deformiteyi tamire çalışmıştır (10).

Onun öğrencisi Auxhausen 1928 yılında midpalate boyunca segmental osteotomi ile maksillayı mobilize ederek open bite deformitesi tamiri yapmıştır (11). Schuchard ise 1942 de kademeli olarak Le Fort I osteotomi, pterygomaxillary separasyon, eksternal traksiyon kullanarak maksillayı öne doğru getirmeye çalışmıştır(12).

1952 yılında Converse maksiller osteotomi deneyimleri ile ilgili yayın yapmıştır(13). Open bite deformitesi için yapılan maksiller osteotomi ile ilgili erken dönem yayınlar pek başarılı olmasa da Stoker ve Epker iyi sonuçlar bildirmişlerdir (14). Daha sonraki başarılı yayınlar ile bu teknik yaygınlaşmıştır (15).

Maksillayı tek adımda ve tam olarak mobilize ederek önceden istenen pozisyona getiren ilk cerrah 1965 yılında Obwegeser olmuştur. (16) 1965 yılından öncesinde tüm sorun maksillada olsa bile dentofasyal deformiteler genel olarak tatminkar olmayan mandibuler girişimlerle düzeltilmeye çalışılmıştır. Obwegeser (16) maksillayı mobilize etmek için standart hareketlendirme yöntemini tanıtmıştır.

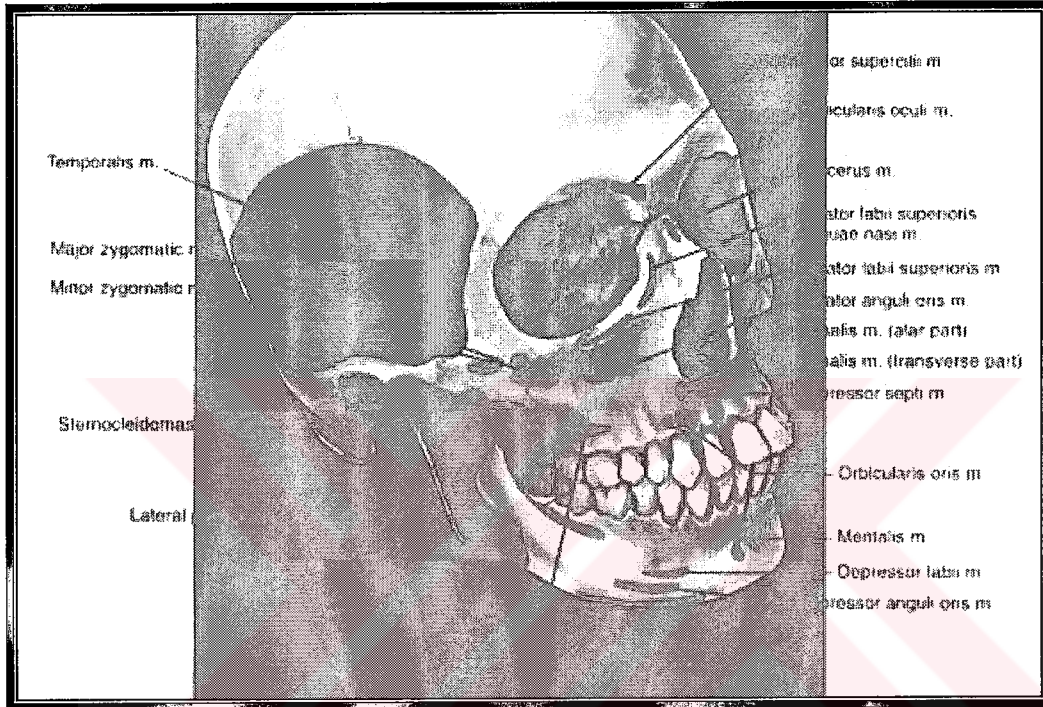
Le Fort I osteotominin yaygınlaşması iskeletsel çene deformitelerinin düzeltilmesinde dönüm noktası olmuştur. Bu osteotomi ile maksillanın 3 boyutta hareketlendirilebilmesi büyük kolaylık sağlamıştır. (9)

B. MAKSİLLA ANATOMİSİ

Yüz iskeletinin ağız boşluğu ve göz boşluğu arasında kalan alanı iki maksilla tarafından doldurulur. Her iki maksilla anterior nasal apertürü çevreler ve orta hatta intermaksiller sütürde birleşerek üst çene kemiğini oluştururlar. Bu sütür hattı sert damak boyunca görülebilen ve palatine process birleşiminde yer alan bir hat olarak posterior nasal spine'a kadar ilerler. Maksilla gövdesi içerisinde maksiler sinüs bulunur. Zigomatik process, frontal process, palatine process ve dişleri barındıran alveolar process'ten oluşur. Maksilla korpusu lateral nasal duvarları oluşturan nasal yüzey, orbita tabanını oluşturan orbital yüzey, infratemporal fossa anterior duvarını oluşturan infratemporal yüzey ve yüz kaslarına destek olan ön yüzeyden oluşur. Maksilla posteriorde palatine kemik ve sfenoid kemiğin medial ve lateral pterigoid çıkıntıları ile komşudur. İnfra orbital sinir erişkinde orbital rimin yaklaşık 10 mm altında pupil hizasında bulunur ve infra orbital damar sinir paketini taşır.

Yüz kasları anatomisi analizleri incelenerek maksillanın repozisyonunu takip eden istenmeyen yumuşak doku değişikliklerinin nasıl olduğu anlaşılabilir. Kasların köklerinden veya birleşim yerlerinden koparıldığı zaman daha kısa bir şekilde bağlandıkları bilinen bir

gerçektir. Standart Le Fort I cerrahi tekniği sırasında nasal bölgedeki, piriform kenarlardaki ve maksillanın dış yanlarındaki kas birleşim yerleri koparılır (17). Bu kasların arasında transvers nasal kas, levator alaeque nasi kası, orbicularis oris'in oblik lifleri vardır(Şekil.5). Diğer yüz kaslarının kökleri yapılan subperiostal disseksiyonun ne kadar yukarı taşındığına bağlı olarak sağlam kalabilir.



Şekil. 5. Yüzün mimik kaslarının iskelet üzerinde yapışma yerleri. Özellikle Le Fort osteotomilerinden burun çevresi kaslar etkilenir. (17)

Bu disseksiyonlar özellikle de kasların kökleri yapışık bırakılıp birleşme yerleri ayrılınca- kasların kısılmasını ve yanlara doğru çekilmesine neden olur ve bu durum da oronasal bölgedeki yumuşak dokunun yanlara doğru hareket etmesine sebep olur. Böylece üst dudağın kalınlığı azalır ve burun kanatları genişler. Bunun yanında dudağın içeri doğru dönmesi de görülür ve dudağın görülen kırmızı kısmının oranı düşer. Bu ağız açıklarındaki levator kasların köklerinden ayrılmasıyla olur; çünkü ağız depresörleri direnç gösterir.

Yüz kaslarının kontrolü, dudanın kalınlığının, burun kanat kökünün genişliğini ve yumuşak dokunun şeklinin kontrolünü sağlayan anahtardır. Bu kasların kontrolü birleşim noktalarını istenen yerlerde yeniden yerleştirmekle olur. Bu Schendel ve Delaire'nin (18) kas reoryantasyonuyla sekonder yarı dudak onarımı üzerine yazdıkları metindeki fikirle benzeşmektedir.

1. MAKSİLLANIN BESLENMESİ

Le Fort I osteotomi yapan ilk cerrahların çekinceleri arasında kanama ve hareketlendirilen maksillanın dolaşım problemi vardı. Turvey ve Fonseca maksiller arter dalları ve Le Fort I osteotomisi ile ilgili yaptıkları çalışma ile posterior maksiller anatomiye azami dikkat gösterildiği sürece Le Fort I osteotomisinin güvenle yapılabileceğini ortaya koymuşlardır(19). Siebert ve ark (20) yaptıkları anatomik çalışmada maksillayı besleyen ana arterleri tesbit etmişlerdir. Maksiller arterin dalı olan desendan palatine arter, maksiller arterin posterior süperior alveolar dalı, infraorbital arter, fasyal arterin assendan palatine dalı ve eksternal karotid arterin dalı olan assendan farengeal arterin anterior palatin dalını tespit etmişlerdir. Posterior süperior alveolar ve infraorbital arterler maksiller bukkal alveolleri ve dişleri beslerler ve desendan palatine arterle beraber çoğu zaman maksillanın ostetomisi ve tam mobilizasyonu sırasında sıklıkla kesilirler.

Sonuç olarak Le Fort I osteotomisi ile hareketlendirilmiş maksillanın ana kan kaynakları fasyal arterin assendan palatine dalı ile, assendan farengeal arterin anterior palatine dalıdır (20). Bell'in çalışmaları da maksillanın yumuşak doku pedikülleri korunduğu sürece Le Fort I osteotomisi sonrası hareketlendirilmesinin dolaşım ve kemik iyileşmesine etki etmeyeceğini göstermiştir (21,22).

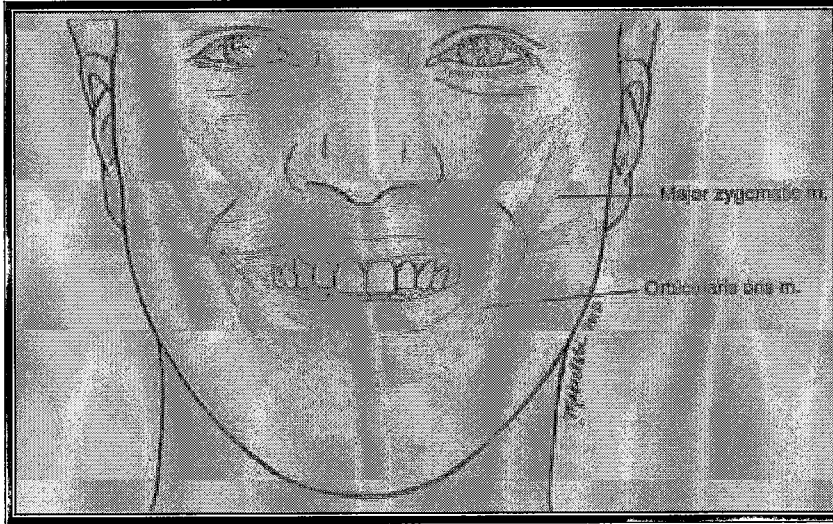
2. DUDAK VE DUDAK ÇEVRESİ KASLARI

Gülme kasları: Zygomaticus major, risorius, levator anguli oris gülme sırasında temel olarak kullanılan kaslardır (Şekil 6.) .


Orbicularis oris kası oral sfinkter için önemlidir. Major dudak kaldırmaları olan m.nasalis, m.levator labii, m.zigomatikus major ve minor kaslarına karşı olarak çalışır (Şekil.7 ve 8.) .

LeFort I osteotomi sırasında yapılan kesi bu kasların superolateral retraksiyonuna sebep olarak burun kanatlarının genişlemesine yol açar(Şekil.7 ve 8.). Bu kasların retraksiyonu burun ucunu oluşturan kanat kartilajlarının kubbelerinin mobil ve orta hatta fibröz dokuyla birbirine bağlanmış olması sebebiyle burun ucunun genişliğini artırır. Columella postoperativ olarak pozisyon değiştirmez fakat kanat köklerinin superior hareketi ve genişlemesinden dolayı sarkabilir. Dudak-burun morfolojisinde oluşan major değişikliklerin, minimal iskelet hareketlerinde bile meydana gelebileceği gösterilmiştir.

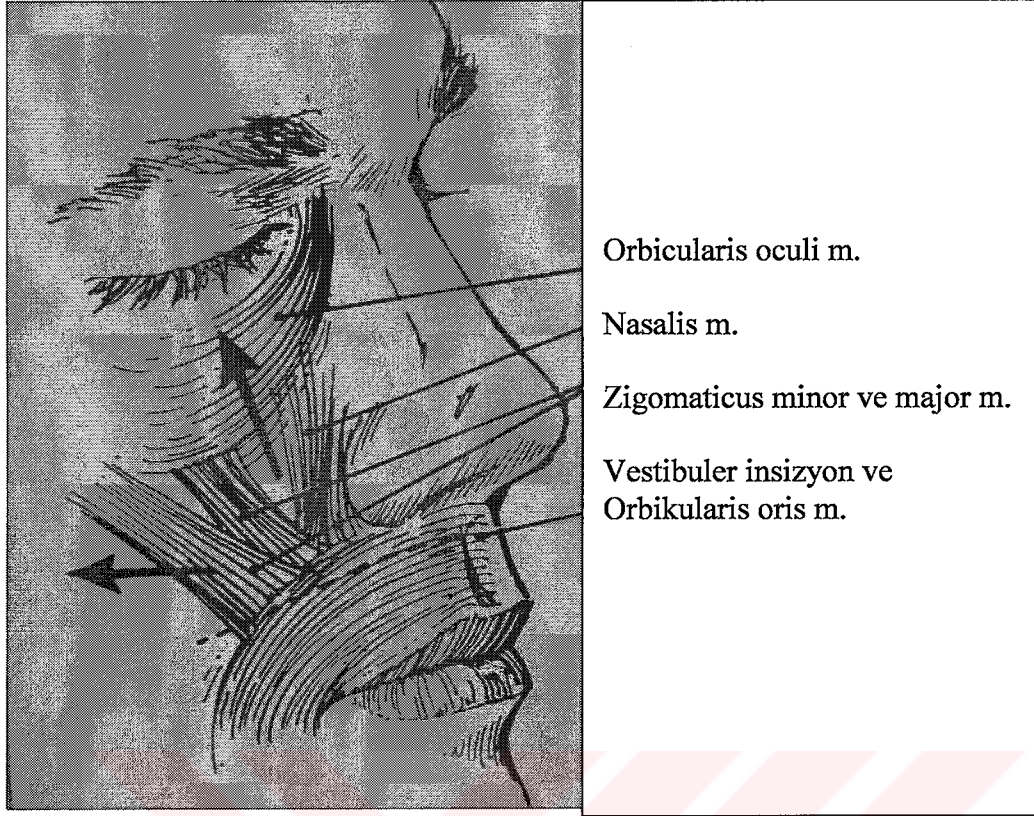
Nasolabial bölgede yumuşak doku kaybı yaşlanmış yüzdeki değişikliklere benzer sonuçlar verir: göze çarpan nasolabial oluk derinleşmesi ve azalmış dudak kırmızılığı, üst dudağın incilmesi ve lateral retraksiyonu bunlar arasında sayılabilir.



Şekil.6. Gülme kasları: Zygomaticus major, risorius, levator anguli oris gülme sırasında temel olarak kullanılan kaslardır. (17)

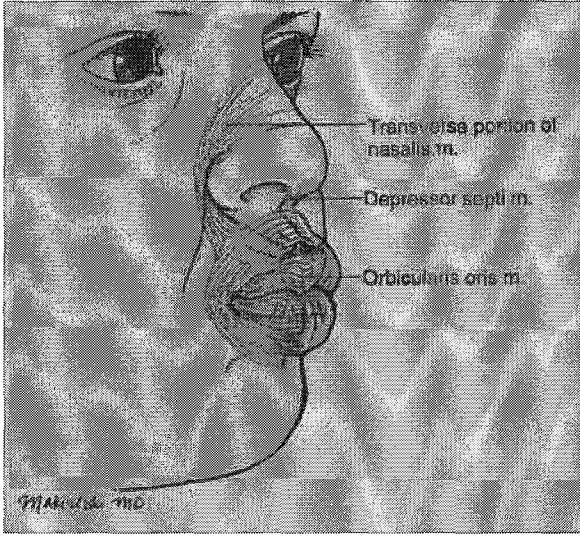


Şekil.7. Orbicularis oris kası oral sfinkter için önemlidir. Major dudak kaldırıncıları olan m.nasalis, m.levator labii, m.zigomatikus major ve minor kaslarına karşı olarak çalışır. (17)

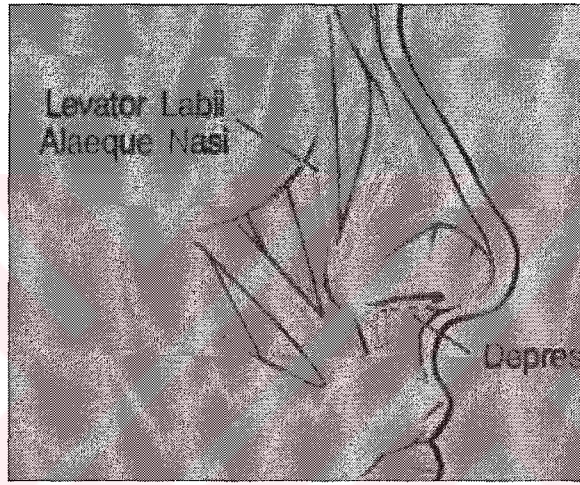


Şekil 8: Burun çevresi kaslarının insizyon hattı ile olan ilişkisi

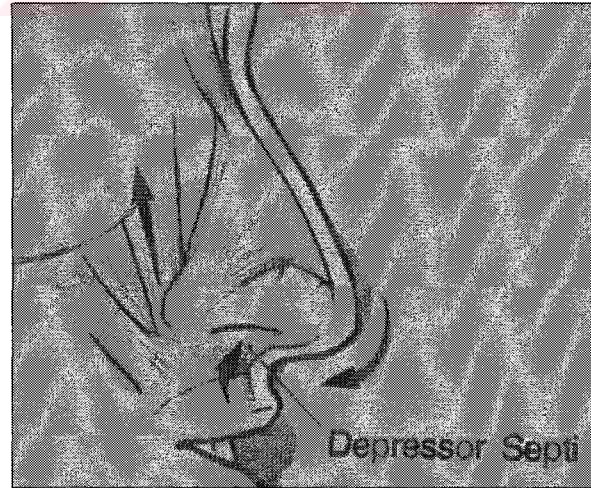Nasalis kası ve depressor septi nasi kası orbikularis kası ile iç içe girmiştir. Bu kasların kuvvetli olduğu durumlarda gülme sırasında burun ucunu aşağıya döndürür. Depressor septi nasi kası maxillada üst dudak incisorlarının hemen üzerinden orijin alır ve piriform fossanın alt kenarına yakın yerde ve nasal septumun hareketli olan alt kısmında sonlanır. Anatomi yayınlarında internal, medial ve median kısımlar olarak üç kısımdan oluştuğu bildirilmiştir. Median kısmı derin nefes alırken nostrillerin genişlemesine ve burun ucunun aşağıya dönmesine neden olur. Aktif tip depresyonunu önlemek ve tip pozisyonunu sağlamak için bu bölge ameliyatlarında depressor septi kası kesilebilir (Şekil 9) (23,24,25) .



A



B



C

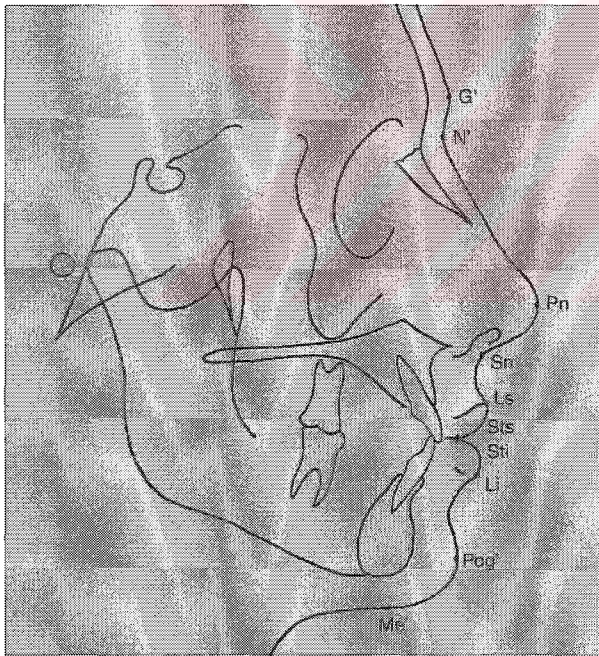
Şekil 9: A,B,C. Depressor septi kasının orbikularis oris kası, kolumella ve burun ucu ile olan ilişkisi .

Yumuşak doku kalınlığı maksilla cerrahisi sonrası yumuşak doku cevabının belirlenmesinde önemli bir faktördür ve preoperativ olarak kaydedilmelidir.

C. LATERAL SEFALOMETRİK ANALİZ

Lateral sefalometrik analiz sonucu elde edilen veriler ortognatik cerrahi girişimlerin planlanmasında önemli bir veri kaynağıdır. Sefalometrik analiz oldukça geniş bir konudur ve bu tezde bizi daha çok ilgilendiren yumuşak doku analizleri ve özellikle üst dudak değerlendirmesinde yardımcı olacak özelliği olan noktalar ele alınacaktır.

1. Yumuşak doku referans noktaları



Şekil 10.

Yumuşak doku Glabella (G'): Alın en ön noktası

Yumuşak doku nasion (N') : alın ile burun arasındaki kıvrımın en derin noktası.

Pronasale: (Pn): Burnun en öndeki uç noktası

Subnasale (Sn): Midsagittal planda kolumella ile üst dudağın birleştiği nokta.

Labrale süperior (Ls): Üst dudak vermilyondaki mukökutanöz bileşke.

Stomion Süperior (Sts) : Üst dudak vermilion en alt noktası

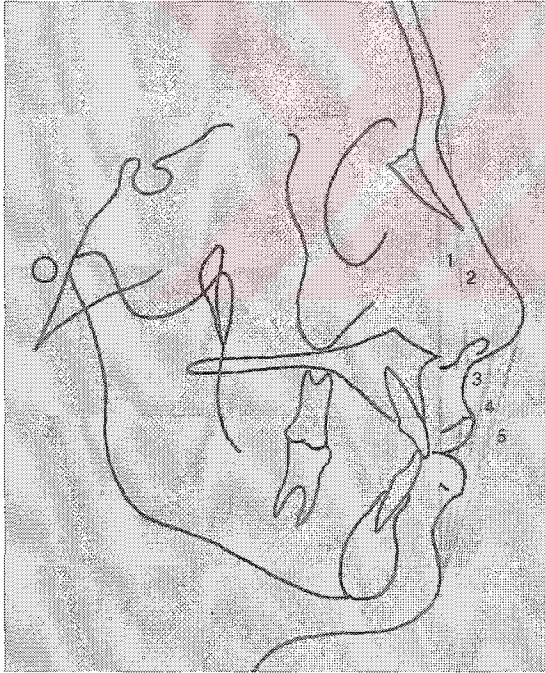
Stomion inferior (Sti) : alt dudak vermilyon en üst noktası

Labrale inferior (Li): Alt dudak vermilyondaki mukökutanöz bileşke

Yumuşak doku pogonion (Pog') : Çene ucunun midsagittal plandaki en uç noktası

Yumuşak doku menton (Me') : İskeletsel mentonun tam altına denk gelen yumuşak doku noktası

2.Yumuşak doku referans hatları:



Şekil 11.

Fasyal plan: Nasiondan pogoniona uzanan hattır (N'-Pog')

Üst fasyal plan: Yumuşak doku glabellasından subnasaleye uzanan hattır (G'-Sn)

Alt fasyal plan: Subnasaleden yumuşak doku pogoniona uzanan hattır (Sn-Pg')

S- hattı: yumuşak doku pogonionunundan pronasale ve subnasale hattının ortasına uzana -hattır

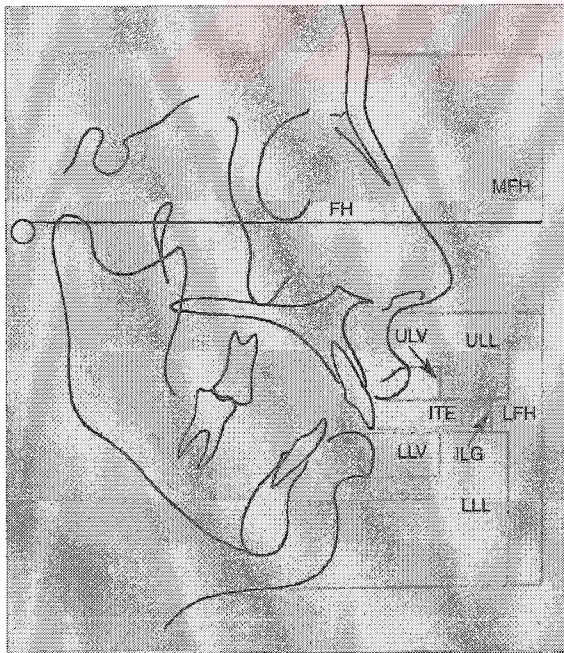
E-hattı: Pronasaleden yumuşak doku pogonionuna uzanan hattır (Pn-Pog')

3.Yumuşak doku vertikal değerlendirmesi:

G' noktasından Sn' noktasına kadar olan uzaklık: orta yüz uzunluğudur (MFH) ve Sn'den Me' ye olan uzaklıkta alt yüz uzunluğudur (LFH). Oran 1:1 olmalıdır. Ortognatik hastaların bir çoğunda alt yüz uzunluğunda anormallikler mevcuttur.

4.Üst dudak uzunluğu (ULL):

Üst dudak uzunluğu Sn' den Sts'ye olan uzaklıkla ölçülür ve erkeklerde 22 ± 2 mm kadınlarda 20 ± 2 mm olmalıdır. Uzun üst dudağı olan insanlarda maksiller insizörler daha az görünürken, kısa dudaklı insanlarda daha fazla görünür. (Şekil.12)



Şekil 12.

5. Alt dudak / çene uzunluğu (LLL) :

Alt dudak / çene uzunluğu (LLL) Sti den Me' ye olan uzaklıla ölçülür ve erkeklerde 44 ± 2 mm kadınlarda 40 ± 2 mm olmalıdır. Bu uzunluk mandibula anterior vertikal uzunluğu ile doğru orantılıdır. (Şekil. 12)

6. Üst dudak uzunluğunun Alt dudak / çene uzunluğuna oranı:

ULL, LLL' nun yarı uzunluğunda olmalıdır. Orandaki düşüş uzun üst dudak veya mandibula anterior vertikal uzunluğunda artış ile olur. Orandaki artış ise kısa üst dudak veya mandibula anterior vertikal uzunluğunda fazlalıkla açıklanır.

7. Dudaklar arası mesafe (ILG):

Dudaklar gevşediği zaman birbirlerine temas eder durumda olmalıdırlar. 1 ila 3 mm arasında bir dudaklar arası mesafe normal kabul edilse de 4 mm'in üzerinde bir dudaklar arası mesafe vertikal maksiler fazlalığa bağlı dudak yetmezliği bulgusudur. Ayrıca kısa dudaklı hastalarda benzer şekilde mesafe artmıştır.

8. Maksiler insisörlerin görünümü

Dudaklar istirahat halindeyken 1 ila 4 mm maksiler insizör diş üst dudak altında görünmelidir. Dişlerin bu görünümünün yokluğu maksiler vertikal kısalıkla ilgili olabilir. Bu görünümün 4 mm 'den fazla olması vertikal yetmezlikle ilgilidir. Normal dudak uzunluğu olan ancak insizör görünümü fazla olan hastalarda vertikal maksiler fazlalık vardır. Bu

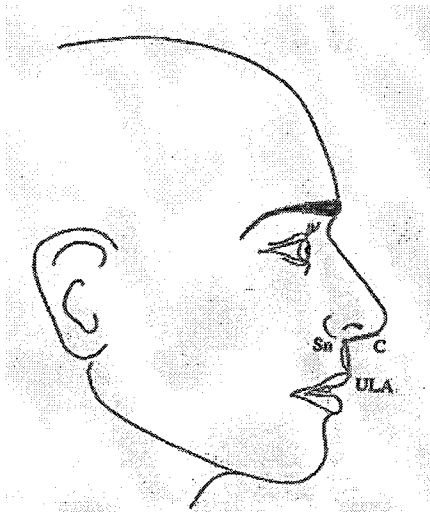
değerlendirme dudaklar istirahat halindeyken yapılmalıdır ve bu değerlendirmeler sırasında üst dudak uzunluğu göz önünde bulundurulmalıdır.

9. Üst ve alt dudak vermilyon yüksekliği

Genelde üst dudak vermilyon yüksekliği (ULV) alt dudak vermilyon yüksekliğinden (LLV) %25 daha az olmalıdır. Vermillion yüksekliği ırklar arasında değişkenlik gösterebilir ve bu değerlendirme sırasında akılda tutulması gereken önemli bir noktadır. $Ls-Sts:Sti-Li = 3:4$ denklemi ile özetlenebilir. Artmış alt dudak vermilyon görünümü vertikal maksiler kısısalığı olan hastalarda dudak yetmezliği sonucu ortaya çıkan alt dudak eversiyonuna da bağlı olabilir.

D. ÜST DUDAĞA YÖNELİK YUMUŞAK DOKU ANTERO-POSTERİOR DEĞERLENDİRMELERİ

1. Nasolabial açı



Şekil. 13.

Üst dudak ve kolumellaya teğet geçen çizgilerin yaptığı açıdır. 85 ila 105 derece arası normal kabul edilir Şekil 13. Erkeklerde daha dar iken kadınlarda biraz geniş olması çekici bir görünüm verir. Klas III hastalarda daha dar iken klas II hastalarda daha geniştir. Nasolabial açı maksilla tarafından desteklenen üst dudak ve kolumellanın eğikliğine bağlı olarak değişebilir. Maksiler insizörlerin ortodontik olarak aşırı geri alınması ile maksiler destek kaybı sonucu ortaya çıkan açıdaki artma kötü bir görünüme sebep olur.

2. Dudak çıkıklığı

Subnasaleden yumuşak doku pogoniona bir hat çizilir (alt yüz planı) Ls noktasının bu çizgiye dik olan uzaklığı 3 ± 1 mm Li'ye olan uzaklığı da 2 ± 1 mm olmalıdır.

Üst dudağın anteroposterior yerleşimi ortodontik veya cerrahi olarak maksiler insizörlere pozisyon verilmesi ile değişebilir. İlave olarak yapılacak yumuşak doku girişimleri ile üst dudağın ön arka pozisyonda değişikliği rahatlıkla sağlanır. Dolayısı ile tedavi planlanırken bu nokta göz önünde tutulmalıdır. Labrale inferior klas II hastalarda daha önde iken klas III hastalarda sunasaleden yumuşak doku pogoniona çizilen hattın gerisindedir.

3. Dudak kalınlığı ve gerginliği

Üst dudak A noktansının 2 mm altında ki kemik anterior sınırından üst dudak ön sınırına olan uzaklıkla ölçülür. Üst dudak gerginliği ise üst dudak vermilyon sınırından maksiler insizör anterior sınırına uzanan çizgi ile belirlenir ve dudak kalınlığı ile oranlanabilir. İki ölçüm arasında 1mm den az fark olmalıdır. Eğer üst dudak gerginlik ölçümü üst dudak kalınlık ölçümünden 1mm'den daha fazla az ise maksiler diş protrüzyonuna bağlı üst dudak

gerginliğinden bahsedilebilir. İkisi arasındaki fark gerginlik faktörünü belirler ve üst dudağın normal şeklini alarak maksiler insizörleri takip etmesi için yapılacak planlamada yumuşak doku uygulamalarında cerraha yardımcı olur. İnce dudaklar kalın dudaklara göre ortodontik tedaviye daha iyi yanıt veririler.

E. ÜST DUDAKTA BÜYÜME İLE OLUŞAN VERTİKAL DEĞİŞİKLİKLER

Subtelny (26) iskelet profilleri normal olan 15 kız ve 15 erkeği 3 aylıktan 18 yaşına kadar takip ederek yüz yumuşak dokularının vertikal değişimi ile ilgili ilk çalışmalardan birini gerçekleştirmiştir. Dudak en alt noktasından palatal plana uzanan dudak uzunluğu ölçümleri 1 yaşında 18.6 mm den 18 yaşında 25 mm'ye çıkmıştır. Vig ve Cohen (27) 4 ile 20 yaş arasında değişen 50 tedavi edilmemiş kişi üzerinde yaptığı çalışmayla dudak morfolojisinde büyüme ile ortaya çıkan kesin ve göreceli değişiklikleri incelemiştir. 4-16 yaşları arasında dudak uzunluğunda yaklaşık 4.5 mm'lik artış görülmüştür ve 12 yaşında 24.2 mm olan dudak uzunluğu 26.6 mm'ye çıkmıştır.

Mamandras (28) 32 klas 1 dentoskeletal pattern gösteren hasta üzerinde yaptığı çalışmada dişilerle erkekler arasında büyümenin ortaya çıkardığı değişikliklerin belirgin olarak farklı olduğunu göstermiştir. 8-18 yaş arasında erkeklerde dudak uzunluğundaki artışın dişilere göre iki kat daha fazla olduğunu göstermiştir. En büyük artışın erkeklerde 10-16 yaş arası dişilerde ise 10-14 yaş arası olduğunu göstermiştir.

Nanda ve ark. (29) ise kız ve erkeklerde 15 yaş civarında dudak gelişiminin tamamlandığını göstermiştir. 17 erkek 23 kızdan oluşan 7-18 yaş arasında değişen 40 hastada yaptıkları

çalışmada erkeklerde subnasaleden üst dudak stomionuna uzanan dudak uzunluğunun 9-15 yaş arasında 19.8 mm'den 22.5 mm'ye yükseldiğini göstermiştir. Kızlarda ise 7-18 yaş arasında dudak uzunluğu 19.1 mm'den 20.2 mm'ye çıkmıştır ve büyüme büyük oranda 9-13 yaş arasında gerçekleşmiştir.

F. ÜST DUDAKTA BÜYÜME İLE OLUŞAN HORIZONTAL DEĞİŞİKLİKLER

Subtelny (26) erkeklerde ve kızlarda üst dudak kalınlığının 1-14 yaşlar arasında arttığını gözlemlemiştir. 14 yaşından sonra erkeklerde 18 yaşına kadar dudak kalınlığında artış gözlenirken kızlarda 14 yaşından sonra belirgin bir artış görülmemiştir. Labrale superior seviyesindeki kalınlıktaki artış erkeklerde kızlarda göre 4 kat daha fazla olmuştur.

Nanda ve ark (29) A noktasındaki dudak kalınlığının 7-18 yaş arasında erkeklerde 4.7 mm, kızlarda ise 3.5 mm arttığını gözlemlemiştir. Araştırmacılar erkeklerde dudak kalınlığının 18 yaşına kadar artmaya devam ettiğini ancak kızlarda 14 yaşından sonra durduğunu belirtmektedirler.

Genecov ve ark (30) 64 tedavi edilmemiş kişi üzerinde yaptıkları çalışmada benzer sonuçlar elde etmiştir. Erkeklerde 12-17 yaş arasında horizontal büyüme devam ederken kızlarda 12 yaşından sonra sadece 0.5 mm'lik büyüme görülmüştür.

G. YAŞLANMA İLE ORTAYA ÇIKAN YUMUŞAK DOKU DEĞİŞİKLİKLERİ

Dudaklarda yaşlanmayla beraber değişikliklerin olması kaçınılmazdır. Bu nedenle cerrahi değişiklikleri planlarken yaş, cinsiyet ve büyüme potansiyelini göz önünde bulundurmak gerekmektedir.

Behrents (31) 17-83 yaş arası değişen hastalarda, erişkin yaşlarda (40 yaş üzeri) yumuşak doku profilinde ve dudak morfolojisinde küçük ancak önemli birtakım değişiklikler olduğunu bildirmişlerdir. 1) Dudak uzunluğunda artış 2) Üst dudak kıvrımında düzleşme 3) Yumuşak doku dudak profilinde göreceli düzleşme gözlemlenmiştir. Dudak uzunluğundaki (ANS-STOs) artış 17-20 yaş arasında en fazla olmuştur. 21-83 yaş arasında ise bu artışta tedrici azalma olmuştur ve her 10 yılda yaklaşık 1 mm uzama görülmüştür.

Özet olarak mevcut bilgiler dudak gelişiminin erkeklerde kadınlara göre daha uzun bir zaman diliminde gerçekleştiğini göstermektedir. Hem erkekler hem de kadınlar için dudak gelişimi 15 yaşında tamamlanırken, dudak uzunluğunda ve konturunda erişkin döneme kadar devam eden ve yaşa bağlı olarak ortaya çıkan ufak değişiklikler meydana gelmektedir. Bu nedenlerle dudak pozisyonundaki cerrahi değişiklikleri planlarken yaş, cinsiyet ve büyüme potansiyelini göz önünde bulundurmak gerekmektedir.

H. MAKSİLLER CERRAHİNİN DUDAK ÜZERİNDE ETKİLERİ

İlk cerrahi yumuşak doku çalışmaları mandibüler cerrahi sonrası alt dudak ve çenedeki değişiklikleri belirlemeye yönelik yapılmıştır (32,33,34). Takip eden yıllarda maksiller cerrahiye bağlı yumuşak doku değişikliklerini araştıran birçok çalışma yayınlanmıştır

(35,36,37,38,39,40,41,42,43,44,45). Bu çalışmalar maksiller hareketlerin burun ve dudak morfolojisinde belirgin değişikliklere yol açtığını göstermiştir (46, 47,48). Birçok araştırmacı maksiller cerrahinin dudak morfolojisine olumsuz etkisini göstermiştir (41,49,50,51).

O'rian ve ark., 1989 üç bölümden oluşan ve maksiller cerrahi sonrası dudak ve burun morfolojisi konulu çalışmalarında Le Fort I osteotomi sonrası üst dudağın düzleştiği ve incelendiği ve dudak komisürlerinin aşağıya doğru döndüğü bir çok vaka sunmuşlardır (49,50,51).

Radney ve Jacobs (41) tarafından yapılan retrospektif çalışmada maksiller gömme yapılan 10 hastanın tamamında ameliyat sonrası vertikal dudak incilmesi (vermilionda azalma) olduğu saptanmıştır. Ayrıca hastalar tarafından ameliyat sonrası en çok endişe uyandıran ve şikayet edilen şeyin vermiliondaki azalma ve dudakta silinme olduğu belirlenmiştir.

Le Fort I osteotomi sonrası ortaya çıkan bir diğer olumsuz değişim de dudak kalınlığında kayıp ve üst dudak vermilyonundaki içe dönmedir (52, 43, 53).

Bu olumsuz sonuçların giderilmesi için cerrahların Le Fort I osteotomi sonrası dudak pozisyonundaki değişimleri ön görebilmesi gerekmektedir.

1. Üst Dudağın Anterior Segmental Setback Osteotomisine Cevabı

Bell ve ark., (52) 25 hasta üzerinde yapılan ve 2. premolarların alınarak anterior subapikal setback uyguladıkları çalışmada anterior maksiller osteotomi sonrası üst dudak pozisyonundaki değişiklikleri araştırmışlardır. Labrale superior seviyesindeki üst dudağın,

iskelettteki 1 mm harekete karşılık olarak 0.68:1 oranında cevap ile posteriora gittiğini göstermişlerdir.

Küçük örnekleme ve ırksal heterojenitesi bu çalışmanın zayıf yönleridir. Tüm hastalara sadece subapikal setback yapıldığı için belirtilen yumuşak ve sert doku hareket oranının Le Fort I gibi diğer maksiller cerrahi prosedürler için geçerliliği tartışmalıdır.

Lines ve ark. (39) maksiller alveolar setback prosedürü uygulanan 7 hastadaki dudak değişimlerini çalışmışlardır. Sert-yumuşak doku hareket oranlarını belirlemek için preoperatif ve postoperatif ölçümler arasında karşılaştırmalar yapılmıştır. Yumuşak doku girişimlerinin yapılmadığı bu ilk çalışmalarda labrale superior seviyesinde, 0.5:1 oranı saptanarak dudanın maksillanın total kemik hareketinin yarısı kadar geriye çekildiği ortaya çıkmıştır. Aynı zamanda üst dudanın posteriora doğru ön dişleri takip ederek burun kaidesi yakınında rotasyon yapma eğiliminde olduğu izlenmiştir.

Proffit ve ark. (54) maksiller setback prosedürlerinde tedavi planlanırken, labrale superior hizasında yumuşak dokunun sert dokuya hareket oranının 0.67:1 olarak ölçmüşlerdir. Ayrıca üst dudak cevabında subnasalede en az (0.3:1), labrale superior da (0.67:1) en fazla olmak üzere farklılık olduğunu bildirmişlerdir.

Lew ve ark (55) bimaksiller protrüzyonu olan 19 Çin'li hastadaki profil değişikliklerini çalışmışlardır. Hastalarda dört ilk biküspidler ekstrakte edilip anterior subapikal setback yapılarak bimaksiller protrüzyon düzeltilmiştir. Araştırmacılar üst dudak protrüzyununda belirgin düzelme ile birlikte, üst dudakta uzama, interlabial boşlukta azalma ve nasolabial açıda artış tespit etmişlerdir. Yumuşak dokuların sert dokuları horizontal yönde 0.43:1 oranında takip ettiğini belirtmişlerdir ancak bu oran daha önceki araştırmacıların bulduğu orana göre düşüktür. Fakat bu oranın ırksal değişim gösterebileceğini belirtmişlerdir ve Çinli

insanlar üzerinde bulunan bu oranın diğer ırklara uygulanamayabileceğini eklemişlerdir. Tablo 1’de mevcut literatürdeki anterior segmental setback ile oluşan yumuşak doku değişikliklerinin özeti sunulmuştur.

Tablo 1: Mevcut literatürdeki anterior segmental setback ile oluşan yumuşak doku değişikliklerinin özeti

<i>Yumuşak doku</i>	<i>Hareket</i>	<i>Referans noktaları</i>	<i>Araştırmacı</i>	<i>Hasta sayısı</i>
Üst dudak (horizontal)	0.68:1	Ls:Ia	Bell (1973)	24
Üst dudak (horizontal)	0.67:1	Ls:Is	Proffit (1980)	8
Üst dudak (horizontal)	0.50:1	Ls:Is	Lines (1974)	7
Üst dudak (horizontal)	0.43:1	Ls:Is	Lew (1989)	19

2. Sadece Maksiller İlerletme İçin Yumuşak Doku Oranları

İlk olarak Lines ve ark. (39) maksiller retrognatizmi olan ve çok az vertikal hareket ile sadece maksiller ilerletme yapılan 3 hastanın üst dudak değişimlerini çalışmışlardır. Sert doku ve yumuşak doku noktaları arasında ölçümler yapılmıştır ve Ls:Is seviyesinde yumuşak- sert damak hareket oranı 0.67:1 olarak bulunmuştur. Bu çalışmanın bir zayıflığı da dahil edilen hastaların tamamının dudak-damak yarıklı olması ve üst dudakta geçirilen cerrahi girişimlere bağlı nedbelerin olmasıdır.

Dann ve ark., (36) 8 hasta üzerinde retrospektif olarak (2 dudak-damak yarıklı hasta) maksiller ilerletme sonrası ortaya çıkan vertikal ve horizontal yumuşak doku değişikliklerini çalışmışlardır. Üst dudak pozisyonundaki değişiklikler Frankfort horizontal planı referans alınarak değerlendirilmiştir. Labrale superior ve insizörün fasiyal seviyesinde, 0.5:1 oranındaki horizontal dudak hareketi için oldukça yüksek bir bağıntı bildirmişlerdir. Dolayısıyla hastalarda 0.5-0.8:1 aralığında oldukça değişken bir üst dudak horizontal cevabı görülmüştür. Maksiller ilerletme sonrası üst dudaktaki vertikal değişiklikler de aynı zamanda daha değişken ve daha az öngörülebilir olarak gösterilmiştir. Maksiller ilerletme sonrası üst dudakta yukarı yönde vertikal değişiklik 0.3:1 (0.1:1-0.6:1) aralığında gerçekleşmiştir. Araştırmacılar tartışma bölümünde çok değişkenli bir yaklaşım önermişlerdir.

Freihofer (37) maksiller ilerletme sonrası üst dudak değişimlerini retrospektif olarak 25 dudak-damak yarıklı ve 25 dudak-damak yarığı olmayan hastada karşılaştırmıştır. Hastaların hepsi 18 yaşından büyük olup ve ameliyat sonrası grafileri en az 6 ay sonra alınmıştır. Standardize bir radyografik bir teknik kullanılmamıştır. Referans noktalarındaki bütün değişiklikler SN hattına göre değerlendirilmiştir. Yumuşak doku-sert doku oranları yarıklı ve yarıksız hastalarda çok az değişkenlik göstermiştir. Dudak-damak yarıklı grupta maksiller ilerletme ile üst dudak 0.5:1 (Ls:Is) oranında öne doğru hareket etmiştir. Aynı seviyede (Ls:Is) yarıksız grupta hafif yüksek bir oranda öne hareket gözlenmiştir. Müellifler maksiller ilerletmenin 5 mm aralığında olduğu her iki grupta da üst dudakta (Sn-LS) 2 mm uzama saptamıştır. Maksilla ilerletmelerinde üst dudakın dental arkın yarısı kadar ilerlediği ve 2 mm kadar uzadığı sonucuna varmışlardır.

Mansour ve ark., (40) maksiller Le Fort I cerrahisi sonrası 21 vakada (14 impaction, 7 ilerletme) yumuşak doku değişikliklerini dudaklar istirahat pozisyonunda iken

incelemişlerdir. Hastaların hepsi 18 yaşından büyüktür. Her sefalometrik referans noktasının horizontal (SN-7 derece) ve vertikal (SN-7 dereceye dik) referans çizgilerine lineer uzaklığı ölçülmüştür. İlerletme grubunda burun ucundan (Pn) alt dudak serbest kenarına kadar (LS) horizontal yumuşak doku hareketinde tedrici bir artış saptanmıştır. İnsizörün fasyal yüzeyindeki harekete göre oranlar Pn'de 0.17:1 iken LS'de 0.62:1'e yükselmiştir. Üst dudağın ön yüzündeki referans noktaları (LS,SLS,Sn,Pn) için 0.67 ile 0.91 arasında değişen istatistiki olarak anlamlı bağıntılar bulunmuştur. Tüm hastalarda üst dudakta kısıalma ve 7 hastadan 6'sında burun ucunda yukarı hareket tespit edilmiştir.

Carlotti ve ark., (35) nasolabial onarımla (burun tabanı dikişi, V-Y ilerletmesi) birlikte maksiller ilerletme yapılan hastalardaki yumuşak doku değişikliklerini ilk bildirenlerden biridir. İskeletsel ilerletmeye en fazla yumuşak doku yanıtının verilmesine yönelik uygulamaları yapmışlardır. Ortalama yaşı 21 olan 25 rasgele seçilmiş maksiller ilerletme hastası üzerinde çalışmışlardır. Ortalama takip süresi 8.8 ay olup, bütün grafiler dudaklar istirahat halindeyken alınmıştır. Sert doku A noktası ile karşılaştırıldığında üst labial sulkus (yumuşak doku A noktası) 0.8:1 oranında hareket etmiştir. Üst vermilyon (labrale superior) insizörün fasyal yüzeyine göre 0.9:1 gibi daha yüksek bir oranda hareket etmiştir. Labrale superior seviyesinde verilen horizontal hareket literatürde daha önce bulunmuş oranlara göre oldukça yüksektir. Araştırmacı bu farkı ameliyat sırasında yaptığı yumuşak doku prosedürlerine bağlamaktadır.

Rosen (42) maksillanın anterior ve/veya superiora hareket ettirildiği 41 hastada dudak değişikliklerini bildirmiştir. Bu hastalarda ameliyat esnasında herhangi bir yumuşak doku girişimi yapılmamıştır. Bütün hastalar ameliyat sonrası en az 6 ay takip edilmiş (ortalama 9.8 ay) ve vermilyon sınırındaki horizontal yer değiştirme oranı 0.82:1 (vermilyon sınırı: insizör)

olarak bildirilmiştir. Yumuşak doku girişimi yapılmamasına rağmen bu oranlar beklenenden yüksektir. Müellif üst dudakın maksiller ilerletme sonrası öngörülebilir şekilde kısaldığını belirtmiştir. Superior labial sulkus seviyesinde superior insizöre oranla 0.32:1 oranında kısıalma bildirilmiştir.

3. Dudak Kalınlığı

Stella ve ark., (56) kemiksel hareketlerle yumuşak doku hareketleri arasındaki bağlantıyı nazal yumuşak doku prosedürleri veya V-Y kapatması yapılmadan maksiller ilerletme yapılan 21 hastada retrospektif olarak çalışmışlardır. Araştırmacılar Sn noktasındaki yumuşak doku cevabını maksiller ilerletmenin mili metrik büyüklüğüyle karşılaştırmışlardır. Ancak oranlar 0.0:1'den 1:1'e kadar (ortalama 0.46:1) oldukça değişken çıkınca müellifler gruplarını 5 mm'den fazla veya 5 mm'den az ilerletme yapılan 2 alt gruba ayırarak çalışmaya devam etmişlerdir. Yüksek oranda ilerletme yapılan grup daha az bağıntı gösterirken düşük oranda ilerletme yapılan grup daha yüksek oranda bağıntı göstermiştir. Buna bağlı olarak müellifler belli bir maksiller ilerletme için yumuşak doku cevabının öngörülemez olduğu sonucuna varmıştır.

Tam aksine araştırmacılar hastalarını ameliyat öncesi dudak kalınlığına göre 2 gruba ayırdıklarında (ince dudaklılar 12-17 mm, kalın dudaklılar >17 mm) yumuşak doku değişikliği daha öngörülebilir olmuştur. İnce dudaklı grup yüksek bağıntı gösterirken kalın dudaklı grup düşük bağıntı göstermiştir. Dolayısıyla müellifler belli bir maksiller ilerletme için yumuşak doku değişikliği öngörüsünde bulunurken dudak kalınlığının dikkate alınması gerektiği sonucuna varmışlardır.

Jensen ve ark., (38) aynı zamanda maksiller ilerletme- impaction ve mandibüler ilerletme yapılan 17 ardışık beyaz hastada retrospektif bir değerlendirme yapmıştır. Bütün hastalara alar genişlemeyi önlemek için alar cinch (kolan) sütürü ve insizyonların kontraktürüne bağlı dudak kısılmasını engellemek için V-Y kapatma yapılmıştır. Maksilla ortalama olarak 3.3 mm (A noktası) gömülmüş ve 2.1 mm (prosthion) ilerletilmiştir. Müellifler horizontal yumuşak doku değişikliklerinin 0.66:1 (Pn)'den 0.89:1(stomion)'e kadar değiştiğini belirtmişlerdir. Bu çalışmadan elde edilen veriler ışığında vertikal maksiller fazlalık ve mandibüler geriliği düzeltmek için yapılan çift çene operasyonlarında elde edilen yumuşak doku cevaplarının tek çene operasyonlarıyla benzer olduğu görülmüştür.

4. Maksiller Gömme İle Üst Dudakta Ortaya Çıkan Değişiklikler

Schendel ve ark. (43) vertikal maksiller fazlalığı düzeltmek için sadece maksiller gömme yapılan 24 hastayı retrospektif bir çalışma ile taramışlardır. Ortalama profilin grafik olarak temsili için ameliyat öncesi ve sonrası lateral sefalogramların matematiksel olarak ortalamaları alınmıştır. Üst dudağın posteriora hareketinin maksiller insizörün posteriora hareketine oranı 0.76:1 olurken; üst dudağın süperior hareketinin maksiller insizörün süperior hareketine oranı 0.38:1 olarak bulunmuştur. Horizontal hareketlerde oldukça yüksek bir bağıntı elde edilirken vertikal ölçümlerle ilgili bağıntı rapor edilmemiştir.

Radney ve Jacobs(41) vertikal maksiller fazlalığı düzeltmek için maksiller intrüzyon yapılan 10 erişkin hastada (9 kadın , 1 erkek ; 16- 52 yaş) yumuşak doku profil cevabını retrospektif olarak araştırmışlardır. Sentrik okklüzyonda ve dudaklar istirahat halinde ameliyattan 1 ay önce ve en az 6 ay sonra çekilen sefalogramlar değerlendirilmiştir. SN-12° 'ye paralel ve A noktasından geçen horizontal referans hattı ve yine A noktasından geçen buna dik bir vertikal

referans hattı ile sert ve yumuşak doku hareketleri değerlendirilmiştir. Üst dudak stomionda 0.26: 1 oranı elde edilirken süperior labial sulkusta 0.4: 1 oranı elde edilmiştir.

***Tablo 2** Maksiller cerrahinin nasal subunitler üzerine potansiyel etkileri **

Maksiller hareketin yönü	Alar kökler	Burun ucu	Supratip depresyonu	Dorsal hörgüç	Nasolabial açısı
Superior	Artma	Artma	Artma	Azalma	Azalma
Anterior	<i>Artma</i>	<i>Artma</i>	<i>Artma</i>	Azalma	Azalma
İnferior	Aşağı çekilmiş	Azalma	Azalma	Artma	Artma
Posterior	Yok	Azalma	Azalma	Artma	Artma

***yumuşak doku parametresindeki artma ve azalmanın karakteri; italik yazılar daha fazla artışı göstermektedir.*
 * O’Ryan F, Schendel S, and Carlotti. Nasal anatomy and maxillary surgery. III. Surgical techniques for correction of nasal deformities in patients undergoing maxillary surgery. Int J Adult Orthodon Orthognath Surg. 1989;4(3):158-74.

I. YUMUŞAK DOKU HAREKETİNİN KARMAŞIKLIĞI

Yumuşak doku örtüsünün anatomik yapılarının davranışı oldukça karmaşık ve çok boyutlu olduğundan sadece yumuşak doku değişkenlerini sert doku değişkenleri ile karşılaştırarak yumuşak doku hareketlerini açıklamak mümkün görünmemektedir (57). Birçok yumuşak sert doku oranı istatistiksel olarak anlamlı olsa da bunların birçoğunda standart hatalar mevcuttur. Mansour ve ark. (40) bu hataların sebebi olarak öngörü denklemindeki tüm faktörlerin değerlendirilmemesini göstermiştir. Maksiller Le Fort I ostetomi sonrası üst dudak yumuşak doku hareketi ile ilgili birçok faktör öne sürülmüştür. (57, 58 , 40,46)

1. Cerrahi hareket miktarı
2. Cerrahi hareket yönü
3. Cerrahi öncesi dudak kalınlığı ve genişliği

4. Dudak gerginliđi
5. Cerrahi ile palatal düzlemdaki deđişimler
6. Yaş Cinsiyet
7. Yumuşak doku insizyonu ve yara kapatma biçimi

Bu faktörlerin maksiller Le Fort I ostetomi sonrası üst dudak yumuşak doku hareketini nasıl etkilediđi tek tek ele alınacaktır.

1. Cerrahi hareket miktarı

Freihoffer ve ark. (37) iskelet hareket miktarının göreceli yumuşak doku hareket miktarı üzerine etkisi olup olmadığını araştırmışlardır. En fazla ilerletme yapılan hastalarla en az ilerletme yapılan hastaları karşılaştırmışlardır. Maksiller hareket miktarının referans noktalarının hareket oranlarına etkisi olmadığı sonucuna vermişlerdir. Ancak maksillo mandibuler orantısızlığın aşırı olduğu vakalarda bunun deđişebileceđini belirtmişlerdir.

Carlotti ve ark. (35) fazla miktarda maksiller ilerletme yapılan hastalarda daha az ilerletme yapılan hastalara göre yumuşak sert doku hareket oranının farklı olacağını iddia etmiş ancak bunu destekleyecek herhangi bir veri sunmamıştır.

Bununla birlikte iskelet hareketinin miktarına göre yumuşak doku cevap oranında özellikle fazla miktarda iskelet hareketi olan hastalarda bir farklılık beklenmesi mantıklı görünmektedir. Küçük iskelet hareketlerinde doku fazla gerilmediđi için sert ve yumuşak doku hareketi lineer bir ilişki gösterecektir. Ancak fazla miktarda iskelet hareketin yapıldığı durumlarda doku gerilecek ve dokunun elastikiyet sınırları aşılabilecektir. Bu durumlarda lineer olmayan bir ilişki gözlemlenebilir.

2- Cerrahi Hareket Yönü

Mevcut literatür yumuşak dokunun değişik yöndeki hareketlere değişen oranda cevap verdiğini göstermektedir. Wolford (59) bu tip yumuşak doku çalışmalarında hastaların doğru maksiller hareketin yönüne göre, sadece maksiller ilerletme yapılanlar, sadece maksiller gömme yapılanlar, ilerletme ve gömmenin birlikte yapıldığı vakalar ve ilerletme ve aşağı konumlandırmanın birlikte yapıldığı vakalar olarak gruplanmasının önemini vurgulamıştır.

3. Cerrahi Öncesi Dudak Kalınlığı ve Genişliği

Freihoffer ve ark. (37) değişen dudak kalınlığı ile değişen hareket oranlarını göstermişlerdir. Yatay planda, ince dudaklı (< 16mm) dudaklı hastalar 0.78.1 gibi yüksek oranlarda yumuşak doku cevabı verirken , kalın dudaklı hastalarda bu oran 0.58.1 olarak bulunmuştur. Bu yüzden tüm hastalarda ameliyat öncesi planlamada dudak kalınlığının göz önünde bulundurulması gerektiğini belirtmişlerdir.

Mansour ve ark. (40) labrale superior seviyesinde kalın dudaklı hastaların daha az horizontal değişim gösterdiğini belirtmişlerdir. Bu yüzden tüm hastalarda ameliyat öncesi planlamada dudak kalınlığının göz önünde bulundurulması gerektiğini belirtmişlerdir.

Stella ve ark. (56) kalın dudaklı (> 17mm) hastalarda, ince dudaklılara göre değişimin daha az öngörülebilir olduğunu belirtmişlerdir. İnce dudaklı hastalarda yumuşak ve sert doku

hareket oranları arasında güçlü bir bağıntı mevcuttur. Kalın dudakların maksilla hareketini absorbe eden ve dışarıya daha az yansıtan yapıda olduğu hipotezini öne sürmüşlerdir. Ayrıca kalın dudaklı hastaların genellikle maksiller olarak retrognatik olduğu ve dentoalveolar yapılarla üst dudak mukozası arasında “ölü boşluk” olarak adlandırdıkları hava cebinin varlığını gözlemlemişlerdir. Bu yüzden aşırı maksiller retrognatisi olan hastalarda bu ölü boşluğun etkisiyle yumuşak doku cevabının daha az olacağını belirtmişlerdir.

4. Dudak Gerginliği

Oliver (60) klas 2 bölüm 1 maloklüzyonu olan ve ortodontik insizör retraksiyonu yapılan 40 hasta üzerinde dudak kalınlığı ve gerginliğinin yumuşak doku cevabına etkisini araştırmıştır. Dental değişimlerle yumuşak doku değişimleri arasında dudak gerginliği fazla olan hastalarda güçlü bir bağıntı tespit edilirken, dudak gerginliği az olan hastalarda herhangi bir bağıntı bulunmamıştır.

Holdaway (61) A noktasının hareketinin yumuşak doku tarafından takip edildiğini ve yumuşak doku kalınlığının korunduğunu belirtmiştir. İnsizör önündeki dudak gergin veya gittikçe incelen yapıda ise, insizörlerin lingual hareketi ile dudak kalınlaşacak ve A noktasındaki kalınlığa ulaşana kadar bu kalınlaşma devam edecektir. Dudak gerginliği aşıldıktan sonra insizörlerin geri hareketi dudak tarafından takip edilecektir. Müellif A noktasındaki dokunun çok ince olduğu durumda (9-10mm) üst dudağın insizörü hemen takip edeceğini ve gerginliğini muhafaza edeceğini belirtmiştir. A noktasındaki dokunun çok kalın olduğu durumda (18-20mm) ise dudak insizörü takip etmeyecektir diye yorumlamıştır.

5. Palatal Düzlem Açısındaki Değişimler

İlk olarak Radney ve ark. (41) sadece maksiller gömme yapılan vakalarda palatal düzlem açısındaki değişimlerin vertikal dudak incelmesini tahmin etmede önemli bir değişken olduğunu belirtmişlerdir. Müellifler maksiller gömme ile üst dudak vermilion sınırında görülen redüksiyonun maksiller ön yüzdeki noktaların yukarı hareketinden bağımsız olduğunu bulmuşlardır. Bununla birlikte posterior maksiller gömme [PNS (v)] ile öndeki değişiklikler [Anoktası (v)] karşılaştırıldığında istatistiksel olarak anlamlı sonuçlar elde edilmiştir. Sonuç olarak vertikal dudak incelmesinin sadece maksilla ön yüzündeki gömmeye değil aynı zamanda posteriodaki gömmeye bağlı olduğunu belirtmişlerdir.

Mansour ve ark. (40) oklüzyon planındaki değişimlerin üst dudaktan çok burunu etkilediğini belirtmişlerdir. Oklüzyon planındaki açılanmanın artması ile burun ucunun yukarı hareket ettiğini tespit etmişlerdir. Tam aksine okkülüzyon planındaki düzleşme burun ucunun yukarı hareketini azaltmıştır.

6. Yaş ve Cinsiyet

Yaşlı yüzlerde tek tek kas asma ve V-Y ilerleme tekniklerinin birlikte kullanımı avantaj yaratabilir. Bu hastalarda dudak ince ve düzdür, ve subkutanöz atrofi de olduğundan estetik görünmez. Yüz kaslarının kontrolü bu hastalara da ve maksiller osteotomi sonrası uygulanabilir. Birlikte osteotomi uygulanmamışsa ileride dudaklara uygulanacak V-Y ilerletme bu hastaların problemlerinin çözümünde faydalı olur (62).

Betts ve ark.(46) yaş ve cinsiyetin yumuşak doku cevap oranlarını öngörmedeki önemini vurgulamışlar ve dokuların elastikiyetinin yaşlanma ile azaldığını ve erkekle kadın arasında farklar olduğunu belirtmişlerdir.

7. Yumuşak Doku Girişimleri ve İnsizyon Kapatma Teknikleri

Bu teknikleri şu şekilde sıralayabiliriz: Depressor septi nasi kası maniplasyonu, maksiller spine düzenlemesi, kolumellar strut graft uygulaması, alar base cinch dikişi ile alar genişliğin korunması, vestibüler insizyonun V-Y mukoza kapatılması.

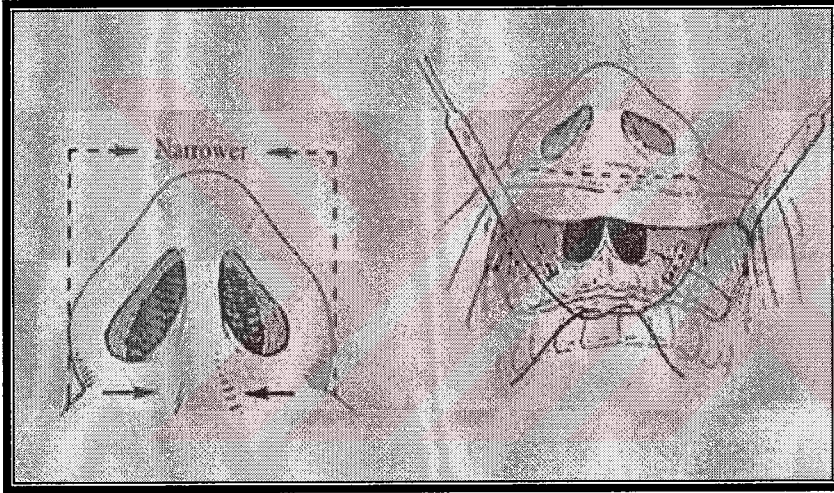
Nasal septum ve medial krura anterior spina, krest yoluyla maksillayla direk temasta olduğundan ve kanat kartilajları piriform kenarlara fibromuskuler bağ ile bağlandıkları için bu yapılardan birinin pozisyon veya ebat bozukluğunda burnun morfolojisi de bozulur. Burun projeksiyonu medial krura ve burun ucu piramidinin septum tarafından desteklenmesiyle sağlanır. Alar kartilajlarının kubbeleri tarafından da lobul ucu projeksiyonu sağlanır.

Preoperativ nasal morfolojinin anlaşılmasındaki eksiklikle, yumuşak dokunun uygunsuz işlenmesi, ve maksillanın burun üzerinde hareketinin yönünün yanlış uygulanması postoperativ burun estetiğini bozan sebeplerdir. Bu yayının amacı LeFort I osteotomi sonrası istenmeyen nasolabial estetik sonuçlar oluşan seçilmiş hastaların detaylı vaka analizlerini göstermektir.

Kolumellar strut-tip graft burun ucunun projeksiyonunu ve konturunu sağlamak için çeşitli rinoplasti tekniklerinde kullanılan güvenilir bir metoddur. İyi endikasyon ve iyi bir teknikle uygun bir şekilde yerleştirildiğinde iyi bir burun projeksiyonu sağlar. Nasolabial açıda düzelmeyi sağlar. Kolumellanın uzunluğunu ve stabilitesini koruyarak doğal kolumella

görüntüsü ve sağlama konusunda çok başarılı sonuçlar verir. Kaudal yönden bakıldığında da anatomik formda burnun üçgen şeklinde görünmesini sağlar. (Resim.1.A,B)

Yumuşak doku girişimleri ve insizyon kapatma tekniklerindeki gelişmeler cerrahların cerrahi sonrası üst dudak yapısını daha iyi kontrol etmelerini sağlamıştır. Alar cinch suture ile nasolabial kasların karşı karşıya getirilmesi oldukça faydalı bir yöntem olarak kabul edilmiştir. (Şekil. 14). Çok uzun ve ince dudakları olan hastalarda orbicularis oris oblik lifleri nasal septuma dikilerek bir derece kısaltılabilir. Fakat genelde bu yaklaşım gereksizdir, çünkü basit bir V-Y ilerleme dudak yapısını korumaya yeter.



Şekil 14 : Nasolabial kasların karşı karşıya getirilmesinin şematik görünümü,

Alar cinch suture ile nasolabial kasların karşı karşıya getirilmesi (63,64,65,66,67) ve V-Y kapatma (40,68,69) üst dudakın maksiller cerrahiye cevabını dramatik olarak değiştirmişlerdir

Alar taban cinch str teknięinde oral insizyondan girilip alar tabana bir veya iki str atılıp gerginlięi yumuřak doku cevabına gre ayarlanır (44). V-Y kapatmada ise dz bir hat řeklinde primer onarım yerine vestibler insizyon V veya Y řeklinde kapatılır. Burada yapılacak st dudak ilerletme oranı cerrahlar arasında deęiřim gsterebilir. Cerrahın klinik izlenimi ile atılacak str sayısı ile ayarlanır. Alar taban cinch strnn alar tabandaki aılmayı engelledięi ve V-Y plasti kapatma ile kombine edildięinde st dudaktaki ksalma ve incelmeyi engelledięi anteroposterior kalınlıęı ve vertikal uzunluęun arttıęı gsterilmiřtir (38) Heliovaara A, ve ark. (45) V-Y plasti kullanıldıęında st dudakta anteroposterior kalınlıkta artıř ve vertikal ynde yumuřak dokuda %58 artıř saęlamıřlardır.

Wolford ve ark. (44) alar taban cinch str ve V-Y kapatma ile maksiler ilerletme sonrası %70-90 st dudak cevabı ve %35 ne doęru nasal tip cevabı elde etmiřlerdir. Maksillanın geri alındıęı durumlarda subnasale ve A noktasında %15 posterior deęiřiklik ve tm st dudakta %40-50 deęiřiklik saptamıřlardır.

Carlotti ve ark. (35) alar taban cinch str uygulanmıř 25 maksiller ilerletme olgusunda benzer sonular elde etmiř ve 0.7:.1' den 0.9:1 ' e kadar deęiřen horizontal oranlar elde etmiřlerdir.

Phillips ve ark. (70) alar taban cinch str ve V-Y kapatma uygulanan olgularda maksiller gmmeye yumuřak doku cevabını arařtırmak iin frontal fotoęrafları incelemiř ve olguların %80'inde 1mm kadar alar geniřlięin arttıęı ve grlebilir vermilyonun azaldıęını tespit etmiřlerdir.

Guymon ve ark. (63) benzer metodoloji ile 13 tanesine alar taban cinch str uygulanmıř ve 15 tanesine uygulanmamıř toplam 28 hastayı incelemiř ve alar taban cinch str uygulanmamıř 15 hastada interalar mesafedeki artıř ortalamasını %10.75 olarak bulmuřlardır. Alar taban cinch str uygulanmıř 13 hastada ise bu oran %2.9 olarak bulunmuřtur.

Hackey ve ark (69) maksiller cerrahi geiren 32 hastada prospektif olarak st dudak deęiřimlerini karřılařtırmıřlardır. Standart, tek V-Y kapatma ve ift V-Y kapatma tekniklerinin hangisinin daha ngrlebilir bir vertikal dudak deęiřiklięine sebep olduęunu arařtırmıřlardır. Her  teknik de ngrlebilir dudak kısılması oluřtururken basit kapatma ve tek V-Y teknikleri olduka deęiřken sonular vermiřtir. Arařtırmacılar ift V-Y kapatma teknięi ile elde edilen vermilion ykseklilięi deęiřimi sonularının dięer iki ynteme gre daha ngrlebilir olduęu sonucunu bildirmiřlerdir.

Betts ve ark. (46) yukarıdaki sonucu onaylarken maksiller cerrahi sonrası ortaya ıkan yumuřak doku deęiřimlerinin osteotomi řekli veya cerrahi olarak sert doku hareketlerinden ok yumuřak doku insizyonun pozisyonu ve yara kapatma metoduna baęlı olduęu sonucuna varmıřlardır.

Mevcut literatrn ıřıęında doęru yumuřak doku ngr modeli oluřturabilmek iin yumuřak doku giriřimleri ve kapatma tipinin dikkate alınması gerektięini vurgulamalıyız. Sert doku giriřiminin tipi de st dudak morfolojisindeki sonucu etkilemektedir.

8. Basit Oranların Kısıtlamaları

Mevcut çalışmaların birçoğunda sert dokudaki hareketle ortaya çıkan yumuşak doku değişimlerini göstermek için basit oranlar kullanılmaktadır. Bu geleneksel iki değişkenli model sert ve yumuşak doku ilişkisinin lineer bir ilişki olduğu varsayımını ortaya çıkarmaktadır.

Engel ve ark. (57) yumuşak doku cevabının iki değişkenli sistemle araştırılmasının yanlışlığını vurgulamış ve diğer araştırmacılar (58, 46) buna katılarak mümkün olduğu kadar çok değişkenin dikkate alınması ile öngörünün daha doğru yapılacağı sonucuna varmışlardır.

Tablo 3'te Maksiller gömme sonrası üst dudak yumuşak doku değişimleri konulu literatür özeti sunulmaktadır

Tablo 4 maksiller ilerletme sonrası üst dudak yumuşak doku değişimi literatür özeti içermektedir.

Tablo 3: Maksiller gömme sonrası üst dudak yumuşak doku değişimleri konulu literatür özeti

Yumuşak doku	Oran	Referans noktaları	Çalışma	Hasta sayısı
Üst dudak (v)	0.38:1	Ls: İnsizör	Schendel 1975	24
Üst dudak (v)	0.40:1	STO:Is	Radney 1981	10
Üst dudak (v)	0.30:1	Ls:Is		
Üst labial sulkus	0.26:1	SLS:Is		

Tablo 4: Maksiller ilerletme sonrası üst dudak yumuşak doku değişimi literatür özeti.

Yumuşak doku	Oran	Referans noktaları	Çalışma	Hasta sayısı
Horizontal				
Labrale süperior(LS)	0.50:1	Ls:Is	Dann 1976	8
Labrale süperior(LS)	0.56:1	Ls:Is	Freihofner 1976	50
Süperior labial sulkus(SLS)	0.52:1	SLS:Ia	Mansour 1983	7
Labrale süperior(LS)	0.62:1	Ls:Ia		
Süperior labial sulkus(SLS)	0.80:1	SLS:A noktası	Carlotti 1986*	25
Labrale süperior(LS)	0.90:1	Ls:Is		
Labrale süperior(LS)	0.82:1	Ls:Is	Rosen 1988	41
Subnasale (Sn)	0.51:1	Sn:A noktası		
Subnasale (Sn)	0.30:1	Sn:A (Kalın dudak)	Stella 1989	21
Subnasale (Sn)	0.46:1	Sn:A (İnce dudak)		
Süperior labial sulkus(SLS)	1:1	SLS:Is	Jensen 1992*	17
Süperior labial sulkus(SLS)	0.78:1	Ls:Is		
Labrale süperior(LS)	0.89:1	Stom:Is		
Üst dudak stomion				
Vertikal				
Üst dudak stomion	0.30:1	Ls:Is	Dann 1976	8
Üst dudak stomion (Ss)	0.32:1	Ss:Is	Rosen 1988	41
Üst dudak stomion	0.38:	Ls:Is	Jensen 1992*	17

*: V-Y kapatma ve Alar cinch sütürü uygulanan çalışmalardır.

III. OLGULAR ve YÖNTEM

Yaşları 18-24 arasında değişen 10 hastaya Le Fort I cerrahi girişimi ve ilave yumuşak doku prosedürleri (Maksiller spine düzenlemesi, kolumellar strut graft, alar base cinch dikişi, V-Y mukoza kapatılması) uygulandı. Hastaların tümü dentofasial deformitesi olan ve maksiller Le Fort I cerrahi girişimine gereksinimi olan hastalardı. Gereken hastalara Le Fort I girişimi yanında aynı zamanda sagittal split ramus osteotomileri de yapıldı.

A. Cerrahi teknik

Nazotrakeal entübasyon sonrası nazotrakeal tüp burun septumuna ve alına tespit edilir. Operasyon sırasında tansiyon 120 mmHg'nın altında tutulmaya çalışılır. 1: 100 000 oranında seyreltilmiş epinefrin ve %5 lidokain ile maksilla üzerinde üst bukkal sulkus infiltre edilir. Vasokonstrüksiyon için 7-15 dakika beklendikten sonra sağ ilk molar diş seviyesinden başlayıp sol ilk molar diş seviyesine kadar üst labial sulkus boyunca insizyon yapılır. İnsizyon sonrası künt uçlu periost elevatörü ile maksilla ön yüzü zigoma ve piriform apertür subperiosteal olarak disseksiyonla ortaya konulur. Maksilladaki disseksiyon infraorbital foramen yakınında sonlandırılır ve infraorbital sinir korunur. Piriform apertürden yapılan subperiosteal disseksiyonla burun tabanı, septum tabanı ve burun boşluğu lateral duvarı mukozası disseksiyonla kemikten ayrılır.

Osteotomi üç bölümde tamamlanır. İlk bölümde maksiller sinüs ön, arka, medial ve lateral duvarları boyunca tam kat olarak osteotomi yapılır ve böylece pterigomaksiller destek dışındaki maksiller destek alanları kesilmiş olur. Bu osteotomi diş köklerinin yaklaşık 4-5 mm üzerinden yapılarak diş kökleri korunur. İkinci bölümde maksilla septumdan osteotomi ile

posterior nasal spine'a kadar ayrılır. Üçüncü bölümde maksilla pterigoid kemikten pterigomaksiller bileşkeye yerleştirilen eğik Tessier ostetomu yardımı ile ayrılır. Bu ostetomi ilk bölümde yapılan ostetomiye dik olacak şekilde ikinci molar dişe paralel olarak gerçekleştirilir.

Tessier osteotomunu maksilla ön yüzündeki ostetomi hattı seviyesinin üzerine çıkartmayarak istenmeyen kanamalar engellenebilir. Cerrah parmağını pterigomaksiller bileşkenin lingual tarafına yerleştirip mukozaya zarar gelmesini engelleyerek ostetomiye tamamlar. Osteotominin tam olduğundan emin olunduktan sonra "downfracture" denilen maksillanın aşağıya hareketlendirilmesi parmakla aşağı zorlayarak veya raw forcepsler yardımı ile yapılır.

Maksilla sağa sola aşağı ve yukarı hareket ettirilerek yumuşak doku pedikülü üzerinde tam olarak serbest hale getirilir. Bu aşamada maksillayı mandibulaya göre konumlayacak olan splint yerleştirilip maksilla istenen pozisyona getirildikten sonra rigid fiksasyona priform apertür her iki tarafına ve her iki zigomatiko maksiller bileşkeye yerleştirilen toplam 4 plak ve 16 vida ile yapılır.

Tüm hastalara depressor septi nasi kası maniplasyonu, kolumellar strut graft uygulaması, alar taban cinch (kolan) dikişi, nasal spinanın kontrolü, vestibüler insizyonun V-Y kapatılması teknikleri uygulandı.

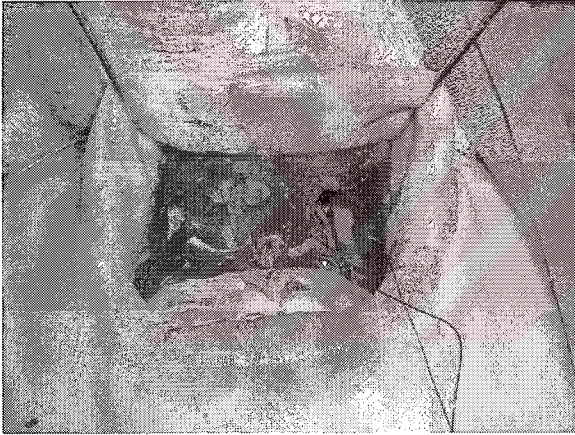
a)



b)



c)



d)



Şekil 15. Uygulanan 3 tekniğin ameliyat sırasında görünümü,

- a. Kolumellar strut graft yerleştirilmesinin ağız içinden görünümü,
- b. Kolumellar strut graft yerleştirilmesinin ağız dışından görünümü,
- c. Alar taban cinch sütürü uygulaması
- d. Vestibüler insizyonun V veya Y şeklinde kapatılması

IV. BULGULAR OLGU ÖRNEKLERİ

Hiçbir hastada kanama, hematoma, duyu kusuru, fasial sinir hasarı, enfeksiyon ve iyileşme sorunu görülmedi. Ödem 2.haftada tama yakın ortadan kayboldu. Takiplerinde erken dönemde oklüzyonda ve yüzün estetik görünümünde dramatik düzelme görüldü. Operasyon sonrası sonuçların değerlendirilmesi için, bu tezde anlatıldığı gibi maksiller osteotomi ve yumuşak dokuların kapatılmasının aynı cerrah tarafından yapıldığı 50 olgudan 10 olgu incelendi. Ortalama postoperatif takip 3 yıldır (4 ay- 9 yıl) Hastaların klinik muayeneleri ve fotoğrafları değerlendirmede kullanıldı. Hastalar ve fotoğrafları dudakları olabildiğince rahat bir pozisyonda dudak şekli değişikliklerinin objektif saptamasının yapılması için yakından incelendi. Özel olarak muayenede değerlendirilen 2 bölge dudaklar ve burundu. Dudak yapısı ve uzunluğu (subnasale stomion arası) preoperatif ve postoperatif olarak ölçüldü. Dudak boyu değişiklikleri fotoğrafların oranlanması ve dudaklardaki değişikliklerin kaydedilmesiyle değerlendirildi. Burun ucu değişiklikleri için ölçümler burun dış kanat kenarları (dış genişlik) arasından alındı. Burun formundaki transvers değişiklikler operasyon öncesi ve sonrası fotoğraflardan yararlanılarak hastalardan alınan ölçümlerle analiz edildi. Preoperatif vertikal yönde ($S_n' - L_s'$) dudak ölçümü ortalaması $20.5 \text{ mm} \pm 0.5 \text{ mm}$, bununla birlikte postoperatif dudak ölçümü ortalaması ise $21.0 \text{ mm} \pm 0.5 \text{ mm}$ olarak bulundu.


Nasal uç ise cerrahi ile ortalama $2.5 \text{ mm} \pm 0.5 \text{ mm}$ yükselmişti. Kanat genişliği de 8 vakada ölçüldü. Ameliyat öncesi minimum 30 mm , maksimum 33,5 mm arasındaydı. Ameliyattan minimum 3 ay sonra en geniş alanda ortalama değişiklik $1.0 \pm 0.5 \text{ mm}$ bulundu. İki olguda ise ameliyat öncesinde dar olduğundan kanat köklerinin kısmen genişlemesine izin verildi ve bu sebeple analiz kapsamına alınmadı.

Yapılan takiplerde, hastalar geçirdikleri operasyonun sonuçlarından son derece tatmin oldular ve bu olumlu sonueun kendilerine olan güveni arttırdığını buna bađlı olarak da sosyal yaşantılarının daha iyi duruma geldiđini ifade ettiler.





Resim.1 A. Preop.



Resim.1 B. Postop.



Resim.1 C. Preop.



Resim.1 D. Postop.



Resim.1 E. Preop.




Resim.1 F. Postop.

Resim.1 A-F. Aşağıya ve öne doğru maksiller ilerletme yapılan olgu.


A-B. Vertikal maksiller hipoplazi maksillanın öne ve aşağıya repozisyonu operasyonu ile düzeltilmiş.

C. Preoperatif hastada kısa yukarı kıvrılmış dudak, retrakte olmuş columella ve konkav nasolabial kıvrım yapısı görünmektedir.

D. Alar taban sütürü ve üst dudak ı uzatma işlemleri uygulanmış(V-Y kapatma). Hastanın altdan ameliyat öncesi(E) ve sonrası (F) görünümü.




Resim.2 A.Preop




Resim.2 B. Postop.


Resim.2 A-B. Sol burun kanadı tabanı sağdan daha içe yerleşmiş, sağ burun kanadı normal sınırlarda, asimetric maksiller hipoplazi olgusu. Hastaya LeFort I osteotomi yapılarak 5mm maksiller ilerletme ile birlikte depressor septi nasi kası maniplasyonu, maksiller spine korunması, kolumellar strut graft uygulaması, alar base cinch dikişi ile alar genişliğinin korunması, vestibüler insizyonun V-Y mukoza kapatılması işlemi yapıldı.



Resim.3. A. Preop



Resim.3. B. Postop.

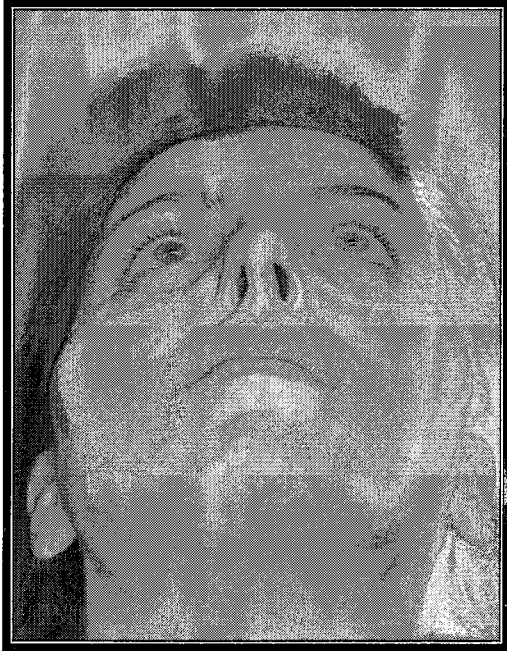

Resim.3. C. Preop

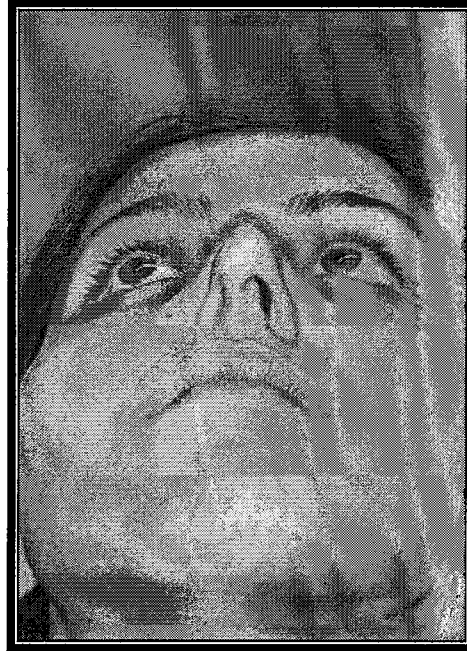
Resim.3. D. Postop 3. ay

Resim.3. E. Postop 7 .ay

Resim.3. A-E. Maksillanın 12 mm öne ilerletildiği olgu. Hastaya depressor septi nasi kasi manipilyasyonu, maksiller spine korunması, kolumellar strut greft uygulaması, alar base cinch dikişi ile alar genişliğin korunması, vestibüler insizyonun V-Y ilerletme ile kapatılması işlemi de yapıldı.



Resim. 4 A Preop



Resim. 4 B Preop



Resim. 4 C Preop



Resim. 4 D Postop

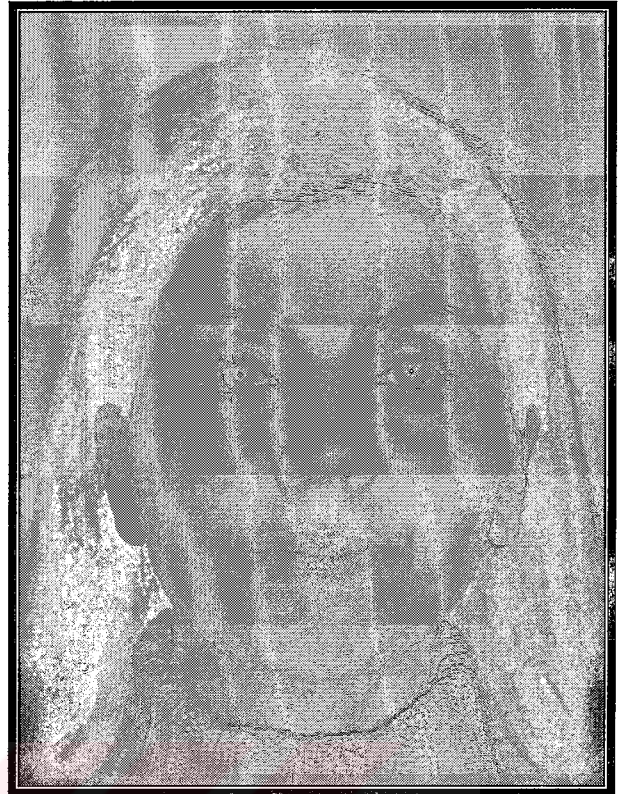Resim. 4 : Vertikal maksiller fazlalık ve sınıf 2 maloklüzyonlu olgu, 3 mm superior maksiller gömme, maksiller spine korunması alar base dikişi ile alar genişliğin korunması, vestibüler insizyonun V-Y mukoza kapatılması işlemleri yapılmıştır

Ameliyat öncesinde Sağ burun kanadı nefes alma sırasında septuma doğru yanaşmaktaydı A,B,C .., Ameliyat sonrasında kanat genişliği 32.5 mm de kontrol altına alınmıştır D.

Burun ucu hafif yuvarlaklaşmış ve havaya kalkmıştır. Belirgin bir columella-lobuler bağlantı vardır ve columella iyi bir pozisyonundadır açısı korunmuştur ve nasolabiyal açı yaklaşık 95 derecedir H.



Resim. 4 E. Preop.




Resim. 4 F. Postop.



Resim. 4 G Preop.



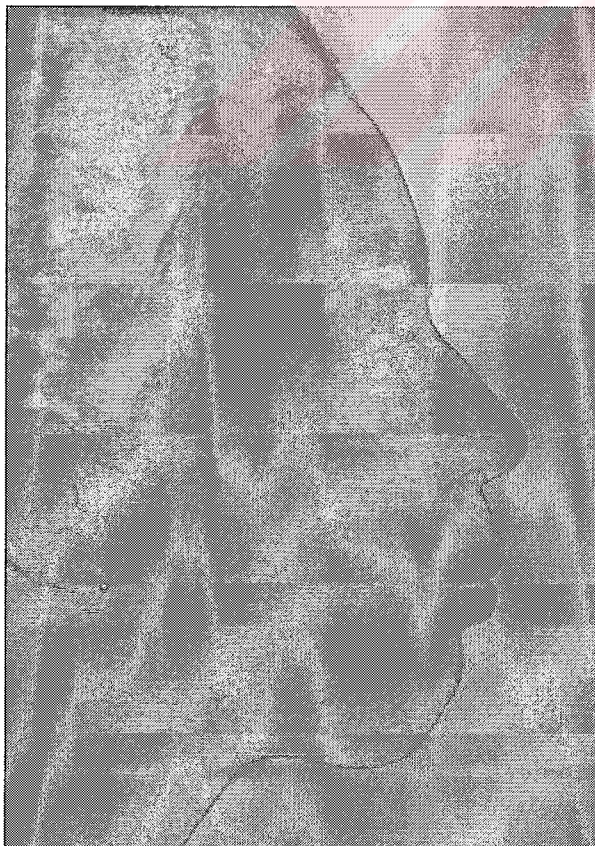Resim. 4 H Postop.



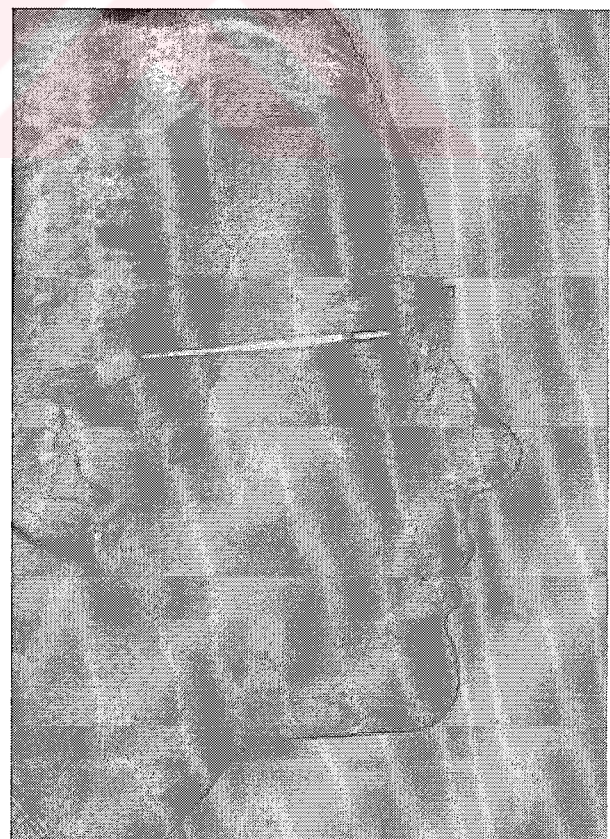
Resim. 5 A.Preop



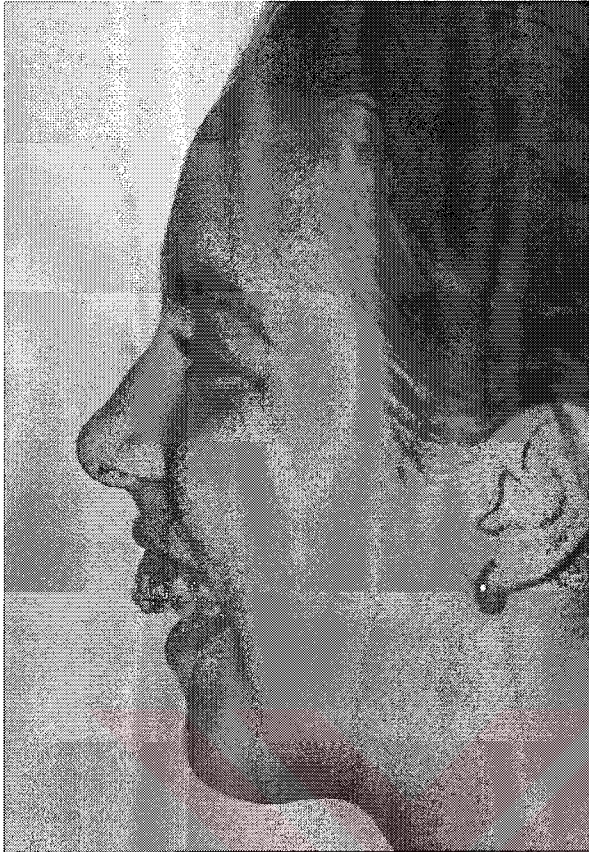Resim. 5 B. Postop. 7.yıl



Resim. 5 C Preop



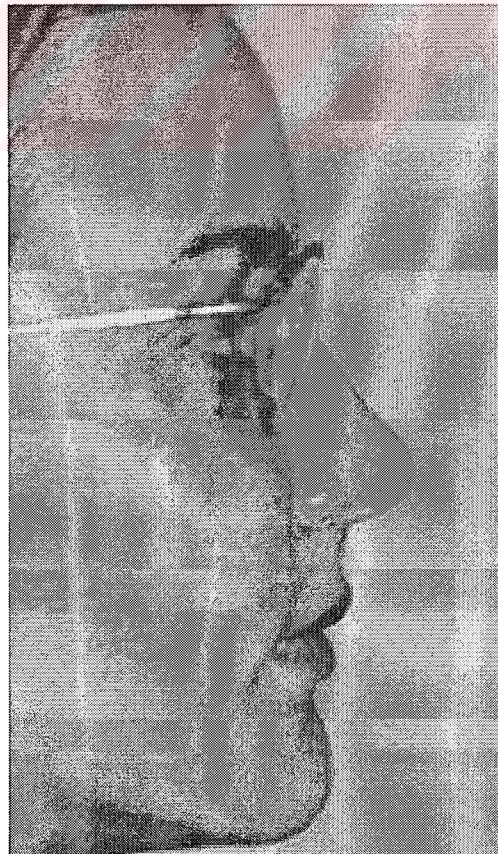Resim. 5 D. Postop 7.yıl



Resim. 5 E Preop



Resim. 5 F Postop 7.yil



Resim. 5 G Postop 7.yil

Resim. 5. A,C,E 3 mm Superior maksiller repozisyon ve geri itme yapılan vertikal maksiller fazlalık mikrogenia ve sınıf 2 maloklüzyonlu bir olguyu göstermektedir. C. Dudak kapanışı zorlanarak olmaktadır. Hastaya depressor septi nasi kası maniplasyonu, maksiller spine korunması, kolumellar strut graft uygulaması, alar base cinch dikişi ile alar genişliğin korunması, vestibüler insizyonun V-Y mukoza kapatılması yapılmıştır. Burun delikleri yuvarlak duruma getirilmiştir. Dudak zorlu kapanışı maxiller gömme ile birlikte osseoz genioplasti yapılarak giderilmiştir. D, F, G. 7.yıl kontrollerinde profilden görünüm dorsumun düz olduğunu ve hafif supratip depresyonun var olduğunu göstermektedir. G. Kolumella iyi bir pozisyonudadır. Nasolabiyal açı yaklaşık 100 derecedir.





Resim.6. A. Preop



Resim.6. B. Postop.

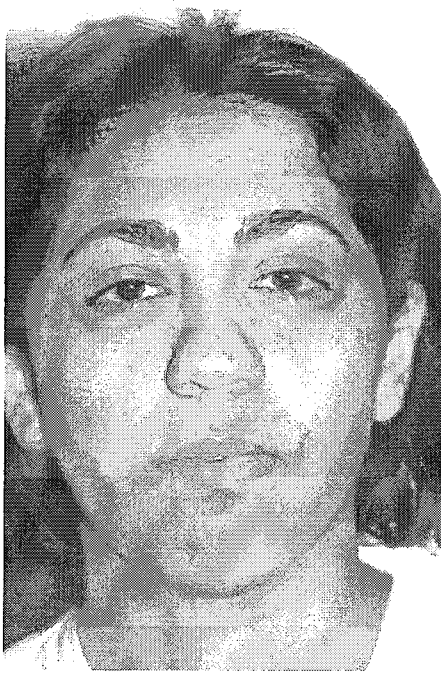

Resim.6. C



Resim.6. D

Resim.6. Anterior maksilla repozisyonu yapılan olgu. Depressor septi nasi kası maniplasyonu, maksiller spine korunması, kolumellar strut graft uygulaması, alar base cinch dikişi ile alar genişliğin korunması, vestibüler insizyonun V-Y mukoza kapatılması ve submental liposuction yapılmıştır.




Resim. 7. A. Preop



Resim. 7. B. Postop.



Resim. 7. C . Preop




Resim. 7. D. Postop

Resim. 7. A,B. Superior maksiller repozisyon osseöz genioplasti yapılan vertikal maksiller fazlalık mikrogenia ve sınıf 2 maloklüzyonlu bir olguyu göstermektedir. C. Dudak kapanışı zorlanarak olmaktadır. Hastaya depressor septi nasi kası manipülasyonu, maksiller spine korunması, kolumellar strut graft uygulaması, alar base cinch dikişi ile alar genişliğinin korunması, vestibüler insizyonun V-Y mukoza kapatılması yapılmıştır. Burun delikleri yuvarlak duruma getirilmiştir. D. Dudak zorlu kapanışı maxiller gömme ile birlikte osseöz genioplasti yapılarak giderilmiştir. B, D, 6.yıl kontrollerinde profilden görünüm dorsumun düz olduğunu ve hafif supratip depresyonun var olduğunu göstermektedir. Kolumella iyi bir pozisyonadadır. Nasolabiyal açı yaklaşık 95 derecedir.




Resim.8 A. Preop



Resim.8 B. Postop.



Resim.8 C Preop




Resim.8 D Postop

Resim.8. A,C. Asimetrik maksillo-mandibular deformitesi olan olgu. Hastaya LeFort I osteotomi ile 5mm maksiller ilerletme ve asimetri düzeltilmesi, mandibulaya sagittal split osteotomi ile mandibular asimetrinin düzeltilmesi yapılmıştır. Depressor septi nasi kası manipasyonu, maksiller spine korunması, kolumellar strut graft uygulaması, alar base cinch dikişi ile alar genişliğin korunması, vestibüler insizyonun V-Y mukoza kapatılması işlemi ayrıca ilave edilmiştir.



Resim.9. A. Preop



Resim.9. B. Postop.

Resim.9. A. Maksiller hipoplazi ve mandibular prognatisi olan bir başka olgu. B. Maksiller ilerletme ve mandibular geriletme ile düzgün bir yüz elde edilmiştir. Depressor septi nasi kası maniplasyonu, maksiller spine korunması, kolumellar strut graft uygulaması, alar base cinch dikişi ile alar genişliğin korunması, vestibüler insizyonun V-Y mukoza kapatılmasından dolayı nasolabial bölge estetiği korunmuştur.



Resim. 10. A. Preop



Resim. 10. B. Postop.

Resim. 10.A, B. Maksiller vertikal uzunluđu ve mandibular prognatisi olan bir başka olgu. Aynı seansta yapılan maksiller gömme ve mandibular geriletme, osseöz genioplasti ve rinoplasti ile düzgün bir yüz elde edilmiştir. Depressor septi nasi kası maniplasyonu, maksiller spine korunması, kolumellar strut graft uygulaması, alar base cinch dikiş i ile alar genişliđin korunması, vestibüler insizyonun V-Y mukoza kapatılması ile burun dudak çevresi estetiđi daha iyi bir konuma getirilmiştir.

V. TARTIŞMA

Maksillanın LeFort I osteotomilerinden sonra vertikal ve horizontal açılardan burun ve dudak görünümünü bozduğu bilinmektedir. Yumuşak ve sert doku değişikliklerinin ve istenmeyen sonuçların önlenmesi ile ilgili katkılar günümüzde de devam etmektedir ve maksilla operasyonları geçiren hastalarda en çok bahsi geçen postoperatif konudur. Ortognatik cerrahi girişim öncesi sert ve yumuşak doku değişimlerini öngörebilmek tedavi sürecinin planlanmasında hayati öneme sahiptir . Cerrahi girişimlerin rafine edilmesi ve rijid fiksasyonun ilerlemesi sayesinde cerrah osseöz komponentleri doğru biçimde hareket ettirebilmekte ve planlanan konumda tutabilmektedir. Oysa yumuşak dokuların durumu farklıdır. Maxiller cerrahi sonrası yüzün yumuşak dokusunda deformasyon olmasının birkaç nedeni vardır; bunlar, esas deformitenin preop doğru olarak ortaya konmamış olması, yumuşak dokuların sert dokulara kıyasla önceden tahmin edilemeyen yer değiştirmesi, ve cerrahi sırasında disseke edilen yumuşak dokuların kapama sırasında uygun bir teknikle onarılmayışı olabilir .

Bunun nedeni kombine ortodontik ve cerrahi tedavinin ardından yumuşak doku morfolojisinin farklı faktörlere bağlı oluşudur. Bunların arasında cerrahi girişim, yaraların kapatılmasında kullanılan yöntem, iskelet ve dental elemanların yeni uzaysal konumu, yumuşak dokuların adaptif nitelikleri, büyüme, diş hareketinin ortodontik vektörleri, dudak dolgunluğu, dudak tonusu, dudak alanı, dudak teması (kompetans), dudak gücü, interlabial aralık, overjet miktarı, yağlı doku miktarı ve muskulatur ve postoperatif ödem yer alır.

Preoperatif nazal morfolojinin ortaya konmayışı, yumuşak dokulara travmatik cerrahi yaklaşım, ve maxilla mobilizasyonunun nazal iskelette ortaya çıkaracağı sonuçların öngörülmesindeki eksiklik özellikle burun alt yarısının estetiğin bozulmasına neden olur.

Güldüğümüz veya bazı sözcükleri kullanarak konuştuğumuz zaman nasolabial açı daralırken üst dudığımız kısılır, burnumuzun ucu aşağıya sarkar ve içeriye doğru döner. Üst dudanın burnun dinamiğine etkisinin aşırı olduğu hastalarda özellikle dikkate alınmasını gerektirir. Son zamanlarda gülme ile ilgili olarak burun ve üst dudak harmonisinin önemi artmış ve çoğu estetik burun girişimlerinde dikkate alınmaya başlanmıştır (25). Dudak hareketi genelde maksiller onarımın yapıldığı tarafa doğrudur. Çalışmalar dudakların maksillanın superior onarımına bağlı olarak 0,2-0,38 kısaldığını göstermiştir (41,68,71). Phillips ve ark. LeFort I osteotomi ve gömme uygulanan ve burun kanadı kökünde genişleme, üst dudak kırmızılığında azalma olan 30 hastayı değerlendirmiştir. LeFort I osteotomisinin hastaların nasal morfolojik özelliklerinde yaptığı bozuklukları tahammül edilmesi zor olarak yorumlandığını bildirmişlerdir (70).

Ortalama olarak bu analizler yeterlidir; fakat tahminler genelde dudakların maksiller gömme ile aynı oranda vertikal hareket çeşitliliği gösterdiğinden olması gerekenden düşüktür. Orjinal çalışmaların dikkatli analizleri dudak hareketi deviasyonlarının oldukça fazla ve çeşitli olduğunu göstermiştir.

Bu tutarsızlıklar cerrahi vakaların sonuçlarını tahmin etmeyi zorlaştırmaktadır. Postoperatif olarak dudak çok düz olabilir, maksiller dişler hiç görülmeyebilir veya dudaklar maksiller dişlerin artmış görünümüyle birlikte çok kısa kalabilir. Bununla beraber dudaklarda tahmin edilemeyen morfolojik değişiklikler görülebilir. Üst dudak maksiller girişimleri takiben daha ince olmaya eğilimlidir; normal dudak duruşu bozulur ve dudak kırmızılığı artar. Ağız köşelerinin aşağı dönmesi, burun kökü genişlemesi sıklıkla maksiller aşırı gömme alakalıdır.

Burun kanadı genişlemesi genellikle sorun değildir çünkü uzun yüz sendromlu hastaların burun kökleri genelde dardır; fakat bir kısım hastanın burun kökü genişliği operasyondan

önce normaldir. Genelde bu hastalar ön açık ısırımı olan hastalardır. Bu vakaların hepsinde maksillanın şu anda kullanılan tekniklerin herhangi birine maruz kalması sonucu istenmeyen yumuşak doku değişiklikleri meydana gelir. Bu istenmeyen değişiklikler yüz kaslarındaki değişikliklerden kaynaklanır.

Radney ve ark.(41) yumuşak doku cevabının öngörülmesinde çok değişkenli regresyon oranlarının basit regresyon oranlarına göre daha güvenilir olduğunu belirtmişlerdir. 10 olgunun 9'unda çok değişkenli regresyon oranları ile yumuşak doku noktalarının tamamına yakınının 2 mm yanılma payı ile öngörüsünün mümkün olduğunu vurgulamışlardır. Araştırmacıların verileri çok değişkenli regresyon oranlarının kullanımını destekler niteliktedir. Araştırmacılar yumuşak dokuyu etkileyebilecek iskeletsel faktörlerin araştırılması ve tanımlanması gereğini vurgulamışlardır. Bazı vakaların önceden tahmin edilemeyen çok değişkenlik gösterdiğinden Radney ve Jacobs maksilla vertikal hareket yapmasa bile dudakların vertikal düzlemde kısaldığını göstermişlerdir (41).

Betts ve ark. (46) maksiller cerrahi sonrası nasolabial morfolojik değişimleri 21 hasta üzerinde araştırmışlardır. Araştırmacılar öngörü oranlarının oluşturulmasında yumuşak doku insizyon kapatma teknikleri, alar taban cinch sütürü, nasal spine şekillendirmesi, yaş ve cinsiyet gibi değişkenleri eklemiştir. Bu değişkenlerle yapılan öngörülerin daha önceki çalışmalara göre daha doğru olacağını belirtmişlerdir.

Posterior maksilladaki değişiklikler de hesaba katılınca vertikal dudak hareketleri ve vertikal maksiller hareketler arasında birliktelik olduğunu göstermişlerdir.

Bell (72) deri yüzeyi ile bağlantılı mukozal yüzeyin kısılmasıyla meydana gelen üst dudağın kötü görünen incelmelerini tarif etmiştir. Mukozal insizyondaki postoperatif skar dokusu vertikal incelmenin nedeni olarak gösterilmektedir.

Bu bulgular maksiller osteotomi sonunda dudak ve burun üzerinde istenmeyen sonuçların düzeltilmesinin de gerekliliğini desteklemektedir. Kas yapısının bu tarz oryantasyonu yapıldığı zaman dudak ameliyat öncesi uzunluğuna gelir ve ağız köşelerinin değişiklikleri kontrol altına alınır. Bu tekniklerin uygulanmadığı hastalarda burun genişliğinin ameliyattan önce yeterli iken burun kanadı genişlemesi estetik olmayan sonuçlara yol açabilir. Böylece hastaya ameliyattan sonra burun genişliğini düzeltmeye yönelik rinoplasti gerekecektir. Fakat bu gereklilik vestibüler insizyon kapatılırken yapılan V-Y dudak kapatılmasıyla beraber uygulanan kanat kartilajlarını destekleyen transvers nasalis kasının dikkatli yerleştirilmesi ve anlatılan diğer teknik uygulamalar ile ortadan kalkar. Sadece nasal dikiş uygulanan hastalarda burun kökü genişlemesi daha sık görülür. Burun ucunu desteklemek için depressör septi kasının reoryantasyonu, kolumellar strut graft uygulaması ve V-Y kapatılma nasal dikişlerle beraber kullanılır ve gereklidir.

Bu çalışmanın sonuçları depressör septi nasi kası maniplasyonu, maksiller spine düzenlemesi, kolumellar strut graft uygulaması, alar base cinch dikişi ile alar genişliğinin korunması, vestibüler insizyonun V-Y mukoza kapatılması tekniklerinin kombine kullanılmasının güvenilirliğini desteklemiştir.

VI. SONUÇ

Ortognatik cerrahi işlemlerinde amaç sadece oklüzyonu düzeltmek değil aynı zamanda yüz estetiğini de daha iyi bir duruma getirmek olmalıdır. Bu nedenle orofasial kasların form ve fonksiyonları da göz önüne alınarak onları uygun anatomik yerlere getirmek ve yumuşak dokuları destekleyecek önlemleri almalıdır. Bunun için depressor septi nasi kası manipülasyonu, kolumellar strut graft uygulaması, alar base dikişi ve alar genişliğin korunması, nasal spinanın kontrolü, insizyon kapama teknikleri, vestibüler insizyonun V-Y kapatılması olumlu sonuçların alınmasını sağlar.

Bu gerçek anlaşıldığında yumuşak dokuların desteği cerrah tarafından dikkatlice sağlanır. Bu sayede maksiller osteotomileri takiben görülen istenmeyen perioral ve nasal sonuçlar engellenebilir.

VII. KAYNAKLAR

1. Bhatia AF. Facial profile-esthetics and acceptance. *Indian J Dent Res.* 1989 Apr-Sep;1(23):45-53.
2. Burcal RG, Laskin DM, Sperry TP. Recognition of profile change after simulated orthognathic surgery. *J Oral Maxillofac Surg.* 1987 Aug;45(8):666-70.
3. Matthews TG. The anatomy of a smile. *J Prosthet Dent.* 1978 Feb;39(2):128-34.
4. Hulsey CM. An esthetic evaluation of lip-teeth relationships present in the smile. *Am J Orthod.* 1970 Feb;57(2):132-44.
5. Mackley RJ. An evaluation of smiles before and after orthodontic treatment. *Angle Orthod.* 1993 Fall;63(3):183-90
6. Burstone CJ. Integumental contours and extension patterns. *Angle Orthod.* 1959; 29:93-104.
7. Peck H, Peck S. A concept of facial esthetics. *Angle Orthod.* 1970 Oct;40(4):284-318.
8. Le Fort R. Etude experimentale sur les fractures de la machoire superieure. *Rev Chir Paris* 23:208. 360. 479, 1901
9. Moloney F, Worthington P. The origin of the Le Fort I maxillary osteotomy: Cheever's operation. *J Oral Surg.* 1981 Oct;39(10):731-4.
10. Wasmund J. *Lehrbuch der praktischen chirurgie de Mundes und der Kiefer*, vol 1. Leipzig , Meusser 1935
11. AuxhausenG. Behandlung veralterer disloziert geheitter Oberkieferbruche. *Dtsch Zahn Mund Kieferheilk* 1:334-339,1934
12. Schuchardt K. Experience with the surgical treatment of deformities of the jaws:prognathia, micrognathia, and open bite. In Wallaca AG editor: SEcond congress of Int. Society of Plastic Surgeons, London, 1959, Livingstone.
13. Converse JM, Shapiro HH. Treatment of developmental malformations of the jaws. *Plast Reconstr Surg.* 1952 Nov;10(5):316-53.
14. Stoker NG, Epker BN. The posterior maxillary ostectomy: a retrospective study of treatment results. *Int J Oral Surg.* 1974;3(4):153-7.
15. Bell WH Le Forte I osteotomy for correction of maxillary deformities .*J Oral Surg.* 1975 Jun;33(6):412-26
16. Obwegeser HL Surgical correction of small or retrodisplaced maxillae. The "dish-face" deformity. *Plast Reconstr Surg.* 1969 Apr;43(4):351-65.

17. Larrabee WF, Makielski KH, Henderson JL. Surgical anatomy of the face (2nd ed). Lippincott William and Wilkins, Philadelphia 2004. pg 59
18. Schendel S, Delaire J: Functional musculoskeletal correction of secondary unilateral cleft lip deformities: Combined lip-nose correction and Le Fort I osteotomy, *J Maxillofac Surg* 9:108, 1981
19. Turvey TA, Fonseca RJ. The anatomy of the internal maxillary artery in the pterygopalatine fossa: its relationship to maxillary surgery. *J Oral Surg.* 1980 Feb;38(2):92-5.
20. Siebert JW, Angrigiani C, McCarthy JG, Longaker MT. Blood supply of the Le Fort I maxillary segment: an anatomic study. *Plast Reconstr Surg.* 1997 Sep;100(4):843-51.
21. Bell WH. Biologic basis for maxillary osteotomies. *Am J Phys Anthropol.* 1973 Mar;38(2):279-89.
22. Bell WH, Fonseca RJ, Kenneky JW, Levy BM. Bone healing and revascularization after total maxillary osteotomy. *J Oral Surg.* 1975 Apr;33(4):253-60.
23. Daniel RK. The nasal tip: anatomy and aesthetics. *Plastic Reconstruct Surg* 89(2)216,1992.
24. Davies DV, Compland RE. Gray's Anatomy-descriptive and applied,34ed.London:Longsmans,1967.
25. Pinto EBDS, Rocha RP,Filho WQ, Neto ES, Zacharias KG, Amancio EA, and Camargo AB. Anatomy of the median part of the septum depressor muscle in aesthetic surgery. *Aesth Plast Surg* 22:111-115,1998
26. Subtelny JD, A longitudinal study of soft-tissue facial structures and their profile characteristics, defined in relation to underlying skeletal structures. *Am J Orthod* 1959 45: 481-507
27. Vig PS, Cohen AM. Vertical growth of the lips: a serial cephalometric study. *Am J Orthod.* 1979 Apr;75(4):405-15.
28. Mamandras AH. Linear changes of the maxillary and mandibular lips. *Am J Orthod Dentofacial Orthop.* 1988 Nov;94(5):405-10.
29. Nanda RS, Meng H, Kapila S, Goorhuis J. Growth changes in the soft tissue facial profile. *Angle Orthod.* 1990 Fall;60(3):177-90.
30. Genecov JS, Sinclair PM, Dechow PC. Development of the nose and soft tissue profile. *Angle Orthod.* 1990 Fall;60(3):191-8.

31. Behrents, R.G. Growth of the aging craniofacial skeleton, Ann Arbor: Center for Human Growth and Development, University of Michigan. Craniofacial Growth Series. Volume 17 (1985).
32. Bjork N, Eliasson S, Wictorin L. Changes of facial profile after surgical treatment of mandibular protrusion. A cephalometric study, 1 and 11 years after treatment. *Scand J Plast Reconstr Surg.* 1971;5(1):41-6.
33. Hershey HG, Smith LH. Soft-tissue profile change associated with surgical correction of the prognathic mandible. *Am J Orthod.* 1974 May;65(5):483-502
34. Knowles CC. Changes in the profile following surgical reduction of mandibular prognathism. *Br J Plast Surg.* 1965 Oct;18(4):432-4.
35. Carlotti AE Jr, Aschaffenburg PH, Schendel SA. Facial changes associated with surgical advancement of the lip and maxilla. *J Oral Maxillofac Surg.* 1986 Aug;44(8):593-6.
36. Dann JJ 3rd, Fonseca RJ, Bell WH. Soft tissue changes associated with total maxillary advancement: a preliminary study. *J Oral Surg.* 1976 Jan;34(1):19-23
37. Freihofer HP. Latitude and limitation of midface movements. *Br J Oral Maxillofac Surg.* 1984 Dec;22(6):393-413.
38. Jensen AC, Sinclair PM, Wolford LM. Soft tissue changes associated with double jaw surgery. *Am J Orthod Dentofacial Orthop.* 1992 Mar;101(3):266-75.
39. Lines PA, and Steinhäuser EW. Soft tissue changes in relationship to movement of hard structures in orthognathic surgery: a preliminary report *J Oral Surg .* (1974). 32, 891-6.
40. Mansour S, Burstone C, Legan H. An evaluation of soft-tissue changes resulting from Le Fort I maxillary surgery. *Am J Orthod.* 1983 Jul;84(1):37-47.
41. Radney LJ, Jacobs JD. Soft-tissue changes associated with surgical total maxillary intrusion. *Am J Orthod.* 1981 Aug;80(2):191-212.
42. Rosen HM. Lip-nasal aesthetics following Le Fort I osteotomy. *Plast Reconstr Surg.* 1988 Feb;81(2):171-82.
43. Schendel SA, Eisenfeld JH, Bell WH, Epker BN. Superior repositioning of the maxilla: stability and soft tissue osseous relations. *Am J Orthod.* 1976 Dec;70(6):663-74
44. Wolford LM, Hilliard FW, Dugan Dj. Surgical treatment objective : a systematic approach to the prediction tracing. St. Louis: CV Mosby, 1985.

45. Heliovaara A, Hukki J, Ranta R, Rintala A. Soft tissue profile changes after Le Fort I osteotomy in UCLP patients. *J Craniomaxillofac Surg.* 2000 Feb;28(1):25-30.
46. Betts NJ, Vig KW, Vig P, Spalding P, Fonseca RJ. Changes in the nasal and labial soft tissues after surgical repositioning of the maxilla. *Int J Adult Orthodon Orthognath Surg.* 1993;8(1):7-23.
47. al-Waheidi EM, Harradine NW. Soft tissue profile changes in patients with cleft lip and palate following maxillary osteotomies. *Cleft Palate Craniofac J.* 1998 Nov;35(6):535-43.
48. Rosenberg A, Muradin MS, van der Bilt A. Nasolabial esthetics after Le Fort I osteotomy and V-Y closure: a statistical evaluation. *Int J Adult Orthodon Orthognath Surg.* 2002;17(1):29-39.
49. O'Ryan F, Schendel S. Nasal anatomy and maxillary surgery. I. Esthetic and anatomic principles. *Int J Adult Orthodon Orthognath Surg.* 1989;4(1):27-37.
50. O'Ryan F, Schendel S. Nasal anatomy and maxillary surgery. II. Unfavorable nasolabial esthetics following the Le Fort I osteotomy. *Int J Adult Orthodon Orthognath Surg.* 1989;4(2):75-84.
51. O'Ryan F, Carlotti A. Nasal anatomy and maxillary surgery. III. Surgical techniques for correction of nasal deformities in patients undergoing maxillary surgery. *Int J Adult Orthodon Orthognath Surg.* 1989;4(3):158-74.
52. Bell WH, Dann JJ III. Correction of dentofacial deformities by surgery in the anterior part of jaws. *Am J Orthod* 1973 ; 64: 162-87
53. Schendel SA, Williamson LW. Muscle reorientation following superior repositioning of the maxilla. *J Oral Maxillofac Surg.* 1983 Apr;41(4):235-40.
54. Proffit WR, Epker BW. Treatment planning for dentofacial deformities. In Bell WH, Proffit WR, White RP Jr(eds). *Surgical Correction of Dentofacial Deformities.* Philadelphia: Saunders, 1980:187-99
55. Lew KK, Loh FC, Yeo JF, Loh HS. Profile changes following anterior subapical osteotomy in Chinese adults with bimaxillary protrusion. *Int J Adult Orthodon Orthognath Surg.* 1989;4(3):189-96.
56. Stella JP, Streater MR, Epker BN, Sinn DP. Predictability of upper lip soft tissue changes with maxillary advancement. *J Oral Maxillofac Surg.* 1989 Jul;47(7):697-703.
57. Engel GA, Quan RE, Chaconas SJ. Soft-tissue change as a result of maxillary surgery. A preliminary study. *Am J Orthod.* 1979 Mar;75(3):291-300.

58. Ayoub AF, Mostafa YA, el-Mofty S. Soft tissue response to anterior maxillary osteotomy. *Int J Adult Orthodon Orthognath Surg.* 1991;6(3):183-90.
59. Wolford LM. Discussion on Lip-nasal aesthetics following Le Fort I osteotomy. *Plast Reconstr Surg.* 1988 Feb;81(2):180-2
60. Oliver BM. The influence of lip thickness and strain on upper lip response to incisor retraction. *Am J Orthod.* 1982 Aug;82(2):141-9.
61. Holdaway RA. A soft-tissue cephalometric analysis and its use in orthodontic treatment planning. Part I. *Am J Orthod.* 1983 Jul;84(1):1-28.
62. Lassus C: Thickening the thin lips. *Plast Reconstr Surg* 68:950, 1981.
63. Guymon M, Crosby DR, Wolford LM. The alar base cinch suture to control nasal width in maxillary osteotomies. *Int J Adult Orthodon Orthognath Surg.* 1988;3(2):89-95.
64. Mack JA, Vizuetta JR, Labanc J. Three-dimensional changes of upper lip and nose following maxillary superior repositioning. Presented at 68. Annual meeting, American Association of Oral and Maxillofacial Surgeons, New Orleans, September 1986.
65. Millard DR Jr. The alar cinch in the flat, flaring nose. *Plast Reconstr Surg.* 1980 May;65(5):669-72.
66. Collins PC, Epker BN. The alar base cinch: a technique for prevention of alar base flaring secondary to maxillary surgery. *Oral Surg Oral Med Oral Pathol.* 1982 Jun;53(6):549-53
67. Westermarck AH, Bystedt H, Von Konow L, Sallstrom KO. Nasolabial morphology after Le Fort I osteotomies. Effect of alar base suture. *Int J Oral Maxillofac Surg.* 1991 Feb;20(1):25-30.
68. Schendel SA, Delaire J. Facial muscles: Form, Function and reconstruction in dentofacial deformities. In Bell WH, Proffit WR, White RP Jr(eds). *Surgical Correction of Dentofacial Deformities.* Philadelphia: Saunders, 1980:259-280
69. Hackney FL, Nishioka GJ, Van Sickels JE. Frontal soft tissue morphology with double V-Y closure following Le Fort I osteotomy. *J Oral Maxillofac Surg.* 1988 Oct;46(10):850-6.
70. Phillips C, Devereux JP, Camilla Tulloch JF, Tucker MR. Full-face soft tissue response to surgical maxillary intrusion. *Int J Adult Orthodon Orthognath Surg.* 1986 Autumn;1(4):299-304.
71. Epker BN, Schendel S: Total maxillary surgery, *Int J Oral Surg* 1980; 9:1,

72. Bell WH, Proffit WR: Maxillary excess, in Surgical Correction of Dentofacial Deformities, Vol. I. Philadelphia, WB Saunders Co., 1980

