



**KEBAN BARAJ GÖLÜ'NDEN YAKALANAN
MASTACEMBELUS MASTACEMBELUS (BANK VE
SOLANDER 1794) KARACIĞERİNİN HİSTOLOJİK
OLARAK İNCELENMESİ**

Büşra KAYA

**YÜKSEK LİSANS TEZİ
Su Ürünleri Yetiştiriciliği Anabilim Dalı**

**Danışman: Prof. Dr. Sibel KÖPRÜCÜ
Ekim-2019**

T.C
FIRAT ÜNİVERSİTESİ
FEN BİLİMLERİ ENSTİTÜSÜ

KEBAN BARAJ GÖLÜ'NDEN YAKALANAN *MASTACEMBELUS*
MASTACEMBELUS (BANK VE SOLANDER 1794) KARACİĞERİNİN
HİSTOLOJİK OLARAK İNCELENMESİ

YÜKSEK LİSANS TEZİ

BÜŞRA KAYA
(151128102)

Tezin Enstitüye Verildiği Tarih: 02 Temmuz 2019
Tezin Savunulduğu Tarih: 16 Ekim 2019

Tez Danışmanı : Prof. Dr. Sibel KÖPRÜCÜ (F.Ü)
Diğer Jüri Üyeleri : Prof. Dr. Mine YAMAN (F.Ü)
Dr. Öğr. Üyesi Fatma CAF (B.Ü)



EKİM-2019

ÖNSÖZ

Bu tez çalışmasının tüm aşamalarında yardımlarını ve kıymetli zamanını esirgemeyen değerli danışman hocam sayın Prof. Dr. Sibel KÖPRÜCÜ' ye değerli katkılarından dolayı teşekkürlerimi sunarım.

Büşra KAYA
ELAZIĞ- 2019

İÇİNDEKİLER

	<u>Sayfa No</u>
ÖNSÖZ	II
İÇİNDEKİLER	III
ÖZET	IV
ŞEKİLLER LİSTESİ	VI
TABLolar LİSTESİ	VII
1. GİRİŞ	1
2. MATERYAL ve METOT	10
2.1. Materyal.....	10
2.1.1. Araştırma Bölgesi.....	10
2.1.2. Balıkların Temini	11
2.2. Metot	11
2.2.1. Balıkların Ölçümü	11
2.2.2. Histolojik Tespit İşlemi ve Blokların Hazırlanması.....	11
2.2.3. Histokimyasal Boyamalar	13
2.2.3.1. Hemotoksilen & Eosin Boyaması (Luna, 1968)	14
2.2.3.2. Periyodik asit- schiff (PAS) Boyaması (Luna, 1968).....	15
2.2.3.3. Crossman Üçlü Boyaması (Crossman ., 1937).....	16
3. BULGULAR	17
4. TARTIŞMA ve SONUÇLAR	24
5. KAYNAKLAR	27
6. ÖZGEÇMİŞ	33

ÖZET

Keban Baraj Gölü'nden Yakalanan *Mastacembelus mastacembelus* (Bank ve Solander 1794) Karaciğerinin Histolojik Olarak İncelenmesi

Bu çalışmada; Elazığ Keban Baraj Gölü'nden temin edilen 5 adet *Mastacembelus mastacembelus* (Bank and Solander, 1794) karaciğerinin histolojik yapısı ışık mikroskopunda incelendi.

Karaciğer, *M.mastacembelus*'un büyük iç organıdır. Periton boşluğunu perikart boşluğundan ayıran transversa septumuna yakındır. Anatomik olarak karaciğer bir lobdan oluşur. Karaciğer başlıca histolojik bileşenlerden oluşur. Parankimi hepatositleri içerir. Çevredeki glisson kapsülünün devamı olan stromanın bağ dokusu kollajendir. Santral venleri oluşturan endotel hücreleri, az miktarda bağ dokusu ile çevrilidir.

Karaciğerin toplam hücre yoğunluğunun büyük kısmını büyük ve poligonal şekilli hepatositler oluşturmaktadır. Bu hücreler tek ya da iki çekirdek içermektedir. Glikojen depoları bulunmaktadır.

Hepatositler arasında kılcal damar olan sinüzoidler bulundu. Sinüzoidler hematoksilen eosin boyamasında, hepatositler arasında soluk pembe olarak görüldü. Hepatositler ve sinüzoidler arasında disse aralığı (perisinusoidal) mevcuttu. Ayrıca, sinüzoidler, oval çekirdeği içeren kuppfer hücresi denilen spesifik bir hücre tipi içermektedir.

Safra kanalları, küboidal veya kolumnar epitel hücreleri nedeniyle kan damarlarından kolayca ayırtedilmektedir. Karaciğerde hepatik arter ve hepatik portal ven bulunmaktadır. Bu damarların etrafında ise bağ doku lifleri çevrilidir.

Anahtar Kelimeler: *Mastacembelus mastacembelus*, karaciğer, histoloji.

SUMMARY

Histological Examination of *Mastacembelus mastacembelus* (Bank ve Solander 1794) Liver Caughted from Keban Dam Lake

In this study, the histological structure of liver of five *Mastacembelus mastacembelus* (Bank and Solander, 1794) obtained in Keban Dame Lake were examined in the light microscope.

The liver is the large internal organ of the *M. mastacembelus* body. it is close to the transversa septum which seperates the peritoneal cavity from the pericardial cavity.. Anatomically the liver consists of one lobes. The liver consists of the major histological components. Parenchyma, which is represented by hepatocytes. Stroma consists of connective tissue and contains the vessels. It which is a continuation of the surrounding capsule of Glisson. It the connective tissue of the stroma is collagen. The endothelial cells forming the central veins are surrounded by a small quantity of connective tissue fibers.

Sinusoids, which are capillaries travelling between hepatocytes. The sinusoids appear as pale spaces between the hepatocytes in hematoxylin and eosin (H&E) staining. Spaces of Disse (perisinusoidal), which are located between the hepatocytes and the sinusoids. In addition, sinusoids contain a specific cell type called kupffer cell, containing ovoid nuclei.

Hepatosit are large and polygonal shape cells make up most of the total cells of the liver. They can contain between one and two nuclei, which are large and spherical. These cells has got Glycogen deposits.

The ducts of the biliary are easily distinguished from blood vessels by the lining of cuboidal or columnar epithelial cells. There are hepatic artery and hepatic portal vein in the liver. The endothelial lining of the sublobular veins is surrounded by a high quantity of connective tissue fibers, consisting of a layer of both collagenous and elastic fibers.

Key words: *Mastacembelus mastacembelus*, liver, histology.

ŞEKİLLER LİSTESİ

Sayfa No

Şekil 2.1. Balıkların temin edildiği bölgenin haritası.....	10
Şekil 2.2. <i>Mastacembalus mastacembalus</i> 'larda boy ölçümü	11
Şekil 2.3. Karaciğer dokusunun parafin blokları.....	13
Şekil 3.1. <i>Mastacembelus mastacembelus</i> 'un karaciğer yapısı (orijinal).....	17
Şekil 3.2. <i>M.mastacembelus</i> karaciğerindeki büyük bölümü kaplayan hepatositler, (H&E).....	18
Şekil 3.3. <i>M.mastacembelus</i> 'un karaciğerinde hepatositler (a), safra kanalı (b) ve eritrositler (c), kuppfer hücresi (d), (H&E).....	19
Şekil 3.4. <i>M.mastacembelus</i> 'un karaciğerindeki glikojen depoları (PAS).	19
Şekil 3.5. <i>M.mastacembelus</i> 'un karaciğerindeki safra kanalları (a), sinuzoidler (b), hepatik ven (c), boş vakuoller (d), (H&E).	20
Şekil 3.6. <i>M.mastacembelus</i> 'un karaciğerinde safra prizmatik epitel hücreler (a),safra lümeni (b) bağ doku (c) (Crossman).	21
Şekil 3.7. Karaciğerde hepatik ven ve hepatik arter etrafındaki bağ doku iplikleri (a) (Crossman).	21
Şekil 3.8. <i>M.mastacembelus</i> 'un karaciğerinde farklı büyüklüklerdeki safra kanalları (a), kollagen bağ doku iplikleri (b), (Crossman).	22
Şekil 3.9. Karaciğerde safra kanalı (a), hepatik ven (b), eritrositler (c), boş vakuoller (d), sinuzoidler (e), hepatosi(f), (H&E).	23

TABLolar LİSTESİ

Sayfa No

Tablo 2.1. Uygulanan histokimyasal boyamalar 13

Tablo 3.1. Çalışmada kullanılan *Mastacembelus mastacembelus*'ların boy ve ağırlıkları. 17



1. GİRİŞ

Mastacembelidae familyası doğu bölgesinde Mastacembelinae ve Afrika'da endemik olan Afromastacembelinae olarak iki subfamilyaya sahiptir. Mastacembelinae subfamilyası Mastacembelus ve Magrognathus genuslarını, Afromastacembelinae subfamilyası ise Caecomastacembelus ve Aethiomastacembelus genuslarını içermektedir (Travers, 1988).

M. mastacembelus, ilk olarak *Ophidium mastacembelus* olarak tanımlanmıştır (Coad ve Keivany, 2002). Daha sonraki yıllarda *Ophidium simack* (Walbaum, 1792), *Rhynchabdella halepensis* (Bloch ve Schnider, 1801), *M. halepensis* (Cuvier ve Valenciensis, 1831), *M. (sic) halepensis* (Heckel, 1846), *M. aleppensis* (Günther, 1831, Sauvage, 1884) ve *M. Simack* (Walbaum, 1729) olarak isimlendirilmiştir (Kılıç,2002).

Ekingen ve Sarıeyyüpoğlu (1981), *M. mastacembelus*'un Keban Baraj Gölü ve Atatürk Baraj Gölü'nde tespiti ve teşhis anahtarı çıkartılmış. Ayrıca Tohma Çayı, Kozluk Çayı ve Sultansuyu Çayı'nda tespiti ve tanımı yapılmıştır (Erdemli ve Kalkan,1996).

Çalışmada kullanılan balık türünün sistematikteki yeri aşağıdaki gibidir (Travers, 1988; Kritsky vd.; 2004).

➤ Alem	: Animalia
➤ Filum	: Chordata
➤ Altfilum	: Vertebrata
➤ Süpersınıf	: Pisces
➤ Üst sınıf	: Gnathostomata
➤ Sınıf	: Osteichthyes
➤ Altsınıf	: Actinopterygii
➤ Ordo	: Opisthomi
➤ Familya	: Mastacembelidae

Tatlı sularda yaşayan Mastacembelidae familyası üyeleri Afrika, Kore ve Malezya'ya kadar uzanan hat boyunca, ayrıca Doğu Hindistan, Suriye ve İran ortalarına kadar coğrafik olarak yayılım gösterdiği bilinmektedir. Bu yayılımlara göre düşük rakımlarda ve yüksek habitatlarda yaşayan bu familya üyeleri, akarsularda ve durgun sularda olmak üzere

kayalıklarda veya bol vejetasyonlu kıyı kesimlerinde yaşarlar (Coad ve Keivany, 2002; Jalali vd., 2008).

Türkiye’de sadece Mastacembelus genusuna ait olan sadece *M. mastacembelus* (Bank ve Solander, 1794) türü yaşamakta ve Fırat ile Dicle nehir sisteminde dağılım göstermektedir. Bu türün özellikle Atatürk Baraj Gölü başta olmak üzere bölgedeki baraj göllerinde ticari amaçlı avcılığı yapılabilmektedir (Çakmak ve Alp, 2010).

Genel olarak ventral yüzgeçlerinin olmaması, vücut şekillerinin ince uzun yapılı olması sebebiyle yılan balıklarına benzemesi ve sırt kısmındaki dikenlerin bulunmasıyla Mastacembalidae familyası aynı zamanda dikenli yılan balıkları olarak da isimlendirilir. Çenelerde sivri dişleri bulunmakla birlikte ağız ve solungaç açıklıkları küçüktür. Solungaç açıklığı boğaz bölgesinin gerisine yerleşmiştir. Tek loblu basit bir hava kesecikleri ve iki adet pilorik uzantıları bulunmaktadır. Dorsal yüzgecin önünde 32-34 anal yüzgecin önünde de 3 adet bulunan, istenildiği zaman yatırılıp kaldırılabilen dikenler mevcuttur. Dorsal, anal ve kaudal yüzgeçleri birleşerek ortak bir bant şeklini almışlardır. Vücutları gri-esmer renkte, yan yüzeylerinde birbirlerinden belirgin bir şekilde ayrılmış bulunan 18-22 adet koyu lekeler bulunmaktadır. Vücutları genellikle pulsuz ve sağlam bir deri ile örtülü (Geldiay ve Balık, 1988), familyaya ait bazı türlerde ise karakteristik küçük cycloid pullar bulunmaktadır. Rostral uzantı, burnun önünde yer alıp bu familyanın en önemli karakteristik özelliklerinden biridir. Bu uzantı merkez rostral dokunacın sağ ve sol tarafında olmak üzere iki adet tübüler anterior burun deliği taşımaktadır (Vreven, 2004).

Mastacembelidae familyası üyeleri sular kurduğunda bile bir süre yaşayabilmektedir. Bu türlerin soluk alma hareketlerini durdurdukları sırada kış uykusunda kısa veya uzun periyotlar için dinlenebilir durumda kalabilme yetenekleri vardır. Genel anlamda karnivor balıklar olup diğer balıkların yumurta ve larvalarını da tüketebilmektedirler. Bazı türleri avcılıkta diğerleri ise akvaryum balıkçılığı açısından ekonomik öneme sahiptir. Bu türler alt tabakada ağır ağır ilerleyerek dipte süzülüp, üç loptan oluşmuş hassas burunlarıyla uygun bir yer seçerler, kuyruk ve vücudun çoğu kısmı gizlenene kadar ileri doğru hareket ederler (Sufi, 1956).

Geldiay ve Balık, (1988), Genellikle vejetasyonu bol çamurlu ve kumlu zeminler üzerinde yaşayan *M. mastacembelus*’un eti sevilerek tüketilmekle birlikte, gündüz bitkiler arasına sinerek, dip çamur içerisine gömülerek ve geceleri de beslenmek amacıyla yuvadan çıktıkları için avlanması zor olmaktadır.

M. mastacembelus ile ilgili ařağıdaki bazı arařtırmalar yapılmıřtır;

Mastacembelidae familyası, Orta Doęu ve Güney Doęu Asya, Çin'in kuzeyi, tropik ve subtropik Afrika'da coęrafik bir daęılım göstermekle birlikte bu familyanın bazı türleri (Afrika'da Shiloango nehir havzasındaki *Aethiomastacembelus shiloangoensis* türü) belirli bölgelerde endemik olarak bulunmaktadır (Vreven 2004).

Bashe ve Abdullah, (2010), Büyük Zap Nehri'ndeki 128 adet *M. mastacembelus* türü üzerinde iki protozoon, bir monogenetik trematod, altı digenetik trematod, iki cestod, iki nematod, birer sülük, crustacea ve rachoide olmak üzere 16 adet parazit türü, (Jalali vd., 2008), Heleh nehri (Booshehr İli), Zarivar (Irak) ve Parishan (İran) göllerinden toplanan 50 adet *M.mastacembelus*'un örneklerinin solungaç ve derilerinde, göz merceęinde, baęırsaklarında ve baęırsak duvarında 9 tane parazit türü belirlemiřlerdir.

Mastacembelidae familyasına ait olan dięer bir tür olan *Mastacembelus armatus*'un baęırsaklarındaki Tenya paraziti olan *Circumoncobothrium sp.* histopatolojik olarak incelenmiř (Dhole vd., 2011) ve *Circumoncobothrium sp.* baęırsak villuslarına yakın yerde fibroblast hücrelerine ve plazma hücrelerine gömülü olarak bulunduęu, yine başka bir arařtırıcı (Pardeshi vd., 2012), ise trematod paraziti olan *Allocreadium khamin.sp*'nin *M. armatus*'un karacięerinde renk deęiřimi, kist ve yangı oluřturduęunu belirtmiřlerdir.

Kara vd., (2014), Adıyaman bölgesi akarsularında yařayan *M. mastacembelus*'un coęrafik daęılımı, morfometrik ve meristik özelliklerini belirlemek amacıyla Kahta, Ziyaret, Sofraz, Göksu, Aksu çaylarından ve Çakal deresi gibi bitkisel çeřitlilięi fazla olan habitatlardan yakalanan *M. mastacembelus*'ların dorsal, anal ve kaudal yüzgeçlerini incelendięinde, sadece Ziyaret çayı'nda yakalananların dorsal, anal ve kaudal yüzgeçlerin bütünüyle birbirine birleřik durumda olduęunu, dięerlerinde ise, bu yüzgeçlerin birbirine çok yakın olmasına raęmen, belirgin bir řekilde birbirlerinden ayrıldıęı gözlemlenmiřlerdir.

Karakaya Baraj Gölü, Dicle Nehri ve Tohma Çayı'nda yařayan *M. mastacembelus* popülasyonlarının inceleyen çalıřmada (Çakmak ve Alp, 2010), Karakaya Baraj Gölü popülasyonlarındaki alt çene uzunluęunun, Dicle Nehri ve Tohma Çayı'ndaki akarsu popülasyonlarındakilerden önemli derecede daha küçük olduęu tespit etmiřlerdir. Ayrıca uygulanan stpwise discriminant analizine göre, popülasyonlar arasında morfometrik açıdan farklılık olduęu, nehir popülasyonlarındaki dorsal yüzgeç ışın sayısının, baraj gölünde bulunanlara göre iki ışın daha fazla olduęu, ancak meristik açıdan popülasyonlar arasında bir farklılık bulunmadıęı saptanmıřtır.

Vreven ve Teugels, (2005), *Mastacembelus ophidium* de omur sayısı 90–101, anal yüzgeç ışın sayısı 107–136, dorsal yüzgeç ışın sayısı ise 91–126 olarak belirlemişler. Pazira vd., (2005), *M. mastacembelus* popülasyonunda dişiler ve erkekler arasında ciddi oranda değişikliklerin olduğu, ortalama yaş grubunun 6, dişilerin maksimum boyunun 425mm, erkeklerde 432 mm olarak belirlemişlerdir.

Kılıç (2002), Karakaya Barajı, Sultansuyu Deresi ve Beyler Deresi'nde bulunan *M. mastacembelus* türünün biyolojik yönden boy-ağırlık ilişkileri inceleyerek, negatif allometrik bir büyüme gözlemiştir. Bundan dolayı, *M.mastacembelus*'u morfolojik olarak *Anguilla anguilla* türüne benzetmişlerdir.

M. mastacembelus'un üreme biyolojisinin araştırıldığı çalışmalarda (Eroğlu, 2004; Eroğlu ve Şen, 2007), *M. mastacembelus*'un erkeklerinin ortalama 597 mm uzunluğunda 469 gr ağırlığında ve iki yaşındayken, dişilerin ise ortalama 460 mm uzunluğunda 280 gr ağırlığında ve bir yaşındayken eşeyssel olgunluğa ulaştığını, ayrıca Haziran - Temmuz aylarında Karakaya Baraj Gölü'ne yumurta bıraktığını tespit etmişlerdir. Ayrıca Eroğlu ve Şen, (2009), *M.mastacembelus*'un otolit büyüklüğü ile total uzunluğu arasında doğrusal bir ilişki olduğunu bildirmişlerdir.

M. mastacembelus'un olgun dişi yumurtaları ve olgun erkek spermlerinin kullanıldığı çalışmada (Şahinöz vd., 2006a), döllenmeden 4 saat sonra ilk çatlamanın, döllenmeden 84 saat sonra ise larvaların yumurtadan çıktığını, yumurta çapının 1,147-2.015 mm, yumurtalarda döllenme oranını da %80 olarak tespit etmişlerdir. Ayrıca Şahinöz vd., (2006b), *M. mastacembelus*'un erkeklerinin en kaliteli sütünün haziran ayında olduğunu ve yumurtlama döneminin kısa olduğunu ifade etmişlerdir.

Oymak vd., (2009), Atatürk Baraj Gölü'nden yakalanan *M. mastacembelus* dişilerinin Mayıs-Temmuz ayları içinde 2540-24000 civarında yumurta bıraktığını, Gümüş vd., (2010), Atatürk Baraj Gölü'nden yakalanan *M. mastacembelus*'da eşeyler arasında boy-ağırlık frekans yayılımının büyük bir öneme sahip olduğunu, yaş dağılımının ise 1-21 yıl arasında değişmesine rağmen 9 yaşından büyük dişilere karşılaşmadıklarını bildirmişlerdir. Yine aynı bölgede uygulanan başka bir çalışmada (Taşbozan vd., 2009), insan sağlığı ve beslenme yönünden *M. mastacembelus*'un önemli bir besin kaynağı olduğunu açıklamışlardır.

Atatürk Baraj Gölü'nde yaşayan *M. mastacembelus* türünde karaciğer, gonad, solungaç ve böbreklerde kas dokusuna göre bakır (Cu), demir (Fe), nikel (Ni), mangan (Mn) ve çinko (Zn)'nun daha yüksek oranda tespit edildiğini, fakat kas dokusunda açığa

çıkan ağır metal birikiminin su ürünleri için kabul edilebilir ölçülerin altında olduğunu ifade etmişlerdir (Karadede vd., 1997).

Çiftçi ve Çalta, (2008), tarafından Fırat nehir sisteminde bulunan *M. mastacembelus*'un total boy, ağırlık, eşey, yaş gruplarıyla ve kas dokuda biriken dioksin miktarı tespit edilmiş ve balıkların ortalama ağırlıklarının 210,15 g uzunluklarının 427,4 mm ve yaşlarının 3 olduğu belirlenmiştir. Dioksinli bileşiklerin toksik equivalenti (TEQ) 18,41 pg/g yağ ve 92,06 pg/100g kas olarak belirlenmiş. Dioksin miktarının total boy, ağırlık ve balık yaşı artışına bağlı olarak düştüğünü, dişi bireylerin kas dokusunun erkek bireylerinkine göre dioksin düzeyini daha yüksek bulmuşlardır.

Canlı ve tütsüleme işlemi sonrasında temel besin maddelerinin belirlenmesi amacıyla, Atatürk Baraj Gölü'nden temin edilen *M. mastacembelus*'un protein, yağ ve karbonhidrat oranları ile tütsüleme sonrasındaki oranları arasındaki ciddi farklılıklar olduğunu belirten Olgunoğlu (2011a), *M. mastacembelus*'un E vitamini yönünden çokça zengin, A vitamini açısından ise fakir olduğu, bunun yanı sıra Zn, Fe ve Cu gibi mineraller açısından da önemli bir besin kaynağı olduğunu bildirmiştir. Ayrıca, tütsüleme işlemi sonrası EPA ve DHA gibi esansiyel yağ asidi miktarlarındaki düşüş nedeniyle, bu yöntemin bu balık için uygun olmadığı belirtirken, Olgunoğlu, (2011b), *M. mastacembelus*'un sıcak tütsüleme sonrası esansiyel aminoasitler açısından bireylerin gelişimi ve günlük gereksinimini karşılamada yeterli olduğunu saptamıştır.

Dauod vd., (2011), *M. mastacembelus*'un derisinin epidermis, dermis ve subkutis olarak katmanlara ayrıldığını ve bu katmanlarında deri içindeki hücrelerin fonksiyon durumlarına bağlı olarak ara katmanlara ayrılabilmesini ifade etmişlerdir. Epidermis tabakasının, epitel, orta ve alt tabakadan (stratum germinatum), dermis tabakasının ise, bağ dokusu (ince ve gevşek vasküler bir tabaka) ve stratum kompaktum adı verilen kalın bir kompakt tabakadan (içerisinde kan damarlarını, sinirleri ve pul cepleri yer alan) oluştuğunu, ayrıca stratum kompaktum ile kas arasında da üçüncü katman olan subkutis tabakasının mevcut olduğunu saptamışlardır.

M. mastacembelus'un mide bağırsak kanalının histolojik yapısı ile ilgili çalışmada (Karataş ve Köprücü, 2016), *M. mastacembelus*'un midesinin kardiak, fundus ve pilorik olarak üç bölümden her bölümün de tunika mukoza, submukoza, tunika muskularis ve tunika serosa tabakalarından oluştuğunu belirtmişlerdir. Kardiak ve fundus midede gastrik bezlerin bulunurken, pilorik midede bulunmadığını bildirmişlerdir. Midenin her üç kısmında da bulunan tunika muskularis tabakasında longitudinal ve sirküler kas

katmanlarının olduđu ve en dıřta da ince bir bađ dokusundan meydana gelen tunika serosa tabakalarının bulunduđu grlmřtir. Midede alıřılan histokimyasal boyamaların neticesinde mukus hcrelerindeki glukokonjugatlar, deđiřen derecelerde reaksiyonlar gsterdiđi tespit edilmiřtir.

Dabak ve Kprc, (2015), tarafından yapılan *M. mastacembelus*'un solungaaların histolojik yapısı ve bazı histokimyasal zelliklerini ieren alıřmada, makroskobik olarak yapılan incelemede, solungaaların herbirinin drt holobranřtan oluřtuđu, bu holobranřların herbirinin iki hemibranřtan meydana geldiđi ve bunlarında herbirinde filament ve lamellarin olduđu rapor edilmiřtir. Mikroskobik inceleme de ise, solungaalarda, primer filament ve sekonder lamellarin bulunduđu, solunga filamentlerinde ise afferent ve efferent arterlerin meydana getirdiđi ok sayıda kapillerin mevcut olduđu belirtilmiřtir. Solunga filament ve lamellalarında plaster, klorid ve ok sayıda mukus hcreleri bulunduđunu bildirmiřlerdir. Koyu renkli olan plaster hcrelerinin sitoplazmalarının az ve ekirdeklerinin merkeze yakın lokalize olduđunu, az sayıda bulunan klorid hcrelerinin primer filamentte az sayıda gzlemlendiđini, primer filament ve sekonder lamellalar ise bol miktarda yerleřmiř mukus hcrelerinin olduđunu tespit etmiřlerdir.

M. mastacembelus tr ile ilgili yapılan alıřmaların ođunluđu, sistematik, cođrafik dađılım, metrik meristik zellikler, yař, reme, beslenme fizyolojisi, paraziter, histolojik ve histopatolojik alıřmalardır. Histolojik alıřmalarda balıđın derisi, solungaları, mide ve bađırsakları alıřılmıř olup, karaciđerin histolojik yapısı ile ilgili herhangi bir arařtırmaya rastlanılmamıřtır.

Balıklarda karaciđer, midenin zerinde ya da kısmen onu kaplayacak řekilde sindirim kanalının kranial kısmının hemen yanında yer alır, rengi koyu kahverenktedir. Yabani karnivor balıklarda genellikle kırmızımsı kahverengi, herbivor balıklarda ise aık kahverenktedir. Ancak, yılın bazı dnemlerinde sarı veya beyaza yakın renkte de olabilir.

Ekingen, (2001), Diyetin uygun olmadıđı durumlarda karaciđer kltr balıklarında yabani trlere gre daha aık renkte olmaktadır. Kemikli balıklarda anterior ve posterior řeklinde iki loplulu byk bir organ olmakla beraber salmon balıklarında  paralı da olabilmektedir. Genellikle karaciđerin anterior (sađ) lobu safra kesesini, posterior (sol) lobuda dalađı kaplayacak řekilde grlr.

Alabalıđın karaciđeri belirgin bir řekilde loblara ayrılmamıřtır. Peritoneal ve perikardial bořlukları birbirinden ayıran transversal septumun kaudal'inde kranial slomik bořlukta, abdomenin daha ok sol tarafında yer almaktadır. Bađırsaklardan gelen hepatik portal vena

ile beslenir. Karaciğer safra kesesine hepatik bir kanalla bağlıdır. Safra kesesi, safrayı midenin pilorik ucuna safra kanalı ile boşaltmaktadır.

Japon balığında (altın balık) karaciğer, özefagusun dorsalinde, kranial olarak birleşen iki ana loba sahiptir. Safra kesesi karaciğerin sağ lobu ile sarılmıştır. Sol lop, kaudal ventral çukurunda dalağı koruduğundan dolayı dalak lobu olarak bilinir. Bunlara ek olarak iki adet küçük ilave karaciğer lobları da bulunabilir. Benzer karaciğer yapısı koi ve tatlı su kefalinde de görülür. Sazan balıklarında ise, karaciğer, bağırsak halkalarını içine almış tek parçalı bir organ şeklindedir. Mersin balığında sağ lop sol loptan büyüktür. Kanal yayın balığında karaciğer nispeten küçük ve belirgin loblara bölünmemiştir (Timur, 2008).

Köpek balığında çok büyük olan karaciğer yaklaşık hayvanın vücut ağırlığının %25'ni oluşturur ve yaklaşık eşit büyüklükte iki uzun lop şeklindedir. Vücut boşluğunun anterior ucuna tutunur ve abdomen boyunca uzanır. Bütün köpek balıkları safra kesesi içermez Ekingen (2001).

Balıkların çoğunda, karaciğer salgısını toplayan safra kesesi bulunmakla birlikte olgun Petromyzontidae'lerde safra kanalları ve safra kesesi bulunmamaktadır. Safra kesesi karaciğerin safra sekresyonu için geçici bir depo organıdır. Normal olarak her lobtan gelen bir hepatik kanal, safra kesesinden gelen sistik kanalla birleşerek safra kanalını oluşturur ve safra kanalı bağırsağın başlangıcına açılır. Karaciğerin bir kısmı da biyokimyasal olaylardan ayrı olarak safra salgısını yapmak, glikojen, protein, A ve D vitaminlerini depo etmek, kan hücrelerinin yıkımı ve kan kimyasında rolü olduğu gibi, üre gibi diğer azotlu boşaltım maddelerinin oluşumu ile ilgili metabolik işlevleri de bulunmaktadır. Balıkların çoğunda, karaciğer ovaryumda yumurta hücrelerinde yumurta sarısının (lipoglikofosfoprotein) oluşumunda da (vitellogenesis) rol oynar (Timur, 2008).

Balıklar karaciğere depo ettikleri yağ miktarı bakımından farklılık göstermektedir. Örneğin; yassı ve morina balıklarında yağın büyük kısmı karaciğere depo edilirken, ton balıkları ve ringa balıkları gibi diğer bir kısım balıklarda yağlar kaslar arasında depo edilmektedir. Bunun yanısıra köpek balıkları ve kemikli balıklarda karaciğer yağlarında içerdikleri yağ asitleri bakımından da farklılık bulunmaktadır (Timur, 2013).

Bazı balık türlerinde karaciğerin yapısı ve histolojik yapısı üzerine çalışmalar yapılmıştır. Bunlardan birkaçı aşağıda verilmektedir;

Camargo ve Martinez, (2007), çevre şartları olumsuz olan bir referans bölgede *Prochilodus lineatus*'un solungaç, böbrek ve karaciğerdeki histolojik değişiklikleri belirleyerek, kış ve yaz aylarında 7 gün boyunca in situ testlerini yapmışlar ve bu testin

konjugasyonda kullanımı için uygun bir biyomarker olduğunu bildirmişlerdir. Yine (Yousuf vd., 2000), tarafından, deniz suyu kirliliğini belirlemek için *Lethrinus lentjan* türünün karaciğer, deri ve kas dokularında ağır metal miktarları test edilmiştir.

Squadrone vd., (2012), tarafından *Silurus glanis*'ın organlarındaki civa, kadmiyum, kurşun, arsenik ve krom değerleri araştırılmış ve sonuç olarak Hg'nin gıda balık mevzuat sınırlarına uymadığını böylece *S. glanis* etinin insan tüketimi için kullanılamayacağını bildirmişlerdir. Yine başka bir çalışmada (Heidary, 2012), Güney Hazar Denizi'ndeki *Acipenser stellatus*'nın kaslarında ve karaciğer dokusunda Cu, Zn, Hg'nin biyoakümüülasyonu ölçmüşlerdir ve ağır metal birikiminin balıkların fizyolojik durumlarını etkilediğini belirlemişlerdir. Başka bir araştırma da ise (Havelkova vd., 2008), *Perca fluviatilis*, *Leuciscus cephalus* ve *Rutilus rutilus* türlerinin kas ve karaciğerdeki civa (Hg) miktarları atomik absorpsiyon spektrometresi ile belirlemişlerdir. Sonuç olarak, Hg ağır kirlenmiş bölgelerden gelen balıklarda karaciğerde, hafifçe kirlenmiş bölgelerde ise, kasta olduğunu bildirmişlerdir.

Zhang vd., (2004), pestisitlerin bir çeşiti olan 2,4-diklorofenolle (2,4-DCP) ile muamele edilen *Carassius auratus*' un karaciğerinde antioksidan yanıtlarını tespit etmişler. Triebkorn vd., (2004), de farklı konsantrasyonlarda diklofenak anti-inflamatuar uygulanan *Oncorhynchus mykiss*'in karaciğer, böbrek, bağırsak ve solungaçları sitopatolojik olarak incelemişler. Karaciğerde, hepatositlerde glikojen miktarlarının tükendiğini, solungaçlarda da, pillar hücre nekrozu ve klorür hücrelerinin hipertrofisi gibi değişiklikler olduğunu bildirmişler.

Faheem vd., (2016), bir xenoestrogen olan Bisfenol-a (BPA)'nın, *Catla catla*'nın karaciğerinde, santral ven tıkanıklığına, iltihaplanmaya, ödem, dejenerasyon ve hepatositlerin nekrozuna neden olduğunu, Gimeno vd., (1994), de bir insektisit olan endosülfanın farklı konsantrasyonlarının *Anguilla anguilla* karaciğerinde artan süreye bağlı olarak glikojen miktarının azaldığını, laktat seviyesinde ise artışın olduğunu belirtmişlerdir.

Yine farklı balık türlerinde çeşitli besleme uygulanan çalışmalarda karaciğer histolojisi incelenmiştir (Silva vd., 2005; Caballero vd., 2004; Markovic vd., 2012; Yılmaz vd., 2007; Ponset vd., 1994; Genç vd., 2006; Sun vd., 2019a; Acar ve Türker, 2016; Ateş ve Atar, 2009; Kamacı ve Saka, 2003).

Pardeshi vd., (2012), *Mastacembelus armatus* (Lecepede 1800) üzerinde, bir tür Trematod paraziti olan *Allocreadium khamin sp*'nin karaciğer yapısında oluşturabileceği

hasarı patolojik yönden incelemiş ve karaciğerde renk değişimi, kist ve iltihap oluşumu gözlemlemiştir.

Yukarıdaki çalışmalardan da anlaşılacağı üzere karaciğer balıkların savunma mekanizmalarında başlıca rol oynamakla birlikte balığın sağlığında hastalıkların erken teşhisinde, hastalık süreci viral ve bakteriyel enfeksiyonların ayırımında, tedavilerinin yönlendirilmesinde ve prognozlarının belirlenmesinde de büyük görev alır. Ayrıca metabolizma, detoksifikasyon (Sun vd., 2019b) için önemli bir organ olan karaciğer dokusunun morfolojik özellikleride, balık sağlığı ve beslenme durumunun değerlendirilmesi için fonksiyonel biyobelirteçler olarak kullanılabilir (Rodrigues vd., (2017).

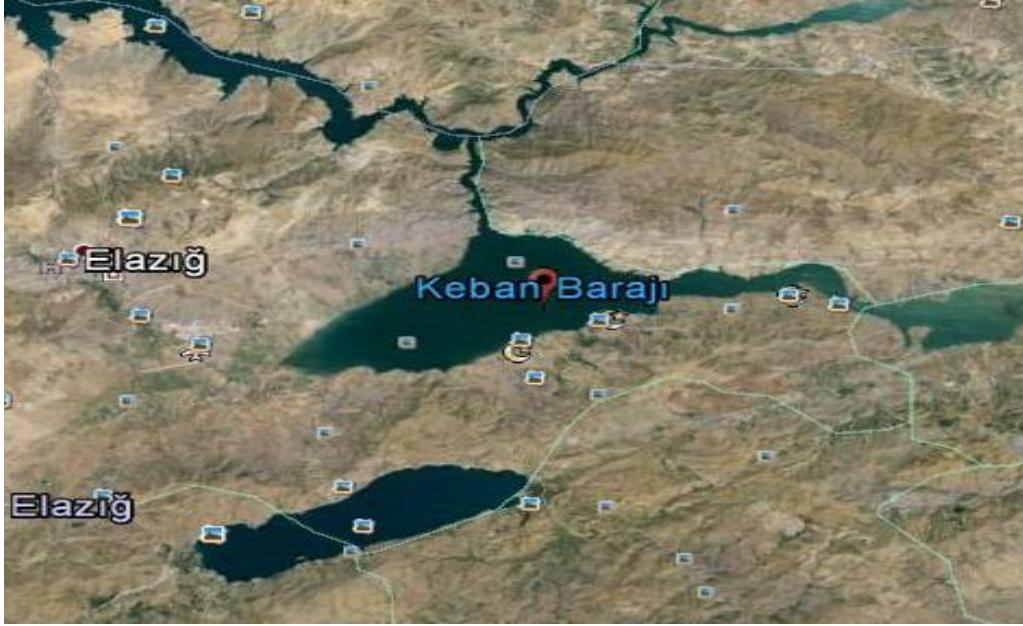Bu çalışmada; hem avcılık, hem akvaryum balıkçılığında önemi hem de esansiyel aminoasitler yönünden zengin ve organoleptik kalitelerinin iyi olması nedeniyle ekonomik önem taşıyan *Mastacembelus mastacembelus* (Bank ve Solander 1794)'da oluşabilecek herhangi bir hastalık durumunda teşhis ve tedaviye katkı sağlaması amacıyla karaciğer dokusunun histolojik yapısı araştırılacaktır.

2. MATERYAL ve METOT

2.1. Materyal

2.1.1. Arařtırma Bölgesi

Keban Barajı, Elazığ'ın 45 Km Kuzey Batısında, Malatya'nın 65 km Kuzey Doğusunda olup, Karasu ve Murat nehrinin birleřtiđi yerden 10 km daha ařađıda nehrin aktıđı en dar bođazlarından birindedir. Arařtırma bölgesi Keban Barajı Keban avlak sahası olup, 3. Avlak sahası olarak kullanılır. Koordinatları 38°, 49.200N ve 38°, 46.230E dir (řekil 2.1). Arařtırmada kullanılan *Mastacembelus mastacembelus* türü bu bölgede avcılık yapan balıkçılar tarafından galsama ađlarıyla yakalanmıřtır (Anonim,1994).



řekil 2.1. Balıkların temin edildiđi bölgenin haritası

2.1.2. Balıkların Temini

Araştırma materyali olan *M. mastacembelus* Elazığ ili Keban Baraj Gölü'ndeki avcılık yapan balıkçılardan canlı olarak elde edildi. Araştırmada toplam 5 adet balık çalışıldı.

2.2. Metot

2.2.1. Balıkların Ölçümü

Balıkçılardan alınan *M. mastacembelus*'lar içi su dolu bidonlarla Fırat Üniversitesi Su Ürünleri Fakültesi Balık Hastalıkları laboratuvarına getirildikten sonra fenoksietanol (5ml/l) (Matson ve Ripley, 1989) ile genel anestezi uygulandı ve boy ölçüm tahtasında total boyları 0,5 g hassasiyetinde olan denver marka terazi ile ağırlıkları ölçüldü (Şekil 2.2).



Şekil 2.2. *Mastacembelus mastacembelus*'larda boy ölçümü

2.2.2. Histolojik Tespit İşlemi ve Blokların Hazırlanması

Boy ve ağırlıkları ölçülen balıklara usulüne uygun biçimde otopsi yapılarak (Arda vd., 2005) karaciğerleri alındı. Her bir balıktan alınan doku örnekleri %10'luk nötral tamponlu formalin (Ph 7,2) solüsyonunda 4 saat kadar bekletildi. Bu sürenin sonunda dokular trimlendi ve yenilenen aynı tespit solüsyonunda 24-26 saat süreyle tespit edildi (Şekil 2.3).

Doku örnekleri belirtilen fiksatifde tespit edildikten sonra aşağıdaki işlemlerden geçirildi (Luna, 1968).

1. Tespit sıvısından arındırma (Yıkama)

Çeşme suyunda 1 gece.

2. Dehidrasyon

%70'lik alkol 2 saat.

% 80'lik alkol 1 saat.

% 96'lik alkol 1 saat.

% 96'lık alkol 1 saat.

Absolü alkol 1 saat.

Absolü alkol 1 saat.

3. Parlatma

Ksilol I 20 dakika

Ksilol II 20 dakika

Ksilol III 20 dakika

Ksilol: Parafin (1: 1) karışımında 1 saat (56 °C' deki etüvde).

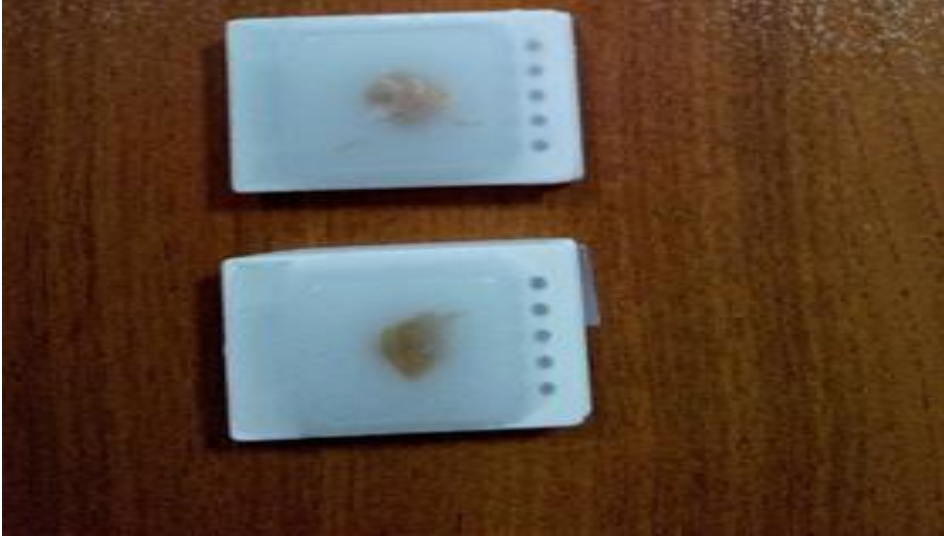Parafin I 1 saat (56 °C'deki etüvde).

Parafin II 1 saat (56 °C'deki etüvde).

Parafin III 1 saat (56 °C'deki etüvde).

Parafin işleminden sonra doku örnekleri parafin kalıplara konuldu ve bu kalıplardan mikrotom için toplam 30 adet blok hazırlandı.

Parafin bloklardan Leica marka kızaklı mikrotomda 5-6 µ kalınlığında kesitler elde edildi. Bu kesitler 40-45 °C sıcaklıktaki su banyolarına konulup kırısklıkları giderilerek lamlara alındı. Lamlar 56°C'deki etüvde 1 saat bırakılarak, dokuların alındıkları lama daha iyi yapışması sağlandı ve oda sıcaklığında muhafaza edildi.



Şekil 2.3. Karaciğer dokusunun parafin blokları

2.2.3. Histokimyasal Boyamalar

Bu uygulamada, çalışılan bazı boyamalar ile bu boyamaların çalışma amacı aşağıdaki Tablo 2.1' de belirtilmiştir.

Tablo 2.1. Uygulanan histokimyasal boyamalar

Uygulanan Yöntemler	Kaynak	Uygulanan Yöntemin Amacı
Hemotoksilen & Eozin Boyama	Luna, 1968	Rutin inceleme
Periyodik Asit-Schiff (PAS)	Luna, 1968	Nötral glikokonjugatların belirlenmesi
Crossman Üçlü Boyama	Crossman, 1937	Rutin inceleme

2.2.3.1. Hemotoksilen & Eosin Boyaması (Harris) (Luna, 1968)

Kullanılan Kimyasallar	Bekletme Süresi (d: dakika; s: saniye)
1. Ksilol I	30 d.
2. Ksilol II	30 d.
3. Absolü alkol	3 d.
4. % 95 'lik etil alkol	3 d.
5. % 80'lik etil alkol	3 d.
6. % 50'lik etil alkol	3 d.
7. % 30'luk etil alkol	3 d.
8. Distile su	2-3 s.
9. Hematoksilen	5 d.
10. Çeşme suyu	2-3 s.
11. Asit-alkol çözeltisi	2-3 s.
12. Çeşme suyu	2-3 s.
13. Amonyak	30 s.
14. Çeşme suyu	2-3 s.
15. Eosin	3 d.
16. Çeşme suyu	2-3 s.
17. % 30'luk etil alkol	3 d.
18. % 50'lik etil alkol	3 d.
19. % 70'lik etil alkol	3 d.
20. % 80'lik etil alkol	3 d.
21. % 95'lik etil alkol	3 d.
22. Absolü alkol	3 d.
23. Absolü alkol	3 d.
24. Ksilol I	30 d.
25. Ksilol II	30 d.
26. Entellan ile kaplama.	

2.2.3.2. Periyodik Asit- Schiff (PAS) Boyaması (Luna, 1968)

Kullanılan Kimyasallar	Bekletme Süresi (d: dakika; s: saniye)
1. Ksilol	5 d.
2. Ksilol	5 d.
3. % 96'lık etil alkol I	3 d.
4. % 96'lık etil alkol II	3 d.
5. Distile su	3 d.
6. % 1'lik periyodik Asit	10 d.
7. Distile su	2-3 s.
8. Schiff reaktifi	15 d.
9. Çeşme suyu	10 d.
10. Sodyum metabisülfid I	5 d.
11. Sodyum metabisülfid II	5 d.
12. Çeşme suyu	10 d.
13. Distile su	2-3 s.
14. Mayer hematoksilen	10 d.
15. Çeşme suyu	10 d.
16. Distile su	2-3 s.
17. % 96'lık etil alkol I	3 d.
18. % 96'lık etil alkol II	3 d.
19. Ksilol I	5 d.
20. Ksilol II	5 d.
21. Entellan ile kaplama.	

2.2.3.3. Crossman Üçlü Boyaması (Crossman, 1937)

Kullanılan Kimyasallar	Bekletme Süresi (d: dakika; s: saniye)
1. Ksilol	5 d.
2. Ksilol	5 d.
3. Absolü alkol I	3 d.
4. Absolü alkol II	3 d.
5. % 96'lık etil alkol	3 d.
6. % 80'lik etil alkol	3 d.
7. % 70'lik etil alkol	3 d.
8. İodin alkol	3 d.
9. % 2'lik sodyum tiyosülfat	30 s.
10. Distile su	2-3 s.
11. Çeşme suyu	5 d.
12. Hematoksilen	8 d.
13. Çeşme suyu	2-3 s.
14. Metil alkol	2-3 s.
15. Çeşme suyu	5 d.
16. Distile su	5 d.
17. Asit fuksin	30 s.
18. Distile su	5 d.
19. Fosfotungustik asit	10 d.
20. Distile su	5 d.
21. Anilin mavisi	2 d.
22. Distile su	2-3 s.
23. % 2'lik asetik asit	3 d.
24. Absolün alkol	3 d.
25. Absolün alkol	3 d.
26. Ksilol	5 d.
27. Ksilol	5 d.
28. Entellan ile kaplama	

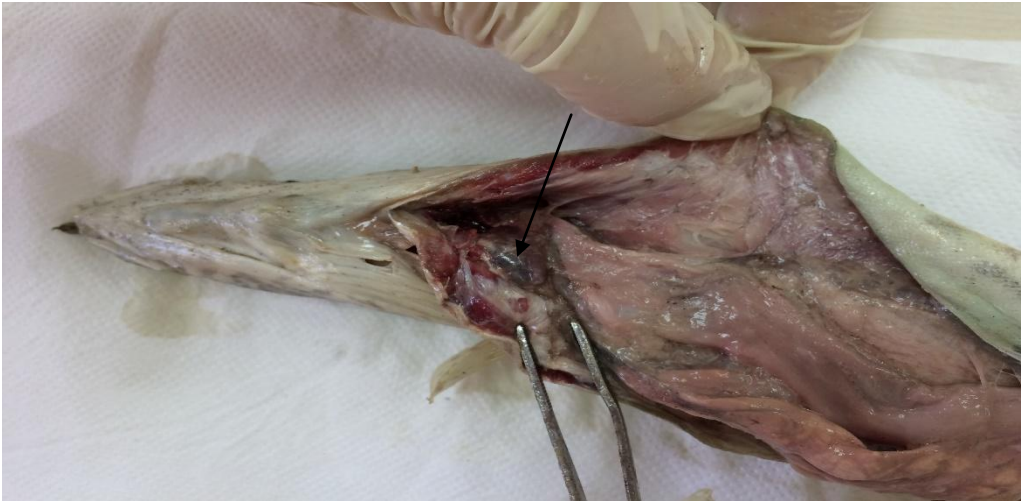
3. BULGULAR

Arařtırmada kullanılan balıkların boy ve ağırlık ölçümleri Tablo 3.1’de verilmiştir.

Tablo 3.1. Çalışmada kullanılan *Mastacembelus mastacembelus*’ların boy ve ağırlıkları

No	Boy (cm)	Ağırlık
1	73,0	940
2	71,7	920
3	68,0	830
4	69,5	837
5	72,5	933

M.mastacembelus’un karaciğeri makroskopik olarak incelendiğinde, karaciğerin midenin üzerinde kısmen onu kapladığı vücut boşluğunun anterior ucuna tutunuk vaziyette, peritoneal ve perikardial boşlukları birbirinden ayıran transversal septumun kaudalinde yer aldığı tespit edildi. Kahverengi-bordomsu renkte olan karaciğerin belirgin bir şekilde loblara ayrılmadığı görüldü. Karaciğerin, abdomenin daha çok sol tarafına doğru yerleşik olduğu belirlendi (Şekil 3.1).

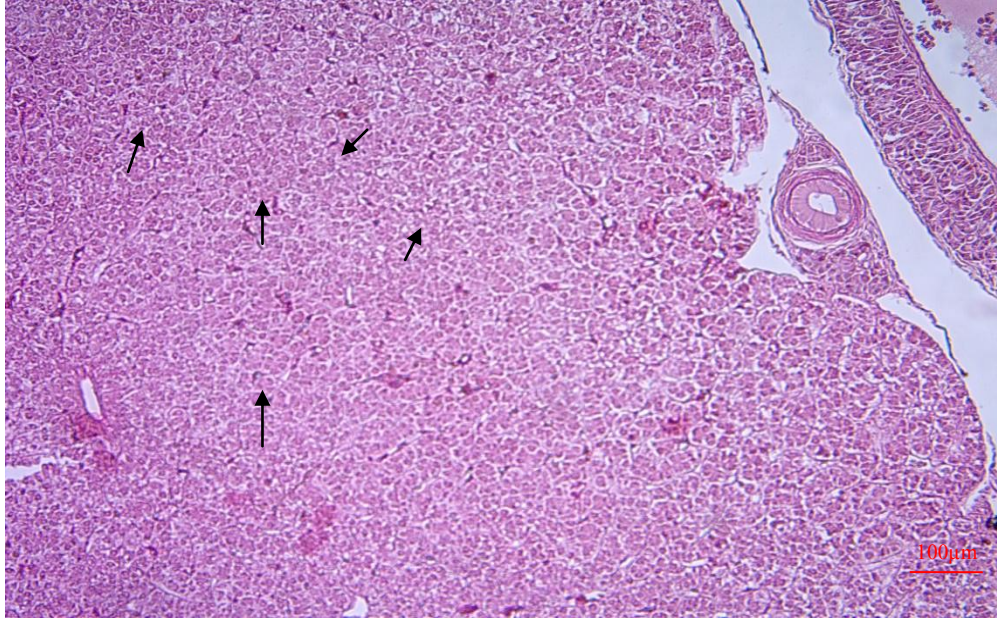


Şekil 3.1. *Mastacembelus mastacembelus*’un karaciğer yapısı (orijinal)

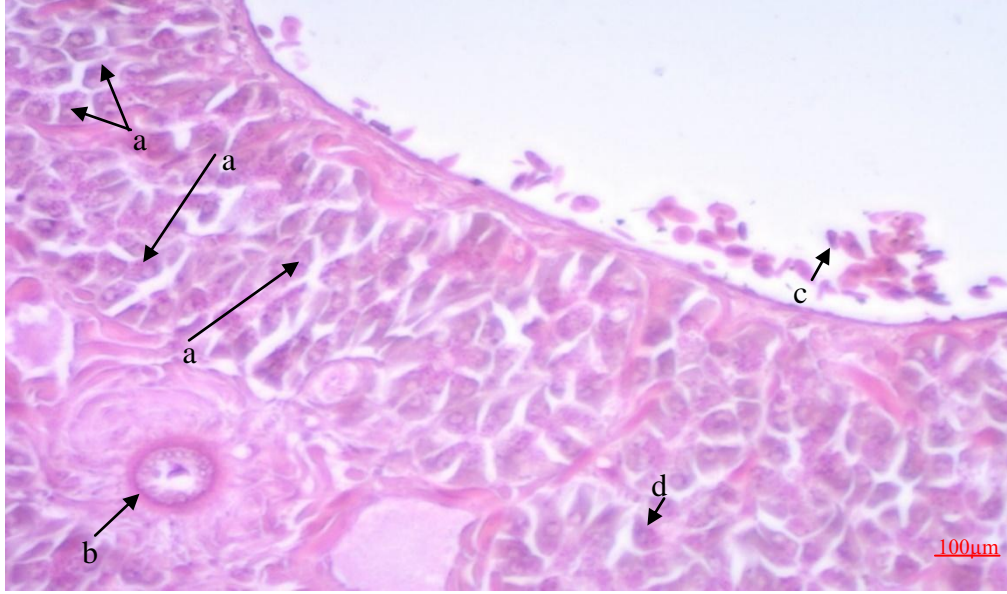
Karaciğerin üzerinde karaciğerin içerdiği karışımların dışarı sızmasını sağlayan, karaciğerin yapısını ve içeriğini koruyan, aynı zamanda diğer organlardan ayıran şeffaf zar şeklinde ince bir bağ doku olan glisson kapsülü belirlendi.

Karaciğer dokusuna mikroskopik olarak bakıldığında, gerçek bir lobüler yapı göstermediği, parankimadan zengin bir doku olduğu, hepatik parankimal hücrelerin karaciğerin büyük bir bölümünü kapladığı görüldü (Şekil 3.2, Şekil 3.10).

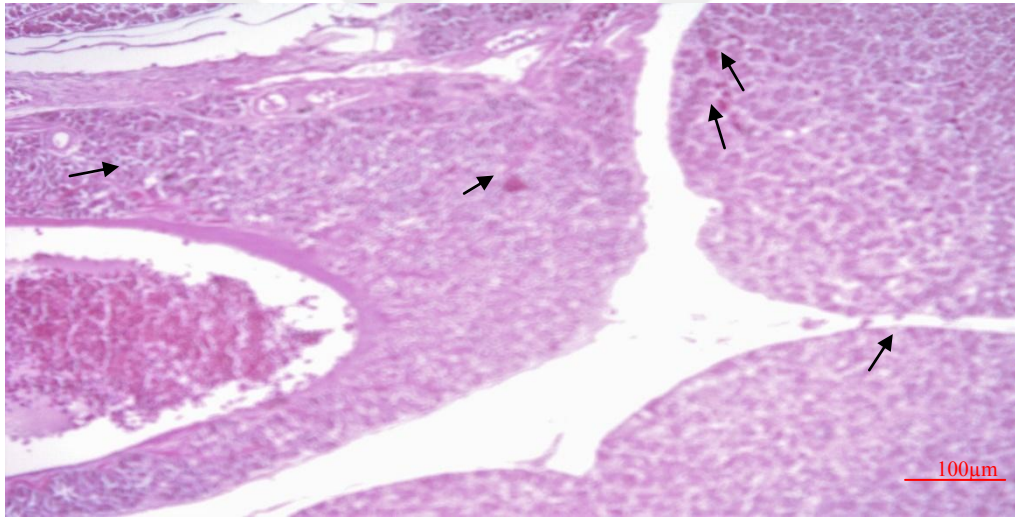
Parankim dokuda en bol olarak bulunan karaciğer parankim hücreleri olan hepatositlerin çok kenarlı poligonol bir şekle sahip olduğu, çoğunlukla yuvarlağımsı büyük tek bir hücreye sahipken, nadiren çift çekirdekli olduğu da tespit edildi. Sitoplazmaları soluk pembe, çekirdekleri koyu renkliydi (Şekil 3.2, Şekil 3.3, Şekil 3.10). Hepatositlerde ayrıca bol miktarda depolanmış glikojen depolarının olduğu belirlendi (Şekil 3.4).



Şekil 3.2. *M.mastacembelus* karaciğerindeki büyük bölümü kaplayan hepatositler, (H&E)



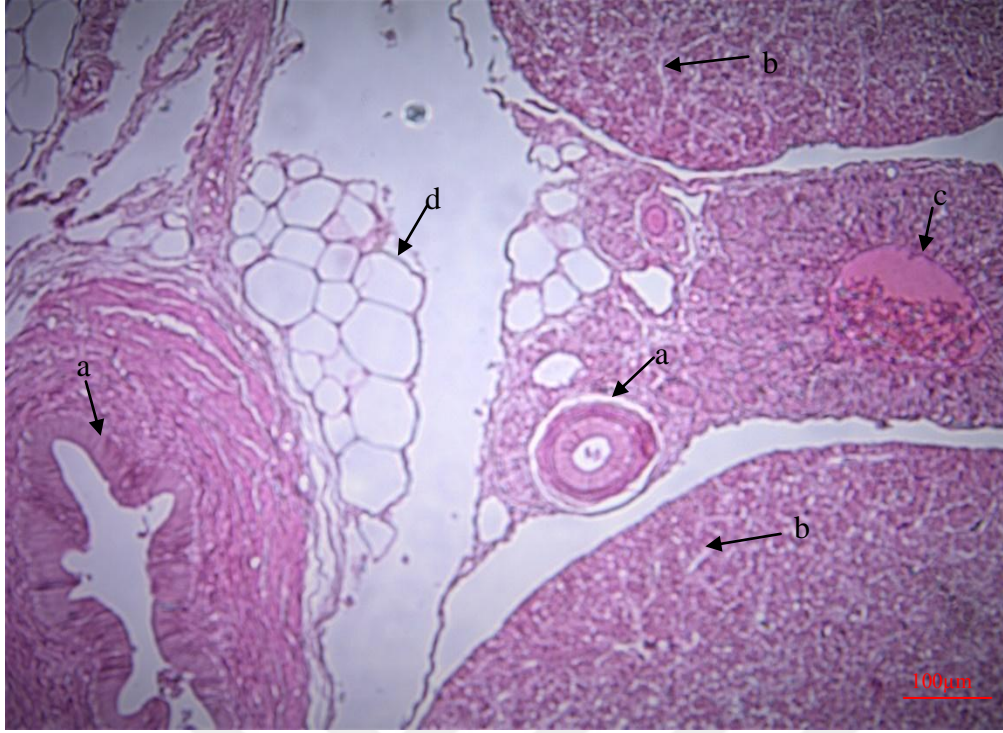
Şekil 3.3. *M.mastacembelus*'un karaciğerinde hepatositler (a), safra kanalı (b), eritrositler (c), kuppfer hücresi (d), (H&E).



Şekil 3.4. *M.mastacembelus*'un karaciğerindeki glikojen depoları (PAS).

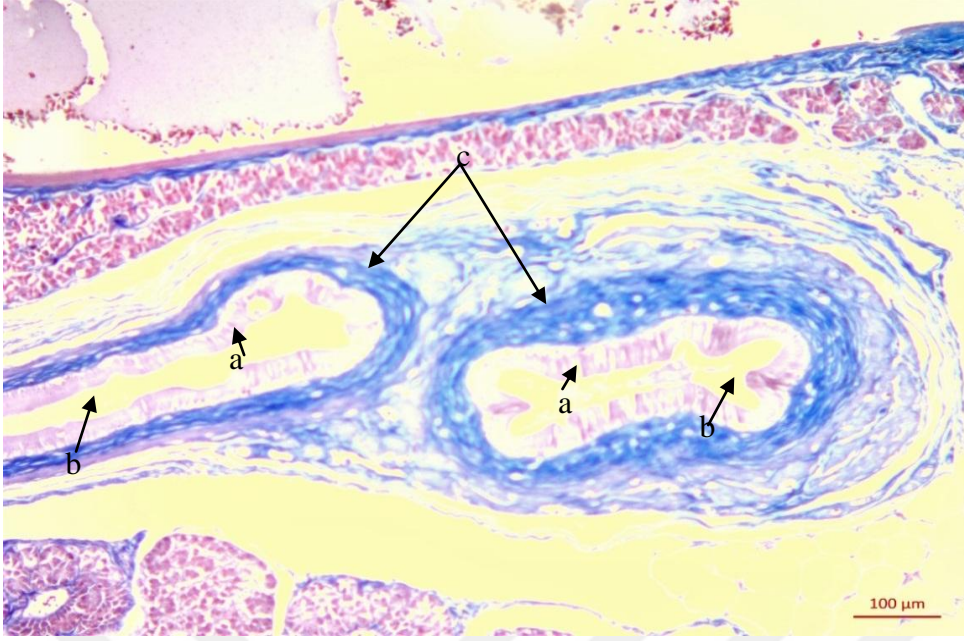
Hepatositlerin perisinüzoidal tarafına bakan kısmı olan bazolateral yüzlerinin mikrovillus içerdiği, apikal kısımlarının ise hemen etrafındaki diğer hepatositlerle sıkı bir komşu halinde bulunduğu görüldü.

Hepatositlerin oluşturduğu kordonlar birbirleriyle serbest anastomozlar yaparak labirent şeklinde düzensiz yapılar oluşturmuştu. Bu kordonlar arasında ise karaciğer sinuzoidleri yer almaktaydı. Sinuzoidlerin lümenleri düzensiz ve bazal laminaları kopuntulu bir yapı göstermekteydi (Şekil 3.5, Şekil 3.9, Şekil 3.10).



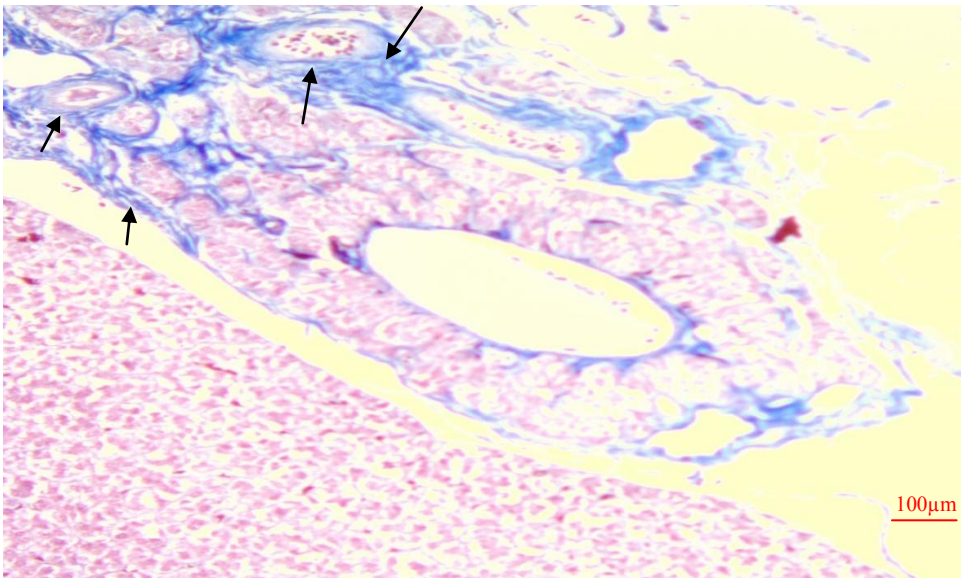
Şekil 3.5: *M.mastacembelus*'un karaciğerindeki safra kanalları (a), sinuzoidler (b), hepatik ven (c), boş vakuoller (d), (H&E).

Sinuzoidler endotel adı verilen tek katlı yassı epitel hücreleri, makrofaj tipinde hücreleri ve geniş kapillar yapıları içermektedir. Endotel hücreleri koyu boyanan çekirdeklere sahiptir. Makrofaj tipinde olan, fagositoz özelliği bulunan bu hücrelere (diğer bir adıyla kuppfer hücreleri) endotel hücreleri arasında tek tük rastlandı. Kuppfer hücreleri üçgenimsi bir şekildeydi (Şekil 3.3). *M.mastacembelus*'un karaciğerinde portal ven, hepatik arter, kılcal damarlar ve safra kanalları dallanmış budaklanmış durumda tespit edildi (Şekil 3.6, Şekil 3.7).



Şekil 3.6. *M.mastacembelus*'un karaciğerinde safra prizmatik epitel hücreler (a),safra lümeni (b) bağ doku (c) (Crossman).

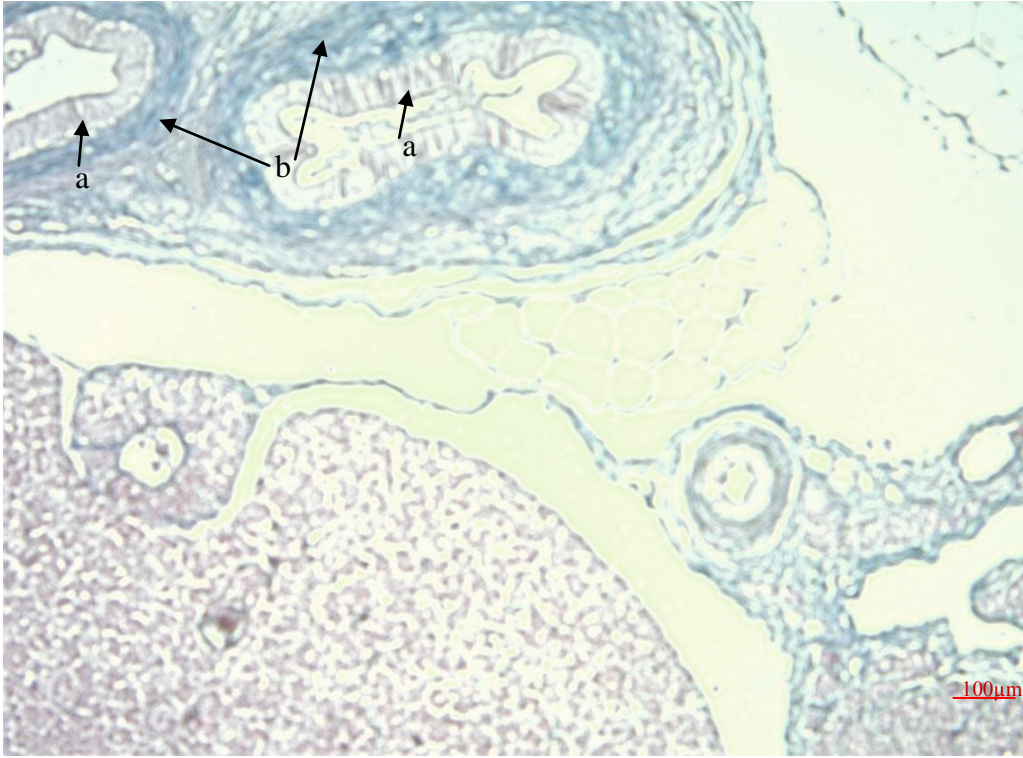
Karaciğerin fonksiyonel damarı olan ve karaciğere gelen kanın büyük bir bölümünü taşımakla görevli olan portal vena'nın içleri bol miktarda eritrositlerle dolu olduğu, etrafında ise düz kas hücrelerinden meydana gelmiş ince bir kas tabakası bulunduğu belirlendi (Şekil 3.6, Şekil 3.8).



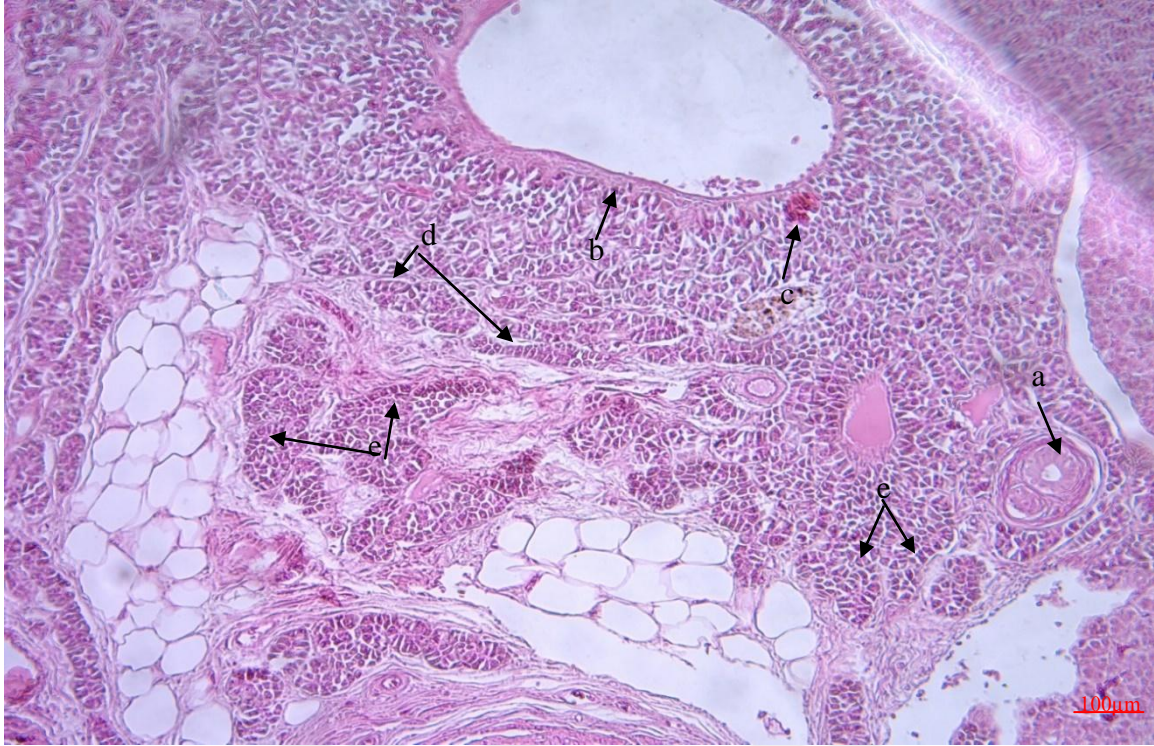
Şekil 3.7: Karaciğerde hepatik ven ve hepatik arter etrafındaki bağ doku iplikleri, (Crossman).

Karaciğerin besleyici damarı olan ve oksijence zengin olan hepatik arter ile kılcal damarların da içleri bol miktarda kan hücreleriyle doluydu. Hepatik arterlerin etrafında düz kas hücrelerinden oluşmuş kalın bir kas tabakası belirgindi. Portal venanın lümeni hepatik arterin lümeninden daha geniş çaplıydı. Kan damarlarının etrafı bağ doku iplikleri mevcuttu (Şekil 3.7).

Karaciğerde çevresi tek katlı prizmatik epitel hücrelerinden oluşmuş farklı büyüklüklerde safra kanalları mevcuttu. Bu epitel hücrelerin etrafında mavi renge boyanmış kollagen bağdoku iplikleri belirlendi (Şekil 3.8, Şekil 3.9). Ayrıca kırmızı renge boyanmış kas fibrilleri gözlemlendi.



Şekil 3.8. *M.mastacembelus*'un karaciğerinde farklı büyüklüklerdeki safra kanalları (a), kollagen bağ doku iplikleri (b), (Crossman).



Şekil 3.9. Karaciğerde safra kanalı (a), hepatik ven (b), eritrositler (c), sinuzoidler (d), hepatosit (e), (H&E).

4. TARTIŞMA ve SONUÇLAR

Karaciğer, bütün balıklarda bulunan büyük bir bezdir. Kemikli balıklarda anterior ve posterior olmak üzere iki loplular, salmon balıklarında üç parçalı da olabilmektedir ve nispeten büyük bir organdır. Köpek balığı ve vatozlarda çok büyük olabilmekte ve vücut ağırlığının % 25-30'unu kaplayabilmektedir. Özellikle pelajik köpek balıklarında çok büyüktür (Ekingen, 2001; Timur, 2008). Kanal yayın balığında karaciğer nispeten küçük ve belirgin loblara bölünmemiştir (Timur, 2008). Sazangillerde parçalı (Arda vd., 2005), *Scomber scombrus* (uskumru)'ta üç loplular, Mersin balığında da sağ ve sol lop olmak üzere iki lopludur. Japon balığında da (altın balık) karaciğer iki loplular olup ve çoğunlukla bunlara ek olarak iki adet küçük ilave karaciğer lopluları bulunur, benzer karaciğer yapısı koi ve tatlısu kefalinde de görülür (Timur, 2008). Alabalıklarda ve turna balıklarında karaciğer belirgin bir şekilde loblara ayrılmamıştır (Arda vd., 2005; Timur, 2008). Kadife balığında ise karaciğer bağırsaklar arasına yayılmış çok loblu bir yapıya sahiptir. Çipura ve levrek gibi bazı balıklarda da pankreasla beraber kompakt bir organ (hepatopankreas) şeklinde bulunmaktadır (Timur, 2013).

Yaptığımız bu araştırmada ise *M.mastacembelus*'un karaciğeri çipura ve levrekteki gibi pankreasla beraber kompakt bir organ değildir. Ayrıca köpek balığı ve vatozların aksine kanal yayın balığında (Timur, 2008), da olduğu gibi *M.mastacembelus*'un karaciğeri vücut ağırlığına göre nispeten küçük olup, az yer kapladığı belirlenmiştir. Ayrıca tek loba sahip olmasıyla alabalık ve turna ile benzerlik göstermiştir.

Araştırmada, *M. mastacembelus*'un karaciğeri makroskobik olarak incelendiğinde, midenin üzerinde bulunduğu kısmen onu kapladığı vücut boşluğunun anterior ucuna tutunuk vaziyette, karaciğerin peritoneal ve pericardial boşluklarını birbirinden ayıran transversal septumun kaudalinde kronial sölomik boşlukta yer aldığı ve abdomenin daha çok sol tarafına doğru yerleşik olduğu tespit edilerek, alabalıkların karaciğeriyle benzerlik gösterdiği belirlendi.

Arda vd., (2005), sağlıklı balıklarda karaciğerin genellikle kahverengi-kırmızı, Timur (2008), karnivor yabancı balıklarda genellikle kırmızımsı kahverengi renkte, herbivor balıklarda ise açık kahverenginde olduğu bildirilmiştir. Ancak yılın bazı dönemlerinde sarı veya beyaza yakın renkte olabildiği, kültür balıklarında diyetin uygun olmadığı hallerde genellikle eşdeğer yabancı türlere göre daha açık renkte olduğu ifade edilmiştir. Bu

araştırmada da *M.mastacembelus*'un karaciğerin kahverengi-bordomsu renkte olduğu belirlendi.

Kuşlarda ve memelilerde gerçek lobüllere ayrılma görülürken balıkların karaciğer dokusunda bu çalışmada da olduğu gibi gerçek lobüller bir yapı göstermemektedir. Yüksek vertebralılarda merkezde küçük bir vena bulunurken balıklarda bu durum türlere göre değişiklik gösterip, genellikle karışıktır. Memelilerde hepatositlerde belirgin kordon ve lobül oluşturma özellikleri alabalıklarda yalancı lobüller şeklinde görülürken (Timur, 2013), *M. Mastacembelus*'larda lobüler yapı görülmeyip, hepatositlerin oluşturduğu kordonlar birbirleriyle serbest anastomozlar yaparak labirent şeklinde düzensiz yapılar oluşturarak kordonsu yapılar çok dikkat çekmemektedir. Bu kordonlar arasında ise karaciğer sinüzoidleri yer almaktadır.

M.mastacembelus'un yapılan bu çalışmasında karaciğerinde pankreatik hücreleri olan hepatositler sinüzoidlerin aralarına yerleşik vaziyette tespit edilerek bol miktarda bulunduğu diğer araştırmalarla (Ekingen, 2001; Timur, 2008; Timur, 2013) paralellik göstermiştir. Başka bir çalışmada (Demirci, 2006) hepatositin büyüme faktörü kaynağı olup, sinüzoidal kan akımı kontrolünde rol oynadığını bildirmiştir.

M.mastacembelus'un karaciğer hepatik hücrelerinin yuvarlağımsı çok kenarlı poligonal bir hücre şeklinde ve yuvarlağımsı belirgin bir çekirdeğe sahip olması hem alabalıkla (Yasutake ve Wales, 1983; Robert, 1978; Anderson ve Mitchum, 1974) hem de vertebralılarla (Timur, 2013) benzerlik belirlenmiştir.

M. mastacembelus'ta diğer balıklarda olduğu gibi (Ekingen, 2001; Timur, 2013) hepatositlerin sitoplazmalarında mor-pembemsi renkte glikojen depoları ve ara ara görülen boş vakuoller bulunmaktadır.

Alabalıklar (Yasutake ve Wales, 1983; Robert, 1978; Anderson ve Mitchum, 1974). ve tüm vertebralılarda (Timur, 2013) olduğu gibi *M.mastacembelus* 'un, karaciğerinde de dallanmış tünel şeklinde sinüzoidlerin bağlayıcı dokular arasında yerleştiği, içerisinde bol miktarda eritrositlerin bulunduğu ven ve atar damarların varlığı, sinüzoidleri örten hücreler arasında fagositoz yeteneğine sahip kuppfer hücrelerinin bulunduğu görülmüştür.

M.mastacembelus ve diğer birçok balık türünün (Yasutake ve Wales, 1983; Robert, 1978; Anderson ve Mitchum, 1974; Timur, 2008; Timur, 2013) karaciğerinde tek katlı epitelyum hücrelerinden oluşmuş safra kanallarının bulunduğu tespit edilirken, Lampreylerde karaciğer olduğu halde safra kanalı bulunmamaktadır (Timur, 2008).

Sonu olarak, karacięer yabancı partiklleri yakalama, kuppfer hcreleri sayesinde akut faz proteinlerinin retiminde rol alarak balık saęlıęında hastalıkların erken teęhisinde, viral ve bakteriyel enfeksiyonların ayırımında, tedavilerinin ynlendirilmesinde, hastalık srecinin ve prognozlarının belirlenmesinde nemli grevler aldıęı gibi, balıkların savunma mekanizmalarında da nemli roller stlenmektedir. Sudaki evresel etkiler, akuatik toksikolojik ve enfeksiyonlar balık yetiřtiricilięi ile gıda sektrn olumsuz ynde etkilemektedir.

Hem avcılık hem akvaryum balıkılıęı hemde esansiyel aminoasit ynnden zengin olması sebebiyle ekonomik nem tařıyan *M.mastacembelus*'un karacięerinin histolojik olarak belirlenmesi, karacięer dokusunda ve oluřabilecek herhangi bir hastalık durumunda teęhis ve tedaviye katkı saęlaması amacıyla temel bilgileri ortaya koymuřtur.



5. KAYNAKLAR

- Anderson, B.G., Mitchum D.L.,** 1974. Atlas of Trout Histology. Wyoming Game Fish Department, Bulletin **13**, U.S.A.
- Anonim,** 1994. Keban Baraj Gölü Limnoloji Raporu, DSİ Genel Müdürlüğü 9. Bölge Müdürlüğü Su Ürünleri Baş Mühendisliği, **137**, Keban/Elazığ.
- Acar, Ü., Türker, A.,** 2019. Gökkuşuğu alabalığı yemlerinde yer fıstığı yağı ve unu kullanılmasının büyüme performansı, bazı kan parametreleri ve karaciğer histolojisine etkileri, *Doktora Tezi*, Sıtkı Koçman Üniversitesi, Muğla.
- Arda, M., Seçer, S., Sarıeyyüpoğlu, M.,** 2005. Balık Hastalıkları. 2. Baskı, Medisan Yayın Serisi: **61**, Ankara.
- Ateş, M., Atar, H.H.,** 2009. Ticari yeme mannan oligosakkarit (MOS) ve vitamin B12 ilavesiyle sazan ve şabut balıklarında büyüme performansı, vücut kompozisyonu, bağırsak ve karaciğer histolojisine etkisi ile şabut balığının kültüre alınma olanakları, *Doktora Tezi*, Ankara Üniversitesi.
- Bashe, S.K.R., Abdullah, S.M.A.,** 2010. Parasitic fauna of spiny eel *Mastacembelus mastacembelus* from Greater Zab river in Iraq. *Iranian Journal of Veterinary Research*, Shiraz University, **11 (1)**, 30.
- Caballero, M.J., Izquierdo, M.S., Kjørsvik, E., Fernandez, A.J., Rosenlund, G.,** 2004. Histological alterations in the liver of sea bream, *Sparus aurata* L., caused by short-or long- term feeding with vegetable oils. Recovery of normal morphology after feeding fish oil as the sole lipid source. *Journal of fish Diseases*, **27**, 531-541.
- Camargo, M.M.P. and Martinez, B.R.C.,** 2007. Histopathology of gills, kidney and liver of a neotropical fish caged in an urban stream. *Neotrop. Ichtyol.* **5 (3)**, 124-128.
- Coad, B.W., Keivany, Y.,** 2002. Book review: "Atlas of Iranian fishes: Gilan inland waters", "The inland freshwater fishes of Iran", "A guide to the fauna of Iran", and "Freshwater fishes of Iran". *Copeia*, **(4)**, 1165-1166.
- Crossman, G.,** 1937. A modification of Mallory's connective tissue stain with a discussion of the principles involved. *The Anatomical Record*, **69**, 33-38.
- Çakmak, E., Alp, A.,** 2010. Morphological Differences Among the Mesopotamian Spiny Eel, *Mastacembelus mastacembelus* (Banks & Solander 1794) populations. *Turkish Journal of Fisheries and Aquatic Sciences*, **10**, 87-92.
- Çiftçi, B. ve Çalta, M.,** 2008. Fırat Nehir Sisteminde Yaşayan Dikenli Yılan Balığı (*Mastacembelus Mastacembelus*, Banks And Solander, 1794)'nın Kas Dokusunda

Dioksin Miktarının Araştırılması. *Yüksek Lisans Tezi*, Fırat Üniversitesi Fen Bilimleri Enstitüsü.

Dabak, H.E., Köprücü, S., 2015. Dikenli Tatlisu Yılan Balığı (*Mastacembelus mastacembelus*, Bank ve Solander, 1794)'ın Solungaçlarının Histolojik Yapısı ve Bazı Histokimyasal Özellikleri. *Yüksek Lisans Tezi*, Fırat Üniversitesi Fen Bilimleri Enstitüsü.

Dauod, H.A.M., Al- Nakeb, G.D., Al- Hameed, R.A., 2011. Histological structure of the integument in *Mastacembelus mastacembelus* (Solander). *Journal of Baghdad for Science Table of Content*, **8 (1)**, 13-22.

Demirci, U., 2006. Karaciğer Hastalıklarında Vasküler Endotel Büyüme Faktör Düzeyleri, *Uzmanlık Tezi*, İstanbul.

Dhole, J., Dinkar, T., Chavan, R., 2011. Histopathological study of *Mastacembelus Armatus* (Lecepede,1800) infected with tapeworm from Osmanabad district (M.S) india. *Recent Research In Science and Technology*, 2011, **3 (3)**, 17-19.

Ekingen, G., 2001. Balık Anatomisi. Mersin Üniversitesi, *Su Ürünleri Fakültesi Yayınları*, **(1)**, 53-83.

Ekingen, G., Sarıeyyüpoğlu, M., 1981. Keban Baraj Gölü balıkları. *Fırat Üniversitesi Veteriner Fakültesi Dergisi*, **6 (1-3)**, s: 7-22.

Erdemli, A.Ü., Kalkan, E., 1996. Tohma Çayı balıkları üzerinde faunistik bir çalışma. *Doğa Türk Zooloji Dergisi*, **20**, 153 – 160.

Eroğlu, M., 2004. Karakaya Baraj Gölü'nde Yaşayan *Mastacembelus simack* (Walbaum, 1792)'ın Üreme Biyolojisi, *Yüksek Lisans Tezi*, Fırat Üniversitesi Fen Bilimleri Enstitüsü.

Eroğlu, M., Şen, D., 2007. Reproduction Biology of *Mastacembelus simack* (Walbaum, 1792) inhabiting Karakaya Dam Lake (Malatya, Turkey). *International Journal of Natural and Engineering Sciences*, **1 (2)**, 69-73.

Eroğlu, M., Şen, D., 2009. Otolith Size-Total Length Relationship In Spiny Eel, *Mastacembelus mastacembelus* (Banks & Solander, 1794). Inhabiting in Karakaya Dam Lake (Malatya, Turkey). *Journal of Fisheries Sciences*, **3 (4)**, 342-351.

Faheem, M., Jahan, N., Lone, K.P., 2016. Histopathological effects of bisphenol-a on liver, kidneys and gills of indian major carp, *Catla catla* (Hamilton,1822). *The Journal of Animal Plant Sciences*, **26 (2)**, 514-522.

Geldiay, R., Balık, S., 1988. Türkiye Tatlı Su Balıkları Ders Kitabı. Ege Üni. Fen Fak. Yayınları Kitaplar Serisi No:97, E.Ü. Basımevi, İzmir, 591.

Genç, M.A., Yılmaz, E., Genç, E., 2006. Yeme Eklenen Mannan-Oligosakkarit'in Karabalıkların (*Clarias gariepinus* (Burchell, 1822)) Gelişimine, Barsak ve

Karaciğer Histolojisine Etkileri, *Ege Üniversitesi Su Ürünleri Dergisi*, (1-2), 37-41.

- Gimeno, L., Ferrando, M.D., Sanchez, S., Andrev, E.,** 1994. Endosulfan effects on liver and blood of the eel, *Anguilla Anguilla*. *Comparative Biochemistry and Physiology Part C: Pharmacology, Toxicology and Endocrinology*, **108**, 343-348.
- Gümüş, A., Şahinöz, E., Doğu, Z., Polat, N.,** 2010. Age and growth of the Mesopotamian spiny eel, *Mastacembelus mastacembelus* (Banks & Solander, 1794), from southeastern Anatolia. *Turkish Journal Zoology*, **34**, 399-407.
- Havelkova, M., Ladislav, D., Nemethova, D., Poleszczuk G., Svobodova, Z.,** 2008. Comparison of mercury distribution between liver and muscle- a biomonitoring of fish from lightly and heavily contaminated localities. Utilization of electrochemical sensors and biosensors in biochemistry and molecular biology. *Sensors*, **8**, 4095-4109.
- Heidary, S., Imanpour Namin, J., Monsefrad, F.,** 2012. Bioaccumulation of heavy metals Cu, Zn, and Hg in muscles and liver of the stellate sturgeon (*Acipenser stellatus*) in the Caspian Sea and their correlation with growth parameters. *Iranian Journal of Fisheries Sciences*, **11** (2), 325-337.
- Jalali, B., Barzegar, M., Nezamabadi, H.,** 2008. Parasitic fauna of spiny eel *Mastacembalus mastacembalus* Banks & Solander (Teleostei: Mastacembelidae) in Iran. *Iranian Journal of Veterinary Research*, Shiraz University, **9** (2), 23.
- Kamacı, H.O., Saka, Ş.,** 2003. Doğadan yakalanan çipura yavrularının farklı besinlere bağlı gelişimlerinin ve karaciğer histolojilerinin incelenmesi, *Ege Üniversitesi Su Ürünleri Fakültesi Dergisi*, **2**, 123-128.
- Kara, C., Güneş, H., Gürlek, M.E., Alp, A.,** 2014. Adıyaman Bölgesi Akarsularında Dikenli Yılan Balığı (*Mastacembalus mastacembalus*, Banks & Solander, 1794) nın Dağılımı ve Bazı Morfometrik Özellikleri. *Yunus Araştırma Bülteni*, (3), 3-11.
- Karadede, H., Cengiz, E.İ., Ünlü, E.,** 1997. Atatürk Baraj Gölü'ndeki *Mastacembelus simack* (Walbaum, 1792)'ta ağır metal birikiminin incelenmesi. *IX. Ulusal Su Ürünleri Sempozyumu*, Isparta, 399 – 407.
- Karataş, H., Köprücü , S.,** 2016. Dikenli Tatlisu Yılan Balığı (*Mastacembalus mastacembalus* Bank Solander 1794)' nın Mide Bağırsak Kanalının Histolojik Yapısı ve Bazı Histokimyasal Özelliklerinin İncelenmesi, *Yüksek Lisans Tezi*, Fırat Üniversitesi Fen Bilimleri Enstitüsü.
- Kılıç, H.M.,** 2002. Sultansuyu Deresi, Beyler Deresi ve Karakaya Barajında Yaşayan *Mastacembelus simack*'ın Biyolojik Özelliklerinin İncelenmesi. *Yüksek Lisans Tezi*, Osmangazi Üniversitesi Fen Bilimleri Enstitüsü, 30.

- Kritsky, D.C., Pandey, K. C., Agrawal, N., Abdullah, S.M.A.,** 2004. Monogenoids from the gills of spiny eels (Teleostei: Mastacembelidae in India and Iraq, proposal of Mastacembelocleidus gen. N., and status of the Indian species of Actinocleidus, Urocleidus and Haplocleidus (Monogenoiden: Dactylogyridae). *Folia Parasitologia*, **51**, 291-298.
- Luna L.G.,** 1968. Manual of histologic staining methods of the armed forces institute of pathology. McGraw-Hill Book Company, New York.
- Markovic, Z., Poleksic, V., Lakic, N., Zivic, I., Dulic, Z., Stankovic, M., Spasic, M., Raskovic, B., Sorensen, M.,** 2012. Evaluation of growth and histology of liver and intestine in juvenile carp (*Cyprinus carpio*, L.) fed extruded diets with or without fish meal. *Turkish Journal of Fisheries and Aquatic sciences* **12**, 301-308.
- Mattson, N.S., Ripley, T.H.,** 1989. Metomidate a better anaesthetic for cod (*Gadus morhua*) in comparison with benzocain, MS-222, chloro butanol and phenoxethanol. *Aquaculture*, **83**, 89-94.
- Olgunoğlu, İ.A.,** 2011a. Determination of the fundamental nutritional components in fresh and hot smoked spiny eel (*Mastacembelus mastacembelus*, Bank and Solander, 1794). *Scientific Research and Essays*, **6 (31)**, 6448-6453.
- Olgunoğlu, İ.A.,** 2011b. Dikenli Yılan Balığı (*Mastacembelus mastacembelus*, Bank&Solander 1794)' nın Sıcak Tütsüleme Sonrası Aminoasit ve Organoleptik Kalitesi. *Harran Tarım ve Gıda Bilimleri Dergisi*, **15 (4)**, 23-30.
- Oymak, S.A., Kirankaya, Ş.G., Doğan, N.,** 2009. Growth and reproduction of Mesopotamian spiny eel (*Mastacembelus mastacembelus* Banks and Solander, 1794) in Atatürk Dam Lake (Şanlıurfa), *Turkey Journal of Applied Ichthyology*, **25 (4)**, 488-490.
- Pardeshi, P.R., Hiware, C.J. and Wangswad, C.,** 2012. Histopathology of the liver of *Mastacembelus Armatus* (Lecepede, 1800), due to trematode parasite, *Allocreadium Khami Parasit.*, **36 (1)**, 53-55.
- Pazira, A., Abdoli, A., Kouhgardie, A., Yousefifard P.,** 2005. Age Structure and growth of the Mesopotamian Spiny Eel, *Mastacembelus mastacembelus* (Banks& Solander in russell, 1974) (Mastacembelidae), in southern Iran. *Zoology in the Middle East*, **35**, 43-47.
- Ponset, L.M.P., Diaz, J., Schlumberger, O., Connes, R.,** 1994. Development of yolk complex, liver and anterior intestine in pike-perch larvae, *Stizostedion lucioperca* (percidae), according to the first diet during rearing. *Aquatic Living Resources*, **7**, 191-202.
- Robert, J.R.,** 1978. Fish Pathology. Bailliere Tindall. **318 s.** New York.
- Rodrigues, R.A., Saturnino, K.C., Fernandes, C.E.,** 2017. Liver histology and histomorphometry in hybrid sorubim (*Pseudoplatystoma reticulatum* ×

Pseudoplatystoma corruscans) reared on intensive fish farming. *Aquaculture Research*, **48** (9), 5083-5093.

- Silva, A.F., Rocha, E., Dias, J., Silva, P., Rema, P., Gomes, E., Valente, L.M.P.**, 2005. Partial replacement of fish oil by soybean oil on lipid distribution and liver histology in European sea bass (*Dicentrarchus labrax*) and rainbow trout (*Oncorhynchus mykiss*) juveniles. *Aquaculture Nutrition*, **11**, 147-155.
- Sufi, S.M.K.**, 1956. Revision of the Oriental fishes of the family Mastacembelidae. *Bulletin of the Raffles Museum Zoological Survey Department*, **27**, 93-146.
- Sun, S., Wu, Y., Yu, H., Su, Y., Ren, M., Zhu, J., Ge, Xianping.**, 2019a. Serum biochemistry, liver histology and transcriptome profiling of bighead carp *Aristichthys nobilis* following different dietary protein levels, *Fish and Shellfish Immunology*, **86**, 832-839.
- Sun, Z., Tan, X., Quingying, M.X., Huaqun, L., Cuiyun, Y., Yuanyun, Z., Ningning, Z., Leling, S., Anli, C., Chaoxiaye, W.**, 2019b. Effects of dietary dandelion extracts on growth performance, liver histology, immune-related gene expression and CCl₄ resistance of hybrid grouper (*Epinephelus lanceolatus*♂ × *Epinephelus fuscoguttatus*♀). *Fish and Shellfish Immunology*, **88**, 126-134.
- Squadrone, S., Prearo, M., Brizio, P., Gavinelli, S., Pellegrinio, M., Scanzio, T., Guarise, S., Benedetto, A., Abete, M.C.**, 2013. Heavy metals distribution in muscle, liver, kidney and gill of European catfish (*Silurus glanis*) from Italian Rivers. *Chemosphere*, **90**, 358-365.
- Şahinöz, E., Doğu, Z., Aral, F.**, 2006a. Development of embryos in *Mastacembelus mastacembelus* (Bank & Solender, 1794) (Mesopotamian spiny eel) (Mastacembelidae). *Aquaculture Research*, **37** (16), 1611-1616.
- Şahinöz, E., Doğu, Z., Aral, F.**, 2006b. Changes in Mesopotamian spiny eel, *Mastacembelus mastacembelus* (Bank & Solender, in Russell, 1794) (Mastacembelidae) milt quality during a spawning period. *Theriogenology*, **67**, 848-854.
- Taşbozan, O., Gökçe, M.A., Çelik, M., Tabakoğlu, Ş.S., Küçükgülmez, A., Başusta, A.**, 2009. Dikenli Yılan Balığı (*Mastacembalus mastacembalus*)' nın vücut kimyasal kompozisyonlarının belirlenmesi üzerine bir çalışma, *Ulusal Su Ürünleri Sempozyumu* 29 Eylül-1 Ekim, Elazığ.
- Timur, G.**, 2008. Balık Anatomisi. Nobel Bilim ve Araştırma Merkezi Yayın No: 33. 1. Basım.
- Timur, G.**, 2013. Balık Histolojisi ve Embriyolojisi. Sertifika No: 120-128. Başakşehir/İstanbul.

- Travers, R.A.**, 1988. Diagnosis of a new African Mastacembelid Spiny-eel genus *Aethiomastacembelus* Gen. Nov. (Mastacembeloidei: Synbranchiformes). *Cybium*, **12** (3), 255-257.
- Tribskorn, R., Casper, H., Heyd, A., Eikemper, R., Köhler, H.R., Schwaiger, J.**, 2004. Toxic effects of the non-steroidal anti-inflammatory drug diclofenac: part 11. Cytological effects in liver, kidney, gills and intestine of rainbow trout (*Oncorhynchus mykiss*). *Aquatic Toxicology*, **68**, 151-166.
- Vreven, E.J.**, 2004. *Aethiomastacembelus shiloangoensis*, a new spiny-eel from the Shiloango River basin, Africa (Synbranchiformes: Mastacembelidae). *Ichthyol. Explor. Freshwaters*, **15** (2), 97-104.
- Vreven, E.J., Teugels, G.G.**, 2005. Redescription of *Mastacembelus liberiensis* Boulenger, 1898 and description of a new West African spiny-eel (Synbranchiformes: Mastacembelidae) from the Konkoure River basin, Guinea. *Journal of Fish Biology*, **67**, 332-369.
- Yasutake, W.T. and Wales, J.H.**, 1983. *Microscopic Anatomy of Salmonids: An Atlas* United States Dept. Of the Interior, Fish and Wildlife Service.
- Yilmaz, E., Genc, M.A., Genc, E.**, 2007. Effects of dietary mannan oligosaccharides on growth, body composition, and intestine and liver histology of rainbow trout *Oncorhynchus mykiss*. *The Israeli Journal of Aquaculture- Bamidgeh* . **59**, 182-188.
- Yousuf, M.H.A., Shahawi, M.S., Ghais, S.M.A.**, 2000. Trace metals in liver, skin and muscle of *Lethrinus lentjan* fish species in relation to body length and sex. *Science of The Total Environment*, **256**, 87-94.
- Zhang, J., Shen, H., Wang, X., Wu, J., Xue, Y.**, 2004. Effects of chronic exposure of 2,4- dichlorophenol on the antioxidant system in liver of freshwater fish *Carassius auratus*. *Chemosphere*, **55**, 167-174.

6. ÖZGEÇMİŞ

Elazığ'da 08.04.1991 yılında doğdum. İlkokul ve ortaokulu Dumlupınar İlkokulu ve liseyi Balakgazi lisesinde okudum. 2011 yılın da Fırat Üniversitesi Su Ürünleri Fakültesi Su Ürünleri Mühendisliği bölümünde lisans eğitimine başladım ve 2015 yılında mezun oldum. 2015 yılında Fırat Üniversitesi, Fen Bilimleri Enstitüsü, Su Ürünleri Yetiştiriciliği Anabilim Dalı, Balık Hastalıkları Bilim Dalında yüksek lisansa başladım. Yabancı dilim İngilizcedir. Evli ve bir çocuk annesiyim.



Büşra KAYA