T.C.
SAĞLIK BİLİMLERİ ÜNİVERSİTESİ
ANKARA DIŞKAPI YILDIRIM BEYAZIT
SAĞLIK UYGULAMA VE ARAŞTIRMA MERKEZİ

GENEL CERRAHİ KLİNİĞİ

MEME KANSERİNDE SERUM AUTOTAXIN DÜZEYLERİNİN TANISAL VE PROGNOSTİK DEĞERİ

Dr. Nurhak Cihangir ÇINKIL

TIPTA UZMANLIK TEZİ

ANKARA/2022

T.C.
SAĞLIK BİLİMLERİ ÜNİVERSİTESİ
ANKARA DIŞKAPI YILDIRIM BEYAZIT
SAĞLIK UYGULAMA VE ARAŞTIRMA MERKEZİ

GENEL CERRAHİ KLİNİĞİ

MEME KANSERİNDE SERUM AUTOTAXIN DÜZEYLERİNİN TANISAL VE PROGNOSTİK DEĞERİ

Dr. Nurhak Cihangir ÇINKIL

Tez Danışmanı
Doç. Dr. Gaye Ebru ŞEKER

TIPTA UZMANLIK TEZİ

ANKARA/2022

TEŞEKKÜR

Asistanlık eğitimim süresince bilgisi, hoşgörüsü ve deneyimleri ile her zaman desteğini gördüğüm, mesleki gelişimime çok değerli katkıları bulunan, yenilikçi ve ilerici düşünmemi sağlayan İdari Sorumlumuz Sayın Prof. Dr. Duray ŞEKER'e, Eğitim Sorumlumuz Sayın Prof. Dr. Ahmet Oğuz HASDEMİR'e, değerli hocalarım Prof. Dr. Metin AYDIN'a, Prof. Dr. Hülagü KARGICI'ya, Prof. İsmail Oskay KAYA'ya;

Asistanlığım boyunca cerrahi deneyim ve bilgilerinden yararlanma fırsatı bulduğum ve aynı zamanda tez danışmanım olarak görev alan ve tezimin basılma aşamasına kadar bana her türlü desteği ve imkânı sağlayan, yardımlarını esirgemeyen, Doç. Dr. Gaye Ebru ŞEKER ablama;

İhtisasımın ilk günlerinden uzmanlığıma kadar eğitimimin her aşamasında benden desteklerini esirgemeyen, birlikte çalışmaktan keyif aldığım Doç. Dr. Hakan GÜZEL'e, Doç. Dr. Alper Bilal ÖZKARDEŞ'e, Doç. Dr. Gülay ÖZGEHAN'a, Op. Dr. Şener BALAS'a, Doç. Dr. Serhat TOKGÖZ'e, Op. Dr. Cem AZILI'ya, Op. Dr. Engin ÖLÇÜCÜOĞLU'na, Doç. Dr. Sanem ÇİMEN'e, Op. Dr. Yusuf ÖZER'e, Op. Dr. Harun KARABACAK'a, Op. Dr. Ahmet SEKİ'ye, Op. Dr. Turgay SAYIN'a, Doç. Dr. Fatma YILDIRIM'a;

Her ne kadar şu an kliniğimizde olmasalarda beraber çalışma fırsatı bulduğumuz Prof Dr. Melih AKINCI, Prof. Dr. Kerim Bora YILMAZ ve Op. Dr. Mehmet Ali ÇAPARLAR'a;

Genel cerrahi asistanı olmanın zorluğunu ve zevkini birlikte yaşadığım başta eş kıdemlilerim Dr. Abdurrahman BAŞPINAR ve Dr. Bakytbek MANKIEV'e, bana her zaman destek olan kıdemlilerim Op. Dr. Ümit MERCAN'a, Op. Dr. Özgür SEVİM'e, Op. Dr. Selim TAMAM'a, Op. Dr. Mehmet Şah BENK'e, Op. Dr. Gökhan GÖKTEN'e, Op. Dr. Noyan KAFAOĞLU'na, benden sonra kliniğin yükünü omuzlayacak başta Dr. Sultan AYAZ olmak üzere tüm asistan arkadaşlarıma, dostlarıma;

Bize sabır gösteren, uyum içinde çalıştığımız tüm klinik hemşire ve personellerine;

Her an yanımda olan beni her türlü destekleyen ve bugüne gelmemde sonsuz özveride bulunan, hayattaki en değerli varlıklarım olan eşim Hilal İlkay ÇINKIL'a, kızım Elif Ece ve oğlum Muzaffer'e ve aileme minnetle teşekkür ederim.

Dr. Nurhak Cihangir ÇINKIL

Ankara, 2022

İÇİNDEKİLER

TEŞEKKÜR ..... **i**
İÇİNDEKİLER ..... **ii**
KISALTMALAR ..... **iii**
TABLO LİSTESİ ..... **iv**
ŞEKİL LİSTESİ ..... **v**
ÖZET ..... **vi**
ABSTRACT ..... **vii**
1. GİRİŞ **1**
2. GENEL BİLGİLER **4**
2.1. MEME EMBRİYOLOJİSİ, FİZYOLOJİSİ VE ANATOMİSİ 4
2.1.1. Meme Embriyolojisi 4
2.1.2. Meme Fizyolojisi 5
2.1.3. Meme Anatomisi 6
2.2. MEME KANSERİ 12
2.2.1. Meme Kanseri Epidemiyolojisi 12
2.2.2. Meme Kanseri Risk Faktörleri 13
2.2.3. Meme Kanseri Histopatolojisi 17
2.2.4. Meme Kanserinin Moleküler Sınıflaması 22
2.2.5. Meme Kanserinde Evreleme 23
2.2.6. Meme Kanserinde Prognostik Faktörler 28
2.2.7. Meme Kanseri ile İlişkili Biyobelirteçleri 30
2.3. AUTOTAXIN 31
3. GEREÇ VE YÖNTEM **35**
3.1. SERUM ATX'İN HESAPLANMASI 36
3.2. İSTATİSTİKSEL ANALİZ 36
4. BULGULAR **38**
5. TARTIŞMA **48**
6. SONUÇ **52**
KAYNAKLAR **53**
ÖZGEÇMİŞ **59**
EKLER **60**
Ek-1: Etik Kurul Onayı 60

KISALTMALAR

AC	: Adenilat Siklaz
AJCC	: Amerikan Ortak Kanser Komitesi
ATX	: Autotaxin
CA125	: Kanser Antijeni 125
CA15-3	: Kanser Antijeni 15-3
CEA	: Karsinoembriyonik Antijen
DCIS	: Duktal Karsinoma In Situ
ENPP	: Ektonükleotid Pirofosfataz/Fosfodiesteraz
ER	: Öströjen Reseptörü
HER2	: İnsan Epidermal Büyüme Faktörü Reseptörü 2
hpL	: İnsan Plasental Laktojeni
IARC	: Uluslararası Kanser Araştırmaları Ajansı
IDC	: İnvaziv Duktal Karsinom
ILC	: İnvaziv Lobüler Karsinom
ITC	: İzole Tümör Hücreleri
LCIS	: Lobüler Karsinoma In Situ
LPA	: Lizofosfatidik Asit
LPAR	: G Protein-Bağlı Reseptör
MAG	: Monoaçilgliserol
MAPK	: Mitojenle Aktive Olan Protein Kinaz
NET	: Nöroendokrin Tümör
NPP2	: Nükleotid Pirofosfataz/Fosfodiesteraz
NST IDC	: Spesifik Olmayan Tip İnvaziv Duktal Karsinom
NUC	: C-Terminal Nükleaz
OKS	: Oral Kontraseptif
PI3K	: Fosfatidilinositid 3-Kinaz
PR	: Progesteron Reseptörü
SMB	: N-terminal Somatomedin

TABLO LİSTESİ

Tablo 1. Meme kanseri risk faktörleri 13

Tablo 2. Primer meme kanserinin sınıflandırılması 19

Tablo 3. Meme kanseri TNM evrelendirmesi 28

Tablo 4. Meme kanseri hastalarının bazı demografik ve klinik özellikleri 39

Tablo 5. Hastaların patoloji sonuçları ve pTNM evreleri 40

Tablo 6. Hasta ve kontrol grubunun yaş ve serum ATX değerlerinin karşılaştırılması 41

Tablo 7. Serum ATX, CEA, CA125 ve CA15-3 median değerlerinin bazı demografik ve klinik özelliklere göre karşılaştırılması 42

Tablo 8. Meme kanserinde bir tanı testi olarak serum ATX için EAA ve eşik değerleri 43

Tablo 9. Meme kanseri hastalarında serum ATX ve CEA arasındaki tutarlılık 44

Tablo 10. Meme kanseri hastalarında serum ATX ve CA125 arasındaki tutarlılık .. 45

Tablo 11. Meme kanseri hastalarında serum ATX ve CA15-3 arasındaki tutarlılık. 45

Tablo 12. Spesifik olmayan tip IDC tanısı alan grupta serum ATX ve CEA arasındaki tutarlılık 46

Tablo 13. Spesifik olmayan tip IDC tanısı alan grupta serum ATX ve CA125 arasındaki tutarlılık 47

Tablo 14. Spesifik olmayan tip IDC tanısı alan grupta serum ATX ve CA15-3 arasındaki tutarlılık 47

ŞEKİL LİSTESİ

Şekil 1. Memenin bileşenleri 7

Şekil 2. Memenin kanlanması 9

Şekil 3. Memenin lenfatik drenajı 10

Şekil 4. Aksiller lenf nodu grupları 11

Şekil 5. Seviye 1-2-3 aksiller lenf nodları 12

Şekil 6. ATX-LPA-LPA reseptör sinyal ekseni ve hedef hücre yüzeyinde LPA iletimi 32

Şekil 7. Başlıca ATX izoformlarının etki alanı yapısı 32

Şekil 8. Meme kanserinde ATX tümör mikroçevresi modeli 34

Şekil 9. Meme kanserinde bir tanı testi olarak serum ATX için ROC eğrisi 43

ÖZET

MEME KANSERİNDE SERUM AUTOTAXIN DÜZEYLERİNİN TANISAL VE PROGNOSTİK DEĞERİ

Giriş ve Amaç: Meme kanseri dünyada kadınlarda en sık görülen kanser türüdür. Ayrıca kansere bağlı mortalitenin önde gelen nedenlerindendir. Son zamanlarda elde edilen kanıtlar, meme kanserinde ATX-LPA sinyal ekseninin biyolojik etkilerini ortaya koymuştur. Bu çalışmada serum ATX ekspresyonu ile meme kanserinin biyolojik davranışı arasındaki ilişki araştırılmıştır.

Gereç ve Yöntem: Aralık 2019 ve Aralık 2020 tarihleri arasında, Evre 1-3 meme kanseri tanısıyla opere edilmiş, neodjuvan tedavi almamış, başka bir sistemik inflamatuar veya otoimmün hastalığı olmayan 101 kadın hasta ve kontrol grubu için ek hastalığı olmayan 40 gönüllü kadın çalışmaya dahil edildi. Serum ATX değeri ile öncelikle hasta ve kontrol grubu, ardından diğer tümör markerleri, demografik ve klinik veriler arası ilişki analiz edildi.

Bulgular: Çalışmaya 101'i çalışma grubunda ve 40'ı kontrol grubunda olmak üzere toplam 141 kişi dahil edildi. Çalışma grubunun yaş ortalaması 57,85±13,42, kontrol grubunun ki 52,72±11 idi. Hasta grubunda kontrol grubuna göre serum ATX median değerleri istatistiksel olarak anlamlı yüksek saptandı (Sırasıyla; 277,3 (49,1-7065,3), 140,3 (58,6-1291,3)) (p=0,002). Meme kanseri tanısı almış hastalarda serum ATX değerleri için yapılan ROC analizinde; Serum ATX ≥ 178,49 ng/ml için istatistiksel anlamlı bir değer bulundu (p<0,002). IDC NST tanısı almış hastalarda serum ATX median değerinin [283,3 (49,1-7065,3) ng/ml], diğer meme kanseri tanısı almış hastalara göre [177,8 (57,6-7065,3) ng/ml] istatistiksel olarak anlamlı şekilde yüksek olduğu saptandı (p=0,028). Serum ATX ile CEA, CA125 ve CA15-3 arasındaki tutarlılık incelendi. Diğer belirteçlerin cut off değerin altında olduğu hastalarda serum ATX değeri istatistiksel olarak anlamlı yüksek bulundu (p<0,001).

Tartışma: Meme kanserinde serum ATX değerinin normal popülasyona göre daha yüksektir. Çalışmamız serum ATX'in tanısal değerinin yüksek olduğunu ve ayrıca meme kanserinin kötü prognostik özellikleri ile ilişkisi olduğunu göstermiştir.

Anahtar Kelimeler: Meme kanseri, autotaxin, tümör belirteçi

ABSTRACT

DIAGNOSTIC AND PROGNOSTIC VALUE OF SERUM AUTOTAXIN LEVELS IN BREAST CANCER

Introduction and Aim: Breast cancer is the most common type of cancer in women worldwide. It is also one of the leading causes of cancer-related mortality. Recent evidence has demonstrated the biological effects of the ATX-LPA signaling axis in breast cancer. In this study, the relationship between serum ATX expression and the biological behavior of breast cancer was investigated.

Materials and Methods: Between December 2019 and December 2021, 101 female patients who were operated with the diagnosis of stage 1-3 breast cancer, did not receive neoadjuvant therapy, and did not have any other systemic inflammatory or autoimmune disease, and 40 female healthy volunteers as control group were included in the study. Serum ATX values were compared between patient and control groups. Also the association of serum ATX level with other clinicopathologic features, tumor markers, demographic and clinical data were analyzed.

Results: A total of 141 women, 101 in the study group and 40 in the control group, were included in the study. The mean age of the study and control groups were 57.85±13.42 years 52.72±11 years respectively. Serum ATX median values were found to be statistically significantly higher in the patient group compared to the control group (Respectively; 277.3 (49.1-7065.3), 140.3 (58.6-1291.3)) (p=0.002). The median serum ATX value [283.3 (49.1-7065.3) ng/ml] in patients diagnosed with IDC NST, compared to patients diagnosed with other breast cancer [177.8 (57.6-7065.3) ng/ml] was found to be statistically significantly higher (p=0.028). The consistency between serum ATX and CEA, CA125 and CA15-3 was analyzed. In patients whose other markers were below the cut-off value, the serum ATX value was found to be statistically significantly higher (p<0.001).

Discussion: Serum ATX value is higher in breast cancer than in the normal population. Our study showed that serum ATX has a high diagnostic value and seems to be associated with poor prognostic features of breast cancer.

Keywords: Breast cancer, serum autotaxin, tumor marker

1. GİRİŞ

Meme kanseri dünyada kadınlarda en sık görülen kanser türüdür. Ayrıca kansere bağlı mortalitenin önde gelen nedenlerindendir. Dünyada 2020 yılında 2 milyondan fazla kadın meme kanseri tanısı almış olup, ölüm oranlarının son birkaç yılda arttığı görülmüştür [1].

Kanser tanısı alan kadınların %29'u meme kanseridir. 2020 yılında meme kanseri nedeniyle 684.996 kadın öldüğü bilinmektedir. İnsidans, gelişmiş ülkelerde fazladır ve meme kanserine bağlı ölümlerin %63'ü, Asya ve Afrika kıtasındadır. Gelişmişlik dışında sağkalımı etkileyen bir diğer faktör tanı anındaki hastalık evresidir. Gelişmiş sağlık hizmeti veren ülkelerde (Örn; Hong-Kong, Türkiye, Singapur) lokalize hastalıkta 5 yıllık sağkalım %89,6 iken bölgesel hastalıkta %75,4'tür. Az gelişmiş sağlık hizmeti veren ülkelerde (Örn; Hindistan, Suudi Arabistan, Filipinler) lokalize ve bölgesel hastalıkta sağkalım sırasıyla %76,3 ve %47,4'tür. Mevcut tahminler, 2030 yılına kadar dünya çapında teşhis edilen yeni vaka sayısının yılda 2,7 milyona, ölüm sayısının ise 870 bine ulaşacağını göstermektedir [1].

Türkiye Kanser İstatistikleri 2017 verilerine göre meme kanseri hastalarının %47,9'u lokal hastalık, %41,2'si bölgesel hastalık, %11'i metastatik hastalık şeklinde ortaya çıkmıştır. Yaş, cinsiyet, tümördeki hormon reseptör durumu, tümör çapı gibi birçok faktörle birlikte çevresel faktörlerin de mortalite ile ilişkisi mevcuttur [2].

Tıp teknolojisindeki gelişmelerle birlikte meme kanseri tanısı koymak önceki yıllara göre daha kolay olmakla beraber, meme kanseri yukarıda bahsedildiği gibi hala kadınlarda kansere bağlı mortalitenin önde gelen sebebidir. Bu sebeple birçok araştırmacının amacı, tanının daha erken konabilmesi ve tedaviye yanıtı değerlendirebilmek amacıyla kanser immünolojisi ve kanser fizyolojisini ortaya koymak olmuştur.

Meme kanseri hastalarının prognozu, temel olarak tümörlerin patolojik özelliklerine bağlıdır. Bu özellikler tümörün evresi, histolojik derecesi, ki67 oranı, insan epidermal büyüme faktörü reseptörü 2 (HER2) ve hormon reseptör durumu vb. olarak sayılabilir. Sağkalımı etkileyen faktörleri belirlemek için yeni prognostik belirteçlerin araştırılması gündemdedir. Son zamanlarda tümör belirteçlerinin meme kanseri prognozu üzerindeki etkisine olan ilgi artmıştır. Bunlara glikoproteinlerin müsin-1 ailesinin bir üyesi olan kanser antijeni 15-3 (CA15-3) kanserlerde aşırı eksprese edilmesi, metastatik hastalıkta bir tür hücre adezyon molekülü olan karsinoembriyonik antijen (CEA) düzeylerinin yükselmesi, MUC16 geninin ürünü olan kanser antijeni 125 (CA125)'in over kanseri ve meme kanseri hücrelerinde çoklu hücre sağkalım yollarının anahtar düzenleyicisi olması örnek verilebilir. Meme kanserinin takibinde CA15-3, CA125 ve CEA'nın kullanılması klinik rutine geniş ölçüde dahil edilmiştir, ancak bu belirteçlerin meme kanseri prognozu ile ilişkisi kesin gösterilememiştir [3].

Metastatik meme kanserli hastaların %84'ünde CA125 yüksek bulunmuştur. Bu açıdan CA125'in hastalığın seyrinin tahmininde önemli katkı sağladığı kanıtlanmıştır [3]. Avrupa Tümör Belirteçleri Grubu, hastalığın ilerlemesini erken tespit etmek ve meme kanserinde tedavi yöntemlerini seçmek için CA15-3 ve CEA'nın kullanılmasını tavsiye etmiştir[4]. Buna karşılık, Amerikan Klinik Onkoloji Derneği, meme kanserinin taraması, hastalık varlığının izlenmesi, evreleme ve tedavi rejimi seçiminde CEA ve CA15-3'ün kullanılmasını önermemiştir[5].

Son zamanlarda elde edilen kanıtlar, kanserde Autotaxin-Lizofosfatidik asit (ATX-LPA) sinyal ekseninin biyolojik etkilerini göstermektedir. Lipid aracılı Lizofosfatidik asidin tümör progresyonu, anjiyogenez ve metastazın düzenlenmesindeki rolü, son on yılda giderek daha fazla kabul görmüştür. Bu konudaki fikirler; ana etkisi hücre dışı LPA üretmek olan bir hücre dışı lizofosfolipaz D olarak autotaxinin tanımlanmasıyla başlamıştır [6].

Autotaxin (ATX), salgılanan 125 kDa'lık bir glikoproteindir ve nükleotid pirofosfataz/fosfodiesteraz ailesinin (NPP2) bir üyesidir. Bu enzim başlangıçta insan melanom A-2058 hücreleri tarafından salınan bir otokrin motilite uyarıcı faktör olarak keşfedilmiştir. ATX etkisine ilişkin bilgilerimiz, lizofosfatidilkolini

lizofosfatidik aside hidrolize edebilen lizofosfolipaz D aktivitesinin keşfiyle önemli ölçüde artmıştır. ATX'in biyoaktiviteleri öncelikle biyoaktif bir lipid aracısı olan LPA'nın üretimi ile açıklanabilir. LPA, hücresel proliferasyonu, göçü ve canlı kalmayı desteklemek için spesifik G proteinine bağlı reseptörler aracılığıyla hareket eder[6]. Kümülatif kanıtlar, LPA'nın kanser ilerlemesindeki rolüne işaret etmektedir [7].

ATX ekspresyonunun artışı, glioblastom, hepatoselüler ve tiroid karsinomları, meme, pankreas ve hematolojik kanserler gibi çeşitli kanser formlarında bildirilmiştir. ATX ekspresyonunun ayrıca kötü diferansiye tümörlerde daha yüksek olduğu bildirilmiştir ve yapılan çalışmalarda, kanser hücrelerinin invazivliği ile ilişkisi gösterilmiştir. Ayrıca ATX eksprese eden tümörlerin daha yüksek metastaz potansiyeli olduğu görülmüştür. In vitro ve in vivo çalışmalar, artan ATX-LPA sinyalinin kanserin başlamasına ve ilerlemesine katkıda bulunduğunu göstermiştir [6].

Bunlardan yola çıkarak, bazı yazarlar meme kanseri olan hastalarda tümör dokusu, tümör çevresindeki dokuda ve serumda ATX ekspresyonunu araştırmıştır. Bu çalışmada serum ATX ekspresyonu ile meme kanserinin biyolojik davranışı arasındaki ilişki araştırılmıştır.

2. GENEL BİLGİLER

2.1. MEME EMBRİYOLOJİSİ, FİZYOLOJİSİ VE ANATOMİSİ

2.1.1. Meme Embriyolojisi

Meme, fetal gelişimin yaklaşık beşinci haftasında gelişmeye başlayan, değişime uğramış bir apokrin ter bezi türüdür. Meme, lineer ektodermal kabartılardan veya meme kabartıalrından meydana gelir. Bu kabartılar aksiller bölgeden inguinal bölgelere kadar embriyonun ventral yüzeyinde bilateral uzanan kalınlaşmış ektoderm şeritleridir. Bu epitel kordları başlangıçta 15-20 tomurcuk olarak görünür. İntrauterin yedinci haftada, bu tomurcuklar embriyolarda apoptoza uğrar, dördüncü veya beşinci interkostal boşlukta tek bir çift katı tomurcuk kalır. Bunlar birincil meme tomurcuklarıdır. Lineer ektodermal kabartıların eksik involüsyonu, bireylerin %1-6'sında bulunabilen, meme kabartısı boyunca ektopik meme dokusunun (polimasti) ve/veya fazla meme uçlarının (politeli) gelişmesine yol açar [8].

12. gebelik haftasında, birincil meme tomurcukları, sonunda meme lobüllerini oluşturacak olan ikincil tomurcuklara dönüşür. İntrauterin beşinci ayda, meme kabartısı alttaki mezoderme nüfuz eder ve gelişmekte olan memeye radyal olarak 15-20 dallanma ile içe doğru büyümeye başlar. Meme tomurcukları içinde küçük lümen gelişerek süt kanallarını ve dallarını oluşturur. Süt veren kanallar, bebeklik döneminde meme ucuna dönüşen sığ bir meme çukuruna açılmak üzere birleşir. İkinci trimesterde meme gelişimi, sonunda Montgomery bezlerini oluşturacak olan ter bezleri, yağ bezleri ve apokrin bezlerinin oluşumu ile devam eder. Areola yaklaşık gestasyonel dönemim 5. Ayında gelişir. Doğumda, her iki cinsiyet de ana süt kanallarının oluşturduğu aynı meme yapısına sahiptir [8].

Yaşamın ilk 2 yılında daha fazla dallanma ve terminal lobül gelişimi devam eder. 2 yaş ile telarş arasında meme gelişimi durur. Pubertal dönemde hipatolamohipofizer sistemin etkisi ile östrojen ve progesteron salgısı artar. Meme duktal epiteli ve çevresindeki stroma, over östrojeninin etkisi altında çoğalır, bu da

toplayıcı kanallarının, terminal kanal lobüler ünitelerinin ve meme tomurcuklarının çoğalmasına yol açar. Aynı zamanda, vasküler ve bağ dokusu elemanları çoğalır ve genel meme hacmi artar [8].

2.1.2. Meme Fizyolojisi

Puberteden önce erkek ve kadın memesi arasında fonksiyonel veya yapısal olarak anlamlı bir fark yoktur. Histolojik düzeyde, hem erkeklerde hem de kadınlarda prepubertel meme, çevresel olarak düzenlenmiş ve meme ucuna doğru birleşen çok sayıda ilkel kanaldan oluşur. Her ilkel kanalın kör ucunda zayıf gelişmiş ancak potansiyel olarak salgılayıcı asini bulunur. Pubertenin başlamasıyla birlikte, kadın memesinin morfolojisinde ve işlevinde dramatik değişiklikler ve cinsel dimorfizm kendini gösterir [9].

Östrodiol hormonu kadın memesinin puberte dönemindeki büyümesini, kanal sisteminin çoğalmasını, dallanmasını, meme uçlarının olgunlaşmasını ve belirginliğini sağlar. Bununla birlikte kanalların uçlarındaki asini (alveol) gelişimi ve proliferasyonu, östrojen ve progesteronun sinerjik etkilerinin sonucudur [9].

Süt sentezi endokrin karmaşık bir düzen ile sağlanır. Memede süt salgısı için ilk uyarı östrojen ve progesteron tarafından sağlanır. Başarılı süt üretimi için, insülin, glukokortikoidler, tiroksin ve özellikle laktojenik hormona özel bir ihtiyaç vardır [9].

İki laktojenik hormon vardır: birincisi ön hipofizdeki laktotroflar tarafından salgılanan prolaktin, ikincisi maternal plasenta tarafından üretilen insan plasental laktojenidir (hpL). Gebeliğin son haftalarında hpL salgılanması zirveye ulaşır ve bu, memeyi süt üretimi için hazırlar. Bu aşamada anne kanındaki yüksek östrojen ve progesteron seviyeleri süt üretimini inhibe edici bir etkiye sahip olduğu için önemli bir süt salgısı yoktur. Doğumdan hemen sonra hpL anne dolaşımından kaybolur. Anne kanındaki östrojen ve progesteron seviyeleri düşer ve prolaktin tek laktojenik hormon olarak işlev görür. Laktasyonda önemli rol oynayan bir diğer hormon da bir polipeptit olan oksitosindir. Hipotalamusta sentezlenir ve arka hipofizde

depolanır (nörohipofiz). Emzirme eylemi oksitosin salınımını uyarır ve bu da prolaktin salgılanmasına aracılık eder [9].

Normal, sağlıklı, iyi beslenmiş emziren bir kadın günde yaklaşık 1 litre süt oluşturur. Laktasyon, östrojen verilmesiyle veya prolaktin sentezi ve salınımı üzerinde inhibitör etkisi olan bromokriptin gibi dopaminerjik ajanlar uygulanmasıyla yapay olarak bastırılabilir [9].

Menopozun başlangıcı, vücudun östrojen ve progesteron üretiminde doğal ve keskin bir düşüşle ilişkilidir. Bu hormonal stimülasyon eksikliği, memedeki glandüler doku miktarında ilerleyici bir azalmaya ve buna eşlik eden yağ dokusunda bir artışa neden olur. Bunun sonucunda doku yoğunluğundaki azalma, meme dokusunu mamografik incelemeye daha uygun hale getirir. Bu nedenle, menopoz veya perimenopozal bir kadında mamografi ile neoplazmaların tespiti, genç, menopoz öncesi bir kadına göre daha kolaydır [9].

2.1.3. Meme Anatomisi

Yetişkin kadın memesi, ikinci ve altıncı/yedinci kaburgalar arasında yer alır. Memenin tabanı, medialde sternal sınırdan lateralde midaksiller çizgiye kadar uzanır ve göğüs duvarının yüzeysel ve derin fasyası tarafından çevrelenir. Memenin üçte ikisi pektoralis majör kasının önünde yer alır; geri kalanı serratus anterior kasının önünde yer alır. Spence kuyruğu olarak adlandırılan memenin üst dış kadranının bir uzantısı aksillaya kadar uzanır [10].

2.1.3.1. Memenin Bileşenleri

Memenin deri, yüzeyel fasya, parankim, nipple-areola kompleksi ve derin fasya olmak üzere 5 bileşeni mevcuttur (Şekil 1).

Deri, memenin en yüzeysel tabakasıdır. Dermis yüzeysel fasya ile birleşir. Yüzeyel fasya derinin hemen altında yer alır. Yüzeyel abdominal ve servikal fasya ile devamlıdır. Derin fasya ile birlikte meme parankimini sarar [11]. Parankim

glandüler epitel, fibröz stroma ile destekleyici yapılar ve yağ olmak üzere 3 ana doku tipinden oluşur. Glandüler epitel, yetişkin kadın memesinin yaklaşık %10-15'ini oluşturur. Meme parankimi birkaç lobülden oluşan 15-20 lobdan oluşur. Bu lobüller, süt üreten bezler olan terminal duktuslar veya asini olarak adlandırılır. Ana süt kanalları iki kat küboidal epitel ile kaplı iken, minör kanallar tek katlı epitele sahiptir. Duktus epiteli sütü kanallar boyunca ilerletmeye yarayan miyoepitelyal hücrelerle çevrilidir. Bu hücreler kesintisiz bir bazal membran ile çevrilidir. Kanallar, meme başı-areola kompleksinin altında genişleyerek süt veren sinüsleri oluşturur ve daha sonra meme ucundaki 10-15 delikten dışarı çıkar [11].

Fibröz stroma ve destekleyici yapılar Cooper'ın asıcı bağları olarak adlandırılır. Bu bağlar, memeden geçen ve dermise giren fibröz bağ dokusu bantlarıdır. Memenin geri kalanı yağ dokusundan oluşur. Yağın glandüler dokuya oranı yaşla birlikte artar ve postmenopozal memede maksimumdur [11].

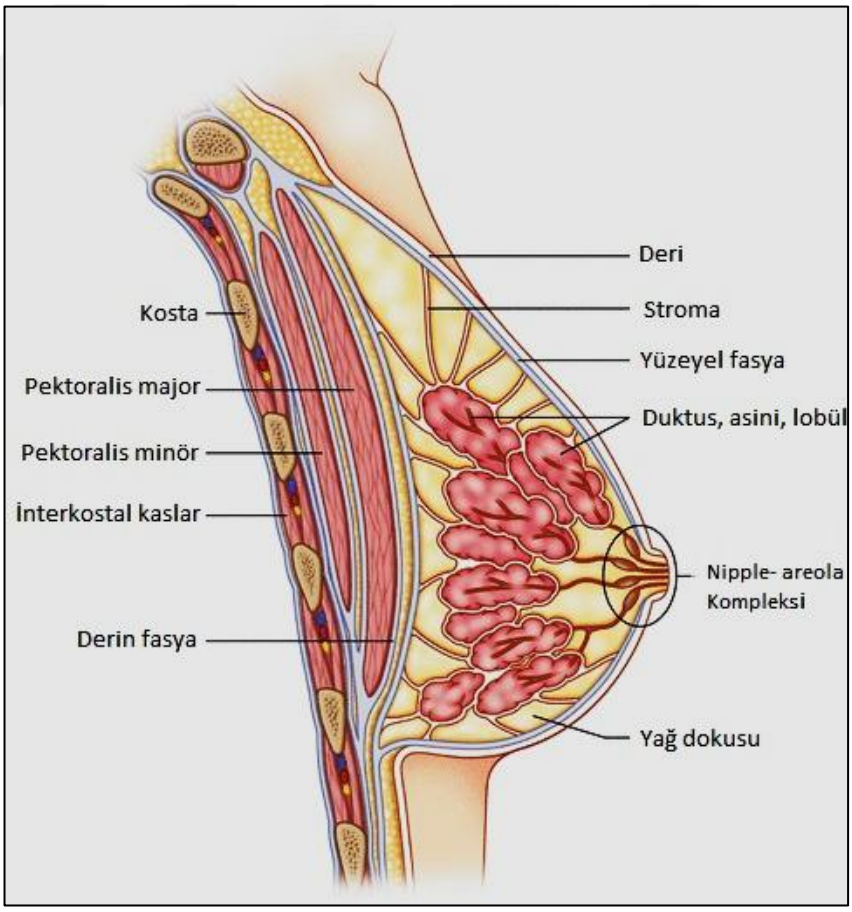

Şekil 1. Memenin bileşenleri [11].

Memenin her bir lobu, sinüs oluşturmaya devam eden büyük bir süt kanalı (2-4 mm) oluşturmak üzere genişleyen bir kanal yapısına yol açar. Sinüs çok katlı yassı epitel ile döşelidir. Bu sinüs daha sonra meme ucunun ampullasına (0,4-0,7 mm) geçerken daralır ve nipple-areola kompleksini oluşturur. Areola, Montgomery tüberküllerini oluşturan yağ, ter ve aksesuar bezlerinin bir kombinasyonunu içerir. Düz kas lifleri areolada bulunur ve meme ucuna kadar uzanır ve bu lifler meme başının ereksiyonundan sorumludur. Ereksiyon, meme ucunun dermisinde yer alan duyusal sinir uçları ve Meissner cisimcikleri tarafından uyarılır. Derin fasya meme parankiminin derinliklerindedir ve pektoralis majörü sarar. Kaudalde derin abdominal fasya ile devam eder ve lateralde sternumdan aksillaya ve kranialde klavikulaya kadar uzanır [11].

2.1.3.2. Memenin Arterleri ve Venleri

Memeye arteriyel kan akımı başlıca 3 damar yolu ile olur (Şekil 2). Birincisi internal torasik (mamarian) arterin ön perforan dallardır. Bu dallar memenin arteriyel beslenmesinin yaklaşık %60'ından sorumludur. Çoğunlukla medial ve santral bölgenin kanlamasını sağlar. İkincisi aksiller arterin dalları olan süperior torasik arter, lateral torasik arter ve torakoakromiyal arterdir. Bu damarlar memenin arteriyel beslenmesinin yaklaşık %30'undan, çoğunlukla üst dış kadrandan sorumludur. Üçüncüsü de interkostal arterlerin yan dallarıdır [12].

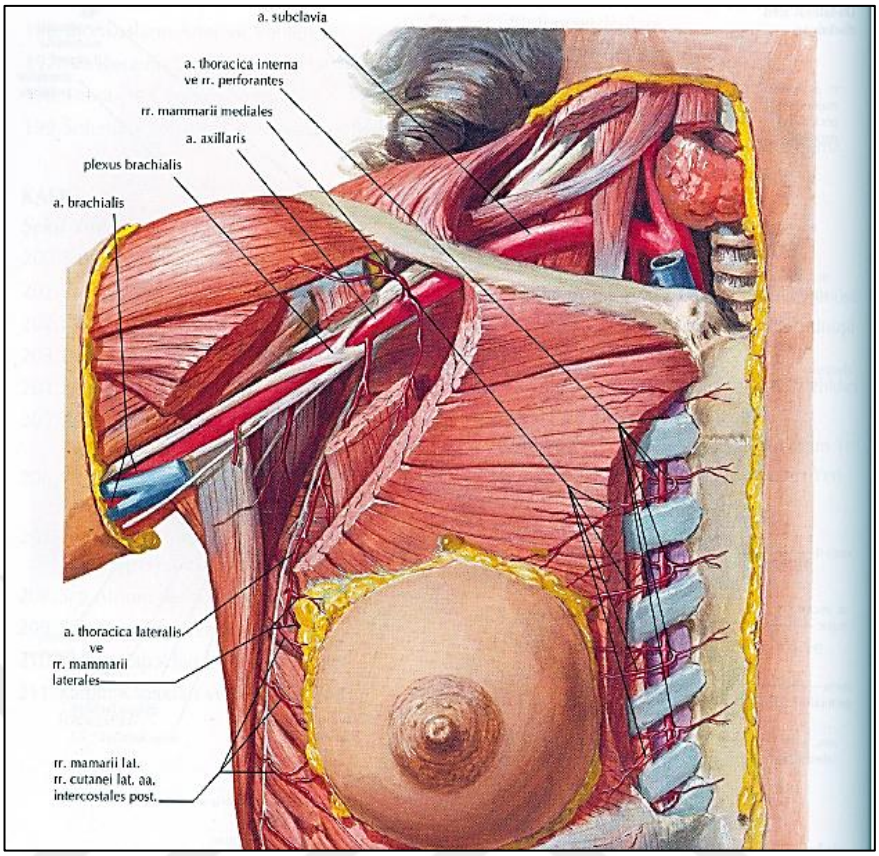

Şekil 2. Memenin kanlanması [13].

Memenin venöz drenajı, areola çevresindeki bir pleksusta başlar, oradan ve parankimden yukarıda sıralanan arterlere eşlik eder ayrıca ancak ek bir yüzeyel venöz pleksus içerir [12].

2.1.3.3. Memenin Lenfatik Drenajı

Meme derisini ve nipple-areola kompleksini drene eden yüzeyel lenfatik pleksus Sappey pleksus olarak adlandırılır. Lenf, deriden subareolar pleksusa akar. Daha sonra, süt kanallarıyla ilişkili lenfatik damarlar yoluyla meme parankimini boşaltan, birbirine bağlı derin lenfatik pleksusa akar (Şekil 3). Göğüsten gelen lenfatiklerin yaklaşık %97'si aksillaya; kalan %3'ü internal mamarian lenf düğümlerine drene olur. İnternal mamarian zincir, sternumun sınırı boyunca birinci ve altıncı interkostal boşluklar arasında bulunur. Lenf düğümleri, ilk iki interkostal boşlukta internal mamarian damarların medialindedir ve daha sonra 3-6 interkostal aralıkta damarların lateraline geçer [11].

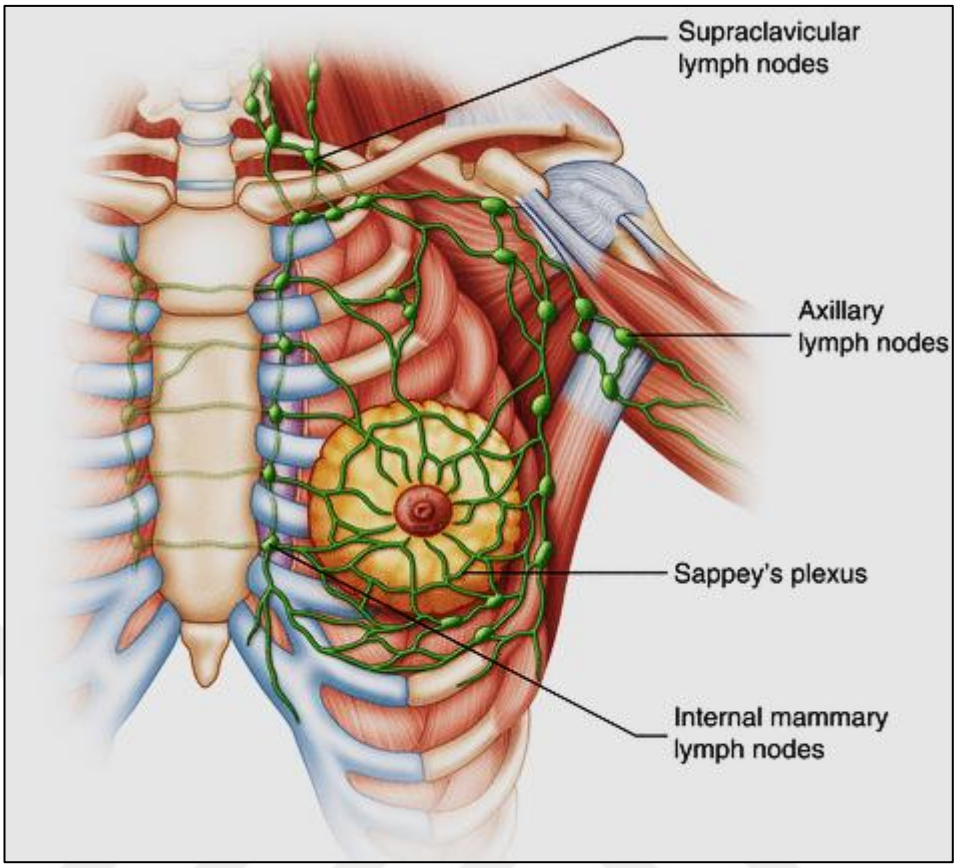

Şekil 3. Memenin lenfatik drenajı [11].

Aksillada 6 grup lenf nodu vardır (Şekil 4). Bu lenf nodları, pektoralis minör kasının medialinde yer alan apikal veya subklaviküler lenf nodları ve pektoralis minör ile humerus arasındaki aksiller ven boyunca uzanan aksiller ven lenf nodları olarak gruplandırılabilir. İnterpektoral veya Rotter lenf nodları pektoralis majör ve minör kasları arasında bulunur. Santral aksiller lenf nodları, pektoralis majör kasının sınırının altında ve pektoralis minörün altında bulunur. Eksternal mamarian lenf nodları, Spence'in aksiller kuyruğunun üzerinde bulunur. İnternal mamarian lenf nodları ve paramammary lenf nodları, memenin üst dış çeyreği üzerindeki yağ tabakasında da bulunabilir [11].

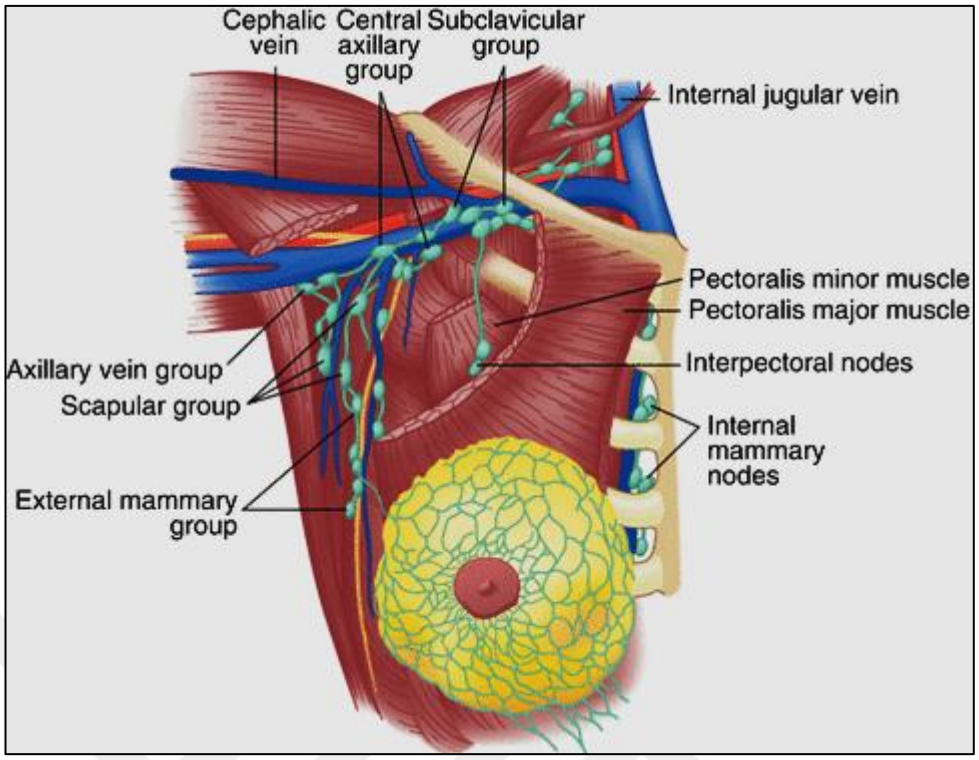

Şekil 4. Aksilla lenf nodu grupları [14].

Cerrahi diseksiyon için, aksillada pektoralis minör kasıyla olan ilişkileri tanımlanan üç lenf nodu seviyesi vardır (Şekil 5). Seviye I lenf nodları pektoralis minör kenarının lateralinde bulunur. Bu seviye, eksternal mamarian, subskapular ve lateral aksiller lenf nodları içerir. Seviye II lenf nodları pektoral minörün arkasında bulunur. Bu seviye, santral aksiller lenf düğümlerini içerir. Seviye III düğümler medialdir ve pektoralis minörün üzerindedir. Bu seviye, subklaviküler veya apikal lenf nodlarını içerir [11]. Bu tanımlama cerrahi pratik için kullanılan bir tanımlamadır.

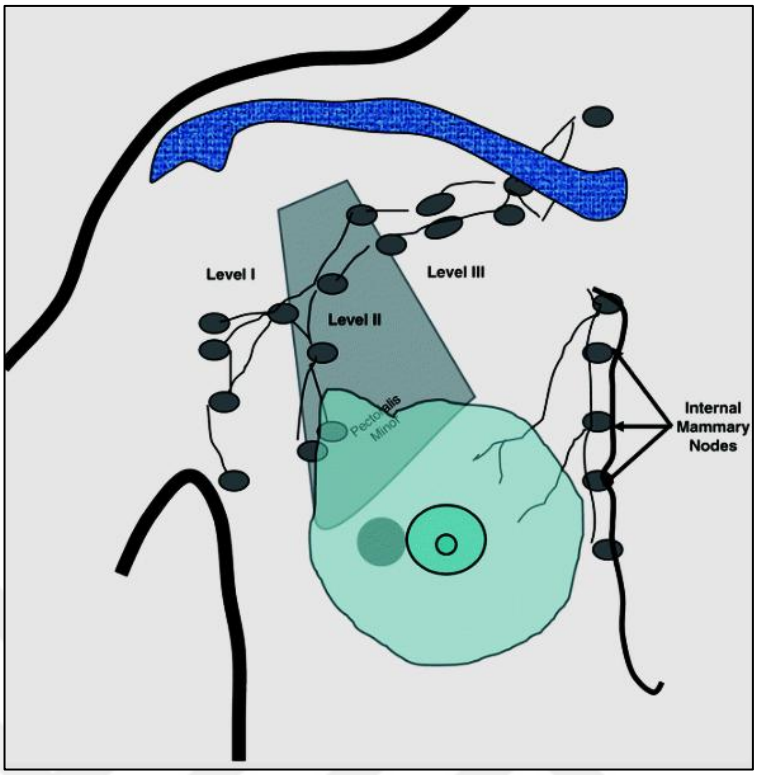

Şekil 5. Seviye 1-2-3 aksiller lenf nodları [12].

2.2. MEME KANSERİ

2.2.1. Meme Kanseri Epidemiyolojisi

Meme kanseri dünyada en sık tanı konulan kanser türüdür. 2020 yılında dünyanın çoğu bölgesinde kadınlarda kansere bağlı ölümlerin en sık sebebidir. Uluslararası Kanser Araştırmaları Ajansının (IARC) açıkladığı GLOBOCAN 2020 verilerine göre dünyada 2.26 milyon yeni vaka ile meme kanseri en sık teşhis edilen kanserdir [15]. İnsidans bölgelere göre değişkenlik göstermektedir. Avusturalya ve Yeni Zelanda' da insidans 95,5/100000 iken Orta Amerika'da 39,5/100000'dir. Türkiye'de insidans 56,6/100000'dir. Dünyada insidans 47.8/100000'dir [16]. Bu ülkeler arası değişiklik, gelişmişlik, doktora ulaşım kolaylığı, toplumsal beslenme, üreme ve emzirme alışkanlıkları ile ilgilidir. Mevcut projeksiyonlar, 2030 yılına kadar dünya çapında teşhis edilen yeni vaka sayısının yılda 2,7 milyona, ölüm sayısının ise 870 bine ulaşacağını göstermektedir [12]. Düşük ve orta gelirli ülkelerde, yaşam tarzlarının batılılaşması (örneğin; geç yaşta gebelikler, emzirmenin

azalması, düşük menarş yaşı, fiziksel aktivite eksikliği ve kötü beslenme), kanser taramalarının yaygınlaşması nedeniyle meme kanseri insidansının daha da artması beklenmektedir.

2.2.2. Meme Kanseri Risk Faktörleri

Meme kanseri risk faktörleri değiştirilebilir ve değiştirilemez risk faktörleri olarak sınıflanabilir (Tablo 1).

Tablo 1. Meme kanseri risk faktörleri.

Değiştirilemez Risk Faktörleri	**Değiştirilebilir Risk Faktörleri**
• Kadın cinsiyet • Yaş • Ailede meme veya over kanseri öyküsü • Genetik mutasyonlar • Irk ve etnik köken • Hamilelik ve emzirme • Menarş ve menapoz • Meme dokusunun yoğunluğu • Önceki meme kanseri öyküsü • Kanser olmayan meme hastalığı • Radyoterapi öyküsü	• Hormon replasman tedavisi • Dietilstilbestrol • Fiziksel aktivite • Obezite • Alkol alımı • Sigara • İşlenmiş gıda kullanımı • Vitamin eksiklikleri • Yapay ışığa aşırı maruz kalma • Kimyasallara maruz kalma • Bazı ilaçlar

Kadın cinsiyet: Kadın cinsiyeti, öncelikle artan hormonal uyarı nedeniyle meme kanseri riskinin artıran ana faktörlerden biridir. Endojen seks hormonlarının fizyolojik seviyelerindeki değişiklikler, premenopozal ve postmenopozal kadınlarda meme kanseri riskinin daha yüksek olmasına neden olur [17]. Tüm meme kanserlerinin %1'den azı erkeklerde görülür. Ancak tanı anında kadınlara göre genellikle daha ileri evrede tespit edilir [18].

Yaş: 80 yaşına kadar her kadın için meme kanseri gelişme riski 1/8'dir. Bununla birlikte, etkilenen hastaların %40'ından fazlası 65 yaşın üzerindedir ve bu

grup meme kanserinden kaynaklanan toplam ölümlerin yaklaşık %60'ını oluşturmaktadır. 49 yaşından önce meme kanserine yakalanma riski tahmini 1/53'tür, ancak bu 50-59 yaş için 1/43'e ve 60-69 yaş için 1/23'e yükselir. Belirgin bir şekilde, >70 yaşındaki kadınlar için bu risk en yüksektir ve meme kanseri gelişme olasılığı 1/15'tir [19].

Aile öyküsü: Ailede meme kanseri öyküsü, meme kanseri riskinin artmasıyla ilişkili önemli bir faktördür. Meme kanseri teşhisi konan hastaların yaklaşık %13-19'unda birinci derece akrabasında meme kanseri öyküsü mevcuttur. Ayrıca, etkilenen birinci derece akrabaların sayısı arttıkça meme kanseri riski önemli ölçüde artar. Etkilenen akrabalar 50 yaşın altında olduğunda risk daha fazla yükselir. Aile öyküsüne bağlı riskin artması, potansiyel tetikleyiciler olarak çevresel faktörlerin yanı sıra epigenetik değişikliklerin de etkisi olduğunu göstermektedir [1]. Ailede over kanseri öyküsü – özellikle BRCA1 ve BRCA2 mutasyonları ile karakterize olanlar – meme kanseri riskinin artmasına neden olur [20].

Genetik mutasyonlar: Yüksek penetrasyon ile karakterize edilen iki ana gen, BRCA1 (17q21.31) ve BRCA2 (13q13.1)'dir. Bunlar öncelikle meme karsinogenezi riskinin artmasıyla bağlantılıdır. Bu genlerdeki mutasyonlar, esas olarak otozomal dominant geçiş gösterir, ancak sporadik mutasyonlar da yaygın olarak rapor edilmiştir [21]. BRCA1 mutasyonu olanlarda meme kanseri riski %45-87 iken BRCA2 mutasyonu olanlarda %50-85'tir. Diğer yüksek penetran meme kanseri genleri arasında TP53, CDH1, PTEN ve STK11 bulunmaktadır. Artan meme kanseri riski dışında bu mutasyonlarda over kanseri riski de artmaktadır. Bu mutasyonlarda da meme kanseri riski %85'e kadar çıkmaktadır. ATM, PALB2, BRIP1 veya CHEK2 dahil olmak üzere BRCA genleri ile etkileşime girebilen önemli sayıda DNA onarım geninin meme karsinogenezinin indüklenmesinde rol oynadığı rapor edilmiştir; ancak bunlar BRCA1 veya BRCA2'ye kıyasla daha düşük bir penetrasyon (orta derece) ile karakterizedir [1]. Bu mutasyonlarda %30 civarında meme kanseri riski vardır. Son yapılan birkaç çalışmada XRCC2 genindeki mutasyonun da meme kanseri riski ile ilişkili olduğu görülmüştür [22].

Irk ve etnik köken: Meme kanserinden etkilenen bireyler arasında ırk ve etnik kökene ilişkin farklılıklar yaygın olarak gözlenmektedir; bu fenomenle ilişkili

mekanizmalar henüz anlaşılmamıştır. 1999'dan 2017'ye kadar ABD'de 50 ila 84 yaşları arasında primer invaziv meme kanseri teşhisi konan 2.726.922 kadının %10'u Hispanik olmayan siyah, %83'ü Hispanik olmayan beyaz ve %7'si Hispanik ırk olarak bildirilmiştir. Yaşa göre ayarlanmış meme kanseri insidans oranları, Hispanik olmayan siyah kadınlar, Hispanik olmayan beyaz kadınlar ve Hispanik kadınlar için sırasıyla 100.000 kişi başına 339.8, 359.6 ve 261.1 olarak hesaplanmıştır [23].

Hamilelik ve emzirme: Çok sayıda çalışma, endojen hormonlara (özellikle östrojen ve progesteron) aşırı maruz kalma ile kadınlarda meme kanseri riski arasında sıkı bir ilişki olduğunu göstermiştir. Bu nedenle, hamilelik, emzirme, ilk adet görme ve menopoz gibi fizyolojik olaylar, olayların süreleri ve bunlara eşlik eden hormonal dengesizlik, meme mikroçevresinde potansiyel kanserojen olayların indüklenmesi açısından çok önemlidir. Erken yaşta (özellikle yirmili yaşların başında) ilk tam süreli hamilelik ve multiparite, meme kanseri riskini azaltır. Ayrıca hamileliğin kendisi potansiyel kansere karşı koruyucu etkiler sağlar. Hiç gebe kalmamış kadınlarda meme kanseri riski daha yüksektir. Emzirme süresinin daha uzun olması hem hormonreseptör durumundan bağımsız olarak kanser riskini azaltır[1].

Menarş ve menapoz: Erken menarş yaşı meme kanseri için bir başka risk faktörüdür. Ayrıca tümör derecesi ve lenf nodu tutulumu ile de ilişkilidir. İlk adet yaşının erken olması, genel olarak daha kötü bir prognoza neden olur. Doğal veya cerrahi olarak erken yaşta menopoza girmek, meme kanseri riskini azaltır [24].

Meme dokusunun yoğunluğu: Genel olarak, meme dokusu yoğunluğunun fazla olması, meme kanseri riskinin artması ile ilişkilidir; bu ilişki hem menopoz öncesi hem de menopoz sonrası kadınlarda gözlenir [25].

Meme kanseri ve kanser olmayan meme hastalığı öyküsü: Kişisel meme kanseri öyküsü, aynı veya diğer memede kanser riskinin artmasıyla ilişkilidir. Ayrıca, memede atipik duktal hiperplazi, karsinoma in situ veya diğer bazı proliferatif veya nonproliferatif lezyon gibi kanserli olmayan diğer değişimlerin öyküsü de riski önemli ölçüde artırır. Lobuler karsinoma insitu bulunması meme kanseri riskini 7 kat artırır. Atipik duktal ve lobüler hiperplazi ise meme kanseri

riskini 4-5 kat artırır. İyi huylu lezyonların histolojik sınıflandırması ve ailede meme kanseri öyküsü, meme kanseri riski ile güçlü bir şekilde ilişkili iki faktördür [1].

Radyoterapi öyküsü: Radyoterapi tedavisinden sonra sekonder malignite riski, klinik kaygı uyandıran bir fenomen olmasına rağmen, hastanın özelliklerine de bağlıdır. Radyasyon tedavisinin neden olduğu kanser, bireyin yaşıyla ilişkilidir. 30 yaşından önce radyasyon tedavisi alan hastalarda meme kanseri riski daha yüksektir. Ayrıca, farklı hastalıklar nedeniyle radyoterapi alan hastalarda ailede meme kanseri öyküsü olması da kanser riskini arttırmaktadır [1].

Hormon replasman tedavisi ve dietilstilbestrol: Hiç hormon replasman tedavisi almamış kişilerle karşılaştırıldığında, sadece östrojen ve kombine östrojen progesteron içeren hormon tedavisi almış kişilerde meme kanseri riski artmıştır. 5 yıldan daha önce uzun süreli sadece östrojen kullanımı ve kısa süreli (<5 yıl) östrojen-progestojen kullanımının riski arttırmadığı görülmüştür. Bununla birlikte, geçmişte uzun süreli (>5 yıl) östrojen-progestojen kullanımının meme kanseri riskini arttırdığı gözlenmiştir [26]. Hamilelik sırasında dietilstilbestrol alımı, yalnızca annelerde değil, aynı zamanda çocuklarda da meme kanseri riskinin artmasına yol açar. Dietilstilbestrole maruz kalan annelerin kızlarında 40 yaşından sonra meme kanseri insidansının en az iki kat daha yüksek olduğu gösterilmiştir [27].

Fiziksel aktivite: Mekanizması henüz tam çözülememiş olsa da, düzenli fiziksel aktivite meme kanseri riskini azalttığı kabul edilmektedir. Bu mekanizma ile ilgili birkaç hipotez öne sürülmüştür; fiziksel aktivite, endojen seks hormonlarına maruziyeti azaltarak, bağışıklık sistemi aktivasyonunu ve insülin benzeri büyüme faktörü-1 seviyelerini değiştirerek kanseri önleyebilir [1].

Vücut kitle indeksi: Epidemiyolojik verilere göre, obezitenin meme kanseri riskini artırdığı bilinmektedir. Bu ilişki çoğunlukla östrojen reseptörü pozitif meme kanseri geliştirme eğiliminde olan menopoz sonrası obez kadınlarda yoğunlaşır. Yine de, menopoz durumundan bağımsız olarak, obez kadınlarda daha olumsuz klinik sonuçlar görülmektedir. Sebebi de yağ dokuda artan endojen östrojen olarak düşünülmektedir [28].

Alkol kullanımı: Çok sayıda kanıt, aşırı alkol tüketiminin gastrointestinal sistemde malignite riskini artıran bir faktör olduğunu göstermektedir; ayrıca meme kanseri riskiyle de bağlantılı olduğu kanıtlanmıştır. Bu ilişkinin açıklaması, alkol alımının neden olduğu artan östrojen seviyeleri ve dolayısıyla kadın organlarında karsinogenez riskini etkileyen hormonal dengesizliktir [1].

Sigara: Tütünde bulunan kanserojenler, onkogenler ve baskılayıcı genler (özellikle p53) içindeki mutasyonların akciğer gibi meme dokusunda da prokarsinojenik etkisi vardır. Sadece aktif değil, aynı zamanda pasif içicilik de prokarsinojenik olayların indüklenmesine önemli ölçüde katkıda bulunur [1].

Yapay ışığa maruziyet: Geceleri yapay ışık son zamanlarda meme kanseri riskinin artmasıyla ilişkilendirilmiştir. Muhtemel neden, bozulmuş bir melatonin ritmi ve müteakip epigenetik değişiklikler olabilir [29].

İşlenmiş gıda/diyet: Dünya Sağlık Örgütü'ne (WHO) göre, yüksek oranda işlenmiş et, yalnızca gastrointestinal maligniteler değil aynı zamanda meme kanseri riskini de artırabilecek 1. grup kanserojen olarak sınıflandırılmıştır. Doymuş yağların aşırı alımı açısından da benzer gözlemler yapılmıştır. Ultra işlenmiş gıdalar sodyum, yağ ve şeker bakımından zengindir ve bu da daha sonra meme kanseri riskinin başka bir faktörü olarak tanınan obeziteye yatkınlık oluşturur. Diyette aşırı işlenmiş gıdaların tüketiminde %10'luk bir artışın, meme kanseri riskini %11 oranında artırdığı gözlemlenmiştir [30].

2.2.3. Meme Kanseri Histopatolojisi

Meme kanserlerinin %95'inden fazlası adenokarsinomlardır. İnvaziv duktal karsinom (IDC), invaziv meme kanserinin en sık görülen tipidir, meme kanserlerinin %55'ini oluşturur. İnvaziv meme karsinomunun tiplendirilmesi ve histolojik varyantları iyi bilinmektedir. Genel olarak meme karsinomu, invaziv karsinom ve duktal karsinoma in situ (DCIS) olarak ikiye ayrılır. DCIS, kanallar ve lobüllerle sınırlı epitel hücrelerinin invaziv olmayan malign intraduktal proliferasyonudur. İnvaziv veya infiltratif karsinom, kanal duvarından stromaya nüfuz eden meme dokusundaki neoplastik hücrelerin anormal malign proliferasyonunu ifade eder.

İnvaziv karsinom ve karsinoma in situ, tümörün kaynaklandığı bölgeye göre duktal ve lobüler olarak sınıflandırılmıştır (Tablo 2). Kanallardan kaynaklanan kanserler duktal karsinom olarak bilinirken, lobüllerden kaynaklanan kanserler lobüler karsinom olarak bilinir [31].

Duktal Karsinoma İn situ: Hücresel ve nükleer atipi, invaziv meme kanseri geliştirmeye yönelik eğilimlerle karakterize, kanallar veya lobüllerle sınırlı epitel hücrelerinin neoplastik bir proliferasyonudur [32]. Duktus dış tabakasında miyoepitelyal dokunun korunduğu ve bazal membranın aşılmadığı durumdur. 1983 yılından bu yana, tarama mamografisinin yaygınlaşması ve genel popülasyonda meme kanseri farkındalığının artması ile bu lezyonların tespitinde ciddi bir artış sağlanmıştır. DCIS'ye bağlı ölüm son derece nadirdir, Ancak DCIS'nin ilk teşhisinden sonra görülen ölüm, ya saptanamayan invaziv bileşen nedeniyle ya da tedaviden sonra invaziv lezyonun tekrarlaması nedeniyle olur [33].

Morfolojik olarak comedo, solid, cribriform, papiller ve mikropapiller olmak üzere 5 tipi vardır. Bazı DCIS vakaları tek bir büyüme modeline sahiptir, ancak çoğu, modellerin karması şeklindedir. DCIS lezyonlarının sadece az bir kısmı, taşlı yüzük hücreler, nöroendokrin farklılaşma veya çok çekirdekli dev hücreler, apokrin metaplastik hücreler ve skuamöz özellikler (in situ skuamöz hücreli karsinom) içeren ek morfolojik varyasyonlar gösterir. DCIS, mitotik aktivite, kalsifikasyon, nükleer atipi ve lümen içi nekroz derecesine göre, genel olarak düşük, orta ve yüksek dereceli olarak üç tipe ayrılmıştır. İnvaziv karsinom geliştirme riski DCIS'nin derecesi ile doğru orantılıdır [34].

Lobuler Karsinoma İn situ: Terminal duktusun lobüler ünitesinden kaynaklanan küçük, oldukça düzgün ve gevşek kohezif hücrelerin intralobüler proliferasyonudur. Lobüler karsinoma in situ (LCIS) olan kadınlar için uzun süreli takip sonucunda, bunun bir risk faktörü ve ileride invaziv karsinom gelişimi için öncü bir lezyon olduğu sonucuna varılmıştır. Fizik muayenede ayırt edici bir özelliği yoktur ve genellikle tesadüfen meme örneğinde veya başka nedenlerle yapılan biyopside saptanır. Olguların yaklaşık %70'inde çok odaklı ve yaklaşık %30-40'ında iki taraflıdır. 20 yıldan fazla gözlemlenen hastaların %25-35'inde (yılda yaklaşık %1) invaziv karsinom gelişir. LCIS'li hastalarda müteakip invaziv karsinom gelişme

riski, LCIS'i olmayan kadınlara göre 6,9-12 kat arasında değişmektedir. LCIS saptanan hastalarda ileriki dönemde saptanan kanser tipi lobuler ve duktal karsinom olabilir [31]. Erkeklerde görülmez. Hastaların yaklaşık %5'inde senkron invaziv kanser görülür. Tedavi seçenekleri arasında yaşam boyu takip, tamoksifen tedavisi veya proflaktik mastektomi yer almaktadır.

İnvaziv Duktal Karsinom: İnvaziv duktal karsinom, stromal invazyon ile birlikte malign duktal proliferasyon gösteren meme kanseridir. IDC, hücre tipi (apokrin karsinomda olduğu gibi), salgı miktarı, tipi ve yeri (müsinöz karsinomda olduğu gibi), yapısal özellikleri (papiller, tübüler ve mikropapiller gibi) ve immünohistokimyasal profili (nöroendokrin karsinomda olduğu gibi) dahil olmak üzere çok çeşitli kriterlere göre birçok histolojik alt tipte sınıflandırılır. IDC'ler, geniş bir morfolojik çeşitlilik kapsamına sahip oldukları için histopatolojik özelliklere göre sınıflandırılan heterojen bir tümör grubudur. Bazıları, özel alt tipler olarak sınıflandırılmak için yeterli ayırt edici özelliklere ve belirli davranışlara sahipken, yaklaşık %75'inde belirli histolojik tipler olarak sınıflandırılmak için yeterli morfolojik özellikler gözlenmez (Tablo 2). Bunlar spesifik tip olmayan IDC (NST) olarak tanımlanırlar [31].

Tablo 2. Primer meme kanserinin sınıflandırılması**.**

Noninvaziv Epitelyal Kanserler LCIS DCIS veya intraduktal karsinom • Papiller, kribriform, solid ve komedo tipleri
İnvaziv Epitelyal Kanserler(Total Yüzde) İvaziv lobüler karsinom (%10) İnvaziv duktal karsinom • İnvaziv duktal karsinom, başka türlü adalandırrlamayan (%50-%70) • Tübüler karsinom (%2-%3) • Müsinöz veya kolloid karsinom (%2-%3) • Medüller karsinom (%5) • İnvaziv kribriform karsinom (%1-%3) • İnvaziv papiller karsinom (%1-%2) • Adenoid kistik karsinom (%1) • Metaplastik karsinom (%1)
Karışık Konektif ve Epitelyal Kanserler Filloides tümörler, benign ve malign Karsinosarkom Anjiosarkom Adenokarsinom

a. Klasik NST IDC: Spesifik tip olmayan IDC (NST), yayınlanan serilerdeki tüm meme invaziv karsinomlarının yaklaşık %40-75'ini oluşturan en yaygın IDC türüdür [35]. Prognozu diğer türlere göre kötüdür.

b. Tübüler karsinom: Yayınlanmış serilerdeki IDC'nin yaklaşık %2'sini oluşturan, iyi prognoza sahip, nadir, iyi diferansiye bir meme kanseri türüdür. Tübüler karsinom yaşlı kadınlarda daha sık görülür ve lenf nodu metastazı görülme olasılığı daha düşüktür. Bazen, DCIS, LCIS ve düz epitel atipi gibi potansiyel olarak premalign epitelyal proliferatif meme lezyonları ile birlikte görülebilir. Hastaların yaklaşık %10-20'sinin bir veya daha fazla kadranda ayrı odaklar olarak büyüyen multifokal (multisentrik) tübüler karsinomlara sahip olduğu bildirilmiştir. Tümör farklı oranlarda invaziv lobüler ve tübüler karsinom alanlarına sahip olduğunda tübülolobüler karsinom olarak adlandırılır; multifokalite tübülolobüler karsinomda saf tübüler karsinomdan daha sıktır [31].

c. İnvaziv kribriform karsinom: İyi prognoza sahip, nadir bir meme kanseri türüdür. Meme kanseri hastalarının yaklaşık %0,8-3,5'ini oluşturur. 53-58 yaş arasında görülme sıklığı daha yüksektir [36]. Davranış olarak tübüler karsinoma benzer, aksiller lenf nodlarına ve uzak metastaz nadirdir.

ç. Müsinöz karsinom: Meme kanserinin nadir görülen, iyi prognozlu özel bir alt tipidir. Genellikle 60 yaş üstü postmenopozal kadınlarda görülür. Meme karsinomlarının sadece %2'sini oluşturur. Bu tümörü tanımlamak için kullanılan diğer terimler jelatinli karsinom, kolloid karsinom, mukus karsinomu ve mukoid karsinomdur [36]. Yavaş büyüme gösterir. %90'ından fazlasında hormon reseptörü pozitiftir.

d. Medüller karsinom: Genellikle anaplastik morfoloji ile çıkan nadir bir meme kanseri alt tipidir. Bununla birlikte, IDC'den daha iyi prognoza sahiptir. Yaklaşık 50 yaşındaki kadınları etkiler. Özellikle BRCA1 mutasyonlarının taşıyıcılarında yaygındır. Çoğu seride meme karsinomlarının %5'inden azını oluşturur, ancak insidansın %7 olduğunu bildiren yayınlar da mevcuttur. Makroskopik olarak kolaylıkla fibroadenom ile karıştırılabilir, ancak fibroadenom

trabekülasyonundan yoksundur ve homojen bir kesim yüzeyine sahiptir. Küçük nekroz odakları da mevcut olabilir [31].

e. İnvaziv papiller karsinom: Klasik IDC'den daha iyi prognoza sahip, çoğunlukla postmenopozal kadınları etkileyen ve beyaz ırkta daha yaygın olan çok nadir bir meme kanseri alt tipidir. İnvaziv meme kanserlerinin %1-2'sinden daha azını oluşturur [31].

f. İnvaziv mikropapiller karsinom: Histolojik olarak, dilate anjiyolenfatik damarlara benzeyen belirgin açık stromal boşluklar içinde kohezif tümör hücre kümelerinin büyümesi ile karakterizedir. Hızlı büyüme paterni, cilt invazyonu ve geniş nodal tutulum ile agresif davranış gösterebilir. Bununla birlikte, invaziv mikropapiller karsinomun klinikopatolojik özellikleri, mikropapiller bileşenin oranına bağlı değildir. Tüm invaziv meme kanserlerinin sadece %2'sini oluşturur; mikropapiller diferansiasyon klasik IDC'nin yaklaşık %3-6'sında görülür. Görülme yaşı klasik IDC NST'ye benzerdir. Klasik IDC'ye kıyasla daha kötü bir prognoza ve daha düşük bir sağkalım oranına sahiptir. Lokal nüks riski yüksektir ve lenf nodu metastazı yaygındır ve vakaların %70'inde görülür [31].

g. Apokrin karsinom: Tüm meme kanseri vakalarının %1-4'ünü oluşturan nadir bir türdür. Kanser hücrelerinin en az %90'ını oluşturan belirgin apokrin diferansiasyon görülür. Apokrin karsinomlar genellikle yüksek dereceli olup kötü prognozludur. Ancak, sağkalım oranı diğer yüksek dereceli tümörlerden farklı değildir [31].

h. Nöroendokrin karsinom: Meme kanserinin yaklaşık %2'sini oluşturan tipidir. Gastrointestinal sistem ve akciğerin nöroendokrin tümörüne (NET) benzer morfolojik ve immünohistokimyasal özellikler sergiler. Tümör hücrelerinin %50'den fazlası nöroendokrin belirteçleri eksprese eder. Postmenopozal kadınlarda daha sık görülür. Histolojik derecelendirme en önemli prognostik parametrelerden biridir. Nöroendokrin meme karsinomları, NET için özel bir evreleme kılavuzu olmadığından, modifiye Bloom-Richardson-Elston evreleme sistemi kullanılarak değerlendirilebilir [31].

ı. Metaplastik karsinom: Metaplastik karsinom, metaplastik diferansiasyonun dominant bileşeni (skuamöz, iğsi ve mezenkimal) ile karakterize agresif bir invaziv karsinomdur. Tüm invaziv meme karsinomlarının %1'inden azını temsil eder. Ortalama yaşı 55 olan postmenopozal kadınları etkiler ve içinde lenf nodu metastazı nispeten nadirdir [31].

Bunlar dışında lipit açısından zengin karsinom, jüvenil karsinom, onkositik karsinom, adenoid kistik karsinom, asinik hücreli karsinom gibi çok daha nadir IDC tipleri de bulunmaktadır.

İnvaziv Lobüler Karsinom: İnvaziv lobüler karsinom (ILC), IDC'den sonra en sık görülen invaziv meme kanseridir. İnvaziv meme karsinomunun %5-15'ini oluşturur ve genellikle daha ileri yaş grubundaki kadınları etkiler. ILC tümör hücreleri tipik olarak yuvarlak, küçük, nispeten tek biçimlidir ve stromanın tek sıralı infiltrasyonu ile karakteristik büyüme paternine sahiptir. İn situ bileşenin yokluğunda bile bu histopatolojik özelliklerin varlığında ILC tanısı konulabilir. Özellikle postmenopozal kadınlarda ILC insidansında artış gözlenmektedir ve bu bulgu hormon replasman tedavisi ile ilişkili olabilir. E-kadherinin mutasyon, heterozigosite kaybı veya metilasyon yoluyla inaktivasyonu, ILC'de, özellikle pleomorfik alt tipte karakteristik moleküler değişikliklerdir [31].

ILC'nin beş farklı histolojik varyantı vardır. Bunlar klasik tip, pleomorfik lobüler karsinom, histiositoid karsinom, taşlı yüzük hücreli karsinom ve tübülolobüler karsinomdur.

2.2.4. Meme Kanserinin Moleküler Sınıflaması

Son yıllarda meme kanserinin immünhistokimyasal analizinde, özellikle ER, PR ve HER2 testi kılavuzlarının yayınlanmasıyla önemli ölçüde gelişme sağlanmıştır. İmmünhistokimyasal olarak ER, PR, HER2 ekspresyonu dışında ki-67, AR, CK5-6, EGFR, p53 gibi analizler de yapılmaktadır. Luminal meme kanserleri, ER-pozitif tümörler için proliferasyonla ilişkili genlerin ekspresyonuna dayalı olarak olarak iki alt gruba ayrılır. ER-negatif tümörler de 2 ana gruba ayrılabilir: HER2 ile zenginleştirilmiş ve bazal like.

Luminal A Meme Kanseri: Tipik olarak düşük dereceli, ER ve PR pozitifliği ve HER2 negatifliği ile proliferasyonla ilişkili genlerin düşük ekspresyonu ile karakterizedir. İyi prognozludur [37].

Luminal B Meme Kanseri: Bu tip daha yüksek derecelidir, daha kötü prognoza sahiptir ve proliferasyonla ilişkili genlerin yüksek ekspresyonu ile PR negatif ve/veya HER2 pozitif olabilir [38].

HER2 ile Zenginleştirilmiş Meme Kanseri: Kromozom 17q12 üzerindeki HER2 amplifikasyonu ile ilişkili genler tarafından HER2'nin aşırı ekspresyonunun olduğu kanser türüdür. Kötü bir prognoza sahiptir. Bu alt gruptaki tümörlerin çoğunluğu (>%80) immünohistokimyasal olarak cerbB2 gen amplifikasyonu veya HER2 proteini aşırı ekspresyonu gösterse de, klinik olarak tanımlanmış HER2-pozitif tümörlerin tümü bu alt gruba girmez; birçok ER-pozitif/HER2-pozitif tümör, yukarıda bahsedilen luminal B grubuna girer [39].

Bazal Like Meme Kanseri: Bu tip tipik olarak ER, PR ve HER2 negatif (üçlü negatif) olan ve yüksek moleküler ağırlıklı sitokeratinler (CK5 ve CK17), P-kadherin, EGFR ve caveolinler dahil bazal/miyoepitelyal hücreler tarafından eksprese edilen genlerin aşırı regülasyonu ile karakterize edilen yüksek dereceli tümörlerdir. Bu grup, belirgin lenfositik infiltratlı medüller benzeri kanserler, metaplastik kanserler ve iyi bir prognoz taşıyan adenoid kistik karsinom gibi nadir özel tip kanserler dahil olmak üzere çeşitli histolojik meme kanseri türlerini içerir. BRCA1 mutasyon taşıyıcılarında ortaya çıkan meme kanserleri tipik olarak bu tiptir ve BRCA1 mutasyonlu olmayan bazal like tümörlerde metilasyon gibi alternatif mekanizmaların aracılık ettiği BRCA1 disfonksiyonu tanımlanmıştır [38].

2.2.5. Meme Kanserinde Evreleme

TNM (tümör boyutu [T], bölgesel lenf modları [N], uzak metastazlar [M]) evreleme sistemi 1959'da Amerikan Ortak Kanser Komitesi'nin (AJCC) evreleme sonuçları raporlamasının bir sonucu olarak başladı. Tarihsel olarak, TNM anatomik evre grupları, genel sağkalım ve hastalıksız sağkalım dahil olmak üzere sonuç ölçütleriyle ilişkilendirilmiştir. Bununla birlikte, evre grupları ve alt gruplar içindeki

hasta gruplarından elde edilen prognoz verileri, farklı biyolojik kanser alt tiplerine sahip hastalarde farklılık gösterebilir. Böylece, anatomik TNM sınıflandırmaları AJCC 8. baskısında evre grupları, tümör derecesi, hormon reseptör durumu, ve HER2 durumunu göz önüne alan prognostik TNM sınıflamasından bahsedilmiştir [40].

Primer Tümör Sınıflaması Klinik (cT) ve Patolojik(pT)[40]

Tx : Primer tümör değerlendirilemez

T0 : Primer tümör kanıtı yok

Tis (DCIS) : Duktal karsinoma in situ

Tis (Paget) : Meme ucunun Paget hastalığı, altta yatan meme parankiminde invaziv karsinom ve/veya karsinoma in situ ile ilişkili değildir. Paget hastalığı ile ilişkili meme parankimindeki karsinomlar, parankimal hastalığın boyutuna ve özelliklerine göre kategorize edilir, ancak Paget hastalığının varlığı yine de not edilmelidir.

T1 : En büyük boyutta tümör ≤ 20 mm

- T1mi En büyük boyutta tümör ≤ 1 mm
- T1a Tümör > 1 mm ancak en büyük boyutta ≤ 5 mm
- T1b Tümör > 5 mm ancak en büyük boyutta ≤ 10 mm
- T1c Tümör > 10 mm ancak en büyük boyutta ≤ 20 mm

T2 : Tümör > 20 mm ancak en büyük boyutta ≤ 50 mm

T3 : En büyük boyutta tümör > 50 mm

T4 : Göğüs duvarına ve/veya cilde doğrudan yayılımı olan herhangi bir boyuttaki tümör (ülserasyon veya makroskopik nodüller); tek başına dermise invazyon T4 olarak nitelendirilmez

- T4a Göğüs duvarına uzanım; Göğüs duvarı yapılarının invazyonu yokluğunda pektoralis kasına invazyon veya yapışıklık T4 olarak kabul edilmez.

- T4b İnflamatuar karsinom kriterlerini karşılamayan deride ülserasyon ve/veya ipsilateral makroskopik satellit nodülleri ve/veya ödem (peau d'orange dahil)
- T4c Hem T4a hem de T4b mevcut
- T4d İnflamatuar karsinom

AJCC 8. Baskıda lobüler karsinoma in situ, evreleme sınıflandırma sisteminden çıkarılmıştır ve artık patolojik tümör in situ kategorisine dahil edilmemiştir. LCIS, gelecekte karsinom geliştirme riski olan iyi huylu bir belirteç olarak kabul edilir. Senkron tümörler mevcut olduğunda, T sınıflandırması için en büyük tümör odağının boyutu kullanılır; tümör boyutları eklenmez [40].

Bölgesel Lenf Nodlarının Sınıflaması Klinik (cN) ve Patolojik (pN)[40]

cN

cNX Bölgesel lenf nodları değerlendirilemez (örn. daha önce çıkarılmış)

cN0 Bölgesel lenf nodu metastazı yok (görüntüleme veya klinik muayene ile)

cN1 Mobil ipsilateral seviye I ve II aksiller lenf nodlarına metastaz

- cN1mi Mikrometastaz (yaklaşık 200 hücre, 0,2 mm'den büyük, ancak hiçbiri 2 mm'den büyük değil)

cN2 Klinik olarak sabit veya kalsifiye ipsilateral seviye I ve II aksiller lenf nodlarına metastaz; veya aksiller lenf nodu metastazlarının yokluğunda ipsilateral internal mamarian lenf nodlarına metastaz

- cN2a Birbirine veya diğer yapılara sabitlenmiş ipsilateral seviye I ve II aksiller lenf nodlarında metastaz
- cN2b Aksiller lenf nodu metastazlarının yokluğunda sadece ipsilateral internal mamarian lenf nodlarında metastaz

cN3 Seviye I ve II aksiller lenf nodu tutulumu olan veya olmayan ipsilateral infraklaviküler (seviye III aksiller) lenf nodlarında metastaz;

veya seviye I ve II aksiller lenf nodu metastazları olan ipsilateral internal mamarian lenf nodlarında;

veya aksiller veya internal mamarian lenf nodu tutulumu olan veya olmayan ipsilateral supraklaviküler lenf nodlarında metastaz

- cN3a İpsilateral infraklaviküler lenf nodlarında metastaz
- cN3b Aynı taraf internal mamarian lenf nodlarında ve aksiller lenf nodlarında metastaz
- cN3c Aynı taraf supraklaviküler lenf nodlarında metastaz

pN

pNX Bölgesel lenf nodları değerlendirilemez (örneğin, patolojik çalışma için çıkarılmamış veya daha önce çıkarılmamış)

pN0 Bölgesel lenf nodu metastazı tanımlanmadı

pN0 (i+) Bölgesel lenf nodlarında yalnızca ITC(izole tümör hücreleri)'ler (0,2 mm'den büyük olmayan kötü huylu hücre kümeleri)

pN0 (mol+) Ters transkriptaz-polimeraz zincir reaksiyonu (RT-PCR) ile pozitif moleküler bulgular; ITC olmayan.

pN1 Mikrometastaz; veya 1-3 aksiller lenf nodlarına metastaz; ve/veya sentinel lenf nodu biyopsisi ile mikrometastazlı veya makrometastazlı klinik olarak negatif internal mamarian lenf nodları

- pN1mi Mikrometastaz (yaklaşık 200 hücre, 0,2 mm'den büyük, ancak hiçbiri 2,0 mm'den büyük değil)
- pN1a 1-3 aksiller lenf noduna metastaz, en az bir metastaz 2 mm'den büyük
- pN1b ITC'ler hariç, ipsilateral internal mamarian sentinel lenf nodlarında metastaz
- pN1c pN1a ve pN1b kombine

pN2 4-9 aksiller lenf nodunda metastaz; veya aksiller lenf nodu metastazlarının yokluğunda görüntüleme ile pozitif ipsilateral internal mamarian lenf nodları

- pN2a4-9 aksiller lenf nodunda metastaz (2 mm'den büyük en az bir tümör birikimi)
- pN2bMikroskobik doğrulama ile veya olmadan klinik olarak saptanan internal mamarian lenf nodlarında metastaz; patolojik olarak negatif aksiller lenf nodları ile

pN3 10 veya daha fazla aksiller lenf nodunda metastaz;

veya infraklaviküler (seviye III aksiller) lenf nodlarında;

veya bir veya daha fazla pozitif seviye I ve II aksiller lenf nodu varlığında görüntüleme yoluyla pozitif ipsilateral internal mamarian lenf nodları;

veya klinik olarak negatif ipsilateral internal mamarian lenf nodlarında sentinel lenf nodu biyopsisi ile 3'ten fazla aksiller lenf nodu ve mikrometastaz veya makrometastaz;

veya ipsilateral supraklaviküler lenf nodlarında metastaz

- pN3a 10 veya daha fazla aksiller lenf nodunda metastaz (2mm'den büyük en az bir tümör birikimi);

veya infraklaviküler (seviye III aksiller lenf) nodlarına metastaz

- pN3b cN2b varlığında pN1a veya pN2a (görüntüleme ile pozitif internal mamarian lenf nodları);

veya pN1b varlığında pN2a

- pN3c Aynı taraf supraklaviküler lenf nodlarında metastaz

Uzak Metastaz Sınıflaması (M)[40]

M0 Uzak metastaz yok (klinik veya radyolojik kanıtlar ile)

- cM0 (i+) Tümör hücrelerinin varlığında uzak metastazların klinik veya radyografik kanıtı veya semptom veya bulgusu olmayan bir hastada dolaşımdaki kanda, kemik iliğinde ya da bölgesel olmayan lenf nodunda 0,2 mm'den daha küçük tümör hücreleri

M1 Klinik ve radyografik yöntemlerle (cM) tespit edilen uzak metastaz ve/veya 0,2 mm'den (pM) büyük histolojik olarak kanıtlanmış metastaz

Tablo 3. Meme kanseri TNM evrelendirmesi [40].

T	N	M	EVRE
Tis	N0	M0	0
T1	N0	M0	IA
T0	N1mi	M0	IB
T1	N1mi	M0	IB
T0	N1	M0	IIA
T1	N1	M0	IIA
T2	N0	M0	IIA
T2	N1	M0	IIB
T3	N0	M0	IIB
T1	N2	M0	IIIA
T2	N2	M0	IIIA
T3	N1	M0	IIIA
T3	N2	M0	IIIA
T4	N0	M0	IIIB
T4	N1	M0	IIIB
T4	N2	M0	IIIB
Herhangi T	N3	M0	IIIC
Herhangi T	Herhangi N	M1	IV

2.2.6. Meme Kanserinde Prognostik Faktörler

Tümör Boyutu: Lenf nodu tutulumu olmayan hastalarda, tümör boyutu meme kanseri nüksünün bağımsız bir risk faktörüdür. Çapı 1 cm'den küçük olan tümörü olan hastaların 5 yıllık sağkalım oranı %99 iken, 3-5 cm çapında tümörleri olan hastaların sağkalım oranı %86'dır [41].

Lenf Nodu Tutulumu: Aksiller lenf nodlarının tutulumu, literatüre göre meme kanserinin erken evrelerinde nüks için en önemli prognostik faktördür. Pozitif lenf nodlu hastaların, negatif lenf nodu olan hastalara kıyasla 4-8 kat daha yüksek ölüm oranına sahip olduğu bildirilmiştir. Ayrıca pozitif lenf nodu durumu ile rekürrens riski arasında doğrudan bir korelasyon vardır [42]. Tutulmuş olan lenf nodu sayısı ve boyutu da önemlidir.

Tümör Derecesi: Tümör derecesi de yaygın olarak prognostik bir faktör olarak kabul edilmiştir. Scarff-Bloom Richardson derecelendirme sistemi, tümörün mitotik indeksini, farklılaşmasını ve pleomorfizmini dikkate alır. Bu özelliklere göre tümörler iyi, orta ve kötü diferansiye olabilir. Grade 3 tümörler, referans gruba göre 4,4 kat daha yüksek nüks riskine sahiptir. Bu prognostik faktör, küçük tümörleri ve negatif lenf nodu olan hastalarda anlamlı bir ilişkiye sahiptir [42].

Metastaz: Her şeyden bağımsız olarak nüks ve kötü prognozla ilişkilir. Tedavi modelinin lokal tedaviden sistemik tedaviye dönmesine neden olur.

Histolojik Tip: Birkaç özel histolojik invaziv karsinom türü, diğer invaziv duktal karsinom türlerinden daha az metastaz ve ölüm riski taşır. Bu tipler saf müsinöz, saf tübüler, saf medüller ve saf papiller karsinomdur. Müsinöz karsinomlar, diğer üç tipten daha ileri yaşta ortaya çıkma eğilimindedir. Medüller karsinom, agresif histolojik görünümü ile daha az agresif klinik davranışı arasındaki fark nedeniyle dikkat çekicidir. Ancak bahsedilen diğer türlere göre daha agresif olabilir [43].

Lenfovasküler İnvazyon: Bazı çalışmalar, lenfovasküler invazyonun olmadığı vakalarda %22'ye kıyasla lenfovasküler invazyon mevcut olduğunda %38'lik bir nüks riski bildirmiştir [44].

Hormon Reseptör Durumu: Hormon reseptörü pozitif tümörler genellikle iyi bir prognoza sahiptir. Genellikle daha az agresiftirler, daha düşük derecelidirler ve hormon reseptörü negatif tümörlerden daha düşük metastaz riskine sahiptirler. Genellikle hormonal tedaviye iyi yanıt verirler [43].

HER-2 Reseptör Durumu: CerbB-2 (Her2/neu) meme kanseri hastalarının %20-30'unda mevcuttur. Her2/neu, hormon reseptörü negatif, lenfatik infiltrasyonu olan, mitotik indeksleri yüksek tümörlerde saptanır. Lenf nodu tutulumu olan ve HER2/neu pozitif ve negatif olan hastalarda 10 yıllık sağkalım sırasıyla %50 ve %65 olarak bildirilmiştir [45].

Ki-67: Ki-67, hücre döngüsünün proliferatif fazlarındaki hücrelerde bulunan bir nükleer antijeni tanımlayan bir monoklonal antikordur. Yüksek ki-67 skorları, kötü diferansiasyon ve lenf nodu metastazı ile ilişkilidir [43].

2.2.7. Meme Kanseri ile İlişkili Biyobelirteçler

Meme kanseri hastalarının prognozu temel olarak tümörlerin patolojik özelliklerine bağlıdır. Bu özellikler tümörün evresi, derecesi, HER2 ve hormon reseptör durumu olarak sayılabilir. Sağkalımı etkileyen faktörleri belirlemek için yeni prognostik belirteçlerin araştırılması gündemdedir. Son zamanlarda tümör belirteçlerinin meme kanseri prognozu üzerindeki etkisine ilgi artmıştır. Bunlara glikoproteinlerin müsin-1 ailesinin bir üyesi olan CA15-3'ün kanserlerde aşırı eksprese edilmesi, metastatik hastalıkta bir tür hücre adezyon molekülü olan CEA düzeylerinin yükselmesi, MUC16 geninin ürünü olan CA125'in over kanseri ve meme kanseri hücrelerinde çoklu hücre sağkalım yollarının anahtar düzenleyicisi olması örnek verilebilir. Meme kanserinin takibinde CA15-3, CA125 ve CEA'nın kullanılması klinik rutine geniş ölçüde dahil edilmiştir, ancak bu belirteçlerin meme kanseri prognozu ile ilişkisi kesin gösterilememiştir[3].

Metastatik meme kanserli hastaların %84'ünde CA125 yüksek bulunmuştur. Bu açıdan CA125'in hastalığın seyrinin tahmininde önemli katkı sağladığı kanıtlanmıştır [3]. Avrupa Tümör Belirteçleri Grubu, hastalığın ilerlemesini erken tespit etmek ve meme kanserinde tedavi yöntemlerini seçmek için CA15-3 ve CEA'nın kullanılmasını tavsiye etmiştir [4]. Buna karşılık, Amerikan Klinik Onkoloji Derneği, meme kanserinin taraması, hastalık varlığının izlenmesi, evreleme ve tedavi rejimi seçiminde CEA ve CA15-3'ün kullanılmasını önermemiştir [5].

2.3. AUTOTAXIN

Autotaxin salgılanan bir glikoproteindir ve hücre dışı LPA üretmek için anahtar bir enzim olarak işlev görür. ATX, metastatik kanserdeki en düzensiz 40 genden biridir ve ATX-LPA ekseni, kolorektal kanser, over kanseri, meme kanseri ve glioblastoma gibi farklı kanser türlerinin gelişiminde rol oynar. ATX ifadesi, transkripsiyon, transkripsiyon sonrası ve salgı seviyelerinde çok yönlü kontroller altındadır. Tümör mikroçevresindeki ATX ve LPA, yalnızca hücre proliferasyonunu, migrasyonunu ve hayatta kalmasını desteklemekle kalmaz, aynı zamanda kanserli hastalarda kötü sonuçlara yol açan inflamasyonla ilişkili yolakların ekspresyonunu da arttırır. Şu anda, ATX potansiyel bir kanser terapötik hedefi olarak kabul edilmektedir ve artan sayıda ATX inhibitörü geliştirilmiştir [46].

ATX ektonükleotid pirofosfataz/fosfodiesteraz (ENPP) ailesine aittir ve ENPP2 olarak da bilinir. ATX'in lizofosfolipaz D aktivitesine sahip olduğu ve esas olarak lizofosfatidik asit oluşturmak üzere lizofosfatidilkolini hidrolize ettiği bulunmuştur [47]. LPA, Gi/0, G12/13, Gq/11 ve Gs gibi farklı G proteinleri yoluyla çeşitli sinyal iletim yollarını aktive etmek için hücre zarı üzerindeki en az altı G protein-bağlı reseptör (LPAR1-6) ile etkileşime girer. ATX-LPA-LPA reseptör ekseni, embriyonik gelişim, anjiyogenez ve preadiposit farklılaşması dahil olmak üzere birçok fizyolojik sürece katılır. ATX veya LPA reseptör ekspresyon paternleri bozulduğunda, kanser, nöropatik ağrı ve yağ kütlesi genişlemesi gibi çeşitli patolojik süreçler ortaya çıkabilir [48-50]. Öte yandan, hücre dışı LPA, plazma membranlarında lokalize olan lipid fosfat fosfohidrolaz LPP'leri (LPP1-3) tarafından monoaçilgliserole (MAG) yıkılır ve bu da LPAR'ların aktivasyonu üzerindeki LPA etkilerini hafifletir [51].

LPA esas olarak lizofosfatidilkolinin ATX aracılı hidrolizi yoluyla sentezlenir ve LPP1/3 yoluyla monoasilgliserole indirgenir. ATX proteini, iki N-terminal somatomedin B (SMB) benzeri alan, bir merkezi fosfodiesteraz alanı ve bir C-terminal nükleaz (NUC) benzeri alandan oluşur. SMB2 alanı, ATX'in reseptörlerine yüksek verimli bir LPA iletimi sağlayan hücre yüzeyi integrin ile bağlanmasını sağlar. LPAR 1-6'ya bağlandığında, LPA, Rho, fosfolipaz C, mitojenle aktive olan

protein kinaz (MAPK), fosfatidilinositid 3-kinaz (PI3K) ve adenilat siklaz (AC) gibi farklı G proteinleri ile aşağı akış sinyal basamaklarını indükler (Şekil 6) [52].

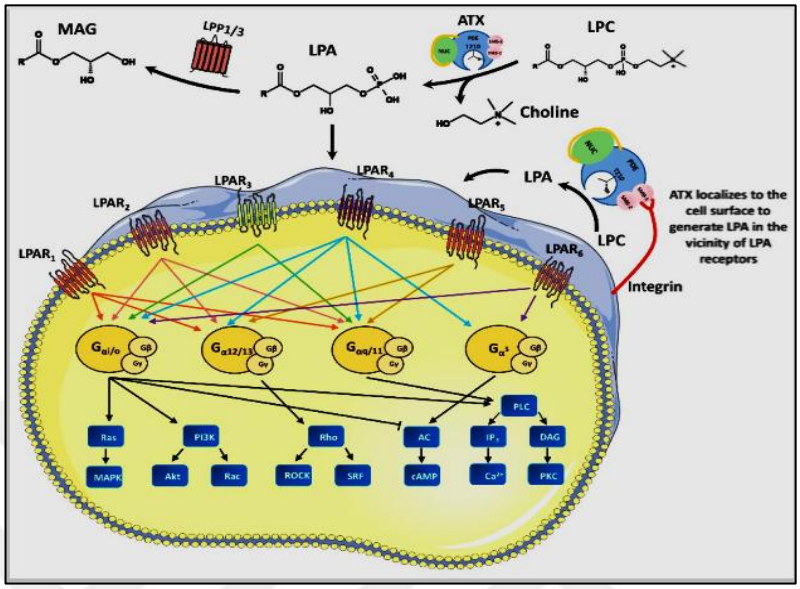

Şekil 6. ATX-LPA-LPA reseptör sinyal ekseni ve hedef hücre yüzeyinde LPA iletimi [46].

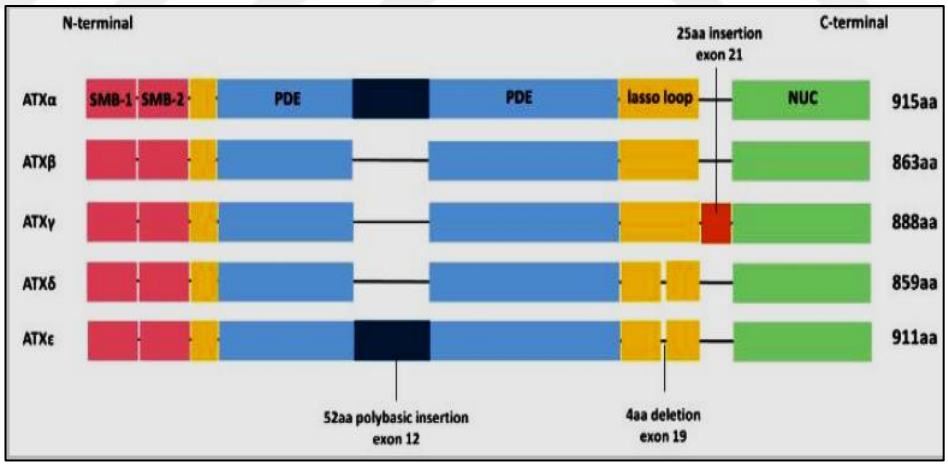

Şekil 7. Başlıca ATX izoformlarının etki alanı yapısı [46].

İnsan ATX geni, kanser hastalarında potansiyel bir yatkınlık genetik lokusu olan 8q24.1 pozisyonunda kromozom 8 üzerinde bulunur. 27 ekson ve 26 intron içerir. Farklı alternatif ekleme biçimlerine göre farklı dokularda dağılmış beş ATX izoformu vardır (Şekil 7). ATXβ, insan periferik dokularında zenginleştirilmiş ekzon 12 ve 21'in silinmesi ile eksprese olan bir izoformdur. ATXγ, ekson 12'nin

silinmesiyle birlikte, merkezi sinir sistemi ve beyinde yaygın olarak eksprese edilir. Ekson 21'in silindiği ATXα, sinir sistemi ve periferik dokularda ATXβ ve ATXγ'dan önemli ölçüde daha düşük seviyelerde eksprese edilir. 2012'de başka iki ATX izoformu (δ ve ε) tanımlandı. ATXδ ve ATXε, sırasıyla ATXβ ve ATXα'nın L2 bağlayıcı bölgesinde dört amino asit delesyonu ile ATX'in yeni alternatif ekleme varyantlarıdır. Beş ATX izoformunun hepsinin lizofosfolipaz D aktivitesine sahip olmasına rağmen, ATXβ ve ATXδ'nin çok çeşitli organizmalarda bulunan ana ve kararlı izoformlar olduğu bulunmuştur [46].

Bugüne kadar, çalışmalar ATX'in embriyonik gelişimde çok önemli roller oynadığını göstermiştir. Homozigot ATX delesyonu olan fareler, ekstraembriyonik yolk kesesi ve nöral tüpte kan damarlarının oluşumundaki kusurlarla birlikte embriyonik mortalite göstermiştir. Heterozigot ATX delesyonlu fareler sağlıklı görünmüştür. Bununla birlikte, heterozigot ATX delesyonu olan farelerin plazma LPA seviyeleri, normal farelerinkinin sadece yarısı kadar tespit edilmiştir. Bu bulgu, ATX'in in vivo LPA üretiminde yer alan ana enzim olduğunu gösteren bir bulgudur [53]. Adipoz dokuda ATX'in bol miktarda ekspresyonu nedeniyle, birçok araştırmacı ATX ve lipid metabolizması arasındaki ilişkiye odaklanmıştır. Bazı çalışmalar, primer preadipositlerde farklılaşma sırasında ATX ekspresyon seviyelerinin önemli ölçüde arttığını göstermiştir [54]. Yapılan çalışmalar, ATX'in inflamasyon tarafından uyarıldığını ve obez bireylerde inflamasyonun güçlendiricisi olarak hareket ettiğini göstermektedir. Adipoz doku CD8+ T hücrelerinin rekombinant ATX ile inkübasyonu, her ikisi de baskın proinflamatuar roller oynayan CD44 ve interferon ekspresyonunu arttırdığı izlenmiştir [55]. ATX-LPA ekseni ateroskleroz gelişimi ile de yakından ilişkili bulunmuştur [56]. ATX ayrıca lenf nodlarında yüksek ekspresyon seviyeleri gösterir. ATX, lenfositlere bağlanabilir ve LPA veya ATX/LPC, integrin tarafından tutulan T hücrelerinin transendotelyal göçünü güçlü bir şekilde artırır ve lenfositlerin kandan lenfoid organlara girmesini teşvik eder [57].

ATX'in melanom, glioblastoma, böbrek kanseri, karaciğer kanseri ve meme kanseri gibi birçok kanser türünde yüksek oranda eksprese edildiği bildirilmiştir. ATX-LPA ekseninin, tümör gelişimi ve kanser metastazında çok önemli rol oynadığı gösterilmiştir [46]. Glioblastoma multiforme, ATX tarafından LPA üretimi nedeniyle

yüksek invazivliğe sahiptir [58]. ATX'in invaziv karakter gösteren glioblastom hücrelerinde ve tümör çekirdeklerinde aşırı eksprese edildiği gösterilmiştir. ATX'e özgü inhibitör PF-8380 ile tedavinin, hücre migrasyonunu ve in vivo invazyonu azalttığı ve radyasyona bağlı kanser neovaskülarizasyonunu ortadan kaldırdığı, bu sebeple de ATX inhibisyonunun glioblastomun radyoterapiye yanıtını iyileştirebileceğini düşündürmüştür [59]. Over kanseri dokusunda, ATX düzeylerinin normal over dokusundan en az iki kat daha yüksek olduğu gösterilmiştir. Over kanseri olan kadınlarda, serum ve plazma ile karşılaştırıldığında, over kanserinin sebep olduğu malign asitlerde ATX aktivitesinin belirgin şekilde yükseldiği gösterilmiştir [60].

Meme kanserinde ATX'in ekspresyonu glioblastom ve melanomdan farklıdır. Glioblastoma ve melanom hücrelerinin aksine, meme kanseri hücreleri düşük seviyelerde ATX üretir. ATX komşu meme yağ dokusu ve tümör çevresindeki tümörle ilişkili fibroblastlar tarafından salgılanır. Meme kanseri, tümör mikroçevresi ve ATX arasındaki ilişkinin prototip bir modelidir. Meme kanserinde, tümör mikroçevresinden aşırı ATX ekspresyonu gösterilmiştir ve bu da radyoterapi direnci ile ilişkili olabilir (Şekil 8). Bu nedenle hedefe yönelik tedavide radyoterapi etkisini artırmak amacıyla hedef molekül olarak görülmektedir [46].

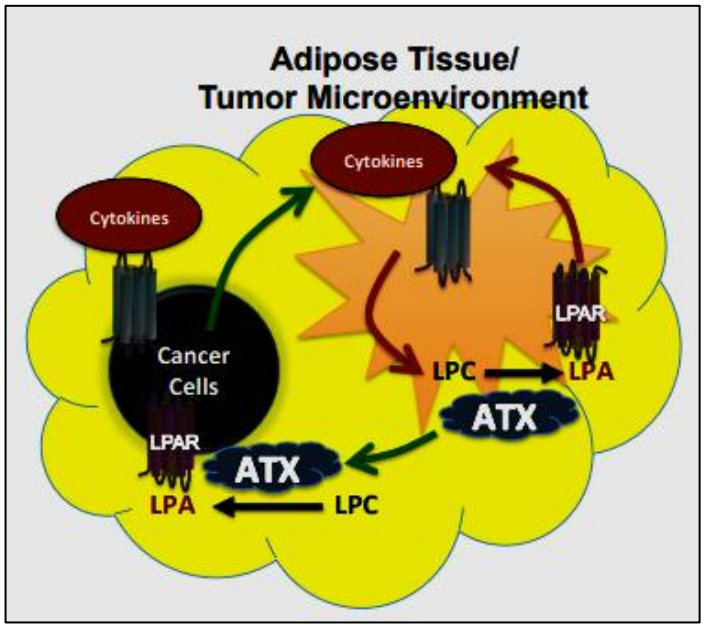

Şekil 8. Meme kanserinde ATX tümör mikroçevresi modeli [61].

3. GEREÇ VE YÖNTEM

Sağlık Bilimleri Üniversitesi Ankara Dışkapı Yıldırım Beyazıt Eğitim ve Araştırma Hastanesi Klinik Araştırmalar Etik Kurulu Başkanlığı tarafından 17.10.2019 tarihinde etik kurulu onayı almış 73/09 karar nolu çalışmadır.

Bu çalışma, 1975 Helsinki Bildirgesi'nin etik kurallarına uygun olarak yapıldı. 30.12.2019 ile 30.12.2021 tarihleri arasında klinik evre 1-3 meme kanseri tanısı ile Ankara Dışkapı Yıldırım Beyazıt Eğitim ve Araştırma Hastanesi'nde opere edilmiş 101 hasta çalışmaya dahil edildi. Kontrol grubu için ek hastalığı olmayan 40 kadın gönüllü çalışmaya dahil edildi. Hastaların çalışmada kullanılan verileri, hasta anamnezi, hastane veritabanındaki veriler ve çalışılan ATX değeri, prospektif olarak oluşturulmuş veri kayıt formuna kaydedildi. Meme kanseri hastalarının serum ATX değeri, hastanemiz mikrobiyoloji bölümü tarafından bu çalışma için değerlendirildi.

Metastatik meme kanseri hastaları, erkek meme kanseri hastaları, neoadjuvan tedavi almış hastalar, gebe veya laktasyon döneminde olan hastalar, memede enfeksiyöz ya da inflamatuar hastalığı olanlar ve başka bir sistemik inflamatuar veya otoimmün hastalığı olan hastalar çalışma dışı bırakıldı.

Hastaların yaşı, menapoz durumu, menapoz yaşı, aile öyküsü, sigara öyküsü, oral kontraseptif kullanımı ve süresi, preoperatif patoloji sonucu, postoperatif patoloji sonucu, tümörün uni/multifokalite durumu, patolojik T evresi, patolojik lenf nodu tutulumu ve sayısı, histolojik derecesi, ER durumu, PR durumu, CerbB2 durumu, ki-67 ekspresyon düzeyi, lenfovasküler invazyon durumu, perinöral invazyon durumu, tümörün moleküler sınıflaması, hastanın hastane veritabanındaki preoperatif bakılmış CEA, CA125 ve CA15-3 değeri ile pTNM evresi kaydedildi.

pTNM evresi 8. AJCC kriterlerine göre hesaplandı. ER ≥%1 ve PR ≥%1 immunhistokimyasal boyanma pozitif olarak kabul edildi. Ki-67 skoru <%15 ve ≥%15 olarak gruplandı. Histolojik grade modifiye bloom richardson'a göre grade 1, grade 2, grade 3 olarak sınıflandı. Oral kontraseptif kullanımı 5 yıldan fazla ve az olarak gruplandı. Postoperatif patoloji sonucu klasik tip invaziv karsinom ve diğerleri olarak ayrıca gruplandı. Menapoz yaşı 50 yaşın altı ve üstü olarak gruplandı. Serum

CEA için 5,5 ng/ml, CA125 için 35 U/ml, CA15-3 için 25 U/ml değerlerinin üzeri pozitif kabul edildi. Bulunan serum ATX değeri ile öncelikle hasta ve kontrol grubu, ardından diğer tümör markerleri, demografik ve klinik veriler arası ilişki analiz edildi.

3.1. SERUM ATX'İN HESAPLANMASI

Vakumlu jelli kan alma tüpleri ile hastalardan 5-6 ml venöz kan örneği alındı. Örnekler oda ısısında 20-30 dakika bekletildikten sonra 15 dakika 1500xg'de santrifüj edildi. Daha sonra elde edilen serum örneklerinden 500'er µl iki ayrı steril mikrosantrifüj tüpüne konuldu. Tüpler içerisindeki serum örnekleri testlerin çalışılacağı güne kadar -80°C de saklandı. Her örnekten ayrılan iki tüpten birisi yedek olarak saklandı. Çalışılacak olan hasta örnekleri, testlerin çalışıldığı gün oda ısısında bekletilerek çözdürüldü. Serum örnekleri ile eş zamanlı olarak, kitler de oda ısısında bekletilerek reaktiflerin oda ısısına gelmesi sağlandı. İnsan ENPP2 (Ectonucleotide Pyrophosphatase/Phosphodiesterase 2) antikoru ile kaplı mikroplaklarda (Human ENPP2 ELISA kit, ELK Biotechnology, Çin) sandviç ELISA yöntemi ile üretici firmanın çalışma prospektüsünde belirttiği şekilde çalışılarak, örnekler ve standartlarda İnsan serum ATX antijeni kantitatif olarak araştırıldı. Çalışmanın sonlandırılmasını takiben örneklerin abzorbans değerleri 450 nm dalga boyunda, eliza okuyucusunda okutuldu. Standartlar ile oluşturulan standart eğrisi kullanılarak hastaların serum ENPP2 konsantrasyonları (pg/ml) saptandı.

3.2. İSTATİSTİKSEL ANALİZ

Sürekli değişkenler ortalama ± standart sapma, median (min-max); kategorik veriler sayı ve yüzde şeklinde ifade edildi. Sürekli değişkenlerin normallik analizleri Kolmogorov-Smirnov Uyum İyiliği Testi ile yapıldı. Veriler normal dağılıma uyduğu durumlarda iki grup arasındaki analizlerde T testi, uymadığı durumlarda ise Mann Whitney U Testi kullanıldı. Üç ve daha fazla grup arasındaki karşılaştırmalar Kruskal Wallis Testi (Post hoc:[a]Bonferroni düzeltmeli Mann Whitney U Testi) ile yapıldı. Tanı testleri arasındaki ilişki ve tutarlılık düzeyi McNemar ve Kappa testleri

ile analiz edildi. Analizler IBM SPSS versiyon 26.0 (IBM Corporation, Armonk, NY, USA) ile yapıldı. Genel olarak istatistiksel anlamlılık düzeyi $p<0,05$ olarak ele alınırken, Bonferroni düzeltmeli Mann Whitney U Testi için anlamlılık düzeyi $p<0,016$ olarak ele alındı. Serum ATX değerler, Receiver Operating Characteristics (ROC) eğrisi analizi ile incelendi. Anlamlı sınır değerlerinin varlığında bu sınırların senstivite, spesifite, pozitif ve negatif prediktif değerleri hesaplandı. Tip 1 hata düzeyinin %5'in altında olduğu durumlar testin tanısal değerinin istatistiksel olarak anlamlı olduğu şeklinde yorumlandı.

4. BULGULAR

Çalışmaya 101 evre 1-3 meme kanseri tanısı almış kadın hasta, 40 hastalıksız gönüllü kadın dahil edilmiştir. Meme kanseri tanısı almış hastalarının yaş ortalaması 57,85±13,42, kontrol grubunun yaş ortalaması 52,72±11 olarak saptandı. Tümörlerin %56,4'ü sol yerleşimli, %41,6'sı sağ yerleşimli idi. Hastaların %23,8'inin ailesinde meme kanseri öyküsü, %19,8'inde sigara öyküsü, %13,9'unda oral kontraseptif (OKS) kullanım öyküsü vardı. Oral kontraseptif kullanan hastaların 9'unda 5 yıldan daha kısa kullanım öyküsü mevcut iken, 5'inin 5 yıldan uzun kullanım öyküsü mevcuttu. Hastaların %35,6'sı premenopozal dönemde, %64,4'ü postmenopozal dönemdeydi. Hastaların %41,6'sına simple mastektomi ile sentinel lenf nodu diseksiyonu (SLND), %39,6'sına modifiye radikal mastektomi, %14,9'una meme koruyucu cerrahi (MKC) ile SLND, %4'üne MKC ile aksiller diseksiyon ameliyatı yapıldı. Hastaların postoperatif patoloji sonuçlarına göre %11,8'inde ER negatif, %12,8'inde PR negatif, %43,5'inde ki67 skoru %15'in üzerinde bulundu. Postoperatif tümör derecesi incelendiğinde %20,2'si derece 1, %54,5'i derece 2, %25,3'ü derece 3 tespit edildi. Moleküler subgruplara bakıldığında hastaların %66,32'ü luminal A, %20,8'i luminal B, %6,9'u triple negatif, %5,9'u Her2 zenginleştirilmiş tip olarak izlendi. Hastaların diğer bazı demografik özellikleri ve klinik özellikleri Tablo 4'de detaylı olarak sunulmuştur. Postoperatif patoloji sonuçlarına göre hastaların %63,3'ü IDC NST, %8,9'u invaziv lobuler karsinom tanısı almıştır. Patoloji sonuçları ve TNM evresi detayları Tablo 5'te sunulmuştur.

Tablo 4. Meme kanseri hastalarının bazı demografik ve klinik özellikleri.

	Ort±Ss **Median (min-max) (n=101)**
Yaş (yıl)	57,85±13,42
OKS kullanım süresi (yıl)	4 (1-30)
Menopoz yaşı (yıl)	48 (33-56)
Lenf nodu tutulumu var ise sayısı	3,5 (1-44)
Postoperatif ki67	15 (0-80)
	N (%)
Ameliyat türü	
MKC+SLND	15 (%14,9)
MKC+Aksiller Diseksiyon	4 (%4,0)
Simple Mastektomi+SLND	42 (%41,6)
Modifiye Radikal Mastektomi	40 (%39,6)
Lokalizasyon	
Sağ	42 (%41,6)
Sol	57 (%56,4)
Bilateral	2 (%2,0)
Ailede meme kanseri öyküsü	
Var	24 (%23,8)
Yok	77 (%76,2)
Sigara	
Var	20 (%19,8)
Yok	81 (%80,2)
OKS kullanımı	
Var	14 (%13,9)
Yok	87 (%86,1)
Menopoz durumu	
Premenopozal	36 (%35,6)
Postmenopozal	65 (%64,4)
Postoperatif Tümör Derecesi	
Derece 1	20 (%20,2)
Derece 2	54 (%54,5)
Derece 3	25 (%25,3)
Lenf nodu tutulumu	
Var	36 (%35,6)
Yok	65 (%64,4)
Postoperatif CerbB2 skoru	
Skor 0	74 (%73,3)
Skor 1	9 (%8,9)
Skor 2	9 (%8,9)
Skor 3	9 (%8,9)
Perinöral invazyon	
Var	17 (%16,8)
Yok	84 (%83,2)
Vasküler invazyon	
Var	29 (%28,7)
Yok	72 (%71,3)
Çok odak olma durumu	
Tek odak	54 (%53,5)
Çok odak	47 (%46,5)
Moleküler sınıflama	
Luminal A	67 (%66,3)
Luminal B	21 (%20,8)
Triple negatif	7 (%6,9)
Her2/Neu	6 (%5,9)

Tablo 5. Hastaların patoloji sonuçları ve pTNM evreleri.

	N (%)
Preoperatif Patoloji	
İnvaziv Karsinom	80 (%80,3)
İnfiltratif Karsinom	10 (%10,0)
İnvaziv Lobüler Karsinom	5 (%5,0)
DCIS	4 (%4,0)
Papiller Karsinom	1 (%1,0)
Postoperatif Patoloji	
İnvaziv Karsinom	37 (%36,6)
İnvaziv Karsinom, DCIS	27 (%26,7)
Tübüler Karsinom	2 (%2,0)
İnvaziv Lobüler Karsinom	6 (%5,9)
İnvaziv Mikst Karsinom	1 (%1,0)
Medüller Karsinom	2 (%2,0)
İnvaziv Mikst Karsinom, DCIS	2 (%2,0)
İnvaziv Lobuler Karsinom, LCIS	2 (%2,0)
İnvaziv Karsinom, Mikropapiller Karsinom	1 (%1,0)
İnvaziv Lobuler Karsinom, DCIS	1 (%1,0)
İnfiltratif Karsinom	2 (%2,0)
İnfiltratif Karsinom, DCIS	6 (%5,9)
Tübüler Karsinom, DCIS	1 (%1,0)
Metaplastik Karsinom, DCIS	2 (%2,0)
İnvaziv Mikropapiller Karsinom	1 (%1,0)
Müsinöz Karsinom	5 (%5,0)
Papiller Karsinom	2 (%2,0)
Tübüler Karsinom, İnvaziv Karsinom	1 (%1,0)
pTNM Evre	
1A	25 (%24,7)
2A	42 (%41,6)
2B	13 (%12,9)
3A	14 (%13,9)
3C	7 (%6,9)
T Evresi	
T1A	4 (%4,0)
T1B	9 (%8,9)
T1C	19 (%18,8)
T2	62 (%61,4)
T3	6 (%5,9)
T4A	1 (%1,0)
N Evresi	
N0	65 (%64,4)
N1	17 (%16,8)
N2	11 (%10,9)
N3	7 (%6,9)
N1Mİ	1 (%1,0)

Hasta grubunda kontrol grubuna göre serum ATX median değerleri istatistiksel olarak anlamlı yüksek saptandı (Sırasıyla; 277,3 (49,1-7065,3), 140,3 (58,6-1291,3)) (p=0,002) (Tablo 6).

Tablo 6. Hasta ve kontrol grubunun yaş ve serum ATX değerlerinin karşılaştırılması.

	Kontrol Grubu (n=40)	**Hasta Grubu (n=101)**	***p***
Yaş (yıl) (Ort±Ss)	52,72±11	57,85±13,42	**0,1***
ATX [median (min-maks)]	140,3 (58,6-1291,3)	277,3 (49,1-7065,3)	**0,002****
* T Testi, ** Mann Whitney U Testi			

IDC NST tanısı almış hastalarda serum ATX median değerinin [283,3 (49,1-7065,3) ng/ml], diğer meme kanseri tanısı almış hastalara göre [177,8 (57,6-7065,3) ng/ml] istatistiksel olarak anlamlı şekilde yüksek olduğu saptandı (p=0,028). Bununla birlikte, postoperatif ki-67 değeri >%15 olanlarda düşük olanlara göre, bilateral meme kanseri tanısı olanlarda tek taraflı meme kanseri tanısı olanlara göre, OKS kullanım öyküsü olanlarda OKS kullanım öyküsü olmayanlara göre, OKS kulanan hastalarda 5 yıldan fazla kullanım öyküsü olanlarda ATX median değerlerinin istatistiksel olarak anlamlı olmasa da daha yüksek olduğu tespit edildi. Aynı şekilde lenf nodu tutulumu olanlarda olmayanlara göre, perinöral invazyonu ve vasküler invazyonu olanlarda olmayanlara göre, birden fazla odak tümöre sahip olanlarda olamaanlara göre serum ATX median değerlerinin istatistiksel olarak anlamlı olmasa da daha yüksek olduğu tespit edildi. Genel olarak TNM evresi arttıkça serum ATX median değerlerinin de arttığı (evre 3C hariç), ancak aradaki farkların istatistiksel olarak anlamlı olmadığı belirlendi (Tablo 7). Tümör derecesi arttıkça serum ATX median değerinin arttığı gözlendi, ancak istatistiksel olarak anlamlı bulunmadı. Luminal A, luminal B, triple negatif, Her2 zenginleştirilmiş tip meme kanserlerinde median ATX değeri sırası ile 210,5 (49,2-7065,3), 306,1 (89,6-7065,3), 1092,8 (165-3894,7), 831,8 (121,1-5997,3) ng/ml olarak hesaplandı. Menopoz yaşı, sigara kullanım öyküsü, patolojik T evresi, patolojik N evresi ile serum ATX değerleri arasında istatistiksel olarak ilişki olmadığı görüldü. Ayrıca diğer tümör belirteçleri (CEA, CA125, CA15-3) ile demografik ve klinik veriler arasındaki ilişki detaylı şekilde Tablo 7'da sunulmuştur.

Tablo 7. Serum ATX, CEA, CA125 ve CA15-3 median değerlerinin bazı demografik ve klinik özelliklere göre karşılaştırılması.

		Serum ATX ng/ml [median (min-max)](n=101)	*p*	CEA ng/ml [median (min-max)](n=101)	*p*	CA125 U/ml [median (min-max)](n=101)	*p*	CA15-3 U/ml [median (min-max)(n=101)	*p*
Menopoz yaşı (yıl)	**≤50 (n=48)** **>50 (n=17)**	363,8 (49,2-7065,3) 269,5 (58,4-5980,3)	0.970*	2,7 (0,43-13,3) 1,4 (0,68-9,09)	0.085*	10,1 (1,8-31,0) 9,2 (2,9-20,7)	0.407*	19,7 (3,8-1095) 15,0 (1,6-27,8)	**0.044***
Postop Ki67	**≤%15 (n=57)** **>%15 (n=44)**	267,6 (49,2-7065,3) 293,6 (58,9-7065,3)	0.427*	1,7 (0,41-27,5) 2,1 (0,47-13,3)	0.354*	10,8 (1,8-182,0) 11,8 (0,0-175,8)	0.331*	18,1 (1,6-78,3) 15,0 (4,9-1095,0)	0.268*
Sigara	**Var (n=20)** **Yok (n=80)**	245,5 (61,2-7065,3) 283,3 (49,1-7065,3)	0.769*	1,8 (0,44-4,5) 1,9 (0,41-27,5)	0.770*	15,5 (3,8-39,3) 11,0 (0,0-182,0)	0.258*	13,8 (6,5-36,9) 18,1 (1,6-1095,0)	0.050*
OKS (yıl)	**≤5 (n=9)** **>5 (n=5)**	328,1 (159,6-4768,5) 2326,6 (66,8-6074,5)	0.797*	1,6 (0,43-8,47) 1,8 (0,89-5,08)	0.940*	10,1 (2,89-39,3) 17,2 (12,6-26,0)	0.482*	18,8 (10,1-196,7) 12,2 (5,0-18,9)	0.106*
Menapoz	**Premenapozal (n=36)** **Postmenapozal (n=65)**	194,6 (57,6-7065,3) 328,2 (49,1-7065,3)	0.158*	1,3 (0,41-13,3) 2,4 (0,43-27,5)	**0.002***	14,3 (0,0-182,0) 10,1 (1,8-31,0)	**0.006***	15,0 (4,9-78,3) 18,1 (1,6-1095,0)	0.081*
Postoperatif Patoloji	**IDC NST (n=67)** **Diğer (n=34)**	283,3 (49,1-7065,3) 177,8 (57,6-7065,3)	**0.028***	1,8 (0,41-10,9) 1,9 (0,43-27,5)	0.930*	10,3 (0,0-54,0) 13,6 (4,1-182,0)	0.262*	16,7 (4,9-196,7) 18,1 (1,6-1095,0)	0.553*
Postoperatif Tümör Derecesi	**Derece 1 (n=20)** **Derece 2 (n=54)** **Derece 3 (n=25)**	200,8 (67,9-7065,3) 292,6 (57,6-7065,3) 319,2 (49,1-6275,8)	0.718**	1,8 (0,41-9,09) 2,1 (0,44-13,3) 1,7 (0,47-27,5)	0.794**	11,2 (2,9-26,0) 10,8 (0,0-175,8) 12,6 (3,8-182)	0.587**	16,1 (1,6-32,0) 18,1 (3,8-1095,0) 15,0 (5,0-71,7)	0.886**
Lenf Nodu	**Var (n=36)** **Yok (n=65)**	317,2 (57,6-7065,3) 245,5 (49,1-7065,3)	0.483*	1,8 (0,49-27,5) 1,9 (0,41-10,9)	0.920*	11,0 (2,9-182,0) 11,6 (0,0-54,0)	0.909*	17,7 (5,0-1095,0) 17,0 (1,6-78,3)	0.240*
pTNM Evre	**1A (n=25)** **2A (n=42)** **2B (n=13)** **3A (n=14)** **3C (n=7)**	245,5 (61,2-7065,3) 282,3 (49,1-7065,3) 283,3 (58,4-6275,8) 487,7 (69,5-7065,3) 184,1 (98,6-1119,8)	0.694**	2,1 (0,41-10,9) 1,7 (0,44-10,7) 1,9 (0,67-4,2) 1,6 (3,5-13,3) 4,5 (1,23-27,5)	0.134**	10,5 (0,0-54,0) 11,6 (1,8-32,0) 8,8 (2,9-14,7) 11,3 (5,5-175,8) 12,9 (7,8-182,0)	0.243**	15,6 (3,9-36,9) 17,0 (1,6-37,3) 16,9 (5,0-38,6) 18,4 (6,6-1095,0) 22,9 (14,7-196,7)	0.209**
T Evresi	**T1A (n=4)** **T1B (n=9)** **T1C (n=19)** **T2 (n=62)** **T3 (n=6)** **T4A (n=1)**	244,7 (61,2-7065,3) 173,4 (66,8-5659,3) 443,3 (57,6-7065,3) 280,3 (49,1-7065,3) 277,3 (69,5-943,8) 98,0 (98,0-98,8)	0.734**	0,9 (0,41-1,42) 1,9 (0,43-3,12) 2,1 (0,47-10,9) 1,9 (0,4-10,7) 1,5 (0,67-13,3) 27,5 (27,5-27,5)	0.384**	13,5 (7,1-20,0) 11,5 (0,0-21,8) 11,0 (6,2-54,0) 10,8 (1,8-175,8) 11,7 (9,9-31,0) 182 (182-182)	0.444**	17,9 (16,5-19,4) 18,0 (4,9-27,2) 15,6 (3,9-36,9) 17,0 (1,6-196,7) 16,5 (12,0-1095,0) 71,7 (71,7-71,7)	0.546**
N Evresi	**N0 (n=65)** **N1 (n=17)** **N2 (n=11)** **N3 (n=7)**	245,5 (49,2-7065,3) 283,3(57,6-6074,5) 611,9 (100,2-7065,3) 184,1 (98,1-119,8)	0.212**	1,9 (0,41-10,9) 1,4 (0,49-4,2) 1,7 (5,5-13,30) 4,5 (7,8-27,5)	0.071**	11,6 (0,0-54,0) 9,4 (2,9-20,0) 12,5 (6,6-175,8) 12,9 (14,7-182)	0.383**	17,0 (1,6-78,3) 16,9 (5,0-38,6) 18,0 (6,1095) 22,9 (14,7-196,7)	0.255**
Perinöral İnvazyon	**Var (n=17)** **Yok (n=84)**	319,2 (58,4-6275,2) 256,5 (49,1-7065,3)	0.564*	2,4 (0,78-13,3) 1,7 (0,41-27,5)	0.090*	10,2 (4,8-38,0) 11,6 (0,0-182,0)	0.515*	18,8 (7,4-1095,0) 17,0 (1,6-196,7)	0.283*
Vasküler İnvazyon	**Var (n=29)** **Yok (n=72)**	378,5 (58,4-7065,3) 268,6 (49,1-6275,2)	0.255*	2,0 (0,78-27,5 1,7 (0,41-10,9)	0.087*	11,8 (28-182,0) 11,2 (0,0-175,8)	0.434*	16,9 (5,0-1095,0) 17,4 (1,6-78,3)	0.967*
Multifokalite	**Tek odak (n=54)** **Çok odak (n=47)**	237,6 (49,1-7065,3) 363,6 (58,4-7065,3)	0.330*	1,9(0,43-10,7) 1,7 (0,41-27,5)	0.798*	10,1 (0,0-175,8) 12,4 (2,9-182,0)	0.145*	17,4 (1,6-196,7) 17,40 (3,9-1095,0)	0.494*
Moleküler Sınıflama	**Luminal A (n=67)** **Luminal B (n=21)** **Triple negatif (n=7)** **Her2/Neu (n=6)**	210,5 (49,2-7065,3) 306,1 (89,6-7065,3) 1092,8 (165-3894,7) 831,8 (121,1-5997,3)	0.074**	1,6 (0,41-27,5) 2,3 (0,50-10,9)[a] 1,5 (0,47-8,5) 1,8 (1,39-4,3)	0.367**	10,3 (0,0-182,0) 13,9 (1,8-175,8) 16,8 (7,9-54,0) 14,3 (5,5-26,5)	0.086**	17,5 (1,6-1095,0) 17,4 (5,0-78,3) 17,0 (10,1-196,7) 14,1 (6,5-21,9)	0.882**

* Mann Whitney U Testi ** Kruskal Wallis Testi ([a]Bonferroni düzeltmeli Mann Whitney U Testi), IDC NST : Nonspesifik tip İnvaziv ductal karsinom

Meme kanseri tanısı almış hastalarda serum ATX değerlerinin tanısal bir test olarak kullanılıp kullanılamayacağına yönelik olarak yapılan ROC analizinde; Serum ATX ≥ 178,49 ng/ml için istatistiksel anlamlı bir değer elde edildi (p<0,002). Meme kanseri hastalarında serum ATX ≥ 178,49 kesim değeri için; duyarlılık %63,40; özgüllük %65,00; pozitif prediktif değeri %82,10; negatif prediktif değeri ise %41,30 bulundu. Eğri altındaki alan (EAA) değeri 0,666 ve standart hatası 0,047 olarak saptandı (p=0,002). (Tablo 8, Şekil 8).

Tablo 8. Meme kanserinde bir tanı testi olarak serum ATX için EAA ve eşik değerleri.

	Tanısal test						**ROC Eğrisi**		***p***
	Kesim değeri (ng/ml)	***Sensitivite***	***Spesifisite***	**PPD**	**NPD**	**EAA**	**Standart hata**	**%95 GA**	
Serum ATX	≥ **178,49**	63,40	65,00	82,1	41,3	**0,666**	0,047	0,574-0,758	**0,002****

* PPD: Pozitif prediktif değer, NPD: Negatif prediktif değer, EAA: Eğri altındaki alan, GA: Güven aralığı.
** ROC Curve Analiz testi

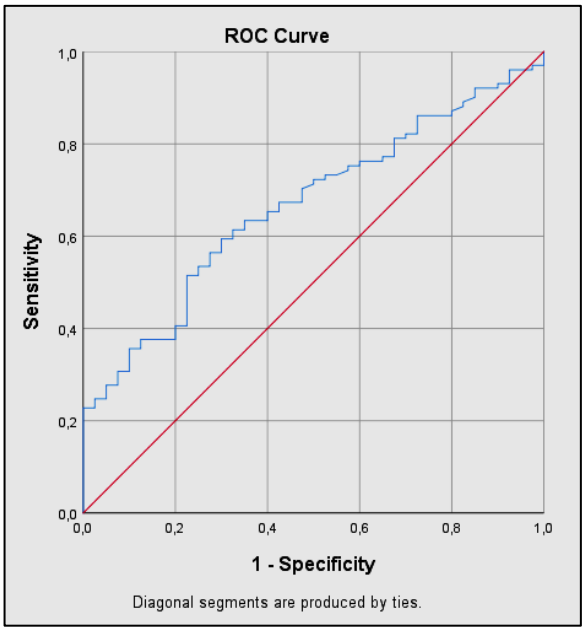

Şekil 9. Meme kanserinde bir tanı testi olarak serum ATX için ROC eğrisi.

Diğer tümör belirteçleri ve ATX arasında tutarlılık ayrı ayrı incelendi. Serum ATX ve CEA arasındaki tutarlılık %40 olarak bulundu. Her iki test grubu arasındaki uyum anlamlı bulunmadı (κ = 0,011 ve p=0,811). CEA ≤ 5,5 ng/ml olarak bulunan 91 hastadan 57'sinde (%62,6) serum ATX değeri ≥178,49 ng/ml olarak saptandı (p<0,001) (Tablo 9).

Tablo 9. Meme kanseri hastalarında serum ATX ve CEA arasındaki tutarlılık.

			Serum ATX		**Toplam**	**Kappa ve p değeri**	**McNemar p değeri**
			<178,49	**≥178,49**			
CEA	**≤ 5,5**	Count	34	57	91	κ = 0,011* p=0,811*	**<0,001****
		% within CEA	37,4%	62,6%	100,0%		
		% within atx	91,9%	90,5%	91,0%		
	>5,5	Count	3	6	9		
		% within CEA	33,3%	66,7%	100,0%		
		% within atx	8,1%	9,5%	9,0%		
Total		Count	37	63	100		
		% within CEA	37,0%	63,0%	100,0%		
		% within atx	100,0%	100,0%	100,0%		
* Kappa Testi, ** McNemar Testi							

Serum ATX ve CA125 arasındaki tutarlılık %38,5 olarak bulundu. Her iki test grubu arasındaki uyum anlamlı bulunmadı (κ = 0,025 ve p=0,459). CA 125 ≤ 35 U/ml olarak bulunan 91 hastadan 58'inde (%63,7) serum ATX değeri ≥178,49 ng/ml olarak saptandı (p<0,001) (Tablo 10).

Tablo 10. Meme kanseri hastalarında serum ATX ve CA125 arasındaki tutarlılık.

			Serum ATX		Toplam	Kappa ve p değeri	McNemar p değeri
			<178,49	**≥178,49**			
CA125	**≤ 35**	Count	33	58	91	κ = 0.025* p=0.459*	**<0.001****
		% within CA125	36.3%	63.7%	100.0%		
		% within atx	97.1%	93.5%	94.8%		
	>35	Count	1	4	5		
		% within CA125	20.0%	80.0%	100.0%		
		% within atx	2.9%	6.5%	5.2%		
Total		Count	34	62	96		
		% within CA125	35.4%	64.6%	100.0%		
		% within atx	100.0%	100.0%	100.0%		
* Kappa Testi, ** McNemar Testi							

Serum ATX ve CA15-3 arasındaki tutarlılık %47 olarak bulundu. Her iki test grubu arasındaki uyum anlamlı bulunmadı (κ = 0,075 ve p=0,285). CA 15-3 ≤ 25 U/ml olarak bulunan 78 hastadan 47'sinde (%60,3) serum ATX değeri ≥178,49 ng/ml olarak saptandı (p<0,001) (Tablo 11).

Tablo 11. Meme kanseri hastalarında serum ATX ve CA15-3 arasındaki tutarlılık.

			Serum ATX		Toplam	Kappa ve p değeri	McNemar p değeri
			<178,49	**≥178,49**			
CA 15-3	**≤ 25**	Count	31	47	78	κ = 0,075* p=0,285*	**<0,001****
		% within CA 15-3	39,7%	60,3%	100,0%		
		% within atx	83,8%	74,6%	78,0%		
	>25	Count	6	16	22		
		% within CA 15-3	27,3%	72,7%	100,0%		
		% within atx	16,2%	25,4%	22,0%		
Toplam		Count	37	63	100		
		% within CA 15-3	37,0%	63,0%	100,0%		
		% within atx	100,0%	100,0%	100,0%		
* Kappa Testi, ** McNemar Testi							

Spesifik olmayan tip IDC tanısı alan hasta grubunda da serum ATX ve diğer tümör belirteçleri arası tutarlılık incelendi. IDC NST tanısı alan grubunda; serum

ATX ve CEA arasındaki tutarlılık %39,4 olarak bulundu. Her iki test grubu arasındaki uyum anlamlı bulunmadı (κ =-0,005 ve p=0,919). CEA ≤ 5,5 ng/ml olarak bulunan 61 hastadan 38'inde (%62,3) serum ATX değeri ≥178,49 ng/ml olarak saptandı (p<0,001).

Tablo 12. Spesifik olmayan tip IDC tanısı alan grupta serum ATX ve CEA arasındaki tutarlılık.

			Serum ATX		**Toplam**	**Kappa ve p değeri**	**McNemar p değeri**
			<178,49	**≥178,49**			
CEA	**≤ 5,5**	Count	23	38	61	κ = -0,005* p=0,919*	**<0,001****
		% within CEA_kat	37,7%	62,3%	100,0%		
		% within atx_kat	92,0%	92,7%	92,4%		
	>5,5	Count	2	3	5		
		% within CEA_kat	40,0%	60,0%	100,0%		
		% within atx_kat	8,0%	7,3%	7,6%		
Total		Count	25	41	66		
		% within CEA_kat	37,9%	62,1%	100,0%		
		% within atx_kat	100,0%	100,0%	100,0%		
* Kappa Testi, ** McNemar Testi							

Spesifik olmayan tip IDC tanısı alan grupta serum ATX ve CA 125 arasındaki tutarlılık %41,2 olarak bulundu. Her iki test grubu arasındaki uyum anlamlı bulunmadı (κ = 0,025 ve p=0,459). CA125 ≤ 35 U/ml olarak bulunan 60 hastadan 37'sinde (%61,7) serum ATX değeri ≥178,49 ng/ml olarak saptandı (p<0,001).

Tablo 13. Spesifik olmayan tip IDC tanısı alan grupta serum ATX ve CA125 arasındaki tutarlılık.

			Serum ATX		Toplam	Kappa ve p değeri	McNemar p değeri
			<178,49	**≥178,49**			
CA125	**≤ 35**	Count	23	37	60	κ = 0,056* p=0,178*	**<0,001****
		% within CA125	38,3%	61,7%	100,0%		
		% within atx	100,0%	92,5%	95,2%		
	>35	Count	0	3	3		
		% within CA125	0,0%	100,0%	100,0%		
		% within atx	0,0%	7,5%	4,8%		
Toplam		Count	23	40	63		
		% within CA125	36,5%	63,5%	100,0%		
		% within atx	100,0%	100,0%	100,0%		
* Kappa Testi, ** McNemar Testi							

Spesifik olmayan tip IDC tanısı alan grupta serum ATX ve CA15-3 arasındaki tutarlılık %45,5 olarak bulundu. Her iki test grubu arasındaki uyum anlamlı bulunmadı (κ = 0,049 ve p=0,555). CA15-3 ≤ 25 olarak bulunan 53 hastadan 32'sinde (%60,4) serum ATX değeri ≥178,49 ng/ml olarak saptandı (p<0,001).

Tablo 14. Spesifik olmayan tip IDC tanısı alan grupta serum ATX ve CA15-3 arasındaki tutarlılık.

			Serum ATX		Toplam	Kappa ve p değeri	McNemar p değeri
			<178,49	**≥178,49**			
CA 15-3	**≤ 25**	Count	21	32	53	κ = 0,049* p=0,555*	**<0,001****
		% within CA 15-3	39,6%	60,4%	100,0%		
		% within atx	84,0%	78,0%	80,3%		
	>25	Count	4	9	13		
		% within CA 15-3	30,8%	69,2%	100,0%		
		% within atx	16,0%	22,0%	19,7%		
Toplam		Count	25	41	66		
		% within CA 15-3	37,9%	62,1%	100,0%		
		% within atx	100,0%	100,0%	100,0%		
* Kappa Testi, ** McNemar Testi							

5. TARTIŞMA

ATX 8. kromozom üzerinde yer alan ENPP2 geni tarafından kodlanarak salgılanan bir glikoproteindir ve hücre dışı LPA üretmek için anahtar bir enzim olarak işlev görür. LPA, Gi/0, G12/13, Gq/11 ve Gs gibi farklı G proteinleri yoluyla çeşitli sinyal iletim yollarını aktive etmek için hücre zarı üzerindeki en az altı G protein-bağlı reseptör olan LPAR1-6 ile etkileşime girer. ATX-LPA ekseni, embriyogenez, obezite ve inflamasyon dahil olmak üzere fizyolojik ve patolojik süreçlerde önemli bir rol oynar. ENPP2, metastatik kanserde en düzensiz 40 genden biridir [46]. ATX-LPA ekseni, kolorektal kanser, hepatoselüler kanser, melanom, glioblastoma, akciğer, tiroid, over ve meme kanseri gibi farklı kanser türlerinin gelişiminde rol oynar [62]. Meme kanseri hücreleri düşük seviyelerde ATX üretir. Bununla birlikte ATX, komşu meme yağ dokusu ve meme kanserinin tümörle ilişkili fibroblastlar tarafından salgılanır [63]. Benesch ve arkadaşlarının yaptığı çalışmada meme kanseri, tümör mikroçevresi ve ATX arasındaki ilişkinin prototipik bir modeli olarak tanımlanmış, meme kanseri hastalarında tümör çevresi stromasının, sağlıklı kadınlarda normal meme stromasından yaklaşık üç kat daha yüksek ATX protein seviyeleri gösterdiği bildirilmiştir [64].

Bizim çalışmamız, meme kanseri hastalarında serum ATX seviyesinin normal kontrollerden anlamlı derecede yüksek olduğunu bildiren, Web of Science ve Pubmed veritabanlarında serum autotaxin, breast cancer anahtar kelimeleriyle yapılan arama sonucunda bulunan tek yayındaki sonucu doğrulamaktadır [6]. Hasta grubunda serum ATX median değeri 277,3 (49,1-7065,3), kontrol grubunda ise 140,3 (58,6-1291,3) olarak bulunmuş olup istatistiksel olarak anlamlı şekilde yüksektir (p=0,002). Bahsedilen diğer çalışmada yapılan ROC analizi ile bulunan serum ATX cut-off değeri 267,34 ng/ml olarak bildirilmiş[6], bizim çalışmamızda ise bu değer 178,49 ng/ml olarak bulunmuştur.

Çalışmamızda meme kanseri hastalarında patolojik veriler ile serum ATX arasındaki ilişki karşılaştırıldığında, klasik olarak prognozunun daha olumsuz olduğu bilinen IDC NST grubunda diğer gruba göre serum ATX düzeylerinin istatistiksel

anlamlı olarak yüksek olduğu saptanmıştır. Shao ve arkadaşlarının yaptığı çalışmada serum ATX düzeylerinin lenf nodu tutulumu, ki67 yüksekliği ve TNM evresi ile korele olduğu saptanırken [6], bizim çalışmamızda ATX düzeylerinin yüksek olduğu ancak istatistiksel olarak anlamlı olmadığı görülmüştür. Patolojik T evresi, hormon reseptör ile HER2 durumu ve moleküler alt gruplar arasında Shao ve arkadaşlarının yaptığı çalışmaya benzer şekilde bizim çalışmamızda da serum ATX ile bir ilişki gözlenmemiştir. Yine çalışmamızda tümör derecesinin yüksek olduğu hastalarda serum ATX değerlerinin yükseldiği (derece 1'de ortanca 200,8 ng/ml, derece 3'te 319,2 ng/ml) izlenmiş olup ancak istatistiksel olarak anlamlı bulunmamıştır. Alt grup analizinde, luminal A grubunda ortanca serum ATX değeri 210,5 ng/ml, luminal B grubunda 306,1 ng/ml, triple negatif grubunda 1092,8 ng/ml, HER2 zenginleştirilmiş grubunda 831,8 ng/ml olarak bulunmuştur. Her ne kadar bu rakamlar arasında istatistiksel bir fark saptanmamışsa da prognozu gruplara göre iyiden kötüye doğru sıraladığımızda serum ATX değerinde bir yükseliş olduğu görülmüştür. Bu sonuçtan çıkarımımız denek sayısı artırıldığında bunların istatistiksel olarak anlamlı bir farka ulaşacağı ve serum ATX değerinin hastanın prognozunu belirlemede bir belirteç olarak kullanılabileceği yönündedir. Shao ve arkadaşlarının yaptığı çalışmada yüksek serum ATX seviyeleri ile meme kanseri hastalarının hastalıksız sağkalım süreleri arasında negatif yönde doğrusal bir ilişki saptanmıştır [6].

Bu bilgiler ışığında serum ATX ölçümlerinin klasik tümör belirteçlerinin yanında (CEA, CA125 vb) bir tümör belirteci olarak kullanılabileceği hipotezi ile bu çalışmayı yaptık. Klasik tümör belirteçleri her zaman hastalığın genişliği ve evresi ile paralellik gösterememekte, bu nedenle de tanısal amaçtan ziyade nüks takibinde kullanılmaktadır. Çalışmamızda preoperatif ölçülen klasik tümör belirteçlerinin yüksekliği durumunda, istatistiksel anlamlı olmamakla birlikte, ölçülen serum ATX değeri büyük ölçüde parallelik göstermiştir. CA15-3'ün, CA125'in ve CEA'nın yüksek olduğu hastaların sırasıyla %72,7'sinde, %80'inde, %66,7'sinde serum ATX değeri belirlenen cut-off değerin üzerinde bulunmuştur. Bu bulgulara ek olarak klasik tümör belirteçlerinin normal ya da düşük olduğu meme kanserli hastalarda serum ATX değerinin yüksekliği istatistiksel olarak anlamlı bulunmuştur. Serum ATX yüksekliği, arada kalınan olgularda klinisyenin daha çok kanser lehine karar

vermesini ve araştırılmasını sağlayabilir. Serum ATX'in negatif prediktif değerinin %41,30 olmasına rağmen, klasik tümör belirteçleri çalışmamızdaki hasta grubunda sadece %5 ile %20 arasında pozitiflik gösterirken, serum ATX hastaların %64'ünde pozitiflik göstererek iyi bir tümör belirteci olabileceğini göstermektedir. Bu bulgu, hem cerrah hem radyolog için karar vermede yol gösterici olabilir. CA125'in hastalığın seyrinin tahmininde önemli katkı sağladığı kanıtlanmıştır [3]. Avrupa Tümör Belirteçleri Grubu, hastalığın ilerlemesini erken tespit etmek ve meme kanserinde tedavi yöntemlerini seçmek için CA15-3 ve CEA'nın kullanılmasını tavsiye etmiştir [4]. Buna karşılık, Amerikan Klinik Onkoloji Derneği, meme kanserinin taraması, hastalık varlığının izlenmesi, evreleme ve tedavi rejimi seçiminde CEA ve CA15-3'ün kullanılmasını önermemiştir [5]. Meme kanseri hastalarının uzun dönem takip sonuçları değerlendirilerek serum ATX'in de erken tanı ve hastalık prognozunu değerlendirmede potansiyel değerli bir belirteç olabileceği düşünülebilir. Ayrıca bahsedilen Shao ve arkadaşlarının çalışmasına dayanarak preoperatif tanının yanısıra postoperatif prognozu belirlemede yardımcı olabileceği öngörülebilir [6].

ATX ve meme kanseri ilişkisi ile ilgili literatür tarandığında ATX'in tanıda, prognozu belirlemede, hatta adjuvan kemoterapi ve radyoterapiyi planlamada yüksek bir potansiyele sahip olabileceği görülmektedir [7, 62, 65, 66]. Çalışmamıza göre serum ATX değeri meme kanserli hastaların %64'ünde yüksek bulunmuştur. Rutin pratikte kullanılan meme kanseri belirteçleri ile karşılaştırıldığında bu oranın oldukça değerli olduğu söylenebilir. Yapılan in vitro ve in vivo çalışmalar ATX-LPA yolağının tümör metastazını artırabileceğini gösterdiği için ATX-LPA sinyal yolunu hedeflemek, meme kanseri tedavisi için ufuk açıcı olabilir. ATX'in fazla ekspresyonu, kanser kök hücrelerinin proliferasyonuna, invazyon ve metastaza, tümör mikroçevresinin değişmesine yol açarak kemoterapi, immunoterapi ve radyoterapiye direnç gelişmesine neden olabilir [67]. Bu şekilde hedefe yönelik tedavi ile inflamasyon ve kanserin kemoprevensiyonu sağlanabilir. Ayrıca ATX inhibisyonunun kemoterapi ve radyoterapinin etkinliğini arttırabileceğini ve radyoterapiye bağlı fibrozisi azaltabileceğine dair yayınlar da mevcuttur [61]. Her ne kadar refere ettiğimiz çalışmalardaki hasta sayısı yeterince yüksek olmasa da hepsi benzer sonuca varmaktadır. Bu sonuçlara dayanarak meme kanserli hastalarda

preoperatif serum ATX değerinin bakılmasını ve tedavi planlanırken göz önünde bulundurulmasını önermekteyiz. Bu önerimizin yapılacak daha geniş kapsamlı çalışmalarla destekleneceği inancındayız.

Çalışmamızın zayıf yönleri; hasta sayısının azlığı, hastaların uzun dönem takiplerinin olmaması olarak sayılabilir.

6. SONUÇ

Sonuç olarak, bu çalışmamız meme kanserinde serum ATX değerinin normal popülasyona göre daha yüksek olduğunu doğrulamıştır. Çalışmamızın amacı meme kanserinde serum ATX değerinin tanısal değerini ve prognozu göstermedeki etkisini ortaya çıkarmak olup, bulgularımız serum ATX'in tanısal değerinin yüksek ve meme kanserinin kötü prognostik özellikleri ile ilişkisi olduğunu göstermiştir. Çalışmamızda uzun dönem hasta takibi ve adjuvan tedavi cevabı verileri yoktur. Bu nedenle bu konuda daha önce yapılmış çalışmalar gözden geçirildiğinde ATX-LPA yolağını hedefleyen kemoterapik ajanların geliştirilerek adjuvan tedavide kullanılabileceği sonucuna varılabilir. Ayrıca bu hedeflenmiş ajanlar hastalığın radyoterapiye direncini de azaltabilir. Bunlar için daha fazla sayıda hasta içeren ek çalışmalara ihtiyaç vardır.

KAYNAKLAR

1. Sergiusz Ł, Marcin C, Alicja F, Jacek B, Robert S, Andrzej S. Breast Cancer—Epidemiology, Risk Factors, Classification, Prognostic Markers, and Current Treatment Strategies—An Updated Review. Cancers. 2021;13(4287):4287-. doi: 10.3390/cancers13174287. PubMed PMID: edsdoj.03cce054854c4e36b13af4f3a314f647.

2. Türkiye kanser istatistikleri 2017. https://hsgmsaglikgovtr/depo/birimler/kanser-db/istatistik/Turkiye_Kanser_Istatistikleri_2017pdf. 2019.

3. Li J, Liu L, Feng Z, Wang X, Huang Y, Dai H, et al. Tumor markers CA15-3, CA125, CEA and breast cancer survival by molecular subtype: a cohort study. Breast Cancer. 2020;27(4):621-30. doi: 10.1007/s12282-020-01058-3. PubMed PMID: edselc.2-52.0-85079451037.

4. Molina R, Barak V, van Dalen A, Duffy MJ, Einarsson R, Gion M, et al. Tumor markers in breast cancer - European Group on Tumor Markers recommendations. TUMOR BIOLOGY. 2005;26(6):281-93. doi: 10.1159/000089260.

5. Hayes D. S1 American Society of Clinical Oncology 2007 Update of Recommendations for the Use of Tumor Markers in Breast Cancer. EJC Supplements. 2007;5(8):5-. doi: 10.1016/S1359-6349(08)70006-5. PubMed PMID: S1359634908700065.

6. Shao Y, Yu Y, He Y, Chen Q, Liu H. Serum ATX as a novel biomarker for breast cancer. Medicine. 2019;98(13).

7. Liu S, Murph M, Panupinthu N, Mills GB. ATX-LPA receptor axis in inflammation and cancer. CELL CYCLE. 2009;8(22):3695-701.

8. Lemaine V, Simmons PS. The adolescent female: Breast and reproductive embryology and anatomy. CLINICAL ANATOMY. 2013;26(1):22-8. doi: 10.1002/ca.22167.

9. Ellis H, Mahadevan V. Anatomy and physiology of the breast. Surgery (Oxford). 2013;31(1):11-4. doi: 10.1016/j.mpsur.2012.10.018. PubMed PMID: S0263931912002347.

10. Brunicardi F, Andersen D, Billiar T, Dunn D, Hunter J, Matthews J, et al. Schwartz's principles of surgery, 10e: McGraw-hill; 2014.

11. McGuire KP. Breast Anatomy and Physiology. Breast Disease: Diagnosis & Pathology. 2016:1-14.

12. Martha CJ, Mary LC. Anatomy and Physiology of the Breast. Cham: Springer International Publishing; 2016. p. 1.

13. Hansen JT. Netter’s clinical anatomy: Saunders Elsevier; 2011.

14. Townsend CM, Beauchamp RD, Evers BM, Mattox KL. Sabiston textbook of surgery E-book: Elsevier Health Sciences; 2016.

15. Ferlay J, Colombet M, Soerjomataram I, Parkin DM, Pineros M, Znaor A, et al. Cancer statistics for the year 2020: An overview. INTERNATIONAL JOURNAL OF CANCER. 2021. doi: 10.1002/ijc.33588.

16. GLOBOCAN 2020. 2020 https://gco.iarc.fr.

17. Folkerd E, Dowsett MJTB. Sex hormones and breast cancer risk and prognosis. 2013;22:S38-S43.

18. Giordano SHJNEJoM. Breast cancer in men. 2018;378(24):2311-20.

19. McGuire A, Brown JAL, Malone C, McLaughlin R, Kerin MJ. Effects of Age on the Detection and Management of Breast Cancer. 2015;7(2):908-29. PubMed PMID: doi:10.3390/cancers7020815.

20. Çelik A, Acar M, Erkul M, Gunduz E, Gunduz MJACRoMPoBCe. Relationship of breast cancer with ovarian cancer. 2015:187-202.

21. Shiovitz S, Korde LAJAoO. Genetics of breast cancer: a topic in evolution. 2015;26(7):1291-9.

22. Park D, Lesueur F, Nguyen-Dumont T, Pertesi M, Odefrey F, Hammet F, et al. Rare mutations in XRCC2 increase the risk of breast cancer. 2012;90(4):734-9.

23. Kaur M, Joshu CE, Visvanathan K, Connor AE. Trends in breast cancer incidence rates by race/ethnicity: Patterns by stage, socioeconomic position, and geography in the United States, 1999-2017. CANCER. 2021. doi: 10.1002/cncr.34008.

24. Orgéas CC, Hall P, Rosenberg LU, Czene KJBCR. The influence of menstrual risk factors on tumor characteristics and survival in postmenopausal breast cancer. 2008;10(6):1-9.

25. Kim EY, Chang Y, Ahn J, Yun JS, Park YL, Park CH, et al. Mammographic breast density, its changes, and breast cancer risk in premenopausal and postmenopausal women. 2020;126(21):4687-96.

26. Vinogradova Y, Coupland C, Hippisley-Cox J. Use of hormone replacement therapy and risk of breast cancer: nested case-control studies using the QResearch and CPRD databases. 2020;371:m3873. doi: 10.1136/bmj.m3873 %J BMJ.

27. Hilakivi-Clarke L. Maternal exposure to diethylstilbestrol during pregnancy and increased breast cancer risk in daughters. Breast Cancer Research. 2014;16(2):208. doi: 10.1186/bcr3649.

28. Kolb R, Zhang WJC. Obesity and breast cancer: A case of inflamed adipose tissue. 2020;12(6):1686.

29. Johns LE, Jones ME, Schoemaker MJ, McFadden E, Ashworth A, Swerdlow AJJBjoc. Domestic light at night and breast cancer risk: a prospective analysis of 105 000 UK women in the Generations Study. 2018;118(4):600-6.

30. Fiolet T, Srour B, Sellem L, Kesse-Guyot E, Allès B, Méjean C, et al. Consumption of ultra-processed foods and cancer risk: results from NutriNet-Santé prospective cohort. 2018;360.

31. Makki J. Diversity of Breast Carcinoma: Histological Subtypes and Clinical Relevance. 2015;8:CPath.S31563. doi: 10.4137/CPath.S31563. PubMed PMID: 26740749.

32. Tan PH, Ellis I, Allison K, Brogi E, Fox SB, Lakhani S, et al. The 2019 World Health Organization classification of tumours of the breast. 2020;77(2):181-5. doi: https://doi.org/10.1111/his.14091.

33. Vajpeyi R. WHO Classification of Tumours: Pathology and Genetics of Tumours of the Breast and Female Genital Organs. J Clin Pathol. 2005;58(6):671-2. PubMed PMID: PMC1770678.

34. Intraductal Proliferative Lesions. Essentials of Diagnostic Breast Pathology: A Practical Approach. Berlin, Heidelberg: Springer Berlin Heidelberg; 2007. p. 67-121.

35. Moinfar F. Essentials of diagnostic breast pathology: a practical approach: Springer Science & Business Media; 2007.

36. Rosai J. Rosai and Ackerman's surgical pathology e-book: Elsevier Health Sciences; 2011.

37. Weigelt B, Baehner FL, Reis-Filho JSJTJoPAJotPSoGB, Ireland. The contribution of gene expression profiling to breast cancer classification, prognostication and prediction: a retrospective of the last decade. 2010;220(2):263-80.

38. Provenzano E, Chin S-F. Molecular Classification and Testing of Breast Carcinoma. In: Shousha S, editor. Breast Pathology: Problematic Issues. Cham: Springer International Publishing; 2017. p. 215-31.

39. Kittaneh M, Montero AJ, Glück SJBic. Molecular profiling for breast cancer: a comprehensive review. 2013;5:BIC. S9455.

40. Giuliano AE, Connolly JL, Edge SB, Mittendorf EA, Rugo HS, Solin LJ, et al. Breast Cancer—Major changes in the American Joint Committee on Cancer eighth edition cancer staging manual. 2017;67(4):290-303. doi: https://doi.org/10.3322/caac.21393.

41. Carter CL, Allen C, Henson DEJC. Relation of tumor size, lymph node status, and survival in 24,740 breast cancer cases. 1989;63(1):181-7.

42. Stankov A, Bargallo-Rocha JE, Silvio AÑ-S, Ramirez MT, Stankova-Ninova K, Meneses-Garcia A. Prognostic factors and recurrence in breast cancer: experience at the national cancer institute of Mexico. ISRN Oncol. 2012;2012:825258-. Epub 2012/07/05. doi: 10.5402/2012/825258. PubMed PMID: 22830047.

43. Donegan WL. Tumor-related prognostic factors for breast cancer. 1997;47(1):28-51. doi: https://doi.org/10.3322/canjclin.47.1.28.

44. Rosen PP, Groshen S, Saigo PE, Kinne DW, Hellman S. Pathological prognostic factors in stage I (T1N0M0) and stage II (T1N1M0) breast carcinoma: a study of 644 patients with median follow-up of 18 years. 1989;7(9):1239-51. doi: 10.1200/jco.1989.7.9.1239. PubMed PMID: 2549203.

45. Vera R, editor HER2 overexpression as a predictor of survival in a trial comparing adjuvant FAC and CMF in breast cancer. Proceedings of the American Society of Clinical Oncology; 1999.

46. Zhang X, Li M, Yin N, Zhang J. The Expression Regulation and Biological Function of Autotaxin. Cells. 2021;10(4):939. doi: 10.3390/cells10040939. PubMed PMID: 33921676.

47. van Meeteren LA, Moolenaar WH. Regulation and biological activities of the autotaxin-LPA axis. Progress in lipid research. 2007;46(2):145-60. Epub 2007/04/27. doi: 10.1016/j.plipres.2007.02.001. PubMed PMID: 17459484.

48. Houben AJ, Moolenaar WH. Autotaxin and LPA receptor signaling in cancer. Cancer metastasis reviews. 2011;30(3-4):557-65. Epub 2011/10/18. doi: 10.1007/s10555-011-9319-7. PubMed PMID: 22002750.

49. Inoue M, Rashid MH, Fujita R, Contos JJ, Chun J, Ueda H. Initiation of neuropathic pain requires lysophosphatidic acid receptor signaling. Nature medicine. 2004;10(7):712-8. Epub 2004/06/15. doi: 10.1038/nm1060. PubMed PMID: 15195086.

50. Dusaulcy R, Rancoule C, Grès S, Wanecq E, Colom A, Guigné C, et al. Adipose-specific disruption of autotaxin enhances nutritional fattening and reduces plasma lysophosphatidic acid. Journal of lipid research. 2011;52(6):1247-55. Epub 2011/03/23. doi: 10.1194/jlr.M014985. PubMed PMID: 21421848; PubMed Central PMCID: PMCPMC3090245.

51. Tang X, Benesch MG, Brindley DN. Lipid phosphate phosphatases and their roles in mammalian physiology and pathology. Journal of lipid research. 2015;56(11):2048-60. Epub 2015/03/31. doi: 10.1194/jlr.R058362. PubMed PMID: 25814022; PubMed Central PMCID: PMCPMC4617392.

52. Hausmann J, Kamtekar S, Christodoulou E, Day JE, Wu T, Fulkerson Z, et al. Structural basis of substrate discrimination and integrin binding by autotaxin. Nature structural & molecular biology. 2011;18(2):198-204. Epub 2011/01/18. doi: 10.1038/nsmb.1980. PubMed PMID: 21240271; PubMed Central PMCID: PMCPMC3064516.

53. Tanaka M, Okudaira S, Kishi Y, Ohkawa R, Iseki S, Ota M, et al. Autotaxin stabilizes blood vessels and is required for embryonic vasculature by producing lysophosphatidic acid. The Journal of biological chemistry. 2006;281(35):25822-30. Epub 2006/07/11. doi: 10.1074/jbc.M605142200. PubMed PMID: 16829511.

54. Ferry G, Tellier E, Try A, Grés S, Naime I, Simon MF, et al. Autotaxin is released from adipocytes, catalyzes lysophosphatidic acid synthesis, and activates preadipocyte proliferation. Up-regulated expression with adipocyte differentiation and obesity. The Journal of biological chemistry. 2003;278(20):18162-9. Epub 2003/03/19. doi:

10.1074/jbc.M301158200. PubMed PMID: 12642576; PubMed Central PMCID: PMCPMC1885458.

55. Nishimura S, Nagasaki M, Okudaira S, Aoki J, Ohmori T, Ohkawa R, et al. ENPP2 contributes to adipose tissue expansion and insulin resistance in diet-induced obesity. Diabetes. 2014;63(12):4154-64. Epub 2014/06/28. doi: 10.2337/db13-1694. PubMed PMID: 24969110.

56. Smyth SS, Mueller P, Yang F, Brandon JA, Morris AJ. Arguing the case for the autotaxin-lysophosphatidic acid-lipid phosphate phosphatase 3-signaling nexus in the development and complications of atherosclerosis. Arteriosclerosis, thrombosis, and vascular biology. 2014;34(3):479-86. Epub 2014/02/01. doi: 10.1161/atvbaha.113.302737. PubMed PMID: 24482375; PubMed Central PMCID: PMCPMC3944085.

57. Zhang Y, Chen YC, Krummel MF, Rosen SD. Autotaxin through lysophosphatidic acid stimulates polarization, motility, and transendothelial migration of naive T cells. Journal of immunology (Baltimore, Md : 1950). 2012;189(8):3914-24. Epub 2012/09/11. doi: 10.4049/jimmunol.1201604. PubMed PMID: 22962684; PubMed Central PMCID: PMCPMC3509168.

58. Hoelzinger DB, Mariani L, Weis J, Woyke T, Berens TJ, McDonough W, et al. Gene expression profile of glioblastoma multiforme invasive phenotype points to new therapeutic targets. 2005;7(1):7-16.

59. Bhave SR, Karvas RM, Ferraro DJ, Kotipatruni RP, Jaboin JJ, Hallahan AN, et al. Autotaxin inhibition with PF-8380 enhances the radiosensitivity of human and murine glioblastoma cell lines. 2013;3:236.

60. Umezu-Goto M, Tanyi J, Lahad J, Liu S, Yu S, Lapushin R, et al. Erratum: Lysophosphatidic acid production and action: Validated targets in cancer?(Journal of Cellular Biochemistry (2004) 92 (1115-1140)). 2004;93(2).

61. Benesch MGK, Tang X, Brindley DN. Autotaxin and Breast Cancer: Towards Overcoming Treatment Barriers and Sequelae. Cancers. 2020;12(2):374. doi: 10.3390/cancers12020374. PubMed PMID: 32041123.

62. Gaetano CG, Samadi N, Tomsig JL, Macdonald TL, Lynch KR, Brindley DN. Inhibition of autotaxin production or activity blocks lysophosphatidylcholine-induced migration of human breast cancer and melanoma cells. Molecular carcinogenesis. 2009;48(9):801-9. Epub 2009/02/11. doi: 10.1002/mc.20524. PubMed PMID: 19204929; PubMed Central PMCID: PMCPMC2736327.

63. Brindley DN, Tang X, Meng G, Benesch MGK. Role of Adipose Tissue-Derived Autotaxin, Lysophosphatidate Signaling, and Inflammation in the Progression and Treatment of Breast Cancer. International journal of molecular sciences. 2020;21(16). Epub 2020/08/23. doi: 10.3390/ijms21165938. PubMed PMID: 32824846; PubMed Central PMCID: PMCPMC7460696.

64. Benesch MG, Tang X, Dewald J, Dong WF, Mackey JR, Hemmings DG, et al. Tumor-induced inflammation in mammary adipose tissue stimulates a vicious cycle of autotaxin expression and breast cancer progression. 2015;29(9):3990-4000.

65. Cha YJ, Koo JS. Expression of Autotaxin–Lysophosphatidate Signaling-Related Proteins in Breast Cancer with Adipose Stroma. 2019;20(9):2102. PubMed PMID: doi:10.3390/ijms20092102.

66. Schmid R, Wolf K, Robering JW, Strauß S, Strissel PL, Strick R, et al. ADSCs and adipocytes are the main producers in the autotaxin–lysophosphatidic acid axis of breast cancer and healthy mammary tissue in vitro. BMC Cancer. 2018;18(1):1273. doi: 10.1186/s12885-018-5166-z.

67. Tigyi GJ, Yue J, Norman DD, Szabo E, Balogh A, Balazs L, et al. Regulation of tumor cell - Microenvironment interaction by the autotaxin-lysophosphatidic acid receptor axis. Advances in biological regulation. 2019;71:183-93. Epub 2018/09/24. doi: 10.1016/j.jbior.2018.09.008. PubMed PMID: 30243984; PubMed Central PMCID: PMCPMC6433480.

ÖZGEÇMİŞ

A. KİŞİSEL BİLGİLER

Bu bölümde belirtilen tüm iletişim bilgilerinin güncel ve ulaşılabilir olması gerekmektedir.

Adı Soyadı	Nurhak Cihangir ÇINKIL
Akademik unvan/pozisyon	Asistan tabip
Görev yeri	Dışkapı SUAM, Genel Cerrahi Kliniği
Telefon numarası	
E-posta adresi	

B. EĞİTİM BİLGİLERİ

Bu bölümde mezun olunan üniversite ve sonrasındaki eğitim bilgilerinizi yazınız.
Derece bölümü Uzmanlık, Doktora, Yüksek Lisans vb. şekilde belirtilmelidir.

Yıl	Bölüm	Kurum	Derece
2016	Tıp Fakültesi	İstanbul Üniversitesi İstanbul Tıp FAkültesi	Tıp Doktoru

C. İŞ TECRÜBESİNE AİT BİLGİLER

Bugüne kadar çalıştığınız kurum/kuruluşları tarih sırasına göre yazınız.

Tarih Aralığı	Kurum	Görev
2016-2017	SB, Ordu Aybastı Devlet Hastanesi	Tabip
2017- halen	Dışkapı SUAM, Genel Cerrahi Kliniği	Asistan tabip

D. KLİNİK ARAŞTIRMALARLA İLGİLİ GENEL BİLGİLER

Bu bölümdeki bilgileri tarih sırasına göre yazınız.

1. İyi Klinik Uygulamaları (İKU) ve klinik araştırma konularında alınan eğitim/sertifika bilgileri:
Aldığınız eğitime dair bir sertifika varsa lütfen bir kopyasını ekleyiniz.

Eğitim/sertifika adı ve eğitim yeri	Tarih

2. Görev alınan klinik araştırma bilgileri:
Görev olarak Sorumlu Araştırmacı, Yardımcı Araştırmacı, Koordinatör, Saha Görevlisi, İzleyici(Monitör), Eczacı vb. olarak belirtilmelidir.
Bu bölümdeki bilgileri tarih sırasına göre yazınız.

Klinik araştırma	Tarih Aralığı	Görev

E. ÖZGEÇMİŞ SAHİBİNİN İMZASI

Yukarıda beyan ettiğim bilgilerin doğru ve güncel olduğunu kabul ve beyan ederim.

Ad Soyadı	Nurhak Cihangir ÇINKIL
Tarih (gün/ay/yıl olarak)	
İmza	

EKLER

Ek-1: Etik Kurul Onayı

T.C. Sağlık Bakanlığı
Sağlık Bilimleri Üniversitesi
Dışkapı Yıldırım Beyazıt
Eğitim ve Araştırma Hastanesi

KLİNİK ARAŞTIRMALAR ETİK KURULU

KARAR TARİHİ: 07.10.2019
KARAR NO : 73/09

Hastaneniz Genel Cerrahi Kliniğinde **Doç.Dr. Gaye Ebru ŞEKER** sorumluluğunda yapılması planlanan **Dr. Nurhak Cihangir ÇINKIL**' a ait **"Meme Kanserinde Serum Autotaxin (ATX) Düzeylerinin Evrelemedeki ve Tanısal Değeri"** konulu tez çalışması amaç, yaklaşım ve yöntemleri dikkate alınarak incelenmiş olup etik ve bilimsel açıdan sakınca bulunmadığına toplantıya katılan Etik Kurul üye tam sayısının salt çoğunluğu ile karar verilmiştir.