



**T.C.
AKSARAY ÜNİVERSİTESİ
SAĞLIK BİLİMLERİ ENSTİTÜSÜ**

VETERİNERLİK ANATOMİSİ ANABİLİM DALI

**AKSARAY MALAKLI KÖPEKLERİNDE LUMBAL VE
SAKRAL VERTEBRALARIN MORFOMETRİK OLARAK
İNCELENMESİ**

YÜKSEK LİSANS TEZİ

Muhammet Alperen FİDAN

DANIŞMAN

Prof. Dr. Zekeriya ÖZÜDOĞRU

AKSARAY-2023



*Erensel düşünme,
yereli gazeteler...*



**T.C.
AKSARAY ÜNİVERSİTESİ
SAĞLIK BİLİMLERİ ENSTİTÜSÜ**

VETERİNERLİK ANATOMİSİ ANABİLİM DALI

**AKSARAY MALAKLI KÖPEKLERİNDE LUMBAL VE
SAKRAL VERTEBRALARIN MORFOMETRİK OLARAK
İNCELENMESİ**

YÜKSEK LİSANS TEZİ

Muhammet Alperen FİDAN

DANIŞMAN

Prof. Dr. Zekeriya ÖZÜDOĞRU

AKSARAY-2023

Aksaray Üniversitesi Sağlık Bilimleri Enstitüsü Müdürlüğü'ne

Muhammet Alperen Fidan tarafından savunulan Aksaray Malaklı Köpeklerinde Lumbal ve Sakral Vertebraların Morfometrik Olarak İncelenmesi isimli çalışma, jürimiz tarafından Veterinerlik Anatomisi Anabilim Dalında Yüksek Lisans / Doktora Tezi olarak oy birliği / oy çokluğu ile kabul edilmiştir. **İmza**

Jüri Başkanı: Doç. Dr. Ramazan İLGÜN

.....

Aksaray Üniversitesi

Onaylıyorum Onaylamıyorum

Danışman: Prof. Dr. Zekeriya ÖZÜDOĞRU

.....

Balıkesir Üniversitesi

Onaylıyorum Onaylamıyorum

Üye: Doç. Dr. Ramazan İLGÜN

.....

Aksaray Üniversitesi

Onaylıyorum Onaylamıyorum

Üye: Doç. Dr. Mehmet CAN

.....

Balıkesir Üniversitesi

Onaylıyorum Onaylamıyorum

Üye: Dr .Öğr. Üyesi Hatice YAREN KULOĞLU

.....

Aksaray Üniversitesi

Onaylıyorum Onaylamıyorum

Bu tez, Aksaray Üniversitesi Lisansüstü Eğitim-Öğretim Yönetmeliği'nin ilgili maddeleri uyarınca jüri üyeleri tarafından uygun görülmüş ve Enstitü Yönetim Kurulu tarih ve sayılı kararıyla kabul edilmiştir.

Doç. Dr. Sevilay Uslu DİVANOĞLU

Enstitü Müdürü

DOĞRULUK BEYANI

‘‘Aksaray Malaklı K peklerinde Lumbal ve Sakral Vertebraların Morfometrik Olarak İncelenmesi’’ adlı y ksek lisans tezinin iindeki b t n bilgilerin etik davranıř ve akademik kurallar erevesinde elde edilerek sunulduėunu, ayrıca tez yazım kurallarına uygun olarak hazırlanan bu alıřmada bařkalarının eserlerinden yararlanılması durumunda bilimsel kurallara uygun olarak atıf yapıldıėını bildiririm. Beyana aykırı bir durumun saptanması durumunda, ortaya ıkacak t m ahlaki ve hukuki sonulara katlanacaėımı bildiririm.

Yazar Adı Soyadı: Muhammet Alperen FİDAN

İmza:

TEŐEKKÜR

Yüksek Lisans Tezi olarak sunduđum bu alıŐmayı hazırlarken, akademik olarak deđerli bilgi ve katkılarının yanı sıra bir aile gibi, yakın ilgi ve destekleriyle alıŐma ortamı ve Őartların oluŐturulmasında emeđi geen;

DanıŐman hocam; Prof. Dr. Zekeriya ÖZÜDOĐRU' ya, Aksaray Üniversitesi Veteriner Fakültesi Anatomi Anabilim Dalı Öğretim Üyesi sayın; Do. Dr. Ramazan İLGÜN' e ve her türlü fedakârlıkta bulunan aileme, sonsuz teŐekkürlerimi sunarım.



TEŞEKKÜR	iii
ÖZET	vi
ABSTRACT	vii
ŞEKİLLER DİZİNİ	viii
TABLolar DİZİNİ	ix
SİMGELER VE KISALTMALAR	x
1. GİRİŞ	1
2. GENEL BİLGİLER	2
2.1. Aksaray Malaklı Köpeği Genel Anatomik ve Morfolojik Özellikleri	2
2.1.1. Aksaray Malaklı Köpeği Vücut Ölçüleri	2
2.2. Evcil Hayvanlarda Columna Vertebralis Anatomisi	2
2.2.1. Omurların Anatomik Oluşumları	3
2.2.2. Arcus Vertebra	3
2.2.3. Corpus Vertebra	4
2.3. Canine Columna Vertebralis'inin Komparatif İncelemesi	4
2.3.1. Vertebrae Cervicales	4
2.3.1.1. Atlas	5
2.3.1.2. Axis	6
2.3.2. Vertebrae Thoracicae	6
2.3.3. Vertebrae Lumbales	7
2.3.4. Vertebrae Sacrales (Os Sacrum)	7
2.3.5. Vertebrae Caudales	8

3. MATERYAL VE METOT	9
4. BULGULAR	10
5. TARTIŞMA	27
6. SONUÇ	30
KAYNAKÇA	32
EKLER	36
EK 1. Etik Kurul Raporu	36
ÖZGEÇMİŞ	37



AKSARAY MALAKLI KÖPEKLERİNDE LUMBAL VE SAKRAL VERTEBRALARIN MORFOMETRİK OLARAK İNCELENMESİ

Muhammet Alperen FİDAN

Aksaray Üniversitesi Sağlık Bilimleri Enstitüsü

Veterinerlik Anatomisi Ana Bilim Dalı

Danışman: Prof. Dr. Zekeriya ÖZÜDOĞRU

ÖZET

Bu araştırmada Aksaray Malaklı ırkı köpeklerin lumbal ve sakral omurlarının makroanatomik incelemesi, kemik yapılarının ölçülerinin belirlenmesi ve bu ölçülerin aritmetik ortalamalarının ortaya konmasıyla literatüre katkıda bulunulması amaçlanmıştır. 6 kadavranın L1 kemiği processus transversus genişliği ortalaması 5.84, processus spinosus uzunluğu ortalaması 3.24, foramen vertebrale kemik duvarı kalınlığı ortalaması 0.62 cm ölçüldü. L2 kemiğine ait ortalamalar sırasıyla 6.82, 3.51 ve 0.62 cm ölçüldü. L3 kemiğine ait ortalamalar sırasıyla 7.34, 3.62, 0.58, L4 kemiğine ait ortalamalar 7.90, 3.86, 0.55, L5 kemiğine ait ortalama değerler ise 8.68, 3.89 ve 0.59 cm olarak ölçüldü. L6 ve L7 kemiklerine ait processus transversus genişliği ortalamaları 9.14 ve 8.71, processus spinosus uzunluğu ortalamaları 4.03 ve 3.43, foramen vertebrale kemik duvarı kalınlığı ortalamaları 0.65 ve 1 cm olarak ölçüldü. 6 kadavranın sacrum kemiğinin; craniocaudal uzunluk ortalaması 5.77 cm, laterolateral uzunluk ortalaması 6.65 cm, canalis sacralis kanalının cranial girişinin vertikal çapı ortalaması 1.24 cm, canalis sacralis kanalının cranial girişinin transversal çapı ortalaması 1.9 cm, canalis sacralis kanalının caudal çıkışının vertikal çapı ortalaması 0.62 cm, Canal is sacralis kanalının caudal çıkışının transversal çapı ortalama değeri ise 1.49 cm olarak ölçüldü. Lumbosacral vertebra'larının craniocaudal uzunluğu ölçümleri ise 33.33 cm, 34.07 cm, 32.10 cm, 36.61 cm, 34.45 cm ve 30.63 cm'dir.

Anahtar Kelimeler: Kemik, Anatomi, Vertebra

Haziran, 2023; 37 sayfa

**MORPHOMETRIC INVESTIGATION OF LUMBAR AND SACRAL
VERTEBRAE IN AKSARAY MALAKLI DOGS**

Muhammet Alperen FİDAN

Aksaray University Institute of Health Sciences

Veterinary Anatomy Department

Supervisor: Prof. Dr. Zekeriya ÖZÜDOĞRU

In this study, it was aimed to contribute to the literature by macroanatomical examination of the lumbar and sacral vertebrae of Aksaray Malakli dogs, determination of the measurements of bone structures and arithmetic averages of these measurements. In 6 cadavers, the mean width of the processus transversus, the mean length of the processus spinosus, the mean length of the processus spinosus and the mean thickness of the bone wall of the foramen vertebrale were 5.84, 3.24 and 0.62 cm, respectively. The averages for L2 bone were 6.82, 3.51 and 0.62 cm, respectively. The mean values for the L3 bone were 7.34, 3.62, 0.58, the mean values for the L4 bone were 7.90, 3.86, 0.55, and the mean values for the L5 bone were 8.68, 3.89, and 0.59 cm, respectively. The mean values for the L6 and L7 bones were 9.14 and 8.71 for the width of the processus transversus, 4.03 and 3.43 for the length of the processus spinosus, and 0.65 and 1 cm for the thickness of the bone wall of the foramen vertebrale. In 6 cadavers, the mean craniocaudal length of the sacrum was 5.77 cm, the mean laterolateral length was 6.65 cm, the mean vertical diameter of the cranial entrance of the canalis sacralis was 1.24 cm, the mean transversal diameter of the cranial entrance of the canalis sacralis was 1.9 cm, the mean vertical diameter of the caudal outlet of the canalis sacralis was 0.62 cm, and the mean transversal diameter of the caudal outlet of the canalis sacralis was 1.49 cm. The craniocaudal length measurements of the lumbosacral vertebrae were 33.33 cm, 34.07 cm, 32.10 cm, 36.61 cm, 34.45 cm and 30.63 cm.

Keywords: Bone, Anatomy, Vertebra

Jun, 2023; 37 pages

ŞEKİLLER DİZİNİ

Şekil 1.1. Altıncı Lumbal Vertebra üzerinde makro-anatomik ölçüm bölgeleri.....	12
Şekil 1.2. Sacrum kemiği üzerinde makroanatomik ölçüm bölgeleri	15
Şekil 1.3. Vertebra kemiği gövdesinin uzunluğu (A) ve eni (B)	18
Şekil 2.1. Birinci Lumbal Vertebra	19
Şekil 2.2. İkinci Lumbal Vertebra	20
Şekil 2.3. Üçüncü Lumbal Vertebra	21
Şekil 2.4. Dördüncü Lumbal Vertebra	22
Şekil 2.5. Beşinci Lumbal Vertebra	23
Şekil 2.6. Altıncı Lumbal Vertebra	24
Şekil 2.7. Yedinci Lumbal Vertebra	25
Şekil 2.8. Sacrum	26
Şekil 2.9. Lumbal ve Sacral Omurlar	26

TABLÖLAR DİZİNİ

Çizelge 1. Aksaray Malaklı köpeğine ait lumbal vertebra'lar üzerinde makroanatomik ölçümler.....13

Çizelge 2. Aksaray Malaklı köpeği sacrum kemiğine ait makroanatomik ölçümler.....16

Çizelge 3. Aksaray Malaklı köpeği lumbosacral vertebra'larının craniocaudal uzunluğu.....17

Çizelge 4. Aksaray Malaklı köpeği vertebralarına ait gövde boyutunun uzunluk ve en ölçümü.....18

SİMGELER VE KISALTMALAR

FCI: Uluslararası Kinoloji Federasyonu

CM: Santimetre

L1: Birinci Lumbal Vertebra

L2: İkinci Lumbal Vertebra

L3: Üçüncü Lumbal Vertebra

L4: Dördüncü Lumbal Vertebra

L5: Beşinci Lumbal Vertebra

L6: Altıncı Lumbal Vertebra

L7: Yedinci Lumbal Vertebra

SA: Sacrum

Proc.: Processus

For.: Foramen

1. GİRİŞ

Türkiye’de çoban köpekleri Akbaş ve Karabaş olmak üzere iki ırk temelinde incelenmektedir (Atasoy vd., 2014). Karabaş ırkı köpeklerin en tanınan üyesi FCI tarafından özel ırk olarak tescil edilmiş olan Sivas Kangal köpeğidir (Atasoy, 2010). Alabay, Aksaray Malaklısı gibi yaygın ırklar da Karabaş çoban köpekleri arasında sayılmaktadır.

Aksaray Malaklı ırkı köpekler İç Anadolu’da daha çok Aksaray, Nevşehir, Şereflikoçhisar yörelerinde yetiştirilmektedir. Yapısal anlamda Malaklı ırkına oldukça benzer bir ırk olan Sivas Kangal köpeklerinden nispeten iri yapılı olması, tüy kalınlığının daha az olması, daha düz bir kuyruk yapısına sahip olması ile ayırt edilmektedir. Ayrıca davranışsal farklılıklar göz önüne alındığında insanlar ve diğer köpeklere karşı daha agresif yapıda oldukları anlaşılmıştır (Atasoy vd., 2011).

Malaklı köpekleri genetik olarak kafa üzerinde siyah benek, boz tüy rengi, büyük kafatası, büyük ve sarkık ağız ve dudak yapısına sahiptir. Bununla birlikte Aksaray Malaklı köpeklerinde çaparlık (sarı üzerinde siyah kaplan deseni) ve alalık da (beyaz üzerinde kahverengimsi benekler) görülebilmektedir. Bu ırka ait köpekler özellikle sarkık dudak ve yanak yapısı nedeniyle ‘‘Dudaklı’’ anlamına gelen ‘‘Malaklı’’ kelimesi ile anılmaktadır (Atasoy vd., 2005).

Yerel olarak bilinmesine rağmen uluslararası tescil kurumlarında Malaklı ırkı, özel ırk tescilleri arasında bulunmamaktadır. Uluslararası Kinoloji Federasyonu (FCI) kayıtlarında Malaklı ırkına ait herhangi bir kayıt bulunmamaktadır. Bu nedenle Malaklı Irkı ile ilgili yapılacak akademik çalışmalar, uluslararası tanınırlığa kavuşması anlamında önem arz etmektedir (Atasoy vd., 2014).

Bu tezin amacı, türe özgü literatürlerin artırılması amacı doğrultusunda Aksaray Malaklı ırkı köpeklerle ilgili yapılan çalışmaların zenginliğinin artırılması, daha sonra yapılacak çalışmalar için veri kaynağı oluşturulması, ırka özgü özelliklerin incelenmesine ek olarak anatomik anlamda farklılıkların ortaya konulması ve bu sayede ırk tanınırlığına katkıda bulunulmasıdır.

2. GENEL BİLGİLER

2.1. Aksaray Malaklı Köpeği Genel Anatomik ve Morfolojik Özellikleri

Canlı ağırlık, baş ve beden ölçüleri Kangal, Kars ve Akbaş köpeklerle karşılaştırıldığında daha yüksek değerlere sahiptir. Ancak genel vücut yapısı söz konusu olduğunda genotipe ek olarak bakım ve beslenme şartları da önem arz etmektedir. Malaklı köpeklerinde baş uzunluğu, yüz uzunluğuna göre daha geniştir. Vücut yapısı lateral'den bakıldığında dikdörtgen şeklini andirmektedir (Atasoy vd., 2014).

Sağrı yüksekliği, cidago yüksekliğinden daha uzundur. Kangal ve Aksaray Malaklı ırkı köpeklerin vücut ölçüleri karşılaştırmalı olarak incelendiğinde, Aksaray Malaklı ırkının Kangal ırkına kıyasla daha büyük yüz ve vücut hatlarına sahip olduğu anlaşılmaktadır (Atasoy vd., 2014).

2.1.1. Aksaray Malaklı Köpeği Vücut Ölçüleri

Atasoy ve arkadaşları 2014 yılında yayınladıkları bir çalışmada, 156 köpekte yaptıkları ölçümler sonucu ortalama canlı ağırlık değerini 59,96 kg olarak belirtmişlerdir. Aynı zamanda 164 hayvanda yaptıkları ölçümlerde ortalama sağrı yüksekliğini 77,20 cm, 166 hayvanda yaptıkları ölçümlerde cidago yüksekliğini ortalama 77 cm olarak belirtmişlerdir.

2.2. Evcil Hayvanlarda Columna Vertebralis Anatomisi

Columna vertebralis, sayısal anlamda hayvan türleri arasında ciddi farklılıklar görülen ‘vertebra’ (omur) kemiklerinin birbirleri ardı sıra dizilmesinden meydana gelmiş kemiksel bir oluşumdur (Pasquini ve Spurgeon, 1987). Columna vertebralis, atlarda 51-57, sığırlarda 49-51, koyun- keçide 47-51, köpekte 50-53 vertebra'nın art arda sıralanmasıyla oluşmaktadır (Sisson, 1910). Sayıları hayvan türlerine göre farklılık ihtiva eden (3-5) vertebra'lar bir araya gelerek ‘sacrum’ adı verilen kemiği oluşturur. Sacrum haricinde diğer vertebra'lar eklemler ile bir araya gelmektedir (Dursun, 2005). Aralarında ‘discus intervertebralis’ adı verilen kıkırdak yapı bulunmaktadır (Aydınlioğlu ve Rağbetli, 1997).

Her bir omur ‘‘corpus’’ adı verilen gövde ve ‘‘arcus’’ adı verilen kanat benzeri çıkıntılardan oluşmaktadır (König ve Liebich, 2011). Bu yapılar arasında ‘‘foramen vertebrale laterale’’ adı verilen delikler mevcuttur. Arcus ve corpus vertebra’lar arasında ‘‘foramen vertebrale’’ şeklinde isimlendirilen büyük delikler mevcuttur (Grossman ve Sisson, 2000). Bu foramen vertebra delikleri ardı sıra dizilerek sacrum’a kadar uzanan bir kanal meydana getirirler. Bu kanala ‘‘ canalis vertebralis’’ adı verilir. Bu kanalın içerisinde vücut için hayati önem arz eden ‘‘medulla spinalis’’ adı verilen omurilik bulunmaktadır (Dursun, 2005).

Columna vertebralis, kafatası ve Atlas’ın birleşiminden, kuyruğun ucuna kadar olan kısmın tamamından oluşur. Yerleşimleri temel alınarak 5 bölüme incelenmektedir. Bunlar boyun (pars cervicalis), sırt (pars thoracalis), bel (pars lumbalis), sağrı (pars sacralis) ve kuyruktan (pars caudalis) oluşmaktadır (Boyd, 2008). Bu bölümleri oluşturan vertebra’lar bulunduğu bölüme göre isimlendirilmektedir. Vertebrae cervicales, pars cervicalis’i, vertebrae lumbales, pars lumbalis’i, vertebrae sacrales, pars sacralis’i, vertebrae caudales, pars caudalis’i oluşturmaktadır (Budras, 2009).

2.2.1. Omurların Anatomik Oluşumları

Birinci cervical vertebra haricindeki vertebra’ların tamamı iki temel bölümden oluşmaktadır. Bunlardan birisi omurun gövdesine verilen isim olan ‘‘corpus vertebrae’’ diğeri ise vertebra’nın kemer bölümü olarak nitelendirilen ‘‘arcus vertebrae’’dir (Dursun, 2005). Bu yapılardan başka ‘‘processus transversus’’ adı verilen ve iki yana uzanmış şekilde görülen yapı bulunur. Dorsal’de ‘‘processus spinosus’’ adı verilen çoğunlukla vertebra’nın tamamı boyunca uzanan bir çıkıntı bulunur. Ayrıca eklemleşmeye katılan ‘‘processus articularis cranialis’’ ve ‘‘processus articularis caudalis’’ yapıları da cranial ve caudal de yer almaktadır (Grossman ve Sisson, 2000).

2.2.2. Arcus Vertebrae

Corpus vertebrae’nın dorsal yüzünün sağ ve sol yanında bulunan iki ince kemik yapısıdır. Arcus vertebra ve corpus vertebra’nın birleştiği bölgeye ‘‘pediculus

arcus vertebrae” adı verilir. Corpus vertebra ve arcus vertebra birleşerek oldukça büyük bir delik olan foramen vertebrale’yi meydana getirir. Bu deliklerin ardışık olarak dizilmesiyle birlikte canalis vertebralis oluşur (Dursun, 2005). Pediculus arcus vertebra’nın önünde ve arkasında birer adet çentik bulunmaktadır. Bu çentiklerden önde bulunan “incisura vertebralis cranialis” arkada bulunan ise “incisura vertebralis caudalis” olarak isimlendirilir. İki omurun arka arkaya dizilmesiyle bu çentikler bir araya gelir ve bir delik oluşur. Bu deliğe “foramen intervertebrale” adı verilir ve içerisinde spinal sinirler yer alır (Pasquini, Spurgeon vd., 2003). Sığır ve domuzlarda bu çentik bir delik haline dönüşür ve ardı sıra dizilmesiyle “foramen vertebrale laterale” meydana gelir (Dursun, 2005).

2.2.3. Corpus Vertebrae

Omurun tabanını oluşturan ve foramen vertebrale’nin ventralinde yer alan yapıya “corpus vertebrae” adı verilir. Ön ucunda “caput vertebrae” adı verilen konveks bir yapı, arka ucunda ise “fossa vertebrae” adı verilen konkav bir çukur bulunur (König vd., 2015). Ardışık iki corpus vertebrae arasında “discus intervertebralis” adı verilen bir yapı bulunmaktadır (Dursun, 2006).

2.3. Canine Columna Vertebralis’inin Komparatif İncelemesi

Columna vertebralis’i oluşturan kemikler şekil yönünden tüm türlerde birbirine benzer olsa da makro-anatomik yönden birtakım farklılıklar ihtiva etmektedir (De Carvalho Barros vd., 2019). Bu farklılıklar kemikler üzerindeki anatomik yapılardan kaynaklı olduğu gibi, sütunu oluşturan kemik sayılarında da görülebilmektedir (Girgin vd., 1988).

2.3.1. Vertebrae Cervicales

Vertebrae cervicales, boynun iskelet yapısını meydana getiren omurlara verilen isimdir. Kafa bölgesi ve boynun ağırlığını taşımak ve medulla spinalis gibi önemli yapıları korumakla görevlidir. Evcil memeli hayvanların bütününde boyun omuru sayısı 7’dir (Dursun, 2005). Birinci, ikinci ve yedinci boyun omurları şekil yönünden diğer boyun omurlarına göre farklılıklar ihtiva etmektedir. Bu nedenle “atipik vertebra” olarak isimlendirilir ve diğer omurlardan ayrı incelenirler (Öztürk,

2021). Cervical vertebra'larda corpus uzundur, son vertebra'ya doğru gidildikçe bu uzunluk azalır. Processus spinosus'lar az belirgindir. Genel anlamda bir çizgi veya bir çıkıntı şeklinde yer almaktadır. Ancak sonuncu boyun omuruna doğru belirginlik artmaktadır.

Processus transversus'lar oldukça kuvvetlidir (Pasquini ve Spurgeon, 1989). Processus transversus'lar aynı zamanda oldukça belirgindir. Processus transversusların caudal'inde foramen transversarium adı verilen delikler mevcuttur. Cervical vertebra'ların tamamında yer alan foramen transversarium delikleri arka arkaya dizilerek canalis transversarius adı verilen bir kanal oluşturmaktadır (Smuts, 1974). Bu kanal içerisinde arteria vertebralis, vena vertebralis ve nervus vertebralis yer almaktadır. Eklem çıkıntıları (processus articularis cranialis ve processus articularis caudalis) geniş ve belirgindir. Facies articularis cranialis yukarı ve içe, facies articularis caudalis ise aşağı ve geriye dönüktür.

Carnivor'larda toplamda 7 adet cervical vertebra bulunmaktadır. Farklılık, birinci cervical vertebra olan "atlas" kemiğinden başlamaktadır (Dyce vd., 2010). Atlas üzerinde "incisura alaris" adı verilen yapı, diğer türlerdeki "ala atlantis" adı verilen delikten farklı olarak çentik halini almıştır (Konig ve Liebich, 2004). Dens silindir biçimde bulunur (König ve Bragulla, 2007). Processus spinosus'lar crista durumunda bulunmaktadır. Üçüncü cervical vertebra'dan sonra processus articularis caudalis'in dorsal 'inde "processus muscularis" adı verilen çıkıntılar bulunmaktadır (İlgün vd., 2017).

2.3.1.1. Atlas

Corpus'unun olmayışı ve ala atlantis (processus transversus) kanat yapısı olması dolayısıyla atlas, atipik bir omurdur. Fovea articularis cranialis ve fovea articularis caudalis, cranial'de condylus occipitalis, caudal'de dens ile eklem oluşturan eklem çukurlarıdır (İlgün vd., 2013). Processus transversus'ların ventralinde hayvan türlerine göre derinliği değişen bir çukurcuk yer almaktadır. Bu çukura "fossa atlantis" adı verilir. Processus transversus üzerinde iki farklı delik mevcuttur. Bunlar foramen alare ve foramen transversarium'dur. Foramen alare

köpeklerde belirgin olmayan bir çentik durumundadır. Buna incisura alaris adı verilmektedir. Ayrıca köpeğin atlası bir keleşi andırmaktadır (Dursun, 2005).

2.3.1.2. Axis

2. cervical vertebra, "Axis" olarak isimlendirilmektedir. Axis kemiğinin karakteristik özelliđi "dens" adı verilen bir eklem çıkıntısına sahip oluşudur. Dens, corpus'un cranial'inde öne doğru uzamış bir çıkıntıdır. Dens, atlas'ın fovea dentis'i ile "Art. Atlantoaxialis" eklemine meydana getirir (Koenig vd., 2016). Axis'in bir başka karakteristik özelliđi ise processus spinosus'ların yüksek ve uzun olmasıdır. Köpeklerin axis'inde dens koni biçimindedir. Processus spinosus keskin bir çizgi halindedir. Proc. spinosus ön ucu, dens'in apex hizasına kadar ulaşır (Dursun, 2005).

2.3.2. Vertebrae Thoracicae

Vertebrae thoracicae, omurların sırt bölümünü meydana getiren kemiksel sütundur. Bu sütunu oluşturan vertebra sayısı hayvan türlerine göre 13-18 arasında deđişiklik gösterir. Karakteristik özelliđi corpus vertebra'nın hem cranial'inde hem de caudal'inde fovea costalis cranialis ve fovea costalis caudalis adı verilen eklem yüzlerinin bulunmasıdır (Haussler, 1999). Sırasıyla iki thoracic vertebra yan yana gelir ve öndeki omurun fovea costalis caudalis'i ile arkada bulunan omurun fovea costalis cranialis'i aralarında discus intervertebralis bulunacak şekilde eklem oluşturur (Dursun, 2005). Processus transversus'lar nispeten kısadır ve yukarı doğru yönelmiştir. Processus spinosus ise oldukça uzundur ve "cidago" (regio interscapularis) olarak adlandırılan bölgenin yüksekliğini oluşturmaktadır (Atasoy vd., 2014).

Carnivora'da toplamda 13 adet thoracic vertebra bulunmaktadır. "Corpus vertebrae" adı verilen gövde bölgesi oldukça kısadır. Bu nedenle diđer omurlara göre craniocaudal olarak daha basıktır (Budras, 2009). Processus spinosus'lar dorsal'e doğru oldukça uzundur (Dursun, 2006). Bu nedenle cidago yüksekliğini thoracic vertebra'ların processus spinosus'ları belirlemektedir (Şeker ve Köseman, 2016).

Thoracal vertebra'ların processus spinosus'ları başlangıçta caudal'e dönük bir görüntü vermektedir (Dursun, 2006). Ancak son thoracal vertebra'ya doğru gidildikçe caudal'e olan bu eğiklik cranial'e olacak şekilde değişim göstermektedir (Dyce vd., 2018). Caudal'den cranial'e değişen eğrilik düzeyinde bir thoracal vertebra vücut eksenine dik şekilde uzanmaktadır (Tecirlioğlu, 1983). Buna "anticlinal omur" adı verilmektedir (Baines vd., 2009) (Dursun, 2005). Hayvan türlerinde bu vertebra'nın yer aldığı sıra farklılık arz eder. Atlarda anticlinal omur 16, sığırlarda 13, domuzlarda ise on bir veya on ikinci omurdur. Köpeklerde ise anticlinal omur 11. omurdur (Dursun, 2006).

Köpeklerin son iki üç thoracal vertebra'sında "processus accesorius" adı verilen çıkıntılar bulunur. Processus accesorius, processus articularis caudalis yakınında yer almaktadır (İlgün vd., 2017).

2.3.3. Vertebrae Lumbales

Vertebrae lumbales, omurların bel bölümünü şekillendirir ve sayıları 5-6-7 arasında değişmektedir. Carnivor'larda toplamda 7 adet kemikten oluşmaktadır (Crouch, 1969). Lumbal vertebra'larda göze çarpan en önemli detay processus transversus'ların cranial yönde uzamış olmasıdır (Sisson vd., 1975). Bu nedenle yan düzleme doğru uzunluğu en yüksek olan vertebra'lardır.

Processus spinosus'ların yüksekliği, genişliğe oranla fazla olup bu oran 5/3'tür. Kemiğin caudal bölümünde, processus articularis caudalis yakınında processus accesorius mevcuttur (Dursun, 2006).

2.3.4. Vertebrae Sacrales (Os Sacrum)

Os sacrum, columna vertebralis'in sağrı olarak isimlendirilen bölümünü meydana getirmektedir. Sayıları 3-5 arasında değişiklik gösteren sacral omurların kaynaşmasından meydana gelen tek bir kemik şeklindedir (Dursun, 2005). Ventralden bakıldığında büyük bir üçgeni andıran bir şekli vardır. Cranial'de sonuncu lumbal vertebra, caudal'de birinci caudal vertebra ile eklemleşmektedir (Dursun, 2005). Ventral'de ise os coxae'nın facies sacropelvina yüzünde bulunan facies auricularis üzerinde eklem oluşturmaktadır (Pasquini ve Spurgeon, 1989).

Sacrum'un taban kısmına basis ossis sacri adı verilmektedir. Sacrum'un geniş olan cranial kısmıdır ve sonuncu lumbal vertebra'yla eklemleşmenin olduğu bölgedir. Kemiğin taban bölümünün ön kısmında "promontorium" adı verilen çıkıntı yer almaktadır (Boyd, 2008).

Sacrum'un tepe kısmı olan apex ossis sacri, nispeten dar olup caudal'de yer almaktadır. Birinci caudal vertebra ile eklem oluşturur. Canalis vertebralis kanalının sacrum kemiği içerisinde yer alan parçasına "canalis sacralis" adı verilmektedir (Akers ve Denbow, 2013). Sacrum'un pelvis boşluğuna bakan yüzüne "facies pelvina" adı verilmektedir. Bu yüz, pelvis tavanını meydana getirmektedir. Vertebra'ların birbirleriyle kaynaşma izleri olan yüzlere "linea transversa" adı verilir ve bu yüz üzerinde yer alır. Bu çizgilerle aynı hizada olacak şekilde sağ ve sol yanda "foramina sacralia ventralia" adı verilen delikler mevcuttur. Bu deliklerin içerisinde sacrum'un spinal sinirlerinin ventral dalları yer almaktadır (Barone ve Barone, 2010).

Köpeklerin sacrum'u 3 adet sacral vertebra'nın bir araya gelmesiyle oluşmaktadır. Bütün kenarları eşit bir kare biçimindedir. Facies pelvina yüzü konkav bir eğim gösterir. Facies auricularis lateral'e yönelmiş durumdadır. Crista sacralis mediana, basık ve incedir (Dursun, 2005).

2.3.5 Vertebrae Caudales

Vertebrae caudales (kuyruk omurları), kuyruğun kemiksel sütununu meydana getiren yapıdır. (Dyce vd., 2009) Yalnızca ikinci veya üçüncü vertebra'ya kadar olan kemikler bir vertebra'ya ait özellikleri gösterir. Geri kalan kısım birçok özelliğini kaybetmektedir. Corpus, sonuncu omura doğru gittikçe küçülüp daralarak silindirik bir oluşum halini alır. Processus spinosus, processus transversus küçülerek kaybolur. Köpeklerde 4-5. omurdan itibaren "processus hemalis" adı verilen çıkıntılar bulunur. Kuyruk omuru sayıları aynı türe özgü hayvanlar arasında bile farklılık gösterir. Köpeklerde 18-22 adet caudal vertebra mevcuttur. (Dursun, 2006)

3. MATERYAL VE METOT

Çalışmada 2022-2023 yılları arasında Aksaray Üniversitesi Veteriner Fakültesi Hayvan Hastanesi'ne getirilen ve çeşitli sebeplerden ölmüş 6 adet Aksaray Malaklı ırkı köpeğin lumbal ve sacral vertebra'ları, çeşitli diseksiyon teknikleri kullanılarak incelenip morfometrik ölçümleri yapılmıştır. Kadavralar 14 gün boyunca %10 oranında hazırlanmış formaldehit havuzunda bekletilmiş, tespit süresinin sonunda ise diseksiyon işlemi uygulanmıştır. Lumbal ve sacral vertebra'ların elde edilmesi amacıyla bölgedeki deri ve fasyaların ardından tüm sinir ve kas dokusu uzaklaştırılmış, costatom yardımı ile costa kemikleri kesilmiştir. Ardından L1-S3 omurların öncesinde ve sonrasında yer alan omurlar testere yardımıyla ayrılmıştır. Elde edilen omurların üzerinde kalan yağ ve doku parçaları bisturi yardımı ile uzaklaştırılmıştır. Dokular uzaklaştırıldıktan sonra omurlar %10'luk derişimle hazırlanmış amonyum hidroksit solüsyonunda 3 gün bekletilmiştir. Maserasyon işlemi tamamlandıktan sonra Xolo Çelik 150 mm Dijital Kumpas ile anatomik ölçümler yapılmış ve istatistiksel veriler ortaya konmuştur. Çalışmada Nomina Anatomica Veterinaria (6th. Edition 2017) terimleri kullanılmıştır. Çalışma, Aksaray Üniversitesi Hayvan Deneyleri Yerel Etik Kurul Başkanlığı onayı (05.12.2022/2022-11/50) alınarak gerçekleştirilmiştir. (Bkz. 8.1. Etik Kurul Raporu.)

4. BULGULAR

Bu çalışmada Aksaray Malaklı köpeğine ait lumbal ve sacral vertebra kemiklerinin anatomik incelemesi, morfometrik ölçüm ve değerlendirmeleri yapıldı, istatistiksel ve görsel verilere yer verilmiş, ölçüm sonucu göze çarpan önemli ayrıntılar incelendi.

Yapılan çalışmada processus transversus'u en kısa olan omurun birinci lumbal vertebra (5.84 ± 0.51), en uzun olanın ise altıncı lumbal vertebra (9.14 ± 1.01) olduğu tespit edildi. Processus transversus uzunluğunun 6. lumbal vertebraya kadar doğrusal şekilde artış gösterdiği ancak 7. lumbal vertebra'nın (8.71 ± 0.61) 6. lumbal vertebradan daha kısa olduğu belirlendi. (Çizelge 1)

Yapılan ölçümler sonucunda birinci lumbal vertebra'nın (Şekil 1.) processus spinosus'unun (3.24 ± 0.44) diğer lumbal vertebra'lara oranlara daha kısa olduğu görüldü (Çizelge 1.). Processus spinosus'unun uzunluğunun 6. lumbal vertebraya (4.03 ± 0.25) kadar düzenli bir artış gösterdiği gözlemlendi. Yedinci lumbal vertebra'nın (3.43 ± 0.25) ise birinci lumbal vertebra haricindeki diğer 5 omurdan daha kısa bir processus spinosus'a sahip olduğu gözlemlendi. (Çizelge 1)

Omurların foramen vertebrale bölümüne ait vertikal ölçüler düzenli bir artış ya da azalış grafiği göstermedi. Buna göre bölgedeki en düşük değer yedinci (1.11 ± 0.18), en yüksek değer ise 1. Lumbal vertebrada (1.29 ± 0.2) olduğu tespit edildi. Transversal çapta ise 6. omura kadar düzenli bir artış gözlenirken 7. bel omurlarının foramen vertebrale ölçümünün transversal çap ortalama değerinin (1.63 ± 0.35) sadece 1. omurdan (1.58 ± 0.19) daha yüksek olduğu belirlendi. (Çizelge 1)

Corpus vertebra'nın transversal çapları ile ilgili olarak en düşük " 1.60 ± 0.17 cm" ile 2. lumbal vertebra, en yüksek ise " 1.81 ± 0.09 " ile beşinci lumbal vertebra olduğu belirlendi. Vertikal çapları ile ilgili olarak da ilk 4 omurun değerlerinin birbirine çok yakın olduğu ve diğer omurlarda ise düzenli bir artış gösterdiği gözlemlendi. (Çizelge 1)

Foramen vertebrale'yi oluşturan kemik duvar kalınlığı ile ilgili olarak omurlar arasında çok önemli bir farklılık gözlenmedi, ancak son omurlara doğru bir miktar artış olduğu tespit edildi. (Çizelge 1)

Bel omurların gövde uzunluğu 5. Omura kadar düzenli bir şekilde artmış ve daha sonra 7. omura kadar düzenli bir şekilde azalmıştır. Bu sonuçlara göre 3.72 ± 0.22 cm ile en uzun gövdeye sahip olan omurun 5. lumbal vertebra, en düşük olanın ise 3.18 ± 0.14 cm ile 1. lumbal vertebranın olduğu belirlendi. Bu omurların enleriyle ilgili olarak da birinci omurdan 7. omura kadar düzenli bir şekilde artış gösterdiği tespit edildi. (Çizelge 4)

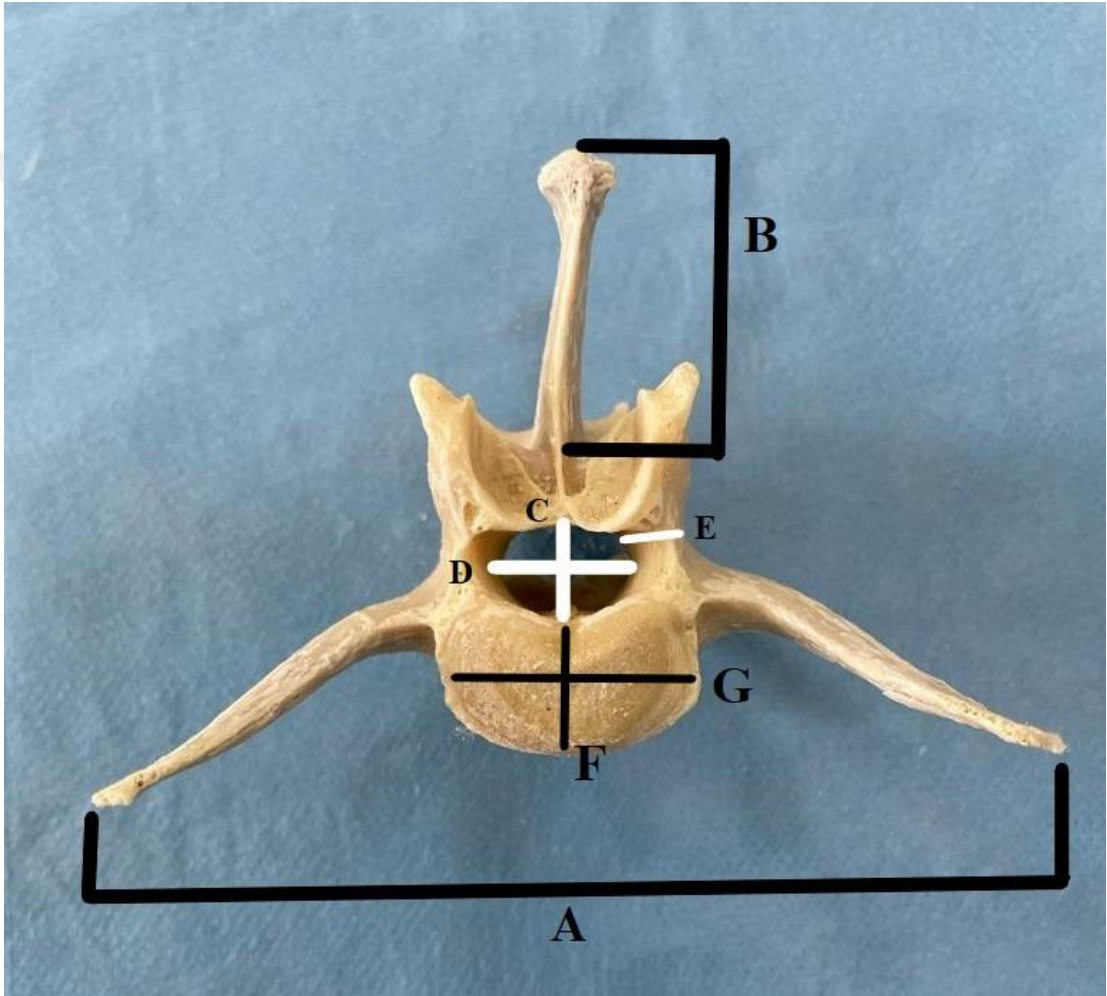
Sunulan çalışmada kullanılan hayvanların L1 kemiğinin processus transversus genişliği ortalaması 5.84, processus spinosus uzunluğu ortalaması 3.24, foramen vertebrale kemik duvarı kalınlığı ortalaması 0.62 cm olarak ölçüldü. L2 kemiğine ait ortalamalar sırasıyla 6.82, 3.51 ve 0.62 cm ölçüldü. L3 kemiğine ait ortalamalar sırasıyla 7.34, 3.62, 0.58, L4 kemiğine ait ortalamalar 7.90, 3.86, 0.55, L5 kemiğine ait ortalama değerler ise 8.68, 3.89 ve 0.59 cm olarak ölçüldü. L6 ve L7 kemiklerine ait processus transversus genişliği ortalamaları 9.14 ve 8.71, processus spinosus uzunluğu ortalamaları 4.03 ve 3.43, foramen vertebrale kemik duvarı kalınlığı ortalamaları 0.65 ve 1 cm olarak ölçüldü. (Çizelge 1)

İlk 4 lumbal vertebra'nın arka yüzünde processus articularis caudalis yakınında processus accesorius mevcuttu. (Şekil 1,2,3,4)

Sacrum'un 3 tane sacral omurun kaynaşması ile meydana geldiği tespit edildi. Bu üç sacral omurun processus spinosus ve processus transversus'larının birbirleriyle kaynaşarak tek bir kemik oluşturduğu görüldü. (Şekil 8)

Sacrum'u oluşturan 3 sacral omurun corpusları bir araya gelerek canalis sacralis'i şekillendirdi (Şekil 8.). Sacrum'un eni, boyuna oranla daha uzundu. (Çizelge 1.) (Şekil 8.). Sacrum'un ventral ve dorsal yüzlerinde "foramina sacralia ventralia" ve "foramina sacralia dorsalia" isimli delikleri gözlemlendi. (Şekil 8) Facies auricularis lateral'e dönüktü ve crista sacralis mediana basık ve inceydi.

Çalışmada sacrum kemiğinin; craniocaudal uzunluk ortalaması 5.77 cm, laterolateral uzunluk ortalaması 6.65 cm, canalis sacralis kanalının cranial girişinin vertikal çapı ortalaması 1.24 cm, canalis sacralis kanalının cranial girişinin transversal çapı ortalaması 1.9 cm, canalis sacralis kanalının caudal çıkışının vertikal çapı ortalaması 0.62 cm, canalis sacralis kanalının caudal çıkışının transversal çapı ortalama değeri ise 1.49 cm olarak ölçüldü (Çizelge 2).



Şekil 1.1. Altıncı Lumbal Vertebra üzerinde makroanatomik ölçüm bölgeleri

(Çizelge 1’de yer alan değerler Şekil 1.1 esas alınarak değerlendirilecektir.)

Çizelge 1. Aksaray Malaklı köpeğine ait Lumbal Vertebra'lar üzerinde makroanatomik ölçümler. (Cm)

Bölge Değer	A	B	C	D	E	F	G
L1 Min.	5.26	2.90	1.08	1.37	0.4	1.45	2.23
L1 Max.	6.71	4.11	1.62	1.87	0.78	1.92	2.78
Ort. S.S.	5.84 ±0.51	3.24 ±0.44	1.29 ±0.2	1.58 ±0.19	0.62 ±0.13	1.64 ±0.17	2.54 ±0.19
L2 Min.	6.20	3.27	1.01	1.49	0.53	1.38	2.20
L2 Max.	7.97	3.90	1.34	1.91	0.66	1.78	2.88
Ort. S.S.	6.82 ±0.66	3.51 ±0.24	1.13 ±0.11	1.66 ±0.17	0.62 ±0.06	1.60 ±0.17	2.53 ±0.29
L3 Min.	6.77	3.05	1.05	1.57	0.42	1.31	2.27
L3 Max.	8.48	3.99	1.36	1.96	0.74	1.99	3.00
Ort. S.S.	7.34 ±0.68	3.62 ±0.41	1.24 ±0.11	1.74 ±0.18	0.58 ±0.11	1.67 ±0.24	2.55 ±0.26
L4 Min.	7.07	3.33	0.96	1.59	0.42	1.35	3.00
L4 Max.	9.25	4.15	1.49	2.03	0.75	1.99	1.89
Ort. S.S.	7.90 ±0.76	3.86 ±0.31	1.15 ±0.19	1.78 ±0.16	0.55 ±0.12	1.72 ±0.08	2.49 ±0.37
L5 Min.	7.53	3.17	0.99	1.68	0.49	1.68	2.51
L5 Max.	9.77	4.39	1.48	2.36	0.69	1.91	3.09
Ort. S.S.	8.68 ±0.92	3.89 ±0.42	1.17 ±0.18	1.98 ±0.27	0.59 ±0.10	1.81 ±0.09	2.73 ±0.23
L6 Min.	7.47	3.71	1.01	1.56	0.53	1.46	2.61
L6 Max.	10.32	4.34	1.49	2.36	0.76	2.07	3.2
Ort. S.S.	9.14 ±1.01	4.03 ±0.25	1.22 ±0.19	2.04 ±0.29	0.65 ±0.1	1.75 ±0.23	2.8 ±0.22
L7 Min.	8.07	3.12	0.92	1.23	0.67	1.58	2.8
L7 Max.	9.79	3.81	1.34	2.13	1.26	1.95	3.29
Ort. S.S.	8.71 ±0.61	3.43 ±0.25	1.11 ±0.18	1.63 ±0.35	1.00 ±0.2	1.77 ±0.16	2.9 ±0.19

Çizelge 1. (Devam) Aksaray Malaklı köpeğine ait Lumbal Vertebra'lar üzerinde makroanatomik ölçümler.

A: Processus transversus genişliği

B: Processus spinosus uzunluğu

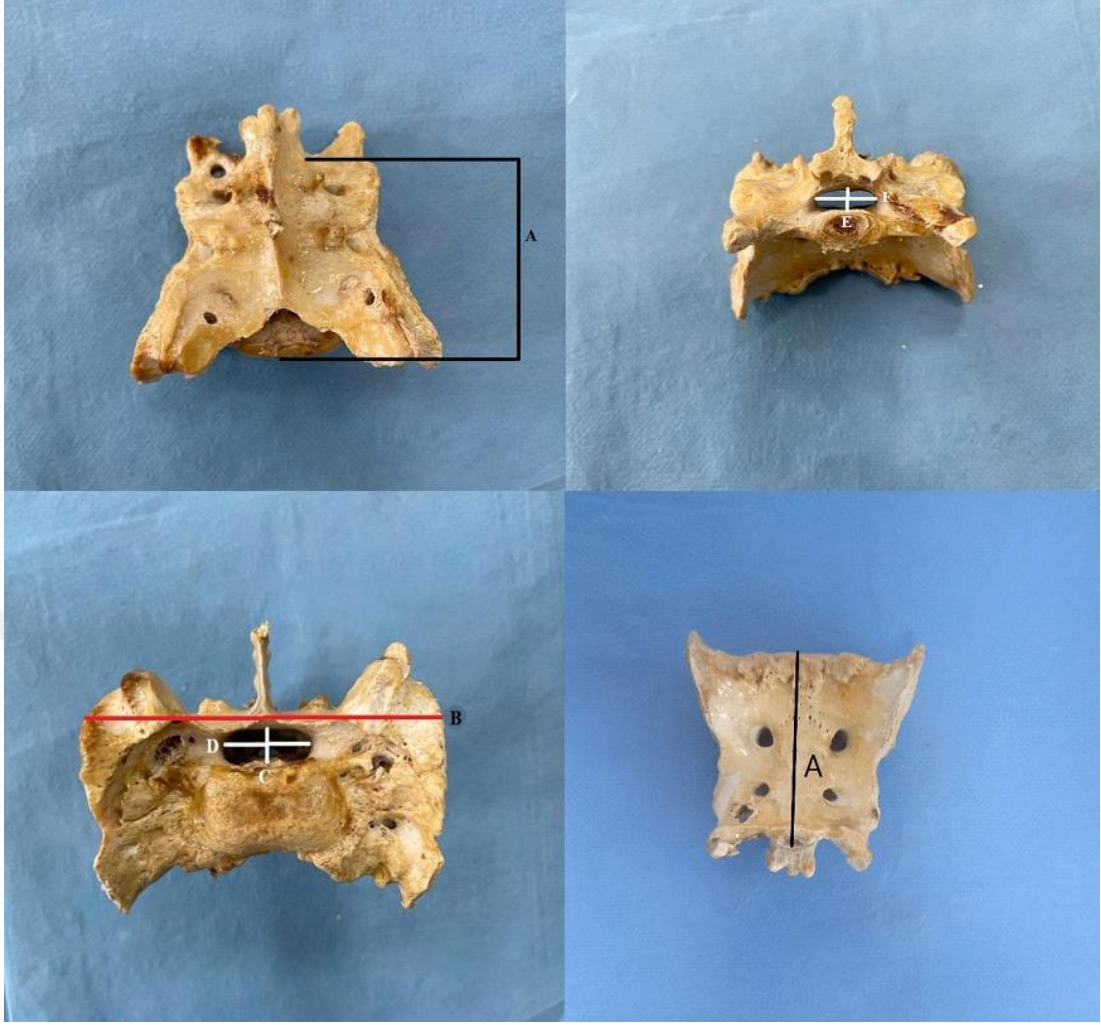
C: Foramen vertebrale vertikal çap

D: Foramen vertebrale transversal çap

E: Foramen vertebrale'yi oluşturan kemik duvar kalınlığı

F: Corpus vertebra vertikal çap ölçüsü

G: Corpus vertebra transversal çap ölçüsü



Şekil 1.2. Sacrum kemiği üzerinde makroanatomik ölçüm bölgeleri (Çizelge 2’de yer alan değerler Şekil 1.2. esas alınarak değerlendirilecektir.)

Çizelge 2. Aksaray Malaklı köpeği Sacrum kemiğine ait makroanatomik ölçümler.

Değer Bölge	Minimum Değer (cm)	Maksimum Değer (cm)	Aritmetik Ortalama ve Standart Sapma (cm)
A	5.13	6.23	5.77 ± 0.43
B	6.28	6.83	6.65 ± 0.23
C	0.58	1.31	1.24 ± 0.29
D	1.49	2.6	1.9 ± 0.40
E	0.42	0.78	0.62 ± 0,14
F	0.73	1.76	1.49 ± 0.40

A: Sacrum kemiğinin craniocaudal uzunluğu.

B: Sacrum kemiğinin laterolateral uzunluğu.

C: Sacrum kemiğine ait canalis sacralis kanalının cranial girişinin vertikal çapı.

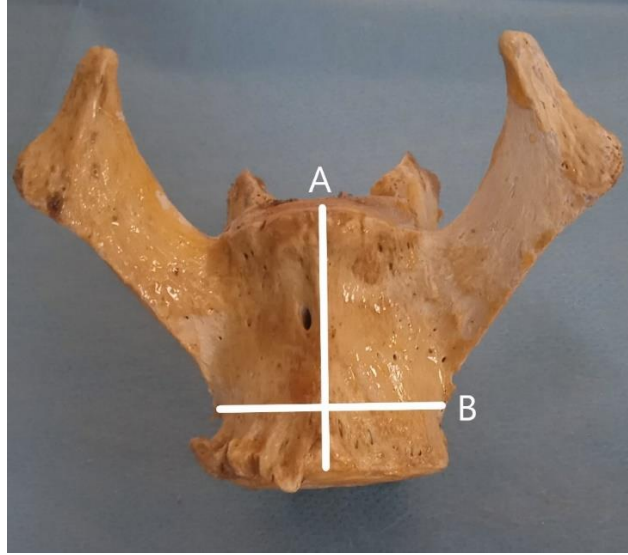
D: Sacrum kemiğine ait canalis sacralis kanalının cranial girişinin transversal çapı.

E: Sacrum kemiğine ait canalis sacralis kanalının caudal çıkışının vertikal çapı.

F: Sacrum kemiğine ait canalis sacralis kanalının caudal çıkışının transversal çapı.

Çizelge 3. Aksaray Malaklı köpeği lumbosacral vertebra'larının craniocaudal uzunluğu.

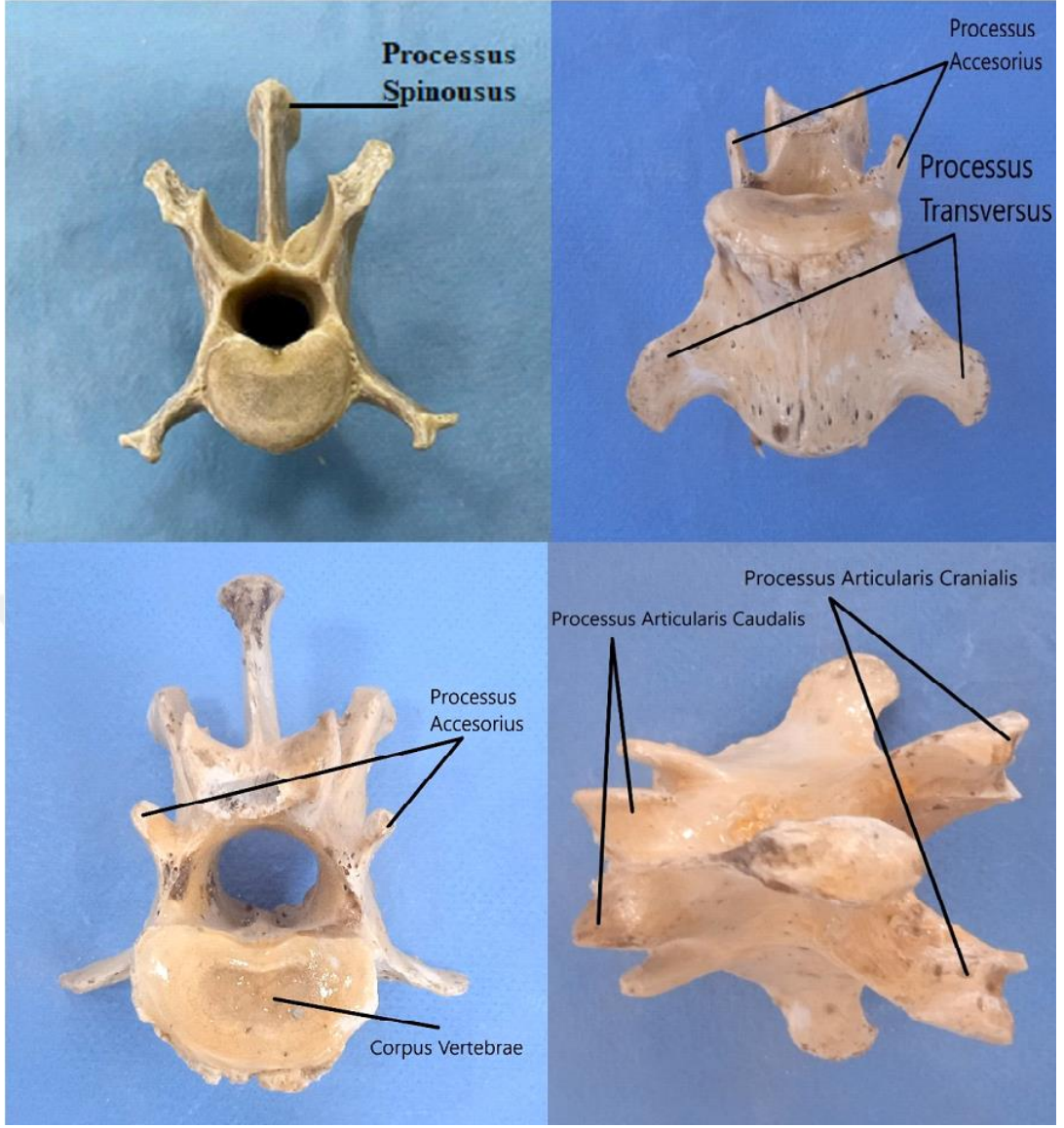
Örnek Sırası	Lumbosacral Vertebra Craniocaudal Uzunluğu
1	33,33 cm
2	34,07 cm
3	32,10 cm
4	36,61 cm
5	34,45 cm
6	30,63 cm
Ort.& S.S	33,53±2.06 cm



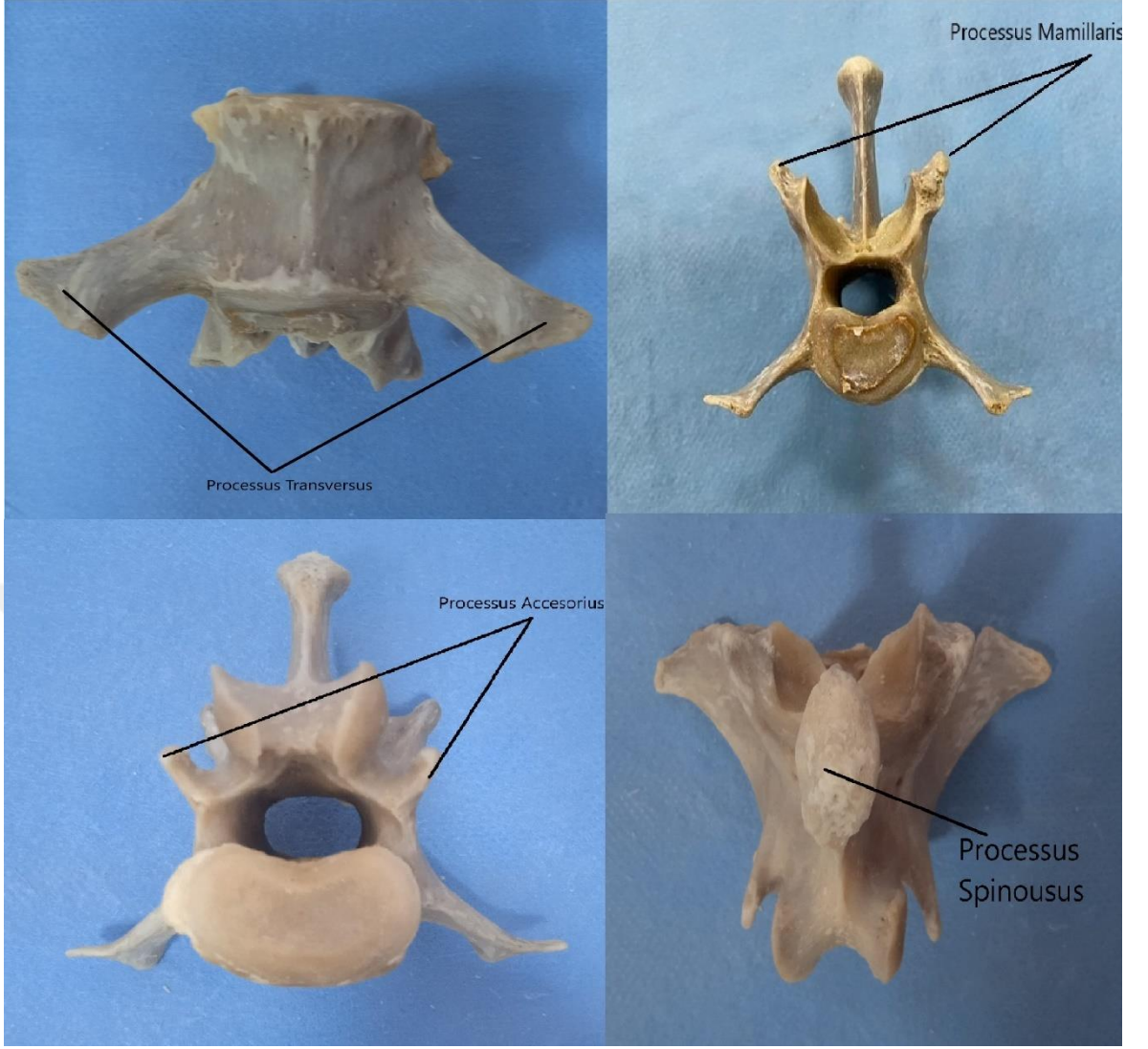
Şekil 1.3. Vertebra kemiği gövdesinin uzunluğu (A) ve eni (B). (Çizelge 4'te yer alan değerler Şekil 1.3. esas alınarak değerlendirilecektir.)

Çizelge 4. Aksaray Malaklı köpeği vertebralarına ait gövde boyutunun uzunluk ve en ölçümü.

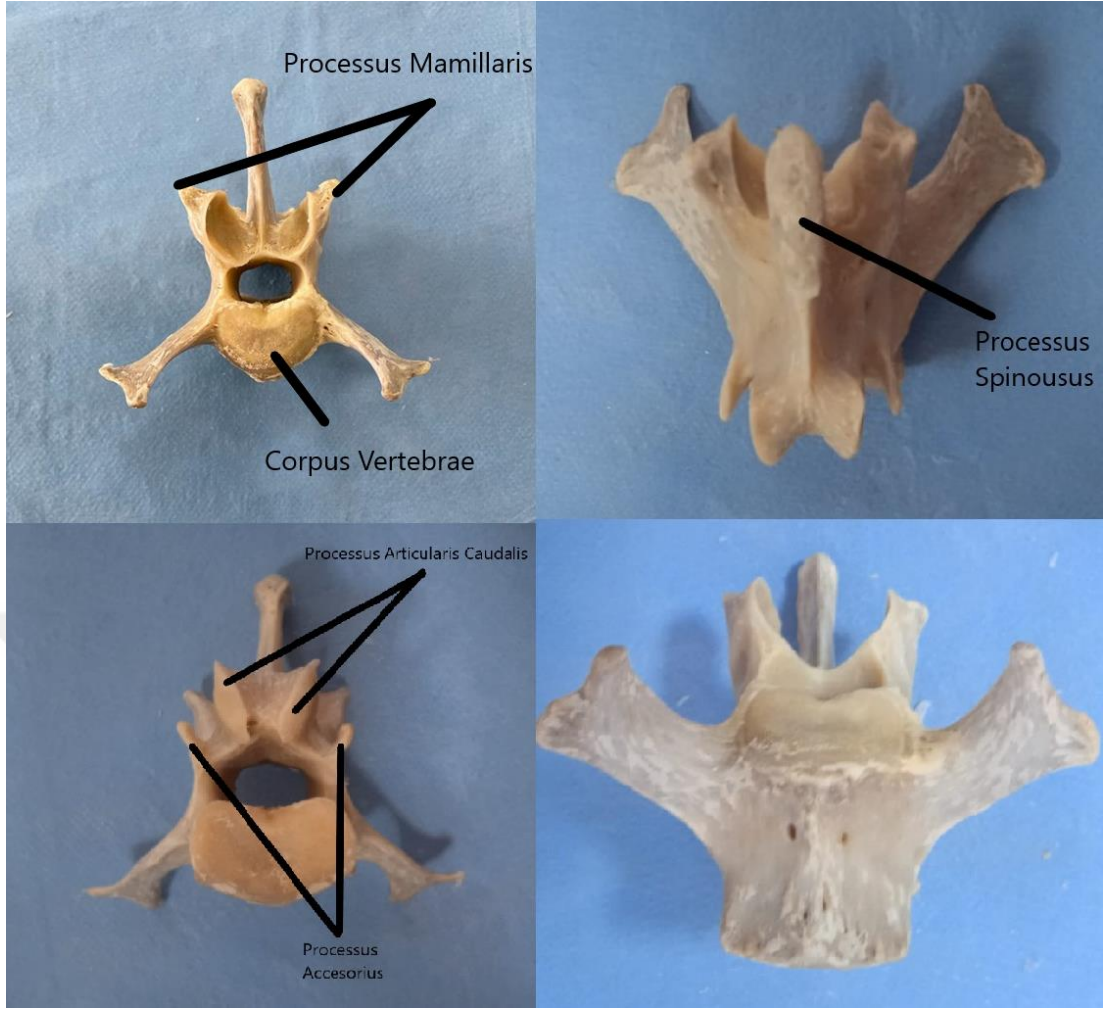
Bölge Değer	Uzunluk (A)	En (B)
L1 Min.	3.01	2.42
L1 Max.	3.35	2.96
Ort. & S.S	3.18±0.14	2.74±0.20
L2 Min.	3.16	2.64
L2 Max.	3.58	3.09
Ort. & S.S	3.35±0.28	2.79±0.17
L3 Min.	3.31	2.70
L3 Max.	3.70	3.10
Ort. & S.S	3.53±0.15	2.91±0.14
L4 Min.	3.30	2.75
L4 Max.	3.80	3.15
Ort. & S.S	3.59±0.21	3.03±0.16
L5 Min.	3.38	2.81
L5 Max.	3.96	3.39
Ort. & S.S	3.72±0.22	3.15±0.19
L6 Min.	3.44	2.72
L6 Max.	4.06	3.65
Ort. & S.S	3.66±0.24	3.20±0.29
L7 Min.	2.82	2.87
L7 Max.	3.70	3.71
Ort. & S.S	3.26±0.31	3.38±0.31



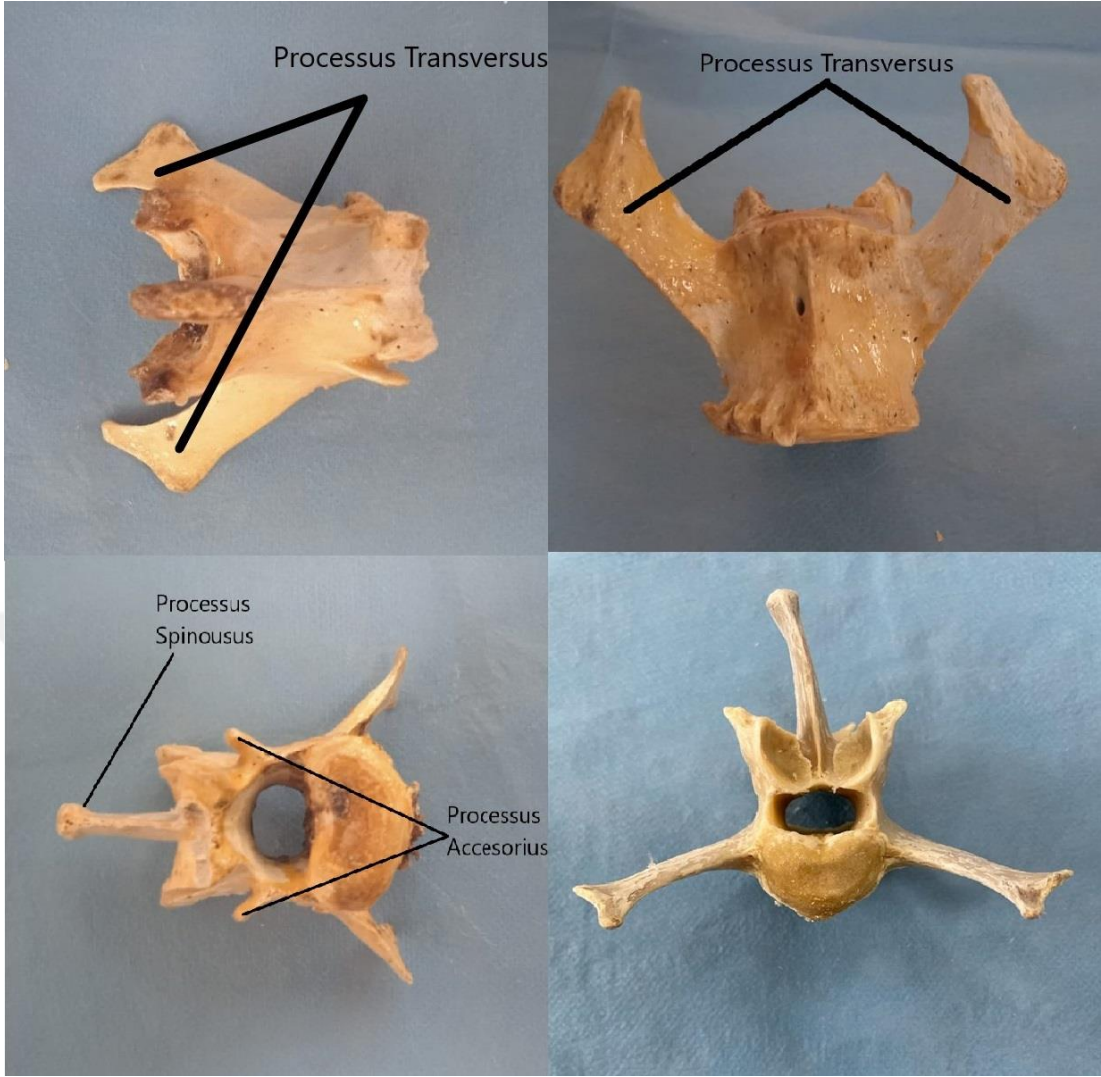
Şekil 2.1. Birinci Lumbal Vertebra



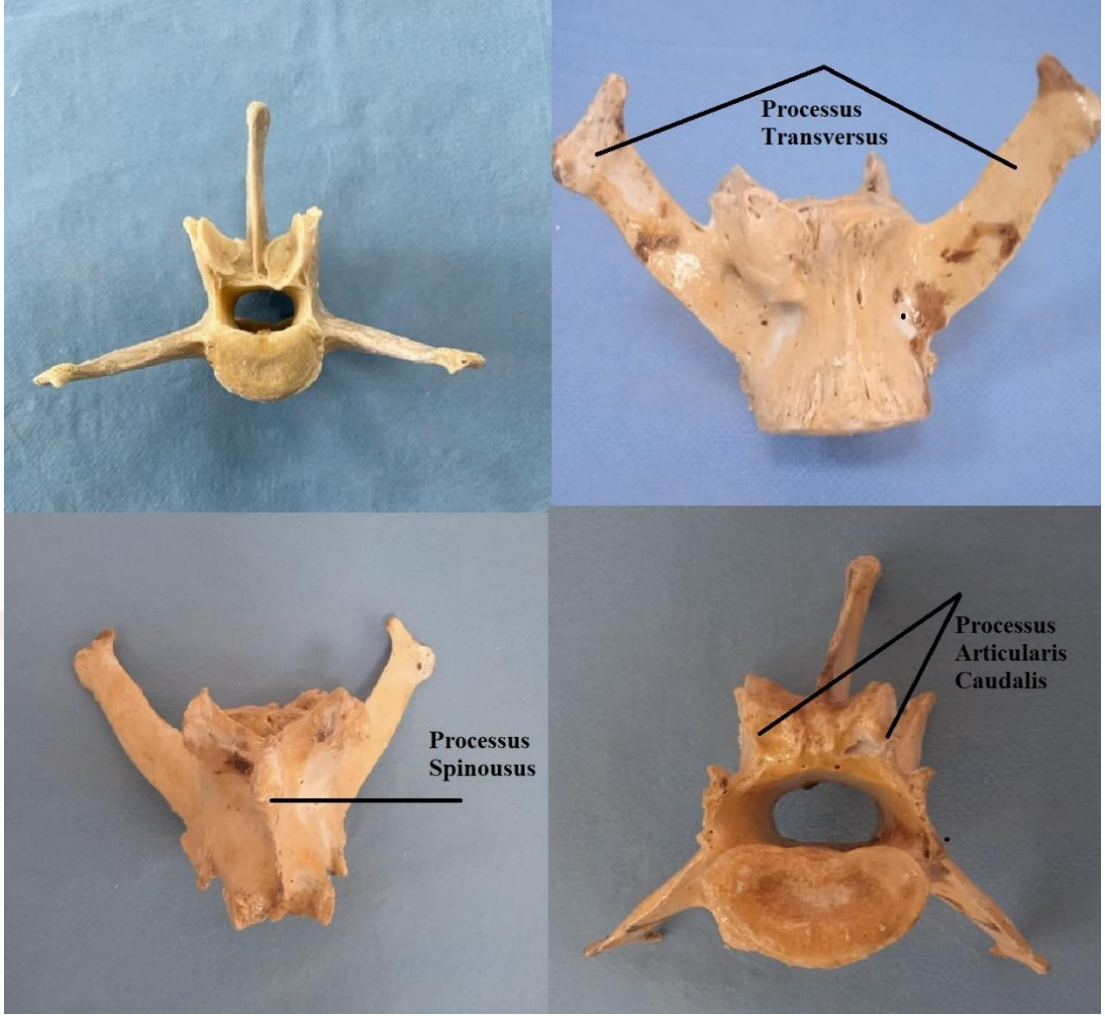
Şekil 2.2. İkinci Lumbal Vertebra



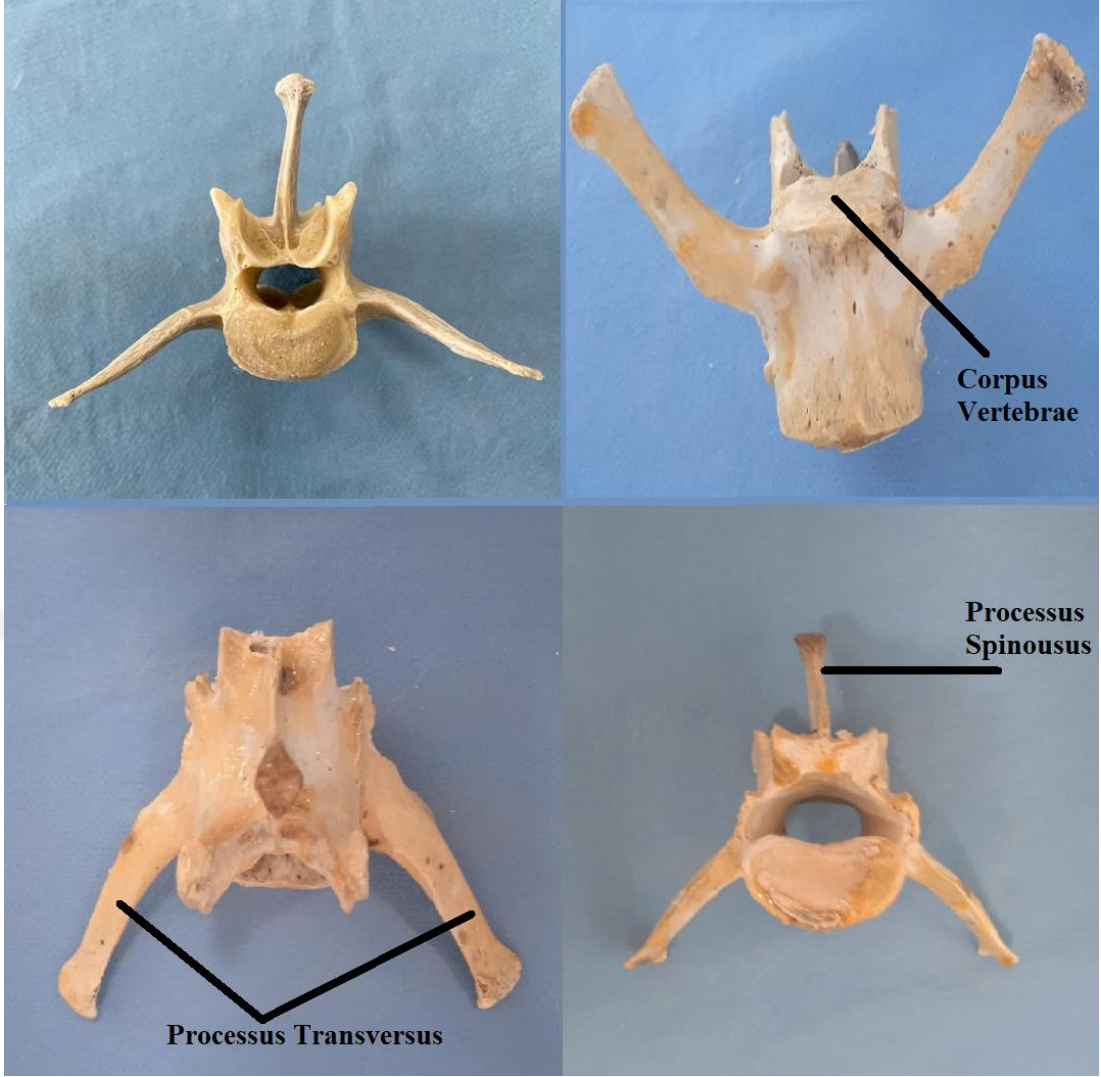
Şekil 2.3. Üçüncü Lumbal Vertebra



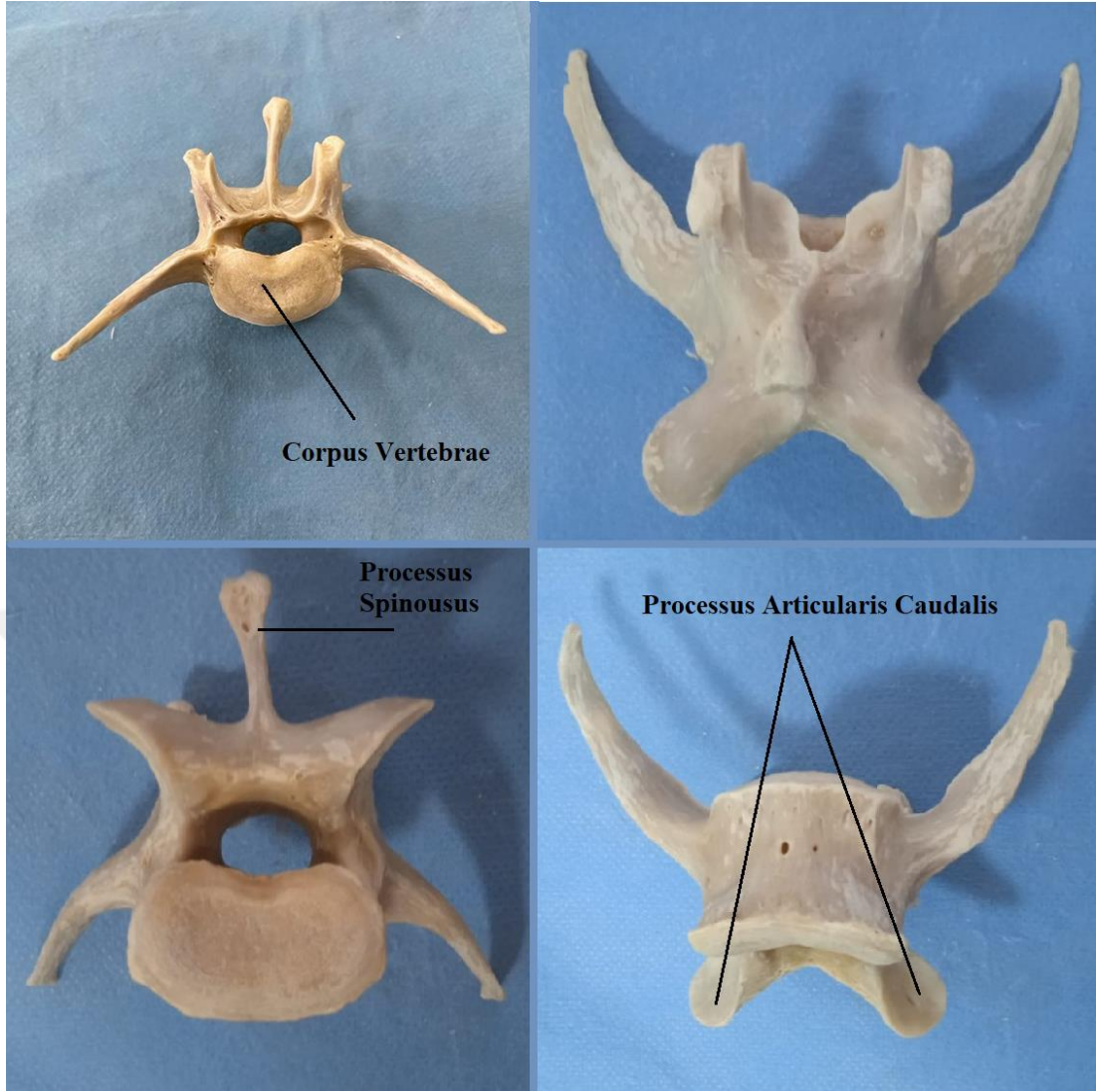
Şekil 2.4. Dördüncü Lumbal Vertebra



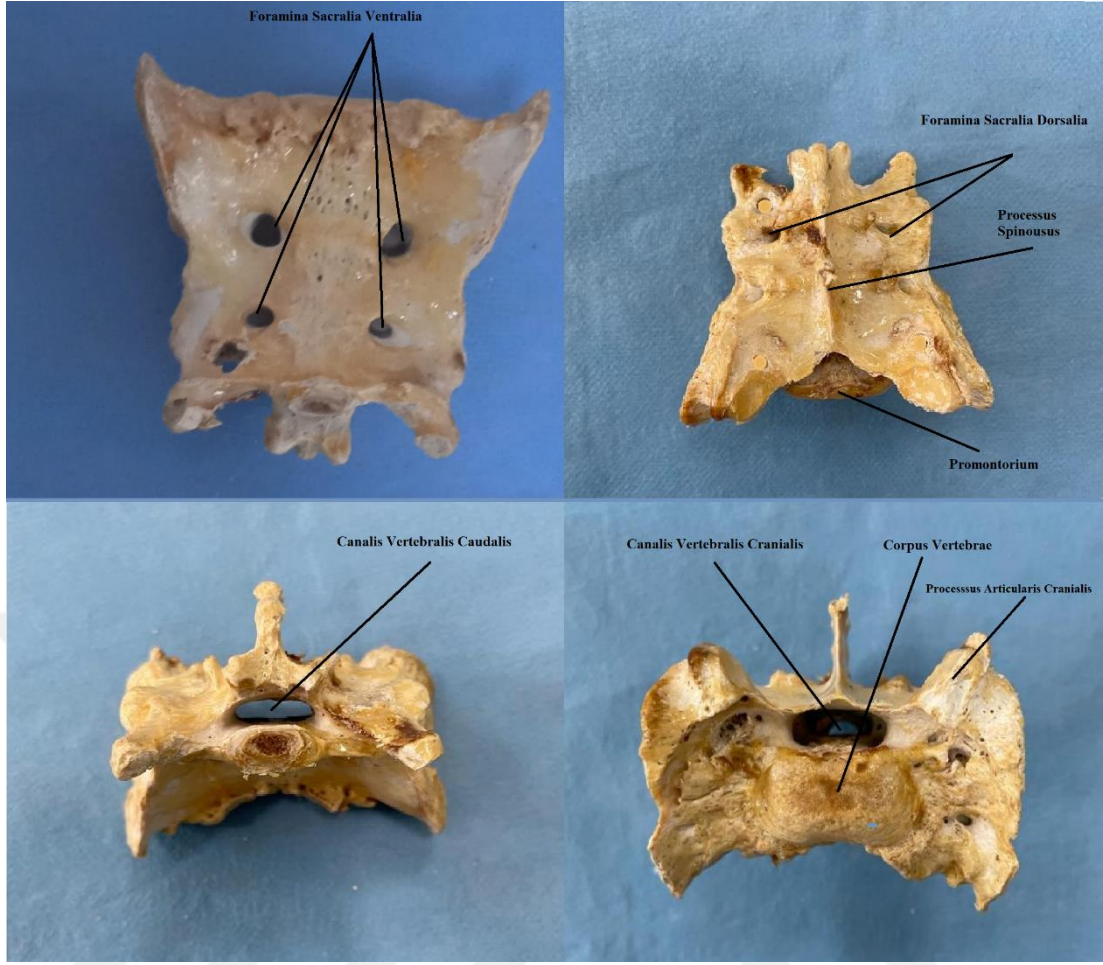
Şekil 2.5. Beşinci Lumbal Vertebra



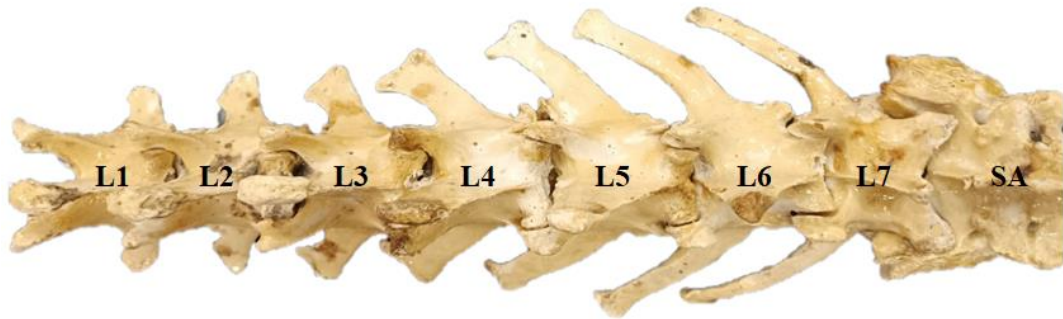Şekil 2.6. Altıncı Lumbal Vertebra



Şekil 2.7. Yedinci Lumbal Vertebra



Şekil 2.8. Sacrum



Şekil 2.9. Lumbal ve Sacral Omurlar

5. TARTIŞMA

Yapılan bu çalışmada, Aksaray Malaklı ırkı köpeklerin lumbal ve sacral omurları makroanatomik olarak incelenmiş ve elde edilen ölçüler istatistiksel veriler halinde sunulmuştur.

Vaşak (Karan vd., 2016), kedi (Nur vd., 2021), köpek (Dursun, 2005; İlgün vd., 2017), tilki ve yerli köpeklerde (Girgin vd., 1988) bildirildiği gibi Aksaray Malaklı köpeklerinde 7 adet lumbal ve 1 adet sacral vertebra'nın bulunduğu tespit edilmiştir.

Malaklı köpeğinde Tecirlioğlu, (1983)'nun köpeklerde Girgin ve vd., (1988) tilki, kurt ve yerli köpeklerde bildirdiği gibi lumbal vertebra'ların processus transversus'larının cranioventral'e dönük olduğu ve uzunluğunun cranialden caudale doğru arttığı tespit edilmiştir. Ayrıca Miller vd., (1979) köpeklerde processus transversus'ların uzunluklarının beşinci veya altıncıya kadar arttığını ve genellikle yedinci bel omurunun altıncı kadar uzun olmadığını, ancak öne doğru daha keskin bir eğime sahip olduğunu bildirmiştir. Yapılan bu çalışmada milerin bildirimine uygun olarak artışın 1. bel omurdan 6. omura kadar olduğu ve 7. lumbal vertebra'nın 6. lumbal vertebradan daha kısa olduğu belirlenmiştir.

Dursun (2006) köpeklerde lumbal vertebra'ların tamamında processus accesorius'un bulunduğunu bildirirken, Jones vd., (1995) 5. bel omurlarına kadar olduğunu belirtmişlerdir. Ayrıca processus accesorius' un köpek ve tilkide sonuncu lumbal vertebra'da (Girgin vd., 1988), vaşakta (Karan vd., 2016) ve kurtta (Girgin vd., 1988) ise son 2 lumbal vertebra'da belirgin olmadığı belirtilmiştir. Ayrıca processus accesorius'un vizonda (Dursun ve Tıprıdamaz, 1989), köpek ve sırtlanda (Tecirlioğlu, 1983) 7. lumbal vertebra'da, Malaklı köpeklerinde (İlgün vd., 2017) son 3 bel omurunda bulunmadığını bildirmişlerdir.

Sunulan bu çalışmada, ilk 4 lumbal omurda processus accesorius yer alırken son 3 lumbal vertebra'da ise mevcut değildi.

İnsan ve geyikte 1.bel omurundan başlayarak sonuncu bel omuruna doğru foramen vertebraların genişliğinin devamlı bir artış gösterdiği bildirilmiştir (Wang

vd., 2015). Bai vd., (2012) insan, geyik ve koyun üzerinde yaptığı bir çalışmada, insanda transversal çapın L1'den L5'e kadar kademeli olarak artış gösterdiği, ancak sagittal çapın L1'den L3'e kadar azaldığı, L4 ve L5'te biraz arttığı, geyikte her iki değerinde cranial'den caudale doğru artış gösterdiği, koyunda ise L2 haricindeki omurlarda düzenli bir artış olduğu bildirilmiştir.

Feeney vd., (1996) köpeklerde ilk altı omurun her birinde, vertebral kanalın hem dorsoventral hem de transversal çapının cranialden caudale doğru gittikçe genişlediğini rapor etmişlerdir. Malaklı köpeğinde, foramen vertebraların transversal çaplarının 1. den 6. ya kadar düzenli bir artış gösterirken 7. bel omurlarının for. vertebrale'lerinin transversal çap ortalama değerinin sadece 1. omurdan daha yüksek olduğu belirlenmiştir. Omurların for. vertebrale'lere ait vertikal çap ölçümleri ile ilgili olarak düzenli bir artış ya da azalış grafiği göstermediği, for. vertebrale'deki en düşük değer yedinci, en yüksek değer ise 1. lumbal vertebrada olduğu tespit edilmiştir.

Bai vd., (2012) insan, geyik ve koyunun lumbal vertebraların eni ve uzunluğunun L1'den L5'e kadar düzenli bir artış gösterdiğini bildirmişlerdir. Sunulan bu çalışmada ise lumbal vertebraların eninin 1.den başlayarak 7. ye kadar artış gösterdiği ancak, uzunluğunun 5. lumbal vertebraya kadar artış gösterdikten sonra 7. Omura kadar bir azalma olduğu belirlenmiştir.

Tecirlioğlu (1983) sırtlarda, Dursun ve Tıprıdamaz (1989) vizonda, Karan, Yılmaz vd., (2016) vaşakta sacrum'un proc. spinosus'ların serbest halde bulunduğunu, Girgin vd., (1988) kurtta üstten birbiriyle tam olarak kaynaştığı halde tilki ve köpekte arada bir incisura oluştuğunu rapor etmişlerdir. Malaklı köpeğinde sacral omurların corpus ve processus spinosus'ların tamamen birbiriyle kaynaşarak tek bir kemik görünümünde olduğu tespit edilmiştir.

Köpek sacrum'u üzerine yapılan bir araştırmaya göre sacrum'un ventral uzunluk ortalaması 4,3 cm, sacral genişlik ortalaması 5.227 cm olarak bildirilmiştir (Ocal vd., 2006). Bu çalışmada Malaklı köpeğinin sacrum'unda ventral'den ölçülen craniocaudal uzunluk ortalaması 5,77 cm, laterolateral uzunluk ortalaması ise 6,65 cm olarak ölçülmüştür. İki çalışmada da sacrum'a ait değerlerden laterolateral olarak

ölçülen değerin, craniocaudal olarak ölçülen değere göre daha uzun olduğu gözle çarpılmaktadır.

Ocal ve arkadaşlarının (2006) yaptığı çalışmada sacral kanalın vertikal çap ölçüm ortalaması 0,756 cm, transversal çap ölçüm ortalaması ise 2,666 cm olarak belirtilmiştir (Ocal vd., 2006). Bu çalışmada yapılan ölçümlere göre sacral kanalın vertikal çap ölçüm ortalaması 1,24 cm, transversal çap ölçüm ortalaması ise 1,9 cm'dir. İki çalışmada da transversal ölçümün vertikal ölçüme göre daha uzun olduğu görülmektedir.

Aksaray Malaklı ırkı köpekler üzerinde yapılan bir araştırmada, bu ırka ait columna vertebralis kemikleri makroanatomik olarak incelenmiş ve bölümler haline ortalama uzunlukları rapor edilmiştir (İlgün vd., 2017). Bu çalışmaya göre 3 adet dişi Aksaray Malaklı köpeği columna vertebralis' inin pars lumbalis bölümü $20,0 \pm 1$ cm, pars sacralis bölümü ise $6,7 \pm 1,2$ cm ölçülmüştür. 2 adet erkek Aksaray Malaklı köpeği columna vertebralis' inin pars lumbalis bölümü $24,5 \pm 2,1$ cm, pars sacralis bölümü ise $7 \pm 1,4$ cm olarak ölçülmüştür. 5 adet kadavranın lumbal ve sacral omurları ölçüm ortalaması (standart sapma dikkate alınmaksızın) 29.1 cm'dir. Yapılan çalışmada Lumbosacral Vertebra Craniocaudal Uzunluğu $33,53 \pm 2.06$ cm olarak ölçülmüştür.

Bu çalışma, köpeklerde lumbosacral bölgede çok sık olarak rastlanılan intervertebral disk dejenerasyonu, hem vertebral kanalda hem de intervertebral foramenleri içeren intervertebral disk protrüzyonu, artiküler çıkıntı osteofitozu, eklem prosesi kırığı, spondiloz deformans tarafından sinir kökü sıkışması gibi hastalıkların tedavisi için gerekli cerrahi girişimlere anatomik olarak yardımcı olacaktır.

6. SONUÇ

Bu çalışmada Aksaray Malaklı ırkı köpeğe ait lumbal ve sacral vertebra kemiklerinin morfometrik ölçüm ve değerlendirilmesi ile anatomik incelenmesi yapılmış, ölçümler sonucunda ortaya çıkan istatistiksel veriler detaylı biçimde sunulmuştur. Elden edilen verilere göre processus transversus genişliği en kısa omur L1 (5.84 ± 0.51), en uzun olan omur ise L6'dır (9.14 ± 1.01). Yapılan ölçümlere göre processus spinosus'un en kısa olduğu omur L1 (3.24 ± 0.44), en uzun olduğu omur ise L6 (4.03 ± 0.25) olarak belirlenmiştir.

Omurların foramen vertebrale vertikal ölçümlerinin düzenli bir artış ya da azalış göstermediği tespit edilmiştir. Foramen vertebrale'ye ait en düşük vertikal değerin L7 (1.11 ± 0.18), en yüksek vertikal değerin ise L1'e (1.29 ± 0.2) ait olduğu tespit edilmiştir. Aynı bölgenin transversal ölçümünde ise altıncı lumbal omura kadar düzenli bir artış tespit edilmesine karşın, yedinci lumbal omurların ortalama değerinin (1.63 ± 0.35) sadece ilk lumbal omurdan (1.58 ± 0.19) daha yüksek olduğu belirlenmiştir.

Corpus vertebra çap ölçümleri ortalama sonuçlarına göre; transversal çapı en düşük olan vertebranın L2 (1.60 ± 0.17), en yüksek olan vertebranın ise L5 (1.81 ± 0.09) olduğu tespit edilmiştir. Vertikal çap ölçümleri sonucunda ilk dört vertebra'ya ait değerlerin birbirlerine çok yakın olduğu, L4'ten sonra ölçüm değerlerinin düzenli bir artış gösterdiği tespit edilmiştir.

Foramen vertebrale'yi oluşturan kemik duvar kalınlığı anlamlı bir artış ya da azalış grafiği göstermemiştir. Lumbal omurlara ait gövde uzunluğu L5'e kadar düzenli artmış, L7' ye kadar düzenli bir şekilde azalmıştır. Çalışmada yer alan verilere göre birinci lumbal vertebra kemiklerine ait proc. transversus genişlik ortalaması 5.84, processus spinosus uzunluk ortalaması 3.24, foramen vertebrale kemik duvarına ait kalınlık ortalaması 0.62 cm olarak ölçülmüştür.

Sacrum kemiğinin üç farklı omurun kaynaşması ile meydana geldiği ve üç omura ait processus spinosus ve processus transversus çıkıntılarının birleşerek tek bir kemik yapısı haline büründüğü tespit edilmiştir. Sacruma ait ölçümler sonucunda

sacrum kemiđi eninin boyuna oranla daha uzun olduđu tespit edilmiřtir. Ayrıca sacrum kemiđinin ventral ve dorsal yüzlerinde ‘‘foramina sacralia ventralia’’ ve ‘‘foramina sacralia dorsalia’’ adı verilen kemiklerin bulunduđu tespit edilmiřtir. Sacrum kemiđine ait morfometrik ölçüm deđerleri sonucunda craniocaudal uzunluk ortalamasının 5.77 cm, laterolateral uzunluk ortalamasının 6.65 cm olduđu belirlenmiřtir. Ayrıca sacrum kemiđinin corpus bölümlerinin bir araya gelerek oluřturduđu ve ‘‘canalis sacralis’’ adı verilen kanalın cranial giriř transversal çap ölçüm ortalaması 1.9 cm, cranial giriř vertikal çap ölçüm ortalaması 1.24 cm, caudal çıkıř vertikal çap ölçüm ortalaması 0.62 cm ve caudal çıkıř transversal çap ölçüm ortalaması ise 1.49 cm olduđu tespit edilmiřtir.

Yapılan ölçümler ve verilen istatistiksel deđerler ışığında; tezin esas amacı elde edilen bu verilerin farklı köpek ırkları üzerinde yapılan ve yapılacak olan çalıřmalara komparatif anatomi anlamında çeřitlilik oluřturmak ve Aksaray Malaklı ırkı köpeđin gerek bölgesel gerek küresel tanınırlıđını artırarak ülkesel çapta bir deđer olarak görülen Aksaray Malaklı ırkının dünya çapında çeřitli kurumlar tarafından tescil edilmesi konusunda gösterilen çabalara bir yenisini eklemektir. Gerek ülke çapında gerekse ülkeler arası çapta farklı köpek ırklarının lumbal ve sakral omurları üzerinde yapılacak makro-anatomik çalıřmalar, bu tezde verilen istatistiksel veriler ile kıyaslanabilecektir. Kıyas sonucunda hem komparatif anatomi literatürüne hem de Aksaray Malaklı ırkı köpeđin FCI vb. kurumların ırk tescili konusunda yapacađı çalıřmaların alt yapısına katkıda bulunulmuř olacaktır.

KAYNAKÇA

- Akers, R. M., & Denbow, D. M. (2013). *Anatomy and physiology of domestic animals*. John Wiley & Sons.
- Atasoy, F. (2010). "Köpek-Kedi Yetiştiriciliği Ders Notları." *Ankara Üniversitesi Veteriner Fakültesi, Zootekni Anabilim Dalı*, Ankara.
- Atasoy, F., Erdoğan, M., Özarslan, B., Yüceer, B., Kocakaya, A. & Akçapınar, H. (2014). Malaklı Karabaş köpeklerde bazı morfolojik ve genetik özellikler. *Ankara Üniversitesi Veteriner Fakültesi Dergisi*, 61(2), 125-132.
- Atasoy, F., Erdoğan, M., Yüceer, B., Özarslan, B., & Kocakaya, A. (2011). Türk Mastifi morfolojik ve genetik özelliklerinin belirlenmesi ve bu köpeğin tanıtılması. *Broşür 1. Baskı. Medisan Yayınevi Ltd Şti., Ankara*.
- Atasoy, F. & Kanlı O. (2005). *Türk Çoban Köpeği Kangal*. Ankara: Medisan Yayıncılık(60).
- Aydınlıoğlu, A., & Rağbetli, M. Ç. (1997). Discus intervertebralis: embriyoloji ve anatomi (I). *Van Tıp Dergisi*, 4(4), 232-236.
- Bai, X.; Liu, G.; Xu, C.; Zhuang, Y.; Zhang, J.; Jia, J. & Liu, Y. (2012) Morphometry research of deer, sheep, and human Lumbar Spine: Feasibility of using deer and sheep in Spinal Animal Models. *International Journal of Morphology*, 30(2), 510-520.
- Baines, E. A., Grandage, J., Herrtage, M. E., & Baines, S. J. (2009). Radiographic definition of the anticlinal vertebra in the, dog. *Veterinary Radiology & Ultrasound*, 50(1), 69-73.
- Barone, R. & R. Barone (2010). *Anatomie Comparée des Mammifères Domestiques, Tome 6, Neurologie I*. Bologna: Edagricole.
- Boyd, J. S. (2008). *Atlas En Color De Anatomía Clínica Del Perro Yel Gato 2a Ed*, Elsevier España.
- Budras, K. D. (2009). *Veteriner Anatomi Atlası: Köpek*. Medipres.
- Crouch, J. E. (1969). *Text-Atlas of Cat Anatomy*.

De Carvalho Barros, R. A., Leonel, L. C. P. C., De Carvalho Souza, C. E., De Oliveira, L. P., De Oliveira, T. S., De Oliveira Silva, D. C., & Silva, Z. (2019). Anatomy of Lumbosacral Plexus in hoary fox (*Lycalopex vetulus* LUND, 1842). *International Journal of Advanced Engineering Research and Science*, 6(3).

Dursun, N. (2005). *Veteriner Anatomi, Cilt 1, 9. Baskı*. Medisan Yayınevi, Ankara: 110-132.

Dursun, N. (2006). *Veteriner Anatomi I, 10. Baskı*. Medisan Yayınevi, Ankara.

Dursun, N. & Tıpırdamaz S. (1989). Vizonun (*Mustela vison*) iskelet kemikleri üzerinde makroanatomik arařtırmalar. *Selçuk Üniversitesi Veteriner Fakültesi Dergisi*, 5(1): 13-27.

Dyce, K. M., Sack, W. O., & Wensing, C. J. G. (2010). *Textbook of Veterinary Anatomy*. 4th edition, Saunders.

Dyce, K. M., Sack, W. O., & Wensing, C. J. G. (2018). *Veteriner Anatomi Konu Anlatımı ve Atlas*. 4. Baskı, Güneş Tıp Kitabevleri, 102-5.

Dyce, K. M., Sack, W. O., & Wensing, C. J. G. (2009). *Textbook of Veterinary Anatomy E-Book*. Elsevier Health Sciences.

Feeney, D. A., Evers, P., Fletcher, T. F., Hardy, R. M., & Wallace, L. J. (1996). Computed tomography of the normal canine lumbosacral spine: a morphologic perspective. *Veterinary Radiology & Ultrasound*, 37(6), 399-411.

Girgin, A., Karadag, H., Bilgiç, S., & Temizer, A. (1988). Kurt (*Canis lupus*) ve tilki (*Canis vulpes*) iskelet kemiklerinin yerli köpeğinkilerine (*Canis familiaris*) göre gösterdikleri makro-anatomik ayrımlar üzerine arařtırmalar. *Selçuk Üniversitesi Veteriner Fakültesi Dergisi*, 4(1), 169-182.

Grossman, J. D. & Sisson, S. (2000). *Anatomía de Los Animales Domésticos*. Salvat.

Haussler, K. K. (1999). Anatomy of the thoracolumbar vertebral region. *Veterinary clinics of North America: equine practice*, 15(1), 13-26.

- İlgün, R., Aydın, A., & Yoldaş, A. (2013). Yaban domuzlarında (sus scrofa) Columna Vertebralis' in makro-anatomik olarak incelenmesi. *Atatürk Üniversitesi Veteriner Bilimleri Dergisi*, 8(2), 122-128.
- İlgün, R., Özkan, Z. E., Yılmaz, S., & Karan, M. (2017). Aksaray Malaklı köpeklerinde columna vertebralis' in makro-anatomik olarak incelenmesi. *Fırat Üniversitesi Sağlık Bilimleri Veteriner Dergisi*, 31(2).
- Jones, J. C., Cartee, R. E., & Bartels, J. E. (1995). Computed tomographic anatomy of the canine lumbosacral spine. *Veterinary Radiology & Ultrasound*, 36(2), 91-99.
- Karan, M., Yılmaz, S., Özkan, Z. E., & Baygeldi, S. B. (2016). Vaşaklarda (Lynx lynx) columna vertebralis'i oluşturan omurların makro-anatomik olarak incelenmesi. *Fırat Üniversitesi Sağlık Bilimleri Veteriner Dergisi*, 30, 177-180.
- Koenig, H. E., Korbel, R., Liebich, H. G., & Klupiec, C. (2016). *Avian anatomy: Textbook and Colour Atlas*. 5m Books Ltd.
- Konig, H. & Liebich H. (2004). *Veterinary Anatomy of Domestic Animals: Textbook and Color Atlas*. Schattauer, Stuttgart and New York. 495-497.
- König, H. E. & Bragulla H. (2007). *Veterinary Anatomy of Domestic Mammals: Textbook and Colour Atlas*. Schattauer Verlag.
- König, H. E., & Liebich, H. G. (2011). *Anatomy of Domestic Animals*. Sao Paulo: Artmed, 788.
- König, H. E., Liebich, H. G., & Aurich, C. (2015). *Veteriner Anatomi: Evcil Memeli Hayvanlar Metin ve Renkli Atlas*. Medipres.
- Miller, M. E., Evans, H. E., & Christensen, G. C. (1979). *Miller's Anatomy of the Dog*. No: SF 767. D6. M53 1979.
- Ocal, M. K., Ortanca, O. C., & Parın, U. (2006). A quantitative study on the sacrum of the dog. *Annals of Anatomy-Anatomischer Anzeiger*, 188(5), 477-482.
- Öztürk, M. (2021). Birinci Servikal Vertebranın Antropometrik Ölçümleri İle Makine Öğrenme Algoritmaları Kullanılarak Cinsiyet Tayini Üzerine Bir Çalışma. Yüksek lisans tezi, Karabük Üniversitesi, Lisansüstü Eğitim Enstitüsü, Karabük.
- Pasquini, C., & Spurgeon, T. (1987). *Anatomy of Domestic Animals*. Sudz Publishing.
- Pasquini, C., Spurgeon, T., Pasquini, S., & Smith, M. (2003). *Anatomy of Domestic Animals: Systemic and Regional Approach*. Sudz Publishing.

Sisson, S. (1910). *A Text-book of Veterinary Anatomy*. Saunders.

Sisson, S., Grossman, J. D., & Getty, R. (1975). *Sisson and Grossman's the Anatomy of the Domestic Animals*. Saunders..

Smuts, M. (1974). The Foramina of the Cervical Vertebrae of the Ox: Part I: Atlas and Axis. *Anatomia, Histologia, Embryologia* 3(4): 296-307.



Şeker, İ., & Köseman, A. (2016). Atlarda beden kondisyon puanlaması. *Atatürk Üniversitesi Veteriner Bilimleri Dergisi* 11(2): 239-246.

Tecirlioğlu, S. (1983). Sırtlan ve köpeğin iskelet kemikleri üzerinde makro-anatomik araştırmalar. *Ankara Üniversitesi Veteriner Fakültesi Dergisi* 30(01).

Wang, Y., Liu, T., Song, L. S., Zhang, Z. X., Li, Y-Q. & Lu, L. J. (2015). Anatomical characteristics of deer and sheep lumbar spines: Comparison to the human lumbar spine. *International Journal of Morphology*, 33(1),105-112.

EKLER

EK 1. Etik Kurul Raporu

	T.C. AKSARAY ÜNİVERSİTESİ HAYVAN DENEYLERİ YEREL ETİK KURUL BAŞKANLIĞI	Doküman No	KYS-FRM-093					
		İlk Yayın Tarihi	30.04.2018					
		Revizyon Tarihi	30.04.2018					
		Revizyon No	00					
		Sayfa No	1/1					
HAYVAN DENEYLERİ YEREL ETİK KURUL KARARI								
<table border="1"><thead><tr><th>Toplantı Tarihi</th><th>Toplantı Sayısı</th><th>Karar Sayısı</th></tr></thead><tbody><tr><td>19.09.2022</td><td>2022/8</td><td>42</td></tr></tbody></table>			Toplantı Tarihi	Toplantı Sayısı	Karar Sayısı	19.09.2022	2022/8	42
Toplantı Tarihi	Toplantı Sayısı	Karar Sayısı						
19.09.2022	2022/8	42						
<p>Aksaray Üniversitesi Rektörlüğü Hayvan Deneyleri Yerel Etik Kurulu 19 Eylül 2022 tarihinde Saat 14.00'te toplanarak aşağıdaki kararları almıştır:</p>								
<p>Aksaray Üniversitesinden Prof. Dr. Zekeriya ÖZÜDOĞRU' nun yürütücü ve Yüksek Lisans öğrencisi Muhammet Alperen FİDAN' ın araştırmacı olarak görev aldığı "Aksaray Malaklı Köpeklerinde Lumbal ve Sakral Vertebra ların Morfometrik Olarak İncelenmesi" başlıklı çalışma,</p>								
<p>Çalışmada çeşitli sebepler ile ölmüş 6 köpek kullanılacak olması nedeni ile 15.02.2014 tarih ve 28914 sayılı Yönetmeliğin 8 inci maddesinin (k) bendinin 2. fıkrası kapsamında "Ölü hayvan dokusu, mezbuha materyali, atık fetüsler ile yapılan prosedürler" kapsamında değerlendirilerek HADYEK iznine tabi değildir kararı verilmiştir.</p>								
Doç. Dr. Caner ÖZTÜRK (Başkan)								
Prof. Dr. Hüseyin POLAT (Üye)	Doç. Dr. Sinan İNÇİ (Üye)	Doç. Dr. Ayye İkinci KELEŞ (Üye)						
Doç. Dr. Mustafa ÖZ (Üye) (İznilil)	Doç. Dr. Can ATEŞ (Üye)	Dr. Öğr. Üyesi Erdem ARSLAN (Başkan Vekili Üye)						
Dr. Öğr. Üyesi Neslihan Tekin KARACAER (Üye)	Dr. Öğr. Üyesi Gökçenur SAĞIOĞLU GÖLEN (Üye)	Dr. Öğr. Üyesi Filiz TAŞPINAR (Üye)						
Öğr. Gör. Sorumlu Veteriner Hekim Erkan ÖZKAN	Seleuk Kürşat CAN (Üye)	Mehmet Ali DERMUS (Üye)						

ÖZGEÇMİŞ

1997 yılında Konya’da doğdu. İlköğretim ve lise öğrenimini Konya’nın Selçuklu ilçesinde tamamladıktan sonra 2015 yılında Selçuk Üniversitesi Veteriner Fakültesi bölümünü kazandı. 2020 yılında mezun oldu. 2020-2021 eğitim öğretim yılında Mustafa Kemal Üniversitesi Sağlık Bilimleri Enstitüsü Veterinerlik Anatomisi Ana Bilim dalı’nda yüksek lisans eğitimine başladı. 2021 yılında yüksek lisans eğitimine Aksaray Üniversitesi Sağlık Bilimleri Enstitüsü Veterinerlik Anatomisi Ana Bilim dalı’na yatay geçiş yaparak devam etti. Buradaki eğitimi halen sürmektedir. 2022 yılının ocak ayından itibaren Aksaray Üniversitesi Veteriner Fakültesi Veterinerlik Anatomisi Ana Bilim dalı’nda araştırma görevlisi olarak faaliyet göstermektedir.

