



**T.C.**

**BURSA ULUDAĞ ÜNİVERSİTESİ**

**TIP FAKÜLTESİ**

**ANESTEZİYOLOJİ VE REANİMASYON ANABİLİM DALI**

**SANTRAL VENÖZ KATETER UYGULAMALARINDA YERLEŞİM  
YERİNİN DOĞRULANMASINDA YÖNTEMLERİN KARŞILAŞTIRILMALI  
İNCELENMESİ**

**Dr. Mesut ÖZTÜRK**

**UZMANLIK TEZİ**

**BURSA-2020**



**T.C.**

**BURSA ULUDAĞ ÜNİVERSİTESİ**

**TIP FAKÜLTESİ**

**ANESTEZİYOLOJİ VE REANİMASYON ANABİLİM DALI**

**SANTRAL VENÖZ KATETER UYGULAMALARINDA YERLEŞİM  
YERİNİN DOĞRULANMASINDA YÖNTEMLERİN KARŞILAŞTIRILMALI  
İNCELENMESİ**

**Dr. Mesut ÖZTÜRK**

**UZMANLIK TEZİ**

**Danışman: Prof. Dr. Remzi İŞÇİMEN**

**BURSA-2020**

## İÇİNDEKİLER

Özet.....	ii
İngilizce Özet.....	iv
Giriş.....	1
Gereç ve Yöntem.....	14
Bulgular.....	18
Tartışma ve Sonuç.....	21
Kaynaklar.....	26
Teşekkür.....	33
Özgeçmiş.....	34

## ÖZET

Bu çalışmada sağ internal juguler venden takılan santral venöz kateterlerinin ucunun kalp ve venöz yapılar içerisinde bulunduğu konumu doğrulamak için kullanılan elektrokardiyogram, röntgenogram ve ultrasonografi metodlarının karşılaştırılması amaçlanmıştır.

Eylül 2019-Mart 2020 tarihleri arasında hastanemizde ameliyat olan 18 yaş üstü olan ve sağ internal juguler santral venöz kateter takılan 103 hasta çalışmaya dahil edildi. İşlem bölgesinde mevcut enfeksiyonu, ultrasonografik görüntülemeyi engelleyecek yakın zamanlı geçirilmiş cerrahisi, disritmisi ve mevcut intrakardiyak kateteri olan, çalışmaya onay vermeyen hastalar çalışma dışı bırakıldı.

Operasyon için genel anestezi verilen ve kateter takılan hastalarda sırasıyla EKG, USG ve röntgenogram metodlarına göre santral venöz kateterin vasküler ve kardiyak yapılar içindeki yeri incelendi. Hastaların demografik verileri, altta yatan hastalıkları, metodlara göre kateter ucu-atriokaval bileşke mesafesi, p dalgası amplitüdü, kateterin cilde tespit edildiği mesafe kayıt altına alındı.

Çalışmada kateter ucu-atriokaval bileşke arasındaki mesafe, uygulanan yöntemlerin karşılaştırılmasında istatistiksel olarak anlamlı farklılık saptanmıştır( $p<0.05$ ). Kateter ucunun doğru olduğu düşünülen yerdeki atriokaval bileşke mesafesi EKG metodunda USG metodunun yaklaşık iki katı olmasına rağmen p dalgası amplitüdülerinde(EKG metodunda  $0,49\pm 0,14$  milivolt(mV), USG metodunda  $0,62\pm 0,18$  mV) büyük bir değişiklik gözlenmemiştir.

EKG metodunda kateter ucu-atriokaval bileşke mesafesi  $3,08\pm 0,55$  cm olarak tespit edilirken, SVK'lerin tümü röntgenogramda karinanın altındaki ilk 3 cm'de(atriokaval mesafe  $2,04\pm 0,45$  cm) tespit edilmiştir. USG

metodunda ise kateter ucu-atriokaval bileşke mesafesi  $1,67\pm 0,34$  cm'de tespit edilmiştir.

Röntgenogram ile EKG metodu arasındaki SVK ucu-atriokaval mesafe farklılığının nedeni, yöntemlerde hasta pozisyonunun farklı olması ve buna bağlı olarak da landmark yerlerinin değişmesi olabilir.

USG kateter takılmasına bağlı olarak ortaya çıkabilecek olası komplikasyonların azaltılması ve kateterin yerinin belirlenmesinde daha pratiktir ve uygulamada kolaylık sağlamaktadır.

**Anahtar Kelimeler:** Ultrasonografi, Elektrokardiyogram, Röntgenogram, Santral venöz kateter, İnternal Juguler Ven

## SUMMARY

### **Comparative Study of Methods for Verification of Placement in Central Venous Catheter Applications**

In this study, we aimed to compare the electrocardiogram (ECG), roentgenogram and ultrasonography (USG) methods used to verify the position of the tip of the central venous catheters inserted through the right internal jugular vein within the heart and venous structures.

103 patients over the age of 18 who underwent surgery in our hospital between September 2019 and March 2020 and who have been introduced a right internal jugular central venous catheter were included in the study. Patients with existing infection in the procedure area, who had a recent surgery that would prevent ultrasonographic imaging, dysrhythmia, and an existing intracardiac catheter were excluded from the study.

The place of CVC in vascular and cardiac structures was examined according to ECG, USG and roentgenogram methods, respectively, in patients who were given general anesthesia for the operation and had catheters placed. Demographic data of the patients, underlying diseases, catheter tip-atriocaval junction distance according to the methods, p wave amplitude, the distance at which the catheter was fixed to the skin were recorded.

In this study, a statistically significant difference was found between the distance between the catheter tip and atriocaval junction and the comparison of the applied ( $p < 0.05$ ). Although the atriocaval junction distance in the place where the catheter tip is considered to be correct is approximately twice as much as the USG method, no significant change was observed in the p wave amplitudes (ECG method  $0,49 \pm 0,14$  mV, USG method  $0,62 \pm 0,18$  mV).

In the ECG method, the catheter tip-atriocaval junction distance was found  $3.08 \pm 0.55$  cm, while all CVCs were detected in the first 3 cm (atriocaval distance  $2.04 \pm 0.45$  cm) under the carina on the roentgenogram. In the USG method, the catheter tip-atriocaval junction distance was found  $1.67 \pm 0.34$  cm.

The reason for the difference in CVC tip-atriocaval junction distance between the roentgenogram and the ECG method may be that the position of the patient is different during the application of the methods and, accordingly, the location of the structures we consider as landmark changes.

USG is more practical and provides convenience in the placement of the catheter at the bedside, reducing the possible complications that may arise due to catheter insertion, and determining the location of the catheter.

**Keywords:** Ultrasonography, Electrocardiogram, X-ray, Central Venous Catheter, Internal jugular vein

## GİRİŞ

Santral venöz kateterler(SVK) çeşitli klinik endikasyonlar nedeniyle takılmaktadır. Bunlar; monitörizasyon, ilaçların uygulanması, renal replasman tedavisi, total parenteral nütrisyon verilmesi, yetersiz periferik venöz yolu varlığı, kardiyak kateterizasyon ve transvenöz kardiyak pace takılması şeklinde sıralanabilir(1).

Santral venöz yol sağlamak için internal jugüler ven (İJV),subklaviyan ven(SV), ya da femoral ven(FV) kullanılabilir(1). Sağ İJV, kalbe doğru düz bir yol içerdiği ve venöz stenoz, tromboz riski en az olduğundan SVK takılması için tercih edilen vendir. Kateter yanlış yerleşimi, kateterin işlevsizliğine neden olabilen görece yaygın bir komplikasyondur (2). Kateterin vena kava superiora yanlış yerleşimi vena kava ya da sağ atrium perforasyonuna neden olabilir(3). Ayrıca santral venöz kateterin takılmasından hemen sonra kullanımında (yerinin doğrulanması gerektiği için) gecikmelerin olması kullanımında sorunlara neden olabilmektedir.

SVK ucunun yerleşim yerini doğrulamada röntgenogram, elektrokardiyogram(EKG) kılavuzluğu sıklıkla kullanılmaktadır(4). Göğüs röntgenogramı SVK takıldıktan sonra uygulanır, bundan dolayı SVK'nın yanlış yerleşimine bağlı olarak monitörizasyon sırasında yanlış ölçümlere neden olabilir (santral venöz basınç (SVB) yanlış ölçülebilir), tedaviler yanlış bir şekilde infüze edilebilir, yeniden kateter takılması gerekebilir(5).

EKG kılavuzluğunda SVK takılması QRS dalgasının varlığında p dalgasında ortaya çıkan değişimlerine göre sağlanmakta olup, p dalgasının görülemediği durumlarda EKG kılavuzluğu kullanımı sınırlamaktadır(6).

SVK takılmasında diğer kılavuz yöntem olarak ultrason kullanılabilir. Ultrason eşliğinde SVK takılması diğer tekniklere göre daha az arteriyel ponksiyon, daha az sinir hasarı, pnömotoraksa neden olabilmektedir. Subkostal ultrasonografi ile yerleştirilen kateter ucunun yerinin

doğrulanması yeni bir yöntemdir. Yanlış yere konumlandırılan bir SVK ucunun yerinin doğrulanmasında etkili olup zaman kazandırabilmektedir(5). Ultrason eşliğinde santral venöz kateterizasyon, kateterin yerinin doğrulanması amacıyla çekilen göğüs röntgenogram ihtiyacını ortadan kaldırmaktadır. Ancak ultrason kullanımının potansiyel sınırlanmaları arasında göğüs travması, göğüs bölgesine yerleştirilmiş olan tüplerin varlığı, daha önceden yerleştirilmiş olan santral venöz kateterlerin olması gibi durumlar yer almaktadır.

SVK takılması sırasında kateterin ucunun yerinin yerleşimi, ucunun yerinin doğrulanmasında transözefagial ekokardiografi (TEE), bilgisayarlı tomografi(BT) gibi yöntemler de kullanılabilir (7,8). Transözefagial ekokardiografi uygulaması için öncelikle cihazın temin edilmesi, USG ye göre daha invaziv olması ve kateterin ucunun yerinin belirlenmesine katkı sağlaması ancak yerleşimi hakkında sınırlı kalması, bilgisayarlı tomografi de işlemde sonra çekilmesi nedeniyle sınırlanmalara neden olabilmektedir.

Bu çalışmada SVK'nın takılması sırasında EKG yönteminde göre belirlenen yer ile USG yöntemine göre kateter ucunun yerleşim yerinin atriokaval mesafeye uzaklığı, p dalgası amplitüd değişikliklerinin incelenmesi amaçlanmıştır. Ayrıca işlem sonrası dönemde kateter ucunun atriokaval bileşkeye olan uzaklığının röntgenogramda irdelenmesi amaçlanmıştır.

## **1. Tarihçe**

1929 yılında Werner Forssmann kendi sol antekübital veninden 4 Fr boyutundaki üreter kateteri kalbe doğru 35 cm gönderdikten sonra X-ray ile yerini doğrulaması, venöz tedavilerin uygulanması, venöz erişim ve monitörizasyonunda yeni bir çağı başlatmıştır (9).

1940'larda Andre Cournard ve Dickinson Richards, Forssmann'ın tekniğini kardiyovasküler araştırma ve fizyolojide rutin olarak kullanılan bir klinik araç haline getirdi (9). 1952 yılında Aubaniac ilk kez subklaviyan ven erişimini tanımladı (10).1968 yılında English ve ark. (11) santral venöz

basıncının internal juguler ven erişimi yoluyla ölçümünü tanıttılar. 1960'lı yılların sonunda Seldinger tekniği kateterin hangi bölgeden takıldığına bakılmaksızın yaygın olarak kullanılmaya başlandı. 1970'li yıllarda tünelli kateter kavramsal olarak tanıtıldı(9).

Santral venöz erişiminde ultrason kılavuzluğu ilk olarak 1982 yılında Peters ve ark.(12) tarafından tanımlandı. 1990'lı yılların sonuna kadar santral venöz kateterler anatomik işaretlere bakılarak kör olarak takılmaya devam edildi. 1990'lı yıllarda girişimsel radyologların olağan dışı santral venöz yollarına (translumbur, hemi azigos, transhepatik) erişiminde ultrasonu daha sık kullanmasıyla görüntüleme yardımıyla takılan kateterlerin anatomik işaretler göre kör yolla takılan kateterlere göre hastalar için daha güvenli olduğu fark edildi(9).

## **2. Santral Venöz Kateterizasyon Endikasyonları**

Santral venöz kateterizasyonun birçok endikasyonu vardır (13). Bunlar:

- Santral venöz basınç(SVB) monitörizasyonu
- Hipovolemi ve şok tedavisinde sıvı verilmesi
- Damar duvarını etkileyen ilaçların uygulanması (inotropikler, potasyum, kemotrapötik ilaçlar vb.)
- Total parenteral nütrisyon(TPN) uygulanması
- Hava embolisinin aspirasyonu
- Transkütanöz paze yerleştirilmesi
- Periferik damar erişimi kısıtlı olan hastalarda damar yolu sağlanması

## **3. Santral Venöz Kateterizasyon Kontrendikasyonları**

SVK kontrendikasyonları kanülasyon yapılacak yere göre değişebilir (14). Genel kontrendikasyonlar şunlardır:

- Koagülopati(Dissemine İntravsküler Koagülasyon (DİC), kazanılmış yada kalıtsal koagülopatiler, antikoagülan kullanımı)
- Kateter takılması planlanan yerde enfeksiyon varlığı (sellülit, abse )
- Kateter takılması planlanan yere daha önce cerrahi müdahale uygulanmış olması, travma hikayesi
- Diğer yapılarda travma varlığı (İJV santral kateteri için; servikal travma şüphesi, servikal omura boyunluk takılmış olması, femoral ven santral kateteri için pelvik kuşak takılması vb.)

#### **4. Santral Venöz Kateterizasyonda Venöz Yol Seçimi**

Hasta için en uygun olan ve uygulayıcının en deneyimli olduğu yol seçilmelidir. En sık kullanılan kateterizasyon yerleri

- Subklaviyan ven
- Femoral ven
- İnternal juguler ven

Juguler ven SVK takılması için en çok tercih edilen yerdir. Subklaviyan vene göre işlem esnasında pnömotoraks riski daha düşüktür, karotid arter ponksiyonun yapılacak olursa baskı uygulanarak kanama durdurulabilir. Düz ve geniş yapısı nedeniyle sağ internal juguler, ven sol internal juguler vene tercih edilir (15).

Subklaviyan venin çapı geniştir(erişkinlerde 1-2 cm). Veni çevreleyen dokuların yardımıyla ciddi dolaşım bozukluklarında bile açık kalabilir. Daha az enfeksiyon gelişme riski ve daha fazla konfor sağlaması nedeniyle uzun süreli venöz yol sağlanmasında internal juguler vene göre daha fazla tercih edilir. Subklaviyan ven aynı zamanda servikal vertebra travma şüphesi olan hastalarda tercih edilen yol olarak seçilebilir. Çok uzun süreli renal replasman tedavisi için subklavian ven kullanıldığında venöz stenoz ve arteriovenöz fistül riski gelişebilir. Vakaların %1-2 sinde pnömotoraks gelişir. Yetersiz arteriyel kompresyondan dolayı kanama bozukluğu olan hastalarda subklaviyan ven yolundan vaz geçilmelidir (15).

Femoral ven girişimine bağlı risklerin daha düşük olması nedeniyle acil durumlarda daha fazla tercih edilebilir. Koagülopatisi olan hastalarda acil venöz yol sağlamak için kullanışlıdır. Geniş çapından dolayı büyük hacimlerde sıvı alış verişini kolaylaştırır. Kasık bölgesinde, omuz ve boyuna göre daha fazla bakteri kolonizasyonu olduğu için femoral kateterlerin enfeksiyon riskleri uzun sürelerde subklaviyan ve internal juguler vene göre daha yüksektir (15).

## **5. İnternal Juguler Ven Anatomisi**

İJV, juguler foramenden sigmoid sinüsün devamı olarak başlar. Karotid kılıf içerisinde karotis arter ve vagus siniri ile birlikte sternokleidomastoid kas (SKM) in altında aşağı doğru seyreden ven, sternoklavikular eklemlerin arkasında subklaviyan ven (SV) ile birleşerek brakiosefalik venleri (innominat venleri) oluşturur. Birleşme yerindeki açıya angulus venozus denir. Sol angulus venozus'a torasik duktus açılır, sağ angulus venozus'a ise sağ lenfatik duktus açılır. Sağ brakiosefalik ven İJV ile aynı hatta düz olarak aşağı doğru seyreder. Sol brakiosefalik ven ise oblik olarak aşağıya ve sağa doğru seyreder. Vena kava superior, sağ taraf birinci kostanın sternum'a yakın alt kenarının arkasında, sağ brakiosefalik ven ile sol brakiosefalik ven'nin birleşmesi ile oluşur. Vertikal olarak sternum'un sağ kenarının arkasında aşağı doğru iner. Perikardiyum'u deler ve sağ üçüncü kosta kartilajının alt kenarının arkasında sağ atrium'a açılır. Vena kava superior ve brakiosefalik venlerde kapak yoktur (16). İJV, her iki uçta biraz genişleme gösterir. Kranialdeki genişlemeye, bulbus superior vena jugularis denir. Kaudaldeki genişlemeye bulbus inferior vena jugularis denir. İJV %2,5 oranında tek taraflı olarak olmayabilir. Yine %5,5 oranında anatomik olarak beklenen yerde olmayabilir (15).

## **6. Santral Venöz Kateterlerin Özellikleri ve Tipleri**

Santral venöz kateterler; periferden yerleştirilen santral kateterler, implante edilen port kateterler, tünelli santral venöz kateterler, tünelsiz santral venöz kateterler olarak 4 ayrı grupta incelenebilir.

### **6A. Periferden Yerleştirilen Santral Kateterler**

Periferden yerleştirilen santral venöz kateterler (PYSK) ilk olarak 1970'li yıllarda Amerika Birleşik Devletleri'nde popülerlik kazanmıştır. Popülerliğinin artmasının esas sebeplerinden biri maliyeti ve potansiyel komplikasyonları azaltmasıdır. PYSK sıklıkla silikon ya da poliüretandan üretilir. Uzunlukları ortalama 50-60 cm'dir. PYSK'ler antekübital fossa ve üst koldan sağlanan venlerden (genellikle bazilik ya da sefalik ven) alt süperior vena kava ya da proksimal sağ atriuma gönderilir. PYSK'e bağlı bakteriyemi riski diğer kateterlere göre oldukça azdır ancak bakteriyemi özellikle immünsüpre hastalarda gelişirse hayatı tehdit edebilir(17).

### **6B. İmplant Edilen Port Kateterler**

İmplant edilen port kateterler port kısmına kateterin eklendiği venöz kateterlerdir. port kateterlerin diğer venöz kateterlere üstünlüğü vücuda implante edilmesi ve bu nedenle vücut dışında kalmamasıdır. Bu nedenle daha az enfeksiyon riski vardır. Port kateterler, paslanmaz çelik, titanyum veya plastikten oluşan bir gövde ve bu gövdeyi rezervuardan ayıran lateks bir bölmeden oluşur. Tedaviyi uygulayabilmek için bir iğne yoluyla cilt delinerek rezervuara ulaşılır ve iğne yoluyla tedavi sağlanır. Bu cihazların diğer avantajı 2000 defa delinme ömrünün olmasıdır. Diğer cerrahi işlemler gibi preoperatif, intraoperatif ve postoperatif komplikasyon riski mevcuttur. kateter, port işlevsizliği, kateter rüptürü ve embolisi, venöz tromboz, ekstremitasyon gelişme riski mevcuttur (17,18).

### **6C. Tünelli Santral Venöz Kateterler**

Poliüretan veya silikondan üretilir. Bir aydan uzun süreli kateter ihtiyacı olan kişilerde tercih edilir, birkaç yıla kadar sorunsuz bir şekilde kullanılabilirler. Genellikle ameliyathane koşullarında lokal anestezi ile takılır. Cilt altına 8 ile 15 cm arasında oluşturan bir tünelden geçtikten sonra internal juguler ya da subklaviyan vene takılır. Tüneli olması sebebiyle enfeksiyon riski azalır (19,20).

#### **6D. Tünelsiz Santral Venöz Kateterler**

Tünelsiz santral venöz kateterler polivinil veya poliüretandan üretilir. Femoral ven subklaviyan ven, internal ve eksternal juguler venden takılabilir. Tünelsiz SVK'ler kısa ve orta dönemde santral venöz yol ihtiyacında tercih edilirler. Kolayca takılabilmeleri ve yeri doğrulandıktan hemen sonra kullanılmaya başlanabilmeleri önemli avantajlarıdır (20).

#### **7. Santral Venöz Kateter Komplikasyonları**

SVK ile ilişkili komplikasyonlar trombotik, enfeksiyöz ve mekanik olarak sınıflanabilir. Trombotik komplikasyonlar trombüs formasyonu, damar trombozu olarak sınıflandırılabilir. Enfeksiyöz komplikasyonlar bakteriyemi, sepsis ve lokal enfeksiyonlar olarak sayılabilir (15). Mekanik komplikasyonlar kanama, hematom, pnömotoraks, arteriyel ponksiyon, hava embolisi, kılavuz telin sistemik dolaşımında kaybolması şeklinde sayılabilir (21).

#### **8. Santral Venöz Kateterizasyon Uygulamasında Ultrason Rehberliği**

Ultrasonografi (USG) ses dalgaları aracılığıyla görüntü elde edilmesini sağlayan ve uzun yıllardır tıpta kullanılan bir yöntemdir. Çalışma prensibi; vücuda yüksek frekanslı ses dalgaları göndererek, farklı yoğunluklardaki doku yüzeylerinden yansiyarak dönen dalgaların algılanması ve bir işlemci yardımıyla görüntüye dönüştürülmesidir (22).

Ses mekanik bir basınç dalgasıdır. Yayılabilmesi için hava, su, doku gibi bir ortama ihtiyaç duyar ve bulunduğu ortamdaki partiküllerin ileri ve geriye doğru hareketine neden olur. Tanısal radyolojide genellikle 2.5 MHz ile 14 MHz aralığında ses dalgaları kullanılır (22).

Sesin frekansı arttıkça dalga boyu kısalır ya da frekans azaldıkça dalga boyu artar. Bunun uygulamalar açısından önemi ise; ses dalgasını frekansı azaldıkça dalga boyunun artması nedeniyle daha derin dokulara penetrasyonun artması, frekans arttıkça da dalga boyunun kısalması nedeniyle dokuya penetrasyonun zayıflamasıdır (22).

Ultra sesin elde edilme prensibinin temelinde piezo-elektrik (basınç-elektrik) olayı yatmaktadır. Piezo-elektrik olayında, kuartz gibi bazı kristallere elektrik enerjisi uygulandığında kristaller şekil değiştirerek, genişleyip daralmakta, bu titreşimler de ses dalgalarının oluşmasına neden olmaktadır. Dokuya yayılan bu ses dalgası ortamın özelliklerine göre yayılmakta ve bir kısmı geri dönmektedir. Bu dönen ses dalgası piezo-elektrik kristallerinin şeklinin yeniden değişmesine, bunun sonucunda da akustik enerjinin elektrik enerjisine dönüşmesine ve gri skalada görüntünün ortaya çıkmasına neden olur. Bu şekilde enerji çevirici maddelere transduser (çevirici), bunu taşıyan başlığa ise prob (başlık) adı verilir (22).

Ses dalgası havada 330 m/sn hızla hareket ederken, suda bunun yaklaşık 5 katı hızda hareket eder. Ses dokulardan geçerken, absorpsiyon ve yansıma nedeniyle yoğunluğu azalır. Absorpsiyon sesin frekansı, dokunun absorpsiyon katsayısı ve doku kalınlığı ile doğru orantılıdır. Yansıma ise dokuların atom ve moleküllerinin ses dalgasının oluşturduğu harekete gösterdiği direnç (akustik empedans) farklılıkları ile ilgilidir (22).

## **8A. Problar**

Prob USG cihazında en önemli parçadır. Bunun yanı sıra en pahalı ve en kolay hasarlanabilir kısımdır. Modern problar piezo-elektrik etkisi ile çalışır. Probun yüzeyine yakın piezo-elektrik kristalleri ısıya son derece

duyarlıdır. Kristallerin yapısı bozulacağından probun ısı ile steril edilmemelidir (22).

Eğimli (Curved) prob geniş alanları taramak için iyi bir seçenektir. Ses dalgaları probdan çıktıktan sonra giderek yayılır ve probdan uzaklaştıkça aralarındaki mesafe giderek genişler. Proba yakın mesafede ses dalgalarının birine yakın oluşu lateral rezolüsyon daha iyi olmasını sağlarken derinlik arttıkça rezolüsyon kaybolur. Eğimli probun düşük frekans üreterek doku mükemmel penetre olurlar (22).

Düz (Linear) prob ile ses dalgaları birbirine paralel bir şekilde dokuya gönderilir. Bu nedenle lateral rezolüsyon derinlik artmasına rağmen korunur. Ancak yüksek frekanslı olması nedeniyle dokuyla daha çok etkileşime gireceği için penetrasyonu zayıftır. Bu nedenle düz probun yüzeysel yapıların incelenmesi ve vasküler girişimlerde tercih edilen prob çeşididir (22).

Faz array kardiyak probun ise ses dalgasının tek noktada oluşturulup yayıldığı kaplama alanı dar problardır. Bu nedenle iki kosta arasına yerleştirilebilir ve kalp ile ilgili detaylı görüntü alınabilir. Ses dalgası eğimli probtan farklı olarak tek bir noktadan çıkar ve giderek yayılır. Probdan uzaklaştıkça ses dalgaları arasındaki mesafe artar. Ultrasonografi uygulamalarında probun yerleşimine göre pek çok görüntü karesi elde edilebilmekle birlikte temel olarak coronal, transverse, median ve sagittal plan üzerinden değerlendirilir (22).

### **8B. Santral Venöz Kanülasyonda Ultrasonun Yeri**

SVK ucunun bulunması gereken yer ile ilgili tam olarak bir fikir birliği olmasa da Avrupa ve Amerika kılavuzlarının çoğunda SVK alt üçte birlik kısmı ve sağ atriumun üst kısmı doğru pozisyon olarak kabul edilir (23).

Geleneksel olarak SVK'ler, anatomik yapılar ve venlere komşu olan arter palpasyonu yardımıyla landmark tekniğine göre takılır. Landmark tekniği SVK yerleşim bölgesindeki anatomik varyasyonları ayırt edemez. Anatomik varyasyonların yanı sıra özellikle onkolojik hastalar ve kritik hastalarda

yaygın olan venöz tromboz nedeniyle kateterizasyon imkânsız hale gelebilir(24). Anatomik varyasyonlar ve venöz trombüsler anatomik landmark tekniğiyle kolaylıkla tespit edilemez. USG ise anatomik yapıları ve venin bütünlüğünü kolaylıkla gösterir, bu sayede istenmeyen arteriyel kanülasyonlar ve başarısız kanülasyonlar engellenmiş olur (25).

SVK kanülasyonu için en uygun prob yüksek frekanslı transduseri (5-15 MHz) olan lineer problardır. Bu problar genellikle 20-50 mm derinliğindeki anatomik yapıları yüksek çözünürlük ile gösterir (26).

USG ekranında prob damara göre transverse yerleştirilirse kısa aks görünümü, longitudinal olarak yerleştirilirse uzun aks görünümü oluşur. “Out of plane” ve “in plane” terimleri iğnenin proba görü durumunu belirtir (25).

Ultrason kılavuzluğunda SVK yerleşiminde sırayla şu adımlar izlenir

- Giriş bölgesindeki anatomi ve venin yerleşimi tanımlanır
- Venin açıklığı doğrulanır
- Gerçek zamanlı ultrason kılavuzluğunda vene iğneyle girilir
- İğnenin ven içindeki yeri doğrulanır
- Kateter telinin damar içindeki yeri doğrulanır
- Kateterin damar içindeki yeri doğrulanır (25)

## **9. İnternal Juguler Santral Ven Kateterinin Ucunun Doğrulanmasında Ultrasonun Yeri**

SVK'leri kullanmadan önce süperior vena kavaya doğru yerleşimi ve pnömotoraks ekartasyonu yapılmalıdır. Her ikisi de genellikle göğüs röntgenogramı ile doğrulanır. Hatalı yerleşimler yanlış SVB ölçümü, hatalı tedavi infüzyonları, aritmiler ve daha nadirde olsa perforasyona neden olabilir (27–29).

SVK'lerin kullanılabilmesi için göğüs röntgenogramı ile yerinin doğrulanması ve pnömotoraksın ekarte edilmesi önkoşuldur. Göğüs röntgenogramı her ne kadar yer doğrulanması için altın standart olarak gösterilse de SVK ucunun yeri yaklaşık olarak belirlenir. Zaman kaybının yanı

sıra bu prosedür maliyetle beraber radyasyon maruziyetine neden olur. Günümüzde portabl ultrason cihazları gerçek zamanlı olarak SVK takılmasında kullanılmaktadır. Bununla beraber, hızlı ve doğru bir şekilde transtorasik ekokardiyografi (TTE) kullanılarak kılavuz telin sağ atriumdaki pozisyonu görüntülenebilir, lineer USG probu ile de pnömotoraks dışlanabilir (30).

### **10.İnternal Juguler Santral Ven Kateterinin Ucunun Doğrulanmasında Elektrokardiyografinin Yeri**

SVK'nın ucunun bulunduğu konumu, kateterin kendisi ya da içindeki kılavuz telinin intravasküler (intrakaviter) bir elektrot gibi çalışarak, standart yüzeysel EKG deki kırmızı(sağ omuz) elektrotunun yerini almasıyla tespit edilir. EKG monitörü intrakaviter elektroda bağlandığında DII ekstremite derivasyonunda p dalgasının şekli ve yüksekliği, kateter venöz sistemden kalbe doğru ilerletildikçe değişir (23). Bu metot ilk kez 1949 yılında tanımlanmıştır (31). 1960'lı yıllarda ki ilk deneyimlerden sonra 1980'li yıllarda özellikle Avrupa'da çeşitli SVK'ların ucunu doğrulamada yaygın olarak kullanılmıştır (32).

Intrakaviter EKG, kateterin kendisini bir endovasküler elektrot olarak kullanır. Kalpteki aksı, p dalgasının aksına benzer olduğu için DII derivasyonu tercih edilmelidir. P dalgasındaki değişiklikler sağ atrium kaynaklı elektriksel alana yakınlığı yansıtır. P dalgası sivrildikçe sağ atrium daha yakınlaşmış demektir. P dalgası:

- Sağ atriuma yaklaştıkça boyutu artar
- Sağ atrium girişinde en yüksek boyutundadır
- Sağ atriuma girince küçülür ve bifazik olur
- Sağ atriumdan çıkıp vena kava inferiora girince negatifleşir
- İnterior vena kava yerine sağ ventriküle girilince yüzeysel EKG'deki ventriküler ektopik atıma benzer (23)

İntrakaviter elektrot venöz sistemden kalbe doğru ilerlerken P dalgası amplitüdü ve şekli sırayla şu şekilde değişir:

- İntrakaviter elektrot SVK'nın dışında iken: P dalgası boyu yüzeydeki cilt elektrotundaki kadardır.
- SVK(süperior üçte birlik kısım): P dalgasının amplitüdü artmaya başlar
- SVK(süperior-medyum üçte birlik kısım): P dalgası boyu maksimal boyun üçte biri kadardır
- SVK(medyum-alt üçte birlik kısım): P dalgası boyu, maksimal boyun yarısı kadardır.
- Sağ atriuma yakın SVK kısmı(1 cm):P dalgası boyu maksimal boyun üçte ikisi kadardır
- Sağ atrium: P dalgası maksimal boyuttadır
- Atrium içi: P dalgası küçülür ve bifazik olur
- İnfereior vena kava: Negatif P dalgası
- Sağ ventrikül: Ventriküler ektopik atım şeklinde P dalgası

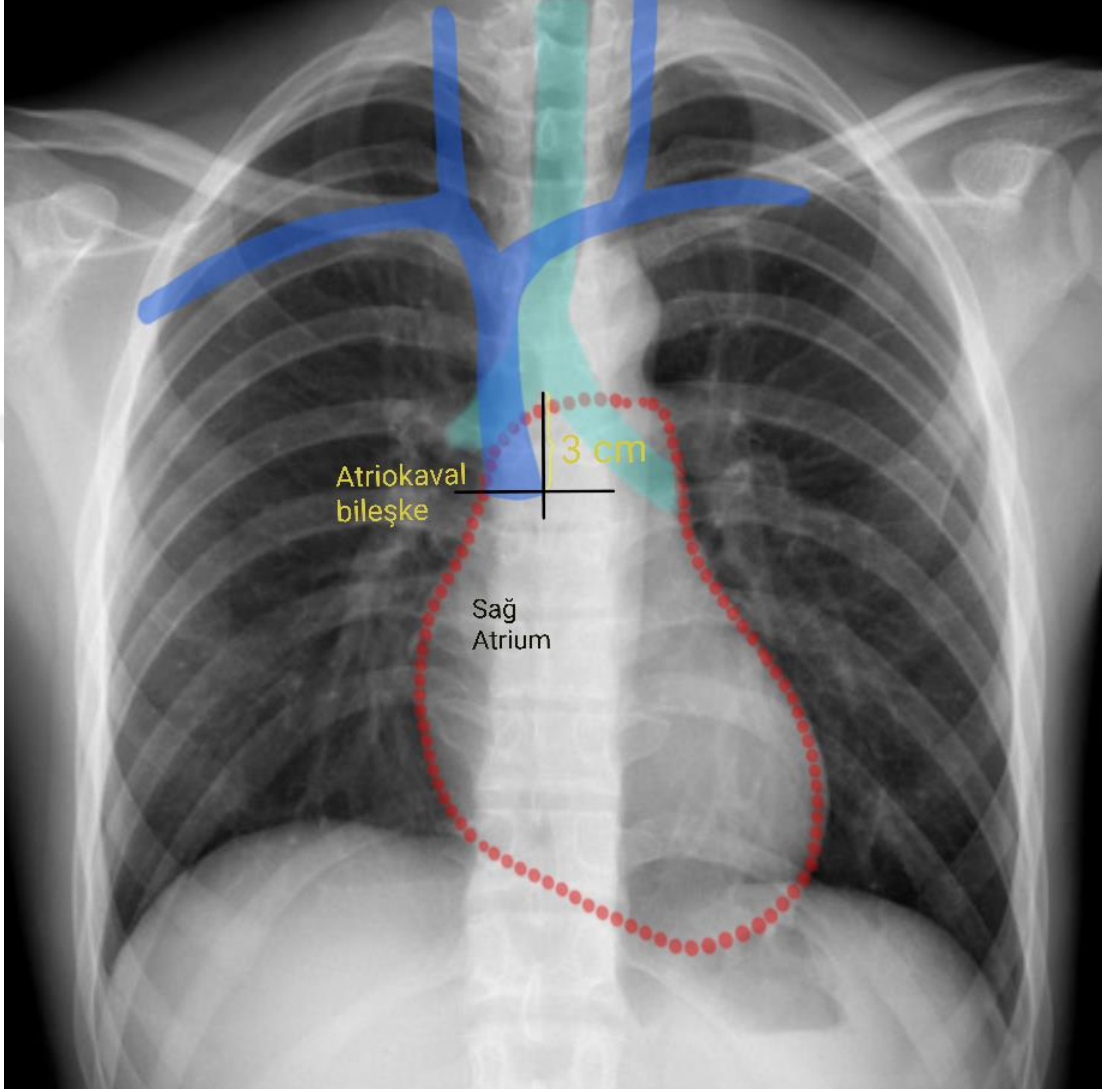
P dalgasında herhangi bir değişiklik görülmemişse kateterin atriokaval bölgeye ulaşmadığı, yanlış yerleştiği varsayılır (23).

### **11.İnternal Juguler Santral Ven Kateterinin Ucunun Doğrulanmasında Röntgenogramın Yeri**

Geleneksel olarak standart anteroposteriyor göğüs röntgenogram malpozisyon ve kateter ucunun yerini saptamada altın standart olarak kabul edilir (33). Çeşitli anatomik işaretlere kıyasla, kardiyovasküler mediastinum ile aynı düzlemde ve sağ atrium ile kesin ve sabit bir ilişkisi olması nedeniyle trakeal karina diğerlerine göre en daha güvenilirdir (34,35). Kalp ve venöz yapıların karinanın ilişkisi şu şekildedir (Şekil-1):

- Süperior vena kava-Sağ atrium bileşkesi: Karinanın 3 cm altı
- Süperior vena kavanın alt üçte birlik kısmı: Karinanın altındaki 3 cm'lik mesafe

- Sağ atriumun üst üçte birlik kısmı: Karinanın altındaki 3 ile 5 cm arasındaki mesafe (23)



Şekil 1: Kalp, vasküler yapılar, atriokaval bileşke ve karinanın röntgenogramdaki görünümü

## GEREÇ VE YÖNTEM

Bursa Uludağ Üniversitesi Tıp Fakültesi Sağlık Uygulama ve Araştırma Merkezinin 15.09.2019 tarih ve 2019-19/18 sayılı tıbbi araştırmalar etik kurul kararı ile Bursa Uludağ Üniversitesi Tıp Fakültesi Sağlık Uygulama ve Araştırma Hastanesi ameliyathanesinde 01.10.2019–30.03.2020 tarihleri arasında sağ internal juguler santral ven kateteri takılan hastalar incelendi. Tüm olguların bilgilendirilmiş onamları alındıktan sonra çalışmaya dahil edildi

Çalışmaya katılmaya onay vermeyenler, koagülasyon bozukluğu, işlem uygulanacak bölgede enfeksiyonu olanlar, subkostal ultrasonografik görüntülemeyi engelleyen yakın zamanlı geçirilmiş abdominal ya da torasik cerrahi hikayesi olanlar, disritmisi (atrial fibrilasyon-flatteri) olanlar, intrakardiyak kateteri olan hastalar, <18 yaş altında olan hastalar, sağ juguler ven kateterizasyonu dışındaki santral venöz girişim alanı kullanılanlar çalışmaya dahil edilmedi.

Hastaların demografik özellikleri; Amerikan Anestezi Cemiyeti (ASA; American Society of Anaesthesiologist) risk sınıflama değeri, yaş, cinsiyet, yandaş hastalıkları, vücut kitle indeksi (VKİ), cerrahi operasyon türü kayıt edildi.

Olguların tümü operasyon öncesinde genel anestezi uygulanacağı için en az 6 saat aç bırakıldı. Hastalar ameliyathaneye alındıktan sonra standart ASA önerisi olan kalp atım hızı (KAH), kan basıncı, periferik oksijen saturasyonu (SpO<sub>2</sub>), 3 derivasyonlu elektrokardiyografi analizini içeren monitörizasyonu yapıldı.

Ultrasonografi ve santral venöz kateterizasyon işlemi, yeterliliği kabul edilmiş tek bir uygulayıcı hekim tarafından yapıldı.

Hastalar genel anestezi indüksiyonu sonrası entübe edildi. Steril koşullarda santral kateter yerleştirilmesi yönergesine uygun olarak hazırlık ve

işlemler gerçekleştirildi. Hastalar kateterizasyona hazırlık döneminde olası hava embolisi riskin azaltılması ve kateterizasyonu kolaylaştırmada katkı sağlayan ven çapı artışı için 15 derece trendelenburg pozisyonuna getirildi. Hastanın başı kateterin takılacağı tarafın karşı tarafına doğru 15 derece rotasyon yaptırıldı. SVK'lerin tamamı sağ internal juguler vene takıldı. Santral venöz kateter takılmadan önce çekilen standart EKG; Ekstrakorporeal Ekstremitte derivasyonlu EKG olarak tanımlandı. Bu EKG çekiminde D<sub>II</sub> derivasyonunda p dalgası boyutu (amplitüdü) incelendi. Ekstremitte D<sub>II</sub> derivasyonunda p dalgasının boyu maksimum 0,25 mV kabul edildi(36)

Bütün hastalara Certofix Trio V720 (B Braun®) 7 French, üç lümenli santral venöz kateter takıldı. Ekstrakorporeal ve intrakaviter EKG çekiminin kolaylaştırılması için Certodyn® Universal Adapter, sağ kol elektroduna bağlandı. Bütün hastalarda General Electric LOGIQ e R7 model ultrasonografi cihazı kullanıldı.

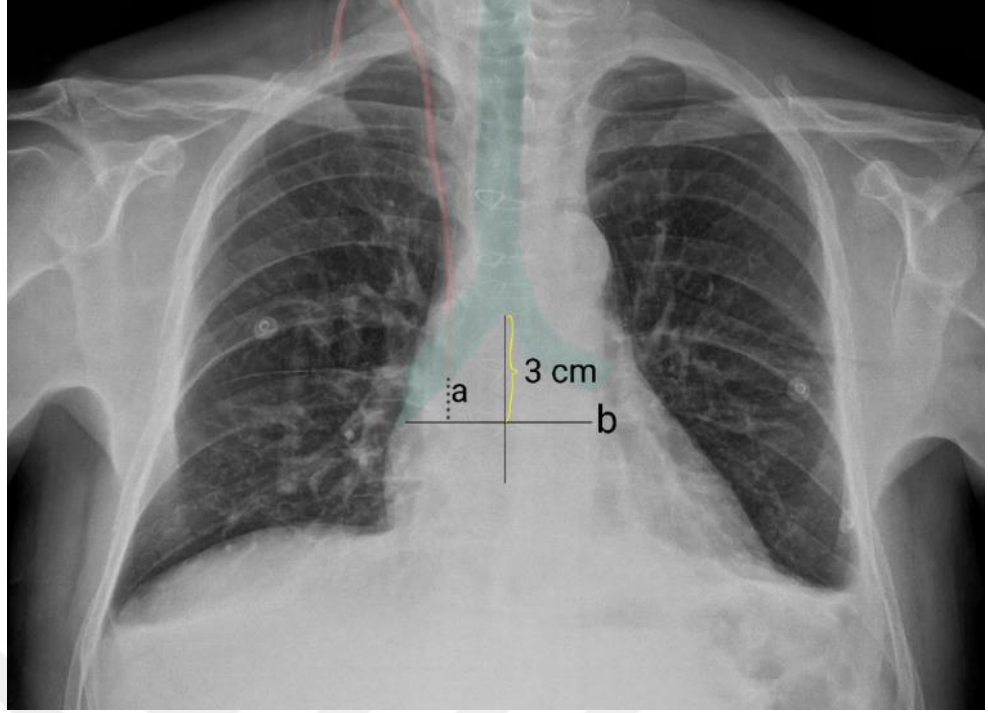
Kateterin takılacağı bölge seçildikten sonra steril bir şekilde örtülmüş lineer USG (12 mHz) probu ile sağ İJV'nin kısa aksı görüntüledikten sonra out of plane tekniği ile kateter setinden çıkan enjektör iğnesi ile vene girildi ve kan aspire edildi. Kılavuz tel enjektör iğnesinden damar içerisine gönderildi ve iğne damardan çıkarıldı. Kılavuz tel üzerinden dilatör geçirilerek cilt ve cilt altındaki dokular genişletildi. Dilatör çıkarıldıktan sonra kılavuz tel üzerinden üç lümenli santral kateter ilerletildi ve kılavuz tel, üzerindeki klemp çizgisi görünene kadar geri çekildi. Setten çıkan klempin bir ucu kılavuz tele takıldıktan sonra diğer ucu, intrakaviter EKG ile ekstrakorporeal (yüzeysel) EKG arasındaki değişimi sağlayan adaptöre bağlandı ve intrakaviter EKG çekimi için adaptör üzerindeki anahtar açıldı. Aşağıda belirtilen ölçümler yapıldı.

1. Aşama: p dalgasının en sivri olduğu yere (atriokaval bileşke) kadar kateter ilerletildi, intrakaviter EKG kaydı, p dalgası kaydı alındı.
2. Aşama: Kateterin uygun yerleşimi için p dalgasının boyunun yarısı kadar olan mesafeye (yaklaşık olarak atriokaval bileşkenden vena

kava süperiorun maksimum 1/3'ü kadar uzaklık) geri çekildi, EKG çekimi yapıldı, p dalgası amplitüdü kayıt altına alındı.

Ayrıca bu mesafede kateter ucu yerleşim yerinin atriokaval bileşkeye olan uzaklığı ultrason kullanılarak ölçüldü. Ölçümler yapılırken ultrasonda sağ kalp boşlukları ve vena kavanın görselleştirilmesine olanak sağlayan subkostal pencereden inceleme yöntemi kullanıldı (35).

3. Aşama: Ultrason ile kateter ucunun en uygun olduğu yer olarak belirlenen atriokaval mesafeden 1.5 cm uzaklıkta belirlenen yere kateter ucu ilerletilerek, bu düzeyde EKG çekildi, p dalgası analizi yapıldı. Ayrıca bu mesafede kateter ucu ile cilde tespit mesafesi ölçüldü.
4. Aşama: Kateter ucu yeniden 2. aşamadaki seviyeye ilerletildi. Bu mesafede cilde tespit edildi. Kateter ucu ile cilt mesafesi ölçüldü. Hasta cerrahi sonrası servis yada yoğun bakım ünitesine alındığında oturur pozisyonda posterior/anterior akciğer röntgenogramı çekildi. Röntgenogramda ölçüm yöntemi; karinadan 3 cm aşağısı atriokaval bileşke olarak kabul edildi. Bu noktadan geçen yatay bir doğru (b) ile kateter ucu arasındaki dikey (a) mesafe ölçüldü (Şekil 1). Röntgenogram ölçümleri aynı araştırmacı tarafından yapıldı.



Şekil 2 Röntgenogramda santral venöz kateter ucu- atriokaval bileşke mesafesinin hesaplanması

### **İstatistiksel Analiz:**

İstatistiksel analizlerde SPSS (Statistical Package for Social Science) (26. Version) istatistik programı kullanıldı. Öncelikle verilerin tanımlayıcı istatistikleri yapıldı. Değerleri ortalama± standart sapma ya da ortanca ( en düşük- en yüksek), frekans(n), ilgili yüzde (%) değerleri ve oran olarak verildi. Değişkenlerin dağılımı Kormogorov-Simirnov testi ile ölçüldü. Bağımlı nicel verilerin analizinde Wilcoxon testi kullanıldı. Korelasyon analizinde sınıf içi korelasyon (ICC) testi kullanıldı. İstatistiksel olarak  $p < 0.05$  değeri anlamlı kabul edildi.

## BULGULAR

Çalışmaya sağ internal juguler venden kateterizasyon yapılan toplam 107 hasta dahil edildi. Ancak hastalardan 4 tanesinde ileri derecede skolyoz olması nedeniyle çalışma dışında bırakıldı, 103 hasta dahil edildi.

Hastaların demografik verilerin dağılımları, altta yatan hastalıkları, ASA sınıflamasına göre dağılımları, operasyon türleri kayıt edildi (Tablo 1). Tüm hastaların yaş ortalaması 60,8 ±11,5/ yıl, %67'si (n=69) erkek idi. Ortalama VKİ 26,8±2,7 kg/m<sup>2</sup> bulundu. Hastalar en fazla (%60.2'si) koroner bypass greftleme cerrahisi geçirenler olup, ASA sınıflamasına göre en fazla ASA III (%60.8) hastalar çalışmada yer aldı.

Çalışmaya dahil edilen hastaların hiçbirinde santral venöz kateter yerleştirilmesi sırasında herhangi bir komplikasyon gözlenmedi.

**Tablo 1: Demografik bilgiler, ASA dağılımları**

Yaş (yıl)*	60,8±11,5
Cinsiyet (K/E)(n)	34/69
Boy (cm)*	1,64±0,09
Ağırlık (kg)*	72,4±9,9
VKİ (kg/m <sup>2</sup> )*	26,8±2,7
ASA (n)	
I	13
II	20
III	70
Yandaş Hastalık(n)	
-Hipertansiyon	54
- DM	29
- Kalp Yetmezliği	11
-Kronik AC Hastalığı	11
-Diğer hastalıklar	10
Operasyon Türü(n)	
-CABG	62
-Whipple prosedürü	16
-MVR	7
-AVR	5
-Diğer	13

\*ort ±SS K:Kadın, E:Erkek VKİ: Vücut Kitle İndeksi, ASA: ASA (Amerikan Anestezi Cemiyeti) Sınıflandırması, CABG: Koroner Arter Bypass Greftleme Ameliyatı MVR: Mitral kapak replasmanı, AVR: Aort kapak replasmanı, DM: Diabetes mellitus, AC: Akciğer

Santral venöz kateter EKG yöntemine göre yerleştirildiğinde p dalgasının en sivri olduğu yerde boyutu  $0.87\pm 0.26$  mili volt (mV) olarak tespit edildi.

P dalgasının maksimal p dalgasına oranı  $\frac{1}{2}$  olduğu yerde p değeri  $0.49\pm 0.14$  mV olarak tespit edildi. P dalgasına göre uygun görülen bu mesafe ultrason ile izlendi. Kateter ucu ile atriokaval bileşke arası mesafe olarak  $3.08\pm 0.55$  cm olarak ölçüldü.

EKG yöntemi ile USG yöntemi karşılaştırıldığında kateter ucu ile atriokaval mesafe ölçümü ve bu seviyedeki p dalgası boyutu ölçüm değerleri karşılaştırıldığında EKG yöntemine göre kateter ucu ile atriokaval mesafe ile USG yöntemine göre ölçüm değerlerinden daha uzun, p dalgası değeri ise daha düşük boyutta olup, istatistiksel olarak anlamlı saptandı  $p < 0.05$  (Tablo 2).

**Tablo-2: EKG ve USG metodlarının karşılaştırılması**

	EKG metodu	USG metodu
Kateter ucu-atriokaval mesafe(cm)*	$3,08\pm 0,55$	$1,67\pm 0,34$
Kateterin uygun yerinde ki p dalgası boyutunun, p dalgasının en sivri olduğu yerdeki değerine oranı*(mV)	$0,57\pm 0,07$	$0,72\pm 0,11$
Kateterin uygun yerindeki p dalga amplitüdü(mV)*	$0,49\pm 0,14$	$0,62\pm 0,18$

\*ort  $\pm$ SS mV: Milivolt, EKG:elektrokardiogram, USG:Ultrasonografi

EKG metoduna göre SVK'nın cilde tespit edilmesi gereken mesafe ortalama  $14,5\pm 1,5$  cm, USG metoduna göre uygun denilen yerde; SVK'nın cilde tespit edilmesi gereken mesafe  $15,9\pm 1,7$  cm olarak ölçüldü. USG metoduna göre SVK'in cilde tespit edilmesi gereken mesafe EKG ye göre anlamlı olarak daha yüksekti ( $p < 0.05$ ). USG ve EKG metodlarıyla cilt mesafesi ölçümleri arasında anlamlı pozitif korelasyon gözlemlendi ( $p=0.000 / r=0.945$ ).

SVK'nın en uygun yerindeki p dalgasının/en sivri olduğu yerdeki p değerine oranı USG ye göre hesaplanan oran, EKG ye göre hesaplanan orana göre istatistiksel olarak anlamlı olarak daha yüksekti ( $p < 0.05$ ) (Tablo 2).

SVK'nın en uygun yerindeki p dalgası amplitüdünün maksimal p dalgası amplitüduna oranı USG metodunda, EKG metodunda göre istatistiksel olarak anlamlı olarak daha yüksekti ( $p < 0.05$ ) (Tablo 2).

Röntgenogram metoduna göre kateter ucu-atrionaval mesafe ortalama değerleri, EKG ye göre belirlenen mesafe ile karşılaştırıldığında anlamlı olarak daha düşüktü ( $p < 0.05$ ).

Atrionaval mesafe ölçüm değerleri Röntgenogram metodunda USG metoduna göre anlamlı olarak daha yüksekti ( $p < 0.05$ ).

**Tablo-3: Röntgenogram ile EKG metodlarının karşılaştırılması**

	Röntgenogram metodu	EKG metodu	USG metodu
Kateter ucu-atrionaval mesafe(cm)*	2,04±0,45	3,08±0,55	1.67±0.34

\*ort ±SS EKG:elektrokardiogram, USG:Ultrasonografi

Ekstremitte derivasyonlarında normalde p dalga boyu maksimum 0,25 mV iken(36) çalışmamızda ekstrakorporeal DII derivasyonunda p dalgası ortalama 0,10±0,05 mV olarak ölçüldü. USG ye göre p dalgası amplitüdü EKG den anlamlı olarak daha yüksekti ( $p < 0.05$ ). EKG ve USG'nin p amplitüdü arasında anlamlı pozitif korelasyon gözlenmiştir ( $r=0.857/ p=0.000$ ) (Tablo-2). P nin normal boyutu ile EKG nin en sivri boyutu arasında anlamlı negatif korelasyon gözlenmiştir ( $p=0.030 /r= -0.214$ ).

## TARTIŞMA VE SONUÇ

Bu çalışmada temel olarak intraoperatif dönemde sağ internal juguler venden yapılan santral venöz kateterizasyonlarda kateter ucunun yerinin belirlenmesinde EKG'deki p dalgası amplitüd değişikliklerine göre belirlenen yerin atriokaval mesafeye uzaklığı ve ultrason yönteminde göre uygun yer olarak belirlenen (atriokaval bileşkenden 1.5 cm uzaklıkta) kateter ucu yerinin p dalgası amplitüd değişiklikleri incelenmiştir. Ayrıca EKG p dalgasına göre uygun olarak belirlenen mesafenin röntgenogramdaki yerinin analizinin yapılması araştırılmıştır.

Santral venöz kateterizasyon birçok kritik hasta tedavisi ve cerrahinin önemli bir parçasıdır. SVK ucunun bulunması gereken yer ile ilgili tam olarak bir fikir birliği olmasa da Avrupa ve Amerika kılavuzlarının çoğunda süperior vena kavanın alt üçte birlik kısmı ve sağ atriumun üst kısmı doğru pozisyon olarak kabul edilir (37,38).

Jeon ve ark.'nın (39) sağ İJV'e SVK takılan 54 hastanın TEE incelemesinde SVK atriuma kadar ilerletilip p dalgası ekstrakorporeal EKG'deki normal boyutuna gelene kadar geri çekilmiş, p dalgası atriokaval bileşkeden yaklaşık 4 cm uzaklıktayken standart cilt üzerinden ölçülen bazal değerine döndüğü görülmüştür. Benzer yöntemle yapılan bir çalışmada; Ender ve ark.(40) 198 hastada TEE'de p dalgasının atriokaval bileşkeden  $3,3\pm 0,9$  cm yukarıda başlangıçtaki p dalga amplitüdüne döndüğünü bildirmişlerdir. Her iki çalışmada da p dalgasının normale döndüğü yer süperior vena kavanın üst üçte birlik kısmı olarak belirlenmiştir (23). Çalışmamızda EKG metodunda, SVK atriuma doğru ilerletildi, intrakaviter p dalgası amplitüdünün en sivri olduğu yer tespit edildikten sonra p dalgasının en sivri olduğu amplitüdün yarısı miktarda olacağı yere kadar çekildi. Bu p dalgası amplitüdünde kateter-atriokaval bileşke arasındaki mesafeyi  $3,08\pm 0,55$  cm olarak ölçüldü. Amplitüd olarak normal seviyede olmamasına

rağmen atriokaval uzaklık, yapılan TEE çalışmaları ile benzer seviyede olduğu tespit edildi. Bu nokta süperior vena kavanın alt ve orta üçte birlik kısımlarının kesişimi olan yerdir. SVK'in süperior vena kavanın üst kısımlarına yerleşmesi kateter yanlış yerleşmesine bağlı olarak damar duvarı hasarı, kateter malpozisyonu, santral venöz basıncının yanlış ölçülmesine neden olabilir (5). Bu komplikasyonların görülme ihtimalini azaltması nedeniyle SVK ucunun süperior vena kavanın alt üçte birlik kısmında bırakıldı.

Jugular venden yapılan kateterizasyonlarda takılan tarafın zorlukları ve komplikasyon oluşturabilme sıklıkları farklılık göstermektedir. Sol İJV'den yapılan kateterizasyonlara bağlı olarak subklaviyan ven bileşkesinde 90 derecelik açılanmayla karşılaşılması, yerleşim yeri ve damar duvarına kateter ucunun dayanması gibi sorunların yanında, sol İJV'den yapılan bu kateterizasyona bağlı olarak duktus torasikus yaralanması ortaya çıkabilmektedir (41). Bizim çalışmamızda tüm kateterizasyonlar sağ İJV'den yapılmış olup sağ jugular ven-süperior vena kavanın anatomik uyumu, sağ İJV'nin sol İJV'e göre daha geniş olması, açılanmanın olmaması, kan akımının doğrusal etkisi nedeniyle kateter ucunun süperior vena kavadaki ilerlemesinde, kateter ucu yerleşimine ait bir komplikasyonlar oluşmamasına neden olmuştur. Çalışmamızın amacının p dalgası amplütüd değişikliklerinin kateter ucu yerinin belirlenmesine olan etkisinin olması nedeniyle, sağ İJV'den yapılan kateterizasyonlar çalışmaya alınmıştır. SVK kateter takılmasında sağ- sol İJV, subklavian ven veya periferik santral ven kateterizasyonlarının karşılaştırılmaları yapılmamıştır.

Santral venöz kateterizasyonu esnasında oluşan intrakaviter p dalga değişiklikleri (normal QRS dalgası varlığında) kateter ucunun kalp veya vasküler yapılar içindeki yerleşim yeri hakkında bize yol göstericidir. Wang ve ark.'nın (42) yaptığı çalışmada yaş, cinsiyet, boy, ağırlık ve kalp hızının intrakaviter p dalgası amplütüdü üzerine etkileri olmadığı bildirmişlerdir. Aynı çalışmada kateter yerleşim yeri ve bazal p dalgası boyunun ise intrakaviter p dalgası amplütüdü değişiklikleri üzerine etkileri olduğu saptanmıştır. Bazal p dalga amplütüdü düşük olan hastaların intrakaviter p dalga amplütüdünün

daha yüksek olarak saptanmıştır (43). Ender'in ve ark.'nın (40) çalışmasında da p dalgası amplitüdü bazal p dalgasına eşitlendiğinde kateter ucu-atriokaval bileşke arasındaki mesafe  $3,3\pm 0,9$  cm tespit edilmiştir. Yaptığımız çalışmada EKG metoduna göre kateter ucu-atriokaval mesafe  $3,08\pm 0,55$  cm iken p dalgası amplitüdü  $0,49\pm 0,14$  mV'tur. USG metoduna göre kateter ucu-atriokaval mesafe  $1,67\pm 0,34$  cm iken p dalgası amplitüdü  $0,62\pm 0,18$  mV'tur. EKG metodunda kateter ucu-atriokaval mesafe, USG metodunun yaklaşık 2 katı olmasına rağmen p dalga boylarında korelasyon görülmemiştir. Ender ve ark.'nın (40) çalışmasında p dalgası normale döndüğü yerdeki atriokaval mesafe bizim çalışmamızdaki ölçülen atriokaval mesafeyle uyumlu olduğu görülmüştür. Kateterin atriokaval mesafeden uzaklaştığı ölçüde p dalgasının küçülmemesi sinoatrial düğümden yayılan elektrik akımının direkt olarak kateter teli ve kan yolu iletimi dışında kateter telinin vasküler duvara teması ve periferdeki dokunun iletimi taşımasından kaynaklanıyor olabilir.

Santral venöz kateterizasyonda girişim yapılacak bölgenin vasküler yapısının gösterilmesinde USG sık kullanılmakla beraber, SVK'nin kalp veya venöz yapılar içerisindeki konumunu gösterilmesinde de kullanılabilir. SVK'nin tespiti için transözefagial, subksifoid transtorasik yada sağ supraklavikular fossa penceresinden ultrasonografi yapılabilir. TEE ile SVK takılan 198 hastada kateter ucu-atriokaval mesafe  $1,5\pm 0,40$  cm bulunmuştur (40). Galante ve ark.(5), subkostal eko penceresinden takılan 64 tane SVK'nin 59'unda hedeflenen bölge olan atriokaval bileşke ve üstündeki ilk 2,5 cm bölgeye başarıyla yerleştirilmiştir. Kim ve ark.'nın (44) sağ supraklavikular fossa penceresinden yapılan USG eşliğinde takılan kateterlerde TEE ile kateter ucu-atriokaval mesafe ortalama 2,3 cm bulunmuştur. Sağ subksifoid pencereden yaptığımız USG'de atriokaval-kateter ucu arasındaki mesafeyi  $1,67\pm 0,34$  cm olarak tespit ettik. P dalgasını etkileyen etmenlerden bağımsız olarak USG ile gerçek zamanlı olarak kateter ucu, vasküler yapı , atriokaval bileşkenin görülmesi nedeniyle hedeflenen yere daha başarılı bir kateter yerleştirilmesi gerçekleştirilebilmiştir.

Çalışmamızda bütün SVK'lar sağ İJV'e krikoid hizasında USG eşliğinde Seldinger metoduyla takıldı. EKG ve USG metodlarında SVK

ucunun doğru olduğu düşünöldüğü yerde kateter üzerinde bulunan işaret noktaları vasıtasıyla cilt-kateter ucu arasındaki mesafe hesaplandı. EKG metodunda SVK'nin ciltte görölen mesafesi  $14,5\pm1,5$  cm iken USG metodunda  $15,9\pm1,7$  cm bulunmuştur. SVK'in doğru yerleşimini sağlamak için formöller, röntgenogram, intrakaviter EKG ve USG sıklıkla kullanılmaktadır (42). Yapılan bir TEE çalışmasında cilt-atrionkaval bileşke arasındaki mesafe  $17.8 \pm 1.3$  cm bulunmuş ve sağ İJV'den takılacak SVK'lerin 15 cm'den fazla mesafede tespit edilmemesi önerilmiştir (7). Atrionkaval bileşkenin 1 cm üstü ve altının hedeflendiği bir çalışmada cilt mesafesi EKG grubunda  $12.64\pm0.70$  cm bulunmuştur (45). Kim ve ark.(8), daha önce Peres formölüne (kateter cilde tespit mesafesi: boy/10 cm'de) göre SVK takılan 106 hastanın toraks BT'sini incelemiş, ölçölen mesafeyi  $14,8\pm0,8$  cm olarak bulmuşlardır (8). Çalışmalardaki cilde tespit mesafeleri farklı olmasının nedeni SVK'nın ucunun bırakılması gereken yerde görüş birliğinin olmaması olabilir. Bununla beraber Peres'in çalışmasındaki gibi ortaya çıkan formöller ve landmark metodlarında seçölen anatomik yapılar, ırklar arasındaki vöcut ölçölerindeki deęişiklikler nedeniyle sonuçların farklı çıkmasına neden olabileceğini düşünöyoruz.

Gögüs röntgenogramı ile kateter pozisyonunu yorumlama hekimden hekime farklılık gösterebilmektedir. Atrionkaval bileşke röntgenogram üzerinde tam olarak tanımlanmamıştır (46). Röntgenogram SVK ucunun konumunu belirlemede yorumlayana göre deęişebilmektedir (47). Genellikle röntgenogramlar operasyondan sonra ve kateterin takılmasında uygulanan pozisyondan farklı pozisyonda genellikle ayakta veya oturarak çekölen Posterioanterior (PA) grafiye göre deęerlendirilmektedir. PA akcięer grafisi genellikle kateter takılmasından sonra genellikle postoperatif dönemde ve genellikle de ayakta- yatakta oturur pozisyonda çekölmelerinden dolayı karina-atrionkaval mesafe deęişebilmektedir. Kateterin cilde tespit edilmesi ile birlikte kateter ucu röntgenogramda daha yukarda bir yerde görölmektedir. Bizim çalışmamızda ameliyathanede supin ve 15 derece trendelenburg pozisyonunda yapılan kateterizasyonda, EKG yöntemine göre tespit edilen kateter ucu ile atrionkaval bileşke  $3,08\pm0,55$  cm olarak ölçölmüş,

röntgenogramda ise kateter ucu-atriokaval mesafe  $2,04\pm 0,45$  cm olarak tespit edilmiştir. Yaptığımız çalışmada röntgenogramlar ayakta yada yoğun bakım ünitesinde oturur pozisyonda çekildi. Atriokaval bileşkeye göre kateter ucu yerleştirilmesinde yöntemlerdeki farklılık buradan kaynaklandığı düşüncesindeyiz.

Subksifoid pencereden uygulanan USG ile transtorasik görüntülemeye kateter ve anatomik yapıların dinamik olarak görüntülenmesi, non invaziv olması ve EKG metodundaki p dalga amplitüdünü değiştiren faktörlerden bağımsız olarak işlev görmesi, röntgenogramdaki gibi hasta pozisyonundan etkilenmemesi ve atriokaval bileşkeyi gösteren landmark noktaları gibi indirekt ölçümleri olmaması diğer metodlara göre üstünlüğü sayılabilir.

EKG'ye göre uygun yer olarak belirlenen p dalgasının, maksimal p dalgası amplitüdüne oranının  $\frac{1}{2}$  olduğu yerde SVK ucunun atriokaval bileşkeye olan uzaklığı ( $3.08\pm 0,55$  cm) USG'ye göre belirlenen ( $1,67\pm 0,34$  cm) p değerleri arasında istatistiksel olarak korelasyon olsa da ( $.62 / .049$ ) uzunluk aralarında belirgin korelasyon görülmemiştir. QRS varlığında p dalgasına göre kateter yerleştirilmesi, kateterin sağ atriuma doğru yönelmesini göstermiştir. Ancak karşılaştırılan yöntemlere bakıldığında kateter ucunun yerleşim yeri farklılık göstermiştir.

Röntgenogram ile EKG metodu arasındaki SVK ucu-atriokaval mesafe farklılığın nedeni yöntemlerin uygulanması esnasında hastanın pozisyonun farklı olması buna bağlı olarak landmark olarak kabul ettiğimiz yapıların yerlerinin değişmesi olabilir.

Röntgenogramda, kateterin gönderilmesi hedeflenen bölgenin doğrudan görülememesi nedeniyle çalışmada kullandığımız landmark noktalarından farklı noktaların kullanılması EKG ile daha ilintili sonuç vermesini sağlayabilir.

Hasta başında kateter takılmasına baęlı olarak ortaya ıkabilecek olası komplikasyonların azaltılması ve kateterin yerinin belirlenmesinde USG daha pratik ve uygulamada kolaylık saęlayacaęı düşüncesindeyiz.



## KAYNAKLAR

1. Tan PL, Gibson M. Central venous catheters: The role of radiology. *Clin Radiol*. 2006;61:13–22.
2. Wang L, Liu ZS, Wang CA. Malposition of central venous catheter: Presentation and management. *Chin Med J*. 2016;129:227–34.
3. Ruesch S, Walder B, Tramèr MR. Complications of central venous catheters: Internal jugular versus subclavian access - A systematic review. *Crit Care Med*. 2002;30:454–60.
4. Krishnan AK, Menon P, Gireesh Kumar KP, Sreekrishnan TP, Garg M, Kumar VS. Electrocardiogram-guided technique: An alternative method for confirming central venous catheter tip placement. *Journal of Emergencies, Trauma and Shock*. 2018;11:276–81.
5. Galante O, Slutsky T, Fuchs L et al. Single-operator ultrasound-guided central venous catheter insertion verifies proper tip placement. *Crit Care Med*. 2017;45:994–1000.
6. Moureau NL, Dennis GL, Ames E, Severe R. Electrocardiogram (EKG) guided peripherally inserted central catheter placement and tip position: Results of a trial to replace radiological confirmation. *J Assoc Vasc Access*. 2010;15:8–14.
7. Yoshimura M, Nakanishi T, Sakamoto S, Toriumi T. Confirmation of optimal guidewire length for central venous catheter placement using transesophageal echocardiography. *J Clin Anesth*. 2016;35:58–61.
8. Kim WY, Lee CW, Sohn CH, Seo DW, Yoon JC, Koh JW, et al. Optimal insertion depth of central venous catheters—Is a formula required? A prospective cohort study. *Injury*. 2012;43:38–41.
9. Beheshti M V. A Concise History of Central Venous Access. *Tech Vasc*

- Interv Radiol. 2011;14:184–5.
10. Aubaniac R. Subclavian Intravenous Injection; Advantages and Technic. *Presse Med.* 1952;60:1456
  11. English IC, Frew RM, Pigott JF, Zaki M. Percutaneous cannulation of the internal jugular vein. *Thorax.* 1969;24:496–7.
  12. Peters JL, Belsham PA, Garrett CPO, Kurzer M. Doppler ultrasound technique for safer percutaneous catheterization of the infraclavicular subclavian vein. *Am J Surg.* 1982;143:391–3.
  13. Butterworth John F. Mackey David C. Wasnick John D. Morgan & Mikhail's, *Klinik Anesteziyoloji*, 5.Baskı. Güneş Tıp Kitapevi;2015. 1023–85
  14. Leib AD, England BS, Kiel J. Central Line. *StatPearls.* 2020
  15. Duffy M, Sair M. Cannulation of central veins. *Anaesthesia and Intensive Care Medicine.* 2007;8:7–20
  16. Ozan H. *Ozan Anatomi. Nobel Tıp Kitabevleri*; 2004. 228–230.
  17. Kelly LJ. The family of vascular access devices. *J Infect Prev.* 2009;10:7–12.
  18. Ahmadi J, Izadyar M, Ashjaei B et al. Study of Advantages and Disadvantages of Totally Implantable Venous Access Device. *Acta Med* 2006;44:199–202.
  19. Ganeshan A, Warakaulle DR, Uberoi R. Central venous access. *CardioVascular and Interventional Radiology.* 2007;30:26–33.
  20. Tercan F. Venöz Kateterizasyon İçin Girim Yolları Kateter Tipleri. *Türk Hematol Derneği Hematol Pratiğinde Uygulamalı Kateterizasyon Kursu.* 2008;16–22.
  21. Hamilton H, Bodenham AR. Central Venous Catheters. In: Hamilton H, Bodenham AR, editors. *Oxford, UK: Wiley-Blackwell 1st edition*; 2009. p. 87–9.

22. Kurtipek Ö, Alkış N, Işık B, Alanoğlu Z, editors. Klinik Anesteziye Ultrasonografi. In Akademisyen Kitabevi A.Ş.; 2018. p. 1–1.
23. Sandrucci S, Mussa B. Peripherally inserted central venous catheters. 2014th Edition. Springer.
24. Jenssen C, Brkljacic B, Hocke M et al. EFSUMB Guidelines on Interventional Ultrasound (INVUS), Part VI - Ultrasound guided vascular interventions. *Ultraschall in der Medizin*. 2016;37:473–6.
25. Saugel B, Scheeren TWL, Teboul JL. Ultrasound-guided central venous catheter placement: A structured review and recommendations for clinical practice. *Crit Care*. 2017;21:1–11.
26. Lamperti M, Bodenham AR, Pittiruti M, Blaivas M, Augoustides JG, Elbarbary M, et al. International evidence-based recommendations on ultrasound-guided vascular access. *Intensive Care Med*. 2012;38:1105–17.
27. Kujur R, Rao SM, Mrinal M. How correct is the correct length for central venous catheter insertion. *Indian J Crit Care Med*. 2009;13:159–62.
28. Czepizak CA, O’Callaghan JM, Venus B. Evaluation of formulas for optimal positioning of central venous catheters. *Chest*. 1995;107:1662–4.
29. Joshi A, Bhosale G, Parikh G, Shah V. Optimal positioning of right-sided internal jugular venous catheters: Comparison of intra-atrial electrocardiography versus Peres’ formula. *Indian J Crit Care Med*; 2008;12:10–4.
30. Amir R, Knio ZO, Mahmood F et al. Ultrasound as a Screening Tool for Central Venous Catheter Positioning and Exclusion of Pneumothorax. *Crit Care Med*. 2017;45:1192–8.
31. Neubauer A - P. Percutaneous central iv access in the neonate: experience with 535 silastic catheters. *Acta Pædiatrica*. 1995;84:756–60.

32. Pittiruti M, la Greca A, Scoppettuolo G. The electrocardiographic method for positioning the tip of central venous catheters. *J Vasc Access*. 2011;12:280–91.
33. Royer T, Earhart A. Taking the leap from PICC placement to tip placement. *J Assoc Vasc Access*. 2007;12:148–55.
34. Aslamy Z, Dewald CL, Heffner JE. MRI of central venous anatomy: Implications for central venous catheter insertion. *Chest*. 1998;114:820–6.
35. Pittiruti M, Bertollo D, Briglia E et al. The intracavitary ECG method for positioning the tip of central venous catheters: Results of an Italian multicenter study. *J Vasc Access*. 2012;13:357–65.
36. Meek S, Morris F. Introduction. II—Basic terminology. *BMJ*;324:470–3.
37. Bishop L, Dougherty L, Bodenham A, Mansi J, Crowe P, Kibbler C, et al. Guidelines on the insertion and management of central venous access devices in adults. *Int J Lab Hematol*. 2007;29:261–78.
38. Pittiruti M, Hamilton H, Biffi R, Macfie J, Pertkiewicz M. ESPEN Guidelines on Parenteral Nutrition: Central Venous Catheters (access, care, diagnosis and therapy of complications). *Clin Nutr*. 2009;28:365–77.
39. Jeon Y, Ryu HG, Yoon SZ, Kim JH, Bahk JH. Transesophageal echocardiographic evaluation of ECG-guided central venous catheter placement. *Can J Anesth*. 2006;53:978–83.
40. Ender J, Erdoes G, Krohmer E, Olthoff D, Mukherjee C. Transesophageal Echocardiography for Verification of the Position of the Electrocardiographically-Placed Central Venous Catheter. *J Cardiothorac Vasc Anesth*. 2009;23:457–61.
41. Sulek CA, Blas ML, Lobato EB. A randomized study of left versus right internal jugular vein cannulation in adults. *J Clin Anesth*. 2000;12:142–5.

42. Hsu JH, Wang CK, Chu KS et al. Comparison of radiographic landmarks and the echocardiographic SVC/RA junction in the positioning of long-term central venous catheters. *Acta Anaesthesiol Scand.* 2006;50:731–5.
43. Wang G, Guo L, Jiang B, Huang M, Zhang J, Qin Y. Factors influencing intracavitary electrocardiographic P-wave changes during central venous catheter placement. *PLoS One.* 2015;10:3–9.
44. Kim SC, Heinze I, Schmiedel A, Baumgarten G, Knuefermann P, Hoefft A, et al. Ultrasound confirmation of central venous catheter position via a right supraclavicular fossa view using a microconvex probe: An observational pilot study. *Eur J Anaesthesiol.* 2015;32:29–36.
45. Jayaraman J, Shah V. Bedside prediction of the central venous catheter insertion depth - Comparison of different techniques. *J Anaesthesiol Clin Pharmacol.* 2019;35:197–201.
46. Baskin KM, Jimenez RM, Cahill AM, Jawad AF, Towbin RB. Cavoatrial Junction and Central Venous Anatomy: Implications for Central Venous Access Tip Position. *J Vasc Interv Radiol.* 2008;19:359–65.
47. Chan TY, England A, Meredith SM, Mcwilliams RG. Radiologist variability in assessing the position of the cavoatrial junction on chest radiographs. *Br J Radiol.* 2016;89:1065.

## TEŐEKKÜR

Uzmanlık eđitimim boyunca her konuda bilgi ve deneyimlerini bana aktaran, desteđini ve yardımını asla esirgemeyen tez danıőmanım baőta Prof. Dr. Remzi İőçimen ve tüm hocalarıma, birlikte çalıőtıđım araőtırma görevlisi arkadaşlarıma, teknisyenlere, hemőirelere ve personele teőekkür ederim.

Yetiőmemde, bugünlere gelmemi sađlayan, her zaman yanımda olan ve destekleyen aileme ve sevgili eőime çok teőekkür ederim.

## ÖZGEÇMİŞ

29.07.1988 tarihinde İstanbul'un Küçükçekmece ilçesinde doğdum. İlk orta ve lise eğitimimi sırasıyla Mustafa Eravutmuş İlk Öğretim Okulu, Şehit Binbaşı Bedir Karabıyık Lisesi'nde okudum. Tıp eğitimine 2006 yılında Uludağ Üniversitesi'nde başlayıp 2013 yılında tamamladım. Anesteziyoloji ve Reanimasyon eğitimime 2015 yılında Pamukkale Üniversitesi Tıp Fakültesi'nde başlayıp 2016 yılında Uludağ Üniversitesi Tıp Fakültesi'ne geçiş yapıp halen araştırma görevlisi olarak görevime devam etmekteyim.