



**GAZİ ÜNİVERSİTESİ TIP FAKÜLTESİ  
ORTOPEDİ VE TRAVMATOLOJİ ANABİLİM DALI**

**KRONİK LATERAL AYAK BİLEĞİ İNSTABİLİTESİNDE  
ARTROSKOPİK TAMİR İLE AHLGREN LARSSON METODUNUN  
KLİNİK SONUÇLARININ KARŞILAŞTIRILMASI**

**UZMANLIK TEZİ**

**Dr. COŞKUN ULUCAKÖY**

**TEZ DANIŞMANI**

**Dr. M. BAYBARS ATAÖĞLU**

**ANKARA**

**OCAK 2019**



## İÇİNDEKİLER

|  |    |
|--|----|
| <b>1. GİRİŞ ve AMAÇ</b> .....  | 6  |
| <b>2. GENEL BİLGİLER</b> .....   | 7  |
| <b>2.1 Tarihçe</b> .....   | 7  |
| <b>2.2 Anatomi</b> .....   | 8  |
| 2.2.1 Ayak bileği anatomisi .....  | 8  |
| 2.2.2 Artroskopik anatomi .....  | 12 |
| 2.2.3 Ligamentler.....   | 14 |
| 2.2.4 Kaslar.....  | 15 |
| <b>2.3 Ayak Bileği Biyomekaniği</b> .....  | 19 |
| <b>2.4 Epidemiyoloji</b> .....   | 19 |
| <b>2.5 Klinik Bulgular ve Tanı</b> .....   | 20 |
| <b>2.6 Sınıflandırma</b> .....   | 25 |
| <b>2.7 Klinik Değerlendirme Ölçütleri</b> .....  | 27 |
| <b>2.8 Tedavi</b> .....  | 27 |
| <b>3. GEREÇ VE YÖNTEM</b> .....  | 32 |
| <b>3.1 Dahil Edilme Kriterleri</b> .....   | 32 |
| <b>3.2 Dışlama Kriterleri</b> .....  | 32 |
| <b>3.3 Çalışmanın Amaçları</b> .....   | 33 |
| <b>3.4 Araştırma Protokolü</b> .....   | 33 |
| <b>3.5 Cerrahi Teknikler</b> .....   | 34 |
| <b>3.6 Postoperatif Takip ve Rehabilitasyon</b> .....  | 38 |
| <b>3.7 Değerlendirme</b> .....   | 38 |
| <b>3.8 İstatistiksel Analiz</b> .....  | 41 |
| <b>4. BULGULAR</b> .....   | 42 |
| <b>4.1 Bireylerin Tanımlayıcı Özellikleri</b> .....  | 42 |
| <b>4.2 Cerrahi öncesi gruplar arasındaki ağrı ve fonksiyonellik karşılaştırması</b> .....              | 43 |
| <b>4.3 Cerrahi sonrası gruplar arasındaki memnuniyet, ağrı ve fonksiyonellik karşılaştırması</b> ..... | 44 |
| <b>5. TARTIŞMA VE SONUÇ</b> .....  | 46 |
| <b>6. KAYNAKLAR</b> .....  | 50 |
| <b>7. ÖZET</b> .....   | 53 |
| <b>8. SUMMARY</b> .....  | 54 |
| <b>9. ÖZGEÇMİŞ</b> .....   | 56 |

## TABLolar

|  |    |
|--|----|
| Tablo 2.1. Lateral baę yaralanmaları için önerilen sınıflandırma sistemi.....  | 25 |
| Tablo 2.2 Ferkel artroskopik deęerlendirme tablosu.....  | 26 |
| Tablo 3.1. AOFAS ard ayak skorlaması.....  | 39 |
| Tablo 3.2. FAOS skorlaması .....   | 40 |
| Tablo 4.1. Bireylerin demografik özellikleri.....  | 42 |
| Tablo 4.2. Bireylerin cinsiyet ve ameliyatlı ekstremiteye göre dağılım frekansı...                                     | 42 |
| Tablo 4.3. Grupların cerrahi öncesi aęrı ve fonksiyon skorlarının karşılaştırılması                                    | 43 |
| Tablo 4.4. Ahlgren grubunun cerrahi öncesi ve sonrası aęrı ve fonksiyonellik.....<br>karşılaştırması.....              | 44 |
| Tablo 4.5. Artroskopi grubunun cerrahi öncesi ve sonrası aęrı ve fonksiyonellik.....<br>karşılaştırması.....           | 44 |
| Tablo 4.6. Cerrahi sonrası gruplar arasındaki memnuniyet seviyesi, aęrı ve.....<br>fonksiyonellik karşılaştırması..... | 45 |

## RESİMLER

|   |     |
|---|-----|
| Resim 2.1. Ayak bileğinin anteromedialden görünümü .....                          | 9   |
| Resim 2.2. Ayak bileğinin anterolateralden görünümü .....                         | 10  |
| Resim 2.3. Ayak bileğinin posteriordan görünümü .....                             | 11  |
| Resim 2.4. Anterior portaller.....  | 13  |
| Resim 2.5. Posterior portaller.....   | 13  |
| Resim 2.6. Ayak bileği ligamentleri lateral ve madial görünüm.....                | 15  |
| Resim 2.7. Ön çekmece testi ve Talar tilt testi.....                              | 22  |
| Resim 3.1. Shaver yardımıyla artroskopik debridman .....                          | 355 |
| Resim 3.2. Artroskopi ile lateral instabilite tanısı (5 mm'den fazla açılma)..... | 36  |
| Resim 3.3. Ahlgren-Larsson metodu.....  | 36  |
| Resim 3.4. Artroskopik ATFL tamiri.....   | 37  |

## **KISALTMALAR**

EHA : Eklem Hareket Açıklığı

BT : Bilgisayarlı Tomografi

MRG : Manyetik Rezonans Görüntüleme

AOFAS : Amerikan Ortopedik Ayak – Ayak Bileği Değerlendirme Skoru

TTT : Talar Tilt Testi

ÖÇT : Ön Çekmece Testi

MAİ : Mekanik Ayak Bileği İnstabilitesi

ATFL : Anterior Talofibular Ligament

KFL : Kalkaneofibular ligament

EHL : Ekstansör Hallusis Longus

EDL : Ekstansör Digitorum Longus

MTF : Metatarsofalangeal

FHL : Fleksör Hallusis Longus

FDL : Fleksör Digitorum Longus

PTFL : Posterior Talofibular Ligament

FAOS : Foot And Ankle Outcome Score (Ayak Bileği Sondurum Skoru)

CAIT : Cumberland Ankle İnstability Tool (Cumberland Ayak Bileği İnstabilite Ölçeği)

VAS : Visual Analog Scale

## TEŞEKKÜR

Uzmanlık eğitimimde ve henüz başlarında olduğum hekimlik mesleğimdeki gelişimimde büyük katkıları olan Gazi Üniversitesi Ortopedi ve Travmatoloji ABD değerli hocalarım Prof. Dr. Selçuk Bölükbaşı, Prof. Dr. Ertuğrul Şener, Prof. Dr. Sacit Turanlı, Prof. Dr. Alpaslan Şenköylü, Prof. Dr. Hamza Özer, Prof. Dr. Hakan Yusuf Selek, Prof. Dr. Akif Muhtar Öztürk, Prof. Dr. Hakan Atalar, Prof. Dr. Erdinç Esen, Prof. Dr. Ali Turgay Çavuşoğlu, Doç. Dr. Şefik Murat Arıkan ve Dr. Öğr. Üyesi Tolga Tolunay hocama

Her zaman ufkumu açan ve ayrıca bu tezin hazırlanmasında büyük emeği geçen Prof. Dr. Ulunay Kanatlı ve Doç. Dr. Muhammet Baybars Ataoğlu'na, tek başıma başladığım asistanlık hayatımdan büyük bir ailenin mensubu olarak çıktığım Gazi Üniversitesi Ortopedi ve Travmatoloji ABD asistanlarına,

Bizlere fırsat eşitliği sunan ve okulumuza adını veren Gazi Mustafa Kemal Atatürk'e, Beni yetiştiren anne, baba ve abime; hayata daha güzel bakmamı sağlayan Rezan Ulucaköy'e ve son olarak (hayatıma hoş geldin) kızım Masal Ulucaköy'e teşekkürü bir borç bilirim.

**Dr. Coşkun Ulucaköy**

## 1.GİRİŞ ve AMAÇ

Ayak bileđi yaralanmaları en sık görülen kas-iskelet sistemi yaralanmaları arasındadır. İnversiyon ve eversiyon yaralanmaları olmak üzere iki bölümde incelenebilir. % 90' lık bölümünü inversiyon yaralanmaları oluşturur. Özellikle inversiyon tipi yaralanmalardan sonra % 20 hastada ağrı, fonksiyonel instabilite semptomları, tekrarlayan burkulmalar ve düzgün olmayan yüzeylerde yürüme güçlüđü gelişmektedir. Tanı hikaye, ayrıntılı fizik muayene, radyografi ve MRG yardımıyla konulur [1].

Tanı konulduktan sonraki tedavi seçenekleri konservatif ve cerrahi tedavidir. Ek yaralanmalar ve hastanın özelliklerine göre karar verilerek artroskopik veya açık cerrahi tercih edilebilir.

Kronik fonksiyonel instabilite cerrahi olarak birçok farklı yöntemle tedavi edilebilir. Birçok teknik için iyi sonuçlar bildirilmiş olmasına rağmen; halen altın standart bir tedavi seçeneđi yoktur. Literatürde yeteri kadar karşılaştırmalı çalışma bulunmamaktadır.

Bu çalışmada, kliniğimize başvuran kronik lateral ayak bileđi instabilitesi olan hastaların, artroskopik tamir ile Ahlgren Larsson metodunun klinik sonuçlarını değerlendirmek amaçlanmaktadır.

Çalışmamızda Ahlgren Larsson metoduyla opere edilen 28 hasta ve artroskopik tamir uygulanmış olan 32 hasta olmak üzere toplam 60 hasta değerlendirilmiştir.

## 2.GENEL BİLGİLER

### 2.1. Tarihçe

İnsanlığın antik çağlardan beri vücut boşluklarının gözlemlenmesiyle ilgilendikleri tarihsel kaynaklardan görülmektedir. Optik bir araçla eklem boşluklarını görerek tanı koyma ve tedavi etme yöntemi olan artroskopinin kayıtlı tarihsel gelişimi 18. yüzyılda başlamaktadır. Dr. Bozzininin “Lichleiter” adını verdiği ışığın yansımaları ilkesi ile çalışan aleti 1805 yılında bulmasıyla endoskopinin temeli atılmış oldu [2, 3]. Artroskopik girişimler 20. Yüzyılın başlarından itibaren yapılmaya başlanmıştır [4]. İlk olarak, anatomik olarak ulaşmak daha kolay olduğu için diz eklemine odaklanılmıştır. İlk tanınan diz artroskopisi 1912 yılında Danimarkalı cerrah Severin Nordentoft tarafından bildirilmiştir. 1918 yılında ise Tokyo Üniversitesinden Kenji Takagi bir kadavraya diz artroskopisi yapmıştır[5][5]. Takagi toplamda 12 farklı artroskop tanımlamıştır. Takagi'nin öğrencisi Watanabe farklı bir portalden ışık kaynağı yerleştirerek ilk renkli fotoğrafları elde etmiştir. Daha sonra Watanabe fiberoptik ışık kaynaklı artroskopu ve “triangulasyon” kavramını tanımlayan cerrah olmuştur [5].

Ayak bileği artroskopisi teknik zorluklar ve uygun ekipman olmaması nedeniyle çok daha geç uygulanmıştır. Burman 1931'de ayak bileği artroskopisinde kadavra çalışmaları yapmış ve anatomiye tanımlamış olmasına rağmen ayak bileği eklemi dar olduğu için artroskopiye uygun olmadığını bildirmiştir [4]. Watanabe ve Chen 1970'lerde ayak bileği artroskopisi ile ilgili klinik tecrübelerini yayınlamışlardır [6, 7].

## 2.2. Anatomi

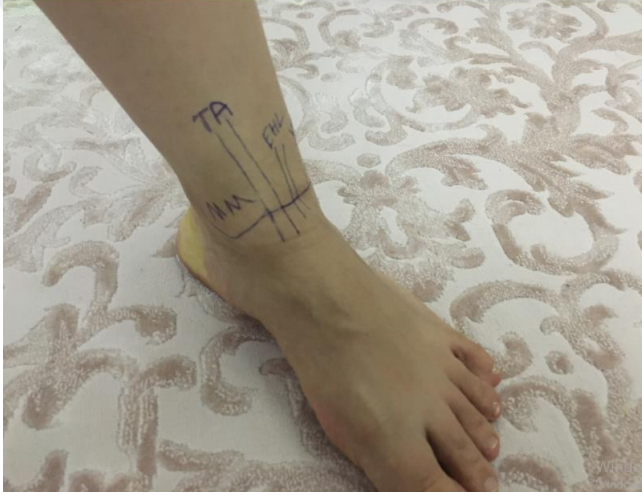### 2.2.1. Ayak bileđi anatomisi

Ayak bileđi eklemi distal tibia, distal fibula ve talustan oluşur. Eđer şekilli soket tipli, maksimum dönüş yapabilen, oynar bir eklem denebilir. Artiküler yüzey hyalin kıkırdakla kaplıdır. Bu kemikler sindezmoz bađı sayesinde birbirleriyle eklenişirler ve bu bađ sayesinde distal fibula- tibia kompleksi talusa ve ayađa sabitlenir. Ayak bileđinin eklem yapısını talokrural, subtalar ve distal tibiofibular sindesmozis eklemleri oluşturur. Bu üç eklemün uyumu ile ayađın arka kısmının hareketleri temel olarak sagittal plan (plantar ve dorsifleksiyon), frontal plan (inversiyon ve eversiyon) ve transvers plan (iç ve dış rotasyon) olmak üzere üç ana kardinal ekseninde yapılır. Ayak bileđi hareketleri, talokrural ve subtalar eklemlerin oblik rotasyonel eksenleri nedeniyle kardinal eksenler dışındaki eksenlerde de yapılır. Pronasyon ve supinasyon birleşik arka ayak hareketleridir. Açık kinetik zincirde pronasyon; dorsifleksiyon, eversiyon ve dış rotasyondan oluşurken supinasyon; dorsifleksiyon, inversiyon ve iç rotasyondan oluşmaktadır. Kapalı kinetik zincirde ise pronasyon; plantar fleksiyon, eversiyon ve dış rotasyondan, supinasyon ise; dorsifleksiyon, inversiyon ve iç rotasyondan oluşur [8]. Farklı ve uyumlu kompleks bir eklem olduğü için birçok güçlü ligamentlerle sarılmıştır. Tanımlanmasını kolaylaştırmak için anterior ve posterior olarak ikiye ayrılmıştır.

Ayak bileđinin anteromedialinde, distal tibia ve medial malleolün, en yüzeyel kısmı yer alır (Resim 2.1.). Eklem çizgisi, malleol tipinin 1 cm kadar proksimalindedir. Medial malleolün biraz anteriorunda, tibialis anterior

tendonunun medialinde, safen ven ve sinir yer alır. Anteromedial portal girişimi sırasında safen ven risk altındadır [9].

Anterior tibial tendon ayak bileği ekleminde “yumuşak nokta” adı verilen alanın lateral sınırını oluşturur. Yumuşak noktanın, superiorunda tibia plafondu, medialinde medial malleol bulunur. Yumuşak nokta anteromedial portal yerleşimi ve eklem içi enjeksiyonlarda kullanılır. Tibiannın distal medial köşesinde Harty çentiği olarak bilinen bir anatomik alan vardır.



Resim 2.1. Ayak bileğinin anteromedialden görünümü

Ayak bileğine yumuşak noktadan giriş yapılırken, safen sinir ve vene zarar vermemek için, mümkün olduğu kadar lateralinden, tibialis anterior tendonuna yakın, penetrasyon yapılmalıdır. Bu şekilde aynı zamanda enstrümanları medial malleole çarpmadan daha rahatça kullanma imkanı oluşur [9].

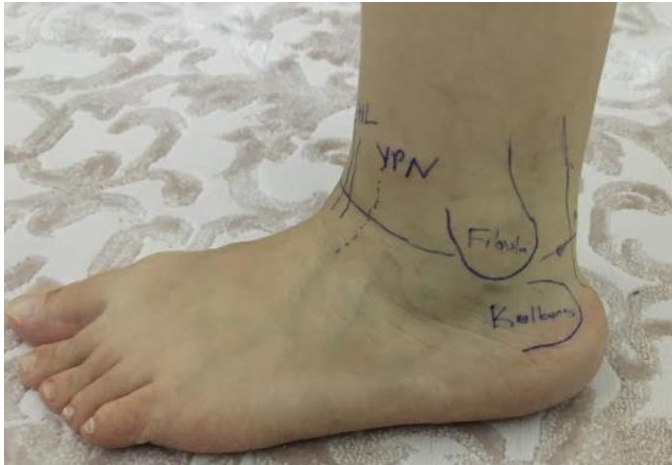Tibialis anterior tendon lateralinde Ekstansör Hallusis Longus (EHL) tendonu yer alır. Başparmak dorsifleksiyonu yapılarak kolayca palpe edilebilir. EHL tendonunun hemen lateralinde ise tibialis anterior arteri, veni ve derin

peroneal siniri içeren damar-sinir paketi bulunur. EHL rehber alınarak bu paketten kolayca uzak durulabilir.

Damar-sinir paketinin anterior-lateralinde ise Ekstansör Digitorum Longus (EDL) tendon yer alır. Daha lateralde ise yüzeysel peroneal sinirin, dorsal kutanöz dalı bulunur. Bu sinir, çoğu hastada, ayak bileği ve dördüncü metatarsfalangeal (MTF) eklem maksimum plantar fleksiyonunda, görülebilir ve palpe edilebilir [9].

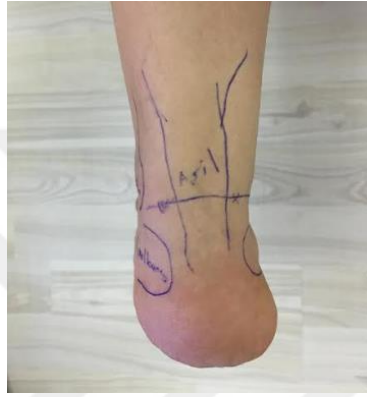Lateral portal lokasyonunda yüzeysel peroneal sinirin dorsal kutanöz dalına dikkat edilmelidir. Ayak bileği artroskopisi sırasında yaralanma riski en çok olan sinirdir [10]. Sinire hasar vermektan kaçınmak için en iyi teknik önce cilt insizyonu yapıp, daha sonra cilt altında küt disseksiyonla ilerleyip küt trokarla ekleme giriş sağlamaktır.

En lateralde lateral malleol yer alır. Medial malleole göre hafifçe posteriodadır. Bu nedenle talus lateral kenarı artroskopik olarak daha rahat değerlendirilebilir. Lateral malleol tipi eklem çizgisinin 2 cm distalinde, medial malleolün ise 1 cm posteriorundadır. Lateral malleol posteriorunda sırasıyla peroneus brevis ve peroneus longus tendonları bulunur (Resim 2.2.).



Resim 2.2. Ayak bileğinin anterolateralden görünümü

Peroneal tendonlar ve ařil tendonu arasında sural sinir yer alır. Sural sinir, lateral malleol tipinin 1-1,5 cm distali 1,5-2 cm posteriorundadır (Resim 2.3). Yakınında bulunan safen venle birlikte anatomik olarak varyasyon gösterebilirler [11].



Resim 2.3. Ayak bileğinin posteriordan görünümü

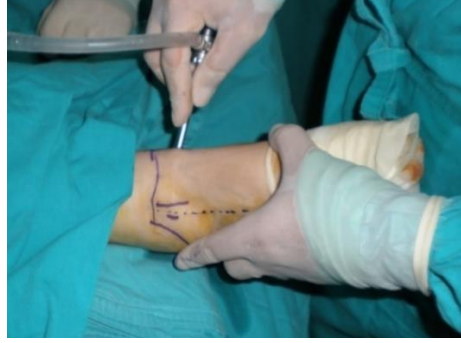Posteriorda, kalkaneus superiorunda ařil tendonu yer alır. Ařil tendonu medialinde ise derin fleksör tendonlar ve fleksör hallusis longus (FHL) bulunur. Posterior nörovasküler oluşumların (posterior tibial arter, ven ve tibial sinir) yaralanmaması için FHL'yi bulmak önemlidir [9].

Ařil tendonundan itibaren, lateralden mediale doğru, sırasıyla;

- fleksör hallusis longus (FHL) tendonu,
- posterior nörovasküler yapılar,
- fleksör digitorum longus (FDL) tendon,
- tibialis posterior tendon,
- medial malleol bulunur.

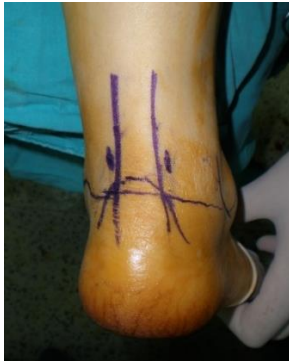### 2.2.2. Artroskopik anatomi

Anterior eklem artroskopisinde; anatomik yapılar kalemle çizildikten sonra ayak bileği eklemine 90° olacak şekilde pozisyon verilir, oluşan cilt katlantısı bize yaklaşık eklem seviyesini verir ve bu hat işaretlenir. Tibialis anterior tendonu palpe edilir ve eklem çizgisini kestiği yerin hemen mediali anteromedial portal, peroneus tertius tendonunun eklem çizgisini kestiği yerin hemen laterali anterolateral portalı belirler (Resim2.4.). Anteromedial portal, giriş portalidir ve buradan eklem içine 20 cc'lik enjektör aracılığıyla serum fizyolojik enjekte edilir. Serum fizyolojik verilirken eklem kapsülü gerilir ve ayak bileği dorsifleksiyona gelir. 15 no bistüri ile anteromedial portalden yalnız cilt kesisi yapılır. Sonrasında klemp yardımıyla eklem girilir. Eklem kapsülü künt trokar yardımıyla geçilerek eklem kırırdağı hasarı riski en aza indirilmelidir. Ayak bileği eklemine girildikten sonra tibia anterioru ve talus dorsal mediali değerlendirilebilir. Medialden başlayarak laterale doğru değerlendirilir ve lateral gutter ile distal fibula da bu portalden görülebilir. Anterior inferior tibiofibular ligament, oblik uzanım gösteren lifleriyle en lateralde, daha posteriorunda ise posterior inferior tibiofibular ligament görülebilir. Anterolateral portal, anteromedial portal açıldıktan sonra bir adet iğne yardımıyla açılır. Anterolateral portal, yüzeysel peroneal sinirin dorsal kutanöz dalının medialine açılır. Sindesmoz ve medial malleol bu portalden daha kolay değerlendirilir [9]. Anteromedial portalin 1 cm distal, 1 cm medialine aksesuar anteromedial portal, anterolateral portalin 1 cm distal, 1 cm lateraline aksesuar anterolateral portal açılabilir.



Resim 2.4. Anterior portaller

Posterior portaller, posterior ayak bileği artroskopisi ve subtalar eklem artroskopisi sırasında kullanılabilir. Pron pozisyonda yapılır. Portaller eklem çizgisi seviyesinde aşil tendonunun medial ve lateraline yerleştirilir. Öncelikle posterolateral portal açılır. Posterolateral portal, aşil tendonunun hemen lateralinden kalkaneal tüberkülün superiorunda yer alır. Ayak bileği eklemine giriş alanının hemen superiorunda posterior-inferior tibiofibular ligament bulunur. Posterolateral portalden girildikten sonra FHL bulunur ve sonrasında hep FHL medialinde kalınarak damar sinir hasarından kaçınılır. Posteromedial portal, aşil tendon hemen medialinde, kalkaneal tüberkülün superiorunda yer alır (Resim 2.5.). Bu portallerden, tibiotalar eklem özellikle posterior kısmı değerlendirilir. Ayrıca subtalar eklem ve os-trigonum cerrahisi de bu portallerden uygulanabilir.

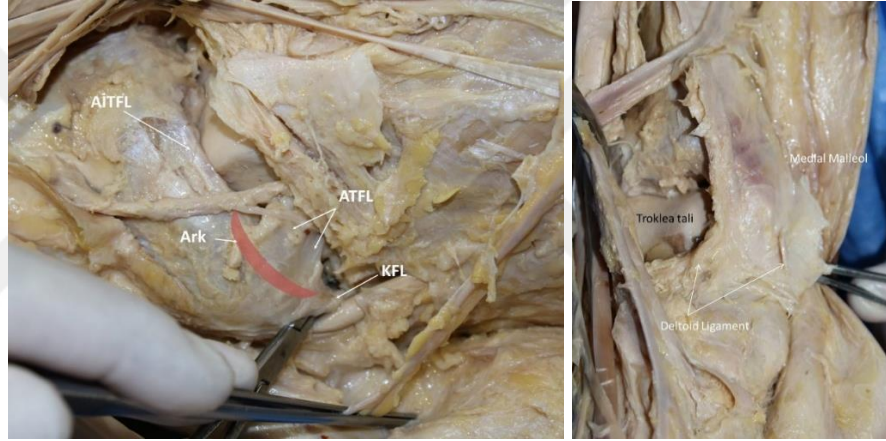


Resim 2.5. Posterior portaller

### 2.2.3. Ligamentler

Ayak bileği eklemi medial (deltoid) ve lateral bağlarla stabilize edilir. Medial ligament (deltoid) üçgen şeklinde geniş ve güçlü bir bağıdır. Tepesi yukarda medial malleole, geniş tabanı ise önde tuberositas ossis navikularisten, arkada talusun tuberkulum medialisine uzanan çizginin altına tutunur. Ayak bileğinin lateral ligamentleri ise, anterior talofibular ligament (ATFL), posterior talofibular ligament (PTFL) ve calcaneofibular ligament (KFL) olmak üzere üç ayrı bağdan oluşur (Resim 2.6.). ATFL 15-20 mm uzunluğunda, 6-8 mm genişliğinde ve 2 mm kalınlığında kısa bir bağıdır ve lateral malleolün ön kenarına ve talusun bitişik olan bölümüne tutunur. [12] Bu ligamentler arasında ATFL en sık yaralanan ligamenttir. Yaralanmaların %66'sı izole, %20'sinde KFL ile kombine dir [13]. Ayak bileği burkulmalarında bu ligamentlere ek olarak tibiofibular ligament, peroneus longus ve brevis kaslarının tendonunda da yaralanma görülür. ATFL, ayak bileği nötral pozisyonda iken talusun uzun eksenine paraleldir. Ayak bileği plantar fleksiyonunda fibula çizgisi ve altında gerilir. PTFL, horizontal olarak arkaya ve iç yana giderek, lateral malleolün iç yan tarafının üzerindeki fossadan talusun posterioruna giden, 3 cm uzunluğunda, 5 mm genişliğinde ve 5-8 mm kalınlığında bir ligamenttir. PTFL'de en büyük gerilim ayak bileğinin tam dorsifleksiyonu ile olur. PTFL kısa, kalın ve oldukça güçlü bir yapı olup basit inversiyon yaralanmalarında zarar görmez. PTFL lezyonu genellikle ayak bileğinde dislokasyon ile birlikte dir. KFL, lateral malleol fossasından arka aşağıya doğru geçerek kalkaneusun dış yan yüzeyine tutunan, 2-3 cm uzunluğunda, 4-8 mm genişliğinde ve 3-5 mm kalınlığında bir ligamenttir. KFL yaralanmaları ikinci

sıklıkta görülür. KFL yırtığı genellikle varus komponenti olan inversiyon zorlamasıyla olur. Ekstraartiküler seyrederek ve tibiotalar ve subtalar eklemler üzerinden geçer. KFL’de subtalar eklemin inversiyonunda anterior rotasyon, eversiyonunda ise posterior rotasyon olur. Lateral ayak bileği rekonstrüksiyonunda bu hareket önemlidir. ATFL ve PTFL komplet yırtıkları ile birlikte deltoid ligament anterior bölümünün yaralanması da oluşabilir. Deltoid ligament anteriorundaki hassasiyet şiddetli ayak bileği burkulmasını gösterir [12].



Resim 2.6. Ayak bileği ligamentleri lateral ve medial görünüm

#### 2.2.4. Kaslar

Ön kompartman kasları M. tibialis anterior, M. ekstansör digitorum longus, M. peroneus tertius, M. ekstansör hallucis longus’tur.

M. tibialis anterior: Tibia dış yüzü proksimal kısmından başlar, her iki ekstansör retinakulum altından geçer, medial kuneiform kemiğin medial yüzü ve yanındaki birinci metatarsın bazisinde sonlanır. Bu kas ayağın invertör ve dorsifleksörüdür.

M. ekstansör digitorum longus: İnterosseöz membrandan ve fibula ön yüzünün proksimal 2/3 ‘ünden başlar, başparmak hariç diğer parmaklara uzanan 4 kirişe

ayrılır. Parmaklara ekstansiyon yaptırır. Aynı zamanda ayak bileği dorsifleksiyonuna yardımcı olur.

M. peroneus tertius: Ekstansör digitorum longusun bir bölümü olarak kabul edilen bu kas fibula ön yüzünün distal 1/3 'ünden başlar ve beşinci metatarsal kemiğin bazisinde sonlanır. Ayak bileğinin dorsifleksör ve evertördür.

M. ekstansör hallusis longus: Fibula ve interosseöz membranın orta 1/2 'sinden başlar, başparmağın distal falanksının bazisinde sonlanır. Ayak başparmağının dorsifleksördür. Ayak bileği dorsifleksiyonu ve inversiyonuna katılır.

Lateral kompartman kasları M. Peroneus longus ve M. Peroneus brevistir.

M. peroneus longus: Fibulanın lateral yüzünün prksimal 2/3'ünden başlar, lateral malleol arkasından peroneal retinakulumlardan geçerek ayak dördüncü kas tabakası olarak devam eder. Ayak bileği plantar fleksiyon ve eversiyonuna katılır.

M. peroneus brevis: Fibulanın lateral yüzünün distal 2/3 'ünden başlar, peroneus longus tendonu önünde seyrederek lateral malleol arkasından ve retinakulum superior altından geçer. Aşağı ve öne dönerek kalkaneusun lateral yüzüne inferior peroneal retinakulumla tesbit edilirler. Ayak bileği plantar fleksiyon ve eversiyonuna katılır.

Arka kompartman kasları deri altında bulunan yüzeysel fasyadan başka derin fasya vardır. Yüzeysel kompartmanda m. triceps surae ve plantaris kası, derinde ise popliteal, fleksör hallusis longus, fleksör digitorum longus ve tibialis posterior kası bulunur. Bu kaslar ayak bileğine plantar fleksiyon ve inversiyon yaptırırlar [14-16].

### 2.3. Ayak Bileđi Biyomekaniđi

Ayak hareketleri üç aks ve üç düzlem çevresinde oluşur. Fleksiyon ve ekstansiyon sagittal düzlemde, abdüksiyon ve addüksiyon horizontal düzlemde, inversiyon ve eversiyon ise koronal düzlemde gerçekleşir. Supinasyon; inversiyon, fleksiyon ve addüksiyonun kombinasyonudur. Pronasyon; eversiyon, ekstansiyon ve abdüksiyonun kombinasyonudur.

Hareket sırasında oldukça yüksek oranda yer tepki kuvvetine maruz kalmaktadır. Zirve vertikal kuvvetler yürüme sırasında vücut ağırlığının %120 'sine ve koşma sırasında %275 'ine ulaşmaktadır [17].

Ayak bileđi eklemi talus, medial malleol, tibial plafond ve lateral malleolden oluşan menteşe tipi bir eklemdir. Talus anterioru posteriora göre 4,2 mm daha geniştir. Ayak bileđi eksenini medial malleolün hemen distalinden ve lateral malleolün anteriorundan geçer [17, 18].

Ayak bileđi normal hareket genişliđi 10-20° dorsifleksiyon ve 40-55° plantar fleksiyondur. Ancak bu hareketin %10-41 'i orta tarsal eklemlerden olmaktadır [17, 19].

Deltoid ligaman ayak bileđini medialden korurken, ATFL ve KFL lateral kısmın stabilitesinde önemlidir. Özellikle ATFL, ayak bileđi eklemi için öne yer deđiştirmesini engelleyen, internal rotasyon ve inversiyon hareketinde primer stabilite sağlayan ligamandır ve travmada, en çok bu hareketler sorumlu olduđu için ilk yaralanan bađ olması açısından önemlidir. Ayak bileđinin medial ve lateralindeki diđer muskulotendinöz yapılar, ayak bileđi stabilizasyonunda küçük bir rol oynar ve primer fonksiyonları ayađın hareketidir [14, 20, 21].

Hipermobilite lateral ayak bileği burkulması sonrası ligamentöz laksite ya da eklem hipermobilitesi, anormal ayak bileği mekaniğine neden olur. Laksite; eklem yapısını destekleyen bir ya da daha fazla ligamentin yırtılması, uzaması veya yaralanan dokunun optimal iyileşmesinin olmamasına bağlı oluşur. Hipermobilite ve eklemden artmış patolojik hareket ile sonuçlanır [22]. Patolojik hareket talusun mortise istem dışı kayma ve yuvarlanma hareketi ile oluşur. Nötral zon, ligamentöz gerginlik olmadan eklemde patolojik hareket alanına ulaşılabilmesi olarak tanımlanmıştır [13]. Eklemden artmış patolojik hareket eklemde nötral zonundaki genişlemeyi gösterir. Artmış aksesuar hareket, fizyolojik eklem aralığının anlık rotasyon ekseninde hareketinde anormal paterne neden olur. Talusta hareket artışı, rotasyon ekseninde frontal planda anterior ya da posteriora kaymaya neden olur. Tam iyileşmenin olmadığı ayak bileği yaralanması sonrasında, eklemi destekleyen ligamentöz dokuda uzama ya da yırtılma sonucunda genellikle rezidüel mekanik instabilite oluşur. Ligament hasarı ile birlikte mekanoreseptörler de zarar görebilir. Ligamentöz mekanoreseptörlerden gelen proprioseptif input değişebilir ve eklem rotasyon ekseninde bozukluğa neden olabilir [22]. Hipermobilite manuel stres testi, stres radyografi veya artrometre kullanılarak gösterilebilir [13]. Birçok yazar ATFL ve KFL zedelenmesinde ön çekmece testi ve talar eğme testinde artmış laksiteyi bildirmiştir. Bununla birlikte subtalar eklemden servikal ve interosseöz ligamentin etkilendiği lateral ayak bileği yaralanmasında subtalar eklemde rezidüel laksite gelişebilir. Viladot ve ark. bu yapıları subtalar eklemde temel taşı olarak tanımlamışlardır ve bu ligamentler, pronasyon ile supinasyonu eklem hareket açıklığı sonunda sınırlarlar. Yük verilen yaralanmış servikal ve interosseöz

ligamentlere yaralanma sonrası tam yük vermeye erken dönemde başlanabilir. Erken yüklenme ve ligament gerilmesi iyileşme sürecini olumlu etkiler. Lateral ayak bileği burkulması sonrası gözlenen subtalar laksite ile ilgili bu hipotez halen geçerli olup pronasyonu engelleyen ortez kullanımı ile fonksiyonel iyileşme sağlanabilir.

Fonksiyonel instabilite spor veya günlük aktiviteler sırasında oluşan subjektif boşalma şikayetleri vardır. Bunun nedeni; proprioseptif bozukluklar, ağrı ve kas güçsüzlüğüdür. Mekanik instabilite ise fizyolojik eklem hareket genişliği dışında hareket olması demektir. Ön çekmece ve talar tilt testi ile klinik olarak, stress grafleri ve dinamik USG ile radyolojik olarak tanı konur. Mekanik instabilite ile fonksiyonel instabilite arasında hiçbir korelasyon yoktur [23]. Fonksiyonel instabilitesi olan ayak bileklerinde %50 oranında, mekanik instabilite de olduğu gösterilmiştir [24].

#### **2.4. Epidemiyoloji**

Günde her 10.000 kişiden biri ayak bileği yaralanması ile karşılaşmaktadır [25]. Ayak bileği ligaman yaralanmaları en sık karşılaşılan spor yaralanmalarından biridir [26]. Acil servise başvuran travmalı hastaların yaklaşık %5 'lik kısmını oluştururlar. Spora bağlı yaralanmaların ise yaklaşık %14-33 'lük kısmını oluşturduğu söylenmektedir. Ayak bileği lateral bağ yaralanmalarında inversiyonun esas mekanizma olduğu bilinmektedir ve bütün ayak bileği ligaman yaralanmalarının %85 'ini inversiyon yönündeki zorlanmalar oluşturur [27].

Ayak bileğinde en sık inversiyon tipi yaralanma görülür. İversiyon yaralanmalarında en sık yırtılan bağ ise ATFL, ikinci sıklıkla ATFL+KFL kombine yırtığı ve en az sıklıkla da PTFL yırtığı görülmektedir. Sindesmoz ligament yaralanmaları tüm ayak bileği yaralanmalarının %10-18'ini, deltoid ligament yaralanmaları %3'ünü oluşturur.

Ayak bileği dorsifleksiyonda iken kemik yapılar nedeniyle stabildir. Stabilitate, plantar fleksiyonda iken talusun dar olan posterior kısmının eklem içine girmesi nedeniyle azalır. Bir başka deyişle ayak bileği, plantar fleksiyonda iken yalnızca ligamentöz stabilite ile korunur durumdadır.

Tibiofibular sindesmozis tibia ve fibula arasındaki ilişkiyi devam ettiren bir bağ kompleksidir. Bu kompleks anterior ve posterior tibiofibular ligamentler, transvers tibiofibular ligament, interosseöz ligament ve interosseöz membrandan oluşur. Fibula ve sindesmoz bağ kompleksi talusun subluksasyonuna karşı bir destek görevi görür. Sindesmoz yaralanmasında sporcular tipik olarak oluşma mekanizmasını hatırlayamaz, ama yaralanmanın eksternal rotasyon ya da aşırı dorsifleksiyonla olduğu düşünülür. Sindesmoz diastazı, sindesmoz bağ kompleksinin parsiyel veya tam yırtılması sonucunda meydana gelir. Sindesmoz yırtığı sıklıkla dış, iç ve posterior malleol kırıklarıyla birlikte ve ayak bileği kırığı olmadan izole sindesmoz lezyonu oluşması çok nadirdir.

## **2.5. Klinik Bulgular ve Tanı**

Hikaye ve fizik muayene ayak bileği burkulma tanısında önemlidir. Ayak bileği yaralanmalarında hastaların bildirdiği çok sayıda mekanizma vardır.

Mekanizmanın bilinmesi tanı koymaya yardımcıdır. Öncelikle inversiyon ve eversiyon yaralanmaları ayırtedilmelidir. Eversiyon yaralanmasında sindesmoz, deltoid ligament ya da posterior tibial tendon etkilenebilir ve tedavisi inversiyon yaralanmasından farklıdır. Hastalar genellikle kopma ya da yırtılma hissi tarif ederler. Önceki ayak bileği burkulma öyküsü ve instabiliteyi gösteren ‘boşluğa gelme hissi’ önemlidir. Plantar fleksiyon, inversiyon yaralanmasında duyulabilir ‘pop’ sesinden sonra gelişen ani başlangıçlı ağrı, ciddi lateral ligament yaralanmasını gösterir. Üzerine basamama, izleyen dönemde ekimoz gelişmesi, yürüme sırasında boşluğa gelme hissi önemli ligamentöz patolojiyi düşündürür.

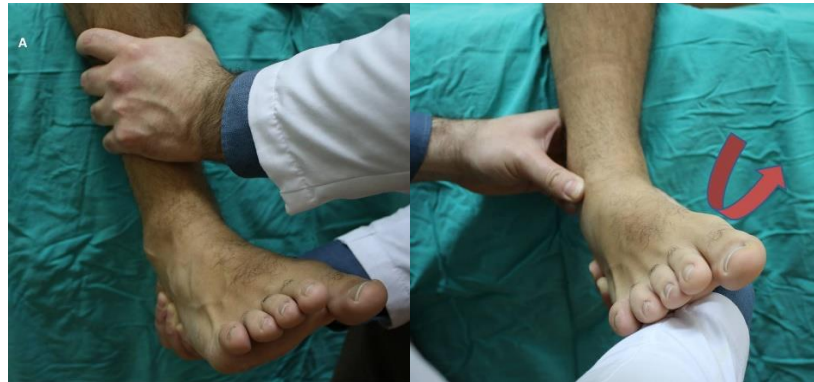Akut dönemde ayak bileği eklemi ya da yumuşak doku içine kanamaya bağlı ağrı nedeniyle muayene yapılamayabilir. Muayenede genellikle ayak bileğinde diffüz şişlik, plantar fleksiyon ile ağrı ve ayak bileği anterolateralinde ekimoz ve hassasiyet bulunur. Ağrı, eklem hareket açıklığını tüm yönlerde kısıtlar. İnstabilite akut olarak saptanabilir. Öncelikle genel ligamentöz laksite, pes kavus veya genu varum açısından değerlendirilir. Bunlar sporcularda tekrarlayan ayak bileği burkulması için predispozisyon yaratan anatomik faktörlerdir. Ayak bileğinin anterolateralinde palpasyonla saptanan hassasiyet, izole ATFL yırtığı ile kombine ATFL ve KFL yırtığı ayırımını yaptıramaz. Sağlam tarafla karşılaştırma yardımcı olabilir. Mekanik ayak bileği instabilitesi (MAİ) değerlendirmesinde ATFL stabilitesi için ön çekmece testi, KFL stabilitesi için talar eğme testi kullanılır. Manuel muayene klinisyenin deneyimine bağlıdır. Ön çekmece testinin sensitivitesi %32-80 iken talar tilt testinin sensitivitesi ise %52 olarak bildirilmiştir [13].

Subtalar eklem stabilitesini değerlendirmek için medial subtalar kayma testi kullanılır. Bu test ile talusun kalkaneus üzerinde transvers planda aşırı medial translasyonu değerlendirilir. Hekim talusu nötral pozisyonda tutarken, diğer elle de kalkaneusu mediale kaydırır. Ancak bu test duyarlı ve özgün değildir.

Hipomobilitayı değerlendirmek için talus ve fibulanın hareketi muayene edilmelidir. Talar mobilite posterior talar kaydırma testi ile değerlendirilir. Distal fibula değerlendirmesinde öne ve arkaya kayabilmesine bakılır [13].

Ön çekmece testi; hasta otururken, diz 90° fleksiyonda ayak sarkıtılır. Gevşek durumda topuktan tutularak öne doğru çekmeye zorlanır ve aynı anda diğer elle tibiaya posteriora doğru kuvvet uygulanır. Ayak bileği anterolateralinde görülen çökme “suction sign” ATFL yetmezliğini gösterir (Resim 2.7.) [24].

Talar tilt testi; bir el tibia medialindeyken diğer el kalkaneus lateralindedir. Ayak bileği 0° dorsifleksiyonda inversiyona zorlanır. Zorlama son noktası sertse kısmi rüptür vardır. Talar tiltte artma varsa KFL hasarını gösterir. Zorlama son noktası gevşek ise tam kat rüptürü gösterir (Resim 2.7.).



Resim 2.7. Ön çekmece testi ve Talar tilt testi

Squeeze testi; sindesmoz zedelenmesini belirlemek için sindesmoz üzerinde hassasiyet aranır. Orta kruriste fibula ve tibia birlikte sıkılır, distalde veya ayak bileği ekleminde oluşan ağrı sindesmoz hasarını gösterir.

Dış rotasyon stres testi; otururken diz 90° fleksiyonda tutulur, ayak muayene eden tarafından dış rotasyona alınır. Sindesmoz seviyesinde ağrı varsa sindesmoz hasarını gösterir.

Peroneal tendonlar subluksasyon ve dislokasyon açısından değerlendirilmelidir. Hastanın ayağı dorsifleksiyon ve eversiyon pozisyonunda iken inversiyona direnmesi istenir. Peroneal retinakulum hasarı varsa subluksasyon veya dislokasyon izlenir [24].

Radyografi; ayak bileğinde rutin olarak ön-arka, yan ve mortis grafileri çekilmelidir. Böylece kırık, çıkık, eklem patolojileri, deformiteler, tümöral oluşumlar gözlenebilir. İhtiyaç duyulduğunda oblik grafilere, stres grafilere, kalkaneus tanjansiyel grafilere ve subtalar bölge grafilere istenebilir.

Bilgisayarlı Tomografi; kırık, osteokondral defekt, tümöral oluşumlar, koalisyon veya diğer patolojik durumlarda istenen tetkiklerdendir. Özellikle kemik patolojilerinin daha detaylı incelenmesinde rutin olarak 3 mm'lik kesitler alınır. Subtalar eklem frontal kesitte, talonaviküler ve kalkaneokuboid eklemler ise aksiyel kesitlerde incelenir [28].

Manyetik rezonans görüntüleme (MRG); ayak bileği çevresi kemik ve özellikle yumuşak dokuların değerlendirilmesinde MRG vazgeçilmez bir yere sahiptir. Abse, kemik tümörleri, yumuşak doku tümörleri, osteomyelit, avasküler nekroz, talus osteokondral lezyonları, tendon ve bağ patolojilerinin

değerlendirilmelerinde ayrıntılı bilgi sağlar. Özellikle de kemik iliği ödemi, avasküler nekroz ve osteomyelit tanılarında duyarlılık ve doğruluğu yüksektir. Bağ yaralanmaları, sıkışma sendromları, kırıkta lezyonları, osteokondral lezyonlar, serbest cisimler ve sinovyal eklem hastalıklarında daha sensitif olan MRG artrografi kullanılabilir [28-30].



## 2.6. Sınıflandırmalar

Tablo 2.1. Lateral Bağ Yaralanmaları İçin Önerilen Sınıflandırma Sistemi [24].

| EVRE | PATOLOJİ  | İNSTABİLİTE   |
|------|---|---|
| 1    | Gerilme ( stretch)  | Yok   |
| 2    | Parsiyel yırtık   | Hafif-orta  |
| 3A   | ATFL tam yırtık   | Ön çekmece testi (ÖÇT) +                                    |
| 3B   | ATFL-KFL tam yırtık   | ÖÇT +, Talar tilt testi (TTT) +                             |
| 3C1  | ATFL-KFL tam yırtık, peroneal tendon yırtık                         | ÖÇT + TTT +,peroneal tendon stabil fakat palpasyonla hassas |
| 3C2  | ATFL-KFL tam yırtık, peroneal tendon subluksasyon veya dislokasyonu | ÖÇT + TTT +, peroneal tendon sublukse-disloke               |
| 4A   | ATFL-KFL tam yırtık, fibulada avülzyon kırığı                       | ÖÇT + TTT +   |
| 4B   | ATFL-KFL tam yırtık, talusta osteokondral kırık                     | ÖÇT + TTT +   |
| 4C   | ATFL-KFL tam yırtık, talus lateral proçes kırığı                    | ÖÇT + TTT +,  |

Tablo 2.2. Ferkel Artroskopik Deęerlendirme Tablosu

| Lokasyon              | Muayene noktası   |
|-----------------------|---|
| Anterior ayak bileęi  | Deltoid ligament<br>Medial gutter<br>Medial talus<br>Orta talus<br>Lateral talus<br>Talofibular artikulasyon trifurkasyonu<br>Lateral gutter<br>Anterior gutter               |
| Orta ayak bileęi      | Mediosantral tibiotalus<br>Orta tibiotalus<br>Lateral tibiotalus<br>FHL'nin kapsüler yansıması<br>Transvers tibiofibular ligament<br>Posterior inferior tibiofibular ligament |
| Posterior ayak bileęi | Medial gutter<br>Medial talus<br>Santral talus<br>Lateral talus<br>Talofibular eklem<br>Lateral gutter<br>Posterior gutter, FHL   |

## 2.7. Klinik Deęerlendirme Ölçütleri

Kronik ayak bileęi instabilitesinde çeşitli klinik deęerlendirme yöntemleri kullanılır. Bunlara Ayak ve Ayak Bileęi Sondurum Skoru (foot and ankle outcome score, FAOS), Ayak ve Ayak Bileęi Özürlülük İndeksi-Spor (foot and ankle disability index), Ayak Bileęi Eklemi Fonksiyonel Deęerlendirme Ölçeęi (ankle joint functional assessment tool), Ayak ve Ayak Bileęi Beceri Ölçütü (foot and ankle ability measure) ve Cumberland Ayak Bileęi İnstabilite Ölçeęi (Cumberland ankle instability tool, CAIT) örnek olarak verilebilir [31].

## 2.8. Tedavi

Tüm ayak bileęi yaralanmalarında tedavi ve rehabilitasyonun hedefi kronik fonksiyonel instabilite gelişimini önlemektir. Tüm burkulmalar öncelikle fonksiyonel rehabilitasyon programına alınır. Seviye III yaralanmaların ise %40'ında kronik instabilite gelişeceęinden daha ileri tedavi ihtiyacı olacaktır. Çok şiddetli yaralanmalarda (seviye II ve III) daha az şiddetli yaralanmalara (seviye I) göre rezidüel instabilite oluşma ihtimali daha yüksektir. Uzamış morbidite ve özürlülüęün potansiyel sebebi olan kronik instabilite ile ilişkili olan şiddetli yaralanmalar tanınmalı ve tedavileri de uygun şekilde yapılmalıdır.

İnversiyon tipi ayak bileęi burkulmasında konservatif tedavi; akut tedavi, rehabilitasyon fazı ve fonksiyonel aktivite fazı olmak üzere 3 bölüme ayrılır. Akut faz, ağrı ve şişlik kontrolü için fizik tedavi modilitelerinin yanında, hareket ve fonksiyonel antrenmanları da içermelidir. Erken hareket ve fonksiyonel aktiviteler spora dönüşü hızlandırır. İmmobilizasyonun süresi ligament yaralanmasının

şiddetine bağlıdır. İmmobilizasyonu izleyen dönemde özellikle peroneal ve dorsifleksörlere güçlendirme ve aşıl tendonuna germe egzersizlerine başlanır. Çeviklik ve dayanıklılık egzersizleri (propriosepsiyon çalışması gibi) ile rehabilitasyon programı sonlandırılır. Literatürde seviye I, II ve III lateral ayak bileği ligament yaralanmasında fonksiyonel tedavi desteklenmektedir. Fonksiyonel tedavi hastanın operatif onarımdan sonra normal aktivitesine hızla dönmesini sağlar. 12 prospektif randomize çalışma ile yapılan derlemede cerrahi tedavi ile nonoperatif tedavi karşılaştırıldığında akut lateral ligament yaralanmalarında erken kontrollü mobilizasyonun önemi vurgulanmıştır. Maliyet/yarar analizinde fonksiyonel tedavi ile cerrahi tedavi karşılaştırıldığında fonksiyonel tedavi ile hastaların büyük kısmında oldukça iyi sonuçlar alınmış olup; hastanede kalma süresinde uzama veya cerrahi gereksinimi görülmemiştir [32].

Fonksiyonel rehabilitasyon tedavisi 3 faz içerir;

- Faz 1 (akut tedavi) : Koruma, istirahat, soğuk uygulama, kompresyon ve elevasyon uygulanan fazdır.
- Faz 2 (erken rehabilitasyon fazı): Sporcunun bu faza geçebilmesi için ödem kontrol altında ve eklem hareket açıklığı (EHA) tama yakın olmalıdır. Ayak bileğinde peroneal kaslarda zayıflık gibi nedenlerle dorsifleksiyon yönünde EHA'nda azalma, persistant fonksiyonel ayak bileği instabilitesi ve ağrı ile ilişkilidir. Bu nedenle peroneal ve dorsifleksör kasları güçlendirici egzersizler verilir. Aşıl tendon germe egzersizleri ile dorsifleksiyon yönünde EHA artar. Bu da ayak bileği burkulma insidansını azaltır. .

- Faz 3 (fonksiyonel aktivite fazı): Bu fazın hedefi spora dönüşe hazırlıktır. Proprioepsiyon egzersizleri, fonksiyonel kondüsyon ve endurans antrenmanları ile motor koordinasyon yeniden oluşturulur.

Cerrahi tedavi ise genç atletlerde ATFL ve KFL ‘nin tam kat yırtığı ile akut gelen hastada cerrahi tedavi endikasyonu konulabilir. Fakat yapılan karşılaştırılmalı çalışmalarda fonksiyonel tedavi uygulanmış hastaların cerrahi tedavi uygulananlara göre daha hızlı iyileştiği, spora geri döndüğü ve daha az komplikasyon yaşadıkları bildirilmiştir [24]. Kronik semptomu olanlarda, tekrarlayan akut burkulmalarda ve fibulanın büyük avülzyon kırıklarında cerrahi ilk seçenek olarak düşünülmelidir.

Anatomik tamir: Bröström yırtık uçlarını primer olarak birbirine veya kemiğe suture etmiştir. Modifiye Bröström tekniğinde ise ATFL ve KFL ‘e destek olarak ekstensör retinakulum kullanılarak tamir güçlendirilir. Fakat yapılan çalışmalarda iki yöntem arasında anlamlı bir fark bulunamamıştır. Cerrahi sırasında ligament uçları kaynamış ancak uzamış olarak bulunur bu nedenle ATFL ve KFL periostla birlikte kaldırılarak proksimale taşınmaları yoluyla gerilmeleri de önerilmektedir [33, 34]. Avantajları normal dokularda ek yaralanma oluşturmaz ve tenodes etkisi olmaz. Anatomik tamirde %87-95 iyi sonuç bildirilmiştir [24, 35].

Direkt ligament tamiri (imbrikasyon): primer tamir subtalar eklem hareketini korurken ayak bileğinin anatomisini ve kinematiğini düzeltme avantajı vardır [36, 37]. Anatomik tamirin başarısı doku kalitesi, ligament gerginliği ve fiksasyonun sağlamlığına bağlıdır [38]. Anatomik tamirin en bilinen örneği Bröström tekniğidir.

Modifiye Bröström Tekniği (Gould): altın standart cerrahi tekniğin hangisi olduğuna dair tartışmalar devam etmesine rağmen en sık kullanılan cerrahi teknik modifiye Bröström tekniğidir [33-35, 39]. Ligament tamirinin tipine göre sınıflandırılmaktadır. Yelek üstü pantolon tekniği, sutür ankor tekniği, transosseös teknik ve doğrudan fibular periosta dikiş tekniğidir. Sutür ankor tekniğinde operasyon zamanı daha kısadır, kırık riski yoktur ve uygulaması kolaydır [38, 40]. Dezavantajları malpozisyon, kırılma ve yerinden oynama riski vardır [41]. Transosseös teknikte fiksasyon stabildir ama kırık oluşturma riski vardır. ATFL sağlam ve kalın ise sutür ankor tekniği, zayıf ve incelmış ise yelek üstü pantolon tekniği tercih edilir. Lateral malleolün anteriorundan long insizyon yapılır. Yüzeysel peroneal sinir korunarak inferior ekstansör retinakulum açığa çıkarılır. Fibulanın anterior kenarı ATFL 'in insersiyon yerini ve kapsülü görmek için disseke edilir. KFL bulunur uzamışsa imbrikasyon yapılır.

Ahlgren-Larsson tekniği: Ayak bileği lateral ligamentlerine Bröström'ün tekniğine benzer şekilde yapılan basit bir rekonstrüksiyon prosedürüdür. Lateral malleol üzerinden J insizyonla girilir. ATFL ve KFL yapışma yerinden L insizyonla kemiğe kadar ulaşılır ve ardından malleol dekortike edilip periostal ve periost-bağ kompleksi içeren iki ayrı flep hazırlanır. Malleolün dekortike edilen alanına yerleştirilen sutür ankor aracılığıyla inferior ekstansör retinakulum da dahil edilerek daha proksimalden lateral malleole suture edilir.

Artroskopik Bröström Tekniği: son yıllarda kronik lateral instabilitede artroskopik tamir uygulamasında belirgin artış vardır. Lateral instabilitenin tanısında da artroskopi kullanılabilir. Açık tekniklerle karşılaştırıldığında uzun

insizyon yapılmaması nedeniyle ayak bileğinin dinamik stabilizatörleri korunmaktadır ve ligamentin artroskopik sutürlerle katlanmasıyla imbrikasyon sağlanır. ATFL ve KFL tamiri sırasında bazı anatomik yapıların sıkışma riski vardır. Bu yapılar yüzeysel peroneal sinirin dalları, ekstansör tendonlar ve peroneus tertiusdur [42, 43]. KFL 'yi tamir etmek için aksesuar bir portal tanımlanmış olup bu portalin sıkışma riskini arttırdığı görülmüştür. Bunun üzerine bazı cerrahlar KFL tamiri yapılmayıp sadece inferior ekstansör retinakulumun dikilmesiyle güçlendirmeyi önermişlerdir [44, 45].

Anatomik olmayan rekonstrüksiyon: farklı tendon veya yapılar kullanılsa da genellikle peroneus brevis kasının split olarak bir kısmı veya tamamı kullanılır. Watson-Jones, Evans, Chrisman-Snook prosedürleri en sık kullanılan tekniklerdir. %95 mükemmel sonuç bildirilmekle birlikte inversiyon azalması ve subtalar hareket kaybı sıklıkla görülür [24].

Watson-Jones tekniğinde; peroneus brevis tendonu fibuladan ve talustan delik açılarak bunların içinden geçirilmesi ve geri çevrilerek fibuladaki ikinci bir deliğe dikilmesidir. Dorsifleksiyon ve inversiyon kısıtlılığına yol açar.

Evans tekniğinde; peroneus brevis split şeklinde kaldırılır. Fibuladan delik açılarak buradan geçirilerek tekrar muskületendinöz bileşkeye dikilir. %80-95 başarı sağlar. Komplikasyon olarak %4 nöroma ve %30 inversiyon kısıtlılığı görülür [46].

Chrisman-Snook tekniğinde peroneus brevis split olarak kullanılır ATFL ve KFL rekonstrüksiyonu yapılır.

### **3. GEREÇ VE YÖNTEM**

Çalışmamızda Ocak 2010- Aralık 2018 tarihleri arasında Gazi Üniversitesi Tıp Fakültesi Hastanesi Ortopedi ve Travmatoloji Anabilim Dalı'nda kronik lateral ayak bileği instabilitesi tanısıyla, artroskopik olarak tamir edilmiş veya Ahlgren Larsson metoduyla ameliyat edilmiş ve takip edilmiş 60 hasta, geriye dönük olarak değerlendirildi. 60 hastanın 28'i (%46,6) Ahlgren Larsson metodu ile 32'si (%53,4) artroskopik olarak tamir edilmiştir.

#### **3.1. Dahil Edilme Kriterleri**

- Kronik lateral ayak bileği instabilitesi tanısı olan, aynı cerrahi ekip tarafından tedavi uygulanmış hastalar.
- Ameliyat sonrası en az 1 yıl geçmiş olan hastalar.
- Preoperatif MRG görüntüleri kayıtlı olan hastalar.
- Preoperatif ağrı skorlamaları kayıtlı olan hastalar.
- Ameliyat sonrası kontrollerine gelmiş olan hastalar.
- Ameliyat sonrası ağrı skorlamaları kayıtlı olan hastalar.

#### **3.2. Dışlama Kriterleri**

- Birlikte ayak bileği kırık öyküsü olması
- Romatoid artrit vb. gibi sistemik hastalık olması
- Aktif veya geçirilmiş malignite
- Geçirilmiş serebrovasküler hastalık
- Tibia ve talusta karşılıklı (Öpüşen kırık) lezyonu olması
- Daha önce ayak bileğinden geçirilmiş cerrahi tedavi olması

- Nörolojik hastalığı olması
- Ayak bileği dejeneratif artrit olması

Çalışmaya dahil edilen olgulardan Ahlgren Larsson metoduyla opere edilen grupta 11 erkek (%39,3) 17 kadın (%60,7) ; artroskopik yöntemle tamir edilen grupta 13 erkek (%40,6) 19 kadın (%59,4) hasta mevcuttur. Hastaların ortalama takip süresi Ahlgren grubu için 35 ay artroskopi grubu için 19 aydır. Hastaların tamamının başvuru anında çekilen her iki ayak bileği ön arka, yan ve ankle mortis grafileri, preoperatif ve postoperatif MRG'leri, ağrı skalaları bulunmaktadır.

### **3.3. Çalışmanın Amaçları**

Kronik lateral ayak bileği instabilitesinde uyguladığımız cerrahi yöntemlerin orta dönem sonuçlarını sunmak ve uyguladığımız cerrahi yöntemlerden olan Ahlgren Larsson metodu ile Artroskopik tamir yöntemini birbiriyle fonksiyonel açıdan karşılaştırmaktır.

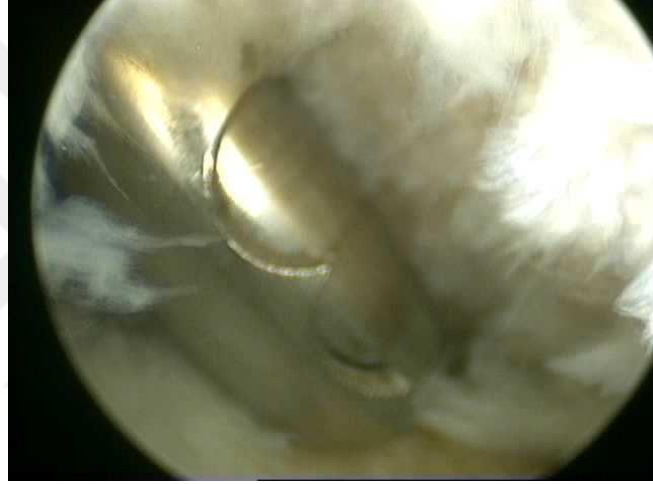
### **3.4. Araştırma Protokolü**

Çalışmanın etik kurul onayı, Gazi Üniversitesi Tıp Fakültesi Hastanesi Klinik Araştırmalar Etik Kurulu'nun 12.12.2018 tarihli 24074710-604.01.01-48 sayılı kararıyla alınmıştır. Çalışmaya dahil edilen tüm olguların bilgileri arşiv kayıtlarından elde edilmiştir. Hastaların tamamının başvuru anında çekilen her iki ayak bileği ön arka, yan ve ankle mortis grafileri, preoperatif ve postoperatif MRG'leri, ameliyat öncesi ve ameliyat sonrası AOFAS, FAOS ve Cumberland klinik skorlamaları, VAS ağrı ve memnuniyet skorları değerlendirilmiştir.

### 3.5. Cerrahi Teknikler

Ahlgren Larsson metodu hastalar, ayak bileği ameliyatları için spinal, kombine veya genel anestezi ile ameliyat edilmiştir. Hastalara ameliyattan bir saat önce 1 gr intravenöz sefazolin ile antibiyotik profilaksisi sağlanmıştır. Hastalar supin pozisyonda yatırılmış olup, rahat manipülasyon sağlanması için ayak bileği masanın dışına çıkacak şekilde pozisyon verilmiştir. Uygun pozisyon sonrası turnike ve esmarch sarılarak; cerrahi, uygun basınç altında turnike eşliğinde yapılmıştır. Ayak bileği artroskopisinde 2,7 mm kalınlığında 30 derecelik optik kullanılmıştır. Hastalar uygun cerrahi temizlik ve uygun steril örtünmeyi takiben, anestezi altında tekrar muayene edilmiş ve steril cilt kalemiyle anatomik yapılar, portaller ve eklem çizgisi çizilmiştir. Anterior ayak bileği artroskopisi portaller belirlendikten sonra, medial malleol lateralindeki yumuşak noktada bulunan anteromedial portalden, 20 ml'lik enjektör yardımıyla eklem 20 ml serum fizyolojik enjekte edilir. Ayak bileği eklemi şişirilir ve böylece ayak bileğinin plantar fleksiyona geldiği görülerek eklem ulaşıldığı doğrulanır. İğne eklemden çıkartılarak 15 Numaralı bistüri ucuyla cilt kesisi yapılır. Klemp yardımıyla cilt altı dokuların eklem kapsülüne kadar diseksiyonu yapılır. Trokar yardımıyla optik, eklem kapsülünden geçirilerek eklem içerisine ulaşılır. Eklem ulaşıldıktan sonra eklem artroskopik olarak muayene edilir. Medialden laterale doğru sırayla tüm anatomik yapılar değerlendirilir. Daha sonra lateral malleol medialinde bulunan anterolateral portal alanı değerlendirilir. Anterolateral portal açılırken yüzeysel peroneal sinirin dorsal kutanöz dalına dikkat edilmelidir. Ayak bileği artroskopisi sırasında yaralanma riski en çok olan sinirdir [10]. Bir iğne yardımıyla belirlenen

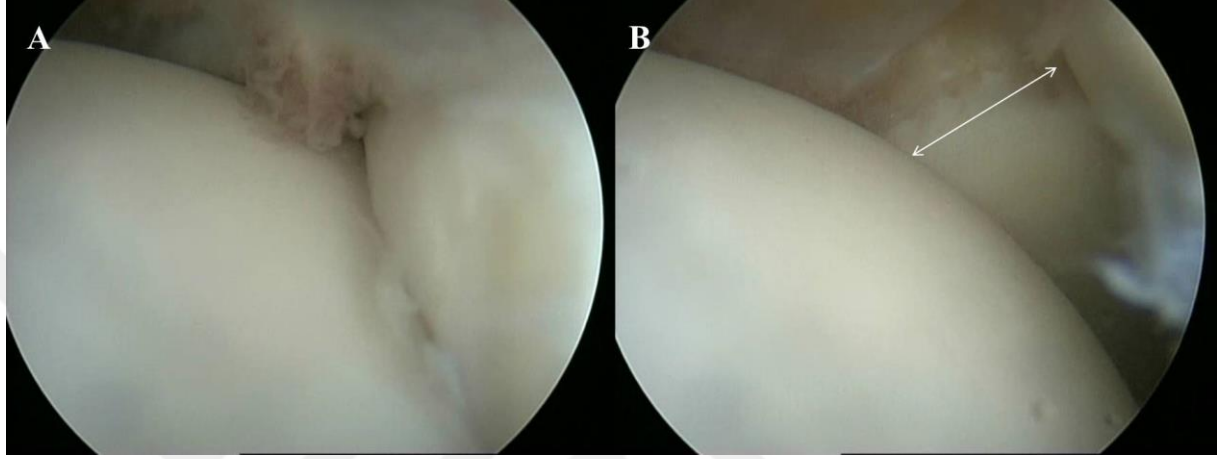
anterolateral portalden girilip artroskopik olarak iğnenin yönelimi ve çıkış noktası doğrulanır. Sonrasında iğne dışarı çıkarılarak aynı anteromedialde olduğu gibi cilt kesisi yapılarak ve cilt altı diseksiyonu yapılarak ekleme ulaşılır. Tanısal artroskopi tamamlandığında öncelikle görüşe engel olan fibröz doku veya sinovial doku gibi yapılar varsa 4 mm'lik shaver ile bu dokular temizlenir (Resim 3.1.). Serbest cisimler var ise eksizye edilir.



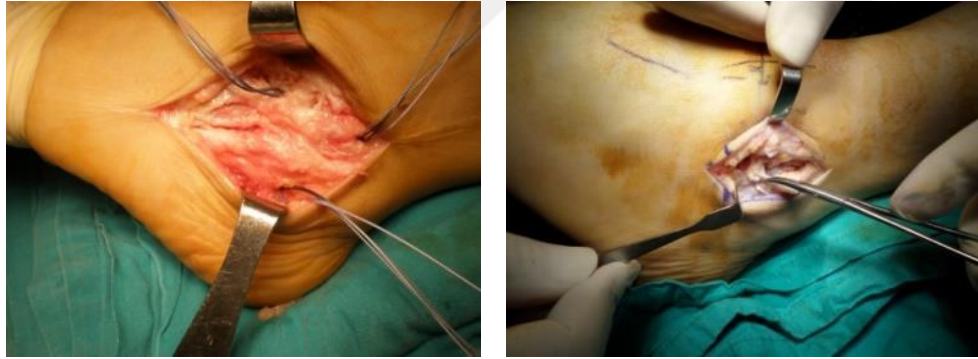
Resim 3.1. Shaver yardımıyla artroskopik debridman

Ayak bileği lateral instabilitesi artroskopik olarak muayene edilir ve ayak bileği ön çekmece ve inversiyona zorlandığında lateral eklem aralığındaki açılmanın 5 mm'den fazla olduğu gözlenir (Resim 3.2.). Artroskopik olarak yapılacak tedaviler tamamlandıktan sonra Ahlgren Larsson metodunda lateral malleol üzerinden J insizyonla girilir. Cilt ve ciltaltı geçildikten sonra lateral ligament kompleksine ulaşılır. ATFL ve KFL yapışma yerinden L insizyonla kemiğe kadar ulaşılır. Ardından malleol dekortike edilip periosteal ve periost-bağ kompleksi içeren iki ayrı flep hazırlanır. Malleolün dekortike edilen alanına bir adet sutür anchor yerleştirilir. Sutürler anteriorda inferior ekstensör retinakulum da dahil

edilerek ATFL'yi içeren flepten, inferiorda ise KFL'yi içeren flepten geçirilir. ATFL ve KFL ' nin insersiyosunun dahil edildiği bu flepler daha proksimalden lateral malleole suture edilir (Resim 3.3.).



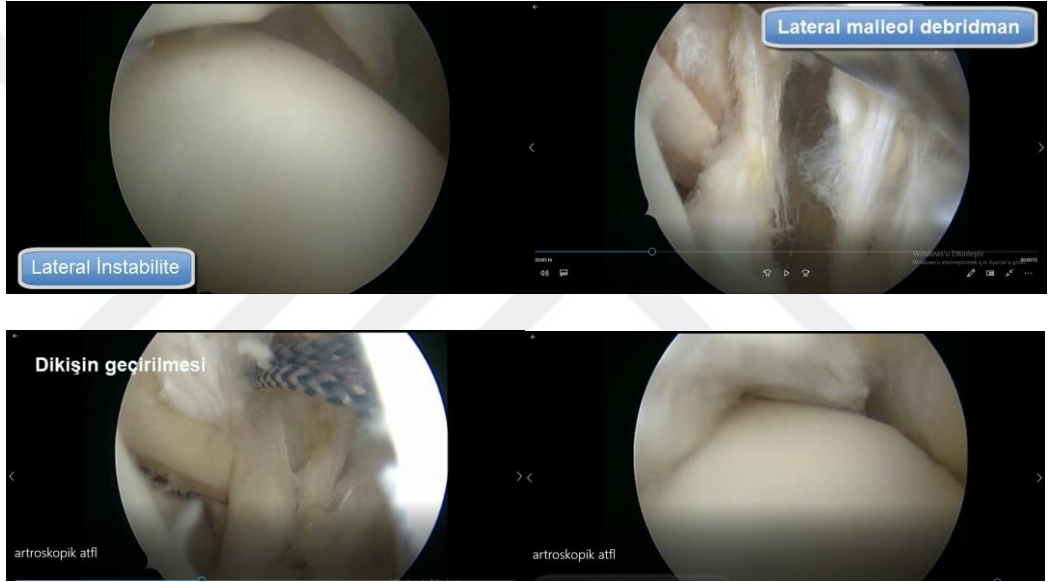Resim 3.2. Artroskopik lateral instabilite tanısı (5 mm'den fazla açılma)



Resim 3.3. Ahlgren-Larsson metodu

Artroskopik tamir yönteminde ise shaver yardımıyla artroskopik debridmandan sonra yine shaver yardımı ile ATFL ve KFL'nin tutunma alanı debride edilir. İki ipli suture anchor anteriordan fibula ucunun 1 cm süperioruna anterolateral portalden yerleştirilir. Anterolateral portalin hemen süperiorundan küçük bir insizyonla retinakulumuda yakalayacak şekilde ekleme ilerletilerek ipin bir bacağı yakalanarak dışarı çıkartılır. Ardından anterior portalin inferiorundan

küçük bir insizyon yapılarak yakalayıcı yardımıyla retinakulum yakalanarak eklem girilir ve diğer ipin bir bacağı tutularak eklem dışına alınır. Sutürler geçirildikten sonra benzer ipler süperior ve inferior portallerden bir klemp diseksiyonuyla girilerek anterior portalden süperior ve inferior portale taşınır ve ardından sırasıyla süperior ve inferior portaldeki sutürler ayak bileği nötral ve hafif eversiyondayken kapsül ve retinakulum üzerinde birbirine bağlanır (Resim 3.4.).



Resim 3.4. Artroskopik ATFL tamiri

### **3.6. Postoperatif Takip ve Rehabilitasyon**

Hastalar, ameliyat sonrası ayak bileği 90 derecede olacak şekilde kısa bacak atele alınır. Yaklaşık 48 saat soğuk uygulama, elevasyon, anti-inflamatuar ve anti-analjezik tedavi önerilir. Hastaların cerrahi yapılan ayak bilekleri kısa bacak atele alındıktan sonra iki hafta immobilizasyon ve altı hafta yük vermeme uygulanmıştır. Hastaların cilt dikişleri ameliyat sonrası iyileşme uygunsa, 10. günde alınmıştır. Üçüncü haftadan itibaren ayak bileği eklem hareket açıklığı egzersizleri de başlamıştır. Altıncı haftadan itibaren, tolere edebildikleri kadar ekstremitte üzerine yük verdirilmiştir. Dördüncü aydan sonra hastalar koşmaya ve kontak olmayan sporlara başlamıştır. Yaklaşık altıncı ayda tam spora dönüş sağlanmıştır. Hastalar, muayene ve görüntüleme yöntemleri ile takip edilmiş olup her kontrollerinde, hastalar muayene edilip; AOFAS, FAOS, Cumberland ve VAS ağrı ve memnuniyet formları doldurulmuştur.

### **3.7. Değerlendirme**

Demografik değerlendirme hastaların yaş, boy, kilo, obezite indeksi, sigara kullanma, travma öyküsü gibi özellikleri kaydedilmiştir. Klinik değerlendirme için hindfoot (ard ayak) Amerikan Ortopedik Ayak – Ayak Bileği Değerlendirme Skoru (AOFAS), Ayak ve Ayak bileği Sonuç Skoru (FAOS), Cumberland Ayak Bileği İnstabilite Ölçeği (Cumberland ankle instability tool, CAIT) kullanılmıştır (Tablo ). Preoperatif olarak ve postoperatif olarak yapılan skorlamalar değerlendirilmiştir.

Tablo 3.1. AOFAS ard ayak skorlaması

| AOFAS (Amerikan Ortopedik Ayak- Ayak Bileği Değerlendirme Skoru) 100 PUAN |   |      |
|---|---|------|
| KATEGORİ  | BULGULAR  | PUAN |
| AĞRI (40 PUAN)  | Yok   | 40   |
|   | Hafif, ara sıra   | 30   |
|   | Orta dereceli, her gün  | 20   |
|   | Şiddetli, her zaman   | 0    |
| FONKSİYON (50 PUAN)   | Kısıtlama yok, destek yok   | 10   |
|   | Günlük aktivitelerde kısıtlama yok  | 7    |
|   | Aktivite kısıtlamaları (10)<br>Güç gerektirenlerde kısıtlama var, destek yok                    |      |
|   | Günlük ve güç gerektiren aktivitelerde kısıtlama var  | 4    |
|   | Günlük aktiviteler ileri derece kısıtlı, yürüteç, koltuk değneği, tekerlekli sandalye kullanımı | 0    |
| Maksimum yürüme mesafesi(5)   | 1 km  | 5    |
|   | 500 m- 1 km   | 4    |
|   | 100 m   | 2    |
|   | <100 m  | 0    |
| Yürüme Yüzeyi (5)   | Sorunsuz  | 5    |
|   | Yokuş, merdiven gibi eğimli engebeli yüzeylerde biraz sorunlu                                   | 3    |
|   | Yokuş, merdiven gibi eğimli engebeli yüzeylerde ileri derece sorunlu                            | 0    |
| Duruş Anormalliği (8)   | Yok ya da hafif   | 8    |
|   | Belirgin  | 4    |
|   | İleri derece  | 0    |
| Sagittal Hareket ( Fleksiyon ve Ekstansiyon) (8)                          | Normal ya da hafif kısıtlı (>30 derece)   | 8    |
|   | Orta derece kısıtlı (15-29 derece)  | 4    |
|   | İleri derece kısıtlı (<15 derece)   | 0    |
| Hindfoot Hareketi (İnversiyon ve Eversiyon) (6)                           | Normal ya da hafif kısıtlı (%75- %100)  | 6    |
|   | Orta derece kısıtlı (%25-%74)   | 3    |
|   | İleri derece kısıtlı (<%25)   | 0    |
| Ayak bileği – Ard ayak Stabilitesi (8)                                    | Stabil  | 8    |
|   | Belirgin instabil   | 0    |
| DİZİLİM (10 PUAN)   | İyi, plantigrad, orta ayak iyi dizilimde  | 10   |
|   | Orta, plantigrad, orta ayakta dizilim bozukluğu var semptomatik değil                           | 5    |
|   | Kötü, non-plantigrad ayak, ileri derece dizilim bozukluğu var, semptomatik                      | 0    |

Tablo 3.2. FAOS skorlaması

| FAOS (Ayak- Ayak Bileği Sonuç Değerlendirme Skoru) 100 PUAN |  |  |
|---|--|--|
| KATEGORİ  | BULGULAR   | PUAN   |
| AĞRI  | <p>A1. Hangi sıklıkta ayak veya ayak bileği ağrınız olur?<br/>Geçen hafta aşağıdaki faaliyetler sırasında ne kadar ayak veya ayak bileği ağrınız oldu?</p> <p>A2. Ayak veya ayak bileğiniz üzerinde dönme</p> <p>A3. Ayak veya ayak bileğini tamamen düz uzatma</p> <p>A4. Ayak veya ayak bileğini tamamen bükme</p> <p>A5. Düz zeminde yürüme</p> <p>A6. Merdiven inme veya çıkma</p> <p>A7. Gece yataktayken</p> <p>A8. Oturma veya uzanma</p> <p>A9. Ayakta dik durma</p>   | <p>Hiç olmaz ( )</p> <p>Ayda bir ( )</p> <p>Haftada bir ( )</p> <p>Her gün ( )</p> <p>Sürekli ( )</p> <p>Hiç ( ) Hafif ( )</p> <p>Orta ( ) Şiddetli ( )</p> <p>Aşırı ( )</p> |
| BELİRTİLER  | <p>B1. Ayak veya ayak bileğinizde şişlik oldu mu?</p> <p>B2. Ayak veya ayak bileğinizi hareket ettirdiğinizde gıcırdama hissettiniz mi, tıkırtı veya benzer bir ses duydunuz mu?</p> <p>B3. Hareket sırasında ayak veya ayak bileklerinizde takılma veya zorlanma oldu mu?</p> <p>B4. Ayak ve ayak bileklerinizi düz olarak tam uzatabiliyor musunuz?</p> <p>B5. Ayak veya ayak bileğinizi tamamen bükabiliyor musunuz?</p> <p>B6. Sabah uyandıktan hemen sonra ayak veya ayak bileğinizdeki tutukluk ne kadar şiddetlidir?</p> <p>B7. Günün ilerleyen saatlerinde oturma, yatma ya da istirahat sonrası ayak veya ayak bileğinizdeki tutukluk ne kadar şiddetlidir?</p> | <p>Asla ( ) Nadiren ( )</p> <p>Bazen ( ) Sık sık ( ) Sürekli ( )</p>   |
| İŞ VE GÜNLÜK YAŞAMDA ZORLANMA                               | <p>İ1. Merdiven inme</p> <p>İ2. Merdiven çıkma</p> <p>İ3. Oturulan yerden doğrulma</p> <p>İ4. Ayakta durma</p> <p>İ5. Bir şey almak için yere eğilme</p> <p>İ6. Düz zeminde yürüme</p> <p>İ7. Arabaya binme/ arabadan inme</p> <p>İ8. Alışverişe gitme</p> <p>İ9. Çorap ve külotlu çorap giyme</p> <p>İ10. Yataktan kalkma</p> <p>İ11. Çorap ve külotlu çorabı çıkarma</p> <p>İ12. Yatakta yatma</p> <p>İ13. Kuvete girip çıkma</p> <p>İ14. Oturma</p>   | <p>Hiç ( ) Hafif ( )</p> <p>Orta ( ) Şiddetli ( )</p> <p>Aşırı ( )</p>   |

|                                 |  |   |
|---------------------------------|--|---|
|                                 | İ15. Tuvalete oturup kalkma<br>İ16. Ağır ev işleri<br>İ17. Hafif ev işleri (yemek pişirme, toz alma, vb)   |   |
| SPOR<br>FALİYETLERİ<br>ZORLANMA | SP1. Çömelleme<br>SP2. Koşma<br>SP3. Atlama<br>SP4. İncinmiş ayak veya ayak bileğiniz üzerinde dönme<br>SP5. Diz çökme   | Hiç ( ) Hafif ( )<br>Orta ( ) Şiddetli ( )<br>Aşırı ( )   |
| YAŞAM<br>KALİTESİ               | Y1. Ayak veya ayak bileği probleminizin ne sıklıkta farkındasınız?<br>Y2. Ayak veya ayak bileğinize zarar verebilecek hareketlerden kaçınmak için yaşam tarzınızı değiştirdiniz mi?<br>Y3. Ayak veya ayak bileğinizdeki güvensizlikten dolayı ne kadar rahatsızsınız?<br>Y4. Genel olarak, ayak veya ayak bileğiniz nedeniyle ne kadar güçlük çekiyorsunuz | Hiç olmaz ( )<br>Ayda bir ( )<br>Haftada bir ( )<br>Her gün ( )<br>Sürekli ( )<br><br>Pek değil ( )<br>Biraz ( ) Kısmen<br>( ) Şiddetle ( )<br>Tamamen ( )<br><br>Hiç ( ) Hafif ( )<br>Orta ( ) Şiddetli ( )<br>Aşırı ( ) |

### 3.8. İstatistiksel Analiz

Verilerin istatistiksel analizleri, “Statistical Package for Social Sciences” (SPSS) Versiyon 22.0 ( SPSS inc., Chicago, II, ABD) yazılımı kullanıldı. Verilerin normal dağılıma uygunluğu görsel (histogram ve olasılık grafikleri) ve analitik yöntemlerle (Shapiro-Wilk testi) incelendi. Normal dağılmayan verilerde parametrik olmayan test yöntemleri kullanılarak istatistiksel analizler yapıldı. Tanımlayıcı analizler, sayısal değişkenler ve 6-7’den fazla düzeyli ordinal değişkenler için ortanca ve çeyreklerarası aralık (IQR) ile, 4-5’ten daha az düzeyli ordinal değişkenler ve nominal değişkenler için yüzde (%) ile belirtildi. Kategorik değişkenler açısından bağımsız iki grup karşılaştırılmasında Ki-kare testi kullanıldı. Tedavi gruplarının başlangıç değerleri ve tedavi sonrası değerleri arasındaki farklar Mann-Whitney U testi kullanılarak karşılaştırıldı. Tedavi gruplarında, önce ve sonra değerleri Wilcoxon testi kullanılarak karşılaştırıldı. İstatistiksel olarak anlamlılık düzeyi  $p < 0.05$  olarak kabul edildi.

## 4. BULGULAR

### 4.1. Bireylerin Tanımlayıcı Özellikleri

Bireylerin demografik özellikleri (yaş, boy uzunluğu, vücut ağırlığı ve VKİ) açısından gruplar arasında farklılık bulunmadı ( $p>0,05$ ) (Tablo 4.1.). Gruplar arası takip süreleri arasında anlamlı fark bulundu ( $p<0,05$ ) (Tablo 4.1.).

Tablo 4.3. Bireylerin demografik özellikleri

|                             | Ahlgren Grubu<br>(n=28) |                  | Artroskopi Grubu<br>(n=32) |               | p*               |
|-----------------------------|-------------------------|------------------|----------------------------|---------------|------------------|
|                             | X ± SD                  | Ortanca<br>(IQR) | X ± SD                     | Ortanca (IQR) |                  |
| Yaş<br>(yıl)                | 46 ± 11                 | 46 (39-54)       | 44 ± 9                     | 47 (37-50)    | 0,577            |
| Boy<br>(cm)                 | 165 ± 8                 | 78 (70-83)       | 165 ± 8                    | 166 (160-172) | 0,981            |
| Vücut ağırlığı<br>(kg)      | 76 ± 11                 | 46 (39-54)       | 78 ± 11                    | 79 (70-82)    | 0,530            |
| VKİ<br>(kg/m <sup>2</sup> ) | 28 ± 4                  | 28 (26-31)       | 44 ± 9                     | 29 (26-31)    | 0,497            |
| Takip süreleri<br>(ay)      | 35 ± 12                 | 31 (25-41)       | 19 ± 2                     | 19 (17-20)    | <b>&lt;0.001</b> |

\*Student t testi ( $p<0,05$ )

Grupların bireylerin cinsiyet ve ameliyatlı ekstremiteye göre dağılım frekansı Tablo 4.2.' de gösterilmiştir. Cinsiyet ve ameliyatlı ekstremiteleri açısından gruplar arasında istatistiksel olarak anlamlı fark bulunmadı ( $p>0,05$ ).

Tablo 4.4. Bireylerin cinsiyet ve ameliyatlı ekstremiteye göre dağılım frekansı

|                      |       | Ahlgren Grubu<br>(n=28) |      | Artroskopi Grubu<br>(n=32) |      | p*    |
|----------------------|-------|-------------------------|------|----------------------------|------|-------|
|                      |       | n                       | %    | n                          | %    |       |
| Cinsiyet*            | Kadın | 17                      | 39,3 | 19                         | 40,6 | 0,916 |
|                      | Erkek | 11                      | 60,7 | 13                         | 59,4 |       |
| Ameliyatlı<br>Taraf* | Sağ   | 20                      | 71,4 | 21                         | 65,6 | 0,630 |
|                      | Sol   | 8                       | 28,6 | 11                         | 34,4 |       |

\*Ki-Kare Testi ( $p<0,05$ )

#### 4.2. Cerrahi öncesi gruplar arasındaki ağrı ve fonksiyonellik karşılaştırması

Gruplar arasında cerrahi öncesi VAS, AOFAS, Cumberland ve FAOS skorlamalarına göre istatistiksel olarak anlamlı fark bulunmadı ( $p>0,05$ ) (Tablo 4.3.).

Tablo 4.3. Grupların cerrahi öncesi ağrı ve fonksiyon skorlarının karşılaştırılması

|                  | Ahlgren Grubu (n=28) | Artroskopi Grubu (n=32) | P*    |
|------------------|----------------------|-------------------------|-------|
|                  | Ortanca (IQR)        | Ortanca (IQR)           |       |
| VAS skoru        | 9 (8-9)              | 9 (8-9)                 | 0,778 |
| AOFAS skoru      | 45 (36-50)           | 45 (33-50)              | 0,982 |
| Cumberland Skoru | 11 (9-13)            | 10 (9-12)               | 0,334 |
| FAOS – ağrı      | 16 (11-22)           | 13 (11-19)              | 0,463 |
| FAOS – belirti   | 17 (10-21)           | 17 (8-25)               | 0,988 |
| FAOS – iş        | 13 (11-17)           | 13 (11-17)              | 0,958 |
| FAOS – spor      | 10 (10-15)           | 12 (12-18)              | 0,636 |
| FAOS – yaşam     | 10 (6-15)            | 12 (12-24)              | 0,435 |

\*Mann-Whitney U Testi ( $p<0,05$ )

#### 4.3. Grupların cerrahi öncesi ve sonrası ağrı ve fonksiyonellik karşılaştırması

Ahlgren grubunda cerrahi öncesi ve sonrası VAS, AOFAS, Cumberland ve FAOS skorları karşılaştırıldığında cerrahi sonrası skorları lehine fark bulundu ( $p<0,05$ ) (Tablo 4.4.). Ahlgren grubunun cerrahi sonrası ağrı seviyesi daha düşükken, fonksiyonellik seviyesinin daha yüksek olduğu saptandı.

Tablo 4.4. Ahlgren grubunun cerrahi öncesi ve sonrası ağrı ve fonksiyonellik karşılaştırması

| Ahlgren Grubu<br>(n=28) | Cerrahi öncesi | Cerrahi sonrası | P*     |
|-------------------------|----------------|-----------------|--------|
|                         | Ortanca (IQR)  | Ortanca (IQR)   |        |
| VAS skoru               | 9 (8-9)        | 3 (2-4)         | <0.001 |
| AOFAS skoru             | 45 (36-50)     | 89 (85-100)     | <0.001 |
| Cumberland Skoru        | 11 (9-13)      | 27 (26-30)      | <0.001 |
| FAOS – ağrı             | 16 (11-22)     | 75 (69-80)      | <0.001 |
| FAOS – belirti          | 17 (10-21)     | 78 (67-91)      | <0.001 |
| FAOS – iş               | 13 (11-17)     | 91 (81-94)      | <0.001 |
| FAOS – spor             | 10 (10-15)     | 90 (90-95)      | <0.001 |
| FAOS – yaşam            | 10 (6-15)      | 93 (87-93)      | <0.001 |

\*Wilcoxon testi (p<0,05)

Artroskopi grubunda cerrahi öncesi ve sonrası VAS, AOFAS ve Cumberland skorları karşılaştırıldığında cerrahi sonrası skorları lehine fark bulundu (p<0.05) (Tablo 4.5.). Artroskopi grubunun cerrahi sonrası ağrı seviyesi daha düşükken, fonksiyonellik seviyesinin daha yüksek olduğu saptandı.

Tablo 4.5. Artroskopi grubunun cerrahi öncesi ve sonrası ağrı ve fonksiyonellik karşılaştırması

| Artroskopi Grubu<br>(n=32) | Cerrahi öncesi | Cerrahi sonrası | P*     |
|----------------------------|----------------|-----------------|--------|
|                            | Ortanca (IQR)  | Ortanca (IQR)   |        |
| VAS skoru                  | 9 (8-9)        | 2 (1-3)         | <0.001 |
| AOFAS skoru                | 45 (33-50)     | 89 (79-100)     | <0.001 |
| Cumberland Skoru           | 10 (9-12)      | 26 (25-30)      | <0.001 |
| FAOS – ağrı                | 13 (11-19)     | 75 (69-80)      | <0.001 |
| FAOS – belirti             | 17 (8-25)      | 78 (67-89)      | <0.001 |
| FAOS – iş                  | 13 (11-17)     | 85 (81-91)      | <0.001 |

|              |            |             |        |
|--------------|------------|-------------|--------|
| FAOS – spor  | 12 (12-18) | 90 (85-95)  | <0.001 |
| FAOS – yaşam | 12 (12-24) | 93 (87-100) | <0.001 |

\*Wilcoxon testi (p<0,05)

#### 4.4. Cerrahi sonrası gruplar arasındaki memnuniyet, ağrı ve fonksiyonellik karşılaştırması

Ahlgren ve Artroskopi gruplarının, gruplar arası memnuniyet seviyesi, VAS, AOFAS, Cumberland ve FAOS skorları karşılaştırıldığında, memnuniyet ve ağrı seviyesi artroskopi grubu lehine fark varken (p<0.05), AOFAS, Cumberland ve FAOS skorlarında fark bulunmadı (p>0.05) (Tablo 4.6.). Artroskopi grubunda memnuniyet seviyesinin Ahlgren grubundan daha yüksek olduğu, ağrı seviyesinin ise daha düşük olduğu tespit edildi.

Tablo 4.6. Cerrahi sonrası gruplar arasındaki memnuniyet seviyesi, ağrı ve fonksiyonellik karşılaştırması

|                  | Ahlgren Grubu (n=28) | Artroskopi Grubu (n=32) | P*    |
|------------------|----------------------|-------------------------|-------|
|                  | Ortanca (IQR)        | Ortanca (IQR)           |       |
| Memnuniyet       | 8 (8-9)              | 9 (8-9)                 | 0,053 |
| VAS skoru        | 3 (2-4)              | 2 (1-3)                 | 0,021 |
| AOFAS skoru      | 89 (85-100)          | 89 (79-100)             | 0,816 |
| Cumberland Skoru | 27 (26-30)           | 26 (25-30)              | 0,427 |
| FAOS – ağrı      | 75 (69-80)           | 75 (69-80)              | 0,846 |
| FAOS – belirti   | 78 (67-91)           | 78 (67-89)              | 0,834 |
| FAOS – iş        | 91 (81-94)           | 85 (81-91)              | 0,309 |
| FAOS – spor      | 90 (90-95)           | 90 (85-95)              | 0,678 |
| FAOS – yaşam     | 93 (87-93)           | 93 (87-100)             | 0,591 |

\*Mann-Whitney U Testi (p<0,05)

## 5. TARTIŞMA VE SONUÇ

Kronik lateral ayak bileği instabilitesinde ilk tanımlanan teknik olan Watson-Jones 1952 yılında tanımlanmıştır. Teknik olarak zordur. Peroneus brevis tendonu fibuladan ve talustan delik açılarak bunların içinden geçirilmesi ve geri çevrilerek fibuladaki ikinci bir deliğe dikilmesidir. Dorsifleksiyon ve inversiyon kısıtlılığına yol açar. 1953 yılında tanımlanan Evans tenodezinde peroneus brevis split şeklinde kaldırılır. Fibuladan delik açılarak buradan geçirilerek tekrar muskületendinöz bileşkeye dikilir. %80-95 başarı sağlar. Komplikasyon olarak %4 nöroma ve %30 inversiyon kısıtlılığı görülür. En popüler tekniklerden olan Bröström 1966 yılında tanımlanmıştır. Chrisman-Snook prosedürü (1969) inversiyon kısıtlılığı ; 1984' te St. Pierre ve ark. sural sinir hasarı bildirmişlerdir [33, 34]. Gould ve ark. tarafından yapılan modifikasyon, ayak bileği inferior ekstansör retinakulum (IER) onarımını inferior ekstansör retinakulumun anteroinferior sınırını lateral malleolun periosteumuna geçirilip dikilir [39].

Olof Ahlgren ve Sune Larsson, 1979 ve 1986 yılları arasında kronik lateral ayak bileği instabilitesi tanısıyla opere ettikleri 75 hastanın 82 ayak bileğini ortalama 24 ay takip ettiler. 78 (%95) ayak bileğinde sonucu mükemmel ya da iyi olarak rapor ettiler. Operasyon öncesi spor aktivitesi kısıtlı olan 51 (%86) hastanın operasyon sonrasında kısıtlamasının olmadığını bildirdiler. 2 hastalarında da ikinci yıldan sonra yeni bir travma sonrası yeniden instabilite oluştuğu görüldü [34].

Liu ve Backer 1994 yılında Watson-jones prosedürünü, Chrisman-Snook prosedürünü ve modifiye Bröström-Gould'u karşılaştırdılar. Opere ayak bileklerine kuvvet uygulayarak talar yer değiştirme ve talar tilte baktılar. Modifiye Bröström-

Gould grubu tüm kuvvetlerde en az anterior talar deplasman ve en az talar tilt açısına sahipti. İstatiksel olarak anlamlı bir mekanik stabilite olduğunu gösterdiler [47].

Schmidt ve ark. kronik lateral ayak bileği instabilitesi nedeniyle opere edilen hastalarda edilmeyenlere göre arka ayak hareketlerinin daha iyi olduğunu ve subtalar osteoartrit ve kronik ağrının daha az olduğunu gösterdiler [48]. Bizim çalışmamızda da her iki yöntemde de fonksiyonellik ve ağrı açısından anlamlı bir fark saptanmıştır.

Corte-Real ve ark. artroskopik tamir uyguladıkları kronik lateral ayak bileği instabilitesi olan hastayı ortalama 24 ay takip etti. Ortalama postop AOFAS skorunu 85,3 olarak rapor ettiler. 3 hastada yüzeysel peroneal sinir arazı 1 hastada da derin ven trombozu komplikasyonları gelişti ve artroskopik tamirin Bröström-Gould yönteminin yerini alacağını öngördüler. Biz de uygulamada daha az invaziv olması sebebiyle artroskopik yöntemin Ahlgren-Larsson metodunun yerini alacağını düşünmekteyiz

Giza ve ark. yaptıkları kadavra çalışmasında artroskopik ve açık (Bröström-Gould) yöntemi karşılaştırdılar. İki yöntem arasında biyomekanik açıdan istatistiksel olarak anlamlı bir fark saptamadılar [49].

Nery ve ark. kronik lateral ayak bileği instabilitesi nedeniyle artroskopik tamir uyguladıkları 26 hasta serisini prospektif olarak sundular. Ortalama 27 aylık takiplerinde postoperatif AOFAS skorunun 58'den 90'a yükseldiğini gösterdiler [50]. Biz de her iki yöntemde de postop AOFAS skorunun anlamlı bir şekilde yükseldiğini bulduk.

Yeo ve ark. modifiye açık Bröström-Gould ile artroskopik yöntemi karşılaştırdılar. İlk grupta 25 hasta ikinci grupta 23 hasta vardı. Açık grubun Karlsson ve AOFAS skorları sırasıyla 48'den 73'e ve 69'dan 89'a yükseldiğini artroskopik grubunda benzer şekilde sırasıyla 45'ten 76'ya ve 67'den 90'a yükseldiğini rapor ettiler. Her iki grup arasında talar tilt, anterior talar translasyon, AOFAS, Karlsson skorları açısından istatistiksel olarak anlamlı bir fark olmadığını gösterdiler [51]. Bizim çalışmamızda da her iki grup arasında fonksiyonellik açısından anlamlı bir fark saptanmamıştır.

Çalışmamızda Ahlgren-Larsson yöntemi (28 hasta) ile opere edilen ve artroskopik yöntemle tamir edilen (32 hasta) karşılaştırıldığında literatürle uyumlu bulgular elde edildi. Ahlgren grubunun ameliyat öncesi AOFAS, FAOS ve CAIT değerleri sırasıyla 45, 13 ve 11 iken ameliyat sonrası değerleri sırasıyla 89,85 ve 27' ye yükseldiği görülmüştür ve bu farkın istatistiksel olarak anlamlı olduğu bulunmuştur. Artroskopi grubunun ameliyat öncesi AOFAS, FAOS ve CAIT değerleri sırasıyla 45, 13 ve 10 iken ameliyat sonrası değerleri sırasıyla 89,84 ve 26' ya yükseldiği görülmüştür ve bu farkın istatistiksel olarak anlamlı olduğu bulunmuştur. Ahlgren ve Artroskopi gruplarının, gruplar arası AOFAS, Cumberland ve FAOS skorları karşılaştırıldığında AOFAS, Cumberland ve FAOS skorlarında fark bulunmadı ( $p>0.05$ ). İki yöntemin de fonksiyonel açıdan başarılı olduğu gösterilmiştir.

Ahlgren grubunun ameliyat öncesi VAS ağrı skoru 9 iken ameliyat sonrası 3' e gerilemiştir ve ameliyat sonrası memnuniyet skoru 8'dir. Artroskopi grubunun ameliyat öncesi VAS ağrı skoru 9 iken ameliyat sonrası 2' ye gerilemiştir ve

ameliyat sonrası memnuniyet skoru 9'dur. Algren ve Artroskopi gruplarının, gruplar arası memnuniyet skoru ve VAS skorları karşılaştırıldığında, memnuniyet ve ağrı seviyesi açısından artroskopi grubu lehine istatistiksel olarak anlamlı bir fark saptandı ( $p<0.05$ ). artroskopi grubu lehine çıkan bu farkın nedenlerinin minimal invaziv yöntem, hastane kalış süreleri ve morbiditenin azlığı olduğu düşünülmektedir.

Bizim çalışmamızda bazı limitasyonlar mevcuttur. Birincisi hastaların preop ve postop instabilite bulguları klinik testlerle veya kantitatif değerlerle değerlendirilmemiştir. Hastaların progresyonu subjektif testlere dayanarak değerlendirilmiştir. İkinci limitasyon ise daha uzun süreli takiplerin yapılmamış olmasıdır. Farklı tedavi yöntemlerinin etkisinin ne kadar süre ile devam ettiğini belirleyebilmek için uzun süreli takibin önemli olduğunu düşünmekteyiz. Üçüncü limitasyon olarak da hasta sayısının azlığı gösterilebilir.

Sonuç olarak bulgularımız Ahlgren-Larsson yöntemi ve Artroskopik tamir yönteminin her ikisinde kronik lateral ayak bileği instabilitesi cerrahisinde uygulanabilir tedavi yöntemi olduğunu desteklemektedir. Her iki yöntemde de fonksiyonellik, ağrı ve memnuniyet yönünden başarı sağlanmıştır. Artroskopik yöntemin minimal invaziv olması ve daha az morbiditesinin olması nedeniyle klinik uygulamada daha ön plana çıkabileceğini düşünmekteyiz.

## 6. KAYNAKLAR

1. Roberts, C.S., et al., *Eversion ankle sprains*. Orthopedics, 1995. **18**(3): p. 299-304.
2. Baydar, M. and E. Gür, *Türkiye'de artroskopi ve artroskopik cerrahinin tarihçesi*. Hacettepe Ortopedi Dergisi, 1991. **1**(2): p. 118-120.
3. Lök, V., *Artroskopinin tarihi ve geleceği*. Acta Orthop Traum Turc, 1987. **21**: p. 82.
4. Burman, M., *Arthroscopy or the direct visualization of joints: An experimental cadaver study*. J Bone Joint Surg, 1931. **13**: p. 669-695.
5. Jackson, R.W., *A history of arthroscopy*. Arthroscopy, 2010. **26**(1): p. 91-103.
6. Lunden, G., *Historical perspectives of ankle arthroscopy*. J Foot Surgç, 1987. **26**: p. 3-7.
7. Chen, Y., *Clinical and cadaver studies on the ankle joint arthroscopy*. J Jpn Ortho Assoc, 1976. **50**: p. 631-651.
8. Hertel, J., *Functional anatomy, pathomechanics, and pathophysiology of lateral ankle instability*. Journal of athletic training, 2002. **37**(4): p. 364.
9. Pena, F., *The Foot and Ankle*. AANA Advanced Arthroscopy, ed. R.K.N. Ryu. 2010.
10. Ferkel, R., *Arthroscopic Surgery: The Foot and Ankle*. 1996: Lippincott-Raven.
11. Voto, S.J., et al., *Ankle arthroscopy: neurovascular and arthroscopic anatomy of standard and trans-achilles tendon portal placement*. Arthroscopy, 1989. **5**(1): p. 41-6.
12. Mangwani, J., M. Hakmi, and T. Smith, *Chronic lateral ankle instability: review of anatomy, biomechanics, pathology, diagnosis and treatment*. The foot, 2001. **11**(2): p. 76-84.
13. Hubbard, T.J. and J. Hertel, *Mechanical contributions to chronic lateral ankle instability*. Sports medicine, 2006. **36**(3): p. 263-277.
14. Neumann, D.A., *Kinesiology of the musculoskeletal system-e-book: foundations for rehabilitation*. 2013: Elsevier Health Sciences.
15. Mulligan, E., *Lower Leg, Ankle and Foot Rehabilitation*. Physical Rehabilitation of the Injured Athlete, 2012. **4**: p. 426-63.
16. Sammarco, G.J. and C.V. Diraimondo, *Surgical treatment of lateral ankle instability syndrome*. The American journal of sports medicine, 1988. **16**(5): p. 501-511.
17. Hockenbury, R.T. and G.J. Sammarco, *Evaluation and treatment of ankle sprains: clinical recommendations for a positive outcome*. The physician and sportsmedicine, 2001. **29**(2): p. 57-64.
18. Mann, R.A., *Biomechanics of the Foot and Ankle*. Surgery of the Foot and Ankle, 1993: p. 3-43.
19. Lundberg, A., et al., *The axis of rotation of the ankle joint*. The Journal of bone and joint surgery. British volume, 1989. **71**(1): p. 94-99.
20. Cankurtaran, F., *Ayak bileği fonksiyonel instabilitesi olan hastalarda izokinetik ve proprioseptif egzersizlerin etkinliği*. 2011, DEÜ Sağlık Bilimleri Enstitüsü.
21. Oatis, C.A., *Kinesiology: the mechanics and pathomechanics of human movement*. 2004: Lippincott Williams & Wilkins Philadelphia.
22. Denegar, C.R. and S.J. Miller III, *Can chronic ankle instability be prevented? Rethinking management of lateral ankle sprains*. Journal of athletic training, 2002. **37**(4): p. 430.
23. Freeman, M., M. Dean, and I. Hanham, *The etiology and prevention of functional instability of the foot*. The Journal of bone and joint surgery. British volume, 1965. **47**(4): p. 678-685.
24. Trevino, S.G., P. Davis, and P.J. Hecht, *Management of acute and chronic lateral ligament injuries of the ankle*. The Orthopedic clinics of North America, 1994. **25**(1): p. 1-16.
25. Nelson, A.J., et al., *Ankle injuries among United States high school sports athletes, 2005-2006*. J Athl Train, 2007. **42**(3): p. 381-7.
26. Rose, A., et al., *Functional instability in non-contact ankle ligament injuries*. British journal of sports medicine, 2000. **34**(5): p. 352-358.
27. Simon, R.R., S.C. Sherman, and S.J. Koenigsnecht, *Emergency orthopedics: the extremities*. 2007: McGraw-Hill, Medical Pub. Division.
28. Aydın, A.T. and K. Gökkuş, *Ayak bileği artroskopisi: Endikasyon ve teknik*.

29. Vaseenon, T. and A. Amendola, *Update on anterior ankle impingement*. Current reviews in musculoskeletal medicine, 2012. **5**(2): p. 145-150.
30. Cerezal, L., et al., *MR arthrography of the ankle: indications and technique*. Radiologic Clinics of North America, 2008. **46**(6): p. 973-994.
31. Eechaute, C., P. Vaes, and W. Duquet, *The chronic ankle instability scale: clinimetric properties of a multidimensional, patient-assessed instrument*. Physical Therapy in Sport, 2008. **9**(2): p. 57-66.
32. Kannus, P. and P. Renstrom, *Treatment for acute tears of the lateral ligaments of the ankle*. J Bone Joint Surg Am, 1991. **73**(2): p. 305-312.
33. BROSTROM, L., *Sprained ankles. VI. Surgical treatment of chronic ligament ruptures*. Acta. chir. scand, 1966. **132**: p. 551-565.
34. Ahlgren, O. and S. Larsson, *Reconstruction for lateral ligament injuries of the ankle*. The Journal of bone and joint surgery. British volume, 1989. **71**(2): p. 300-303.
35. Karlsson, J., et al., *Lateral instability of the ankle treated by the Evans procedure. A long-term clinical and radiological follow-up*. The Journal of bone and joint surgery. British volume, 1988. **70**(3): p. 476-480.
36. Bahr, R., et al., *Biomechanics of ankle ligament reconstruction: An in vitro comparison of the Broström repair, Watson-Jones reconstruction, and a new anatomic reconstruction technique*. The American journal of sports medicine, 1997. **25**(4): p. 424-432.
37. Rosenbaum, D., et al., *Tenodeses destroy the kinematic coupling of the ankle joint complex: a three-dimensional in vitro analysis of joint movement*. The Journal of bone and joint surgery. British volume, 1998. **80**(1): p. 162-168.
38. Petrerá, M., et al., *Short-to medium-term outcomes after a modified Broström repair for lateral ankle instability with immediate postoperative weightbearing*. The American journal of sports medicine, 2014. **42**(7): p. 1542-1548.
39. Gould, N., D. Seligson, and J. Gassman, *Early and late repair of lateral ligament of the ankle*. Foot & ankle, 1980. **1**(2): p. 84-89.
40. Li, X., et al., *Anatomical reconstruction for chronic lateral ankle instability in the high-demand athlete: functional outcomes after the modified Broström repair using suture anchors*. The American journal of sports medicine, 2009. **37**(3): p. 488-494.
41. Messer, T.M., et al., *Outcome of the modified Broström procedure for chronic lateral ankle instability using suture anchors*. Foot & ankle international, 2000. **21**(12): p. 996-1003.
42. Drakos, M., et al., *Proximity of arthroscopic ankle stabilization procedures to surrounding structures: an anatomic study*. Arthroscopy: The Journal of Arthroscopic & Related Surgery, 2013. **29**(6): p. 1089-1094.
43. Nuno M, C.-R. and R.M. Moreira, *Arthroscopic repair of chronic lateral ankle instability*. Foot & ankle international, 2009. **30**(3): p. 213-217.
44. Acevedo, J.I. and P. Mangone, *Ankle instability and arthroscopic lateral ligament repair*. Foot and ankle clinics, 2015. **20**(1): p. 59-69.
45. Lee, K.T., et al., *Long-term results after modified brostrom procedure without calcaneo-fibular ligament reconstruction*. Foot & ankle international, 2011. **32**(2): p. 153-157.
46. Van der Rijt, A. and G.A. Evans, *The long-term results of Watson-Jones tenodesis*. The Journal of bone and joint surgery. British volume, 1984. **66**(3): p. 371-375.
47. Liu, S.H. and C.L. Baker, *Comparison of lateral ankle ligamentous reconstruction procedures*. The American journal of sports medicine, 1994. **22**(3): p. 313-317.
48. Schmidt, R., et al., *Reconstruction of the lateral ligaments: do the anatomical procedures restore physiologic ankle kinematics?* Foot & ankle international, 2004. **25**(1): p. 31-36.
49. Giza, E., et al., *Arthroscopic suture anchor repair of the lateral ligament ankle complex: a cadaveric study*. The American journal of sports medicine, 2013. **41**(11): p. 2567-2572.
50. Nery, C., et al., *Prospective study of the "Inside-Out" arthroscopic ankle ligament technique: Preliminary result*. Foot and Ankle Surgery, 2018. **24**(4): p. 320-325.
51. Yeo, E.D., et al., *Comparison of all-inside arthroscopic and open techniques for the modified Broström procedure for ankle instability*. Foot & ankle international, 2016. **37**(10): p. 1037-1045.

## 7. ÖZET

**Amaç:** Ayak bileği burkulmaları sık görülen yaralanmalardandır. Kronik lateral ayak bileği instabilitesi için tanımlanmış farklı tedavi seçenekleri mevcuttur. Çoğu teknik için iyi sonuçlar bildirilmesine rağmen kabul edilen altın standart bir cerrahi yöntem yoktur.

**Gereç ve Yöntem:** Gazi Üniversitesi Tıp Fakültesi Ortopedi ve Travmatoloji Kliniği'nde 2012-2018 yılları arasında, kronik lateral ayak bileği instabilitesi tanısıyla opere edilmiş hastalar retrospektif olarak değerlendirilmiştir. Hastaların ameliyat öncesi ve sonrası klinik değerlendirmeleri AOFAS ard ayak skorlaması, FAOS ve Cumberland skorları ile yapılmıştır.

**Bulgular:** Kronik lateral ayak bileği instabilitesi olan 60 hasta değerlendirilmiştir. 28 hastaya Ahlgren-Larsson metodu, 32 hastaya ise artroskopik yöntemle tamir uygulanmıştır. Hastaların 36'sı kadın 24'ü erkek; yaş ortalamaları ise 45'tir. Her iki grupta ameliyat sonrası klinik olarak fonksiyonel iyileşme görülmüştür ( $p<0,05$ ). Gruplar arasında fonksiyonellik açısından istatistiksel olarak anlamlı bir fark yoktur ( $p>0,05$ ). Fakat artroskopi grubu lehine VAS ağrı ve memnuniyet açısından istatistiksel olarak anlamlı bir fark saptanmıştır ( $p<0,05$ ).

**Sonuçlar:** Bu çalışmadaki limitasyonlar dahilinde, kronik lateral ayak bileği instabilitesi tedavisinde, hem Ahlgren-Larsson metoduyla hem de artroskopik tamirle başarılı sonuçlar elde edilmiştir. Artroskopik yöntem minimal invaziv olması ve daha az morbiditesi olması nedeniyle ağrı ve hasta memnuniyeti açısından daha başarılı bulunmuştur.

**Anahtar kelimeler:** Ahlgran-Larsson, artroskopi, ayak bileği, instabilite

## **8. SUMMARY**

**Purpose:** Ankle sprains are common injuries and there are several treatment methods defined for chronic ankle instability. Although there has been reported good results for the most of the techniques, there has been no accepted gold standard surgical method.

**Materials and Methods:** The patients who were operated with the diagnosis of chronic lateral ankle instability in the Orthopedics and Traumatology Department of the Gazi University Faculty of Medicine between 2012-2018 years were evaluated retrospectively. Preoperative and postoperative clinical evaluation of the patients were performed with AOFAS back foot scoring, FAOS and Cumberland scores.

**Results:** Sixty patients with chronic lateral ankle instability were evaluated. 28 patients underwent Ahlgren-Larsson method and 32 patients underwent arthroscopic repair. Of the patients, 36 were female, 24 were male and the mean age was 45 years. In both groups clinical functional improvement was observed postoperatively ( $p < 0,05$ ). There was no statistically significant difference between the groups in terms of functionality ( $p > 0,05$ ), However, a statistically significant difference was found in terms of VAS pain or satisfaction scores in favor of arthroscopy group ( $p < 0,05$ ).

**Conclusions :** Within the limitations of this study, successful results were obtained with both Ahlgren-Larsson method and arthroscopic repair in the treatment of chronic lateral ankle instability. The arthroscopic method was found

to be more successful in terms of pain and patient satisfaction than the Ahlgren group because of its minimally invasive and less morbidity.

**Key Words:** Ahlgren-Larsson; ankle; arthroscopy; instability



## 9. ÖZGEÇMİŞ

Adı soyadı: Coşkun Ulucaköy

Doğum tarihi ve yeri: 1989, Denizli

Mezuniyet:

2013: Gazi Üniversitesi Tıp Fakültesi

Yabancı dil bilgisi: İngilizce

Bugüne kadar çalıştığı kurum / kuruluşları:

Denizli Beyağaç Aile Ve Toplum Sağlığı Merkezi

Dr. Abdurrahman Yurtaslan Onkoloji Hastanesi Ortopedi Kliniği

Gazi Üniversitesi Tıp Fakültesi Ortopedi ve Travmatoloji ABD