



T.C.
BURSA ULUDAĞ ÜNİVERSİTESİ
TIP FAKÜLTESİ
ORTOPEDİ VE TRAVMATOLOJİ ANABİLİM DALI

**HUMERUS DİYAFİZ KIRIKLARINDA PLAKLI OSTEOSENTEZ VE
KONSERVATİF TEDAVİNİN RADYOLOJİK VE FONKSİYONEL
SONUÇLARININ RETROSPEKTİF OLARAK KARŞILAŞTIRILMASI**

Dr. Soner TİGİT

UZMANLIK TEZİ

Bursa-2023



T.C.
BURSA ULUDAĞ ÜNİVERSİTESİ
TIP FAKÜLTESİ
ORTOPEDİ VE TRAVMATOLOJİ ANABİLİM DALI

**HUMERUS DİYAFİZ KIRIKLARINDA PLAKLI OSTEOSENTEZ VE
KONSERVATİF TEDAVİNİN RADYOLOJİK VE FONKSİYONEL
SONUÇLARININ RETROSPEKTİF OLARAK KARŞILAŞTIRILMASI**

Dr. Soner TİGİT

UZMANLIK TEZİ

Danışman: Prof. Dr. Kemal DURAK

Bursa-2023

İÇİNDEKİLER

Özet.....	ii
İngilizce Özet.....	i
Giriş.....	1
Gereç ve Yöntem.....	26
Bulgular.....	31
Tartışma ve Sonuç.....	47
Kaynaklar.....	52
Ekler.....	57
Teşekkür.....	58
Özgeçmiş.....	59

ÖZET

Amaç: Konservatif ve plaklı osteosentez ile tedavi edilen humerus diyafiz kırıklarının fonksiyonel ve radyolojik sonuçlarını retrospektif olarak inceleyerek literatür ile karşılaştırıp değerlendirmeyi amaçladık.

Gereç ve Yöntem: 2010-2022 yılları arasında kapalı humerus kırığı nedeniyle başvuran hastalardan 18 yaş ve üzerinde 86 hastadan 36'sı konservatif tedavi olarak fonksiyonel ortez ile, 40 hasta ise plaklı osteosentez ile tedavi edilerek sonuçları retrospektif olarak değerlendirildi. Takipleri yetersiz olan 10 hasta çalışmadan çıkarıldı. Çalışmaya dahil edilen hastaların demografik verileri, AO sınıflamasına ve kırık bölgesine göre kırık tipleri, sigara içip içmemesi, radial sinir felci olanlar ve komplikasyonları kayıt edilmiştir. Hastaların uygulanan tedavi yöntemine göre radyolojik verilerde kaynama süresi, kaynama olup olmaması ve açılanmaları incelendi. Fonksiyonel değerlendirme için Stewart ve Hundley skollama sistemi ve QuickDASH skollama ölçeği uygulandı.

Bulgular: Çalışmamızda yer alan 76 hastanın 48'i erkek, 28'i kadındı. Konservatif tedavi uygulanan hastaların yaş ortalaması 48,53 iken plaklı osteosentez yapılan hastaların yaş ortalaması 45,98 bulundu. AO sınıflamasına göre hastaların 29 tanesi Tip A (%38,7), 32 tanesi Tip B (%41,3) ve 15 tanesi Tip C (%20) olduğu görüldü. Kırıklar bölgelere gruplandırıldığında en çok orta diyafiz kırığı (%62,7) görüldü. Konservatif tedavi edilen 6 hastada(%16,7) , plaklı osteosentez ile tedavi edilen 2 hastada(%5) kaynamama gelişti. Özellikle C tipi kırıklarda kaynamama oranı %33,3 olarak diğer kırık tiplerine göre yüksek bulundu. Konservatif tedavi edilen hastaların %36,1 oranında 5° üzerinde açılanma vardı. Bu açılanma ile QuickDASH skoru arasında anlamlı ilişki bulunmadı.(p=0,25) Ortalama QuickDASH skoru konservatif tedavi uygulanan hastalarda 10,81 puan, plaklı osteosentez uygulanan hastalarda 7,23 puan olarak bulundu. Stewart-Hundley kriterlerine göre konservatif tedavi uygulanan

hastaların %89'u mükemmel ve iyi, plaklı osteosentez yapılan hastaların ise %85'i mükemmel ve iyi olarak değerlendirildi. Radial sinir felci olan 5 hastada 4 ay içinde tam iyileşme görülmüştür.

Sonuç: Konservatif tedavide plaklı osteosentez tedavisine göre kaynama sorunlarının daha yüksek oranda görüldüğü, radial sinir felci olan kapalı kırıklarda belirtilen endikasyonlar dışında 4 ay sonunda beklenildiğinde sinir bulgularının geriye dönebileceği, dizilim bozukluklarının fonksiyonel sonucu etkilemediği, kaynama süresinin uzamasıyla QuickDASH skoru istatistiksel olarak anlamlı şekilde arttığı ve plaklı osteosentez tedavinin konservatif tedaviye göre yüksek kaynama oranı ve hızlı fonksiyonel dönüş sağladığı görüşüne varılmıştır.

Anahtar kelimeler: humerus diyafiz kırığı, plaklı osteosentez, radial sinir felci, fonksiyonel ortez

ABSTRACT

Retrospective Comparison of Radiological and Functional Results of Plate Osteosynthesis and Conservative Treatment in Humeral Diaphyseal Fractures

Objective: We aimed to retrospectively examine the functional and radiological results of humeral diaphyseal fractures treated with conservative and plated osteosynthesis and compare them with the literature.

Materials and Methods: Between 2010-2022, 36 of 86 patients who are aged over 18 years and diagnosed with closed humeral fractures were treated conservatively with functional orthosis. Plate osteosynthesis applied to 40 patients. 10 patients with insufficient follow-up were excluded from the study. The results were evaluated retrospectively. Demographic data of the patients, fracture types according to AO classification and fracture site, smoking status, patients with radial nerve palsy and their complications were recorded. According to the treatment method applied, the duration of union, presence of union, and angulations of the patients were examined. Stewart and Hundley scoring system and QuickDASH scoring scale were used for functional evaluation.

Results: Of the 76 patients in our study, 48 were male and 28 were female. While the mean age of the patients who had conservative treatment was 48.53, the mean age of the patients who had osteosynthesis with plate was 45.98. According to the AO classification, 29 of the patients were Type A (38.7%), 32 of them were Type B (41.3%), and 15 of them were Type C (20%). When the fractures were grouped into regions, middle diaphyseal fractures were the most common (62.7%). 6 patients (16.7%) who were treated conservatively and in 2 patients (5%) who were treated with osteosynthesis with plaque had nonunion. Especially the rate of nonunion was found 33.3% in C type fractures was higher than other fracture types. There was an angulation of more than 5° in 36.1% of the conservatively treated patients. No significant correlation was found between angulation and QuickDASH score. ($p=0.25$) The mean QuickDASH score was found 10.81 points in patients who were treated conservatively and 7.23 points in patients who had plate osteosynthesis. According to the Stewart-Hundley criteria,

89% of the patients who received conservative treatment were evaluated as excellent and good, and 85% of the patients who had plate osteosynthesis were evaluated as excellent and good. Complete recovery was observed in 5 patients with radial nerve palsy within 4 months.

Conclusion: Union problems are seen at a higher rate in conservative treatment compared to plate osteosynthesis treatment, nerve findings can return after 4 months, except for the indications stated in closed fractures with radial nerve palsy, malalignment does not affect the functional result, statistically QuickDASH score increases significantly with the prolongation of the union time. It was concluded that osteosynthesis and plated osteosynthesis treatment provided higher union rate and faster functional return compared to conservative treatment.

Key words: humeral diaphysis fracture, osteosynthesis with plaque, radial nerve palsy, functional orthosis

1. GİRİŞ

Humerus kırıkları tüm kırıkların %7-8'ini oluşturup yıllık insidansı 15-20/100.000' dir. Motorlu taşıtların kullanımının artması ile genç erkeklerde ve yaşam süresinin uzaması ile özellikle ileri yaş kadın hastalarda humerus kırıkları daha sık görülmektedir (1,2).

Humerus diyafiz kırıklarıyla ilgili temel zorluklardan biri de tedavi seçeneğidir. Hastanın sosyokültürel düzeyi, kemik kalitesi, nörovasküler hasar, obezite, yandaş hastalıklar tedavi yönteminin seçilmesinde ve dolayısıyla tedavi sonucunda rol oynar. Cerrahi tedavi yüksek kaynama oranı sağlar ancak enfeksiyon, rotator manşet yaralanması ve iyatrojenik radyal sinir hasarı gibi komplikasyon riskleri taşımaktadır (3,4). Konservatif tedavide ise yanlış kaynama, kaynamama gibi sonuçlar daha sık gözlenmektedir (5).

Cerrahi tedavi yöntemleri arasında plaklı osteosentez, eksternal fiksatör ve kanal içi çivileme bulunurken; konservatif tedavi yöntemleri arasında uzun kol alçı, U ateli, fonksiyonel breysler, velpeau bandaj ve askılı alçı bulunmaktadır. Birçok tedavi seçeneği olmasına rağmen kaynamama ve fonksiyonel yetersizlik önemli sorunlar oluşturmaktadır (6).

Bu çalışmada humerus diyafiz kırıklarında açık redüksiyon ile plaklı osteosentez yapılan ve konservatif olarak takip edilen hastaların tedavi yöntemine göre radyolojik olarak kaynama ve fonksiyonel sonuçlarının karşılaştırılması amaçlanmıştır.

1.1. Genel Bilgiler

1.1.1 Humerus Kemik Anatomisi

Humerus üst ekstremitenin en uzun kemiğidir. Diğer uzun kemiklerde olduğu gibi alt ve üst uçları arasında diyafiz kısmı bulunmaktadır. Alt ucu radius ve ulna ile üst ucu ise skapula eklemler. Humerusun üst ucunda kaput humeri, kollum humeri, tuberkulum majus ve tuberkulum minus bulunur. Kaput humerinin altındaki oluk kollum anatomikum olup humerus eklem yüzeyinin hemen bitiminden başlar. Tuberkulum majus, omuz bölgesindeki en lateraldeki çıkıntıdır ve tuberkulum minustan sulkus intertuberkularis adı verilen oluk ile ayrılır. Sulcus intertuberkularisden m. biceps brachii'nin kaput longumunun tendonu geçer (7-9).

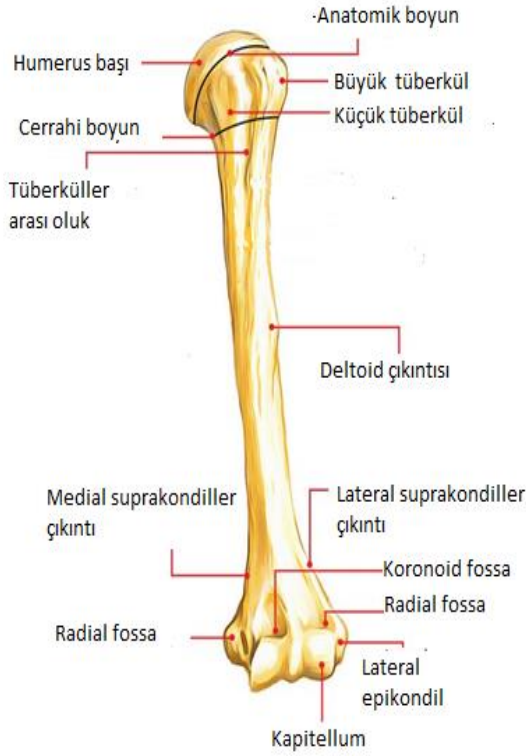
Tuberkulum majus ve minusun distalinde 'collum chirurgicum' (cerrahi boyun) denilen bölge bulunur. Burası humerusun proksimal kısmı ve diyafiz kısmının birleşim yeridir. Burası humerusun en zayıf bölgesidir. Bu nedenle proksimal humerus kırıklarının en sık rastlandığı bölgedir (10).

Humerus diyafizi transvers kesitte proksimal kısmından distale doğru silindirik görünümünden prizmatik bir hale dönüşür. Humerus diyafizinin proksimal kısmının ön-dış yüzünde ortalara yakın bir yerde tuberositas deltoidea bulunur. İnsanlar arasında değişik yükseklikte olan bu çıkıntılı sahaya, m.(muskulus) deltoideus yapışır. Bunun altında yukarıdan aşağıya ve arkadan öne doğru uzanan hafif bir oluk görülür."Sulkus nervi radialis" denen bu oluktan ise n.(nervus) radialis ve a.(arter) profunda brachii geçer (11).

Humerus diyafizinin alt yarısında iki kenar mevcuttur. İç taraftaki kenar margo medialis, dış taraftaki ise margo lateralis olarak isimlendirilir. Bu kenarlar aşağıya doğru ilerledikçe sivrilerek krista suprakondilaris medialis ve lateralis olarak adlandırılırlar ve humerus alt ucunun iç ve dış tarafında yer alan medial ve lateral epikondil ile birleşirler. Daha büyük olan medial epikondilin arkasında ulnar sinirin seyrettiği sulkus nervi ulnaris adlı oluk yer almaktadır (11).

Humerus distalinde humeroulnar ve humeroradial olarak iki eklem yüzü bulunur. Ayrıca ön yüzde lateralde fossa radialis ile radiusla, medialde fossa

koronoidea ile ulnaya eklem yapar. Arka yüzde ise ön kolun ekstansiyonunda olekranonun yerleştiği fossa olekranii bulunur (Şekil-1) (12).



Şekil-1: Humerus kemik anatomisi(12)

1.1.2. Yumuşak Doku Anatomisi

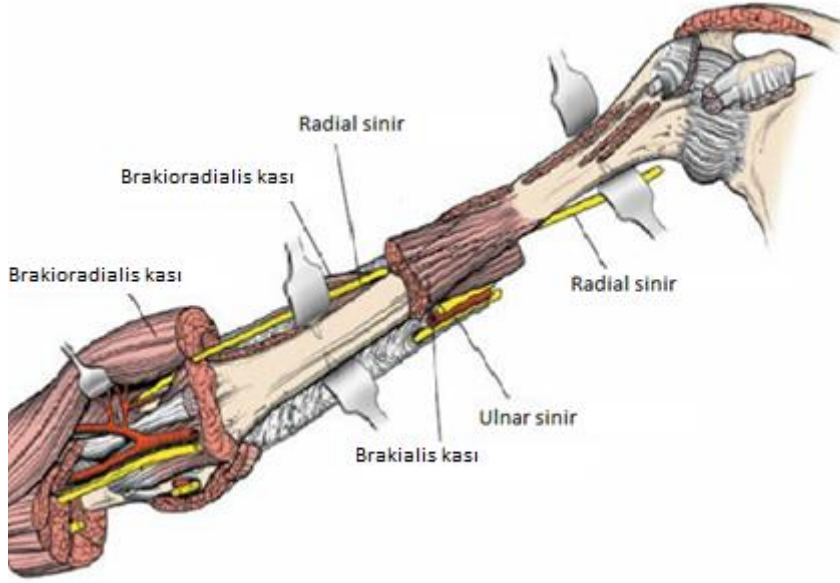
Humerus kas ve yumuşak dokular tarafından çok iyi sarılmaktadır. Bu da komplike olmayan kırıkların iyileşmesinde etkili olmaktadır. Üst ekstremitede cilt altı yüzeysel fasya superfisiale ve kasları saran fasya profunda olarak bilinen 2 adet fasyal oluşum mevcuttur. Humerus proksimal lateralinde deltoid kasın yapışma noktasında fasya brakii fasya deltoidea ile birleşir ve humerus diyafiz kısmında margo lateralise, distalde ise krista suprakondilaris lateralise yapışır. Bu yapışma kalınlaşmış bir bölme şeklindedir. Bu oluşum septum intermuskulare braki laterale olarak adlandırılır (13,14).

Kolda derin fasya kolu sirküler olarak dolanır ve üst kısımda fasya pektoralis ve fasya aksillaris olarak devam ederken aşağıya doğru ise humerus epikondillerine ve olekranona tutunur. Derin fasya önkolun derin fasyası fasya antebrakialis olarak devam eder (13,14).

Medial kısımda bulunan septum intermuskulare braki mediale daha kalın bir yapıdır, aksiller bölgedeki damar ve sinirleri içiren vagina aksillarisle komşudur. Distalde n. ulnaris ve a. kollateralis ulnaris superior, medial intermuskuler septumu delerek seyirlerine devam eder. Bu iki oluşum kolu ön ve arka olarak kompartmana ayrılmasına sebep olur. Ön tarafta fleksör kasların yer aldığı fleksör kompartman, arka tarafında ise ekstansör kasların yer aldığı ekstansör kompartman bulunur (13,14).

Fleksör kompartman m. korakobrakialis, m. biceps braki, m. brakialis, n. medianus, n. ulnaris ve a. brakialis olmak üzere 3 kas, 2 sinir ve 1 arter içermektedir. Kolun fleksör kaslarından biceps braki, brakialis ve korakobrakialis kolun ön kompartmanında yer alırlar. İnnervasyonları n. muskulokutanöz tarafından gerçekleşir. Diğer kol kası kolun ekstansörü olan m. triseps brakidir. Kol arka kompartmanında bulunan bu kas n. radialis tarafından innerve edilir. M. ankoneus isimli küçük bir kas dirseğin arka kısmında m. triseps brakinin distal kısmının devamı olarak uzanır. Fasya brakinin fleksör bölgeyi örten yüzeyi v.(vena) basilika tarafından kol orta seviyesinde delinir (13,14).

A. brakialis kolu beslenmesindeki en önemli arterdir. M. teres majorun altında a. aksillarisin devamı olan bu arter proksimalde kol kasları arasında humerusun anteriorunda seyrederken lateralinde n. medianus, medialinde ise n. ulnaris seyreder. Humerusun distal yarısında n. medianus, arteri çaprazlayarak medial tarafa geçer n. ulnaris ise arterden uzaklaşır ve medial kısımda seyreder. Ekstansör kompartman m. triseps braki, n. radialis ve a. profunda braki yapılarını içerir. Sulkus nervi radialis isimli olukta a. profunda braki n. radialis ile birlikte seyreder (Şekil-2). Daha sonra kolun alt kısmında sinir septum intermuskulare lateraleyi delerek laterale geçer ve sonrasında m. brakialis ve m. brakioradialis arasından lateral epikondilin önünden fossa kubitiye girer (13,14).



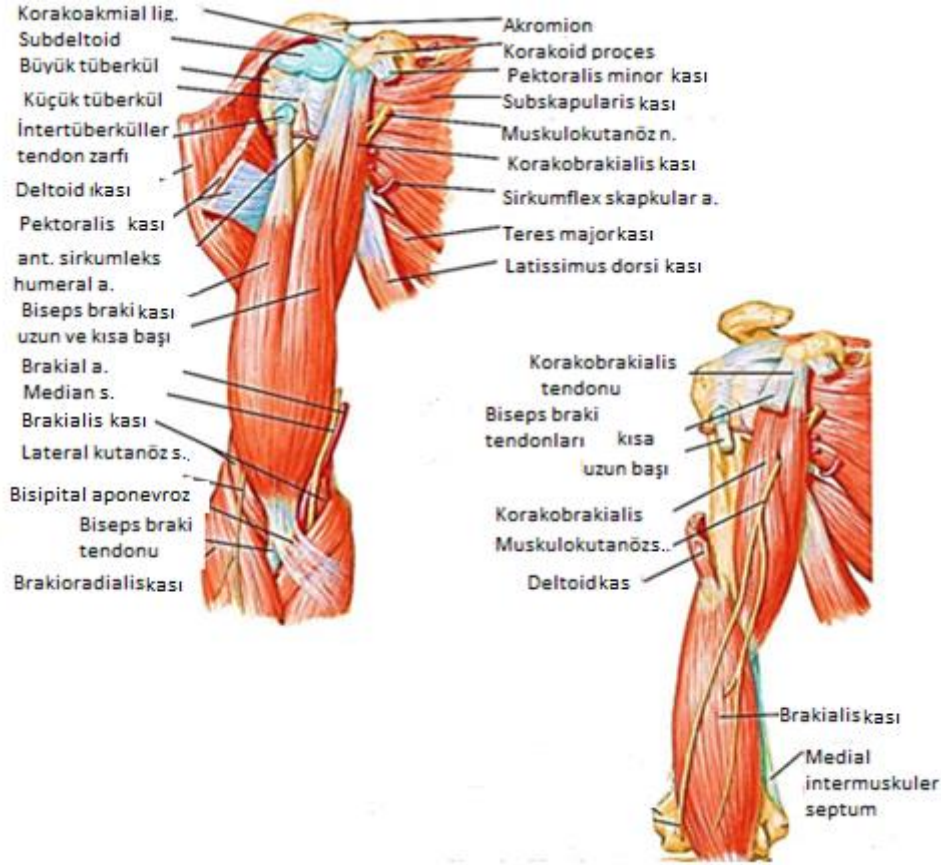
Şekil-2: Radial sinir seyri (15)

1.1.3. Kas Anatomisi

M. korakobrakialis: Korakoid proçesten başlar ve humerus şaftına yapışır. Kola adduksiyon ve fleksiyon yaptırır. Muskulokutanöz sinir ile innerve edilir (16).

M. brakialis: Humerus distal şaft anteriorundan başlar ve proksimal ulnada ulnar tüberosite yapışır. Dirseğe fleksiyon yaptırır. Kasın mediali muskulokutanöz sinir laterali ise radial sinir tarafından innerve edilir. Anterior cerrahi açılımda kesilerek yaklaşım sağlanır (16).

M. biceps braki: Bu kasın kısa ve uzun olmak üzere 2 adet başı vardır. Uzun başı supraglenoid tüberkülden başlar. Kısa başı ise korakoid proçesten başlar. İki başta proksimal radiusta radial tüberosite yapışırlar. Görevi önkola supinasyon ve fleksiyon yaptırmasıdır. Muskulokutanöz sinir tarafından innerve edilir (Şekil-3) (16).



Şekil 3: Kolun Anterior Kas Yapıları (16)

M. triceps braki: Üç adet başı olan bu kasın uzun başı infraglenoid tüberkülden, medial başı distal humerus posteriorundan, lateral başı ise proksimal humerusta posteriorundan başlar. Olekranonda sonlanır ve dirseğe ekstansiyon yaptırır. Radial sinir tarafından innerve edilir (16).

M. ankoneus: Muskulus triceps brakinin devamı şeklinde olan bu kas lateral epikondilden olekranona doğru uzanır. Dirsek ekleminde kapsüle yapışır ve kapsülü dirsek ekstansiyonu sırasında stabilize eder. Önkola supinasyon yaptırır. Radial sinir tarafından innerve edilir (16).

1.1.4. Humerusun Dolaşımı

Humerusun üst üçte biri a. aksillarisin anterior ve posterior sirkumfleks arterleri tarafından beslenmektedir. Bu arterler humerus başında ince anastomozlar yaparken diyafize doğru da uzanım göstermektedir. Orta üçte birlik kısmın beslenmesinde a. brakialis ve a. profunda brakiden köken alan rami periostalesler rol alır. Distal üçte birlik kısım ise kollateral arterlerin horizontal anastomozları tarafından beslenmektedir (16).

A. brakialis kolu besleyen ana damardır. M. teres majörün alt kenarı hizasında a. aksillarisin devamı olarak başlar. Fossa kubitalis de radiusun kollumu hizasında sonlanır. Bisipital aponevrozun altında radial ve ulnar dallarına ayrılır. A. brakialis seyri boyunca yüzeysel olarak palpe edilebilir ve m. brakialisin anteriorunda yer alır. Önce humerusun medialinde iken daha sonra anterioruna geçer. Alt kısmında n. medianus a.brakialise eşlik eder ve arterin önünde seyreder. A. brakialis koldaki seyri boyunca humerusu besleyen a. nutrikum ve kaslara giden isimsiz birçok dal verir (16).

A. profunda braki, a. brakialisin en büyük ve ilk verdiği dalıdır. Humerusun çevresinde seyrederken n. radialis ile birlikte sulkus nervi radialiste bulunur. Kolun ön ve arkasında dirsek çevresindeki arter anastomozuna katılan dalları verir. A. nutrika humeri; a. profunda brakiden kolun orta seviyesinde çıkar. Humerusun anteriorundaki kanalis nutrikusa girer. Bu kanal içinden dirsek eklemine doğru seyreder (16).

Carroll tarafından 71 humerusta yapılan bu çalışmada, humerus beslenmesindeki önemli besleyici arterlerin % 87 oranında humerusun medial ve distal yarısında bulunduğunu gösterilmiştir. Buna rağmen proksimal kısmında bulunan besleyici foramenlerin küçük çapta ve az sayıda olduğu gösterilmiştir. Dominant koldaki humerusta daha büyük foramenlerin varlığı gösterilmiş. 71 humerusun 48'inde ise tek bir foramen izlenmiş olup, proksimal kısımdaki foramenler, daha çok lateralde ve daha küçük çaplardadır(17). Farklı bir çalışmada da ise humerusların % 42'sinde birden fazla foramen olduğu gösterilmiştir. Bu çalışmalarda humerusta kanlanmanın büyük oranda tek bir noktadan olmaktadır. Bu besleyici arterin yeri ise genellikle humerusun orta ve

distal üçte birlik kısmında, deltoid kasın yapışma yerinin distal ve medialindedir. Bu nedenle; proksimal yerleşimli kırıklarda bu dolaşımın bozulma olasılığı daha az iken, orta ve distal üçte birlik bölgedeki nutrisyonel forameni etkileyen kırıklar kaynamama açısından daha risklidir.

1.1.5. Sinir Anatomisi

N. radialis: Brakial pleksusun posterior kordundan oluşur. Sulkus nervi radialiste, a. profunda braki ile birlikte m. triseps brakinin lateral ve medial başları arasındadır. Kolun distalinde, m. brakialis ile m. brakioradialis arasındaki oluktaadır. Latereal epikondilin anteriorunda yüzeysel ve derin iki uç dala ayrılır (11).

M. triseps braki, m. ankoneus, m. subankoneus, m. brakioradialis ve m. ekstansor karpi radialis longus direk olarak n. radialis tarafından uyarılan kaslardır. Ön kolun arka yüzündeki tüm ekstansör kaslar (m. ekstansor karpi radialis brevis, m. supinatör, m. ekstensor dijitorium, m. ekstansor dijiti minimi, m. ekstansor karpi ulnaris, m. pollisis longus, m. ekstensor indisis, m. abduktor pollisis longus ve m. ekstansor pollisis brevis) n. radialisin ramus profundusu tarafından uyarılır. N. radialis, en sık humerus diyafiz kırıklarında yaralanır. Düşük el görülür, ancak m. triseps brakinin uzun ve medial başlarını uyaran dallar, aksillada n. radialisten ayrıldığından ön kolun ekstansiyonu etkilenmez (11).

N. ulnaris: Fasikulus medialisin (C7-8-T1) devamıdır. Kolda dal vermez, medial epikondilin posteriorunda sulkus nervi ulnaristen ve m. fleksor karpi ulnarisin iki başı arasındaki kübital tünelden geçip, önkola gelir. N. ulnaris, en sık medial epikondil kırıklarında yaralanır. Hasarında dördüncü ve beşinci parmağın metakarpofalangeal eklemlerinde belirgin hiperekstansiyon, interfalangeal eklemlerinde fleksiyon vardır. El pençe (claw hand) görünümündedir (11).

N. medianus: Fasikulus medialisten gelen radiks medialis nervi mediani ile fasikulus lateralisten gelen radiks lateralis nervi medianinin a. aksillaris lateralinde birleşmesinden meydana gelir. A. brakialis anteriorundan çaprazlar ve medialine geçer. A. brakialis ile birlikte bisipital aponevrozun altından geçip, fossa

kubitalise girer. M. pronotor teresin iki başı arasından geçer ve ön kolda m. fleksor dijitorum superfisialis ile m. fleksor dijitorum profundus arasında aşağı doğru seyreder (11).

N. medianus kolda dal vermez, ön kolun fleksör kaslarını uyarır. (M. fleksor karpi ulnaris hariç) El bileğinde m. fleksor karpi radialis ile m. fleksor dijitorum superfisialis tendonları arasından geçerek yüzeyelleşir. Karpal tünelden geçerek ele gelir. Burada tenar kaslar ile birinci ve ikinci lumbrikal kasları uyarır. En sık el bileği ve ön kolda, daha az sıklıkla humerusun suprakondiller kırıklarında yaralanabilir. Hasarında ön kol supinasyonda kalır, opponizasyon hareketi bozular. Baş parmak laterale rotasyon yapmış durumda ve addüksiyondadır. Bu görünüme vaftiz eli (ape hand) adı verilir (11).

N. muskulokutanöz: M. pektoralis minörün alt sınırında brakial pleksusun fasikulus lateralisinden oluşur. Seyri sırasında m. korakobrakialise dal verir ve bu kası deler. Dirsek eklemi seviyesinde motor lifleri biter ve n. kutanöz antebraki lateralis adını ile ön kolun ön-dış yüzünün radius distal ucuna kadar deri duyusunu taşır (11).

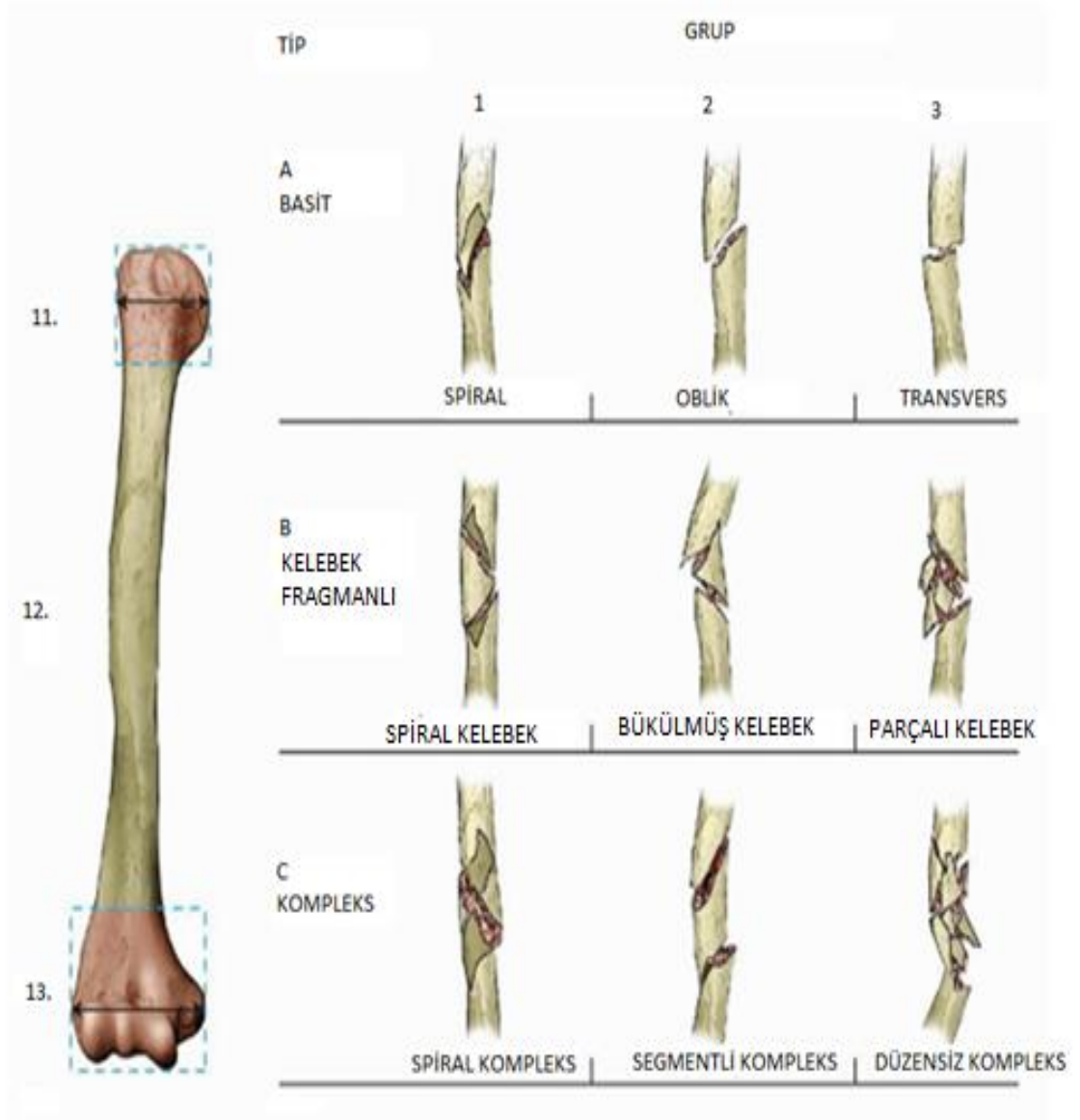
1.2. Sınıflandırma

Humerus diyafiz kırıklarını sınıflarken yaralanma mekanizması, kırığın yerleşimi, yumuşak doku yaralanması olup olmaması , damar sinir yaralanması, kemiğin kalitesi(patoloji, osteopenik) ortopedik implant varlığı gözönüne alınmalıdır.

Günümüzde uluslararası kabul edilen bir sınıflama sistemi yoktur. Her uzun kemik kırığında olduğu gibi humerus kırığı için de Arbeitsgemeinschaft für Osteosynthesefragen (AO) sınıflama sistemi mevcuttur. Fakat bu sınıflama sistemi tedavi yöntemini belirlemede tek başına yeterli olmamaktadır (18,19).

Bu sistemde humerus "1", humerus cismi "2" olarak numaralandırılır. Kırık tiplerinden A; basit kırığı, B; kelebek fragmanlı kırığı, C ise karmaşık kırıkları temsil etmektedir. A grubu kırıklar kendi içinde A1; spiral, A2; oblik, A3; transvers;

B grubu kırıklar kendi içinde B1; spiral kelebek fragmanlı, B2; bükülmüş kelebek fragmanlı, B3 ise parçalı kelebek fragmanlı; C grubu kendi içinde C1; spiral, C2; segmental C3; düzensiz şeklinde alt gruplara ayrılmışlardır (Şekil-4) (18,19).



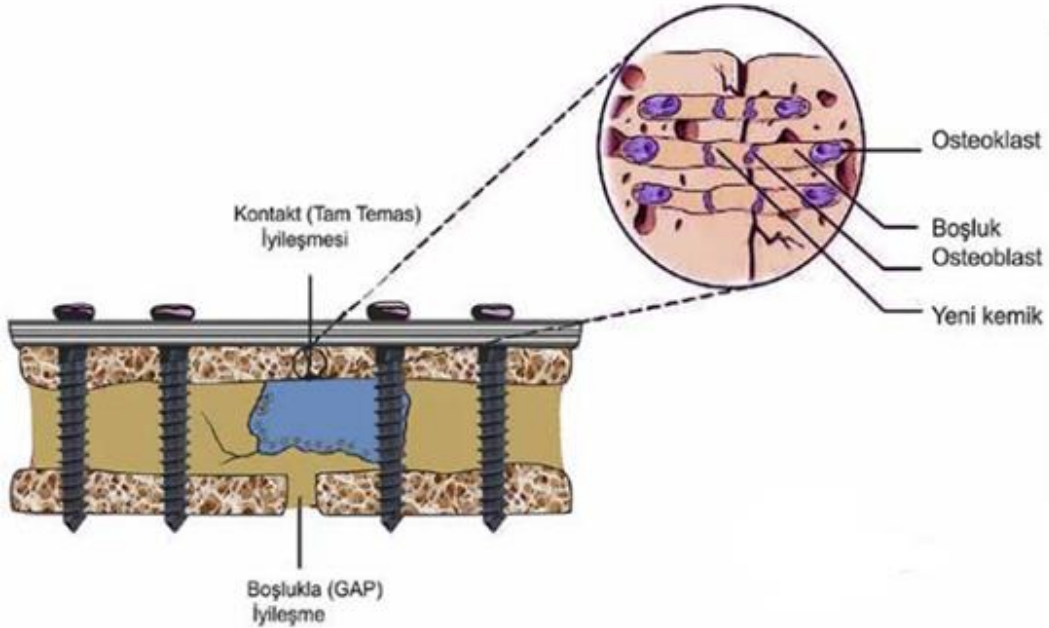
Şekil-4:Humerus diyafiz kırık sınıflaması (19)

1.3. Kırık İyileşmesi

Kırık; kemikteki damarların, Haversian kanallarının, periosteum ve çevresindeki yumuşak dokunun hasarlandığı, kırık uçlarındaki kemik dokunun nekroze olduğu bir yaralanmadır. Birçok dokudan farklı olarak, hasarlı bölgenin biyokimyasal ve biyomekanik olarak tamamen yeniden şekillenmesiyle iyileşir. Direkt (primer) veya indirekt (sekonder) iyileşme olabilir.

1.3.1 Doğrudan/Direkt İyileşme (Primer İyileşme)

Kırık iyileşmesinin doğal sürecinde nadiren görülür. Fragmanlar arasında hareketin olmadığı durumlarda, anatomik redükte pozisyonda, kallus dokusu oluşmadan, osteoblast ve osteoklast aktivitesiyle gerçekleşen iyileşmedir. Kırık, tam denge ve katı (rijid) tespit mevcudiyetinde primer olarak iyileşir. Bağımsız sonuçtan ziyade biyomekanik koşulların bir sonucudur (20). Primer kemik iyileşmesi; tam temasta (kontakt) iyileşme ve minimal boşluktaki iyileşme olarak iki farklı şekilde gerçekleşebilir. Her iki şekilde de anatomik olarak düzgün, biyomekanik olarak dayanıklı lamellar kemik oluşur (Şekil-5).



Şekil-5: Primer kemik iyileşmesinin tipleri: tam temasta (kontakt) iyileşme kırık fragmanları

arasındaki mesafe 0,01 mm'den az ise ve minimal boşluktaki (gap) iyileşme ise, yine birbirine çok yakın kırık uçları arasında kırık fragmanları arasında ki mesafe 800 mikrometre – 1 mm arası ise oluşur (20).

1.3.2. Dolaylı/İndirekt (Sekonder) İyileşme

Birçok kırık sekonder iyileşir. Sekonder iyileşmede kırık fragmanları arasında çok az hareket olduğunda ilk olarak yumuşak kallus, sonrasında da sert kallus oluşumu gerçekleşir. Kırık bölgesinde subperiosteal alanda intramembranöz kemikleşme ile medüller sert kallus, kırık uçlarında ve periost dışında encondral kemikleşme ile yumuşak kallus oluşur.

1.3.2.1. Sekonder İyileşme Fazları

Cruess ve Dumont' a göre ikincil kırık iyileşmesinin 3 evresi vardır:

1. Yangı (Enflamasyon) evresi
2. Onarım(Reperasyon) evresi
3. Yeniden şekillenme(Remodeling) evresi (21)

1.3.2.1.1. Yangı(Enflamasyon) Evresi

Travma sonrası çevresel ve intramedüller kanamayla hematoma oluşur ve inflamatuvar yanıt başlar. İnflamatuvar yanıtla birlikte kırık çevresinde ve kırık uçları arasındaki hematoma koagülasyonla oluşan fibrin, onarıcı hücrelerin migrasyonunu kolaylaştıran iskelet görevi görür ve trombositler büyüme faktörlerini salgılar. Hematom hematopoetik kök hücrelerin kaynağı ve büyüme faktörlerinin kaynağını oluşturur. Bu bölgedeki hasarlı osteositler ve matriks dokusu nedeniyle oluşan inflamatuvar mediyatörler damarların genişlemesine ve inflamatuvar hücrelerin bu bölgeye toplanmasına neden olur (22).

İnflamatuvar sitokinlerin uzun süreli salınımının kemik üzerindeki olumsuz etkileri bilinmektedir; fakat kısa süreli kontrollü inflamatuvar yanıt kırık iyileşmesinde kritik öneme sahiptir. Akut inflamatuvar yanıt, ilk 24 saatte en yüksek seviyeye çıkar ve 7. güne kadara devam eder (22). İyileşmede birçok interlökinin etkisi vardır; fakat interleukin(IL)1 ve IL6'nın daha önemli ve kritik olduğu

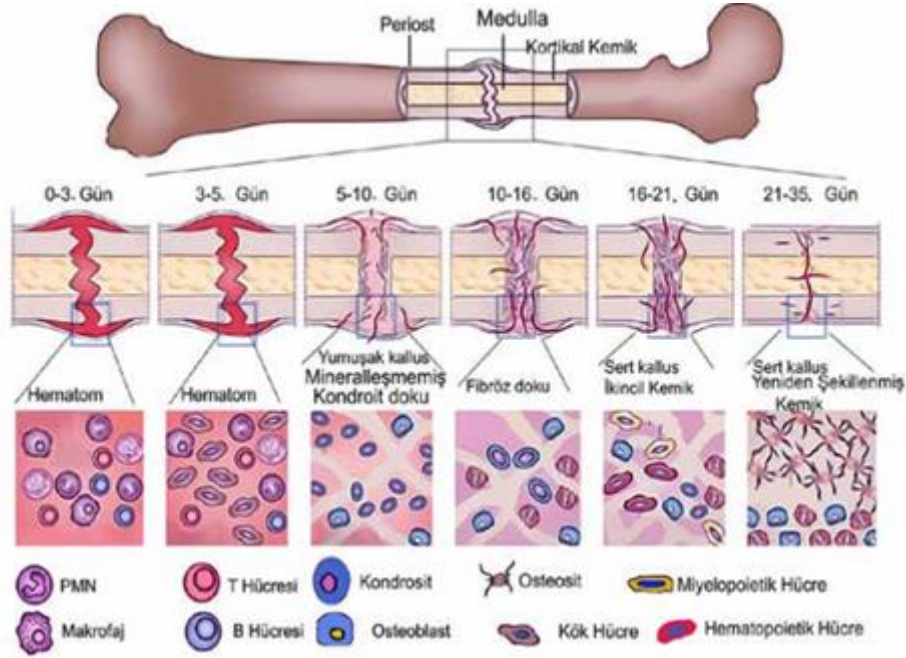
bilinmektedir. Makrofajlarla IL1 düzeyi artması, osteoblastlardan IL6 salınımını artırır; kırıkta kallus gelişimini; ILR1 ve ILR2 reseptörlerini etkileyerek damarlanmayı uyarır. IL6 sadece akut fazda salgılanır; Vasküler endotelial büyüme faktörü(VEGF) salınımını artırıcı, damarlanmayı, osteoblast ve osteoklast farklılaşmasını uyarıcı etki yaratır. İnflamasyon fazında hasarlı, nekrotik dokular yok edilir, inflamatuvar hücrelerden salınan sitokinler sayesinde anjiyogenezis uyarılır. Kırık hattındaki kemikte bulunan mezenkimal ve osteoprogenitör hücreler, fibroblastlar, endosteal yüzeydeki osteoblastlar çoğalarak granülasyon dokusu oluşumunu sağlar (23).

1.3.2.1.2. Onarım(Reperasyon) Evresi

Genellikle iki ile kırk gün arası süreyi kapsar. Hasarlanmış hücrelerin yok edilmesi sonrasında iyileşme dokusunun hâkim olması ile onarım süreci başlar. Kırık uçları arasında santral bölgede enondral kemikleşme başlar. Fibröz ve kırık dokunun hâkim olduğu yumuşak kallus oluşur. Daha sonra kırıkta matris mineralize olur, kondrositler apoptozise uğrar ve osteoblastların çoğalması ile sert kallus dokusu oluşur. Yapılan çalışmalarda yumuşak kallus oluşumunun yedi ve dokuzuncu günler arasında başladığı görülmüştür (24).

1.3.2.1.3 Yeniden Şekillenme(Remodeling) Evresi

Sert kallus dokusu stabiliteyi sağlayan daha rijid bir yapı olmasına rağmen normal kemiğin biyomekanik özelliklerine sahip değildir. Sert kallusu santral kavitesi olan lamellar kemiğe dönüştüren bir yeniden şekillenme sürecine ihtiyaç vardır. Bir taraftan osteoklastların etkisiyle sert kallus rezorpsiyonu, diğer taraftan osteoblastların etkisiyle lamellar kemik oluşumu, denge içinde gerçekleşir. Kırık onarımı esnasında 3.–4. haftalardan itibaren başlayan yeniden şekillenme süreci, klinik olarak iyileşme sonrası da yıllarca devam edebilir. Yapılan çalışmalarda, kemiğe özgü alkalen fosfataz ve osteokalsin değerlerinin yıllar boyu normale gerilemediği, artmış osteoklastik ve osteoblastik aktivite sinyallerinin uzun yıllar devam ettiği tespit edilmiştir (Şekil-6) (25).



Şekil-6: Sekonder kemik iyileşmenin aşamaları(25)

1.4. Klinik Bulgular ve Fizik Muayene

Humerus diyafiz kırıklarında kolda şişlik, ağrı, deformite ve krepitasyon gibi bulgular olabilir. Anamnezde travma ayrıntılı olarak sorgulanmalıdır. Politravmalı hastadan anamnez almak çoğu zaman sorun olabilmektedir. Bu tip hastalar stabil hale geldikten sonra ayrıntılı değerlendirilir.

Ek yaralanmalar açısından dikkatli olunması gerekmektedir. Öncelikle vasküler muayene yapılmalıdır. Distal arterial nabızlar palpe edilip kapiller dolum izlenmelidir. Nörolojik muayene yapıp sinir yaralanmasının olup olmadığı kaydedilmelidir. Primer radial sinir felci humerus diyafiz kırıklarında genel prevalansı % 12'dir. İnsidans kırık paternine ve kırık konumuna göre değişir (26).

Radial sinir yaralanmalarına en sık neden olan humerus kırığı; humerusun 1/3 distal oblik kırığı olan "Holstein-Lewis" kırığı olarak adlandırılan

yaralanma şeklidir. Motor muayene ile birlikte duysal nörolojik muayene yapılmalıdır. Özellikle radial sinir duyu muayenesi için birinci ve ikinci web arası dorsal cilt muayenesine bakılmalıdır. Radial sinir yaralanmasının tam olmaması sonucunda; duyu ve motor komponentlerden yalnızca biri etkilenmiş olabilir (27).

1.5. Radyolojik Değerlendirme

Humerus cisim kırıklarında ilk olarak omuz ve dirsek eklemine içerecek şekilde anterior-posterior(AP) ve yan direk grafi çekilmelidir. Çoğu kırıkta tanı koymak için direk grafi yeterlidir. Eklem ile ilişkili olabileceği şüphelenilen kırıklarda direk grafiye ek olarak bilgisayarlı tomografi, damar yaralanması şüphesinde ise anjiyografi kullanılabilir

1.6. Tedavi

Günümüzde humerus diyafiz kırıklarının tedavisinde cerrahın tercih edebileceği birçok yöntem mevcuttur. Karar hastanın yaşı ve uyum derecesine, kırığın şekil ve yerleşimine, eşlik eden yaralanmaların varlığına ve hastanın genel durumuna göre verilir (Tablo-1). Humerus diyafiz kırıkları daha çok konservatif tedavi edilmekle birlikte, bazı kırıklarda kaynamayı elde etmek sorunludur ve cerrahi tedavi gerekebilir (28).

Geçmişte humerus kırıkları, yüksek oranda gecikmiş kaynama veya kaynamama komplikasyonları ile birlikte anılırdı. Fakat günümüzde bu eğilim tersine dönmüştür.

Tablo-1:Osteosentez için endikasyonlar(29)

Kesin endikasyonlar	Açık kırıklar
	Yüzen omuz veya dirsek
	Bilateral humerus kırığı
	Vasküler yaralanma
	Sekonder radial sinir hasarı
Rölatif endikasyonlar	Segmental kırıklar
	Nonoperatif tedavi ile redüksiyon elde edememek
	Obezite
	Transvers kırıklar
	Patolojik kırıklar
	Kaynamama
	Nörolojik defisit
	Brakial pleksus yaralanması
	Primer radial sinir yaralanması

1.6.1. Konservatif Tedavi

Humerus cisim kırıklarında konservatif tedavi uzun ve iyi ortaya konmuş başarı ve sonuçlarının olduğu, değişik yazarların değişik alçılar ve splintler tariflediği bir konudur (30). Anatomik redüksiyon konservatif tedavide omuz ve dirseğin geniş hareket kabiliyetinden dolayı açısız, aksiyel ve rotasyonel kötü kaynamalar tolere edilebildiği için fonksiyonel kısıtlılık az olmaktadır.

Humerus cismi kaslarla güzel olarak sarılmış dolaşımı iyi bir kemiktir, yük taşımaz ve atellenmesi kolaydır. Sir John Charnley tarafından belirtildiği üzere "Belki de cerrahi olmayan tedavisi en kolay olan majör uzun kemiktir (31)."

Konservatif tedavide U ateli, askılı alçı, uzun kol alçı, fonksiyonel ortez ve velpeau bandajı kullanılabilir.

Askılı alçı ilk olarak Caldwell tarafından tanımlanmıştır. Alçının ağırlığı, yerçekimi ve boyun bağının geçirildiği alçı üzerindeki halka sayesinde dizilimi sağlayan ve koruyan bir düzendir. Bu alçının yeterli etkinliği göstermesi için uygulanan kişinin devamlı dik ya da yarı oturur pozisyonda olması gerekir. Alçı ağırlığına bağlı kırık hattındaki ayrışma fazla olursa kaynamama görülebilir (32).

U ateli akut tedavide kullanılacak bir alçılı tespit yöntemidir. Traksiyon gücü askılı alçıdan daha zayıf olmakla birlikte klinik başarısı da fonksiyonel ortezden iyi değildir. Gerek U atelinin gerekse askılı alçının hasta konforu açısından dezavantajları vardır.

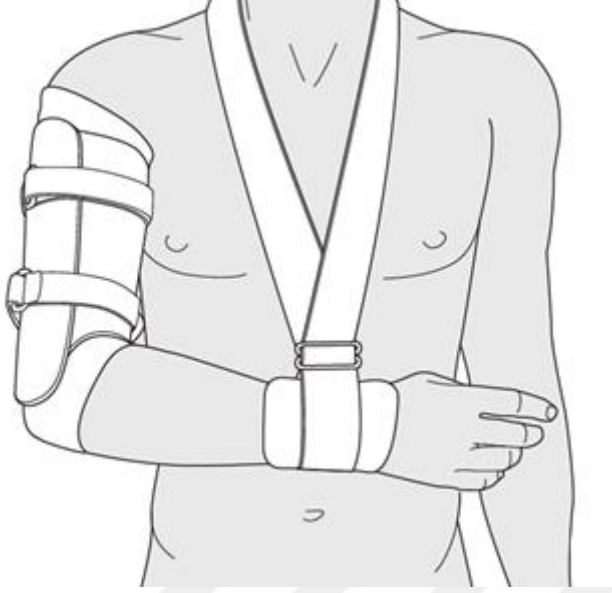
Alçı uygulamasıyla konservatif tedaviye başlanan hastalarda uzun kol alçısı da kullanılabilir. Ancak alçının belli zaman aralıklarıyla yenilenmesi ve radyolojik kontrollere göre düzeltilmesi ve dolayısıyla sıkı takibi gerekmektedir.

Velpeau bandajı omuz bölgesinin stabilizasyonunu sağlamaktadır. Daha çok akut omuz çıkığıyla beraber olan proksimal cisim kırıklarında uygulanabilir.

Fonksiyonel ortezlerin tekniği Sarmiento ve ark. tarafından 1977 yılında tariflenmiştir. Günümüzde konservatif tedavinin en sık kullanılan yöntemidir. Sarmiento ortezi olarak da adlandırılmaktadır. Dirseğe traksiyon uygulanarak ve yumuşak dokulara baskı yaparak ölçü alınır. Amaç dizilimi sağlamak ve korumaktır. Hafif plastik malzeme kullanılarak yapılır, üstündeki bantların(velcro) bağlanmasıyla kola sıkıca oturan ve diğer cerrahi olmayan yöntemlere göre daha stabil bir ortezdir. Kırık hattında oluşacak açılma, deplasman ortez içi pedlerle ve ortez konfigürasyonu değiştirmekle müdahale imkanı olan bir yöntemdir (Şekil-7) (33, 34).

Teknik olarak kolay, ucuz ve modifiye edilebilir bir yöntemdir. Başarılı sonuçları vardır. Çalışma prensipleri; yumuşak dokulara uygulanan baskı ve yer

çekimi etkisi ile dizilimin sağlanması ve bununla birlikte omuz ile dirsek eklemine hareket olanağı sağması şeklindedir. Bu tekniğin başka bir avantajı ise egzersizlerin erken evrede başlanabilmesiyle mükemmel yakın hareket açıklığına imkan sağlamasıdır (33).



Şekil-7:Fonksiyonel ortez (34)

Fonksiyonel ortez tedavisine yönelik yapılan çalışmalarda genellikle başarılı sonuçlar bildirilmiştir; fakat nadir de olsa yüksek kaynamama oranları saptanan çalışmalar da mevcuttur (35,36). Ortez tedavisi için uygun hastalar; kooperasyonu iyi olan, spiral veya oblik, proksimal veya orta üçte birlik humerus cisminde kapalı kırığı olan ve obez olmayan hastalardır. Parçalı, segmenter, distal üçte birlik humerus cisim kırıkları ve açık kırıklar kısmi kontrendikasyonları oluşturmaktadır. Kooperasyonu iyi olmayan hastalar ile brakial arter lezyonu, yumuşak doku interpozisyonu veya ciddi yumuşak doku hasarının eşlik ettiği kırıklar, patolojik kırık veya segmenter kemik kaybı olan kırıklar ise mutlak kontrendikasyonları oluşturmaktadır

1.6.2. Cerrahi Tedavi

Günümüzde artan trafik kazaları, yüksek enerjili yaralanmalar hasta sayısında artışa neden olmuştur. Sosyoekonomik değişiklikler nedeniyle tedavi süresini azaltmak ve hasta uyum sorunları da dikkate alındığında cerrahi tedaviler ön plana çıkmaktadır. Cerrahi tedavi seçenekleri arasında intramedüller çivileme, plaklı osteosentez ve eksternal fiksator bulunmaktadır. Diğer yöntemlere göre plaklı osteosentez daha sık kullanılmaktadır (37).

1.6.2.1. Plaklı Osteosentez

Plak ile tespit yöntemi diğer cerrahi yöntemlerle karşılaştırıldığında daha ayırt edici olarak kalmaktadır. Ekleme uzanan kırıklarda anatomik tespit için kullanılır. Açık kırıklarda da kullanımı güvenli ve etkilidir. Politravmalı hastalarda erken yük bindirmeye izin verecek şekilde üst ekstremitede kararlılık sağlayabilir (38,39).

Orta ve proksimal 1/3 bölgedeki kırıklara en iyi anterolateral kesi ile yaklaşılr. Distal 1/3 uzanan kırıklara ise en iyi posterior kesi ile yaklaşılr. 4.5 mm geniş dinamik kompresyon veya limited kontakt kompresyon plaklar humerusta uzunlamasına kırıklar veya çatlaklar oluşmasına engel olurlar, bunun sebebi bu plaklarda olan deliklerin aynı düzlemde olmamasıdır (40). Humerusu ince, minyon kişilerde dar plaklar da kullanılabilir. Bu plaklarla kullanılan vidalara mediale ya da laterale doğru açı verilerek karşı korteks tutulabilir, bu da uzunlamasına stresi en az indirir. Diğer plaklar özellikle aktif kişilerde yeterli tespiti sağlayamazlar.

Humerus distalde diyafiz ile suprakondiler bölge geçişinde medial ve lateral kolona ayrılır. Bu bölgede her iki kolona da uygulanan 3.5 mm kompresyon plakları ile tespit yapılır, olekranon fossada plakların sıkışma yaratmaması gerekir. Fragmanlar arası kompresyon vidası (dışarıdan veya plak içinden) uygulanması tespit sistemine %30-40 oranında katkı sağlar. İyi uygulanmış fragmanlar arası kompresyon vidası varsa, proksimalde 3 vida (6 korteks), distalde 3 vida(6 korteks) yeterli tespit için asgari olarak gereklidir eğer

kompresyon vidası yoksa 4'er vida gereklidir. Kırığın çok parçalı olması, vidaların kuvvetli tutunmaması, kötü kemik kalitesi ya da diğer kötü etkenler daha uzun plakla daha fazla vida uygulamasını gerektirebilir. Plak fiksasyonunda veya vida yerleştirirken periost sıyrılmamalıdır.

Plağın sonuna konan vidanın tek korteks konarak, plaktan kemiğe daha düzgün geçiş sağlayarak, stres kaynağı olmasının engellenmesi ve bununda plağın ucundan olabilecek kırıkları engellediği düşüncesi vardı. Ancak, Davenport'un (41) yaptığı biyomekanik çalışma tek veya çift korteks konan vidalar arasında bir fark olmadığını ortaya koyduğu için tek korteks vida uygulaması önerilmemektedir.

Limited kontakt kompresyon plakların standart kompresyon plaklarına oranla kullanımında birçok pratik avantajları mevcuttur; daha kolay şekil verilebilmeleri, daha geniş açılarla vida gönderilebilmesi ve her iki tarafta da kompresyon deliklerinin bulunması gibi. Stres yoğunlaşmasının daha az olması, sınırlı temas yüzeyi ile kemiğin dolaşımını daha az bozması gibi teorik avantajları mevcuttur (42).

Sabit açılı plak; bir grup hastada tespit materyali yetmezliği görülmektedir. Osteopenik veya osteoporotik kemiğe sahip olgularda, vida gevşemesi sonucunda kullanılan tespit materyali yetmezliği görülebilmektedir. Son yıllarda, sabit açılı veya kilitle plak sistemleri olarak isimlendirilen malzemeler yaygın kullanım alanı bulmuştur.

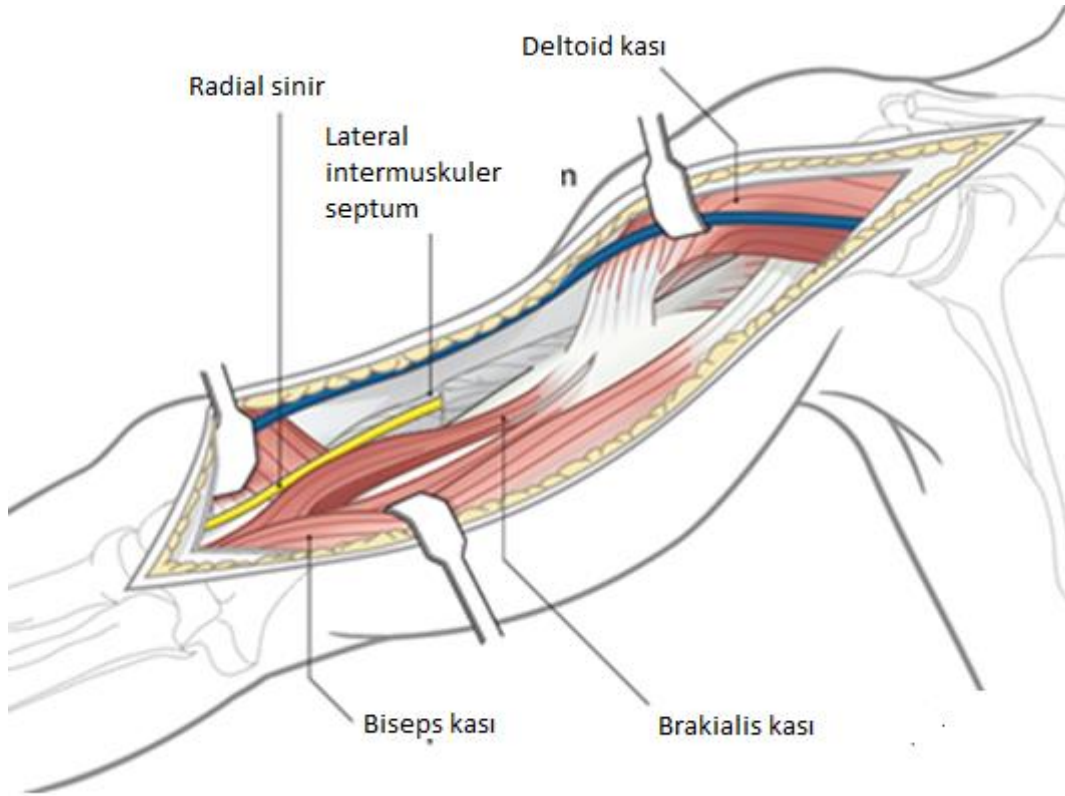
Vidaların plağa kilitlemesi, vidaların gevşeme riskinin azalması ve klasik plak vida sistemlerine göre daha sağlam mekanik destek sağlanması gibi birçok mekanik kazanç sağlanmıştır. Kilitli plak sistemlerinde plak kemik ara yüzünden kaynaklanan basınç çok az olduğu için, plaklara tam anatomik şekil verme zorunluluğu ortadan kalkmıştır. Bu durumun teorik avantajı, klasik plak vida sistemleri ile tespit edilen kemiklere göre kanlanma daha az bozulmaktadır.

1.6. Cerrahi Yaklaşımlar

Humerus diyafizine birçok cerrahi yaklaşım mevcut olsa da yazı ve derlemelerde ve özellikle klinik uygulamada iki standart teknik ön plana çıkmaktadır; posterior yaklaşım ve antero-lateral yaklaşım. Diğer kullanılan yaklaşımlar özel durumlarda kullanılan direkt medial ve direkt lateral yaklaşımlardır (43).

1.6.1 Anterolateral Yaklaşım

Bu yaklaşım çoğunlukla orta ve proksimal 1/3 bölge kırıklarının plak tespitinde kullanılmaktadır. Hasta sırt üstü yatar ya da yarı oturur olarak pozisyonlanır. Skapulanın arkasına bir yastıkçık konarak ekstremitenin öne gelmesi sağlanır, kol gerekirse omuza ve dirseğe müdahale edebilmek için tamamen serbest olarak cerrahiye hazırlanır. Ekstremitte ayarlanabilir steril örtülmüş mayo masası ya da kol desteği ile desteklenebilir. Cilt kesisi kırık bölge üzerine odaklaştırılarak, biceps kasının palpe edilebilir lateral kenarı boyunca yapılır. Bu cerrahi yaklaşımın proksimalde uzayacağı nokta korakoid çıkıntı, distalde uzayabileceği nokta ise lateral suprakondiler bölgedir. Bir sonraki adımda subkutan dokular ve fasya kesilir. Anterolateraldeki kemiği daha iyi ortaya koyabilmek için gerekirse deltoidin geniş insersiyosunun bir kısmı posteriora doğru kaldırılabilir (Şekil-8) (44).

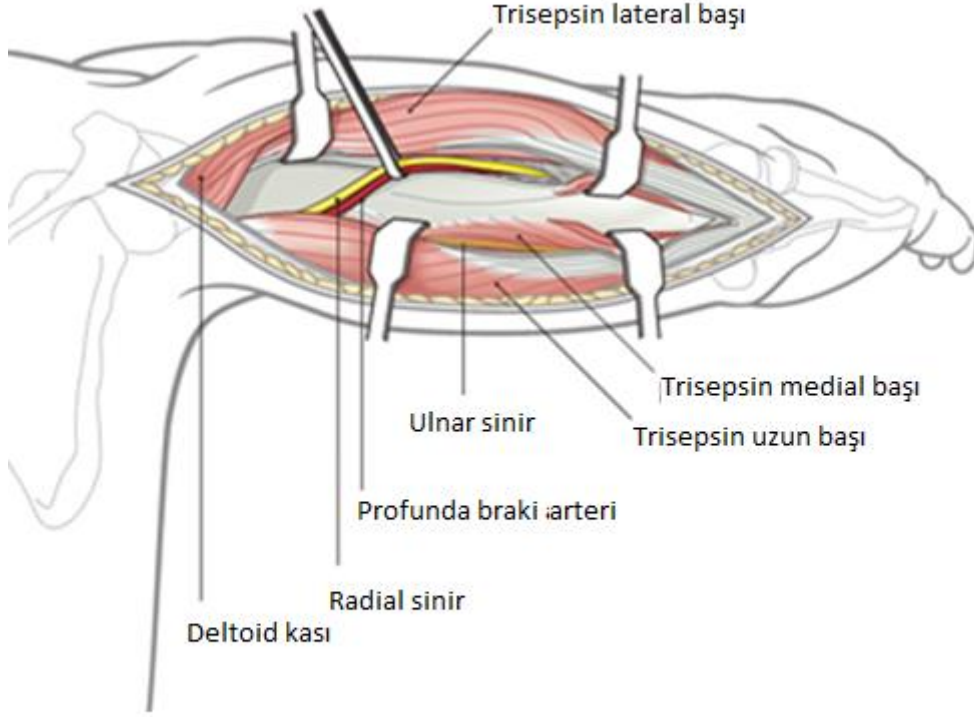


Şekil-8 : Humerusa anterolateral yaklaşım(44)

1.6.2. Posterior Yaklaşım

Bu yaklaşım özellikle eklem içine uzanan kırıklar veya radial sinir eksplorasyonu yapılacak olgularda, distal humerus kırıkları için idealdir. Hasta tipik olarak pron pozisyonda ya da etkilenen kol üstte kalacak şekilde lateral dekübitus pozisyonundadır. Kol tamamen serbest olarak hazırlanır ve kol tutucunun üzerine konur. Posterior cilt kesisi kırık bölgesi merkezli olarak yapılır; bu kesi distalde olekranon, proksimalde akromionun posterolateral köşesine kadar uzayabilir. Subkutan doku ve yüzeysel fasya diseksiyonundan sonra triceps keskin olarak distalde ikiye ayrılır, radial sinir bulunup korunarak (profunda brakial arteri ile birlikte seyrederek) proksimale doğru çıkılabilir. Bu yaklaşımın avantajları distalde lateral ve medial kolonlara hakim olunabilmesi distale uzayan diyafiz kırıklarının kolay tespiti, plak tespiti için ideal olan düz posterior yüzeyin olması, radial sinirin ortaya konmasıdır (Şekil-9) (43,45).

Bu yaklaşımın en önemli dezavantajı radial sinire yakınlığı olup orta diyafiz bölgesini geçen plak uygulamalarında işlemin direkt sinirin altında yapılması gerekir ve bu da sinirin direkt plağın üzerinde olmasına yol açabilmektedir.



Şekil-9: Humerusa posterior yaklaşım (45)

1.7. Komplikasyonlar

Humerus diyafiz kırıklarında en sık görülen komplikasyonlar;

- Radial sinir yaralanması
- Damar yaralanması
- Eklem hareket kısıtlılıkları
- Enfeksiyon
- Kaynamama, yanlış kaynama

1.7.1. Radial Sinir Felci

Genelde kırık esnasında sinirin spiral olukta kontüzyonu veya gerilmesi sonucu oluşur. Proksimalde, brakial pleksusun son dalı olmasından ve distalde lateral intermuskuler septumdan çıkmasından dolayı, radial sinirin sınırlı bir esnekliği vardır. Görülme sıklığı %3-34 arasında değişmektedir (46).

Humerus diyafiz kırıklarında tek başına radial sinir felci cerrahi tedavi endikasyonu oluşturmaz. Kabul edilmiş radial sinir eksplorasyon endikasyonları mevcuttur. Eğer açık yara veya aynı tarafta olan başka kırık gibi tedaviyi cerrahi yöne götürecek endikasyon ve radial sinir felci mevcutsa sinir eksplorasyonu yapılması için sebepler vardır. Birincisi prognostik değeri mevcuttur. Genelde kontüze veya gerilmiş sinirle karşılaşılır ancak ciddi hasarlı sinirle karşılaşıldığında erken sinir rekonstrüksiyonu veya kırık iyileşmesinden sonra tendon transferi gibi planların yapılması mümkün olur. İkincisi, sinir yaralanması kırık hattında sinirin sıkışması neticesinde olmuş olabilir, kırık tespiti esnasında sinirde gevşetme yapılabilir ve sinir korunur. Üçüncü ise nadirde olsa, tam kopan sinire primer tamir uygulanabilir.

Radial sinir felci sonrasında hastaya dinamik radial sinir splinti verilir. Fleksiyon kontraktürünü engellemek için el bileği, parmak ve başparmak egzersizleri verilir. Eğer yaralanmadan sonra 3-4 ayda elektriksel veya klinik olarak iyileşme olmuyor ise sinirin cerrahi eksplorasyonu gerekli olur.

1.7.2 Damar Yaralanması

Kırık tedavisinin acilliği açısından en önemli komplikasyondur. Acil koşullarda damar onarımıyla birlikte kırığın uygun tespiti hatta engel yoksa (ikincil debritleme, girişim gerekliliği vb.) kalıcı tespiti yapılmalıdır. Sonrasında damar onarımı daha güvenli yapılabilir.

1.7.3. Enfeksiyon

Mükemmel olan kanlanması, kalın yumuşak doku örtümü ve kasla örtülü olması nedeniyle, acil içerden tespit yapılan açık kırıklar da dahil olmak üzere

humerusta derin enfeksiyonlar nadir görülür. Enfeksiyon tedavisinde, erken dönemde alınan kültürlerde üreyen etkene yönelik antibiyoterapi başlanmalıdır. Enfekte, nekrotik dokuların ve avasküler fragmanların debritlemesi yapılmalıdır. Osteomyelit gelişen vakalarda altı hafta süren intravenöz antibiyoterapi uygulanmaktadır. Bu tedavilere yanıt vermeyen, kaynama sorunu olan hastalarda implant revizyonlarına gereksinim duyulabilir.

1.7.4. Kaynamama

Kapalı veya cerrahi tedaviden sonra görülebilir. Kırık tedavisinde 4 ay sonra radyolojik konsolidasyon görülmemesi kaynama gecikmesi, 8 ay sonra da konsolidasyon görülmemesi kaynamama olarak değerlendirilir. Humerus cisim kırıklarında %2-33 oranında kaynamama rapor edilmiştir. Teknik hata, yetersiz stabilite, çevre yumuşak doku hasarının fazla olması, osteopeni, steroid kullanımı, alkol kullanımı, obezite kaynamama veya kaynama gecikmesi için risk faktörüdür (47,48).

1.8. Ameliyat Sonrası Tedavi

Dirsek ve omuz eklemleri hareket açıklığı insizyon yeri iyileşene kadar aktif-yardımlı hareket ile kademeli olarak artar. Aktif hareket daha sonra başlayabilir ve eğer stabil bir yapı elde edilmişse hasta ekstremitelerini güvenle hareket ettirebilir hatta dirence karşı bile. Radyografide köprüleşme kallusu görülmesinden itibaren direnç egzersizleri başlayabilir.

2. GEREÇ VE YÖNTEM

Bu çalışmaya Uludağ Üniversitesi Tıp Fakültesi Klinik Araştırmalar Etik Kurulu'nun 11/01/2023 tarih, 2023-1/14 nolu kararı ile etik kurul onayı alınarak başlandı. Retrospektif olarak planlanan çalışmaya, Bursa Uludağ Üniversitesi Sağlık Uygulama ve Araştırma Merkezi Ortopedi ve Travmatoloji Kliniği'ne 2010-2022 yılları arasında humerus diyafiz kırığı nedeniyle başvuran 18 yaş ve üstü hastalar dahil edildi. 86 hasta çalışmada değerlendirildi. Hastaların değerlendirilmesi hasta dosyalarından ve hastane sistemindeki radyolojik görüntülemelerinden retrospektif olarak yapılmıştır. Takipteki eksiklik ve hastalara ulaşılamadığından dolayı 10 hasta çalışmadan çıkarılmıştır. Çalışmaya alınan olguların 36'sı konservatif, 40'ı cerrahi uygulanmış hastalar olup cerrahi uygulanan hastaların tamamına açık redüksiyon ve plaklı osteosentez uygulandı. Konservatif takip edilen hastalara ise başvuru anında u ateli veya uzun kol atel uygulandı. Bir hafta sonrasında fonksiyonel orteze geçildi. Katılımcılar çalışma içeriği, amacı ve uygulanışı hakkında bilgilendirildi ve katılımcılardan gerekli onamlar alındı.

Çalışmaya Dahil Edilme Kriterleri:

- 18 yaş ve üzeri hastalar
- Humerus diyafiz kırıkları
- Takipli hastalar (en az 12 ay)

Çalışmaya Dahil Edilmeme Kriterleri:

- Açık kırıklar
- Patolojik kırıklar
- Politravmalı hastalar
- Ekleme uzanan kırıklar

Hastaların demografik veri dağılımları değerlendirildi. Kırıklar AO sınıflamasına göre değerlendirildi. Hastalar son kontrollerinde omuz ve dirsek hareket açıklıkları, radyolojik verilerde kaynama olup olmadığı ve angulasyon dereceleri incelendi. Hastaların eklem hareket açıklıklarını değerlendirmek için Stewart ve Hundley skoruması sistemi (51) , fonksiyonel yeterliliği ölçmek için QuickDASH skoruması formları (EK1) doldurulmuştur. Konservatif tedavi ve plaklı osteosentez uygulanan hastalarda tedavi yönteminine göre demografik veriler, kırık kaynaması, açılanma, sigara kullanımı ve komplikasyonlar gibi birçok parametreye bakılarak karşılaştırıldı.

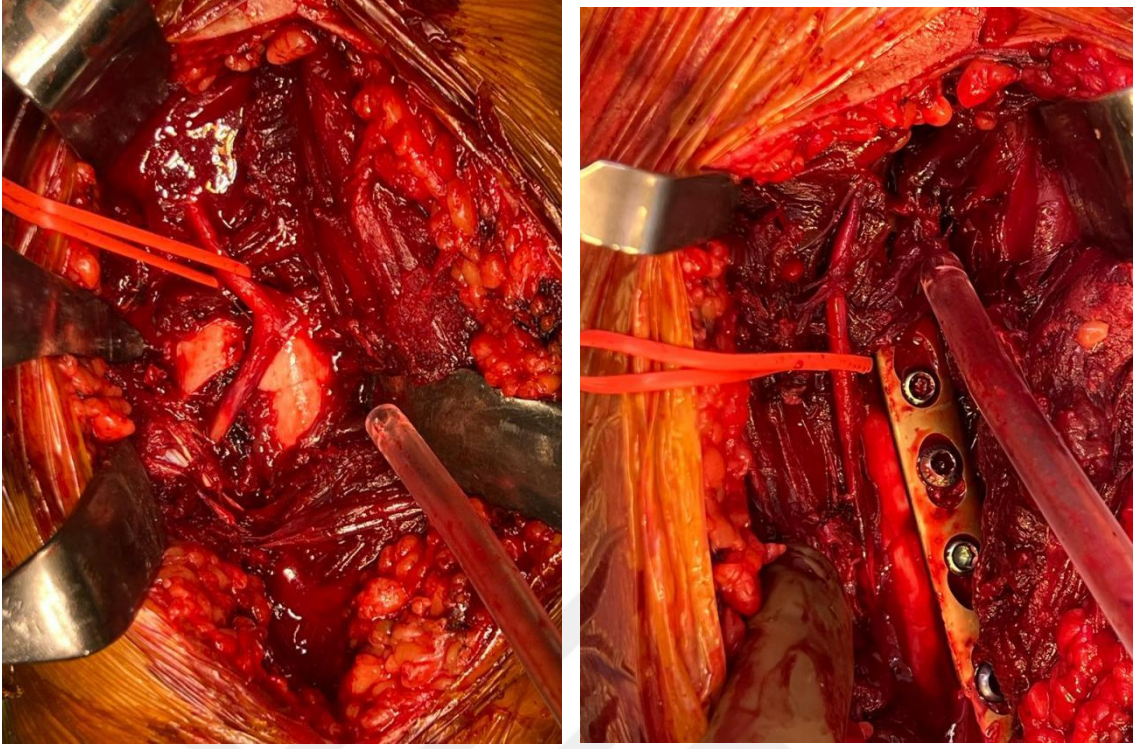
2.1. Cerrahi Tedavi

2.1.1. Cerrahi Hazırlık

Cerrahi yapılan tüm hastaların ameliyat öncesinde nörolojik muayenesine bakıldı. Hastalar supin pozisyonda operasyon masasına alındı. Profilaksi amaçlı 1 gr Sefazolin Sodyum intravenöz olarak yapıldı. Etkilenen üst ekstremité ile aynı taraf gövdenin üst yarısı ıslak gaz kompres ile silinip kurulandı. Sonrasında bu kısım %10 povidon iyot emdirilmiş spançlar ile boyandı. Omuz ve dirsek eklemi açıkta kalacak şekilde steril yeşil örtüler ile örtüldü.

2.1.2. Cerrahi Teknik

Skopi altında kırık bölge bulunarak işaretlendi. Anterolateral yaklaşımla kırık hattına ulaşıldı. Radial sinir bulunup korumaya alındı (Şekil-10). Kırık uçları ve intramedüller kanal temizlenip kırık redükte edilip kemik klempisi ile geçici tespit yapıldı. Uygun plak seçilip kırık hattının proksimalinde ve distalinde en az 4'er vida olacak şekilde kompresyon plağı ile kemiğe kalıcı tespit yapıldı. Dokular serum fizyolojik ile yıkandıktan sonra radial sinirin plak ile temas etmemesine dikkat edilerek katlar anatomisine uygun şekilde kapatıldı. Yara yerine pansuman sonrası ekstremité uzun kol atele alındı.



Şekil-10: İntraoperatif radial sinir görünümü

2.1.3. Cerrahi Sonrası Tedavi

Ameliyat sonrası dönemde sefazolin ve gentamisin tedavisi 2 gün verildi. İkinci gün fonksiyonel ortez takılıp egzersize başlandı. 3 günde bir pansuman yapıldı. Ameliyattan sonraki 15.gün dikişler alındı.

2.2. Konservatif Tedavi

Başvuru anında u ateli veya uzun kol atel yapıldı. Hastaların kol ölçüleri alınarak fonksiyonel ortez yaptırıldı. Hastalar haftalık kontrole çağrıldı. İlk haftada kırık dizilimine uygun pozisyon verilerek fonksiyonel ortez takıldı. Haftalık takiplerde 3 cm'den fazla kısalık, 30° den fazla rotasyon, 20° fazla açılanma olmamasına dikkat edildi. İlk aydan sonra kontrol aralığı 15 güne çıkarıldı. X-ray grafilerinde kaynama gözlenene kadar 2 haftalık kontrollere devam edildi.

2.3. Çalışmada Kullanılan Değerlendirme Parametreleri

2.3.1. QuickDASH Ölçeği

1996 yılında Hudak ve ark. (49) tarafından geliştirilmiştir. 30 sorudan oluşan Disability of shoulder arm and hand scale(DASH) skora sistemi 2005 yılında Beaton ve ark.(50) tarafından daha pratik olacak şekilde 11 soruluk QuickDASH anketi oluşturulmuştur (Ek-1).

QuickDASH ölçeğinde disability/semptom skoru $[(n \text{ toplam puanı}/n)-1] \times 25$ şeklindeki formül kullanılarak hesaplanır. Formüldeki "n" cevaplanmış soru sayısını belirtmektedir. Sadece bir soru yanıtız bırakılabilir. Birden fazla soru yanıtız bırakıldığında bu ölçek kullanılamaz. Puan aralığı 0 ile 100 arasındadır ve yüksek puan fonksiyonel yetersizliği gösterir.

2.3.2. Stewart ve Hundley Skorlama Formu

Poliklinikte kontrolleri yapılan hastaların elde edilen eklem hareket açıklık değerleri Stewart-Hundley kriterlerine göre değerlendirilmiştir. Fonksiyonel sonuçlar dört grupta toplanmıştır (51).

1. Mükemmel: dirsek veya omuz ekleminde fonksiyon kaybı yok.
2. İyi: dirsek veya omuz ekleminde %20 veya daha az hareket kaybı var. Ağrı yok, kaynama tam.
3. Orta: dirsek ya da omuzda ekleminde %20-40 arasında hareket kaybı var. Ağrı eşlik edebilir, kaynama sorunu yok.
4. Kötü: dirsek veya omuz ekleminde %40 veya üzeri hareket kısıtlılığı var. Kaynamama ve devam eden ağrı eşlik edebilir.

2.3.3. Radyolojik Deęerlendirme

Çekilen X-ray grafide 4 korteksten en az 3'ünde kaynama dokusu görölmesi veya kırık hattının kaybolması kaynama olarak deęerlendirildi.4 ve 8. aylar arası kaynamalar gecikmiş kaynama, 8 ay süre geçmesine rağmen kaynama oluşmayan kırıklar "kaynamama" olarak deęerlendirildi.

5° ye kadar olan açılanmalar normal olarak deęerlendirildi. Fleksiyon ya da ekstansiyon açılanması 20° den daha fazla, varus valgus açılanması 30° den fazla olan açılanmalar yanlış kaynama olarak kabul edildi.

2.4. İstatiksel Analiz

Verinin normal dağılım gösterip göstermedięi Shapiro-Wilk testi ile incelenmiştir. Tanımlayıcı istatistikler, nicel veri için ortalama ve standart sapma veya medyan(minimum-maksimum) nitel veri için frekans ve yüzde olarak belirtilmiştir. Normal dağılım gösteren veri için iki grup karşılaştırmalarında t-testi, normal dağılım göstermeyen veri için Mann Whitney U testi kullanılmıştır. Kategorik verinin analizinde Pearson Kikare testi ve Fisher'in Kesin Ki-kare testi kullanılmıştır. Anlamlılık bulunması durumunda çoklu karşılaştırma testlerinden Bonferroni testi kullanılmıştır. Deęişkenler arasındaki ilişkiler Spearman korelasyon katsayısı ile incelenmiştir. Anlamlılık düzeyi $\alpha=0,05$ olarak belirlenmiştir. Verilerin istatistiksel analizinde IBM SPSS 28.0 (IBM Corp. Released 2021. IBM SPSS Statistics for Windows, Verison 28.0 Armonk, NY: IBM Corp.) paket programı kullanıldı.

3. BULGULAR

Çalışmada yer alan 76 hastanın cinsiyete göre dağılımında 48'i erkek, 28'i kadındı.36 hastaya konservatif tedavi 40 hastaya plaklı osteosentez uygulanmıştır (Tablo-2).

Tablo-2: Hastaların cinsiyet dağılımı

	Konservatif		Plaklı osteosentez	
Erkek N=48(63,2%)	21	58,3%	27	67,5%
Kadın N=28(36,8%)	15	41,7%	13	32,5%
Toplam N=76	36		40	

Tablo-3: Kırık kaynaması ve cinsiyet arasındaki ilişki

Kaynama durumu	Erkek		Kadın	
	N	%	N	%
Kaynama var N=68(89,5%)	43	89,6%	25	89,3%
Kaynamama N=8(10,5%)	5	10,4%	3	10,7%
Toplam N=76	48	100,0%	28	100,0%

Kırık kaynaması ve cinsiyet arasındaki ilişki değerlendirildi. İstatiksel olarak anlamlı bir fark saptanmadı (Tablo-3).(p=1)

Hastalar yaş aralığına göre 18-30 yaş, 31-60 yaş ve 60-90 yaş olarak 3 gruba ayrılarak incelendiğinde en çok hastanın 31-60 yaş grubunda olduğu görüldü (Tablo-4). Konservatif tedavi uygulanan hastalarda yaş ortalaması 48,53 iken plaklı osteosentez uygulanan hastalarda yaş ortalaması 45,98 saptandı. Yaş grupları ile kırık kaynaması ilişkisi ayrı ayrı olarak değerlendirildi. Her iki grup arasında ve hepsine birlikte bakıldığında istatistiksel olarak anlamlı bir fark saptanmadı (Tablo-5) .(p=0,89)

Tablo-4: Hastaların yaş aralıklarına göre dağılımı

Yaş aralığı	Konservatif		Plaklı osteosentez	
	N	%	N	%
18-30 N=21(%27,6)	11	30,6%	10	25,0%
31-60 N=34(%44,7)	13	36,1%	21	52,5%
60-90 N=21(27,6)	12	33,3%	9	22,5%
Toplam N=76	36	100,0%	40	100,0%

Tablo-5:Yaş ve kırık kaynaması arasındaki ilişki

		Yaş grupları					
		18-30		31-60		60-90	
		N	%	N	%	N	%
Konservatif	Kaynama var N=30(83,3%)	10	90,9%	11	84,6%	9	75,0%
	Kaynamama N=6(16,7%)	1	9,1%	2	15,4%	3	25,0%
	Toplam N=36	11	100,0%	13	100,0%	12	100,0%
Plaklı osteosentez	Kaynama var N=38(95,0%)	9	90,0%	20	95,2%	9	100,0%
	Kaynamama N=2(5,0%)	1	10,0%	1	4,8%	0	0,0%
	Toplam N=40	10	100,0%	21	100,0%	9	100,0%
Toplam	Kaynama var N=68(89,5%)	19	90,5%	31	91,2%	18	85,7%
	Kaynama yok N=8(10,5%)	2	9,5%	3	8,8%	3	14,3%
	Toplam N=76	21	100,0%	34	100,0%	21	100,0%

Hastaların taraflara göre dağılımında sağ taraf %59,2 oranında daha fazla idi (Tablo-6) .

Tablo-6: Kırık ekstremitte tarafı dağılımı

Taraf	Konservatif		Plaklı osteosentez	
	N	%	N	%
Sol N=31(40,8%)	12	33,3%	19	47,5%
Sağ N=45(59,2%)	24	66,7%	21	52,5%
Toplam N=76	36	100,0%	40	100,0%

Hastalarımızın kırık oluşturan travmaları etiyojisine göre gruplandırıldığında çoğunluğu trafik kazaları oluşturmuyordu (Tablo-7).

Tablo-7:Olguların etiyojik açıdan dağılımı

	Konservatif		Plaklı osteosentez	
	N	%	N	%
İş kazası N=12(15,8%)	4	11,1%	8	20,0%
Trafik kazası N=33(43,4%)	15	41,7%	18	45,0%
Basit travma N=24(31,6%)	15	41,7%	9	22,5%
Yüksekten düşme N=7(9,2%)	2	5,6%	5	12,5%
Toplam	36	100,0%	40	100,0%

Kırıklar AO sınıflandırılmasına göre gruplandırıldığında 29 hastada (%38,7) AO tip A, 32 hastada (%41,3) AO tip B, 15 hastada (%20) ise AO tip C kırık mevcuttu. AO kırık sınıflamasına göre uyguladığımız tedavide istatistiksel anlamlı fark saptanmadı (Tablo-8) .(p=0,42)

Tablo-8: AO kırık sınıflamasına kırık oranları

AO	Konservatif		Plaklı osteosentez	
	N	%	N	%
Tip A N=29(38,7%)	11	31,4%	18	45,0%
Tip B N=32(41,3%)	18	48,6%	14	35,0%
Tip C N=15(20,0%)	7	20,0%	8	20,0%
Toplam N=76	36	100,0%	40	100,0%

Tablo-9: AO kırık tipi ve tedavi seçeneği arasında kırık kaynama ilişkisi

AO Tip	Kaynama var		Kaynamama	
	N	%	N	%
Tip A Konservatif	10	90,9%	1	9,1%
Tip A Plaklı osteosentez	18	100,0%	0	0,0%
Tip B Konservatif	17	94,1%	1	5,9%
Tip B Plaklı osteosentez	13	92,9%	1	7,1%
Tip C Konservatif	3	42,9%	4	57,1%
Tip C Plaklı osteosentez	7	87,5%	1	12,5%
Konservatif	30	82,9%	6	17,1%
Plaklı osteosentez	38	95,0%	2	5,0%
Toplam	68	89,3%	8	10,7%

AO kırık sınıflamasına göre kırık tipleri ile kaynama durumu arasındaki ilişki değerlendirilmiştir. Özellikle C tipi kırıklarda kaynamama oranı %33,3 olarak diğer kırık tiplerine göre yüksek bulundu (Tablo-9). Konservatif tedavide kırık tipleri arasında kaynama bakımından istatistiksel olarak anlamlı saptandı.($p=0,014$) Plaklı osteosentez tedavisi ve kırık tipleri arasında ise kırık kaynama ilişkisi bakımından istatistiksel olarak anlamlı bulgu saptanmadı.($p=0,29$) Bütün kırık tipleri birlikte değerlendirildiğinde plaklı osteosentez tedavisi ile konservatif tedaviyi kırık kaynaması açısından karşılaştırdığımızda plaklı osteosentez tedavisinde %95 oranında yüksek kaynama oranı elde edilirken konservatif tedavide %82,9 oranında kaynama oranı bulundu, aralarında istatistiksel olarak anlamlı fark saptandı.($p=0,013$)

Kırıklar proksimal, orta, distal diafiz olarak bölgelere göre gruplandırıldığında en çok orta diafiz kırığı görülmüştür (Tablo-10). Konservatif tedavi ve kırık bölgeleri arasındaki kaynama ilişkisine bakıldığında istatistiksel olarak anlamlı bulgu saptanmadı.(p=0,76) Plaklı osteosentez ve kırık bölgeleri arasında kırık kaynama ilişkisi değerlendirildi. İstatistiksel olarak anlamlı fark saptanmadı.(p=0,55)

Tablo-10: Kırık seviyesi dağılımı

	Konservatif		Plaklı osteosentez	
	N	%	N	%
Proksimal N=13(17,3%)	8	22,9%	5	12,5%
Orta N=48(62,7%)	21	57,1%	2	67,5%
Distal N=15(20,0%)	7	20,0%	8	20,0%
Toplam	36	100,0%	40	100,0%

Kırık sonrası oluşan radial sinir felci olan 5 hasta mevcuttu. 1 hastaya konservatif tedavi diğer 4 hastaya plaklı osteosentez yapılmıştır (Tablo-11). Ameliyat öncesi radial sinir felci olan hastalara plaklı osteosentez tedavisi sırasında radial sinir eksplorasyonu yapılmış olup tam kat yaralanma olmadığı görülmüştür. Plaklı osteosentez uygulanan 2 hastada ameliyat sonrası radial sinir felci gelişmiştir. Bütün hastalara dinamik el bilek splinti verilmiştir.4 ay içinde hastaların tümünde iyileşme gözlenmiştir. Radial sinir felci ile tedavi yöntemleri arasındaki ilişki ise istatistiksel olarak anlam ifade etmemiştir.(p=0,41)

Tablo-11: Radial araz tutulum oranları

Radial araz	Konservatif		Plaklı osteosentez	
	N	%	N	%
Var N=5(6,6%)	1	2,8%	4	10,0%
Yok N=71(93,4%)	35	97,2%	36	90,0%
Toplam N=76	36	100,0%	40	100,0%

Tedavi tipine bakılmaksızın kırık kaynaması incelendiğinde toplam 76 hastanın 68'inde sonuçta kaynama görüldü. Bunlardan 57 hastanın kaynaması normal sürelerde olup 11 hastada ise gecikmiş kaynama tespit edildi. Konservatif takip edilen hastaların %16,7'sinde, plaklı osteosentez yapılan hastalarda %5 oranında kaynama yoktu (Tablo-12). Fakat istatistiksel olarak her iki grup arasında anlamlı fark saptanmadı.(p=0,09). Konservatif takip edilen hastalarda kaynama süresi ortalama 3,6 ay iken plaklı osteosentez yapılan hastalarda ortalama 3,08 ay olarak saptandı.

Tablo-12: Olguların kaynama oranları

Kaynama süresi(ay)	Konservatif		Plaklı osteosentez	
	N	%	N	%
0-4 N=57(75,0%)	23	63,9%	34	85,0%
5-8 N=11(14,5%)	7	19,4%	4	10%
Kaynama yok N=8(10,5%)	6	16,7%	2	5%
Toplam	36	100,0%	40	100,0%

Sigara kullanımı ile kırık kaynaması arasındaki ilişkiye bakıldı (Tablo-13). Plaklı osteosentez ve konservatif tedavi uyguladığımız hastalar ayrı ayrı olarak

değerlendirildiğinde aralarında anlamlı fark saptanmadı.(p=0,057,p=0,71). Fakat tüm hastalar birlikte değerlendirildiğinde kaynama ile sigara kullanımı arasında istatistiksel olarak anlamlı fark saptanmıştır. (p=0,006)

Tablo-13: Sigara kullanımı ve kaynama durumu

Kaynama durumu	Sigara kullanımı			
	Var		Yok	
	N	%	N	%
Kaynama var N=68(89,5%)	16	72,7%	52	96,3%
Kaynama yok N=8(10,5%)	6	27,3%	2	3,7%
Toplam N=76	22	100,0%	54	100,0%

Kaynama sonrası açılanma değerlendirildiğinde olgularda %18,4 oranında 5° üzerinde dizilim bozukluğu mevcuttu. Konservatif takip edilen hastalarda açılanma oranı %36,1 iken plaklı osteosentez yapılan hastalarda bu oran %2,5 idi (Tablo-14). Tedavi seçeneğine göre aralarında istatistiksel olarak anlamlı fark saptandı.(p=0,0001). Ayrıca açılanmanın QuickDASH skorunu etkilemediği tespit edildi.(p=0,25)

Tablo-14: Tedavi seçeneğine göre açılanma oranları

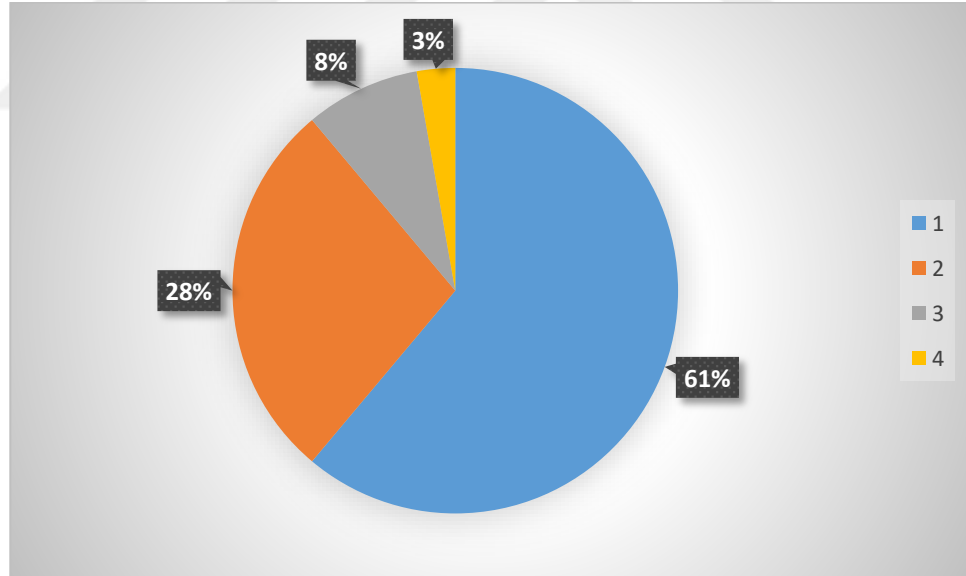
Açılanma	Konservatif		Plaklı osteosentez	
	N	%	N	%
Var N=14(18,4%)	13	36,1%	1	2,5%
Yok N=62(81,6%)	23	63,9%	39	97,5%
Toplam N=76	36	100,0%	40	100,0%

Ortalama QuickDASH skoru konservatif tedavi uygulanan hastalarda 10,81 puan olarak saptandı. Plaklı osteosentez uygulanan hastalarda

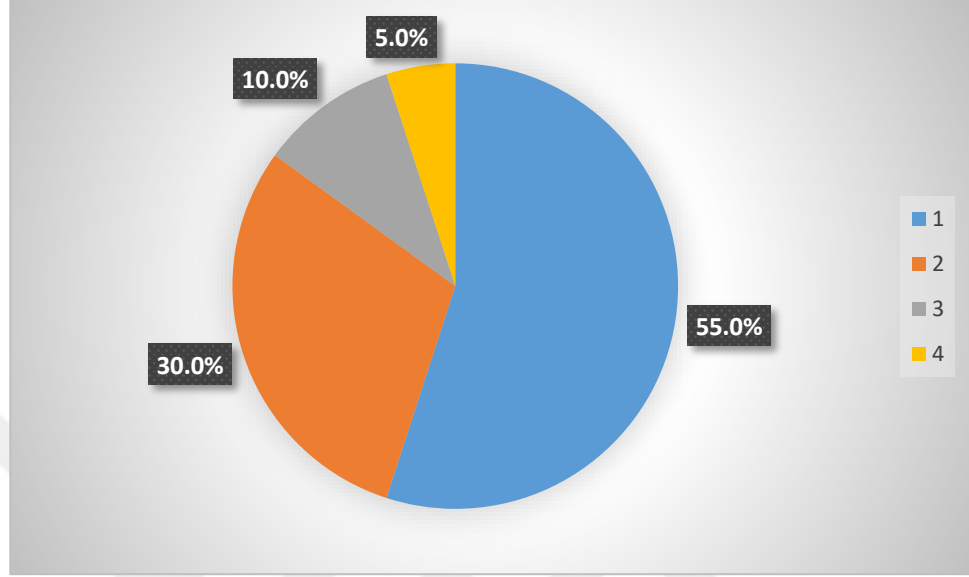
QuickDASH skoru 7,23 idi. Bu da fonksiyonel bakımdan plaklı osteosentezin sonuçlarının daha iyi olduğunu göstermektedir.

Eklem hareket açıklık derecelerine bakılan hastalar Stewart-Hundley kriterlerine göre değerlendirilmiştir. Konservatif takip edilen hastaların fonksiyonel olarak eklem hareket açıklıkları hastaların %61'inde mükemmel, %28'inde iyi, %8'inde orta, %3'ünde kötü olarak değerlendirildi (Grafik-1). Plaklı osteosentez yapılan hastaların fonksiyonel olarak eklem hareket açıklıkları %55'inde mükemmel, %30'unda iyi, %10'unda orta, %5'inde kötü olarak değerlendirildi (Grafik-2).

Grafik-1: Konservatif tedavi uygulanan hastalarda Stewart ve Hundley skor dağılımı



Grafik-2: Cerrahi tedavi uygulanan hastalarda Stewart ve Hundley skor dağılımı



Konservatif ve plaklı osteosentez uygulanan hastalarda QuickDASH skoru ile Stewart ve Hundley skoru kaynama süresi ile yaş grubuna göre ayrı ayrı olarak değerlendirilmiştir. Konservatif tedavi uygulanan hastalarda QuickDASH skoru yaş ve kaynama süresi arttıkça pozitif korelasyon göstermiştir. İstatiksel olarak anlamlı saptanmıştır (Tablo-15). ($p=0,0001$). Konservatif tedavi uygulanan hastalarda Stewart ve Hundley skoru ile yaş arasında istatiksel olarak anlamlı bir korelasyon saptanmamıştır. ($p=0,056$). Fakat kaynama süresi uzadıkça Stewart ve Hundley skoru artmıştır. İstatiksel olarak pozitif yönlü anlamlı ilişki bulunmuştur. ($p=0,02$)

Tablo-15: Konservatif gruptaki hastaların QuickDASH skoru, Stewart ve Hundley skoru, yaş ve kaynama süresi arasındaki korelasyonlar

			Yaş	Kaynama süresi	QuickDASH skoru
Spearman's rho	Kaynama süresi	Correlation Coefficient	,452**		
		Sig. (2-tailed)	0,006		
		N	36		
	QuickDASH skoru	Correlation Coefficient	,548**	,652**	
		Sig. (2-tailed)	0,001	0,000	
		N	36	36	
	Stewart ve Hundley skoru	Correlation Coefficient	0,321	,386*	,666**
		Sig. (2-tailed)	0,056	0,020	0,000
		N	36	36	36

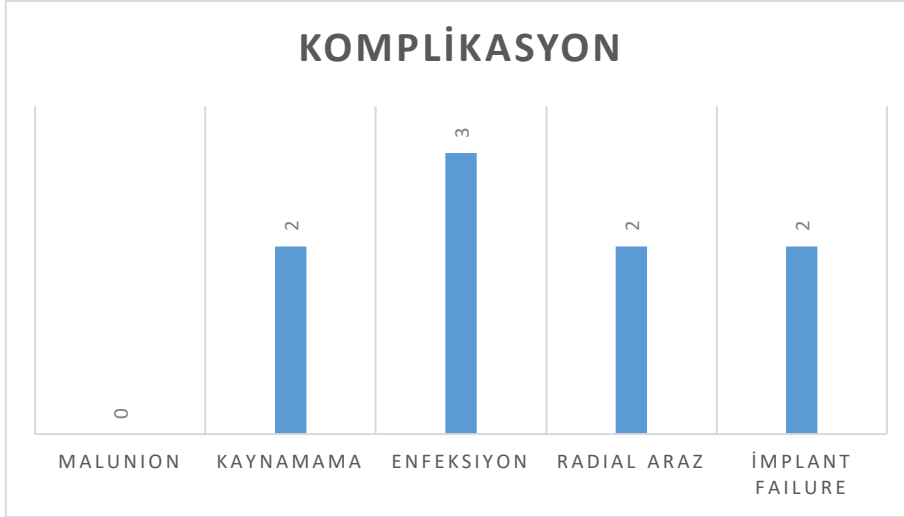
Plaklı osteosentez uygulanan hastalarda QuickDASH skoru hem yaş hem de kaynama süresi ile istatistiksel olarak pozitif yönlü anlamlı olarak ilişki bulunmuştur (Tablo-16). (p=0,001) Stewart ve Hundley skoru ile yaş ve kaynama süresi arasında anlamlı korelasyon saptanmadı. (p=0,397 , p=0,25)

Tablo-16: Plaklı osteosentez yapılan gruptaki hastaların QuickDASH skoru, Stewart ve Hundley skoru, yaş ve kaynama süresi arasındaki korelasyonlar

			Yaş	Kaynama süresi	QuickDASH skoru
Spearman's rho	Kaynama süresi	Correlation Coefficient	,379*		
		Sig. (2-tailed)	0,016		
		N	40		
	QuickDASH skoru	Correlation Coefficient	,476**	,497**	
		Sig. (2-tailed)	0,002	0,001	
		N	40	40	
	Stewart ve Hundley skoru	Correlation Coefficient	0,138	0,186	,394*
		Sig. (2-tailed)	0,397	0,250	0,012
		N	40	40	40

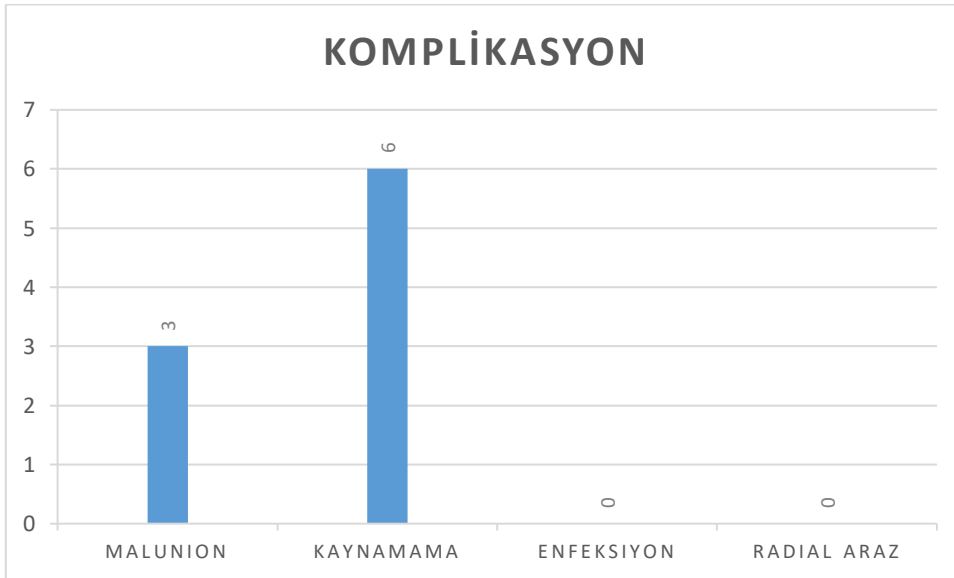
Plaklı osteosentez uygulanan 3 hastada yüzeysel yara yeri enfeksiyonu görüldü. Antibiyotik ile tedavisi sağlandı.2 hastada radial sinir felci gelişti ve dinamik el bilek splinti verildi. 4 ay içerisinde tam iyileşme sağlandı.2 hasta düşme sonrası implant failure olup tekrara plaklı osteosentez uygulandı. Kaynamayan 2 hastaya otogreft ile nonunion cerrahi tedavisi uygulanmıştır (Grafik-3).

Grafik-3: Plaklı osteosentez uygulanan hastalarda komplikasyonlar



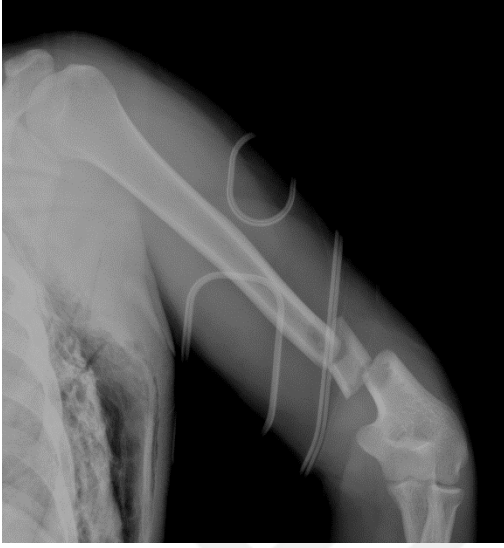Konservatif tedavi uygulanan hastalarda malunion ve kaynamama olarak komplikasyonlar görüldü. 6 kaynamama görülen hastanın 4 ü cerrahi tedaviyi kabul edip cerrahi tedavi yapılmıştır. 2 hasta ise genel sağlık durumundan cerrahi tedavi olmak istemeyip fonksiyonel ortez ile yaşamına devam etmiştir. 3 hastada malunion gelişmiştir (Grafik-4). 2 hastaya cerrahi tedavi uygulanmış olup malunion düzeltilmiştir.

Grafik-4:Konservatif takip edilen hastalarda komplikasyonlar

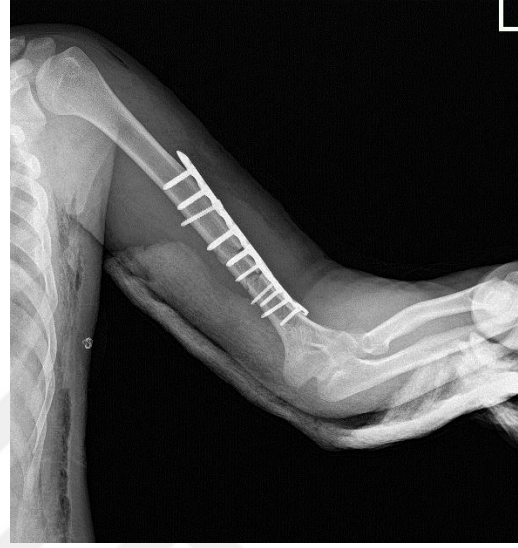

Olgularımızdan Örnekler

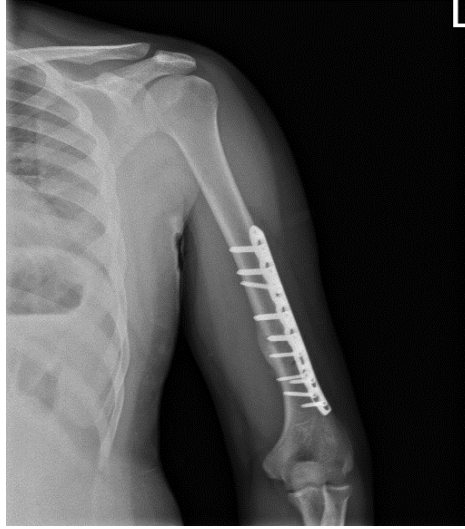
Olgu-1:49 yaş erkek hasta yüksekten düşme ile başvurdu. AO Tip C kırıklı olgu plaklı osteosentez ile tedavi edildi



Şekil-11: Travma günü

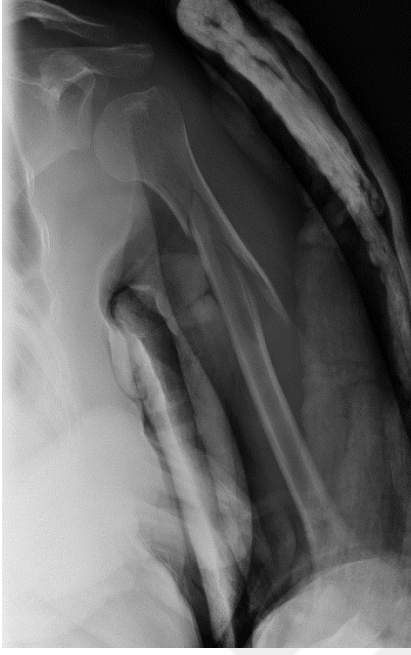


Şekil-12:Ameliyat sonrası 1.gün

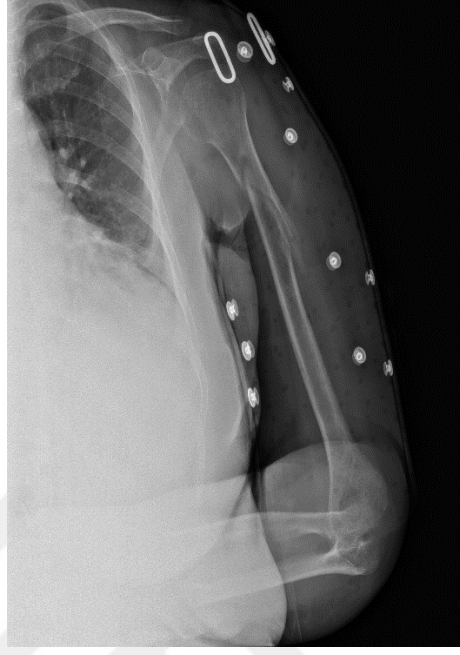


Şekil-13: Ameliyat sonrası 4.ay

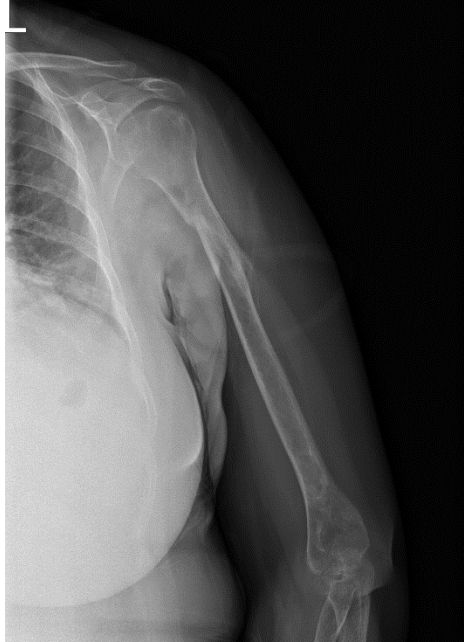
Olgu-2: 61 yaş kadın hasta kendi seviyesinden düşme ile acil servise başvurdu. AO Tip B kırıklı olgu fonksiyonel ortez ile konservatif olarak tedavi edildi.



Şekil-14: Travma günü

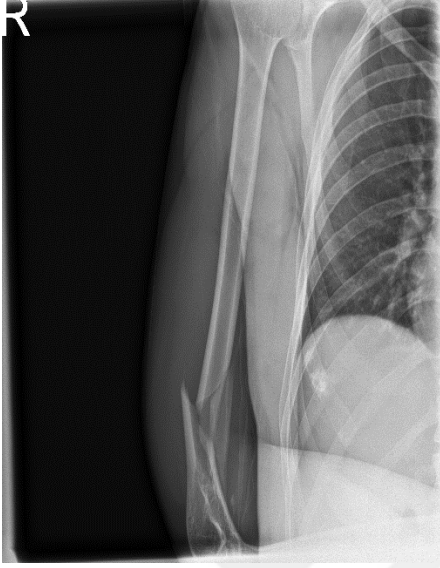


Şekil-15: Travma sonrası 7. gün fonksiyonel ortez

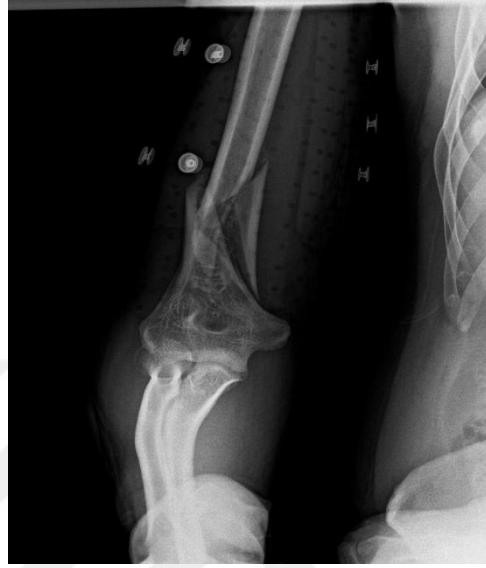

Şekil-16: Travma sonrası 4.ay

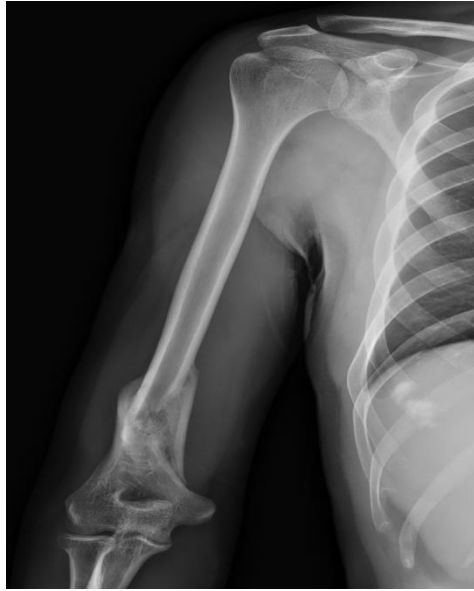Olgu-3: 35 yaş erkek hasta iş kazası ile başvurdu. AO Tip B kırıklı olgu fonksiyonel ortez ile konservatif olarak tedavi edildi.



Şekil-17: Travma günü



Şekil-18: Travma sonrası 7. gün fonksiyonel ortez



Şekil-19: Travma sonrası 4.ay

4. TARTIŞMA VE SONUÇ

Humerus kırıkları acil serviste sık karşılaşılan kırıklar olup tüm kırıkların %7-8'ini oluşturmaktadır (2). Sık karşılaşılmamasına ve çeşitli tedavi yöntemleri tanımlanmasına rağmen ortopedik cerrahlar arasında bu kırıkların tedavisinde tam görüş birliği bulunmamaktadır. Çalışmamızda humerus diyafiz kırıklarında açık redüksiyon ve plaklı osteosentez ile konservatif tedavi yöntemlerinin retrospektif fonksiyonel ve radyolojik sonuçları karşılaştırıldı.

Humerus diyafiz kırıkları erkeklerde daha sık görülmektedir (52). Ricci ve ark. (53) çalışmasında hastaları %75,6 oranında erkekler oluşturmakla birlikte kadın hastaların daha sık olduğu bildirilen çalışmalar da mevcuttur.(54) İsveç'te Ekholm ve ark. (54) humerus diyafiz kırıkları ile ilgili epidemiyolojik çalışmada humerus kırıklarının %61 oranında kadınlarda olduğunu bildirmişlerdir. Çalışmamızda hastaları %63,2 oranında erkekler oluşturmakta olup bunun günlük hayatta erkeklerin kadınlara göre daha ağır işlerde çalışmasından kaynaklandığı görüşündeyiz.

Hastalarımızın yaş ortalaması 47 olup konservatif tedavi uygulanan hastalarda ortalama yaş 48,53 iken plaklı osteosentez uygulanan hastalarda ortalama yaş 45,98 olarak saptandı. Hastalar yaş aralığına göre 18-30, 31-60 ve 60-90 yaş olarak 3 gruba ayırarak değerlendirildi. Konservatif tedavi uyguladığımız 60 yaş ve üstü hastalarda %25 oranında kaynamama görülürken plaklı osteosentez yapılan tüm hastalarda tam kaynama saptanmış olup istatistiksel olarak anlamlı bulunmuştur. Ancak bu yaş grubunda kırık tipleri ve seviyesi göz ardı edilerek karşılaştırma yapılması kesin sonuç verilmesi bakımından eksiklik yaratabilecektir.

Epidemiyolojik çalışmalarda humerus diyafiz kırıklarının en sık nedeni düşük enerjili yaralamalar olup ikinci sırada trafik kazası gibi yüksek enerjili yaralanmalar gelmektedir (54-56). Çalışmamızda bunun aksine kırıkları %45 oranında trafik kazaları, %22,5 oranında düşük enerjili yaralanmalar

oluşturmaktadır. Bunun nedeni olarak son yıllarda artan motorlu taşıt kullanımı ve teknolojik bakımdan hızlı araçların tercih edilmesinden ve ayrıca trafik kurallarına tam uyulmamasından kaynaklandığı görüşünderiz.

Çalışmamızda humerus kırıkları %59,2 oranında sağ ekstremitede ve %40,8 oranında sol ekstremitede bulunmuştur. Zagorski ve ark. (57) yapmış olduğu çalışmada humerus diyafiz kırıklarının %52 oranında sağ, %48 oranında sol ekstremitede olduğunu bildirmişlerdir. Kayaokay (58) uzmanlık tezinde humerus diyafiz kırığı sağ ve sol oranlarını sırasıyla %49 ve %51 olarak bildirmiş olup bizim oranlarımıza benzemektedir.

Ekholm ve ark. (54) 401 olguyu içeren çalışmalarında humerus kırıklarının % 61 oranında AO sınıflamasına göre Tip A, %29,6 oranında Tip B ve %9,4 oranında Tip C olduğunu bildirmişlerdir. Ayrıca diyafiz kırıklarını kendi aralarında seviyelendirildiğinde diyafiz 1/3 proksimal %40,8, orta kısım %43,2, distal kısım %16 oranlarında bulmuşlardır. Tytherleigh-strong ve ark. (56) çalışmasında proksimal diyafiz kırıklarını %30, orta diyafiz kırıklarını %60 ve distal diyafiz kırıklarını %10 oranlarında bildirmişlerdir. Çalışmamızda humerus diyafiz kırıklarının %38'ini Tip A, %42'sini Tip B ve %20'sini Tip C kırıklar oluşturmuştur. Kırık seviyesine göre %17,3'ü proksimal, %62,7' si orta ve %20 oranında ise distal diyafiz seviyesinde olan kırıklardı. Sarmiento 620 olguluk serisinde kaynamama gelişen kırıkların tamamının orta ve distal üçte birlik kısmında yer aldığını belirtmiştir (58). Ring ve ark.(59) ise konservatif tedavi uyguladıkları hastalarda kaynamayan kırıkların %44'ünün humerusun orta diyafiz kısmında yer aldığını bildirmiştir. Bizim çalışmamızda konservatif tedavi uyguladığımız kaynamayan kırıkların tamamı orta diyafiz kırıklarında olup Sarmiento (58) ve Ring ve ark. (59) sonuçları ile uyum göstermektedir. Plaklı osteosentez yaptığımız ve kaynamayan kırıkların biri orta diyafiz seviyesinde diğeri ise distal diyafiz seviyesindeydi.

Sarmiento ve ark. (60) humerus diyafiz kırıklarının konservatif tedavisinde fonksiyonel ortez uyguladıkları çalışmada bu tedaviyi patolojik kırıklar dışında uygulamışlar ve tüm kırıkların kaynadığını göstermişlerdir. Bu çalışma ile fonksiyonel ortez tedavisi popüler hale gelmiştir. Daha sonra 2000 yılında

Sarmiento ve ark. (58) 620 hastanın olduđu humerus diyafiz kırıkları serisini yayınlamışlar ve sadece 16 hastada kaynamama olduđunu ve erken dönemde hastaların %98'inde omuzda harekette kısıtlılık olmadığını bildirmişlerdir. Burki ve ark. (61) fonksiyonel ortez uyguladıkları 45 hastadan sadece bir tanesinde kaynamama gözlemlemişlerdir. Papasoulis ve ark. (62) 2000 hastayı içeren bir çalışmada fonksiyonel ortez ile tedavi edilen humerus diyafiz kırıklarda kaynama oranını %94,5 ve ortalama kaynama süresini 10,7 hafta olarak bildirmişlerdir. Konservatif tedavi uyguladığımız olgularda kaynama süresi 3,6 ay ve kaynama oranı %83.3 olup bildirilen oranlardan daha azdır. Bunun konservatif tedavi uyguladığımız yüksek enerjili AO Tip B ve Tip C kırıklarının sayıca daha fazla olmasından kaynaklandığı görüşündeyiz.

Literatürde yüksek kaynama oranlarının yanı sıra daha düşük kaynama oranlarının olduđu yayınlar da mevcuttur. Lasse Rämö ve ark. (63) humerus diyafiz kırıklarında plaklı osteosentez ve fonksiyonel ortez uyguladıkları 82 olguluk çalışmada, 38 hastaya plaklı osteosentez, 44 hastaya fonksiyonel ortez tedavisi uygulanmış ve fonksiyonel ortez uygulanan 11 hastada (%25) kırık kaynamaması geliştiđi bildirilmiştir. Çalışmamızda konservatif tedavi uygulanan 36 hastanın 6'sında(%16,7) kaynamama gelişmiştir. Plaklı osteosentez uyguladığımız 40 hastanın 2'sinde(%5) kaynamama olup sonuçlarımız bildirilen sonuçlara benzese de konservatif tedavi sonrası kaynamama oranımız daha düşüktür. Bunun kapalı kırıklı olgularımızda ortez uygulamadan önce kısa bir süre uzun kol ateli ile kırık tespiti yapılması ve daha sonra orteze geçilmesi ile sekonder kırık iyileşmesinin ilk fazında kırık uçlarının daha az hareket etmesi sağlanarak kallus gelişmesinin korunmasından kaynaklanabileceđi görüşündeyiz.

Literatürde sigaranın kırık kaynaması üzerine olumsuz etkilerini destekleyen çalışmalar mevcuttur (65). Çalışmamızda her iki tedavi grubunun hastalarında sigaranın kırık kaynaması üzerine etkisi ayrı ayrı olarak değerlendirildiğinde anlamlı bulgu saptanmamıştır. ($p=0,057$, $p=0,71$). Fakat tüm hastalar birlikte değerlendirildiğinde kaynama ile sigara kullanımı arasında istatistiksel olarak anlamlı fark saptanmıştır. ($p=0,006$) Bunun da sigaraya bađlı

damar sorunları nedeniyle kanlanmanın azalması ve beslenme sorunlarından kaynaklandığı görüşünderiz.

Kırık sonrası radial sinir felci olan 5 hastamızın 1'ine konservatif tedavi diđer 4'üne ise plaklı osteosentez yapılmıştır. Ameliyat öncesi radial sinir felci olan hastalara plaklı osteosentez tedavisi sırasında radial sinir eksplorasyonu yapılmış olup tam kat yaralanma olmadığı görülmüştür. Plaklı osteosentez uygulanan 2 hastada ise ameliyat sonrası radial sinir felci gelişmiştir. Bütün hastalara ameliyat sonrası dinamik el bilek splinti verilmiş ve 4 ay içinde hastaların tümünde iyileşme gözlenmiştir. Ameliyat sonrası gelişen bu komplikasyonun kırık bölgesindeki yumuşak doku ekartasyonu ve gelişen doku şişliğinden kaynaklandığı görüşünderiz. Radial sinir felci ile tedavi yöntemleri arasındaki ilişkiye bakıldığında aralarında istatistiksel olarak anlamlı fark saptanmamıştır.(p=0,41)

Açık humerus diyafiz kırıklarında radial sinir felci durumunda erken sinir eksplorasyonu gerekli olmakla birlikte kapalı humerus kırıklarında net bir algoritma bulunmamaktadır. Anastasios ve ark. (66) radial sinir felci olan 25 humerus diyafiz kırıklı hastayı incelemişler ve 13 hastada radial sinir felcinin 16 hafta içerisinde iyileştiğini, kalan 12 hastada ise sinir eksplorasyonu yapıldığını, bunlardan birinde sinir kesisi olduğunu ve diđer 11 hastada ise sinirlerin intakt olduğunu sonuçta 21 hafta sonunda intakt olan sinirlerin tamamen iyileştiği bildirilmişlerdir. Yine aynı çalışmada açık kırıklarda, kapalı humerus kırıklarında, manipülasyondan sonra oluşan radial sinir felçli ve vasküler yaralanması olan hastalarda radial sinir eksplorasyonu önerilmiş olup bu hastalarda 4 aylık takip önerilmiştir. Çalışmamızda tüm humerus kırıkları kapalı olup radial sinir felci olan 5 hasta mevcuttu. Bunlardan 1'ine konservatif tedavi, diđer 4 hastaya ise plaklı osteosentez yapılmıştır. Ameliyat öncesi radial sinir felci olan hastalara ameliyatta radial sinir eksplorasyonu yapılmış olup tam kat yaralanma olmadığı görülmüştür. Plaklı osteosentez uygulanan ve ameliyat sonrası radial sinir felci gelişen 2 hastada 4 ay içinde tam iyileşme görülmüş olup bildirilen çalışmaya benzer sonuçlar alınmıştır.

QuickDASH ölçeği ile hasta memnuniyeti ve fonksiyonel sonuç arasında yüksek korelasyon gösterilmektedir (64). Çalışmamızda fonksiyonel sonuçları değerlendirmek için QuickDASH ölçeği ile Stewart ve Hundley kriterleri uygulanmıştır. Konservatif tedavi uyguladığımız hastalarda QuickDASH skoru ortalama 10,81 puan, plaklı osteosentez uygulanan hastalarda ise bu skor ortalama 7,23 olarak saptandı. Tedavi gruplarında bu fonksiyonel farkın kaynama süresinden kaynaklandığını görüşüyoruz. Konservatif takip edilen hastalarımızda kaynama süresi ortalama 3,6 ay iken plaklı osteosentez yapılan hastalarda bu süre ortalama 3,08 ay olarak bulundu. Her iki tedavi grubunda da kaynama süresi arttıkça QuickDASH skoru pozitif korelasyon gösterip istatistiksel olarak anlamlı fark olmasına yol açmıştır. ($p=0,001$) Stewart ve Hundley kriterlerine göre konservatif tedavi uyguladığımız hastaların %89'u, plaklı osteosentez uygulanan hastaların ise %85'i mükemmel ve iyi sonuç olarak saptanmıştır. Stewart ve Hundley skorları tedavi yöntemine göre karşılaştırıldığında ise aralarında anlamlı bir fark bulunmamıştır. ($p>0.05$)

Çalışmamızda konservatif takip edilen ve kırığı kaynamayan olgularda %36,1 oranında 5° üzerinde dizilim bozukluğu mevcuttu. Shields ve ark. (67) çalışmasında konservatif tedavi edilen 32 hastada sagittal planda 18° ve koronal planda 27° ye kadar olan radyolojik açılanmanın fonksiyonel sonuçla ilişkili olmadığı belirtilmiştir. Çalışmamızda benzer sonuçlar alınmış olup dizilim bozukluğu ve QuickDASH skoru arasında anlamlı ilişki saptanmamıştır. ($p=0,25$)

Sonuç olarak; radial sinir felci olan kırıklar belirtilen endikasyonlar dışında yaklaşık 4 ay beklenildiğinde sinir bulgularının geriye dönebileceği, konservatif tedavide kaynama sorunlarının cerrahi tedaviye göre istatistiksel olarak fark olmasa da biraz daha yüksek olduğu, konservatif tedavi edilen hastalarda gelişen dizilim bozukluklarının fonksiyonel sonucu etkilemediği, kaynama süresinin uzamasıyla QuickDASH skorunun istatistiksel olarak anlamlı şekilde arttığı ve cerrahi tedavinin konservatif tedaviye göre yüksek kaynama oranı ve hızlı fonksiyonel iyileşme sağlayabileceği görüşüne varılmıştır.

KAYNAKLAR

1. Kim SH, Szabo RM, Marder RA. Epidemiology of humerus fractures in the United States: nationwide emergency department sample, 2008. *Arthritis Care Res (Hoboken)*. 2012 Mar;64(3):407-14. doi: 10.1002/acr.21563. PMID: 22162357.
- 2: Bergdahl C, Ekholm C, Wennergren D et al. Epidemiology and patho-anatomical pattern of 2 , 011 humeral fractures : data from the Swedish Fracture Register. *BMC Musculoskelet Disord [Internet]*. 2016;p.1–10. Available from: <https://doi.org/10.1186/s12891-016-1009-8>
- 3: Zhao J, Wang J, Wang C et al. Intramedullary Nail Versus Plate Fixation for Humeral Shaft Fractures. *Syst Rev Overlapping*. 2015;p.94(11):1–8.
- 4: Bhandari M, Devereaux PJ, Mckee MD et al. Compression plating versus intramedullary nailing of humeral shaft fractures — a meta-analysis Compression plating versus intramedullary nailing of humeral shaft fractures — a meta-analysis. 2009;p.3674.
- 5: Toivanen JA, Nieminen J, Laine HJ et al. Functional treatment of closed humeral shaft fractures. *Int Orthop* 2005; 29(1):p.10–3
- 6: Gregory, P., Fractures of the shaft of the humerus. In: Rockwood and Green's fractures in adults 5th Ed. Vol.1. Lippincott, Williams & Wilkins, Philadelphia. 2001. p. 974-94
7. Esterhai JL Jr, B.C., Heppenstall RB et al. Nonunion of the humerus: clinical, roentgenographic, scintigraphic, and response characteristics to treatment with constant direct current stimulation of osteogenesis. *Clin Orthop* 1986; p.211-28.
8. Kuran O : Sistematik Anatomi. Menteş Matbaası İstanbul 1983; p.673-75.
9. Arıncı K, Elhan A. Anatomi cilt 1. Güneş Kitapevi, Ankara 1997; p. 10-1,233-34.
100. Odar VI :Anatomi(hareket sistemi) cilt 3 Ankara 1959; p.286.
11. R.L. Drake, A. Wayne, A.W.M. Mitchell: Gray's Anatomy For Students, 2nd Edition, Churchill Livingstone (2010), p.997-1000, 1035-6, 1053-4.
12. Snell RS. Çeviri ed:Yıldırım M. Klinik anatomi. Nobel Tıp Kitapevi, İstanbul 2004:p.411.
13. Arıncı K, E.A., Anatomi cilt 2. Güneş Kitapevi, Ankara 1997: p. 60, 213, 215, 216, 219.
14. Moore, K.D., AF. Çeviri, ed: Şahinoğlu, K. , Kliniğe Yönelik Anatomi Nobel Tıp Kitabevi, İstanbul. 2007: p. 720-25.
15. Stanley Hoppenfeld Piet de Boer Richard Buckley Illustrations by Hugh A. ThomasSurgical Exposures in Orthopaedics: The Anatomic Approach 5th edition 2017 p.171

16. Thompson JC. Netter's Consise Orthopaedic Anatomy 2nd edition: Saunders Elsevier; 2001. p. 76-138.
17. Carroll SE : A study of the nutrient foramina of the humeral diaphysis. J Bone Joint Surg Br. 1963 Feb;45-B:176-81.
18. Buckley RE, Moran CG, Çeviri Ed. Mahiroğulları M, Çakmak S, Kömürcü M. AO Kırık Tedavisinin Prensipleri, Palme yayıncılık, Ankara 2012; p.69-86
19. Roy W. Sanders MD. AO/OTA Fracture and Dislocation Classification Compendium 2018: Journal of Orthopaedic Trauma 2018 January; ISSN: 0890-5339.
20. Perren SM, Claes L. Kırık tedavisinde biyoloji ve biyomekanik. İçinde: Rüedi TP, Murphy WM, Colton CL et al. editörler (Ağuş H, çeviri ed.). Kırık Tedavisinde AO Kuralları. İstanbul: Nobel Tıp Kitabevleri; 2006. s.7–30
21. Cruess RL. Healing of bone,tendon and ligament : Fractures. 2nd ed. Philadelphia: Lippincott Co, 1984: 1:147-167.
22. Cho TJ, Gerstenfeld LC, Einhorn TA. Differential temporal expression of members of the transforming growth factor beta superfamily during murine fracture healing. J Bone Miner Res 2002;17(3):p.513–20
23. Kon T, Cho TJ, Aizawa T et al. Expression of osteoprotegerin, receptor activator of NF-kappaB ligand (osteoprotegerin ligand) and related proinflammatory cytokines during fracture healing. J Bone Miner Res 2001;16(6):p.1004–14
24. Einhorn TA, The cell and molecular biology of fracture healing. Clinical Orthopaedics and Related Research 1998;p. 355: 7-21.
25. Yu-Yahiro JA, Michael RH, Dubin NH et al. Serum and urine markers of bone metabolism during the year after hip fracture. J Am Geriatr Soc 2001;p.49(7):877–83.
26. Shao YC, Harwood P, Grotz MR et al. Radial nerve palsy associated with fractures of the shaft of the humerus: a systematic review. J Bone Joint Surg Br. 2005 Dec; 87(12):p.1647-52.
27. Epps CH, Grant RE: Fractures of the humerus. Rockwood CA, Green DP, Bucholz RW, Editors, Fractures in Adults.1991 Vol. 1, 3'rd ed. Lippincott-Raven p. 843-869..
28. Olsen, G.N.: Pulmonary physiologic assessment of operative risk. Eds.: Shields. T.W., Lo icero, J. Et al.: General Thoracic Surgery. 4 th edition, Philadelphia, PA: Lippincot Williams and Wilkins, 2000, p.297-304.
29. Thomas P Rüedi, Richard Buckley et al.AO Kırık Tedavisinin Prensipler Cilt 2- özel kırıklar s-595
30. Caldwell, J., Treatment of fractures of the shaft of the humerus by hanging cast. . UrgGynecolObstet 1940(70): p. 421-425.

31. Charnley, j., The Closed Treatment of Common Fractures Baltimore:Williams and Wilkins. 1961.
32. Rockwood and Green's Fractures in adults. Lippincott-Raven, 1996: 903-1050.
33. Gregory, P., Fractures of the shaft of the humerus. In: Rockwood and Green's fractures in adults 7th Ed. Vol.1. Lippincott, Williams & Wilkins, Philadelphia. 2014: p. 999- 1036.
- 34.<https://surgeryreference.aofoundation.org/orthopedic-trauma/adult-trauma/humeral-shaft/simple-fracture-oblique-30/nonoperative-treatment>
- 35.Osman N, Touam N, Masmajeon E et al. Results of nonoperative and operative treatment of humeral shaft fractures. Annals Of Hand And Upper Limb Surgery 1998;17(3):195-206.
- 36.Kirdemir V, Şehirlioğlu A, Baykal B ve ark. Fonksiyonel breys ile tedavi ettiğimiz humerus cisim kırıklarında sonuçlarımız. Gülhane Tıp Dergisi 2005;47(1):40-43.
37. Schatzker J, Tile TS, Axelrod R. et al. The Rationale of Operative Fracture Care. Springer 2005; 100-217
38. Foster, R.J. et al., Internal fixation of fractures and nonunions of the humeral shaft. Indications and results in a multi-center study. J Bone Joint Surg Am, 1985. 67(6): p. 857-64.
39. Davenport, S.R., et al., Dynamic compression plate fixation: a biomechanical comparison of unicortical vs bicortical distal screw fixation. J Orthop Trauma, 1988. 2(2): p. 146-50.
40. Schatzker J.Fractures of the humerus.The Rationale for Operative Fracture Care 2nd ed. Berlin:Springer-Verlag 1996:83-94
41. Davenport SR, Lindsey R, Leggon R et al. Dynamic compression plate fixation:a biomechanical comparison of unicortical and bicortical distal screw fixation. J Orthop Trauma 1988;2:146-150
42. Jain R , Podworthy N et al. Influenca of plate design on cortical bone perfusion and fracture healing in segmental tibia fractures. J Orthop Trauma 1999;13 :178-186
43. Schemitsch EH Bhandari M. Fractures of the diaphyseal humerus. In Browner BD, Jupiter JB, Levine AM et al, eds. Skeletal trauma.3rd ed. Toronto:WB Saunders Co,2001:1481-1511
- 44.<https://surgeryreference.aofoundation.org/orthopedic-trauma/adult-trauma/humeral-shaft/approach/anterolateral-approach-to-the-humerus-after-henry#deep-dissection>
- 45.<https://surgeryreference.aofoundation.org/orthopedic-trauma/adult-trauma/humeral-shaft/approach/posterior-triceps-split-approach#deep-dissection>

46. Thomsen, N.O. and L.B. Dahlin, Injury to the radial nerve caused by fracture of the humeral shaft: timing and neurological aspects related to treatment and diagnosis. *Scand J Plast Reconstr Surg Hand Surg*, 2007. 41(4): p. 153-7.
47. Gregory RP. Fractures of the shaft of the humerus In: *Rockwood and Green's Fractures in Adult*. (Ed. Robert B. James H) 5 th ed. Philadelphia: Lippincott & Wilkins; 2001.p.973-98.
48. Altıntaş F, Şener N. Humerus cisim kırıklarında konservatif tedavi yöntemleri (Ed.Altıntaş F.). *Kırıkların konservatif tedavisi*. Ankara: 2003.s.21-2.
49. Hudak PL, Amadio PC, Bombardier C, Development of an upper extremity outcome measure: the DASH (disabilities of the arm, shoulder and hand) (corrected). The Upper Extremity Collaborative Group (UECG). *Am J Ind Med* 1996; 29: 602–08.
50. Beaton DE, WrightJG, Katz JN. Development of the QuickDASH: comparison of three item-reduction approaches. *J Bone Joint Surg Am* 2005; 87: 1038–046.
51. Stewart MJ, Hundley JM. Fractures of the humerus: A Comparative Study in Methods of Treatment. *J Bone Joint Surg Am*. 1955;37:681-92.
52. Schemitsch E, Bhandari M. Fractures of the diaphyseal humerus. Browner BD, Jupiter JB, Levine AM, et al, (eds). *Skeletal Trauma*. 3rd ed. Toronto: WB Saunders Co, 2001;p.1481-511.
53. Ricci FP, Barbosa RI, Elui VMC et al. Radial nerve injury associated with humeral shaft fracture: a retrospective study. *Acta Ortop Bras* 2015; p.23:19–21.
54. Ekholm R, Adami J, Tidermark J et al. Fractures of the shaft of the humerus. An epidemiological study of 401 fractures. *J Bone Joint Surg Br*. 2006;p.88(11):1469–473.
55. Davies G, Yeo G, Meta M et al. Case-match controlled comparison of minimally invasive plate osteosynthesis and intramedullary nailing for the stabilization of humeral shaft fractures. *J Orthop Trauma* 2016;p. 30: 612–617.
56. Tytherleigh-Strong G, Walls N, McQueen MM. The epidemiology of humeral shaft fractures. *J Bone Joint Surg Br*. 1998 Mar; p.80(2):249-53.
57. Zagorski JB, Latta LL, Zych GA et al. Diaphyseal fractures of the humerus. Treatment with prefabricated braces. *J Bone Joint Surg Am* 1988;p. 70: 607–10.
58. Sarmiento A, Zagorski JB, Zych GA et al. Functional bracing for the treatment of fractures of the humeral diaphysis. *J Bone Joint Surg* 2000;p.82A(4):478-86
59. Ring D, Chin K, Taghinia AH et al. Nonunion after functional brace treatment of diaphyseal humerus fractures. *J Trauma* 2007;p.62:1157-158.
60. Sarmiento, A., et al., Functional bracing of fractures of the shaft of the humerus. *J Bone Joint Surg Am*, 1977. 59(5): p. 596-601.

61. Burki, A., Bajwa, M., Bajwa, S. Et al. Treatment Of Closed Humerus Diaphyseal Fractures Using A Functional Brace. Pakistan Armed Forces Medical Journal, 2020 p. 70(1), 136-40.
62. Papasoulis E, Drosos GI, Ververidis AN et al. Functional bracing of humeral shaft fractures: a review of clinical studies. Injury 2010;41:e21–e27.
63. Rämö L, Sumrein BO, Lepola V et al. Effect of Surgery vs Functional Bracing on Functional Outcome Among Patients With Closed Displaced Humeral Shaft Fractures: The FISH Randomized Clinical Trial. JAMA. 2020;p.323(18):1792–1801. doi:10.1001/jama.2020.3182
64. Belangero WD, Zublin CM, Quintero RAC, et al. Quick-DASH as a main early outcome of humeral shaft fractures: A Latin American multicenter prospective study. Journal of Orthopaedic Surgery 2020;28(2) .
65. Hernigou J, Schuind F. Smoking as a predictor of negative outcome in diaphyseal fracture healing. Int Orthop. 2013 May;37(5):883-7. doi: 10.1007/s00264-013-1809-5. Epub 2013 Feb 8. PMID: 23392346; PMCID: PMC3631490.
66. V. Korompilias, M.G. Lykissas, I.P. Kostas-Agnantis et al. Approach to radial nerve palsy caused by humerus shaft fracture: is primary exploration necessary? Injury, 44(2013), p. 323-26
<http://dx.doi.org/10.1016/j.injury.2013.01.004>
67. Shields E, Sundem L, Childs S, et al.: The impact of residual angulation on patient reported functional outcome scores after non-operative treatment for humeral shaft fractures. Injury. 2016;p. 47:914-918. 10.1016/j.injury.2015.12.014

EKLER

EK-1

QuickDASH

Lütfen son hafta içindeki aşağıdaki etkinlikleri yapma yeteneğinizi uygun cevabın altındaki numarayı daire içine alarak sıralayınız.

	Zorluk Yok	Hafif Derecede Zorluk	Orta Derecede Zorluk	Aşırı Zorluk	Hiç Yapamama
1-Sıkı kapatılmış yada yeni bir kavanozu açmak	1	2	3	4	5
2-Ağır ev işleri yapmak (duvar silmek, yer silmek,tamirat yapmak vs.)	1	2	3	4	5
3-Ahşveriş çantası yada evrak çantası taşımak	1	2	3	4	5
4-Sırtını yıkamak.	1	2	3	4	5
5-Yiyecekleri kesmek için bıçak kullanmak	1	2	3	4	5
6-Kolunuzdan, omuzunuzdan veya elinizden güç aldığınız veya darbe vurduğunuz eğlenceye yönelik etkinlikler (önünüzde yerde bulunan bir konserve kutusu veya küçük bir taşta iki elinizle kavradığınız bir sopayla yandan vurmak,tenis oynamak,pinpon oynamak)	1	2	3	4	5
	Engel yok	Az engel	Orta derecede	Bir hayli	Aşırı
7-Son hafta süresince kol omuz yada el probleminiz aile arkadaşlar, komşular veya gruplarla normal sosyal etkinliklerinize ne ölçüde engel oldu	1	2	3	4	5
	Hiç kısıtlanmış Hissetmiyorum	Hafif derecede kısıtlı	Orta derecede kısıtlı	Çok kısıtlı	Bedensel etkinlik yapamıyorum
8-Son hafta süresince kol omuz yada el sorununuz nedeniyle işinizde yada diğer günlük etkinliklerde kısıtlandınız mı?	1	2	3	4	5
Lütfen geçen hafta içerisinde aşağıdaki belirtilerin yoğunluğunu işaretleyiniz	Yok	Hafif	Orta derecede	Bir hayli	Aşırı
9-El, omuz ya da kol ağrınız	1	2	3	4	5
10-El,omuz yada kolunuzdaki karıncalanma(iğnelenme)	1	2	3	4	5
	Zorluk Yok	hafif derecede zorluk	orta derecede zorluk	aşırı zorluk	O kadar zorluk var ki uvuvamıyorum
11-Geçen hafta içinde el, omuz yada kol ağrınız nedeniyle uyumada ne kadar zorlandınız	1	2	3	4	5

QUICK DASH DİSABILITY/SEMPYOM SKORU: $\frac{[(n \text{ toplam puanı}] - 1) \times 25}{n}$; n cevaplanmış soru sayısını göstermektedir;

Eğer bir taneden fazla cevaplanmamış soru varsa Quick DASH skoru hesaplanamaz

TEŐEKKÜR

Bu tezin planlama, deęerlendirme ve yazım aŐamalarında bana yardımcı olan deęerli hocam Prof. Dr. Kemal DURAK'a Őükranlarımı sunarım. Asistanlıęım boyunca bilgi ve tecrübelerinden yararlandıęım Prof. Dr. H. Tufan KALELİ, Prof. Dr. M. Bartu SARISÖZEN, Prof. Dr. M. Sadık BİLGEN, Prof. Dr. Teoman ATICI, Prof. Dr. Burak AKESEN, Doę. Dr. Cenk ERMUTLU, Doę. Dr. Gökay EKEN, Doę. Dr. Ali Erkan YENİGÜL, Öğr. Gör. Dr. Yücel BİLGİN hocalarıma da sonsuz teŐekkürü borę bilirim. Bölümde geçirdięim 5 yıl boyunca birlikte çalıŐtıęım eęitimime katkıda bulunan tüm araŐtırma görevlisi doktor arkadaşlarıma da teŐekkür ederim. Bir ortopedi hekiminin zorlu ve yoęun yaŐamını hayatına kabul eden, bana her zaman güvenen ve bu süreçte hiç yalnız bırakmayan eŐim Kübra'ya teŐekkürlerimi ve sevgilerimi sunarım.

ÖZGEÇMİŞ

ilçesinde yılında doğdum. İlk öğrenimimi Bursa Yeşilevler İlk Öğretim Okulu ve Karapınar İlk Öğretim Okulu'nda, orta öğrenimimi Bursa Yenişehir Anadolu Lisesi'nde tamamladım. Tıp fakültesi eğitimimi 2009-2015 yılları arasında Uluslararası Hoca Ahmet Yesevi Üniversitesi ve intörlük eğitimimi 2016 yılında Akdeniz Üniversitesi Tıp Fakültesi'nde tamamladım. Mecburi hizmetimi Bursa Yenişehir Devlet Hastanesi'nde yaptım. 2018 yılında Uludağ Üniversitesi Tıp Fakültesi Ortopedi ve Travmatoloji bölümüne başladım.