

T.C.  
İSTANBUL ÜNİVERSİTESİ  
İSTANBUL TIP FAKÜLTESİ  
ÜROLOJİ ANABİLİM DALI

**KONJENİTAL PENİL KURVATÜR İÇİN YAPILAN NESBİT  
PROSEDÜRÜNDE LATERAL VE MEDİAL DİSSEKSİYON  
TEKNİKLERİ SONUÇLARININ KARŞILAŞTIRILMASI**

(Uzmanlık Tezi)

Dr. Mehmet Fatih Akbulut

Tez Danışmanı  
Prof. Dr. Ateş Kadiođlu

İstanbul-2010

T.C.  
İSTANBUL ÜNİVERSİTESİ  
İSTANBUL TIP FAKÜLTESİ  
ÜROLOJİ ANABİLİM DALI

**KONJENİTAL PENİL KURVATÜR İÇİN YAPILAN NESBİT  
PROSEDÜRÜNDE LATERAL VE MEDİAL DİSSEKSİYON  
TEKNİKLERİ SONUÇLARININ KARŞILAŞTIRILMASI**

(Uzmanlık Tezi)

Dr. Mehmet Fatih Akbulut

Tez Danışmanı

Prof. Dr. Ateş Kadiođlu

Tıpta uzmanlık eğitimim sürecinde bana her zaman destek olan başta Prof. Dr. Cavit Nuri Özsoy olmak üzere tüm öğretim üyelerine; tez danışman hocam Prof. Dr. Ateş Kadiođlu'na, tez çalışmam sırasında desteklerini esirgemeyen Androloji Bilim Dalı polikliniđi çalışanlarına, uzmanlık eğitimim sırasında aynı ortamı paylaştığım meslektaşlarıma ve anabilim dalı çalışanlarına teşekkür ederim.

01/08/2010

Dr.Mehmet Fatih Akbulut

## ÖZET

Konjenital penil kurvatür, yenidoğanlarda yapılan çalışmada % 0.6 oranında saptanmıştır. Konjenital penil kurvatür cerrahisinde, penisin düzelmesi asıl amaç olmakla beraber, bu alanda değişik teknikler tanımlanmıştır. Her iki korpus kavernozumalarda tunika albugineadan simetrik elipslerin eksizyonu ile uygulanan Nesbit prosedürü en sık kullanılan tekniktir. Zaman içerisinde bu tekniğin değişik modifikasyonları tasarlanmıştır. 2001'de Colpi, 2004'de de Giammusso ve arkadaşları ventral eğriliklerde nörovasküler demetin (NVD) medial disseksiyonu ile interkaverno septuma baklava dilimi şeklinde eksizyon yaparak modifikasyonu geliştirmişlerdir.

Serimizde, ventral konjenital penil kurvatürü olan 34 hastaya modifiye Nesbit prosedürü uygulandı. 21 hastaya (Grup-1) NVD'e medial disseksiyon tekniği, 13 hastaya (Grup-2) da NVD'e lateral disseksiyon tekniği uygulanarak modifiye Nesbit prosedürü uygulandı. Gruplar arasında, peroperatif ve postoperatif parametreler değerlendirildi.

Konjenital ventral penil kurvatürü düzeltmek için tunika albugineadan çıkarılan baklava dilim sayısı, NVD'nin medial disseksiyonu ile yapılan modifiye Nesbit prosedüründe azalmaktadır. Bu nedenden dolayı da, medial disseksiyon yapılan grupta ameliyat süresi anlamlı olarak kısalmaktadır.

## **SUMMARY**

Congenital penile curvature secondary to asymmetry of corpora cavernosal length affects around 0.6% of male neonates. Correcting congenital ventral penile curvature to provide straightening the penis, which can be achieved by various different surgical techniques. The most common, best validated technique is still Nesbit procedure, which consists of excising paired ellipses of tunica albuginea from the dorsal surface of the corpora cavernosa. With time various modifications of this technique has been proposed. In 2001 Colpi and in 2004 Giamusso reported a modification of the Nesbit operation consisting of excision of a diamond of tissue from the intracavernous septum with medial dissection of neurovascular bundle (NVB).

In the present study, 34 patients with congenital ventral curvature of the penis underwent modified Nesbit procedure. NVB was mobilized by using medial dissection technique was preferred in 21 patients (Group-1) and lateral dissection technique in 13 patients (Goup-2) with congenital ventral penile curvature. The peroperative and postoperative parameters were compared with between two groups.

Medial dissection of NVB for modified Nesbit procedure reduces the number of diamond removals of tunica albuginea needed to correct the curvature. For this reason, operation time was significantly shorter in medial dissection technique compared with lateral dissection technique.

## **İÇİNDEKİLER**

1) Giriş ve Amaç.....	1
2) Genel Bilgiler	
I.Penisin anatomisi.....	2
II.Konjenital Penil Kurvatür.....	10
a.Etyolojisi ve tipleri .....	10
b.Epidemiyolojisi.....	11
c.Tanı.....	11
d.Cerrahi tedavi endikasyonları.....	11
e.Cerrahi teknik.....	12
3) Materyal – Metod.....	18
4) Bulgular.....	23
5) Tartışma.....	25
6) Sonuç.....	28
7) Kaynaklar.....	29
8) Özgeçmiş.....	31

## **1.GİRİŞ ve AMAC:**

Konjenital penil kurvatur, yenidoğanlarda yapılan çalışmada % 0.6 oranında saptanmaktadır. Konjenital penil kurvatur cerrahisinde, penisin düzelmesi asıl amaç olmakla beraber operasyon sırasında ve sonrasında oluşabilecek komplikasyonlar göz önüne alınarak bu alanda değişik teknikler ortaya çıkmıştır.

Nesbit tarafından ilk defa 1954 yılında tariflenen teknikte penisin konveks tarafını kısaltarak penisi düzeltmeyi amaçlamıştır. Bu tekniğin değişik modifikasyonları uygulamaya geçilmiştir.

Bu çalışmada modifiye Nesbit tekniği uygulanan hastalarda, nörovasküler demetin diseksiyonu sırasında medial ve lateral diseksiyon yapılan hastaların intraoperatif ve postoperatif parametreleri karşılaştırılmıştır.

## **2.GENEL BİLGİLER**

### **I. Penisin Anatomisi**

Penis iki korpus kavernosum, korpus spongiosum ve uretradan oluşmaktadır. Penisin tabakaları dıştan içe doğru deri, Dartos fasyası, Buck fasyası ve tunika albugineadan sıralanmaktadır. Penis derisi, koyu renkte, bez ve kıl içermeyen elastik yapıda bir dokudur. Yalnızca koronanın tabanında smegma içeren bez yapıları bulunmaktadır. Deri distalde korona seviyesinden itibaren glans penisin üzerine sarılarak prepisyumu oluşturur. Derinin damarları olan yüzeysel penil arter (ventrolateral ve dorsolateral dallar) eksternal pudental arterden kaynaklanırken, yüzeysel penil vende (ventrolateral ve dorsolateral dallar) safen vene dökülmektedir. Bu damarlar, Dartos tabakası üzerinde longitudinal olarak uzanırlar ve kendi aralarında sık anastomoz yaparlar. Penis derisi mobil olmasından dolayı vasküler pedikül üzerinde kolay hareket olanağı sağlamaktadır ve uretra cerrahisinde bazı cerrahlar yama olarak kullanılmaktadır. Glans derisi altındaki tunikaya sıkıca bağlı olmasından dolayı hareketsizdir. Dartos fasyasının Buck fasyası ile zayıf bağlantısı bulunmaktadır ve bu durum cinsel ilişki sırasında Dartos fasyasının, Buck fasyası üzerinden kaymasına izin vermektedir.

Buck fasyası dorsalde her iki korpus kavernosumu çevrelerken, ventralde ise korpus spongiosumu sarmaktadır. Buck fasyasının proksimal lifleri rektus kası kılıfının lifleri ile birleşerek fundiform ligamenti oluştururken, distalde ise pubisten gelen lifler ile birleşerek ligamentum suspensoriumu oluşturmaktadır. Distalde koronada glans penisin tabanı ile birleşen Buck fasyası travma sonrası oluşan korpus kavernosum yırtıklarında hematoma penis shaftında lokalize eder.<sup>1</sup>

Tunika albuginea penise elastikiyet, sertlik, güç ve dayanıklılık sağlayan çoğunluğunu kollajenin oluşturduğu bir bağ dokudur. Tunika albuginea içyapısı sirküler, dış yapısı longitudinal olmak üzere iki tabakadan oluşmaktadır.<sup>2,3</sup> Tunika albuginea düzensiz yapıda bulunan kollajen ve elastin liflerden meydana gelmiştir.<sup>4</sup> Bu yapılar kılıfın güçlü ve kompliyal yapısını sağlamaktadır. Sirküler yerleşen lifler daha incedir ve tunikanın iç tabakasını oluşturacak şekilde kavernoza cisimleri sarmaktadır. İç tabakadaki kollajen lifler iki kavernoza cisim arasındaki median septumu oluşturarak ortada birleşip kalınlaşmaktadır. Dış tabaka daha kalın ve longitudinal yerleşimli kollajen liflerden oluşmaktadır. Dış tabakadaki lifler, glans penisten proksimal krusa kadar uzanır. Saat 5 ve 7 hizaları dışında

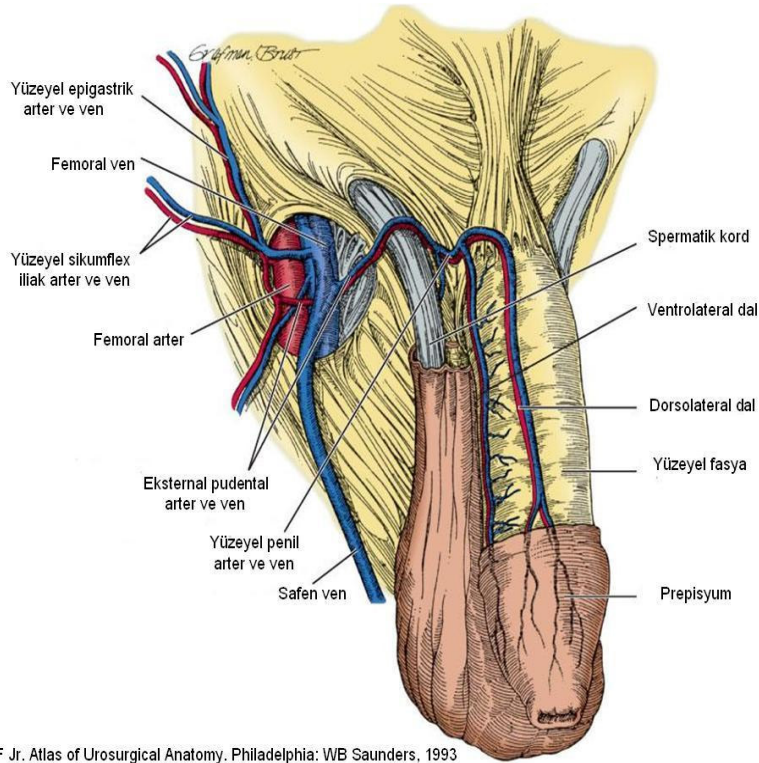
inferior pubik ramusa yapıştır. Bu nedenle de komplet bir tabaka oluşturamamaktadır. Tunikanın dayanıklılığı ve kalınlığı lokalizasyonuna göre değişiklik göstermektedir. Tunikanın kalınlığı saat 5 ve 7 hizasında 0.8 mm, saat 3 ve 9 hizasında 1.2 mm, saat 11 ve 1 hizasında 2.2 mm'dir. İki tabakalı yapı dorsal ve lateralde belirgindir. Ventralde özellikle longitudinal liflerin seyrelmesine bağlı olarak, tek tabakalı yapıya dönüşmektedir. Saat 5 ve 7 arasında yer alan bu bölge tunika albugineanın en dayanıksız bölgesini oluşturmaktadır. Bu bölgede yer alan korpus spongiozum, spongioz erektil dokuların bulunduğu korpus kavernoza benzer bir histolojik yapıdadır, fakat bu erektil doku ereksiyona destek sağlamamaktadır. Korpus spongiozumdaki basınçlar, korpus kavernoza dakinin 1/2 veya 1/3'ü kadardır. Buradaki basıncın düşük olması ejakülasyon sırasında uretral obstrüksiyon gelişimini engellemektedir.<sup>5</sup>

Tunika albugineanın ikinci temel yapısı olan elastik lifler, kollajenin üzerine oturacağı düzensiz kafesler oluşturur ve ışık mikroskopunda tipik ondülan görüntü verir. Elastik lifler boylarının %150'sine kadar uzayabilirler ve tunikanın kompliyansından sorumludurlar.<sup>6</sup> Tunikanın yapısında bulunan elastin içeriğinin azalması ya da bozulması, sirküler ya da longitudinal tabakaların yapısal düzensizlikleri ereksiyon sırasında meydana gelebilecek penil deformitelere ve erektil disfonksiyona yol açabilir. Ayrıca, tunika albugineanın hasarı bölgesel hasar neden olmasının yanında subtunikal venüllerden kaçak oluşmasına sebep olabilir.<sup>7</sup>

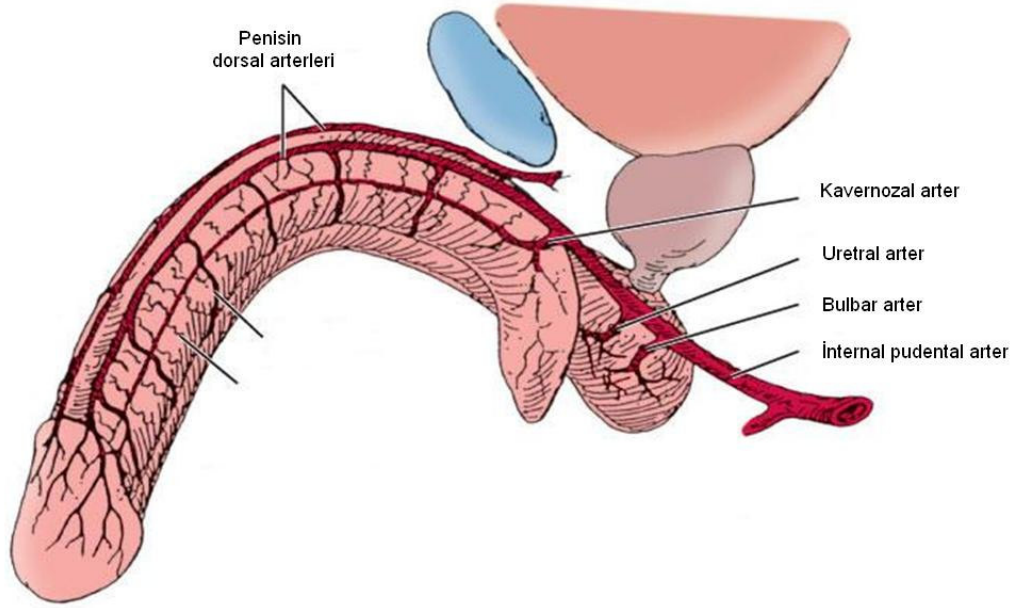
Korpus kavernozaumlar proksimalde iskiopubik ramusun altında ayrı olarak bulunurlar ve penil hilum seviyesinde birleşerek penil shaftı oluşturmaktadır. Korpus kavernozaumlar bir septumla birbirinden ayrılmaktadırlar. Bu septumun distal bölgedeki gevşek yapısı nedeniyle kavernozaal yapılar içindeki vasküler yapılar birbirleri ile temas halindedirler. Korpus kavernozaum fibröz bir iskelete sahiptir ve bu iskelet tunika albugineadan uzanan sütun şeklindeki lifler, kavernozaal fibröz ağ, periarterial ve perinöral fibröz kılıflardan oluşmaktadır.<sup>8</sup>

Penisin arteriyel sistemi yüzeysel ve derin arterler olmak üzere ikiye ayrılırlar. Eksternal pudental arter, dorsolateral ve ventrolateral penil arter olmak üzere iki dala ayrılarak penis cildini beslerler (Resim 1). Hipoagastrik arterin dalı olan internal pudental arter, penisin ana arterini oluşturur. Nadiren obturator arter ya da diğer pelvik arterlerden kaynaklanan aksesuar pudental arter de penisi beslemektedir. İnternal pudental arter sakrospinal ligament altından geçtikten sonra perineal ve penil dal olmak üzere ikiye ayrılır. Penil arter, Alcock kanalında seyrettikten sonra perineal membranın üzerinden bulbouretral arter, kavernozaal arterler ve dorsal arter olmak üç dala ayrılmaktadır.<sup>9</sup> (Resim 2) Bulbouretral arterler perineal

membranı geçerek korpus spongiozuma posterolateral kenardan girer. Korpus spongiozum, uretra, ve glansı besler. Kavernozaal arterler iki kruranın birleştiği noktadan korpus kavernozauma girerler. Proksimale ilerledikçe korporal yapıların medialine doğru uzanırlar. Kavernozaal arterler distalde trabekülaları besleyen helisin arterlere dönüşür. Dorsal penil arter pubis ve penisin krusları arasından geçip Buck fasyası içinde ikiye dallanarak peniste saat 11 ve 1 pozisyonunda dorsal sinirlerin mediali boyunca yayılır ve peniste yüzeyel yapıları ve korpus kavernozaumu besleyen sirkumfleks arteri oluşturur. Nadir olarak dorsal penil arter normalin dışında kavernozaal dokuları penil shaft boyunca çoklu dallarla besleyebilir. Aynı zamanda pelvik bölge arterleri arasında zengin damar anastamozları bulunabilir ve normalden farklı olarak her iki korporeal yapı tek taraftan beslenebilir.<sup>10,11</sup>



**Resim 1:** Penisin yüzeyel arter ve venleri

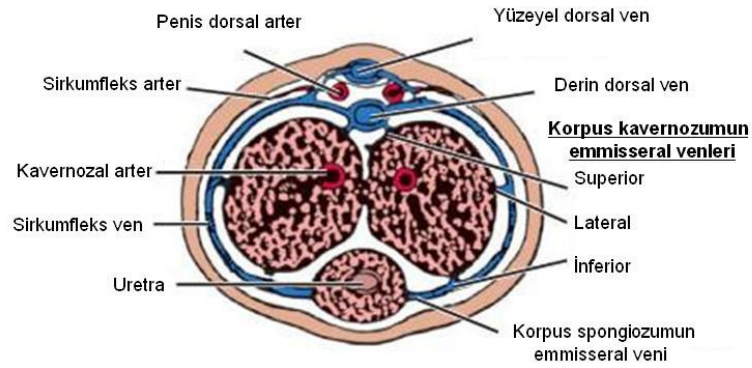


Redman JF. Anatomy of the genitourinary system. In: Gillenwater JY, Grayhack JT, Howards SS, Duckett JW (eds). Adult and Pediatric Urology, 2nd ed. St. Louis: Mosby Year Book, 1991, pp. 3-62

### **Resim 2:** Penisin arterleri

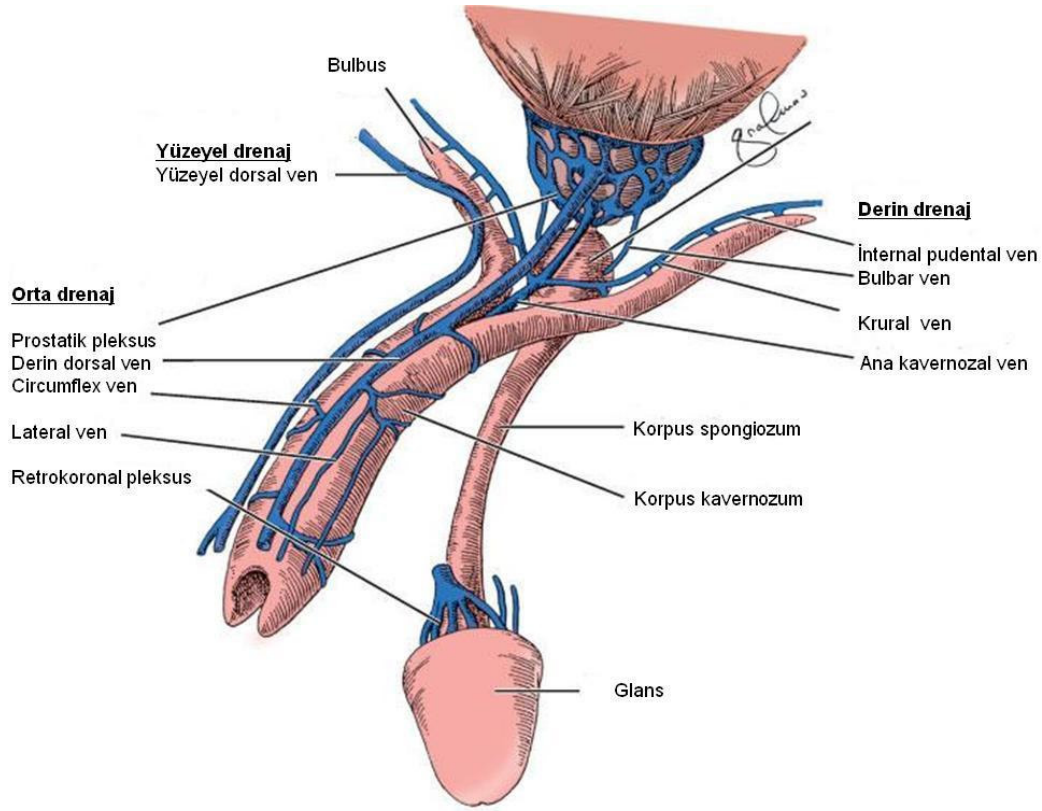
Hinman tarafından tariflenen penis venöz dreanajı yüzeysel, orta ve derin olmak üzere üç seviyede gerçekleşmektedir. Buck fasyasının hemen üzerinde uzanan yüzeysel venöz sistem genel olarak penis derisinin venöz dreanajını sağlar ve buna ek olarak derin dorsal venle de anastomotik bağlantıları gözlenebilmektedir. Yüzeysel sistem safen vene dökülürken, derin dorsal ve sirkümfleks venler intermediate sistemi oluşturmaktadır.(Resim 1) Kavernozal trabeküller, korpus kavernozum dış yüzeyinden ve tunika albugineanın hemen altında bağlantılar olarak subtunikal venüllere drene olmaktadır. Bu venüller, tunika albugineayı enine çaprazlayan ve tunika albugineanın dış yüzeyindeki sirkümfleks venlere drene olan emisser venleri oluştururlar.(Resim 3) Sirkümfleks venler, penis shaftında Buck fasyası altında penil dorsal arterin lateral komşuluğunda ilerleyerek derin dorsal vende sonlanır. Infrapubik bölgede derin dorsal ven genellikle pelvik preprostatik venöz pleksusa veya internal pudental vene drene olan tek bir daldan oluşmaktadır. Derin penil drenaj sistemi kavernöz dokunun daha derindeki tabakalarını drene eden kavernozal, bulbar ve krural venlerden oluşmaktadır. Kavernozal venler derin infrapubik bölgede direk olarak pelvik pleksusa veya derin dorsal

vene drene olan infrapubik kavernoza dokudan köken alan emisser venlerin uzantısıdır. Krural venler genellikle internal pudental ven veya pelvik pleksusa drene olan kavernoza doku kruslarının ön-arka lateral yüzlerinden köken alan emisser venlerdir.(Resim 4) <sup>11,12</sup>



Redman JF. Anatomy of the genitourinary system. In: Gillenwater JY, Grayhack JT, Howards SS, Duckett JW (eds). Adult and Pediatric Urology, 2nd ed. St. Louis: Mosby Year Book, 1991, pp. 3-62

**Resim 3:** Penisin arter ve venleri

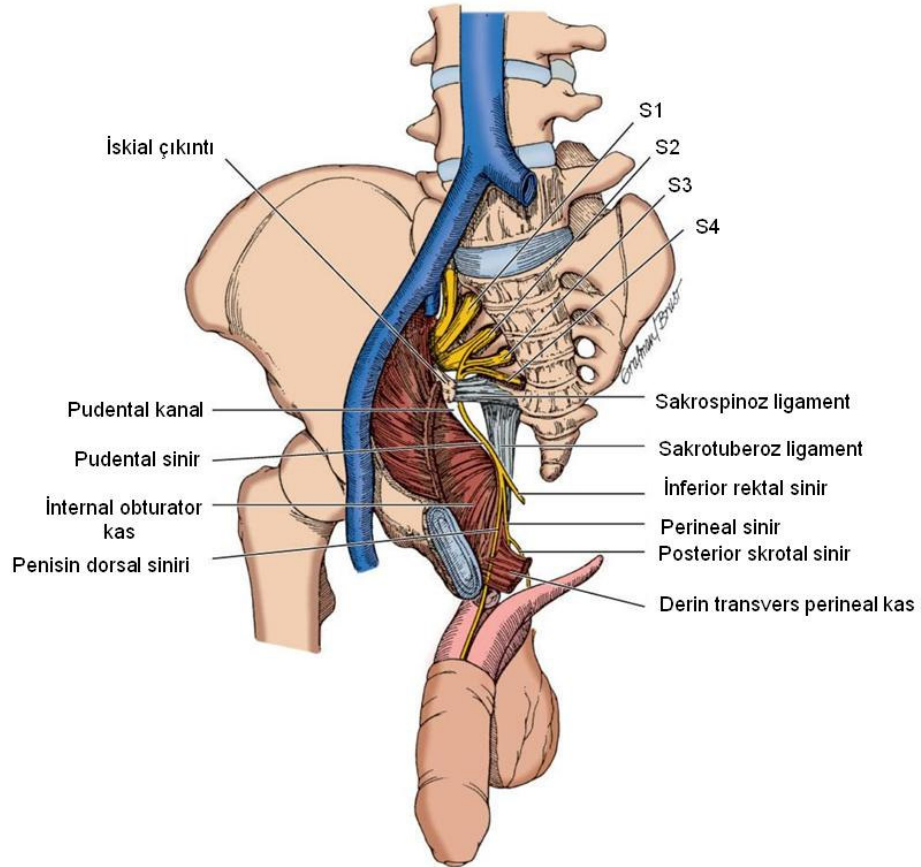


Hinman F Jr. Atlas of Urological Anatomy. Philadelphia: WB Saunders, 1993

**Resim 4:** Penisin venöz drenaj sistemi (Yüzeysel, orta ve derin venler)

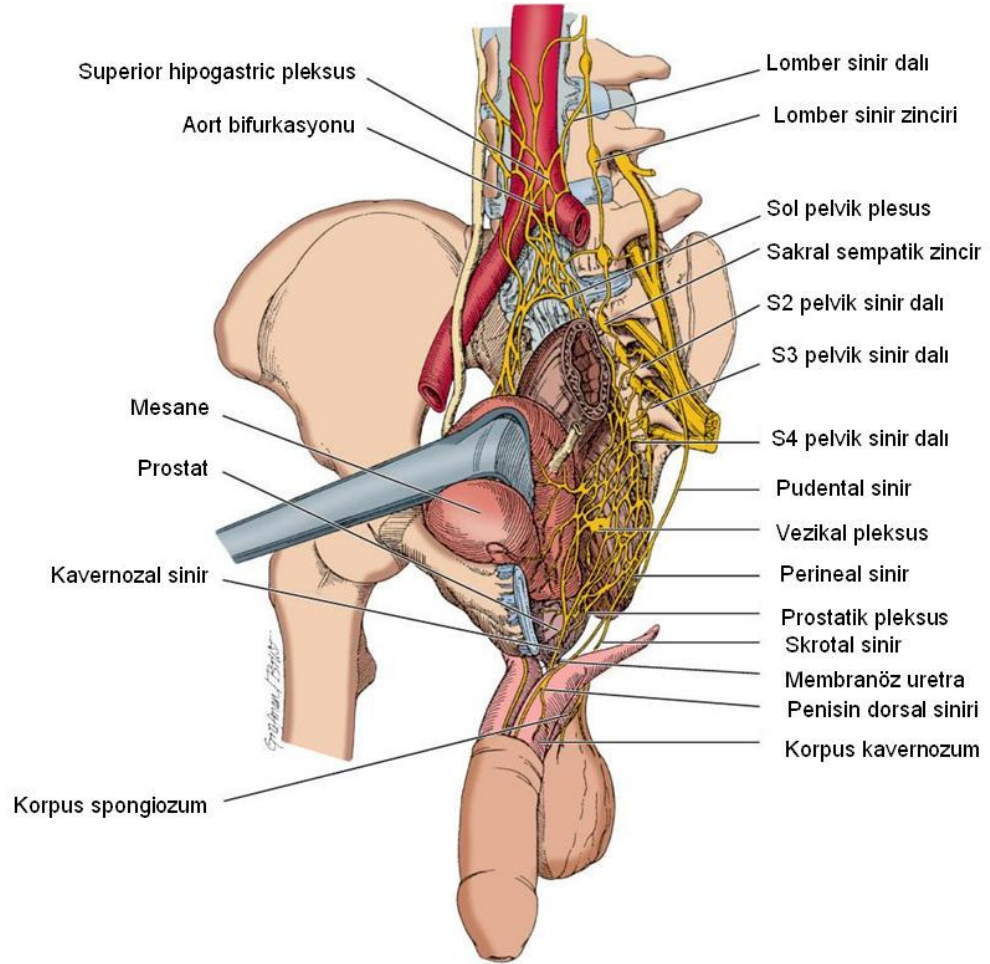
Penisin innervasyonu hem otonomik hem de somatiktir. S2-S4 duysal nükleuslardan çıkan somatosensoryal liflerden kaynaklanan pudental sinir; penisin dorsal siniri, perineal sinir ve inferior rektal sinir olarak üç dala ayrılır.(Resim 5) Penisin dorsal siniri, penisin duysal innervasyonunu sağlamaktadır. Penisin dorsal yüzü ve glansı innerve eder. Perineal sinir de penisin ventral yüzü ve glansı, ilioinguinal sinir de penis kökünün cildini innerve eder. Pudental sinirin somatik lifleri dışında otonom lifleri de bulunmaktadır. İskiokavernozal kaslar ve bulbospongios kaslar pudental sinirin bu lifleri tarafından innerve edilirler. Otonom lifler sempatik ve parasempatik lifler olarak ikiye ayrılırlar. Sempatik sinirler L1-L2 seviyesinden çıkıp, retroperitoneal alanda ilerledikten sonra aort bifurkasyonunun civarında yoğunlaşarak superior hipogastrik pleksusu oluşturmaktadır. Buradan itibaren sağ ve sol olarak iki dala ayrılır. Bu şekilde pelvise doğru ilerleyen sempatik dallar, rektum kenarında pelvik pleksusu (inferior hipogastrik pleksus) meydana getirmektedir. S2,S3 ve S4 den çıkan

sempatik ve parasempatik lifler de pelvik pleksusa dal verirler. Pelvik pleksusun devamı olan prostatik pleksustan çıkan lifler kavernoza sinir adını alır.(Resim 6) Uretra ve rektum arasında seyreden kavernoza sinir, ürogenital diyaframı uretral sfinkterin 4-7 mm uzağından delerek penisin dorsal siniri ile bağlantılar yaptıktan sonra korpus kavernosumların dorsomedialinden kavernoza doku içerisine girmektedirler.<sup>11</sup>



Hinman F Jr. Atlas of Urosurgical Anatomy. Philadelphia: WB Saunders, 1993

**Resim 5:** Penisin somatik innervasyonu



Hinman F Jr. Atlas of Urosurgical Anatomy. Philadelphia: WB Saunders, 1993

**Resim 6:** Penisin otonom innervasyonu

## **II.Konjenital Penil Kurvatür**

Penisin tüm doku katlarının normal elastikiyeti ve kompliyansı erektil fonksiyon, tūmesans ve rijidite için kritik bir öneme sahiptir. Penis ereksiyonla beraber kanla dolduđu zaman, tüm dokular genişler ve sonuç olarak tunika albuginea yapısı ve korpus kavernozumun septal fiberleri kompliyanslarının limitlerine kadar gerilirler. Normal bir peniste bu yapılar simetrik ise ereksiyonda penis düz olur. Eğer asimetri varsa penis bir tarafa doğru eğilir. Bu durum, bazı olgularda bir taraftaki tunika albugineanın azalmış kompliyansı, bazı olgularda da erektil dokuların bir tarafta kısa olması ile ilişkilidir.

### **II.A. Etyolojisi ve Tipleri**

Bazı hastalarda konjenital eğrilik ile hipospadias birlikteliđi bu anomaliler arasında yakın ilişki olduğunu göstermiştir. 1973 yılında Devine ve Horton hipospadias olmayan konjenital penil eğrilikleri 5 alt tipe ayırmışlardır.<sup>13</sup> Tip 1'de uretral meatus glansın ucundadır. Epitelyal uretra derinin altındadır. Korpus spongiozum, buck fasyası ve dartos normal gelişmemiştir. Tip 2 'de, anormal buck ve dartos fasyası gelişimi ile birlikte uretra normal gelişmiş ve birleşmiş korpus spongiozum içerisinde bulunur. Tip 3'de uretra, korpus spongiozum ve buck fasyası normal olarak gelişmiştir. Bununla birlikte penisin dartos tabakasında elastik olmayan küçük bir doku bölgesi keskin bir eğilmeye neden olur. Tip 4'de uretra, korpus spongiozum ve fasyal tabakalar normal gelişmiş olmasına rağmen korpus spongiozumun tunika albugineasının bir tarafında göreceli olarak kısalık veya elastikiyet kaybı bulunmaktadır. Bu hastalarda detūmesans halinde penisleri normal uzunlukta izlenmekteyken, ereksiyon halinde penis boyunun beklenenden daha uzun hale geldiđi görülmüştür. Bu durumun Tip 4 olan hastalarda tunika albugineadaki hiperkompliyansdan kaynaklandığını düşündürmektedir. Tip 5'de (Konjenital kısa uretra) ise uretra, korpus spongiozum, fasyal tabakalar ve deri normal gelişmiş olmasına rağmen, ereksiyon sırasında doğru bir şekilde birleşmiş olan uretra ve korpus spongiozum diğer ventral doku tabakaların kompliyansına uyum sağlayabilecek kadar uzun ya da kompliyans değildir.

Tip 1, 2 ve 3 den farklı olarak Tip 4'te eğrilik korpus kavernozumdaki anormallikten kaynaklanmaktadır. Tip 1,2 ve 3 hipospadiası olmayan kordi şeklinde tanımlanmaktadır. Meası ortotopik olsa bile kordi grubundaki hastaların eğrilik nedeninin ventral penil yapıların

uygunsuz gelişimine bağlı olduğu görülmektedir. Tip 4 grup ise konjenital penil eğrilik olarak adlandırılmıştır.

## **II.B. Epidemiyolojisi**

Konjenital penil kurvatür yenidoğanlarda yapılan çalışmada % 0.6 oranında saptanmıştır.<sup>14</sup> Erişkinlerde yapılan bir çalışmada konjenital penil kurvatür oranı % 0.037 olarak rapor edilmiştir.<sup>15</sup> Bu hastaların %50'sinde ventrale, %25'inde laterale ( %80 sol, %20 sağ), %20'sinde kombine( ventral ve laterale beraber) ve %5'inde de dorsale eğrilik izlenmiştir.<sup>16</sup> Eğrilik dereceleri daha ziyade 30°- 60° arasında görülürken (%44), < 30° %40'ında, > 60° %16'sında görülmektedir.

## **II.C Tanı**

Hastalar genelde 18-30 yaşları arasında başvururlar. Hastaların bir kısmı pubertedan önce eğriliği fark etse de normal olduğunu düşünür. Puberte ile hastalar bu eğriliğin normal olmadığını fark ederler. Cinsel aktif hala geldiklerinde penisteki eğriliğin ilişkiye girmeyi engellediğini ya da puberte ilerledikçe eğriliğin arttığını fark ederler.

Hasta başvurduğunda detaylı olarak cinsel öykü sorgulanmalı fizik muayenesi yapılmalıdır. Fizik muayene sırasında genç popülasyonda nadir olarak da görülen Peyronie hastalığı olup olmadığına dikkat edilmelidir. Kurvatürün kesinleştirilmesi de, hasta tarafından ereksiyon sırasında çekilen fotoğrafla ya da poliklinik şartlarında görsel ve/veya penisin intrakorporeal ajan injeksiyonu (±manuel stimülasyon) ile stimülasyonu sonrası değerlendirilmesi ile sağlanır.<sup>17</sup>

## **II.D Cerrahi tedavi endikasyonları**

Penil kurvatür cerrahi olarak tedavi edilebilen lezyonlardır, fakat her penil kurvatürün cerrahi olarak düzeltilmesine gerek yoktur. Eğer hasta zorlanmadan penetrasyonu sağlayabiliyorsa, ilişkiye girdiği kişi de cinsel ilişkiden memnun ise, bu durumda penisin cerrahi olarak düzeltilmesine gerek olmayabilir. Ancak hastalarda deformiteye bağlı gelişebilecek muhtemel psikososyal sonuçlar göz önüne alındığında önerilen, hangi yaşta olursa olsun ailenin başvurusu ile beraber kurvatürün düzeltilmesi yönündedir. Deformitesi > 30° olan hastalar, ilişkiye girmekte zorlanmakta ve vajinal penetrasyonda ağrı

hissetmektedirler. Hastaların cinsel fonksiyonlarını engelleyecek düzeyde kurvatürü olması durumunda(> 30° ) cerrahi tedavi endikedir.<sup>18-20</sup>

## **II.E Cerrahi Teknik**

Nesbit' e göre ilk konjenital penil kurvatür ameliyatı Young tarafından 1932 yılında yapılmıştır.<sup>21</sup> Nesbit, konjenital penil kurvatürde kendi tariflediği tekniğini 1954 yılında sunmuştur.<sup>22</sup> Daha sonraları bu tekniği geliştirerek bilinen orijinal haliyle 1965 yılında 3 hasta ile oluşan vaka sunusu şeklinde yayınlamıştır.<sup>21</sup>

Konjenital penil kurvatür cerrahisinde penisi düzeltmek için 3 ana strateji mevcuttur. 1) Penisin konveks tarafını kısaltmak 2) Penisin konkav tarafını uzatmak 3) Penisi ayırştırmak  
Penis boyunun kısa olmadığı hastalarda penisin konveks tarafı kısaltılır. Bunun için değişik cerrahi teknikler geliştirilmiştir.

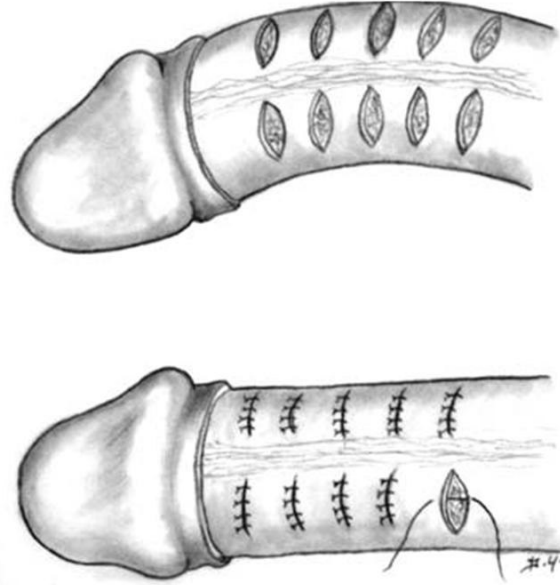
- 1) Nesbit tekniği
- 2) Modifiye Nesbit tekniği (Kelami)
- 3) Penil plikasyon (Ebbehoj-Metz, Essed-Schroder)
- 4) İnsizyon plikasyon tekniği (Yachia)
- 5) Multipl paralel plikasyon tekniği (Lue)
- 6) Penis ayırştırılması (Perovic)

### **II.E.1. Nesbit tekniği**

Bu teknikte penisin konveks tarafını kısaltarak penisi düzeltmeyi amaçlamıştır. Bu tekniğin değişik modifikasyonları uygulamaya geçilmiştir.

Bu teknikte, sirkumsizyonla operasyona başlanır. Hasta eğer sünnetli ise eski insizyon skarından başlanarak penis deglove edilir. 21 –gauge kelebek iğne ile korpus kavernoza girilerek steril izotonik verilerle artifisyel ereksiyon sağlanır. Kurvatürün en keskin olduğu alan işaret kalemi ile belirlenir. Buck fasyası açılarak derin dorsal ven ve nörovasküler demet(NVD) ortaya konur. NVD korunarak konveks taraftan tunika albugineadan çıkarılan elips şeklinde alanlar longitudinal olarak kapatılır.(Resim 7) Tunika kapatılması, 1965 yılında bu tekniği ilk defa uygulayan Nesbit tarafından No:2 ipekle kapatılmıştır. İlerleyen yıllarda geç eriyen veya erimeyen süturlar kullanıma girmiştir (Polydioxanone, polipropilene, polyester). Onarımın yeterli olup olmadığını kontrol için tekrar suni ereksiyon sağlandıktan sonra penis düz değil ise tekrar tunika eksizyonu yapılmalıdır. Penis düzeldikten sonra Buck

fasyası ve cilt eriyen bir suture materyali ile kapatılır. Uretral katater yerleştirilir. Hematom ve ödem gelişmesini önlemek amaçlı 7-10 gün elastik bandaj kullanılır. Hastalara 6 hafta cinsel ilişkiden kaçınmaları önerilir.<sup>18,21</sup>



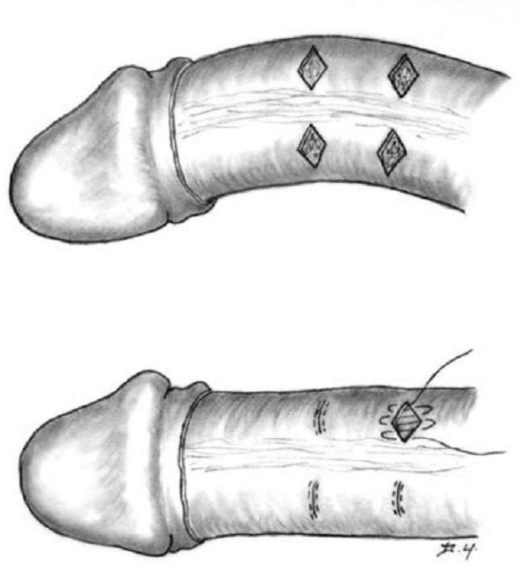
Daniel Yachia, Text Atlas of Penile Surgery, 2007

### **Resim7:** Nesbit tekniği

#### **II.E.2. Modifiye Nesbit tekniği (Kelami)**

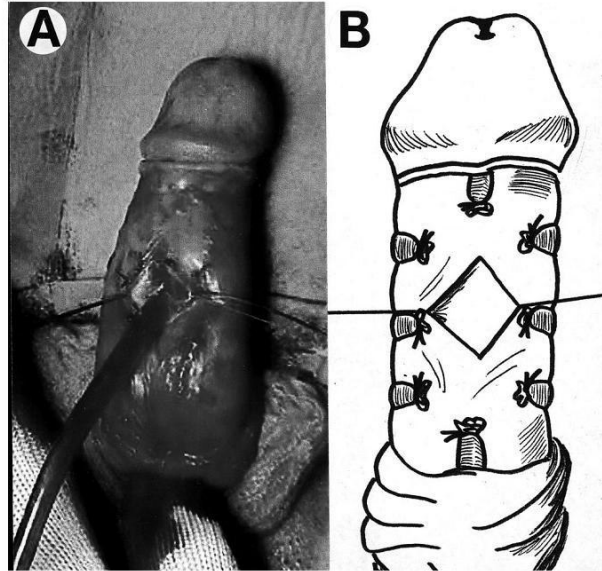
Alpay Kelami tarafından Nesbit tekniğinin modifikasyonu olarak 1980 yılından itibaren uygulanmaya başlamıştır. Bu teknikte artifisyel ereksiyon oluşturulduktan sonra peniste meydana gelen eğriliğin maksimum olduğu hattan penisin konveks yüzünde kavernoza cisim Allis klempiyile sıkıştırılarak penisin düzleşip düzleşmediği görülür. Orijinal teknikteki elips şeklinde çıkarılan tunika albuginea yerine, erektil doku korunarak baklava dilimi şeklinde tunika çıkarılır. Oluşan tunikal defekt horizontal olarak 3-0 tek örgülü emilebilen dikişle devamlı U suture tekniği ile kapatılır.(Resim 8)<sup>16,18</sup>

2001'de Colpi ve arkadaşları, 2004'de de Giammusso ve arkadaşları ventral eğriliklerde interkavernoza septuma baklava dilimi şeklinde eksizyon yaparak modifikasyonu geliştirmişlerdir.(Resim 9) Bu teze konu olan ventral eğriliği bulunan konjenital penil kurvatür vakalarında, medial disseksiyon tekniği bu şekilde uygulanmıştır.<sup>23,24</sup>



Daniel Yachia, Text Atlas of Penile Surgery, 2007

**Resim 8:** Modifiye Nesbit tekniđi(Kelami)



Giamusso B, et al, J Urol. 171: 1209-11, 2004

**Resim 9:** Modifiye Nesbit tekniđi(Giamusso)

### **II.E.3. Penil Plikasyon tekniđi (Ebbehoj-Metz, Essed-Schroder)**

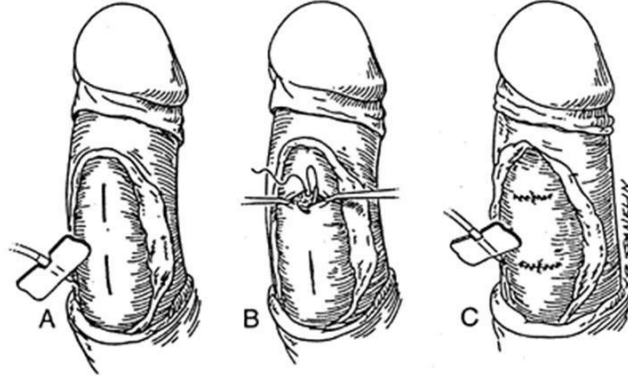
Penisin uzun olan konveks tarafının kısaltıldıđı bu teknikte tunikaya insizyon ya da eksizyon yapılması söz konusu deđildir. Bu teknikte penis deglove edildikten sonra ventral eđrilişlerde derin dorsal ven ile NVD arasındaki güvenli bölgede suni ereksiyon sađlandıktan sonra eđrilişin maksimal olduđu hatta emilmeyen dikiş materyalleri (polipropilene, polytetrafluoroethylene) ile derin dorsal venin sađına ve soluna plikasyon süturları konarak penis düzeltilir. Diđer tekniklerle karşılaştırıldıđında penis boyunda kısalma, rekürrens ve dikiş materyaline bađlı gelişen granülomların rahatsızlık oluşturmaları dezavantajlarıdır. Hauck ve arkadaşlarının penil plikasyon yapılan hastalarda daha yumuşak, elastik olan Goretx(polytetrafluoroethylene) materyalini kullanmışlar. ‘‘Inverted stitch technique’’ ile granüloma bađlı rahatsızlık hissi azaltılmasına rađmen rekürrens oranlarında bir deđişiklik izlenmemiştir.<sup>18,25</sup>

### **II.E.4. İnsizyon Plikasyon tekniđi (Yachia)**

Yachia, 1990 yılında tariflediđi; penisin konveks tarafına longitudinal insizyon yapıp, bu insizyonu Heineke-Mikulicz prensibi ile horizontal olarak kapatarak konveks tarafın boyunu kısaltmak suretiyle penisin düzelmesini sađlamıştır.<sup>26</sup>

Penis deglove edildikten sonra, suni ereksiyon sađlanıp eđrilişin en maksimum olduđu hat belirlenir. Allis klempleri ile tunika albuginea bu hatta sıkıştırıldıktan sonra suni ereksiyon sađlanır ve penisin düz olup olmadıđı kontrol edilir. Penis düz ise klempler açılır. Klemplerin alt ve üst izleri arasında 5-10 mm uzunluğunda longitudinal insizyonlar yapılır. Bu insizyon horizontal olarak monofilaman, geç eriyen dikiş materyali ile kapatılır.(Polidiaxonone). Yachia, insizyonun kapatılması için kullanılan dikiş materyalinin erimeyen dikişlerden olması halinde penisin cilt altı derisinde bunun rahatsızlık oluşturucađını, buna karşın hızlı emilen dikişlerin kullanılması durumunda ise (Polyglactin, Poliglecaprone, Polyglycolic Acide) yara iyileşme sürecinde dikişlerin gerginliğini kaybetmesine bađlı olarak rekürrenslerin meydana gelebileceđini bildirmiştir. (Resim 10)

Penis düzeldikten sonra Buck fasyası ve cilt eriyen, monofilaman bir sütur materyali ile kapatılır. Hematom ve ödem gelişmesini önlemek amaçlı ile 7-10 gün elastik bandaj sarılır. Hastalara 6 hafta cinsel ilişkiden kaçınmaları önerilir.<sup>18</sup>

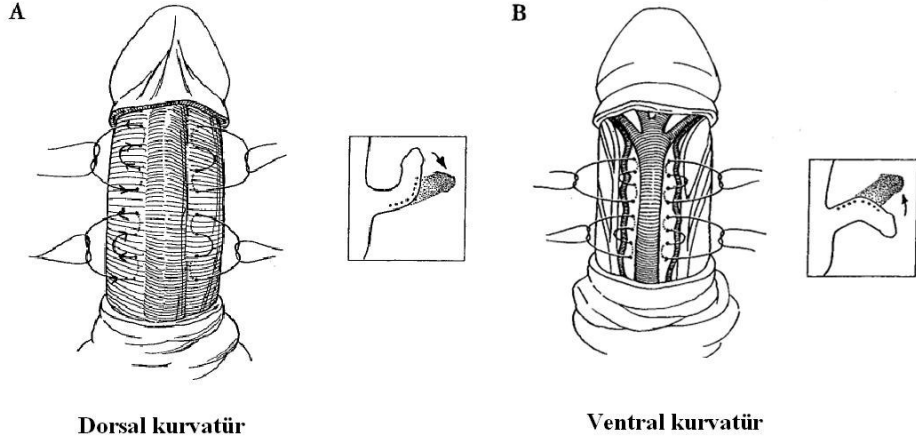


Glenn J, Glenn's Urologic Surgery, 6th Edition,2004

**Resim 10:** İnsizyon plikasyon tekniği(Yachia)

#### **II.E.5. Multipl paralel plikasyon tekniği(Lue)**

Lue ve arkadaşları tarafından 2002 yılında 132 penil kurvatuürlü hastada (16 konjenital penil kurvatuü, 116 peyronie hastalıđı) 16 nokta plikasyon tekniđi uygulanmıřtır. Bu teknikte ventral eđrilihte penis deglove edilmesini takiben papaverine ile suni ereksiyon sađlanır. Daha sonra Buck fasyası longitudinal olarak açılır ve derin dorsal ven ile dorsal arter arasındaki intervasküler alan ortaya konulur. Kurvatuüün merkez alanı iřaret kalemi ile çizildikten sonra tunika albugineadan tam kat geçecek řekilde kurvatuüün derecesine bađlı olarak 16 (2 çift) veya 24 (3 çift) nokta, giriř ve çıkıř delikleri arası 0.5 cm olacak řekilde yerleřtirilen 2-0 polyester sütünler minimal gerginlikte 5 kez bađlanır. Sütünleri gevřeterek veya gererek düz bir ereksiyon sađlandıktan sonra, spontan sertleřme sırasında tunikanın kesilmesini ve doku strangülasyonunu engellenmek için sütünlerin minimal gerginlikle bađlanması gerektiđi bildirilmiřtir. **(Resim 11).**<sup>27</sup>



Gholami SS and Lue TF, J Urol. 167: 2066-9, 2002.

**Resim 11:** Multipl paralel plikasyon tekniği(Lue)

#### **II.E.6. Penis ayrıştırılması(Perovic)**

Perovic ve arkadaşları 1998 yılında diğer tekniklerde ön plana çıkan peniste kısılmayı önlemek amacıyla “Penile dissembly” tekniğini geliştirmişlerdir. Bu teknikte penisin tamamen komponentlerine ayrılması gerekmektedir (NVD’le glans penis, ventralde uretra, korpus kavernozumlar). Ortalama 16 aylık bir takip sonucunda hastaların %68’inde peniste düzelme sağlanırken, geri kalan hastalarda plikasyon gerekmiştir.<sup>28</sup>

### **3.MATERYAL-METOD**

#### **I-Hasta verileri**

İstanbul Tıp Fakültesi Üroloji Anabilim Dalı Androloji Bilim Dalı polikliniğine 2005-2010 yılları arasında başvurup konjenital penil kurvatur (Tip 4 konjenital penil kurvatur) tanısı alan, ventral kurvaturü saptanan ve yaş ortalaması  $25\pm 7.2(16-47)$  olan 34 hasta çalışmaya dahil edildi. Bu hastalardan 7'sinde ventral kurvaturü lateral kurvatur eşlik etmekteydi. 13 hastaya NVD'e lateral disseksiyon tekniği uygulanarak, 21 hastaya da NVD'e medial disseksiyon tekniği uygulanarak Modifiye Nesbit prosedürü yapıldı.

Ameliyat öncesi dönemde hastalar, ereksiyon halinde kendi çektikleri fotoğraf ya da poliklinik şartlarında kombine injeksiyon(papaverin) stimülasyon testi(CIS test) ile değerlendirildiler.

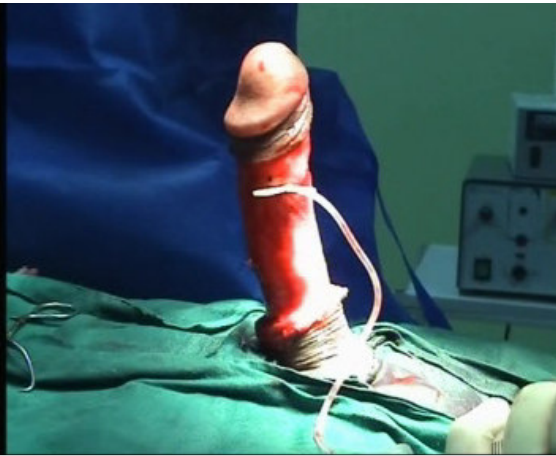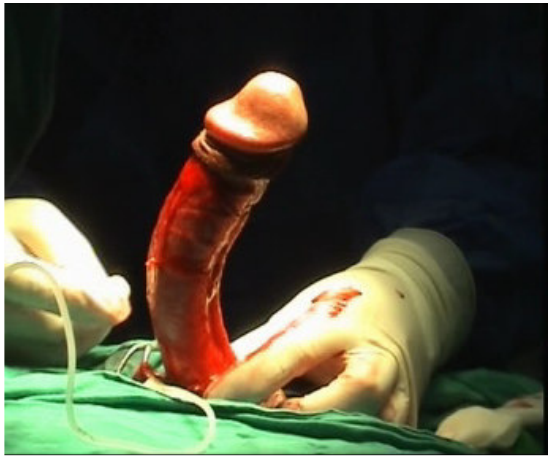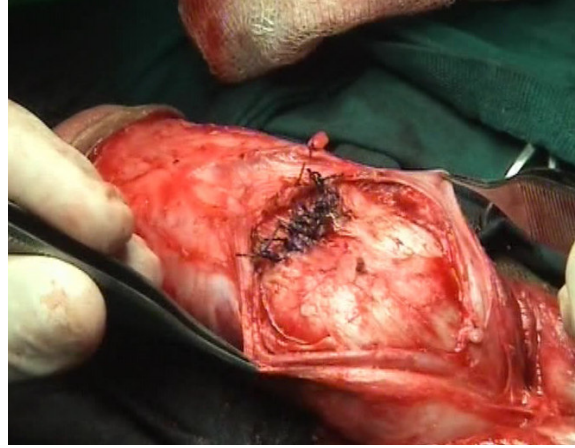
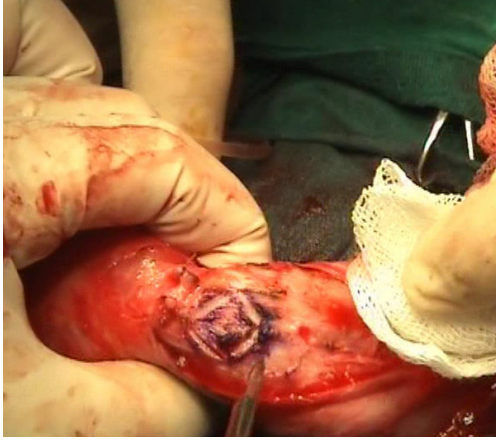
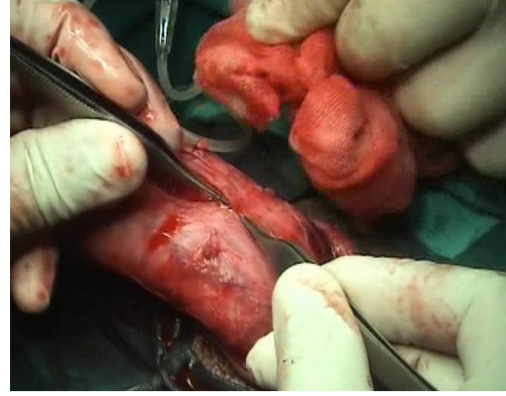
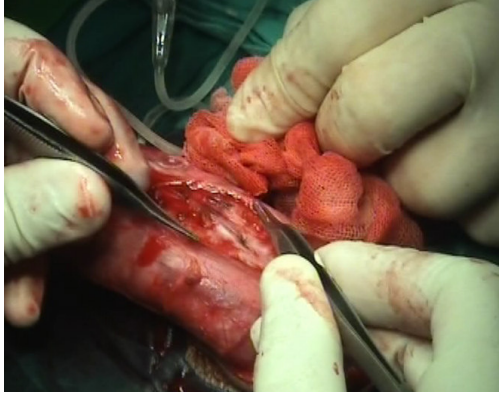
#### **II.Cerrahi Teknik**

*Medial Diseksiyon tekniği;* Subkoronal sirkumsizyon insizyon ile penis deglove edildikten sonra 21 G kelebek iğne ile artifisiyel ereksiyon oluşturularak kurvaturün en belirgin noktası belirlenir. Kurvaturün en belirgin olduğu noktadan derin dorsal ven çıkartıldıktan sonra NVD medialden laterale doğru optik büyütme kullanılarak dikkatli bir şekilde sınırlı olarak disseke edilir. Suni ereksiyon oluşturulduktan sonra penisin konveks tarafından Allis klempini yerleştirilir ve 4-5 mm genişliğinde baklava dilimi şeklinde alanlar çıkarılır. Oluşan defekt, intratunikal erimeyen 0 polyester kullanılarak transvers olarak içeri gömme tekniği (Inverted stitch technique) ile kapatılır. Oluşan düğüm tunikanın altına dışsüz penset yardımı ile gömülür. Absorbabl 2-0 poliglikolik asit ile tunikanın ikinci katı kapatılır. Çıkarılacak baklava diliminin yüksekliği Allis klampinin üst ve alt dış izleri arasındaki

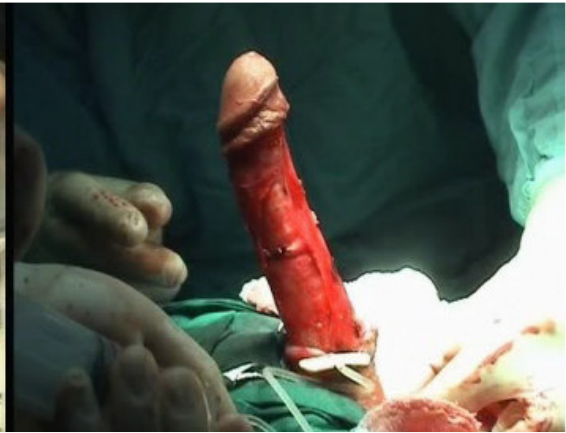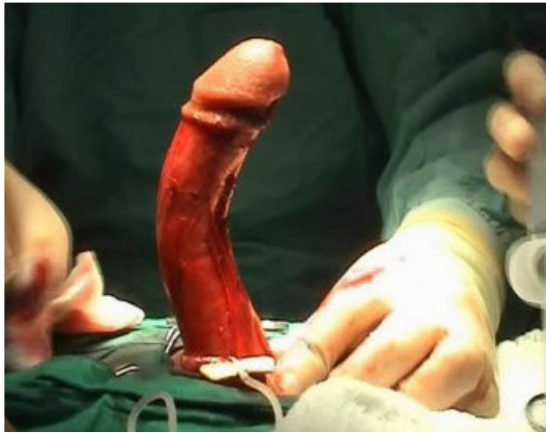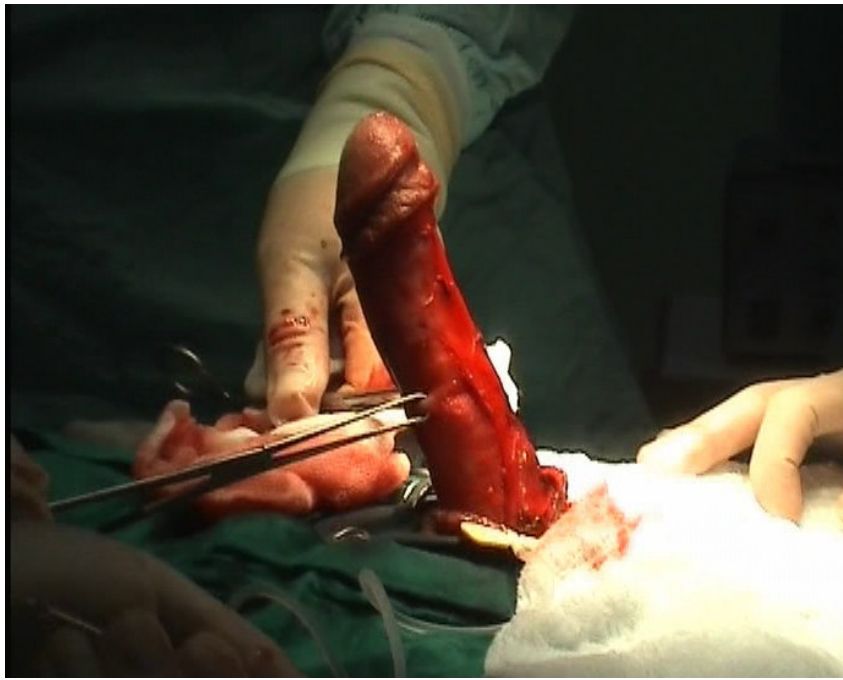
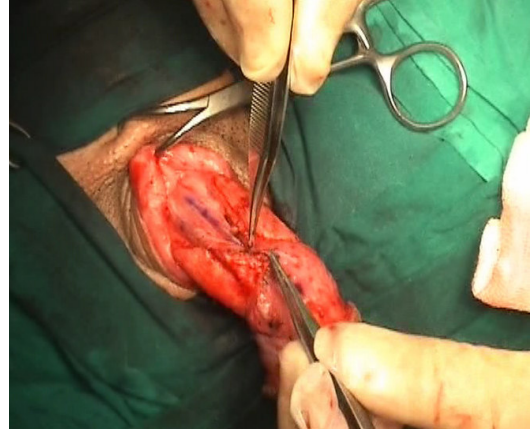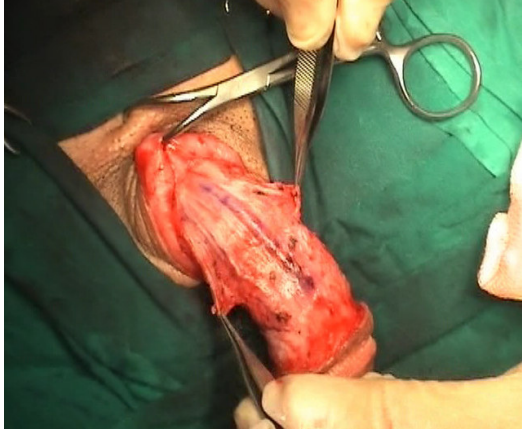
uzaklık kadar ve 1 cm' den küçük olmalıdır. Kurvatürün derecesine bağlı olarak deformiteyi tamamen düzeltmek için tunikadan birden fazla baklava diliminin çıkarılması gerekebilir.

*Lateral disseksiyon tekniğinde* ise, subkoronal sirkumsizyon insizyon yapılarak cilt ve ciltaltı dokuların penis köküne doğru serbestleştirilmesinin ardından Buck fasyası saat 5 ve 7 pozisyonunda insize edilir. NVD lateralden mediale doğru optik büyütme kullanılarak mobilize edilir. Suni ereksiyon oluşturulduktan sonra penisin konveks tarafından Allis klempi yerleştirilir ve her iki korpus kavernozumdan simetrik olarak baklava dilimi şeklinde dokuların çıkartılmasıyla oluşan defektler, intratunikal erimeyen 0 polyester kullanılarak transvers olarak içeri gömme tekniği (Inverted stitch technique) ile kapatılır. Oluşan düğüm tunikanın altına dışsuz penset yardımı ile gömülür. Absorbabl 2-0 poliglaktolik asit ile tunikanın ikinci katı kapatılır.

Penisin düzelme sağlanmasının ardından kanama kontrolünü takiben Buck fasyası 5-0 polyglactine 910 (hızlı emilen vicryl), Colles fasyası ise 3-0 polyglactine 910 (hızlı emilen vicryl) ile kapatılır. Operasyon sonunda 24 saat kalacak şekilde Foley sonda yerleştirilir. Ameliyat sonrası dönemde gece ereksiyonlarını önlemek için yaklaşık 7-10 gün süre ile elastik bandaj kullanılır.



**Resim 12:** Modifiye Nesbit prosedüründe medial diseksiyon tekniği



**Resim 13:** Modifiye Nesbit prosedüründe lateral diseksiyon tekniği

### **III. Deęerlendirilen parametreler**

Hastalar penisin dz olması hali, penis boyunda kısalma, nks, cinsel iliřki sırasında dikiř rahatsızlıęı, erektil disfonksiyon, ameliyat sresi, ameliyatta yapılan nesbit eksizyon sayısı aısından deęerlendirildi.

#### **4.BULGULAR**

Hastaların ortalama yaşları ve ortalama kurvatür dereceleri benzerdi. Ameliyat sonrası ortalama 23.1 ay (3ay - 66 ay) takip sonucunda peniste düzelme Grup 1’de hastaların %94.4’ünde, grup 2’de hastaların ise %84.6’sında sağlandı. Grup 1’de, bir hastada, grup 2’de ise 2 hastada nüks kurvatür tespit edildi (p:0.56). Tüm hastalar penis boyunun kısaldığını bildirmekle beraber, grup 2 de yer alan 3 hasta (%23.1) bu kısalmayı önemsemmiştir (p:0.06). Bununla beraber kısılmanın cinsel aktiviteyi etkilemediğini belirtmişlerdir. Hastaların hiçbirinde köpek kulağı deformitesi, de novo erektil disfonksiyon saptanmadı. Ameliyat sonrası glans peniste geçici his kaybı grup 1’de 1 hastada(%5.6) saptandı. Ortalama ameliyat süreleri grup 1 ve grup 2 için sırasıyla 98.6±23.6 ve 120.0±19.8 dakika idi (p:0.01). Grup 1’de; tek eksizyon 9 (%42.9) hastada, 2 eksizyon 10 (%47.6) ve 2’den fazla eksizyon 2(%9.5) hastada gerekti. Buna karşın, grup 2’de tek eksizyon yapılan hasta bulunmazken, 2 eksizyon 6 (%46.2), 2’den fazla eksizyon ise 7 hastada (%53.9) yapıldı (p:0.019). Her iki grup için parametreler tabloda verildi.

Parametre	Grup 1	Grup 2	P değeri
Ortalama yaş	24.9±6.8	24.8±8.0	0.62
Ortalama deformite derecesi	56.2±15.1	52.3±8.1	0.86
Deformite grupları < 30° 30 - 60° > 60°	0 (%0) 17 (%80.9) 4 (%20.1)	0 (%0) 13 (%100) 0 (%0)	0.14
Ortalama ameliyat süresi	98.6±23.6	120.0±19.8	0.01
Eksizyon sayısı 1 2 3 4 5	9 (%42.9) 10 (%47.6) 1 (%4.8) 1 (%4.8) 0 (%0)	0 (%0) 6 (%46.2) 3 (%23.1) 3 (%23.1) 1 (%7.7)	0.019
Peniste düzelme	17/18 (%94.4)	11/13 (%84.6)	0.56
Nüks kurvatür	1/18 (%5.6)	2/13 (%15.4)	0.56
Peniste kısalma hissi	0/18 (%0)	3/13 (%23.1)	0.06
Glansta geçici his kaybı	1/18 (%5.6)	0/13 (%0)	1.00

**Tablo:** Modifiye Nesbit prosedürü uygulanan hastaların sonuçları

## **5.TARTIŞMA**

Penil kurvaturün cerrahi alternatifleri; 1) Penisin konveks tarafını kısaltmak 2) Penisin konkav tarafını uzatmak 3) Penisi ayrıştırma tekniğidir. Kurvatürün derecesi ve yerleşimi, deformitenin tipi, penisin uzunluğu ve ameliyat öncesi erektil durum cerrahi prosedürün seçiminde önemli olan kriterlerdir. Konkav tarafın uzaltılmasını içeren prosedürler (plak insizyonu/eksizyonu ile greftleme) penis boyunun kısa olduğu (< 12 cm), erektil fonksiyonu iyi olan, damar hastalığı bulunmayan ve eğrilik derecesi 60°'den fazla olan seçilmiş hasta gruplarında uygulanmaktadır.<sup>29</sup> Diğer kullanılabilecek bir cerrahi yöntem ise Perovic tarafından tanımlanan penis ayrıştırılması tekniğidir. Bu teknik ile glans atrofi riskinin diğer tekniklere göre daha yüksek olması kullanımını sınırlandırmaktadır. Bu teknik özellikle distal penil deformitesi olan seçilmiş hastalarda tercih edilebilir.<sup>28</sup>

Tunika albugineanın basit plikasyonu 1985 yılında Ebbehøj ve Metz tarafından tanımlanmıştır.<sup>30</sup> Yachia 1990 yılında tunika albugineaya yapılan longitudinal insizyonun transvers olarak kapatılması ile yapılan plikasyon tekniği tariflemiştir.<sup>26</sup> Her iki teknikte tunikanın plikasyonuna bağlı olarak nodüller gelişmekle birlikte Yachia plikasyonunda bu lezyonların boyutu küçülmüştür.

İlk olarak 1965'de Nesbit tarafından tunika albugineadan elipslerin çıkarılmasıyla penisin konveks tarafının kısaltıldığı teknikte; kurvaturün yönüne bağlı olarak dorsalde NVD veya ventralde korpus spongiosumun mobilizasyonu gerekmektedir. Ventral deformitenin düzeltilmesi için gerekli olan nörovasküler demetin (NVD) mobilizasyonu medial ve lateral olmak üzere 2 şekilde yapılabilmektedir.<sup>21</sup>

Granülom oluşumuna bağlı hastalarda cinsel ilişki sırasında rahatsızlık hissi penil plikasyon ve çoklu paralel plikasyon teknikleri için sırasıyla %35 ve %12 olarak bildirilmektedir.<sup>15</sup> Bu karşın modifiye Nesbit tekniği uygulanan serimizde her iki grupta

hiçbir hastada bu şikâyet bildirilmedi. Benzer şekilde, Colpi ve arkadaşları modifiye Nesbit tekniği tercih edilen 51 konjenital penil kurvatur hastasında da granüloma bağlı rahatsızlık hissi görülmediğini rapor etmişlerdir. Bu durum teknik seçimi kadar Buck fasyasının düzenli olarak kapatılması ile de ilişkili olabilir. İlk olarak Colpi tarafından 2001 yılında tariflenen penil septoplasti tekniğinde sınırlı bir NVD diseksiyonunu takiben orta hattan tek bir baklava dilimi çıkartılarak defekt kapatılmaktadır. Yazarlar bu teknik ile %96 başarı oranı bildirirlerken, hiçbir hastada önemli komplikasyon rapor etmemişlerdir.<sup>23</sup> Serimizde, NVD'in medial diseksiyonun ardından orta hattan baklava dilimi çıkartıldıktan sonra defekt intratunikal nonabsorbabl 0 polyester ve absorbabl 2-0 poliglikolik asit ile çift kat halinde kapatılmaktadır. İntratunikal nonabsorbabl sütür tekniğinin tercih edilmesi nüks oranlarını azaltmasının yanında sütür nedeniyle oluşabilecek rahatsızlık hissini de en aza indirdiği düşünülmektedir. Nüks açısından önemli noktalardan birisi sütür gerginliğidir; medial diseksiyon tekniği kullanılarak orta hattan tek bir baklava dilimi çıkartılan bu teknikte, penis tam ereksiyon halinde iken septumda meydana gelen sütür gerginliği, lateral diseksiyon tekniğini takiben korpus kavernosumlardan iki elips çıkarılmasına ve çift plikasyon tekniklerine göre daha az olmaktadır.<sup>23</sup>

Tüm hastalar penis boyunun kısaldığını bildirmekle beraber, lateral diseksiyon yapılan hastaların %23.1'i bu kısılmayı önemsemiştir ancak bu istatistiksel olarak anlamlı değildi. Ralph ve arkadaşlarının yaptığı çalışmada hastaların %3.7'sinde penis boyunda kısılma saptanmış, fakat hastalar bu kısılmanın cinsel fonksiyona etkisi olmadığını ifade etmişlerdir.<sup>31</sup> Penis boyunda kaybın lateral diseksiyonda daha fazla olabileceği iddia edilen çalışmalarda, bu durum medial diseksiyon tekniğinde baklava dilimi eksizyonunun interkavernozal septumun üzerindeki tunika albugineadan yapılması nedeniyle kavernoza cisimler arasındaki simetrisinin bozulmaması ile açıklanmaya çalışılmıştır.<sup>23</sup>

Baskin ve arkadaşlarının penil nöral anatomi ile ilgili yaptıkları histolojik çalışmada saat 12 hizasında sinir liflerinin olmadığı tespit edilmiştir.<sup>32</sup> Medial disseksiyon tekniğinde, NVD'in minimal mobilizasyonu gerekmektedir. Bu nedenle duysal sinir hasarı oluşma riski daha azdır. Ancak bu çalışmada glansta meydana gelen kısmi his kaybı değerlendirildiğinde istatistiksel olarak anlamlı fark saptanmadı. Medial disseksiyonun tercih edildiği bir çalışmada modifiye Nesbit prosedürü uygulanan hastalarda glansta geçici his kaybı rapor edilmemiştir.<sup>23</sup> Buna karşın, lateral disseksiyon yapılarak Nesbit prosedürü uygulanan 106 konjenital penil kurvaturolu hastanın yalnızca 2 (%1.9)'sinde glansta geçici his kaybı rapor edilmiştir.<sup>31</sup>

Medial disseksiyon yapılan hastalarda sadece interkavernozal septumun üzerindeki tunika albugineadan baklava dilimi çıkarıldığından, lateral disseksiyon yapılan hastalara göre eksizyon sayısı azalmaktadır. Serimizde medial disseksiyon ve lateral disseksiyon yapılan gruplar arasında çıkarılan baklava dilimi sayısı açısından istatistiksel olarak anlamlı tespit edildi (p:0.019). Medial disseksiyon tekniğinde, disseksiyon alanı sınırlı olduğu ve eksizyon sayısı az olduğu için ameliyat süresi kısalmaktadır. Ayrıca medial disseksiyon sırasında derin dorsal venin korunarak modifiye Nesbit prosedürü uygulanan hastalarda ameliyat süresinin daha da kısaltabilir.<sup>23</sup>

## **6. SONUÇ**

Medial disseksiyon tekniđi lateral disseksiyon tekniđi ile karşılaştırıldığında NVD'in daha az mobilizasyonuna gereksinim vardır. Ayrıca çıkarılan baklava dilimi sayısı daha azdır. Bunlarla ilişkili olarak operasyon süresi daha kısadır. Bu verilere göre ventral konjenital penil kurvatürü olan hastalarda medial disseksiyon ile modifiye Nesbit prosedürü önerilebilir.

## **7.KAYNAKLAR:**

1. Brooks J: Anatomy of the urinary tract and male genitalia, in Walsh P: *Campbell's Urology*. Philadelphia, WS Saunders, 2007, vol. 9th edition.
2. Hsu GL: The three-dimensional structure of the tunica albuginea: anatomical and structural levels. *Int J Impot Res.* 4: 117-129, 1992.
3. Hsu GL, Brock G, von Heyden B, Nunes L, Lue TF and Tanagho EA: The distribution of elastic fibrous elements within the human penis. *Br J Urol.* 73: 566-71, 1994.
4. Brock G, Hsu GL, Nunes L, von Heyden B and Lue TF: The anatomy of the tunica albuginea in the normal penis and Peyronie's disease. *J Urol.* 157: 276-81, 1997.
5. Yachia D: Surgical anatomy of the penis and scrotum, in Yachia D: *Penile Surgery*. London, Informa Helthcare, 2007, pp 1-8.
6. Udelson D, Nehra A, Hatzichristou DG, Azadzo K, Moreland RB, Krane J, Saenz de Tejada IS and Goldstein I: Engineering analysis of penile hemodynamic and structural-dynamic relationships: Part I--Clinical implications of penile tissue mechanical properties. *Int J Impot Res.* 10: 15-24, 1998.
7. Gasior BL, Levine, F. J.: Plaque-associated corporal veno-occlusive dysfunction in idiopathic Peyronie's disease: A pharmacocavernosometric and pharmacocavernosographic study *World Journal of Urology.* 8: 90-96, 1990.
8. Goldstein AM, Morrow JW, Meehan JP, Buckley PA and Rogers FA: Special microanatomical features surrounding the intracorpora cavernosa nerves and their probable function during erection. *J Urol.* 132: 44-6, 1984.
9. Andersson HE: Physiology of erection. *Physiological reviews* 75: 191-236, 1995.
10. Tejada S, Angulo, J , Cellek, S: *Physiology of erectile function and pathophysiology of erectile dysfunction.* . Health Publications, 2004.
11. Skandalakis JE: Male Genital System, in Skandalakis JE: *Skandalakis' Surgical Anatomy*. Athens, The McGraw-Hill Companies, 2006.
12. Hinman F, Jr.: *Atlas of Urosurgical Anatomy*. Philadelphia, WB Saunders, 1993.
13. Devine CJ, Jr. and Horton CE: Chordee without hypospadias. *J Urol.* 110: 264-71, 1973.
14. Yachia D, Beyar M, Aridogan IA and Dascalu S: The incidence of congenital penile curvature. *J Urol.* 150: 1478-9, 1993.
15. Ebbehøj J and Metz P: Congenital penile angulation. *Br J Urol.* 60: 264-6, 1987.
16. Kelami A: Congenital penile deviation and its treatment with the Nesbit-Kelami technique. *Br J Urol.* 60: 261-3, 1987.
17. McCammon K: Congenital curvature, in. *Glenn's urologic surgery*, Lippincott Williams&Wilkins, 2006.
18. Yachia D: Congenital Penile Curvature, in D Y: *Text Atlas of Penile Surgery*. London, Informa Helthcare, 2007.
19. Rolle L, Tamagnone A, Timpano M, Destefanis P, Fiori C, Ceruti C and Fontana D: The Nesbit operation for penile curvature: an easy and effective technical modification. *J Urol.* 173: 171-3; discussion 173-4, 2005.
20. Levine LA and Lenting EL: A surgical algorithm for the treatment of Peyronie's disease. *J Urol.* 158: 2149-52, 1997.
21. Nesbit RM: Congenital Curvature of the Phallus: Report of Three Cases with Description of Corrective Operation. *J Urol.* 93: 230-2, 1965.
22. Nesbit RM: The surgical treatment of congenital chordee without hypospadias. *J Urol.* 72: 1178-80, 1954.

23. Colpi G, Piediferro G, Castiglioni F, Contalbi G and Carmignani L: Penile septoplasty for congenital ventral penile curvature: results in 51 patients. *J Urol.* 182: 1489-94, 2009.
24. Giammusso B, Burrello M, Branchina A, Nicolosi F and Motta M: Modified corporoplasty for ventral penile curvature: description of the technique and initial results. *J Urol.* 171: 1209-11, 2004.
25. Hauck EW, Bschiepfer T, Diemer T, Manning M, Schroeder-Printzen I and Weidner W: Long-term results of Essed-Schroeder plication by the use of non-absorbable Goretex sutures for correcting congenital penile curvature. *Int J Impot Res.* 14: 146-50, 2002.
26. Yachia D: Modified corporoplasty for the treatment of penile curvature. *J Urol.* 143: 80-2, 1990.
27. Gholami SS and Lue TF: Correction of penile curvature using the 16-dot plication technique: a review of 132 patients. *J Urol.* 167: 2066-9, 2002.
28. Perovic SV, Djordjevic ML and Djakovic NG: A new approach to the treatment of penile curvature. *J Urol.* 160: 1123-7, 1998.
29. Rehman J, Benet A, Minsky LS and Melman A: Results of surgical treatment for abnormal penile curvature: Peyronie's disease and congenital deviation by modified Nesbit plication (tunica shaving and plication). *J Urol.* 157: 1288-91, 1997.
30. Ebbelohj J and Metz P: New operation for "krummerik" (penile curvature). *Urology.* 26: 76-8, 1985.
31. Andrews HO, al-Akraa M, Pryor JP and Ralph DJ: The Nesbit operation for congenital curvature of the penis. *Int J Impot Res.* 11: 119-22, 1999.
32. Baskin LS, Erol A, Li YW and Liu WH: Anatomy of the neurovascular bundle: is safe mobilization possible? *J Urol.* 164: 977-80, 2000.

## **8. ÖZGEÇMİŞ**

Mehmet Fatih Akbulut

Asistan Doktor  
İstanbul Üniversitesi  
İstanbul Tıp Fakültesi  
Üroloji Anabilim Dalı

### **KİŞİSEL BİLGİLER**

<b>Doğum Tarihi ve Yeri</b>	27.06.1979
<b>Uyruğu</b>	T.C.
<b>Medeni Hali</b>	Evli
<b>Askerlik Durumu</b>	Tecil
<b>Telefon</b>	0505 6861936
<b>Adres</b>	Salacak Sitesi A6 Daire:36 5.Etap Başakşehir/İstanbul
<b>E – Mail</b>	<a href="mailto:drfakbulut@hotmail.com">drfakbulut@hotmail.com</a>

### **EĞİTİM**

2005 - **İ.Ü. İstanbul Tıp Fakültesi Üroloji Anabilim Dalı, Asistan Doktor**

1998 - 2004 **İ.Ü. İstanbul Tıp Fakültesi**

1994 – 1997 **Konya Meram Fen Lisesi**

1990 – 1994 **Tokat Anadolu Lisesi**

1985 – 1990 **Tokat Cumhuriyet İlkokulu**

### **YAYINLAR**

#### **1. Makaleler**

##### **A- Uluslararası dergilerde yayımlanan araştırma makaleleri**

1. [Acar O](#), [Akinci M](#), [Uluocak N](#), [Akbulut F](#), [Kilicaslan I](#), [Gokce O](#). Paratesticular metastasis of malignant melanoma: a case report. [Kaohsiung J Med Sci](#). 2008 Jun;24(6):315-8.
2. [Akbulut MF](#), [Sanli O](#), [Kadioglu A](#). Editorial Comment on: Are Infertile Men Less Healthy than Fertile Men? Results of a Prospective Case-Control Survey [Eur Urol](#).2009 Mar 10. [Epub ahead of print]
3. [Akman T](#), [Sanli O](#), [Uluocak N](#), [Akbulut F](#), [Nane I](#), [Demir S](#), [Kadioglu A](#). The most commonly altered type of Peyronie’s disease deformity under oral colchicine treatment is lateral curvature that mostly shifts to the dorsal side. [Andrologia](#) (Article in press)

## **B- Ulusal dergilerde yayımlanan araştırma makaleleri**

1. Kadiođlu A, Akman T, Őanlı Ö, **Akbulut F**. Erektile disfonksiyon ve Peyronie hastalığının tedavisi  
GALENOS Aylık Tıp Dergisi 2006; 9: 117
2. Oktar T, Uluocak N, **Akbulut MF**, Acar Ö, Ziylan O, Ander H. Çocuklarda mesane çıkım obstruksiyonunun ender bir nedeni: Dev mesane divertikülü: Olgu sunumu ve yayınların gözden geçirilmesi Türk Üroloji Dergisi 2008; 34(1): 136-139.
3. Orhan Ünal Zorba, Mehmet Öner Őanlı, **Mehmet Fatih Akbulut**, Yakup Akyol, Biledi Çekrezi, Faruk Özcan. Selim prostat hiperplazili hastalarda mesane içine büyüyen prostat ile prostat hacminin ilişkisi ve klinik etkileri Türk Üroloji Dergisi 2008; 34(2): 224-230.
4. Pehlivan D, Cefle K, Ozturk S, **Akbulut MF**, Palanduz S. A 47,X,i(Xq),Y karyotipi saptanan bir Klinefelter sendromu olgusu. İst Tıp Fak Derg 2008; 71: 91-93
5. **Akbulut MF**, Őanlı Ö, Esen T. Lokalize prostat kanserinde tedavi kararı, (Derleme) Türkiye Klinikleri Üroloji Özel Sayısı 2008;1(2):56-65
6. [Davut Pehlivan](#), [Kıvanç Çefle](#), [Őükrü Öztürk](#), [Mehmet Fatih Akbulut](#), [Őükrü Palanduz](#) Ender katyotipli (48,XXYY) bir Klinefelter sendromu olgusunda arteryel obstrüksiyon. Türk Üroloji Dergisi; 34 (4): 491-494, 2008

## **2. Bildiriler**

### **A- Uluslararası Bildiriler:**

1. Tolga Akman, Öner Őanlı, Levent Gürkan, **Fatih Akbulut**, Murat Coőar, Murat Atar, Ateő Kadiođlu. Alterations of the localization of the deformity in Peyronie's patients under medical treatment (ESSM 2005 Copenhagen)
2. Akman T , Sanli O ,**Akbulut MF** , Onem K , Gurkan L ,Kadioglu A. Comprasion of the deformity degrees with the clinical parameters in Peyronie's disease. (ISSM 2006 Egypt)
3. Akman T, Sanli O, **Akbulut MF**, Onem K, Tezer M, Kadioglu. A Surgical treatment of Peyronie's disease:A single center experience. (ISSM 2006 Egypt)
4. Akman T , Oktar T , Sanli O, Guven S, **Akbulut MF** ,Kadioglu A. The comparison of symptoms according to the phases of Peyronie's disease. (ESSM 2006 Vienna-Austria)
5. Onem K, Tezer M, Akman T, Taskapu H, **Akbulut MF**, Kadioglu A, Female Somatosensory System: Effect of delivery, age, menopause, vaginismus, diabetes, hormonal levels and relationship between FSFI and somatosensory system. ISSWSH, 22-25 February, 2007 Florida
6. **Akbulut MF**, Oner S, Onem K, Atar M, Mut T, Esen T, Ozcan F, Tunc M, Ozsoy C. Obesity is not a significant factor for aggressive tumor characteristics for patients with localized prostate cancer. EAU 1st Eastern Mediterranean Meeting, Turkey, 2007

7. Hatice Tigli, Hulya Tigli, **Fatih Akbulut**, Oner Sanli, Tzevat Tefik\_, Murat Tunc, Nur Buyru  
Rheb gene expression associated with mTOR signaling pathway may be related with bladder cancer  
(EAU 4<sup>th</sup> South Eastern European Meeting, 17-18 October 2008, Tirana, Albania)

8. Akman T, Sanli O, **Akbulut F**, Aytac O, Onem K, Kadioglu A  
Comprasion of patient groups that are erectile dysfunction initiated first, penile dephormity initiated first, and both initiated first with each other in terms of cilinical parameters.  
(Joint Congress of European and International Societies for Sexual Medicine 2008)

9. Akman T, **Akbulut F**, Sanli O, Tefik T, Amasyalı A, Kadioglu A  
The comparison of clinical characteristics of patients with Peyronie's disease in acute and chronic phase  
(Joint Congress of European and International Societies for Sexual Medicine 2008)

10. **Akbulut MF**, Akman T, Kucukdurmaz F, Ortac M, Aytac O, Amasyali A, Sanli O, Kadioglu A  
A modified Nesbit procedure for treating ventral penile curvature: Outcomes of two different dissection techniques of neurovascular bundle (NVB)  
(EAU 6<sup>th</sup> South Eastern European Meeting, 01-02 October 2010, Istanbul, Turkey)

#### **B-Ulusal Bildiriler**

1. **Akbulut MF**, Şanlı O, Önem K, Dinçer M, Zorba Ü, Özcan F, Tunç M, Esen T, Kılıçaslan I. Obesite genö yaştaki prostat kanseri ve yüksek dereceli hastalık ile ilişkili olabilir. (19.Ulusal Üroloji Kongresi, 2006, Antalya)

2. Zorba Ü, Yanar H, Başpınar İ, Taviloğlu K, Ertekin C, Güloğlu R, Cabioğlu N, Koçak T, **Akbulut MF**, Şanlı Ö Fournier Gangreni: Risk faktörleri ve tedavi stratejileri  
(19.Ulusal Üroloji Kongresi, 2006, Antalya)

3. Zorba Ü, Özbek U, Özgön G, Sırma S, **Akbulut MF**, Kadioğlu A. Peyronie hastalığı plağı ve kontrol tunika albugineada apoptotik gen ekspresyonlarının karşılaştırılması  
(19.Ulusal Üroloji Kongresi, 2006, Antalya)

4. Zorba Ü, **Akbulut MF**, Onem K, Sanli O, Kocak T, Tunc M, Agayev A, Cekrezi B, Akyol Y, Dursun M, Şerifoglu R. İntravezikal prostat protrüzyonu: Gerçekten önemli mi?  
(19.Ulusal Üroloji Kongresi, 2006, Antalya)

5. Akman T, Şanlı Ö, **Akbulut MF**, Gürkan L, Önem K, Atar M, Kadioğlu A. Peyronie hastalığının seyrinde kurvatürün yönü değişiyor mu?  
(19.Ulusal Üroloji Kongresi, 2006, Antalya)

6. Esen T, Önem K, Şanlı Ö, **Akbulut F**, Akman T, Atar M, Zorba U, Özsoy C. Soliter böbrekli hastalarda hiler tümör ve nefron koruyucu cerrahi tekniği  
(19.Ulusal Üroloji Kongresi, 2006, Antalya)

7. Zorba U, Toker N, Özdemirler G, Aktan G, **Akbulut F**, Taşkapu H, Kadioğlu A. Varikoselde klinik ve seminal parametreler ile sperm DNA hasarının ilişkisi. (19.Ulusal Üroloji Kongresi, 2006, Antalya)
8. Atar M, Şanlı Ö, Önem K, **Akbulut MF**, Özcan F, Esen T, Tunç M. İlk biyopside HPIN saptanan hastalardaki artmış prostat kanseri oranı biyopsi odak sayısının artışına bağlı olabilir. (19.Ulusal Üroloji Kongresi 2006, Antalya)
9. Akman T, Şanlı O, **Akbulut F**, Önem K, Tezer M, Nane İ, Kadioğlu A. Peyronie hastalığında deformite derecesi üzerine etkili olan faktörler: 1001 Peyronie hastasının öök değişkenli analiz ile değerlendirilmesi. 7. Ulusal Androloji Kongresi, Ankara, 6- 9 Haziran 2007.
10. Önem K, Akman T, **Akbulut F**, Aytaç Ö, Kadioğlu A. Kadın cinsel fonksiyon bozukluğunda hiperkolesteroleminin etkisi. 7. Ulusal Androloji Kongresi, Ankara, 6- 9 Haziran 2007
11. Önem K, Tezer M, , Aytaç Ö, **Akbulut F**, Kadioğlu A. Klitoral vakum cihazı kadın cinsel uyarılma ve orgazm tedavisinde hangi hastalara uygulanabilir? Ön rapor 7. Ulusal Androloji Kongresi, Ankara, 6- 9 Haziran 2007
12. Hatice Tigli, Hulya Tigli, **Fatih Akbulut** ,Oner Sanli, Tuna Mut,Murat Tunc, Nur Buyru MTOR sinyal yolağı ile ilişkili RHEB gen ekspresyonunun mesane tümöründeki rolü (20.Ulusal Türk Üroloji Kongresi 1-6 Kasım 2008, Antalya)
13. **Akbulut MF**, Aytaç O, Küçükdurmaz F, Şanlı MÖ, Onem K, Mut,T, Ozcan F, Ozsoy CN TRUS biyopside pozitif tümör odak sayısı ile serum seks hormon bağlayıcı globulin arasında ilişki mevcuttur: Pilot çalışmanın sonuçları (20.Ulusal Türk Üroloji Kongresi 1-6 Kasım 2008, Antalya)
14. **Akbulut MF**, Şanlı MÖ, Onem K, Aytaç O, Küçükdurmaz F, Kılıçaslan I, Esen T, Ozsoy CN Prostat biyopsisi, unilateral ya da erken evre lokalize prostat kanserini güvenilir olarak tahmin edemez. (20.Ulusal Türk Üroloji Kongresi 1-6 Kasım 2008, Antalya)
15. Atar A, Sanli O, **Akbulut F**, Mete Ö, Esen T, Özcan F, Tunç M, Özsoy C Türk toplumunda sinir koruyucu radikal prostatektominin preoperatif klinik ve patolojik parametreler ışığında uygulanabilme olasılığı nedir? (20.Ulusal Türk Üroloji Kongresi 1-6 Kasım 2008, Antalya)
- 16.Onem K, Akman T, **Akbulut F**, Erol B, Amasyalı AS, Kadioğlu A İnsan vajinasında nitrik oksit sentaz izoformları (20.Ulusal Türk Üroloji Kongresi 1-6 Kasım 2008, Antalya)
- 17.Onem K, Akman T, **Akbulut F**, Amasyalı AS, Erol B, Kadioğlu A Kadın cinsel fonksiyon bozukluğunda somatosensoryal sistem ve FSFI ile ilişkisi (20.Ulusal Türk Üroloji Kongresi 1-6 Kasım 2008, Antalya)

- 18.Engin G, Çeltik M, Sanli O, Aytac O, Muradov Z, **Akbulut MF**, Akman T, Kadioglu A  
Ejakuluar kanal obstruksiyonu tanısında TRUS ve TRUS eşliğinde yapılan seminal  
vezikül aspirasyonu karşılaştırılması  
(20.Ulusal Türk Üroloji Kongresi 1-6 Kasım 2008, Antalya)