

40271

T.C.  
EGE ÜNİVERSİTESİ  
TIP FAKÜLTESİ  
GÖĞÜS HASTALIKLARI  
ANABİLİM DALI

**SOLİTER PULMONER NODÜLE  
TANISAL YAKLAŞIMLAR**


**UZMANLIK TEZİ**

**DR. MELİKE NUR HELVACIOĞLU**

Bornova-İzmir  
1995

# İÇİNDEKİLER

<b>GİRİŞ</b>	<b>1</b>
<b>MATERYAL VE METOD</b>	<b>9</b>
<b>BULGULAR</b>	<b>12</b>
<b>TARTIŞMA</b>	<b>20</b>
<b>ÖZET</b>	<b>29</b>
<b>KAYNAKÇA</b>	<b>31</b>



*Tex danışmanım Prof.Dr. Tülin Aysan ile birlikte yetişmemde büyük katkıları olan tüm hocalarımın sonsuz teşekkürlerini sunarım..*

## GİRİŞ

Soliter pulmoner nodül, çapı 6 cm'yi geçmeyen, tamamiyle akciğer dokusu tarafından sınırlanmış, atelettazinin, pnömoninin ve hiler lenfadenopatinin eşlik etmediği akciğer lezyonlarına verilen isimdir (5). Bu lezyonlara "koin lezyon" adı da verilmektedir. Soliter pulmoner nodüllerin değerlendirilmesi, göğüs hastalıkları uzmanlarının sık karşılaştıkları problemlerden biridir. Hastaya yaklaşımda en önemli nokta, belli bir sıranın izlenmesi yani sistematik bir yaklaşımdır.

Soliter pulmaner nodülü olan hastaların çoğu asemptomatiktir veya minimal semptomlara sahiptir (2). Hemen her olgu, öncelikle direkt akciğer grafilerinde saptanmakta, daha sonraki ayrıntılı araştırmalarda, yaklaşık olarak % 1 vakada nodüllerin multipl oldukları ortaya çıkmaktadır (5, 6).

Bir nodüler lezyonu değerlendirmede en önemli nokta, o akciğer lezyonunun malign-benign ayrımını yapabilmektedir. Bu ayrım yapılabilirse, bir sonraki basamak olarak lezyonun etiyojisi aydınlatılmalıdır. Ne yazık ki, günümüzde birçok soliter pulmoner nodülün etiyojisi, torakotomiye başvurulmadan aydınlatılamamaktadır. Bu gün direkt akciğer grafisinden başlayarak, konvansiyonel tomografiyi, bilgisayarlı toraks tomografisini, manyetik rezonans tekniğini, spiral BT tekniği, ince kesit BT ve pozitron

emisyon tomografi tekniklerini içine alan pek çok radyolojik araştırma yöntemi, soliter pulmoner nodüllerin değerlendirilmesinde faydalı olmaktadır.

Ayrıca talyumla akciğer sintigrafisi, balgamın sitolojik incelemesi, bronkoskopik tetkikler ve bu sırada alınan biyopsi materyallerinin patolojik tetkiki, bronkoalveoler lavaj sıvısının sitolojik incelemesi, transtorasik iğne aspirasyon biyopsisi, mediastinoskopi, torakotomi öncesi tanı koymada kullanılan belli başlı araştırma yöntemleridir (5, 6, 8, 9).

Soliter pulmoner nodülü olan bir vakada ilk yaklaşım kuşkusuz ayrıntılı bir anamnez alımı ile başlamalıdır. Hastanın yaşı, sigara kullanım öyküsü, asbest ile maruziyetinin olup olmadığı, tüberküloz enfeksiyonu geçirip geçirmediği, ekstratorasik malign bir hastalığının olup olmadığı, anamnez alınırken özellikle dikkat edilecek noktalardır. İleri yaşlarda, akciğer malinitelerinin insidansında artış olduğu öteden beri bilinmektedir (1, 2, 3). Özellikle 40 yaşın üzerinde erkek hastalarda, soliter pulmoner nodüllerin malign natürde olma olasılıkları artmaktadır (7, 8). Böyle bir hastanın sigara kullanım öyküsü veya yoğun pasif içiciliği de mevcudsa, malinite olasılığı ciddi olarak yükselmektedir. Sigara kullanımı ve asbest tozuna maruz kalmanın akciğer malinitelerine neden olduğu artık kesinlik kazanmıştır (1, 3, 4, 5, 6). Yaşanılan bölgede asbestli toprağın bulunuşu ya da mesleki asbest maruziyeti, akciğer maliniteleri kadar, plevra, periton ve gastroentestinal sistem malinitelerini de ortaya çıkarmaktadır (3).

Soliter pulmoner nodülü olan hastaların daha önce bir tüberküloz enfeksiyonunu geçirmiş oldukları öğrenildiğinde, lezyonun bu enfeksiyonla

bağlantılı olabileceği akla getirilmelidir (7, 8). Tüberkülomalar, özellikle ülkemizde, sık karşımıza çıkan soliter pulmoner nodül nedenidirler. Vakaların önceden ekstratorasik malign hastalık tanısı almış olması da son derece önemlidir. Pek çok ekstratorasik malign hastalık, akciğerde metastatik lezyonlara neden olmaktadır. Bu metastatik akciğer lezyonları çoğunlukla multipl şekilde karşımıza çıkmakta, ancak bir kısmı soliter pulmoner nodül olarak kendini göstermektedir (5). Ekstratorasik malign hastalık anamnezi veren hastaların % 50 ila 70'inde, soliter pulmoner nodül, "metastatik tümör" tanısı almaktadır (5, 10).

Hastalardan ayrıntılı anamnez alma esnasında, toraks travması öyküsünde aranmalıdır. Kısa süre önce geçirilen travmaların ardından parankimal hematomların soliter pulmoner nodül imajı verebildiği bilinmektedir (10). Ayrıca konjestif kalp yetmezliği tanısı aldığı ifade eden hastalarda, soliter lezyonun bir lokalize fissür içi sıvı birikimi (fantom tümörü) olup olmadığını ayırt etmek gerekmektedir (2).

Soliter pulmoner nodülü olan hastalarda ikinci basamak, fizik muayene bulgularının değerlendirilmesidir. Organomegali, periferik lenfadenopatilerin tesbiti, buralardan biyopsi alınarak araştırmaların devamını gerektirebilir. Hastanın toraksında, lokalize ronküslerin duyulması, endobronşial bir lezyonu akla getirir ve bronkoskopik incelemeyi gerekli kılar (3).

Vakaların değerlendirilmesinde anamnez ve fizik muayenenin ardından üçüncü basamak, rutin laboratuvar bulgularının elde edilmesidir. Hastanın kanda alkalin fosfataz değerinin ya da iyonize  $Ca^{++}$ 'un yükselmesi, hekimin

dikkatini kemikler üzerine çekerken, bilirubin yükselmesi karaciğer açısından ileri tetkikler gerektirebilir. Kist hidatikten şüphelenilen olgularda Weinberg kompleman fixasyon testi gibi rutin dışı kan tetkikleri istenebilir.

Dördüncü basamak ayrıntılı radyolojik incelemeleri kapsamaktadır. Soliter pulmoner nodüller hemen her zaman P-A akciğer grafilerinde görülmekte ve tetkik edilmeye başlanmaktadır. Vakaların % 5 ile 10'u yalnızca ya da daha iyi olarak lateral grafilerde görülmektedir. Lateral grafilerin % 20 ile 60'ı "yararlı veya açığa kavuşturucu" olarak tanımlanmaktadır (7). Aslında, 40 yaş ve üzerinde hastaneye başvuran tüm hastalara, kontrol amacı ile bir P-A akciğer grafisi, bir lateral göğüs grafisi çektilerilerek değerlendirilmelidir (8). Çekilen akciğer grafilerinin yaklaşık % 10'unda ve özellikle çapı küçük olan lezyonlarda, görünen lezyonların gerçek soliter pulmoner nodül imajı olmadığı ortaya çıkmaktadır (2). Bu yalancı soliter pulmoner nodül imajları, meme başı gölgesine, kostalardaki kallus dokusu gölgesine veya artefaktlara bağlıdır (5). Bu nedenle, kuşkulu vakalarda radyografi tekrar ettirilmeli ya da fluroskopiden yararlanılmalıdır (5).

Radyolojik tetkikler sırasında, hastanın önceki aylara ya da yıllara ait akciğer radyogramlarının elde edilmesi çok önemlidir. İki yıl süresince radyolojik olarak büyüme göstermeyen soliter nodüller, çok nadir durumlar dışında, benign hastalığın yeterli bir kanıtı olarak kabul edilirler (1, 2, 3, 8).

Soliter pulmoner nodüllerin radyolojik tekniklerle değerlendirilmesinde, büyüklüğü, kenar düzeni, kalsifikasyon içerip içermediği ve bu kalsifikasyonun yerleşim şekli de değer taşımaktadır.

Bir soliter pulmoner nodülün çapının 2 cm ve altında olması, kenarlarının düzenli olması, kalsifikasyon içermesi, benign lezyon lehine olan radyolojik bulgulardır. Lokalizasyonunun ise böyle bir değerlendirme de yeri yoktur (2, 3, 6, 8). Ancak bu türden yapılan radyolojik değerlendirmeler hiçbir zaman kesin tanıya götüremez. Çünkü pek çok malign tabiatlı lezyon küçük çapta, düzenli kenarlı ve kalsifiye olabilir. Primer akciğer tümörleri, bazen kalsifiye fibrotik bir lezyondan kaynaklanabilir ve kalsifikasyon içerebilir, bazen de radyoterapi sonrası ya da tamamen spontan olarak distrofik kalsifikasyona uğrayabilmektedir. Aynı şekilde, osteoblastik aktivite gösteren metastatik akciğer tümörleride kalsifiye olabilirler. Kalsifikasyon, en net ve doğru olarak toraks bilgisayarlı tomografilerinde belirlenebilir. Özellikle ince kesit BT tekniği, çapı 2 cm'nin altında olan küçük lezyonlarda da doğru dansitometrik tanı sağladığı için, bu konuda çok duyarlı bir yöntemdir (5).

Soliter pulmoner nodüllerin radyolojik değerlendirmesinde tanıya en çok yardım eden bulgu, kalsifikasyon paternidir. Mısır patlağı şeklinde olan (popcorn) kalsifikasyon, laminer, yaygın ve santral yerleşimli kalsifikasyonlar, lezyonun benign natürde olduğuna işaret ederken, dış merkezli veya tek odakda yerleşim malign lezyon olasılığını akla getirir (5, 8, 9). Bir soliter pulmoner nodülün BT tetkikinde yağ dokusu tesbit edilebilirse, bu veri hamartom için patognomonik kabul edilir. Ayrıca hamartomların % 25'i

kalsifikasyon içermekte ve özellikle de bu kalsifikasyon popcorn tarzında olmaktadır (1, 2, 3, 5, 8, 9, 10).

Hastaların toraks BT ile değerlendirilmesi, daha sonraki yaklaşımlar için yol gösterici olmaktadır. Lezyonların hangi segment ya da subsegmentte olduğunun tesbiti, bronşlarla olan ilişkileri gösterilerek, bronkoskopik girişimin tanıya katkısı değerlendirilir. Transtorasik iğne aspirasyon biyopsisi için endikasyon konulmasında toraks BT tekniği, en önemli yardımcıdır. Bu endikasyon konulup işlem gerçekleştirilirken de, toraks BT, operatöre rehberlik yaparak, damar ve sinir paketlerine verilebilecek zararı önlemektedir. Ayrıca lezyona ulaşma ve yeterli materyal alma şansını artırmaktadır (5, 7, 8, 9, 11, 12). Kısaca ifade etmek istersek, çapı 2 cm'den küçük, kenarları düzenli, kalsifiye olmuş, içinde yağ dokusu içeren, eşlik eden atelektazi ve lenfadenopati gibi lezyonları olmayan soliter pulmoner nodüllerin, benign lezyonlar olma olasılıkları yüksektir.

Yine hastaların değerlendirilmesinde beşinci basamağı, bronkoskopik tetkik oluşturmaktadır. Çapı 2 cm ve üzerinde olan, görülebilen bir bronş ile irtibatlı olan lezyonlarda, biyopsi en iyi şekilde bronkoskopi ile alınmaktadır (4). Lezyon bronkoskop yardımı ile görülebilirse, bu şekilde alınan biyopsinin tanı değeri % 90'a ulaşır (4). Bu nedenle, toraks BT tekniğindeki görüntülerde, lezyonun büyüklüğü ve konumu uygun ise bronkoskopik inceleme yapılmalıdır. Bu sırada lezyondan biyopsi alımı, lezyonun komşu olduğu bronşdan transbronşial biyopsi alımı, lezyonu barındıran veya lezyona komşu olan bronşdan fırça biyopsisi ve aspirasyon sıvısının elde edilerek patolojik tetkike gönderilmesi gerekmektedir.

Lezyonun apının 2 cm'in altında olduėu durumlarda ve periferik yerleřimli soliter nodüllerde ise en uygun yaklařım transtorasik iėne aspirasyon biyopsisidir (TİAB).

BT ya da fuloroskopi rehberliėinde yapıldıėında, zellikle deneyimli bir kiři tarafından gerekleřtirilir ise, TİAB tanı koymada son derece yararlı olmaktadır (3, 4).

Soliter pulmoner nodüllerin malign-benign ayarımında akciėer talyum sintigrafisi, yeni ve ok bařarılı bir arařtırma yntemidir. Ancak balgam sitolojisi iin aynı Őeyler sylenemez. Balgamın sitolojik tetkikinin soliter pulmoner nodldeki tanı deėeri, malign lezyonlarda, % 10-20, benign lezyonlarda ise hi yoktur. Bu bakımdan balgamın sitolojik tetkiki, soliter pulmoner nodl vakalarında, sınırlı deėere sahiptir (2, 3).

Bir soliter pulmoner nodl vakasının deėerlendirilmesinde, mevcut tm tekniklerden yararlanılmıř ancak tanı konulamamıř ise, malinite Őüphesi mevcudsa, ayrıca operasyona engel bir bařka durum sz konusu deėilse, tanısal amalı torakotomiye bařvurulmaktadır. Tanısal yntemlerin kombine olarak deėerlendirilmesi, tanı koyma Őansını nemli lde artırmaktadır. Ancak yine de 3 soliter pulmoner nodl vakasından 1'i torakotomiye gitmektedir. Yapılan tetkiklerin deėerlendirilmesinde en nemli ama, hastayı gereksiz torakotomiden korumak olmalıdır. nk opere edilen vakaların 1/3' benign lezyon tanısı almaktadır (5).

Soliter pulmoner nodül şeklinde karşımıza çıkan lezyonlar, şu patolojik durumlara bağlıdır.

Bronş karsinomları, granülomlar, hamartomlar, bronş adenomları, soliter metastatik tümörler, organize pnömoni, akciğer absesi, arteriovenöz malformasyon, pulmoner infarktüs, kist hidatik, aspergilloma, nodüler pulmoner amiloidoz, fantom tümörü, hematom, eozinofilik granüloma (2, 5, 6, 7, 9, 15, 16).



## MATERYAL VE METOD

Bu çalışmaya, Nisan 1994 - Kasım 1994 tarihleri arasında Ege Üniversitesi Tıp Fakültesi Göğüs Hastalıkları Kliniğine başvuran ve direkt akciğer grafilerinde soliter pulmoner nodül saptanan 17 olgu alınmıştır.

Her olguda detaylı anamnez alınmış ve kansere, enfeksiyona predispozan durumların olup olmadığı araştırılmıştır. Hastanın yaşı, sigara kullanım öyküsü, asbest maruziyeti, geçirdiği önemli hastalıklar, operasyonlar ve travmalar tek tek araştırılmıştır.

Soliter pulmoner nodüllü hastaların detaylı fizik muayeneleri yapılmış, rutin kan ve idrar tetkikleri tamamlanmıştır. Hastaların daha önceki aylara ya da yıllara ait akciğer grafileri varsa, bunlar elde edilmiş ve son akciğer grafileri ile karşılaştırılmıştır. Olguların akciğer radyogramlarındaki lezyonun çapı, kenar özelliği, yeri, kalsifikasyon içerip içermediği, kalsifikasyon içeriyorsa hangi paternde olduğu, ayrıca hava bronkogramı taşıyıp taşımadığı araştırılmıştır.

Çalışmamızdaki olgulara, intravenöz yolla kontrast madde verilerek toraks bilgisayarlı tomografi çekilmiştir. Böylece soliter pulmoner nodüller

daha detaylı olarak görüntülenmeye çalışılmış, lezyonun yeri, endobronşial bir lezyon olup olmadığı, kalsifikasyon içeriği görülmüştür.

Soliter pulmoner nodüllerin malign-benign ayırımında intravenöz uygulanan Talyum 201 ile akciğer sintigrafilerinin elde edilmesi, yol gösterici ve güvenilir bir teknik olarak bilinmektedir (14). Olgulara, talyumla akciğer sintigrafisi çekilerek lezyonların talyum klirensine göre malign-benign ayırımı yapılmaya çalışılmıştır.

Çalışmamızdaki olgulara, balgam sitolojisi uygulanmış ve bu tetkik en az iki kez tekrarlanmıştır.

Soliter pulmoner nodüle sahip hastalara, lokal anestezi yardımı ile ve nazal yoldan fiberoptik bronkoskopa endoskopik tetkik yapılmıştır. Bronkoskop, lezyonun bulunduğu segment ağzına ulaştığında, olgunun özelliğine uygun olarak lezyondan ya da transbronşial parankim biyopsisi alınmıştır, ayrıca fırça biyopsisi, bronkoskopik aspirasyon sıvısı elde edilerek patolojik tetkike gönderilmiştir.

Yine soliter pulmoner nodüllü olguların bronkoskopik muayenesinde tüm hava yolları gözden geçirilerek endobronşial lezyon, lokalize hava yolu darlıkları, mukoza anomalileri araştırılmış, kord vokal hareketleri kontrol edilmiştir. Bu aşamaların ardından herhangi bir tanı alamayan ve yerleşim yeri uygun olan vakalara, bilgisayarlı toraks tomografisi rehberliğinde transtorasik iğne aspirasyon biyopsisi uygulanmıştır. Bu işlem sırasında hiç bir vakada

komplkasyon gelismemistir. Alinan materyaller hem patolojik tetkike gonderilmis hemde bakteriyolojik tetkiklere gonderilmistir.

Yukarida belirtilen yaklasimlarla tani konulamayan ve malinite kuşkusunu taşıyan hastalara, operasyona engel başka bir patolojik durum yoksa, torakotomi uygulanmıştır.



## BULGULAR

Çalışmaya 4'ü kadın 13'ü erkek olmak üzere toplam 17 hasta alınmıştır. Kadın hastaların yaşları 38 ile 50 arasında değişmektedir (ortalama yaş: 45). Erkek hastaların yaşları ise 47 ile 76 arasında değişmektedir (ortalama yaş 59). Hastaların ayrıntılı anamnezleri alındığında 1 hastanın asemptomatik olduğu, 10 hastanın yan ağrısı, 8 hastanın dispne ve 12 hastanın öksürük yakınmasının bulunduğu saptanmıştır. Yine hastaların 13'ünde uzun süreli sigara kullanım öyküsü mevcuttur. Çalışmaya alınan hastaların özellikleri Tablo I'de görülmektedir.

Tablo I- Çalışmaya alınan hastaların özellikleri

Hasta Sayısı	Cinsiyet		Ortalama		Sigara öyküsü	Semptomatik hasta sayısı
	K	E	K	E		
17	4	13	45	59	13	16

Olguların ayrıntılı anamnezleri alındığında, 1 kadın vakanın özgeçmişinde meme karsinomu nedeniyle mastektomi geçirdiği öğrenilmiştir. Diğer olguların özgeçmişlerinde önemli bir özellik göze çarpmamaktadır.

Çalışmamızda, soliter pulmoner nodüllerin yaşla olan ilişkisi Tablo II'de gösterilmiştir. Buna göre, 50 yaş ve üzerindeki hastalarda, soliter pulmoner nodüllerin malign olma olasılıkları belirgin olarak artmaktadır.

Tablo II. Soliter pulmoner nodüllerin yaşla ilişkileri.

Olgu yaşı	Malign	Benign
< 50	1	5
> 50	9	2

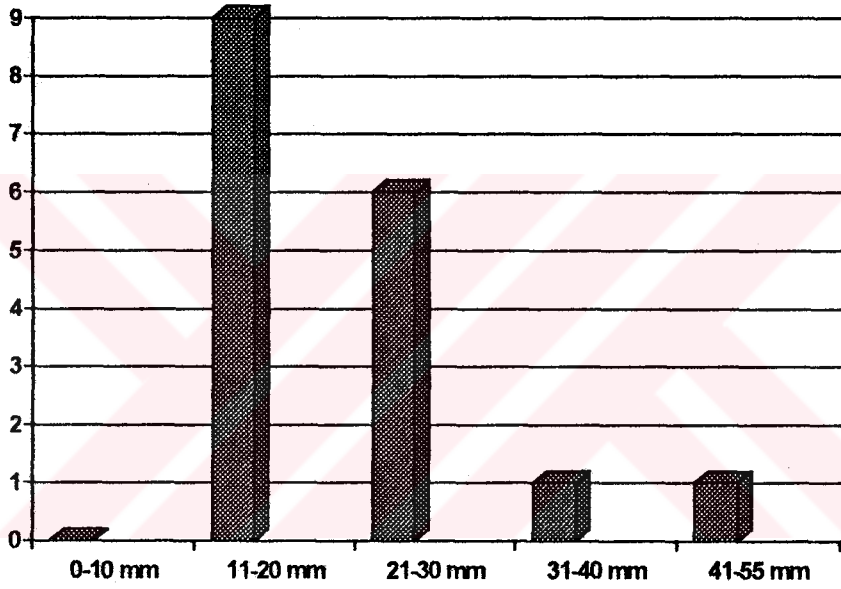
Çalışmaya alınan olgulardaki soliter nodüllerin natürlerinin sigara kullanımı ile ilişkileri Tablo III'de gösterilmiştir. Buna göre sigara kullanımı, lezyonun malign natürde olma olasılığını arttırmaktadır.

Tablo III. Soliter pulmoner nodüllerin sigara kullanımı ile ilişkileri.

	SİGARA ÖYKÜSÜ	
	Var	Yok
M A L I G N	9	1
B E N I G N	5	2

Akciğer radyogramlarında saptanan soliter pulmoner nodüllerin boyutlarının dağılımı Tablo IV'de görüldüğü gibi değişmektedir.

**Tablo IV. Soliter pulmoner nodüllerinin boyutlarının dağılımı**



Tablo IV'den izlendiği gibi, soliter pulmoner nodüllerin büyük çoğunluğunun çapları 11 ile 30 mm arasında değişmektedir.

Çalışmaya alınan 17 soliter pulmoner nodülün direkt akciğer grafisi ve bilgisayarlı tomografik tetkiklerle değerlendirilmesi sonucu aşağıda Tablo V'de gösterilen veriler elde edilmiştir.

**Tablo V- Soliter pulmoner nodüllerin radyolojik özellikleri.**

	ÇAP		KENAR ÖZELLİĞİ		KALSİFİKASYONU		KALSİFİKASYON PATERNİ		
	0-20	20-55	Düzenli	Düzensiz	Var	Yok	Yaygın	Beneklenme	Tek odak
<b>Benign</b>	5	2	6	1	4	3	1	2	1
<b>Malign</b>	4	6	4	6	1	9			1

Tablo V'den izlendiği gibi, nodüler lezyonun çapının 20 mm ve altında olması, kenarlarının düzenli olması ve içinde kalsifikasyonun bulunması, o lezyonun benign karakterde olma olasılığını arttırmaktadır.

Bu çalışmada 10 olguya bronkoskopik inceleme yapılmış ve bu inceleme sırasında 8 vakaya bronkoskopik fırça biyopsisi, 5 vakaya transbronşial biyopsi, 1 vakaya endobronşial lezyondan forseps biyopsi ve 9

vakaya bronkoskopik aspirasyon işlemi uygulanmıştır. Alınan biyopsi materyalleri ve aspirasyon sıvısının sitopatolojik tetkikleri yapılmıştır. Bronkoskopik incelemenin sonuçları aşağıya özetlenmiştir.

Endobronşial kitle	: 1 vaka
Lokal hava yolu darlığı	: 2 vaka
Mukoza anomalileri	: -
Ana karinada küntleşme	: 1
Kord vokal paralizisi	: -
Normal bronş ağacı	: 7 vaka

Çalışmamızda, 5 vakada yapılan transbronşial parankim biyopsinin tanı değeri % 66, 8 vakada yapılan fırça biyopsisinin tanı değeri % 25 ve 9 vakaya yapılan bronkoskopik aspirasyon sıvısının patolojik tetkikinin tanı değeri % 11 bulunmuştur. Yaptığımız 10 fiberoptik bronkoskopik incelemelerden yalnızca birinde endobronşial lezyon görülerek, biyopsi alınmıştır. Yapılan bronkoskopik tetkiklerin tanı değeri % 50 bulunmuştur.

Çalışmada, olguların 13'üne talyum 201 kullanarak akciğerin sintigrafisi çekilmiştir. Bu sintigrafilerin değerlendirilmesinde 6 hastanın lezyonu benign, 7 hastanın lezyonunun malign karakterde olduğu görülmüştür. Benign lezyon olarak değerlendirilen 6 olgunun 4'ü stabil nodül, 1'i hamartom ve 1'i granülom tanıları almıştır. Malign lezyon olarak değerlendirilen 7 olgunun ise 1'i metastatik akciğer tümörü, 5'i epidermoid karsinom ve 1'i non-small cell karsinom tanıları almıştır. Bu bulgular aşağıda Tablo VI'da özetlenmiştir.

**Tablo VI- Soliter pulmoner nodüllerin sintigrafik değerlendirmesinin histolojik tip tayini ile ilişkisi.**

Sintigrafi	TANI			
	Primer akciğer tm	Metastatik tm	Benign lezyon	Stabil nodül
Malign	6	1		
Benign			2	4

Bu çalışmada, 13 vakada talyum sintigrafisinin malign-benign ayırımında güvenilir bir yöntem olduğu görülmüş ve tanı değeri % 100 bulunmuştur.

Soliter pulmoner nodül olgularının 7 tanesine balgam sitolojik tetkiki uygulanmış ve bunlardan 2'sine kesin tanı konmuştur. Vakaların ikisi de epidermoid karsinom tanısı almış, bu vakalardan birinde tanı bronkoskopik fırça biyopsisi ile desteklenmiştir. Bu çalışmada, balgam sitolojisinin tanı değeri % 28.5 bulunmuştur.

Transtorasik iğne aspirasyon biyopsisi, 4 vakada uygulanmıştır. Vakalardan biri nonsmall cell karsinom, ikisi epidermoid karsinom ve biri benign süreç olarak değerlendirilmiştir. Çalışmamızda, bu yöntemin tanısal değeri % 100 olarak bulunmuştur. Tablo VII'de transtorasik iğne aspirasyon biyopsisi ile tanı alan soliter nodüllerin özellikleri şematize edilmiştir.

**Tablo VII- Transtorasik iğne aspirasyonu ile tanı alan nodüllerin özellikleri.**

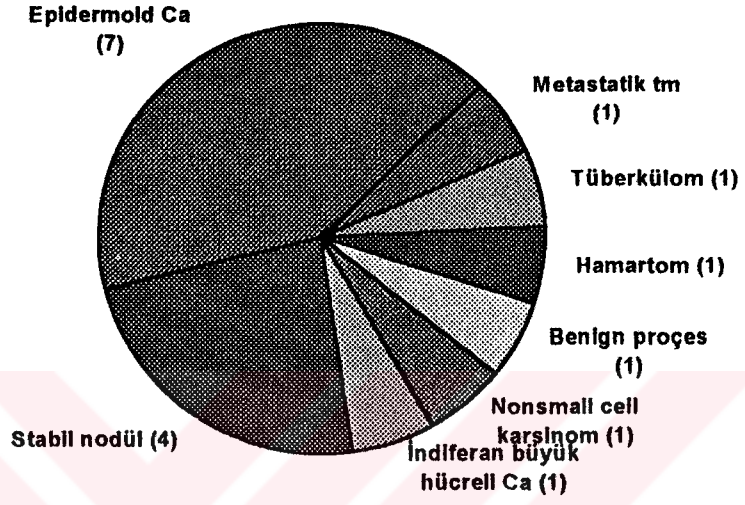
	Lezyonun çapı (mm)	Talyum sintigrafisi	Patolojik tanı
1	15	Benign	Benign süreç
2	20	Malign	Epidermoid Ca.
3	30	Malign	Epidermoid Ca.
4	20	Malign	Nonsmall cell Ca.

Yukarıda anlatılan yaklaşımlarla tanı konulamayan, malinite kuşkulu, 40 yaşın üzerinde sigara kullanım öyküsü olan 4 olguda torakotomi uygulanmıştır. Torakotomi uygulanarak kesin tanı alan olguların özellikleri Tablo VIII'de gösterilmiştir.

**Tablo VIII- Torakotomi uygulanan soliter pulmoner nodüllü olguların özellikleri.**

Vaka	Cinsiyet	Yaş	Sigara anamnezi	Çap (mm)	Talyum sintigrafisi	Bronkoskopik bulgular	Tanı
1	K	48	+	15	-	Normal bronş ağacı	Tüberkolom
2	E	48	+	30	Benign	-	Hamartom.
3	E	63	+	40	-	Normal bronş ağacı	Epidermoid Ca.
4	K	50	-	20	Malign	Normal bronş ağacı	Metastatik tümör

17 olguluk bu çalışmada elde edilen tanılar Şekil I'de gösterilmiştir.



Şekil I.

## TARTIŞMA

Bir soliter pulmoner nodül vakasının değerlendirilmesinde iki önemli soruya cevap aranmaktadır. Bunlardan birincisi, "tanı koymak amacıyla yapılan tetkiklerin hangi sırayı izlemesi gerektiği" sorusudur. İkincisi ise, sistematik bir yaklaşım sonunda hastanın izleme alınmasının mı yoksa torakotomi uygulanmasının mı uygun olacağı sorusudur.

Hastanın yaşının, sigara öykünün, ekstratorasik malign hastalık öyküsünün, asbest maruziyetinin saptanmasının tanısal yaklaşımda ilk basamağı oluşturması gereği açıktır (1, 2, 3). 40 yaşın üzerinde ve sigara içen hastalarda, soliter pulmoner nodülün malign olma olasılığı, 40 yaşın altında ve sigara içmeyen guruba göre yüksektir. Bizim çalışmamızda da, soliter pulmoner nodüllerin 50 yaş ve üzerindeki hastalarda malign olma olasılıklarının arttığı Tablo II'de gösterilmiştir. Yine bu çalışmada, sigara kullanımının, malinite ile yakın ilişkisi görülmüştür (Tablo III). Çalışmamızda yer alan olgulardan biri ekstratorasik malign hastalık öyküsüne sahip idi. Torakotomi sonrası, soliter pulmoner nodülünün, metastatik akciğer tümörü olduğu saptandı. Ekstratorasik malign hastalığı olan ve soliter pulmoner nodül saptanan hastaların, değişik serilerde % 50-70'inde bu nodülün metastaz olduğu saptanmıştır.

Anamnez, fizik bulgular ve rutin laboratuvar bulguları ile hastaya ilk yaklaşımlar yapıldıktan sonra, sıra radyolojik tetkiklere gelmektedir. Radyolojik tetkikler şu noktaları aydınlatabilmektedir (1, 2, 3, 5, 6, 8, 9, 10).

1. Soliter pulmoner nodüllerin yeri: İleriki tetkiklerde lezyonun yerinin bilinmesi çok faydalı olacaktır. Bronkoskopi ve transtorasik iğne aspirasyon biyopsisinin başarısı buna bağlıdır.

2. Lezyonun çapının değerlendirilmesi,

3. Lezyonun büyüme hızının belirlenmesi,

4. Lezyonun dansitesinin ölçümü,

5. Lezyonun kenar düzeninin belirlenmesi,

6. Lezyonun kalsifikasyonunun görülmesi,

7. Eşlik eden lenfadenopati, atelektazi, pnömoni gibi patolojilerin görülmesi,

8. Lezyonun damarsal yapılarının tanımlanması.

Soliter pulmoner nodüllerin değerlendirilmesinde çapın önemini vurgulayan en kapsamlı çalışmalardan biri Zerhouni ve arkadaşları tarafından yapılmıştır. Bu çalışmada, çapı 3 cm'i geçen soliter pulmoner nodüllerin % 98'inin malign, % 2'sinin benign natürde olduğu bulunmuştur. Yine Naji ve arkadaşları, çapı 2 cm'yi geçen soliter pulmoner nodüllerin % 64'ünün malign olduğunu bildirmişlerdir. Bizim çalışmamızda da, çapı 2 cm'i geçen

lezyonların % 25'i benign natürde iken, çapı 2 cm'den küçük olanların % 55.5'i benign olarak değerlendirilmiştir (Tablo V).

Yine bu çalışmamızda, kenarları düzensiz ya da lobüle olarak tanımlanan nodüllerin % 85'i malign lezyon tanısı almıştır (Tablo V). Kenar düzeninin, soliter pulmoner nodül vakalarında tanıya fazla bir katkısı olamayacağı görüşü var ise de (3, 6), düzensiz kenarlı lezyonların klinisyene malign lezyon lehine fikir verebileceği düşünülmektedir (2, 5, 8, 12).

Kuşkusuz tanıya en fazla yardımcı olan radyolojik bulgu, lezyonun kalsifikasyon içeriği ve paternidir. Toomes ve arkadaşlarının 955 vakayı içeren ve torakotomi uygulanarak tanı almış geniş bir serisinde, kalsifiye koin lezyonların % 92'sinin benign natürde olduğu bildirilmiştir. Bizim çalışmamızda ise kalsifiye nodüllerin % 80'inin benign olduğu saptanmıştır. Yine kalsifikasyonun paterni de tanısal yaklaşımda önemli olup, popcorn tarzında, yaygın, lameller tarzda kalsifikasyonların daha çok benign lezyonlarda rastlandığı bilinmektedir. Çalışmamızda 1 olgunun lezyonu tek odakda kalsifiye olmuştu ve primer akciğer karsinomu tanısı aldı.

Radyolojik tetkikler içinde, soliter pulmoner nodüllere yaklaşımda en popüler olanı, toraks bilgisayarlı tomografisidir (Toraks BT). Bu yöntemle nodülün dansitesi ölçülerek yağ dokusu ve kalsifikasyon tesbiti yapılabilmekte, arteriovenöz malformasyonların tanısı konabilmektedir (11, 12). Ayrıca, lezyonun lokalizasyonunu ayrıntılı olarak tanımlamak suretiyle, bronkoskopi, transtorasik iğne aspirasyon biyopsisi (TİAB) ve torakotomiye rehberlik etmektedir.

Bizim çalışmamızda görülmüştür ki, bir soliter pulmoner nodülün çapı 2 cm ve altında ise, kenarları düzenli ve içinde özellikle belirli tarzda yerleşen kalsifikasyon mevcut ise, bu lezyonun benign olma olasılığı belirgin olarak artmaktadır (Tablo V).

Soliter pulmoner nodül vakalarının değerlendirilmesinde bronkoskopinin önemine ait pek çok görüş bildirilmiştir. Steven K. Goldberg ve arkadaşları 33 soliter pulmoner nodül vakası ele alarak, bronkoskopik incelemenin tanıya katkısını araştırmışlar, asemptomatik 33 olgunun endoskopik araştırmasında, hiç bir patolojik bulguya rastlamamışlardır (3). Bu çalışmadan yola çıkarak, asemptomatik ve fizik muayenesi normal olan, radyolojik incelemede, santral yerleşimli lezyonu olmayan hastalarda bronkoskopik incelemenin fazla masraftan başka bir işe yaramadığı sonucuna varmışlardır.

Naresh A. Dewan ve arkadaşlarının yaptıkları bir çalışmada ise, nodülün çapı ile bronkoskopik tanı koyma sıklığı arasında çok sıkı bir ilişki olduğu vurgulanmıştır. 2 cm çapın altındaki nodüllerde bronkoskopi ile tanı koyma oranı % 5 iken, 3-4 cm nodüllerde bu oran % 48 bulunmuştur (1). Fiberoptik bronkoskopi ile görülemeyen periferik yerleşimli soliter pulmoner nodüllerde bronkoskopik tanı şansı ise % 19 bulunmuştur.

Bizim çalışmamızda, fiberoptik bronkoskopinin tanı değeri % 50 bulunmuş ve tanı konan lezyonların hepsinin çapının 2cm ve üzerinde olduğu dikkati çekmiştir.

Bronkoskopik muayenenin başarısı, bronkoskopu kullanan kişiye de bağlıdır. Bu işlem sırasında alınan iğne biyopsisi, forseps ve fırça biyopsileri, aspirasyon sıvıları tanıya yardımcı olur. Bronkoscopi eşliğinde yapılan transbronşial biyopsilerin tanı değeri % 10-80 arasında değişmektedir (1). Bizim çalışmamızda bu oran % 66 bulunmuştur. Fırça biyopsilerinin tanı değeri % 20-80 iken bizim çalışmamızda % 25 bulunmuştur. Lezyonun bulunduğu ya da lezyonun komşu olduğu bronşlardan alınan aspirasyon materyalinin tanı değeri ise Swenson ve arkadaşlarının yaptığı bir çalışmada % 50'ye ulaşmış, bizim çalışmamızda % 11 bulunmuştur (5).

Benign natürlü akciğer lezyonlarında, bronkoskopik tetkikin tanı değeri çok düşüktür (% 5-12) (1, 2, 3). Bizim çalışmamızda ise, fiberoptik bronkoskopik tetkikin benign lezyonların tanısında bir katkısı olmamıştır.

Çalışmamızın sonunda, bronkoskopik tetkikin soliter pulmoner lezyonlu hastalarda, lezyon çapı 2 cm ve üzerinde ise daha çok yardımcı olduğunu görülmüştür. Ayrıca bronkoscopi sırasında yapılan transbronşial parankim biyopsisi alınımının, diğer tekniklere göre tanıya daha fazla yardımcı olduğu görülmüştür.

Balgamın sitolojik tetkiki, soliter pulmoner nodüllerde düşük tanı değerine sahiptir (2). Malign soliter pulmoner nodül vakalarının yalnızca % 10 ile 20'si maliniteyi destekleyen balgam örneği vermektedir. Benign lezyonu olan vakalarda ise tanıya hiç bir katkısı olamamaktadır (2, 3). Akciğer kanserinin erken tanı programları göstermiştir ki balgam sitolojisi, en fazla epidermoid karsinomda yardımcı olmaktadır. Bunun muhtemel sebebi, bu karsinomların santral yerleşmeleri ve malign hücrelerin dökülme eğiliminde

olmasıdır. Bizim çalışmamızda, balgam sitolojisinin tanı değeri % 28,5 bulunmuştur. Bu yöntemle tanı alan hastaların tümü epidermoid karsinomlu idi.

Akciğerlerin Talyum 201 sintigrafisi, akciğer lezyonlarının malign-benign ayırımında faydalı bulunmuştur (14). Ancak lezyonun benign-metastatik tümör ayırımında hassasiyeti yeterli değildir. Ayrıca, yöntem, tümörün tip tayinini yapamamaktadır. Akciğerin talyum sintigrafisi, bizim çalışmamızdaki lezyonun malign-benign ayırımında, tanı değeri % 100 olan bir tekniktir. Torakotomi öncesinde başvurulduğunda, gereksiz torakotomi riskini çok azaltacaktır.

Soliter pulmoner nodüllerin değerlendirilmesinde bir diğer araştırma yöntemi, transtrosik iğne aspirasyon biyopsisidir (TİAB). Flurosکopi ya da daha iyisi, toraks BT rehberliğinde, uygun şekilde yapıldığında, çoğu malign lezyonlara ve bazı benign lezyonlara tanı koyabilen bir tekniktir.

Bu yöneme ilişkin olarak, şimdiye kadar yapılmış olan en kapsamlı çalışma Khouri ve arkadaşlarının 650 olguluk araştırmasıdır. Bu çalışmada, TİAB ile, malign lezyonların % 95'ine benign lezyonların % 88'ine tanı konmuştur. Benign nodül tanısı alan hastaların 2 yıl ve daha uzun süreli izlemlerinde, nodüllerin malign oldukları gösterilmemiştir (5). Ayrıca, malign lezyonların tanısının nisbeten daha küçük miktarda materyalle konabildiği görülmüştür. Benign lezyonların tanısının daha güç olduğu ve daha büyük miktarlarda doku örneği gerektirdiği belirtilmektedir. Vakaların % 12'sinde, biyopsi işlemi 2 veya 3 kez tekrarlanmıştır. Tekrarlanan TİAB'nin tanıya katkısı görülmüştür.

Jeanne Marie Wallace ve arkadaşlarının 50 soliter pulmoner nodül vakasına uyguladıkları TİAB'nin tanı değeri şöyledir.

çap < 2 cm	$2 \leq \text{çap} < 2.9$	$3 \leq \text{çap} < 4$	ortalama
tanı değeri = % 15	% 50	% 78	% 36

Görüldüğü gibi, lezyonun çapının 2 cm'in altında olması bu yöntemin tanı değerini düşürmektedir.

Bizim çalışmamızda TİAB'nin tanı değeri % 100 olarak bulunmuş, uygulamaya alınan vakaların % 75'ine malign lezyon tanısı konmuştur. Tablo VII'de TİAB ile tanı alan lezyonların özellikleri şematize edilmiştir.

TİAB, çapı 2 cm'den fazla olan soliter pulmoner nodüllere rahatlıkla uygulanabilir. Lezyonun çapı 2 cm'den küçük ise ince kesit BT, lezyona ulaşma şansını artırır.

TİAB için kontrendike kabul edilen durumlar şunlardır (2).

1. **Kanama diatezi:** Trombositopeni ve protrombin zamanının yüksekliği.

2. **Şiddetli pulmoner fonksiyon bozukluğu:** FEV<sub>1</sub> < 1lt ise tanı hastaya pratik bir yarar sağlayamayacaktır.

3. **Pulmoner hipertansiyon.**

4. **İğnenin yolu üzerinde büllöz oluşumların varlığı:** Bizim çalışmamızda 2 olguda bu nedenle girişimden vazgeçilmiştir.

1000 vakayı içeren bir çalışmada, TİAB, % 11 oranında pnömotoraksa, % 5 oranında hemoptiziye neden olmuş, pnömotoraks gelişen hastaların % 5'ine toraks tüpü takılmıştır. Bizim çalışmamızda TİAB, hiç bir komplikasyon yaratmamıştır.

Kısaca ifade etmek gerekirse, BT tetkikinde santral ve endobronşial bir lezyon şeklinde görülmeyen, periferik yerleşimli soliter pulmoner nodül vakalarında, başka bir kontrendike durum yoksa, BT eşliğinde yapılan TİAB, bronkoskopik tetkikten önce gelmelidir.

Yapılan tüm tetkiklere rağmen tanı konamayan ve malinite şüphesi taşıyan, ayrıca operasyona engel başka bir patolojisi olmayan hastalara tanısal amaçlı torakotomi uygulanarak lezyon çıkarılmakta ve patolojik tetkik ile tanıya ulaşılmaktadır. Ortalama her 3 soliter pulmoner nodül vakasından biri torakotomiye gitmektedir (3, 5, 10).

Bizim çalışmamızda olguların % 23.5'i torakotomide tanı almıştır. Torakotomi endikasyonu, aşağıda belirtilen durumlarda konmaktadır.

1. Ekstratorasik primer malign lezyonun varlığı ya da öyküde saptanması.

2. İleri yaş (40 yaş ve üzeri).

3. Sigara kullanım öyküsü.

4. Asbest maruziyeti.

5. Hızlı büyüme paterni veya çapın 2 cm'i geçmesi.

6. Talyum sintigrafisinde "malign lezyon" deęerlendirmesi.

7. Toraks BT'de řüpheli mediastinal lenfadenopatilerin saptanması.

Yukarıda özelliklere sahip ve kesin tanı konamamış olgularla düzenli radyografik kontrollere gelemeyecek olan olgularda, tanısal torakotomi uygulanmalıdır. Hastanın genel durumunun bozuk olması, kalb, böbrek, karacięer ve solunum yetmezlięi, torakotomiye kontrendike hale getirmektedir. Tablo VIII'de çalışmamızdaki torakotomiye verilen vakaların özellikleri görölmektedir.



## ÖZET

Bir soliter pulmoner nodül vakasına yaklaşımda ayrıntılı anamnez alımı ilk basamağı oluşturmaktadır. Hastanın yaşı, sigara öyküsü, asbest maruziyeti, ekstratorasik malign hastalığının varlığı ve yakınmaları önemli ip uçları vermektedir. 40 yaşın üzerinde ve sigara kullanan hastalarda, asbest maruziyeti olan olgularda primer akciğer karsinomlarının sıklığı önemli ölçüde artmaktadır. Ekstratorasik malign hastalığı olan olgularda, lezyonun metastatik tümör olma olasılığı yüksektir. Fizik bakı, rutin kan ve idrar tetkiklerinin değerlendirilmesinin ardından sıra radyolojik değerlendirmelere gelmektedir. Mevcud radyolojik görüntüleme teknikleri ve özellikle toraks bilgisayarlı tomografisi, bu konuda çok yararlı bilgiler vermektedir.

Soliter pulmoner nodülün çapının 2 cm'nin altında oluşu, kenarlarının düzgün sınırlı oluşu, belirli dağılım modellerinde kalsifikasyon içermeleri, yağ dokusu içermeleri, benign lezyon olma şansını artırmaktadır. Lezyon, toraks BT'de santral ise ya da orta 2/3'lük mesafede bulunuyorsa, bronkopik tetkik ile tanı koyma şansı artmaktadır. Bu yöntem ile lezyon görülebilirse bu olasılık % 90'ın üzerinde çıkar (1, 3, 5). Eğer lezyon çapı 3 cm'den küçük ise ve periferik yerleşimli ise toraks BT ya da ince kesit toraks BT rehberliğinde TIAB denenmelidir.

Tüm bu yaklaşımlarla birlikte, eğer hasta verebiliyorsa, birden fazla balgam örneği alınarak sitopatolojik tetkiki, özellikle santral yerleşimli lezyonlarda faydalı olabilir. Yukarıdaki tetkiklerin sonuç vermediği olgularda, torakotomi veya radyolojik izlem kararı vermeden önce, talyum 201 ile akciğer sintigrafisi çektilmesi uygun olacaktır. Bu incelemenin sonucu "benign lezyon" olarak alınacak olursa, hastanın radyolojik izlem kararı daha rahat verilebilir. Sintigrafide "malign lezyon" deęerlendirmesi yapılan, sigara kullanım öyküsü ve/veya asbest maruziyeti olan, ekstratorasik malign hastalığı bulunan, radyolojik deęerlendirmede malinite olasılığı yüksek olan vakalar, başka bir kontrendikasyon yoksa torakotomi adaylarıdır. Bunun dışında kalan olguların 2 yıl süresince ve mümkünse toraks BT ile radyolojik takibe alınmaları uygun olacaktır. İlk 6 ay içinde, aylık kontroller, ikinci altı ayda üç aylık kontroller ve 2. yılda altı ayda bir yapılacak kontroller, olgunun izleminde yeterlidir (2).

Bizim çalışmamızda, % 23.5 oranında tanısal amaçlı torakotomi kararı verilmiş ve yine % 23.5 oranında izlem kararı verilmiştir. İzlemdaki olguların ilk 6 aylık takipleri yapılmış ve lezyonlarda bir deęişme gözlenmemiştir. Bu olguların takipleri halen devam etmektedir ve çalışmaya stabil nodül olarak geçmişlerdir.

Torakotomi öncesi tanı koymada, tanı deęeri en yüksek olan tetkik, TİAB olarak bulunmuş (% 100), bunu bronkoskopik tetkik (% 50) ve balgamın sitolojik deęerlendirilmesi (% 28.5) izlemiştir. Kesin histolojik tipi verememekle birlikte, soliter pulmoner nodüllerin malign-benign ayırımında talyumla çekilen akciğer sintigrafisi % 100 tanı deęerine sahiptir.

## KAYNAKÇA

- 1- Naresh A. Dewan, James J Phalen. Diagnostic Efficacy of PET-FDG Imaging in Solitary Pulmonary Nodules. Chest October 1993; (997-1002).
- 2- Nagi F. Khouri, Moulay A. Meziane, Elias A. Zerhouni. The Solitary Pulmonary Nodule. Chest January 1987; (128-133).
- 3- Steven K. Goldberg, Michael D. Walkenstein, Alan Steinbach, Robert Aranson. The Role of Staging Bronchoscopy in the Preoperative Assessment of a Solitary Pulmonary Nodule. Chest July 1993; (94-97).
- 4- Gilbert D Mansoni. Flexible Fiberoptic Bronchoscopy and Percutaneous Needle Lung Aspiration for Evaluating the Solitary Pulmonary Nodule. Chest 1982; 81: (665-71).
- 5- Swenson SJ, Jett RJ, Payne WS. An Integrated Approach to Evaluation of the Solitary Pulmonary Nodule. Mayo Clin Proc 1990; 65: (173-76).
- 6- Toomes H, Delphen dahl A, Manke HG. The Coin Lesion of the Lung. Cancer 1983; 51: (534-37).
- 7- Spindell LN, J Newark. The Solitary Pulmonary Nodule. Beth Israel Hosp 1982; 13: (243-254).

- 8- Radiographic Assessment of Coin Lesions Radiology. 1982; 142: (611-613).
- 9- Zerhouni EA, Stitik FB, Siegelman SS. CT of the Pulmonary Nodule. Radiology 1986; 186: (75-83).
- 10- Israel RH, Poe RH. The Solitary Pulmonary Nodule. J Respir Dis 1992; 13: (308-18).
- 11- Levine MS, Weiss JM, Herrell JH. Transtoracic Needle Aspiration Biopsy following Negative Fiberoptic Bronchoscopy in SPN. Chest 1988; 93: (1152-1155).
- 12- Siegelman SS, Khouri NF, Leon FP, Fishman Ek, Solitary Pulmonary Nodules CT Assessment. Radiology 1986; 160: (307-12).
- 13- Zerhouni EA, Spivey JF, Morgan RH. Quantitative CT Measurements of SPN. J Comput Assist Tomogr 1982; 6: (1075-87).
- 14- Erdinç E, Tufan M, Duman Y. The Value and Limitations of TL201 Scintigraphy in the Evaluation of Lung lesions and Post-therapy Follow up of the Pulmonary Carcinoma. Nuclear Medicine Communications 1993; 14: (446-453).
- 15- Fichtenbaum CJ, Kleinmann GM, Haddad RG. Eosinophilic Granuloma of the Lung presenting as a Solitary Nodule. Thorax 1990; 45: (905-906).
- 16- Thunnissen, GPM ten Velde, JMA van Engelshoven, EFM Wouters. A Solitary Pulmonary Nodule due to Eosinophilic Granuloma. Eur Respir J 1994; 7 (1539-1540).