T.C

MARMARA ÜNİVERSİTESİ

TIP FAKÜLTESİ PATOLOJİ ANABİLİM DALI

ENDOMETRİAL KARSİNOMLARDA PTEN, BETA-CATENİN, P53, CERB-B2, Kİ67 ve STK 15 İMMUNHİSTOKİMYASAL BELİRTEÇLERİNİN TÜMÖR TİPİNİ BELİRLEMEDE YERİ VE PATOLOJİK PROGNOSTİK PARAMETRELERLE İLİŞKİSİ

Dr.HANDE MOLLAMEMİŞOĞLU

UZMANLIK TEZİ

Danışman: Prof. Dr. ŞİRİN FUNDA EREN

İSTANBUL 2015

ÖNSÖZ

Patoloji benim için üniversite yıllarında sadece teorik bilgisine aşina olduğum, pratikte neleri kapsadığını hiç bilmediğim bir bilimdalıydı. İhtisas sürecimde bana bu bilimi öncelikle sevdiren, bu yolda bilgi ve tecrübelerini paylaşıp beni öğrenmeye teşvik eden ve yaptığımız işin sorumluluğunun önemini anlamama yardımcı olan, değerli hocalarım; öncelikle tez çalışmamda da beni çok destekleyen Prof. Dr. Funda Eren olmak üzere, Prof. Dr.Çiğdem Ataizi Çelikel, Prof. Dr. Rengin Ahıskalı, Prof. Dr. Handan Kaya, Prof. Dr.Leyla Cinel, Doç. Dr. Süheyla Uyar Bozkurt ve Doç. Dr. Kemal Türköz'e,

Eğitimimdeki emeklerinin yanı sıra, her konuda her şeyi danışıp paylaşabileceğimi bildiğim sevgili uzmanlarım; Doç. Dr. Pelin Bağcı, Yard. Doç. Dr. Emine Baş Bozkurtlar, Yard. Doç. Dr. İpek Erbarutseven ve Yard. Doç. Deniz Filinte'ye,

Asistanlığım boyunca bir arada olmaktan dolayı çok şanslı ve mutlu hissettiğim çalışma arkadaşlarım ve dostlarım; Dr. Aygün İkinci, Dr. Burcu Ergönül, Dr. Gökçe Aşkan, Dr. Dilek Kaymakçı, Dr.Erdem Kombak, Dr.Gülçiçek Ayrancı, Dr.Hasan Toper, Dr.Gamze Akbaş, Dr.Fatma Gerin, Dr.İdris Önen, Dr. Hülya Şahin ve Dr.İrem Şahver İşgör'e ve tezimde emeği geçen tüm labaratuar ekibine,

Bu süreçte hep benim yanımda olan, sevgilerini ve desteklerini daima hissettiğim tüm ailem; başta eşim, sevgili annem ve babama sonsuz teşekkürlerimle…

Hande Mollamemişoğlu

Ekim 2015

İstanbul

ÖZET

Amaç: Endometrial karsinom (EK) olgularında; PTEN, β-catenin, P53, cerb-B2, Kİ67 ve STK 15 immunhistokimyasal (İHK) belirteçlerini kullanarak; bu belirteçlerin histolojik tiplendirmede tanısal yararını saptamak ve tümör evresi, tümör derecesi, myometrial invazyon derinliği, lenfovasküler invazyon varlığı, gibi patolojik prognostik parametrelerle ilişkisini değerlendirmek.

Materyal ve Metod: 2008-2015 yıllları arasında retrospektif olarak incelenen, EK tanılı histerektomi olgularından seçilen 98 tümör bloğuna; PTEN, β-catenin, P53, cerb-B2, Kİ67 ve 53 tümör bloğuna STK 15 İHK boyaları uygulandı. İHK sonuçları semikantitatif olarak değerlendirilerek istatistiksel analiz yapıldı.

Bulgular: Histolojik tiplerle göre boyanma düzeyleri karşılaştırıldığında; PTEN kaybı ve β-catenin ekspresyon artışı endometrioid tipte belirginken, P53, cerb-B2, Kİ67 ve STK 15 ekspresyon artışlarının nonendometrioid (NE) tümörlerde belirgin oluşu anlamlı saptanmıştır.

Ayrıca bu belirteçlerin kombine kullanımlarının (PTEN+ β-catenin; endometrioid tip ve P53+ cerb-B2+ Kİ67; NE tip) histolojik tiplendirmede anlamı istatistiksel olarak daha da belirgindir.

Boyanma düzeylerinin evre ile ilişkinde ise; P53 ve STK 15 ekspresyon artışlarının ileri evrelerde (evre 3 ve 4) daha yüksek oluşu anlamlı bulunmuştur.

Endometrioid tip tümörlerde grade ile boyanma düzeyleri karşılaştırıldığında; Kİ67 ve STK 15 ekspresyon artışları, yüksek grade olgularda belirgin olarak izlenmiştir.

Myometrial invazyon derinliği ile boyanma düzeyleri ilişkisinde ise; belirteçlerin hiçbirinin istatistiksel olarak anlamlı ilişkisi gösterilemese de, invazyon

olmayan olgulara göre, >%50 invazyon izlenen olgularda cerb-B2 ve P53 ekspresyonlarının artmış olduğu tespit edilmiştir.

Lenfovasküler invazyon ile boyanma düzeyleri karşılaştırıldığında; P53 ve STK 15 ekspresyonunun lenfovasküler invazyon olan olgularda artmış olarak izlenmesi anlamlı bulunmuştur. ($p<0.01$ ve $p<0.05$)

Sonuç: PTEN nükleer ekspresyon kaybı ve β-catenin nükleer ekspresyon artışı tek tek ya da kombine olarak endometrioid tip karsinomları belirlemede tanısal olarak kullanılabilir.

P53'ün kuvvetli diffüz ekspresyonu, Cerb-B2 membranöz ekspresyonu, Kİ67 proliferasyon indeksi artışı tek tek ya da kombine olarak ve STK 15 nükleer+sitoplazmik ekspresyon artışı NE karsinomlarla ilişkilidir ve tanıda kullanılabilir.

Ayrıca p53, Kİ67 ve STK 15 belirteçleri tümör tanısı dışında; evre, grade ve lenfovasküler invazyon gibi prognostik parametrelerle de ilişkili olduğundan tümörün prognoz tahmininde de yarar sağlayabilir.

Ancak prognoz konusunda kesin yorumlar yapabilmek için; tümör tipi, evre ve derece gibi parametrelerin homojen dağılımının olduğu geniş olgu serilerinde, survi analizleriyle birlikte daha fazla inceleme yapmak gerekmektedir

İNGİLİZCE ÖZET(ABSTRACT)

Aim: Our aim is to evaluate the expression of PTEN, β-catenin, P53, cerb-B2, Kİ67 and STK 15 immunohistochemical markers in endometrial carcinoma in order to investigate their diagnostic advantage in histologic subtypes and to correlate each marker with prognostic factors like; tumor stage, tumor grade, depth of myometrial invasion and lymphovascular invasion.

Material and Method: Ninety-eight histerectomy specimens diagnosed as endometrial carcinoma, between 2008-2015 were included in our study. Sections from selected tumor blocks were stained immunohistochemically using; PTEN, β-catenin, P53, cerb-B2, Kİ67 and STK 15 antibodies. Results obtained from semi quantitative analyses were evaluated statistically.

Findings:

When histologic types and expression levels were compared, PTEN loss and β-catenin overexpression were significant in endometriod carcinomas, while P53, cerb-B2, Kİ67 and STK 15 overexpressions were significant in nonendometrioid (NE) tumors.

Also the combined use of these markers (PTEN+ β-catenin; endometrioid type and P53+cerb-B2+Kİ67; NE type) was even more significant, in the differentiation of histologic types.

There was a significant correlation between p53 and STK 15 expression in advanced stages (stages 3 and 4).

When we compared expression of markers in various grades of endometrioid type tumors; increase in Kİ67 and STK 15 expressions were prominent in high grade cases.

Even though the correlation between the expression of markers and depth of myometrial invasion was not statistically significant with any of the markers,

overexpression of cerb-B2 and p53 was detected in >%50 invasive cases, as opposed to noninvasive cases.

By comparing the expression of markers and lymphovascular invasion, we detected a significant increase of p53 and STK 15 expression in cases with lymphovascular invasion.

Conclusion: Loss of nuclear PTEN expression and β-catenin nuclear overexpression can be used as an individual or combined diagnostic marker in endometrioid type carcinoma.

Strong and diffuse expression of p53, membranous expression of cerb-B2 and increase of ki67 proliferation index as an individual or combined marker, and STK 15 nuclear+cytoplasmic overexpression as an individual marker are correlated with NE carcinomas and can be used in their diagnosis.

P53,Kİ67 and STK 15 expression levels, because of their correlation with prognostic parameters like stage, grade and lymphovascular invasion, can also be useful in estimating the prognosis.

However, to make a better estimate of prognosis; more investigations and more analyses of series with homogenous distrubition of parameters like; tumor type, stage, grade and survey analyses are required.

İÇİNDEKİLER

Önsöz……...……....I

Özet….…….....II

İngilizce Özet (Abstract)……...IV

İçindekiler……...……...VI

Şekil Dizini……..……...IX

Tablo Dizini……..……...…XIII

Simgeler ve Kısaltmalar Dizini……...XV

1. **Giriş ve Amaç……...….1**
2. **Genel Bilgiler…….....3**
   2.1. Uterus Anatomisi.....3
   2.2. Histoloji….....4
3. **Endometrial Karsinom – Epidemiyoloji ve Risk Faktörleri ……4**
   3.1. Epidemiyoloji….....4
   3.2. Risk Faktörleri.....…5
4. **Endometrial Karsinom – Patogenez ve Prekürsör Lezyonlar……..…6**
   4.1. Prekürsör Lezyonlar.....…6
      4.1.1. Endometrioid tip EK (Tip 1)… 6
      4.1.2. Nonendometrioid tip EK (Tip 2)……...…7
   4.2. Moleküler Patogenez.....…8
5. **Endometrial Karsinom – Makroskopik Yaklaşım……9**
6. **Endometrial Karinom – Mikroskopik Yaklaşım…….10**
   6.1. Histolojik Tiplerin Sınıflaması.....…10
   6.2. Evreleme.....…11
   6.3. Tümörlerden Bazılarının Histomorfolojik Özellikleri……...…12

6.3.1. Endometrioid Karsinom.....12
6.3.2. Müsinöz Adenokarsinom….....14
6.3.3. SerözKarsinom.....16
6.3.4. Berrak Hücreli Adenokrsinom….....16
6.3.5. Nöroendokrin Tümörler….....17
6.3.6. Mikst Tipte Karsinom….....17
6.3.7. İndiferansiye Karsinom….....18
6.3.8. Diferansiye Karsinom….....18
6.3.9. Karsinosarkom (MMMT)… 18
6.4. Derecelendirme….....18
6.5. Karışan Benzer Morfolojiler….....20
6.5.1. Saf Glanduler ve Papiller Paternler….....20
6.5.2. Solid+Nükleer Atipi….....21
6.5.3. İğsi Hücreli….....21
6.5.4. Berrak Hücreli….....21
7. Endometrial Karsinom-Klinikopatolojik Yaklaşım……23
7.1. Prognostik Parametreler….....23
7.1.1. Yaş….....23
7.1.2. Histolojik Tip.....24
7.1.3. HistolojikGrade….....24
7.1.4. Evre….....24
7.1.5. Myometrial İnvazyon….....24
7.1.6. Lenfovasküler İnvazyon….....26
7.1.7. İstmus-serviks Yayılımı….....26
7.1.8. Adneksial Tutulum….....26
7.1.9. Lenf Nodu Metastazı….....26
7.1.10. İntraperitoneal Yayılım….....26
7.1.11. Tümör Büyüklüğü….....27
7.1.12. Periton Sitolojisi….....27
7.1.13. Hormon Reseptör Yapısı….....27
7.1.14. DNA Ploidi….....27
7.2. İmmünhistokimyasal Prognostik ve Tanısal Belirleyiciler…..……..27

7.2.1. PTEN….....29
7.2.2. β-catenin.....…31
7.2.3. P53 tümör süpressör geni.....…32
7.2.4. Cerb-B2.....…33
7.2.5. Kİ67….....34
7.2.6. STK15 (Aurora Kinaz A) .....…34
7.3. Tedavi….....35
8. Çalışmanın Amacı……...36
9. Materyal ve Metod……..…37
9.1. Etik KurulOnayı.....…37
9.2. Olgu Seçimi.....…37
9.3. Klinikopatolojik Veriler.....…37
9.3.1. Klinik Veriler….....38
9.3.2. Histopatolojik Veriler….....38
9.4. İmmünhistokimya (İHK)… 39
9.4.1. İHK uygulama Yöntemi….....39
9.4.2. İHK-İmmüneksprezyon Değerlendirilmesi.....…41
9.4.2.1. PTEN….....41
9.4.2.2. β-catenin.....…41
9.4.2.3. P53….....41
9.4.2.4. Cerb-B2….....42
9.4.2.5. Kİ67….....43
9.4.2.6. STK 15….....44
9.5. İstatistiksel Analizler….....49
10. Bulgular……...49
10.1. Olguların Tanımlayıcı Özellikleri….....49
10.2. Histolojik Tiplerine Göre PTEN, BETA CATENİN, Cerb-B2, P53, STK 15 ve Kİ67 Boyanma Düzeylerinin Değerlendirilmesi…….53
10.2.1. PTEN….....53
10.2.2. β-catenin….....54
10.2.3. P53 Boyanma Dağılımı….....54
10.2.4. P53 Boyanma Yaygınlığı….....55

10.2.5. Cerb-B2….....56
10.2.6. Kİ67….....57
10.2.7. STK 15….....58
10.3. Histolojik Tiplerine Göre PTEN + BETA CATENİN Kombine Olarak Boyanma Düzeylerinin Değerlendirilmesi….....62
10.4. Histolojik Tiplere Göre P53+Cerb-B2+Kİ67 Kombine Olarak Boyanma Düzeylerinin Değerlendirilmesi….....63
10.5. Histolojik Gradelerine Göre PTEN, BETA CATENİN, Cerb-B2, P53, STK 15 ve Kİ67 Boyanma Düzeylerinin Değerlendirilmesi…….64
10.5.1. β-catenin, PTEN, CERB B2, P53……64
10.5.2. STK 15….....65
10.5.3. Kİ 67….....65
10.6. FİGO Evrelerine Göre PTEN, BETA CATENİN, Cerb-B2, P53, STK 15 ve Kİ67 Boyanma Düzeylerinin Değerlendirilmesi……..…69
10.6.1. PTEN, β-catenin, Cerb-B2….....69
10.6.2. P53 Dağılımı….....69
10.6.3. P53 Yaygınlık….....70
10.6.4. STK 15….....72
10.6.5. Kİ67….....72
10.7. Myometrial İnvazyon Derinliğine Göre PTEN, BETA CATENİN, Cerb-B2, P53, STK 15 ve Kİ67 Boyanma Düzeylerinin Değerlendirilmesi……..75
10.7.1. PTEN, β-catenin, P53 yaygınlık, STK 15, Kİ67…….75
10.7.2. P53 Dağılımı….....76
10.7.3. Cerb-B2….....76
10.8. Lenfovasküler İnvazyona Göre PTEN, BETA CATENİN, Cerb-B2, P53, STK 15 ve Kİ67 Boyanma Düzeylerinin Değerlendirilmesi…….79
10.8.1. PTEN, Cerb-B2, Kİ67….....79
10.8.2. β-catenin….....79
10.8.3. P53 Dağılımı….....79
10.8.4. P53 Yaygınlık….....79
10.8.5. STK 15….....81

10.9. Gradelerine Göre Skuamoz Diferensiasyon ve Mikroglanduler Patern Görülme Oranlarının Değerlendirilmesi….....84
10.10. Evrelerine Göre Skuamoz Diferensiasyon ve Mikroglanduler Patern Görülme Oranlarının Değerlendirilmesi….....84
10.11. Lenfovasküler İnvazyon Varlığına Göre Skuamoz Diferensiasyon ve Mikroglanduler Patern Görülme Oranlarının Değerlendirilmesi……..85
10.12. Myometrial İnvazyon Derinliğine Göre Skuamoz Diferensiasyon ve Mikroglanduler Patern Görülme Oranlarının Değerlendirilmesi……..86
11. Tartışma……...87
12. Bibliyografya……102

ŞEKİL DİZİNİ

Şekil 1. Uterus anatomisi….....3
Şekil 2. Uterus makroskopisi….....10
Şekil 3. Karışan morfolojiler….....22
Şekil 4. Berrak hücreli karsinom, karsinosarkom….....23
Şekil 5. PTEN fonksiyonu….....30
Şekil 6. Wnt sinyal yolu….....31
Şekil 7. PTEN immünekspresyonu….....45
Şekil 8. Beta catenin immunekspresyonu….....46
Şekil 9. Heterojen p53 immunekspresyonu….....46
Şekil 10. Diffüz p53 immunekspresyonu….....46
Şekil 11. Fokal p53 immunekspresyonu….....47
Şekil 12. Nonspesifik Cerb-B2 immunekspresyonu…….……..…47
Şekil 13. Memranöz Cerb-B2 immunekspresyonu, skor 1 ve skor 2…….....47
Şekil 14. Membranöz Cerb-B2 immunekspresyonu, skor 3…….…….....48
Şekil 15. Kİ67 nükleer immunekspresyon……...…...48
Şekil 16. STK 15 nükleer+sitoplazmik immunekspresyonu…….....48
Şekil 17. Histolojik tiplerin dağılımı……...…...52
Şekil 18. Histolojik tiplerin ve grade'lerin dağılımı……...…....52
Şekil 19. Histolojik tiplere göre PTEN boyanma düzeyleri dağılımı……...…..53
Şekil 20. Histolojik tiplere göre Beta Catenin boyanma düzeyleri dağılımı...…..….54
Şekil 21. Histolojik tiplere göre P53 boyanma dağılımı……..……...55
Şekil 22. Histolojik tiplere göre P53 (yaygınlık) boyanma düzeyleri dağılımı….....56
Şekil 23. Histolojik tiplere göre Cerb-B2 boyanma düzeyleri dağılımı…..……...57
Şekil 24. Histolojik tiplere göre Ki 67 (%) boyanma düzeyleri dağılımı..…….57
Şekil 25. Histolojik tiplere göre STK 15 boyanma düzeyleri dağılımı…...……...58
Şekil 26. Endometrioid tip olguların gradelerine göre STK 15 boyanma düzeyleri dağılımı….....65
Şekil 27. Endometrioid tip olguların gradelerine göre Ki67 (%) boyanma düeyleri dağılımı….....66

Şekil 28. Evrelerine göre olguların P53 boyanma dağılım düzeyleri……..…….69
Şekil 29. Evrelerine göre olguların P53 (yaygınlık) boyanma düzeyleri dağılımı.....70
Şekil 30. Evrelerine göre olguların STK 15 boyanma düzeyleri dağılımı…….72
Şekil 31. Lenfovasküler İnvazyon varlığına göre Beta Catenin boyanma düzeyi dağılımı….....79
Şekil 32. Lenfovasküler İnvazyon varlığına göre P53 boyanma dağılım düzeyi.....80
Şekil 33. Lenfovasküler İnvazyon varlığına göre P53 boyanma yaygınlık düzeyi....80
Şekil 34. Lenfovasküler İnvazyon varlığına göre STK 15 boyanma düzeyi dağılımı….....81

TABLO DİZİNİ

Tablo 1. Uluslararası Kanser Ajansı (IARC) Tarafından Yayınlanan Globocan 2012 Verilerine Göre Kadınlarda En Sık Görülen İlk Beş Kanserlerin Dağılımı.....….5
Tablo 2. Tip 1 ve tip 2 EK'ların moleküler özellikleri……...……..…9
Tablo 3. Patolojik evreleme……...…….12
Tablo 4. DSÖ 2014 klinik evreleme……...12
Tablo 5. Benzer morfolojide tümör tipleri….…….....20
Tablo 6. Klinik & patolojik veriler….……..…..39
Tablo 7. Çalışmada kullanılan İHK belirteçleri…….....40
Tablo 8. PTEN, β-Catenin ve p53 skorlama……...42
Tablo 9. Cerb-B2 skorlama ASCO/CAP 2013……...43
Tablo 10. Ki67 skorlama……44
Tablo 11. STK 15 skorlama……45
Tablo 12. Tanımlayıcı Özelliklerin Dağılımı…….51
Tablo 13. Histolojik Tiplerine Göre PTEN, BETA CATENİN, CERB B2, P 53, STK 15 ve Kİ67 Boyanma Düzeylerinin Değerlendirilmesi……..59
Tablo 13a.Histolojik Tiplerine Göre PTEN, BETA CATENİN, CERB B2, P 53, STK 15 ve Kİ67 Boyanma Düzeylerinin İkili Karşılaştırmaları…….62
Tablo 14. PTEN + BETA CATENİN boyanmalara ilişkin değerlendirmeler……63
Tablo 15. P53+Cerb-B2+Kİ67 boyanmalarına ilişkin değerlendirmeler……...64
Tablo 16. Endometrioid Tiplerin Gradelerine Göre PTEN, BETA CATENİN, CERB B2, P 53, STK 15 ve Kİ67 Boyanma Düzeylerinin Değerlendirilmesi……..66
Tablo 16a.Endometrioid Tipleri Gradelerine Göre PTEN, BETA CATENİN, CERB B2, P 53, STK 15 ve Kİ67 Boyanma Düzeylerinin İkili Karşılaştırmaları……68
Tablo 17. Evrelere göre tipten bağımsız p53 dağılımı……71
Tablo 18. Evrelerine Göre PTEN, BETA CATENİN, CERB B2, P 53, STK 15 ve Kİ67 Boyanma Düzeylerinin Değerlendirilmesi……73
Tablo 18a.Evrelerine Göre PTEN, BETA CATENİN, CERB B2, P 53, STK 15 ve Kİ67 Boyanma Düzeylerinin İkili Karşılaştırmaları……...75
Tablo 19. Myometrial İnvazyon Derinliklerine Göre PTEN, BETA CATENİN, CERB B2, P 53, STK 15 ve Kİ67 Boyanma Düzeylerinin Değerlendirilmesi……...76

Tablo 19a.Myometrial İnvazyon Derinliklerine Göre PTEN, BETA CATENİN, CERB B2, P 53, STK 15 ve Kİ67 Boyanma Düzeylerinin İkili Karşılaştırmaları….78
Tablo 20. Lenfovasküler İnvazyon Varlığına Göre PTEN, BETA CATENİN, CERB B2, P 53, STK 15 ve Kİ67 Boyanma Düzeylerinin Değerlendirilmesi……..82
Tablo 21. Gradelerine Göre Skuamoz Diferensiasyon ve Mikroglanduler Patern Görülme Oranlarının Değerlendirilmesi…….84
Tablo 22. Evrelerine Göre Skuamoz Diferensiasyon ve Mikroglanduler Patern Görülme Oranlarının Değerlendirilmesi…….85
Tablo 23. Lenfovasküler İnvazyon Varlığına Göre Skuamoz Diferensiasyon ve Mikroglanduler Patern Görülme Oranlarının Değerlendirilmesi……85
Tablo 24. Myometrial İnvazyon Derinliğine Göre Skuamoz Diferensiasyon ve Mikroglanduler Patern Görülme Oranlarının Değerlendirilmesi……86

SİMGELER VE KISALTMALAR DİZİNİ

β: Beta

&: Ve

EK: Endometrial karsinom

İHK: İmmünohistokimya

NE: Nonendometrioid

ER: Östrojen reseptörü

DSÖ: Dünya sağlık örgütü

EIN: endometrial intraepitelyal neoplazi

SEIK: Seröz endometrial intraepitelyal karsinom

MSI: Mikrosatellit instabilite

TNM: Tumor nodal metastasis

FİGO: İnternational Federation of Gynecology and Obstetrics

AJCC: American joint commeties on cancer

MGH: Mikroglanduler hiperplazi

PAS: Periodic asid shiff

MMMT: Malign mullerian mixed tumor

M: Mikst Karsinom

MELF: Mikrokistik Elonge ve Fragmante

FİSH: Floresan İn Situ Hibridizasyon

H&E: Hematoksilen ve Eosin

1.GİRİŞ VE AMAÇ

Dünya genelinde olduğu gibi Türkiye'de de sağlık bakanlığının kanserle savaş daire başkanlığının son yayınlanan verilerine göre; endometrium kanseri, kadınlarda akciğer, meme ve bağırsak kanserlerinden sonra dördüncü sırada yer almaktadır. Kadın genital sistemi içerisinde ise en sık görülen malignitedir.[1]

Endometrial karsinomlar ilk kez Bokhman tarafından tip1 endometrioid (ER ilişkili) ve Tip2 nonendometrioid (ER ilişkisiz) olmak üzere 2 geniş gruba ayrılmıştır.[2, 3]Bu iki grubun tanısal olarak birbirlerinden ayırt edilmesi ve prognozlarının belirlenmesi, doğru tedavi stratejisi ve sağ kalım süresini öngörebileceğinden yaşamsal önem taşımaktadır.[4, 5]Bu amaçla bir takım morfolojik kriterler, moleküler ve immünhistokimyasal belirteçler geliştirilmiş ve patolojik prognostik parametreler belirlenmiştir.[6]

Moleküler karsinogenezi incelediğimizde, endometrioid ve NE karsinomların birbirlerinden farklı gen mutasyonları içerdikleri ve farklı genetik alterasyonlarla ilişkili oldukları, literatürde yapılan çalışmalarda izlenmektedir. Moleküler profilde; endometrioid karsinomlar; PTEN, β-catenin ve/veya K–ras gen mutasyonları ve mikrosatellit instabilite ile karakterize olurken, NE karsinomların; p53 gen mutasyonu, cerb-B2 overekspresyonu, p16 gen inaktivasyonu, STK 15 amplifikasyonu gibi genetik alterasyonlar ile ilişkili olduğu izlenmektedir.[7, 8]

Bu farklı moleküler profilleri öngörmek, dolayısı ile tip1 ve tip2 karsinomları ayırt etmek için; uygulaması zahmetli, zor ve pahalı yöntemler olan moleküler testler dışında, son yıllarda daha pratik ve kolay olan immünhistokimyasal teknikler geliştirilmiş ve kullanımının yarar sağladığı görülmüştür.

Hastaların prognoz ve sağkalımına etki eden değişkenler ise esas olarak tümörün makroskopik ve mikroskopik yapısına bağlıdır. Tümörün histolojik tipi, histolojik grade'i, myometrial invazyon düzeyi, evresi, servikal yayılımı, lenf nodu tutulumu, batına veya adnekslere yayılımı, boyutu, lenfovasküler invazyonu ve hastanın yaşı klinik-patolojik prognostik değişkenler olarak belirlenmiştir.[9] Bu kabul görmüş

parametrelerin yanında son yıllarda yine –moleküler profilde olduğu gibi- immünhistokimyasal çalışmalar değer kazanmaya başlamıştır.[10]

Sonuç olarak bu genetik alterasyonları öngörebilecek histomorfolojik değişikliklerin ve patolojik prognostik parametrelerin, bu mutasyonları destekleyecek immünohistokimyasal belirteçlerle birlikte değerlendirilmesi; endometrial karsinomlarda tanı ve prognozu saptamamızda yarar sağlayabilir, böylece kullanılacak tedavi yöntemini ve teropatik ajanları belirlemede de yardımcı olabilir.

Biz de bu çalışmamızda literatür ışığında tespit ettiğimiz PTEN, β-catenin, Cerb-B2, p53, ki67 ve STK 15 immünohistokimyasal belirteçlerini kullanarak, bu belirteçlerin farklı histolojik alt tiplerdeki durumunun tanısal değerini ve patolojik prognostik parametrelerle ilişkisini tespit etmeyi amaçladık.

2.GENEL BİLGİLER

2.1 Uterus Anatomisi

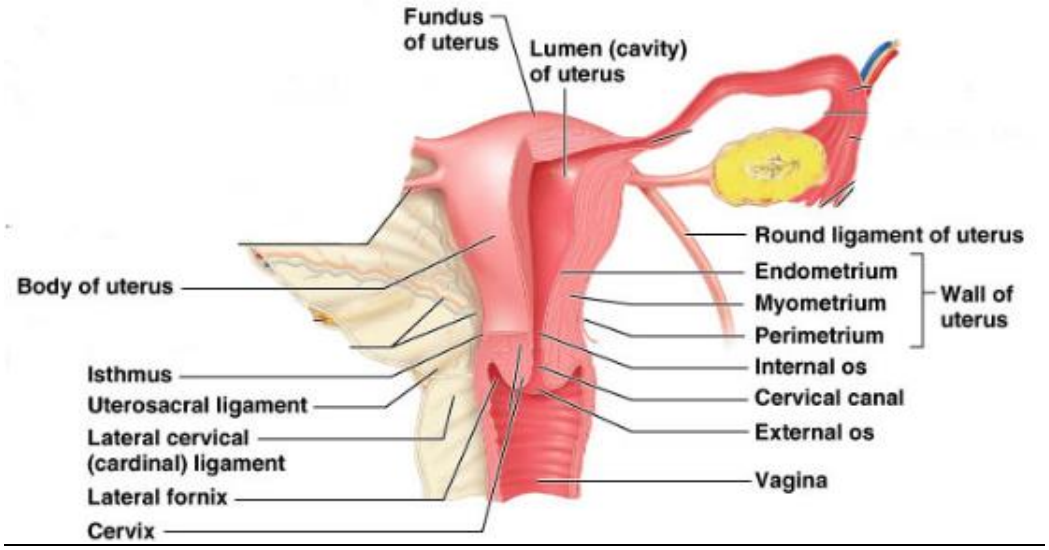

Şekil 1. Uterus anatomisi[11]

Pelvis boşluğunda, mesanenin arkasında, rektumun önünde ve vaginanın üzerinde yer alan kas dokusu ağırlıklı içi boş bir organ olan uterusun boyutları yaş ve hormonal duruma göre farklılık göstermektedir. Erişkin nulliparlarda 7-8 cm uzunluğunda, 5-7 cm genişliğinde, 2-3 cm kalınlığındadır.[12, 13]

Uterus, anatomik olarak korpus ve serviks olmak üzere iki bölümde incelenir.[14, 15] Fundus, uterusun en üst kısmı olup tuba uterinaların uterusa açıldıkları seviyenin üzerinde kalan bölümüdür. Korpus, tuba uterinaların uterusa açıldıkları seviyeden istmusa kadar uzanır. İstmus yaklaşık 1 cm uzunlukta olup serviks ile korpus arasında kalan bölümdür. Silindirik inferior üçte birlik kısım serviks adını alır. Servikal kanalın uterus kavitesine açılan kısmı internal os, vaginaya açılan kısmı ise eksternal os adını alır (Şekil 1).

Uterusu yerinde tutan beş adet bağ bulunmaktadır. Ligamentum latum uteri, (broad ligament) uterusu pelvis yan duvarlarına bağlayıp parietal periton ile devam eder. Ligamentum rotundum (ligamentum teres uteri) uterustan başlayıp inguinal kanal yolu ile labium majusa tutunur. Ligamentum kardinale (Mackenrodt bağı) serviks ve vaginanın üst kısmını pelvis lateral duvarlarına bağlar. Ligamentum

uterosakrale serviks ile sakrum üzerindeki fasya arasına uzanan fibromüsküler dokudur. Ligamentum puboservikale uterusu alttan destekler.

Uterus internal iliak arterlerin dalı olan uterin arterlerle beslenir.

Uterin venler, uterin arterler boyunca uzanarak internal iliak venlere dökülür.

Uterusun orta ve alt kısımlarının lenfleri, broad ligament aracılığıyla pelvik lenf nodlarına gitmektedir. Uterus fundusunun lenfatik drenajı broad ligament aracılığıyla eksternal iliak ve inguinal lenf nodlarına ulaşmaktadır.[14, 15]

2.2. Histoloji

Korpus uteri histolojik olarak üç tabakadan oluşur. Bu tabakalar sırasıyla içten dışa doğru; endometrium, myometrium ve serozadır.[16]

Endometrial mukoza; glandlar ve stromadan oluşur. Derin yerleşimli bazal tabaka ve yüzeyel yerleşimli fonksiyonel tabaka olmak üzere ikiye ayrılır. Bazal tabaka; menstrüasyon sonrası endometriumun rejenerasyonundan sorumlu rezerv tabakasıdır, zayıf proliferatif glandlar ve iğsi stromadan oluşur. Fonksiyonel tabaka; kompakt tabaka (yüzey kısmı) ve spongioz tabaka (bazale yakın kısım) olmak üzere iki tabakaya ayrılır. Stroma, başlıca menstrüel siklus boyunca görünümü değişen endometrial stromal hücreler, ve spiral arteriollerden oluşur. Diğer komponentler; T lenfosit ve makrofajlardan oluşan stromal granülositler ve lipit içeren değişken stromal köpüksü hücrelerdir.[17]

3. ENDOMETRİAL KARSİNOM - EPİDEMİYOLOJİ ve RİSK FAKTÖRLERİ

3.1. Epidemiyoloji

EK gelişmiş ülkelerde kadınlarda meme, kolorektal ve akciğer kanserinden sonra dördüncü sıklıkta görülmekle birlikte, (Tablo 1) kadın genital sistem tümörleri arasında ilk sıradadır. 2011 yılında dünya genelinde %70-80'i endometrioid tip

olmak üzere 288 000 yeni olgu tanı almıştır.[18] En yüksek oranda görüldüğü ülkeler Kuzey Amerika ve Avrupa'dır.

Sağlık Bakanlığı Kanserle Savaş Daire Başkanlığı'nın 2011 yılında yayınlanan verilerine göre EK nedeniyle standart ölüm hızı 1,22 olarak hesaplanmıştır.

Tablo1. Uluslararası Kanser Ajansı (IARC) Tarafından Yayınlanan Globocan 2012 Verilerine Göre Kadınlarda En Sık Görülen İlk Beş Kanserlerin Dağılımı

	Türkiye*	Dünya	IARC'a üye 24	AB (28 ülke)	ABD
1	Meme	Meme	Meme	Meme	Meme
2	Tiroid	Kolorektal	Kolorektal	Kolorektal	Akciğer
3	Kolorektal	Uterus serviksi	Akciğer	Akciğer	Kolorektal
4	Uterus korpusu	Akciğer	Uterus serviksi	Uterus korpusu	Tiroid
5	Mide	Uterus korpusu	Uterus korpusu	Uterus serviksi	Uterus

* Türkiye Birleşik Veri Tabanı, 2011

3.2. Risk Faktörleri

Hormon sitimülasyonu:

Östrojen kullananlarda EK riski, kullanmayanlara göre, 3-4 kat yüksektir. Östrojen tedavisine progesteron eklemek (kombine oral kontraseptif kullanımı) EK riskini azaltır.[19, 20]

Obezite

Periferik yağ dokuda androjenden dönüşen östrojenin endometrial dokudaki etkisi sonucu risk artar.[20]

Diyabet

Diyabetik hastalarda serumda östrojen seviyeleri yüksektir.[20]

Erken menarş, geç menapoz

Menarş yaşı arttıkça kanser riski azalır.52 yaşından sonra menapoza giren kadınlarda riskin 2 kat yükseldiği bildirilmiştir.[20]

Nulliparite

Yapılan epidemiyolojik çalışmalarda doğum yapmamış kadınlarda EK riskinin arttığı gösterilmiştir.[20]

Sigara

Postmenapozal dönemde sigara kullanımının bazı çalışmalara göre EK riskini azalttığı gösterilmiştir, ancak bu ilişkinin nedeni halen net değildir.

Beslenme

Son yıllarda yapılan çalışmalarda yüksek kalori içeren gıdalar (et, yumurta, süt, yağ, vb…) ile beslenmenin riski arttırdığı gösterilmiştir.[20]

4. ENDOMETRİAL KARSİNOM – PATOGENEZ ve PREKÜRSÖR LEZYONLAR

Endometriyal karsinomlar ilk kez 1983 yılında Bokhman tarafından tanımlanan, günümüzde halen geçerliliğini koruyan iki farklı gelişim yolağı (dualistik model) ve tip1 endometrioid, tip 2 NE olmak üzere iki ayrı alt tipte incelenir.[21]

4.1. Prekürsör Lezyonlar

4.1.1 Endometrioid tip EK (tip 1)

Yaşamın 5. dekadında en yüksek seviyede izlenir. Diğer tüm histolojik alt tiplere göre relatif olarak daha iyi prognozludur. Karşılanmamış östrojen etkisi ile ilişkilidir.

Prekürsör lezyonu atipik hiperplazi (endometrial intraepitelyal neoplazi, EİN) olarak tanımlanmıştır.[12, 17, 22, 23]

Günümüzde DSÖ (Dünya Sağlık Örgütü) ve Uluslararası Jinekopatologlar Birliği 'International Society of Gynecological Pathologists' (ISGP) tarafından kabul edilen hiperplazi sınıflaması kullanılmaktadır. Bu sınıflamaya göre hiperplaziler

sitolojik ve nükleer özelliklerine göre atipisiz ve atipili (EIN) olmak üzere sınıflandırılmıştır.[18]

Sitolojik atipisi olmayan hiperplazilerin karsinoma ilerleme riski 3-4 kat artmışken, atipisi olanlarda bu risk 14 kat artmış olarak izlenir.[18] Atipik hiperplazilerin iyi diferansiye EKlardan ayırımında[22, 23] ise öncelikle yardımcı olan stromal reaksiyon ve stromal invazyondur. Stromal invazyonu gösteren üç kriter vardır; **1)** Dezmoplastik yanıt, **2)** Sırt sırta veren bez yapıları (yer yer kribriform pattern oluşturan), **3)** Yaygın papiller pattern.[22]

4.1.2. Nonendometrioid tip EK (tip 2)

Yaşamın 6. dekadında en yüksek seviyede izlenir. Diğer tüm histolojik alt tiplere göre daha kötü prognozludur. Östrojen stimülasyonuna bağlı olmadan tipik olarak endometrial atrofi zemininden gelişir.

Tip 2 EKların sık görülen prototipi olan seröz karsinomun prekürsörü seröz endometrial intraepitelyal karsinomdur (SEİK). SEİK, stromaya invazyon olmaksızın atrofik endometrium ya da endometrial polip yüzeyini ve bezlerini döşeyen hücrelerde seröz karsinoma benzer morfolojik değişiklerle karakterizedir. Yüzeyde sıklıkla hafif papiller bir görünüm vardır ve nükleuslarda belirgin atipi, bazı hücrelerde hiperkromatik nükleusla beraber kabara çivisi morfolojisi vardır. Genişlemiş olan nükleusların granüler veya veziküle kromatin yapısı vardır ve sıklıkla genişlemiş eozinofilik nükleollere sahiptirler. Atipik de dahil olmak üzere sayısız mitotik figür bulunur. [24]

Seröz karsinomun erken stromal invazyonu ve SEİK'un histomorfolojik ayrımı çoğunlukla mümkün olmadığından bu lezyonlarda "minimal uterin seröz karsinom" tanımının kullanılması önerilmiştir.[18] Klinik olarak bu lezyonlar invaziv seröz karsinoma benzer öneme sahiptir.[25-28]

4.2. Moleküler Patogenez

Literatürde geçerliliği kabul edilmiş farklı kaynaklara göre (Bokhman sınıflaması, DSÖ, Kanser Genom Atlası gibi) EK'un iki varyantı (endometrioid; tip1 ve nonendometrioid; tip2) moleküler özellikleri ve gen ekspresyon profilleri açısından da birbirlerinden farklılık gösterir.[29, 30](Tablo 2).

Endometrioid karsinomda (tip 1); normal endometrium hücrelerinin endometrioid karsinoma transformasyonunda mikrosatellit instabilite (MSI),[30, 31] PTEN,[32, 33]K-RAS,[34] PIK3CA ve β-catenin genlerindeki mutasyonları içeren 5 farklı moleküler değişiklik vardır.[35] Bununla beraber NE karsinomda (Tip 2); p 53 mutasyonu, p16 ve E-kaderin inaktivasyonu, Cerb-B2 amplifikasyonu, heterozigosite kaybı ve mitotik döngüyü düzenlemede yer alan bazı genlerdeki moleküler değişiklikler (STK15, Kİ67) neoplastik transformasyona yol açan nedenlerdir.[24, 36].

Tip 1 karsinomlardaki moleküler değişikliklerin bazı olgularda tip 2 karsinomlarda da saptanması, tip 2 karsinomların iki farklı yolaktan gelişebileceğini göstermektedir: **(1)** de novo, p53 mutasyon yolu ile, bazı gen loküslerinde heterozigosite kaybı ve diğer gen değişiklikleri ile; ya da **(2)** önceden var olan endometrioid (tip 1) karsinomdan dediferansiyasyon yolu ile. Bu hipotez endometrioid ve NE karsinomun klinikopatolojik ve moleküler özelliklerinin bir arada bulunduğu durumları açıklar niteliktedir.

Bu moleküler değişikliklerin klinik ve prognostik önemleri tam olarak anlaşılmış olmasa da; MSI, PTEN ve β-catenin gen mutasyonlarının daha iyi klinik gidiş ile birlikteliği birçok çalışma ile kanıtlanmıştır.[23]

Tablo 2. Tip 1 ve tip 2 EK'ların moleküler özellikleri[2]

	TİP 1 ENDOMETRİOİD(%)	TİP 2 NE(%)
MSI	20-40	0-5
PTEN mutasyonu	35-50	10
K-RAS mutasyonu	15-30	0-5
PIK3CA mutasyonu	30	5
β-catenin/CTNNB1 mutasyonu	25-40	0-5
P53 alterasyonları	10-20	90
P16 inaktivasyonu	10	40
E-kaderin inaktivasyonu	10-20	80-90
Cerb-B2 amplifikasyonu	2,5	26
Siklin D1 ve **E** amplifikasyonu	2-5	26-42

5. ENDOMETRİAL KARSİNOM – MAKROSKOPİK YAKLAŞIM

Endometrial karsinomlar genellikle uterin korpus yerleşimlidir. Sıklıkla posterior duvarda, tek dominant bir kitle şeklinde izlenir. Makroskopik görünümleri diffüz ya da fokal, ülsere, ekzofitik ya da nodüler olabilir.[37]

En sık morfolojisi; yüzeyi ülsere, ekzofitik büyüme paterninde, bazen de myometriuma doğru uzandığı izlenebilen beyaz renkli infiltre kitle şeklindedir. Uterus büyümüş olarak görülebilir.[18] Kötü diferansiye olanlarda fokal hemoraji ve nekroz yaygındır.(Şekil 2). Sıklıkla hiperplazi veya polip eşlik eder.[38]

Şekil 2. Uterus Makroskopisi (Uterin kavitede noduler, solid, kanamalı kitle)

6. ENDOMETRİAL KARSİNOM – MiKROSKOPİK YAKLAŞIM

6.1. Epitelyal Tümörlerin Sınıflaması

DSÖ 2013[18]

Epitelyal Tümörler

A. Endometrioid adenokarsinom

- Sekretuar
- Villoglandüler
- Skuamöz diferansiyasyon

B. Müsinöz karsinom

C. Seröz endometrial intraepitelyal karsinom

D. Seröz karsinom

E. Berrak hücreli karsinom

F. Nöroendokrin tümörler

- Düşük dereceli nöroendokrin tümör

  Karsinoid tümör

- Yüksek dereceli nöroendokrin karsinom

  Küçük hücreli nöroendokrin karsinom

  Büyük hücreli nöroendokrin karsinom

G. Mikst hücreli adenokarsinom

H. İndiferansiye karsinom

I. Dediferansiye karsinom

Mikst Epitelyal ve Mezenkimal Tümörler

A. Adenomyom

B. Atipik polipoid adenomyom

C. Adenofibrom

D. Adenosarkom

E. Karsinosarkom

6.2. Evreleme

Klinik evreleme TNM (Tümör-Nodül-Metastaz) ve FIGO (İnternational Federation of Gynecology and Obstetrics) sınıflamasına göre yapılır. (Tablo 3 ve 4).

Tablo 3. Patolojik evreleme[18]

American joint commeties on cancer (AJCC) 2011, Internationel Union against cancer 2009

TNM	FİGO	
Tx		Primer tümör tespit edilemiyor
T0		Primer tümör bulunmuyor
Tis	**0**	Karsinoma in situ (Preinvaziv karsinom)
T1	**I**	Tümör korpusa sınırlı
T1a	**IA**	Tümör endometriuma sınırlı, Tümör ½ den az invazyon gösteriyor
T1b	**IB**	Tümör ½ den fazla invazyon gösteriyor
T2	**II**	Servikal stromal invazyon mevcut ancak uterusu aşmamış
T3 ve/veya N1	**III**	Lokal ve/veya rejyonel yayılım
T3a	**IIIA**	Tümor serozayı ve/veya adneksi tutmuş (direk invazyon veya metastaz ile) ve/veya periton sıvısında tümör hücrelerinin bulunması
T3b	**IIIB**	Vajinal tutulum (direk invazyon veya metastaz ile)
N1	**IIIC**	Pelvik ve/veya para-aortik lenf nodlarına metastaz
	IIIC1	Pelvik lenf nodlarına metastaz
N2	**IIIC2**	Para-aortik lenf nodlarına metastaz
T4	**IVA**	Mesane ve/veya kolon mukoza invazyonu
M1	**IVB**	Uzak metastaz (Vajina, pelvik seroza, adneks hariç)

Tablo 4. DSÖ 2014 klinik evreleme

KLİNİK EVRE	
EVRE IA: T1a, N0, M0	EVRE IB: T1b, N0, M0
EVRE II: T2, N0, M0	EVRE III A: T3a, N0, M0
EVRE III B:T3b, N0, M0	EVRE III C: T1-T2-T3, N1,N2,M0
EVRE III C1: T1-T2-T3, N1,M0	EVRE III C2: T1-T2-T3, N2,M0
EVRE IVA:T4, N0-N1,M0	EVRE IV B: T1-4, N0-1, M1

6.3. Tümörlerden Bazılarının Histomorfolojik Özellikleri

6.3.1 Endometrioid karsinom

Endometrial karsinomun en sık görülen tipidir. Proliferatif fazdaki endometriuma benzediğinden dolayı "endometrioid" olarak adlandırılır.[18] Çoğu endometrioid karsinom, malign kolumnar epitelyal hücrelerle döşeli, histolojik olarak iyi diferansiye bez yapıları ile karakterizedir. Tümörü değerlendirirken 3 önemli parametreye dikkat edilmelidir:

1. Bez yapıları

2. Nükleer atipi derecesi

3. NE hücresel diferansiasyon.[39]

Endometrioid karsinomlarda malign bez yapıları normal proliferatif faz endometriuma benzer ancak;

- Birleşme eğiliminde kribriform büyüme
- Bezler arası stromanın kaybı ya da ileri derecede azalması
- Villoglanduler yapılar
- Atipik hiperplaziyi aşan malign nükleer özellikler, adenokarsinomu destekler.

Neoplastik bezler, normale göre daha büyük ve düzensizdir.

- Bez yapıları arasında epitelyal köprüler (stromal desteği olmayan),
- Bez lumenlerinde nükleer debris ve polimorfonükleer lökositlerin varlığı,
- Nükleer polarizasyon kaybı,
- Nükleusların yuvarlaklaşıp, nukleollerin belirginleşmesi,

- Bezler arası stromada desmoplazi, gibi diğer özellikler de adenokarsinom lehinedir.[16, 18]

Endometrioid karsinom varyantları

Sekretuar Varyant

Sekretuar endometriuma benzer subnükleer ya da supranükleer sitoplazmik glikojen vakuolü içeren kolumnar hücrelerle döşeli bezlerden oluşur. Genellikle minimal nükleer atipi gösterir. Karsinom tanısı bezlerin sırt sırta vermesi ve yer yer kribriform paterninin bulunması ile konur.[18] Prognozu oldukça iyidir. Berrak hücreli karsinomdan ayrımı önemlidir.[12, 40]

Villoglandüler Varyant

Sık görülen endometrioid adenokarsinom varyantıdır.[18] İnce santral korları bulunan çok sayıda uzun villöz yapı içerir. Villusları döşeyen hücreler bazal membrana dik olarak sıralanır.[18] Papiller paternde gelişen seröz ve berrak hücreli adenokarsinoma göre nükleer derecesi daha düşüktür. Seröz karsinomda görülen epitelyal tomurcuklanmalar izlenmez. Mitotik aktivite değişkendir. Myometrial invazyon genellikle yüzeyeldir.[41]

Skuamöz Diferansiyasyon Gösteren Varyant

Yaklaşık %10-25 endometrioid karsinomda skuamöz diferansiyasyon odağı mevcuttur. Skuamöz diferansiyasyonun tanınması, skuamöz elemanları solid komponent olarak kabul ederek endometrioid karsinomun derecesini arttırmamak açısından önemlidir.[18]

<u>Skuamoz diferansiyasyon nasıl tanınır?</u>

Skuamoz hücreler; geniş, poligonal şekilli, yoğun eosinofilik sitoplazmalı, sitoplazmik sınırları belirgin olup, intersellüler köprüleşme görülen hücrelerdir. Keratin formasyonu sıktır.[12]

6.3.2. Müsinöz Adenokarsinom

Endoserviksin müsinöz karsinomuna benzer görünümde olan, EKların %1-9'unu oluşturan tipidir.[42] Tümör; nükleusları bazalde yerleşen, minimal stratifiye kolumnar hücreler ile döşeli, sıklıkla lümeninde nötrofiller ve müsin gölleri izlenen villoglanduler paternde izlenir.[12]

Hem endometrioid ve hem de berrak hücreli karsinomda bol miktarda intralüminal müsin görülebilir.[17] Müsinöz karsinom tanısı için tümörde, yarıdan fazla (>%50) hücre, PAS pozitif, diyastaza dirençli intrasitoplazmik müsin içermelidir.

Düşük dereceli ve minimal invaziv olma eğilimindedir. Prognoz çok iyidir.[18]

Ayırıcı tanıda endoserviksin primer müsinöz adenokarsinomu önemlidir. Endometrial karsinomda vimentin (+), ER (+), CEA (-) iken, endoservikal adenokarsinomda bu bulguların tam aksi izlenir.[17]

Mikroglandular diferansiyasyon gösteren varyant:

Bu varyant literatürede farklı alt tiplendirmelerde karşımıza çıkmaktadır; bazı yayınlara göre mikroglanduler morfoloji endometrioid karsinomun bir varyantı olarak belirtilmiş,[43] farklı yayınlarda müsinöz adenokarsinomun alt tipi,[44] veya endometriod karsinomlarda görülen bir diferansiyasyon olarak belirtilmiştir.[43, 45]

Her durumda mikroglandular morfoloji görülen olgularda prognoz, endometriod ve müsinöz karsinomlardan farklı değildir, ancak ayırıcı tanıda serviksin mikroglandüler hiperplazisinin (MGH) bazı atipik formları (solid, kribriform, retiküler, psödoinfiltratif patern, taşlı yüzük hücre vb…) ile ayırt etmek önemlidir.[46, 47] Bu konuda hasta yaşı ve menapoz durumu oldukça yardımcı olabilir; MGH hormon tedavisi almayan, postmenapozal,yaşlı hastalarda çok nadir görülür.[43]

6.3.3. Seröz karsinom

Tip 2 EK'dur.[48] En sık ileri yaşta, multipar, sigara kullanımı, meme kanseri ve /veya tamoksifen kullanımı öyküsü olan kadınlarda inaktif ya da atrofik endometriumdan gelişir.[49]

Genellikle overin seröz karsinomuna benzer papiller paternde görülebileceği gibi solid ve/veya glandüler paternde de görülebilir. Sıklıkla kompleks, geniş, kaba fibrovasküler koru döşeyen pleomorfik, belirgin atipi sergileyen epitelyal hücrelerden oluşur. Tümörü seröz karsinom olarak adlandırmak için belirgin nükleer atipi her zaman gereklidir. Mitoz sıktır ve atipik mitozlar içerir.

%30-50 oranında psammom cisimcikleri görülebilir, ancak psammom cisimleri seröz tip karsinoma özgü bir bulgu değildir, nadiren endometrioid adenokarsinomlarda da görülür.[17, 18]

Seröz karsinomun, derin myometrial ve yaygın lenfatik invazyon yapma eğilimi vardır ve genellikle tanı anında ekstrauterin yayılım izlenen kötü prognozlu agresif bir tümördür. Tanım olarak yüksek dereceli karsinomdur, derecelendirme yapılmaz. Seröz karsinomda sekonder ve tersiyer papiller yapılar ve bu yapılardan dökülen hücreler görülür. Hücreler bazal membrana dik yerleşimli değildir ve daha yuvarlak şekillidir. Nükleus sıklıkla apikal yerleşimli olup büyük eozinofilik nukleol içerir.[17, 21]

Uterusun seröz karsinomu; uterusun endometrioid adenokarsinomu ya da overin seröz karsinomuyla eş zamanlı olabilir. Endometrial polip şeklinde veya tamamen mukoza içerisinde sınırlı olabilir.[50]

6.3.4. Berrak hücreli adenokarsinom

Tip 2 EK'dur, daha yaşlı hastalarda ve sıklıkla ileri evrede teşhis edilir.[51]

Berrak hücreli adenokarsinom solid, tubulokistik ve papiller paternde ya da bu paternlerin kombinasyonları şeklinde yapılar oluşturan bir tümördür. Solid patern eozinofilik hücrelerle karışık şeffaf; geniş berrak sitoplazmalı, sitoplazma sınırları

belirgin genellikle bol miktarda glikojen içeren hücre kümelerinden oluşur.[18] Papiller, tübüler ve kistik patern ise dominant olarak kabara çivisi görünümünde hücreler ve arada şeffaf ve eozinofilik hücreleri içerir. Belirgin nükleer atipi her zaman mevcuttur (Şekil 4). Mitotik aktivite yüksektir, anormal mitozlar görülür. Papiller alanlarda psammom cisimcikleri görülebilir.[18, 52, 53]

Sıklıkla yüksek dereceli, derin invazyon yapma eğiliminde olup agresif gidişlidir.[52]

6.3.5. Nöroendokrin tümörler

EKların <%1'ini oluşturan, nadir görülen tümörlerdir. Endometrioid adenokarsinomla birlikte olabilir veya mikst müllerian tümörün bir komponenti olabilir. Histomorfolojik olarak diğer organların küçük hücreli karsinomları ile benzer görünümdedir.[18]

Küçük hücreli nöroendokrin karsinomlar; dar sitoplazmalı, kaba kromatinli, ovoid, zayıf koheziv hücrelerden oluşur. Nekroz, apopitotik cisimler ve mitoz sıktır. Tümörün büyüme paterni diffüz, trabeküler, yuvalar halinde ya da rozet benzeri yapılar oluşturarak çok çeşitli görülebilir.

Büyük hücreli nöroendokrin karsinomlar; iyi sınırlı yuvalar, periferde palizatlaşan trabeküller ve kordlar şeklinde karakterizedir. Tümör hücreleri veziküler ya da hiperkromatik nükleuslu, nükleolü belirgin büyük ve poligonal şekillidir. Geniş coğrafik nekroz ve yüksek mitotik aktivite izlenir.[18]

6.3.6. Mikst tipte karsinom

Endometrial karsinomun iki ya da daha fazla tümör tipinin kombinasyonu şeklinde görülmesi mikst karsinom olarak tanımlanır. Tip 1 (endometrioid) ve tip 2 (NE) karsinom karışımından oluşur. Bu tanı için minor komponent, tümör hacminin %5 ya da daha fazlasını oluşturmalıdır.[18]

%25 ya da daha fazla oranda seröz komponent içeren mikst endometrioid-seröz karsinomlar, pür seröz karsinom gibi davranır.[54]

6.3.7. İndiferansiye karsinom

Diferansiyasyon göstermeyen malign epitelyal neoplazm. Nadir olarak %1-2 oranında görülür. Lynch sendromu ile ilişkili olabileceği düşünülmüştür.[18]

Tümör tabakalar halinde; nükleer kromatini kaba, küçük-orta büyüklükte, tek tek duran hücrelerden oluşur. Yuvalanma, trabeküler patern ya da gland formasyonu izlenmez. Mitoz sıktır. Monomorfik tümör zemininde pleomorfik hücreler görülebilir.[18]

6.3.8. Dediferansiye karsinom

İndiferansiye karsinom ile FİGO grade 1 ya da 2 EK'un birlikte görülmesi. İndiferansiye karsinomların %40'ında bu birliktelik saptanmıştır.[18]

6.3.9 Karsinosarkom (MMMT)

Yüksek dereceli sarkomatöz ve karsinomatöz elemanlar içeren bifazik tümördür. Mezenkimal ve epitelyal elemenlardan herhangi birisi dominant olabilir.
2 komponent çoğunlukla birbirinden keskin sınırlarla ayrılmıştır. Epitel genelde endometriod ya da seröz tiptedir. Mezenkimal kompartman yüksek dereceli nonspesifik sarkom alanları içerir ve %50'sinde heterelog elemanlar izlenir.[18]
(Şekil 4)

6.4. Derecelendirme

Tümörün diferansiyasyon derecesi "grade" olarak da bilinmektedir. Endometrial karsinomlarda önemli bir prognostik göstergedir.[18] Derecelendirme histolojik ve nükleer özelliklere göre yapılır. Histolojik grade solid alanların varlığına göre belirlenir. Nükleer grade ise nükleusun boyutu ve şekli, kromatin dağılımı ve nükleolusun boyutuna göre yapılır.[12] EK'ların derecelendirilmesi aşağıda verilmiştir.[18]

Yapısal Derecelendirme:

Tümörün iyi diferansiye bez yapıları dışında içerdiği solid alanların oranına göre yapılır.

- Grade 1: Tümörün %5'ini aşmayan solid alan varlığı.
- Grade 2: Tümörün %6-50'sini kapsayan solid alan varlığı.
- Grade 3:Tümörün %50'sinden fazla solid alan varlığı.

Nükleer Derecelendirme:

- Grade 1: Nükleus oval, hafif büyük, ince dağınık kromatin.
- Grade 2: Evre 1 ve evre 3 arası nükleer özelliklere sahiptir.
- Grade 3: Nükleus belirgin büyük, pleomorfik, düzensiz kaba kromatin ve belirgin eozinofilik nükleol.

Skuamöz diferansiasyon alanları ya da morüler elementler (sitoplazmik sınırları belirgin olmayan, belirgin keratinizasyon göstermeyen hücrelerin sıklıkla yuvarlak kontürlü tabaka benzeri proliferasyonu) solid tümör alanı olarak sayılmamalıdır.[38] Yapısal derece belirgin nükleer atipi (nükleer grade 3) varlığında bir derece arttırılır[12]. **Seröz adenokarsinom ve berrak hücreli adenokarsinomlarda derece verilmez.**[38] Yapısal ve nükleer derece belirgin uyumsuzluk gösteriyorsa seröz karsinom akla gelmelidir. Aynı tümörün içinde belirgin yapısal derece farklılıkları görülebilir.[12]

6.5. Karışan Benzer Morfolojiler (Tablo 5, şekil 3 ve 4)

Tablo.5 Benzer morfolojide tümör tipleri

MORFOLOJİ	TÜMÖR TİPİ
Saf glanduler	G1 endometrioid, Glanduler seröz karsinom
Papiller	Papiller endometrioid, Seröz karsinom
Solid + nükleer atipi	Solid seröz, G3 endometrioid karsinom İndiferansiye, Nöroendokrin karsinom
İğsi hücreli	İğsi hücreli endometrioid karsinom, MMMT
Berrak hücreli karsinom,	Berrak hücreler içeren endometrioid Berrak hücreler içeren seröz karsinom, Berrak hücreli karsinom
Müsin içeren	Müsinöz özellikte endometrioid karsinom, Endoservikal karsinom

Joseph Rabban MD MPH Associate Professor Pathology Department Pathology Department

6.5.1. Saf glanduler ve papiller paternler

°Arkitektürel ve nükleer derecesi düşük ► *G1 endometrioid; glanduler / papiller-villoglanduler*

°Arkitektürel derece düşük, nükleer derece yüksek ► *Seröz papiller / Psödoglandüler*

6.5.2. Solid + nükleer atipi

°Kolumnar, polarize hücreler, fokal tubuler-glandüler alanlar, skuamoz diferansiyasyon, hiperplazi ► *G3 endometriod*

°Papiller patern, yarıklanma alanları, çentikli bizar ve pleomorfik nükleus, papiller tomurcuklanma izlenen lenfovasküler invazyon ► *Solid seröz*

°Coğrafi nekroz, nonkoheziv hücreler, rabdoid hücreler, uniform nükleus ► *İndiferansiye*

6.5.3. İğsi hücreli

°Yüksek dereceli nükleer atipi, hetereolog elemanlar ►*Karsinosarkom*

°Düşük dereceli nükleer atipi, glanduler ve iğsi hücreler ► *Endometrioid*

6.5.4. Berrak hücreli

°Hücre şekli kolumnar, polarite kaybı yok, tubulokistik ve papiller büyüme nadir ► *Berrak hücreler içeren endometrioid*

°Hücrelerde kabaraçivisi morfoloji, polarite kaybı +, tubulokistik ve papiller büyüme sık, hyalin globüller, hyalinize stroma ► *Berrak hücreli karsinom*

ENDOMETRİOİD **SERÖZ**

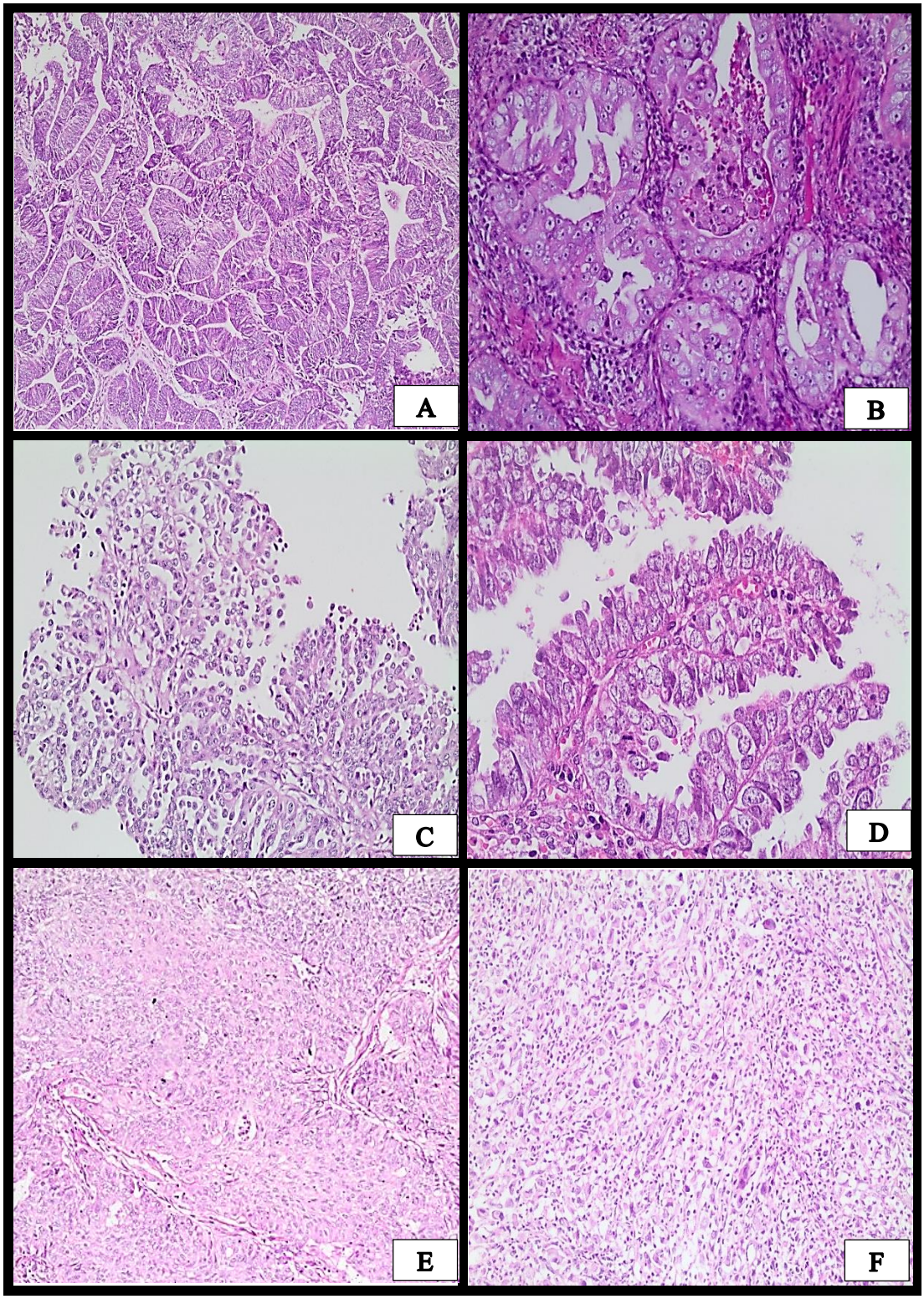

Şekil 3. Karışan Morfolojiler: A ve B Glandüler patern; endometrioid tümör(A), Seröz tümör(B), C ve D papiller patern; endometrioid tümör(C), Seröz tümör(D), E ve F sold patern, endometrioid tümör(E), Seröz tümör(F)

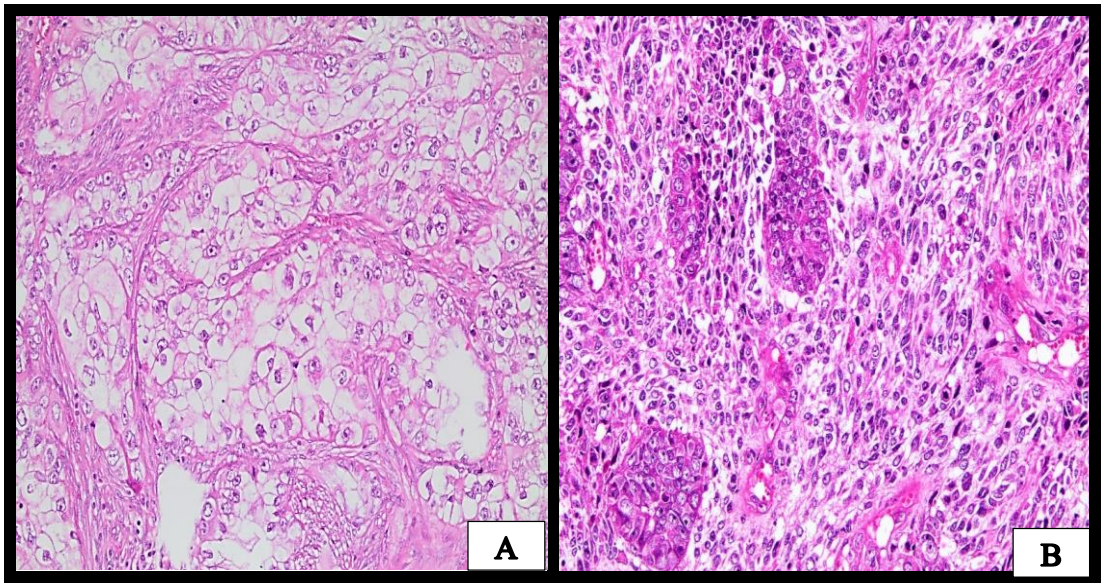

Şekil 4. A; berrak hücreli karsinom, B; karsinosarkom (MMMT)

7. ENDOMETRİAL KARSİNOM – KLİNİKOPATOLOJİK YAKLAŞIM

7.1. Prognostik Parametreler

Endometrial karsinomda prognostik faktörler uterin ve ekstrauterin faktörler olmak üzere ikiye ayrılabilir:

a) Uterin faktörler;

1- histolojik tip, 2- derece, 3- miyometriyal invazyonun derinliği ve paternleri 4- servikal tutulum, 5- lenfovasküler invazyon, 6-atipik endometriyal hiperplazinin varlığı, 7- hormon reseptör durumu, 8- DNA ploidisi.

b) Ekstrauterin faktörler;

1- adneksial tutulum, 2- intraperitoneal metastaz, 3- pozitif peritoneal sitoloji, 4- pelvik ve paraaortik lenf nodu metastazı 5- yaş.[55, 56]

7.1.1. Yaş

Yaşlı hastalarda EK genellikle agresif histolojik tiplerin ve yüksek dereceli tümör sıklığının fazla olması nedeniyle genç hastalara göre kötü prognozlu seyreder. Tümör nüks ihtimali de yaşla birlikte artmaktadır.[55, 56]

7.1.2. Histolojik tip

En sık görülen histolojik tip "endometrioid tip" adenokarsinomdur. Olguların yaklaşık % 80 kadarını oluşturur. 5 yıllık sürvi oranı % 80-90 dır. NE tipler EK'lerin yaklaşık %10'unu oluşturur ve artmış nüks ve uzak yayılım riski taşır. Papiller tümörler ve berrak hücreli tümörler daha kötü prognozludurlar.[57-59]

7.1.3. Histolojik grade

Grade arttıkça myometriyal invazyon, lenfatik tutulum, serviks tutulumu ve uzak metastaz oranı da artmaktadır. Yüksek grade artmış nüks riski ile de orantılıdır.[60]

7.1.4. Evre

Türkiye halk sağlığı kurumu kanser daire başkanlığının verilerine göre

2012 EK Evre - Sağ kalım oranları:

Evre I: 81% - 91%

Evre II: 71% - 79%

Evre III: 30% - 60%

Evre IV: 15% - 17%

7.1.5. Myometrial invazyon

Tümör myometriumun 1/2 sinden fazlasını ve 1/2 sinden azını invaze etmesine göre değerlendirilir. Myometrial invazyonun sağ kalım üzerindeki etkisinin en hassas belirteci tümör-myometrium sınırının serozaya olan uzaklığıdır. Serozaya 5 mm'den

daha yakın tümörlerde, 5 mm' den daha uzak tümörlere göre nüks ve ölüm riski çok daha fazladır.[61]

Endometriod karsinomlarda farklı myometrial invazyon paternleri izlenebilir. Bu paternlerin tanınması myometrial invazyon derinliğini, dolayısı ile evreyi belirlemek açısından gereklidir, daha da önemlisi bazı invazyon paternlerinin kötü prognostik parametrelerle ilişkili olduğu bildirilmiştir.[62]

Myometrial invazyon tipleri: Endometrioid karsinomların 5 farklı paternde myometrium invazyonu tanımlanmıştır; [62, 63]

1) *diffüz infiltratif* ("klasik" olarak bilinen düzensiz bez infiltrasyonu)

En sık görülen ve en kötü prognoz ile ilişkili

2) *ekspansif* (non-invaziv görünüp yanıltıcı olabilir)

Düşük dereceli ve düşük evreli tümörlerde daha sık

3) *adenoma malignum* (etrafında desmoplazi ve/veya inflamatuar yanıt izlenmeyen, psödostratifiye tek tek dağılmış bezler)

Çok nadir görülen ve prognoz ile ilişkisi gösterilememiş

4) *adenomyozis benzeri* (adenomyozis içeren noninvaziv karsinomdan ayrımı önemli)

Adenomyozis içeren tümörlerde myoinvazyonun daha yüksek oranda ve daha derin olduğu gösterilmiş

5) *mikrokistik, elonge ve fragmente (MELF)* bezler (inflamatuar hücreler (nötrofil ve eosinofil) içeren fibro-miksoid stromal reaksiyon içerisinde izlenen neoplastik hücre grupları ve/veya mikrokistik, lümeni çizgi şeklinde bez yapıları)

Nadir görülen tip, lenfovasküler invazyon ve lenf nodu tutulumu ile birlikteliği sık olarak izlenmektedir.[62]

7.1.6. Lenfovasküler invazyon

Lenfovasküler invazyon endometrium kanserlerinde bağımsız risk faktörüdür. Erken evre endometrium kanserlerinde lenfovasküler invazyon sıklığı yaklaşık %15'dir. Bu oran myometrial invazyon derinliği ve tümör grade'indeki artışla beraber artmaktadır. Lenfovasküler tutulum tespit edilen endometrium kanserli olgularda 5 yıllık sağ kalım oranı %64,5 iken, lenfovasküler tutulum gözlenmeyen hastalarda bu oran %83 bulunmuştur.[55, 64]

7.1.7. İstmus-serviks yayılımı

Tümöral kitlenin uterustaki lokalizasyonu önemlidir. Uterus istmusu veya servikal tutulum, gelişebilecek ekstrauterin hastalık, lenf nodu metastazı ve nüks riskinde artışla ilişkilidir.[12]

7.1.8. Adneksial tutulum

Adneks tutulumu olan tümörler nüks açısından yüksek risklidir. Erken evre hastalıkta mikroskopik adneks metastazları olguların yaklaşık %10'unda tespit edilmiştir. Adneksial metastaz saptananların %60'ında peritonda da malign hücrelere rastlanmaktadır.[65, 66]

7.1.9. Lenf nodu metastazı

Erken evre endometrium kanserinde en önemli prognostik faktördür. Lenf nodu metastazı olan hastalarda, lenf nodu metastazı olmayan hastalara göre yaklaşık altı kat fazla nüks riski mevcuttur. Jinekolojik Onkoloji Grubu para-aortik lenf nodu metastazının prognozun belirlenmesinde en önemli faktör olduğunu bildirmiştir.[55, 67]

7.1.10. İntraperitoneal yayılım

İntraperitoneal yayılım lenf nodu metastazı ile yüksek oranda ilişkilidir. Ekstrauterin yayılım, lenf nodu metastazı riskini arttırması dışında nüks riskini de yaklaşık 5 kat arttırmaktadır.

7.1.11. Tümör büyüklüğü

Çok değişkenli analizlerde tümör hacmi bağımsız prognostik faktör olarak belirtilmektedir. Tümör büyüklüğü kötü prognostik faktörlerdendir.[68]

7.1.12. Periton sitolojisi

Malign periton sitolojisinin önemi konusundaki bilgiler çelişkilidir. Pozitif periton sitolojisinin, endometrium kanserinin adneksial, peritoneal veya lenf nodu pozitifliği olduğu durumlarda sağ kalımı olumsuz etkilediği, tümörün uterusa sınırlı olduğu durumlarda ise sağ kalımı etkilemediği bulunmuştur.

Periton sitolojisi malign olup, uterusa sınırlı tümörü olan hastalarda 5 yıllık sağ kalım oranı %90'ı geçmektedir. [69, 70]

7.1.13. Hormon reseptör yapısı

Yapılan çalışmalarda ER ve PR düzeylerinin endometrial kanser hücrelerinin differansiyasyonundan bağımsız olarak prognoz üzerine etkisi gösterilmiştir. Reseptör pozitifliği olan olgularda daha uzun sağ kalım süresinden söz edilmiştir. Progesteron reseptör düzeyinin östrojene göre sağ kalım üzerine daha etkili olduğu görülmüştür.[71]

7.1.14. DNA ploidi

Endometrium adenokarsinomlarının yaklaşık üçte ikisinde DNA içeriği diploiddir. Böyle tümörler düşük dereceli, yüzeyel invazyon yapan ve daha uzun yaşam süresi ile ilişkili tümörlerdir.[72] Anöploid hücre popülasyonu içeren tümörlerde ise ölüm oranları genellikle daha yüksek olarak bildirilmektedir.

7.2. İmmünohistokimyasal Prognostik ve Tanısal Belirleyiciler

Endometrium kanserli olguların prognozunu belirlemede tümörün histopatolojik tipi ve yayılımı ana rolü oynamakta, bunun yanında yukarıda sözünü ettiğimiz çok sayıda güçlü prognostik faktör de bulunmaktadır.

Özellikle ileri evre olgularda prognozu önceden belirlemenin önemi ve erken evre EKlerde bilinen prognostik faktörlerle açıklanamayan hastalık nüksleri araştırmacıları yeni prognostik ve tanısal belirleyicileri araştırmaya yöneltmiştir.[73]

Bu belirteçlerden bazıları;

Onkogenler[74-76]

PTEN

P53

HER-2/neu(cerbB-2)

Beta-catenin

Bcl-2

Proliferasyon belirleyicileri[77]

Ki-67

AgNOR

Aurora Kinaz A(STK 15)[78]

PCNA (Proliferating cells nuclear antigen)

Protein yapısındaki prognostik belirleyiciler

Plasental protein-14 (PP14)[79, 80]

Tenaskin

Makrofaj koloni stimulan faktör (M-CSF)[81]

Enzim yapısındaki prognostik belirleyiciler

Telomeraz aktivitesi[82]

Glutatyon peroksidaz aktivitesi (GSH-Px)[83]

Matriks metalloproteinazları (MMP)[84]

Anjiogenez[85]

7.2.1. PTEN

PTEN (phosphatase and tensin homologue deleted on chromosome 10) tümör baskılayıcı geni, tirozin fosfataz ailesinin 10. kromozom üzerinde yer alan (10q 23) bir üyesideir.(Şekil 7) Endometriumun prekanseröz lezyonlarında ve EK'larda en sık mutasyona uğrayan gendir.[86] Farklı kaynaklarda; MMAC1(mutated in multiple advanced cancers) ve TEP 1 (TGF-β regulated and epithelial cell-enriched phospathase) gibi farklı şekillerde de adlandırılmıştır.

Mutasyon veya heterozigosite kaybına bağlı olarak ekspresyonunda bozulma olur. PTEN lipid fosfataz aktivitesinin substratı olan fosfotidil inositol trifosfata (PIP3) karşı yüksek derecede spesifiktir. PTEN mutasyonuna bağlı PIP3 ün hücre içinde kontrolsüz artışı onkogeneze eğilim yaratan hücre içi değişikliklere neden olur. PIP3 meydana geldikten sonra diğer kinazların plazma membranına gelmesi ve aktivasyonundan sorumludur; bunlara Protein kinaz B (AKT) ailesi ve PIK1 dahildir. PTEN aktivitesinin kaybı hücre içinde PI3-kinaz /AKT sinyal yolağının sürekli olarak aktif kalması ile sonuçlanır. AKT hedefleri veya substratları proliferasyon, apoptoz, glukoz hemostazı, hücre boyutu ve DNA hasarı gibi birçok kritik hücresel fonksiyonda rol oynamaktadır.[87, 88] (Şekil 5).

PTEN'nin germ hücresi mutasyonları dört sendroma neden olmaktadır bunlar; Cowden Sendromu, Lhermitte Duclos Sendromu, Bannayan-Riley-Ruvalcaba Sendromu ve Proteus Sendromudur. PTEN mutasyonları veya inaktivasyonu her geçen gün artan sayıda birçok tümörde (prostat, meme, endometrium, tiroid, glioblastom) ve bunların özellikle erken evrelerinde saptanabilmektedir.[89]

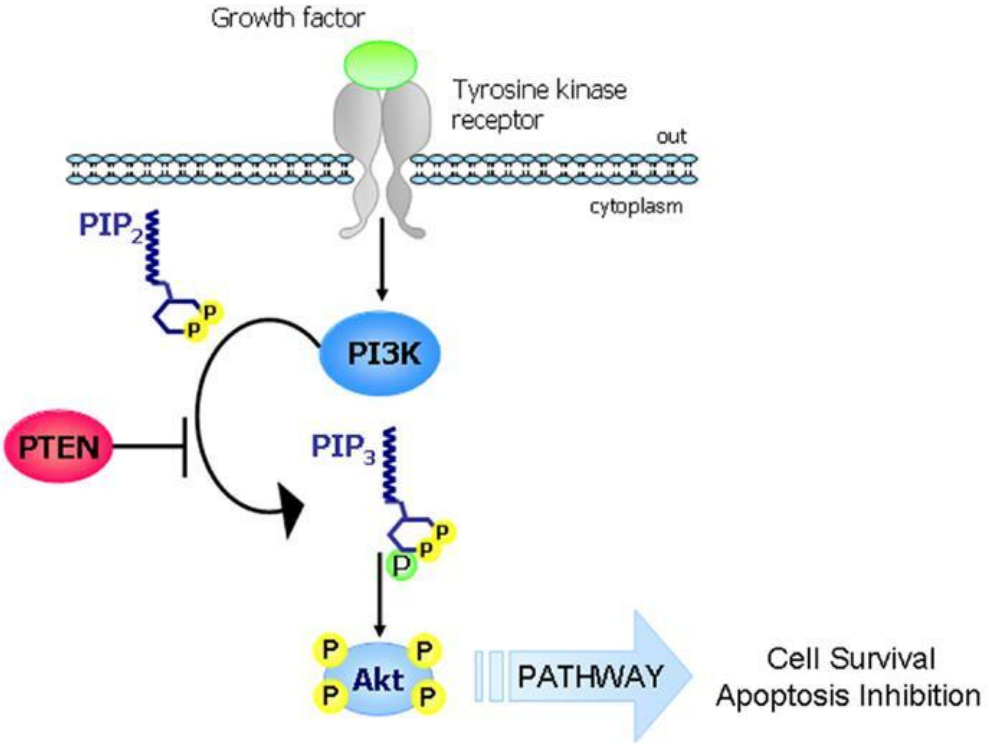

Şekil 5. PTEN fonksiyonu

PTEN ve endometrium kanseri

PTEN'nin normal endometriumdaki ekspresyonu hormon bağımlıdır ve siklusun değişik dönemlerinde farklılık gösterir. Östrojenik uyarı PTEN'nin epitelde yüksek oranda sentezlenmesine yol açmaktadır.[90]

PTEN ekspresyonunda bozulma, endometriumda histomorfolojik değişikliklerin yokluğunda da tanımlanmıştır.[90] Hiperplazilerde yaklaşık %20 oranında, EIN lezyonlarına bakıldığında lezyonların %55 kadarında bulunmaktadır.[91, 92] Bu bulgular, PTEN inaktivasyonunun, endometrioid karsinom patogenezinin erken basamaklarında etkili olduğunu düşündürmektedir.[86, 93]

Yapılan immunhistokimyasal çalışmalarda, endometrioid karsinomların büyük bir kısmında (%30-80) PTEN ekspresyon kaybı olduğu bulunmuş ve bu tümör tipinin gelişiminde santral rolu olduğuna dikkat çekilmiştir.[93]

7.2.2. β-catenin

CTNNB1 geni tarafından kodlanan bir onkogendir.[94] Multifonksiyonel bir proteindir; Wnt sinyal yolağında hücre içi sinyal iletimi, transkripsyon ve hücre-hücre adezyonunda görevli kaderin-protein kompleksinde yer alır. [95]

β-catenini regüle eden en önemli protein APC (adenomatous polyposis coli) proteinidir. Wnt sinyalinin olmaması durumunda APC, β-catenin'e bağlanır ve ubikitin-proteazom yolu ile yıkılmasını sağlar, böylece sitoplazmada birikmesini önler. [95, 96] APC geninin inaktivasyonu bu kompleksi bozar ve β-cateninin hücresel düzeyini arttırarak, nükleusa transloke olmasını sağlar. Dolayısıyla APC kaybında hücre, sürekli Wnt sinyali varmış gibi davranır ve serbest β-catenin fazlalığı ortaya çıkar. β-catenin hücre nükleusunda c-MYC, siklin D1 ve diğer genlerin transkripsiyonunu arttırarak hücresel proliferasyonu uyaran bir transkripsiyon faktörü olan TCF ile kompleks oluşturur.[97] (Şekil 6).

β-catenin'in mutasyonu ve fazlalığı hepatoselüler, kolorektal, akciğer, meme, over ve endometrium karsinomu gibi bir çok kanserle ilişkilidir.[98]

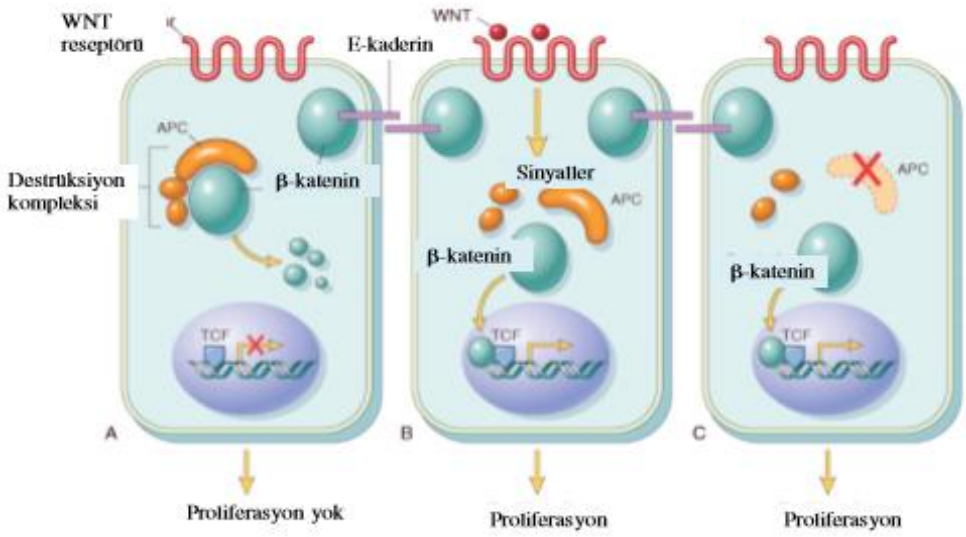

Şekil 6. Wnt sinyal yolu[96]

β-catenin ve endometrium kanseri

β-catenin geninin ekzon 3'ünde mutasyon olması, endometrioid tip (tip1) EK'larda %25-38 oranında görülmektedir.[99]MSI, PTEN, K-RAS mutasyonları sıklıkla birlikte görülebilirken, β-catenin mutasyonlarına eşlik etmezler. [100]

β-catenin mutasyonu endometrial karsinogenezde endometrial hiperplazilerde de görülür. Bu bulgu β-catenin mutasyonunun tümörün gelişiminde erken basamaklarda olduğunu düşündürmektedir. Bunun yanında anormal β-catenin ekspresyonu, endometrial tümörogenezin erken basamaklarında görülebileceği gibi, tümör progresyonuna sonradan da katkıda bulunabilir.[101-103]Nükleer β-catenin birikimi karakteristik olarak skuamöz diferansiasyon alanlarında daha sık saptanmaktadır.

7.2.3. P53 tümör süpressör geni

P53 geni, 17. kromozomun kısa kolunda lokalizedir.(17p 13,1) Herhangi bir nedenle meydana gelen DNA hasarlanmasında p53 aktive olarak bir dizi mekanizmayı başlatır. Bu mekanizmalar ile hasarlı hücre G1/S fazında durur. Böylece, hasarlı DNA'nın siklüs boyunca replike olması önlenerek DNA hasarı olan hücrede ya onarım sağlanır ya da hücre apoptoza gider.[104-106]

Normal hücrelerde p53 proteini yüksek oranda bulunmaz, çünkü fizyolojik koşullarda ubiquitin aracılı proteoliz nedeniyle 20-30 dakika gibi çok kısa yarılanma ömrüne sahiptir. Mutasyona uğrayan p53 geni anormal p53 proteini üretmeye başlar. Yarılanma ömrü daha uzun olan bu anormal p53 proteini hücre nükleusunda birikir.[107]Böylece immünhistokimyasal yöntemler (antijen-antikor kompleksi çeşitli enzim kromojen yöntemleri) ile gösterilebilmesi kolaylaşır.[108]

İnsan tümörlerinin yaklaşık %50'sinde p53 mutasyonu vardır. Çoğu olguda edinsel mutasyonlar p53 inaktivasyonuna neden olur. Ancak germ line bir mutant allelle doğan bireyler Li-Fraumeni sendromu olarak değerlendirilir ve bu olgularda 50 yaşından önce normal popülasyona göre malign tümör görülme olasılığı %25 fazladır. En sık görülen tümörler; sarkomlar, lösemi, meme kanseri, beyin tümörleri ve adrenal korteks karsinomlarıdır. Çok sayıda primer tümör eş zamanlı görülebilir.

P53 ve endometrium kanseri

Endometrial karsinomların daha kötü prognozlu tipleri olan NE karsinomlarda p53 mutasyonunun endometrioid tipe göre daha yüksek oranda bulunduğu birçok çalışmada gösterilmiştir.[17, 49, 107, 109]Bunun yanında seröz karsinomun prekürsörü olduğu düşünülen EİK da İHK'sal yöntemlerle p53 ekspresyon artışının izlenmesi, p53 mutasyonunun patogenezde de rolü olduğunu göstermektedir.[110]

7.2.4. Cerb-B2

HER 2/neu (cerbB-2) kromozom 17 q 21 de bulunan bir protoonkogendir. İntrinsik tirozin kinaz aktivitesi olan, epidermal büyüme faktör reseptörüne (EGFR) benzeyen transmembran glikoproteinini kodlamaktadır. Cerb-B1, cerb-B2, cerb-B3 ve cerb-B4 aynı onkogen ailesinden olup normal hücre büyümesinde ve diferansiasyonunda görevlidirler. Bu protoonkogenlerin düzenleyici fonksiyonlarının bozulması; büyüme faktörü reseptörlerinin aşırı ekspresyonuna ve artmış sinyal iletimine neden olarak karsinogenezde etkin rol oynar.[111]

HER ailesi onkoproteinlerinin ekspresyonu normal dokuya kıyasla solid tümörlerde artmış olarak izlenmektedir. Cerb-B2'nin; mide, meme, endometrium, over karsinomlarında ve vulvar paget hastalığında artışı saptanmıştır.

HER reseptör ekspresyonlarını göstermek için ise, İHK'sal yöntemler ve kromozomal amplifikasyonu gösteren floresan insitu hibridizasyon (FISH) yöntemi kullanılır.[111, 112]

Cerb-B2 ve endometrium kanseri

Normal endometriumda menstürel siklusun fazından bağımsız olarak bazal seviyelerde Cerb-B2 immunekspresyonu izlenebilir. EK olgularında ise Cerb-B2 ekspresyonu iyi-orta derecede diferansiye endometrioid tiplerde %14,3, daha agresif NE tiplerde ise %45,4 oranlarında görülmektedir.[111, 112]

Cerb-B2'nin İHK'sal ekspresyon artışının EK'larda tümör tipi dışında; evre, grade, tümör agresyonu (NE tipte sık), prognoz ve hatta tedaviye yanıtı

gösterebileceği birçok çalışmada öne sürülmüştür. Diğer bazı çalışmalarda ise prognoz ve rekürens açısınıdan ilişki kurulamamıştır.[111, 113]

7.2.5. Kİ67

10. kromozomun uzun koluna lokalize (10q 25) bir gen Ki-67 proteinini kodlar. Hücre siklusunda, hücrelerin prolifere olmadığı G0 fazı dışında, tüm aktif fazlarda (G1, S, G2 ve mitoz) eksprese edilen, nükleer non-histon proteinlere karşılık gelen antijen ile reaksiyona giren monoklonal antikordur. [114]

İmmunhistokimya ile Ki67 için pozitif nükleer boyanma hücre proliferasyonunu ölçmede kullanılan önemli bir belirleyicidir. Bu oranın özellikle agresif tümörlerde yüksekliği bildirilmiştir .[115] Yüksek Ki67 oranı birçok tümörde (meme, akciğer, özofagus, böbrek, prostat ve endometrium kanseri, malign melanom, nonhodgkin lenfoma, glial tümörler) kötü prognostik faktör olarak gösterilmiştir.[116]

Ki67 ve endometrium kanseri

Yapılan birçok çalışmada EK'li kadınlarda Ki67 boyanma oranı evre, histolojik alt tip, grade ve sağkalım ile ilişkili saptanmış, hatta bazı çalışmalarda bağımsız prognostik belirleyici olarak değerlendirilmiştir.

Ki67 yüksekliği NE karsinomlarda daha sık, grade ve evre ile ise korele olarak izlenmiştir. [117]

Bunun yanısıra EK dışında endometrioid hiperplazilerde de artışının saptanması nedeni ile endometrial tümörogenezle de ilişkili olabileceği gösterilmiştir.[114]

7.2.6. STK 15 (Aurora kinaz A)

Hücre döngüsünde kritik görevleri olan Aurora kinazlar serin/treonin kinaz ailesindendir. Aurora kinazların hücre döngüsünde farklı evrelerde eksprese olan 3 farklı insan homolog tipi mevcuttur; A,B ve C. Bunların içerisinden Aurora kinaz A (**STK 15, STK 6, STK 7, AURORA2, AIK, ARK1, AURA, AURKA, BTAK, MGC34538**; diğer isimleri) çalışmalara en çok konu olan alt tiptir. Kromozom

20q13.2'de lokalizedir. Hücrede mitotik döngü giriş-çıkışları, sentrozom duplikasyonu, sentrozom ayrılması, matürasyon, hücre döngüsü kontrol noktaları regülasyonu ve sitokinez gibi birçok aşamada görev alır. Hücre döngüsündeki rolü dışında Aurora A ekspresyonundaki düzensizlik, sentrozomal ve mitotik kontrol noktalarında defektlere, anöploidiye, genetik instabiliteye ve tümörogeneze neden olabilir.[118]

STK 15'te (Aurora A) ekspresyon artışı birçok kanserde gösterilmiştir, bunlardan en belirgin olanları; meme, mesane, over, kolon ve pankreas kanserleridir. Bu tümörlerle birlikteliği dışında kanserin agresyonu ve invazyon yapma eğilimi ile korelasyonu saptanmıştır.[118]

STK 15 ve endometrium kanseri

Henüz literatürde STK 15'in EK'lardaki rolünü araştıran çok fazla çalışmaya rastlanmamakla birlikte, yapılan çalışmalarda EK'larda STK 15'in normal endometriuma oranla belirgin bir şekilde arttığı bildirilmiştir.[8]

Moreno-Bueno ve arkadaşlarının yaptığı bir çalışmada tip2 (NE) karsinomlarda, tip1 (endometrioid) karsinomlara göre STK 15'in daha yüksek oranda eksprese olduğu görülmüş, bu durum da kötü prognozla ilişkilendirilmiştir.

Başka bir çalışmada ise STK 15 tümör derecesi ve histolojik tipi ile ilişkilendirilmiştir (tip2'de daha yüksek). [8, 119]

7.3. Tedavi

Hormonal tedavi mi? Cerrahi mi?

Grade 1 Endometrioid karsinom + fertilite korunması isteniyor / cerrahi için uygun aday değil ► Hormonal tedavi,

bu durumlar dışında tüm Grade 1 olgular için cerrahi tedavi.

Adjuvan tedavi tipi?

Hiçbiri ► G1, evre1 endometrioid karsinom, lvi yok

Kemoterapi ► G2/3 endometrioid karsinom (yaş / lvi / myometrial invazyon) / seröz karsinom, berrak hücreli karsinom,nöroendokrin karsinom, karsinosarkom

Radyasyon ► Berrak hücreli, seröz, karsinoarkom,
geç evre endometrioid

(Uterine Cancer: Practical Approach to Histologic Subtyping; Joseph Rabban MD MPH Associate Professor Pathology Department)

8. ÇALIŞMANIN AMACI

Bokhman ilk kez endometrial karsinomları tip1 endometrioid (ER ilişkili) ve Tip2 nonendometrioid (ER ilişkisiz) olmak üzere 2 geniş gruba ayırmıştır. Bu iki grubun tanısal olarak birbirlerinden ayırt edilmesi ve prognozlarının belirlenmesi doğru tedavi stratejisi ve sağ kalım süresini öngörebileceğinden günümüzde halen yaşamsal önem taşımaktadır.[2, 3]

Bu amaç için geliştirilen moleküler testlerle tespit edilen gen alterasyonlarının, spesifik immunhistokimyasal belirteçlerle gösterilebildiği birçok çalışmada saptanmıştır.[3]

Biz de bu çalışmamızda; literatürde sık bahsedilen ancak bir arada ve aynı olgu gruplarında değerlendirildikleri yayına rastlayamadığımız; PTEN, P53, cerb-B2, βcatenin, Kİ67 ve EK'da kullanımı daha yeni bir belirteç olan STK15'in immünhistokimyasal ekspresyonlarını;

Histolojik tümör tipleri

Tümör derecesi

Tümör evresi

Myometrial invazyon derinliği

Lenfovasküler invazyon varlığı

Skuamoz diferansiyasyon ve

Mikroglanduler diferansiyasyon ile karşılaştırarak, bu belirteçlerin farklı histolojik alt tiplerdeki ekspresyonlarının tanısal değerini ve patolojik prognostik faktörlerle ilişkisini tespit etmeyi amaçladık.

9. MATERYAL VE METOD

9.1. Etik Kurul Onayı

137 protokol numaralı projemiz "24.12.2014-22" onay tarihi ve onay sayısı ile Marmara Üniversitesi Sağlık Bilimleri Enstitüsü Etik Kurulu tarafından onaylanmıştır.

9.2. Olgu Seçimi

Çalışmamızda Marmara Üniversitesi Tıp Fakültesi Pendik Eğitim ve Araştırma Hastanesi'nde ocak 2008 - mart 2015 yılları arasında histerektomi uygulanmış ve tıbbi patoloji anabilim dalında endometrial karsinom tanısı almış 130 olgunun tamamı retrospektif olarak incelenmiştir. Olgulara ait patoloji raporları ve hematoksilen-eozin boyalı tümör lamları arşivden çıkarılarak yeniden değerlendirildiğinde, yanlış/uygunsuz fiksasyon nedeniyle morfolojik detayı net olarak değerlendirilemeyen olgular, antijenik yapıları zarar görmüş olduğu varsayılarak dışlanmış, tümörü en iyi temsil eden ve immunhistokimyasal çalışmamız için en uygun 98 olgunun parafin bloğu seçilmiştir.

9.3. Klinikopatolojik Veriler

Değerlendirilen klinik ve histopatolojik veriler **Tablo 6**'da özetlenmiştir.

9.3.1. Klinik veriler

Hastaların yaşları; klinik istem raporları ve biyopsi protokol barkodları esas alınarak, sayısal olarak değerlendirilmiştir. Kadın Hastalıkları ve Doğum Anabilim dalı arşivinden olgulara ait cerrahi öncesi/sonrası tedavi ve sağkalım verileri eksiksiz olarak elde edilemediğinden çalışmamızda kullanılmamıştır.

9.3.2. Histopatolojik veriler

Tümör; histolojik tip (DSÖ sınıflamasına göre), derecelendirme (Grade), myometrial invazyon derinliği, evreleme (FIGO tarafından önerilen şekilde) ve lenfovasküler invazyon açısından patoloji raporu esas alınarak değerlendirilmiştir. Olgularımızın histolojik tipleri; endometrioid (endometriod tümörler -villoglanduler, sekretuar ve skuamoz differansiasyon izlenen alt tipleri), nonendometrioid (seröz karsinom, berrak hücreli karsinom ve MMMT) ve mikst tip (endometrioid+NE) olmak üzere üç grupta incelenmiştir.

Tümörde; H&E boya ile keratinizasyon izlenmesi, hücreler arası köprüleşme ve/veya poligonal şekilli, geniş eosinofilik sitoplazmalı hücrelerin oluşturduğu solid tabakalar[18] *skuamoz diferansiyasyon* olarak, endoserviksin benign mikroglandüler hiperplazisi benzeri, küboidal ve/veya alçak kolumnar epitelle döşeli, yuvarlak küçük lümenli bez yapılarından oluşan alanlar ise *mikroglanduler diferansiyasyon* olarak değerlendirilmiştir.[46, 47, 120]

Olgularımızda myometrial invazyon paternleri ise; 1) klasik infiltratif, 2) ekspansif, 3) mikrokistik elonge ve fragmente (MELF) olmak üzere üç ayrı kategoride incelenmiştir. Ancak olguların büyük bir bölümünde (n=92, %93) klasik infiltratif tipte invazyon görülmesi nedeni ile istatistiksel analiz uygulanmamıştır.

Tablo 6. Klinik & patolojik veriler

Klinikopatolojik parametre	Değerlendirme
Yaş	Sayısal olarak değerlendirildi
Histolojik tip	Endometrioid/nonendometrioid/mikst
Derece	Grade 1/2/3(endometrioid tip için)
Evre	(AJCC 2010/ FİGO TNM) 1/2/3/4
Myometrial invazyon derinliği	≥%50/ <%50/ invazyon yok
Lenfovasküler invazyon	Var/yok
Skuamoz diferansiyasyon	Var/yok(endometrioid tip için)
Mikroglanduler diferansiyasyon	Var/yok(endometrioid tip için)

9.4. İmmunhistokimya (İHK)

Tümörlere ait seçilen (n=98) parafin bloklardan elde edilen kesitlere;

PTEN, β-catenin, p53, cerb-B2 ve Ki67 immunhistokimyası, antikor kısıtlılığı nedeni ile aynı bloklar arasından seçilen daha küçük bir gruba ise (n=53) STK 15 immunhistokimyası uygulanmıştır.(**Tablo 7**).

9.4.1. İHK-Uygulama yöntemi

Formalin fikse parafine gömülü dokulardan, pozitif şarjlı lamlara 4 mikrometre kalınlığında kesitler alındı. Leica Bond-Max İHK cihazı kullanılarak yapılan immunhistokimya boyama işleminde; öncelikle dokudaki endojen peroksidaz aktivitesi %3 H2O2 (metanolde) ile baskılandı, maskelenen antijenleri açığa çıkarmak amacı ile p53, ki67 ve cerb-B2 boyaları için pH6 Sitrat Tampon, PTEN, β-catenin ve STK 15 boyaları için PH8 Edta Tampon çözeltileri antijen retrieval işlemi için kullanıldı, ardından;

4:100 dilüsyon oranında PTEN (Klon 28H6,Novocastra, Leica Microsystems, UK), 2:100 dilüsyon oranında β-catenin (Klon 17C2,Novocastra, Leica Microsystems, UK), 1:100 dilüsyon oranında cerb-B2 (Klon CB11,Novocastra, Leica Microsystems, UK), 1:100 dilüsyon oranında Ki67 (Klon SP6,CellMarque), 1:800 dilüsyon oranında p53 (Klon DO-7,Novocastra, Leica Microsystems, UK), 1:100 dilüsyon oranında STK 15 (Klon EP1008Y,EMDMilllipore, abcam) antikorları damlatılarak oda ısısında her biri 45 dakika süre ile inkübe edildi. Primer antikorların ardından cihazda post primer ve poly-HRP solüsyonları (Bond Polymer refine Detection Kit; DS9800, Leica) uygulandı. Görüntülemek amacıyla kromojen olarak diaminobenzidine (DAB) kullanıldı ve Mayer Hematoksilen ile yapılan nükleer zıt boyamanın ardından kesitler etanol serileri ile dehidrate edildi. Boyanan tüm lamlar kapatılarak ışık mikroskopunda değerlendirildi.

Tablo 7. Çalışmada kullanılan İHK belirteçleri

Antikor	Marka	Klon	Dilüsyon	Uygulama
PTEN	Novocastra, Leica	28H6	4:100	Leica Bond-Max İHK cihazı
B-CATENİN	Novocastra, Leica	17C2	2:100	Leica Bond-Max İHK cihazı
Cerb-B2	Novocastra, Leica	CB11	1:100	Leica Bond-Max İHK cihazı
p53	Novocastra, Leica	DO-7	1:800	Leica Bond-Max İHK cihazı
Ki67	CellMarque	SP6	1:100	Leica Bond-Max İHK cihazı
STK 15	EMDMilllipore, abcam	EP1008Y	1:100	Leica Bond-Max İHK cihazı

9.4.2. İHK-İmmünekspresyon değerlendirilmesi

9.4.2.1. PTEN

Vasküler endotel ve stromal hücrelerde izlenen nükleer+sitoplazmik boyanma internal pozitif kontrol olarak kullanılmıştır.[121]Tüm tümör alanlarında nükleer+sitoplazmik boyanma pozitif olarak kabul edilmiştir (Şekil 7).

Literatürde PTEN immunhistokimya boyanması için kesinleştirilmiş bir skorlama kriteri bulunmamaktadır ve önerilen skorlama sistemlerinin çoğu kompleks ve zorlayıcıdır.[122]Önceki çalışmalarda histolojik skor (H-score) gibi semikantitatif, zaman ve efor kaybına neden olan skorlama kriterleri kullanılmıştır.[123]

Çalışmamızda bu yöntemleri sentezlenip, değerlendirdiğimiz olgularda boyanma profilimize en uygun olabilecek bir skorlama sistemi oluşturulmuştur .(Tablo 8).

9.4.2.2. B-CATENİN

Nontümöral ve proliferatif endometrial bezlerde izlenen membranöz ve sitoplazmik boyanma internal pozitif kontrol olarak kullanılmıştır. Tüm tümör alanlarında nükleer+sitoplazmik boyanma pozitif olarak kabul edilmiştir.[124, 125]

Nükleer+sitoplazmik boyanma yaygınlığı yüzdelerine göre PTEN skorlamasına benzer şekilde gruplandırılmıştır.(Tablo 8, Şekil 8).

9.4.2.3. P53

P53 Boyanma yaygınlığı

Daha önceden nükleer boyanma saptanan endometrial karsinomlar pozitif eksternal kontrol olarak kullanılmıştır. Tüm tümör alanlarında nükleer boyanma pozitif olarak kabul edilmiştir[126]

Nükleer boyanma yaygınlığı yüzdelerine göre, literatür ışığında değerlendirilip PTEN ve β-catenin skorlamasına benzer şekilde gruplandırılmıştır.(Tablo 8).

Boyanma yaygınlıklarını saptamada PTEN, β-catenin ve p53 için benzer değerlendirme yöntemi uygulanmıştır.

Tablo 8. PTEN, β-Catenin ve p53 skorlama

Skor	Boyanma yaygınlığı (%)
0	Negatif
1	≤%25
2	%25-75
3	≥%75

P53 Boyanma dağılımı

İmmunhistokimyasal incelememizde tümör alanlarında p53 boyanma yaygınlığının (%) dışında, boyanma dağılımının da olgular arasında değişkenlik gösterdiği gözlemlenmiştir. Bu bulgunun literatürde de gösterildiği gibi, tümör tiplendirmesinde yararı olabileceği öngörüsü ile, tümörün p53 boyanan alanlardaki dağılımı; *heterojen* (tümörde yamasal tarzda bazı alanlarda ya da aynı alanda neoplastik hücrelerin bir kısmında boyanma), *diffüz* (kesintisiz olarak tümör alanının tamamına yakını), *fokal* (tümör alanında %5'ten küçük bir odakta diffüz boyanma) olarak gruplandırılmıştır (Şekil 9-10-11) ve aşağıda belirtildiği şekilde skorlanmıştır;

Heterojen boyanma: 0
Diffüz boyanma: 1
Fokal boyanma: 2

9.4.2.4. Cerb-B2

Daha önceden membranöz boyanma saptanan gastrik adenokarsinom olgusu pozitif eksternal kontrol olarak kullanılmıştır. Tüm tümör alanlarında membranöz boyanma pozitif olarak kabul edilmiş, sitoplazmik boyanma dikkate alınmamıştır. (Şekil 12)

15 yılı aşkın bir süredir endometrial karsinomlarda Cerb-B2 İHK'sı çalışılıyor olmasına rağmen, standardize test yöntemi ya da skorlama kriterleri halen belirlenememiştir.[127, 128] Yapılan bir çok çalışmada EK'larda, meme karsinomları için kullanılan Cerb-B2 ASCO/CAP 2013 skorlama sistemi kullanılmaktadır.[108, 128]

Çalışmamızda olgular literatürle uyumlu olarak ASCO/CAP 2013 meme karsinomu Cerb-B2 değerlendirme kılavuzu esas alınarak skorlanmıştır.(Tablo 9, Şekil 13-14).

Tablo 9. Cerb-B2 skorlama ASCO/CAP 2013

SKOR	BOYANMA PATERNİ
0	Hiç boyanma yok / <%10 tümör hücresi + inkomplet hafif membranöz
1	İnkomplet hafif membranöz + >%10 tümör hücresi
2	İnkomplet orta şiddette membranöz + >%10 tümör hücresi / komplet membranöz + ≤%10 tümör hücresi
3	Komplet kuvvetli membranöz + >%10 tümör hücresi

9.4.2.5. Kİ67

Nontümöral, proliferatif endometrial bezlerde ve stromada izlenen nükleer boyanma pozitif internal kontrol olarak kullanılmıştır. Nükleer boyanma yüzdesi, tüm tümör alanlarında boyanmanın en yoğun olduğu bölgedeki 500 tümör hücresinde hesaplanmıştır. (Şekil 15)

Birçok çalışmada Kİ67 proliferasyon indeksi artışını gösteren cut-off değerler farklılık göstermektedir.(%15-%40 oranları arasında)

Çalışmamızda Kİ67 nükleer boyanma yüzdelerimiz literatür ışığında belirlenerek skorlanmıştır.(Tablo 10).

Tablo10. Ki67 skorlama

Skor	Boyanma yaygınlığı (%)
0	Negatif
1	≤%20
2	%20-50
3	≥%50

9.4.2.6. STK 15

Proliferasyon belirteci olan STK 15 için, Kİ67'de olduğu gibi nontümöral, proliferatif endometrial bezlerde ve stromada izlenen boyanma pozitif internal kontrol olarak kullanılmış, ancak Kİ67'den farklı olarak sitoplazmik boyanma da dikkate alınmıştır (Şekil 16).

Tümöral ve normal dokularda yapılan incelemelerle, STK 15'in hücre döngüsü sırasında hücredeki yerleşimi halen kesin olarak belirlenememiştir. Birçok çalışma gurubu STK 15'in sitoplazmik boyanmasını tespit etmiş olmakla birlikte (Tanaka et al. 1999; Takahashi et al. 2000; Ehara et al. 2003; Hoque et al. 2003; Li et al. 2003a; Rojanala et al. 2004; Royce et al. 2004; Tong et al. 2004), diğer çalışmalarda nükleer boyanma saptanmıştır (Gritsko et al. 2003; Tanaka et al. 2005).

Bu farklılıklara neden olabilecek birçok faktör gösterilmiştir, bu faktörlerden bazıları; küçük boyutta bir protein olduğundan (46 kDa) STK15'in sitoplazmada üretildikten sonra diffüzyon ile nükleusa geçebileceği (Gorlich and Mattaj 1996), doğru pH ve ısı uygulanamadığında oluşan antijen retrieval yetersizliği (Shi et al. 1997), poliklonal antikor kullanımı, dolayısı ile antikor spesifikliği sağlanamaması (Gritsko et al. 2003; Li et al. 2003a; Rojanala et al. 2004) vb..

Çalışmamızda STK 15 İHK'sı uyguladığımız 53 olguda tümör alanlarında sitoplazmik ve nükleer boyanma bir arada saptanmıştır. Tümör alanlarındaki bu boyanma yaygınlığı yüzdelerine göre guruplanmış ve literatürdeki ekspresyon artışını belirten cut-off değerleri[119] esas alınarak skorlanmıştır (Tablo 11).

Tablo 11. STK 15 skorlama

Skor	Boyanma yaygınlığı (%)
0	Negatif
1	≤%5
2	%5-25
3	≥%25

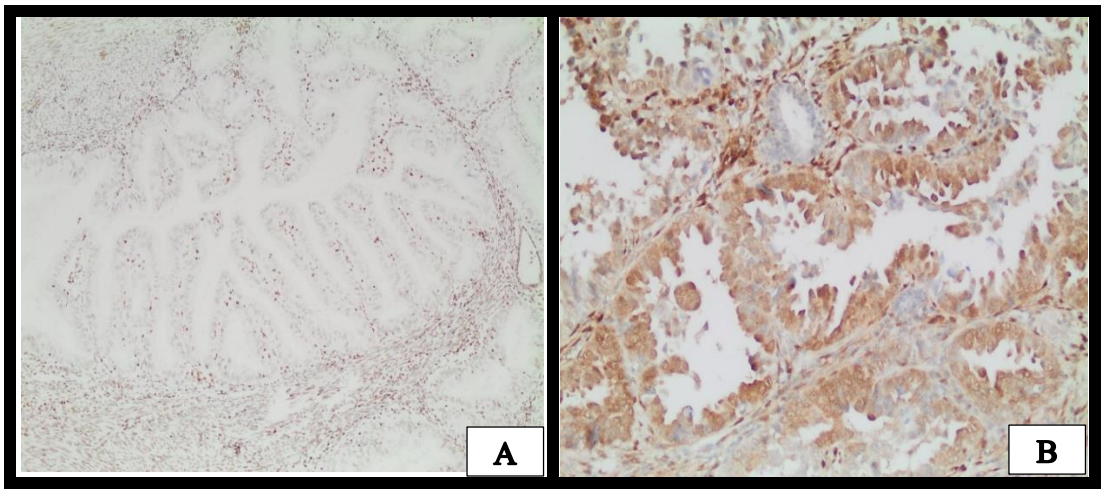

Şekil 7. PTEN immun ekspresyonu; A;endometrioid karsinom grade2, PTEN(-), B; seröz karsinom, PTEN nükleer+sitoplazmik (+)

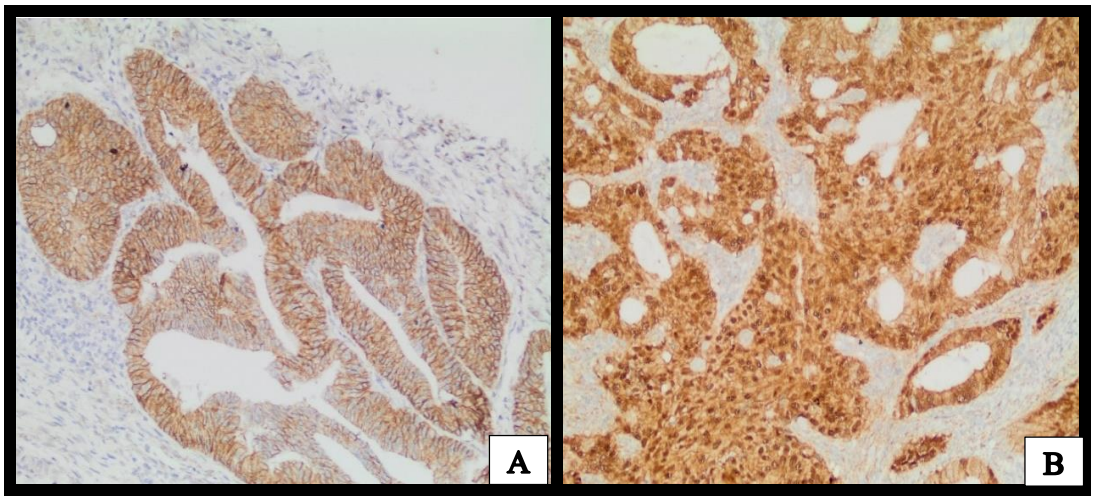

Şekil 8. Beta catenin immunekspresyonu; A ve B; endometrioid karsinom grade 2, A; sitoplazmik+membranöz, B; sitoplazmik+nükleer

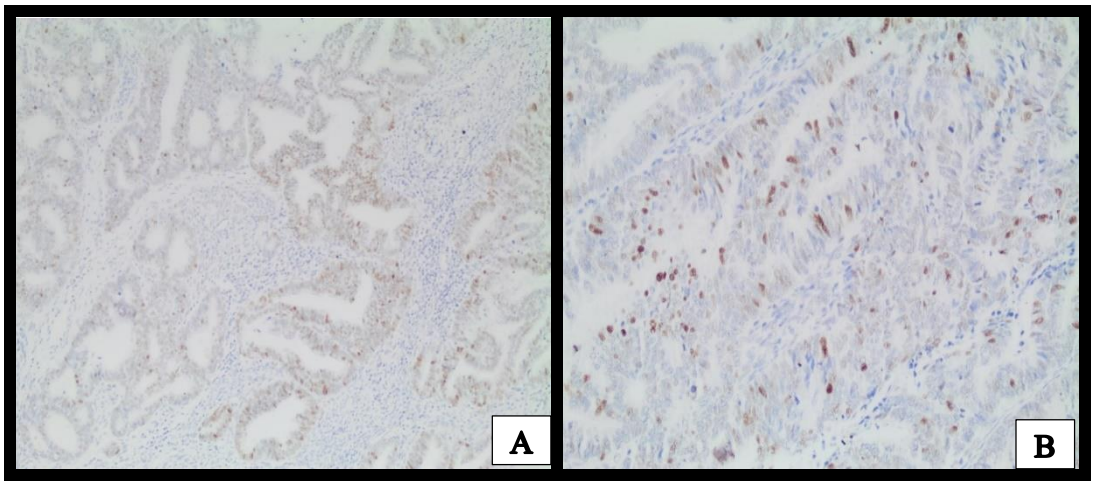

Şekil 9. Heterojen p53 immunekspresyonu, endometrioid karsinom; A ve B

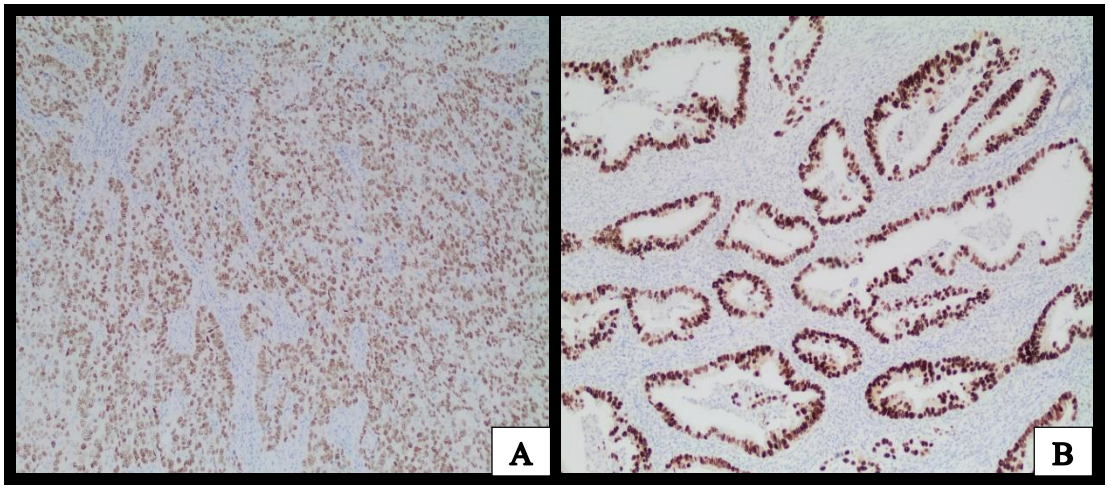

Şekil 10. Diffüz p53 immunekspresyonu, seröz karsinom; A ve B; A; solid seröz karsinom, B; glanduler seröz karsinom

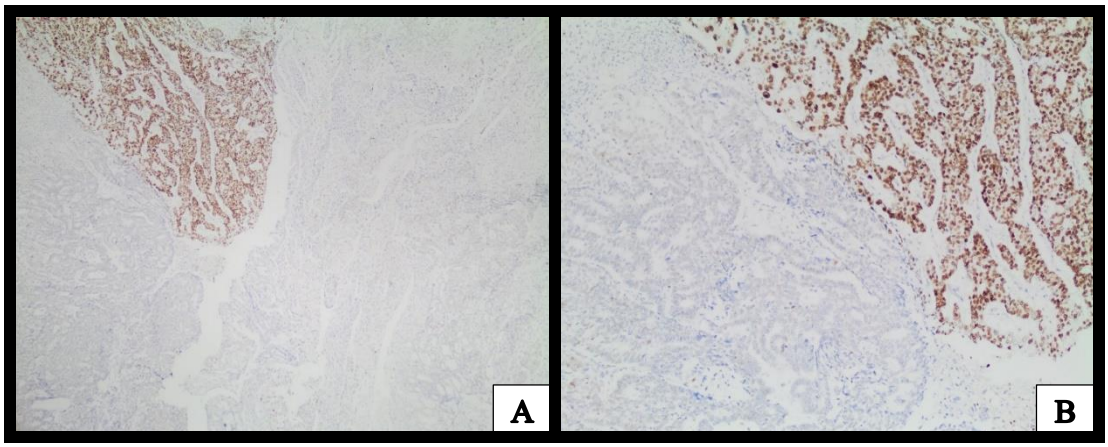

Şekil 11. Fokal p53 immunekspresyonu, mikst tip karsinom; A ve B

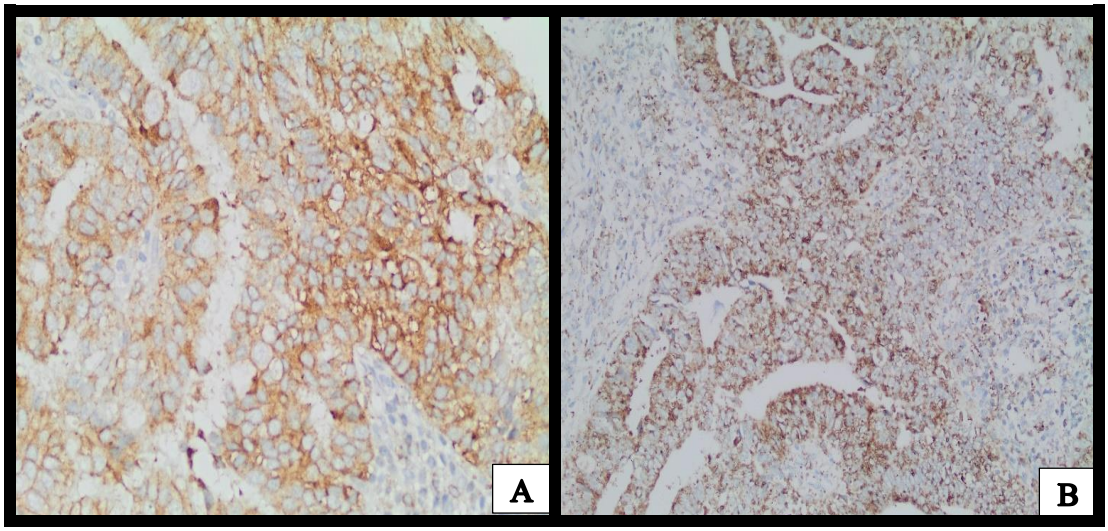

Şekil 12. Nonspesifik Cerb-B2 immunekspresyonu, endometrioid karsinom; A ve B

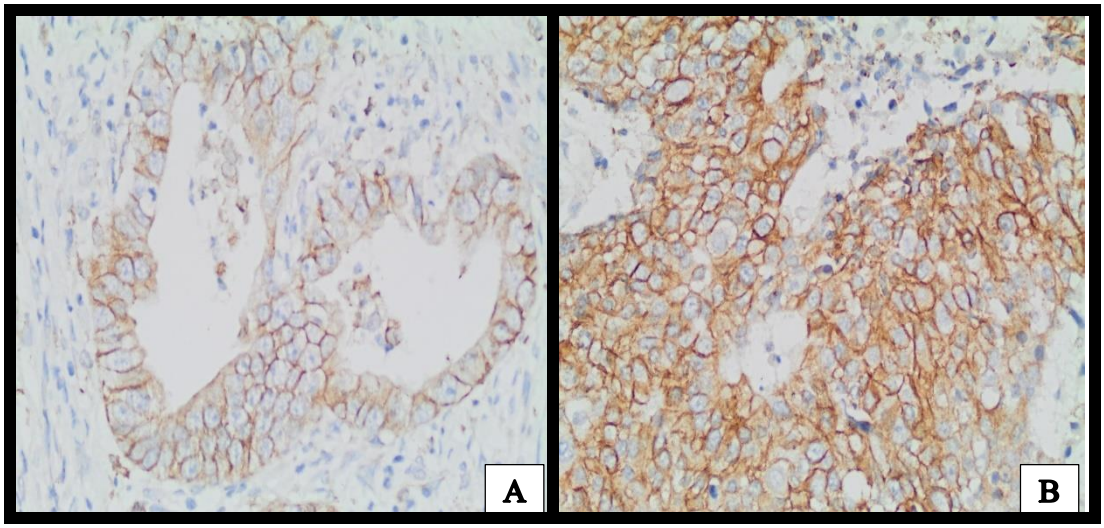

Şekil 13. Memranöz Cerb-B2 immunekspresyonu, seröz karsinom; A ve B; A; skor 1, B; skor 2

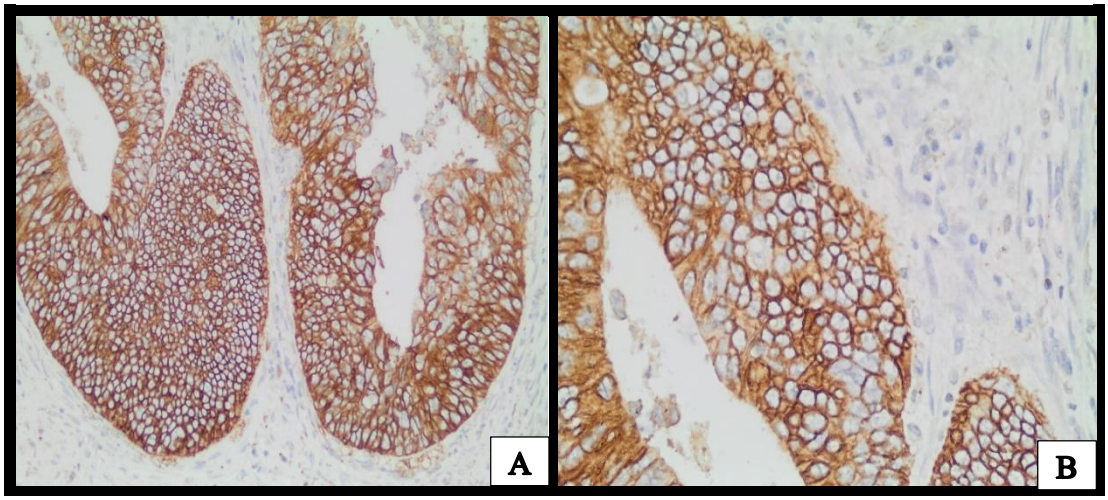

Şekil 14: Membranöz Cerb-B2 immunekspresyonu, seröz karsinom, skor 3; A ve B

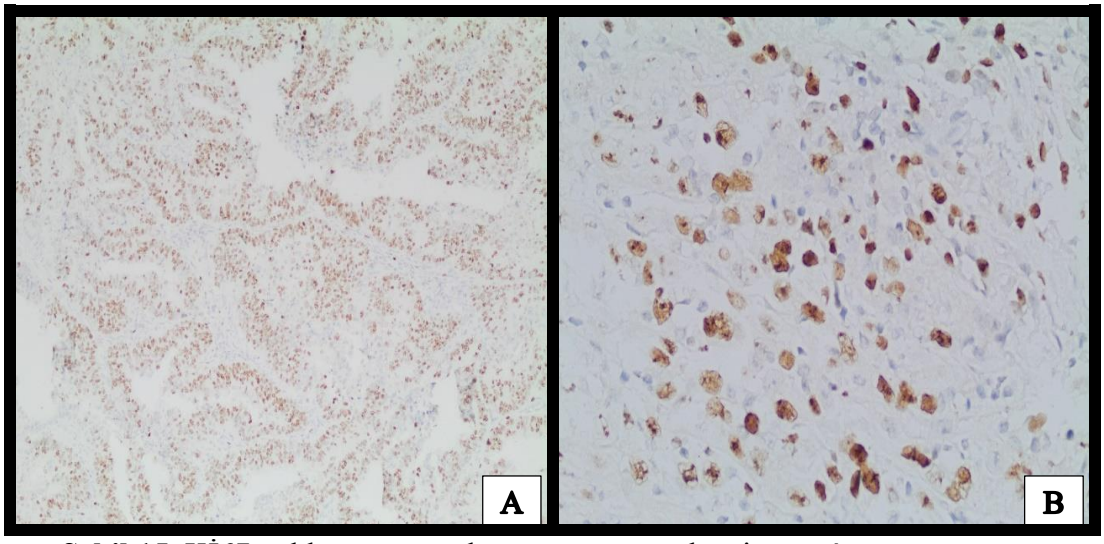

Şekil 15. Kİ67 nükleer immunekspresyon, seröz karsinom; A ve B

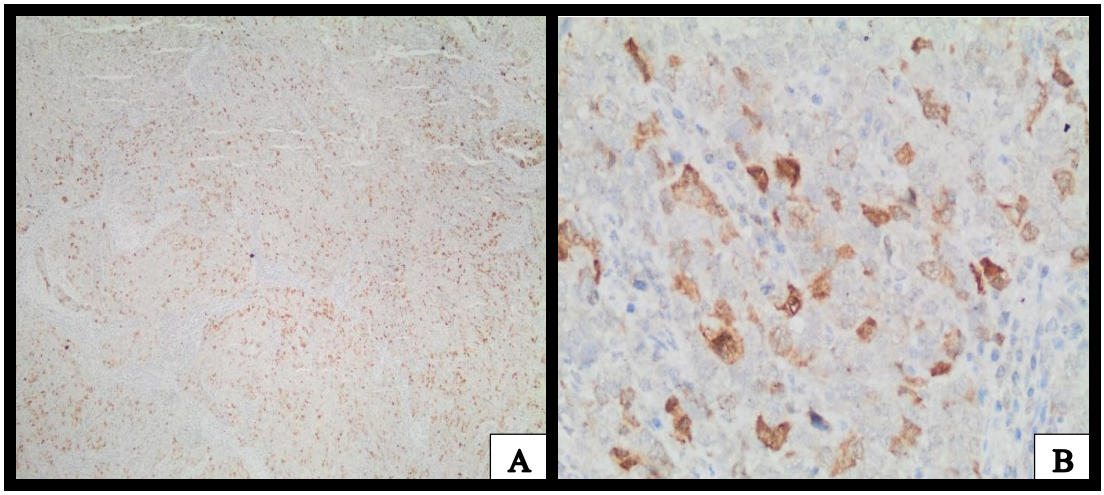

Şekil 16. STK 15 nükleer+sitoplazmik immunekspresyonu, seröz karsinom; A ve B

9.5 İstatistiksel Analizler

İstatistiksel analizler için NCSS (Number Cruncher Statistical System) 2007 (Kaysville, Utah, USA) programı kullanılmıştır. Çalışma verileri değerlendirilirken tanımlayıcı istatistiksel metodların (Ortalama, Standart Sapma, Medyan, Frekans, Oran, Minimum, Maksimum) yanısıra niceliksel verilerin karşılaştırılmasında normal dağılım göstermeyen parametrelerin iki grup karşılaştırmalarında Mann Whitney U testi kullanılmıştır. Normal dağılım göstermeyen üç ve üzeri grupların karşılaştırmalarında ise Kruskal Wallis test ve farklılığa neden olan grubun tespitinde Mann Whitney U test kullanılmıştır. Niteliksel verilerin karşılaştırılmasında ise Fisher-Freeman-Halton testi ve Fisher's Exact test kullanılmıştır. Anlamlılık $p<0.01$ ve $p<0.05$ düzeylerinde değerlendirilmiştir.

10. BULGULAR

Çalışmamıza dahil edilen toplam 98 olgunun yaşları 38 ile 97 arasında değişmekte olup, ortalama 60.24±11.11 yıldır.

10.1. Olguların Tanımlayıcı Özellikleri (Tablo 12)

Histolojik tip (Şekil 17-18)

Endometrioid: %65.3 (n=64)

Nonendometrioid (NE): %27.6 (n=27)

Mikst: %7.1 (n=7)

NE tiplerin alt tipleri

Seröz: %20,4 (n=20)

Berrak hücreli: %3,1 (n=3)

MMMT: %4,1 (n=4)

Grade (endometrioid tip için) (Şekil 18)

Grade 1: %35.7 (n=35)

Grade 2: %24.5 (n=24)

Grade 3: %5.1 (n=5)

Evre

Evre 1: %73.5 (n=72)

Evre 2: %8.2 (n=8)

Evre 3: %17.3 (n=17)

Evre 4: %1.0 (n=1)

Myometrial invazyon derinliği

Yok: %10.2 (n=10)

<%50: %58.2 (n=57)

≥%50: %31.6 (n=31)

Lenfovasküler invazyon

Var: %21.4 (n=21)

Yok: %78.6 (n=77)

Tablo 12. Tanımlayıcı Özelliklerin Dağılımı

		Min-Mak	Ort±SD
Yaş (yıl)		38-97	60,24±11,11
		n	**%**
Biyopsi yılı	**2008**	4	4,1
	2009	17	17,3
	2010	11	11,2
	2011	14	14,3
	2012	20	20,4
	2013	12	12,2
	2014	17	17,3
	2015	3	3,1
Histolojik tip	**Endometrioid**	64	65,3
	Non Endometrioid	27	27,6
	Mikst	7	7,1
Nonendometriod alt tip (n=27)	**Seröz**	20	20,4
	Berrak hücreli	3	3,1
	MMMT	4	4,1
Grade (n=64)	**Grade 1**	35	35,7
	Grade 2	24	24,5
	Grade 3	5	5,1
Evre	**Evre 1**	72	73,5
	Evre 2	8	8,2
	Evre 3	17	17,3
	Evre 4	1	1,0
Mymetrial invazyon derinliği	**Yok**	10	10,2
	< %50	57	58,2
	≥ %50	31	31,6
Lenfovasküler İnvazyon	**Yok**	77	78,6
	Var	21	21,4

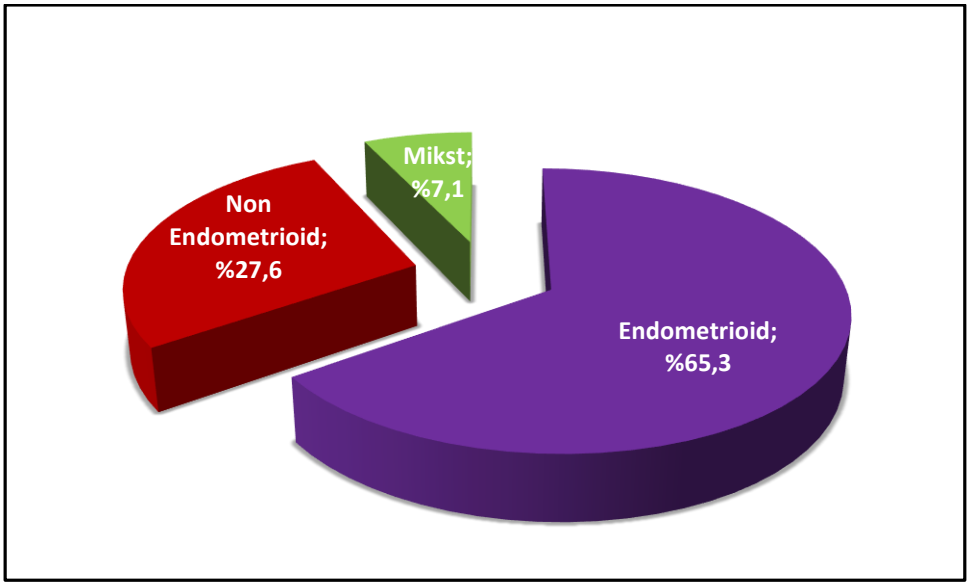

Şekil 17. Histolojik tiplerin dağılımı

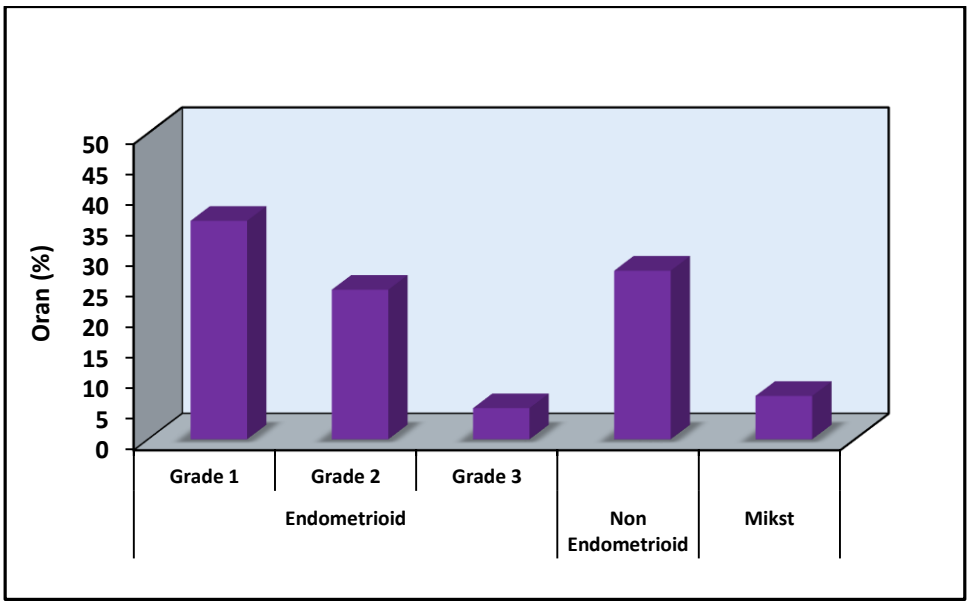

Şekil 18. Histolojik tiplerin ve grade'lerin dağılımı

10.2. Histolojik Tiplere Göre PTEN, BETA CATENİN, Cerb-B2, P53, STK 15 ve Kİ67 Boyanma Düzeylerinin Değerlendirilmesi

10.2.1. PTEN

Histolojik tiplere göre PTEN boyanma düzeyleri arasında istatistiksel olarak ileri düzeyde anlamlı farklılık saptanmıştır (p=0.001; p<0.01) (Tablo 13-Şekil 19).

Farklılığı yaratan grubu belirlemek amacıyla yapılan ikili karşılaştırmalara göre;

- Endometrioid tip olguların PTEN boyanma düzeyleri, NE (p=0.001) ve M (mikst) (p=0.023) tip olgulardan anlamlı düzeyde düşüktür (p<0.05)

(Tablo 13a).

- NE ve mikst tip olguların PTEN boyanma düzeyleri arasında ise istatistiksel olarak anlamlı farklılık saptanmamıştır (p=0.804; p>0.05) (Tablo 13a)

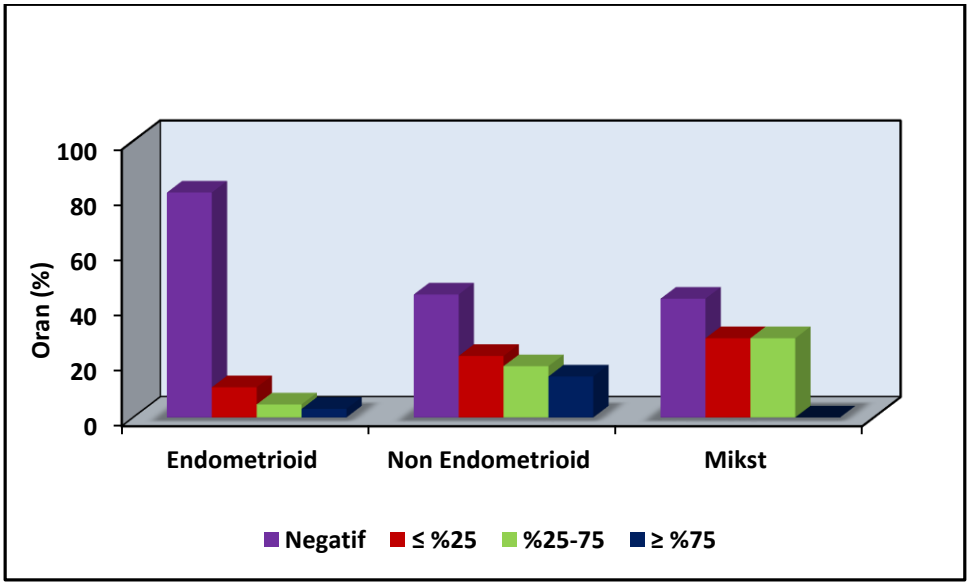

Şekil 19. Histolojik tiplere göre PTEN boyanma düzeyleri dağılımı

10.2.2. β-catenin

Histolojik tiplere göre β -catenin boyanma düzeyleri arasında istatistiksel olarak anlamlı farklılık saptanmıştır (p=0.031; p<0.05) (Tablo 13-Şekil 20).

Farklılığı yaratan grubu belirlemek amacıyla yapılan ikili karşılaştırmalara göre;

- Endometrioid tip olguların β -catenin boyanma düzeyleri, NE tip olgulardan anlamlı düzeyde yüksektir (p=0.009; p<0.01) (Tablo 13a).

- Diğer grupların β -catenin boyanma düzeyleri arasında istatistiksel olarak anlamlı farklılık saptanmamıştır (p>0.05) (Tablo 13a).

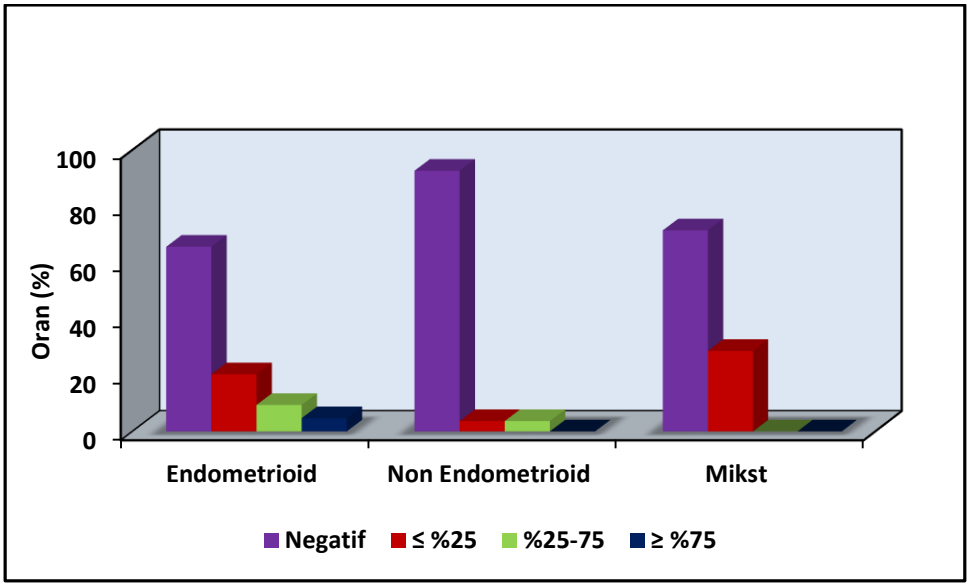

Şekil 20. Histolojik tiplere göre Beta Catenin boyanma düzeyleri dağılımı

10.2.3. P53 Boyanma Dağılımı

Histolojik tiplere göre P53 boyanma dağılım düzeyleri arasında istatistiksel olarak ileri derecede anlamlı farklılık saptanmıştır (p=0.001; p<0.01) (Tablo 13-Şekil 21);

- NE olgularda P53 diffüz boyanma oranı endometrioid olgulardan anlamlı derecede yüksektir.

- Endometrioid tip olgularda ise P53 heterojen boyanma oranı, NE ve M olgulardan anlamlı düzeyde yüksektir.

10.2.4. P53 Boyanma Yaygınlığı

Histolojik tiplere göre P53 (yaygınlık) boyanma düzeyleri arasında istatistiksel olarak ileri düzeyde anlamlı farklılık saptanmıştır (p=0.001; p<0.01) (Tablo 13-Şekil 22). Farklılığı yaratan grubu belirlemek amacıyla yapılan ikili karşılaştırmalara göre;

- Endometrioid tip olguların P53 (yaygınlık) boyanma düzeyleri, NE (p=0.001) ve M (p=0.004) tip olgulardan anlamlı düzeyde düşüktür (p<0.01) (Tablo 13a).

- NE tip olguların P53 (yaygınlık) düzeyinin, M tip olgulardan yüksek olması ise istatistiksel olarak anlamlı olmamakla birlikte, anlamlılığa yakın bulunmuştur (p=0.080; p>0.05) (Tablo 13a).

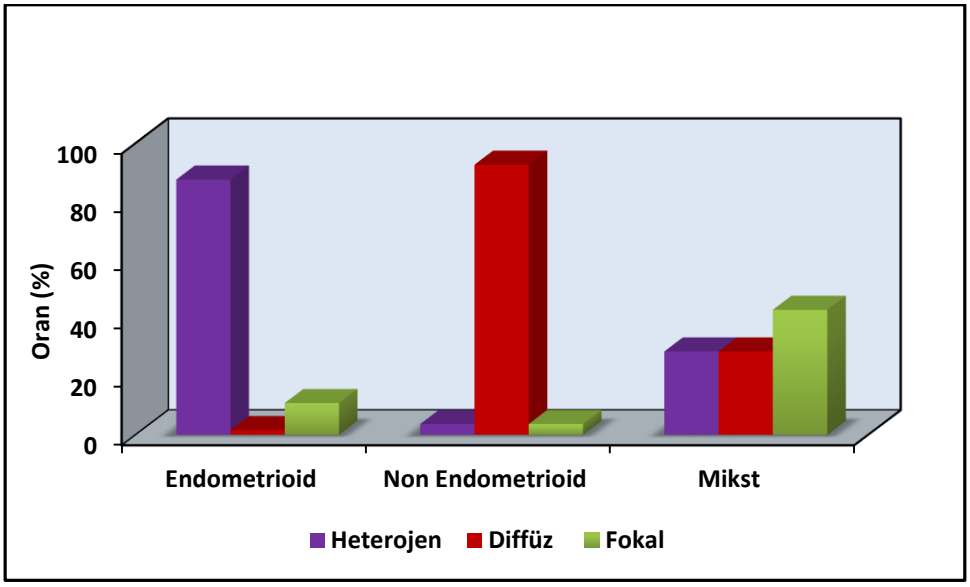

Şekil 21. Histolojik tiplere göre P53 boyanma dağılımı

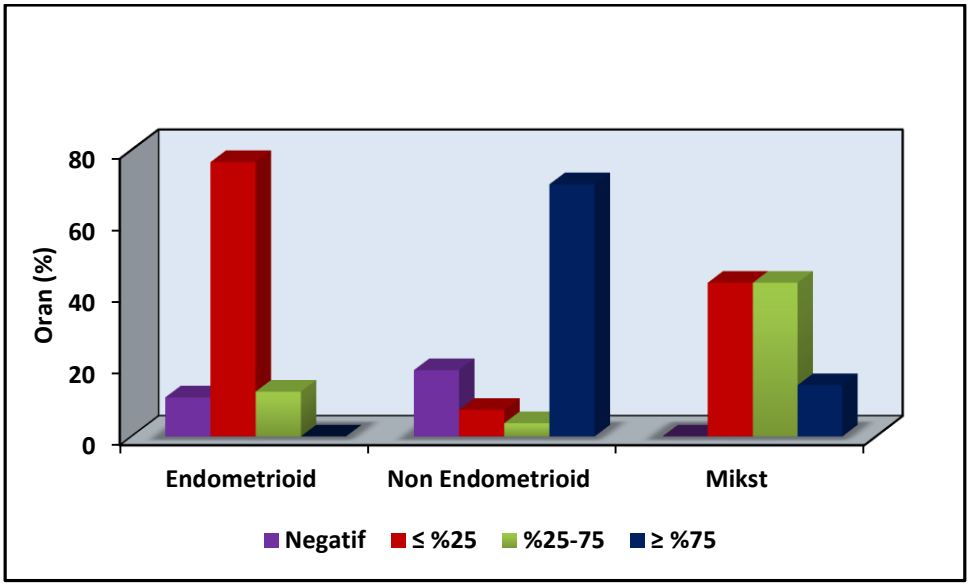

Şekil 22. Histolojik tiplere göre P53 (yaygınlık) boyanma düzeyleri dağılımı

10.2.5. Cerb-B2

Histolojik tiplere göre Cerb-B2 boyanma düzeyleri arasında istatistiksel olarak ileri düzeyde anlamlı farklılık saptanmıştır ($p=0.001$; $p<0.01$) (Tablo 13). Farklılığı yaratan grubu belirlemek amacıyla yapılan ikili karşılaştırmalara göre;

- Endometrioid tip olguların Cerb-B2 boyanma düzeyleri, NE ($p=0.001$) ve M ($p=0.028$) tip olgulardan anlamlı düzeyde düşüktür ($p<0.05$) (Tablo 13a-Şekil 23).

- NE ve M tip olguların Cerb-B2 boyanma düzeyleri arasında ise istatistiksel olarak anlamlı farklılık saptanmamıştır ($p=0.365$; $p>0.05$) (Tablo 13a).

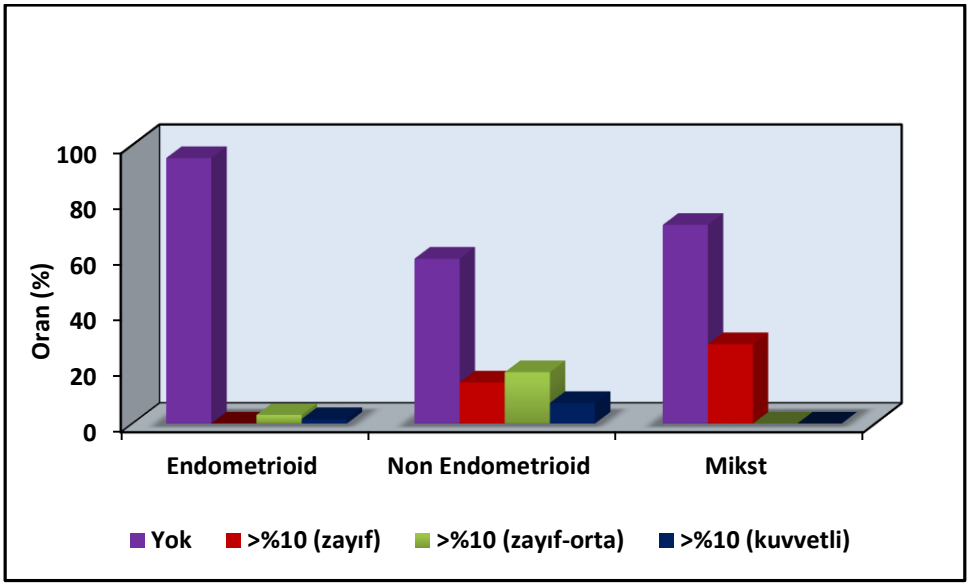

Şekil 23. Histolojik tiplere göre Cerb-B2 boyanma düzeyleri dağılımı

10.2.6. Kİ67

Histolojik tiplere göre Ki 67 (%) boyanma düzeyleri arasında istatistiksel olarak ileri düzeyde anlamlı farklılık saptanmıştır (p=0.001; p<0.01) (**Tablo 13-Şekil 24**).

- Endometrioid tip olgularda %20'nin altında; NE ve M tip olgularda ise %50 ve üzerinde boyanma oranı anlamlı düzeyde yüksektir; %20-50 boyanma düzeyleri arasında anlamlı farklılık görülmemektedir.

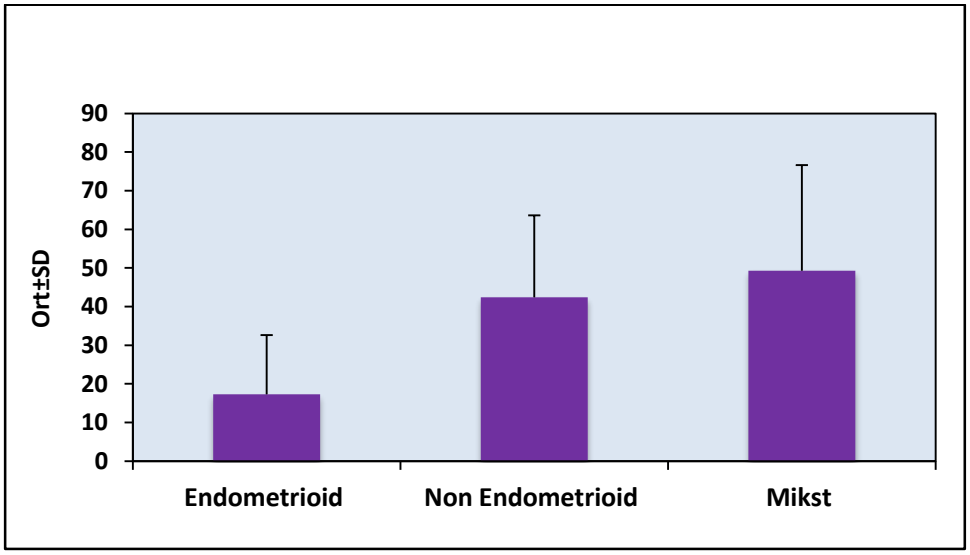

Şekil 24. Histolojik tiplere göre Ki 67 (%) boyanma düzeyleri dağılımı

10.2.7. STK 15

Histolojik tiplere göre STK 15 boyanma düzeyleri arasında istatistiksel olarak ileri düzeyde anlamlı farklılık saptanmıştır (p=0.001; p<0.01) (Tablo 13-Şekil 25). Yapılan ikili karşılaştırmalara göre;

- Endometrioid tip olguların STK 15 boyanma düzeyleri, NE (p=0.001) ve M (p=0.001) tip olgulardan anlamlı düzeyde düşüktür (p<0.01) (Tablo 13a).

- NE ve M tip olguların STK 15 boyanma düzeyleri arasında ise istatistiksel olarak anlamlı farklılık saptanmamıştır (p=0.427; p>0.05) (Tablo 13a).

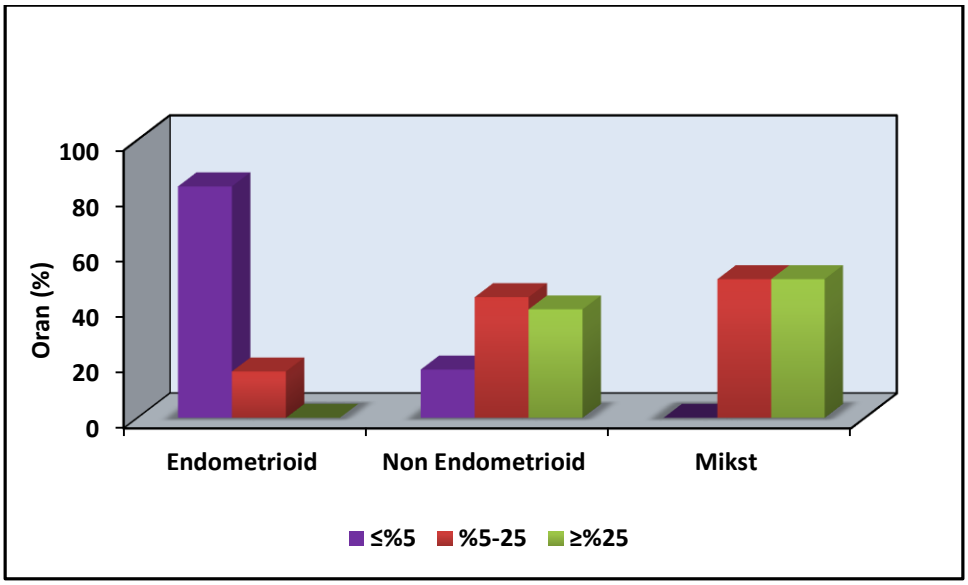

Şekil 25. Histolojik tiplere göre STK 15 boyanma düzeyleri dağılımı

Tablo 13. Histolojik Tiplerine Göre PTEN, BETA CATENİN, CERB B2, P 53, STK 15 ve Kİ67 Boyanma Düzeylerinin Değerlendirilmesi

		Histolojik tip			
		Endometrioid (n=64)	**Non Endometrioid (n=27)**	**Mikst (n=7)**	
		n (%)	**n (%)**	**n (%)**	***p***
PTEN	**Negatif**	52 (81,3)	12 (44,4)	3 (42,9)	
	≤ %25	7 (10,9)	6 (22,2)	2 (28,6)	
	%25-75	3 (4,7)	5 (18,5)	2 (28,6)	
	≥ %75	2 (3,1)	4 (14,8)	0 (0)	
	Min-Mak (Medyan)	0-3 (0)	0-3 (1)	0-2 (1)	***[a]0,001*****
	Ort±SD	0,30±0,71	1,04±1,13	0,86±0,90	
BETA CATENİN	**Negatif**	42 (65,6)	25 (92,6)	5 (71,4)	
	≤ %25	13 (20,3)	1 (3,7)	2 (28,6)	
	%25-75	6 (9,4)	1 (3,7)	0 (0)	
	≥ %75	3 (4,7)	0 (0)	0 (0)	
	Min-Mak (Medyan)	0-3 (0)	0-2 (0)	0-1 (0)	***[a]0,031****
	Ort±SD	0,53±0,85	0,11±0,42	0,29±0,49	

CERB B2	**Yok**	61 (95,3)	16 (59,3)	5 (71,4)	
	Skor 1	0 (0)	4 (14,8)	2 (28,6)	
	Skor 2	2 (3,1)	5 (18,5)	0 (0)	
	Skor 3	1 (1,6)	2 (7,4)	0 (0)	
	Min-Mak (Medyan)	0-3 (0)	0-3 (0)	0-1 (0)	***[a]0,001*****
	Ort±SD	0,11±0,51	0,74±1,02	0,29±0,49	
P53 Dağılım	**Heterojen**	56 (87,5)	1 (3,7)	2 (28,6)	***[c]0,001*****
	Diffüz	1 (1,6)	25 (92,6)	2 (28,6)	
	Fokal	7 (10,9)	1 (3,7)	3 (42,9)	
	Min-Mak (Medyan)	0-2 (0)	0-2 (1)	0-2 (1)	
	Ort±SD	0,23±0,64	1,00±0,28	1,14±0,90	
P53 Yaygınlık	**Negatif**	7 (10,9)	5 (18,5)	0 (0)	
	≤ %25	49 (76,6)	2 (7,4)	3 (42,9)	
	%25-75	8 (12,5)	1 (3,7)	3 (42,9)	
	≥ %75	0 (0)	19 (70,4)	1 (14,3)	
	Min-Mak (Medyan)	0-2 (1)	0-3 (3)	1-3 (2)	***[a]0,001*****
	Ort±SD	1,02±0,49	2,26±1,23	1,71±0,76	

STK 15 (n=53)	**≤%5**	20 (83,3)	4 (17,4)	0 (0)	
	%5-25	4 (16,7)	10 (43,5)	3 (50,0)	
	≥%25	0 (0)	9 (39,1)	3 (50,0)	
	Min-Mak (Medyan)	1-2 (1)	1-3 (2)	2-3 (2,5)	***[a]0,001*****
	Ort±SD	1,17±0,38	2,22±0,74	2,50±0,55	
Ki 67	**< %20**	36 (56,3)	4 (14,8)	1 (14,3)	***[c]0,001*****
	%20-50	25 (39,1)	13 (48,1)	3 (42,9)	
	≥ %50	3 (4,7)	10 (37,0)	3 (42,9)	

[a]Kruskal Wallis Test *[c]Fisher-Freeman-Halton Test* **p<0.05* ***p<0.01*

Tablo 13a. Histolojik Tiplerine Göre PTEN, BETA CATENİN, CERB B2, P 53, STK 15 ve Kİ67 Boyanma Düzeylerinin İkili Karşılaştırmaları

	Histolojik tip		
	Endometrioid-Non Endometrioid	**Endometrioid-Mikst**	**Non Endometrioid-Mikst**
PTEN	*0,001***	*0,023**	*0,804*
BETA CATENİN	*0,009***	*0,612*	*0,148*
CERB B2	*0,001***	*0,028**	*0,365*
P53 Yaygınlık	*0,001***	*0,004***	*0,080*
P53 Dağılıms	*[c]0,001***	*[c]0,001***	*[c]0,002***
STK 15	*0,001***	*0,001***	*0,427*
Kİ67 (%)	*0,001***	*0,002***	*0,535*

Mann Whitney U Test **p<0.05* ***p<0.01*

10.3. Histolojik Tiplere Göre PTEN + BETA CATENİN Kombine Olarak Boyanma Düzeylerinin Değerlendirilmesi

Boyanma sonuçları PTEN (-), Beta Catenin (+) olduğunda olguların endometrioid tip olma olasılığının 16 kat fazla olduğu görülmüştür (p=0.001; p<0.01). ODDS 16,000 ve %95 CI (3,427-74,697)'dir.

Boyanma sonuçları PTEN & Beta Catenin (+) veya PTEN & Beta Catenin (-) olduğunda olguların endometrioid tip olma olasılığının ise, 9,692 kat fazla olduğu görülmüştür (p=0.001; p<0.01). ODDS 9,692 ve %95 CI (3,182-29,523)'dir. (Tablo 14)

Tablo 14. PTEN + BETA CATENİN boyanmalara ilişkin değerlendirmeler

		Histolojik tip			
		Endometrioid (n=64)	**Non Endometrioid +Mikst (n=34)**		
		n (%)	**n (%)**	***OR (%95 CI)***	***p***
PTEN/ BETA CATENİN	**0**	6 (25,0)	18 (75,0)	-	***0,001*****
	1	42 (76,4)	13 (23,6)	9,692 (3,182-29,523)	***0,001*****
	2	16 (84,2)	3 (15,8)	16,000 (3,427-74,697)	***0,001*****

0: Pten+; BC-

1: Diğer sonuçlar (Pten & Beta Catenin +/ Pten & Beta Catenin -)

2: Pten-; BC+

10.4. Histolojik Tiplere Göre P53+Cerb-B2+Kİ67 Kombine Olarak Boyanma Düzeylerinin Değerlendirilmesi

Boyanma düzeyi 2 ve 3 olanların NE +M grupta olma oranı anlamlı düzeyde yüksek olarak izlenmiştir ($p<0.01$) (Tablo 15).

Tablo 15. P53+Cerb-B2+Kİ67 boyanmalarına ilişkin değerlendirmeler

		Histolojik tip		
		Endometrioid (n=64)	**Non Endometrioid +Mikst (n=34)**	
		n (%)	**n (%)**	***p***
P53/ Kİ 67/ CERB B2	**0**	32 (100)	0 (0)	***0,001*** **
	1	26 (81,3)	6 (18,8)	
	2	5 (22,7)	17 (77,3)	
	3	1 (8,3)	11 (91,7)	

0: hepsi negatif

1: herhangi biri pozitif

2: herhangi ikisi pozitif

3: üçü de pozitif

10.5. Histolojik Gradelere Göre PTEN, BETA CATENİN, Cerb-B2, P53, STK 15 ve Kİ67 Boyanma Düzeylerinin Değerlendirilmesi

10.5.1. β-catenin, PTEN, CERB B2, P53

Endometrioid tip olguların gradelerine göre PTEN, Beta Catenin, Cerb-B2, P53 heterojenite ve P53 yaygınlık boyanma düzeyleri istatistiksel olarak anlamlı farklılık göstermemiştir (p>0.05) (Tablo 16).

10.5.2. STK 15

Endometrioid tip olguların gradelerine göre STK 15 boyanma düzeyleri arasında istatistiksel olarak anlamlı farklılık saptanmıştır (p=0.001; p<0.01) (Tablo 16-Şekil 26);

- Grade 3 olguların %5-25 düzeyinde boyanma oranı, grade2 ve grade 1 olgulardan anlamlı düzeyde yüksektir.

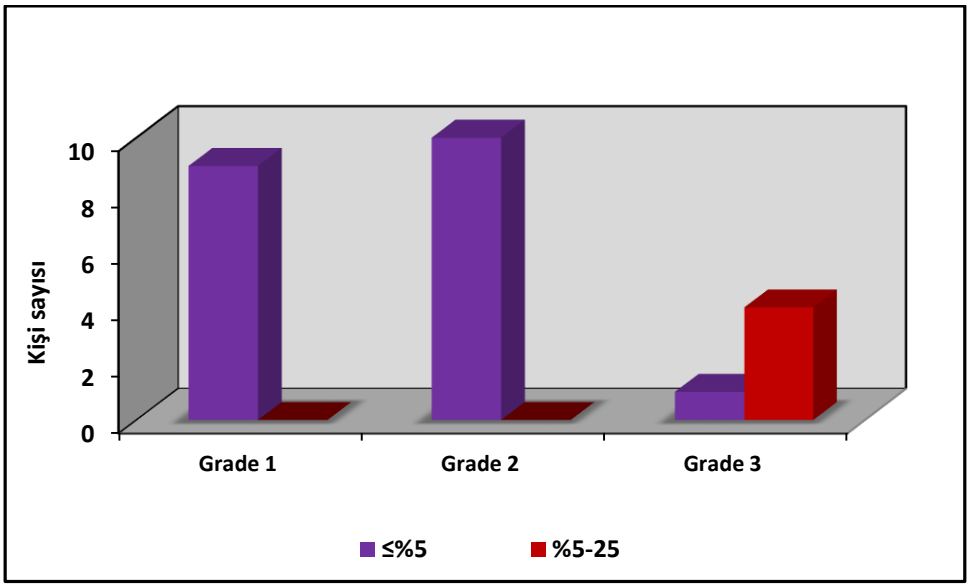

Şekil 26. Endometrioid tip olguların gradelerine göre STK 15 boyanma düzeyleri dağılımı

10.5.3 Kİ67

Endometrioid tip olguların gradelerine göre Ki 67 (%) boyanma düzeyleri arasında istatistiksel olarak anlamlı farklılık saptanmıştır (p=0.017; p<0.05) (Tablo 16-Şekil 27).

- Grade 1 ve Grade 2 olgularda %20'nin altında; Grade 3 olgularda ise %50 ve üzerinde boyanma oranı anlamlı düzeyde yüksektir; %20-50 boyanma düzeyleri arasında anlamlı farklılık görülmemektedir. (Tablo 16a).

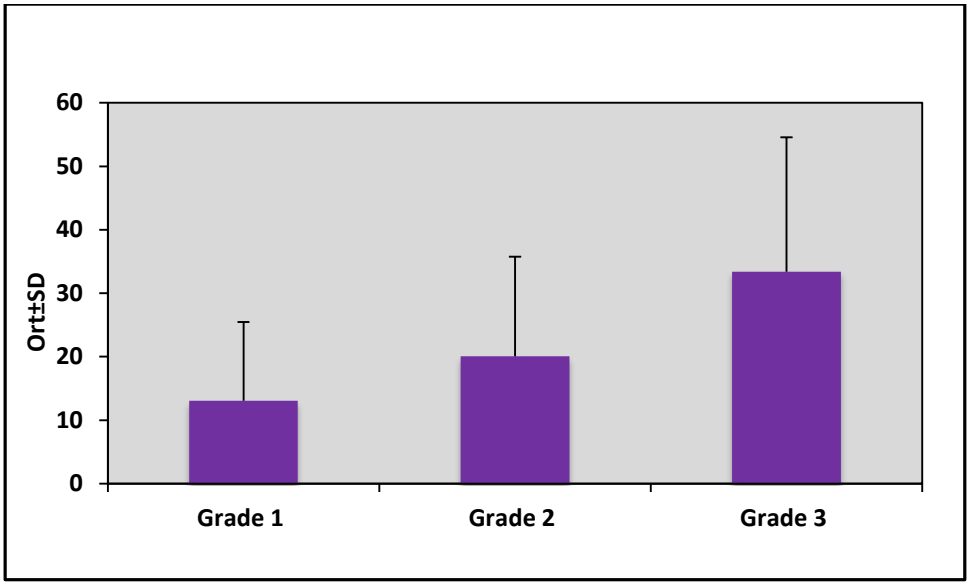

Şekil 27. Endometrioid tip olguların gradelerine göre Ki 67 (%) boyanma düzeyleri dağılımı

Tablo 16. Endometrioid Tiplerin Gradelerine Göre PTEN, BETA CATENİN, CERB B2, P 53, STK 15 ve Kİ67 Boyanma Düzeylerinin Değerlendirilmesi

		Grade			***p***
		Grade 1 (n=35)	**Grade 2 (n=24)**	**Grade 3 (n=5)**	
		n (%)	**n (%)**	**n (%)**	
PTEN	**Negatif**	26 (74,3)	22 (91,7)	4 (80,0)	
	≤ %25	5 (14,3)	1 (4,2)	1 (20,0)	
	%25-75	2 (5,7)	1 (4,2)	0 (0)	
	≥ %75	2 (5,7)	0 (0)	0 (0)	
	Min-Mak (Medyan)	0-3 (0)	0-2 (0)	0-1 (0)	***[a]0,244***
	Ort±SD	0,43±0,85	0,13±0,45	0,20±0,45	

BETA CATENİN	**Negatif**	20 (57,1)	18 (75,0)	4 (80,0)	
	≤ %25	10 (28,6)	3 (12,5)	0 (0)	
	%25-75	3 (8,6)	3 (12,5)	0 (0)	
	≥ %75	2 (5,7)	0 (0)	1 (20,0)	
	Min-Mak (Medyan)	0-3 (0)	0-2 (0)	0-3 (0)	***[a]0,404***
	Ort±SD	0,63±0,88	0,38±0,71	0,60±1,34	
CERB B2	**Yok**	34 (97,1)	23 (95,8)	4 (80,0)	
	Skor 1	0 (0)	0 (0)	0 (0)	
	Skor 2	1 (2,9)	0 (0)	1 (20,0)	
	Skor 3	0 (0)	1 (4,2)	0 (0)	
	Min-Mak (Medyan)	0-2 (0)	0-3 (0)	0-2 (0)	***[a]0,252***
	Ort±SD	0,06±0,34	0,13±0,61	0,40±0,89	
P53 Dağılım	**Heterojen**	32 (91,4)	21 (87,5)	3 (60,0)	***[c]0,100***
	Diffüz	0 (0)	0 (0)	1 (20,0)	
	Fokal	3 (8,6)	3 (12,5)	1 (20,0)	
	Min-Mak (Medyan)	0-2 (0)	0-2 (0)	0-2 (0)	
	Ort±SD	0,17±0,57	0,25±0,68	0,6±0,89	
P53 Yaygınlık	**Negatif**	0 (0)	6 (25,0)	1 (20,0)	
	≤ %25	32 (91,4)	15 (62,5)	2 (40,0)	
	%25-75	3 (8,6)	3 (12,5)	2 (40,0)	
	≥ %75	0 (0)	0 (0)	0 (0)	
	Min-Mak (Medyan)	1-2 (1)	0-2 (1)	0-2 (1)	***[a]0,183***
	Ort±SD	1,09±0,28	0,88±0,61	1,20±0,84	

STK 15 (n=24)	**≤%5**	9 (100)	10 (100)	1 (20,0)	***[c]0,001*****
	%5-25	0 (0)	0 (0)	4 (80,0)	
	≥ %25	0 (0)	0 (0)	0 (0)	
	Min-Mak (Medyan)	1-1 (1)	1-1 (1)	1-2 (2)	
	Ort±SD	1,00±0,00	1,00±0,00	1,80±0,45	
Ki67	**< %20**	23 (63,9)	12 (33,3)	1 (2,8)	***[c]0,017****
	%20-50	12 (48,0)	11 (44,0)	2 (8,0)	
Ort±SD	13,06±12,42	20,08±15,66	33,40±21,16		

[a]Kruskal Wallis Test *[c]Fisher-Freeman-Halton Test* **p<0.05* ***p<0.01*

Tablo 16a. Endometrioid Tipleri Gradelerine Göre PTEN, BETA CATENİN, CERB B2, P 53, STK 15 ve Kİ67 Boyanma Düzeylerinin İkili Karşılaştırmaları

	Grade		
	Grade 1- Grade 2	**Grade 1- Grade 3**	**Grade 2- Grade 3**
PTEN	0,095	0,706	0,478
BETA CATENİN	0,200	0,529	1,000
CERB B2	0,768	0,104	0,237
P53 Yaygınlık	0,080	0,448	0,327
P53 Dağılım	*[c]0,679*	*[c]0,075*	*[c]0,091*
Kİ67 (%)	0,045*	0,028*	0,202
STK 15	*[c]1,000*	*[c]0,001***	*[c]0,001***

Mann Whitney U Test **p<0.05* ***p<0.01*

10.6. FİGO Evrelerine Göre PTEN, BETA CATENİN, Cerb-B2, P53, STK 15 ve Kİ67 Boyanma Düzeylerinin Değerlendirilmesi

10.6.1. PTEN, β-catenin, Cerb-B2

Evrelerine göre olguların PTEN, Beta Catenin ve CERB B2 boyanma düzeyleri istatistiksel olarak anlamlı farklılık göstermemektedir (p>0.05) (Tablo 18).

10.6.2 P53 dağılım

Evrelerine göre olguların P53 boyanma dağılımları arasında istatistiksel olarak anlamlı farklılık saptanmıştır (p=0.003; p<0.01) (Tablo 18- Şekil 28);

- Evre 1 ve evre 2 olgularda heterojen, evre 3-4 olgularda ise diffüz boyanma anlamlı düzeyde yüksektir. (p=0.001; p=0.041; p<0.05).

- Evre 1 ve evre 2 olgularda ise boyanma dağılımında istatistiksel olarak anlamlı farklılık saptanmamıştır (p=0.727; p>0.05)

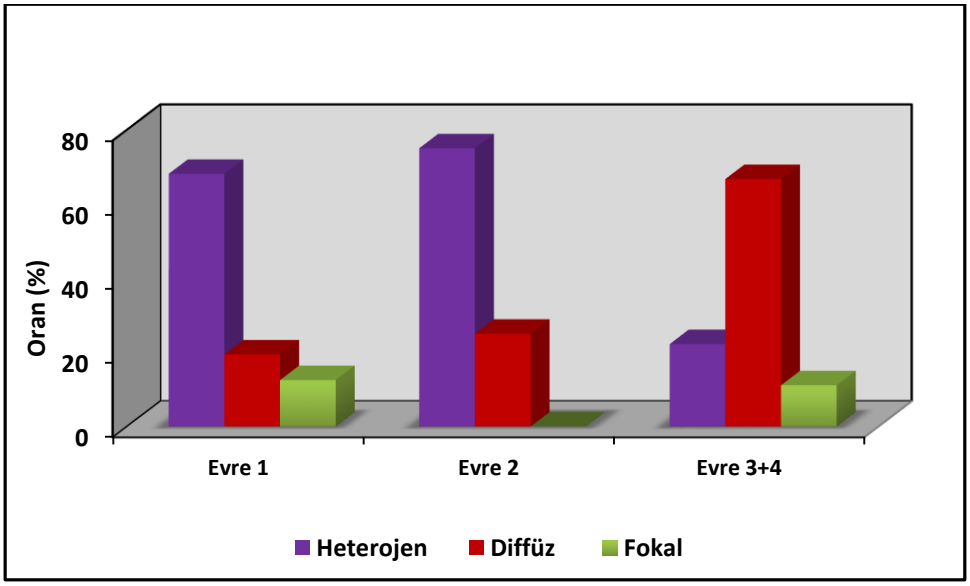

Şekil 28. Evrelerine göre olguların P53 boyanma dağılım düzeyleri

10.6.3. P53 yaygınlık

Evrelerine göre olguların P53 (yaygınlık) boyanma düzeyleri arasında istatistiksel olarak anlamlı farklılık saptanmıştır (p=0.016; p<0.05) (Tablo 18-Şekil 29). Yapılan ikili karşılaştırmalara göre;

- Evre 3+4 olguların P53 (yaygınlık) boyanma düzeyleri, evre 1 olgulardan anlamlı düzeyde yüksektir (p=0.006; p<0.01) (Tablo 18a).

- Diğer grup olguların P53 (yaygınlık) boyanma düzeyleri arasında istatistiksel olarak anlamlı farklılık saptanmamıştır (p>0.05) (Tablo 18).

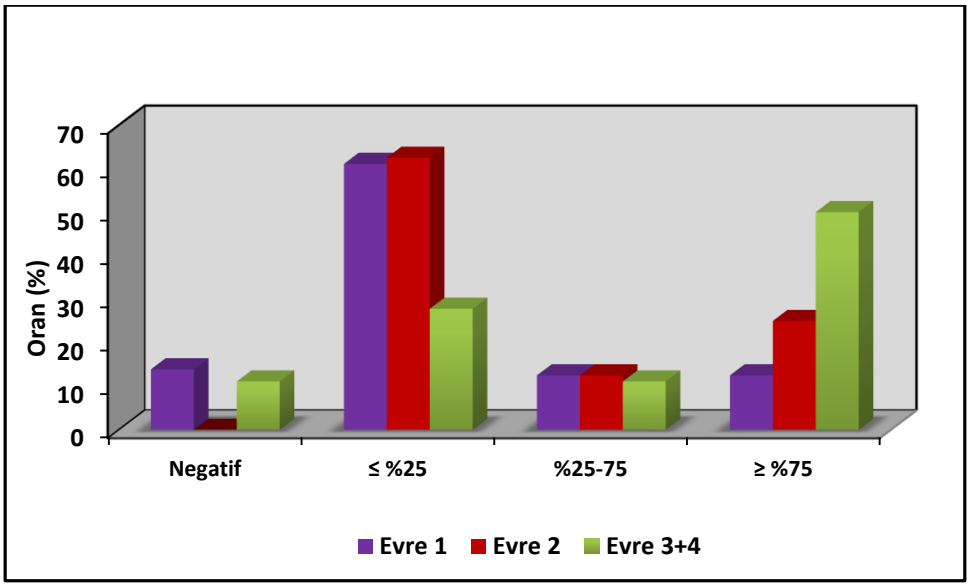

Şekil 29. Evrelerine göre olguların P53 (yaygınlık) boyanma düzeyleri dağılımı

Histolojik tipten bağımsız olarak evre- p53 boyanma dağılımını değerlendirdiğimizde ise;

Endometrioid tip olguların, evrelere göre P53 dağılım düzeyleri arasında istatistiksel olarak anlamlı farklılık saptanmıştır (p=0.005; p<0.01), evre 3+4 olguların P53 fokal boyanma oranı evre 1+2 olgulardan anlamlı düzeyde yüksektir.

NE ve M tip olguların, evrelere göre P53 dağılım düzeyleri arasında istatistiksel olarak anlamlı farklılık saptanmamıştır (p>0.05).(Tablo 17)

Tablo 17. Evrelere göre tipten bağımsız p53 dağılımı

Histolojik tip	**P53 Dağılım**	**Evre**		**p**
		Evre 1+2	**Evre 3+4**	
		n (%)	**n (%)**	
Endometrioid (n=64)	**Heterojen**	54 (91,5)	2 (40,0)	***0,005***
	Diffüz	0 (0)	1 (20,0)	
	Fokal	5 (8,5)	2 (40,0)	
Non Endometrioid (n=27)	**Heterojen**	0 (0)	1 (8,3)	***0,701***
	Diffüz	14 (93,3)	11 (91,7)	
	Fokal	1 (6,7)	0 (0)	
Mikst (n=7)	**Heterojen**	1 (16,7)	1 (100)	***0,571***
	Diffüz	2 (33,3)	0 (0)	
	Fokal	3 (50,0)	0 (0)	

Fisher-Freeman-Halton Test ***p<0.01*

10.6.4. STK 15

Evrelerine göre olguların STK 15 boyanma düzeyleri arasında istatistiksel olarak anlamlı farklılık saptanmıştır (p=0.049; p<0.05) (Tablo 18-Şekil 30). Yapılan ikili karşılaştırmalara göre;

- Evre 3+4 olguların STK 15 boyanma düzeyleri, evre 1 olgulardan anlamlı düzeyde yüksektir (p=0.014; p<0.05) (Tablo 18a).

- Diğer grup olguların STK 15 boyanma düzeyleri arasında istatistiksel olarak anlamlı farklılık saptanmamıştır (p>0.05) (Tablo18).

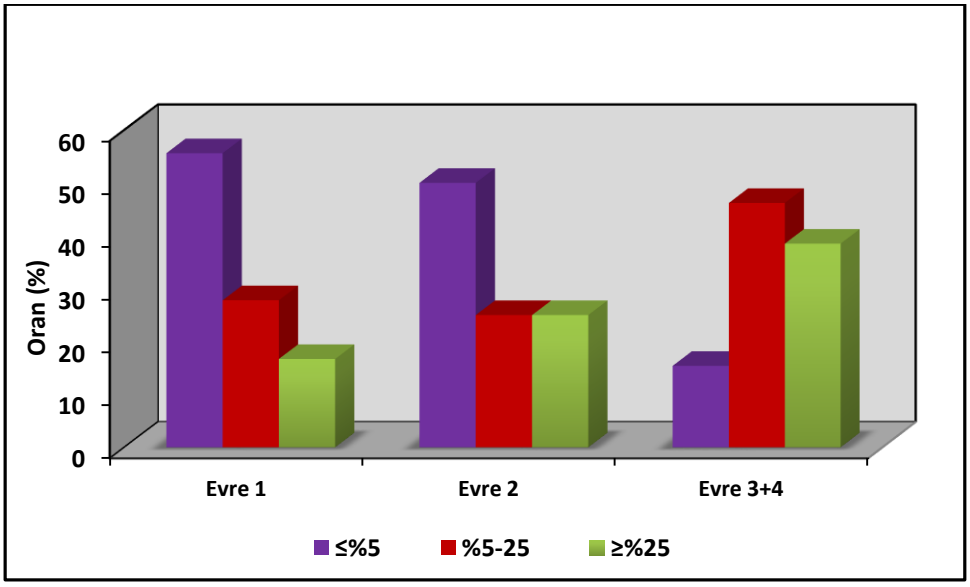

Şekil 30. Evrelerine göre olguların STK 15 boyanma düzeyleri dağılımı

10.6.5 Kİ67

Evrelerine göre olguların Ki 67 (%) boyanma düzeyleri arasında istatistiksel olarak anlamlı farklılık saptanmazken (p=0.130; p>0.05) (Tablo 18); evre 3+4 olguların Ki 67 (%) boyanma düzeylerinin, evre 1 olgulardan yüksek olması dikkat çekici düzeydedir.

Tablo 18. Evrelerine Göre PTEN, BETA CATENİN, CERB B2, P 53, STK 15 ve Kİ67 Boyanma Düzeylerinin Değerlendirilmesi

		Evre			*p*
		Evre 1 (n=78)	**Evre 2 (n=8)**	**Evre 3+4 (n=18)**	
		n (%)	**n (%)**	**n (%)**	
PTEN	**Negatif**	52 (72,2)	4 (50,0)	11 (61,1)	
	≤ %25	10 (13,9)	2 (25,0)	3 (16,7)	
	%25-75	7 (9,7)	1 (12,5)	2 (11,1)	
	≥ %75	3 (4,2)	1 (12,5)	2 (11,1)	
	Min-Mak (Medyan)	0-3 (0)	0-3 (0,5)	0-3 (0)	***[a]0,313***
	Ort±SD	0,46±0,84	0,88±1,13	0,72±1,07	
BETA CATENİN	**Negatif**	51 (70,8)	6 (75,0)	15 (83,3)	
	≤ %25	12 (16,7)	2 (25,0)	2 (11,1)	
	%25-75	7 (9,7)	0 (0)	0 (0)	
	≥ %75	2 (2,8)	0 (0)	1 (5,6)	
	Min-Mak (Medyan)	0-3 (0)	0-1 (0)	0-3 (0)	***[a]0,549***
	Ort±SD	0,44±0,79	0,25±0,46	0,28±0,75	
CERB B2	**Yok**	62 (86,1)	6 (75,0)	14 (77,8)	
	Skor 1	5 (6,9)	0 (0)	1 (5,6)	
	Skor 2	5 (6,9)	1 (12,5)	1 (5,6)	
	Skor 3	0 (0)	1 (12,5)	2 (11,1)	
	Min-Mak (Medyan)	0-2 (0)	0-3 (0)	0-3 (0)	***0, 420***
	Ort±SD	0,21±0,56	0,63±1,19	0,50±1,04	

P53 Dağılım	**Heterojen**	49 (68,1)	6 (75,0)	4 (22,2)	***[c]0,003*****
	Diffüz	14 (19,4)	2 (25,0)	12 (66,7)	
	Fokal	9 (12,5)	0 (0)	2 (11,1)	
	Min-Mak (Medyan)	0-2 (0)	0-1 (0)	0-2 (1)	
	Ort±SD	0,44±0,71	0,25±0,46	0,89±0,58	
P53 Yaygınlık	**Negatif**	10 (13,9)	0 (0)	2 (11,1)	
	≤ %25	44 (61,1)	5 (62,5)	5 (27,8)	
	%25-75	9 (12,5)	1 (12,5)	2 (11,1)	
	≥ %75	9 (12,5)	2 (25)	9 (50)	
	Min-Mak (Medyan)	0-3 (1)	1-3 (1)	0-3 (2,5)	***[a]0,016****
	Ort±SD	1,24±0,85	1,63±0,92	2,00±1,14	
STK 15 (n=53)	**≤%5**	20 (55,6)	2 (50,0)	2 (15,4)	
	%5-25	10 (27,8)	1 (25,0)	6 (46,2)	
	≥%25	6 (16,7)	1 (25,0)	5 (38,5)	
	Min-Mak (Medyan)	1-3 (1)	1-3 (1,5)	1-3 (2)	***[a]0,049****
	Ort±SD	1,61±0,77	1,75±0,96	2,23±0,73	
Kİ67 (%)	***Min-Mak (Medyan)***	1-95 (20)	2-52 (22,5)	3-95 (35)	***[a]0,130***
	Ort±SD	24,64±21,94	23,88±18,23	35,00±22,66	

[a]Kruskal Wallis Test *[c]Fisher-Freeman-Halton Test* **p<0.05* ***p<0.01*

Tablo 18a. Evrelerine Göre PTEN, BETA CATENİN, CERB B2, P 53, STK 15 ve Kİ67 Boyanma Düzeylerinin İkili Karşılaştırmaları

	Evre		
	Evre 1- Evre 2	**Evre 1- Evre 3+4**	**Evre 2- Evre 3+4**
PTEN	0,190	0,312	0,664
BETA CATENİN	0,672	0,295	0,685
CERB B2	0,307	0,306	0,851
P53 Yaygınlık	0,229	0,006**	0,387
P53 Dağılım	*[c]0,727*	*[c]0,001***	*[c]0,041**
STK 15	0,763	0,014*	0,304
Kİ67 (%)	0,930	0,055	0,241

Mann Whitney U Test *$p<0.05$ **$p<0.01$

10.7. Myometrial İnvazyon Derinliğine Göre PTEN, BETA CATENİN, Cerb-B2, P53, STK 15 ve Kİ67 Boyanma Düzeylerinin Değerlendirilmesi

10.7.1. PTEN, β-catenin, P53 yaygınlık, STK 15, Kİ67

Myometrial invazyon derinliğine göre olguların PTEN, Beta Catenin, P53 yaygınlık, STK 15 ve Ki 67 (%) boyanma düzeyleri istatistiksel olarak anlamlı farklılık göstermemiştir ($p>0.05$) (Tablo 19).

10.7.2. P53 dağılım

Myometrial invazyon derinliğine göre olguların P53 dağılım düzeyleri arasında istatistiksel olarak anlamlı farklılık saptanmazken (p=0.065; p>0.05); Myometrial invazyon derinliği %50'den fazla olanların P53 diffüz boyanma düzeylerinin yüksek olması dikkat çekicidir.

10.7.3. Cerb-B2

Myometrial invazyon derinliğine göre olguların Cerb-B2 boyanma düzeyleri istatistiksel olarak anlamlı farklılık göstermezken (p=0.095, p>0.05) (Tablo 19); %50'den fazla invazyon görülen olguların Cerb-B2 boyanma düzeylerinin, invazyon olmayanlardan yüksek olması dikkat çekicidir.

Tablo 19. Myometrial İnvazyon Derinliklerine Göre PTEN, BETA CATENİN, CERB B2, P 53, STK 15 ve Kİ67 Boyanma Düzeylerinin Değerlendirilmesi

		Myometrial İnvazyon Derinliği			
		Yok (n=10)	**< %50 (n=57)**	**≥ %50 (n=31)**	
		n (%)	**n (%)**	**n (%)**	***p***
PTEN	**Negatif**	6 (60,0)	42 (73,7)	19 (61,3)	
	≤ %25	1 (10,0)	7 (12,3)	7 (22,6)	
	%25-75	3 (30,0)	5 (8,8)	2 (6,5)	
	≥ %75	0 (0)	3 (5,3)	3 (9,7)	
	Min-Mak (Medyan)	0-2 (0)	0-3 (0)	0-3 (0)	***[a]0,442***
	Ort±SD	0,70±0,95	0,46±0,87	0,65±0,98	

BETA CATENİN	**Negatif**	5 (50,0)	42 (73,7)	25 (80,6)	
	≤ %25	2 (20,0)	12 (21,1)	2 (6,5)	
	%25-75	1 (10,0)	3 (5,3)	3 (9,7)	
	≥ %75	2 (20,0)	0 (0)	1 (3,2)	
	Min-Mak (Medyan)	0-3 (0,5)	0-2 (0)	0-3 (0)	***[a]0,115***
	Ort±SD	1,00±1,25	0,32±0,57	0,35±0,80	
CERB B2	**Yok**	10 (100)	49 (86)	23 (74,2)	
	Skor 1	0 (0)	5 (8,8)	1 (3,2)	
	Skor 2	0 (0)	2 (3,5)	5 (16,1)	
	Skor 3	0 (0)	1 (1,8)	2 (6,5)	
	Min-Mak (Medyan)	0-0 (0)	0-3 (0)	0-3 (0)	***[a]0,095***
	Ort±SD	0,00±0,00	0,21±0,59	0,55±0,99	
P53 Dağılım	**Heterojen**	7 (70,0)	38 (66,7)	14 (45,2)	***[c]0,065***
	Diffüz	2 (20,0)	11 (19,3)	15 (48,4)	
	Fokal	1 (10,0)	8 (14,0)	2 (6,5)	
	Min-Mak (Medyan)	0-2 (0)	0-2 (0)	0-2 (1)	
	Ort±SD	0,40±0,70	0,47±0,73	0,61±0,62	
P53 Yaygınlık	**Negatif**	1 (10,0)	5 (8,8)	6 (19,4)	
	≤ %25	8 (80,0)	36 (63,2)	10 (32,3)	
	%25-75	0 (0)	8 (14,0)	4 (12,9)	
	≥ %75	1 (10)	8 (14,0)	11 (35,5)	
	Min-Mak (Medyan)	0-3 (1)	0-3 (1)	0-3 (1)	***[a]0,284***
	Ort±SD	1,10±0,74	1,33±0,83	1,65±1,17	

STK 15 (n=53)	**≤%5**	4 (80,0)	14 (51,9)	6 (28,6)	
	%5-25	0 (0)	7 (25,9)	10 (47,6)	
	≥%25	1 (20,0)	6 (22,2)	5 (23,8)	
	Min-Mak (Medyan)	1-3 (1)	1-3 (1)	1-3 (2)	***[a]0,229***
	Ort±SD	1,40±0,89	1,70±0,82	1,95±0,74	
Kİ67 (%)	***Min-Mak (Medyan)***	1-60 (25)	1-95 (20)	3-95 (25)	***[a]0,462***
	Ort±SD	24,10±21,15	25,07±21,77	29,84±22,91	

[a]Kruskal Wallis Test *[c]Fisher-Freeman-Halton Test*

Tablo 19a. Myometrial İnvazyon Derinliklerine Göre PTEN, BETA CATENİN, CERB B2, P 53, STK 15 ve Kİ67 Boyanma Düzeylerinin İkili Karşılaştırmaları

	Myometrial İnvazyon Derinliği		
	Yok	**<%50**	**≥ %50**
PTEN	0,363	0,849	0,267
BETA CATENİN	0,061	0,056	0,647
CERB B2	0,211	0,079	0,120
P53 Yaygınlık	0,343	0,214	0,236
P53 Dağılım	*[c]1,000*	*[c]0,267*	*[c]0,059*
STK 15	0,390	0,126	0,234
Kİ67 (%)	0,805	0,402	0,246

[b]Mann Whitney U Testi *[c]Fisher-Freeman-Halton Test* **p<0.05*

10.8. Lenfovasküler İnvazyona Göre PTEN, BETA CATENİN, Cerb-B2, P53, STK 15 ve Kİ67 Boyanma Düzeylerinin Değerlendirilmesi

10.8.1. PTEN, Cerb-B2, Kİ67

Lenfovasküler invazyon varlığına göre olguların PTEN, Cerb-B2 ve Kİ67 (%) boyanma düzeyleri istatistiksel olarak anlamlı farklılık göstermemiştir (p>0.05).

10.8.2. β-catenin

Lenfovasküler invazyon görülen olgularda β-catenin boyanma düzeyinin, Lenfovasküler İnvazyon görülmeyenlerden düşük olması istatistiksel olarak anlamlı olmamakla birlikte, anlamlılığa yakın bulunmuştur (p=0.059, p>0.05)(Şekil 31).

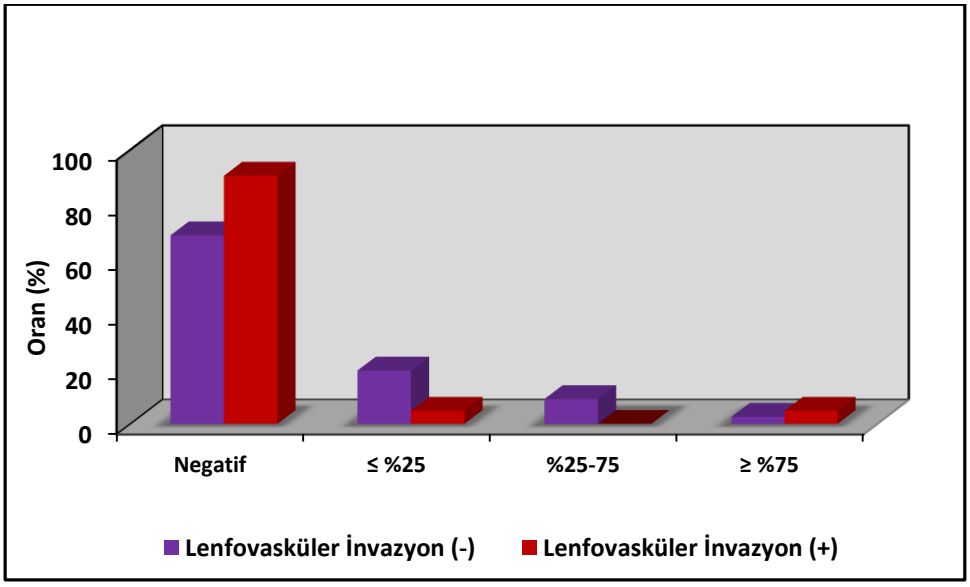

Şekil 31. Lenfovasküler invazyon varlığına göre Beta Catenin boyanma düzeyi dağılımı

10.8.3. P53 dağılım

Lenfovasküler invazyon görülen olgularda P53 boyanma dağılımının diffüz olması istatistiksel olarak anlamlı bulunmuştur (p=0.010, p<0.05)(Tablo 20-Şekil 32).

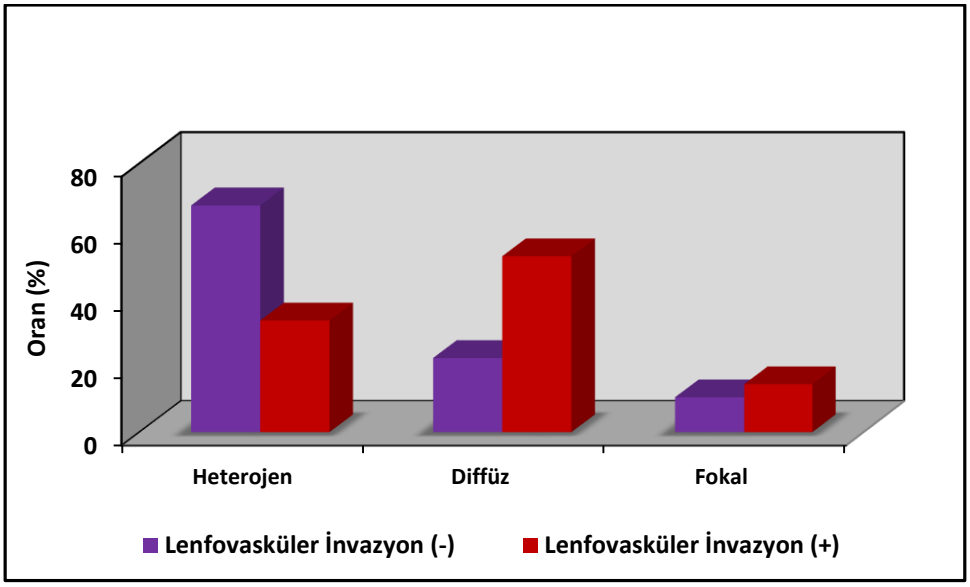

Şekil 32. Lenfovasküler invazyon varlığına göre P53 boyanma dağılım düzeyi

10.8.4. P53 yaygınlık

Lenfovasküler invazyon görülen olgularda P53 yaygınlık düzeyinin, lenfovasküler İnvazyon görülmeyenlerden yüksek olması istatistiksel olarak anlamlı olmamakla birlikte, anlamlılığa yakın bulunmuştur ($p=0.082$, $p>0.05$) (Şekil 33).

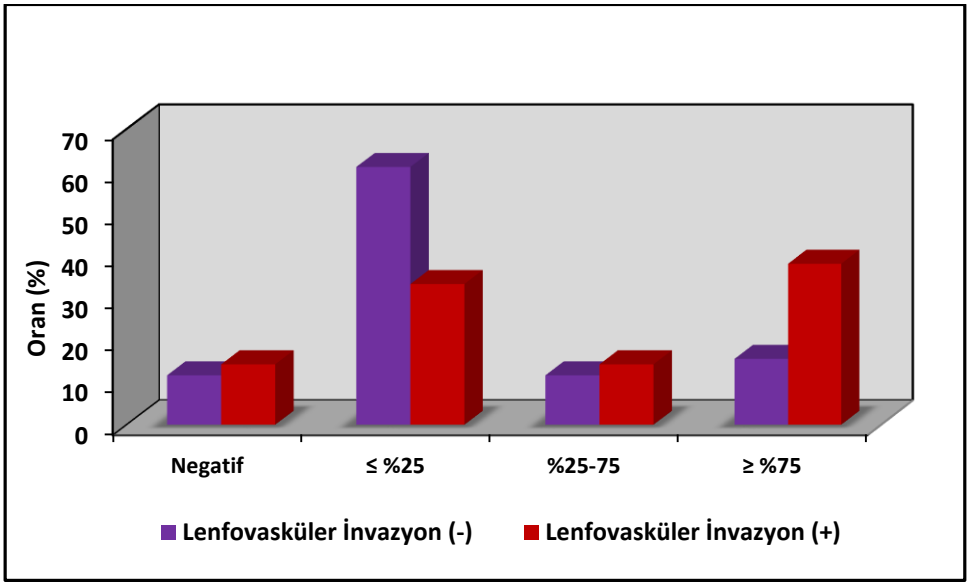

Şekil 33. Lenfovasküler invazyon varlığına göre P53 boyanma yaygınlık düzeyi

10.8.5. STK 15

Lenfovasküler invazyon görülen olgularda STK 15 boyanma düzeyinin lenfovasküler invazyon görülmeyenlerden yüksek olması, istatistiksel olarak anlamlı bulunmuştur ($p=0.023$; $p<0.05$) (Tablo 20-Şekil 34).

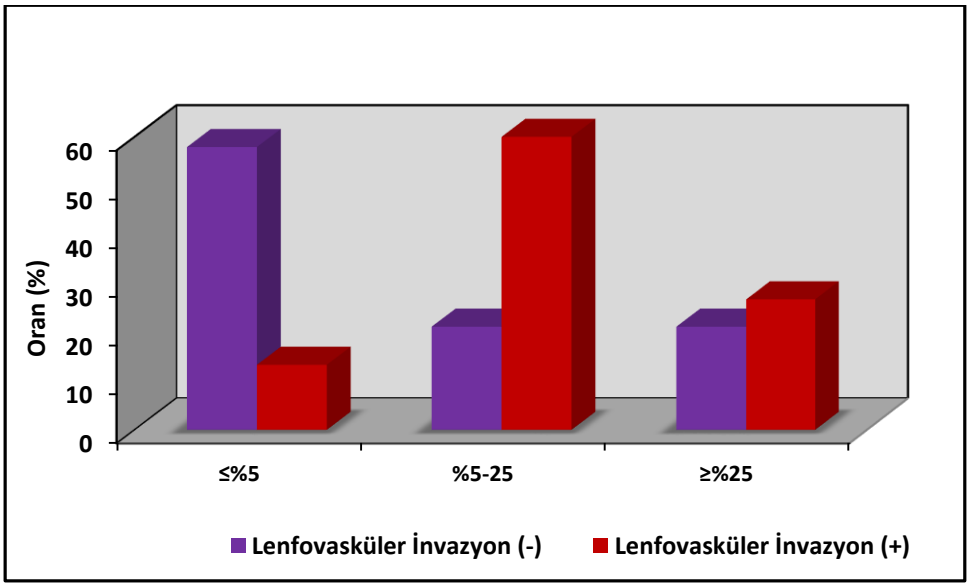

Şekil 34. Lenfovasküler invazyon varlığına göre STK 15 boyanma düzeyi dağılımı

Tablo 20. Lenfovasküler İnvazyon Varlığına Göre PTEN, BETA CATENİN, CERB B2, P 53, STK 15 ve Kİ67 Boyanma Düzeylerinin Değerlendirilmesi

		Lenfovasküler İnvazyon		
		Yok (n=77)	**Var (n=21)**	
		n (%)	**n (%)**	***p***
PTEN	**Negatif**	55 (71,4)	12 (57,1)	
	≤ %25	10 (13,0)	5 (23,8)	
	%25-75	9 (11,7)	1 (4,8)	
	≥ %75	3 (3,9)	3 (14,3)	
	Min-Mak (Medyan)	0-3 (0)	0-3 (0)	***[b]0,216***
	Ort±SD	0,48±0,85	0,76±1,09	
BETA CATENİN	**Negatif**	53 (68,8)	19 (90,5)	
	≤ %25	15 (19,5)	1 (4,8)	
	%25-75	7 (9,1)	0 (0)	
	≥ %75	2 (2,6)	1 (4,8)	
	Min-Mak (Medyan)	0-3 (0)	0-3 (0)	***[b]0,059***
	Ort±SD	0,45±0,77	0,19±0,68	
CERB B2	**Yok**	66 (85,7)	16 (76,2)	
	Skor 1	4 (5,2)	2 (9,5)	
	Skor 2	6 (7,8)	1 (4,8)	
	Skor 3	1 (1,3)	2 (9,5)	
	Min-Mak (Medyan)	0-3 (0)	0-3 (0)	***[b]0,273***
	Ort±SD	0,25±0,65	0,48±0,98	

P53 Dağılım	**Heterojen**	52 (67,5)	7 (33,3)	***[c]0,010******
	Diffüz	17 (22,1)	11 (52,4)	
	Fokal	8 (10,4)	3 (14,3)	
	Min-Mak (Medyan)	0-2 (0)	0-2 (1)	
	Ort±SD	0,43±0,68	0,81±0,68	
P53 Yaygınlık	**Negatif**	9 (11,7)	3 (14,3)	
	≤ %25	47 (61,0)	7 (33,3)	
	%25-75	9 (11,7)	3 (14,3)	
	≥ %75	12 (15,6)	8 (38,1)	
	Min-Mak (Medyan)	0-3 (1)	0-3 (2)	***[b]0,082***
	Ort±SD	1,31±0,88	1,76±1,14	
STK 15 (n=53)	**≤%5**	22 (57,9)	2 (13,3)	
	%5-25	8 (21,1)	9 (60,0)	
	≥%25	8 (21,1)	4 (26,7)	
	Min-Mak (Medyan)	1-3 (1)	1-3 (2)	***[b]0,023******
	Ort±SD	1,63±0,82	2,13±0,64	
Kİ67 (%)	***Min-Mak (Medyan)***	1-95 (22)	3-70 (25)	***[b]0,261***
	Ort±SD	25,58±22,34	29,76±20,74	

[b]Mann Whitney U Test *[c]Fisher-Freeman-Halton Test* **p<0.05*

10.9. Gradelere Göre Skuamoz Diferansiasyon ve Mikroglanduler Patern Görülme Oranlarının Değerlendirilmesi

Gradelerine göre olgularda skuamoz diferensiasyon ve mikroglanduler patern görülme oranları istatistiksel olarak anlamlı farklılık göstermemiştir (p>0.05).(**Tablo 21**)

Tablo 21. Gradelere Göre Skuamoz Diferensiasyon ve Mikroglanduler Patern Görülme Oranlarının Değerlendirilmesi

		Grade			
		Grade 1 (n=35)	**Grade 2 (n=24)**	**Grade 3 (n=5)**	***[c]p***
		n (%)	**n (%)**	**n (%)**	
Skuamoz diferensiasyon	**Yok (n=86)**	27 (77,1)	22 (91,7)	3 (60,0)	***0,125***
	Var (n=12)	8 (22,9)	2 (8,3)	2 (40,0)	
Mikroglanduler patern	**Yok (n=72)**	21 (60,0)	14 (58,3)	3 (60,0)	***1,000***
	Var (n=26)	14 (40,0)	10 (41,7)	2 (40,0)	

[c]*Fisher-Freeman-Halton Test*

10.10. Evrelere Göre Skuamoz Diferensiasyon ve Mikroglanduler Patern Görülme Oranlarının Değerlendirilmesi

Evrelerine göre olgularda skuamoz diferensiasyon ve mikroglanduler patern görülme oranları istatistiksel olarak anlamlı farklılık göstermemektedir (p>0.05).(**Tablo 22**)

Tablo 22. Evrelere Göre Skuamoz Diferensiasyon ve Mikroglanduler Patern Görülme Oranlarının Değerlendirilmesi

		Evre			^{c}p
		Evre 1 (n=78)	**Evre 2 (n=8)**	**Evre 3+4 (n=18)**	
		n (%)	**n (%)**	**n (%)**	
Skuamoz diferensiasyon	**Yok (n=86)**	63 (87,5)	6 (75,0)	17 (94,4)	***0,364***
	Var (n=12)	9 (12,5)	2 (25,0)	1 (5,6)	
Mikroglanduler patern	**Yok (n=72)**	51 (70,8)	5 (62,5)	16 (88,9)	***0,231***
	Var (n=26)	21 (29,2)	3 (37,5)	2 (11,1)	

[c]Fisher-Freeman-Halton Test

10.11. Lenfovasküler İnvazyon Varlığına Göre Skuamoz Diferensiasyon ve Mikroglanduler Patern Görülme Oranlarının Değerlendirilmesi

Lenfovasküler invazyon varlığına göre olgularda skuamoz diferensiasyon ve mikroglanduler patern görülme oranları istatistiksel olarak anlamlı farklılık göstermemiştir (p>0.05).(**Tablo 23**)

Tablo 23. Lenfovasküler İnvazyon Varlığına Göre Skuamoz Diferensiasyon ve Mikroglanduler Patern Görülme Oranlarının Değerlendirilmesi

		Lenfovasküler İnvazyon		
		Yok (n=77)	**Var (n=21)**	
		n (%)	**n (%)**	^{d}p
Skuamoz diferensiasyon	**Yok (n=86)**	67 (87,0)	19 (90,5)	***1,000***
	Var (n=12)	10 (13,0)	2 (9,5)	
Mikroglanduler patern	**Yok (n=72)**	54 (70,1)	18 (85,7)	***0,248***
	Var (n=26)	23 (29,9)	3 (14,3)	

[d]Fisher's Exact Test

10.12. Myometrial İnvazyon Derinliğine Göre Skuamoz Diferensiasyon ve Mikroglanduler Patern Görülme Oranlarının Değerlendirilmesi

Myometrial invazyon saptanmayan olgularda skuamoz diferensiasyon görülme oranının, diğer gruplardan yüksek olması istatistiksel olarak anlamlı bulunmuştur (p=0.042; p<0.05).

Myometrial invazyon derinliğine göre olgularda skuamoz diferansiasyon ve mikroglanduler patern görülme oranları istatistiksel olarak anlamlı farklılık göstermemiştir (p>0.05).(**Tablo 24**)

Tablo 24. Myometrial İnvazyon Derinliğine Göre Skuamoz Diferensiasyon ve Mikroglanduler Patern Görülme Oranlarının Değerlendirilmesi

		Myometrial İnvazyon Derinliği			
		Yok (n=10)	**< %50 (n=57)**	**≥ 50 (n=31)**	
		n (%)	**n (%)**	**n (%)**	***[c]p***
Skuamoz diferensiasyon	**Yok (n=86)**	6 (60,0)	52 (91,2)	28 (90,3)	***0,042****
	Var (n=12)	4 (40,0)	5 (8,8)	3 (9,7)	
Mikroglanduler patern	**Yok (n=72)**	6 (60,0)	40 (70,2)	26 (83,9)	***0,236***
	Var (n=26)	4 (40,0)	17 (29,8)	5 (16,1)	

[c]*Fisher-Freeman-Halton Test*

11. TARTIŞMA

Endometrial karsinom kadın genital sisteminin en sık görülen malign tümörlerindendir.[12] Bu tümörler için iki klinikopatolojik alt grup tanımlanmıştır: Tip 1, endometrioid (östrojen ilişkili) ve Tip 2, NE (östrojen ilişkisiz) karsinom. Endometrioid histolojiye sahip olan Tip 1 karsinomlar, en sık görülen EK'lardır (% 75-90). NE histolojiye sahip Tip 2 karsinomlar ise % 5-10 oranında görülmektedir.[29, 61, 129] Bizim çalışmamızdaki olguların ise; %65,3'ü endometrioid, %27,6'sı NE tiptedir.

Çalışmamızdaki 98 olgunun yaş ortalaması, literatür ile uyumlu olarak 60,24'tür. Olguların 96'sı kırk yaşın üzerinde olup, kırk yaşın altında izlenen 2 adet olgu ise NE tiptir.

EK'ların büyük bir bölümü (% 66-80) tanı aldığı sırada erken evrede ve uterus korpusuna sınırlı olarak bildirilmiştir.[43, 130, 131] Literatürle paralel olarak, olgularımızın % 73,5'i evre 1'de yer alırken, % 8.2'si evre 2, % 17.3'ü evre 3 ve % 1'inin evre 4'te yer aldığı saptanmıştır.

Endometrioid karsinomların büyük çoğunluğu histolojik derece 1 olarak ortaya çıkmaktadır.[132] Çalışma grubumuzdaki olguların ise %35,7'si derece 1 olarak izlenmiştir.

Tip 1 (endometrioid) ve tip 2 (NE) EK'ların morfolojik ve gelişimsel farklılıklarının yanısıra, molekuler genetik profilleri de farklıdır. DNA tamir defekti, PTEN, β-catenin ve K-ras genlerinde mutasyonlar Tip 1 karsinomlarda izlenirken, Tip 2 karsinomlarda daha sıklıkla p53 gen mutasyonu ve çeşitli kromozomlarda heterozigosite kaybı gibi genetik bozukluklar izlenmiştir.[21 12]

Günümüzde bir çok çalışma endometrial karsinogenezi daha iyi anlamak, histolojik tipleri ayırt etmek ve invaziv davranışına neden olan, invazyonu kolaylaştıran mekanizmaları çözümlemek için; tümör gelişim basamaklarında oluşan genetik değişiklikleri belirleyip, rutin prognostik parametrelerle karşılaştırmaktadır.

Tümör gelişim ve ilerlemesindeki bu genetik değişiklikleri belirlemede kullanılan İHK'sal belirteçler bir çok çalışmaya konu olmuştur. Bu belirteçlerin bir kısmını tek tek ya da bir arada kullanıp, tip 1 ya da tip 2 karsinomlarda inceleyen bu çalışmalardan farklı olarak, biz çalışmamızda; PTEN, β-catenin, p53, cerb-B2, ki67 ve STK 15 belirteçlerinin tümünü bir arada hem tip 1 hem de tip 2 karsinomlarda ve aynı olgu gruplarında araştırdık.

Sporadik EK'larda en sık genetik defekt olarak PTEN tümör supresor gen inaktivasyonu saptanmıştır. İlgili yayınlar incelendiğinde bu tümörlerde, PTEN inaktivasyonunun %34-83 oranında izlendiği bilinmektedir.[133]

Çalışmaların bazıları PTEN gen alterasyonunu saptamak için moleküler yöntemin İHK'sal yöntemlerden daha kesin sonuçlar verdiğini savunsa da,[133] birçok çalışma, immunhistokimyasal PTEN ekspresyon kaybının, PTEN mutasyon ve/veya delesyonunu iyi yansıtan, efektif bir değerlendirme yöntemi olduğunu bildirmiştir.[93, 134, 135]

Literatürde endometriumda PTEN tümör supresor gen fonksiyon kaybının çok basamaklı olan karsinogenezin erken dönemlerinde oluştuğu belirtilmiştir. EK'larda PTEN ekspresyonunu araştıran Sporny ve ark.nın çalışmasında endometriod tip karsinomların %42'sinde PTEN kaybı izlenirken, NE karsinomlarda bu oran %22'dir. Mutter ve ark.nın yaptığı bir başka çalışmada ise bu oran belirgin olarak artmış, endometriod tipte %97 olguda PTEN kaybı izlenmiştir.[93] Mutter ve ark.nın çalışmalarının sonucunda benzer çalışmalara göre neredeyse 2 kat yüksek buldukları PTEN mutasyon ve ekspresyon oranları; mutasyon tarama ve örnek seçme metodlarının farklı oluşu ile açıklanmıştır.

Biz de çalışmamıza dahil olan olgularda PTEN inaktivasyonunu İHK'sal yöntemlerle belirledik. EK olgularımızın endometrioid tiplerinde PTEN kaybı olguların %81'inde izlenmiş ve bu oran NE ve M olgulara göre anlamlı derecede yüksek olarak saptanmıştır.

PTEN kaybı görüldüğü diğer malignitelerde genellikle ileri evre tümörlerle ilişkili olmasına rağmen, EK'larda oldukça erken dönemlerde (FIGO evre I-II)

görüldüğü bir çok çalışmada bildirilmiştir.[33, 136, 137] Örneğin Konopka ve ark., PTEN ekspresyon kaybının endometrioid karsinomlarda tüm FIGO evrelerinde görüldüğünü ancak, düşük evrede daha sık olduğunu izlemişlerdir.[138] Bu çalışmaların aksine Steinbakk ve ark.(2009) ise evre ile PTEN ilişkisini gösterememiştir.

PTEN ekspresyonunu bilinen diğer prognostik parametrelerle karşılaştıran çalışmalara baktığımızda; An ve ark.nın, endometrioid karsinom olgularının %66'sında izledikleri PTEN ekspresyon değişiklikleri, histolojik grade ile ilişkili bulunmamıştır.[138] Benzer olarak Erkanlı ve ark., PTEN ekspresyonunu grade ve myometrial invazyon derinliği ile ilişkili bulmamıştır.[139] Başka bir çalışmada Kimura ve ark., PTEN boyanma skorunun lenfovasküler invazyon ya da lenf nodu metastazı ile korele olmadığını belirtmiştir.[140]

Bizim çalışmamızda da PTEN ekspresyon kaybı evre, grade, myometrial invazyon derinliği ve lenfovasküler invazyon ile ilişkili bulunmamıştır.

Sonuç olarak literatürde PTEN ekspresyonunun prognostik parametreler ilişkisi incelendiğinde, çalışmalardaki sonuç farklılıklarının nedenleri arasında; Minaguchi ve ark. da (2001) vurguladıkları gibi (sadece ekson 5-7'de görülen PTEN mutasyonlarının daha kötü prognozla ilişkili olduğunu, bunun nedeni olarak da ekson 5-7'de tümör süpresör fonksyonu bulunduğunu saptamışlardır.), sadece belirli eksonlardaki mutasyonların kötü prognozla ilişkili olması,[141] İHK'sal yöntemin tipi ve skorlama metodlarının standardize edilememesi olabilir mi soruları ise bu çalışmanın dışında farklı araştırma konuları olarak düşünülebilir.

β-catenin CTNNB1 geni tarafından kodlanan, Wnt sinyal yolağında yer alan submembranöz bir proteindir. Normal proliferasyon dönemindeki endometriumda β-catenin İHK'sal yöntemle sitoplazmik ve membranöz pozitif boyanma göstermektedir.[21, 30, 142]

Moreno-Bueno ve ark. 95'i endometrioid (tip 1), 33'ü NE (tip 2) toplam 128 EK olgusunda, EK'larda β-catenin mutasyonu olan durumlarda nükleer immunekspresyon saptamıştır. Aynı çalışmada β-catenin mutasyonu ve nükleer β-catenin ekspresyonu arasında da istatistiksel olarak anlamlı ilişki bulunmuştur

(p<0,0001). β-catenin mutasyonu, 14 endometrioid karsinom (%14,9) olgusunda saptanmış ancak NE karsinom olgularında ise mutasyon görülmemiştir.[143] Fukuchi T. ve ark. ve Nei H. ve ark. dahil olduğu başka bir çalışmada, yine endometrioid (tip1) karsinomlarda, nükleer β-catenin akümülasyonu, NE (tip 2) karsinomlara göre daha yüksek oranda bulunmuştur (≤%38). Schlosshauer ve ark. benzer olarak, 17 adet FIGO grade 3 endometrioid (tip 1) ve 17 adet seröz karsinomu inceledikleri çalışmalarında, endometrioid karsinom olgularının çoğunda nükleer β-catenin ekspresyonu tespit edilmiştir. [142]

Bizim çalışmamızda da literatür doğrultusunda, β-catenin mutasyonu, İHK'sal olarak nükleer immunekspresyonu gösterilerek belirlenmiştir. Sonuç olarak; endometrioid tip olgularımızın nükleer β -catenin boyanma düzeyleri, NE tip olgulardan anlamlı düzeyde yüksek olarak saptanmıştır (p=0.009; p<0.01).

Histolojik tiplendirme dışında prognostik parametrelerle β-catenin ilişkisine baktığımızda; çeşitli çalışmalarda β-catenin mutasyonlarının, düşük gradeli, erken evre[99, 144-146]ve lenf nodu metastazı negatif tümörlerde[101] görüldüğü vurgulanmıştır. Ancak bu çalışmaların çoğunda bu bulguların tipten bağımsız olup olmadığı belirtilmemiş ya da β-catenin tipten bağımsız bir parametre olarak gösterilememiştir. Başka bir çalışmada Scholten ve ark. ise, 213'ü endometrioid tip olan 225 EK olgusunda β-catenin ekspresyonu ve evreyi ilişkili olarak bulmamışlardır.[147]

Bizim çalışmamızda da , β-catenin nükleer ekspresyonunun tümör evresi, derecesi ve myometrial invazyon derinliği ile ilişkisi saptanamamıştır. Lenfovasküler invazyon olmayan olgularda ise, istatistiksel olarak anlamlı olmasa da anlamlılığa yakın olarak β-catenin nükleer immunekspresyon artışı vardır.

Literatürde prognostik faktörlerle β-cateninin ekspresyonu karşılaştırıldığında, farklı sonuçlar elde edilmesini açıklayabilen çok fazla çalışmaya rastlanmamıştır. [56, 149]

Bu durumun nedenini saptayabilen az sayıda çalışmada ise; araştırmalara dahil edilen olguların sayılarının azlığı ya da NE – endometrioid olgu sayısı dengesizliği,[147, 148] tipten bağımsız değerlendirilmediği çalışmalarda nükleer

ekspresyonun iyi diferansiye histolojik tip ile birlikteliği ve yüksek derceli tümörlerde ise E-kaderin kaybının β-catenin nükleer akümülasyonuna neden olabileceği üzerinde durulmuşur.[103] (hücre adezyon molekülü olan kaderinler, bu fonksyonlarını hücre içinde b-catenin ile kompleks oluşturarak sağlarlar. E-kaderin kaybı olduğunda ise hücre adezyonu kaybolur, bu da hücre içinde β-catenin birikimine neden olabilir.)

Çalışmamızda β-catenin nükleer akümülasyonunun daha çok skuamöz diferansiyasyon gösteren alanlarda belirgin olarak izlenmesi dikkati çekmiştir. Ancak skuamoz diferansiyasyon izlenmeyen alanlarda da β-catenin pozitifliği saptanmıştır. Literatürde başka çalışmalarda da bu bulguya rastlanmaktadır. Örneğin Saegusa ve arkadaşları, inceledikleri 80 EK olgusunda, skuamöz diferansiyasyon alanlarında (β-catenin mutasyonu izlenmeyen olgularda bile) belirgin nükleer β-catenin akümülasyonu saptanmıştır. [147] Ancak, β-catenin ekspresyon artışının, endometrial karsinomlarda tek başına, skuamoid fenotipe geçiş için yeterli olmadığını, nükleer akümülasyonun, transdiferansiyasyon için başlangıç sinyali olduğunu belirtmişlerdir.[147] Bu bulgular ışığında β-catenin karsinogenezdeki yerinin oldukça kompleks olduğu ve skuamoz diferansiyasyon ile β-catenin ilişkisi çalışmamızdan ayrı bir araştırma konusu olarak düşünülmüştür.

Çalışmamızda bu iki belirtecin (PTEN ve β-catenin) bir arada kullanımına baktığımızda ise, boyanma sonuçları PTEN (-), β-catenin nükleer(+) olduğunda olguların endometrioid (tip 1) olma olasılığının 16 kat fazla olduğu görülmüştür ($p=0.001$; $p<0.01$).

Sonuçlarımıza göre literatürle korele olarak; PTEN'in nükleer ekspresyon kaybının ve β-catenin nükleer akümülasyonunun daha çok endometrioid (tip 1) karsinomlarda görülmesi, bu iki belirtecin tek tek ve kombine olarak tümörün histolojik tipini belirlemede oldukça faydalı belirteçler olduklarını desteklemiştir.

Histolojik tip aynı zamanda tek başına önemli bir prognostik faktör olmakla birlikte, diğer prognostik parametrelerle PTEN ve β-catenin ekspresyonu arasında net bir ilişki saptanamaması, daha geniş olgu serilerinin, evre ve grade açısından

homojen olgu dağılımlarının ve prognoz-survi analiz çalışmalarının gerekliliğini göstermiştir.

Hücre döngüsünde, DNA tamir ve programlı hücre ölümünde görevli bir tümör supressör gen proteini olan p53, kanserlerin %50'sinde mutant olarak saptanmıştır. Bu mutasyon sonucu oluşan p53 mutant proteininin nükleer akümülasyonu, mutasyonun İHK'sal olarak tespit edilmesine olanak verir.

P53 ekspresyonu EK'larda çok yaygın çalışılmıştır ve immunekspresyonunun EK'lardaki tanısal ve prognostik önemi tartışmasızdır.[126, 149]

P53 mutasyonu yapılan bazı çalışmalara göre endometrioid karsinomların (ileri evre ve kötü differansiye) %43'ünde; NE karsinomların ise çok daha yüksek oranında (%90) mevcuttur.[150] Yine farklı çalışmalarda p53 nükleer ekspresyonunun; seröz, berrak hücreli ve grade 3 endometrioid karsinomlarda diğer tiplere göre belirgin olarak artmış olduğu saptanmıştır.[85, 151, 152] Örneğin Zheng W. ve ark.nın EKlarda p53 ve bcl-2 ekspresyon artışını araştırdıkları incelemede; NE karsinomlarda p53 ekspresyonunun endometrioid tiplere göre çok daha belirgin olduğunu saptamışlardır. Bu bulgulara benzer şekilde Lax SF. ve ark. EK moleküler genetik yolağını inceledikleri çalışmada; p53 ekspresyonunu NE karsinomlarda daha yüksek oranda tespit etmiştir.

Bazı olgularda Frameshift (çerçeve kayması) mutasyonları ve stop kodonları gibi durumlar p53 proteininin dallanmasına ve İHK'sal yöntemlerle saptanamamasına neden olabilir.[150] Diffüz artmış p53 ekspresyonu ve p53 İHK'sal negatifliği "all or nothing (hepsi ya da hiçbiri)" şeklinde ifade edilir ve bu gibi aberan ekspresyonların altta yatan p53 mutasyonunu işaret ettiği birçok çalışmada gösterilmiştir.[153-155] Bunun yanında "wild-type (yabanıl tip)" ; fokal, zayıf ve heterojen ekspresyon ise mutasyon olmadığını destekler.[153]

Bizim çalışmamızdaki olgularda da p53 mutasyonu nükleer immunekspresyon ile gösterilmiş ve literatürü destekler şekilde NE karsinomlarda endometrioid

karsinomlara göre p53 ekspresyonu diffüz-belirgin artmış olarak izlenmiştir. (p=0.001; p<0.01). 27 NE karsinom olgumuzdan 5 tanesinde ise (%18,5) p53 tamamen negatif bulunmuştur.

Literatürdeki verilere de dayanarak p53 ekspresyonunun yaygınlığı ve dağılımının; EK'larda az differansiye endometrioid ve seröz alt tiplerin ayrımında oldukça yararlı olduğu düşünülmüştür.[156, 157]

P53 ekspresyonunun prognozu belirlemede yararına baktığımızda ise literatürde farklı sonuçlar tespit edilmiştir. Backe ve ark. yaptığı çalışmada NE ve endometrioid tip karsinomlarda; p53 tümör süpresör geni ekspresyonu tipten bağımsız olarak, ileri evre kanserlerin % 20-30'unda saptanmış ve bu nedenle, bu genin endometrial karsinogenezin geç evrelerinde rolü olduğu düşünülmüştür. Benzer bir çalışmada A.Gadduci ve ark. endometrioid tip tümörlerde yaptığı çalışmada; P53 ekspresyon artışını, agresif seyir ve ileri evre ile ilişkili olarak bulmuştur.[158] Halperin ve Inoue ve ark. yine endometriod tümörlerde yaptıkları çalışmalarına göre, grade 3 endometrioid tümörlerde p53 immunekspresyonu diğer gradelere göre artmış olarak izlenmiştir.[151, 159] Apel ve ark. ise diğerlerinin aksine, her iki tip tümörde de (NE ve endometrioid) tipten bağımsız olarak cerrahi evre ve myometrial invazyon ile p53 ekspresyonu arasında anlamlı ilişki bulamamıştır.[126]

Literatürde p53 aberan ekspresyonunun çoklu değişkenli (multivariate) analizlerinde, p53'ün bağımsız prognostik değeri (histolojik tip, evre ve dereceden bağımsız) bazı çalışmalarda gösterilememiştir, dolayısı ile bu çalışmalarda agresif tümör ile birlikteliği tümör tipine bağlı olarak, p53'ün karsinogenez ve moleküler genetikteki rolü ile açıklanmıştır. [160] Bunu destekler şekilde ileri tümör evresi ve/veya derecesi ile ilişkisini gösteremeyen diğer çalışmalarda, bu durumun nedeninin NE - endometrioid tip olgu sayılarındaki dengesizlik (NE tip olgu sayısı azlığı)[161] olabileceği düşünülmüştür.

Çalışmamızda p53 ekspresyonunu prognostik parametreler açısından incelediğimizde; ileri evre (FİGO III ve IV) olgularda, evre I olgulara göre artmış ve diffüz ekspresyonu saptanmıştır. (p=0.006; p<0.01) Olgularımızda evrelere göre p53 immunoekspresyonunu histolojik tipten bağımsız olarak incelediğimizde, yine ileri

evrelerde tipten bağımsız olarak da ekspresyon artışı izlenmiştir ($p=0.005$; $p<0.01$). Bu durum S. Erkanlı ve ark. 2004'te endometrioid karsinomların östrojenden bağımsız ayrı bir yolaktan da gelişebileceğini gösteren çalışmalarında olduğu gibi, p53 mutasyonunun geç dönemde (ileri evre) önemli bir rolü olduğu şeklinde açıklanabilir.

Tümörün agresyonunu gösteren bir başka parametre olan lenfovasküler invazyon açısından değerlendirdiğimizde ise, lenfovasküler invazyon olan olgularda olmayan olgulara oranla p53'ün diffüz ekspresyonu artmış olarak tespit edilmiştir.

Olgularımızda P53 ekspresyonunun- tümör derecesi ve myometrial invazyon derinliği ile ilişkisi ise saptanamamıştır.

Sonuçlarımız göstermektedir ki; EK'larda diffüz p53 ekspresyon artışının agresif tip ile birlikteliği, tümörün tipini belirlemede bize oldukça yardımcıdır. Lenfovasküler invazyonu olan olgularda ve tipten bağımsız olarak ileri evrede p53 ekspresyon artışı saptamış olmamız, tümörün prognozu ve agresyonu ile ilgili tahmin yapmamızı sağlasa da, ileri evre olgularımızın az sayıda olması bu ilişkiyi kesinleştirmek için daha geniş serilerde çalışmak gerekliliğini düşündürmüştür. Literatürdeki yayınlardan farklı olarak yüksek dereceli endometriod karsinomlarla ilişki saptayamamız ise, grade 3 olgu sayımızın yetersizliği nedeniyle açıklanabilir.

Literatürde p53 ekspresyon artışını sayısal olarak (%) belirleyen çalışmalara çok sık rastlanmaktadır. Ancak bu yöntemin semikantitatif oluşu ve halen standart bir cut off değer olmaması nedeniyle çalışmalarda alternatif ya da destekleyici değerlendirme şekilleri de kullanılmıştır. Buna en sık örnek olarak birçok yayında olgular; boyanma yaygınlığı (%) yanı sıra boyanma dağılımı (heterojen, diffüz, fokal) da göz önüne alınarak değerlendirilmiştir.

Çalışmamızda ise p53 yaygınlık ve dağılımı aynı olgularda tüm parametrelerle ayrı ayrı incelenmiş ve karşılaştırılmıştır. İki yöntem (yaygınlık(%) ve dağılım) arasında istatistiksel olarak farklı sonuçlar izlenmemiştir. Her iki değerlendirme şeklinde de benzer sonuçlar elde edilmesi nedeni ile, boyanma dağılımının tek başına

daha pratik, kolay ve daha az subjektif bir değerlendirme şekli olabileceği düşünülmüştür.

Bir protoonko gen olan cerbB-2'nin amplifikasyonu, EGFR'ye morfolojik ve fonksiyonel olarak benzerlikler gösterdiğinden, meme, mide, endometrium gibi bazı epitelyal tümörlerde saptanmıştır.[162]

Yapılan çalışmalarda FISH yöntemi ile tespit edilen cerb-B2 amplifikasyonunun - bizim de çalışmamızda uyguladığımız gibi - İHK'sal yöntemlerle de saptanabildiği görülmüştür.[111, 112]

EK'larda cerb-B2 immunoekspresyonunun değerlendirilmesi için halen kesinleşmiş kriterlerler oluşturulamadığından, birçok çalışmada, meme karsinomlarında standardize edilmiş olan (0: hiç boyanma yok/ <%10+inkomplet zayıf, 1: >%10+inkomplet zayıf, 2: >%10+inkomplet orta/ <%10+komplet, 3: >%10+komplet kuvvetli)ASCO/CAP skorlaması uygulanmıştır. Biz de çalışmamızda ASCO/CAP 2013 meme karsinomu cerb-B2 değerlendirilmesini esas alarak olgularımızı skorladık.

Literatürde yapılan bazı çalışmalarda, cerbB-2 amplifikasyonu EK'larda özellikle NE (tip 2) tipte görülen gen anormalliklerinden biri olarak karşımıza çıkmıştır.[111, 163, 164] Ancak farklı yayınlarda; örneğin Slovomitz ve ark. çalışmasında 68 seröz karsinom olgusunda, cerb-B2 ekspresyon artışı tespit ettikleri 12 olgunun sadece 2'sinde gen amplifikasyonu gösterilebilmiştir.[165]

Sonuç olarak çalışmalarda cerbB-2'nin amplifikasyonu ve artmış ekspresyonunun EK karsinogenezindeki yeri tartışmalıdır.[166] Seröz karsinomlarda belirgin olarak ekspresyon artışı izlenirken, farklı çalışmalara göre endometrioid tip karsinomların progresyonu ve dedifferansiyasyonunda geç dönemde görülebildiği gibi,[5] erken dönemde de novo olarak kötü diferansiye endometrioid karsinomlar ve mikst tümörlerde izlenen bulgulara dayanarak endometrioid karsinomdan geliştiği düşünülen seröz karsinomlarda da cerbB-2 artmış ekspresyonu izlenmiştir.[35, 166]

Çalışmamızda, cerbB-2'nin ekspresyonunu EK alt tipleri arasında değerlendirdiğimizde, literatürdeki bazı çalışmalarla uyumlu olarak, NE karsinomlarda ekspresyon artışı anlamlı olarak tespit edilmiştir. ($p=0.001$; $p<0.01$)

Bu bulgular ışığında Cerb-B2 onkojen ekspresyon artışının tümör tipiyle (NE-tip 2) birlikteliğini istatitiksel olarak göstersek de, literatürde yapılan bazı çalışmalarda farklı sonuçlar olması nedeni ile NE-endometrioid ayırıcı tanısında kullanımını kesinleştirmek için; örneklem boyutlarının yeterli olduğu, cerb-B2 İHK'sal değerlendirmesinin EK için standardize edildiği ve bu ekspresyonları gen analizleriyle karşılaştıran daha fazla çalışmaya ihtiyaç olduğu düşünülmüştür.[167, 168]

Cerb-B2 ekspresyon artışının memede olduğu gibi endometriumda da kötü prognozla ilişkili olduğu bir çok çalışmada gösterilmiştir.[169] Slomovitz ve ark. çalışmalarında ekspresyon artışı ile gen amplifikasyonu korelasyonunu gösteremeseler de (yukarıda bahsedilen çalışma), cerb-B2 ekspresyon artışının kötü prognozla ilişkisini tespit etmiştir. Amplifikasyon olmadan İHK'sal olarak ekspresyon artışının, meme karsinomlarında olduğu gibi uterin seröz karsinomlarda da agresif gidişle birlikteliğini ve bu olgularda trastuzumab tedavisinin etkisini belirlemek için geniş serilerle daha fazla inceleme yapılması önerilmiştir.[165, 170]

Prognostik parametrelerle cerb-B2 ekspresyon ilişkisini inceleyen diğer çalışmalarda ise yine literatürü destekler şekilde, örneğin; Markova ve ark. Cerb-B2 ekspresyon artışını, myometrial invazyon derinliği %50'den fazla olan olgularda tespit etmiştir.[149] Bir başka çalışmada ise Morrison ve ark. artmış Cerb-B2 ekspresyonunu ileri evre ve yüksek derece tümörlerle korele olarak bulmuştur.[171]

Çalışmamıza baktığımızda, Cerb-B2 ekspresyonunun NE tümörlerde anlamlı olarak artmış olmasının yanı sıra, myometrial invazyon derinliği ile istatistiksel olarak anlamlı ilişki gösterilemese de, invazyon derinliği %50'den fazla olan olgularda, noninvaziv olgulara göre dikkat çekici olarak yüksek saptanmıştır.

Bu sonuçlara göre, tümörün agresif gidişini belirlemede cerb-B2'nin membranöz ekspresyon artışı bize yarar sağlayan bir belirteç olarak düşünülmüştür.

Hücre döngüsünde G0 fazı dışında G1, G2, S ve M fazlarında eksprese edilen bir monoklonal antikor olan Ki-67'nin; hücre proliferasyonunu ölçmede, tümörde proliferatif aktiviteyi ve agresif gidişi göstermede yararı kanıtlanmış,[172, 173] benign ve malign birçok durumda Ki-67'nin eksprese edildiği gösterilmiştir.[174]

Endometriumda ise hiperplazilerden karsinomlara doğru Ki67 pozitiflik oranının arttığı bildirilmiştir.[156] Diğer organ karsinomlarında yapılan çalışmalarda olduğu gibi endometrium karsinomlarında da Ki67 proliferasyon indeksinin tümörün histolojik tipi, derecesi ve evresi ile ilişkili olduğu saptanmıştır.[175]Tümörlerde diferansiyasyon azaldıkça, indiferansiye karsinomlarda olduğu gibi proliferatif aktivite, dolayısı ile Ki67 oranının artması beklenir. Buna uygun olarak EK'ların daha agresif gidişli olduğu bilinen NE tiplerinde, Ki67 ekspresyonu (%40-50 olguda) endometrioid tipe göre artmış olarak izlenmiştir.[176]

Bizim çalışmamızda da literatürde olduğu gibi, NE karsinomlarda İHK'sal olarak Kİ67 proliferasyon indeksi endometriod karsinomlara göre anlamlı şekilde artmıştır ($p=0.001$; $p<0.01$).

EK'larda Ki-67 ekspresyon artışı çeşitli çalışmalarda histolojik tiplendirme dışında farklı prognostik parametrelerle de ilişkilendirilmiştir.

Stoian S.C. ve ark. (2011) ki67 ekspresyon artışını; tümörün derecesi, evresi, myometrial invazyon derinliği ve vasküler invazyon durumu ile ilişkili bulmuştur. Yine farklı çalışmalarda -Ferrandina G. ve ark., Salvesen HB. ve ark. gibi - Kİ67 ekspresyon artışı tümör derecesi ve invazyon derinliği ile ilişkili olarak saptanmıştır.[117, 177] Buna karşın bazı çalışmalarda tümörün derecesi ve evresi ile Kİ67 ekspresyonu arasında ilişki saptanamamıştır.[178 179, 180]

Literatürdeki bu farklıllılklara; örneklem boyutundaki yetersizliğin ya da bazı çalışmalarda olgu seçiminin homojen olmamasının (örn: düşük riskli tümörlerin dışlanması) neden olabileceği düşünülmüştür.[181]

Çalışmamızda ise, Kİ67 ekspresyonu grade 1 endometrioid tümörlerde diğer gradelere göre anlamlı derecede düşük saptanmıştır. ($p=0.017$; $p<0.05$)

Bulgularımıza göre Kİ67 proliferasyonu; düşük gradeli endometrioid ve NE karsinomların ayırıcı tanısında yardımcı olmakla birlikte, yüksek gradeli endometrioid ve NE karsinomların her ikisinde de artmış olarak izlendiğinden, bu iki tümörün ayırıcı tanısında ise yetersiz olduğu düşünülmüştür.

Olgularımızda tümör evresiyle istatistiksel olarak anlamlı ilişki bulunamamış ancak, ileri evre NE ve endometrioid tip (FİGO III veIV) olgularda, erken evrelere göre Kİ67 ekspresyonu belirgin olarak yüksek saptanmıştır.

Kİ67 proliferasyonunun tümörün evresi ve dercesi ile doğru orantılı artışının tümörün agresyonunu belirlemede yardımcı olabileceği düşünülmüştür.

Olgularımızda myometrial invazyon derinliği ve lenfovasküler invazyon ile Kİ67 ekspresyon artışı arasında ise, tüm tümör tiplerinde incelediğimizde anlamlı ilişki saptanmamıştır.

İHK'sal belirteçlerin kombine kullanımının olgularımızda tanısal ve prognostik önemini incelediğimizde; p53+Cerb-B2+Kİ67 ekspresyonları birarada değerlendirildiğinde, belirteçlerin herhangi ikisinde ya da her üç belirteçte de ekspresyon artışı olan olguların NE tip olma olasılığı, bu belirteçlerin tek tek kullanıldığındaki anlamlılığından da yüksektir ($p<0.01$).

Serin/treonin kinaz ailesinden olan Aurora kinazların hücre döngüsünde; kontrol noktaları regülasyonu ve mitotik kontrol gibi bir çok rolü olduğu bilinmektedir.

STK 15 (Aurora kinaz A) ise çalışmalara en çok konu olan Aurora kinaz alt tipidir. Bu genin ekspresyonundaki düzensizlik genetik instabiliteye ve tümörogeneze neden olabileceği[118] ve ekspresyon artışının bir çok kanserde (meme, mesane, over, kolon ve pankreas gibi) İHK'sal olarak saptanabildiği çalışmalarda gösterilmiştir.[119] Yapılan çalışmalarda tümör agresyonu ve invazyon yapma eğilimi ile STK15 birlikteliğine bakıldığında ise istatistiksel olarak anlamlı ilişkiler gösterilmiştir. [118]

EK'larda STK 15 ekspresyonu ile ilgili yapılan az sayıda çalışmada, normal endometriuma göre karsinom olgularında ekspresyon artışı saptanmıştır. [8]

Histolojik tiplerle STK 15 durumunu karşılaştıran Moreno-Bueno ve ark. ve Umene ve ark. çalışmalarında NE tip karsinomlarda, endometrioid tip karsinoma göre çok daha yüksek oranda nükleer STK 15 immunekspresyonu izlenmiştir.[7878, 119]

Bizim de çalışmamızda STK 15 ekspresyon artışı; NE tip karsinomlarda endometrioid tiplere göre belirgin olarak fazla saptanmıştır.

Yine literatürle uyumlu olarak, prognostik parametrelerden tümör derecesi, evresi ve lenfovasküler invazyon varlığı ile ilişkisi tespit edilmiştir. İleri evre, yüksek grade ve lenfovasküler invazyonu olan olgularımızda, STK 15 ekspresyonu artmış olarak bulunmuştur. Diğer bir prognostik faktör olan myometrial invazyon derinliği ile ilişki ise gösterilememiştir.

Bu bulgular ışığında, STK 15 İHK'sını tümör tipini belirlemede ve prognozu tahmin etmede kullanmanın yararlı olabileceği düşünülmüştür.

STK 15 ekspresyonunu değerlendirdiğimiz olgu sayısını azlığı (n=53) nedeni ile, İHK'sal belirteçlerin tiplendirme ve prognozda yararını incelemek için yaptığımız p53+cerb-B2+ki67 kombinasyonunda (n=98) STK15'i kullanmadık.

Literatürde her ikisi de proliferasyon belirteci olan Kİ67 ve STK 15'in EK'larda kullanımını; aynı olgularda bir arada değerlendirip karşılaştıran çok az çalışmaya rastlanmıştır. Çalışmamızda ise STK 15'in olgularımızdaki ekspresyonu incelenirken, tiplendirme ve prognostik parametrelerle ilişkisi, çalışmalarda çok daha sık adı geçen ve kullanımının yararlığı kanıtlanmış olan Kİ67 İHK'sal belirteci ile de karşılaştırılmıştır. Olgularımızda tiplendirme, grade ve myometrial invazyon derinliği açısından iki belirteçle de benzer sonuçlar elde edilmiştir. Ancak ileri evre ve lenfovasküler invazyon izlenen olgularımızda STK 15 ekspresyon artışı Kİ67'ye göre istatistiksel olarak daha anlamlı bulunmuştur.

Özetle; EK tanı ve prognoz tahmininde STK 15'in Kİ67 ile aynı, hatta bazı durumlarda daha üstün olduğu görülmüş, bu durumda "Kİ67 yerine kullanılanbilir mi?" sorusu akla gelmiştir. Çalışmamız ve tecrübelerimiz doğrultusunda ise; STK 15'in hücredeki lokalizasyonunun halen tartışmalı olması, İHK'sal inceleme ve değerlendirme yöntemlerinin tam olarak standardize edilememesi, olgu sayımızdaki kısıtlılık (n=53) ve bazı prognostik parametrelerin sayılarının homojen olmaması (evre IV; 1 olgu, grade 3; 5 olgu) nedenleri ile; STK 15'in pratikte henüz proliferatif belirteç olarak tek başına kullanımı yeterli olmasa da, gelecekte daha geniş olgu serileriyle yapılacak çalışmalar sonucu kullanımının yaygınlaşacağı düşünülmüştür.

Çalışmamız sırasında endometrioid tip tümörlerin bazılarında morfolojik olarak tespit edilen, skuamoz ve mikroglandüler diferansiyasyonun ise; tümör evresi, derecesi ve lenfovasküler invazyon varlığı ile ilişkisi saptanamamıştır.

Sadece myometrial invazyon saptanmayan olgularda, skuamoz diferansiyasyonun anlamlı bir şekilde artmış olduğu gözlenmiştir. Dercelerine baktığımızda invazyon göstermeyen bu olguların, tümünün düşük dereceli olduğu izlenmiştir. Ancak bu durum invaziv olmayan tümörlerin, literatürde de sıkça gösterildiği gibi, beklenileceği üzere düşük dereceli olması ile ilişkilendirilmiştir.

Sonuç olarak incelediğimiz İHKsal belirteçlerin, EKların tanısını kesinleştirmekte ve prognostik parametrelerle ilişkisini göstermekte yararı olup olmadığını araştırdığımız çalışmamız doğrultusunda elde ettiğimiz bulgular;

1) PTEN nükleer ekspresyon kaybı ve β-catenin nükleer ekspresyon artışı endometrioid tip (tip 1) karsinomları belirlemede tanısal olarak kullanılabilir.

2) PTEN ve β-cateninin kombine kullanımı ise tanıyı kesinleştirmek açısından daha destekleyicidir.

3) Ancak bu iki belirteç, histolojik tip dışında diğer patolojik prognostik parametrelerle ilişkili bulunamadığından, prognoz açısından daha ileri yorum yapmamız için yetersizdir.

4) P53'ün kuvvetli diffüz ekspresyonu, Cerb-B2 membranöz ekspresyonu, Kİ67 proliferasyon indeksi artışı ve STK 15 nükleer ve sitoplazmik ekspresyonu artışı NE karsinomlarla ilişkilidir ve özellikle karışan morfolojilerde NE karsinom tanısında kullanılabilir.

5) P53, Cerb-B2 ve Kİ67 belirteçlerinin ayrı ayrı kullanımı yararlı olduğu gibi, kombine kullanımlarında, endometriod tümörleri dışlayıp NE tümör tanısını kesinleştirmek için daha da destekleyicidir.

6) EK'larda tanısal ve prognostik olarak P53 ekspresyonunu, boyanma yaygınlığı (%) hesaplanmadan, sadece boyanma dağılımı (diffüz, heterojen, fokal) ile değerlendirmenin tek başına doğru sonuçlar veren ve daha kolay kullanılabilir bir yöntem olduğu sonucuna varılmıştır.

7) Olgu sayımız az olmasına karşın, EK tanı ve prognoz tahmininde STK 15'in Kİ67 ile aynı, hatta bazı durumlarda daha üstün olduğu görülmüştür. Bu nedenle gelecekte STK 15'in EK'larda Kİ67'ye alternatif ya da ondan daha yararlı olarak, tek başına proliferasyon belirteci olarak kullanılabileceği öngörülmüştür.

8) Ayrıca p53, Kİ67 ve STK 15 belirteçleri tümör tanısı dışında; evre, grade (Kİ67 ve STK 15) ve lenfovasküler invazyon (p53 ve STK 15) gibi prognostik belirteçlerle de ilişkili olduğundan tümörün prognoz tahmininde de yarar sağlayabilir.

9) Ancak prognoz konusunda kesin yorumlar yapabilmek için; tümör tipi, evre ve derece gibi parametrelerin homojen dağılımının olduğu geniş olgu serilerinde, survi analizleriyle birlikte daha fazla inceleme yapmak gerekmektedir.

12. BİBLİYOGRAFİ

[1] Horner M, Ries L, Krapcho M, Neyman N, Aminou R, Howlader N, Altekruse S, Feuer E, Huang L, Mariotto A: SEER Cancer Statistics Review, 1975-2006, National Cancer Institute. Bethesda, MD. 2009.

[2] Samarnthai N, Hall K, Yeh I: Molecular profiling of endometrial malignancies. Obstetrics and gynecology international 2010, 2010.

[3] McConechy MK, Ding J, Cheang MC, Wiegand KC, Senz J, Tone AA, Yang W, Prentice LM, Tse K, Zeng T: Use of mutation profiles to refine the classification of endometrial carcinomas. The Journal of pathology 2012, 228:20-30.

[4] Miyamoto T, Suzuki A, Asaka R, Ishikawa K, Yamada Y, Kobara H, Nakayama J, Shiozawa T: Immunohistochemical expression of core 2 β1, 6-N-acetylglucosaminyl transferase 1 (C2GnT1) in endometrioid-type endometrial carcinoma: a novel potential prognostic factor. Histopathology 2013, 62:986-93.

[5] Lax SF: Molecular genetic pathways in various types of endometrial carcinoma: from a phenotypical to a molecular-based classification. Virchows Archiv 2004, 444:213-23.

[6] Li M, Zhao L, Shen D, Li X, Wang J, Wei L: Clinical implications and prognostic value of single and combined biomarkers in endometrial carcinoma. Chinese medical journal 2013, 127:1459-63.

[7] Alvarez T, Miller E, Duska L, Oliva E: Molecular profile of grade 3 endometrioid endometrial carcinoma: is it a type I or type II endometrial carcinoma? The American journal of surgical pathology 2012, 36:753-61.

[8] Kurai M, Shiozawa T, Shih H-C, Miyamoto T, Feng Y-Z, Kashima H, Suzuki A, Konishi I: Expression of Aurora kinases A and B in normal, hyperplastic, and malignant human endometrium: Aurora B as a predictor for poor prognosis in endometrial carcinoma. Human pathology 2005, 36:1281-8.

[9] Mangili G, De Marzi P, Vigano R, Rabaiotti E, Sassi I, Taccagni G, Garancini P, Frigerio L: Identification of high risk patients with endometrial carcinoma. Prognostic assessment of endometrial cancer. European journal of gynaecological oncology 2001, 23:216-20.

[10] Kosary CL: Figo stage, histology, histologic grade, age and race as prognostic factors in determining survival for cancers of the female gynecological system: An analysis of 1973-87 SEER cases of cancers of the endometrium, cervix, ovary, vulva, and vagina. Seminars in surgical oncology: Wiley Online Library, 1994. pp. 31-46.

[11] Baggish M: Anatomy of the uterus. Baggish M, Guedj H, Valle R 2007:15-30.

[12] Kurman RJ, Ellenson LH, Ronnett BM: Blaustein's pathology of the female genital tract. New York; London: Springer, 2011.

[13] Nussbaum AR, Sanders RC, Jones MD: Neonatal uterine morphology as seen on real-time US. Radiology 1986, 160:641-3.

[14] Morton DA, Peterson KD, Albertine KH, Morton DA: Gray's dissection guide for human anatomy. Philadelphia, PA: Churchill Livingstone Elsevier, 2007.

[15] Moore KL, Dalley AF: Clinically oriented anatomy. Philadelphia: Lippincott Williams & Wilkins, 1999.

[16] Buckley H, Fox H: Biopsy Pathology of the Endometrium, 2Ed: Taylor & Francis, 2002.

[17] Rosai J: Rosai and Ackerman's Surgical Pathology: Elsevier Health Sciences, 2011.

[18] Kurman RJ, International Agency for Research on C, World Health O: WHO classification of tumours of female reproductive organs. Lyon: International Agency for Research on Cancer, 2014.

[19] Sherman ME, Sturgeon S, Brinton LA, Potischman N, Kurman RJ, Berman ML, Mortel R, Twiggs LB, Barrett RJ, Wilbanks GD: Risk factors and hormone levels in patients with serous and endometrioid uterine carcinomas. Modern pathology : an official journal of the United States and Canadian Academy of Pathology, Inc 1997, 10:963-8.

[20] Parazzini F, La Vecchia C, Bocciolone L, Franceschi S: The epidemiology of endometrial cancer. Gynecologic oncology 1991, 41:1-16.

[21] Hecht JL, Mutter GL: Molecular and pathologic aspects of endometrial carcinogenesis. Journal of clinical oncology : official journal of the American Society of Clinical Oncology 2006, 24:4783-91.

[22] Mills SE, Greenson JK, Jason L. Hornick MDPD, Longacre TA: Sternberg's Diagnostic Surgical Pathology: Lippincott Williams & Wilkins, 2015.

[23] Sherman ME: Theories of endometrial carcinogenesis: a multidisciplinary approach. Modern pathology : an official journal of the United States and Canadian Academy of Pathology, Inc 2000, 13:295-308.

[24] Zheng W, Xiang L, Fadare O, Kong B: A proposed model for endometrial serous carcinogenesis. The American journal of surgical pathology 2011, 35:e1-e14.

[25] Ambros RA: Simple hyperplasia of the endometrium: an evaluation of proliferative activity by Ki-67 immunostaining. International journal of gynecological pathology : official journal of the International Society of Gynecological Pathologists 2000, 19:206-11.

[26] Silverberg SG: Problems in the Differential Diagnosis of Endometrial Hyperplasia and Carcinoma. Modern Pathology 2000, 13:309-27.

[27] Güner H: Jinekolojik onkoloji. Ankara: Hatiboglu Yayinevi, 1995.

[28] Al Kushi A, Lim P, Aquino-Parsons C, Gilks CB: Markers of Proliferative Activity Are Predictors of Patient Outcome for Low-Grade Endometrioid Adenocarcinoma But Not Papillary Serous Carcinoma of Endometrium. Modern Pathology 2002, 15:365-71.

[29] Murali R, Soslow RA, Weigelt B: Classification of endometrial carcinoma: more than two types. The Lancet Oncology 2014, 15:e268-78.

[30] Llobet D, Pallares J, Yeramian A, Santacana M, Eritja N, Velasco A, Dolcet X, Matias-Guiu X: Molecular pathology of endometrial carcinoma: practical aspects from the diagnostic and therapeutic viewpoints. Journal of clinical pathology 2009, 62:777-85.

[31] Burks RT, Kessis TD, Cho KR, Hedrick L: Microsatellite instability in endometrial carcinoma. Oncogene 1994, 9:1163-6.

[32] Tashiro H, Blazes MS, Wu R, Cho KR, Bose S, Wang SI, Li J, Parsons R, Ellenson LH: Mutations in PTEN are frequent in endometrial carcinoma but rare in other common gynecological malignancies. Cancer research 1997, 57:3935-40.

[33] Bussaglia E, del Rio E, Matias-Guiu X, Prat J: PTEN mutations in endometrial carcinomas: a molecular and clinicopathologic analysis of 38 cases. Human pathology 2000, 31:312-7.

[34] Ikeda T, Yoshinaga K, Suzuki A, Sakurada A, Ohmori H, Horii A: Anticorresponding mutations of the KRAS and PTEN genes in human endometrial cancer. Oncology reports 2000, 7:567-70.

[35] Matias-Guiu X, Catasus L, Bussaglia E, Lagarda H, Garcia A, Pons C, Munoz J, Arguelles R, Machin P, Prat J: Molecular pathology of endometrial hyperplasia and carcinoma. Human pathology 2001, 32:569-77.

[36] Semaan A, Mert I, Munkarah AR, Bandyopadhyay S, Mahdi HS, Winer IS, Nucci MR, Hussein Y, Quershi F, Hayek K, Tabassum F, Alosh B, Schultz DS, Cote ML, Vijver KK, Morris RT, Oliva E, Ali-Fehmi R: Clinical and pathologic characteristics of serous carcinoma confined to the endometrium: a multi-institutional study. International journal of gynecological pathology : official journal of the International Society of Gynecological Pathologists 2013, 32:181-7.

[37] Silverberg SG, Elder DE, Kurman RJ, Armed Forces Institute of P: Tumors of the uterine corpus and gestational trophoblastic disease. Washington, D.C.: Armed Forces Institute of Pathology : Available from the American Registry of Pathology, 1996.

[38] Fox H, Wells M, Taylor CW, Haines M: Haines and Taylor obstetrical and gynaecological pathology. Edinburgh; New York: Churchill Livingstone, 2003.

[39] Crum CP, Lee KR: Diagnostic gynecologic and obstetric pathology. Philadelphia: Elsevier Saunders, 2006.

[40] Christopherson WM, Alberhasky RC, Connelly PJ: Carcinoma of the endometrium: I. A clinicopathologic study of clear-cell carcinoma and secretory carcinoma. Cancer Cancer 1982, 49:1511-23.

[41] Clement PB, Young RH: Atlas of gynecologic surgical pathology. Philadelphia, PA: Saunders/Elsevier, 2008.

[42] Tiltman AJ: Mucinous carcinoma of the endometrium. Obstetrics and gynecology 1980, 55:244-7.

[43] Clement PB, Young RH: Endometrioid carcinoma of the uterine corpus: a review of its pathology with emphasis on recent advances and problematic aspects. Advances in anatomic pathology 2002, 9:145-84.

[44] Giordano G, D'Adda T, Gnetti L, Merisio C, Melpignano M: Endometrial mucinous microglandular adenocarcinoma: morphologic, immunohistochemical features, and emphasis in the human papillomavirus status. International Journal of Gynecologic Pathology 2006, 25:77-82.

[45] Chekmareva M, Ellenson LH, Pirog EC: Immunohistochemical differences between mucinous and microglandular adenocarcinomas of the endometrium and benign endocervical epithelium. International Journal of Gynecologic Pathology 2008, 27:547-54.

[46] Young RH, Scully RE: Uterine carcinomas simulating microglandular hyperplasia. A report of six cases. The American journal of surgical pathology 1992, 16:1092-7.

[47] Zaloudek C, Hayashi GM, Ryan IP, Powell CB, Miller TR: Microglandular adenocarcinoma of the endometrium: a form of mucinous adenocarcinoma that may be confused with microglandular hyperplasia of the cervix. International journal of gynecological pathology : official journal of the International Society of Gynecological Pathologists 1997, 16:52-9.

[48] Garg K, Soslow RA: Strategies for distinguishing low-grade endometrioid and serous carcinomas of endometrium. Advances in anatomic pathology 2012, 19:1-10.

[49] Wheeler DT, Bell KA, Kurman RJ, Sherman ME: Minimal uterine serous carcinoma: diagnosis and clinicopathologic correlation. The American journal of surgical pathology 2000, 24:797-806.

[50] Behtash N, Tehranian A, Ardalan FA, Hanjani P: Uterine papillary serous carcinoma after pelvic radiation therapy for cancer of the cervix. Journal of obstetrics and gynaecology : the journal of the Institute of Obstetrics and Gynaecology 2002, 22:96-7.

[51] Fadare O, Desouki MM, Crispens MA, Jones HW, Khabele D, Zheng W, Gwin K, Liang SX, Mohammed K, Parkash V, Hecht JL: Morphologic and other clinicopathologic features of Endometrial clear cell carcinoma: A comprehensive Analysis of 50 rigorously classified cases. Am J Cancer Res American Journal of Cancer Research 2013, 3:70-95.

[52] Matias-Guiu X, Lerma E, Prat J: Clear cell tumors of the female genital tract. Seminars in diagnostic pathology 1997, 14:233-9.

[53] Fadare O, Parkash V, Dupont WD, Acs G, Atkins KA, Irving JA, Pirog EC, Quade BJ, Quddus MR, Rabban JT, 3rd, Vang R, Hecht JL: The diagnosis of endometrial carcinomas with clear cells by gynecologic pathologists: an assessment of interobserver variability and associated morphologic features. The American journal of surgical pathology 2012, 36:1107-18.

[54] Lawrenson K, Pakzamir E, Liu B, Lee JM, Delgado MK, Duncan K, Gayther SA, Liu S, Roman L, Mhawech-Fauceglia P: Molecular Analysis of Mixed Endometrioid and Serous Adenocarcinoma of the Endometrium. PloS one 2015, 10.

[55] Levenback C: Prognostic and predictive factors in gynecologic cancers. London; Boca Raton: Informa Healthcare ; Distributed in North America by Taylor & Francis, 2007.

[56] Homesley HD, Zaino R: Endometrial cancer: prognostic factors. Seminars in oncology 1994, 21:71-8.

[57] Tobon H, Watkins GJ: Secretory adenocarcinoma of the endometrium. International journal of gynecological pathology : official journal of the International Society of Gynecological Pathologists 1985, 4:328-35.

[58] Zaino RJ: Pathologic indicators of prognosis in endometrial adenocarcinoma. Selected aspects emphasizing the GOG experience. Gynecologic Oncology Group. Pathology annual 1995, 30:1-28.

[59] Park JY, Nam JH, Kim YT, Kim YM, Kim JH, Kim DY, Sohn I, Lee SW, Sung CO, Kim KR: Poor prognosis of uterine serous carcinoma compared with grade 3 endometrioid carcinoma in early stage patients. Virchows Archiv : an international journal of pathology 2013, 462:289-96.

[60] Vargas R, Rauh-Hain JA, Clemmer J, Clark RM, Goodman A, Growdon WB, Schorge JO, del Carmen MG, Horowitz NS, Boruta DM: Tumor size, depth of invasion, and histologic grade as prognostic factors of lymph node involvement in endometrial cancer: A SEER analysis. Gynecologic oncology 2014, 133:216-20.

[61] Barlin JN, Zhou Q, St Clair CM, Iasonos A, Soslow RA, Alektiar KM, Hensley ML, Leitao MM, Jr., Barakat RR, Abu-Rustum NR: Classification and regression tree (CART) analysis of endometrial carcinoma: Seeing the forest for the trees. Gynecologic oncology 2013, 130:452-6.

[62] Cole AJ, Quick CM: Patterns of myoinvasion in endometrial adenocarcinoma: recognition and implications. Advances in anatomic pathology 2013, 20:141-7.

[63] Quick CM, May T, Horowitz NS, Nucci MR: Low-grade, low-stage endometrioid endometrial adenocarcinoma: a clinicopathologic analysis of 324 cases focusing on frequency and pattern of myoinvasion. International journal of gynecological pathology : official journal of the International Society of Gynecological Pathologists 2012, 31:337-43.

[64] Zaino RJ: Lymph-vascular space invasion in endometrial adenocarcinoma: confusion, confessions, and conclusions. Gynecologic oncology 2002, 87:240-2.

[65] Garg K, Soslow RA: Endometrial carcinoma in women aged 40 years and younger. Archives of pathology & laboratory medicine 2014, 138:335-42.

[66] Kempson RL, Pokorny GE: Adenocarcinoma of the endometrium in women aged forty and younger. CNCR Cancer 1968, 21:650-62.

[67] Grigsby PW, Perez CA, Kuten A, Simpson JR, Garcia DM, Camel HM, Kao M-S, Galakatos AE: Clinical stage i endometrial cancer: Prognostic factors for local control and distant metastasis and implications of the new figo surgical staging system. International Journal of Radiation Oncology*Biology*Physics 1992, 22:905-11.

[68] Laufer J, Scasso S, Papadia A, Sosa C, Cirillo F, Raspagliesi F: Association between tumor diameter and lymphovascular space invasion among women with early-stage endometrial cancer. International Journal of Gynecology and Obstetrics 2013, 123:142-5.

[69] Bibbo M, Shanklin DR, Wied GL: Endometrial cytology on jet wash material. The Journal of reproductive medicine 1972, 8:90-6.

[70] Helpman L, Kupets R, Covens A, Saad RS, Khalifa MA, Ismiil N, Ghorab Z, Dubé V, Nofech-Mozes S: Assessment of endometrial sampling as a predictor of final surgical pathology in endometrial cancer. British journal of cancer 2014, 110:609-15.

[71] Fukuda K, Mori M, Uchiyama M, Iwai K, Iwasaka T, Sugimori H: Prognostic significance of progesterone receptor immunohistochemistry in endometrial carcinoma. Gynecologic oncology 1998, 69:220-5.

[72] Ikeda M, Watanabe Y, Nanjoh T, Noda K: Evaluation of DNA ploidy in endometrial cancer. Gynecologic oncology 1993, 50:25-9.

[73] Te Linde RW, Rock JA, Jones HW: Te Linde's operative gynecology. Philadelphia, PA: Lippincott Williams & Wilkins, 2003.

[74] Lu Y, Czerwenka K, Heuss F: [Amplification and expression of c-erbB2 oncogene in normal, hyperplastic, and malignant endometria]. Zhonghua fu chan ke za zhi 1996, 31:656-9.

[75] Costa MJ, Walls J: Epidermal growth factor receptor and c-erbB-2 oncoprotein expression in female genital tract carcinosarcomas (Malignant mixed müllerian tumors): Clinicopathologic study of 82 cases. Cancer 1996, 77:533-42.

[76] Athanassiadou P, Petrakakou E, Liossi A, Nakopoulou L, Zerva C, Dimopoulos A, Athanassiades P: Prognostic significance of p53, bcl-2 and EGFR in carcinoma of the endometrium. Acta cytologica 1999, 43:1039-44.

[77] Nordstrom B, Strang P, Bergstrom R, Nilsson S, Tribukait B: A comparison of proliferation markers and their prognostic value for women with endometrial carcinoma. Cancer 1996, 78:1942-51.

[78] Moreno-Bueno G, Sánchez-Estévez C, Cassia R, Rodríguez-Perales S, Díaz-Uriarte R, Domínguez O, Hardisson D, Andujar M, Prat J, Matias-Guiu X: Differential gene expression profile in endometrioid and nonendometrioid endometrial carcinoma STK15 is frequently overexpressed and amplified in nonendometrioid carcinomas. Cancer research 2003, 63:5697-702.

[79] Li T, Okon M, Dalton C, Heatley M, Laird S: Is the measurement of placental protein-14 and CA-125 in plasma and uterine flushings useful in the evaluation of peri-menopausal and post-menopausal bleeding? Human reproduction 1998, 13:2895-901.

[80] Hackenberg R, Loos S, Nia A, Kunzmann R, Schulz K: Expression of placental protein 14 by the new endometrial cancer cell line MFE-280 in vitro and by endometrial carcinomas in vivo. Anticancer research 1997, 18:1153-8.

[81] Kacinski BM, Chambers SK, Stanley ER, Carter D, Tseng P, Scata KA, Chang DH, Pirro MH, Nguyen JT, Ariza A: The cytokine CSF-1 (M-CSF) expressed by endometrial carcinomas in vivo and in vitro, may also be a circulating tumor marker of neoplastic disease activity in endometrial carcinoma patients. International Journal of Radiation Oncology* Biology* Physics 1990, 19:619-26.

[82] Ebina Y, Yamada H, Fujino T, Furuta I, Sakuragi N, Yamamoto R, Katoh M, Oshimura M, Fujimoto S: Telomerase activity correlates with histo-pathological factors in uterine endometrial carcinoma. International journal of cancer 1999, 84:529-32.

[83] Ohwada M, Suzuki M, Sato I, Tsukamoto H, Watanabe K: Glutathione peroxidase activity in endometrium: effects of sex hormones and cancer. Gynecologic oncology 1996, 60:277-82.

[84] Ueno H, Yamashita K, Azumano I, Inoue M, Okada Y: Enhanced production and activation of matrix metalloproteinase-7 (matrilysin) in human endometrial carcinomas. International journal of cancer 1999, 84:470-7.

[85] Salvesen HB, Iversen OE, Akslen LA: Prognostic significance of angiogenesis and Ki-67, p53, and p21 expression: a population-based endometrial carcinoma study. Journal of Clinical Oncology 1999, 17:1382-.

[86] Lacey JV, Mutter GL, Ronnett BM, Ioffe OB, Duggan MA, Rush BB, Glass AG, Richesson DA, Chatterjee N, Langholz B: PTEN expression in endometrial biopsies as a marker of progression to endometrial carcinoma. Cancer research 2008, 68:6014-20.

[87] Risinger JI, Hayes AK, Berchuck A, Barrett JC: PTEN/MMAC1 mutations in endometrial cancers. Cancer research 1997, 57:4736-8.

[88] Ali IU, Schriml LM, Dean M: Mutational spectra of PTEN/MMAC1 gene: a tumor suppressor with lipid phosphatase activity. Journal of the National Cancer Institute 1999, 91:1922-32.

[89] Bonneau D, Longy M: Mutations of the human PTEN gene. Human mutation 2000, 16:109.

[90] Hecht JL, Mutter GL: Molecular and pathologic aspects of endometrial carcinogenesis. Journal of Clinical Oncology 2006, 24:4783-91.

[91] Levine RL, Cargile CB, Blazes MS, van Rees B, Kurman RJ, Ellenson LH: PTEN mutations and microsatellite instability in complex atypical hyperplasia, a precursor lesion to uterine endometrioid carcinoma. Cancer research 1998, 58:3254-8.

[92] Maxwell GL, Risinger JI, Gumbs C, Shaw H, Bentley RC, Barrett JC, Berchuck A, Futreal PA: Mutation of the PTEN tumor suppressor gene in endometrial hyperplasias. Cancer research 1998, 58:2500-3.

[93] Mutter GL, Lin M-C, Fitzgerald JT, Kum JB, Baak JP, Lees JA, Weng L-P, Eng C: Altered PTEN expression as a diagnostic marker for the earliest endometrial precancers. Journal of the National Cancer Institute 2000, 92:924-30.

[94] Peifer M: Beta-catenin as oncogene: the smoking gun. Science 1997, 275:1752.

[95] Wappenschmidt B, Wardelmann E, Gehrig A, Schöndorf T, Maass N, Bonatz G, Gassel A-M, Pietsch T, Mallmann P, Weber B: PTEN mutations do not cause nuclear β-catenin accumulation in endometrial carcinomas. Human pathology 2004, 35:1260-5.

[96] Kumar V, Cotran RS, Robbins SL: Robbins basic pathology. Princeton, N.J.: Recording for the Blind & Dyslexic, 2002.

[97] Kumar V, Abbas AK, Fausto N, Robbins SL, Cotran RS: Robbins and Cotran pathologic basis of disease. Philadelphia: Elsevier Saunders, 2005.

[98] Fodde R, Brabletz T: Wnt/β-catenin signaling in cancer stemness and malignant behavior. Current opinion in cell biology 2007, 19:150-8.

[99] Schlosshauer PW, Pirog EC, Levine RL, Ellenson LH: Mutational analysis of the CTNNB1 and APC genes in uterine endometrioid carcinoma. Modern Pathology 2000, 13:1066-71.

[100] Holcomb K, Delatorre R, Pedemonte B, McLeod C, Anderson L, Chambers J: E-cadherin expression in endometrioid, papillary serous, and clear cell carcinoma of the endometrium. Obstetrics & Gynecology 2002, 100:1290-5.

[101] Saegusa M, Hashimura M, Yoshida T, Okayasu I: β-Catenin mutations and aberrant nuclear expression during endometrial tumorigenesis. British journal of cancer 2001, 84:209.

[102] Imai T, Horiuchi A, Shiozawa T, Osada R, Kikuchi N, Ohira S, Oka K, Konishi I: Elevated expression of E-cadherin and α-, β-, and γ-catenins in metastatic lesions compared with primary epithelial ovarian carcinomas. Human pathology 2004, 35:1469-76.

[103] SHIH H-C, SHIOZAWA T, MIYAMOTO T, KASHIMA H, FENG Y-Z, KURAI M, KONISHI I: Immunohistochemical expression of E-cadherin and β-catenin in the normal and malignant human endometrium: an inverse correlation between E-cadherin and nuclear β-catenin expression. Anticancer research 2004, 24:3843-50.

[104] Ambros RA, Vigna PA, Figge J, Kallakury BV, Mastrangelo A, Eastman AY, Malfetano J, Figge HL, Ross JS: Observations on tumor and metastatic suppressor gene status in endometrial carcinoma with particular emphasis on p53. Cancer 1994, 73:1686-92.

[105] Lipponen P, Eskelinen M: Expression of epidermal growth factor receptor in bladder cancer as related to established prognostic factors, oncoprotein (c-erbB-2, p53) expression and long-term prognosis. British journal of cancer 1994, 69:1120.

[106] Hoang LN, McConechy MK, Köbel M, Han G, Rouzbahman M, Davidson B, Irving J, Ali RH, Leung S, McAlpine JN: Histotype-genotype correlation in 36 high-grade endometrial carcinomas. The American journal of surgical pathology 2013, 37:1421-32.

[107] Mariani A, Webb MJ, Keeney GL, Aletti G, Podratz KC: Assessment of prognostic factors in stage IIIA endometrial cancer. Gynecologic oncology 2002, 86:38-44.

[108] Khalifa MA, Mannel RS, Haraway SD, Walker J, Min K-W: Expression of EGFR, HER-2/neu, P53, and PCNA in endometrioid, serous papillary, and clear cell endometrial adenocarcinomas. Gynecologic oncology 1994, 53:84-92.

[109] Tavassoli FA: Pathology and Genetics of Tumours of the Breast and Female Genital Organs. Lyon: IARCPress, 2003.

[110] Tashiro H, Isacson C, Levine R, Kurman RJ, Cho KR, Hedrick L: p53 gene mutations are common in uterine serous carcinoma and occur early in their pathogenesis. The American journal of pathology 1997, 150:177.

[111] Iqbal N, Iqbal N: Human epidermal growth factor receptor 2 (HER2) in cancers: overexpression and therapeutic implications. Molecular biology international 2014, 2014.

[112] Reyes HD, Thiel KW, Carlson MJ, Meng X, Yang S, Stephan J-M, Leslie KK: Comprehensive profiling of EGFR/HER receptors for personalized treatment of gynecologic cancers. Molecular diagnosis & therapy 2014, 18:137-51.

[113] Backe J, Gassel A, Krebs S, Müller T, Caffier H: Immunohistochemically detected HER-2/neu-expression and prognosis in endometrial carcinoma. Archives of gynecology and obstetrics 1997, 259:189-95.

[114] Ambros RA: Simple hyperplasia of the endometrium: an evaluation of proliferative activity by Ki-67 immunostaining. International Journal of Gynecologic Pathology 2000, 19:206-11.

[115] Grzanka A, Sujkowska R, Janiak A, Adamska M: Immunogold labelling of PCNA and Ki-67 antigen at the ultrastructural level in laryngeal squamous cell carcinoma and its correlation with lymph node metastasis and histological grade. Acta histochemica 2000, 102:139-49.

[116] Bai M, Agnantis NJ, Kamina S, Demou A, Zagorianakou P, Katsaraki A, Kanavaros P: In vivo cell kinetics in breast carcinogenesis. Breast Cancer Research 2001, 3:276-83.

[117] Salvesen HB, Iversen OE, Akslen LA: Identification of high-risk patients by assessment of nuclear Ki-67 expression in a prospective study of endometrial carcinomas. Clinical cancer research 1998, 4:2779-85.

[118] Karthigeyan D, Prasad SBB, Shandilya J, Agrawal S, Kundu TK: Biology of Aurora A kinase: Implications in cancer manifestation and therapy. Medicinal research reviews 2011, 31:757-93.

[119] Umene K, Yanokura M, Banno K, Irie H, Adachi M, Iida M, Nakamura K, Nogami Y, Masuda K, Kobayashi Y: Aurora kinase A has a significant role as a therapeutic target and clinical biomarker in endometrial cancer. International journal of oncology 2015, 46:1498-506.

[120] Chumas JC, Nelson B, Mann WJ, Chalas E, Kaplan CG: Microglandular hyperplasia of the uterine cervix. Obstetrics and gynecology 1985, 66:406-9.

[121] Garg K, Broaddus RR, Soslow RA, Urbauer DL, Levine DA, Djordjevic B: Pathological Scoring of PTEN Immunohistochemistry in Endometrial Carcinoma is Highly Reproducible. International journal of gynecological pathology : official journal of the International Society of Gynecological Pathologists 2012, 31:48-56.

[122] Pallares J, Bussaglia E, Martínez-Guitarte JL, Dolcet X, Llobet D, Rue M, Sanchez-Verde L, Palacios J, Prat J, Matias-Guiu X: Immunohistochemical analysis of PTEN in

endometrial carcinoma: a tissue microarray study with a comparison of four commercial antibodies in correlation with molecular abnormalities. Modern pathology 2005, 18:719-27.

[123] Sangale Z, Prass C, Carlson A, Tikishvili E, DeGrado J, Lanchbury J, Stone S: A robust immunohistochemical assay for detecting PTEN expression in human tumors. Applied Immunohistochemistry & Molecular Morphology 2011, 19:173-83.

[124] Kariola R, Abdel-Rahman WM, Ollikainen M, Butzow R, Peltomäki P, Nyström M: APC and β-catenin protein expression patterns in HNPCC-related endometrial and colorectal cancers. Familial cancer 2005, 4:187-90.

[125] Pallares J, Martínez-Guitarte JL, Dolcet X, Llobet D, Rue M, Palacios J, Prat J, Matias-Guiu X: Abnormalities in the NF-κB family and related proteins in endometrial carcinoma. The Journal of pathology 2004, 204:569-77.

[126] Appel ML, Edelweiss MI, Fleck J, Rivero LF, Rivoire WA, Mônego HI, Dos Reis R: P53 and bcl-2 as prognostic markers in endometrial carcinoma. Pathology & Oncology Research 2008, 14:23-30.

[127] Rolitsky CD, Theil KS, McGaughy VR, Copeland LJ, Niemann TH: HER-2/neu amplification and overexpression in endometrial carcinoma. International Journal of Gynecologic Pathology 1999, 18:138-43.

[128] Cherchi P, Marras V, Capobianco G, Ambrosini G, Piga M, Fadda G, Rosas N, Dessole S: Prognostic value of p53, c-erb-B2 and MIB-1 in endometrial carcinoma. European journal of gynaecological oncology 2000, 22:451-3.

[129] Bircan S, Öztürk S, Erdoğan N, Ensari A, Dünder İ, Ortaç F: Endometrial hiperplazi ve karsinomlarda histopatolojik özelliklerin gözden geçirilmesi. Patoloji Bülteni 2001, 18:26-32.

[130] Ayhan A, Taskiran C, Celik C, Yuce K, Kucukali T: The influence of cytoreductive surgery on survival and morbidity in stage IVB endometrial cancer. International Journal of Gynecological Cancer 2002, 12:448-53.

[131] Obermair A, Geramou M, Tripcony L, Nicklin JL, Perrin L, Crandon AJ: Peritoneal cytology: impact on disease-free survival in clinical stage I endometrioid adenocarcinoma of the uterus. Cancer letters 2001, 164:105-10.

[132] Prat J: Prognostic parameters of endometrial carcinoma. Human pathology 2004, 35:649-62.

[133] Konopka B, Janiec-Jankowska A, Czapczak D, Paszko Z, Bidziński M, Olszewski W, Goluda C: Molecular genetic defects in endometrial carcinomas: microsatellite instability, PTEN and beta-catenin (CTNNB1) genes mutations. Journal of cancer research and clinical oncology 2007, 133:361-71.

[134] Mutter GL, Ince TA, Baak JP, Kust GA, Zhou X-P, Eng C: Molecular identification of latent precancers in histologically normal endometrium. Cancer research 2001, 61:4311-4.

[135] Mutter GL, Lin M-C, Fitzgerald JT, Kum JB, Eng C: Changes in Endometrial PTEN Expression throughout the Human Menstrual Cycle 1. The Journal of Clinical Endocrinology & Metabolism 2000, 85:2334-8.

[136] Risinger JI, Hayes K, Maxwell GL, Carney ME, Dodge RK, Barrett JC, Berchuck A: PTEN mutation in endometrial cancers is associated with favorable clinical and pathologic characteristics. Clinical Cancer Research 1998, 4:3005-10.

[137] Salvesen HB, Stefansson I, Kretzschmar EI, Gruber P, MacDonald ND, Ryan A, Jacobs IJ, Akslen LA, Das S: Significance of PTEN alterations in endometrial carcinoma: a population-based study of mutations, promoter methylation and PTEN protein expression. International journal of oncology 2004, 25:1615-23.

[138] An HJ, Lee YH, Cho NH, Shim JY, Kim JY, Lee C, Kim SJ: Alteration of PTEN expression in endometrial carcinoma is associated with down-regulation of cyclin-dependent kinase inhibitor, p27. Histopathology 2002, 41:437-45.

[139] Erkanli S, Kayaselcuk F, Kuscu E, Bagis T, Bolat F, Haberal A, Demirhan B: Expression of survivin, PTEN and p27 in normal, hyperplastic, and carcinomatous endometrium. International Journal of Gynecological Cancer 2006, 16:1412-8.

[140] Kimura F, Watanabe J, Hata H, Fujisawa T, Kamata Y, Nishimura Y, Jobo T, Kuramoto H: PTEN immunohistochemical expression is suppressed in G1 endometrioid adenocarcinoma of the uterine corpus. Journal of cancer research and clinical oncology 2004, 130:161-8.

[141] Terakawa N, Kanamori Y, Yoshida S: Loss of PTEN expression followed by Akt phosphorylation is a poor prognostic factor for patients with endometrial cancer. Endocrine-related cancer 2003, 10:203-8.

[142] Schlosshauer PW, Ellenson LH, Soslow RA: &bgr;-Catenin and E-Cadherin Expression Patterns in High-Grade Endometrial Carcinoma Are Associated with Histological Subtype. Modern Pathology 2002, 15:1032-7.

[143] Tritz D, Pieretti M, Turner S, Powell D: Loss of heterozygosity in usual and special variant carcinomas of the endometrium. Human pathology 1997, 28:607-12.

[144] Fukuchi T, Sakamoto M, Tsuda H, Maruyama K, Nozawa S, Hirohashi S: β-catenin mutation in carcinoma of the uterine endometrium. Cancer research 1998, 58:3526-8.

[145] Kobayashi K, Sagae S, Nishioka Y, Tokino T, Kudo R: Mutations of the β-Catenin Gene in Endometrial Carcinomas. Cancer Science 1999, 90:55-9.

[146] Wright K, Wilson P, Morland S, Campbell I, Walsh M, Hurst T, Ward B, Cummings M, Chenevix-Trench G: β-Catenin mutation and expression analysis in ovarian cancer: Exon 3 mutations and nuclear translocation in 16% of endometrioid tumours. International journal of cancer 1999, 82:625-9.

[147] Scholten AN, Aliredjo R, Creutzberg CL, Smit V: Combined E-cadherin, α-catenin, and β-catenin expression is a favorable prognostic factor in endometrial carcinoma. International Journal of Gynecological Cancer 2006, 16:1379-85.

[148] Choi EK, Kim YT, Yang WI, Kim JW: Expression of E-cadherin and alpha-, beta-, gamma-catenin proteins in endometrial carcinoma. Korean Journal of Obstetrics and Gynecology 2000, 43:625-34.

[149] Markova I, Duskova M, Lubusky M, Kudela M, Zapletalová J, Procházka M, Pilka R: Selected immunohistochemical prognostic factors in endometrial cancer. International Journal of Gynecological Cancer 2010, 20:576-82.

[150] Darvishian F, Hummer AJ, Thaler HT, Bhargava R, Linkov I, Asher M, Soslow RA: Serous endometrial cancers that mimic endometrioid adenocarcinomas: a clinicopathologic and immunohistochemical study of a group of problematic cases. The American journal of surgical pathology 2004, 28:1568-78.

[151] Halperin R, Zehavi S, Habler L, Hadas E, Bukovsky I, Schneider D: Comparative immunohistochemical study of endometrioid and serous papillary carcinoma of endometrium. European journal of gynaecological oncology 2000, 22:122-6.

[152] Lundgren C, Auer G, Frankendal B, Moberger B, Nilsson B, Nordström B: Nuclear DNA content, proliferative activity, and p53 expression related to clinical and histopathologic features in endometrial carcinoma. International Journal of Gynecological Cancer 2002, 12:110-8.

[153] McCluggage WG, Soslow RA, Gilks CB: Patterns of p53 immunoreactivity in endometrial carcinomas:‘all or nothing’staining is of importance. Histopathology 2011, 59:786-8.

[154] Köbel M, Reuss A, Bois Ad, Kommoss S, Kommoss F, Gao D, Kalloger SE, Huntsman DG, Gilks CB: The biological and clinical value of p53 expression in pelvic high-grade serous carcinomas. The Journal of pathology 2010, 222:191-8.

[155] Yemelyanova A, Vang R, Kshirsagar M, Lu D, Marks MA, Shih IM, Kurman RJ: Immunohistochemical staining patterns of p53 can serve as a surrogate marker for TP53 mutations in ovarian carcinoma: an immunohistochemical and nucleotide sequencing analysis. Modern Pathology 2011, 24:1248-53.

[156] Burton J, Wells M: Recent advances in the histopathology and molecular pathology of carcinoma of the endometrium. Histopathology 1998, 33:297-303.

[157] Backe J, Gassel AM, Hauber K, Krebs S, Bartek J, Caffier H, Kreipe H-H, Müller-Hermelink H-K, Dietl J: p53 protein in endometrial cancer is related to proliferative activity

and prognosis but not to expression of p21 protein. International Journal of Gynecologic Pathology 1997, 16:361-7.

[158] Gadducci A, Cosio S, Genazzani AR: Tissue and serum biomarkers as prognostic variables in endometrioid-type endometrial cancer. Critical reviews in oncology/hematology 2011, 80:181-92.

[159] Inoue M: Current molecular aspects of the carcinogenesis of the uterine endometrium. International Journal of Gynecological Cancer 2001, 11:339-48.

[160] Erkanli S, Eren F, Pekin S, Bagis T: CL-2 and P53 Expression in Endometrial Carcinoma. Journal of Experimental and Clinical Cancer Research 2004, 23:97-104.

[161] Alkushi A, Lim P, Coldman A, Huntsman D, Miller D, Gilks CB: Interpretation of p53 immunoreactivity in endometrial carcinoma: establishing a clinically relevant cut-off level. International Journal of Gynecologic Pathology 2004, 23:129-37.

[162] Markogiannakis E, Georgoulias V, Margioris AN, Zoumakis E, Stournaras C, Gravanis A: Estrogens and glucocorticoids induce the expression of c-erbB2/NEU receptor in Ishikawa human endometrial cells. Life sciences 1997, 61:1083-95.

[163] Lukes AS, Kohler MF, Pieper CF, Kerns BJ, Bentley R, Rodriguez GC, Soper JT, Clarke-Pearson DL, Bast RC, Berchuck A: Multivariable analysis of DNA ploidy, p53, and HER-2/neu as prognostic factors in endometrial cancer. Cancer 1994, 73:2380-5.

[164] Mariani A, Sebo TJ, Webb MJ, Riehle D, Katzmann JA, Keeney GL, Roche PC, Lesnick TG, Podratz KC: Molecular and histopathologic predictors of distant failure in endometrial cancer. Cancer detection and prevention 2003, 27:434-41.

[165] Slomovitz BM, Broaddus RR, Burke TW, Sneige N, Soliman PT, Wu W, Sun CC, Munsell MF, Gershenson DM, Lu KH: Her-2/neu overexpression and amplification in uterine papillary serous carcinoma. Journal of Clinical Oncology 2004, 22:3126-32.

[166] Liu F-S: Molecular carcinogenesis of endometrial cancer. Taiwanese Journal of Obstetrics and Gynecology 2007, 46:26-32.

[167] Prat J, Oliva E, Lerma E, Vaquero M, Matías-Guiu X: Uterine papillary serous adenocarcinoma. A 10-case study of p53 and c-erbB-2 expression and DNA content. Cancer 1994, 74:1778-83.

[168] Santin AD, Bellone S, Gokden M, Palmieri M, Dunn D, Agha J, Roman JJ, Hutchins L, Pecorelli S, O'Brien T: Overexpression of HER-2/neu in uterine serous papillary cancer. Clinical Cancer Research 2002, 8:1271-9.

[169] MARIANI A, SEBO TJ, KATZMANN JA, RIEHLE DL, DOWDY SC, KEENEY GL, LESNICK TG, PODRATZ KC: HER-2/neu overexpression and hormone dependency in endometrial cancer: analysis of cohort and review of literature. Anticancer research 2005, 25:2921-7.

[170] Ryan AJ, Susil B, Jobling TW, Oehler MK: Endometrial cancer. Cell and tissue research 2005, 322:53-61.

[171] Morrison C, Zanagnolo V, Ramirez N, Cohn DE, Kelbick N, Copeland L, Maxwell LG, Fowler JM: HER-2 is an independent prognostic factor in endometrial cancer: association with outcome in a large cohort of surgically staged patients. Journal of Clinical Oncology 2006, 24:2376-85.

[172] Elhafey AS, Papadimitriou JC, El-Hakim MS, El-Said AI: Computerized image analysis of p53 and proliferating cell nuclear antigen expression in benign, hyperplastic, and malignant endometrium. Archives of pathology & laboratory medicine 2001, 125:872.

[173] Schink JC, Rademaker AW, Miller D, Lurain JR: Tumor size in endometrial cancer. Cancer 1991, 67:2791-4.

[174] Toki T, Horiuchi A, Li S-f, Nakayama K, Silverberg SG, Fujii S: Proliferative activity of postmenopausal endometriosis: a histopathologic and immunocytochemical study. International Journal of Gynecologic Pathology 1996, 15:45-53.

[175] Pizer ES, Lax SF, Kuhajda FP, Pasternack GR, Kurman RJ: Fatty acid synthase expression in endometrial carcinoma. Cancer 1998, 83:528-37.

[176] Carcangiu M, Tan L, Chambers J: Stage IA uterine serous carcinoma: a study of 13 cases. The American journal of surgical pathology 1997, 21:1507-14.

[177] Ferrandina G, Ranelletti FO, Gallotta V, Martinelli E, Zannoni GF, Gessi M, Scambia G: Expression of cyclooxygenase-2 (COX-2), receptors for estrogen (ER), and progesterone (PR), p53, ki67, and neu protein in endometrial cancer. Gynecologic oncology 2005, 98:383-9.

[178] Oreskovic S, Babic D, Kalafatic D, Barisic D, Beketic-Oreskovic L: A significance of immunohistochemical determination of steroid receptors, cell proliferation factor Ki-67 and protein p53 in endometrial carcinoma. Gynecologic oncology 2004, 93:34-40.

[179] Pansare V, Munkarah AR, Schimp V, Arabi MH, Saed GM, Morris RT, Ali-Fehmi R: Increased expression of hypoxia-inducible factor 1α in type I and type II endometrial carcinomas. Modern pathology 2007, 20:35-43.

[180] Sylvia MT, Kumar S, Dasari P: The expression of immunohistochemical markers estrogen receptor, progesterone receptor, Her-2-neu, p53 and Ki-67 in epithelial ovarian tumors and its correlation with clinicopathologic variables. Indian Journal of Pathology and Microbiology 2012, 55:33.

[181] Stoian SC, Simionescu C, Mărgăritescu C, Stepan A, Nurciu M: Endometrial carcinomas: correlation between ER, PR, Ki67 status and histopathological prognostic parameters. Rom J Morphol Embryol 2011, 52:631-6.