

T.C.  
ATATÜRK ÜNİVERSİTESİ  
TIP FAKÜLTESİ  
RADYODİAGNOSTİK ANABİLİM DALI

**KORONER ARTER BYPASS GREFTLERİNİN PATENSİSİNİN  
BELİRLENMESİNDE 16 DEDEKTÖRLÜ BİLGİSAYARLI  
TOMOGRAFİ İLE KONVANSİYONEL ANJİOGRAFİNİN  
KARŞILAŞTIRILMASI**

**Dr. Ümmügülsüm BAYRAKTUTAN**

**Tez Yöneticisi**

**Prof. Dr. Akın LEVENT**

**Uzmanlık Tezi**

**ERZURUM- 2007**

**İÇİNDEKİLER**

<b><u>KONU</u></b>	<b><u>SAYFA NO</u></b>
İçindekiler	I
Onay	III
Teşekkür Sayfası	IV
Özet	V
Summary	VI
<b>1. GİRİŞ</b>	1
<b>2. GENEL BİLGİLER</b>	2
<b>2.1. Normal Koroner Vasküler Anatomi</b>	2
2.1.1. Koroner Arterler	2
2.1.2. Koroner Arterlerin Segmental Anatomisi	3
2.1.3. Koroner Venler	4
<b>2.2. Obstrüktif Koroner Arter Hastalıkları</b>	5
<b>2.3. Koroner Arter Bypass Cerrahisi ve Greftler</b>	6
2.3.1. Greftler	6
2.3.2. Operasyon Sonrası Erken Komplikasyonlar	9
<b>2. 4. Koroner Arter Bypass Greftleri Görüntüleme Yöntemleri</b>	12
2. 4. 1. Kateter Koroner Anjiyografi	12
2. 4. 2. Elektron Beam Tomografi	13
2. 4. 3. Manyetik Rezonans Anjiyografi	14
2. 4. 4. Çok Dedektörlü Bilgisayarlı Tomografi	15
2. 4. 5. ÇDBT Koroner Anjiyografi	21

<b>3. GEREÇ VE YÖNTEM</b>	26
<b>3.1. Hasta Seçimi</b>	26
<b>3.2. Çekim Protokolü ve Görüntülerin Yorumlanması</b>	26
<b>4. BULGULAR</b>	29
<b>5. RESİMLERLE OLGU ÖRNEKLERİ</b>	32
<b>6. TARTIŞMA VE SONUÇ</b>	43
<b>7. KAYNAKLAR</b>	48

**ONAY**

“Koroner Arter Bypass Greftlerinin Patensisinin Belirlenmesinde 16 Dedektörlü Bilgisayarlı Tomografi ile Konvansiyonel Anjiografinin Karşılaştırılması” isimli çalışmamız Radyoloji Anabilim Dalı’nın 04.10.2005 tarih ve 234 sayılı yazısına istinaden, Atatürk Üniversitesi Tıp Fakültesi Etik Kurulu’nun 26.10.2005 tarih ve 83 sayılı kararı ve Dahili Tıp Bilimleri Bölüm Kurulu’nun 28.12.2005 tarih ve 5 sayılı kararı ile tez çalışması olarak uygun görülmüş ve onay verilmiştir.

## TEŞEKKÜR

Tez çalışmamda büyük emeği geçen tez yöneticim Prof. Dr. Akın LEVENT'e

Uzmanlık eğitimim ve tez çalışmam süresince; yakın ilgi ve deneyimleri ile beni destekleyen bölüm başkanım Prof. Dr. Adnan OKUR'a,

Kıymetli hocalarım Prof. Dr. Zeki BAKIR'a, Prof. Dr. Selami SUMA'ya, , Doç. Dr. Pınar POLAT'a, , Doç. Dr. Mecit KANTARCI'ya, Doç. Dr. Fatih ALPER'e, Doç. Dr. Ömer ÖNBAŞ'a, Yrd. Doç. Dr. Suat EREN'e,

Birlikte çalışmaktan onur duyduğum sevgili asistan arkadaşlarıma, tez çalışmama katkıları bulunan kardiyoloji kliniği doktorlarına, radyodiagnostik anabilim dalımızda görev yapan sekreter, hemşire, teknisyen ve personeline,

Ailem ve tüm dostlarıma,

Sonsuz teşekkürlerimi sunarım.

## ÖZET

Koroner arter hastalığı (KAH) bulunan olgularda tedavide, myokardiyal revaskülarizasyon cerrahi yöntem ile sağlanmaktadır. En sık uygulanan cerrahi metod ise koroner arter bypass greftlemedir (KABG). Bypass greft açıklığının değerlendirilmesinde kullanılan gold standart yöntem invaziv koroner anjiyografidir. Bununla birlikte ciddi bazı risk ve komplikasyonlar da taşımaktadır.

Yeni jenerasyon bilgisayarlı tomografi (BT) cihazları ile temporal ve uzaysal rezolüsyonda artış sağlanmıştır. Elektrokardiyografi (EKG) kapılı görüntü rekonstrüksiyonu gibi rekonstrüksiyon algoritmelerinde de ek ilerlemeler elde edilerek kardiyak hareketin imaj kalitesi üzerindeki etkisi azaltılmıştır. Bundan dolayı son zamanlarda, seçilmiş bazı hastalarda (aritminin olmadığı olgular, kalp atımının 70'in altında olması) çok dedektörlü BT ile koroner arterlerin vizüalizasyonu mümkün olmuştur. Kısa nefes tutma süresi ile solunum artefaktlarının azaltılması, hızlı gantri rotasyonu ile kardiyak hareket artefaktlarının azaltılması ve azaltılmış kesit kalınlığı ile daha iyi uzaysal rezolüsyon sağlanmış olması çok dedektörlü BT aniyografinin imaj kalitesini artıran major avantajlarıdır.

Bu çalışmada koroner arter bypass greft cerrahisi yapılan hastalarda greft durumunun belirlenmesinde çok dedektörlü bilgisayarlı tomografinin (ÇDBT) tanısal doğruluğunun değerlendirilmesi ve katater anjiyografinin (KA) tanısal doğruluğu ile karşılaştırılması amaçlandı. Koroner arter bypass greft cerrahisi yapılan otuzbeş hasta çok dedektörlü BT ve kateter anjiyografi ile değerlendirildi. İnvaziv katater anjiyografi 16-dedektörlü ÇDBT'yi takiben 3-15 gün içinde yapıldı. Otuz arteriyel ve 36 venöz greft olmak üzere toplam 66 greft değerlendirildi. Koroner arter bypass greft patensisini belirlemede ÇDBT'nin sensitivitesi % 97, spesifitesi: % 100, pozitif prediktif değer %100, negatif prediktif değer % 75 olarak bulundu.

Çok dedektörlü BT; uygulanması kolay, iyi tolere edilebilir ve bypass greftlerinde anlamlı obstruktif hastalık hakkında güvenilir bilgi verebilen, bu nedenle de çoğu hastada katater anjiyografi öncesinde greft patensisini değerlendirmede kullanılabilecek non-invaziv bir yöntemdir.

**Anahtar kelimeler: Bypass grefti, ÇDBT anjiyografi, kateter anjiyografi**

## SUMMARY

In patients with coronary artery disease (CAD) surgical myocardial revascularization is performed to treat diseased vessels. Coronary artery bypass grafting (CABG) is the most often performed cardiac surgery. Invasive coronary angiography is the gold standard for direct assessment of bypass graft patency. However as an invasive examination method, cardiac catheterization is associated with certain risks and complications.

With the newest generation of computed tomography (CT) scanners, both temporal as well as spatial resolution could be substantially increased. Additional advances in terms of reconstruction algorithms with electrocardiogram (ECG)-gated image reconstruction shortening image reconstruction windows could even further decrease the influence of cardiac motion on image quality. Thus, nowadays, in carefully selected patients (absence of arrhythmia; heart rates below 70 bpm) multislice computed tomography (MDCT) of the heart could be established as a reliable tool to visualize the coronary arteries. The major advantages of multidetector CT (MDCT) angiography that result in improved image quality include: shorter breath-hold times, reducing respiratory artifacts; faster rotation of the gantry, reducing cardiac motion artifacts; and a decreased slice thickness, resulting in better spatial resolution.

Our aim in this study was to assess the diagnostic accuracy of MDCT for the verification of graft status in coronary artery bypass grafting and to compare the diagnostic accuracy of MDCT to that of catheter coronary angiography. Thirty five patients who have undergone CABG were investigated by 16-slice MDCT coronary angiography and cardiac catheterization. Invasive catheter angiography were obtained 3-15 days after MDCT. A total of 66 grafts, 30 arterial and 36 venous were examined. The sensitivity, specificity, positive and negative predictive values for detection of coronary artery bypass graft patency were 100, 93, 94 and 100%, respectively.

The MDCT technique is easy to perform, well tolerated, and provides information regarding coronary arteries. Therefore, MDCT can be used as a noninvasive examination for graft patency prior to catheterization in the majority of patients.

**Keywords: Bypass graft, MDCT angiography, catheter angiography**

## 1. GİRİŞ

Koroner arter hastalığının tedavisinde koroner arter bypass cerrahisi temel teşkil etmektedir (1). Myokardial cerrahi revaskülarizasyon sonrası rekürren göğüs ağrısı ile gelen hastaların sayısındaki artış greft hastalığını kardiyolojinin önemli konularından biri haline getirmiştir (2). Koroner arter bypass greft cerrahisi sonrası hayatta kalım süresi büyük oranda greft patensisine bağlıdır.

Koroner arter bypass greft cerrahisi geçiren asemptomatik hastalarda greft patensisini değerlendirmede konvansiyonel katater anjiografi yapılmaktadır. Ancak bu yöntemin invaziv olması, az da olsa ciddi komplikasyonlar (aritmi, inme, koroner arter diseksiyonu, ölüm) taşıması nedeniyle, manyetik rezonans görüntüleme, elektron-beam bilgisayarlı tomografi ve 1999'dan beri de ÇDBT gibi noninvaziv teknikler greft patensisini değerlendirmede kullanılmaya başlandı. Yeni jenerasyon BT cihazlarında dedektör sayısının artırılması ile temporal ve uzaysal çözünürlük artırılarak küçük çaplı damarların görülebilirliği, greft ile anastomoz hatlarının değerlendirilebilmesi mümkün olmuştur.

Çok dedektörlü BT ile üç boyutlu ve multiplanar imajlar sayesinde bypass greft stenoza yüksek doğrulukla belirlenebilmekte, tekrar koroner arter bypass greft cerrahisi planlanan hastalarda operasyon öncesi ek bilgiler sağlayabilmektedir. Onaltı dedektörlü BT ile daha kısa nefes tutma süresi nedeniyle respiratuar artefaktlarda azalma sağlanmıştır. Daha hızlı gantri rotasyonu ile kardiyak hareket artefaktlarında azalma ve azalmış kesit kalınlığı ile daha iyi spasyal rezolüsyon sağlanarak imaj kalitesi artırılmıştır (3).

Biz bu çalışma ile koroner arter bypass greftlerinde 16 dedektörlü bilgisayarlı tomografinin görüntü elde etme yeteneğini, olası kısıtlılıklarını ve konvansiyonel koroner anjiografi ile karşılaştırarak koroner arter bypass greft patensisini belirlemedeki doğruluğunu araştırmayı amaçladık.

## 2. GENEL BİLGİLER

### 2. 1. Normal Koroner Vasküler Anatomi

#### 2. 1. 1. Koroner arterler

Anatomik olarak koroner arter sistemi sağ ve sol koroner arterler şeklinde iki bölüme ayrılır. Koroner arter sistemi cerrahi olarak ise şu dört bölümden oluşur: Sol ana koroner arter (LMCA), sol anterior desenden arter (LAD) ve dalları, sol sirkumfleks koroner arter (LCx) ve dalları, sağ koroner arter ve dalları (4).

#### **Sol ana koroner arter (LMCA)**

Sol ana koroner arter, sol sinüs valsavadaki ostiumundan çıkarak LAD ve LCx bifurkasyonuna kadar devam eder. Pulmoner trunkusun arkasından, sol aurikulanın önünden sola, öne doğru ilerler. Genellikle uzunluğu 10-20 mm arasındadır. Sol atriyoventriküler olukta seyrederek Nadiren %1 oranında LMCA yoktur ve LAD ile LCx ayrı ostiumlarla aortadan ayrılırlar (4). Genellikle LAD ve LCx diye iki dala ayrılır. Bazen bu iki arterin bifurkasyon yerinden bir başka dal çıkar. Bu dal intermediyer dal veya diyagonal dal adını alır (5).

#### **Sol anterior desenden arter (LAD)**

Sol anterior desenden arter, anterior interventriküler sulkusta kalbin apeksine doğru ilerler. Bir kısmı kas içinde yer alabilir. Çoğu durumda LAD apeksten posterior interventriküler sulkus içine uzanarak sağ ve sol ventriküllerin apikal kısımlarını besleyebilir. Sağ ventrikül serbest duvarı, septum ve sol ventrikül serbest duvarını besleyen dallar verir. Septal dallar hemen daima LAD'e dik olarak ayrılır ve bu LAD'ın anjiyografik olarak belirlenmesinde karakteristik bir özellik olabilir. Sol anterior desenden arterin kalp yüzeyindeki dallarına diyagonal arterler ve ventriküler septuma uzanan dallarına ise septal arterler adı verilir (4).

#### **Sol sirkumfleks koroner arter (LCx)**

Sol sirkumfleks koroner arter yaklaşık 90°'lik bir açıyla LMCA'dan ayrılır. Bazen sinüs nod arteri LCx'in ilk birkaç milimetrelik kısmından orijin alır. Sol ventrikül

yüzeyi posterior duvarına geniş açılı marjinal dallarını gönderir. Sol dominant sistemde sol ventrikül alt yüzeyini besleyen sol posterolateral arter dalını verir. Yine sol dominant bir sistemde kruks düzeyinde veya genellikle krukstan önce posterior desenden arter dalını verir (4).

### **Sağ koroner arter (RCA)**

Genellikle tek, büyük bir arterdir ve sağ atriyoventriküler olukta seyreder. Sağ koroner arterin ilk dalı konus arteridir. Bu arter RCA'dan kaynaklanabileceği gibi ayrı bir orifis ile sağ sinüs valsavadan da çıkabilir. Sağ koroner arterden ayrılan ikinci bir arter de sinoatrial nodu besleyen sinüs nod arteridir. Sinüs nod arteri %60 oranında proksimal RCA'dan, %40 oranında da proksimal LCx'ten ayrılır (6). Sağ koroner arterden ayrılan anterior dallar ise sağ ventrikül serbest duvarını besler. Orta ve distal RCA bileşkesinde ayrılan dal akut marjinal dal olarak adlandırılır (7). Daha sonra RCA, sağ posterior desenden arter ve sağ posterolateral segment arteri diye iki dala ayrılır. Posterior desenden arter posterior interventriküler sulkusta seyreder. Sağ dominant sistemde sağ posterolateral segment arteri sol ventrikül alt yüzeyini besleyen dallar verir (4).

Posterior desenden arterin orijinindeki değişkenlik 'dominansi' terimi ile ifade edilir. Sağ dominant dolaşım %85 oranında görülür. Bu durumda sağ posterior lateral arter (RPL) ve sağ posterior desenden arter (RPD) RCA'dan orijin alır. Sol dominant dolaşım %8 oranında görülür. Sirkumfleks posterior desenden arter (CxPD) ve sirkumfleks posterior lateral arter(CxPL) LCx'ten ayrılır. Yüzde 7 oranında görülen kodominant dolaşımında ise interventriküler septumu arkadan besleyen dal RCA'dan (RPD) ve arka sol lateral ventriküler dallar ise LCx'ten (CxPL) köken alır (8,9). Bu ayırım koroner arter hastalığı olan hastaların değerlendirilmesinde ve koroner arter bypass greft planlanmasında önemlidir (4).

### **2. 1. 2. Koroner arterlerin segmental anatomisi**

Amerikan Kalp Cemiyetinin (AHA) (1975) sınıflamasına göre koroner arterler 15 segment halinde değerlendirilir. RCA segment 1-4, LMCA segment 5, LAD segment 6-10, LCx ise segment 11-15 olarak incelenir. RCA'nın proksimali 1. segment, orta kısmı 2. segment, distali 3. segment, posterior desenden dalı 4.segment, LMCA 5.

segment, LAD proksimali 6.segment, orta kısmı 7. segment, distali 8.segment, 1. diyagonal dal 9. segment, 2. diagonal dal 10.segment, LCx proksimali 11. segment, obtuse marjinal dalı 12. segment, distal dalı 13. segment, posterolateral dalı 14. segment ve posterior desenden dalı 15. segmenttir (6).

### **2. 1. 3. Koroner venler:**

Bütün venler, 3- 4 cm boyunda ve 1 cm kadar çapa sahip olan sinüs koronaryusa dökülürler. Bu sinüsün ağzı sağ atriumda vena kava inferior valvinin bitişiğindedir. Koroner sinüsün ağzında vena kava inferior ağzındaki öztaki valvi ile sırt sırta vermiş tebessian valvi bulunur. Ayrıca sağ ventrikül ve sağ atriuma direk açılan bu bölgelerin venöz drenajını temin eden tebessian ven ağızları da vardır.

Ven sirkülasyonu üç sisteme ayrılır. Koroner sinüs ve dalları, anterior sağ ventriküler venler ve tebessian venleridir.

### **Koroner sinüs ve dalları**

Koroner sinüs sağ atriuma dökülür ve koroner venöz kanın %85'ini alır. Posterior atrioventriküler olukta seyrederek ve Koch üçgeninin lateral kenarında sağ atriuma dökülür. Koroner sinüsün orifisi tebessian kapak tarafından korunmuş durumdadır. Koroner sinüsün adı geçen dalları ve anterior interventriküler ven, sol anterior desenden artere paralel seyrederek. Sol ana koroner arterin bifurkasyonuna yakın olan anterior interventriküler ven, atrioventriküler oluktan sola doğru seyrederek ve büyük kardiyak ven olarak adlandırılır. Bu ven sol atriumun posterior kenarındaki oblik venin (Marshall veni) orijini olan koroner sinüs olmadan önce marjinal ve posterior sol ventrikül dallarını alır. Posterior interventriküler ven veya orta kardiyak ven apeksten çıkar ve posterior desenden artere paralel seyrederek ve kruksun proksimaline kadar uzanır. Burada ven direk olarak sağ atriuma girer veya orifisinden önce koroner sinüse açılır. Küçük kardiyak ven sağ atrioventriküler oluktan posteriora doğru ilerler.

### **Anterior sağ ventriküler venler**

Anterior sağ ventriküler ven, sağ ventriküler yüze geçerek sağ atrioventriküler oluğa gider ve oradan direk sağ atriuma girer veya birleşerek küçük kardiyak veni

oluşturur. Bu ven sağ atriyoventriküler oluğa ilerler. Daha sonra sağ atriyuma girer veya orifisinin proksimalinde koroner sinüse katılır.

### **Tebessian venler**

Tebessian venler küçük venöz dallardan ibaret olup direk olarak kalp boşluğuna dökülür. Bu venler sadece primer olarak sağ atrium ve sağ ventrikülde bulunur (10).

## **2. 2. Obstruktif Koroner Arter Hastalıkları**

Stenotik aterosklerotik koroner arter hastalığı (KAH) duvar kalınlaşması ve elastisitenin kaybı (arteriyosklerozis) ile oluşan koroner arterlerin daralmasıdır. Bu durum ciddi olduğu zaman myokardın beslenmesi bozulur.

Ateroskleroz, arteriyosklerozisin en yaygın formudur. Lipidlerin, kompleks karbonhidratların, kan ve kan ürünlerinin, fibröz doku ve kalsiyum depozitlerinin fokal intimal birikimi sonucu oluşur. Lipoid odaklar fibröz veya hyalin konnektif doku plaklarına dönüşür. Fibrolipoid plaklar arter lümeninde stenotik bir lezyon oluşturabilecek kadar kalınlığa ulaşabilir. Muhtemelen yıllar içinde plağın lümenal yüzeyinde yeni tabakalar gelişir. Sonuçta darlık ilerleyerek tam koroner oklüzyona yol açabilir. Plak içinde ve çevresinde yeni kan damarları oluşur (4).

Aterosklerotik koroner arter hastalığı genellikle büyük koroner arterlerin proksimal kısmını özellikle dallanma yeri ve yakını etkiler. Bazen büyük bir koroner arter kas içinde seyredebilir. Bu durum, sıklıkla LAD orta 1/3'lük kısmında görülür, fakat bazen LCx'in bir veya tüm marjinal dalları kas içinde seyredebilir. Arterin bu bölümleri tipik olarak aterosklerotik değişikliklerden etkilenmez (4).

Plak oluşumunu takiben önce arter duvarında belirgin daralma olmaksızın damar duvarında distorsiyonlar oluşur. Bu oluşum dışı doğru yeniden düzenlenme veya 'pozitif remodelling' diye adlandırılır.

Plak bir sebeple yırtılacak olursa damar o bölgede kasılır ve çeşitli hücre ve kimyasal maddeler o bölgeye toplanır. Pıhtılaşmayı sağlayan trombositler uyarılarak hasarlı damar duvarına yapışmaya ve kümeleşmeye eğilim gösterirler. Sonuçta fibrin trombüsü oluşur ve plağın fibröz kapsülünün yırtılmasına bağlı olarak ortaya çıkan bu yoğun trombojenik reaksiyon arter büyüklüğü, plak lokalizasyonu ve kollateral sirkülasyonun var olup olmamasına göre farklı sonuçlar doğurabilir (11).

Amerikan Kalp Cemiyetinin (AHA) sınıflamasına göre plaklar 8 tipe ayrılır:

1. Tip I: Lipid yüklü makrofajların yoğun olduğu başlangıç lezyonu,
2. Tip II: Lipid yüklü makrofajların tabakalar oluşturduğu lezyon,
3. Tip III: Tip II değişiklikler ve ekstrasellüler lipid havuzunun olduğu preaterom evresi,
4. Tip IV: Tip II değişiklikler ve ekstrasellüler lipid çekirdeğinin bulunduğu aterom evresi,
5. Tip V: Fibroaterom,
6. Tip VI: Muhtemel yüzey hasarı, hemoraji ve trombüsün olduğu kompleks plak,
7. Tip VII: Kalsifik plak,
8. Tip VIII: Lipid çekirdeğinin bulunmadığı fibrotik plak.

### **2. 3. Koroner Arter Bypass Cerrahisi ve Greftler**

Koroner arter bypass cerrahisi iskemik kalp hastalıklarının tedavisinde sıklıkla uygulanan cerrahi bir yöntemdir. Belirgin anjinası olan, ciddi semptomu bulunan ve sol ana koroner arterde ileri derecede darlık olanlar operasyona alınmalıdırlar (5).

Koroner arter bypass cerrahisi için kullanılan greftler arteryel ve venöz diye ikiye ayrılır. Venöz greftlerde zamanla parsiyel veya komplet oklüzyon gelişebilir, ancak arteryel greftler plak ve obstruksiyon gelişimine nisbeten daha dirençlidir (12).

#### **2. 3. 1. Greftler**

##### **Ven greftleri**

Vena safena magna ven greftleri içinde en yaygın kullanılan grefttir. Uzun dönem sonuçları açısından 5 yıllık patensi oranları LAD arterinde %80'lerde diğer damarlarda %60'lar düzeyindedir (13–15). Bacak venleri uygun olmadığında, kol venleri en son çare olarak kullanılabilir (16). Venler histolojik yapılarından dolayı arterlerden farklı özelliklere sahiptir. Bu farklılık, ven duvarının sistemik basınca arter duvarı kadar dayanıklı olmaması, kandan venlere lipid geri alınımı, venlerde lipid sentezinin daha aktif olması ve lipid yıkım hızının daha yavaş olması şeklinde

özetlenebilir (17–19). Bu özellikler, venlerde intimal hiperplazi ve aterosklerozun daha hızlı gelişimine yol açar.

Ven genellikle aortanın anterior yüzüne implante edilir. Sol taraflı greftler tipik olarak LAD, diagonal arter, sirkumfleks arter veya sirkumfleks arterin obtus marjinal dalları distaline anastomoz edilir. Sağ taraflı greftler genellikle sağ koroner arter veya posterior desenden arter distaline bağlanır (20).

Postoperatif dönemde, 16 dedektörlü BT ile bir greftin proksimal anastomozu distal kısmından daha iyi vizüalize edilir. Distal anastomoz iyi vizüalize edilemese bile eğer kontrast madde ÇDBT’de greft kolunu içinde demonstre ediliyorsa bu greftin patent olduğunun delilidir (20).

Ven greftlerinin %10-15’i ilk bir ay içerisinde tıkanmaktadır. Bir yıl içerisinde ise bu orana ilaveten %5-10 oranında tıkanma görülür. İlk bir yıl içerisindeki stenozlarda; distal anastomozdaki teknik hata, greftin kısa olması ve buna bağlı anastomoz hattında oluşan gerilim, ven grefti hazırlanırken oluşan endotel hasarı ve buna bağlı erken dönemde gelişen intimal hiperplazi en önemli rolü oynar (21–24). İlk bir yıldan sonra fibröz intimal hiperplazi, greft stenozlarında en önemli faktör olarak karşımıza çıkar. Bir ile beş yıl arasındaki dönem ven greftleri açısından ‘altın dönem’ olarak adlandırılır. Bu dönemde ven greftleri yılda %2-3 oranında stenoza uğrar. Bu dönemde fibröz intimal hiperplazi genelde stabil kalır ve daha çok ateroskleroz ön plana geçer. Beş yıldan sonra, ven greftlerinde yılda %5 oranında stenoz oluşur ve bu dönemde ana patoloji ateroskleroz olarak karşımıza çıkar. Bu oranlar dikkate alındığında ven greftlerinin yaklaşık %50’si on yıl içinde stenoza uğramaktadır. Bununla beraber vena safena magna günümüzde hala en çok tercih edilen greftlerden birisidir.

## **Arteriyel greftler**

### **İnternal mammarian arter (İMA)**

Arteriyel greftler arasında en sık kullanılan ve uzun dönem sonuçları en iyi bilinen damardır (13, 14, 25). İnternal mammarian arter, diğer arterlerin histolojik yapısına benzer şekilde sağlam bir internal elastik laminaya sahiptir. Bu yapının üzerinde subendotelyal substrat, bazal lamina ve klasik arteriyel endotel yer alır. Bu

histolojik yapı İMA'nın ateroskleroz gelişimine karşılık dirençli olmasına yol açar (26, 27).

Bir yıllık açık kalım oranları sol İMA-LAD anastomozunda %92–97 arasında değişmektedir. Bu oran 5 yılda %88–96, 10 yılda %88–93 arasında değişmektedir. On yıldan sonra İMA stenozu çok nadir olarak karşımıza çıkmaktadır (14, 25, 28, 29).

Genellikle sol İMA greft olarak kullanılır ve sağ İMA yerinde bırakılır. Sol İMA LAD arterine yakın olması nedeniyle sıklıkla LAD arterinin revaskülarizasyonu amacıyla kullanılır. Sol İMA göğüs duvarından ayrılır. Subklavian arterdeki orijini intakt kalır ve distal ucu oklüzyonun distalindeki hedef damara bağlanır (30).

### **Radyal arter (RA)**

Radyal arter grefti, son 5-6 yıl içinde tüm dünyada yaygın olarak kullanıma girmiştir. Özellikle arter greftlerinin reoperasyon riskini azalttığı inancı bu alanda önemli rol oynamıştır (31–33). Bununla birlikte radyal arter kullanımında bazı zorluklar mevcuttur. Arter histolojik yapısı nedeniyle spazma çok yatkındır. Radyal arter diğer arteryel greftlerden daha fazla muskuler tabaka içerir. Patensi oranları bir yıl için yaklaşık %95'ler düzeyindedir (31–38).

### **Gastroepiploik arter (GEA)**

Son yıllarda kullanım oranlarında düşme olmakla birlikte İMA ve radyal arterden sonra 3. tercihte kullanılan arteryel grefttir. Genellikle kalbin inferior ve lateral duvarlarını revaskülarize etmek amacıyla kullanılır. Patensi oranları 2 ila 5 yıl için %90'larla 70'ler arasındadır (39–43).

### **Diğer arteryel greftler**

En çok tercih edilen arteryel greftler haricinde kullanılan arteryel greftler inferior epigastrik arter, splenik arter ve subskapuler arterdir (44–48).

Safen ven greftleri gibi normal anatomik lokalizasyonundan alınıp iki ucu birden anastomoz yapılan greftler, serbest greft şeklinde adlandırılır. Venöz greftlerde çoğunlukla metalik klipsler kullanılmazken arteryel greftlerde metalik klipslere rastlanır. Bir greft birden fazla damara ardışık anastomoz yapılmışsa buna sequential greft adı verilir (örneğin Ao-RCA ve Ao-RPD sequential safen ven grefti ).

Ven greftleri en iyi ince kesit maksimum intensite projeksiyon (MIP) görüntüleri ile değerlendirilir (49–54). Metalik klipslerin varlığında MIP görüntüleri, multiplanar rekonstrüksiyon veya transvers kesitler ile birlikte değerlendirilir.

### **2. 3. 2. Operasyon Sonrası Erken Komplikasyonlar**

#### **Tromboz**

Postoperatif ilk bir ay içinde greft çalışmamasının primer mekanizması tromboz gelişimidir. Bu, cerrahi olarak çıkarma ve yerleştirme sürecinde oluşan endotelial ve medial hasarın bir kombinasyonu sonucu oluşur. İlk bir ay içinde %10–15 vakada tromboz nedeniyle greft fonksiyon görmez (55).

#### **Greft malpozisyonu veya kinkleşme**

Greft malpozisyonu veya kinkleşme, özellikle uzun greftlerde erken greft oklüzyonuna neden olabilir (56). Aortik konnektör kullanımı gibi teknik faktörler venöz greftlerde kinkleşmeye neden olabilir (57). Eğer aortik konnektör greft için yeterli destek olmaksızın malpozisyone ise proksimal anastomoz hattını geçtikten sonra damar kink yapabilir.

#### **Greft spazmı**

Radiyal arter greftleri postoperatif dönemde vazospazma meyillidir. Bu durum greft stenozunu taklit edebilir (58).

#### **İyatrojenik komplikasyonlar**

İyatrojenik nedenler direkt ya da indirekt olarak greft oklüzyonuna neden olabilir. Vasküler endotel hasarı pıhtı oluşumuna neden olur. Literatürde erken akut oklüzyona neden olan iyatrojenik damar disseksiyonuna dair vakalar bildirilmiştir (59).

#### **Perikardiyal effüzyon**

Koroner arter bypass cerrahisinden sonra %22–85 oranında perikardiyal effüzyon oluşur (60–61). Önemli risk faktörleri arasında postoperatif antikoagülan kullanımı veya koagülasyon anomalileri sayılabilir. Sık görülmeyle beraber nadiren

hemodinamik olarak anlam taşırlar. Yüzde 0,8 ila 6 oranında kardiyak tamponad ile sonuçlanır (62). Eđer bu ilk 24 saat içinde gelişirse erken kardiyak tamponad olarak adlandırılır ve kanamanın kaynađını bulmak için cerrahi tedavi tercih edilir. Geç kardiyak tamponad postoperatif dönemde 5–7. günlerde oluşur ve aşırı mediastinal drenaj ile ilişkili olabilir (63).

### **Plevral effüzyon**

Koroner arter bypass cerrahisi yapılan çođu hastada plevral effüzyon gelişir. İlk bir hafta içinde yaklaşık %90 oranında görülür (64–65). Genellikle az miktarda ve sol taraflıdır. Birkaç haftada spontan olarak çözülür (66). Koroner arter bypass greft cerrahisi geçiren hastaların sadece %1-4'ünde klinik olarak anlamlı effüzyon gelişir. Patofizyolojisi bilinmemekle beraber perikardiyal enflamasyon veya intraoperatif plevral injüri gibi çeşitli etyolojik nedenler düşünülmüştür (64, 66–70).

### **Sternal enfeksiyon**

Yüzde 2 ila 20 oranında cerrahi bölge enfeksiyonu görülür. Enfeksiyonlar presternal, sternal veya retrosternal kompartmanları tutmasına göre sınıflandırılabilir (71). Literatürde çođunlukla kardiyotorasik cerrahi prosedürlerden sonra retrosternal derin göđüs enfeksiyonları özellikle mediastinit üzerinde durulmuştur. Derin sternal bölge enfeksiyonu sık olmamakla beraber yaklaşık %25 gibi önemli bir mortalite oranına sahiptir (72–73). Risk faktörleri olarak obezite, diabetes mellitus, sigara içimi ve steroid tedavisi sayılabilir. Cerrahi risk faktörleri olarak ise önceki sternotomi, cerrahinin kompleks oluşu, kullanılan kemik kesici tipi, sternal kapatma tipi, kan transfüzyonları ve hemoraji kontrolü için reexplorasyon sayılabilir.

### **Pulmoner emboli**

Derin ven trombozu ve pulmoner embolinin klinik tanısı önemlidir. Kardiyak bypasstan sonra göđüs ağrısı ve dispne şikayetleri sıktır. Postoperatif atelektazi, plevral effüzyon veya sıvı yüklenmesi hipoksemi gelişimine katkıda bulunur. Cerrahiden sonraki erken dönemde safen veninin çıkarıldığı bölgede ağrılı ödem ve şişlik görülebilir (74).

**Geç stenoz ve oklüzyon**

Cerrahinin ardından ven grefti arteriyalizasyona uğrar. Bu, media tabakasının progresif kalınlaşması ve yeni intimal oluşumun bir sonucudur. Bu durum implantasyondan sonraki günler içinde başlayıp aylar-yıllar boyunca devam eder. Bu değişiklikler sonuçta aterosklerotik daralma oluşturabilir. Sonuçta geç greft oklüzyonu meydana gelir.

**Greft anevrizmaları**

Bir bypass greftinin anevrizmal dilatasyonundan bahsedebilmek için çap 2 cm'yi geçmeli ve cerrahi olarak da doğrulanmalıdır (75) Tipik olarak gerçek anevrizmalar 5 yıl sonra ve greftin gövdesinde oluşur. Baskın olan mekanizma, hızlanmış aterosklerozdur (76–77). Psödoanevrizmalar daha yaygın olarak cerrahiden sonraki 6 ay içinde oluşur, ancak yıllar sonra da oluşabilir. Psödoanevrizmalar proksimal veya distal anastomoz bölgelerinde oluşabilir. Greft anevrizmal hastalığının komplikasyonları tromboz veya tromboembolizm, sağ atrium veya ventriküle fistül oluşumu, anevrizmal rüptür ve myokard enfarktüsüdür (75, 78).

## 2. 4. Koroner Arter Bypass Greftleri Görüntüleme Yöntemleri

### 2. 4. 1. Kateter Koroner Anjiyografi

Kateter koroner anjiyografi bypass greftlerini görüntülemeye altın standart yöntemdir. Periferik bir arterden yerleştirilen kateterin bypass greft orijinine kadar ilerletilmesi ve kateter içerisinden verilen radyopak maddeler ile x-ray altında greft lümen ve anatomisinin radyografik olarak görüntülenmesi yöntemidir. Judkins yöntemiyle J-uçlu kılavuz tel, floroskopik görüntü altında torasik aortaya kadar ilerletilir ve daha sonra kateter bu telin üzerinden ilerletilir. Telin ucu daima kateterin dışında olmalı, kateter her zaman teli takip etmelidir. Kateter tel ile birlikte ilerletilirken kateterin ucu istenilen noktaya ulaştığında, kateter sabit tutulur ve tel üzeri nemli bir spanç ile silinerek dışarı alınır. Tel kateteri tamamen terkettiğinde kateterin içindeki bir miktar kan (~2-3 ml) enjektör ile aspire edilir, serum fizyolojik ile yıkanır ve kateterin ucu basınç manifolduna bağlanır. Floroskopide görmeden kateter manipülasyonu yapılmamalıdır. Aorto-iliyak sistemde ateroskleroz ya da trombus yoksa, kateterler içinde kılavuz tel olmadan geri çekilebilirler (79). Greftler ve nativ koroner arterler el ile kontrast madde verilmesinin takiben ortogonal görüntülerle değerlendirilir. Greft darlığı tesbit edildiğinde sineanjiyogramlarda iki ortogonal projeksiyon üzerinde lümen stenoz yüzdesi hesaplanır. Vazomotor tonusu standardize etmek için görüntülemeye önce bütün greftler içine 0,3 mg nitrogliserin enjekte edilir.

Kateter koroner anjiyografi 1959'dan beri koroner arter görüntülemesinde altın standarttır (80). Radyasyon ekspozuru tanısal işlemlerde yaklaşık 5 mSv olup girişimsel işlemlerde ise yaklaşık 15 mSv'dir. Kateter koroner anjiyografi invaziv bir işlem olup komplikasyon yaklaşık % 0.08 oranında izlenir ve acil cerrahi girişim gerektirebilir (80). İşlemlerle ilgili mortalite oranı; % 0.15, morbidite oranı ise % 1,5'dir (81). Kateter koroner anjiyografi koroner arterlerin ve bypass greftlerinin intralümenal değerlendirmesini sağladığı için kısıtlı bir değerlendirilmedir ve koroner arter duvarları doğrudan gözlenemez. Bu işlem lümen daralması oluşmadan önceki erken koroner arter hastalığı hakkında da bilgi vermez (80).

#### 2. 4. 2. Elektron Beam Tomografi

Perkütan koroner anjiyografi nativ koroner arterler ve bypass greftlerinin stenoz ve oklüzyonu tanısında altın standart olmasına rağmen invaziv bir prosedür olması nedeniyle koroner vaskülariteyi değerlendirmek için alternatif görüntüleme metodları geliştirilmeye çalışılmıştır. Bunlar, koroner damarların tortuoze seyri, küçük çapları ve yine kalbin kompleks hareketleri nedeniyle yeterli temporal ve spasyal rezolüsyonu sağlayacak görüntüleme teknikleri olmalıdır (82). Direkt olarak koroner bypass greftlerinin değerlendirilmesini sağlayan noninvaziv teknikler manyetik rezonans görüntüleme (83–89), ultrafast ve spiral (3 boyutlu) BT'dir (90–91).

Elektron beam tomografi, yüksek uzaysal, temporal veya kontrast rezolüsyonu olan, dizaynında mekanik hareket gerektiren parça bulundurmeyen ve bu nedenle 50–100 msn/kesit gibi çok hızlı görüntüleme hızına ulaşabilen, ayrıca imajları elektrokardiyografi (EKG) tetiklemesi eşliğinde alabilen kesitsel bir görüntüleme tekniğidir. Boyd ve arkadaşları tarafından 1979'da özellikle kalp gibi hareketli organların değerlendirilmesi amacıyla geliştirilmiştir. "Ultrafast" BT, "Cine" BT veya 5. jenerasyon BT olarak da adlandırılmaktadır. Elektron beam tomografinin diğer BT cihazlarından en önemli farklılığı, dizaynında mekanik olarak hareket eden hiçbir parçanın bulunmayışıdır. Elektron kaynağı (katod) ile elektronların çarpmasıyla x-ışını oluşumu sağlanan tungsten hedefler (anod) arasındaki uzaklık yaklaşık 3 m olup toplam 4 adet tungsten hedef ve 2 adet yüksek rezolüsyonlu dedektör halkası bulunmaktadır. Elektron beam tomografide, sabit x-ışını kaynağı ve dedektör kombinasyonu kullanılmakta ve x-ışını oluşturulmasında kullanılan elektron demetinin dönmesi sağlanarak, 100 msn'de, kalp ritmi ile uyumlu olarak diyastol sonundan ardışık ince aksiyel kesitler elde edilmektedir. Tek kesit alma süresinin 100 msn olması inceleme zamanını kısaltmakta ve tek nefes tutulumunda tüm kalbin görüntülenebilmesine olanak sağlamaktadır. Diyastol sonu EKG tetiklemesinin kullanılması ile de görüntülerde kalp hareketlerine bağlı artefaktlar önlenmektedir.

Elektron kaynağından (katod) çıkan ve vakumlu elektromanyetik alanda hızlandırılan elektronlar (130 kV, 600–650 mA), odaklama bobini ile demet haline getirilir. Elektron demeti saptırma bobini tarafından hastanın bulunduğu masanın alt yüzeyinde 210° lik yay şeklinde yerleşen 4 adet sabit tungsten hedefe (anod) çarpılarak x-

ışını üretir. 30° lik bir yelpaze şeklinde oluşan x-ışınları, değişik aralıkları olan kolimatörlerden sonra hastanın incelenecek organından geçer ve gantrinin üst tarafında bulunan 2 adet sabit yüksek rezolüsyonlu dedektör halkası tarafından algılanırlar.

Çok dedektörlü BT ile EBT arasında birtakım farklar vardır: ÇDBT helikal ve EBT ardışık yolla çekim yapar. Onatlı kesitli ÇDBT'nin spasyal rezolüsyonu EBT'ye göre biraz daha fazladır. Bunun tersine EBT nin temporal rezolüsyonu ÇKBT den daha fazladır. Yine bir diğer fark da radyasyon miktarındaki farklılıktır. Elektron beam tomografinin radyasyon dozu ÇDBT den daha düşüktür (92). Elektron beam tomografi anjiyografi ile yapılan çalışmalarda sensitivite %98–100 ve spesifite %92–100 arasında bulunmuştur (20, 93, 94).

### **2. 4. 3. Manyetik Rezonans Anjiyografi**

Selektif anjiyografi koroner arter bypass greftlerinin değerlendirilmesinde rutin prosedür olmasına rağmen invaziv olması, iyonize radyasyon ve kontrast madde kullanımının getirdiği riskler nedeniyle MR ve BT gibi noninvaziv teknikler önem kazanmaya başlamıştır.

Manyetik rezonans görüntülemenin diğer tekniklerle karşılaştırıldığında birtakım avantajları vardır. Bunlar mükemmel spasyal rezolüsyonu, myokardiyal doku karakterizasyonu ve üç boyutlu görüntülemeye imkân tanmasıdır. Bu; sol ventriküler kütle ve volümünün doğru değerlendirilmesine, iskemik dokunun normal myokard dokusundan ayırmasına, sistolik duvar kalınlığının belirlenmesi ve rejyonel duvar hareket anomalilerinin belirlenmesine olanak tanır. Manyetik rezonans görüntüleme ile kardiyak anatomi, perfüzyon, fonksiyon, metabolizma ve koroner arterler hakkında tek bir çekim ile bilgi edinilebilir. Yine intrakardiyak tümör ve trombüs ayırımında değerlidir. İyonize radyasyon riski içermez. Güvenliği nedeniyle genç yaş grubunda ve konvansiyonel kontrast anjiyografinin kontrendike olduğu durumlarda tercih edilebilen bir yöntemdir. Manyetik rezonans görüntülemenin dezavantajı nisbeten uzun görüntüleme süresidir.

Manyetik rezonans görüntüleme, koroner arter bypass greftlerinin patensilerinin değerlendirilmesinde kullanılmaktadır. Spin eko teknikte bypass arterleri lüminal sinyal içermeyen küçük sirküler yapılar şeklinde izlenir. Rubinstein ve arkadaşlarının yaptığı bir çalışmada bypass cerrahisinden sonra 20 hastaya spin eko teknikle çekilen tetkikte

bypass patensisi değerlendirilmesinde sensitivite %92 ve spesifite %85 olarak tespit edilmiştir (84). Yine Gomes ve arkadaşları yaptıkları bir çalışmada bypass greftlerinin patensisini %84 oranında tesbit edebilmişlerdir (95). Jenkins ve arkadaşları %90 doğrulukla greft patensisini tesbit etmişlerdir (85). Frija ve arkadaşları da yaptıkları çalışmada %95 oranında doğru tanıya gidebilmişlerdir (86).

Spin eko görüntülerde vasküler yapılar hızlı kan akımı nedeniyle sinyalsiz olarak izlenirken sine MR görüntüde akan kan parlak sinyal olarak görülür. Bu nedenle parlak görünebilir intraluminal sinyal greft patensisinin bir göstergesidir. Spin eko görüntülerde kalsifikasyonlar, metalik klipsler, kalınlaşmış perikard ve küçük perikardiyal mayi birikimleri akan kana ait sinyal void görünümü taklit edebilir. Sine manyetik rezonans görüntüleme, laminar kan akımını parlak bir sinyal olarak gösteren ve bu nedenle de koroner arter bypass greft patensisinin belirlenmesinde kullanılan hızlı çekim tekniğidir. Sine MR görüntülerde yapılan ilk çalışmalarda White ve arkadaşları patensiyi %91 oranında ve oklüzyonu %72 oranında tesbit etmişlerdir (83). Aynı çalışmacılar daha sonra yaptıkları bir çalışmada patensinin belirlenmesinde sensitiviteyi %93 ve spesifiteyi %86 olarak bulmuşlardır (87). Aurigemma ve arkadaşları sensitiviteyi % 88 ve spesifiteyi % 100 olarak bulmuşlardır (88).

Konvansiyonel spin eko ve gradiyent (GRE) sekansların önemli bir limitasyonu greftlerin alt seviyelerde takibinin zor olmasıdır. İnternal mammarian arter greftleri metalik klipslerin oluşturduğu artefakt nedeniyle yeterince değerlendirilemez. Ancak bu problem nonmetalik klipslerin kullanımıyla çözülebilir. Yine tetkik uzun nefes tutumu gerektirdiği için her hastada bunu sağlamak zordur. Tetkik geniş bir çekim penceresi gerektirir bu da kardiyak hareketten dolayı imajda bulanıklaşmaya neden olur (96).

#### **2. 4. 4. Çok Dedektörlü Bilgisayarlı Tomografi**

Bilgisayarlı tomografi tıpta ilk olarak 1972 yılında kullanılmaya başlandı. Spiral BT 1989 yılında, çok dedektörlü BT (ÇDBT) 1998 yılından itibaren devreye girdi. Aslında iki kesit alabilen iki dedektörlü BT'ler 1992 yılında ilk kullanılmaya başlamıştı. Ancak özellikle 4 dedektör içeren BT'lerin klinik kullanım sonucu elde edilen veriler büyük bir yankı yaptı. Çok dedektörlü BT tüm vücut inceleme süresini 30 sn'nin altına

indirmiştir. Milimetrenin altında kalınlıklarda kesitler olarak yüksek çözünürlük içeren çok kaliteli görüntüler elde edilmesini sağlamıştır.

Çok dedektörlü BT'nin klinik kullanımında getirdiği avantajlar şunlardır:

1) İncelemenin daha kısa sürede bitirilmesi uzun süre nefes tutulamaması sonucu oluşan artefaktları gidermiştir. Örneğin 30 cm genişliğindeki toraks incelemesi spiral tomografi ile 30 sn. sürerken 64 dedektörlü BT ile daha ince kesit kalınlıkları ile 2.5-4 sn sürmektedir.

2) Travmalı hastaların ve çocuk hastaların incelemesi kolaylaşmıştır.

3) BT anjiyografi uygulamalarında çığır açılmıştır. Örneğin; pulmoner emboli hastalarında daha önce yapılamayan subsegmental arterlerin değerlendirilmesi mümkün olmuştur. Bunun dışında koroner anjiyografi dahil olmak üzere her türlü anjiyografik işlem gerçekleştirilmektedir.

4) Multifazik incelemeler yapılabilir.

5) Akciğer parankiminde yerleşen nodüllerin değişik algoritmalarla saptanması ve volümetrik ölçümleri yapılabilir.

6) Tarama hızının artması kontrast madde miktarının daha az kullanılmasını sağlamaktadır (97-101).

### **Çoklu Açıdan (Multiplanar) Görüntüleme ve 3 Boyutlu**

#### **Görüntüleme Teknikleri**

Çok dedektörlü BT ile izotropik görüntüleme şansı yakalanmıştır. Milimetreden daha ince boyutlarda kesit kalınlığı kullanılarak, 3 aksı da eşit boyutlarda olan (küboidal) voksel oluşturulmaktadır. Böylece aksiyel planda alınan verilerden diğer planlarda (ör. sagittal, koronal gibi) iki boyutlu çoklu açıdan (MPR=multiplanar rekonstrüksiyon) rezolüsyonu çok yüksek görüntüler elde edilebilmektedir. Ayrıca maksimum yoğunluk görüntüsü (maximum intensity projection) ve minimum yoğunluk görüntüsü (minimum intensity projection), hacimsel gösterim (volume rendering) ve gölgeli yüzeysel gösterim (surface shaded display) gibi 3 boyutlu işlemlerin görüntü kalitesinde de belirgin artış olmuştur.

İki boyutlu MPR görüntüler aksiyel kesitlerde karşılaşılabilen bazı yorumlama güçlüklerinde yardımcı olabilir. Bazı durumlarda anatomik yapılar iki boyutlu planın içine ve dışına doğru yer değiştirebilmektedir. Bu, eğri yapılarda düzleştirme yapılarak (curved reformat) görüntüler elde edilebilir. Böylece örneğin damar vb. gibi eğri olarak yer alabilen yapılardaki darlıkların yanlış veya eksik yorumlanması azaltılabilir.

Maksimum yoğunluk görüntüsü (maximum intensity projection) ve minimum yoğunluk görüntüsü (minimum intensity projection) birbirlerine benzer şekilde oluşturulurlar. Volümetrik bilgidен en yüksek veya en düşük atenuasyon gösteren vokseller çıkarılır. Yalnız seçilen vokseller kullanıldığı için orijinal bilginin %95'i kaybedilir. Kullanıcı bağımlı olup hatalı sonuçlar elde edilme olasılıkları az değildir.

Hacimsel gösterim (volume rendering), büyük oranda gölgeli yüzeysel gösterim (surface shaded display) tekniğinin yerini almıştır. Hacimsel gösterimde değişik parametreler kullanılarak hava yolu, damarlar, göğüs duvarı gibi istenilen bir yapı diğer anatomik yapılardan ayrılabilir. İstenilirse endoluminal görüntü elde edilebilir. Toraks incelemelerinde özellikle sanal bronkoskopide yararlı olabilir. Sanal bronkoskopi için önce spasyal senkronite sağlanır (registration) ve veriler istenilen anatomik bölgeleri içerecek şekilde ayarlanır (segmentation). Bu ayarlama aşlında en önemli aşamayı oluşturur. Operatör tarafından uygun eşik değerler seçildikten sonra yüzey bilgileri geometrik şekilde kodlanır. Geometrik yüzey yapıları renklendirilir, ışıklandırılır ve yapısal desen oluşturulur. İki boyutta işlenmiş bu desenler üç boyutlu gösterimler haline getirilir. Üç boyutta sunum için genellikle gölgeli yüzeysel gösterim veya hacimsel gösterim algoritmaları kullanılır. İki algoritma arasındaki temel fark, gölgeli yüzeysel gösterimde belli hat boyunca eşik değerlerdeki ilk vokselle görüntüyü oluştururken, hacimsel gösterimde hat boyunca eşik değerlerdeki tüm voksellerdeki verilerin kullanılmasıdır. Bu nedenle hacimsel gösterim daha az kullanıcıya bağımlı ve daha güvenilirdir (97–101).

## Çok Kesitli BT Fiziyi

### Temporal çözünlük

Kardiyak pulsasyondan kaynaklanan hareket artefaktlarını minimuma indirmek için yüksek temporal rezolüsyon gerekmektedir. Sistolik fazda hareket daha fazla olduđu için görüntüleme diyastol fazı boyunca yapılır. Hareketsiz kardiyak görüntülemelerde diyastol fazında kalp hızları 70 ve 100 atım/dakika iken istenen temporal rezolüsyon 150-250 ms aralığındadır ve diđer fazlarda da 50 ms'den daha azdır. Konvansiyonel X-ışını floroskopisinde 7,5-30 frame/saniye arasında yer alan hızlı ekspozur oranları nedeniyle temporal rezolüsyon yüksektir.

Çok dedektörlü BT' de temporal rezolüsyon, gantri rotasyon süresi, EKG triggering tipi, rekonstruksiyon metodları, pitch ve diđer faktörlere bağlıdır. Bugünün ÇKBT cihazları 330 ms gibi düşük gantri hızı ve her bir gantri rotasyonu süresince 64 kesit alabilme kapasitesine sahiptir.

Yüksek temporal rezolüsyon sağlamanın bir diđer yolu da EKG triggering tekniğidir. Çođu kardiyak BT prosedürü ya prospektif EKG tetikleme ya da retrospektif EKG kapılı yöntem ile gerçekleştirilir. Prospektif EKG tetikleme uzun süre EBT ve tek kesit spiral BT ile birlikte kullanılmıştır. Hasta EKG'sinden prospektif tetik sinyal elde edilir ve çekim belirlenmiş bir zamanda genellikle diyastol fazında başlatılır. EKG tetiklemeli teknik büyük oranda düzenli kalp atımına bağlıdır. Diđer taraftan retrospektif EKG kapılı yöntem kardiyak siklus boyunca veriler elde ederek prospektif EKG tetiklemeli yöntemin kısıtlamalarının üstesinden gelir ve kardiyak siklusun seçilen kısmından imaj rekonstruksiyonuna olanak tanır. Bu yöntemin dezavantajı radyasyon ekspozurudur, imaj rekostruksiyonunda sadece bir kısım veriler kullanılır ve gerisi çıkarılır.

Çok kesitli BT'de temporal rozolüsyon imaj rekonstruksiyon tipine de (parsiyel veya segmenter rekonstruksiyon) bağlıdır. Parsiyel imaj rekonstruksiyonu boyunca veriler sadece gantri rotasyonunun bir kısmında ya elde edilir ya da kullanılır, bu da gantri rotasyon hızının yarısı kadar örneğin 200 ms gibi düşük değerde bir temporal rezolüsyon ile sonuçlanır. Diđer taraftan multisegment imaj rekonstruksiyonu ile yüksek temporal rezolüsyon elde edilse bile çok sayıda kalp sikluslarından elde edilen kısmi

veriler 100 ms'den daha az bir temporal rezolüsyon sağlayacaktır. Bununla beraber multisegment rekonstrakte imajlarda kalp sikluslarındaki değişkenlikler nedeniyle spasyal rezolüyon azalmaya meyillidir. Elektron beam tomografi uygun temporal rezolüsyon (50 ms üzerinde) göstermesine rağmen spasyal rezolüsyonu kısıtlıdır ve kontrast gürültü oranı kütüdür.

### **Uzaysal çözünürlük**

Uzaysal çözünürlük birbirine komşu iki yapının ayırt edilebilme gücünü gösterir. Koroner arterler 2–4 mm çapa sahip yapılardır ve kalp yüzeyinde karmaşık bir seyir gösterirler. Sol anterior desenden arter aksiyel plana neredeyse paraleldir. Sağ koroner ve sol sirkumfleks arterler aksiyel plana dik seyredirler (102). Uzaysal çözünürlük büyük oranda cihazın tipine bağlıdır. Onaltı kesitli cihazlar bu anlamda dört kesitli cihazlara göre daha avantajlıdır. Cihazın tasarımına göre dedektörler daha küçük aralıklarla bulunabilir. On altı kesitli bir cihazda kesit kalınlığı 0,5-1,25 mm arasındadır (103). Kateter anjiyografinin uzaysal çözünürlüğü 0,2x0,2mm'dir (104). Bu değer manyetik rezonans anjiyografi için 1,25x1,25x1,5 mm'dir. Çok kesitli BT ile hacim görüntüleri elde edilebilmesi ve üst üste gelen kesitlerin rekonstrüksiyonu, z eksen çözünürlüğünü arttırdığından dolayı 16 kesitli bilgisayarlı tomografi cihazlarının uzaysal çözünürlüğü 0,5x0,5x0,6 mm'ye ulaşmaktadır (105–107).

### **Dedektörler**

Tek ve birden fazla dedektör içeren BT'lerin özellikleri incelendiğinde tek dedektörlü (kesitli) BT konvansiyonel spiral BT olarak adlandırdığımız cihazlardır. Bunlarda her gantri dönüşünde tek kanallık görüntü bilgisi elde edilir. Burada pitch'den de söz etmek gerekir. Pitch; 360 derece rotasyon süresince olan masa hareket miktarının tek kesit kalınlığına oranı, veya 360 derece rotasyon süresince olan masa hareket miktarının toplam ışın demeti genişliğine (total beam width) oranı olarak hesaplanmaktadır. Birinci tanımlama spiral tomografiler, ikinci tanımlama ÇDBT'ler için daha uygun olmaktadır. Tek dedektörlü BT'de örneğin pitch 1 ise (kesit kalınlığı ile masa hareketinin mesafesi aynı demektir) 48 kesitlik bilgi elde etmek için gantrinin 48 defa dönmesi gerekir. Tek dedektörlü BT'de bir dönüş 1 sn'de tamamlandığı için böyle

bir tarama için 48 sn.'ye gereksinim vardır. Kesit kalınlığı kolimatörler arasındaki mesafedir. Genellikle 1–10 mm arasında değişir. Çok dedektörlü BT'de tek dedektör yerine birden fazla sıralı dedektör vardır. Her gantri dönüşünde böylece birden fazla kanaldan kesit bilgisi gelmiş olur. Bu ise tek dedektörlü BT'de 48 sn'de yapılan işlemin, 4 dedektörlü BT'de 12 sn'de yapılır hale gelmesi demektir. Eğer dedektör sayısı artarsa bu zaman daha da kısalmır. Çok dedektörlü BT'de anatomik kapsama alan mesafelerinde artış olmuştur. Tek dedektörlü BT'de 1 mm kesit kalınlığı ve pitch 1, gantri dönüş süresi 1 sn tutulduğunda 15 sn'de 15 mm'lik bir alan taranırken, aynı tarama zamanında 4 dedektörlü BT'de 120 mm, 16 dedektörlü BT'de (12 mm kolimasyon ve 0.4 sn gantri dönüşü uygulanırsa) 423 mm alanı kapsamaktadır. Onaltı dedektörlü BT, tek dedektörlü BT'ye göre yaklaşık 30 kat daha fazla alan kaplama kapasitesine sahiptir. Kaplama alanı mesafesi; kolimasyon, pitch, toplam tarama zamanı çarpımlarının gantri dönüş zamanına bölünmeleri ile belirlenir. Günümüzde 64 dedektörlü cihazlar kullanıma girmiştir. Bu cihazlarda 0.5 mm–0.625 mm. gibi çok ince kesitler elde edilebilmekte, tüp rotasyon zamanları 0.33 sn.–0.40 sn. kadar kısa bir zamana inebilmektedir (97–101).

### **Gantri rotasyon süresi ve Tarama zamanı**

Çok dedektörlü BT cihazlarında gantri rotasyon süreleri 0,5–0,8 sn arasındadır. Böylelikle 250 msn'ye inen temporal çözünürlük sağlanmaktadır. Yine kesit sayısında artma ve tetkik süresinde azalma sağlanmıştır. Sonuçta uzun anatomik yapıların, kalp hareket artefaktı azaltılarak tek nefes tutma süresince görüntülenebilmesi mümkün olmuştur. Tetkik süresi kısa olduğu için kontrast madde daha hızlı uygulanabilir. Böylece arterler, venler ve yüksek kan akımı olan patolojiler daha belirgin şekilde görüntülenebilir. Tetkik süresi, cihazın rotasyon süresinin yanı sıra incelenecek bölgenin uzunluğuna da bağlıdır. Cihazın dedektör sayısı ve rotasyon hızı yüksek ise, uzaysal çözünürlükte azalma olmaksızın tetkik süresi, dolayısıyla da nefes tutma süresi kısalmır.

Uzun anatomik bölge taramalarında, x-ışını tüp akımı tek kesitli cihazlara göre daha yüksektir. Bu ise gürültüyü azaltarak görüntü kalitesini artırır. Kısa tetkik süresi x-ışını tüpünün daha az ısınmasına neden olur. Böylece çok fazla çalışmaları tüpün soğu-

masını beklemeye gerek kalmadan daha kısa sürede tamamlanabilir. Ayrıca bu şekilde tüp ömrü artırılarak maliyet de azaltılmış olur (108).

Çok kesitli BT cihazlarında kesit kalınlığı minimum seviyeye inmiştir ve 0,5-0,62 mm arasında değişmektedir. Daha ince kesit kalınlıkları uzaysal çözünürlüğü arttırmakta ve kısmi hacim etkisini azaltmaktadır. Böylece ince kesit kalınlıkları ile birçok anatomik bölge taranabilmekte, elde olunan izotropik görüntülerle yüksek kalitede reformat, multiprojesiyon, volüm reformat ve 3 boyutlu rekonstrüksiyonlar yapılabilmektedir (11).

### **Pitch**

Pitch kavramı spiral BT'nin gelişimiyle oluşan bir kavramdır ve gantri rotasyonu başına masa inkrement değerinin x-ışını demeti genişliğine oranıdır. Birden daha düşük pitch değerleri doku süperpozisyonunu ve yüksek hasta dozunu gösterir, birden büyük değerler ise uzamış görüntüleme ve azalmış hasta dozunu gösterir. Bununla birlikte kardiyak görüntüleme yüksek spasyal ve temporal rezolüsyon ihtiyacı 0,2-0,4 gibi düşük pitch değerleri gerektirir, bu %50 ve %75 doku süperpozisyonunu gösterir ve hastalara anlamlı radyasyon ekspozuru ile sonuçlanır.

## **2. 4. 5. ÇDBT Koroner Anjiyografi**

### **Endikasyonları, kontrendikasyonları**

Çok dedektörlü BT tetkiki şu amaçlar için kullanılmaktadır:

1. Aterosklerotik plakların tespitinde,
2. Koroner arter stenozunun derecelendirilmesinde,
3. Koroner arter by-pass greftlerinin kontrolünde,
4. Stentlerin lümen açıklığının kontrolünde,
5. Kateter anjiyografide kesin bir karar verilemediği durumlarda tamamlayıcı tetkik olarak,
6. Koroner arter anatomisinin, varyasyonlarının ve anomalilerinin değerlendirilmesi

7. Aorto-ostial lezyonların tespitinde kullanılmaktadır.

ÇDBT koroner anjiyografinin kontrendikasyonları arasında ise şu durumlar yer almaktadır:

1. Bilinen kontrast madde allerjisi,
2. Böbrek fonksiyon bozukluğu (serum kreatinin>1.5 mg/dl),
3. Gebelik,
4. Solunum sıkıntısı,
5. Genel durum bozukluğu,
6.  $\beta$ -bloker kullanımının kontrendike olduğu durumlar (sol ventrikül ejeksiyon fraksiyonunun %30'un altında olması, bronşial astım hikayesi, Raynaud sendromu, atriyoventriküler iletim bloğu)

Ayrıca tahmin edilen tetkik süresi (ortalama 25 sn) kadar nefes tutamayan, aritmisi olan, kalsiyum skorunun 500 ve daha fazla olduğu hastalar ile kalp hızı dakikada 90 atımdan yüksek olan hastalarda da koroner BT anjiyografi yapılması önerilmemektedir (11)

### **Hasta hazırlığı**

Hastada tetkik öncesinde dört saatlik açlık gerekmektedir. Aksi halde bulantı-kusma gibi komplikasyonlar oluşabilir. Yine çekim esnasında hastayı rahatsız etmemesi ve kalp hızını etkilememesi için mesane boşaltılmalıdır. Tetkik odasına alınmadan önce hastaya, 18-20 gauge branül ile antekübital venden damar yolu açılmalıdır. Damar yolunun çekim masasında açılması, hastada strese ve nabzın artmasına neden olabilir. Elektrokardiyografi elektrotlarının yerleştirileceği bölgede cildin stratum korneum tabakası alkol ile temizlenmelidir. Elektrotlar yeterince yapışmadıklarında EKG trasesinde sapmalar ve artefaktlar oluşabilir. Kas artefaktlarını önlemek için, elektrotları kemik çıkıntılar üzerine yerleştirmeye özen gösterilmelidir. Yine mümkün olduğunca artefaktsız bir trase elde etmek için üç EKG elektroduna ilaveten, sağ ayak bileğinin medial yüzüne toprak elektrodu bağlanmalıdır.

Hastanın tetkik hakkında bilgilendirilmesini ve rahatlamasını sağlamak amacıyla bir kardiyolog ve radyoloğun çekim boyunca hasta ile iletişim halinde olacağı söylenir. Hastaya kontrast madde enjeksiyonu nedeniyle uygulanan kol tarafından başlayıp

vücuduna yayılan bir sıcaklık hissinin olabileceği ve endişelenmemesi gerektiği ifade edilir. Çekim tekniği ve elde edilebilecek klinik bilgilerin önemi hakkında kısa ve anlaşılır bir açıklama yapılmalıdır. Çekim boyunca hareketsiz kalması gerektiği söylenerek yaklaşık  $24\pm 2$  saniye nefes tutabilecek seviyeye gelinceye kadar nefes tutma egzersizleri yaptırılır (11).

### **Kontrast madde kullanımı**

Çok dedektörlü BT cihazlarının kullanıma girmesiyle birlikte koroner arterlerin seyri boyunca, yeterli, uygun ve homojen kontrastlanmayı sağlamak daha da önemli hale gelmiştir. Arterin kontrastlanması, vasküler yapıyı yeterli düzeyde gösterebilmeli ancak damar duvarındaki kalsifik lezyonları gizleyecek derecede fazla olmamalıdır.(109) Arter lümeninin değerlendirilmesini ve arter duvarındaki potansiyel lezyonların ortaya çıkarılmasını sağlayacak uygun kontrastlanmanın 40 gram iyodun 1 gram/sn hızla verilmesiyle elde edildiği gösterilmiştir (110).

Çalışmamızda bypass'lı hastalarda çekim mesafesi arttığı için dual-head power enjektör kullanılarak 110 ml kontrast maddeyi 4,5 ml/sn hızla verdikten sonra 40 cc NaCl 2,5 ml/sn hızla uygulandı. Çekim zamanlamasının iyi ayarlanması ile elde edilen görüntülerde RCA kontrast madde ile, sağ ventrikül, vena kava superior ve sağ atriyum serum fizyolojik ile dolmuş gösterecektir. Böylelikle dens kontrast madde nedeniyle ortaya çıkabilen streak artefaktlarının oluşumu da önlenir.

Çok dedektörlü BT koroner anjiyografi ile uygun görüntüler elde etmek için, kontrast madde geçişi ile görüntüleme zamanı arasında hassas bir uyum olması gerekir (111). Bu durumda sol ventrikül ve koroner arterlerde yüksek kontrastlanma, ancak sağ ventrikül ve pulmoner arterlerde düşük dansite sağlanmalıdır (112). Yine koroner arterlerde yüksek kontrastlanma sağlanırken koroner venler kontrast madde ile dolmuş göstermemiş olmalıdır. Bu amaçla kullanılan kontrast madde enjeksiyonu zamanlama teknikleri şunlardır;

1. Sabit gecikme tekniği,
2. Test bolus tekniği,
3. Bolus tracking tekniğidir (113,114).

Sabit gecikme tekniğinde görüntüleme, kontrast madde enjeksiyonu sonlandırıldığında serum fizyolojik enjeksiyonu ile eş zamanlı olarak başlar. Bu gecikme yaklaşık olarak 25 saniyedir (112). Doksan ml non-iyonik kontrast maddenin, 4,5 ml/sn hızla ve bolus tarzında verilmesini takiben 40 ml serum fizyolojik 2,5 ml/sn hızda verildikten sonra; görüntüleme, kontrast madde enjeksiyonunun başlangıcından 17–19 saniye sonra başlatıldığında başarılı sonuçlar elde edilir.

Test bolus tekniğinde ise çıkan aortada sabit bir seviyeden kesit alınırken az miktarda kontrast madde verilerek görüntüleme yapılır. Böylece kontrast dansitesinin artış ve azalış eğrisi ortaya çıkar. Bu test dozu enjeksiyonunun, esas kontrast volümünün davranışını göstereceği varsayılarak eğrideki pik dansite değerinden çekimin başlama zamanı belirlenir (112).

Bolus tracking tekniğinde, çıkan aortadaki kontrastlanma koroner arterlere giden kontrastı gösterdiği için çıkan aortaya ‘region of interest (ROI)’ yerleştirilir ve görüntüleme, kontrast madde önceden belirlenen eşik Hounsfield ünitesine ulaştığında başlar. (112,113).

### **Artefaktlar**

Çok dedektörlü BT ile yapılan koroner anjiyografide artefaktlar; kalp, akciğer ya da diğer vücut hareketleri ile ortaya çıkan hareket artefaktları, metalik implantlar, ciddi kalsifikasyonlar ve pulmoner arterlerdeki hava kabarcıkları tarafından oluşturulan ışın güçlendirici etkiler, özellikle arteriyel bypass greftlerinde zorluğa sebep olan vasküler klipsler, kontrast madde ile dolu komşu yapılar ve damarların neden olduğu yapısal artefaktlar ile teknik hatalar ve sınırlılıklardan dolayı ortaya çıkan artefaktlar olarak sayılabilir.(115).

### **Radyasyon dozu**

Rutin bir göğüs BT tetkikinde 4–6 mSv arasında doza maruz kalma söz konusudur. Bugünkü tahminler 5 mSv (500 mRem) efektif bir dozun her 10.000 kişide 2,5 fatal kanser gelişimi riskine tekabül ettiği şeklindedir. Çok dedektörlü BT'nin tek dedektörlü BT'ye göre hastaya daha fazla radyasyon dozu verip vermediğini araştırmak için birçok çalışma yapılmaktadır. İlk çalışmalarda; 4 dedektörlü BT'lerde, tek

dedektörlü BT'lere göre belirgin bir doz artışı olduğu bildirilmiştir. Ancak bu sonuç radyasyon ışın profilinin aktif dedektör enine göre daha geniş tutulması sonucu ortaya çıkan doz verimsizliğine bağlanmıştır. Bu durum, kolimasyon optimizasyonu ile birlikte fokal spot izlemi için daha iyi yazılım (software) geliştirilmesi sonucu değişmiştir. Yeni cihazlarda dedektör sayısı arttıkça X ışını daha verimli kullanılmaktadır. Ancak daha yüksek rezolüsyonda görüntü elde etmek için daha ince kesitler ve daha küçük pitch değerleri kullanılması gerekmektedir. Bu ise hastaya verilen dozu artırmak demektir. Yeni cihazlarda bu duruma bir miktar çözüm getirilmesi için pitch düşürülürse kendiliğinden tüp akım miktarı düşürülmekte ya da vücut kalınlığı ile orantılı olarak doz ayarlanması yapılmaktadır. Ekspozur faktörü (mAs/slice)= tüp akımı (mA)x gantri dönüşü (sn)/pitch/kesit başına şeklinde hesaplanabilir. Bu değerlerdeki yapılan değişiklikler hastanın alacağı doz miktarında farklılıklara yol açacaktır (97-101).

Çok dedektörlü BT ile kardiyak görüntülemenin bir dezavantajı iyonize radyasyon kullanımınıdır. Radyasyon dozu büyük ölçüde kullanılan protokole bağlıdır. Kalsiyum skorlama çalışmaları gibi çoğu bilinen protokole doz kısmen düşüktür (1-3 mSv). Bununla beraber retrospektif kapılı BT anjiyografi 8 mSv üzerinde ve 20 mSv 'ten fazla doza neden olur. Komplike olmayan bir KKA'de radyasyon dozu 4- mSv tir. Elektron beam tomografi ve kateter koroner anjiyografi ile karşılaştırıldığında benzer prosedürler için ÇDBT'de radyasyon dozu yüksektir. Retrospektif kapılı tetkikte doz azaltma çabaları (doz modülasyon), kardiyak siklus kısımları ve özellikle kötü imaj kalitesinin tolere edilebildiği koroner arterlerin değerlendirilmesini suboptimal olduğu sistolde tüp akımını azaltmaya yöneliktir. Doz modülasyon tekniği ile %30 -%50 arasında bir doz azalması sağlar.

### 3. GEREÇ VE YÖNTEM

#### 3. 1. Hasta Seçimi

Mayıs 2006 ile Nisan 2007 tarihleri arasında önceden Atatürk Üniversitesi Kalp Damar Cerrahisi Anabilim Dalında koroner arter hastalığı nedeniyle koroner arter bypass greft cerrahisi yapılan ve rutin kontrol ya da göğüs ağrısı olan 40 hasta çok dedektörlü Bilgisayarlı Tomografi koroner anjiyografi çekimi için çalışma grubuna dahil edildi. Hastalara ÇDBT tetkikinden sonra (en fazla 15 gün içerisinde) katater anjiyografi yapıldı. Otuziki arteriyel ve 38 venöz greft olmak üzere toplam 70 greft değerlendirildi. Dokuz hastada sadece venöz greft, 6 tanesinde sadece arteriyel greft ve 20 hastada ise hem venöz hem arteriyel greft mevcuttu.

Bilinen kontrast madde allerjisi, renal yetmezliği (kreatinin > 1.5 mg/dl ), anstabil anjina pectorisi, akut miyokard infarktüsü, gebelik, hipertiroidi, epilepsi ve ileri derecede kalp yetmezliği olan hastalar çalışmaya dahil edilmedi.

Çok dedektörlü BT anjiyografi ünitesine başvuran koroner arter bypass greft cerrahisi yapılan 40 hastaya tetkik hakkında gerekli ön bilgiler verilerek izinleri alındı. Tahmin edilen tetkik süresi kadar (ortalama 25 sn) nefes tutamayacağı tesbit edilen 1, aritmisi olan 1 ve uygulanan - $\beta$ -bloker tedavisine rağmen kalp hızı dakikada 70 atımdan yüksek olan 1, toplamda ise 3 hasta ÇDBT anjiyografi tetkiki yapılmadan çalışma grubundan çıkarıldı.

Çok dedektörlü BT anjiyografi tetkiki yapılan 37 hastadan, çekim anında meydana gelen aritmi nedeniyle hareket artefaktları oluşan 1 ve koroner bypass greft arterlerinde yeterli kontrast madde dolumu sağlanamayan 1 hastanın görüntüleri, değerlendirilebilir kalitede olmadığı için çalışma dışı bırakıldı. Çalışmaya dahil edilen 35 hastanın %94'ü erkek (n=33) ve %6'sı (n=2) kadındı. Ortalama yaşları 62 (45–80 yaş) ve çekim esnasında kalp hızları ise 65 atım/dakika (50–80) idi.

#### 3. 2. Çekim protokolü ve görüntülerin yorumlanması

Dört saatlik açlık sonrası, mesanesi boşaltılmış hasta, tetkik odasına alınıp antekübital venden 22 Gauge branül ile damar yolu açıldı. Daha sonra EKG elektrotlarının uygulanacağı cilt bölgeleri alkollü pamukla hafifçe bastırılarak temizlendi. Hastanın uyumunu ve konforunu artırmak ve anksiyetesini azaltmak için

tetkik hakkında konuşularak kardiyoloji ve radyoloji doktorlarının tetkike eşlik edeceği, tetkik ile elde edilecek bilginin ve bu nedenle hastanın kendi uyumunun ve hareketsiz durmasının önemi, tetkik sırasındaki kontrast madde uygulanmasından kaynaklanacak hafif sıcaklık hissi ve verilecek ilaçların (koroner dilatör,  $\beta$ -blokör) olası yan etkileri hakkında bilgiler verildi. Tetkike başlanmadan önce yaklaşık tetkik süresi kadar ( $24\pm 2$  saniye) nefes tutma egzersizleri yaptırıldı. Hastanın kalp hızı 70/dak üzerinde ise nabız ve kan basıncı monitorizasyonu ile maksimum 20 mg olmak şartı ile tetkikten önce  $\beta$ -blokör uygulandı (Beloc ampul 5mg/5ml, Astra Zeneca PLC, İngiltere). Bunun dışında taramadan yaklaşık 3–4 dakika önce dil altına nitrogliserin verildi.

Tetkik 16 dedektörlü tomografi cihazı ile (Aquillon; Toshiba Medical Systems, Tokyo, Japonya) tek bir nefes tutma süresince supin pozisyonda gerçekleştirildi. En kısa nefes tutma süresini sağlamak üzere, topogramda kraniokaudal yönde assendan aortanın distalinden diyaframa kadar olan alanda çekim yapıldı. Yüzon ml iyotlu kontrast maddenin (Omnipaque, Amersham Health, Cork, Ireland) 4,5 ml/sn hızla enjeksiyonunu takiben 40 ml serum fizyolojik 2,5 ml/sn hızla verildi. Kontrast maddenin verilmesinden yaklaşık 16–19 sn sonra tarama başlatıldı ve şu tarama parametreleri kullanıldı: 16x0.5-mm kolimasyon, 1.0-mm dedektör kalınlığı ve 1.0-mm rekonstrüksiyon intervali. Tetkik sırasında kalp hızı ve EKG kaydı yapıldı.

Görüntüler elde edildikten sonra %50–90 arasında R-R intervalinin her %5'lik parçasında segmental rekonstrüksiyonlar elde edilerek en uygun özel bir bilgisayarlı çalışma ortamına aktarıldı. Aksiyel kaynak görüntülerin yanı sıra multiplanar rekonstrüksiyonlar, körv multiplanar reformasyonlar, maksimum intensite projeksiyon görüntüleri ve 3 boyutlu görüntülerin, patensi ve restenoz değerlendirmek için yeterliliği gözden geçirildi. Koroner arter bypass greft cerrahisi prosedüründen haberdar olan ancak katater anjiyografi sonucundan habersiz olan radyolog tarafından görüntüler değerlendirildi.

Katater koroner anjiyografi normal rutin yolla yapıldı. Çok dedektörlü BT sonuçlarından habersiz kardiyolog tarafından anjiyogramlar değerlendirildi.

Bypass greftleri ve greft anastomozları değerlendirilebilir veya değerlendirilemez olarak yorumlandı ve değerlendirilebilir greftlerde %50'den fazla lüminal daralma anlamlı stenotik lezyon olarak kabul edildi. Venöz ve arteriyel greft segmentlerinin değerlendirilmesinde elde ettiğimiz sonuçlarımızı gold standart olarak

kabul ettiğimiz kateter anjiografi sonuçları ile karşılaştırarak, sensitivite, spesifite, pozitif ve negatif prediktif değerlerini hesapladık.

#### 4. BULGULAR

Çok dedektörlü BT anjiyografi tetkiki esnasında hastalarımızın hiçbirinde ciddi bir komplikasyon gelişmedi. Üç hastada çekimden sonra bulantı ve kusma oldu. Oniki hastaya çekim esnasındaki kalp hızları 70'in altında olduğu için  $\beta$ -bloker verilmedi, 22 hasta ise daha önceden kardiyolog tarafından başlatılmış  $\beta$ -bloker tedavisi almaktaydı.

Çok dedektörlü BT anjiyografi çekimi bir hasta için yaklaşık 15 dakika sürdü. Rekonstrüksiyon işlemleri 20 dakikada, görüntülerin hazırlanması ve yorumlanması ise ortalama 45 dakikada tamamlandı.

Çalışmaya toplam 35 hasta ve 70 greft dâhil edildi. Hastalara ait demografik bilgiler tablo 1'de gösterilmiştir.

Tablo-1: Çalışma grubunun özellikleri (35 hasta)

Özellikler	Sayı
Ortalama yaş	62 (45–80)
Erkek/kadın	33/2
$\beta$ -bloker kullanımı	22
Ortalama kalp hızı (atım/dakika)	65 (50–80)
$\beta$ -bloker kullanmayanların ortalama kalp hızı (atım/dakika)	70 (55–85)
Koroner arter bypass greft cerrahisinden sonra geçen ortalama süre (gün)	3102 (730–5475)
ÇKBT ile kateter anjiyografi arasındaki ortalama süre (gün)	9 (3–15)

Toplam 70 greftten 66'sı değerlendirilebilir olarak kabul edildi. Bunların 30 tanesi arteriyel ve 36 tanesi de venöz greftti. Dört greft değerlendirilemedi. Bunlardan LIMA-LAD ve Ao-OM1 RA greftleri vasküler klipsler nedeniyle, Ao-RCA SVG ve Ao-PDA SVG greftleri ise dejenere kalsifikasyonlar ve hareket artefaktları nedeniyle değerlendirilemedi. Bu 66 greftin 71 distal anaastomozu mevcuttu. Tablo 2'de bypass greftlerinin dağılımı gösterilmiştir.

Tablo–2: Yetmiş bir distal anastomozu bulunan 66 greftin dağılımı

Distal anastomoz bölgesi	Otuzaltı safen ven grefti	Otuz arteriyel greft (LIMA, RIMA, RA)
Sol anterior desendan arter	11	17
Diyagonal arter	9	5
İntermediyer arter	1	2
Sol sirkumfleks arter	5	2
Obtus marjinal arter	7	3
Sağ koroner arter	8	1
Toplam	41	30

LIMA: Sol anterior desendan arter, RIMA: Sağ anterior desendan arter, RA: Radial arter

Kateter anjiyografide 37 greft oklüde olarak yorumlandı. Çok dedektörlü BT tetkikinde kateter anjiyografide oklüde diye yorumlanan 37'si de oklüde idi.Yine ÇDBT'de, kateter anjiyografide patent diye yorumlanan 29 greftin 27'si patent diye yorumlandı. İki greft (LIMA-LAD greftleri) ÇDBT'de ileri stenoz-oklüzyon diye yorumlandı ancak bu greftler kateter anjiyografide filiform lümenli fakat patent olarak değerlendirildi. Bypass greft oklüzyonunun belirlenmesinde ÇDBT'nin sensitivite, spesifite, pozitif ve negatif prediktif değerleri tablo 2'de gösterilmiştir.

Tablo–2: Bypass greft oklüzyonunun belirlenmesinde ÇDBT'nin değerlendirilebilirlik, sensitivite, spesifite, pozitif ve negatif prediktif değerleri

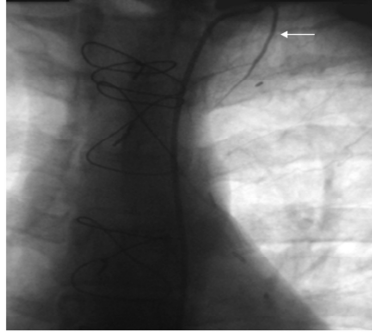
Parametre	Sonuçlar: %
Değerlendirilebilirlik	94 (66/70)
Sensitivite	100 (37/37)
Spesifite	93 (29/31)
Pozitif prediktif değer	94 (37/39)
Negatif prediktif değer	100 (29/29)

Üç hastada nativ koroner arterlere yerleştirilmiş (2 tane LAD arterine ve 1 tane RCA arterine) stentler, kateter anjiyografi ve ÇDBT’de patent olarak değerlendirildi. Bir hastada Ao-LCx safen ven greftine uygulanmış stent, her iki yöntemle de patent olarak değerlendirildi.

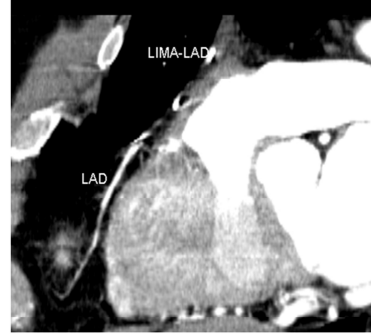
Dört hastada greftin distal anastomoz bölgesi ÇDBT’de ileri stenotik diye yorumlandı ancak kateter anjiyografide 5 hastada distal anastomoz bölgesinde stenoz tespit edildi. Stenotik distal anastomozu sahip bir hasta ÇDBT’de belirlenemedi. Bir hastada ise ÇDBT’de distal anastomoz bölgesinde hafif stenoz saptanmış ancak bu kateter anjiyografide doğrulanmamıştı. Geri kalan 30 hastanın 6 tanesinde ise kötü opasifikasyon, kardiyak hareket nedeniyle oluşan artefaktlar ve küçük damar çapı nedeniyle distal anastomoz bölgesi değerlendirilemedi.

Bir hastada sol ventrikül apeksinde interventriküler septum komşuluğunda anevrizmatik segment, bir hastada da yine sol ventrikül apeksinde anevrizmektomiye sekonder klips materyalleri vardı. İki hastada greftlerin anevrizmal dilatasyonları her iki yöntemle de iyi bir şekilde gösterildi. Bir hastada ise sol ventrikülde apekse yakın lokalizasyonda trombüs vardı.

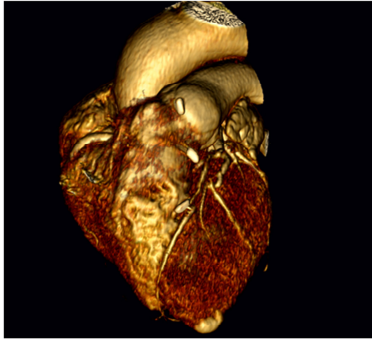
## 5. RESİMLERLE OLGU ÖRNEKLERİ



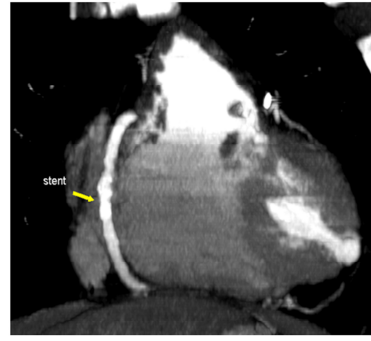
Resim 1



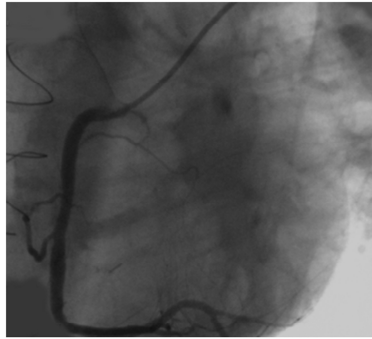
Resim 2



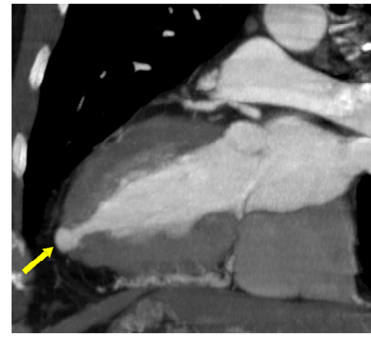
Resim 3



Resim 4

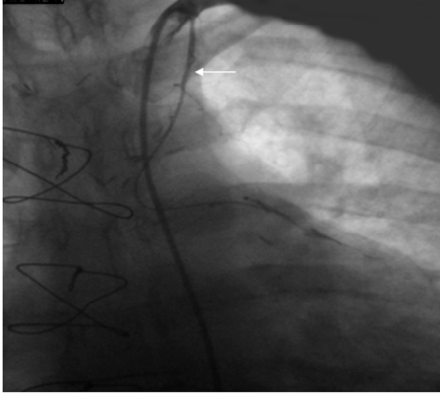


Resim 5

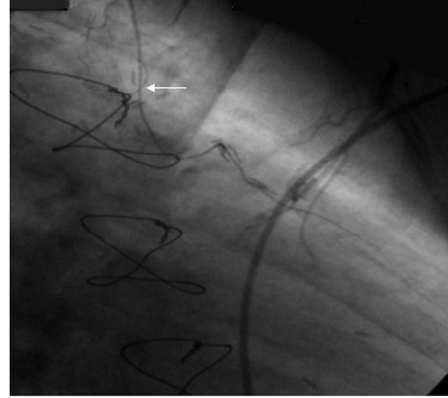


Resim 6

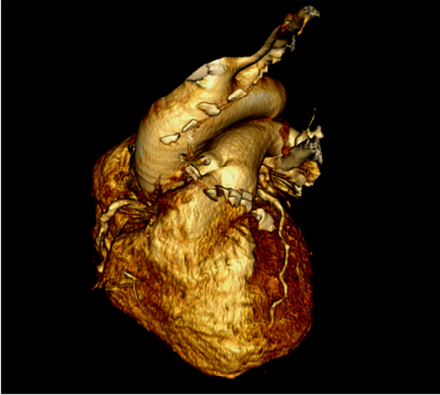
Olgu 1: 52 yaşında erkek hastanın kateter anjiyografi görüntüsünde (resim 1) LIMA-LAD greftinin subklavyen arterden çıktıktan yaklaşık 3 cm sonra oklüde olduğu izlenmektedir. Aynı hastaya ait MIP görüntü (resim 2) ve 3 boyutlu VRT görüntüde (resim 3) de LIMA-LAD greftinin tamamen stenotik olduğu izlenmektedir. Hastada kateter anjiyografi (resim 4) ve MIP görüntüde (resim 5) RCA'da patent stent görünümü mevcuttur. Yine aynı hastaya ait MIP görüntüde (resim 6) ve 3 boyutlu VRT görüntüde (resim 3) sol ventrikül apeksinde anevrizma izlenmektedir.



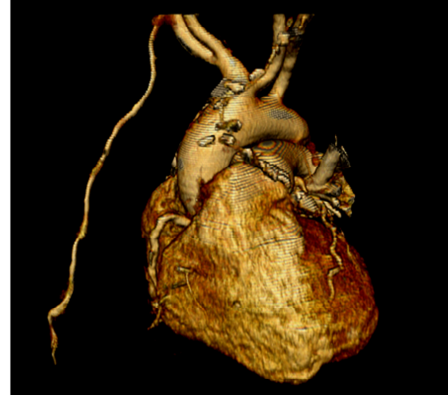Resim 1



Resim 2

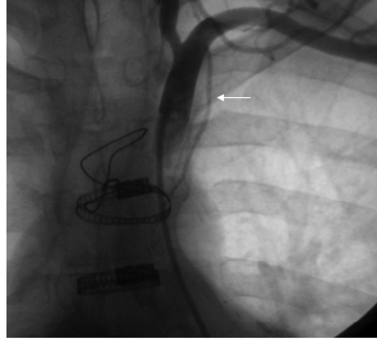


Resim 3

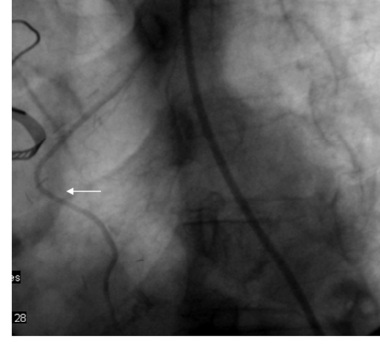


Resim 4

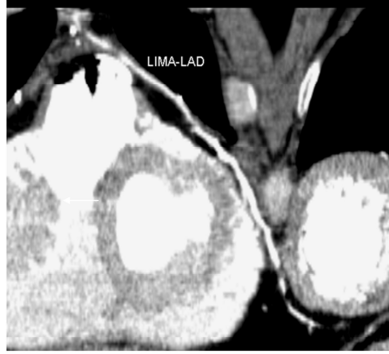Olgu 2: 56 yaşında erkek hastanın kateter anjiyografi görüntüsünde (resim 1 ve 2) ve 3 boyutlu VRT görüntülerde (resim 3 ve 4) LIMA-LAD greftinin ince, ancak patent olduğu izlenmektedir.



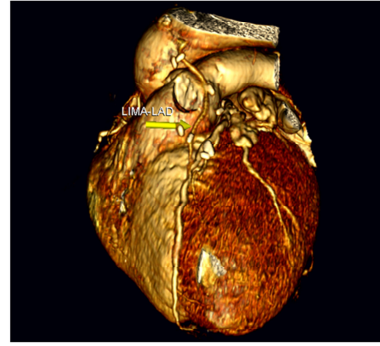
Resim 1



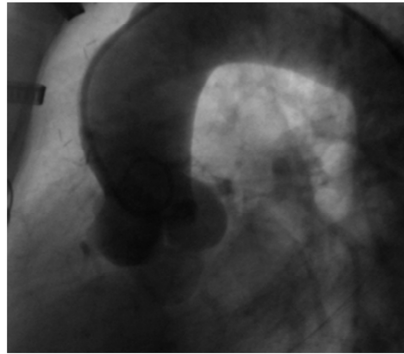
Resim 2



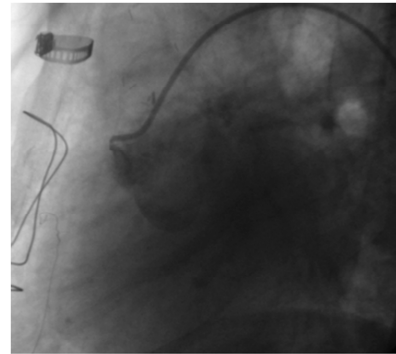
Resim 3



Resim 4

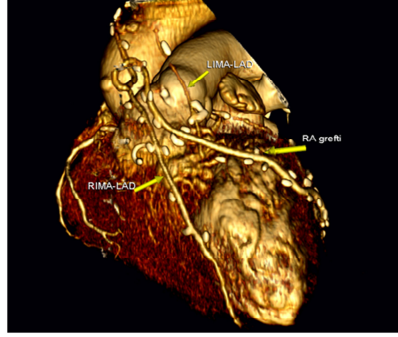


Resim 5

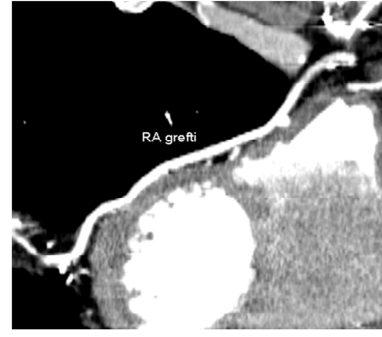


Resim 6

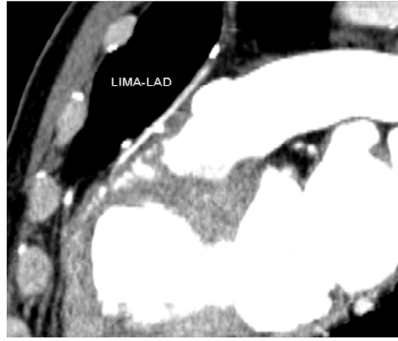Olgu 3: 51 yaşında erkek hastanın kateter anjiyografi görüntüsünde (resim 1 ve 2), MIP görüntüde (resim 3) ve 3 boyutlu VRT görüntüde (resim 4) LIMA-LAD greftinin patent olduğu izlenmektedir. Aynı hastada 3 boyutlu VRT görüntüde (resim 4) aortada şüpheli oklüde greft güdüklerine ait görünüm ve nonselektif (aortik enjeksiyonda) (resim 5) ve selektif kateter anjiyografide (resim 6) Ao-D1 ve Ao-Cx safen ven greftlerinin oklüde oldukları izlenmektedir.



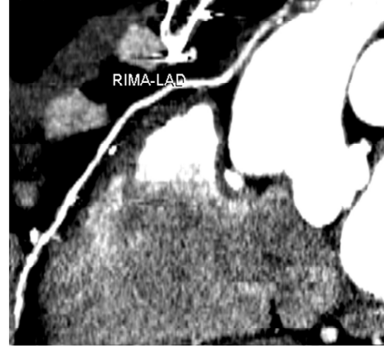Resim 1



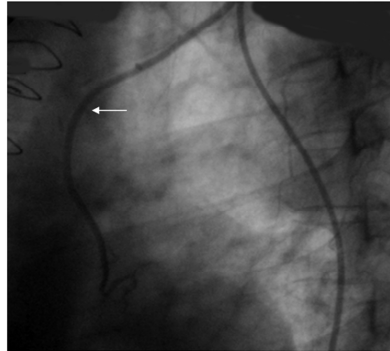
Resim 2



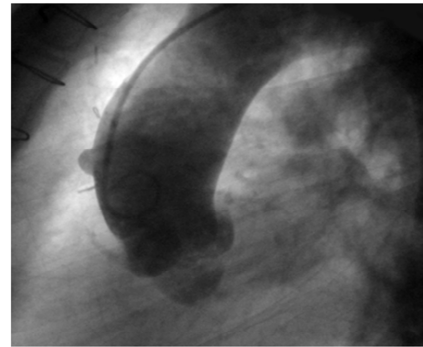
Resim 3



Resim 4

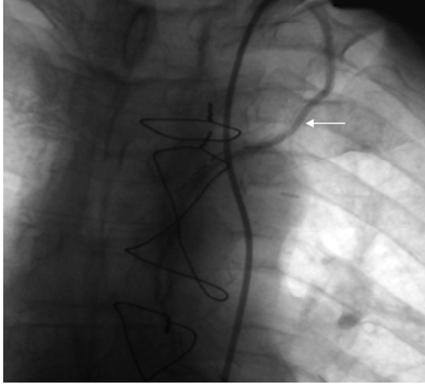


Resim 5

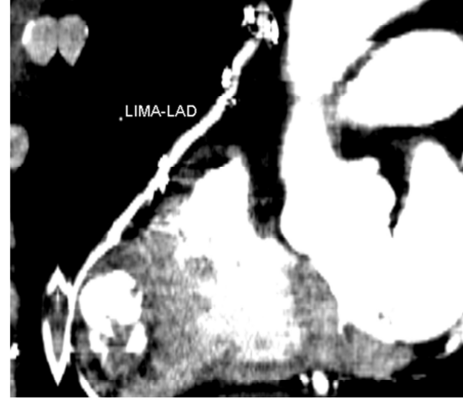

Resim 6

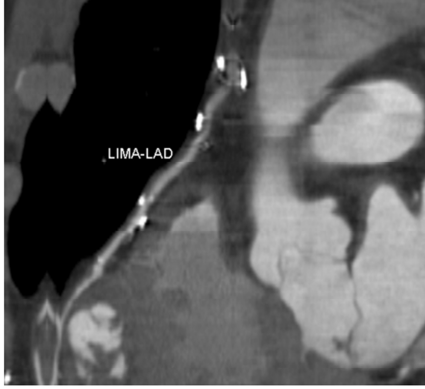
Olgu 4: 65 yaşında erkek hastaya ait 3 boyutlu VRT görüntüde (resim 1) ve MIP görüntülerinde RIMA-LAD (resim 4), RIMA-OM radial arter (resim 2) ve anastomoz yerinde tıkalı olan LIMA-LAD (resim 3) greftleri izlenmektedir. Üç boyutlu VRT görüntüde (resim 1) ve kateter anjiyografide (resim 6) aortada oklüde bir güdükle şeklinde tıkalı Ao-OM safen ven grefti izlenmektedir. Yine aynı hastanın kateter anjiyografi görüntüsünde (resim 5) anastomoz yerinde tıkalı olan LIMA-LAD grefti izlenmektedir.



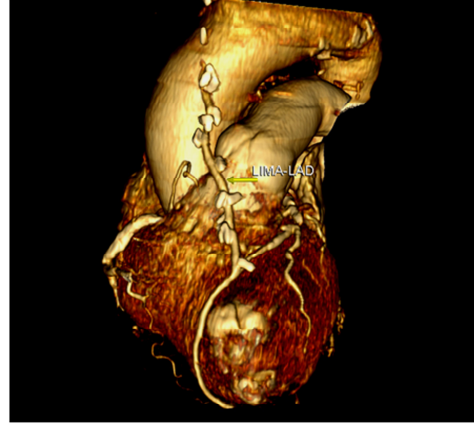
Resim 1



Resim 2

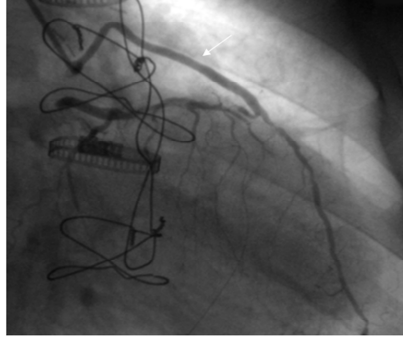


Resim 3

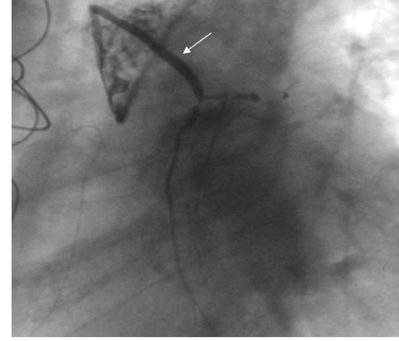


Resim 4

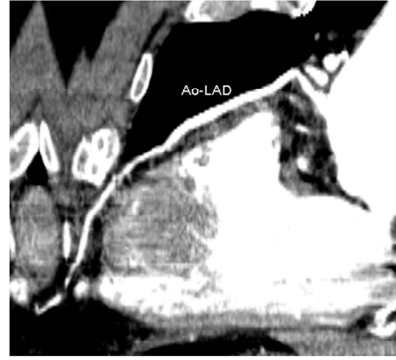Olgu 5: 77 yaşında erkek hastanın kateter anjiyografi (resim 1), MIP görüntüleri (resim 2 ve 3) ve 3 boyutlu VRT görüntüsünde (resim 4) LIMA-LAD greftinin patent olduğu izlenmektedir.



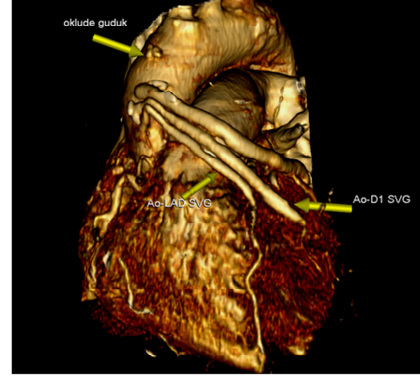
Resim 1



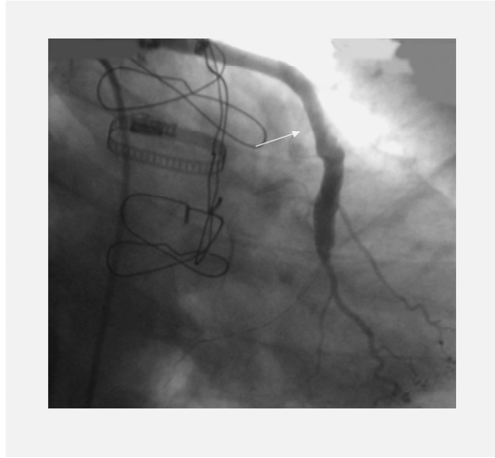
Resim 2



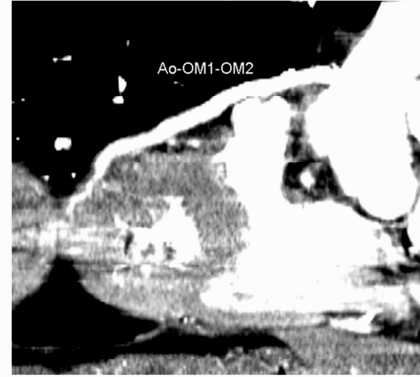
Resim 3



Resim 4

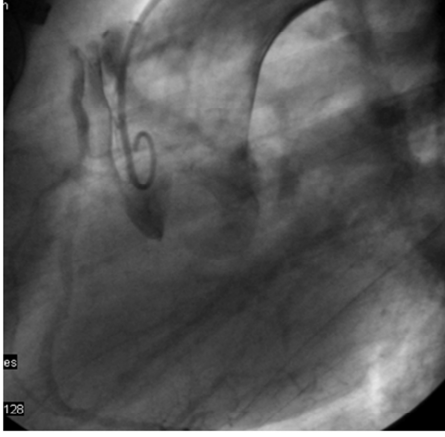


Resim 5

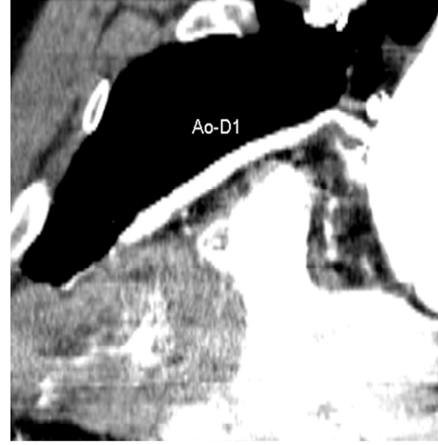

Resim 6

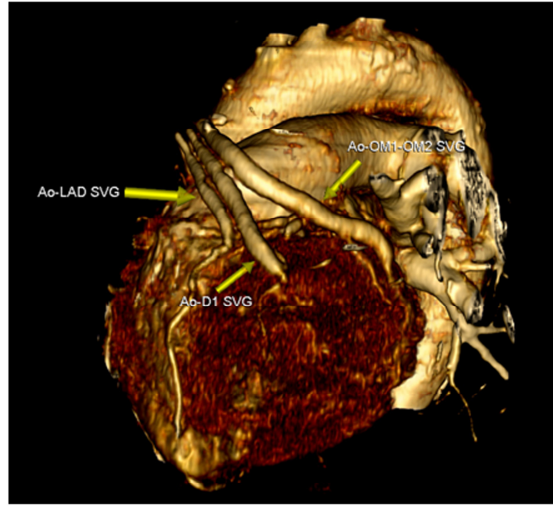
Olgu 6: 78 yaşında erkek hastanın kateter anjiyografi görüntüsünde (resim 1, 2, 5), MIP görüntüde (resim 3 ve 6) ve 3 boyutlu VRT görüntüde (resim 4) Ao-LAD, Ao-D1 ve Ao-OM1-OM2 safen ven greftlerinin patent olduğu izlenmektedir.



Resim 7

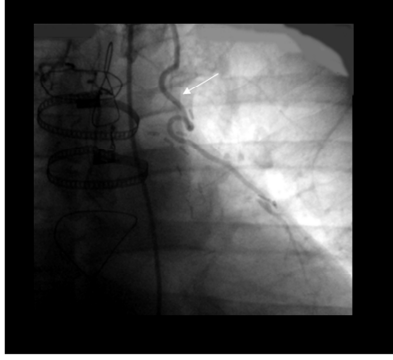


Resim 8

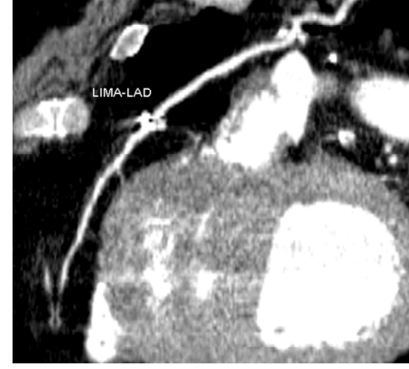

Resim 9

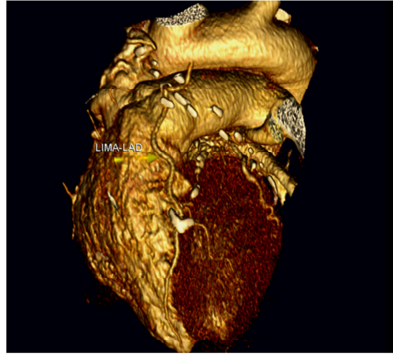
Olgu 6: Önceki hastaya ait kateter anjiyografi (resim 7) ve 3 boyutlu VRT görüntüde (resim 9) Ao-LAD, Ao-D1 ve Ao-OM1-OM2 safen ven greftlerinin patent oldukları izlenmektedir. Yine MIP görüntüde (resim 8) Ao-D1 grefti patent olarak izlenmektedir.



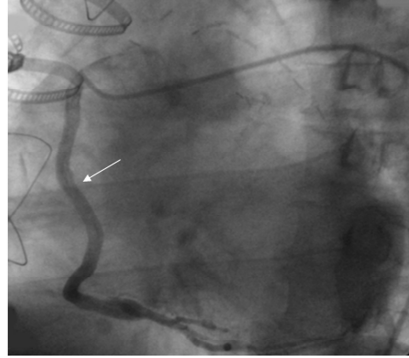
Resim 1



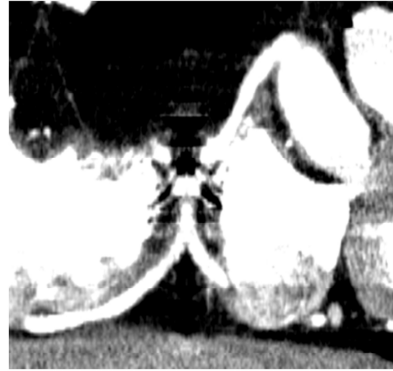
Resim 2



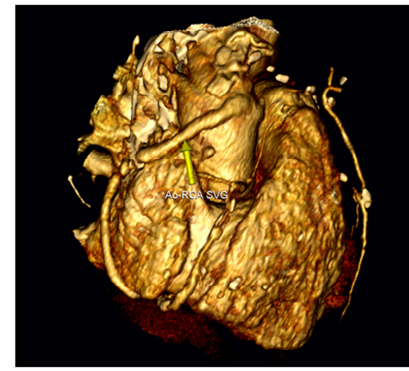
Resim 3



Resim 4

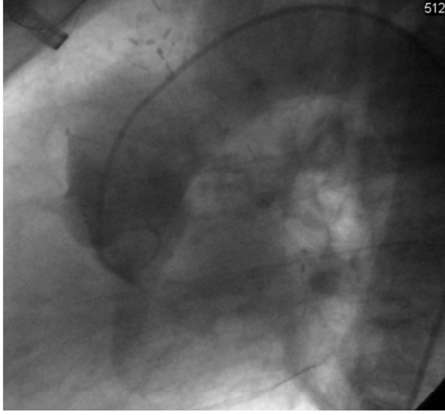

Resim 5

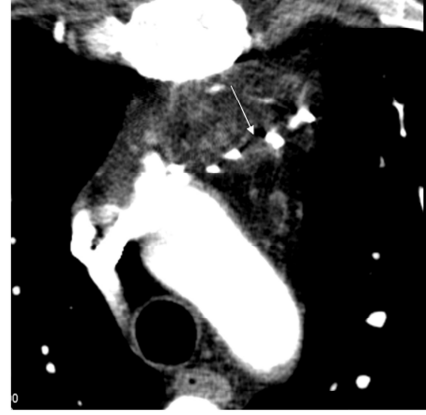


Resim 6

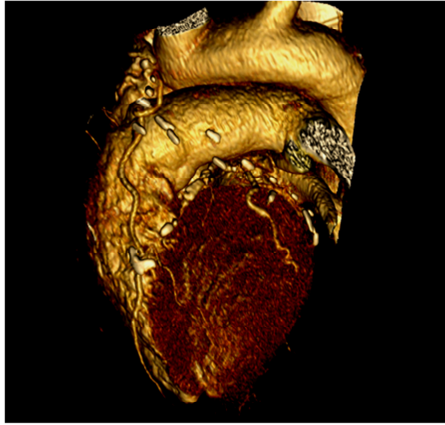
Olgu 7: 45 yaşında erkek hastanın kateter anjiyografi görüntüsünde (resim 1), MIP görüntü (resim 2) ve 3 boyutlu VRT görüntüsünde (resim 3) LIMA-LAD greftinin patent olduğu izlenmektedir. Yine aynı hastaya ait kateter anjiyografi (resim 4), MIP görüntüde (resim 5) ve 3 boyutlu VRT görüntüsünde (resim 6) patent Ao-RCA grefti mevcuttur.



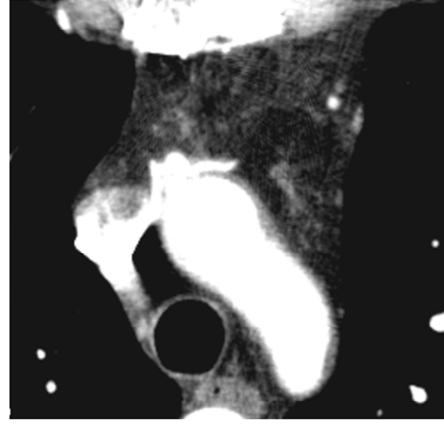
Resim 7



Resim 8

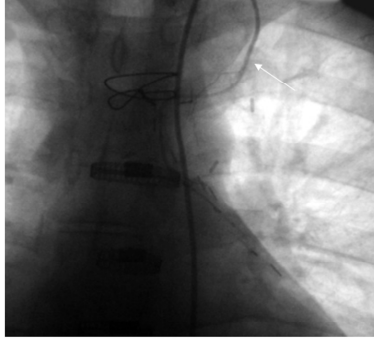


Resim 9

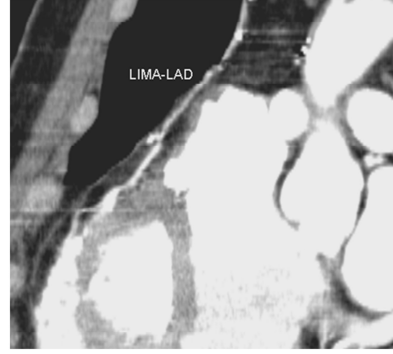


Resim 10

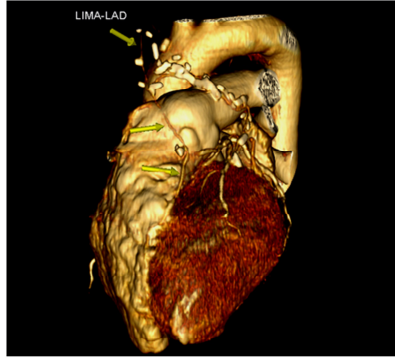Olgu 7: Önceki hastaya ait nonselektif kateter anjiyografi (aortik enjeksiyon) (resim 7), MIP görüntülerde (resim 8 ve 10) ve 3 boyutlu VRT görüntüde (resim 9) Ao-OM1 radial arter ve Ao-D1 safen ven greftlerinin oklüde oldukları izlenmektedir.



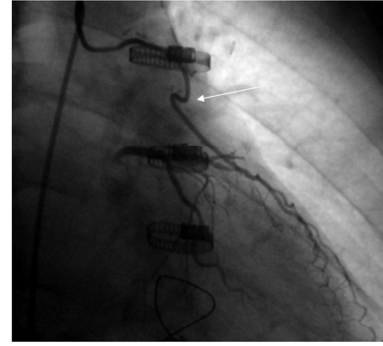
Resim 1



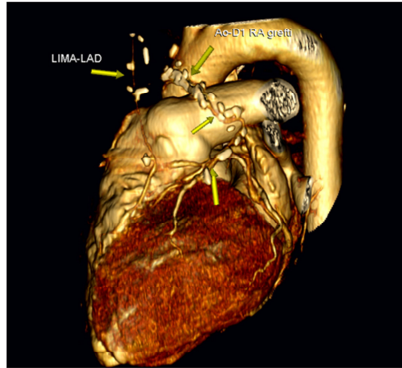
Resim 2



Resim 3

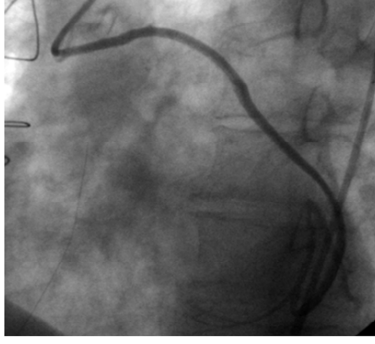


Resim 4

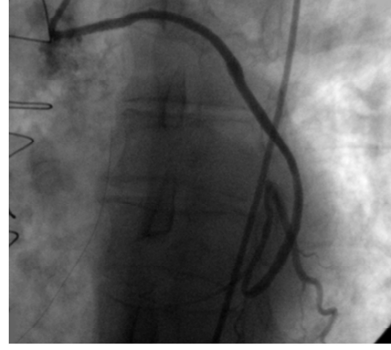


Resim 5

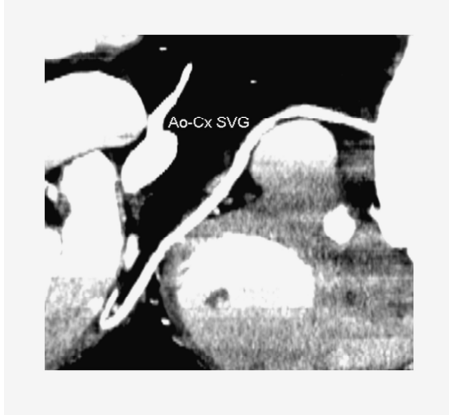Olgu 8: 48 yaşında erkek hastanın kateter anjiyografi görüntüsünde (resim 1) LIMA-LAD greftinin patent olduğu, MIP görüntü (resim 2) ve 3 boyutlu VRT görüntüde (resim 3) orta-ileri derecede darlık gösterdiği izlenmektedir. Yine aynı hastaya ait kateter anjiyografi görüntüsünde (resim 4) ve 3 boyutlu VRT görüntüde (resim 5) Ao-D1 radial arter greftinin patent olduğu izlenmektedir.



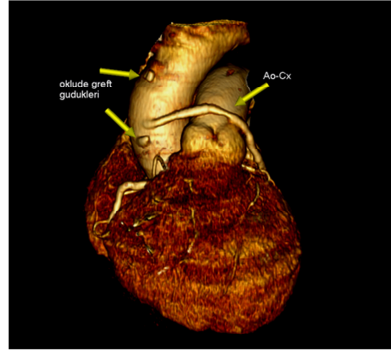
Resim 1



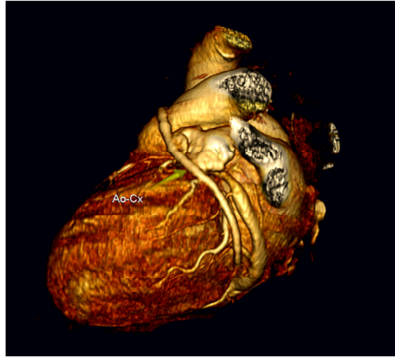
Resim 2



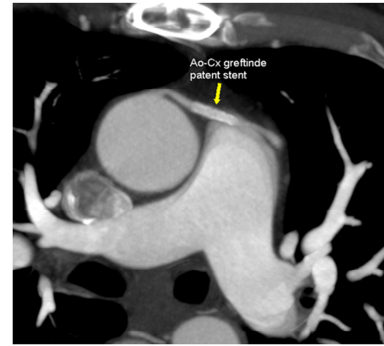Resim 3



Resim 4



Resim 5



Resim 6

Olgu 9: 57 yaşında erkek hastanın kateter anjiyografi görüntüsünde (resim 1 ve 2), MIP görüntüde (resim 3) ve 3 boyutlu VRT görüntüde (resim 4 ve 5) Ao-Cx safen ven greftinin patent olduğu izlenmektedir. Yine aynı hastada aortada oklüde greft gördüğü (resim 4) ve Ao-Cx safen ven greftine uygulanmış patent stent görünümü (resim 6) mevcuttur.

## 6.TARTIŞMA VE SONUÇ

Endüstriyel ülkelerde koroner arter hastalığı nedeniyle meydana gelen myokardiyal iskemi erken ölümün en sık nedenidir (116,117). Koroner arter hastalığının tedavisinde myokardiyal kan akımını sağlamak için medikal tedavi, stent anjiyoplasti veya koroner arter bypass greftleme cerrahisi uygulanır. Koroner arter bypass greft cerrahisi sonrası yaşam süresi büyük oranda greft açıklığına bağlıdır (118). Cerrahide internal mammarian arter, radial arter veya gastroepiploik arter gibi arteriyel greftler veya homolog venöz greftler kullanılabilir. Safen ven greftleri ateroskleroza meyillidir (119–120) oysa sol internal mammarian arter daha uzun süre açıklığını korur ve genellikle LAD için greft olarak kullanılır (121). Önceki yapılan çalışmalarda ilk bir yılda bypass greftinin oklüzyon insidansı İMA greftleri için %5 iken venöz greftler için %20 olarak bulunmuştur. On yıl sonra ise arteriyel greftlerin %15'i ve venöz greftlerin %40-50'si oklüde olmaktadır (13, 55, 121).

Konvansiyonel koroner anjiyografi halen koroner arter greftlerini değerlendirmede referans standart yöntem olmasına rağmen invaziv olması, %0,1 oranında ölüm riski taşıması ve ciddi bazı komplikasyonlar taşıması nedeniyle de (aritmî, strok, koroner arter disseksiyonu) potansiyel olarak riskli bir işlemdir. Bu nedenle manyetik rezonans görüntüleme, elektron-beam bilgisayarlı tomografi ve 1999'dan beri de ÇDBT gibi noninvaziv teknikler greft patensisini değerlendirmede kullanılmaktadır (12,94, 122-132).

Manyetik rezonans görüntüleme koroner arter bypass greftlerinin patensilerinin değerlendirilmesinde kullanılmaktadır. Manyetik rezonans görüntüleme ile kardiyak anatomi, perfüzyon, fonksiyon, metabolizma ve koroner arterler hakkında tek bir çekim esnasında bilgi elde edilebilir. İyonize radyasyon riski içermez. Güvenliği nedeniyle genç yaş grubunda ve konvansiyonel kontrast anjiyografinin kontrendike olduğu durumlarda tercih edilebilen bir yöntemdir. Manyetik rezonans görüntülemenin dezavantajları; nisbeten uzun görüntüleme süresi, düşük uzaysal rezolüsyon, klostrfobi ile hareket artefaktlarına olan duyarlılıktır.

Spin eko teknikte bypass arterleri normal greft içinde kan akımı hızlı olduğu müddetçe lüminal sinyal içermeyen küçük sirküler yapılar şeklinde izlenir. Spin eko görüntülerde kalsifikasyonlar, metalik klipsler, kalınlaşmış perikard ve küçük

perikardiyal mayi birikimleri akan kana ait sinyal void görünümü taklit edebilir. Sine manyetik rezonans görüntüleme gradient-recalled, retrospektif gated, laminar kan akımını parlak bir sinyal olarak gösteren ve bu nedenle de koroner arter bypass greft patensisinin belirlenmesinde kullanılan hızlı çekim tekniğidir. Sine MR görüntüde akan kan parlak sinyal olarak görülür. Bu nedenle parlak görünebilir intraluminal sinyal greft patensisinin bir göstergesidir. Aurigemma ve arkadaşları bu teknik ile bypass greftlerini değerlendirdikleri bir çalışmada, sensitiviteyi % 88 ve spesifiteyi % 100 olarak bulmuşlardır (88). Konvansiyonel spin eko ve GRE sekansların önemli bir limitasyonu greftlerin alt seviyelerde takibinin zor olmasıdır. İnternal mammarian arter greftleri metalik klipslerin oluşturduğu artefakt nedeniyle yeterince değerlendirilemez. Ancak bu problem metalik olmayan klipslerin kullanımıyla çözülebilir. Yine tetkik uzun nefes tutumu gerektirdiği için her hastada bunu sağlamak zordur. Ayrıca tetkikin geniş bir çekim penceresi gerektirmesi de kardiyak hareketten dolayı imajda bulanıklaşmaya neden olur (96).

Rubinstein ve arkadaşlarının çok kesitli spin eko tekniği ile yaptığı ve bypass greft açıklığının değerlendirildiği bir çalışmada sensitivite %92, spesifite %85 olarak bulunmuştur (88). Sine MR görüntülerde yapılan ilk çalışmalarda White ve arkadaşları patensiyi %91 oranında ve oklüzyonu %72 oranında tesbit edebilmişler (83) ve aynı araştırmacıların yaptığı daha sonraki çalışmada patensinin belirlenmesinde sensitiviteyi %93 ve spesifiteyi %86 olarak bulmuşlardır (87).

Greft değerlendirilmesinde bir diğer noninvaziv metod olan elektron beam tomografi iyi uzaysal rezolüsyon sağlamasına rağmen; kalp hareketi, cerrahi klipsler ve vasküler kalsifikasyon gibi artefaktlar nedeniyle sınırlı öneme sahiptir (90,132). Çok dedektörlü BT'den farklı olarak helikal değil ardışık yolla çekim yapar, spasyal rezolüsyonu ÇDBT'den daha fazladır ve radyasyon dozu ÇDBT'den daha düşüktür (92). Greft patensi oranını belirlemede elektron beam tomografi ile yapılan çalışmalarda sensitivite %92–100 arasında, spesifite ise %83–100 arasında bulunmuştur ve arteriyel ve venöz greftler için benzer sonuçlar elde edilmiştir (12,94,127). Venöz greft stenozu yüksek oranda belirlenebilmesine rağmen venöz greft segmenlerinin sadece %84'ü değerlendirilebilir (12). Elektron beam tomografi ile yapılan birtakım çalışmalarda sensitivite %80–98 arasında ve spesifite %82–91 arasında bulunmuştur (12,94,133,134).

Yeni jenerasyon BT cihazları yüksek temporal rezolüsyona sahiptir ve üç boyutlu ve multiplanar imajlar sayesinde bypass greft stenozunu yüksek doğrulukla belirleyebilmekte, tekrar koroner arter bypass greft cerrahisi planlanan hastalarda operasyon öncesi ek bilgiler sağlayabilmektedir. Onaltı dedektörlü BT’de kısa nefes tutma süresi ile respiratuar artefaktlarda azalma, daha hızlı gantri rotasyonu ile kardiyak hareket artefaktlarında azalma ve azalmış kesit kalınlığı ile daha iyi spasyal rezolüsyon sağlanarak imaj kalitesi de artırılmıştır (3, 135, 136). Dedektör sayısındaki artış ve hızlı gantri rotasyon süresi nedeniyle temporal rezolüsyon artmış böylece ayırt etme gücü ve anastomoz bölgelerinin değerlendirilebilmesi daha da kolay olmuştur. EKG kapılı imaj rekonstrüksiyonu ile birlikte rekonstrüksiyon algoritmalarındaki gelişmeler kardiyak hareketin imaj kalitesi üzerine olan etkisini daha da azaltmaktadır (137–140).

Çok dedektörlü BT ile önce aksiyel imajlar biriktirilir ve bunların üzerinden MPR, MIP ve üç boyutlu görüntüler elde edilir. Üç boyutlu görüntüler ile anatomi üzerine hızlı, genel bir bakış sağlanır ve aksiyel kesitlerde daha detaylı olarak değerlendirilecek fokal lezyonlar saptanır. Aksiyel imajların yeterli olmadığı durumda MPR imajlar kullanılır. Bu, kateter anjiyografideki standart floroskopik açılarla sınırlı olmayıp özellikle anastomozların ve kompleks lezyonların değerlendirilmesinde kullanılır. MIP imajlar da kalsifiye alanların ve cerrahi klipslere komşu alanların değerlendirilmesinde faydalıdır. Nieman ve arkadaşlarının yaptığı bir çalışmada da belirtildiği gibi bir bypass greftinin seyrinin değerlendirilmesinde en iyi algoritma thin-slap MIP imajlardır. Bypass greftlerinin sayı ve tipinin büyük ölçüde bilinmediği kompleks revaskülarizasyonlu olgularda patensinin değerlendirilmesine başlanmadan önce bypass anatomisinin değerlendirilmesi için VRT görüntülerden faydalanılır. Bir diğer önemli avantajı da hasta semptomlarına katkıda bulunabilecek ve erken tedavi gerektirecek toraks içindeki başka hastalıkların saptanabilmesine de olanak sağlamasıdır (141).

Koroner arter bypass greft cerrahisi sonrası göğüs ağrısı yaygın bir semptomdur ve greft oklüzyonu, sternal enfeksiyon, plevral veya perikardial effüzyon ve daha az olarak da pulmoner embolizm ve psödoanevrizma oluşumu gibi nedenlerle oluşabilmektedir. Bu durumda ÇDBT ile altta yatan doğru tanı hızlı, daha kullanışlı ve noninvaziv yolla tespit edilebilir. Ek olarak son zamanlarda yeniden koroner arter bypass greft cerrahisi planlanan olguların preoperatif planlamasında volume rendered

ÇDBT imajların yararını gösteren yayınlar mevcuttur (142). Anatomik yapıları, sternum, kostalar ve bypass greftleri arasındaki ilişkiyi net gösterebilir ve cerrahi esnasında greft yaralanma riskini azaltır. Kalp ve büyük damarları değerlendirilmesi de önemli katkı sağlar. Örneğin bir aortik anevrizma safen ven greftini sternuma doğru deplase edebilir. Çok dedektörlü BT, bypass greftlerinin, aorta, pulmoner arter ve nativ koroner arterlerin sternuma yakınlığını göstermesi nedeniyle cerraha yol göstericidir (142).

Koroner arter bypass greft cerrahisi yapılmış olgularda dejere ve diffüz kalsifiye damarlar nedeniyle ve özellikle kompleks revaskülarizasyon sağlanan olgularda greft anatomisi karmaşıktır bu nedenle de greft sayı ve tipinin bilinmesi oldukça faydalıdır. Noninvaziv bir metod durumun karmaşıklığını çözmeye yardımcı olur. Kardiyak BT görüntülemeye 16 dedektörlü cihazların kullanımıyla birlikte hızlı çekim süresi ve temporal rezolüsyonda artış greftlerin tüm seyri boyunca görüntülenmesini kolaylaştırmıştır.

Bu çalışmada henüz gelişen 16 dedektörlü cihazların koroner arter bypass greftlerini değerlendirmedeki rolünü araştırdık. Sclosser ve arkadaşlarının bypass greftlerini değerlendirdikleri bir çalışmada %96 sensitivite, %95 spesifite, %81 pozitif prediktif değer ve %99 negatif prediktif değer bulmuşlardır (3). Vernhet-Kovacsik ve arkadaşlarının ÇDBT ile % 50'nin üzerindeki darlıkları değerlendirdikleri bir çalışmada sensitiviteyi %66, spesifiteyi %100, pozitif prediktif değeri %100 ve negatif prediktif değeri %95 olarak bulmuşlardır (143). Bizim çalışmamızda koroner arter bypass greft patensisini belirlemede ÇDBT'nin sensitivitesi %97, spesifitesi: %100, pozitif prediktif değer %100, negatif prediktif değer %75 olarak bulundu.

Bununla birlikte 16 dedektörlü ÇDBT'nin 4 dedektörlü cihaz ile benzer limitasyonları vardır. Örneğin kalp atım hızı 70 atım/dakikanın üzerinde olan olgularda hareket artefaktı ve bu nedenle değerlendirilemeyen greft segmentleri sözkonusudur. Bu nedenle kalp hızı 65 atım/dakikanın üzerinde olan hastalara premedikasyon sağlamak gerekmektedir. Yine aritmi de koroner bypass greftlerinin görüntülenmesini zorlaştırmaktadır. Koroner sirkülasyon hareket artefaktları, aşırı kalsifikasyonlar ve cerrahi klipslerin oluşturduğu artefaktlar nedeniyle halen optimal olarak değerlendirilememektedir (92). Kalp cerrahlarının tercihine bağlı olarak damar seyri boyunca yerleştirilen çok sayıda metal klipsler nedeniyle özellikle mammarian arter

greftlerinin değerlendirilmesi zordur. Özellikle arteriyel greftler gibi küçük çaplı damarların çevresindeki klipsler beam hardenng ve parsiyel volüm etkilerine sebep olur. Spasyal rezolüsyonun artmış olmasına rağmen metalik artefaktlar halen arteriyel greftlerin ve uzak anastomozların değerlendirilmesinde sorun oluşturmaktadır. Bu alandaki yeni cerrahi teknikler radyoloğun bakış açısını da geliştirecektir.

Çok dedektörlü BT görüntülemeye iyotlu kontrast madde uygulanması gerekliliği, hastaların çoğunda beta bloker kullanımı ve radyasyon dozuna maruziyet sözkonusudur. Hunold ve arkadaşlarının yaptığı bir çalışmada EBT veya katater anjiyografi ile karşılaştırıldığında kardiyak ÇDBT görüntülemeye yüksek radyasyon dozu kullanıldığı saptanmıştır (144). Bununla birlikte bypass disfonksiyonundan şüphelenilen olgular 6. ve 7. dekadedir ve bu nedenle de radyasyon ile indüklenen kanserler için daha düşük risk taşımaktadırlar. Ancak yine de kardiyak ÇDBT, sadece kuvvetli klinik endikasyon varlığında uygun optimize ve standardize edilmiş ÇDBT protokolü ile yapılmalıdır. Başlangıçta yüksek radyasyon dozu sözkonusuyken EKG kapılı doz modülasyon algoritminin uygulamaya girmesiyle doz 4–6 mSv gibi düşük değerlere ulaşmıştır. Bu konu ile ilgili erkek hastalar üzerinde yapılan bir çalışmada EKG kapılı doz modülasyon algoritmi kullanıldığında doz 5,4 mSv iken bu algoritim kullanılmadığında radyasyon dozu 10,1 mSv olarak hesaplanmıştır (145). Yayınlarda konvansiyonel anjiyografide radyasyon dozunun yapan kişiye bağlı olduğu ve değişkenlik gösterdiği bildirilmektedir. Yine de genel görüş konvansiyonel anjiyografide ÇDBT'den daha az doz kullanıldığı yönündedir (146, 147). Bununla birlikte major komplikasyon olmaması, hospitalizasyon gerektirmemesi ve mükemmel tanısal doğruluk sağlaması nedeniyle ÇDBT, greft stenoz ve oklüzyonunu belirlemede kullanılabilir bir noninvaziv bir methodur.

Sonuç olarak; koroner arter bypass greft cerrahisi geçiren hastalarda en önemli klinik sorun greft durumunun belirlenmesidir. Bunun için de EKG kapılı ÇDBT teknolojisi ile greft açıklığı, anastomoz bölgeleri ve operasyon sonrası komplikasyonlar hızlı ve noninvaziv bir şekilde değerlendirilebilmektedir. Üç boyutlu ve multiplanar imajlarla da tekrar cerrahi planlanan hastalarda greft damarının yaralanması riski azaltılabilmektedir. Çok dedektörlü BT ile oklüzyon veya ileri derecede stenoz saptanan olgular ile bir veya daha fazla değerlendirilemeyen grefti bulunan hastalar, anjiyoplasti veya stentleme uygulanması için kateter koroner anjiyografiye yönlendirilmelidir.

## 7. KAYNAKLAR

1. Khan MF, Herzog C, Landenberger K, Maataoui A, Martens S, Ackermann H, Moritz A, Vogl TJ. Visualisation of non-invasive coronary bypass imaging: 4-row vs. 16-row multidetector computed tomography. *Eur Radiol* 2005; 15: 118–126.
2. Marano R, Storto ML, Maddestra N, Bonomo L. Non-invasive assessment of coronary artery bypass graft with retrospectively ECG-gated four-row multi-detector spiral computed tomography. *Eur Radiol* 2004; 14: 1353–1362.
3. Schlosser T, Konorza T, Hunold P, Kühl H, Schmermund A, Barkhausen J. Noninvasive visualization of coronary artery bypass grafts using 16-detector row computed tomography. *J Am Coll Cardiol* 2004; 15: 1238–1240.
4. Kouchoukos NT, Blackstone EH, Doty DB, Hanley FL, Karp RB. *Cardiac surgery*, Philadelphia: Churchill Livingstone, 2003; 22–28.
5. Özgen AG. *Kalp Cerrahisi*, Diyarbakır: Dicle Üniversitesi Basım Evi, 1999; 274–293.
6. Miller SW. Normal angiographic anatomy and measurements. *Cardiac angiography* Boston, Mass: Little, Brown Library of Radiology, 1984; 51–71.
7. Schweiger MJ. Coronary angiography. In: Uretsky BF. *Cardiac catheterization: concepts, techniques and applications*. Malden, Mass: Blackwell Science, 1997; 196–260.
8. Vogl TJ, Abolmaali ND, Diebold T, et al. Techniques for the detection of coronary atherosclerosis: multi-detector row CT coronary angiography. *Radiology* 2002; 223: 212–220.
9. Schanlon PJ, Faxon DP, Audet A M, et al. ACC/AHA guidelines for coronary angiography: a report of the American College of Cardiology/ American Heart Association Task Force on practice guidelines (Committee on Coronary Angiography). *J Am Coll Cardiol* 1999; 33: 1756–1824.
10. Paç M, Akçevin A, Aka SA, Büket S, Sarioğlu T. *Kalp ve Damar Cerrahisi*, Ankara: MN Medikal& Nobel, 2004; 1–271.
11. Kantarcı M, Okur A. *MDBT Koroner Anjiyografi*, İstanbul: Aktif Yayınevi, 2006; 93–95.
12. Ha JW, Cho SY, Shim WH, Chung N, Jang Y, Lee HM, Choe KO, Chung WJ, Choi

- SH, Yoo KJ, Kang MS. Noninvasive evaluation of coronary artery bypass graft patency using three-dimensional angiography obtained with contrast-enhanced electron beam CT. *AJR Am J Roentgenol* 1999; 172: 1055–1059.
13. Lytle BW, Loop FD, Cosgrove DM, Ratliff NB, Easley K, Taylor PC. Long-term (5 to 12 years) serial studies of internal mammary artery and saphenous vein coronary bypass grafts. *J Thorac Cardiovasc Surg* 1985; 89: 248–258.
  14. Lytle BW, Loop FD, Thurer RL, Groves LK, Taylor PC, Cosgrove DM. Isolated left anterior descending coronary atherosclerosis: long-term comparison of internal mammary artery and venous autografts. *Circulation* 1980; 61: 869–874.
  15. Liao L, Kong DF. Angiographic changes in vein grafts: stable surrogate or seductive siren? *Am Heart J* 2003; 145: 187–189.
  16. Stoney WS, Alford WC, Burrus GR, Glassford DM, Petracek MR, Thomas CS. The fate of arm veins used for aorta-coronary bypass grafts. *J Thorac Cardiovasc Surg*. 1984; 88: 522–526.
  17. Grondin CM, Campeau L, Lesperance J, Solymoss BC, Vouhe P, Castonguay YR, Meere C, Bourassa MG. Atherosclerotic changes in coronary vein grafts six years after operation. Angiographic aspect in 110 patients. *J Thorac Cardiovasc Surg* 1979; 77: 24–31.
  18. Larson RM, McCann RL, Hagen PO, Fuchs JC, Mitchener JS 3rd. Structural and biochemical alterations in canine arterial autografts. *J Surg Res* 1978; 25: 297–304.
  19. Larson RM, McCann RL, Hagen PO, Dixon SH, Fuchs JC. Effects of experimental hypertension and hypercholesterolemia on the lipid composition of the aorta. *Surgery* 1977; 82: 794–800.
  20. Achenbach S, Moshage W, Ropers D, Nossen J, Bachmann K. Noninvasive, three-dimensional visualization of coronary artery bypass grafts by electron beam tomography. *Am J Cardiol* 1997; 79: 856–861.
  21. Grondin CM. Factors influencing graft patency. *Cleve Clin Q*. 1978; 45: 107–108.
  22. Smith SH, Geer JC. Morphology of saphenous vein-coronary artery bypass grafts: Seven to 116 months after surgery. *Arch Pathol Lab Med* 1983; 107: 13–18.
  23. Atkinson JB, Forman MB, Vaughn WK, Robinowitz M, McAllister HA, Virmani R. Morphologic changes in long-term saphenous vein bypass grafts. *Chest* 1985; 88: 341–348.

24. Atkinson JB, Forman MB, Perry JM, Virmani R. Correlation of saphenous vein bypass graft angiograms with histologic changes at necropsy. *Am J Cardiol* 1985; 55: 952–955.
25. Pick AW, Orszulak TA, Anderson BJ, Schaff HV. Single versus bilateral internal mammary artery grafts: 10-year outcome analysis. *Ann Thorac Surg* 1997; 64: 599–605.
26. Mestres CA, Rives A, Igual A, Vehi C, Murtra M. Atherosclerosis of the internal mammary artery. Histopathological analysis and implications on its results in coronary artery bypass graft surgery. *Thorac Cardiovasc Surg* 1986; 34: 356–358.
27. Vahl CF, Carl I, Müller-Vahl H, Struck E. Brachial plexus injury after cardiac surgery. The role of internal mammary artery preparation: a prospective study on 1000 consecutive patients. *J Thorac Cardiovasc Surg* 1991; 102: 724–729.
28. Kolesov VI, Kolesov EV. Twenty years' results with internal thoracic artery-coronary artery anastomosis. *J Thorac Cardiovasc Surg* 1991; 101: 360–361.
29. Lytle BW, Blackstone EH, Loop FD, Houghtaling PL, Arnold JH, Akhrass R, McCarthy PM, Cosgrove DM. Two internal thoracic artery grafts are better than one. *J Thorac Cardiovasc Surg* 1999; 117: 855–872.
30. Kuvin JT, Harati NA, Pandian NG, et al. Postoperative cardiac tamponade in the modern surgical era. *Ann Thorac Surg* 2002; 74: 1148–1153.
31. Buxton BF, Fuller JA, Tatoulis J. Evolution of complete arterial grafting. For coronary artery disease *Tex Heart Inst J* 1998; 25: 17–23.
32. Buxton B, Windsor M, Komeda M, Gaer J, Fuller J, Liu J. How good is the radial artery as a bypass graft? *Coron Artery Dis* 1997; 8: 225–233.
33. Buxton B, Fuller J, Gaer J, Liu JJ, Mee J, Sinclair R, Windsor M. The radial artery as a bypass graft. *Curr Opin Cardiol* 1996; 11: 591–598.
34. Possati G, Gaudino M, Prati F, Alessandrini F, Trani C, Glieca F, Mazzari MA, Luciani N, Schiavoni G. Long-term results of the radial artery used for myocardial vascularization. *Circulation* 2003; 108: 1350–1354.
35. Buxton BF, Raman JS, Ruengsakulrach P, Gordon I, Rosalio A, Bellomo R, Horrigan M, Hare DL. Radial artery patency and clinical outcomes: five-year interim results of a randomized trial. *J Thorac Cardiovasc Surg* 2003; 125: 1363–1371.

36. Chen EP, Veledar E, Jones EL, Guyton RA, Weintraub WS. Clinical outcomes of over 800 radial artery grafts used in coronary bypass surgery. *J Am Coll Cardiol* 2003; 19: 379.
37. Hata M, Seevanayagam S, Manson N, Rosalion A, Matalanis G, Raman J, Buxton BF. Radial artery 2000--risk analysis of mortality for coronary bypass surgery with radial artery. *Ann Thorac Cardiovasc Surg* 2002; 8: 354–357.
38. Tatoulis J, Royse AG, Buxton BF, Fuller JA, Skillington PD, Goldblatt JC, Brown RP, Rowland MA. The radial artery in coronary surgery: a 5-year experience--clinical and angiographic results. *Ann Thorac Surg* 2002; 73: 143–147.
39. Suma H, Isomura T, Horii T, Sato T. Late angiographic result of using the right gastroepiploic artery as a graft. *J Thorac Cardiovasc Surg* 2000; 120: 496–498.
40. Sato T, Isomura T, Suma H, Horii T, Kikuchi N. Coronary artery bypass grafting with gastroepiploic artery composite graft. *Ann Thorac Surg* 2000; 69: 65–69.
41. Suma H. Arterial grafts in coronary bypass surgery. *Ann Thorac Cardiovasc Surg*. 1999; 5: 141–145.
42. Suma H, Amano A, Horii T, Kigawa I, Fukuda S, Wanibuchi Y. Gastroepiploic artery graft in 400 patients. *Eur J Cardiothorac Surg* 1996; 10: 6–10.
43. Suma H. Optimal use of the gastroepiploic artery. *Semin Thorac Cardiovasc Surg*. 1996; 8: 24–28.
44. Mills NL. Arterial grafts for coronary artery bypass. *Adv Card Surg* 1997; 9: 195–216.
45. Morgenstern DA, Mills NL. New conduits for coronary artery bypass. *Coron Artery Dis*. 1993; 4: 677–681.
46. Mueller DK, Blakeman BP, Pickleman J. Free splenic artery used in aortocoronary bypass. *Ann Thorac Surg* 1993; 55: 162–163.
47. Simić O, Zambelli M, Zelić M, Pirjavec A. Thoracodorsal artery as a free graft for coronary artery bypass grafting. *Eur J Cardiothorac Surg* 1999; 16: 94–96.
48. Mills NL, Dupin CL, Everson CT, Leger CL. The subscapular artery: an alternative conduit for coronary bypass. *J Card Surg* 1993; 8: 66–71.
49. Kitagawa T, Fujii T, Tomohiro Y, et al. Noninvasive assessment of coronary stents in patients by 16-slice computed tomography. *Int J Cardiol* 2005; 109: 188–194.
50. Sousa JE, Costa MA, Abizaid A, et al. Sirolimus-eluting stent for the treatment of

- in-stent restenosis: a quantitative coronary angiography and three dimensional intravascular ultrasound study. *Circulation* 2003; 107: 24–27.
51. Khan MF, Herzog C, Landenberger K, Maataoui A, Martens S, Ackermann H, Moritz A, Vogl TJ. Visualisation of non-invasive coronary by-pass imaging: 4-row vs. 16-row multidetector computed tomography. *Eur Radiol* 2005; 15: 118–126.
  52. Marano R, Storto ML, Maddestra N, Bonomo L. Non-invasive assessment of coronary artery by-pass graft with retrospectively ECG-gated four-row multi-detector spiral computed tomography. *Eur Radiol* 2004; 14: 1353–1362.
  53. Einzweiler CN, Kivelitz DE, Wiese TH et al. Coronary artery by-pass grafts: improved electron-beam tomography by prolonging breath holds with preoxygenation. *Radiology* 2000; 217: 278–283.
  54. Nieman K, Pattynama PM, Rensing BJ, Van Geuns RJ, De Feyter PJ. Evaluation of patients after coronary artery by-pass surgery: CT angiographic assessment of grafts and coronary arteries. *Radiology* 2003; 229: 749–756.
  55. Fitzgibbon GM, Kafka HP, Leach AJ, Keon WJ, Hooper GD, Burton JR. Coronary bypass graft fate and patient outcome: angiographic follow-up of 5,065 grafts related to survival and reoperation in 1,388 patients during 25 years. *J Am Coll Cardiol* 1996; 28: 616–626.
  56. Ricci M, Karamanoukian L, D'Ancona G, et al. Reoperative "off-pump" circumflex revascularization via left thoracotomy: how to prevent graft kinking. *Ann Thorac Surg* 2000; 70: 309–310.
  57. Traverse JH, Mooney MR, Pedersen WR, et al. Clinical, angiographic, and interventional follow-up of patients with aortic-saphenous vein graft connectors. *Circulation* 2003; 108: 452–456.
  58. Ura M, Sakata R, Nakayama Y, et al. Long-term patency rate of right internal thoracic artery bypass via the transverse sinus. *Circulation* 1998; 98: 2043–2048.
  59. Roy P, Finci L, Bopp P, Meier B. Emergency balloon angioplasty and digital subtraction angiography in the management of an acute iatrogenic occlusive dissection of a saphenous vein graft. *Cathet Cardiovasc Diagn* 1989; 16: 176–179.
  60. Pepi M, Muratori M, Barbier P, et al. Pericardial effusion after cardiac surgery: incidence, site, size, and haemodynamic consequences. *Br Heart J* 1994; 72: 327–331.

61. Meurin P, Weber H, Renaud N, et al. Evolution of the postoperative pericardial effusion after day 15: the problem of the late tamponade. *Chest* 2004; 125: 2182–2187.
62. Katara AN, Samra SS, Bhandarkar DS. Thoracoscopic window for a post-coronary artery bypass grafting pericardial effusion. *Indian Heart J* 2003; 55: 180–181.
63. Kuvin JT, Harati NA, Pandian NG, et al. Postoperative cardiac tamponade in the modern surgical era. *Ann Thorac Surg* 2002; 74: 1148–1153.
64. Vargas F, Cukier A, Hueb W, et al. Relationship between pleural effusion and pericardial involvement after myocardial revascularization. *Chest* 1994; 105: 1748–1752.
65. Hurlbut D, Myers ML, Lefcoe M, et al. Pleuropulmonary morbidity: internal thoracic artery versus saphenous vein graft. *Ann Thorac Surg* 1990; 50: 959–964.
66. Peng MJ, Vargas FS, Culier A, et al. Postoperative pleural changes after coronary revascularization. *Chest* 1992; 101: 327–330.
67. Light RW, Rogers JT, Cheng D, Rodriguez M. Large pleural effusions after coronary artery bypass grafting. *Ann Intern Med* 1999; 130: 891–896.
68. Ikaheimo MJ, Huikuri HV, Airaksinen KE, et al. Pericardial effusion after cardiac surgery: incidence, relation to the type of surgery, antithrombotic therapy, and early coronary bypass graft patency. *Am Heart J* 1988; 116: 97–102.
69. Weiss JM, Spodick DH. Laterality of pleural effusions in chronic congestive heart failure. *Am J Cardiol* 1984; 53: 951.
70. Lee YC, Vaz M, Ely KA, et al. Symptomatic persistent post-CABG pleural effusions requiring operative treatment. *Chest* 2001; 119: 795–800.
71. Li AE, Fishman EK. Evaluation of complications after sternotomy using single- and multidetector CT with three-dimensional volume rendering. *AJR Am J Roentgenol* 2003; 181: 1065–1070.
72. Loop FD, Lytle BW, Cosgrove DM, et al. J. Maxwell Chamberlain memorial paper: sternal wound complications after isolated coronary artery bypass grafting—early and late mortality, morbidity, and cost of care. *Ann Thorac Surg* 1990; 49: 179–186.
73. Sarr MG, Gott VL, Townsend TR. Mediastinal infection following sternotomy. *Ann Thorac Surg* 1984; 38: 415–423.
74. Shammass NW. Pulmonary embolus after coronary artery bypass surgery: a review

- of the literature. *Clin Cardiol* 2000; 23: 637–644.
75. Memon AQ, Huang RI, Marcus F, Xavier L, Alpert J. Saphenous vein graft aneurysm: case report and review. *Cardiol Rev* 2003; 11: 26–34.
  76. Mohara J, Konishi H, Kato M, et al. Saphenous vein graft pseudoaneurysm rupture after coronary artery bypass grafting. *Ann Thorac Surg* 1998; 65: 831–832.
  77. Dubois CL, Vandervoort PM. Aneurysms and pseudoaneurysms of coronary arteries and saphenous vein coronary artery grafts: a case report and literature review. *Acta Cardiol* 2001; 56: 263–276.
  78. Trop I, Samson L, Cordeau MP, et al. Anterior mediastinal mass in a patient with prior saphenous vein coronary artery bypass grafting. *Chest* 1999; 115: 572–576.
  79. Candan İ, Oral D, Kardiyoloji. *ANTIP A.Ş. yayınları*. 2002; 227–270.
  80. Rodenwaldt J. Multislice computed tomography of the coronary arteries. *Eur Radiol*. 2003; 13: 748–757.
  81. Windecker S, Maier-Rudolph W, Bonzel T et al. (1999) Interventional cardiology in Europe 1995. *Eur Heart J* 20: 484–495.
  82. Achenbach S. Klinischer Stellenwert der Cardio-CT Koronarangiographie. *Herz* 2003; 28: 119–125.
  83. White RD, Caputo GR, Mark AS, Modin GW, Higgins CB. Coronary artery bypass graft patency: noninvasive evaluation with MR imaging. *Radiology* 1987; 164: 681–686.
  84. Rubinstein RI, Askenase AD, Thickman D, Feldman MS, Agarwal JB, Helfant RH. Magnetic resonance imaging to evaluate patency of aortocoronary bypass grafts. *Circulation* 1987; 76: 786–791.
  85. Jenkins JPR, Love HG, Foster C J, Isherwood I, Rowlands D J. Detection of coronary artery bypass graft patency as assessed by magnetic resonance imaging. *Br J Radiol* 1988; 61: 2–4.
  86. Frija G, Schouman Claeys E, Lacombe P, Bismuth V, Ollivier JP. A study of coronary artery bypass graft patency using MR imaging. *J Comput Assist Tomogr* 1989; 13: 226–232.
  87. White RD, Pflugfelder PW, Lipton MJ, Higgins CB. Coronary artery bypass grafts: evaluation of patency with cine MR imaging. *AJR* 1988; 150: 1271–1274.
  88. Aurigemma GP, Reichel N, Axel L, Schiebler M, Haris C, Kressel HY. Noninvasive determination of coronary artery bypass graft patency by cine magnetic resonance

- imaging. *Circulation* 1989; 80: 1595–1602.
89. Galjee MA, van Rossum AC, Doesburg T, van Eenige MJ, Visser CA. Value of magnetic resonance imaging in assessing patency and function of coronary artery bypass grafts: an angiographically controlled study. *Circulation* 1996; 93: 660–666.
  90. Stanford W, Brundage BH, Mac Millan RW J, et al. Sensitivity and specificity of assessing coronary bypass graft patency with ultrafast computed tomography: results of a multicenter study. *J Am Coll Cardiol* 1988; 12: 1–7.
  91. Tello R, Costello P, Ecker C, Hartnell G. Spiral CT evaluation of coronary artery bypass graft patency. *J Comput Assist Tomogr* 1993; 17: 253–259.
  92. Piers LH, Dorgelo J, Tio RA, Jessurun GAJ, Oudkerk M & Zijlstra F. Assessment of coronary artery bypass graft patency by multidetector computed tomography and electron-beam tomography. *The International Journal of Cardiovascular Imaging* 2005; 21: 447–451.
  93. HaJ W, Cho S Y, Shim W H, et al. Noninvasive evaluation of coronary artery bypass graft patency using three-dimensional angiography obtained with contrast-enhanced electron beam CT. *Am J Roentgenol* 1999; 172: 1055–1059.
  94. Lu B, Dai RP, Jing BL, et al. Evaluation of coronary artery bypass graft patency using three-dimensional reconstruction and flow study on electron beam tomography. *J Compu Asist Tomogr* 2000; 24: 663–670.
  95. Gomes AS, Lois JF, Drinkwater DC, Corday SR. Coronary artery bypass grafts: visualization with MR imaging. *Radiology*. 1987; 162: 175–179.
  96. Hofman MBM, Wickline SA, Lorenz CH. Quantification of in-plane motion of the coronary arteries during the cardiac cycle: implications for acquisition window duration for MR flow quantification. *J Magn Reson Imaging*. 1998; 8: 568–576.
  97. Adapınar B. Temel radyoloji tekniği. 3.baskı Güneş-Nobel, 1997: 316–324.
  98. Rydberg J, Liang Y, Teague SD. Fundamentals of Multichannel CT. *Radiol Clin North Am* 2003; 41: 465–475.
  99. Ravenel JG, Mcadams HP. Multiplanar and three-dimensional imaging of the thorax. *Radiol Clin North Am* 2003; 41: 475–491.
  100. Atasoy Ç. Multislice BT: genel ilkeler ve yararlılıklar. *Bilgisayarlı Tomografi*. 23. ulusal radyoloji kongresi 2002, Göynük, Antalya.
  101. Kalra MK, et al. Multidedector CT technology, current status and emerging

- developments. *J Comput Assist Tomogr* 2004; 28: S2-S6.
102. Miller SW. Normal angiographic anatomy and measurements. *Cardiac angiography* Boston, Mass: Little, Brown: the Little, Brown Library of Radiology, 1984: 51–71.
  103. Pannu HK, Flohr TG, Corl FM, Fishman EK. Current concepts in multi-detector row CT evaluation of the coronary arteries: principles, techniques, and anatomy. *Radiographics* 2003; 23: 111–125.
  104. Becker CR. Assessment of coronary arteries with CT *Radiol Clin North Am* 2002; 40: 773–782.
  105. Ohnesorge B, Becker C, Flohr T, Reiser MF. *Multislice CT in cardiac imaging: technical principles clinical application and future developments* Berlin Springer-Verlag, 2002; 3–109.
  106. Flohr T, Stierstorfer K, Bruder H, Simon J, Schaller S. New technical developments in multislice CT--Part 1: Approaching isotropic resolution with sub-millimeter 16-slice scanning. *Rofo* 2002;174: 839–845.
  107. Flohr T, Bruder H, Stierstorfer K, Simon J, Schaller S, Ohnesorge B. New technical developments in multislice CT, part 2: sub-millimeter 16-slice scanning and increased gantry rotation speed for cardiac imaging. *Rofo* 2002; 174: 1022–1027.
  108. Rydberg J, Buckwalter KA, Caldemeyer KS, Phillips MD, Conces DJ Jr, Aisen AM, Persohn SA, Kopecky KK. Multisection CT: scanning techniques and clinical applications. *Radiographics* 2000; 20: 1787–1806.
  109. Schoepf UJ, Becker C, Ohnesorge BM, Yücel EK. CT of coronary artery disease. *Radiology* 2004; 232: 18–37.
  110. Becker C, Rist C, Hong C, et al. Contrast bolus optimization in four row multi-detector CT angiography of the coronary arteries. *Eur Radiol* 2003;13: 585.
  111. Prokop M. Multislice CT angiography. *Eur J Radiol* 2000; 36: 86–96.
  112. Lawler LP, Pannu HK, Fishman EK. MDCT evaluation of the coronary arteries, 2004: how we do it--data acquisition, postprocessing, display, and interpretation. *AJR Am J Roentgenol* 2005; 184: 1402–1412.
  113. Cademartiri F, Mollet N, van der Lugt A, et al. Noninvasive 16-row multislice CT coronary angiography: usefulness of saline chaser. *Eur Radiol* 2004; 14: 178–183.
  114. Cademartiri F, Nieman K, van der Lugt A, et al. Intravenous contrast material administration at 16-detector row helical CT coronary angiography: test bolus versus

- bolus-tracking technique. *Radiology* 2004; 233: 817–823.
115. Choi SI, Seo JB, Choi SH, Lee SH, Do KH, Ko SM, Lee JS, Song JW, Song KS, Choi KJ, Kim YH, Lim TH. Variation of the size of pulmonary venous ostia during the cardiac cycle: optimal reconstruction window at ECG-gated multi-detector row CT. *Eur Radiol.* 2005; 15: 1441-1445.
  116. Yusuf S, Reddy S, Ounpuu S, Anand S. Global burden of cardiovascular diseases: Part II: variations in cardiovascular disease by specific ethnic groups and geographic regions and prevention strategies. *Circulation.* 2001; 04: 2855-2864.
  117. Kantarci M, Ceviz N, Sevimli S, Bayraktutan U, Ceyhan E, Duran C, Karaman A, Durur I, Okur A. Diagnostic performance of multidetector computed tomography for detecting aorto-ostial lesions compared with catheter coronary angiography: multidetector computed tomography coronary angiography is superior to catheter angiography in detection of aorto-ostial lesions. *J Comput Assist Tomogr.* 2007 ;31: 595–599.
  118. Bourassa MG, Fisher LD, Campeau L, Gillespie MJ, McConney M, Lesperance J. Long-term fate of bypass grafts: the Coronary Artery Surgery Study (CASS) and Montreal Heart Institute experiences. *Circulation.* 1985; 72: V71–78.
  119. Campeau L, Enjalbert M, Lesperance J, Vaislic C, Grondin CM, Bourassa MG. Atherosclerosis and late closure of aortocoronary saphenous vein grafts: sequential angiographic studies at 2 weeks, 1 year, 5 to 7 years, and 10 to 12 years after surgery. *Circulation.* 1983; 68: III–7.
  120. Motwani JG, Topol EJ. Aortocoronary saphenous vein graft disease: pathogenesis, predisposition, and prevention. *Circulation.* 1998, 10; 97: 916–31.
  121. Cameron A, Davis KB, Green G, Schaff HV. Coronary bypass surgery with internal-thoracic-artery grafts--effects on survival over a 15-year period. *N Engl J Med.* 1996, 25; 334: 216–219.
  122. Wintersperger BJ, Engelmann MG, von Smekal A, Knez A, Penzkofer HV, Hofling B, Laub G, Reiser MF. Patency of coronary bypass grafts: assessment with breath-hold contrast-enhanced MR angiography--value of a non-electrocardiographically triggered technique. *Radiology.* 1998; 208: 345–351.
  123. Langerak SE, Vliegen HW, Jukema JW, Kunz P, Zwinderman AH, Lamb HJ, van

- der Wall EE, de Roos A. Value of magnetic resonance imaging for the noninvasive detection of stenosis in coronary artery bypass grafts and recipient coronary arteries. *Circulation*. 2003, 25; 107: 1502–1508.
124. Stauder NI, Fenchel M, Stauder H, Kuttner A, Scheule AM, Kramer U, Claussen CD, Miller S. Assessment of minimally invasive direct coronary artery bypass grafting of the left internal thoracic artery by means of magnetic resonance imaging. *J Thorac Cardiovasc Surg*. 2005; 129: 607–614.
125. Kreitner KF, Ehrhard K, Kunz RP, Abegunewardene N, Oberholzer K, Horstick G, Hake U, Mildenerger P, Thelen M. Non-invasive assessment of coronary artery bypass grafts an update. *Rofo*. 2004; 176: 1079–1088.
126. Lackner K, Thurn P. Computed tomography of the heart: ECG-gated and continuous scans. *Radiology*. 1981; 140: 413–420.
127. Engelmann MG, Knez A, von Smekal A, Wintersperger BJ, Huehns TY, Hofling B, Reiser MF, Steinbeck G. Non-invasive coronary bypass graft imaging after multivessel revascularisation. *Int J Cardiol*. 2000; 76: 65–74.
128. von Smekal A, Knez A, Seelos KC, Haberl R, Spiegl F, Reichart B, Steinbeck G, Reiser M. A comparison of ultrafast computed tomography, magnetic resonance angiography and selective angiography for the detection of coronary bypass patency. *Rofo*. 1997; 166: 185–191.
129. Silber S, Finsterer S, Krischke I, Lochow P, Muhling H. Noninvasive angiography of coronary bypass grafts with cardio-CT in a cardiology practice. *Herz*. 2003; 28: 126–135.
130. Nieman K, Pattynama PM, Rensing BJ, Van Geuns RJ, De Feyter PJ. Evaluation of patients after coronary artery bypass surgery: CT angiographic assessment of grafts and coronary arteries. *Radiology*. 2003; 229: 749–756.
131. Ropers D, Ulzheimer S, Wenkel E, Baum U, Giesler T, Derlien H, Moshage W, Bautz WA, Daniel WG, Kalender WA, Achenbach S. Investigation of aortocoronary artery bypass grafts by multislice spiral computed tomography with electrocardiographic-gated image reconstruction. *Am J Cardiol*. 2001; 1; 88: 792–795.
132. Marano R, Storto ML, Maddestra N, Bonomo L. Non-invasive assessment of coronary artery bypass graft with retrospectively ECG-gated four-row multi-

- detector spiral computed tomography. *Eur Radiol.* 2004; 14: 1353–1362.
133. Yamakami S, Toyama J, Okamoto M, Matsushita T, Murakami Y, Ogata M, Ito S, Fukutomi T, Okayama N, Itoh M. Noninvasive detection of coronary artery bypass graft patency by intravenous electron beam computed tomographic angiography. *Jpn Heart J.* 2003; 44: 811–822.
134. Hoshi T, Yamauchi T, Kanauchi T, Konno M, Imai K, Suwa J, Onoguchi K, Hashimoto K, Horie T. Three-dimensional computed tomography angiography of coronary artery bypass graft with electron beam tomography. *J Cardiol.* 2001 ; 38: 197–202.
135. Ozturk E, Kantarci M, Durur-Subasi I, Bayraktutan U, Karaman A, Bayram E, Ogul H, Ceviz N. How image quality can be improved: our experience with multidetector computed tomography coronary angiography. *Clin Imaging.* 2007; 31: 11–17.
136. Kantarci M, Ceviz N, Durur I, Bayraktutan U, Karaman A, Alper F, Onbas O, Okur A. Effect of the reconstruction window obtained at the isovolumic relaxation period on the image quality in electrocardiographic-gated 16-multidetector-row computed tomography coronary angiography studies. *J Comput Assist Tomogr.* 2006; 30:258–261.
137. Jara FM, Kalush J, Kahn ML. Electron beam coronary angiography to assess patency in the off-pump coronary bypass graft. *Ann Thorac Surg.* 2002 ; 74: 1395–1397.
138. Ohnesorge B, Flohr T, Becker C, Kopp AF, Schoepf UJ, Baum U, Knez A, Klingenberg-Regn K, Reiser MF. Cardiac imaging by means of electrocardiographically gated multisection spiral CT: initial experience. *Radiology.* 2000; 217: 564–571.
139. Kopp AF, Ohnesorge B, Flohr T, Georg C, Schroder S, Kuttner A, Martensen J, Claussen CD. Cardiac multidetector-row CT: first clinical results of retrospectively ECG-gated spiral with optimized temporal and spatial resolution. *Rofo.* 2000; 172: 429–435.
140. Kopp AF, Schroeder S, Kuettner A, Heuschmid M, Georg C, Ohnesorge B, Kuzo R, Claussen CD. Coronary arteries: retrospectively ECG-gated multi-detector row

- CT angiography with selective optimization of the image reconstruction window. *Radiology*. 2001; 221: 683–688.
141. Kantarcı M, Bayraktutan U, Subaşı ID, Gündoğdu F, Koplay M, Okur A. Koroner arter bypass greftlerinde patensinin değerlendirilmesinde çok dedektörlü BT ve kateter anjiyografinin karşılaştırılması. *Bilgisayarlı Tomografi Bülteni*. 2007; 10: 6–11.
142. Moore RK, Sampson C, MacDonald S, Moynahan C, Groves D, Chester MR. Coronary artery bypass graft imaging using ECG-gated multislice computed tomography: comparison with catheter angiography. *Clin Radiol*. 2005; 60: 990–998.
143. Frazier AA, Qureshi F, Read KM, Gilkeson RC, Poston RS, White CS. Coronary artery bypass grafts: assessment with multidetector CT in the early and late postoperative settings. *Radiographics*. 2005; 25: 881–896.
144. Vernhet-Kovacsik H, Battistella P, Demaria R, Pasquie JL, Bousquet C, Dogas G, Leclercq F, Albat B, Senac JP. Early postoperative assessment of coronary artery bypass graft patency and anatomy: value of contrast-enhanced 16-MDCT with retrospectively ECG-gated reconstructions. *AJR Am J Roentgenol*. 2006; 186: 395–400.
145. Hunold P, Vogt FM, Schmermund A, Debatin JF, Kerkhoff G, Budde T, Erbel R, Ewen K, Barkhausen J. Radiation exposure during cardiac CT: effective doses at multi-detector row CT and electron-beam CT. *Radiology*. 2003; 226: 145–152.
146. Trabold T, Buchgeister M, Kuttner A, Heuschmid M, Kopp AF, Schroder S, Claussen CD. Estimation of radiation exposure in 16-detector row computed tomography of the heart with retrospective ECG-gating. *Rofo*. 2003 ; 175: 1051–1055.
147. Kuon E, Schmitt M, Dorn C, Pfahlberg A, Gefeller O, Dahm JB. Predialing the number of cinegraphic frames enables an effective patient dose due to coronary angiography of 0,8 mSv. *Rofo*. 2003; 175: 1706–1710.

**T.C**  
**ATATÜRK ÜNİVERSİTESİ**  
**TIP FAKÜLTESİ DEKANLIĞI**

**RADYODİAGNOSTİK ANABİLİM DALI**

**TEZİN ADI**

Koroner Arter Bypass Greftlerinin Patensisinin Belirlenmesinde 16- Dedektörlü Bilgisayarlı Tomografi ile Konvansiyonel Anjiografinin Karşılaştırılması

**Dr.Ü.Gülsüm BAYRAKTUTAN**

Uzmanlık Eğitimine Başlama Tarihi : 22.11.2002

Uzmanlık Eğitimini Bitirme Tarihi : 04.02.2008

Uzmanlık Sınavı Tarihi : 04.02.2008

Tez Yöneticisi : Prof.Dr.Akın LEVENT

Prof.Dr.Akın LEVENT'in yöneticiliğinde Dr.Ü.Gülsüm BAYRAKTUTAN'ın hazırlamış olduğu " Koroner Arter Bypass Greftlerinin Patensisinin Belirlenmesinde 16- Dedektörlü Bilgisayarlı Tomografi ile Konvansiyonel Anjiografinin Karşılaştırılması " konulu tezi Atatürk Üniversitesi Tıp Fakültesinin hazırlamış olduğu tez yazım kurallarına biçimsel olarak uygundur.

Jüri Üyesi : Prof.Dr.Akın LEVENT

Jüri Üyesi : Prof.Dr.Selami SUMA

Jüri Üyesi : Prof.Dr.Erhan VAROĞLU

Jüri Üyesi : Doç.Dr.A.Mecit KANTARCI

Anabilim Dalı Başkanı : Prof.Dr.Adnan OKUR

**SUBAT 2008**  
**ERZURUM**