



**T.C.**  
**AFYON KOCATEPE ÜNİVERSİTESİ**  
**SAĞLIK BİLİMLERİ ENSTİTÜSÜ**



**HOROZ, ERKEK ÖRDEK VE GÜVERCİNDE  
TRUNCUS BRACHIOCEPHALICUS'UN DALLARI,  
SEYRİ VE DALLANMASI ÜZERİNE  
KARŞILAŞTIRMALI MAKROANATOMİK  
ARAŞTIRMALAR**

Mevlüt AYKUT

ANATOMİ ANABİLİM DALI

DOKTORA TEZİ

DANIŞMAN  
Prof. Dr. Özcan ÖZGEL

2019 - Burdur



**HOROZ, ERKEK ÖRDEK VE GÜVERCİNDE  
TRUNCUS BRACHIOCEPHALICUS'UN DALLARI,  
SEYRİ VE DALLANMASI ÜZERİNE  
KARŞILAŞTIRMALI MAKROANATOMİK  
ARAŞTIRMALAR**

Mevlüt AYKUT

ANATOMİ ANABİLİM DALI

DOKTORA TEZİ

DANIŞMAN  
Prof. Dr. Özcan ÖZGEL

2019 - Burdur

TÜRKİYE CUMHURİYETİ  
AFYON KOCATEPE ÜNİVERSİTESİ  
SAĞLIK BİLİMLERİ ENSTİTÜSÜ

**HOROZ, ERKEK ÖRDEK VE GÜVERCİNDE TRUNCUS  
BRACHIOCEPHALICUS'UN DALLARI, SEYRİ VE  
DALLANMASI ÜZERİNE  
KARŞILAŞTIRMALI MAKROANATOMİK  
ARAŞTIRMALAR**

**Mevlüt AYKUT**

**VETERİNER ANATOMİ ANABİLİM DALI**

**DOKTORA TEZİ**

**DANIŞMAN**

**Prof. Dr. Özcan ÖZGEL**

**2. DANIŞMAN**

**Prof. Dr. İsmail TÜRKMENOĞLU**

**\*Bu tez çalışması Türkiye Bilimsel ve Teknolojik Araştırmalar Kurumu  
(TÜBİTAK) tarafından 1150914 numaralı proje ile desteklenmiştir.**

**Tez No: 2019-005**

**2019 - Burdur**

**KABUL VE ONAY**


Afyon Kocatepe Üniversitesi – Mehmet Akif Ersoy Üniversitesi

Sağlık Bilimleri Enstitüsü


**Anatomi Anabilim Dalı Ortak Doktora Programı**

çerçevesinde yürütülmüş olan bu çalışma, aşağıdaki jüri tarafından  
**Doktora Tezi** olarak kabul edilmiştir.


Tez Savunma Tarihi: 15.03.2019



Prof. Dr. İbrahim KÜRTÜL  
Jüri Başkanı



Prof. Dr. Öncan ÖZGEL  
Raportör



Prof. Dr. Jale ÖNER  
Üye



Prof. Dr. Aysun ÇEVİK DEMİRKAN  
Üye



Prof. Dr. Çağdaş OTO  
Üye

Veteriner Anatomi Anabilim Dalı Doktora Programı öğrencisi Mevlüt AYKUT'un "Horoz, Erkek Ördek ve Güvercinde Truncus Brachiocephalicus'un Dalları, Seyri ve Dallanması Üzerine Karşılaştırmalı Makroanatomik Araştırmalar" başlıklı tezi ..... günü saat ..... 'da Lisansüstü Eğitim-Öğretim ve Sınav Yönetmeliği'nin ilgili maddeleri uyarınca değerlendirilerek kabul edilmiştir.

Prof. Dr. Zülfikar Kadir SARITAŞ  
Enstitü Müdürü

## ÖNSÖZ

İnsanların sağlık sorunlarına çözüm üretmek için hayvanların kullanılması başta olmak üzere, evde beslenen kanatlı hayvan sayısındaki artış ve insanların beyaz et tüketimindeki artan talepleri kanatlı hayvanlarla ilgili yapılan bilimsel çalışmaların sayısının artmasını da zorunlu kılmıştır. Anatomik olarak kanatlı ve memeli hayvanların damar ağı ile ilgili olarak çok sayıda araştırma yapılmış ve özellikle evcil memeli hayvanların damar ağı bilgisi ayrıntılı olarak ortaya çıkarılmıştır. Kanatlı hayvanlarda damar sistemi üzerine yapılan çalışmalar ise çoğunlukla aorta descendens'in dallanması üzerine olmuştur. Arcus aorta'dan çıkan dalların incelendiği çalışmalarda bulunmaktadır ancak bu çalışmaların sayısı ve kapsamı yeterli değildir. Yapılan bu tez çalışmasında ise arcus aorta'dan çıkan bir dal olan truncus brachiocephalicus ve dalları incelenmiş ve bu alandaki bilgi eksikliği tamamlanmaya çalışılmıştır. Çalışmada ortaya konulan üç farklı türe ait damar ağı bilgisinin bu hayvanlarda yapılacak araştırmalar için bir kılavuz oluşturacağı, ayrıca kanatlı hayvanlarda baş, boyun ve kanatları kapsayan cerrahi operasyonlarda cerrahlara yön vereceği öngörülmüştür. Yine bu hayvanlar üzerinde yapılacak olan ve bahsi geçen bölgeleri kapsayan farklı bilimsel çalışmalarda gerekli olacak damar ağı bilgisi ortaya konularak bu alanda çalışma yapacak kişilere bilgi sağlanması hedeflenmiştir.

Bu tez çalışması Anatomi Anabilim Dalı ile birlikte Veteriner Fakültesi bünyesinde bulunan Cerrahi Anabilim Dalı'ndan yardım alınarak tamamlanmıştır.

Çalışmamın sonuca ulaştırılmasında emeği geçen, tezimin ve doktora öğrenimimin her aşamasında yardım ve desteğini esirgemeyen danışman hocam sayın Prof. Dr. Özcan ÖZGEL'e teşekkürü bir borç bilirim.

Ayrıca doktora öğrenimimde emeği geçen diğer hocalarım Dr. Öğr. Üyesi Yasin DEMİRASLAN, Doç. Dr. Ayşe HALIGÜR ve Doç. Dr. Emine KARAKURUM'a ve tez çalışmam sırasında yoğun çalışmalarına rağmen zaman ayıran ve yardımlarını esirgemeyen Cerrahi Anabilim Dalı öğretim üyesi hocam Dr. Öğr. Üyesi Yusuf Sinan ŞİRİN'e de teşekkürü bir borç bilirim.

Mevlüt AYKUT

## İÇİNDEKİLER

|  | <u>Sayfa</u> |
|--|--------------|
| <b>ÖNSÖZ</b> .....   | <b>III</b>   |
| <b>İÇİNDEKİLER</b> .....   | <b>IV</b>    |
| <b>SİMGELER ve KISALTMALAR</b> .....   | <b>VII</b>   |
| <b>TABLOLAR</b> .....  | <b>IX</b>    |
| <b>1. GİRİŞ</b> .....  | <b>1</b>     |
| <b>1.1. Kanatlı hayvanlarda kardiyovasküler sisteminin genel anatomisi</b> ..... | <b>2</b>     |
| 1.1.1. Venöz sistem.....   | 3            |
| 1.1.2. Renal portal sistem .....   | 3            |
| 1.1.3. Arteriyel sistem.....   | 4            |
| <b>2. Aorta</b> .....  | <b>5</b>     |
| 2.1. Aorta ascendens .....   | 5            |
| 2.2. Arcus aorta.....  | 5            |
| 2.3. Aorta descendens .....  | 6            |
| <b>3. Truncus Brachiocephalicus</b> .....  | <b>6</b>     |
| 3.1. A. carotis communis .....   | 6            |
| 3.1.1. A. esophagotracheobronchialis .....                                       | 7            |
| 3.1.1.1. A. esophagealis .....   | 7            |
| 3.1.1.2. R. trachealis .....   | 7            |
| 3.1.1.3. R. bronchialis .....  | 7            |
| 3.1.2. A. thyroidea caudalis ve cranialis .....                                  | 8            |
| 3.1.3. A. esophagialis ascendens .....   | 8            |
| 3.1.4. Truncus vertebralis .....   | 8            |
| 3.1.5. A. vertebralis ascendens .....  | 8            |
| 3.1.6. A. vertebralis descendens .....   | 9            |
| 3.1.7. A. comes nervi vagi .....   | 9            |
| 3.1.8. A. suprascapularis .....  | 9            |
| 3.1.9. A. carotis interna.....   | 10           |
| <b>Arterie cranialis</b> .....   | <b>10</b>    |
| 3.1.9.1. A. carotis externa .....  | 11           |
| 3.1.9.1.1. A. occipitalis .....  | 11           |
| 3.1.9.1.2. A. occipitalis superficialis .....                                    | 11           |
| 3.1.9.1.3. A. occipitalis profundus.....   | 11           |
| 3.1.9.1.4. A. mandibularis.....  | 12           |
| 3.1.9.1.4.1. A. laryngealis .....  | 12           |
| 3.1.9.1.4.2. A. lingualis.....   | 12           |
| 3.1.9.1.4.3. A. sublingualis .....   | 13           |
| 3.1.9.1.5. A. maxillaris .....   | 13           |
| 3.1.9.1.5.1. A. facialis .....   | 13           |
| 3.1.9.1.5.2. A. pterygopharyngealis.....   | 14           |
| 3.1.9.1.5.3. A. palatina.....  | 14           |
| 3.1.9.2. A. ophthalmica externa.....   | 14           |
| 3.1.9.2.1. A. temporalis.....  | 14           |
| 3.1.9.2.2. A. intramandibularis (A. alveolaris inferior): .....                  | 15           |

|  |           |
|--|-----------|
| 3.1.9.2.3. A. infraorbitalis .....                                     | 15        |
| 3.1.9.2.4. A. supraorbitalis .....                                     | 15        |
| 3.1.9.2.5. A. ophthalmotemporalis .....                                | 15        |
| 3.1.9.2.6. A. carotis cerebialis .....                                 | 16        |
| 3.1.9.2.7. A. ophthalmica interna.....                                 | 17        |
| 3.1.9.2.8. A. basilaris .....  | 17        |
| 3.1.9.2.9. A. cerebroethmoidalis.....                                  | 17        |
| 3.1.9.2.10. A. ethmoidalis .....                                       | 18        |
| 3.1.9.2.11. A. cerebialis posterior.....                               | 18        |
| 3.1.9.2.12. A. cerebialis caudalis.....                                | 19        |
| 3.1.10. A. subclavia .....   | 19        |
| 3.1.10.1. A. sternoclavicularis .....                                  | 19        |
| 3.1.11. A. thoracica interna.....                                      | 19        |
| <b>3.2. Truncus pectoralis.....</b>                                    | <b>19</b> |
| 3.2.1. A. pectoralis cranialis .....                                   | 20        |
| 3.2.2. A. pectoralis caudalis.....                                     | 20        |
| 3.2.3. A. axillaris.....   | 20        |
| 3.2.4. A. subscapularis .....  | 21        |
| 3.2.5. A. coracoidalis .....   | 21        |
| 3.2.6. A. brachialis .....   | 21        |
| 3.2.6.1. A. profunda brachii .....                                     | 22        |
| 3.2.6.2. A. ulnaris.....   | 22        |
| 3.2.6.3. A. radialis.....  | 23        |
| <b>3. GEREÇ VE YÖNTEM.....</b>   | <b>25</b> |
| 3.1. Hayvanların Anestezi ve Ötenazisi .....                           | 25        |
| 3.2. Angiografi Yönteminin Uygulanması .....                           | 26        |
| 3.3. Renklendirilmiş Sıvı Latex Yönteminin Uygulanması .....           | 27        |
| 3.4. Renklendirilmiş Takilon Karışımı Uygulaması (Corrosion cast)..... | 27        |
| <b>4. BULGULAR.....</b>  | <b>29</b> |
| <b>4.1. Aorta .....</b>  | <b>29</b> |
| <b>4.2. Truncus brachiocephalicus.....</b>                             | <b>29</b> |
| 4.2.1. A. subclavia .....  | 30        |
| 4.2.2. Tr. pectoralis .....  | 30        |
| 4.2.2.1. A. pectoralis cranialis .....                                 | 30        |
| 4.2.2.2. A. pectoralis caudalis.....                                   | 31        |
| 4.2.1.1. A. axillaris.....   | 31        |
| 4.2.3. A. brachialis .....   | 31        |
| 4.2.3.1. A. collateralis ulnaris .....                                 | 32        |
| 4.2.3.2. A. collateralis radialis .....                                | 32        |
| 4.2.3.3. A. ulnaris.....   | 32        |
| 4.2.3.4. A. radialis.....  | 34        |
| 4.2.3.4.1. A. radialis superficialis .....                             | 34        |
| 4.2.3.4.2. A. radialis profundus .....                                 | 34        |
| 4.2.4. A. carotis communis .....                                       | 35        |
| <b>Cavum thoracis'te a. carotis communis'ten ayrılan dallar .....</b>  | <b>35</b> |
| 4.2.4.1. A. vertebralis ascendens .....                                | 36        |
| 4.2.4.2. A. vertebralis descendens .....                               | 37        |

|   |           |
|---|-----------|
| <b>Arteriae cranialis.....</b>                                      | <b>38</b> |
| 4.2.5. A. ophthalmica externa.....                                  | 38        |
| 4.2.6. A. intramandibularis.....                                    | 39        |
| 4.2.7. A. infraorbitalis.....                                       | 39        |
| 4.2.8. A. supraorbitalis.....                                       | 39        |
| 4.2.9. A. ophthalmotemporalis.....                                  | 39        |
| 4.2.10. A. carotis externa.....                                     | 40        |
| 4.2.10.1. A. mandibularis.....                                      | 41        |
| 4.2.10.2. A. carotis cerebialis.....                                | 42        |
| <b>Şekiller;.....</b>   | <b>44</b> |
| <b>5. TARTIŞMA.....</b>   | <b>65</b> |
| <b>5.1. Aorta.....</b>  | <b>65</b> |
| <b>5.2. Tr. brachiocephalicus.....</b>                              | <b>66</b> |
| 5.2.1. A. subclavia.....  | 66        |
| 5.2.2. A. sternoclavicularis.....                                   | 66        |
| 5.2.3. A. thoracica interna.....                                    | 67        |
| 5.2.4. Truncus pectoralis.....                                      | 67        |
| 5.2.5. A. axillaris.....  | 68        |
| 5.2.6. A. brachialis.....   | 68        |
| 5.2.7. A. profunda brachii.....                                     | 69        |
| 5.2.8. A. collateralis ulnaris.....                                 | 69        |
| 5.2.9. A. collateralis radialis.....                                | 69        |
| 5.2.10. A. radialis.....  | 70        |
| 5.2.11. A. radialis profundus.....                                  | 70        |
| 5.2.12. A. ulnaris.....   | 71        |
| 5.2.13. A. carotis communis.....                                    | 72        |
| <b>A. carotis communis'ten pars thoracis'te ayrılan dallar.....</b> | <b>73</b> |
| 5.2.13.1. A. esophagotracheobronchialis.....                        | 73        |
| 5.2.13.2. A. vertebralis ascendens.....                             | 73        |
| 5.2.13.3. A. vertebralis descendens.....                            | 74        |
| 5.2.13.4. A. ingluvialis.....                                       | 74        |
| 5.2.13.5. A. comes nervi vagi.....                                  | 75        |
| 5.2.13.6. A. carotis interna.....                                   | 75        |
| <b>Arteriae cranialis.....</b>                                      | <b>75</b> |
| 5.2.13.6.1. A. carotis externa.....                                 | 76        |
| 5.2.13.6.2. A. occipitalis.....                                     | 76        |
| 5.2.13.6.3. A. maxillaris.....                                      | 76        |
| 5.2.13.6.4. A. Mandibularis.....                                    | 78        |
| 5.2.13.6.5. A. carotis cerebialis.....                              | 79        |
| <b>5. SONUÇ.....</b>  | <b>81</b> |
| <b>ÖZET.....</b>  | <b>82</b> |
| <b>ABSTRACT.....</b>  | <b>83</b> |
| <b>KAYNAKLAR.....</b>   | <b>84</b> |
| <b>ÖZGEÇMİŞ.....</b>  | <b>87</b> |

**SİMGELER ve KISALTMALAR**

|       |                 |
|-------|-----------------|
| A.    | : Arteria       |
| Aa.   | : Arteriae      |
| Art.  | : Articulatio   |
| For.  | : Foramen       |
| Forr. | : Foramina      |
| Gl.   | : Glandula      |
| Gll.  | : Glandulae     |
| Lc.   | : Lymphocentrum |
| Lig.  | : Ligamentum    |
| M.    | : Musculus      |
| Mm.   | : Musculi       |
| N.    | : Nervus        |
| Nn.   | : Nervi         |
| Proc. | : Processus     |
| R.    | : Ramus         |
| Rr.   | : Rami          |
| Tr.   | : Truncus       |
| V.    | : Vena          |
| Vv.   | : Venae         |

## ŞEKİLLER

|  | <u>Sayfa</u> |
|--|--------------|
| Şekil 1. Güvercinde tr. brachiocephalicus'un dalları (Röntgen, ventral'den görünüm). ....      | 44           |
| Şekil 2. Güvercinde a. carotis interna'nın dalları (Corrosion cast, lateral'den görünüm). .... | 45           |
| Şekil 3. Güvercinde kanadın dalları (Corrosion cast, ventral'den görünüm).....                 | 46           |
| Şekil 4. Güvercinde tr. brachiocephalicus'un dalları (Corrosion cast, dorsal'den görünüm).47   | 47           |
| Şekil 5. Güvercinde tr. brachiocephalicus'un dalları (Corrosion cast, ventral'den görünüm)48   | 48           |
| Şekil 6. Güvercinde kanadın dalları (Latex, ventral'den görünüm).....                          | 49           |
| Şekil 7. Horozda tr. brachiocephalicus'un dalları (Röntgen, ventral'den görünüm). ....         | 50           |
| Şekil 8. Horozda a. carotis interna'nın dalları (Röntgen, ventrolateral'den görünüm). ....     | 51           |
| Şekil 9. Horozda baş ve boynun kılcal damar ağı (Corrosion cast, lateral'den görünüm)....      | 52           |
| Şekil 10. Horozda a. carotis interna'nın dalları (Corrosion cast, lateral'den görünüm). ....   | 53           |
| Şekil 11. Horozda kanadın dalları (Corrosion cast, dorsal'den görünüm).....                    | 54           |
| Şekil 12. Horozda göğüs bölgesi dalları (Corrosion cast, dorsal'den görünüm). ....             | 55           |
| Şekil 13. Horozda kanadın dalları (Latex, ventral'den görünüm).....                            | 56           |
| Şekil 14. Ördekte baş ve boyun bölgesi dalları (Röntgen, ventral'den görünüm). ....            | 57           |
| Şekil 15. Ördekte göğüs ve kanat bölgesi dalları (Röntgen, ventral'den görünüm). ....          | 58           |
| Şekil 16. Ördekte baş bölgesinin dalları (Corrosion cast, lateral'den görünüm). ....           | 59           |
| Şekil 17. Ördekte baş bölgesinin dalları (Corrosion cast, ventral'den görünüm). ....           | 60           |
| Şekil 18. Ördekte baş bölgesinin dalları (Corrosion cast, lateral'den görünüm). ....           | 61           |
| Şekil 19. Ördekte kanadın dalları (Corrosion cast, ventral'den görünüm). ....                  | 62           |
| Şekil 20. Ördekte göğüs ve kanadın dalları (Corrosion cast, dorsal'den görünüm) ....           | 63           |
| Şekil 21. Ördekte kanadın dalları (Latex, ventral'den görünüm) ....                            | 64           |

**TABLULAR**

|  |                       |
|--|-----------------------|
| Tablo 1. Veteriner pratikte sıklıkla karşılaşılan kuş takımları (O'Malley, 2005) ..... | <b><u>Sayfa</u></b> 1 |
|--|-----------------------|



## 1. GİRİŞ

Kuşları memeli hayvanlardan ayıran en önemli özellik uçma yetisine sahip olmalarıdır. Kuşlar ayrıca buldukları bölge ve besin çeşitliliğine göre en iyi şekilde adaptasyon sağlamış ve çok çeşitli beslenme yöntemleri geliştirmişlerdir. Yaklaşık 27 kuş ailesi içerisinde hemen hemen 9700 farklı kuş türü bulunmaktadır. Bu ailelerden bilinen en kalabalığı 5712 farklı tür ile Passeriformes (Ötücü Kuşlar) ailesi, en azı ise tek bir türü içeren ve uçamayan bir kuş türü olan devekuşunun bulunduğu Struthioniformes (Deve Kuşları) ailesidir (King ve McLelland, 1984). Bu çok sayıdaki çeşitliliğe rağmen veteriner kliniklerine sıklıkla getirilen kanatlı hayvanlar tablo 1’de gösterilmiştir (O’Malley, 2005).

Tablo 1. Veteriner pratikte sıklıkla karşılaşılan kuş takımları (O’Malley, 2005)

| Takım adı      | Türler | Türlerin örnekleri                         |
|----------------|--------|--|
| Galliformes    | 214    | Sülün, evcil tavuk, beç tavuğu, bıldırcın  |
| Anseriformes   | 161    | Kuşular, kazlar, ördekler                  |
| Psittaciformes | 358    | Kakadular, muhabbet kuşları, papağanlar    |
| Columbiformes  | 310    | Güvercinler, kumrular                      |
| Passeriformes  | 5712   | Ötücü kuşlar, kanaryalar, zebra ispinozlar |
| Falconiformes  | 285    | Kartallar, şahinler, doğanlar              |
| Strigiformes   | 178    | Baykuşlar, çobanaldatangiller              |

Tabloda verilen bilgilerle birlikte ülkemizde hem kolay temin edilebilen hem de yetiştiriciliği çokça yapılan türler olması bakımından; Columbiformes takımına ait uçan bir kanatlı türü olan güvercin, Galliformes takımına ait uçma yetisi zayıf ve yürüyen bir kanatlı türü olan horoz ve Anseriformes takımına ait yüzen bir kanatlı türü olan ördek çalışmamızda kullanılan hayvanlardır.

### 1.1. Kanatlı hayvanlarda kardiyovasküler sisteminin genel anatomisi

Kanatlılarda kalp median düzlem üzerinde biraz sağa doğru yerleşmiş olarak bulunmaktadır ve ince fakat sert bir pericardium tarafından sarılmıştır (Akester, 1984). Kalp sternum'un dorsal yüzüne tutunmuş, hava keseleri ve karaciğer tarafından da çevrelenmiştir. Karaciğerin lobları kalbin basis'ini dorsal'den ve lateral'den sararken, akciğerler kalbi çevrelemez ve sadece kalbin dorsal'inde uzanır (Smith ve Smith, 1997).

Kalp sağ ve sol tarafa bölünmek suretiyle aynı memelilerde olduğu gibi 4 odacıktan oluşmaktadır, bu durum oksijence zengin olan kan ile oksijence fakir olan kanın birbirine karışmasını önlemektedir. Kanatlı hayvanların kalbi aorta'nın sağa doğru kavisli olmasının dışında memelilerin kalbine oldukça benzer yapıdadır. Tavuk ve devekuşu gibi bazı türlerde diğerlerinden farklı olarak vena cava cranialis ve vena cava caudalis atrium dextrum'a açılmadan önce ilk olarak sinus venosus'a girer (King ve McLellend, 1984; Maina, 1996; Rosenthal, 1997b). Sürüngenlerde olduğu gibi kanatlı hayvanlarda da venöz portal sistem bulunmaktadır (King ve McLellend, 1984).

Valva atrioventricularis dextra'nın kuşlardaki yapısı da farklılık arz etmektedir. Bu hayvanlarda chordae tendinea ya da benzeri herhangi bir oluşum yoktur. Bu kapak myocardium'un kassel bir kapağı olarak şekillenmiştir. Bununla birlikte valva atrioventriculare sinistrum'un triküspit kapak olması dışında kapakların geri kalanları memelilerinkine benzer. Sürüngenlerin aksine kuşlarda atriumlar ve ventriküllerin kas dokuları kesintisizdir. Kuşlarda nodus sinoatrialis ve nodus atrioventricularis'ler, his demetleri ve purkinje iplikleri aracılığıyla özel bir ileti sistemine sahiptir. Bu iplikler atriumlardan ventriküllere impuls taşır. Bu sistem aynı memelilerde olduğu gibi ilk olarak sağ atrium duvarında yerleşmiş olan nodus sinoatrialis tarafından oluşturulan uyarı ile başlar (Akester, 1984; Smith ve Smith, 1987; West ve ark., 1981).

### 1.1.1. Venöz sistem

Kanatlılarda v. cava cranialis çifttir. Bu ana toplardamarlar, venae jugulares'le baş ve boyundan gelen kanı, v. subclavia dextra ve v. subclavia sinistra ile de kanatlardan ve göğüsten gelen kanı toplar. V. jugularis dextra ve v. jugularis sinistra çene açısı düzeyinde transversal bir anastomoz yapar. Bu durum boynun hareketiyle bir taraftaki v. jugularis'in sıkışması durumunda kanın serbest olan diğer tarafa geçmesine olanak sağlar. Bahsedilen bu anostomoz caudal'e ve v. jugularis dextra'ya doğru eğimlidir. Bu durum v. jugularis dextra'nın, v. jugularis sinistra'ya oranla neden daha büyük olduğunu açıklamaktadır. Hatta bazı küçük kafes kuşlarında v. jugularis sinistra'nın tamamen kaybolduğu da görülür (Evans, 1996; King ve McLelland, 1984).

Arka ekstremitte, gövdenin alt kısmı ve kalın bağırsaktan gelen venöz kan, renal portal sisteme girer, daha sonra v. cava caudalis'e bağlanır. Gastrointestinal kanal, pankreas ve dalağın toplu olarak venöz drenajı ise v. portae hepatis aracılığıyla karaciğere götürülerek sağlanır.

Kuşların büyük olan damarlarından v. mesenterica caudalis veya diğer adıyla v. mesenterica cocygea adındaki damarları da farklılık arzeder. Bu damar venöz kanı kalın bağırsağa akıtır ve v. portae hepatis ile v. portalis renalis'e bağlanır. Kan bu vena'lar arasında her iki yönde akabilir, bu sayede kanın böbrekler ve karaciğer arasında geçiş yapabilmesine imkan tanınır (Akester, 1971).

### 1.1.2. Renal portal sistem

Kuşlarda, arka bacaklardan geri dönen venöz kan v. cava caudalis'e ulaşmadan önce böbreklere geçer. Böbreklerdeki kanın yaklaşık 2/3'ü bu sistem aracılığıyla temin edilir. Bu sistem v. renalis ve v. iliaca communis'in birleşme yerindeki portal kapaklar tarafından kontrol edilir. Bu kapaklar böbreklerde tubüler sekresyon esnasında doğrudan kan geldiği sırada kapalıdır, stres anında ise adrenalin hormonu bu kapakların tamamıyla açılmasını sağlayarak kanın böbreklere uğramadan geçmesini

ve b6breklerdeki kanın dolaşıma aktarılmasını sağlar. Normale d6ndükten sonraysa kısa yoldan v. mesenterica coccygea ile karaciğerden ya da direkt olarak kalbe giden v. cava caudalis'ten kan tedarik edilir (Akester, 1984; Smith ve Smith, 1987; West ve ark., 1981)

### 1.1.3. Arteriyel sistem

Arcus aorta saęa doęru bükülmüştür ve hemen yükselmeye başladığı noktada oldukça kalın iki dal olan truncus brachiocephalicus'u verir. Bu dallar kalp debisinin yaklaşık 3/4'ünün kanatlara, göęüs kaslarına ve başa dağıtılmasından sorumludur (Akester, 1971; West ve ark., 1981). Truncus brachiocephalicus'un ilk dalları, arteria subclavia dextra ve arteria subclavia sinistra'dır. Bu damarlar kanatları ve uçuş kaslarını besler, a. carotis communis dextra ve a. carotis communis sinistra ise başın beslenmesinden sorumlu dallardır. A. carotis communis başın dönme eksenine yakın olarak vertebra cervicales'in altında bir kanal boyunca seyrederek. Bu yapı boynun esnek hareketleri esnasında kan akışının sürekliliğini sağlar (King ve McLelland, 1984; Rosenthal, 1997; Smith ve Smith, 1997).

Arka ekstremitelerde a. iliaca externa ve a. ischiadica tarafından beslenir. A. iliaca externa distal'e doęru femur düzeyinde a. femoralis, diz bölgesinde ise a. poplitea olarak devam eder ve bu bölgede belirgin bir daralma gösterir, bu daralmayla birlikte oluşan yapı damarların arteriovenöz bir bağlantı şeklindedir (rete mirabile). Bu yapı uzun bacaklı birçok kuştaki bulunmaktadır. Bu sistem ısı alışverişine yardım ederek ekstremitelerdeki soęuyan kanın ısıtılmasını sağlar (Smith ve Smith, 1997; Porter WM ve Witmer LM, 2016).

Kanatlı hayvanlardaki dolaşım sistemi hakkında yukarıda genel olarak verilen bilgilerle birlikte projenin konusu olan tr. brachiocephalicus ve dalları hakkında ayrıntılı literatür bilgisi aşağıda sunulmuştur.

## 2. Aorta

Aorta vücudun en kalın damarıdır, ventriculus sinister'in tavanından başlar ve üç kısmı vardır. Bu kısımlardan ilki kalp tarafından çevrelenerek gizlenen aorta ascendens, ikincisi geriye doğru kıvrılarak bir kemer oluşturan arcus aorta ve üçüncü bölümü ise columna vertebralis'in altında seyreden aorta descendens olarak adlandırılmıştır (Dursun, 2006; Nickel, 1977; Getty 1975; Pasquini, 2003; Kuru, 2006; O'Malley, 2005).

### 2.1. Aorta ascendens

Aorta'nın ilk kısmıdır ve kalbe ait yapılar tarafından çevrelenmiştir. Aorta ascendens'i çevreleyen yapılar ventral'de conus arteriosus, her iki yanda atrium dextrum ve atrium sinistrum, dorsal'de ise septum interatriale'dir. Aorta ascendens daha sonra cranial'e ve sağa doğru bir kavis yapar ve median düzleme ulaşır, kavis yaptığı bu kısma arcus aorta adı verilir. Arcus aorta'nın distal parçası ise aorta descendens olarak adlandırılır ve regio pelvis'e kadar devam eder (Nickel, 1977; Dursun, 2006).

Ayrıca aorta'nın başlangıç kısmı olan bu bölgeden evcil memeli hayvanlarda yalnızca koroner arterler çıkarken, kanatlı hayvanlarda semilunar kapak hizasından çıkan koroner arterlerle birlikte sırasıyla tr. brachiocephalicus dexter ve tr. brachiocephalicus sinister olmak üzere iki ayrı dal daha ayrılır (Getty, 1975; Dursun, 2006; Kuru, 1996).

### 2.2. Arcus aorta

Aorta ascendens'in sağ tarafa doğru kıvrılmasıyla şekillenmiştir. Arcus aorta'dan ruminant ve equidea'de tr. brachiocephalicus tek başına, carnivor ve sus'ta tr. brachiocephalicus ve a. subclavia sinistra birlikte çıkar (König ve Liebich, 2007; Nickel, 1977; Dursun, 2006). Ancak kanatlı hayvanlarda memeli hayvanlardan farklı

olarak arcus aorta'dan herhangi bir dal ayrılmaz (Getty, 1975; König ve Liebich, 2007).

### **2.3. Aorta descendens**

Pulmo dexter ve esophagus arasından columna vertebralis'e ulaşan arcus aorta'nın devamıdır. Columna vertebralis'in altında median hat boyunca ilerleyerek aorta thoracica ve aorta abdominalis isimli kısımlarla birlikte cavum pelvis'te son dallarını vererek sonlanır (Nickel, 1977).

## **3. Truncus Brachiocephalicus**

Kanatlı hayvanlarda baş, boyun, kanat ve göğüs bölgesinin beslenmesinden sorumlu olan arterdir. Truncus brachiocephalicus'un aorta'dan ayrıldığı nokta diğer memelilerdeki gibi arcus aorta değil aorta'nın başlangıç kısmı olan aorta ascendens'dir (König ve Liebich, 2007; Nickel, 1977; Dursun, 2006). Truncus brachiocephalicus'un çapı tavukta hemen hemen arcus aorta'nın çapının yarısı kadardır. Ancak uçuş yetisi gelişmiş hayvanlarda; örneğin güvercinlerde, arcus aorta'nın çapı tr. brachiocephalicus'tan daha küçüktür (Getty, 1975). Truncus brachiocephalicus'un son dalları, önce ilk ve ince olan a. carotis communis'e, sonra daha kalın olan a. subclavia'a ayrılır (Nickel, 1977; Getty, 1975).

### **3.1. A. carotis communis**

A. carotis communis, tr. brachiocephalicus'tan ayrılan iki ana arterden küçük olanıdır. Truncus brachiocephalicus'tan omuz eklemleri bölgesinde ayrılır (Nickel, 1977) ve göğüs girişinde n. vagus ve v. jugularis ile birlikte seyreder (Getty, 1975).

## **A. carotis communis'in seyri esnasında verdiği dallar;**

### **3.1.1. A. esophagotracheobronchialis**

A. carotis communis'in başlangıç bölgesinin yan duvarından a. thyroidea caudalis ile birlikte ortak bir kök halinde çıkar. Eusophageus'un dorsal'i ve syrinx'in ventral'ine kadar uzanır. A. carotis communis'in küçük bir dalıdır ve trachea'nın caudal bölümüne, syrinx'e, bronchus'lara, esophagus'un kursaktan sonraki kısmına, proventriculus'un cranial'ine, parotis bezine ve carotis cismine dallar vererek bu bölgelerin vaskularizasyonunu sağlar (Getty, 1975; Dursun, 2006).

#### **3.1.1.1. A. esophagealis**

A. esophagotracheobronchialis'in son dallarından ilkidir ve esophagus'a dal vererek bu bölgenin vaskularizasyonunu sağlar (Getty, 1975).

#### **3.1.1.2. R. trachealis**

A. esophagotracheobronchialis'in son dallarından ikincisidir ve trachea'ya verdiği dallar ile bu bölgenin vaskularizasyonunu sağlar (Getty, 1975; Nickel, 1977).

#### **3.1.1.3. R. bronchialis**

A. esophagotracheobronchialis'in son dallarından sonuncusudur ve esophagus'a ve bronchus'a dallar vererek bu bölgenin vaskularizasyonunu sağlar (Getty, 1975; Nickel, 1977).

### **3.1.2. A. thyroidea caudalis ve cranialis**

A. esophagotracheobronchialis ile birlikte ortak bir kökten ayrılır. Daha sonra tiroid ve paratiroid bezlerine dallar verir (Getty, 1975; Nickel, 1977).

### **3.1.3. A. esophagialis ascendens**

A. carotis communis'in medial duvarından a. esophagotracheobronchialis ile aynı düzeyden başlangıç alır. Esophagus'un kursaktan sonraki kısmına ve ingluves'e dallar verir (Getty, 1975; Dursun, 2006).

### **3.1.4. Truncus vertebralis**

A. carotis communis'ten başlangıç alan bu dal medulla spinalis'in cervical kısmını, columna vertebralis'i ve bölge kaslarını, boyun bölgesindeki deriyi ve bu kısımda bulunan organları besler ve a. vertebralis ascendens, a. vertebralis descendens ve a. comes nervi vagi adındaki dalları verir (Getty, 1975; Dursun, 2006).

### **3.1.5. A. vertebralis ascendens**

Vertebrae cervicales'in foramina transversaria'ları tarafından şekillenen kanaldan geçerek kafatasının basal'ine doğru yönelir. Bu dal seyri boyunca dallar verir. Bu dallar r. dorsalis ve r. ventralis; axial kaslara, r. articulares ve r. osseus; columna vertebralis'e, r. vertebramedullare; cervical spinal sinirlere, beyin zarlarına ve medulla spinalis'e dağılır (Getty, 1975; Nickel, 1977). Axis yakınlarında a. occipitalis'in bir dalı ile anastomoz yapar (Dursun, 2006).

### **3.1.6. A. vertebralis descendens**

A. vertebralis ascendens'e göre daha ince bir dal olup, son vertebra cervicalis'in foramen transversarium'undan girer 2. ya da 3. kostanın caput costae'sı ile tuberculum costae'sı arasında seyreder. Foramina intervertebrale'de r. vertebramedullare ile seyri boyunca medulla spinalis'e ve sırt kaslarına dallar verir (Getty, 1975; Dursun, 2006). Ayrıca ilk iki-üçüncü aa. intercostalis dorsalis, a. vertebralis descendens'in dalıdır, bu dallar sırt kaslarını ve medulla spinalis'in bu bölgesini besler (Getty, 1975).

### **3.1.7. A. comes nervi vagi**

A. carotis communis'ten ayıldıktan sonra boyun bölgesinden başlayıp kafatasının basal'ine kadar bir bant içerisinde v. jugularis, n. vagus ve thymus kanalı (zinciri) ile birlikte uzanır. Bu arter her iki tarafta esophagus, ingluvies, trachea'nın servikal kısmının ara parçası ve bölge derisinin arteriel vaskularizasyonunu sağlayan dallar verir. (Getty, 1975; Nickel, 1977). A. comes nervi vagi'den ilk olarak a. subscapularis ayrılır, daha sonra boyun bölgesinin ortalarında a. cervicalis cutaneus ascendens adındaki dalı verir, bu noktadan sonra a. occipitalis'in pars descendens'i ile anastomoz yapar (Getty, 1975).

### **3.1.8. A. suprascapularis**

A. comes n. vagi'nin dallarındandır. A. suprascapularis omuzun proximal kısmının derisini ve omuz bölgesinin dorsal'indeki kasları besler (Getty, 1975).

### 3.1.9. A. carotis interna

A. carotis communis'in devamıdır. Derin olarak bir kanal içerisinde (cervical carotid kanalda) seyreder. Bu arter tavuklarda çevresindeki dokulara dal vermez, ayrıca herhangi bir damarla bağlantısı da yoktur ve a. vertebralis'le çok yakın seyretmesine karşın anastomoz yapmazlar (Baumel, 1964). Dördüncü vertebra cervicalis düzeyinde a. carotis interna bu kanaldan ayrılır. Kafatasının basal'inin yakınında, v. cephalica caudalis ve v. cephalica rostralis'in birleştiği açıda her iki a. carotis interna, a. carotis externa'yı verir ve bu arterler beynin basal'inde fossa basalis'e girer ve burada a. ophthalmica externa ve a. carotis cerebralis adındaki terminal dalları vererek sonlanır (Getty, 1975).

### Arterie cranialis

Kanatlı hayvanlardan tavuklarda ve bazı kuşlarda başın arteriel vaskularizasyonu, arter ve vena'ların oluşturduğu kemerler ve birleşmelerle meydana gelen geniş çaplı anastomoz'larla gerçekleştirilir. Ayrıca kanatlı hayvanlarda burun boşluğu, ağız boşluğu, pharynx ve başın kutanöz uzantıları oldukça zengin mikrovasküler damar ağına sahiptir (Wodzicki, 1929). Kanatlılarda karakteristik olarak baş bölgesi, ağız boşluğu ve yüzün deri altındaki arter'lerinin birçoğu, venöz plexus'lar tarafından çevrelenmiştir. Bu yapının vücut sıcaklığının regülasyonu ya da beyni besleyen kanın sıcaklığının ayarlanması ile ilgili olduğu düşünülmektedir (Getty, 1975). Yine kanatlı hayvanlara özgü olarak baş bölgesindeki arter'lerin birçoğu özellikle ağız boşluğunun çevresinde ve yüzün deri altında venöz plexus'lar tarafından çevrelenmiştir. Bu yapının ise arter ve vena'lar arasındaki ısı alışverişi ile ilgili olduğu düşünülmektedir (Getty, 1975). Başın arter'leriyle ilgili martılar, flamingolar ve beç tavuğu gibi kanatlılar üzerinde gelişmiş görüntüleme tekniklerden yararlanılarak yapılan çalışmalar da mevcut literatürü destekler niteliktedir (Holliday ve ark. 2006; Crowe ve Crowe, 1979; Midtgard, 1984).

### **3.1.9.1. A. carotis externa**

A. carotis externa, a. carotis interna'nın bir dalıdır. Bu arter'in birincil görevi beyni ve meninges'leri beslemektir, bu arter'in bir dalı olan a. ethmoidalis burun boşluğunun beslenmesinden sorumlu damarlardan biridir. A. carotis externa'nın pars descendens'i servikal kasları, deriyi ve servikal organları besler. A. carotis externa'nın diğer dalları alt çene, dil, ağız tabanı, larynx, çiğneme kasları, üst çene, pharynx'in tavanı ve damağa dağılır. Dalları ayrıca fossa nasalis'e, orbita'ya ve başın derisinin büyük kısmına dağılır ve beslenmesine katkıda bulunur, arter daha sonra distal'e doğru a. occipitalis'i, ventral'e doğru a. mandibularis'i devamında ise a. maxillaris'i vererek sonlanır (Getty, 1975).

#### **3.1.9.1.1. A. occipitalis**

A. occipitalis, a. carotis externa'nın lateral kenarından köken alır ve a. occipitalis superficialis ve a. occipitalis profundus adında derin ve yüzeysel iki dala ayrılır (Dursun, 2006; Getty, 1975; Nickel, 1977). A. carotis externa'nın lateral'inden ayrılan bu damar bazı kanatlılarda a. carotis interna'dan da ayrılabilir (Dursun, 2006).

#### **3.1.9.1.2. A. occipitalis superficialis**

A. occipitalis superficialis ilk üç vertebra cervicalis düzeyindeki boyun kaslarını besleyen a. occipitalis'in yüzeysel seyreden dalıdır (Getty, 1975).

#### **3.1.9.1.3. A. occipitalis profundus**

A. occipitalis profundus 3. vertebra cervicalis'in foramen transversarium'undan girerek a. vertebralis ascendens ile anastomoz yapar ve seyri boyunca boynun ventral'inde bulunan kas dokusunun vaskularizasyonunu sağlar (Getty, 1975).

#### **3.1.9.1.4. A. mandibularis**

*A. occipitalis*'in orjininin rostral'inde *a. carotis externa*'dan ayrılır ve kısa bir daldır. *A. mandibularis*'in lateral kolu *a. auricularis caudalis*'i kulak bölgesinde, *a. cervicalis cutaneous descendens*'i ise boyun bölgesinde vererek boyun bölgesinin cranial parçasının dorsolateral'ini besler. *A. mandibularis* seyri sırasında *a. trachealis* ve *a. esophagealis* ile anastomoz yapan *a. trachealis descendens* ve *a. esophagealis descendens*'i verir. *A. mandibularis*'in r. medialis'inin cranial dalı *a. lingualis*'dir. *A. mandibularis*'in r. medialis'inin caudal dalı olan *truncus esophagotrachealis*, *trachea* ve *pharynx*'in cranial uçları arasındaki olukta seyrederek ve *a. laryngea*'yı verir. *A. laryngea*'dan ise *a. hyoidea* ayrılır ve *larynx*'in dorsal yüzünden kenarına doğru dolanır. *Tr. esophagotrachealis*, *a.esophagia ascendens* ve *a. trachea descendens* adındaki dallara ayrılır ve bu dallar kendi aralarında anastomoz yaparlar (Getty, 1975; Nickel, 1977; Dursun, 2006).

##### **3.1.9.1.4.1. A. laryngealis**

*A. mandibularis*'in r. medialis'inin caudal dalı *tr. esophagotrachealis* *trachea* ve *pharynx*'in cranial uçları arasındaki olukta seyrederek ve *a. laryngea*'yı verir. *A. laryngea*'dan ise *a. hyoidea* ayrılır ve *larynx*'in dorsal yüzünden kenarına doğru seyrederek (Getty, 1975).

##### **3.1.9.1.4.2. A. lingualis**

*A. mandibularis*'in dalı olan *a. lingualis*, *pharynx*'in lateral duvarı üzerinde rostroventral'e doğru seyrederek, ağız tabanındaki kasları, intermandibular bölge derisini besler ve *a. lingualis* *pharynx*'in lateral duvarını besleyen *a. lingualis propria*'yı verir. Rostral'e doğru devamında ise *a. sublingualis*'i verir (Getty, 1975).

### 3.1.9.1.4.3. A. sublingualis

A. mandibularis'in rostral devamıdır. Bu dal ağız boşluğu tabanının mukozasını besler. R. glandularis gl. submandibularis'e, r. cutaneous gaganın keratin tabakasının derin katmanına, r. osseus ise çenenin symphysial bölgesine dağılır. Bu bölgede a. submandibularis'in terminal ucu ile anastomoz yapar (Getty, 1975; Nickel, 1977).

### 3.1.9.1.5. A. maxillaris

A. carotis externa, a. mandibularis'in köken aldığı yerin distal'inden a. maxillaris'i verir. A. maxillaris mandibula'nın caudal ucunda a. pterygopharyngealis'i, proximal bölümde lateral'e doğru a. auricularis rostralis'i ve a. facialis'i verir, ventral'e doğru ise a. submandibularis adındaki dalı verir. A. submandibularis'in derin ve yüzeysel iki dalı vardır. Bu dallar r. superficialis ve r. profundus'tur. Bu dallardan r. profundus, gl. salivares submandibularis'e dal verir. R. superficialis, intermandibular deri ve kemik doku ile birlikte gerdanı besler. A. auricularis rostralis ise meatus acusticus'un ventral'inden geçer daha sonra orbita'ya girer (Getty, 1975; Nickel, 1977).

#### 3.1.9.1.5.1. A. facialis

A. maxillaris'in lateral'inden ayrılır ve mandibula'nın caudal'inde meatus acusticus externus'un rostral'inde seyreder, burada rete mirabile ophthalmicum ile anastomoz olur. A. facialis yanak kaslarını, çiğneme kaslarının komşu bölgelerini ve alt göz kapağını besler. Frontal bölgede r. frontalis'i vererek buradaki derinin ve ibiğin vaskularizasyonunu sağlar (Lucas ve Stettenheim, 1912; Getty, 1975; Pettit ve ark., 1981).

### 3.1.9.1.5.2. A. pterygopharyngealis

Ostium pharyngeum tuba auditiva çevresinde bulunan mukozanın her iki tarafını da besleyen arterdir (Getty, 1975).

### 3.1.9.1.5.3. A. palatina

A. palatina, a. maxillaris'in devamıdır, bu dal a. palatina lateralis'i verdikten sonra pharynx'in dorsal duvarında a. palatina medialis olarak devam eder. İki a. palatina medialis birleşerek, a. palatina media'yı oluşturur. A. palatina daha sonra, r. mucosalis ve r. glandularis'i pharynx'e ve gl. palatina'ya, alt çene kemiğine ve kutan mukozaya verir, ayrıca a. nasalis ventralis adındaki dalıyla burun boşluğunda septum nasi'ye ve lateral duvarın mukozasına dallar verir (Getty, 1975; Nickel, 1977).

### 3.1.9.2. A. ophthalmica externa

Meatus acusticus externus'un medial'inde fossa parabasalis'de a. carotis interna'dan ayrılır. Canalis osseus proprius'a girer. Daha sonra fossa temporalis'e ulaşır. Burada çok sayıda dallar vererek rete mirabile ophthalmicum'un oluşumuna katılır (Getty, 1975; Nickel, 1977).

#### **A. ophthalmica externa'nın verdiği dallar:**

#### 3.1.9.2.1. A. temporalis

Fossa temporalis'te uzanır. Kulak bölgesinin dorsal'indeki ve orbita'nın caudal'indeki deriye dağılır (Getty, 1975).

### **3.1.9.2.2. A. intramandibularis (A. alveolaris inferior):**

Mandibula'nın ventral'inde ana damardan ayrılır. Gaganın uç kısmına kadar canalis mandibularis'te seyreder, a. submandibularis ve a. sublingualis'in son dallarıyla anastomoz olur (Dursun, 2006; Getty, 1975).

### **3.1.9.2.3. A. infraorbitalis**

A. infraorbitalis, rostral'e doğru v. maxillaris ile birlikte seyreder ve alt göz kapağı ve göz kapağı zarlarını (membrana nictitans), orbita'nın duvarındaki kasları besler. Daha sonra a. ethmoidalis ile anastomoz yapar. Bu anastomoz'dan sonra üst göz kapağını ve orbita'nın bu bölgeye yakın deri kısımlarını besleyen dallar verir (Getty, 1975).

### **3.1.9.2.4. A. supraorbitalis**

Orbita'nın caudal kenarı boyunca seyreder a. ethmoidalis ile anastomoz olur. Tavukta ve öredekte üst göz kapağı ve orbita'nın gerisindeki deriyi besler ( Butler ve ark., 1991; Getty, 1975).

### **3.1.9.2.5. A. ophthalmotemporalis**

A. ophthalmotemporalis, a. ophthalmica externa'nın bir dalıdır, n. opticus'un altında 'U' şeklinde bir kıvrım yaparak orbita'nın caudal duvarından orbita'ya girer. Daha sonra septum intraorbitale boyunca rostral'e doğru devam eder ve a. ethmoidale ve a. ophthalmica interna adı verilen arterlerle anastomoz yapar. A. ophthalmotemporalis bulbus oculi'yi ve çeşitli göz kaslarını besler (Getty, 1975; Dursun, 2006; Richards, 1967). A. ciliares posterior'un uzun ve kısa dalları göz küresinin sclera kısmını besler. Ayrıca a. ciliares posterior'un uzun dalı iris'in perifer

kısımında bir çember oluşturur (iris'in arteriel halkası) (Oehme, 1969). A. palpebralis iris'in arteriel halkasına katkıda bulunur. Bu arter m. ciliaris'lerin içerisinde. Retina'nın merkezinde kuşlarda arter bulunmaz. Ancak a. ophthalmotemporalis pecten oculi'ye dal verir (Getty, 1975). (Pecten oculi: göz küresinin iç katmanındaki camera vitrea bulbi'de bulunur ve retina'nın iç katmanının beslenmesinden sorumlu bir damar yapısıdır).

### 3.1.9.2.6. A. carotis cerebralis

Cranium'un basis'ine fossa parabasalis'ten girer. Cranium'un tabanında canalis caroticus içerisinde seyreder, n. caroticus internus ve v. carotis cerebralis ile birlikte. Bu kanalda verdiği dallar yalnızca r. palatina ve r. sphenomaxillare'dir. Bu dallar yana doğru oblique olarak geçer ve orbita'nın ventral kısmından kafatasının basis'inde bulunan östaki borusunun sonuna (pharynx) doğru her iki a. carotis cerebralis median düzlem boyunca devam eder. Hipofiz'in caudal'inde arterlerden biri diğerine doğru yaklaşır ve burada transversal yolla intercarotid anostomoz aracılığıyla birleşme sağlamış olur. İntercarotid anostomoz beyindeki kan dolaşımı için kollateral yollardır ve memelilerdeki Willis poligonu (Circulus arteriosus cerebri) emsali bir oluşumdur (Baumel ve Gerchman, 1968; Özüdoğru ve ark. 2016). Hipofiz'in kenarlarında her iki a. cerebralis, a. ophthalmica interna'yı verir ve tekrar beyne doğru döner, daha sonra sella turcica'da bir ya da daha fazla sayıda a. hypophysialis'i verir. İki hypothalamus'un eminentia medialis'ini geçer ve hipofizin neural lobuna girer. Chiasma opticum'un genel alanından geçerken a. chiasmatici adındaki küçük dalı verir. Sadece tractus opticus'un ventral'inde her iki a. carotis cerebralis, r. rostralis ve r. caudalis olmak üzere ikiye ayrılır. Birçok kuşta r. caudalis dexter ve sinister eşit olmayan şekilde gelişmiştir. Bu ramus'lardan gelişmiş olanı arka beyne giden a. basilaris'in kaynağıdır. Karşı tarafın r. caudalis'i tam gelişmemiştir ve küçük bölgesel bir damar olarak kalır (Baumel ve Gerchman, 1968). Nadir olarak her iki r. caudalis, a. basilaris'i oluşturur ve a. cerebellaris ventralis'i vererek sonlanır (Getty, 1975).

R. dorsalis seyri esnasında a. cerebralis ethmoidalis, a. tectimesencephali ventralis, a. cerebralis media ve a. cerebralis caudalis'i vererek beynin beslenmesine katkıda bulunur (Dursun, 2006; Aslan ve ark., 2006).

### **3.1.9.2.7. A. ophthalmica interna**

Hipofiz'in kenarlarında her iki a. cerebralis, a. ophthalmica interna'yı verir. A. carotis cerebralis'ten ayrılan bu damar n. ophthalmicus'un lateral'inden orbita'ya girer. A. ophthalmica interna a. ophthalmotemporalis ile anastomoz yapar, ayrıca göz ve orbita'nın içerisindeki yapıların beslenmesine destek olur (Getty, 1975).

### **3.1.9.2.8. A. basilaris**

A. basilaris beyinde, r. trigemini, r. medullare, a. cerebellaris ventralis'i ve iç kulak bölgesinde a. labyrinthicus'u verir. A. carotis cerebralis'in her iki r. dorsalis'i tractus opticus'a doğru kıvrılır ve caudal'de colliculus rostralis'lere a. ventralis isimli dalı verir. Fissura transversa'nın rostral ucundaki dalı r. rostralis ise a. cerebroethmoidalis, a. cerebralis media ve a. cerebralis caudalis'i verir (Getty, 1975).

### **3.1.9.2.9. A. cerebroethmoidalis**

A. cerebroethmoidalis'in kökü rostromedial'e doğru ilerler, lobus olfactorius ve serebral hemisferlerin alt yüzüne ve orbita'ya ince bir dal olan a. cerebralis anterior'u verir daha sonra a. ethmoidalis olarak devam eder (Getty, 1975).

### 3.1.9.2.10. A. ethmoidalis

Orbita'nın içerisinde a. supraorbitalis ve a. ophthalmotemporalis'in dallarıyla anastomoz yapar. Arter orbita içerisinde n. olfactorius ile ilerlerken r. glandularis ve r. muscularis adındaki dalları verir. Üst göz kapağının rostral bölümüne ise r. palpebralis'i verir. A. ethmoidalis orbita'nın dışında burun boşluğunun tavanında devam eder. Burada a. nasalis medialis ve a. nasalis dorsalis adındaki dalları verir. Bu arter'ler septum nasi ve duvarının mukozasını besler. A. nasalis dorsalis, a. palatina'nın ventral nazal dalı ile anastomoz yapar. A. nasalis medialis ise a. ophthalmica'nın r. medialis'ine eşlik eder, os nasale ile paralel seyrederek, daha sonra septum nasi boyunca damağa doğru ilerleyerek burada fissura choana'nın rostral ucunda a. palatina'nın dalı ile anastomoz yapar. R. medialis'in son uç dalları üst çene eklemine ve gaganın derin sert kısmına gider (Nickel ve ark., 1977; Getty, 1975).

### 3.1.9.2.11. A. cerebralis posterior

Fissura transversa'nın gerisinde crus cerebralis'e, lobus opticus ve prosencephalon'un hemisfer'leri arasına dallar verir. Arter'in dallarının ilk kısmı; diencephalon'un basal'i, plexus choroideus, tectum opticus'un dorsal'i, hemisferlerin caudal çıkıntılarına dağılır. A. cerebralis dorsalis, a. tectalis dorsalis'in tek uzantısıdır. Cerebellum'un her iki yanının dorsal ve rostral yüzlerine r. descendes ve r. ascendes'i verir. Tavukta ve birçok kuş türünde fissura longitudinalis cerebri'ye ulaşan, a.cerebralis'in kalın bir devamı halinde rostral'e doğru iki hemisfer arasında seyreden tek bir dal a. interhemispheria bulunur. Bu arter her iki hemisferin medial yüzüne yapışarak buraları besler. Hemisferlerin dorsal kısmına ve fissuralara dallar verir (Baumel, 1967).

### **3.1.9.2.12. A. cerebralis caudalis**

Occipital ve cerebellar bölgenin üzerinde dallar verir, ayrıca gl. pinealis ve duramater'in vaskularizasyonunu sağlar (Getty, 1975).

### **3.1.10. A. subclavia**

Truncus brachiocephalicus'tan orjin alır. Craniodorsal yönde bir kıvrım yaparak sternum'un processus costalis'ine ulaşır ve burada pektoral bölgeye ve kanatlara dallar verir. Verdiği ilk dal a. sternoclavicularis'tir, devamında bu dal a. clavicularis ve a. sternalis'e ayrılır (Kuru, 1996; Dursun, 2006).

#### **3.1.10.1. A. sternoclavicularis**

Göğüs gerisinden os coracoideus'u çaprazlar ve burada a. sternalis interna, a. sternalis externa, a. clavicularis, a. coracoidodorsalis, a. esophagotrachealis ve a. esophagea interna'yı verir (Kuru, 1996; Dursun, 2006).

### **3.1.11. A. thoracica interna**

A. subclavia'dan ayrılan bu damar art. sternocostalis'ler boyunca seyrederek r. dorsalis ve r. ventralis'e ayrılarak sonlanır (Kuru, 1996; Dursun, 2006).

## **3.2. Truncus pectoralis**

Truncus pectoralis (a. pectoralis communis, a. thoracica externa) cranial'de subkorakoid ve korakoid kemikler, caudal'de 1. ve 2. costa'ların hizasındaki açıklıkta bulunan kanal aracılığıyla cavum thoracoabdominalis'ten ayrılır, v. pectoralis ve n. pectoralis, tr. pectoralis'e eşlik eder ve hepsi birlikte m. pectoralis'in dorsal

parçalarının birleştiği yerden içeri girer (Kuru, 1996; Dursun, 2006; Getty, 1975). Kasların arasındaki tr. pectoralis iki dala ayrılır, bunlar; a. pectoralis cranialis ve a. pectoralis caudalis'tir. Tr. pectoralis'in dorsolateral'e doğru yaptığı bifurcatio'dan a. cutaneus lateralis isimli dal da ayrılır. Bu arter a. infrascapularis'i verir ve göğüs bölgesi derisinde caudal'e doğru devam eder. Burada lateral caudal arter'in r. cutaneus abdominofemoralis isimli dalıyla anastomoz yapar. Bu bölgedeki ventral abdominal derinin beslenmesine katkıda bulunur. Bu iki damar sistemi göğüs derisinin geniş bir parçasını besler (Getty, 1975; Nickel, 1977).

### **3.2.1. A. pectoralis cranialis**

Göğüsün dorsocranial bölgesini (humerus'un insertio kısmı) besleyen damardır (Getty, 1975).

### **3.2.2. A. pectoralis caudalis**

Göğüs bölgesinde musculus supracoracoideus, carina sterni ve göğüs derisine dallar verir (Getty, 1975).

### **3.2.3. A. axillaris**

A. axillaris, a. subclavia'dan köken alır ve dorsocranial'e doğru seyrederek ancak memelilerde olduğu gibi devamı değildir (Nickel, 1977; Getty, 1975; Kuru, 1996; Dursun, 2006). A. axillaris vücut boşluğu içerisinde, plexus brachialis'e a. nervosum adındaki dalları gönderir, ayrıca a. supracoracoidea adındaki dalı da verir, bu dal scapula'nın cranial ucundaki kasların içerisinde seyreden n. supracoracoideales'e ve a. subscapularis'e eşlik eder.

A. axillaris, plexus brachialis'in ventral yüzü yakınlarında keskin bir şekilde lateral'e döner ve vücut duvarının dorsal'inde bulunan açıklık aracılığı ile cavum thoracoabdominalis'ten ayrılır. A. axillaris, n. radialis'le birlikte humerus düzeyinde seyreder ve burada derine giden a. brachialis'i verir, kolun proximal'inde a. axillaris adı ile anılan bu damar burada a. brachialis adını alır (Getty, 1975).

#### **3.2.4. A. subscapularis**

Scapula'nın cranial ucunda kas içerisinden dorsal yönde devam eder. M. serratus ventralis ve m. subscapularis'i besler (Getty, 1975).

#### **3.2.5. A. coracoidalis**

Omuz ekleminde m. coracobrachialis ve m. teres minor'un vaskularizasyonunu sağlar (Kuru,1996; Dursun, 2006).

#### **3.2.6. A. brachialis**

A. brachialis, a. axillaris'in devamıdır. M. triceps brachii ve m. biceps brachii'nin arasında n. medioulnaris ile birlikte kolda aşağıya doğru seyreder. Kas boyunca devam eder ve proximal'e doğru r. cutaneus'u gönderir. M. triceps brachii'nin caput longum'u üzerinden devam eder, daha sonra m. triceps brachii ile m. biceps brachii arasındaki oluktan geçer. A. brachialis m. biceps brachii'ye giden a. bicipitalis'i ve m. triceps brachii'ye giden a. profunda brachii'yi verir. A. brachialis, humerus'un orta 1/3'ü düzeyinde son dallarına ayrılır. Bunlar a. ulnaris ve a. radialis'tir. (Getty, 1975; Nickel, 1977).

### 3.2.6.1. A. profunda brachii

A. brachialis'ten ayrılarak omuz eklemi ve kolun üst kısmındaki kaslara a. circumferentia dorsalis humeri'yi verir. Diğer dalı a. ulnaris collateralis'tir, bu dal dorsal'de dirsek bölgesine dağılır ve a. ulnaris ile anastomoz yapar. A. radialis collateralis, a. brachialis'in derinde seyreden devamıdır ve n. radialis ile paralel seyreder (m. triceps brachii'nin proximal ucunun arasından geçer). Bu arter fossa cubiti yakınlarında deri altında seyreder ve dirseğin dorsal bölgesindeki kutanöz dalları ile eklemlerle birlikte deriyi örümcek ağı gibi sarar (Getty, 1975), ayrıca kanadın metapatagium'una dallar verir (Nickel, 1977).

### 3.2.6.2. A. ulnaris

A. ulnaris kolun ön kısmının ventral'inden girer ve distal'de fossa cubiti'ye kadar ilerler. Ön kolun distal'inden karpal bölgeye kadar uzanır ve deri altına dallar verir. A. ulnaris kanadın m. flexor superficialis'ine r. muscularis'i, kolun ventral kısmına r. cutaneus'u verir. Dirsek bölgesinde a. ulnaris, a. ulnaris recurrens'i verir ki bu damar dirseğin üstünde devam eder ve a. ulnaris collateralis ile anastomoz yapar. A. ulnaris recurrens'in r. longitudinalis'i distal'e doğru geçer, m. flexor carpi ulnaris'in iki parçası arasında seyreder ve n. ulnaris'in dalı eşliğinde bu kasa gider. A. ulnaris recurrens ayrıca ventral'de dirsek eklemi bölgesinde r. cutaneus adında dalı verir. Bu bölgede uçuş tüylerinin proximal grubunun tüy kökleri bulunur. Ön kolun proximal'inde a. ulnaris, n. ulnaris'in r. caudalis'inden ayrılmıştır. N. ulnaris, m. flexor carpi ulnaris'in caudal kısmına doğru derinde seyreder, ancak kolun orta bölgesinde arter ve sinir birleşirler. A. ulnaris elin ve karpal bölgenin ana arteridir. Os carpi ulnaris ve os carpi radialis'nin arasında el bileği eklemlerini çaprazlar. Bu eklem ventral yüzünde artiküler dallar verir. A. ulnaris kanadın ön kenarına başparmak için kalın bir dal ve yüzeysel seyreden a. metacarpalis ventralis'i verir ki bu damar 2. metakarpal kemikle paralel olarak seyreder. A. ulnaris'nin uzantıları 2. ve 3. metakarpal kemiklerin arasındaki açıklığa girer ve m. interosseus dorsalis ve m. interosseus ventralis arasından devam eder. Art. carpometacarpea'nın distal ucunda arter phalanx

proximalis'in dorsal kenarı üzerinde devam eder, sonra son phalanx'ın karşısındaki kanadın ucunun ventral yüzünde geri döner. Burada a. metacarpalis ventralis ile bir anastomoz yapar. A. ulnaris'in kanattaki esas ana kökü aa. pennarum adında bir dizi dal verir. Bu dallar kanat iskeletine tutunan uçuş tüylerinin dökülmesiyle foliküller etrafında iyi ve belirgin şekilde gözlenebilir (Getty, 1975; Nickel 1977).

### 3.2.6.3. A. radialis

Antebrachium düzeyinde flexor yüzde derin extensor kaslara ve bölge derisine dağılır. Bu damar m. biceps brachii'nin insertio tendosunun cranial'inde a. radialis superficialis'i verir ve subkutan olarak m. extensor metacarpi radialis boyunca ilerler. Daha sonra ana damardan a. radialis profunda ayrılır ve n. medianus'la birlikte seyreder. A. radialis profunda ve a. radialis superficialis kanadın beslenmesini sağlar.

Ön koldaki a. radialis ilk olarak flexor yüzdeki kaslara dağılır. Bu arter daha sonra extensor kaslara, deriye ve distal uçuş tüyelerine de dallar verir. A. radialis cranial'de yalnızca m. biceps brachii'nin insertio'sunun tendo'suna a. radialis superficialis adındaki dalı verir ki m. extensor metacarpi radialis'in ventral sınırı boyunca deri altında seyreder. Dirsek ekleminin ön kenarı, propatagium'un distal kısmına çok sayıda kutanöz dallar verir. A. radialis profundus'un dalları n. medianus ile birlikte planum interosseum üzerinde seyreder ve a. interosseus dorsalis'i verir. Spatium interosseum'u delerek geçer ve ön kolun extensor kısmına girer. A. interosseus dirsek boyunca a. radialis recurrent adıyla küçük dallar verir ki bu dallar a. brachialis profundus ile anastomoz yapar. A. radialis profundus, kolun ventral kenarına kemik ve kaslara giden dallar verir ve birkaç dal halinde r. perforans isimli dalı verir. Bu dal ön kolun dorsal bölümünün derisine ve extensor kaslara gider. R. cutaneus, ulna'ya tutunan distal uçuş tüy foliküllerinin tamamının bu dal tarafından beslenmesi nedeniyle önemlidir. Derinin ve kasların beslenmesini sağlayan son dal dirsek bölgesindeki bir açıklıktan geçerek verdiği küçük dalları elin dorsal'ine gönderir. A. radialis profundus'un ventral'e doğru devamı plexus carpalis ventralis'e katılır. Bu damar eldeki herhangi bir yapıyı beslemez (Getty, 1975).

Kanatlı hayvanlarda tr. brachiocephalicus'un dalları ile ilgili çalışmalar yukarıda belirtildiği şekilde ele alınmıştır. Buna karşın horoz, erkek ördek ve güvercin üzerinde yeterli çalışma ve görselin bulunmadığı ve bu üç tür arasındaki benzerliklerin ve farklılıkların ortaya konulmadığı sonucuna ulaşılmıştır. Bu araştırmamızda ise; Columbiformes takımına ait uçan bir kanatlı türü olan güvercin, Galliformes takımına ait uçuş yetisi zayıf ve yürüyen bir kanatlı türü olan horoz ve Anseriformes takımına ait yüzen bir kanatlı türü olan ördek kullanılmış ve bu türler arasındaki benzerliklerin ve farklılıkların ortaya konulması hedeflenmiştir.

Ortaya çıkan sonuçlar ve görsellerin literatürdeki boşluğu dolduracağı ve zenginleştireceği, bu konuyla ilgili yapılacak çalışmalarda araştırmacılara ışık tutabileceği öngörülmektedir.

### 3. GEREÇ VE YÖNTEM

Çalışmada yüzen kanatlı sınıfında bulunan 10 adet erkek ördek, uçan kanatlı sınıfında bulunan 10 adet erkek güvercin ve yürüyen kanatlı sınıfından olan 10 adet horoz kullanıldı. Hayvanlar Burdur ve Isparta illerinde yetiştiriciliği yapılan çiftliklerden canlı olarak alındı ve belirli aralıklarla Veteriner Fakültesine getirildi. Hayvanlar üzerinde yapılan tüm işlemler için gerekli izin Mehmet Akif Ersoy Üniversitesi Hayvan Deneyleleri Yerel Etik Kurulu'ndan 93773921 onay numarası ile alındı.

Çalışmada aorta'dan çıkan tr. brachiocephalicus ve dalları corrosion cast, angiografi ve sıvı lateks uygulaması yöntemleri kullanılarak incelendi. Fotoğraflar Nikon D3200 marka fotoğraf makinası ve Leica D200 marka Stereo mikroskobu ile çekildi, radyolojik görüntüler ise Mehmet Akif Ersoy Üniversitesi Veteriner Fakültesi Cerrahi Anabilim Dalında bulunan röntgen cihazı ile alındı. Elde edilen resimler Paint.NET uygulamasında düzenlendi. Anatomik terimlerin kullanımında Nomina Anatomica Avium (N.A.A. 1993) temel alındı.

#### 3.1. Hayvanların Anestezi ve Ötenazisi

Literatürdeki (Close ve ark., 1986; Flacknell, 1992; Kürtül ve Hazıroğlu, 2004) bilgiler ışığında uygun dozda (Ketamin hydrochloride (60 mg/kg) ve Xylazin hydrochloride (6 mg/kg)) anestezi preparatları verilerek hayvanların derin anesteziye girmeleri sağlandı. Bu aşamadan sonra güvercinlerde göğüs kasları median hattın longitudinal bir kesit yapılarak yanlara doğru ayrıldı ve sternum'un bir parçası arka uçtan öne doğru kostatom yardımıyla kesildi ve kalbe ulaşıldı, daha sonra kalbin apex'i makas yardımıyla az miktarda kesildi ve kan boşaltılarak güvercinlerin ötenazisi gerçekleştirildi.

Horoz ve ördekte ise öncelikle abdomen bölgesindeki tüyler uzaklaştırıldı ve median hattın yapılan bir ensizyonla cavum thoracoabdominis'in abdomen kısmı açıldı. Bu boşlukta bulunan organlar; kassel ve bezsel mide, barsaklar, testisler ve karaciğer dikkatlice yana doğru çekildi ve buradan aorta abdominalis'e ulaşıldı, daha sonra bu damara küçük bir ensizyon yapılarak kan boşaltıldı ve kanın boşaltılması ile birlikte horoz ve ördeklerin ötenazisi gerçekleştirildi.

Ötenazinin ardından güvercinde kalbin apex'ine yapılan kesitten iğne ucu kesilmiş mavi kelebek set yardımıyla girildi ve ilerletilerek aorta'nın hemen çıkışında pamuk ip yardımıyla bağlandı. Horoz ve ördekte ise aorta abdominalis'in ensizyon yapılan yerindeki açıklığından yine iğnesiz mavi kelebek set kullanılarak cranial yönde girildi ve yaklaşık 5-6 cm ilerletildikten sonra aorta abdominalis içerisindeki sonda kalbe yakın bölgeden pamuk iplik kullanılarak bağlandı.

### **3.2. Angiografi Yönteminin Uygulanması**

Uyutulan ve ardından ötenazisi gerçekleştirilen hayvanlar Veteriner Fakültesi bünyesinde bulunan hayvan hastanesine götürüldü. Burada Cerrahi Anabilim Dalı'ndaki öğretim üyelerinden destek alınarak hayvanın öncelikle ağırlığı belirlendi. Literatürde belirtildiği üzere (B.O Malley, 2005) kanatlı hayvanlardaki kan oranının vücut ağırlığının %5-13'ü arasında olduğu bilgisinden yola çıkarak bir hayvanın ortalama %8'inin kan olduğu varsayıldı. Tartılan hayvanlarda kilosuna göre ne kadar kan olduğu yaklaşık olarak hesaplandı. Bu hesap yapılırken toplam kanın yarısından çoğunun vena'larda olduğu da göz önünde bulunduruldu. Daha sonra güvercinlerde aorta'nın hemen çıkışına takılan kelebek set aracılığıyla yaklaşık olarak 20 ml ürografın %37 solusyonu verildi ve radyografileri çekildi.

Horozlarda ve ördeklere ise aorta abdominalis'e takılan kelebek set yardımıyla 2-4 kg ağırlığında bulunan bu hayvanlara 80-160 ml arasında ürografın solusyonu verildi ve hayvanların radyografileri Veteriner Fakültesi Cerrahi Anabilim Dalında bulunan röntgen cihazı ile çekildi. Bu işlem 30 hayvanın tamamına uygulandı.

### **3.3. Renklendirilmiş Sıvı Latex Yönteminin Uygulanması**

Radyolojik görüntünün alınmasının ardından damarlar hayvanlarda takılı bulunan plastik sonda ve enjektör aracılığıyla %0,9'luk fizyolojik tuzlu su verilerek yıkandı ve ürografın solüsyonu arter'lerden uzaklaştırıldı.

%10 oranında rottring marka kırmızı mürekkep karıştırılarak elde edilen sıvı latex karışımı daha önce hesaplanan hayvanda bulunan kan miktarına göre enjektör ve plastik sonda yardımıyla her gruptan 5 hayvanın arter'lerine verildi.

Latex karışımı verilen hayvanlar, karışımın donması için 24-48 saat suda bekletildi ve diseksiyonları yapıncaya kadar %10'luk formaldehit solüsyonuna konuldu. Formaldehit solüsyonunda bulunan hayvanların daha sonra belirli aralıklarla diseksiyonu yapıldı. İnce ve küçük damarların diseksiyonları Anatomi Anabilim Dalı'nda bulunan Stereo mikroskop altında yapıldı, bulgular ve resimlerin bir kısmı bu mikroskop yardımıyla alındı. Stereo mikroskopunda küçük alanların resimleri çekilebildiğinden daha büyük alanlardaki damar ağını gösterebilmek amacıyla ayrıca Nikon D3200 marka fotoğraf makinesi kullanıldı.

### **3.4. Renklendirilmiş Takilon Karışımı Uygulaması (Corrosion cast)**

Yine radyolojik görüntünün alınmasının ardından hayvanlarda takılı halde bulunan sonda ve enjektör yardımıyla damarlar %0,9'luk fizyolojik tuzlu su verilerek yıkandı ve ürografın solüsyonu arterlerden uzaklaştırıldı.

Metil metakrilat ve polimetil metakrilat (%20 ye %80 oranında (toz/sıvı-1/5)) içerisine rottring marka kırmızı mürekkep ilave edilerek (100 ml'lik karışıma 10-15 cc) ve 3-4 dakika karıştırılarak hazırlanan takilon karışımı hayvanlarda bulunan kan miktarına göre takılı bulunan plastik sonda ve enjektör aracılığıyla her gruptan 5 hayvana verildi. Takilon karışımı verilen bu hayvanlar 48 saat oda sıcaklığında (18-

24°C) bekletildi ve takilon'un donması sağlandı. Daha sonra yumuşak dokuların maserasyonu için %30'luk potasyum hidroksit içerisinde konulup 60°C'de 24-72 saat bekletildi (Kürtül ve Hazıroğlu, 2004). Yumuşak dokuların erimesinden sonra kavrular yıkandı ve doku artıkları temizlendi. Sonunda geriye yalnızca damarlara enjekte edilen takilon ve kemik doku kaldı. Elde edilen bu görüntü Nikon D3200 marka fotoğraf makinesi ile fotoğraflandı ve bulguları alındı.

Sonuç olarak farklı türler ve farklı yöntemler kullanılarak elde edilen bütün bulgular ve görüntüler karşılaştırmalı olarak incelendi ve çalışma nihai hedefine ulaşmış oldu.



## 4. BULGULAR

### 4.1. Aorta

Aorta'nın vücudun en kalın damarı olarak ventriculus sinister'in tavan kesiminden başlangıç aldığı ve kalpten çıktıktan sonra median hattın sağ tarafına doğru yöneldiği görüldü. Aorta'nın bu yöneliminin güvercin, ördek ve horozda farklılık göstermediği ancak aorta'nın geriye doğru kıvrılmasıyla şekillenen arcus aorta'nın horoz ve güvercinde 3.-4. ördekte ise 2.-3. costa'lar hizasında olduğu belirlendi.

Aorta'nın aorta ascendens adı verilen başlangıç kısmından ilk olarak kalbi besleyen arterler; a. coronaria dextra ve a. coronaria sinistra'nın ayrıldığı daha sonra sırasıyla, tr. brachiocephalicus dextra ve tr. brachiocephalicus sinistra'nın ayrıldığı belirlendi (Şekil 1, Şekil 4, Şekil 5, Şekil 12, Şekil 15, Şekil 20).

### 4.2. Truncus brachiocephalicus

Tr. brachiocephalicus'un ördek, horoz ve güvercinde aorta ascendens'ten ayrıldığı, aorta'nın başlangıcından hemen sonra craniolateral yönde ilk olarak tr. brachiocephalicus sinistra'nın, hemen yanından da tr. brachiocephalicus dextra'nın çıktığı gözlemlendi. Truncus brachiocephalicus'un çapı ile arcus aorta'nın çapı karşılaştırıldığında; tr. brachiocephalicus'un çapının ördekte ve güvercinde daha büyük olduğu belirlendi.

Tr. brachiocephalicus'un ortalama ördekte 2,5 cm, horozda 2 cm, güvercinde 0,6 cm'lik bir seyirden sonra ilk olarak a. carotis communis'i sonrasında a. subclavia'yı verdiği görüldü (Şekil 1, Şekil 4, Şekil 5, Şekil 12, Şekil 15, Şekil 20).

#### 4.2.1. A. subclavia

A. subclavia'nın ilk olarak bir kök halinde a. sternoclavicularis'i bu dalın devamında, caudal yönde a. sternalis'i ve daha ince bir dal olan a. clavicularis'i verdiği tespit edildi. A. sternalis ve a. clavicularis'in ayrıldığı yerden a. acromialis'in ayrıldığı, ayrıca ördekte yine aynı noktadan cranial'e doğru yönelen a. esophagea interna adındaki dalı verdiği, bu dalın esophagus ve trachea'nın göğüs boşluğu içerisindeki kısmına gittiği gözlemlendi (Şekil 1, Şekil 4, Şekil 5, Şekil 12, Şekil 15, Şekil 20).

#### 4.2.2. Tr. pectoralis

Truncus brachiocephalicus'un a. subclavia'yı verdikten sonra tr. pectoralis adıyla devam ettiği gözlemlendi. Truncus pectoralis'in göğüs boşluğu içerisinde ilk olarak a. thoracica interna'yı verdiği, bu dalın caudal yönde iki ince dala ayrıldığı, kalın olan ve art. sternocostales hizasında caudal'e doğru seyreden dalın ramus dorsalis'i ve daha derinde ve sternum'un iç yüzünde caudal'e doğru seyreden ramus ventralis'i verdiği görüldü. Bu dalları verdikten sonra kalın bir kök halinde devam eden tr. brachiocephalicus'un göğüs boşluğunu 1.-2. costa'lar arasından terk ettiği ve göğüs kaslarının beslenmesinden sorumlu arterler olan a. pectoralis cranialis ve a. pectoralis caudalis'i verdiği belirlendi. A. cutaneus lateralis isimli dalın ise bu iki dalın çatallaştığı yere yakın olmak üzere a. pectoralis caudalis'ten çıktığı tespit edildi (Şekil 1, Şekil 12, şekil 15, Şekil 20).

##### 4.2.2.1. A. pectoralis cranialis

Cranioventral yönde kısa bir seyirden sonra iki dala ayrıldığı görüldü. Bu dallardan birisinin caudal'e doğru yöneldiği ve verdiği daha küçük dallarla göğüs kaslarının 3.-6. costa hizasında bulunan kısmını beslediği saptandı. Diğer dalın ise cranial'e doğru yöneldiği ve göğüs kaslarının ön kısmının vaskularizasyonunu

gerçekleştirdiği tespit edildi (Şekil 1, Şekil 4, Şekil 5, Şekil 12, Şekil 15, Şekil 19, Şekil 20).

#### **4.2.2.2. A. pectoralis caudalis**

Bu dalın a. pectoralis cranialis'le birlikte aynı hizadan çıkarak seyri boyunca üç kalın dal verdiği, daha sonra caudal'e yönelerek sternum'un caudal ucuna kadar uzandığı ve göğüs kaslarının büyük bölümünü beslediği gözlemlendi (Şekil 1, Şekil 4, Şekil 5, Şekil 12, Şekil 15, Şekil 19, Şekil 20).

#### **4.2.1.1. A. axillaris**

A. subclavia'dan köken alarak omuz eklemi hizasında craniodorsal'e doğru yöneldiği ve sonrasında lateral'e doğru devam ettiği gözlemlendi. Bu dalın a. subclavia'nın devamı değil bir dalı olduğu belirlendi. A. axillaris göğüs boşluğundan çıktıktan sonra ilk olarak dorsal yönde ve scapula'ya doğru a. subscapularis adındaki dalı verdiği gözlemlendi. A. axillaris'in ilk dalları arasında a. nervosum ise görülmedi. A. axillaris'in brachium'un proximal kısmına geldiğinde a. brachialis adını aldığı tespit edildi (Şekil 12, Şekil 15, Şekil 19).

#### **4.2.3. A. brachialis**

A. brachialis'in art. humeri yakınlarında a. profunda brachii adındaki kalınca bir dal ile birlikte ince bir dal olan a. circumferentia humeri ventralis adındaki dalları verdiği görüldü. A. profunda brachii'nin kısa bir seyirden sonra a. circumferentia humeri dorsalis isimli dalı verdiği görüldü, daha sonra humerus'un üst ¼'lük kısmı yakınlarında a. collateralis radialis ve a. collateralis ulnaris adındaki son dallarını verdiği tespit edildi (Şekil 1, Şekil 3, Şekil 4, Şekil 5, Şekil 6, Şekil 11, Şekil 12, Şekil 13, Şekil 15, Şekil 19, Şekil 20, Şekil 21).

#### 4.2.3.1. A. collateralis ulnaris

A. brachialis'ten ayrıldıktan sonra yüzeysel seyrederek art. cubiti'ye kadar uzandığı görüldü. Bu arter'in başlangıcından sonlandığı noktaya kadar az sayıda küçük dallar vererek bu bölgede bulunan kasların ve dirsek bölgesinin vaskularizasyonunu sağladığı tespit edildi (Şekil 4).

#### 4.2.3.2. A. collateralis radialis

A. brachialis'ten ayrıldıktan sonra derinde seyrettiği, a. collateralis ulnaris'e göre daha kalın olduğu, humerus'un ortası hizasında ve dorsal'inde humerus'u çaprazlayarak antebrachium'un distal 1/3'ü hizasına kadar uzandığı gözlemlendi. Burada a. antebrachii dorsalis cranialis adındaki dalı vererek sonlandığı tespit edildi. Bu arterin seyri boyunca ön kolda bulunan birçok kasa dal verdiği ayrıca bu bölgenin derisinin beslenmesine de katkı sağladığı gözlemlendi.

Bu dallardan sonra a. brachialis'ten humerus'un ortası düzeyinde a. bicipitalis'in ayrıldığı görüldü bu arterin aynı isimli kası beslediği ve propatagium'a çok sayıda dal vererek (rami cutaneus) propatagium'un üst bölgesinin vaskularizasyonuna katkıda bulunduğu belirlendi. Devamında a. brachialis'in art. cubiti'nin üst bölgesinde ve humerus'un distal 1/3'lük kısmında a. ulnaris ve a. radialis olmak üzere terminal dallarını vererek sonlandığı tespit edildi (Şekil 4, Şekil 20).

#### 4.2.3.3. A. ulnaris

Ön kolun ventral yüzünde distal'e doğru devam edip, çok sayıda dal vererek parmak uçlarına kadar ilerleyerek sonlandığı tespit edildi. A. ulnaris'in verdiği ilk dalın a. recurrens ulnaris isimli dal olduğu, bu dalın art. cubiti bölgesinde ayrıldığı ve dirseğin ucuna doğru devam ettiği, burada r. longitudinalis isimli dalı verdiği görüldü. Ramus longitudinalis'in m. flexor carpi ulnaris isimli kas içerisinde seyrettiği ve bu

kası besleyen dalları verdiği görüldü. *A. recurrens ulnaris* verdiği diğer küçük dallarla dirsek bölgesinde bulunan uçuş tüy foliküllerinin beslenmesini sağladığı belirlendi.

*A. ulnaris*'in *spatium interosseum antebrachii* isimli boşlukta bulunan kaslar arasından distal'e doğru devam ederek seyri esnasında küçük dallar verdiği gözlemlendi. *A. ulnaris* karpal bölgede *os carpi radiale* ve *os carpi ulnaris*'den oluşan *art. carpalis*'e artiküler dallar verir, daha sonra *os metacarpale alulare*'ye doğru yönelen ince bir dal ile buraya bağlanan *phalanges digitorum alulae*'ye doğru giden bir diğer dalı vererek bu bölgeyi beslediği görüldü. Bu seviyede daha kalınca bir dal olan ve kanadın ucuna kadar uzanan *rr. metacarpalis ventralis* isimli dalı verdiği tespit edildi. Damar devamında daha sonra *os metacarpale minus* ve *os metacarpale majus* arasında bulunan *spatium intermetacarpalis* isimli açıklıktan geçerek *m. interosseus dorsalis* ve *ventralis*'in arasında seyrettiği gözlemlendi. *A. ulnaris*'in burada *a. metacarpalis interosseus* adıyla devam ettiği belirlendi, *a. metacarpalis interosseus* bahsi geçen bu boşluktaki seyri esnasında *os metacarpale minus*'un dışbükey olan kenarına doğru bir dizi dal verdiği ve bu küçük dalların *aa. pennarum* olarak adlandırılan dallar olduğu belirlendi. *Ossa carpi*'den son *phalanx*'a kadarki seviyede bulunan primer uçuş tüy foliküllerinin *aa. pennarum* adındaki bu dallar aracılığıyla beslediği gözlemlendi. *A. metacarpalis interosseus*'un ördekte *phalanges digiti majores* ve *phalanges digiti minoris*'e kadar devam ederek herhangi bir damarla birleşmediği ve bu bölgelerin beslenmesini sağladığı gözlemlendi. Güvercinde ve horozda ise *phalanges digiti majores* I'in medial kenarını çevrelediği, diğer kenarın ise *a. metacarpalis ventralis* isimli dal tarafından çevrelendiği ve bu iki dalın *art. interphalangealis majoris* düzeyinde anastomoz yaptığı ve bu bölgede uca kadar uzanmak şartıyla birkaç küçük dal vererek sonlandığı tespit edildi (Şekil 3, Şekil 4, Şekil 5, Şekil 6, Şekil 7, Şekil 15, Şekil 19, Şekil 20, Şekil 21).

#### 4.2.3.4. A. radialis

Humerus'un distal 1/3'ü hizasında a. brachialis'ten ayrılan son iki daldan ince olanın a. radialis olduğu tespit edildi. Bu damarın art. humeroradialis düzeyinde iki dala ayrıldığı, bu dallardan ince olanın propatagium'a doğru yönelen a. radialis superficialis, daha kalın olan diğerinin ise derinde ve kaslar arasında seyreden a. radialis profundus olduğu belirlendi (Şekil 3, Şekil 4, Şekil 5, Şekil 6, Şekil 7, Şekil 15, Şekil 19, Şekil 20).

##### 4.2.3.4.1. A. radialis superficialis

Bu dalın m. extensor carpi radialis'in ventral sınırında subkutan olarak devam ettiği ve antebrachium'un ortası hizasında iki dala ayrıldığı görüldü. Bu dalların daha sonra birçok ince dal vererek propatagium'un distal parçasını beslediği tespit edildi (Şekil 3, Şekil 4, Şekil 5, Şekil 15, Şekil 19, Şekil 20).

##### 4.2.3.4.2. A. radialis profundus

Bu dal spatium interosseum antebrachii'yi dolduran kaslar arasında seyrettiği ve antebrachium boyunca 6-7 adet olmak üzere aa. interosseus dorsales isimli dalları verdiği gözlemlendi. Bu dalların birbiriyle birleştiği, ince dallar vermek suretiyle a. postpagatum marginalis adını alarak tekrar ayrıldığı ve antebrachium düzeyinde bulunan uçuş tüylerinin foliküllerine dağıldığı görüldü. A. postpagatum marginalis'in foliküllere dal vermesiyle bir damar ağı oluşturduğu ve oluşan bu ağa a. ulnaris'in bir dalı olan a. metacarpi interosseus'un dallarının da katıldığı gözlemlendi. Bu damar ağının primer ve sekonder uçuş tüyleri ile birlikte koruyucu tüy köklerinin beslenmesini sağladığı tespit edildi.

A. radialis profundus'un kaslar arasındaki seyri esnasında bu bölgede bulunan extensor kaslara r. perforans adındaki ince dalları verdiği, ayrıca kanadın dorsal'indeki

deri bölgesini r. cutaneus adındaki dalı vererek beslediği tespit edildi. R. cutaneus'un deriyi beslemesinin yanı sıra distal uçuş tüy foliküllerine de dallar vererek uçuş tüylerinin beslenmesine katkı sağladığı gözlemlendi. A. radialis profundus'un devamında art. carpometacarpea yakınlarında iki dala ayrılarak devam ettiği, bunlardan ilki ve ince olanının rr. alulares isimli dalı verdiği, phalanges digiti alulare'yle birlikte bu bölgeyi beslediği tespit edildi. Daha kalın olan diğer dalın ise a. metacarpi dorsalis adıyla parmağın ucuna kadar uzanmadan sonlandığı görüldü (Şekil 3, Şekil 4, Şekil 5, Şekil 15, Şekil 19, Şekil 20).

#### **4.2.4. A. carotis communis**

A. subclavia ile birlikte tr. brachiocephalicus'tan ayrıldığı ve bu iki daldan ince olanının a. carotis communis olduğu tespit edildi. Göğüs içerisinde verdiği dallardan sonra apertura thoracis cranialis'e doğru yaklaştıkça a. carotis communis dextra ve a. carotis communis sinistra'nın birbirine yaklaştığı ve yaklaşık olarak ördekte 13.-14. horoz ve güvercinde 11.-12. cervical vertebra hizasında yan yana geldikleri görüldü. Daha sonra vertebra cervicales'lerin ventral'inde processus ventralis'in sağında ve solunda üzeri m. longus colli ventralis isimli kasla örtülmüş halde ve a. carotis interna adıyla başa doğru devam ettiği tespit edildi. Ayrıca a. carotis interna'nın başa kadar olan bu seyri esnasında herhangi bir dal vermediği görüldü (Şekil 1, Şekil 4, Şekil 5, Şekil 12, Şekil 15, Şekil 19, Şekil 20).

#### **Cavum thoracis'te a. carotis communis'ten ayrılan dallar**

A. carotis communis'ten ayrılan ilk dalın a. esophagotracheobronchialis olduğu görüldü. 2.-3. thoracal vertebra'lar hizasında bir kök halinde çıktığı, kısa bir seyirden sonra kalın ve ince iki dala ayrıldığı tespit edildi. Ayrılan bu dalların ince olanının caudal'e doğru yönelerek bu bölgede bulunan r. bronchialis adındaki koluyla

bronşlara dal verdiği gözlemlendi. Cranial'e doğru devam eden kalın dalın ise seyri esnasında syrinx'in bulunduğu bölgeye bir dal verdiği ve r. trachealis adındaki bu dalın hem syrinx'i hem trachea'nın caudal parçasını beslediği tespit edildi. Damar devamında ise r. esophagealis adındaki dalı vererek esophageus'un ingluvies'ten sonraki kısmına çok sayıda dal verdiği ve bu bölgeyi beslediği gözlemlendi.

Truncus vertebralis'in a. carotis communis'ten kalın bir kök halinde ayrıldığı ve a. esophagotracheobronchialis'ten biraz sonra çıktığı gözlemlendi. Bu dalların çıkış noktalarının ördek, horoz ve güvercinde kavruların çoğunluğunda sağda ve solda simetrik olmadığı tespit edildi. A. carotis communis burada verdiği dallardan sonra 15. cervical vertebra'nın for. transversarium adı verilen deliğinden girer, daha sonra a. vertebralis ascendens adıyla başa kadar bu deliklerin oluşturduğu canalis transversarium'da ilerler.

#### **4.2.4.1. A. vertebralis ascendens**

Truncus vertebralis'in iki dalından kalın olanıdır. Ördekte ve horozda 14. güvercinde ise 12. cervical vertebra'da bulunan for. transversarium'dan girdiği, daha sonra canalis transversarius'ta seyrederek başa kadar ilerlediği görüldü. Arterin seyri esnasında iki cervical vertebra arasından ve for. vertebrale laterale isimli deliklerden r. dorsalis ve r. lateralis isimli dalları dorsal ve lateral yönde verdiği görüldü. Bu dalların boyun bölgesinde bulunan kaslara ve deriye dağıldığı, ventral yönde verdiği dal olan r. ventralis'in ise r. dorsalis'e göre daha ince olduğu ve bahsi geçen bu dalın cervical vertebra'ların proc. costalis isimli çıkıntılarının oluşturduğu çentikten geçerek corpus vertebra boyunca cranial'e doğru seyrettiği görüldü. Bu dalın boyun altında bulunan kasları beslediği gözlemlendi. A. vertebralis ascendens'in canalis transversarius içerisindeki seyri esnasında ayrıca vertebra cervicales'lere r. osseus'u, medulla spinalis'e rami vertebramedullaris'i verdiği bu dallar ile de cervical vertebra'ları, medulla spinalis'in servikal bölümünü ve meninges'leri beslediği tespit edildi (Şekil 4, Şekil 12, Şekil 15).

#### 4.2.4.2. A. vertebralis descendens

A. vertebralis ascendens'e göre ince olduğu ve caudal'e doğru yöneldiği görüldü. Sonuncu cervical vertebra'nın foramen transversarium'undan girdiği, tuberculum costa ve caput costa arasında bulunan açıklıkta 2. ile 4. costa'lar boyunca seyrettiği tespit edildi. 2. costa düzeyinde iki dala ayrıldığı ve kalbin basis'i hizasında sonlandığı görüldü. Arter'in bu bölgede bulunan boyun kaslarını, columna vertebralis'in bu bölgede bulunan kısmı ile birlikte, medulla spinalis'e verdiği r. vertebramedullare ile bu bölgeye rastgelen kısmını beslediği gözlemlendi.

A. carotis communis'in göğüs boşluğu içinde verdiği diğer dalın ise a. ingluvialis olduğu belirlendi. Bu dal çoğunlukla a. carotis communis'ten çıkarken bazı kadavralarda tr. vertebralis'ten çıktığı da görüldü. Bu dalın ördekte ve horozda sağ ve sol tarafta cranial'e doğru uzandığı ancak sol taraftaki arterin sağa yönelerek ingluvies'e ulaştığı görüldü. Güvercinde ise sol taraftaki arter'in sağa geçmediği ve sağ ve sol iki arterin birbirine paralel seyrettiği ve ingluvies'e ulaştığı belirlendi.

A. carotis communis'ten ya da bazı hayvanlarda tr. vertebralis'ten çıkan ve bir kök olan a. comes nervi vagi'nin cranial yönde seyrettiği, ilk olarak omuz eklemi hizasında a. suprascapularis isimli dalı vererek bu bölgenin kaslarını ve derisini beslediği gözlemlendi. Daha sonra ördek ve horozda 12. cervical vertebra düzeyinde bir dal verdiği tespit edildi. Arter'in devamında kıvrımlı bir yapısının olduğu ve esophageus'a, ingluvies'e ve trachea'nın bu bölgesine dallar verdiği gözlemlendi. Diğer dalın a. cutaneus cervicalis ascendens adıyla lateral'e doğru yönelerek bölge derisine dallar verdiği saptandı. Güvercinde ise 9. cervical vertebra düzeyinden ayrılan bu dalların sayısının 2 tane olduğu bu dalların ilkinin a. esophagialis ascendens adıyla esophageus'un kursaktan sonraki kısmını ve kursağın bir bölümünü beslediği görüldü. Bu damarın horoz ve güvercinde tr. vertebralis'ten çıkarak bahsedilen bölgeye uzandığı tespit edildi. Diğer dalın ise ördek ve horozda olduğu gibi a. cutaneus cervicalis ascendens adıyla bu bölgenin derisini beslediği tespit edildi (Şekil 4, Şekil 12, Şekil 15).

## **Arteriae cranialis**

A. carotis communis'in devamı niteliğinde olan a. carotis interna'nın horoz ve ördekte 14. vertebra cervicalis hizasından başlangıç aldığı saptandı. Sağ ve sol a. carotis interna'ların başlangıçta birbirinden uzakta olduğu, 12.-13. cervical vertebra hizasında yan yana geldiği ve cervical vertebra'ların ventral'inde başa doğru herhangi bir dal vermeden devam ettiği görüldü. A. carotis interna'nın üç türde de axis'in caudal ucu hizasından itibaren birbirinden uzaklaşmaya başladığı, atlas hizasında a. carotis externa adındaki dalı verdiği ve başa doğru devam ettiği görüldü.

A. carotis interna'nın os temporale'nin caudal'inde canalis osseus'a girdiği, kanal içerisindeki seyri esnasında a. carotis cerebralis ve a. ophthalmica externa adında iki dala ayrıldığı görüldü. Bu dallardan birinin cavum cranii'ye girdiği, diğerinin ise göz küresinin arka tarafından dolanarak göz küresi içerisine çok sayıda dal verdiği ve rostral yönde devam ettiği gözlemlendi (Şekil 2, Şekil 4, Şekil 5, Şekil 8, Şekil 9, Şekil 10, Şekil 14, Şekil 16, Şekil 15, Şekil 17, Şekil 18).

### **4.2.5. A. ophthalmica externa**

A. carotis interna'nın son iki dalından birisi olduğu, devamında canalis osseus'tan girerek bir süre kemik içerisinde seyrettikten sonra os quartale'nin iç yüzü hizasında dışarıya çıktığı tespit edildi. Arterin göz küresinin caudoventral'inde ilk olarak a. temporalis'i verdiği devamında rete mirabile ophthalmicum adındaki ağı şekillendirdiği ve bu ağdan sonra çok sayıda dala ayrıldığı gözlemlendi. Bahsedilen ağın hemen bittiği noktadan ördekte lateral yönde seyreden küçük bir dalın ayrıldığı görüldü (Şekil 2, Şekil 4, Şekil 5, Şekil 8, Şekil 10, Şekil 14, Şekil 16, Şekil 18).

**Diğer dallar ise;**

#### **4.2.6. A. intramandibularis**

İnce bir dal halinde rete mirabile'nin lateral'inden ayrıldığı ve ventral yönde mandibula'nın iç yüzünde canalis mandibularis'e girdiği, bu kanal içerisinde uca kadar devam ettiği görüldü. Gaganın ucunda sublingual ve submandibular arter'lerin terminal uçları ile anastomoz yaptığı görüldü. (Bu arterin memelilerdeki karşılığı a. alveolaris inferior olduğu belirtilmiştir).

#### **4.2.7. A. infraorbitalis**

A. intramandibularis'in yanından ayrılan daha ince bir dal olduğu ve alt göz kapağına doğru lateral yönde bir seyir yaptığı ve alt göz kapağını beslediği tespit edildi (Şekil 2, Şekil 10).

#### **4.2.8. A. supraorbitalis**

Rostral'e doğru seyrettiği ve göz kapağının ve zarlarının caudodorsal kısmına dallar verdiği gözlemlendi. Bu dalın göz küresi içerisinde cavum cranii'den çıkan a. ethmoidalis'le birleştiği görüldü, arter'in daha sonra orbita'nın dorsal sınırında os frontale üzerinde rostral yönde ince bir dal verdiği ve bu dal aracılığıyla bu bölgenin derisini beslediği görüldü (Şekil 2, Şekil 5, Şekil 18).

#### **4.2.9. A. ophthalmotemporalis**

Bu dalın göz küresi içerisinde ayrılan dallardan en kalını olduğu gözlemlendi, hatta a. ophthalmica externa'nın bir devamı gibi olduğu da söylenebilir. Bu arter'in orbita'nın medial duvarında 3 adet kalın dal verdiği ve bu dalların da göz kaslarını,

orbita'nın büyük kısmını ve gözyaşı bezlerini beslediği görüldü. Ayrıca göz küresinin içine giren ve gözün içerisindeki yapıları besleyen dalların da bu arterden köken aldığı görüldü (Şekil 2, Şekil 5, Şekil 16).

#### 4.2.10. A. carotis externa

A. carotis interna'nın bir dalı olduğu, axis'in ön ucu hizasında ayrıldığı ve çok sayıda dal verdiği gözlemlendi. İlk ayrılan ve en ince olan dalın a. occipitalis olduğu, bu dalın ilk olarak proc. jugularis'in izdüşümünde bir kök halinde çıktığı tespit edildi. Daha sonra ikiye ayrılarak birinin a. occipitalis profundus adıyla derinde ve ventral yönde 7.-8. vertebra cervicalis düzeyine kadar uzanarak bu bölgenin kaslarını beslediği gözlemlendi. Diğer dalın ise a. occipitalis superficialis adıyla yüzeysel olarak seyrettiği ve occipital bölgeyle birlikte atlas, axis ve 3. vertebra cervicalis düzeyine kadar olan kasları beslediği görüldü. Ayrıca ördek ve horozda a. occipitalis'in çıktığı noktadan isimlendirilmemiş ince bir arter'in çıktığı ve dorsal'e yönelerek occipital bölgeye dallar verdiği tespit edildi.

A. carotis externa'dan ikinci olarak, a. maxillaris'in ayrıldığı görüldü. A. occipitalis'ten sonra dorsal yönde ligamentum postorbitale'nin origo'su altından başlayan arter'in iki kökünün olduğu tespit edildi. A. maxillaris'in dorsal yönde kısa bir seyirden sonra rostral'e doğru yöneldiği ve burada çeşitli dallar verdiği tespit edildi. Ventral'den bakıldığında, a. maxillaris'in bahsedilen bu bölgede bir "z" harfi şekillendirdiği ve daha sonra rostral'e doğru devam ettiği saptandı. A. maxillaris'in çıktığı yerin hemen öncesinde, ilk olarak ayrılan damarın meatus acusticus externus'un caudal kısmına yönelen ve bu bölgeyi besleyen a. auricularis caudalis'i verdiği görüldü. (Bu noktada literatürde a. mandibularis'ten ayrıldığı belirtilen a. auricularis caudalis'in çıktığı görüldü).

A. maxillaris'in devamında rete mirabile ophthalmicum'un altında ördekte iki kalın dala ayrıldığı görüldü, güvercinde ve horozda ise damarın tek dal halinde devam ettiği gözlemlendi. A. maxillaris'in ilk olarak kulak bölgesinin ön kısmına a. auricularis rostralis'i verdiği, devamında pharynx'e doğru yönelerek bu bölgeye a.

pterygopharyngealis adında kısa ve ince bir dal verdiği, devamında önce lateral'e daha sonra rostral yöne doğru uzanarak yüz bölgesine a. facialis adındaki dalı verdiği gözlemlendi.

A. facialis'in güvercinde ve horozda ibik bölgesini besleyen a. frontalis isimli dalı verdiği ve bu dalın orbita'nın ön kısmından yukarıya ve hafifçe geriye doğru kıvrılarak ibik bölgesine ulaştığı görüldü. A. frontalis'in göreceli olmak üzere horozda çok fazla miktarda kılcal dal verdiği, güvercinde ise bu kılcal dalların daha az olduğu tespit edildi. Örnekte a. facialis'in iki ince dal halinde olduğu bu dallardan birinin dorsal'de ve rostral yönde bir seyir yaptığı, diğer dalın ise daha ince olduğu ve öne doğru os maxillare'ye kadar uzandığı tespit edildi. Ayrıca güvercinde ve horozda görülen a. frontalis'in örnekte gözlenmediği tespit edildi. A. maxillaris'in diğer dalı olan a. palatina'nın seyri esnasında pharynx bölgesine ve burun boşluğuna dallar vererek gagaya doğru ilerlediği, sağ ve sol taraftaki a. palatina'nın proc. palatinus adındaki çıkıntılarının arka ucuna kadar uzandığı bu hizada iki a. palatina medialis'in birleşerek a. palatina media'yı oluşturduğu gözlemlendi.

A. palatina media'nın gaganın ucuna kadar ilerlediği ve bu ilerleyişi esnasında ilk olarak os nasale'nin iç yüzünde bulunan nares interna'ya a. nasalis ventralis isimli küçük dalları verdiği, devamında ise os nasale'ye, os maxillare ve os intermaxillare'ye sağlı sollu simetrik dallar vererek ilerlediği ve gaganın ucuna ulaştığı görüldü. Bu noktada sağa, sola ve ortaya olmak üzere üç dala ayrıldığı, sağa ve sola ayrılan dalların gaganın ön ucunun kenarında geriye doğru kıvrıldığı ve kısa bir seyirden sonra sonlandığı gözlemlendi (Şekil 8, Şekil 16, Şekil 18).

#### **4.2.10.1. A. mandibularis**

A. carotis externa'dan ikinci olarak ayrılan arter olduğu ve proc. jugularis'in ventral'i yakınlarında ayrıldığı tespit edildi. Bu damarın boynun üst kısmı, kulak bölgesi, larynx, pharynx, esophageus ve trachea'nın üst kısmıyla birlikte dil, dil kemiği, mandibula ve bazı bezlere dallar verdiği belirlendi. Horozda ve güvercinde ortak bir kökten çıkan a. auricularis caudalis'i ve a. cervicalis cutaneus descendens isimli dalları verdiği gözlemlendi. Güvercin ve horozda bu dalları verdikten sonra

ventral'e doğru kısa bir seyir yaparak birisi mandibula'ya doğru diğeri ise esophageus'la paralel şekilde caudal yönde seyreden iki dala ayrıldığı tespit edildi. Örnekte caudal seyirli dalın a. carotis externa'dan ayrıldığı tespit edildi. A. mandibularis'in esophageus ve trachea'ya doğru verdiği dalın tr. esophagotrachealis olduğu, bu dalın çok sayıda ince dal vererek esophageus ve trachea'nın üst kısmını beslediği ve bu dalların 9.-10. cervical vertebra'ya kadar uzandığı görüldü. Tr. esophagotrachealis güvercin ve horozda tek bir kök halinde a. mandibularis'ten ayrıldıktan sonra a. esophagialis descendens ve a. trachealis descendens isimli dalları ventral'e doğru verirken, bu iki dalın örnekte a. mandibularis'ten çıkmayıp ve tek bir kökten ayrılmayıp a. carotis externa'dan ayrı ayrı ve ilk çıkan dallar olduğu belirlendi. Truncus esophagotrachealis'ten medial'de larynx düzeyinde a. laryngea ve a. hyoidea adındaki küçük arter'lerin ayrıldığı ve larynx ve dil kemiğine dallar verdiği tespit edildi.

A. mandibularis'in öne doğru uzanan dalının ilk olarak dilin kök kısmının gerisinde önce medial'e daha sonra rostral'e doğru seyrederek a. pharyngealis adındaki dalı verdiği ve bu dalın os vomer'in ortasına kadar uzandığı tespit edildi. A. mandibularis'in devamında dilin kök kısmından ayrılan ve dilin ucuna kadar devam eden a. lingualis propria adındaki dalı verdiği ve bu arter aracılığıyla dilin beslenmesini sağladığı gözlemlendi. Dil ucuna doğru ise a. sublingualis adını aldığı ve sonlandığı tespit edildi (Şekil 5, Şekil 18).

#### **4.2.10.2. A. carotis cerebralis**

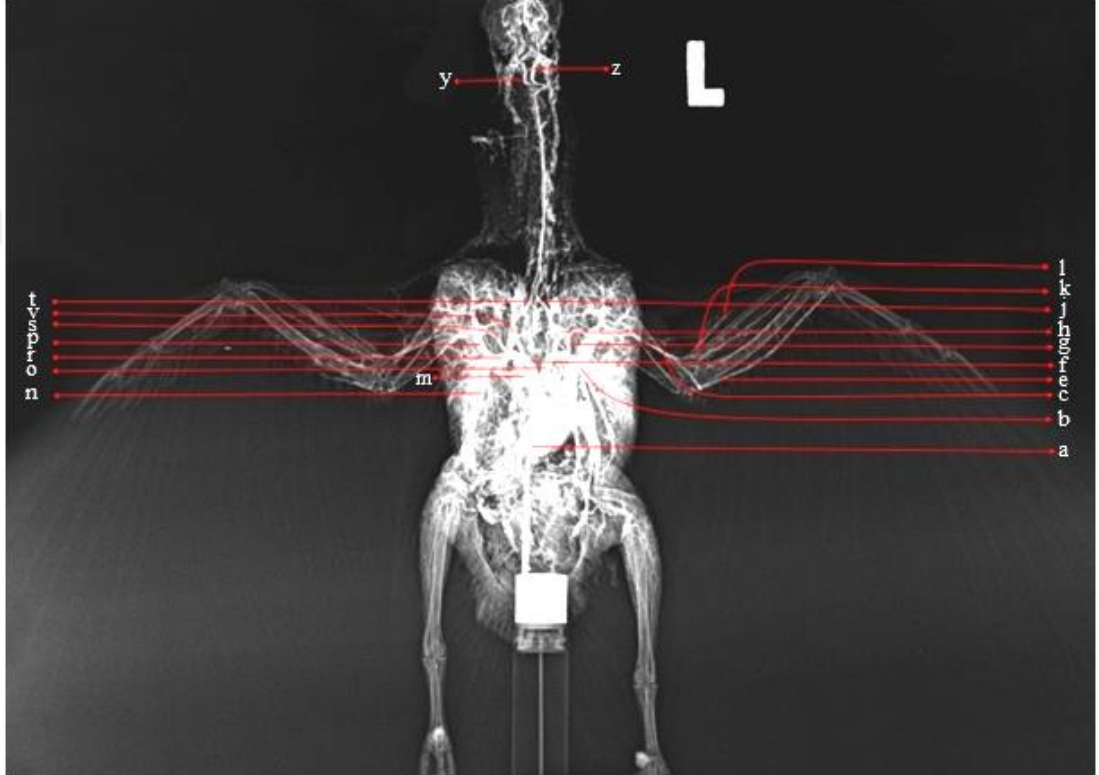
Her iki a. carotis cerebralis'in cranium'un basal'inde ilk olarak örnekte 2, horoz ve güvercinde 3 dala ayrıldığı görüldü. A. carotis cerebralis'in r. caudalis adındaki dallarının caudal'e doğru kısa bir seyirden sonra birleştiği ve tek bir dal halinde a. basilaris adını aldığı, bu dalın caudal'e doğru yönlendiği ve seyri esnasında ilk olarak a. cerebellaris ventralis rostralis'i verdiği gözlemlendi. Daha sonra sağlı sollu küçük dallar vererek ilerlediği ve os occipitale'nin iç yüzünde dorsal'e doğru yönelerek a. cerebellaris caudalis ventralis'i sağlı sollu olarak verdiği tespit edildi. Devamında

medulla spinalis içerisinde caudal'e doğru tek bir dal halinde devam ettiği gözlemlendi. A. carotis cerebralis'le hemen hemen aynı noktadan bir başka dalın daha ayrıldığı ve bu dalın colliculus rostralis'e doğru a. opticus tectalis ventralis'i verdiği görüldü.

A. carotis cerebralis'in rostral yönde seyir gösteren dalının a. carotis cerebralis'in ramus rostralis'i olduğu tespit edildi. Bu dalın diğerlerine oranla en kalın dal olduğu gözlemlendi. R. rostralis'in ilk olarak a. cerebralis caudalis isimli dalı verdikten sonra, arterin geriye doğru kıvrıldığı, daha sonra iki dala ayrıldığı, dallardan birinin rostral'e diğerinin dorsal'e doğru devam ettiği görüldü. Rostral'e doğru seyreden dalının a. cerebralis caudalis'in r. interhemispheria adındaki dalı olduğu saptandı. Dorsal'e doğru seyreden a. cerebellaris dorsalis adındaki dalın ise tek taraflı olduğu ve sağ tarafın arterinin daha gelişmiş olduğu belirlendi, ancak örnekte bu durum görülmedi. A. cerebralis caudalis'ten sonra rostral'e doğru devam eden a. carotis cerebralis'in r. rostralis'inin iki dal verdiği, bu dalların ilkinin a. cerebroethmoidalis, diğerinin ise a. cerebralis medialis olduğu tespit edildi.

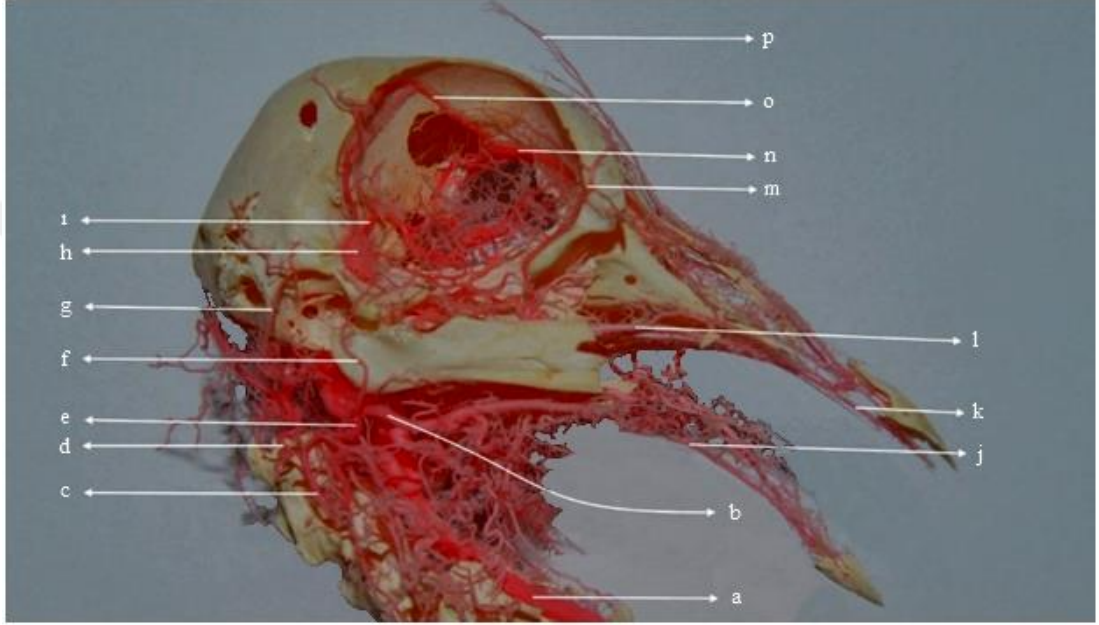
A. cerebroethmoidalis'in rostral'e doğru devam ederek bulbus olfactorius'a doğru gittiği ve a. cerebralis rostralis adında ince bir dalının orbita'ya gittiği belirlendi, daha sonra bu damarların birbirine yaklaşarak for. ethmoidale'ye giren a. ethmoidalis'i verdiği ve aynı delikten orbita içerisine girerek burada a. supraorbitale ve a. ophthalmotemporale adındaki arterlerle birleşip burun boşluğuna doğru seyrettiği gözlemlendi. Seyri esnasında göz küresinde de kaslara ve bezlere dallar verdiği ancak esas olarak cavum nasi'de çok sayıda kılcal dal verdiği görüldü. A. cerebralis medialis'in, hemisferlerin rostral ve dış yüzünü sardığı daha sonra dorsal'e doğru yönelerek hemisfer'lerin ön ve arka uçlarına dallar verdiği tespit edildi (Şekil 2, Şekil 8, Şekil 10).

## Şekiller;



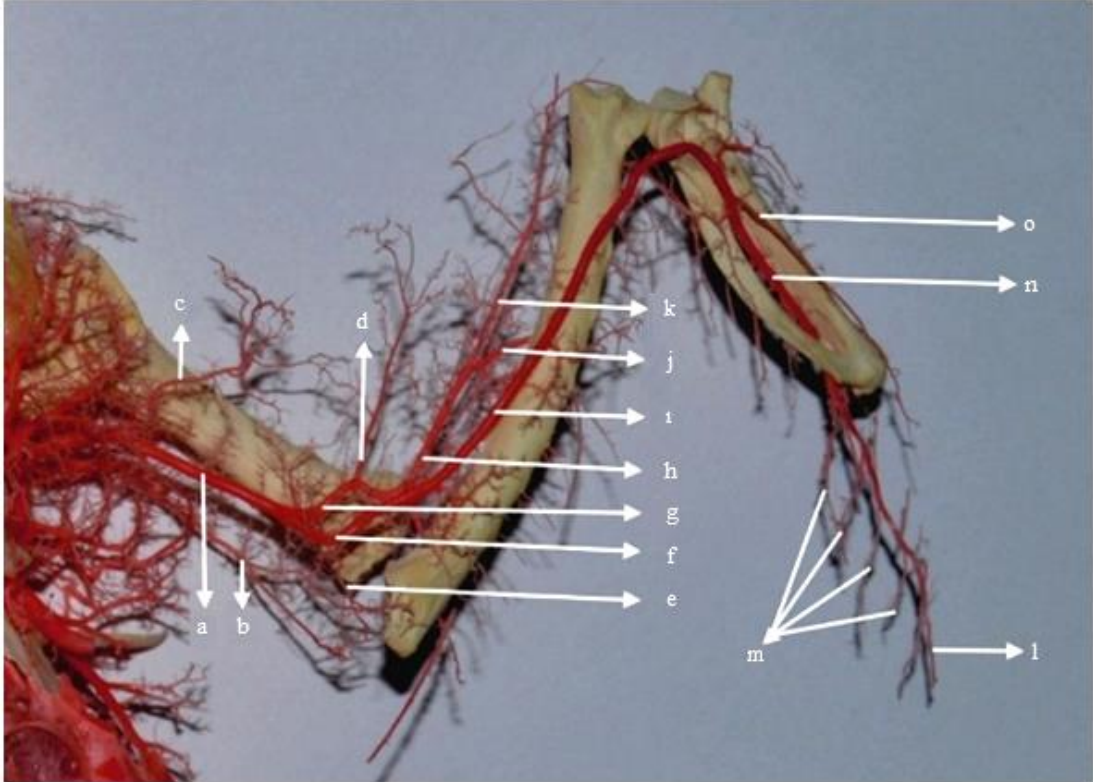
Şekil 1. Güvercinde tr. brachiocephalicus'un dalları (Röntgen, ventral'den görünüm).

a. kalp, b. tr. pectoralis, c. a. brachialis, e. a. ulnaris, f. tr. brachiocephalicus dexter, g. a. subclavia sinistra, h ve j. a. carotis communis sinistra, k. a. radialis, l. a. radialis profundus, m. arcus aorta, n. a. pectoralis caudalis, o. tr. brachiocephalicus sinistra, p. a. pectoralis cranialis, r. tr. pectoralis dexter, s. a. subclavia dextra, t ve v. a. carotis communis dextra, y. a. carotis interna dextra, z. a. carotis interna sinistra



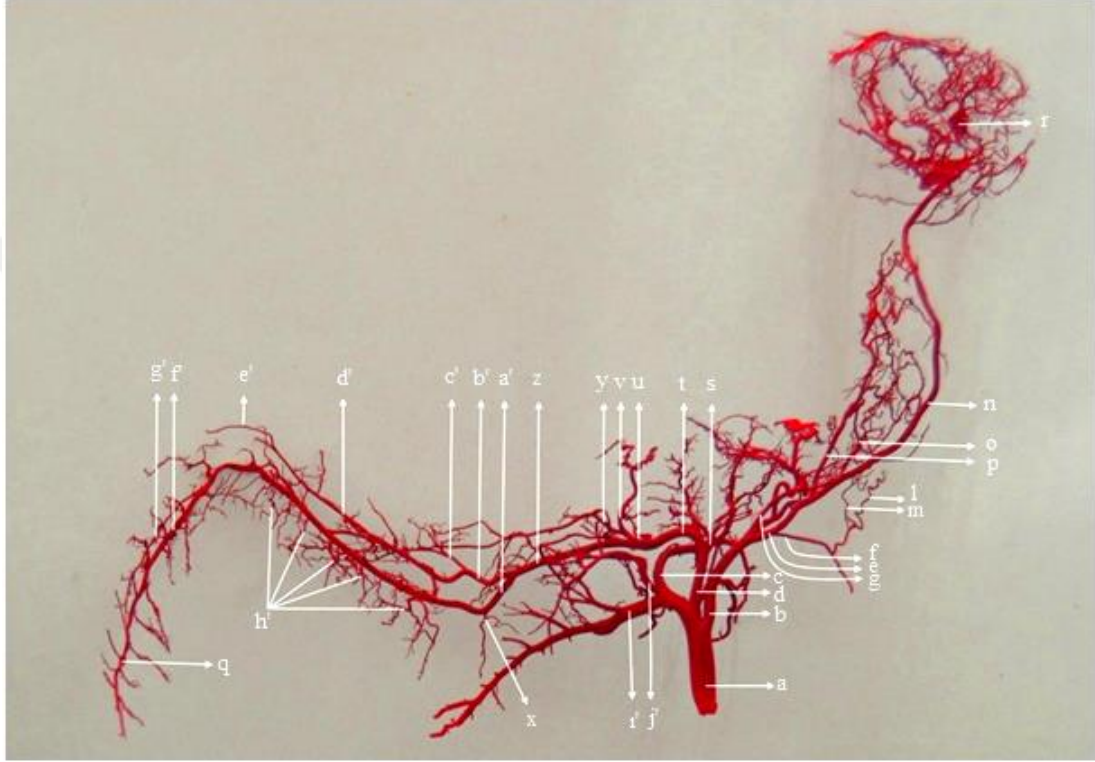
Şekil 2. Güvercinde a. carotis interna'nın dalları (Corrosion cast, lateral'den görünüm).

a. a. carotis interna dextra, b. a. mandibularis, c ve d. a. occipitalis superficialis, e. a. occipitalis, f. a. auricularis rostralis, g. a. auricularis caudalis, h. rete mirabile ophthalmicum, i. a. ophthalmotemporalis, j. a. submandibularis, k. a. palatina media, l. a. palatina medialis, m ve p. a. frontalis, n. a. ethmoidalis, o. a. supraorbitale



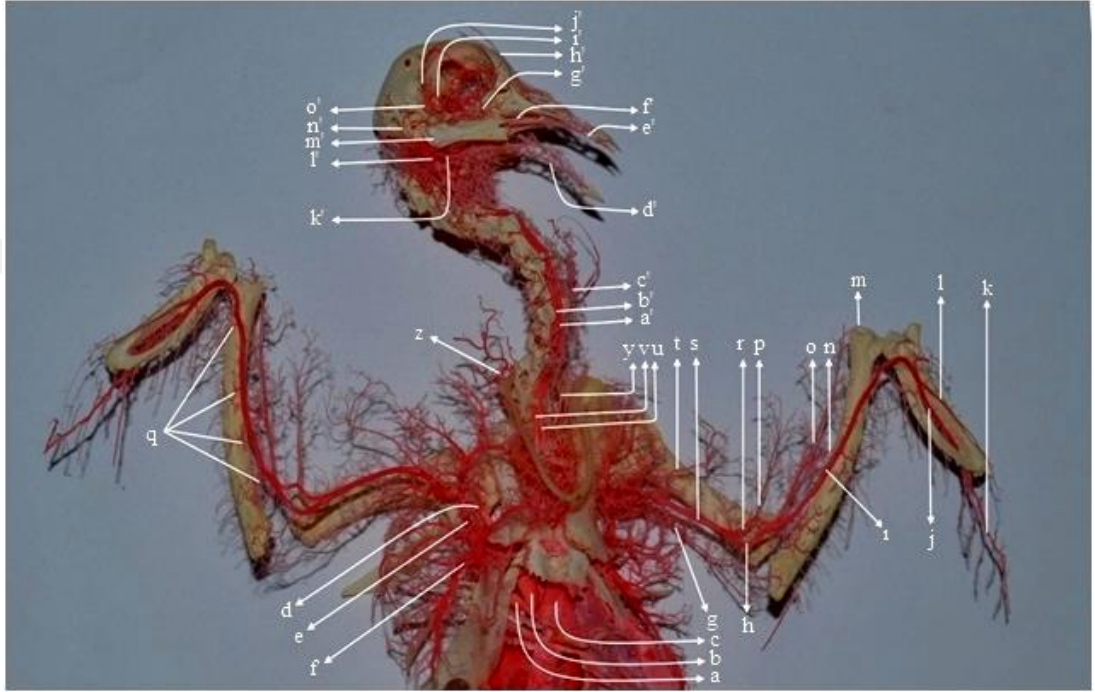
Şekil 3. Güvercinde kanadın dalları (Corrosion cast, ventral'den görünüm).

a. a. brachialis, b. a. brachialis profundus, c. a. bicipitalis, d. a. radialis superficialis, e. a. recurrens ulnaris, f ve ı. a. ulnaris, g. a. radialis, h. a. radialis profundus, j. a. interosseus dorsalis, k. a. radialis profundus, l. rr. digitales, m. a. postpagatum marginalis, n. a. metacarpalis interosseus, o. r. metacarpalis ventralis




Şekil 4. Güvercinde tr. brachiocephalicus'un dalları (Corrosion cast, dorsal'den görünüm).

a. tr. brachiocephalicus, b. a. carotis communis sinistra, c. a. pectoralis cranialis, d. a. subclavia sinistra, e. a. carotis communis, f. a. esophagotracheobronchialis, g. a. vertebralis descendens, k. a. vertebralis ascendens, n. a. carotis interna sinistra, o, a. esophagialis ascendens, p. a. comes n. vagi, r. rete mirabile ophthalmicum, s. a. sternoclavicularis, t. a. axillaris, u. a. brachialis profundus, v. a. colletarialis radialis, y. a. colletarialis ulnaris, z. a. brachialis, a'. a. ulnaris, b'. a. radialis, c'. a. radialis superficialis, d'. a. radialis profundus, e'. rr. alulares, f'. a. metacarpi interosseus, g'. rr. metacarpalis ventralis, h'. a. postpagatum marginalis, i'. a. pectoralis caudalis, j'. a. pectoralis media, x. a. recurrens ulnaris, q. rr. digitales



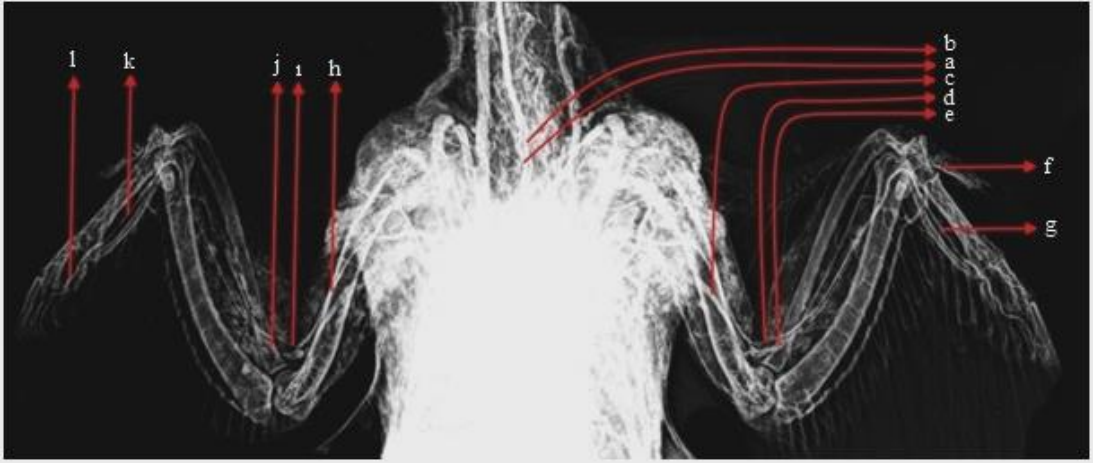
Şekil 5. Güvercinde tr. brachiocephalicus'un dalları (Corrosion cast, ventral'den görünüm).

a. arcus aorta, b. tr. brachiocephalicus dexter, c. tr. brachiocephalicus sinister, d. a. subclavia dexter, e. a. pectoralis cranialis, f. a. pectoralis caudalis, g. a. profunda brachii, h ve i. a. ulnaris, j. a. metacarpalis interosseus, k. rr. digitales, l. r. metacarpi ventralis, m. r. alulares, n. a. radialis profundus, p ve o. a. radialis superficialis, r. a. radialis, s. a. brachialis, t. a. circumflexa humeri dorsalis, u. a. carotis communis sinistra, v. a. carotis communis dextra, y. a. comes n. vagi, z. a. esophagialis ascendens, a'. a. carotis interna sinistra, b'. a. carotis interna dextra, c'. a. cutaneus cervicalis ascendens, d'. a. submandibularis, e'. a. palatina media, f'. r. palatinus media, g'. a. facialis, h'. a. frontalis, i'. a. ophthalmotemporalis, j'. a. supraorbitalis, k'. a. mandibularis, l'. a. occipitalis, m'. a. auricularis rostralis, n'. a. auricularis caudalis, o'. rete mirabile ophthalmicum



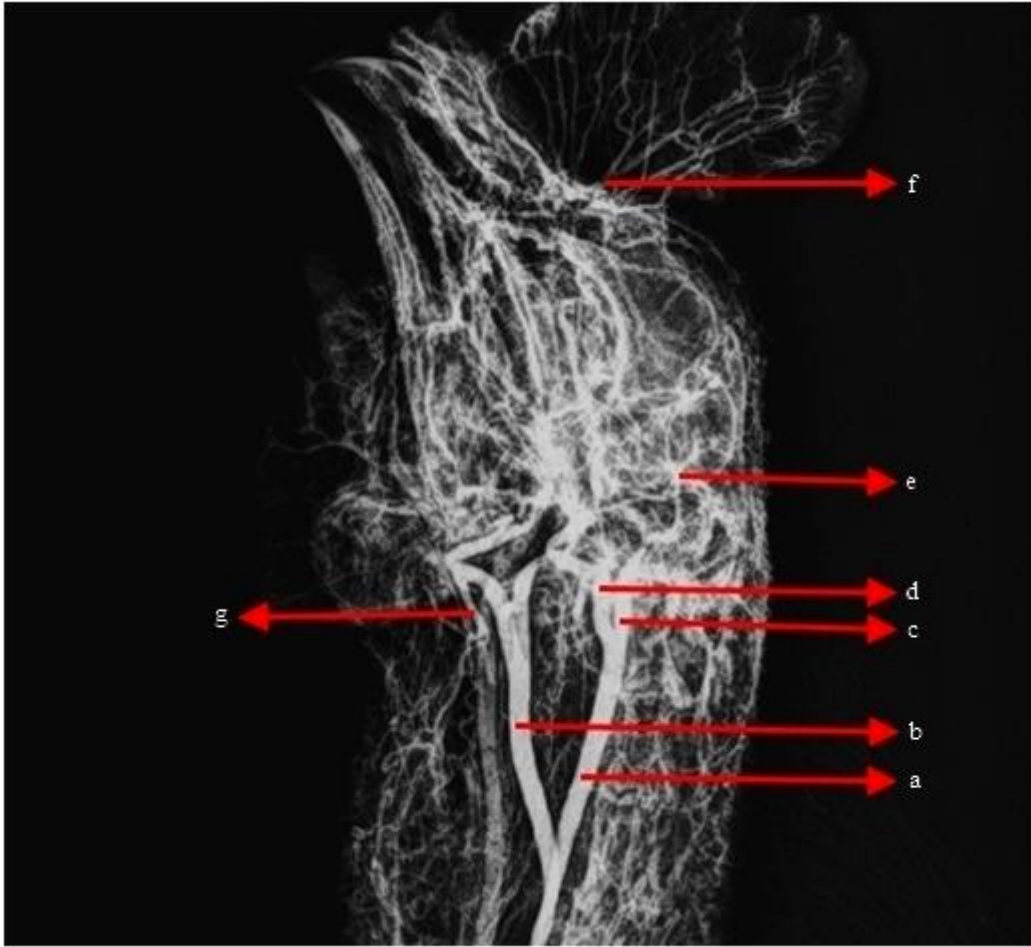
Şekil 6. Güvercinde kanadın dalları (Latex, ventral'den görünüm).

a. a. brachialis, b. a. radialis, c. a. ulnaris, d. a. ulnaris profundus, e. a. recurrens ulnari, f. a. metacarpi interosseus, g. a. metacarpalis ventralis, h. rr. digitales



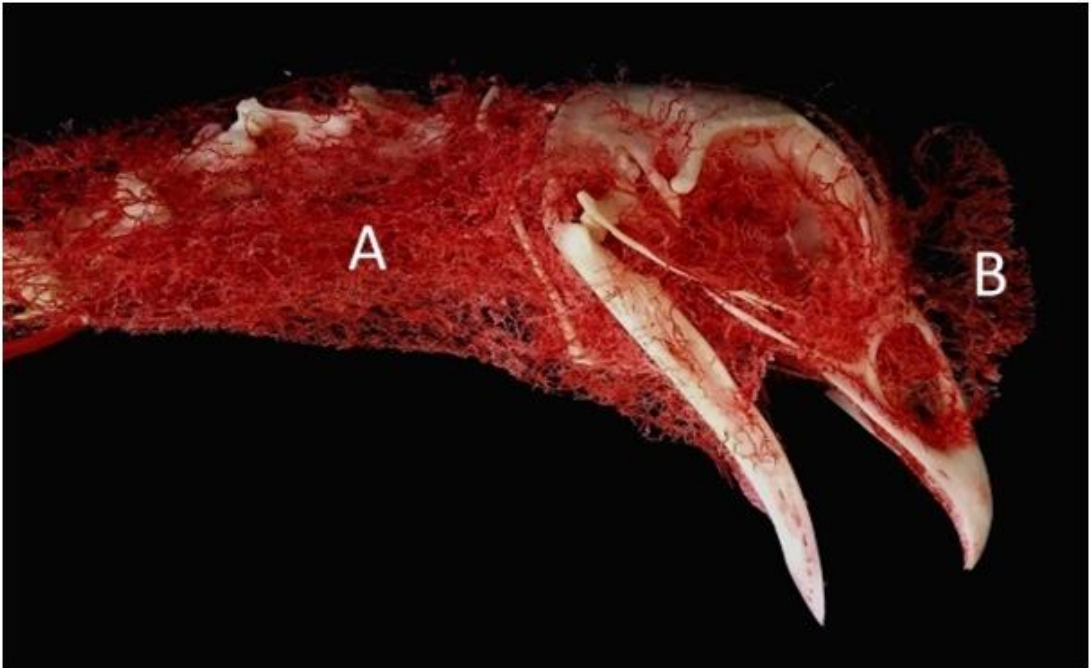
Şekil 7. Horozda tr. brachiocephalicus'un dalları (Röntgen, ventral'den görünüm).

a. a. carotis communis sinistra, b. a. carotis communis dextra, c. a. brachialis sinistra, d. a. radialis sinistra, e. a. ulnaris sinistra, f. a. alulare sinistra, g. a. metacarpi interosseus sinistra, h. a. brachialis dextra, i. a. radialis dextra, j. a. ulnaris dextra, k. a. metacarpi interosseus dextra, l. rr. digitales



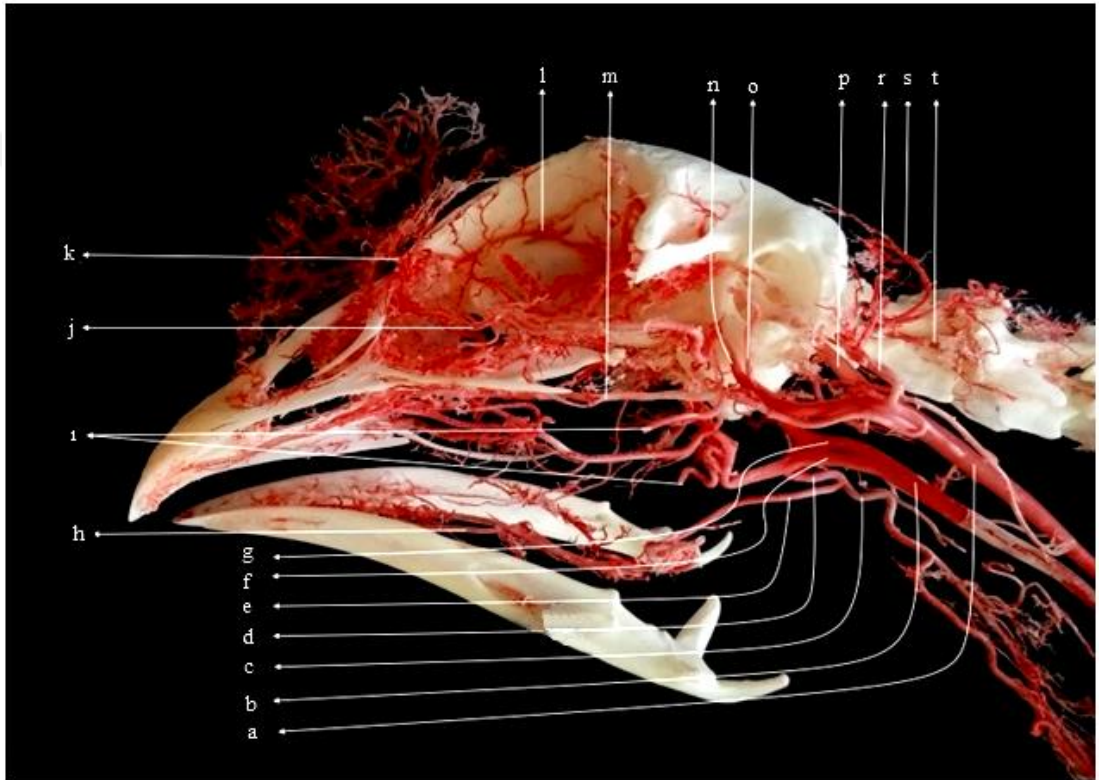
Şekil 8. Horozda a. carotis interna'nın dalları (Röntgen, ventrolateral'den görünüm).

a. a. carotis interna sinistra, b. a. carotis interna dextra, c. a. ophthalmica externa ve a. carotis cerebialis'in kökü, d. a. carotis externa, g. a. occipitalis, f. a. frontalis



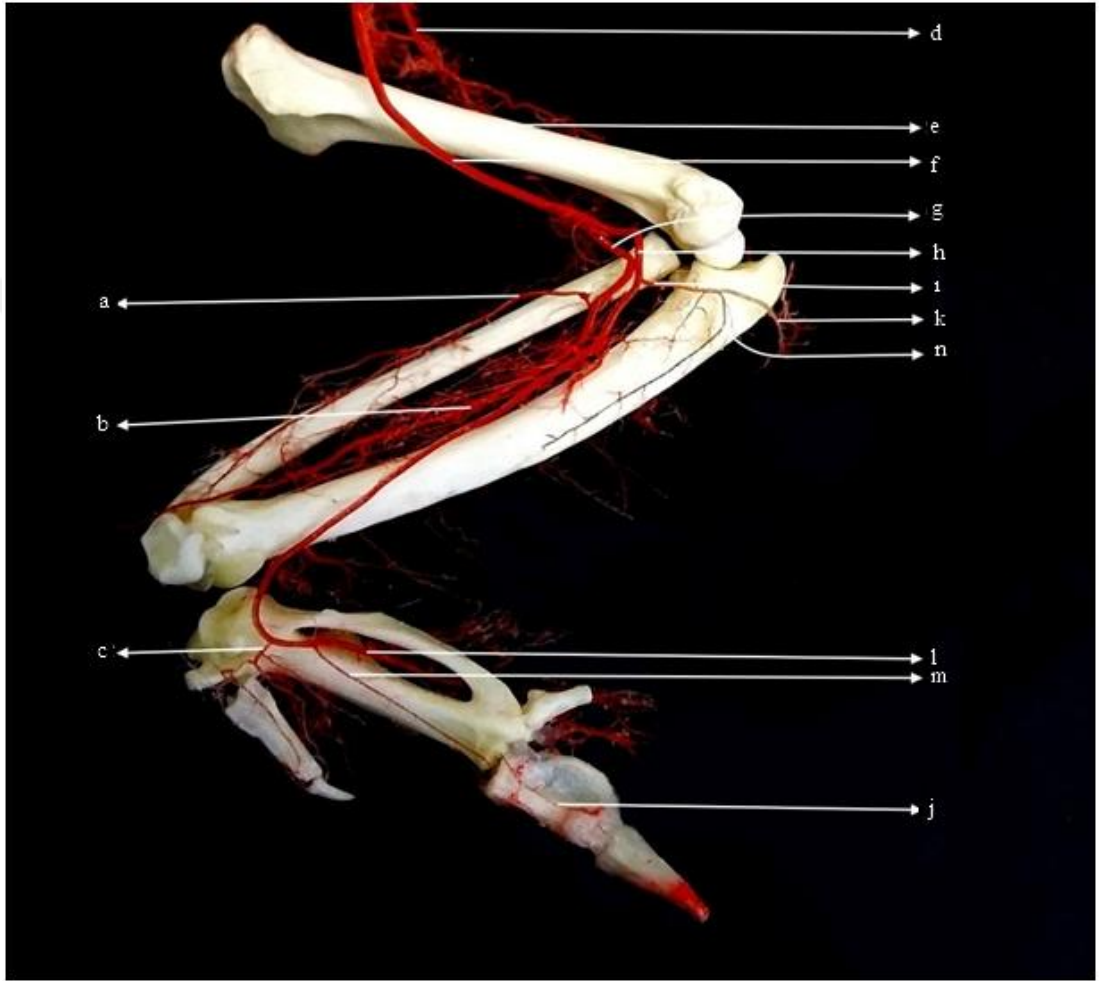
Şekil 9. Horozda baş ve boynun kılcal damar ağı (Corrosion cast, lateral'den görünüm).

a. palea ve boyun bölgesinin damar ağı, b. crista'nın damar ağı.



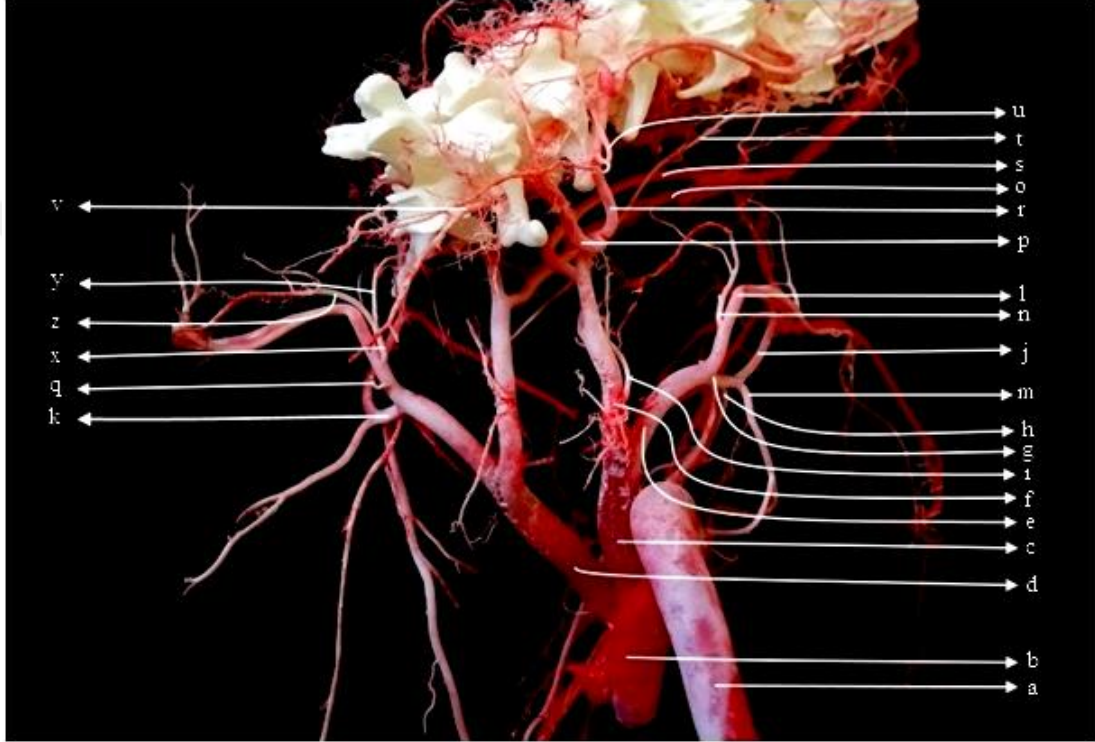
Şekil 10. Horozda a. carotis interna'nın dalları (Corrosion cast, lateral'den görünüm).

a. a. carotis interna sinistra, b. a. carotis interna dextra, c. a. esophagialis descendens ve a. trachealis descendens, d. tr. esophagotrachealis, e. a. lingualis, f. a. carotis externa, g. a. carotis interna dextra, h. a. sublingualis, i. a. mandibularis, j. a. infraorbitalis, k. a. frontalis, l. a. ethmoidalis, m. a. maxillaris, n. a. ophthalmica externa, o. a. auricularis caudalis, p. a. carotis cerebralis, r. a. occipitalis, s. a. occipitalis superficialis, t. a. occipitalis profundus



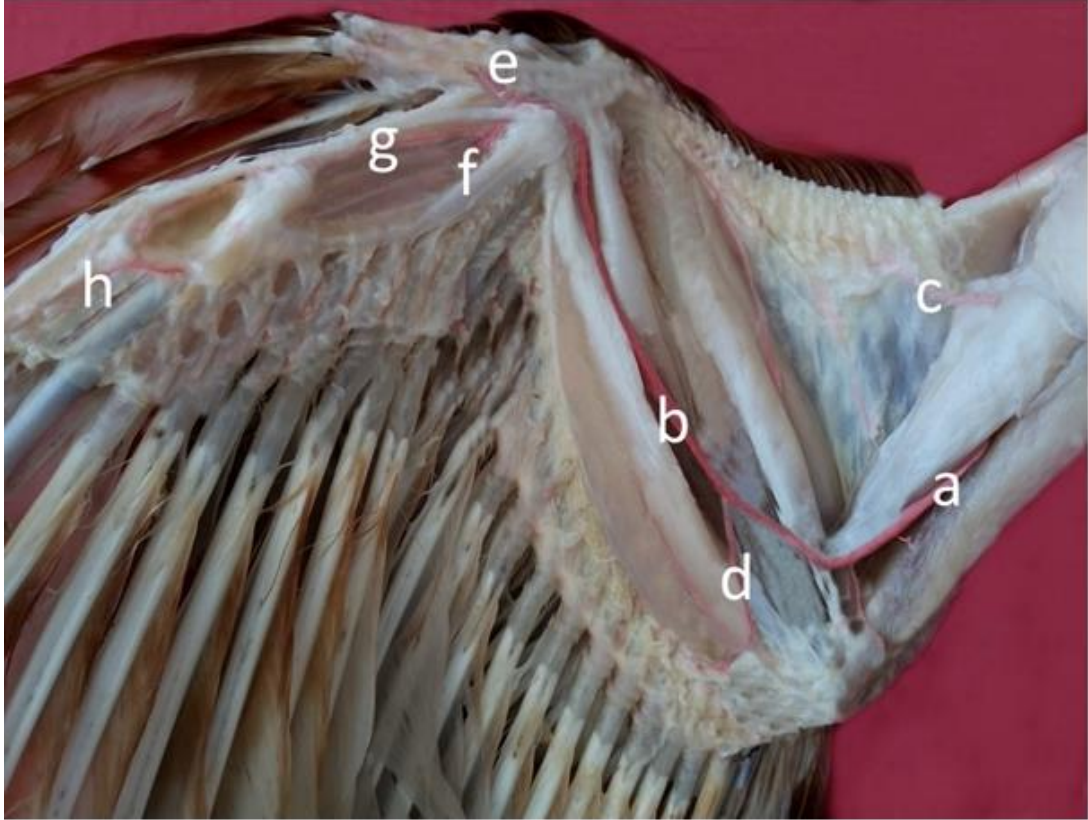
Şekil 11. Horozda kanadın dalları (Corrosion cast, dorsal'den görünüm).

a. a. radialis superficialis, b. a. radialis profundus, c. r. alulare, d. a. profunda brachii, e. humerus, f. a. brachialis, g. a. radialis, h. a. ulnaris, i ve k. a. recurrens ulnaris, j. r. digitales, l. a. metacarpi interosseus, m. r. metacarpi ventralis, n. a. ulnaris profundus.



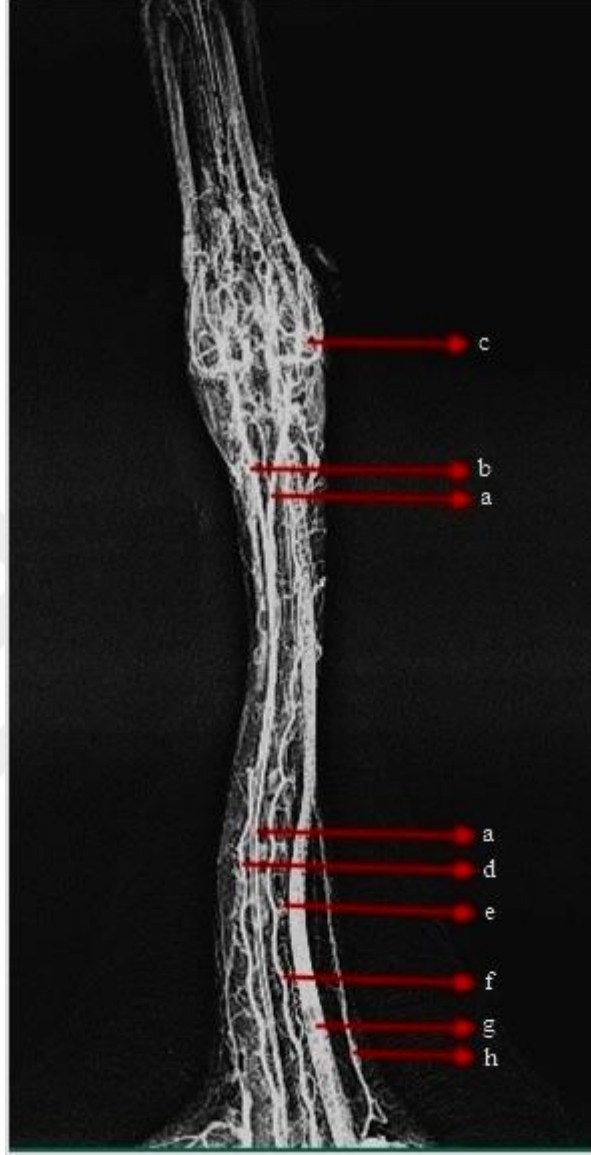
Şekil 12. Horozda göğüs bölgesi dalları (Corrosion cast, dorsal'den görünüm).

a. aorta descendens, b. bulbus aorta, c. tr. brachiocephalicus dexter, d. tr. brachiocephalicus sinister, e. a. subclavia dextra, f. a. carotis communis dextra, g. tr. pectoralis dextra, h. a. thoracica interna, i. a. esophagotrecheobronchialis, j. a. pectoralis cranialis, k. tr. pectoralis sinistra, l. a. axillaris, m. a. pectoralis caudalis, n. a. sternoclavicularis, o. a. carotis interna sinistra, p. tr. vertebralis, r. a. comes n. vagi, s. a. carotis communis sinistra, t. a. ingluvialis, u. r. esophageus, v. a. vertebralis descendens, y. a. clavicularis sinistra, z. a. sternalis sinistra, x. a. sternoclavicularis sinistra



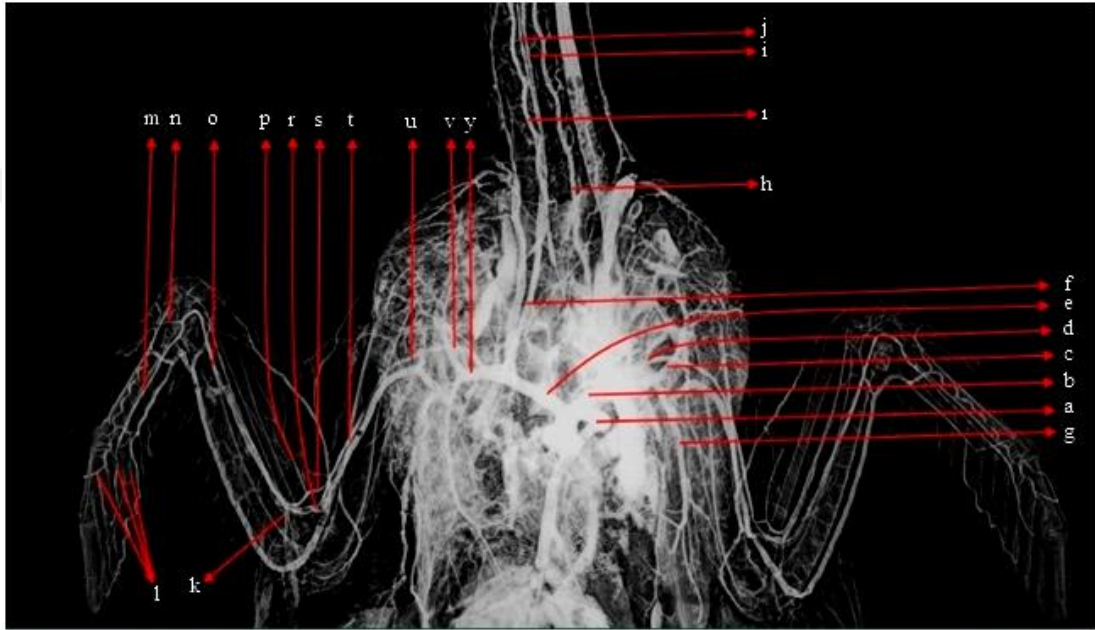
Şekil 13. Horozda kanadın dalları (Latex, ventral'den görünüm).

a. a. brachialis, b. a. ulnaris profundus, c. a. profunda brachii, d. a. recurrens ulnaris, e. a. alulare, f. a. metacarpi interosseus, g. a. metacarpalis ventralis, h. rr. digitales



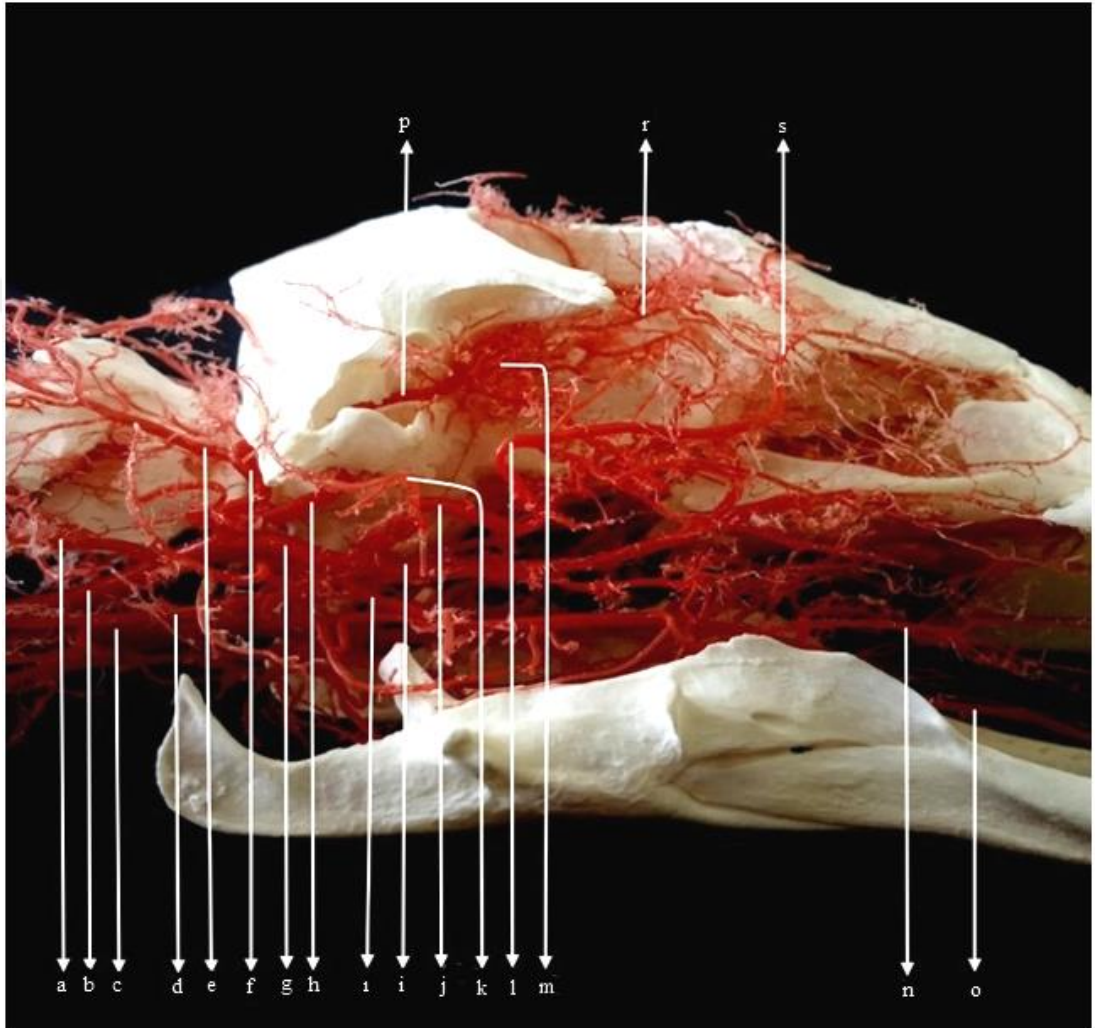
Şekil 14. Ördekte baş ve boyun bölgesi dalları (Röntgen, ventral'den görünüm).

a. a. carotis interna sinister, b. a. carotis interna dexter, c. rete mirabile ophthalmicum,  
d. a. vertebralis ascendens dexter, e. a. vertebralis sinister, f. v. cava cranialis sinister,  
g. a. cutaneus cervicalis ascendens



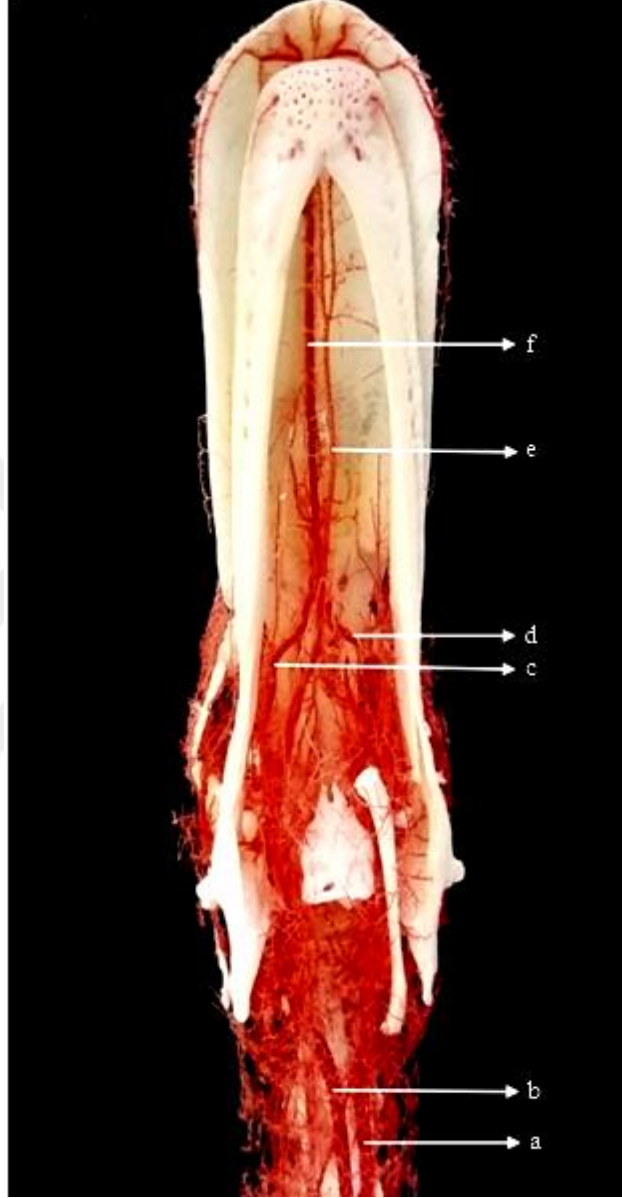
Şekil 15. Ördekte göğüs ve kanat bölgesi dalları (Röntgen, ventral'den görünüm).

a. arcus aorta, b. tr. brachiocephalicus sinistra, c. a. pectoralis cranialis, d. a. subclavia sinistra, e. tr. brachiocephalicus dextra, f. a. carotis communis dextra, g. a. pectoralis caudalis, h. a. vertebralis ascendens sinistra, ı. a. vertebralis ascendens dextra, i. a. carotis communis sinistra, j. a. carotis communis dextra, k. a. recurrens ulnaris, l. rr. digitales, m. a. metacarpalis interosseus, n. r. alulare, o. a. ulnaris superficialis, p. a. radialis superficialis, r. a. ulnaris, s. a. radialis, t. a. brachialis, u. a. axillaris, v. a. subclavia, y. tr. pectoralis



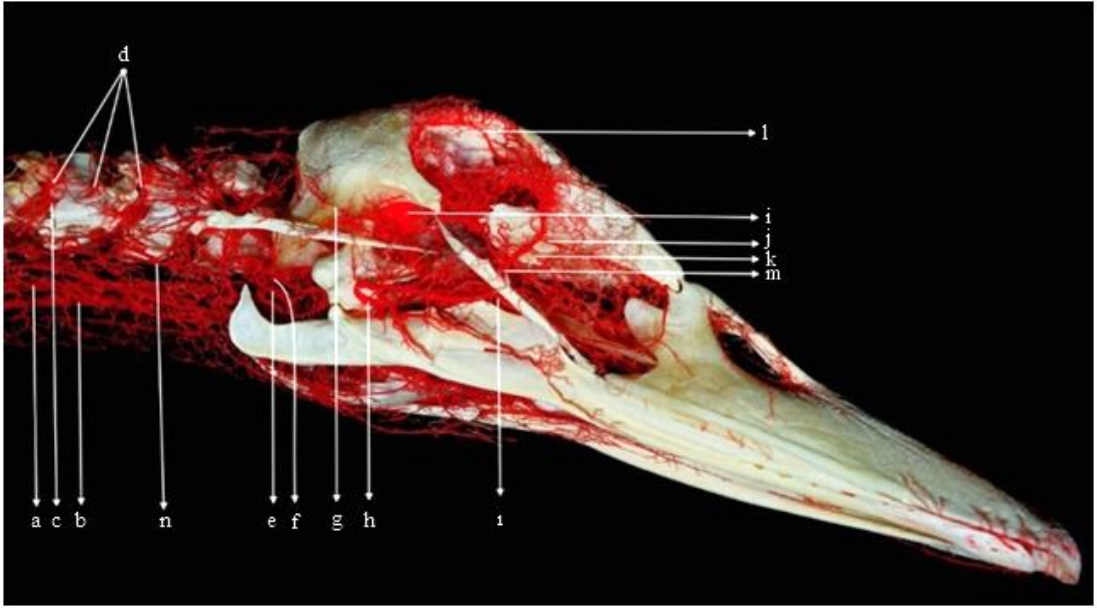
Şekil 16. Örnekte baş bölgesinin dalları (Corrosion cast, lateral'den görünüm).

a. a. esophagealis descendens, b. a. carotis interna dextra, c. a. carotis interna sinistra, d. a. trachealis descendens, e. a. occipitalis superficialis, f. a. occipitalis, g. a. carotis externa, h. a. carotis interna, i. a. mandibularis, i. a. maxillaris, j. a. facialis, k. a. auricularis caudalis, l. a. facialis, m. rete mirabile ophthalmicum, n. a. lingualis propria, o. a. lingualis, p. a. ophthalmica externa, r. a. ophthalmotemporalis, s. a. frontalis.



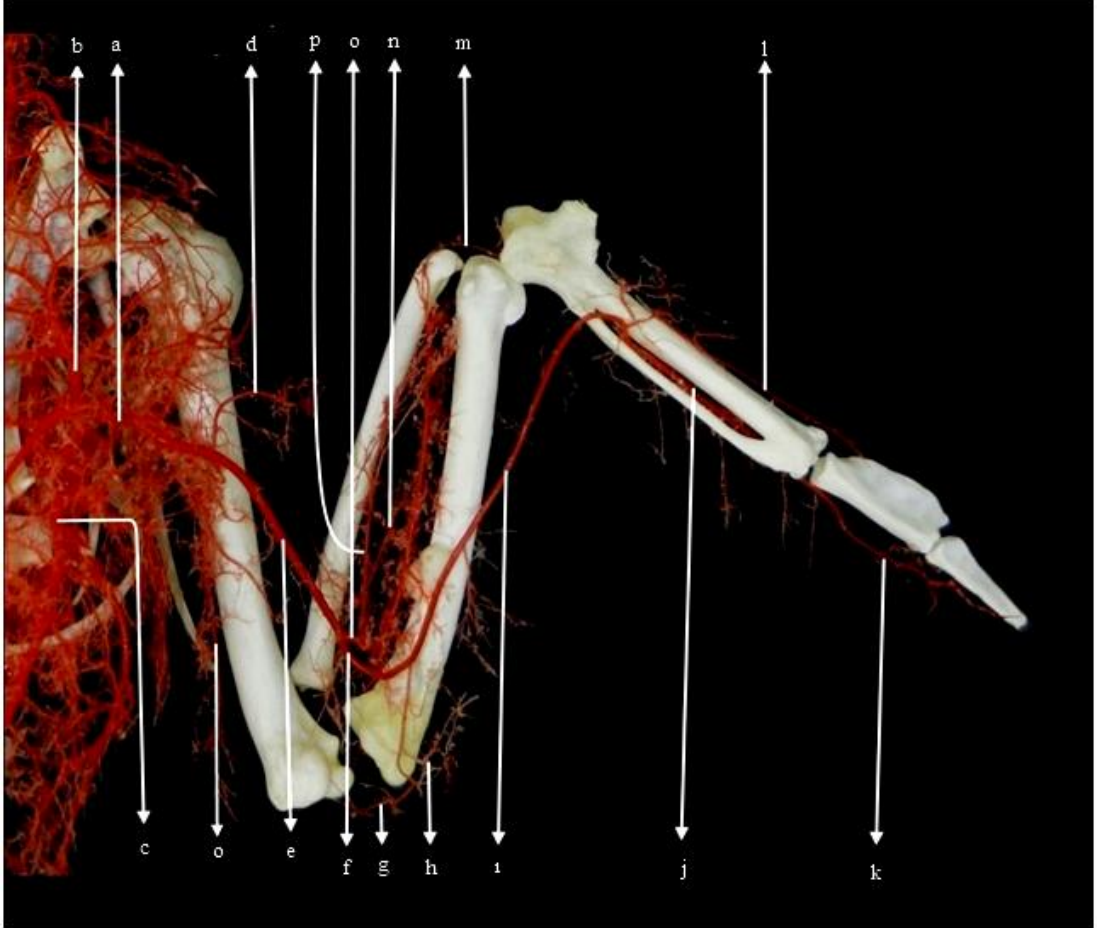
Şekil 17. Ördekte baş bölgesinin dalları (Corrosion cast, ventral'den görünüm).

a. a. carotis communis sinistra, b. a. carotis communis dextra, c. r. palatinus medialis dextra, d. r. palatinus medialis, sinistra, e. a. palatina media, f. a. lingualis (sublingualis)



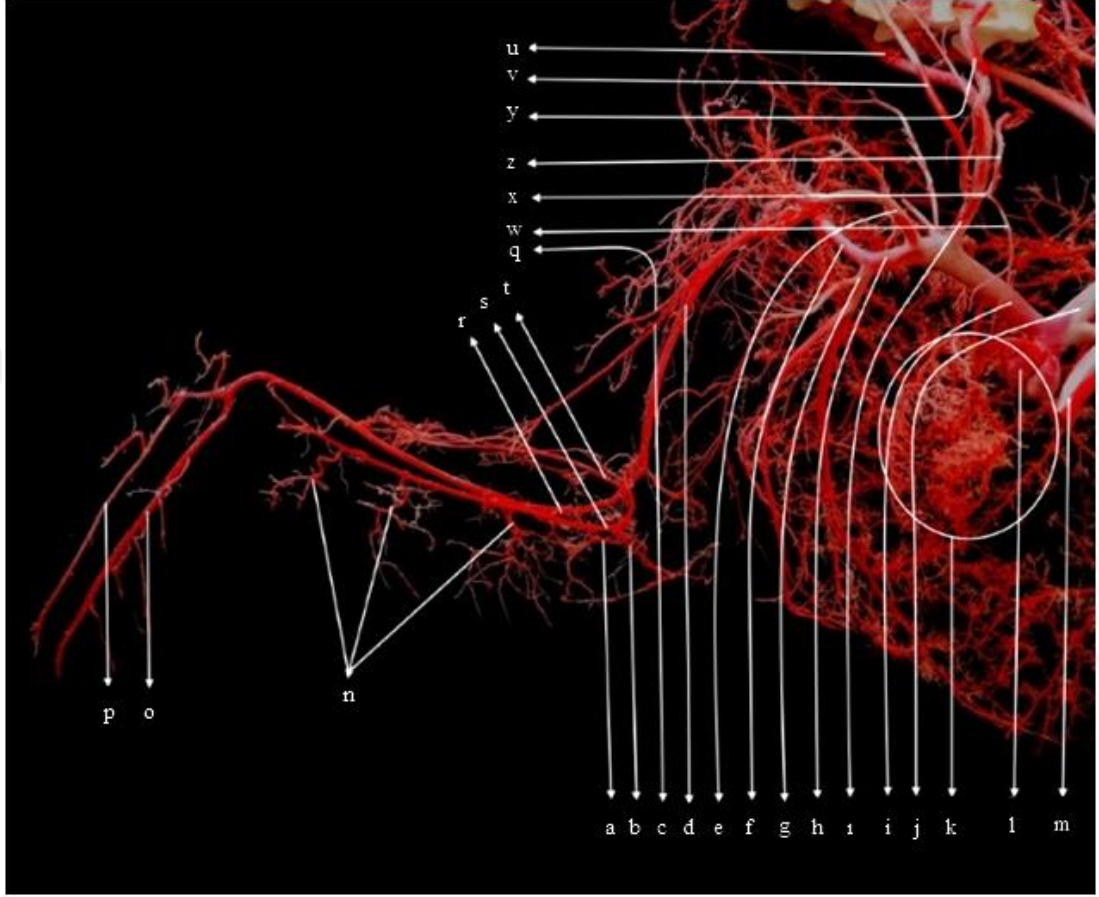
Şekil 18. Ördekte baş bölgesinin dalları (Corrosion cast, lateral'den görünüm).

a. a. carotis interna sinistra, b. a. carotis interna dextra, c. a. vertebralis ascendens, d. r. osseus ve r. cutaneus, e. a. carotis externa, f. a. carotis interna, g. a. auricularis caudalis, h. a. mandibularis, l. a. lingualis, i. rete mirabile ophthalmica, j ve k. a. facialis'in burun boşluğuna verdiği dallar, l. a. supraorbitalis, m. a. facialis



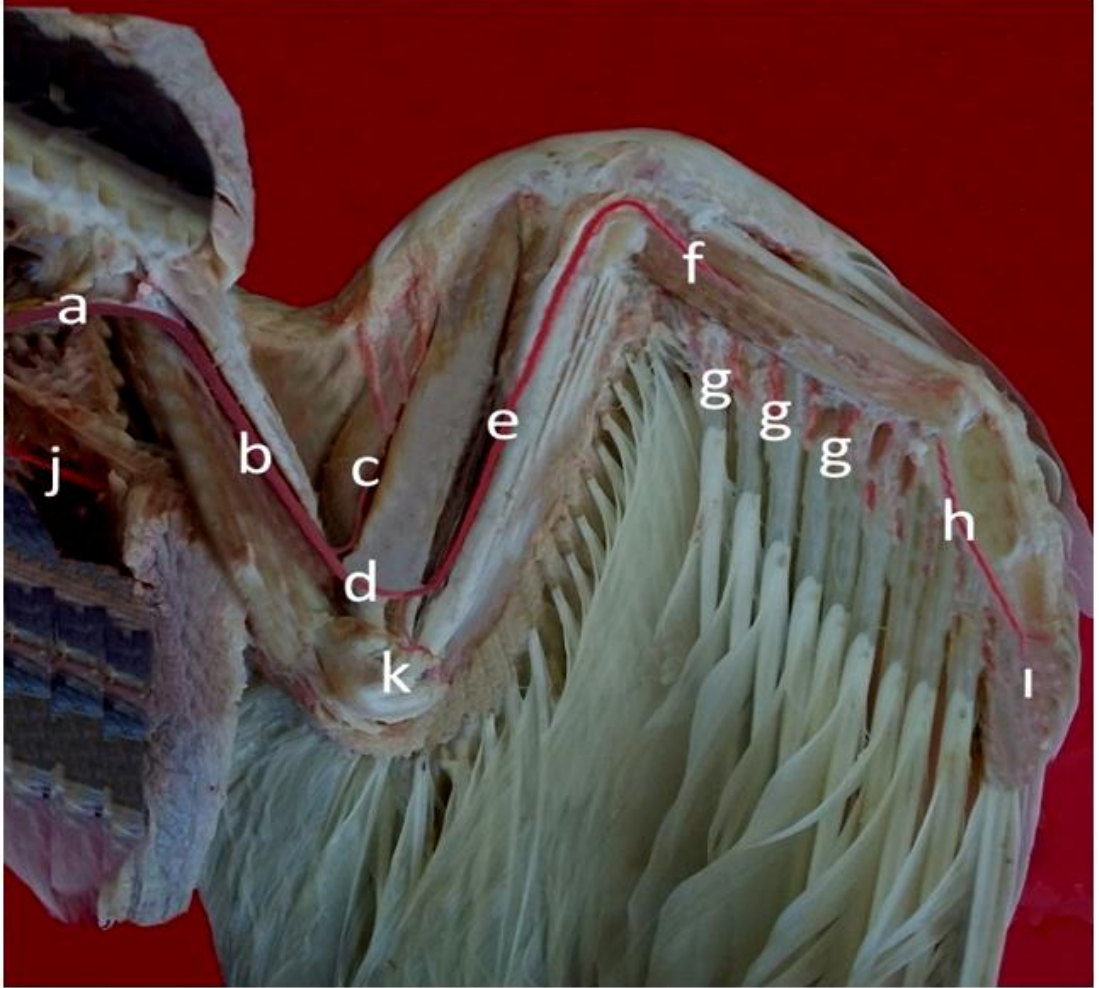Şekil 19. Ördekte kanadın dalları (Corrosion cast, ventral'den görünüm).

a. a. axillaris, b. a. pectoralis cranialis, c. a. pectoralis caudalis, d. a. circumflexa humeri dorsalis, e. a. brachialis, f. a. ulnaris, g. a. recurrens ulnaris, h. a. ulnaris profundus, i. a. ulnaris superficialis, j. a. metacarpi interosseus, k. r. digitales l. r. metacarpi ventrales, m. r. alulare, n. r. proptagium, p. a. radialis superficialis, o. a. profunda brachii



Şekil 20. Ördekte göğüs ve kanadın dalları (Corrosion cast, dorsal'den görünüm)

a. a. ulnaris profundus, b. a. ulnaris recurrens, c. a. collateralis radialis, d. a. brachialis, e. a. subclavia, f. a. pectoralis cranialis, g. a. pectoralis caudalis, h. tr. pectoralis, ı. a. carotis communis, i. tr. brachiocephalicus sinistra, j. tr. brachiocephalicus dextra, k. kalp, l. bulbus aorta, m. aorta descendens, n. a. postpagatum marginalis, o. a. metacarpalis interosseus, p. r. metacarpalis ventralis, r. a. ulnaris, s. a. radialis, t. a. radialis superficialis, u. a. carotis interna, v. a. comes n. vagi, w. r. bronchialis, x. a. esophagotracheobronchialis, y. tr. vertebralis, z. r. esophagealis ve r. trachealis, q. a. circumflexa humeri dorsalis



Şekil 21. Ördekte kanadın dalları (Latex, ventral'den görünüm)

a. a. brachialis, b. a. ulnaris profundus, c. a. profunda brachii, d. a. recurrens ulnaris, e. a. alulare, f. a. metacarpi interosseus, g. a. metacarpalis ventralis, h. rr. digitales, j. a. pectoralis caudalis

## 5. TARTIŞMA

### 5.1. Aorta

King ve Mclelland (1984) ile Baumel ve ark. (1993)'nın belirttikleri şekilde aorta'nın ventriculus sinister'in tavanından başladığı, üç kısımdan oluştuğu ve vücudun en kalın damarı olduğu gözlemlendi. Aorta'nın ilk olarak literatürde (Kürtül 2002, Baumel ve ark. 1993) bildirildiği gibi aorta ascendens adıyla sağa ve cranial'e doğru yöneldiği görüldü.

Literatür (Nickel, 1977, Kuru 1996, King and Mclelland, 1975) ile uyumlu olarak ördek, horoz ve güvercinde tr. brachiocephalicus'tan öncelikle kalbin vaskularizasyonundan sorumlu koroner arter'lerin iki kök halinde çıktığı gözlemlendi. Getty (1975), Dursun (2006) ve Kuru (1996) kanatlı hayvanlarda aorta'nın başlangıç kısmı olan aorta ascendens'ten evcil memeli hayvanlarda yalnızca koroner arter'lerin çıktığını, kanatlı hayvanlarda ise semilunar kapak hizasından çıkan koroner arterlerle birlikte sırasıyla tr. brachiocephalicus dexter ve tr. brachiocephalicus sinister olmak üzere iki ayrı dalın daha ayrıldığını belirtmişlerdir. Bu bilgiye paralel olarak incelenen 3 hayvan türünde de tr. brachiocephalicus'un aorta ascendens'ten çıktığı tespit edilmiştir.

Arcus aorta, aorta ascendens'in sağ tarafa doğru kıvrılmasıyla şekillenmiştir. Arcus aorta'dan ruminant ve equidea'de tr. brachiocephalicus tek başına, carnivor ve sus'ta tr. brachiocephalicus ve a. subclavia sinistra birlikte çıkar (König ve Liebich, 2007; Nickel, 1977; Dursun, 2006). Getty (1975), König ve Liebich (2007)'in bulguları doğrultusunda ördek, horoz ve güvercinde memeli hayvanlardan farklı olarak arcus aorta'dan herhangi bir dalın ayrılmadığı belirlendi.

## 5.2. Tr. brachiocephalicus

Getty (1975), tr. brachiocephalicus'un apının tavukta hemen hemen arcus aorta'nın apının yarısı kadar olduėunu, ancak uma yetisi geliřmiř hayvanlarda; rneėin gvercinlerde, arcus aorta'nın apının tr. brachiocephalicus'tan daha kk olduėunu belirtmiřtir. alıřmada elde edilen bulgulara gre rdekte ve gvercinde tr. brachiocephalicus'un apının arcus aorta'nın apından daha byk olduėu belirlendi. Horozda ise literatrde (Getty, 1975) belirtildiėi gibi arcus aorta'nın apının tr. brachiocephalicus'un apından daha byk olduėu tespit edildi. Truncus brachiocephalicus'un son dalları Nickel (1977), Getty (1975) ve Chiasson (1982)'nin belirttikleri řekilde ilk ve ince olan dalın a. carotis communis, daha sonra ayrılan ve kalın olan dalın ise a. subclavia olduėu grld.

### 5.2.1. A. subclavia

Kuru (1996) ve Dursun (2006)'un belirttiėine gre tr. brachiocephalicus'tan orjin alarak craniodorsal ynde bir kıvrım yapar ve sternum'un processus costalis'ine ulařır. Burada pektoral blgeye ve kanatlara dallar verir. Verdiėi ilk dal a. sternoclavicularis'tir, devamında bu dal a. clavicularis ve a. sternalis'e ayrılır. Bu bilgiyle paralel olarak incelenen  trde de a. subclavia'nın craniodorsal'e doėru yneldiėi daha sonra bir kıvrım yaptıėı grld ve  trde de ıkan ilk dalın a. sternoclavicularis olduėu tespit edildi.

### 5.2.2. A. sternoclavicularis

Kuru (1996) ve Dursun (2006), a. sternoclavicularis'in gės gerisinden os coracoideus'u aprazlayarak burada a. sternalis interna, a. sternalis externa, a. clavicularis, a. coracoidodorsalis, a. esophagotrachealis ve a. esophago-interna'yı verdiėini belirtmiřtir. Bu bilgiden farklı olarak alıřmamızda a. sternalis interna, a.

sternalis externa ve a. clavicularis'in bu daldan ayrıldığı ancak bahsi geçen diğer dalların doğrudan a. subclavia'dan çıktığı saptandı.

### 5.2.3. A. thoracica interna

Kuru (1996) ve Dursun (2006), a. thoracica interna'nın a. subclavia'dan ayrıldığı ve articulationes sternocostales boyunca seyrederek r. dorsalis ve r. ventralis adındaki son dalları verdiğini belirtmişlerdir. Getty (1975) ise bu arterin tr. pectoralis'ten çıktığını ve yine aynı dalları verdiğini belirtmiştir. Bu bilgiler doğrultusunda ördek, güvercin ve horozda bu dalın Getty (1975)'de belirtildiği üzere tr. pectoralis'in göğüs iç duvarına çok yakın bir noktadan caudal yönde iki dala ayrıldığı, kalın olan ve art. sternocostales hizasında caudal'e doğru seyreden r. dorsalis'i ve daha derinde ve sternum'un iç yüzünde yine caudal'e doğru seyreden r. ventralis'i verdiği görüldü.

### 5.2.4. Truncus pectoralis

Kuru (1996), Dursun (2006) ve Getty (1975)'nin belirttiğine göre v. pectoralis ve n. pectoralis, tr. pectoralis'e eşlik eder ve hepsi birlikte m. pectoralis'in dorsal parçalarının birleştiği yerden içeri girer. Literatüre uygun olarak üzerinde çalışılan 3 hayvan türünde de arter'in çıkış noktasının 1. ve 2. costa'lar olduğu saptandı. Getty (1975) ve Nickel (1977), kasların arasındaki tr. pectoralis'in iki dala ayrıldığını, bu dalların a. pectoralis cranialis ve a. pectoralis caudalis olduğunu belirtmişlerdir. Bu bilgiyle örtüşür şekilde a. pectoralis cranialis'in cranioventral yönde kısa bir seyirden sonra iki dala ayrıldığı, bu dallardan birisinin caudal'e doğru yöneldiği ve verdiği daha küçük dallarla göğüs kaslarının 3. ve 6. costa hizasında bulunan kısmını beslediği görüldü. Diğer dalın ise cranial'e doğru yöneldiği ve göğüs kaslarının ön kısmının vaskularizasyonunu gerçekleştirdiği tespit edildi. A. pectoralis caudalis'in ise, a. pectoralis cranialis'le birlikte aynı hizadan çıktığı, seyri boyunca üç kalın dal verip daha sonra caudal'e doğru yönelerek sternum'un caudal ucuna kadar uzandığı ve

göğüs kaslarının büyük bölümünü beslediği gözlemlendi. Ayrıca a. pectoralis cranialis ve a. pectoralis caudalis'in ince dallarının sayı olarak hem hayvanlar arasında hem de türler arasında belirgin farklılıklar olduğu da tespit edildi.

Getty (1975) ve Nickel (1977), tr. pectoralis'in dorsolateral'e doğru yaptığı bifurcatio'dan a. cutaneus lateralis isimli dalın da ayrıldığını, bu arter'in a. infrascapularis'i vererek göğüs bölgesi derisinde caudal'e doğru devam ettiğini belirtmişlerdir. Ayrıca bahsi geçen arter'in bu bölgedeki ventral abdominal derinin beslenmesine katkıda bulunduğu da belirtilmiştir. Literatürden farklı olarak a. cutaneus lateralis isimli dalın a. pectoralis cranialis ve a. pectoralis caudalis'in çatallaştığı yere çok yakın olmak üzere a. pectoralis caudalis'ten çıktığı saptandı. Bunun yanı sıra 3 horoz, 4 ördek piyesinde literatürde belirtilen bölgeden çıktığı da gözlemlendi.

#### **5.2.5. A. axillaris**

Literatürde belirtildiği gibi (Nickel, 1977; Getty, 1975; Kuru 1996; Dursun, 2006) a. subclavia'dan köken alarak, omuz eklemi hizasında craniodorsal'e doğru yöneldiği ve sonrasında lateral'e doğru devam ettiği belirlendi. A. axillaris'in göğüs boşluğundan çıktıktan sonra ilk olarak dorsal yönde ve scapula'ya doğru a. subscapularis ve a. nervosum adındaki dalları verdiği gözlemlendi.

#### **5.2.6. A. brachialis**

Getty (1975) ve Nickel (1977) a. brachialis'in a. axillaris'in devamı olduğu, m. triceps ve m. biceps'in arasında n. medioulnaris ile birlikte kolda aşağıya doğru seyrettiği, kas boyunca devam ederek proximal'e doğru r. cutaneus'u gönderdiği, m. triceps brachii'nin caput longum'u üzerinden devam ederek m. triceps brachii ile m. biceps brachii arasındaki oluktan geçtiğini ve m. biceps brachii'ye giden a. bicipitalis'i ve m. triceps brachii'ye giden a. profunda brachii'yi verdiğini belirtmişlerdir.

Çalışmada ise horoz, ördek ve güvercinde a. brachialis'in art. humeri yakınlarında a. profunda brachii adındaki kalınca bir dal ile birlikte ince bir dal olan a. circumferentia humeri ventralis adındaki dalları verdiği görüldü. A. circumferentia humeri ventralis adındaki ince dalın ördek ve horozda bazen görülmediği ancak güvercinde daima bulunduğu tespit edilmiştir.

### **5.2.7. A. profunda brachii**

Getty (1975) bu arterin a. brachialis'ten ayrılarak omuz eklemi ve kolun üst kısmındaki kaslara a. circumferentia dorsalis humeri'yi verdiği, diğer dalının a. collateralis ulnaris olduğunu ve bu dalın da dorsal'de dirsek bölgesine dağıldığını belirtmiştir. Bu bilgiye ek olarak a. brachialis'in n. radialis ile birlikte derinde seyreden dalının a. collateralis radialis olduğunu da belirtmiştir. Getty (1975)'nin verdiği bilgilere paralel olarak a. profunda brachii'nin kısa bir seyirden sonra a. circumferentia humeri dorsalis isimli dalı verdiği, daha sonra humerus'un üst ¼'lük kısmı yakınlarında a. collateralis radialis ve a. collateralis ulnaris adındaki son dallarını verdiği tespit edildi.

### **5.2.8. A. collateralis ulnaris**

Bu dalın literatürde (Getty, 1975) belirtildiği şekilde a. brachialis'in yüzeyel seyreden bir dalı olarak art. cubiti'ye kadar uzandığı, başlangıcından sonlandığı noktaya kadar az sayıda küçük dallar vererek bu bölgede bulunan kasları ve dirsek bölgesini beslediği tespit edildi.

### **5.2.9. A. collateralis radialis**

Bu dalın literatürde (Getty, 1975; Nickel, 1977) belirtildiği şekilde a. brachialis'in derinde seyreden devamı olduğu, a. ulnaris'e göre daha kalın olduğu, humerus'un ortası hizasında ve dorsal'inde humerus'u çaprazlayarak antebrachium'un

distal 1/3'ü hizasına kadar uzandığı gözlemlendi. Burada literatürde belirtilmeyen bir dal daha vererek sonlandırıldığı tespit edildi. Bu arter'in Nickel (1977)'in belirttiği şekilde seyri boyunca ön kolda bulunan birçok kasa dal verdiği ayrıca bu bölgenin derisinin beslenmesine de katkı sağlayarak literatürde (Getty, 1975) bildirildiği gibi dirsek bölgesi derisini örümcek ağı gibi sardığı tespit edildi.

### **5.2.10. A. radialis**

Getty (1975)'nin belirttiği üzere humerus'un distal 1/3'ü hizasında a. brachialis'ten ayrılan son iki daldan ince olanı olduğu tespit edildi. A. radialis'in art. humeroradialis düzeyinde a. radialis profundus ve a. radialis superficialis olmak üzere derin ve yüzeysel seyreden iki dala ayrıldığı görüldü. Bu dallardan ince olanın propatagium'a doğru yönelen a. radialis superficialis, derin olanının ise kaslar arasında seyreden a. radialis profundus olduğu belirlendi. Horoz, güvercin ve ördekte a. radialis superficialis'in m. extensor carpiradialis'in ventral sınırında subkutan olarak devam ettiği ve antebrachium'un ortası hizasında iki dala ayrıldığı görüldü. Bu dalların daha sonra birçok ince dal vererek propatagium'un distal parçasını beslediği tespit edildi.

### **5.2.11. A. radialis profundus**

Literatürle (Getty, 1975) paralel olarak bu dalın spatium interosseum antebrachi'yi dolduran kaslar arasında seyrettiği ve antebrachium boyunca 6-7 adet olmak üzere aa. interosseus dorsales isimli dalları verdiği gözlemlendi. Bu dalların birbiriyle birleştiği, ince dallar vermek suretiyle a. postpagatum marginalis (Baumel, 1964) adını alarak tekrar ayrıldığı ve antebrachium düzeyinde bulunan uçuş tüy foliküllerine dağıldığı görüldü. Oluşan bu ağa a. ulnaris'in bir dalı olan a. metacarpi interosseus'un dallarının da katıldığı, bu damar ağının primer ve sekonder uçuş tüyleri ile birlikte koruyucu tüy köklerinin de beslenmesini sağladığı görüldü.

Literatüre (Getty, 1975; Nickel ve ark., 1977) uygun olarak a. radialis profundus'un kaslar arasındaki seyri esnasında bu bölgede bulunan extensor kaslara r. perforans

adındaki ince dalları verdiği, ayrıca kanadın dorsal'indeki deri bölgesini r. cutaneus adındaki dalı vererek beslediği tespit edildi. R. cutaneus'un deriyi beslemesinin yanı sıra distal uçuş tüy foliküllerine de dallar vererek uçuş tüylerinin beslenmesine katkı sağladığı gözlemlendi.

Baumel (1964)'in verilerine uygun olarak, a. radialis profundus'un seyri sırasında art. carpometacarpea yakınlarında iki dala ayrıldığı, bunlardan ilki ve ince olanının rr. alulares olarak adlandırıldığı ve phalanges digiti alulare ve bu bölgeyi beslediği tespit edildi. Daha kalın olan diğer dalın ise a. metacarpi dorsalis adıyla parmağın ucuna kadar uzanmadan sonlandığı görüldü.

#### **5.2.12. A. ulnaris**

Getty (1975) ve Nickel ve ark., (1977)'in verdiği bilgiler ışığında ön kolun ventral'inde distal'e doğru devam ettiği, çok sayıda dal verdiği ve parmak uçlarına kadar ilerleyerek sonlandığı tespit edildi. A. ulnaris'in verdiği ilk dalın a. recurrens ulnaris isimli dal olduğu, bu dalın art. cubiti bölgesinde ayrıldığı ve dirseğin ucuna doğru devam ettiği, burada r. longitudinalis isimli dalı verdiği görüldü. R. longitudinalis'in m. flexor carpi ulnaris isimli kas içerisinde seyrettiği ve bu kası besleyen dalları verdiği görüldü. A. recurrens ulnaris'in verdiği diğer küçük dallarla dirsek bölgesinde bulunan uçuş tüy foliküllerine gittiği tespit edildi. Getty (1975)'nin de belirttiği gibi a. ulnaris'in seyri esnasında r. muscularis ve r. cutaneus'u vererek ilerlediği bölgelerde kasları ve deriyi beslediği tespit edildi, ancak bu dalların sayısının horoz, ördek ve güvercinde aynı olmadığı ve çoğunlukla çıkış noktalarının da farklı olduğu gözlemlendi.

Getty (1975) ve Nickel ve ark. (1977)'in belirttiği şekilde a. ulnaris'in karpal bölgede os carpi radialis ve os carpi ulnaris'den oluşan art. carpalis'e artiküler dallar verdiği gözlemlendi. Devamında os metacarpi alulare'ye doğru yönelen ince bir dalın buraya bağlanan phalanges digitorum alulae'ye doğru giden bir dal verdiği ve bu bölgeyi beslediği görüldü. Bu seviyede daha kalınca bir dal olan ve kanadın ucuna

kadar uzanan rr. metacarpalis ventralis isimli dalı verdiği ve devamında daha sonra os metacarpale minus ve os metacarpale majus arasında bulunan spatium intermetacarpalis isimli açıklıktan geçtiği görüldü. Damarın m. interosseus dorsalis ve m. interosseus ventralis arasında devam ettiği gözlemlendi. A. ulnaris'in burada a. metacarpalis interosseus adıyla seyrettiği belirlendi. A. metacarpalis interosseus'un bahsi geçen bu boşluktaki seyri esnasında os metacarpale minus'un dışbükey olan kenarına doğru bir dizi dal verdiği ve bu küçük dalların aa. pennarum olarak adlandırılan dallar olduğu gözlemlendi. Ossa carpi'den son phalanx'a kadarki seviyede bulunan primer uçuş tüy foliküllerinin aa. pennarum adındaki bu dallar aracılığıyla beslediği gözlemlendi. A. metacarpalis interosseus'un ördekte phalanges digiti majores ve phalanges digiti minoris'e kadar devam ederek herhangi bir damarla birleşmediği ve bu bölgelerin beslenmesini sağladığı gözlemlendi. Güvercinde ve horozda ise phalanges digiti majores'lerin medial kenarını çevrelediği, diğer kenarın ise a. metacarpalis ventralis isimli dal tarafından çevrelendiği ve bu iki dalın art. interphalangealis majoris düzeyinde anastomoz yaptığı ve bu bölgeye birkaç küçük dal vererek uca kadar uzandığı tespit edildi.

### **5.2.13. A. carotis communis**

Nickel ve ark. (1975)'in belirtildiği gibi a. carotis communis, tr. brachiocephalicus'tan ayrılan iki ana arter'den küçük olanıdır. Göğüs içerisinde bazı dalları verdikten sonra apertura thoracis cranialis'e doğru yaklaştıkça a. carotis communis dextra ve a. carotis communis sinistra'nın birbirine yaklaştığı ve yaklaşık olarak ördekte 13. ve 14. horoz ve güvercinde 11. ve 12. vertebra cervicalis hizasında yan yana geldikleri görüldü. Daha sonra cervical vertebra'ların ventral'inde proc. ventralis'in sağında ve solunda üzeri m. longus colli ventralis isimli kasla kapatılmak suretiyle ve a. carotis interna adıyla başa doğru devam ettiği tespit edildi. Ayrıca a. carotis interna'nın literatürle (Dursun, 2006) uyumlu olarak başa kadar olan bu seyri esnasında herhangi bir dal vermediği görüldü.

## **A. carotis communis'ten pars thoracis'te ayrılan dallar**

### **5.2.13.1. A. esophagotracheobronchialis**

Literatürde (Getty, 1975; Dursun, 2006; Glenn, 1955) belirtildiği şekilde ayrılan ilk dalın a. esophagotracheobronchialis olduğu görüldü. Literatürde (Abdalla ve King, 1976; Glenn, 1955) de belirtildiği şekilde a. esophagotracheobronchialis'in 2. ve 3. vertebra thoracalis'ler hizasından bir kök halinde çıktığı, kısa bir seyirden sonra kalın ve ince iki dala ayrıldığı tespit edildi. Ayrılan bu dalların ince olanının caudal'e doğru yönelerek bu bölgede bulunan r. bronchialis adındaki koluyla bronşlara dal verdiği gözlemlendi. Cranial'e doğru devam eden kalın dalın ise seyri esnasında syrinx'in bulunduğu bölgede bir dal verdiği ve r. trachealis adındaki bu dalın hem syrinx'i hem trachea'nın caudal parçasını beslediği tespit edildi. Devamında ise r. esophagealis adındaki dalı vererek esophageus'un ingluves'ten sonraki kısmına çok sayıda dal verdiği ve bu bölgeyi beslediği gözlemlendi. Literatürde (Getty, 1975; Dursun, 2006) belirtilen a. thyroidea caudalis ile birlikte ortak bir kökten çıktıkları bilgisi horoz ve güvercinde görüldü, ancak ördekte gözlenmedi.

A. carotis communis'den a. esophagotracheobronchialis'den sonra horoz ve güvercinde a. thyroidea caudalis'in ayrıldığı, hemen sonra ise tr. vertebralis'in çıktığı görüldü, literatürde (Getty, 1975) belirtilenden farklı olarak ördekte, birkaç horoz ve güvercin kadavrasında a. thyroidea caudalis'in tr. vertebralis'ten ayrıldığı görüldü, bu bulgu Kuru (1996)'nun belirttiği bulgular ile örtüşmektedir.

### **5.2.13.2. A. vertebralis ascendens**

Truncus vertebralis'in iki dalından kalın olanıdır. Ördekte ve horozda 14. güvercinde ise 12. cervical vertebra'da bulunan for. transversarium'a girdiği, daha sonra canalis transversarius'ta seyrederek başa kadar ilerlediği tespit edildi. Arter'in seyri esnasında iki cervical vertebra arasından ve for. vertebrale laterale isimli

deliklerden r. dorsalis ve r. lateralis isimli dalları dorsal ve lateral yönde verdiği görüldü. Bu dalların boyun bölgesinde bulunan kaslara ve deriye dağıldığı, ventral yönde verdiği dal olan r. ventralis'in ise r. dorsalis'e göre daha ince olduğu ve bu dalın cervical vertebra'ların proc. costalis isimli çıkıntılarının oluşturduğu çentikten geçerek corpus vertebra boyunca cranial'e doğru seyrettiği görüldü. Bu dalın boyun altında bulunan kasları beslediği gözlemlendi. A. vertebralis ascendens canalis transversarius içerisindeki seyri esnasında ayrıca vertebra cervicales'e r. osseus'u, medulla spinalis'e rami vertebramedullaris'i verdiği, bu dallar ile cervical vertebra'ları, medulla spinalis'in cervical bölümünü ve meninges'leri beslediği tespit edildi. Elde edilen bu bulguların literatürle (Getty, 1975; Chiasson, 1982; Nickel ve ark., 1977; Kuru, 1966) uygunluk gösterdiği görüldü.

#### **5.2.13.3. A. vertebralis descendens**

Literatürde (Getty, 1975; Chiasson, 1982; Nickel ve ark., 1977; Kuru, 1966) bildirildiği gibi a. vertebralis ascendens'e göre ince olduğu ve caudal'e doğru yöneldiği görüldü. Sonuncu cervical vertebra'nın foramen transversarium'undan girdiği, tuberculum costa ve caput costa arasında bulunan açıklıkta 2. ve 4. costa'lar boyunca seyrettiği tespit edildi. 2. costa düzeyinde iki dala ayrıldığı ve kalbin basis'i hizasında sonlandığı görüldü. Arter'in bu bölgede bulunan boyun kaslarını, columna vertebralis'in bu bölgesi ile birlikte medulla spinalis'e verdiği r. vertebramedullare isimli dalı ile bu bölgeye rastgelen kısmını beslediği gözlemlendi.

#### **5.2.13.4. A. ingluvialis**

Literatürde (Getty, 1975; Kuru, 1996) bildirildiği gibi bu dal çoğunlukla a. carotis communis'ten çıkarken bazı kadavralarda tr. vertebralis'ten çıktığı da görüldü. Bu dalın ördekte ve horozda sağ ve sol tarafta cranial'e doğru uzandığı ancak sol taraftaki arterin sağa yönelerek ingluvies'e ulaştığı görüldü. Güvercinde ise literatüre

uygun olarak (Chiasson, 1982) sol taraftaki arterin sağa geçmediği ve sağ ve sol iki arterin birbirine paralel seyrettiği ve ingluvies'e ulaştığı gözlemlendi.

#### **5.2.13.5. A. comes nervi vagi**

Literatür (Kuru, 1996; Nickel ve ark., 1977; Getty, 1975; Chiasson, 1982) verileriyle uygun olarak sağ ve sol tarafta esophagus, kursak, trachea'nın cervical kısmı ve bu bölgenin derisine dallar vererek başa doğru ilerlediği ve a. occipitalis'in pars descendens'i ile anastomoz yaptığı görüldü.

#### **5.2.13.6. A. carotis interna**

Baumel (1964)'in belirttiği üzere derin olarak bir kanal içerisinde (cervical carotid kanaldan) seyrettiği ve a. carotis communis'in boyun bölgesindeki seyri esnasında aldığı isimdir. Arter'in horoz, ördek ve güvercinde çevresindeki dokulara dal vermeden ilerlediği ve herhangi bir damarla iştiraki olmadığı tespit edildi. Ayrıca a. vertebralis'le çok yakın seyretmesine karşın anastomoz yapmadığı gözlemlendi.

### **Arteriae cranialis**

Wodzicki (1929) kanatlı hayvanlardan tavuklarda ve bazı kuşlarda başın beslenmesinin, arter ve venaların oluşturduğu kemerler ve birleşmelerle meydana gelen geniş çaplı anastomozlarla gerçekleştiğini ve ayrıca burun boşluğu, ağız boşluğu, pharynx ve başın kutanöz uzantılarının oldukça zengin mikrovasküler damar ağına sahip olduğunu belirtmiştir. Bu bilgiye paralel olarak özellikle horozda ibik ve gerdanın çok yoğun vasküler ağına sahip olduğu, güvercinde horoz kadar olmasa da ibik ve gerdanda vasküler bir ağın görüldüğü, ördekte ise ibikte damar ağının bulunmadığı ancak boyun bölgesinde yoğun bir damar ağının bulunduğu görüldü.

#### 5.2.13.6.1. A. carotis externa

Getty (1975), Nickel (1977) ve Kuru (1996)'nun belirtildiği gibi damarın, a. carotis interna'nın bir dalı olduğu, axis'in ön ucu hizasında ayrıldığı ve çok sayıda dal verdiği gözlemlendi. İlk olarak distal'e doğru a. occipitalis, daha sonra ventral'e doğru a. mandibularis'i, devamında ise a. maxillaris'i verdiği tespit edildi. A. carotis externa'nın verdiği bu dallarla başta bulunan birçok bölgenin vaskularizasyonunu sağladığı tespit edildi.

#### 5.2.13.6.2. A. occipitalis

İlk ayrılan ve en ince olan dalın a. occipitalis olduğu, bu dalın ilk olarak proc. jugularis'in izdüşümünde bir kök halinde çıktığı tespit edildi. Daha sonra ikiye ayrılarak birinin a. occipitalis profundus adıyla derinde ve ventral yönde 7.-8. cervical vertebra düzeyine kadar uzanarak bu bölgenin kaslarını beslediği gözlemlendi. Diğer dalın ise a. occipitalis superficialis adıyla yüzeysel olarak seyrettiği ve occipital bölgeyle birlikte atlas, axis ve 3. cervical vertebra düzeyine kadar olan kasları beslediği görüldü. Ayrıca ördek ve horozda a. occipitalis'in çıktığı noktadan isimlendirilmemiş ince bir arterin çıktığı ve dorsal'e doğru yönelerek occipital bölgeye dallar verdiği belirlendi. Bu son bulgu dışında, arter hakkında tespit edilen bulgularımızın literatürle (Dursun, 2006; Getty, 1975; Nickel, 1977) uyum içerisinde olduğu görüldü.

#### 5.2.13.6.3. A. maxillaris

Literatür bilgisiyle (Dursun, 2006; Getty, 1975; Nickel, 1977) büyük ölçüde benzerlik gösteren a. maxillaris'in a. carotis externa'dan ikinci olarak ayrıldığı ve a. occipitalis'ten sonra dorsal yönde lig. postorbitale'nin origo'su altından başladığı ve iki kökünün olduğu tespit edildi. A. maxillaris'in dorsal yönde kısa bir seyir yaptıktan sonra rostral'e doğru yöneldiği ve burada çeşitli dallar verdiği tespit edildi. Ventral'den bakıldığında, a. maxillaris'in bahsedilen bu bölgede bir "z" harfi

şekillendirdiği ve daha sonra rostral'e doğru devam ettiği saptandı. A. maxillaris'in çıktığı yerin hemen öncesinde, ilk olarak ayrılan damarın meatus acusticus externus'un caudal kısmına yönelen ve bu bölgeyi besleyen a. auricularis caudalis'i verdiği görüldü. A. maxillaris'in devamında rete mirabile ophthalmicum'un altında ördekte iki kalın dala ayrıldığı görüldü, güvercinde ve horozda ise tek dal halinde devam ettiği gözlemlendi. A. maxillaris'in ilk olarak kulak bölgesinin ön kısmına a. auricularis rostralis'i verdiği, devamında pharynx'e doğru yönelerek bu bölgeye a. pterygopharyngealis adında kısa ve ince bir dal verdiği belirlendi. Damarın devamında önce lateral'e doğru daha sonra rostral yönde uzanarak yüz bölgesine a. facialis adındaki dalı verdiği gözlemlendi. A. facialis'in güvercinde ve horozda ibik bölgesini besleyen a. frontalis isimli dalı verdiği ve bu dalın orbita'nın ön kısmından yukarıya ve hafifçe geriye doğru kıvrılarak ibik bölgesine ulaştığı görüldü. A. frontalis'in horozda çok fazla miktarda kılcal dal verdiği, güvercinde ise bu kılcal dalların daha az olduğu tespit edildi. Ördekte a. facialis'in iki ince dal halinde olduğu, bu dallardan birinin dorsal'de ve rostral yönde bir seyir yaptığı, diğer dalın ise daha ince olduğu ve öne doğru os maxillare'ye kadar uzandığı tespit edildi. Ayrıca literatürden (Lucas ve Stettenheim, 1912; Getty, 1975) farklı olarak güvercinde ve horozda görülen a. frontalis'in ördekte gelişmediği tespit edildi. A. maxillaris'in diğer dalı olan a. palatina'nın seyri esnasında pharynx bölgesine ve burun boşluğuna dallar vererek gagaya doğru ilerlediği, sağ ve sol taraftaki a. palatina'nın proc. palatinus adındaki çıkıntılarının arka ucuna kadar uzandığı, bu hizada iki a. palatina medialis'in birleşerek a. palatina media'yı oluşturduğu gözlemlendi. A. palatina media'nın gaganın ucuna kadar ilerlediği ve bu ilerleyişi esnasında ilk olarak os nasale'nin iç yüzünde bulunan nares interna'ya a. nasalis ventralis isimli küçük dalları verdiği, devamında ise os nasale'ye, os maxillare ve os intermaxillare'ye sağlı sollu simetrik dallar vererek ilerlediği ve gaganın ucuna ulaştığı görüldü. Bu noktada sağa, sola ve ortaya olmak üzere üç dala ayrıldığı, sağa ve sola ayrılan dalların gaganın ön ucunun kenarında geriye doğru kıvrıldığı ve kısa bir seyirden sonra sonlandığı gözlemlendi.

#### 5.2.13.6.4. A. mandibularis

A. mandibularis'in literatürde (Kuru, 1996; Nickel ark., 1977; Getty, 1975; Chiasson, 1982) bildirildiği gibi a. carotis externa'dan ikinci olarak proc. jugularis'in ventral'i yakınlarında ayrıldığı tespit edildi. Bu damarın boynun üst kısmı, kulak bölgesi, larynx, pharynx, esophageus ve trachea'nın üst kısmıyla birlikte dil, dil kemiği, mandibula ve bazı bezlere dallar verdiği gözlemlendi. Horozda ve güvercinde ortak bir kökten çıkan a. auricularis caudalis'i ve a. cervicalis cutaneus descendens isimli dalları verdiği gözlemlendi. Literatürden (Nickel ve ark., 1977; Getty, 1975) farklı olarak güvercin ve horozda bu dalları verdikten sonra ventral'e doğru kısa bir seyir yaptığı, daha sonra birisi mandibula'ya doğru diğeri ise esophageus'la paralel olarak caudal yönde seyreden iki dala ayrıldığı tesbit edildi. Örnekte caudal seyirli dalın a. carotis externa'dan ayrıldığı tespit edildi. A. mandibularis'in esophageus ve trachea'ya doğru verdiği dalın tr. esophagotrachealis olduğu, bu dalın çok sayıda ince dal vererek esophageus ve trachea'nın üst kısımlarını beslediği ve bu dalların 9.-10. cervical vertebra'ya kadar uzandığı görüldü. Tr. esophagotrachealis güvercin ve horozda tek bir kök halinde a. mandibularis'ten ayrıldıktan sonra a. esophagialis descendens ve a. trachealis descendens isimli dalları ventral'e doğru verirken, bu iki dal örnekte a. mandibularis'ten çıkmayıp ve tek bir kökten ayrılmayıp a. carotis externa'dan ayrı ayrı ve ilk çıkan dallar olduğu belirlendi. Tr. esophagotrachealis'ten medial'de larynx düzeyinde a. laryngea ve a. hyoidea adındaki küçük arterlerin ayrıldığı ve larynx ve dil kemiğine dallar verdiği tespit edildi.

Literatüre (Getty, 1975; Nickel ve ark., 1977) uygun olarak, a. mandibularis'in öne doğru uzanarak ilk olarak dilin kök kısmının gerisinde önce medial'e, daha sonra rostral'e doğru seyrederek a. pharyngealis adındaki dalı verdiği ve bu dalın os vomer'in ortasına kadar uzandığı tespit edildi. A. mandibularis devamında dilin kök kısmından ayrılan ve dilin ucuna kadar devam eden a. lingualis propria adındaki dalı verdiği ve bu arter aracılığıyla dilin beslenmesini sağladığı gözlemlendi. Dil ucuna doğru ise a. sublingualis adını aldığı ve sonlandığı tespit edildi.

### 5.2.13.6.5. A. carotis cerebrealis

Getty (1975)'de belirtildiği gibi cranium'un basis'inde fossa parabasalis'ten girerek, cranium'un tabanında canalis caroticus içerisinde seyrettiği ve cranium'un içine ulaştığı, her iki a. carotis cerebrealis'in ilk olarak ördekte 2, horoz ve güvercinde ise 3 dala ayrıldığı görüldü.

A. carotis cerebrealis'in r. caudalis adındaki dallarının caudal'e doğru kısa bir seyirden sonra birleştiği ve tek bir dal halinde a. basilaris adını aldığı, bu dalın caudal'e doğru yöneldiği ve seyri esnasında ilk olarak a. cerebellaris ventralis rostralis'i verdiği gözlemlendi. Daha sonra sağlı sollu küçük dallar vererek ilerlediği ve os occipitale'nin iç yüzünde dorsal'e doğru yönelerek a. cerebellaris caudalis ventralis'i sağlı sollu olarak verdiği tespit edildi. Daha sonra medulla spinalis içerisinde caudal'e doğru tek dal halinde devam ettiği gözlemlendi. A. carotis cerebrealis'le hemen hemen aynı noktadan bir başka dalın daha ayrıldığı ve bu dalın colliculus rostralis'e doğru a. opticus tectalis ventralis'i verdiği görüldü. A. carotis cerebrealis'in rostral seyirli dalının a. carotis cerebrealis'in ramus rostralis'i olduğu tespit edildi. Bu dalın diğerlerine oranla en kalın dal olduğu gözlemlendi. Ramus rostralis'in ilk olarak a. cerebrealis caudalis isimli dalı verdikten sonra, arterin geriye doğru kıvrıldığı, daha sonra iki dala ayrıldığı, dallardan birinin rostral'e diğerinin dorsal'e doğru devam ettiği görüldü. Rostral'e doğru seyreden dalın a. cerebrealis caudalis'in r. interhemispheria adındaki dalı olduğu belirlendi. Dorsal'e doğru seyreden a. cerebellaris dorsalis adındaki dalının tek taraflı olduğu ve sağ tarafın arterinin gelişmiş olduğu saptandı, ancak ördekte bu durum görülmedi. A. cerebrealis caudalis'ten sonra rostral'e doğru devam eden a. carotis cerebrealis'in r. rostralis'inin iki dal verdiği bu dalların ilkinin a. cerebroethmoidalis olduğu, diğerinin a. cerebrealis medialis olduğu tespit edildi.

A. cerebroethmoidalis'in rostral'e doğru devam ederek bulbus olfactorius'a doğru gittiği ve a. cerebrealis rostralis adında ince bir dalının orbita'ya ulaştığı, daha sonra birbirine yaklaşarak for. ethmoidale'ye giren a. ethmoidalis'i verdiği ve aynı delikten orbita içerisine girerek burada a. supraorbitale ve a. ophthalmotemporale

adındaki arterlerle birleşip burun boşluđuna dođru seyrettiđi gözlendi. Seyri esnasında göz küresindeki kaslara ve bezlere dallar verdiđi ancak esas olarak cavum nasi'de çok sayıda kılcal dal verdiđi görüldü. A. cerebialis medialis, önce hemisferlerin rostral ve dış yüzünü sarıp, daha sonra dorsal'e dođru yönelerek hemisferlerin ön ve arka uçlarına dallar verdiđi tespit edildi. Elde edilen bulgularımızın literatür (Getty, 1975; Nickel ve ark., 1977, Carvalho ve Campos, 2011) verileri ile uyumlu olduđu görüldü.



## 5. SONUÇ

Çalışmada horoz, erkek ördek ve güvercinde truncus brachiocephalicus'un seyri ve seyri esnasında vermiş olduğu dallar tespit edilmiştir. Bu tespit yapılırken üç farklı teknik kullanılmıştır. Üç farklı tekniğin kullanılmış olmasıyla elde edilen bulguların güvenilirliğinin artırılması ve daha doğru bir sonuca ulaşılması hedeflenmiştir.

Elde edilen bulgular mevcut literatürle karşılaştırılmış küçük farklılıklar olsa da genel olarak literatürle uyumlu olduğu görülmüştür. Bunun yanı sıra üç takıma ait farklılıklar ve benzerlikler ortaya konmuş ve bulgular ayrıntılı olarak resimlerle desteklenmiştir. Yine ana dallardan ayrılan alt dalların seyri, sayısı ve çıkış noktalarının aynı türün farklı bireylerinde dahi birbirine benzemediği görülmüş, bu durumun tespiti literatürle uyumlu olarak damar sisteminde varyasyonun çok fazla olduğunu bir kez daha göstermiştir.

Sonuç olarak yapılan bu çalışmada ortaya konulan bulgu ve bilgilerin literatürü zenginleştireceği, bu konuda çalışma yapacak olan kişiler için destekleyici olacağı ve kanatlı hayvanlarda özellikle kanat üzerinde yapılacak cerrahi girişimler için yön verici olacağı öngörülmektedir.

## ÖZET

### **Horoz, Erkek Ördek ve Güvercinde Truncus Brachiocephalicus'un Dalları, Seyri ve Dallanması Üzerine Karşılaştırmalı Makroanatomik Araştırmalar**

Bu çalışmada horoz, erkek ördek ve erkek güvercinde ön ekstremitte, göğsün ön bölümü ve boyun bölgesi ile birlikte başın arteriyel vaskularizasyonunu sağlayan truncus brachiocephalicus'un dalları karşılaştırmalı olarak incelendi. Çalışmada, tamamı erişkin, yürüyen kanatlı sınıfında bulunan 10 adet horoz, yüzen kanatlı sınıfında bulunan 10 adet erkek ördek ve uçan kanatlı sınıfında bulunan 10 adet erkek güvercin olmak üzere toplamda 30 adet hayvan kullanıldı. Bu hayvanların seçilmesinin sebebi yetiştiriciliklerinin sıklıkla yapılması, veteriner klinikte en sık karşılaşılan kanatlılar olması ve kolay temin edilebilmesidir. Kanatlı hayvanlar üzerinde yapılan damar çalışmaları memeli hayvanlara oranla oldukça azdır. Özellikle tr. brachiocephalicus ve dalları ile ilgili yapılan çalışmaların kapsamı ve sayısı yetersizdir.

Çalışmada kanatlı hayvanların yürüyen, yüzen ve uçan gruplarının her birinden bir örnek seçildi ve 3 farklı yöntem kullanılarak damar ağı haritası çıkarıldı. Uygulanan yöntemlerden ilkinde ürografın % 37'lik radyoaktif madde damar yolundan enjekte edilerek radyolojik görüntüleme tekniğinden yararlanıldı. İkinci yöntemde hayvanlar uyutulduktan sonra aorta abdominalis'ten girilerek renklendirilmiş metilmetakrilat ve polimetilmetakrilat karışımı verildi, karışım arterlerde donduktan sonra bütün dokular potasyum hidroksit'te eritildi ve damar ağı ortaya çıkarıldı. Üçüncü yöntemde ise aorta abdominalis'ten renklendirilmiş sıvı lateks enjekte edilerek %10'luk formaldehit solüsyonunda saklanan hayvanların diseksiyonu yapıldı ve elde edilen bulgular karşılaştırılarak yazıldı.

Elde edilen bulgularda üç kanatlı türünde de tr. brachiocephalicus'un dallarının büyük oranda benzer olduğu ancak bazı küçük farklılıkların bulunduğu tespit edildi. Örneğin; güvercin ve horozda baş ve boyun bölgesinin oldukça yoğun bir damar ağıyla sarıldığı, ancak ördekte yalnızca boyun bölgesinde ve az miktarda damar ağının bulunduğu gözlemlendi. Güvercinde ve ördekte tr. brachiocephalicus'un çapının arcus aorta'nın çapından daha büyükken horozda bu durumun tam tersi olduğu gözlemlendi. Ayrıca göğüs bölgesinde ayrılan dallarda varyasyonun çok fazla olduğu belirlendi.

**Anahtar kelimeler:** Erkek ördek, erkek güvercin, horoz, makroanatomisi, truncus brachiocephalicus

## ABSTRACT

### **Comparative Macroanatomical Investigations on the Pattern and Branches of the Truncus Brachiocephalicus Among the Rooster, Drake and Pigeon**

This research was to investigate comparatively pattern of branching and distribution of the truncus brachiocephalicus which supply to anterior limb, anterior portion of the chest and neck area, together with arterial vascularization of the head in rooster, drake and pigeon, each of which belongs to different avian orders. In this study, a number of 10 rooster in walking class, 10 drakes in floating class, 10 pigeon in flying class, all being mature total 30 animals were used. The reason for the selection of these animals was their frequent cultivation, the most common seen in veterinary clinic and easily can be provided.

Vascular studies on poultry are considerably less than mammalian animals, in particular, the scope and number of studies on tr. brachiocephalicus and its branches are insufficient.

In this research, a sample was selected from each of the walking, floating and flying groups and a vascular map was present using 3 different methods. In the first method, radioactive material (37% ürografin) was injected through the vein and then radiological imaging technique was used. In the second method, after the animals were anesthetized, a mixture of colored methyl methacrylate and poly methyl metakrilat was injected from aorta abdominalis. After the mixture was frozen in the arteries, all tissues were dissolved in potassium hydroxide and the vessel network was uncovered. In the third method, the colored liquid latex was injected into the abdominal aorta. Then, the animals stored in 10% formaldehyde solution. Afterwards, dissection was performed and written by comparing the findings obtained. The findings in all three bird species on the branches of tr. brachiocephalicus is substantially similar, but, it was detected that there are some minor differences. For instance; in the pigeon and rooster, the head and neck region was surrounded by a dense network of vessels, but only a small amount of vascular network was observed at the neck region in duck. Diameters of truncus brachiocephalicus in pigeons and ducks bigger than diameter of arcus aorta were determined. It was observed that the exact opposite of this situation. It was also determined that the very large variation at the branches in chest area.

**Keywords:** Truncus brachiocephalicus, rooster, drake, pigeon, macroanatomy

## KAYNAKLAR

- AKASTER, A.R. (1984). The Cardiovascular System. B. M. Freeman (eds.), Physiology and biochemistry of the domestic fowl. Vol. 5. London: Academic Press. 172-257 pp.
- AKESTER, A.R. (1971). The blood vascular system. In D. J. Belland B. M. Freeman (eds.), Physiology and biochemistry of the domestic fowl. Vol. 2. London: Academic Press. 783-837 pp.
- ASLAN, K., ATALGIN, H., KÜRTÜL, İ., BOZKURT, E.Ü. (2006). Pattern of the internal and cerebral carotid arteries in various avian species: a comparative study. *Revue de medecine veterinaire*. **157** (12), 619-624 pp.
- BAUMEL, J.J. (1975). Heart and Blood Vessel. Aves. In. Sisson and Grossman's the anatomy of domestic animals (R. Getty, ed.) 5<sup>th</sup> Ed. Vol. 2. Saunders, Philadelphia.
- BAUMEL, J.J., GERCHMAN, L. (1968). The avian intercarotid anastomosis and its homologue in other vertebrates. *Am. J. Anat.* **122**: 1-18 pp.
- BAUMEL, J.J. (1967). The characteristic asymmetrical distribution of the posterior cerebral artery of birds. *Acta. Anat.*, **67**: 523-549 pp.
- BAUMEL, J.J. (1964). Vertebral dorsal carotid artery inter relationships in the pigeon and other birds. *Anat. Anz.* **114**: 113-130 pp.
- BUTLER, D.G., YOUSON, J.H., CAMPOLIN, E. (1991). Configuration of the medial and lateral segments of duck (*Anas platyrhynchos*) salt glands. *Journal of Morphology*, **207** (2), 201-210 pp.
- CARVALHO, A.D., CAMPOS, R. (2011). A Systematic Study of the Brain Base Arteries in the Turkey (*Meleagris gallopavo*). *Pesq. Vet. Bras.* **31**(Supl.1): 39-46 pp.
- CHIASSON, R.B. (1982). Laboratory Anatomy of the Pigeon. 7<sup>th</sup> Ed. Wm. C. Brown Company Publishers, Dubaque, Iowa.
- CLOSE, B., BANISTER K., BAUMANS, V., BERNOTH, E-M., BOMAGE, N., BBUNYAN, J., ERHARDT, W., FLECKNELL, P., GREGORY, N., HACKBARTH, H., MORTON, D., WARWICK, C. (1986a). Recommendations for euthanasia of experimental animals: Part 1. Working Party Report. Highbridge United Kingdom
- CLOSE, B., BANISTER, K., BAUMANS, V., BERNOTH, E-M., BOMAGE, N., BBUNYAN, J., ERHARDT, W., FLECKNELL, P., GREGORY, N., HACKBARTH, H., MORTON, D., WARWICK, C. (1986b). Recommendations for euthanasia of experimental animals: Part 2. Working Party Report. Highbridge United Kingdom
- CROWE, T.M., CROWE, A.A. (1979). Anatomy of the vascular system of the head and neck of the helmeted guinea fowl *Numida meleagris*. *Journal of Zoology*, **188** (2), 221-233 pp.

- DURSUN, N. (2006). Evcil Kuşların Anatomisi. Medisan yayınevi, 4. Baskı. Ankara.
- EVANS, H.E. (1996). Anatomy of the Budgie and Other Birds. 3<sup>rd</sup> Edition Baltimore: William and Wilkins. 79-163 pp.
- FLECKNELL, PA. (1992). Laboratory Animal Anaesthesia. Academic Press Limited 24-28 Oval Road, London, 137 p.
- GETTY, R. (1975). Sisson and Grosman's The Anatomy of the Domestic Animals, 5<sup>th</sup> Ed. Volume 2, W.B. Saunders company, New York.
- GLENNY, F.H. (1955). Modification of pattern in the aortic system of birds and their phylogenetic significance. *Proc. U.S. Nat'l. Mus.* **104**: 525-621 pp.
- HOLLİDAY, C.M., RIDGELY, R.C., BELANOFF, A.M., WİTMER, L.M. (2006). Cephalic vascular anatomy in flamingos (*phoenicopterus ruber*) based on novel vascular injection and computed tomographic imaging analyses. *American Association of Anatomists* **288** (10), 1031-1041 pp.
- KİNG, A.S., McLELLAND, J. (1984). Birds: Their Structure and Function, 2<sup>nd</sup> Ed. *London Bailliere Tindall*.
- KİNG, A.S., McLELLAND, J. (1975). Outlines of avian anatomy. *The coelomic cavities. London Bailliere Tindall*. 30-33 pp.
- KÖNİG, H.E., LİEBİCH, H.G., BRAGULLA, H. (2007). Veterinary Anatomy of Domestic Mammals: Textbook and Colour Atlas. Schattauer Verlag.
- KURU, N. (1996). Evcil Tavuk ve Yeni Zelanda Tavşanında Aorta'nın Seyri ve Dağılımı Üzerinde Makroanatomik Araştırmalar. Doktora tezi. Yüksek Öğretim Kurulu Başkanlığı Tez Merkezi.
- KÜRTÜL, İ., HAZIROĞLU, RM. (2004). Horoz, erkek ördek ve güvercinde aorta descendens'in seyri ve dallanması üzerinde karşılaştırmalı makroanatomik araştırmalar. *Ankara Üniv. Vet. Fak. Derg.* **51**. Sy. 1-6.
- LUCAS, A.M., STETTENHEİM, P.R. (1972). Avian anatomy integument. Part II. USDA avian anatomy Project poultry science, antonyhall, Michigan State Universty, Michigan.
- MAİNA, J.N. (1996). Perspectives on the Structure and Function of Birds. In W. Rosskopfand R. Woerpel (eds.), Diseases of cage and aviary birds, 3<sup>rd</sup> Ed. Baltimore: William and Wilkins. 163-217 pp.
- MİDTGARD, U. (1984). The blood vascular system in the head of herring gull. *Journal of Morphology*, **1979** (2), 135-152 pp.

- NICKEL, R., SCHUMACHER, A., SEIFERLER, E. (1977). *Anatomy of the Domestic Birds*. Verlag, Paul Parey. Berlin, Hamburg.
- NOMINA ANATOMICA AVIUM. (1993). International Committee on Avian Anatomical Nomenclature. A Committee of the World Association of Veterinary Anatomists, A Handbook of Avian Anatomy. Publications of the Nuttall Ornithological Club, No: 23. Cambridge.
- OEHME, H. (1969). Blood Vessels and Connective Tissue of the Avian Iris. *Gegenbaurs Morphol Jahrb.* **113(4)**: 555-89.
- O'MALLEY, B. (2005). *Clinical Anatomy and Physiology of Exotic Species*. Germany. Elsevier Limited.
- ÖZÜDOĞRU, Z., BALKAYA, H., ÖZDEMİR, D. (2016). The morphology of the brain base arteries in the sparrowhawk. *Israel Journal of Veterinary Medicine*. Vol. 71,1.
- PASQUINI, C., SPURGEON, T., PASQUINI, S., SMITH, M. (2003). *Anatomy of Domestic Animals*. Sudz Minneapolis, Minn, USA.
- PETTIT, T.N., WHITTOW, G.C., GRANT, G.S. (1981). Rete mirabile ophthalmicum in Hawaiian seabirds. *The Auk*. **98** (4), 844-846 pp.
- PORTER, WM., WITMER, LM. (2016). Avian cephalic vascular anatomy, sites of thermal exchange, and the rete ophthalmicum. *The Anatomical Record*. **299(11)**, 1461-1486 pp.
- RICHARDS, S.A. (1967). Anatomy of the head in domestic fowl. *Journal of Zoology*. **152** (2), 221-234 pp.
- ROSENTHAL, K., MILLER, M., OROSZ, S., DORRESTEIN, G.M. (1997). *The Cardiovascular System*. Philadelphia: WB Saunders. 489-500 pp.
- SMITH, F.M., WEST N.H., JONES D.R. (2000). *The Cardiovascular System*. 5<sup>th</sup> Ed. San Diego, Calif.: Academic press. 141-223 pp.
- SMITH, B.J., SMITH S.A. (1997). *Radiology. Avian Medicine and Surgery*. Philadelphia: WB Saunders. 170-200 pp.
- WEST, N.H., LOWELLANGILLE, B., JONES, D.R. (1981). Cardiovascular System. In A. S. King and J. McLelland, *Form and function in birds*. Vol 2. London: Academic press, 235-341 pp.
- WODZICKI, K. 1929. La vascularisation des appendices cutanes de la t&e chez les oiseaux. *Bull. Int. Acad. Pol. Sci. Ser. B*: 345-388

## ÖZGEÇMİŞ

Adı Soyadı: Mevlüt AYKUT

01.01.1989 tarihinde Konya'nın Doğanhisar ilçesinde doğdum. İlkokulu İlyaslar İlköğretim Okulunda, ortaokulu Karaağa Pansiyonlu İlköğretim Okulunda, liseyi Akşehir Selçuklu Yabancı Dil Ağırlıklı Lisesi'nde okudum. 2007'de Afyon Kocatepe Üniversitesi Veteriner Fakültesi'nde başladığım lisans öğrenimimi 2012 yılında tamamladım. Afyon Kocatepe Üniversitesi Sağlık Bilimleri Enstitüsü Ortak Doktora Programı Veteriner Anatomi alanındaki doktora öğrenimine 2013 yılında başladım ve halen devam etmekteyim. Mehmet Akif Ersoy Üniversitesi Veteriner Fakültesi Anatomi Anabilim Dalında 2013-2016 yılları arasında 3.5 yıl süreyle Araştırma Görevlisi olarak görev yaptım. Orta derecede İngilizce, başlangıç düzeyinde İspanyolca bilmekteyim.