



SODYUM FLORÜR İLE OKSİDATİF STRES
OLUŐTURULAN RATLARDA POLYDATİNİN
ETKİSİNİN ARAŐTIRILMASI

Öznur CAN

Yüksek Lisans Tezi
Danıőman: Doç. Dr .Ulaő ACARÖZ

Tez No: 2022-032

**T.C.
AFYON KOCATEPE ÜNİVERSİTESİ
SAĞLIK BİLİMLER ENSTİTÜSÜ**

**SODYUM FLORÜR İLE OKSİDATİF STRES OLUŞTURULAN
RATLARDA POLYDATİNİN ETKİSİNİN ARAŞTIRILMASI**

Öznur CAN

BESİN/GIDA HİJYENİ VE TEKNOLOJİSİ ANABİLİM DALI

YÜKSEK LİSANS TEZİ

Danışman

Doç. Dr. Ulaş ACARÖZ

Tez No: 2022-032

AFYONKARAHİSAR

**Bu tez çalışması; Afyon Kocatepe Üniversitesi Bilimsel Proje Araştırmaları
Koordinasyon Birimi (BAPK) Tarafından Desteklenmiştir. Proje No: "20.SAĞ.BİL.09"**

BİLİMSEL ETİK BİLDİRİMİ

Sağlık Bilimleri Enstitüsü, Bilimsel Yayın Etiği İlkeleri ve Tez Yazım Kurallarına uygun olarak hazırladığım bu tez çalışmada;

- Tez içindeki bütün bilgi ve belgeleri akademik kurallar çerçevesinde elde ettiğimi,
 - Görsel, işitsel ve yazılı tüm bilgi ve sonuçları bilimsel ahlak kurallarına uygun olarak sunduğumu,
 - Başkalarının eserlerinden yararlanılması durumunda ilgili eserlere bilimsel normlara uygun olarak atıfta bulunduğumu,
 - Atıfta bulunduğum eserlerin tümünü kaynak olarak gösterdiğimi,
 - Kullanılan verilerde herhangi bir tahrifat yapmadığımı,
 - Bu tezin herhangi bir bölümünü Afyon Kocatepe Üniversitesi veya başka bir üniversitede başka bir tez çalışması olarak sunmadığımı
- beyan ederim.**

...../...../.....

İmza

Öznur CAN

ÖZET

SODYUM FLORÜR İLE OKSİDATİF STRES OLUŞTURULAN RATLARDA POLYDATİNİN ETKİSİNİN ARAŞTIRILMASI

Oldukça reaktif bir element olan flor, halojen bir elementtir. Flor, diş ve kemik metabolizması için önemli ve dışarıdan alınması gereken elementlerden biridir. Ancak flor alımının dozdan bağımsız olarak zararlı etkileri olduğuna yönelik yaygın bir yanlış algı vardır. Resveratrolün bir glikoziti olan polydatin anti-inflamatuar ve antioksidan dahil olmak üzere çeşitli biyolojik fonksiyonlar sergiler. Günümüzde araştırmacılar tarafından hücre koruyucu etkilerinin olduğu bildirilen polydatinin antioksidan ajan olarak oksidan maddelere karşı kullanımı sıklıkla incelenen bir konu olmuştur.

Bu çalışmada ratlarda florid kaynaklı oluşturulan oksidatif strese karşı polydatinin koruyucu etkisinin araştırılması amaçlandı. Bu amaçla ratlara içme suyu ile 600 ppm NaF ad libitum olarak verildi. Tedavi grubuna polydatin 25; 50; 100 mg/kg dozda gastrik gavaj yoluyla uygulandı. 14 gün süren çalışmanın sonucu hayvanlardan elde edilen kan, kalp, karaciğer, böbrek, beyin, testis ve akciğerden SOD, MDA, CAT, GSH değerleri analiz edilerek incelendi. Alınan doku örneklerinin histopatolojik incelemeleri yapıldı. Serumda AST, ALT ve ALP düzeyleri ölçüldü. Bununla birlikte, IFN- γ , TNF- α and NF κ B yangısal genlerinin ekspresyon düzeyleri incelendi.

Ratların tüm dokularında sodyum florür lipid peroksidasyonunu uyararak CAT, SOD ve GSH seviyelerini azalttı. Ayrıca, MDA, AST, ALP ve ALT düzeylerini yükseltti. Polydatin uygulaması SOD, CAT ve GSH değerlerini kontrole yaklaştırdı ve MDA seviyesini azalttı. Aynı zamanda polydatin uygulaması serum AST, ALT ve ALP değerlerini kontrol grubuna yaklaştırdı. Çalışma sonucunda sodyum florür uygulamasıyla oluşturulan oksidatif stres üzerinde doğal bir antioksidan olan polydatinin koruyucu etki gösterdiği belirlendi.

Anahtar Kelimeler: sodyum florür, polydatin, rat, oksidatif stres, lipid peroksidasyon

SUMMARY

INVESTIGATION OF THE EFFECT OF POLYDATIN AGAINST SODIUM FLUORIDE-INDUCED OXIDATIVE STRESS IN RATS

Fluoride, a highly reactive element, is a halogen element. Fluoride is one of the elements that are important for tooth and bone metabolism and must be taken from outside. However, there is a common misconception that fluorine intake has harmful effects regardless of dose. Polydatin, a glycoside of resveratrol, exhibits a variety of biological functions, including anti-inflammatory and antioxidant. Today, the use of polydatin, which is reported to have cell-protective effects by researchers, as an antioxidant agent against oxidant substances has been a frequently studied subject.

In this study, it was aimed to investigate the protective effect of polydatin against sodium fluoride-induced oxidative stress in rats. For this purpose, 600 ppm NaF was given ad libitum to the rats with drinking water. Polydatin was given to the treatment groups at the doses of 25; 50; 100 mg/kg by gastric gavage. In the 14 days study, SOD, MDA, CAT, GSH values from blood, heart, liver, kidney, brain, testis and lung obtained from animals were analyzed. Histopathological examinations of the tissue samples were performed. AST, ALT and ALP levels were measured in serum. In addition, the expression levels of IFN- γ , TNF- α and NFkB inflammatory genes were examined.

Sodium fluoride stimulated lipid peroxidation and decreased CAT, SOD and GSH levels in all tissues of rats. It also increased MDA, AST, ALP, and ALT levels. Polydatin application brought SOD, CAT and GSH values closer to control and decreased MDA levels. At the same time, polydatin application brought serum AST, ALT and ALP values closer to the control group. As a result of the study, it was determined that polydatin, a natural antioxidant, had a protective effect on the oxidative stress created by sodium fluoride application.

Keywords: Sodium fluoride, polydatin, rat, oxidative stress, lipid peroxidation

İÇİNDEKİLER

	SAYFA
KABUL VE ONAY SAYFASI	
BİLİMSEL ETİK BİLDİRİM SAYFASI	
ÖZET	I
SUMMARY	II
ÖNSÖZ SAYFASI	III
İÇİNDEKİLER	IV
SİMGELER VE KISALTMALAR	VI
ŞEKİLLER	VII
ÇİZELGELER	VIII
RESİMLER	IX
1. GİRİŞ	1
1.1. Flor	1
1.1.1. Florozis	3
1.2. Oksidatif Stres	5
1.3. Antioksidanlar	9
1.3.1. SOD	10
1.3.2. CAT	11
1.3.3. GSH	11
1.4. Resveratrol	12
1.4.1. Polydatin	14
1.5. İnterferon gamma, TNF alpha ve NF-kappa	15
2.MATERYAL ve METOT	16
2.1. Hayvan Materyali	16
2.2. Deneysel Aşama ve Sonlandırılması	17
2.2.1. Anestezi Aşaması	17
2.2.2. İntrakardiyak kan alımı, sakrifikasyon ve örneklerin saklanması	18
2.3. Doku homojenizasyonu ve Hemolizat hazırlanması	18
2.4. Eritrosit paketi ve doku homojenatında SOD ve CAT aktivitesi	19

tayini	
2.5. MDA aktivite tayini	19
2.6. GSH aktivite tayini	20
2.7. Biyokimyasal parametreler	20
2.8. Histopatolojik ve Moleküler analiz	20
2.9. İstatiksel analiz	23
3. BULGULAR	23
3.1. Oksidatif stres parametrelerindeki deęişimler	23
3.1.1. Dokularda ve kanda MDA düzeyi	24
3.1.2. Dokularda ve kanda GSH düzeyi	24
3.1.3. Dokularda ve kanda CAT düzeyi	26
3.1.4. Dokularda ve kanda SOD düzeyi	27
3.2. Biyokimyasal parametrelerdeki deęişimler	27
3.3. Histopatolojik bulgular	28
3.3.1. Beyin Dokusu Histopatolojik İncelemesi	28
3.3.2. Akcięer Dokusu Histopatolojik İncelemesi	29
3.3.3. Kalp Dokusu Histopatolojik İncelemesi	30
3.3.4. Karacięer Dokusu Histopatolojik İncelemesi	31
3.3.5. Böbrek Dokusu Histopatolojik İncelemesi	32
3.3.6. Testis Dokusu Histopatolojik İncelemesi	32
3.4. Moleküler Analiz	33
4. TARTIŞMA	37
5. SONUÇ VE ÖNERİLER	41
KAYNAKLAR	43
ÖZGEÇMİŞ	53
EKLER	54

KISALTMALAR DİZİNİ

ALP: Alkalen Fosfataz

ALT: Alanin Aminotransferaz

AST: Aspartat Aminotransferaz

CAT: Katalaz

DNA: Deoksiribo Nükleik Asit

F: Flor

GLA: Gama Linoleik Asit

GSH: Redükte Glutasyon

GSH-Px: Glutasyon Peroksidaz

GSSG: Yükseltgenmiş Glutasyon

H₂O₂: Hidrojen Peroksit

LPA: Lipid Peroksidasyonu

MDA: Malondialdehit

Mn: Manganez

NADPH: Nikotinamid Adenin Dinükleotid Fosfat

NaF: Sodyum Florür

NF-kb: Nükleer faktör kappa B

PD: Polydatin

ppm: Milyonda bir kısım

RNS: Reaktif Nitrojen Türleri

ROS: Reaktif Oksijen Türler

SOD: Süperoksit Dismutaz

WHO: Dünya Sağlık Örgütü (World Health Organization)

ŞEKİLLER

	SAYFA
Şekil 1.1.Oksidatif denge	6
Şekil 1.3. Redükte glutatyon yapısı	9
Şekil 1.4. Resveratrolün kimyasal yapısı	11
Şekil 3.1.Böbrek dokusu IFN-gamma düzeylerinin mRNA ekspresyon seviyelerindeki kat deęişimi	31
Şekil 3.2.Karacięer dokusu IFN-gamma düzeylerinin mRNA ekspresyon seviyelerindeki kat deęişimi	32
Şekil 3.3 Böbrek dokusu NFkb düzeylerinin mRNA ekspresyon seviyelerindeki kat deęişimi	32
Şekil 3.4. Karacięer dokusu NFkb düzeylerinin mRNA ekspresyon seviyelerindeki kat deęişimi	33
Şekil 3.5. Karacięer dokusu TNF alfa düzeylerinin mRNA ekspresyon seviyelerindeki kat deęişimi	33
Şekil 3.6. Böbrek dokusu TNF alfa düzeylerinin mRNA ekspresyon seviyelerindeki kat deęişimi	34

ÇİZELGELER

	SAYFA
Çizelge 1.2. Serbest radikaller	7
Çizelge 1.3. Antioksidanlar	10
Çizelge 2.1. Deney ve Kontrol Grupları	17
Çizelge 2.2. Çalışmada kullanılan primer dizileri	23
Çizelge 3.1. Dokularda ve kanda MDA düzeyi	24
Çizelge 3.2. Dokularda ve kanda GSH düzeyi	25
Çizelge 3.3. Dokularda ve kanda CAT düzeyi	26
Çizelge 3.4. Dokularda ve kanda SOD düzeyi	27
Çizelge 3.5. Serum AST, ALP, ALT düzeyleri	28

RESİMLER

	SAYFA
Resim 3.1. Beyin dokusu histopatolojik incelemesi	28
Resim 3.2 Akciğer dokusu histopatolojik incelemesi	29
Resim 3.3 Kalp dokusu histopatolojik incelemesi	30
Resim 3.4. Karaciğer dokusu histopatolojik incelemesi	31
Resim 3.5. Böbrek dokusu histopatolojik incelemesi	32
Resim 3.6. Testis dokusu histopatolojik incelemesi	32

1. GİRİŞ

Halojen ailesinin üyelerinden biridir flor iyonu. Kimyasal yönden aktif bir ametaldir ve rengi açık yeşilimsi sarı renkte olan bir gazdır . Bu sebeple doğada bileşikler halinde bulunur, moleküler halde bulunmaz. Sembolü F ile gösterilir ve proton numarası 9'dur. Kimyasal tepkimelere kolayca girebilmesinin nedeni iyonik yapısının küçük olması ile alakalıdır. Elementler içerisinde bulunan en elektronegatif ve en aktif olandır.(Akyüz,1997)

Flor kelimesi Latince de “fluere” kelimesinin türemiş ve Türkçede ise “akmak” anlamına gelen bir mineraldir (Beyhan, 2003; Oğuz, 2013). Flor klor, iyot ve brom gibi halojen elementler ile hızlı bir şekilde yer değiştirip onların yerine geçebilen bir elementtir. (Küçükırmak, 2007; Akarsu, 2013). Flor inorganik ve organik yapıdaki maddelerle çok çabuk bütünlük oluşturabilen, en hafif halojenlik, en yüksek elektronegatiflik ve kimyasal yapı olarak en aktif elementlerin içerisinde yer almaktadır. (Sözbilir ve Bayşu, 2008).

1.1.Flor

Florun doğada flor tuzları şeklinde bulunmasının sebebi çok fazla reaktif bir gaz olmasından kaynaklanır, bu yüzden serbest halde bulunamaz (NRC, 2006). Kalsiyum florit-CaF₂ (fluorspat) ,sodyum alüminyum florit-Na₃AlF₆ (kriyolit, buz taşı) ve kalsiyum florofosfat-CaF₂ Ca₃(PO₄)₂ (Fluoroapatit) başlıca flor tuzlarıdır. Grönland'da buz taşları çok sayıda bulunurken, dünyanın çeşitli bölgelerinde fluorspata rastlamak mümkündür. (House, 2013; Radosiç vd., 2006). Flor kompleksleri doğada kayaların yapısında, toprakta, çıkarılmış olan kilde, suda, havada ve kömürün yapısında bileşikler oluşturmuş şekilde ve iyonlar halinde bulunur. Florun doğal taşlar olan kiriyolit, apatit,topaz,mika ve tourmalinde bulunuşu buna örnektir (Barbier vd., 2010). Kayalarda florun bulunma şekli fosfat ile birlikte dir (Radosiç vd., 2006).

Topraktaki doğal flor bitki ve hayvanlara zarar verecek ölçüde bulunmaz , fakat bazı kaynaklar bu zararsız ölçüyü tehlikeli olacak seviyeye getirebilir. Topraktaki flor miktarını hava ve su vasıtasıyla taşınan cam ,emaye, alüminyum

fosfat gibi fabrika artıkları, yüksek miktarda flor içeren endüstriyel kaynaklı sular veya jeotermal sular, sanayi bölgelerinden gelen yağmur suları artırabilir(Cotton vd.,1988) Yapılan bir araştırmada topraktaki 100 ppm flor seviyesinin normal olarak bulunan sonuç şeklinde ölçülmüştür . 2000-4000 ppm arasında değişebilen değerler buldukları yer ise volkanik bölgelerdeki fosfatlı kayaların parçalanmasıyla oluşan topraklardır (Şanlı ve Kaya,1995).

Atmosferde florür az miktarda bulunur ve farklı kaynaklar vasıtasıyla atmosferde birikir (Bilgin, 2008). Farklı kaynaklar içerisinde florür bulunduran minerallerin sanayide ayrıştırılarak işlenmesi, yanmış kömür dumanı, volkanik gazlar, okyanus spreyi gibi farklı endüstriyel işlemler sayılabilir (Kaminsky vd., 1990; Bilgin, 2008). Genel olarak florun yüzeysel sulara bulunma miktarı 0.01 mg/L ile 0.30 mg/L arasında değişen miktarlardır. Yeraltı sularında bulunan florür miktarı yer kabuğundaki su depolarının fiziksel, kimyasal ve jeolojik özelliklerine, toprak ve kayaların sıcaklık derecesi ,asiditesi ve gözenekliliğine, kimyasal olan diğer elementlerin hareketlerine ve kuyuların derinliğine bağlıdır. Florür iyonu konsantrasyonu yeraltı sularında, 1 mg/L'den düşük değerlerden 48 mg/L'ye kadar yüksek konsantrasyonlarda rastlanmıştır (Beyhan, 2003).

Yüksek flor miktarı canlıların sağlığı açısından çok fazla soruna sebep olur. Endüstriyel uygulamalarda ve günlük hayatta florun çok fazla kullanım yeri vardır. Antibakteriyel, antidepresan, insektisit, kolestrol düşürücü ve diş koruyucu ürünler gibi ilaçların yapısında kullanılır. Kemik mineral metabolizmasının dengesini etkileyen flor, kemik dokusu üzerinde zarar verici bir özellik sergiler. (Song vd., 2014; Ergin ve Eden, 2017).

Öncelikle hidrojen florür'ün (HF) iyonik olmayan difüzyonu yoluyla florürün hücre zarından taşınması gerçekleşir. Suyun hücre membranından kolay geçebildiği gibi hidrojen florür de aynı şekilde geçebilmektedir .Ek olarak anyon kanalları yolunu kullanarak da floridlerin geçtiği bilinmektedir. Hücre zarını kolayca geçebilmek için florür kalsiyum ile birleşerek kalsiyum iyonosferlerini oluşturur. Florun hücre şekline göre yaptığı etki , zaman ve konsantrasyona bağlı şekilde değişmektedir. Enzim etkileşimleri, florun hücre içi bilinen en önemli etkileridir. Birçok durumda enzimlerin etkinliğini azaltan, bazen de enzim aktivatörü şeklinde

de işleyiş gösterebilmektedir. Florun toksik konsantrasyonlarda enzim inhibitörü olabildiği toksik olmayan dozlarında etkili bir anabolik molekül olarak hareket ettiği yapılan deneysel ve in vitro çalışmalarda gösterilmiştir (Sireli ve Bülbül, 2004; Guney vd., 2007; Barbier vd., 2010).

1.1.1. Florozis

Halojen bir element olan flor hayvanlarda, bitkilerde, sulara ve toprakta farklı seviyelerde bulunur. Florlu bileşikleri insanlar günlük olarak ağız yoluyla uygun değerlerde alırlar. Eğer günlük flor alım miktarı uygun olan değerlerin üzerinde olursa florozis oluşacaktır. Yüksek miktarda flor içeren dünyanın değişik yerlerindeki yüzey sularını içme suyu olarak kullanan canlılar florozis sorunu ile karşılaşmaktadırlar. (Kaya vd.,1995; Shupe vd.,1984).

Günlük kullanım için doğal içme sularında en uygun dozdan daha fazla olan bölgelerde yaşayan kişilerde endemik florozis büyük bir halk sağlığı problemi oluşturmaktadır (Atabey,2005). Endemik florozis ,yüksek seviyede flor bulunduran kaynak suları olan bazı bölgelerde ülkemizde de görülmektedir. yüksek . Tendürek volkanı çevresi (Doğubeyazıt ilçe ve köyleri ve Çaldıran yöresi), Isparta kent merkezi , Uşak-Eşme Güllü köyü ve Eskişehir-Beylikova Kızılcaören köyleri bu bölgelerdir. Ek olarak endüstriyel florozisin Muğla ili yatağan ilçesinde ve Konya ili Seydişehir ilçesinde görüldüğü bildirilmiştir (Oruç,2008).

Florozisin klinik belirtileri iskelet-kas sisteminde görülmektedir. Kemik ekzostozları güç yürüme, dişlerin yumuşaması ve renksizleşmesi, çiğnemedede güçlük ve topallık florozis belirtileri arasındadır. Florozisin klinik belirtilerinden olan dişlerde görülen yumuşama, bir tür mine hipoplazisidir ve ameloblastlarda mine formasyonunun zarar görmesi sonucu ortaya çıkar. Zayıflama ,anemi, verim kaybı, kuvvetten düşme ve ölüm de görülebilmektedir (Comba, 2013).

Sıçanlarda deneysel olarak florür kullanılması sonucunda organ glutasyonu, kalsiyum ve serum östradiol önemli miktarda azaldığı belirlenirken tiyobütrik reaktif maddesi, üre, kreatin,troksin , parathormon,tiriyodotreonin, fosfor,

magnezyum düzeyleri, alanin aminotrasferaz, aspartat aminotransferaz, alkalinfosfataz ve gamma glutamil tranferaz aktiviteleri önemli oranda arttığı saptanmıştır (Mohamed, 2016). Lipid peroksidasyonun serbest radikallerin ve antioksidan sistemlerinde, florün toksik etkisinin önemli bir rol oynadığı düşünülmektedir (Güney vd., 2007).

0.7-1.2 mg/l seviyelerinde flor içeren içme sularının kullanımı diş çürümelerine karşı koruyucudur. Vücuda flor alınımı fazla olduğu zaman zehirli etkileri olur. Bu zehirlenmenin formları vardır, akut ve kronik olmak üzere iki formdadır . Flor ile gerçekleşen akut zehirlenmelere oldukça az rastlanırken, kronik flor zehirlenmesinde uzun kemiklerde eğilmeler, kemik ve eklem deformasyonları,iştahsızlık, dişlerde geri dönüşümü olmayan renk bozuklukları (açık sarı, yeşil kahverengi, siyah renkte nokta ve yatay şeritler halinde lekeler), diş dökülmeleri ve deformasyonlar oluşmaktadır (Ağaoğlu ve vd., 2007).

Akut florozis flor tuzu içeren insektisitlerin, pestisitlerin, sodyum florid tabletlerin,rodentisitlerin, antihelmintiklerin fazla alınması sonucunda ve florlu gazların solunması sonucu görülmektedir. Bulantı, karın ağrısı kusma, ishal, dispne vücut ısısında düşüş, gözyaşı, salivasyon artışı, sık idrara çıkma görülmektedir (Heifetz ve Horowitz, 1984; Şanlı ve Kaya, 1995; Comba, 2011).

Uzun bir süre içerisinde günlük olarak alınan flor miktarı normal seviyenin üzerine çıktığında kronik flor zehirlenmesi olan florozis şekillenir (Şanlı ve Kaya, 1995; Comba, 2011,). Kalp, karaciğer, böbrek, sinir, kas iskelet ve mide-bağırsak kanal sisteminde patolojik değişiklikler, infertilite ve erken ergenlik kronik florozis zehirlenmesi sonucu ortaya çıkabilir. İnsan ve hayvanlarda enzim inhibisyonu, hipokalsemi, kardiyovasküler kollaps, kemik kırıkları, kemik ağrısı, , dudak çevresi ve ağızda içerisinde yaralar, dişlerde lezyonlar ve egzama görüleceği bildirilmiştir (Bucher ve Yiamouyiannis, 1990; Avcı vd., 2009) .

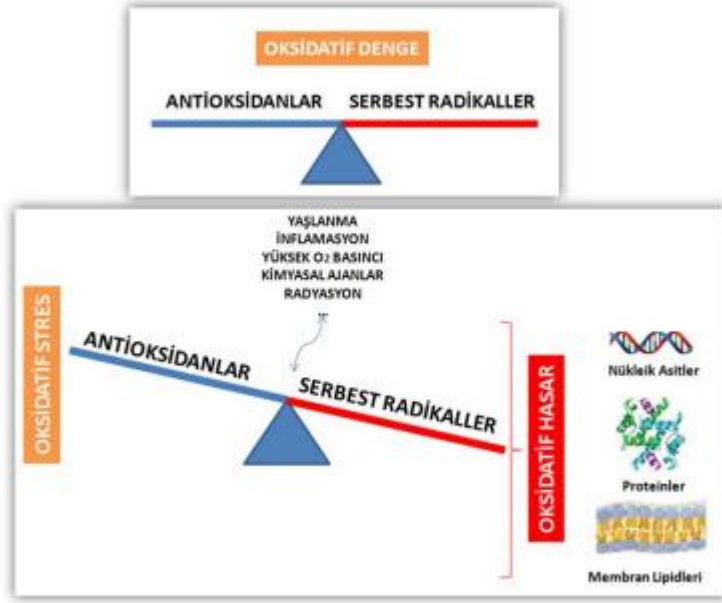
1.2. Oksidatif Stres

Normal hücre metabolizması serbest radikal olan reaktif nitrojen ve oksijen (RNS ve ROS) üretimi yapar. Reaktif kimyasal ürünler olan serbest radikaller lipidler, proteinler, karbonhidratlar ve nükleik asitler gibi makromolekülleri

etkileyerek oksidatif hasara neden olurlar. Koruyucu antioksidanlar ile serbest oksijen radikalleri ve radikal toksisitesi üretimi arasında normal koşullarda bir denge vardır. Oksidatif stres oksidan ile antioksidanlar arasında ki bu dengenin antioksidanlar aleyhine dönmesidir. Hastalıklarda hücrel ve moleküler doku hasarı oluşum mekanizmaları oksidatif stresin bir parçasıdır. (Ercan ve Fidancı,2012; Gutteridge,1993).

Organizmada denge halinde olan serbest radikallerin ortadan kaldırılma hızı ile oluşum hızları oksidatif denge olarak adlandırılır. Organizmanın serbest radikallerden etkilenmesi organizmanın oksidatif stres dengesinin bozulması ile başlar. Dengenin bozulması serbest radikallerin oluşum hızında yükselme ya da ortadan kaldırılma hızında yavaşlama olması ile gerçekleşir. Bu durum oksidatif stres olarak tanımlanır ve antioksidan savunma mekanizması ile serbest radikal oluşumu arasındaki ciddi dengesizliği gösterir . Oksidatif stres sonucunda doku hasarı oluşur.(Çete vd.,2005)

Serbest radikaller eşlenmemiş elektronlar bulundurur, reaktif olmalarının sebebi bu elektronlardır. Eşlenmemiş elektron içeren molekül elektronu koparılmış durumdadır bu yüzden serbest radikale dönüşür. Elektron transfer zincir reaksiyonunun başlamasına tek bir radikalın varlığı yeterli olabilir ve sonuçta doku hasarına neden olabilir.(Ersayit,2009;Burton ,2011)



Şekil 1.1. Oksidatif Denge (Özcan vd.,2015)

Serbest radikaller eşlenmemiş elektronlar bulundurur, reaktif olmalarının sebebi bu elektronlardır. Eşlenmemiş elektron içeren molekül elektronu koparılmış durumdadır bu yüzden serbest radikale dönüşür . Elektron transfer zincir reaksiyonunun başlamasına tek bir radikalin varlığı yeterli olabilir ve sonuçta doku hasarına neden olabilir.(Ersayit ,2009; Burton ,2011)

Solunum ve enerji metabolizması için zorunlu bir molekül olan oksijenin aktive formu birçok normal dokusu bozulmuş durum ve hastalıkların patogeneziyle ilişkilidir. İki tane çiftlenmemiş elektron içeren atmosferik oksijen bir biradikaldır. Organik moleküllerle reaksiyona girebilmesi için “aktive” olması gerekmektedir. Oksijenin aktivasyonu iki şekilde olmaktadır. Biyokimyasal tepkimelerde en fazla gerçekleşen oksijen molekülünün tek elektron alarak indirgenmesiyle hidrojen peroksit,süperoksit, hidroksil radikali gibi serbest oksijen radikalleri oluşur (Halliwell ve Gutteridge,1996). İkinci olarak da oksijen molekülünün paralel spinlerle dönen çiftlenmemiş elektronlarının zıt spinlerle dönmesini sağlayan enerji absorpsiyonu ile aktive olur.

Çizelge 1.2. Serbest radikaller

Radikal Olanlar	Formül	Radikal Olmayanlar	Formül
Süperoksit	(O [·] ₂)	Hidrojen peroksit	(H ₂ O ₂)
Alkoksil	(RO [·])	Hidroperoksit	(ROOH)
Hidroksil	(OH)	Singlet oksijen	(¹ O ₂)
Hidroperoksil	(HOO [·])	Ozon	(O ₃)
Peroksil	(ROO [·])	Hipoklorit	([·] OCl)
Nitrik oksit	(NO [·])	Peroksinitrit	(ONOO ⁻)

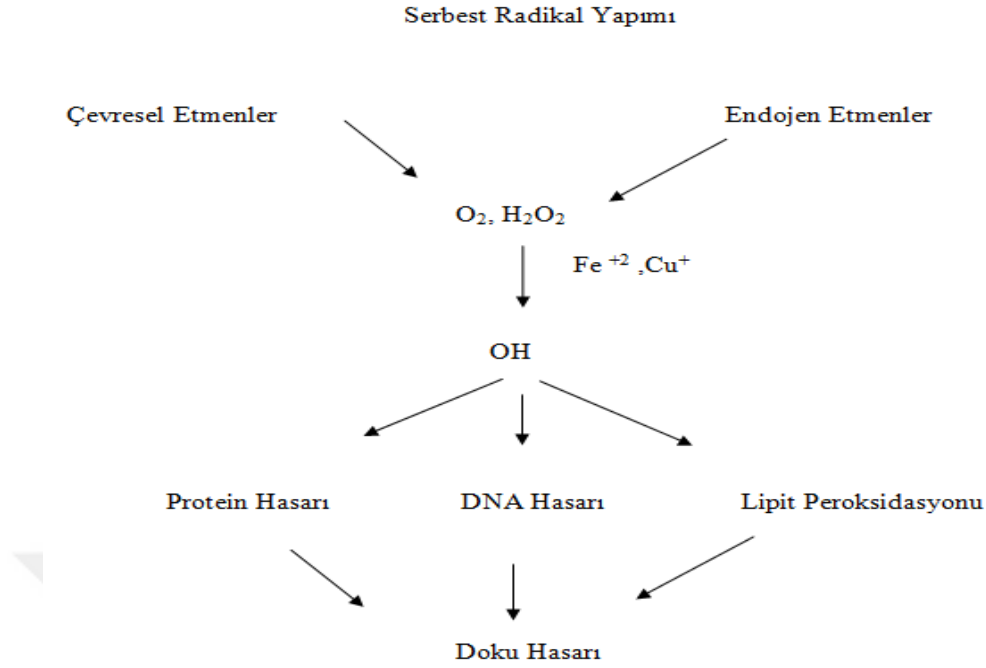
İnsan vücuduna alınan oksijenin büyük bir kısmı normalde mitokondride ATP sentezi aşamasında su molekülüne dönüşmektedir. Oksijenin yaklaşık %2-3'lük kısmının süperoksit anyon radikaline dönüşmesi transport zincirinden elektron sızıntısı sonucu oluşur. Büyük çoğunlukla fizyolojik ve patolojik etkileri olan ROS'un kaynağı mitokondri olsa da ,en azından karaciğerde bu durum farklılık göstererek endoplazmik retikulum ve peroksizomlar tarafından oluşturulmaktadır (Brown ve Borutaite, 2012).

Negatif yüklü olan reaktif oksijen türlerinin kararlı hale geçmeleri buldukları ortamdaki sağlıklı olan hücrelerin elektronlarını alarak gerçekleşmektedir. Dolayısıyla, serbest radikaller kendilerini yeni bir moleküle indirgeyebilme ve hücrelerinin moleküllerinden elektron alarak onların yapılarını bozabilme özelliğindedirler (Stier vd., 2012). ROS'ların açığa çıktığı ortamda yeterli düzeyde antioksidan madde olduğu zaman, serbest radikallerin kararlı hale geçmeleri sağlanarak enzimatik olarak tamir edilirler veya nötr hale getirilerek yeni bir moleküle indirgenip vücut için zararsız hale getirilirler (Sen vd., 2010).

Hücre zarının yapısında bulunan ve serbest radikallere karşı oldukça hassas olan lipitler, lipitlerle etkileşime girerler. Alkil radikali, lipit peroksit radikali ve lipit aldehit radikali membran lipitleri peroksidasyonu sonucu meydana gelir ve hücre

işlevleri zarar görür . Malondialdehit (MDA) lipid peroksidasyonu sonucu oluşan ürünlerdendir. Hücre zarının yapısal oluşumlarına etki eden MDA ,membran yüzeyindeki bileşiklerde çarpaz bağ oluşmasına neden olur. Membran geçirgenliğinin ve akışkanlık özelliklerinin bozulması, enzim aktivitelerinde değişimlere sebep olarak hücre fonksiyonlarını bozar. MDA seviyesi oksidatif stres belirlemede önemli bir parametre olarak kullanılır (Dotan vd., 2004; Çelikezen ve Ertekin, 2008; Roy vd., 2016)

Organizmada oluşan serbest radikaller endojen ve ekzojen olmak üzere iki gruba ayrılır. Endojen faktörler antioksidanların alınmasını engelleyen egzersiz ,yaşlılık,stres,enfeksiyon, kronik hastalıklar ve malabsorbsiyon durumlarının serbest radikaller oluşturmasıyla hücelere zarar vermesi şeklindedir. Hidrojen peroksit, hidroksil ve süperoksit radikalleri normal oksijenli mitokondriyal solunum zincirine bağlı olarak oluşurlar . Reaktif oksijen türleri nikotinamid adenin dinükleotid fosfat (NADPH) oksidaz, ksantin oksidaz (XOD), nötrofil miyeloperoksidaz (MPO) gibi birçok enzimin tepkimelerinden sonra oluşmaktadır (Gutteridge,1995). Canlılarda ROS oluşturan enzimatik kaynakların başında ksantin oksidaz gelmektedir. Oksidatif hasarlardan olan iskemi, damar geçirgenliğinde değişkenlik, beyinde ödem gibi bulgulara ksantin oksidazın sebep olur ve XOD'un serum düzeylerinin hepatit ile beyin tümörü olgularında da artış meydana getirdiği gözlenir. Nötrofillerin plazma zarında NADPH oksidaz bulunmaktadır. NADPH oksidaz kompleksi nötrofiller ve makrofajlar aktive olduklarında sahip olurlar bunun sonucunda hidrojen peroksit ve superoksit radikalleri üretirler. Güçlü oksidanlardan biri olan nötrofil miyeloperoksidaz (MPO) enzimi hipoklorik asit üretimini katalizler (Gutteridge, 1995;Trimarchi vd.,2000). Karaciğerde eliminasyon ve detoksifikasyonda görevli olan sistemin aktivasyonu sonucu oksidan yan ürünler oluşur. Peroksizomlar yağ asitlerinin yıkılmasından sorumludur ve sonucunda yan ürün olarak hidrojen peroksit oluşturur(Gutteridge,1995). İlaç toksikasyonları, hava kirliliğine neden olan fitokimyasallar, sigara dumanı, solventler gibi çevresel faktörler, ultraviyole ışınlar, antineoplastik ajanlar, iyonize radyasyon,metalik katyonlar, , ozon,pestisidler, diyet ekzojen faktörler olarak sınıflandırılabilir (Çaylak E.,2011; Trimarchi vd.,2000).



Şekil 1.2 Serbest radikallerin sebep olduğu hücre hasarı (Aslan vd. 1995)

1.3. Antioksidanlar

Oluşan serbest radikalleri etkisiz hale getiren veya bu radikallerin oluşmasını önleyen maddelere antioksidan denir . Endojen ve eksojen şeklinde olmak üzere iki gruba ayrılan antioksidanlar, serbest radikallerin etkinliklerini durdurarak vücudu serbest radikallere karşı korur. Enzimatik ve nonenzimatik olarak ikiye ayrılırlar endojen antioksidanalar. Enzimatik olan antioksidanlar GSHPx, CAT, GSH-R ve SOD'dır. Nonenzimatik antioksidanlar ise glutatyon, melatonin, seruloplazmin, ferritin, α tokoferol, transferin, albümin, ürik asit ve bilirubin gibi maddelerdir. Eksojen antioksidanlar ise antioksidan vitaminler ve ilaçlardır. Antioksidan vitaminler β karoten (vitamin A), askorbik asit (vitamin C), folik asit (vitamin B9) ve α -tokoferol (vitamin E) gibi vitaminlerdir (Karabulut ve Gülay, 2016)

Antioksidanlar etki şekillerini dört farklı yöntemle gösterirler bunlar ;serbest radikalleri tutma veya daha zayıf yeni moleküle çevirme , serbest radikal ile

etkileşerek etkinliğini düşürme, oksidanları kendilerine bağlayıp reaksiyon zincirini koparma, oksidanların bıraktığı hasarları onarma şeklindedir. (Somuncu vd.,2008). Endojen kaynaklı antioksidanlar oksidatif stres dengesi bozulmuş hastalarda etki göstermez bu yüzden oksidatif hasarı azaltabilecek diyet sadece dışarıdan alınacak antioksidanlarla mümkündür (El-missiry ve Shalaby,2000)

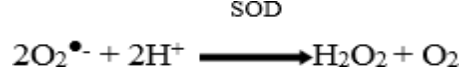
Eksojen antioksidanlar (likopen, resveretrol) ile antioksidan özelliğe sahip ön maddeler (benzoik, gallik, vanillik asit) SOR eliminasyonunda işlevsel olabildikleri gibi bazı vitaminler (vitamin E, C ve A) ve endojen antioksidan enzimler (GSH-Px, CAT, SOD) gibi endojen antioksidanlara da gerek duyulmaktadır (Bast vd., 1997; Guemouri L. vd., 1991).

Çizelge 1.3. Antioksidanlar (Büyüken,2008)

Enzimatik Antioksidanlar	Enzimatik Olmayan Antioksidanlar	
Süperoksit dismutaz	Glutasyon	Melatonin
Katalaz	α -Tokoferol	Seruloplazmin
Glutasyon peroksidaz	Askorbat	Transferin
Fosfolipit hidroperoksit glutasyon	β -Karoten	Ferritin
Peroksidaz	Flavonoidler	Laktoferrin
Glutasyon-S-transferaz	Tiyoller	Albumin
Glutasyon redüktaz	Biluribin	Lipoik asid

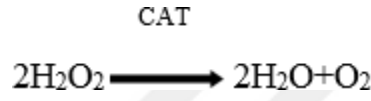
1.3.1 Süperoksit Dismutaz

SOD, katalaz ve glutasyon peroksidaz enzimleriyle beraber hücreden H_2O_2 çıkartılmasında yer alır(Smith vd., 1983). SOD enziminin, bakır-çinko SOD ve mangan SOD olmak üzere iki tane şekli bulunmaktadır. Bu formların hücre içindeki dağılımı; tetramerik Mn formunun çoğunlukla mitokondriyal matrikste, az bir kısmı sitoplazmada; dimerik Cu-Zn formunun ise esas olarak sitoplazmada ve kısmen mitokondri zarları arası alanda bulunmaktadır. (Blum ve Fridovich, 1985; Mena vd., 1991).



1.3.2. Kat

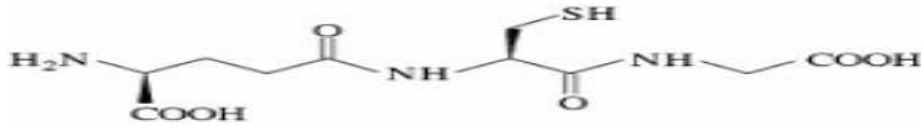SOD ile aynı tarzda kimyasal tepkime düzeneğine sahip katalaz enziminin en önemli görevi hidrojen peroksiti, oksijen ve su şeklinde ayrıştırarak bu radikalin zararlı etkilerini hücrelerden korumaktır (Akkuş, 1995; Yanbeyi, 1999). Etanol ve metanol gibi alkollerin asetaldehid ve formaldehite oksitlenmesi ortamda bulunan hidrojen peroksit varlığında katalaz enzimi peroksidaz etkisi ile oluşur. (Aydın vd., 2001).



1.3.3. Redükte Glutasyon (GSH)

Tripeptit (L-γ- glutamil-L-sisteinil-glisin) yapısında olan redükte glutasyon hücre içeriğinin değişmemesini sağlayarak oksidatif strese karşı etkili olur. Redoks tepkimelerinde substrat olarak görev yapan redükte glutasyon, reaktif oksijen türlerine karşı sağlam bir şekilde direnç gösterir. (Kinnula vd., 2004).

Hücrede yoğunluk olarak milimolar düzeyde bulunan glutasyon, öncelikli olarak indirgenmiştir. Eğer okside yapısında ise, disülfid dimeri (GSSG) şeklini de alabilirler (Knapen vd., 1999). Gama glutamil transpeptidaz, aminoasit taşıyıcıları, glutasyon sentetaz, gama glutamil transpeptidaz, glutasyon peroksidaz ve glutasyon redüktaz gibi çoklu enzim topluluğu redükte glutasyonun hücresel miktarının korunması için faaliyet gösterirler (Sies H., 1999).



Şekil 1.3. redükte glutasyonun yapısı (Knapen vd., 1999)

1.4. Resveratrol

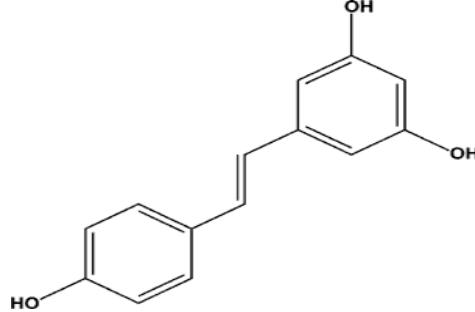
Yaklaşık 4500 yıl önce eski bir tıp kitabı olan Ayurveda 'da , “darak chasava” olarak adlandırılan üzüm suyunu kardiyotonik olarak kullanmışlardır (Paul vd.,1999). Daha sonra bu bileşenin resveratrol olduğu öğrenilmiştir. Çin ve Japonya'da yetiştirilen *Polygonum cuspidatum* bitkilerinin kurutulmuş kökleri resveratrolü içinde barındırması açısından en zengin kaynaktır (Soleas vd.,1997). Ateroskleroz , hiperlipidemi ve diğer inflamatuvar hastalıkların tedavisinde Japon ve Çin tıbbında yer alan *polygonum cuspidatum*, sıklıkla kullanılmıştır (Orallo,2006).

Resveratrol trans ve cis olmak üzere iki farklı şekilde bulunur ve bunların biyolojik etkileri birbiri ile aynı değildir. Üzerinde çok fazla çalışılan trans resveratrolün zehirli etkisinin olmadığı bilinmektedir (Pallàs 2013, Zhao 2013). Tıbbi bitkiler içerisinde yer alan japon bitkilerinden *polygonum cuspidatum*da ve yaban mersini, ahududu, üzümün dış kabuğunda, fıstık ile bazı çam ağaçlarında resveratrol bulunur.(Liu,2007)

Resveratrolün ilk keşfi Michio Takaoka tarafından yaklaşık olarak bundan 60 yıl öncesinde *Veratrum Grandiflorum* bitkisinin reçinesinde keşfedildi . Bitkinin yaprakları ve dokuları tarafından infeksiyonlara karşı ya da ultraviyole ışınların etkisinden korunma amacıyla üretildiğinin bulunması ,1977 senesinde Langcake'in asmaları (*Vitis vinifera* L.) incelemesi ile ortaya çıktı. Resveratrol, bitkilerin karşılaştığı zararlı durumlar karşısında bitkinin kendisini koruma amacı ile üretilmesinden dolayı fitoaleksinler sınıfına dahil edildi. (Corre vd., 2005).

Şarap içerisinde resveratrol 1992 yılında saptanmıştır. Resveratrolün şarapta saptandığı senede Fransız paradoksu' nun(Güney Fransada yüksek oranda doymuş yağ ile beslenmesine rağmen kardiyovasküler hastalık insidensinin düşük olması) açıklanmasıyla kırmızı şarabın kalp koruyucu etkisinin olduğu varsayımı ortaya çıkmış ve bunun üzerine resveratrol hakkındaki araştırmalar yoğunlaşmaya başlamıştır. (Fremont L., 2000). Daha sonra yapılan çalışmalar, resveratrolün strese direncini artırarak ve mayadan omurgalılara birçok organizmanın yaşam süresini uzatarak kanser, kardiyovasküler hastalıklar ve iskemik hasar dahil birçok hastalığı

önleyebildiğini veya gelişimini yavaşlatabildiğini göstermiştir (Baur ve Sinclair, 2006).



Şekil 1.4. Resveratrol kimyasal yapısı

Doğal antioksidan özelliği olan resveratrolün birbiri ile aynı olmayan ayrı çalışma şekilleri vardır. Mitokondride oluşan O_2^- radikalini yakalamak, fenton reaksiyonu ürünleri tarafından indüklenen lipid peroksidasyonunu inhibe etmek ,koenzim Q ile yarışmak ve SOR oluşum yerinde oksidatif zincir kompleksini azaltmak şeklindedir. Resveratrolün OH^- ve O_2^- radikallerini yakalama yeteneği birçok çalışmada gösterilmiştir. Ancak diğer antioksidanlara kıyasla resveratrol bu radikalleri yakalama özelliği bakımından diğer antioksidanlardan zayıftır. İn vitro koşullarda resveratrol serbest oksijen radikallerinin zayıf yakalayıcısı olmasına rağmen in vivo koşullarda güçlü bir antioksidan işlevi görür. NO üretiminin artmasını sağlayan resveratrol'ün in vivo antioksidan özelliği bu şekilde güçlenmektedir. Biyolojik sistemlerdeki antioksidanların hücre içi konsantrasyonlarının devam etmesinde resveratrol önemli rol oynar(Nagel vd., 1997). Hidrojen peroksit ile aktive olan insan lenfositlerinde resveratrolün glutatyon miktarının artmasını sağladığı gösterilmiştir .Resveratrolün diğer yapılan çalışmada insan lenfositlerinde glutatyon metabolizması ile alakalı göstergelerden olan glutatyon redüktaz , GSH px ve glutatyon S-transferaz enzimlerinin miktarını artırdığı gözlenmiştir.

1.4.1 Polydatin

Polydatin , polygonum cuspidatum bitkisinin kökünden ekstrakte edilmiştir . İn vivo olarak birbirine dönüştürülebilir resveratrol ve polydatinin uygulanmasından sonra serumdaki ana madde PLD olmuştur bu yüzden metabolitik stabilite ve oral absorpsiyon açısından polydatinin resveratrol'den daha iyi olduğu düşünülür. Polydatinin antioksidan ,antiinflamatuvar ve immunoregülasyon etkileri vardır. Çalışmalar lipid peroksidasyonunu ve kemoterapinin neden olduğu oksidatif stresin hafifletilmesinde polydatinin etkili olduğunu göstermiştir.(Tong vd.,2020)

Farmakolojik etkilerden olan anti-inflamatuar ve anti- apoptotik aktiveye sahip olan polydatin, geleneksel çin tıbbında yer alır ve piceid olarak da adlandırılır. Nörodejeneratif hastalıklar ve serebral iskemide polydatinin nöroprotektif özellikleri gösterilmiştir. Polydatinin iskemik inmenin zararlı etkilerine başarıyla karşı koyduğu önceki çalışmalar göstermiştir. PLD fokal serebral iskemide nörolojik skorları iyileştirir , enfarktüs hacmini azaltır ve beyin suyunun azaltır. Nöro-koruyucu etkisi serebral iskemide araştırılan polydatin oksidatif stres ve inflamasyona dahil olan birkaç kritik moleküle atfedilmiştir bu da tek bir reseptöre veya yola polydatinin biyolojik aktivitelerinin atfedilemeyeceğine işaret etmektedir. Çok çeşitli patolojik süreçleri içerebilir. Böyle olduğunu PI3K\AKT sinyalleme kaskadı ile renal iskemide polydatin nefroprotektif etki göstermesi ile görürüz . Rho kinaz (ROCK) ve renin-angiotensin sistemi (RAS) yollarıyla kardiyak iskemide polydatin oksidatif stresi azaltır. Beyin iskemisinde polydatin ,nörotropik faktör olarak görev yapar ve BDNF ekspresyonunu aktive eder . Ayrıca polydatin, hücre yapışma moleküllerini (CAM'ler) aşağı regüle eder serebral iskemik hasarda inflamatuvar hücrenin göçünü modüle eder. (Shah vd.,2019)

Sonuçlar, polydatin ve resveratrolün *in vivo* karşılıklı olarak dönüşebildiğini, 200 mg/kg polydatin ve resveratrolün oral uygulamasından sonra serumdaki polydatinin molar konsantrasyonu her zaman resveratrolün sırasıyla ortalama 3.35 ve 4.28 katı olmuştur. Hem polydatin hem de resveratrol, malonydialdehit (MDA) içeriğini önemli ölçüde azaltabilir, plazmada toplam süperoksit dismutaz (T-

SOD), katalaz (CAT) ve glutasyon peroksidaz (GSH-Px) aktivitelerini teşvik edebilir ve glutasyon içeriğini artırabilir (GSH) miyokard dokusunda. Polidatinin etkisi, özellikle T-SOD ve CAT aktivitelerini ve GSH içeriğini arttırmada somutlaşan resveratrol'ü geride bıraktı.(Wang vd., 2015)

1.5. İnterferon gamma, TNFalpha ve NF-kappa

Sitokin ailesinden olan interferonlar, antiproliferatif etki ve immün düzenleyici olarak etki gösterir. Mitojenler, alloantijenler veya antijenler tarafından aktive edildiğinde üretilen bir protein olan IFN γ sitokin ailesinin bir üyesidir ve makrofaj aktive edici faktör olarak da bilinir. IFN γ 'nın sentezlenmesi ilk olarak Th1 hücreler tarafından gerçekleşir . Tc ve NK hücrelerince de Th1 hücrelerine göre daha az oranda üretilebilir. Hem doğal hem kazanılmış bağışıklık sisteminde interferon gammanın rolü vardır. Fagositik etkinliği olan NK hücrelerinin, makrofajların ve nötrofillerin bu etkinliklerini en kuvvetli aktive edenlerden biridir. Mikroorganizmalara ve malign hücelere karşı savunmasını güçlü bir mikrobisidal olan reaktif oksijen türlerini üreten NADPH oksidaz sentezini uyararak yapar. Sınıf I ve II MHC proteinlerinin sentezini çeşitli hücre tiplerinde artmasını sağlar. Bu artışın sonucunda da hücrelerin antijen sunumunu arttırır.(Ivashkiv LB,2018;Hodny Z.vd.,2015)

Bir transkripsiyon faktörü olan nükleer faktör kappa ilk olarak Baltimore ve Sen tarafından 1986 senesinde keşfedilmiştir.(Baldwin,2001) NF- κ B , B lenfositlere özgü immunoglobulin K hafif zincir (light chain) geninin ekspresyonunu düzenleyen bir protein olarak farelerde tarif edilerek tanımlansa da sonraki araştırmalarda, monositik makrofaj soyları ,T ve B lenfositler ve fibroblastlar ve gibi çeşitli hücrelerde sentezlenen düzenleyici protein olduğu bulunmuştur (Beaurle,1994 ; Blank vd., 1992). İmmüno-inflamatuvar yanıtlar, hücre adezyonu, apoptozis, anjiyogenez ,hücre siklus gibi olaylarda etkili olan aktif hale gelmiş NF- κ B 200 'ü aşkın genin transkripsiyonunu kontrolünü gerçekleştirmektedir. (Maeda ve Omata, 2008). Yoğun olarak adhezyon moleküllerinin ekspresyonunun ve sitokin sekresyonunun arttığı akut respiratuar distress sendromu , multi organ yetmezliği ve sepsi gibi oksido-inflamatuvar kaskadın indüklendiği klinik durumlarda

patofizyolojide önemli etkinliđi olduđu yapılan alıřmalar ile bulunmuřtur(Christman vd., 1998; Abraham,2000).

Lloyd Old v diđerleri 1975'te tavřanlarda ve farede retikuloendotelial sistemin BCG ile uyarılmasıyla lipopolisakkarit enjeksiyonu sonucunda dolařıma bir proteinin salındıđını bulmuřlar ve bu proteini Tumor Nekrozis Faktör (TNF) olarak isimlendirmiřlerdir (Carswell vd., 1975). Alfa ve beta řeklinde iki tane yapısal formu olan TNF'nin alfa formu çođunlukla makrofajlardan ve monositlerden, TNF-beta ise daha ok dođal öldürücü hücrelerden ve T lenfositlerden salınmaktadır. Moleküler yönden büyük benzerlik gösteren bu iki form biyolojik olarak da benzerlikler göstermektedir (Neta vd.,1987). Bir sitokin olan ve kařektin olarak da isimlendirilen TNF α 17-70 kDa ađırlıđındadır (Male vd.,1996).

2. MATERYAL ve METOT

2.1.Hayvan Materyali

Ađırlıđı 200-300 gr olan erkek wistar albino türü ratların temini Afyon Kocatepe Üniversitesi Deney Hayvanları Ünitesinden sađlanarak alıřmada kullanıldı. alıřmanın deneysel ařaması yine bu merkezde yapıldı. Deney ařaması bařlamadan önce gruplara ayrılan ratlar yedi gün boyunca ortama alışması sađlandı. Ratlar düzenli havalandırılan , sıcaklıđı 24 ± 1 °C olan ve 12 saat ışık/karanlık ortam řeklinde düzenlenen deney hayvanları ünitesi kafeslerinde bulunduruldu . Ratlara standart yem ve ad libitum su verildi. Belirtilen süre ierisinde uygulamalar ve günlük bakımları ve özenle sürdürüldü. Etik kurulu onayı Afyon Kocatepe Üniversitesi Hayvan Deneyleri Etik Kurulundan alıřma bařlamadan önce alındı.

Çizelge 2.1.Deney ve kontrol grupları

Deney ve Kontrol Grupları	Hayvan adedi
Grup I- (Kontrol)	7
Grup II- (Sodyum florür 600 ppm)	7
Grup III- (Sodyum florür 600 ppm + Polydatin-25 mg/kg)	7
Grup IV- (Sodyum florür 600 ppm + Polydatin -50 mg/kg)	7
Grup V- (Sodyum florür 600 ppm + Polydatin -100 mg/kg)	7

2.2.Deneysel Aşama ve Sonlandırılması

Bu çalışma için 5 grup oluşturuldu ve toplam olarak 35 adet erkek rat kullanıldı. Çalışmanın deney aşaması toplamda 14 günlük periyotta sürdürüldü. Çalışmanın ilk haftasında tüm gruplara standart rat diyeti ve su verildi. 1. hafta (1-7. gün) için sadece III., IV. ve V. gruplara sırasıyla 25, 50 ve 100 mg/kg dozlarında polydatin gastrik gavaj yoluyla 7 gün süreyle her gün uygulandı. Çalışmanın 2. haftasında (8-14. gün) ise I. gruba (kontrol) standart rat diyeti ve su verildi. II. III., IV. ve V. gruplara ise 600 ppm dozunda içme suyu ile sodyum florür 1 hafta süre ile her gün uygulandı. Son uygulamayı takiben 24 saat sonra tüm hayvanlardan anestezi altında analizler için gerekli kan ve doku örnekleri alındı. Deneysel aşamada, Çalışmada kullanılacak olan Polydatinin (Ince vd., 2014) ve Sodyum florürün (Nabavi vd., 2012; Nabavi vd., 2013) için seçilen dozlar daha önceden yapılmış çalışmalar incelenerek belirlendi. Deney grupları aşağıda belirtildiği şekilde oluşturuldu.

2.2.1 Anestezi aşaması

14 gün süren deney aşamasının ardından ratlar sakrifiye edilmek için preanesteziye 13 mg/kg i.m. Ksilazin uygulanarak alındı ve bu işlemi takiben tam anesteziye geçiş için 87 mg/kg dozunda ketamin i.m. enjekte edildi.

2.2.2 İnttrakardiyak kan alımı ,sakrifikasyon ve alınan örneklerin saklanması

Anestezi sonrasında intrakardiyal olarak EDTA'lı enjektörle 3-5 cc kan almak için göğüs kafesi açıldı. Bunun hemen sonrasında servikal dislokasyon yapılarak sakrifikasyon işlemi yapıldı. 10 dakikada 3000 devirde kan örneklerinin plazmaları santrifüj edilerek ayrıldı, 1,5'lik ependorf tüplere ayrılan plazmalar konularak -80 °C 'de analizleri yapılincaya kadar saklandı. Ratların sakrifiye edilmesinden sonra daha önce açılmış göğüs kafesi yanında batin bölgeside cerrahi yöntemlerle açılarak karaciğerleri alındı. Saklanması -80 °C sıcaklıkta gerçekleşen dokuların birer bölümü biyokimyasal ve moleküler incelemeler için ayrılmışken diğer kısımları histopatolojik takibe alındı.

2.3.Doku Homojenizasyonu ve Hemolizat Hazırlanması

Eritrositlerin hazırlanması için Winterbourn ve ark. (1975) kullanıldı. Kısaca eritrositler, kan numunelerinin santrifüjlenmesi (3500 rpm, 15 dakika, 4 °C) ve ardından 3 kez izotonik tuzlu su tampon çözeltisi (pH 7.4) ile yıkanarak elde edildi. Daha sonra eritrositler eşit hacimde izotonik salin tampon solüsyonu ile Eppendorf tüplerine aktarıldı ve -20 °C'de flakonlarda saklandı. Analizden önce, eritrosit süspansiyonunun ölçüm için hazır hale getirilmesinde soğuk deiyonize su kullanıldı. Doku örneklerinin hazırlanması İnce ve ark. (2014)'na göre gerçekleştirildi. Kısaca hayvanlar sakrifiye edildi ve böbrek, karaciğer, kalp, beyin, akciğer ve testis dokuları soğuk izotonik tuzlu su tamponu kullanılarak yıkandı. Doku numuneleri, dış dokudan temizlendi ve soğutulmuş Tris-HCl tamponu (0.15 M, pH 7.4) içinde durulandı. Örneklerin homojenatları (%10, w/v) bir Tris-HCl tamponu kullanılarak hazırlandı. Daha sonra homojenize dokular 3500 rpm'de 4 °C'de 10 dakika santrifüj edildi ve ölçüme kadar -20 °C'de saklandı. MDA, GSH, SOD ve CAT dahil olmak üzere lipid peroksidasyon parametrelerinin ölçümü için eritrositler ve doku homojenatları kullanıldı.

2.4.Eritrosit paketi ve doku homojenatında SOD ve CAT aktivitesi tayini

SOD ve CAT, hücrelerin oksidatif hasara karşı korunmasında rol oynar (Guerin vd., 2001). Doku homojenatı ve eritrosit lizatındaki SOD aktivitesi, daha önce tarif edildiği gibi Sun vd., 1988 tarafından bildirildiği şekilde gerçekleştirildi. Bu yöntemin prensibi, bir süper oksit akışı oluşturan ve süperoksitin bir göstergesi olarak nitroblue tetrazolyumu (NBT) mavi formazon'a indirgeyen ksantin oksidaz ve ksantin arasındaki reaksiyona dayanmaktadır. Spektrofotometrik ölçüm 560 nm'de yapıldı ve SOD aktivitesi, eritrositte U/gHb ve dokuda g protein başına U olarak ifade edildi. CAT aktivitesinin belirlenmesi, sırasıyla Aebi (1974) ve Luck (1963) tarafından açıklanan yöntemlere göre doku homojenatı ve eritrosit lizatında yapıldı. Bu yöntemler, H₂O₂'nin katalaz yoluyla su ve oksijene ayrışması yoluyla çalışır. H₂O₂, ultraviyole spektrumda 240 nm'de maksimum absorpsiyon sağlar. İndirgeme hızı, oda sıcaklığında 45 saniye boyunca 240 nm'de ölçüldü ve eritrositte k/gHb ve dokuda k/μg protein (k; nmol/dk) olarak ifade edildi.

Dokulardaki protein ve eritrositlerdeki hemogloblin içeriği sırasıyla Lowry ve diğerleri (1951) ve Drabkin ve Austin (1935).göre spektrofotometrik olarak belirlendi.

2.5.MDA aktivite tayini

Malondialdehit (MDA) seviyesi, lipid peroksidasyonunun (LPO) güvenilir bir biyolojik belirteci olarak kullanıldı. MDA, tam kan numuneleri ve doku homojenatları için Draper ve Hardley (1990) ve Ohkawa ve arkadaşlarına (1979), göre belirlendi. Bu yöntemler, tiyobarbitürik asit ve MDA reaksiyonunun elde edilen rengini trofotometrik olarak ölçer. MDA konsantrasyonu, tiyobarbitürik asit-MDA kompleksinin (kanda nmol/ml ve dokuda nmol/g) absorbans katsayısı ile belirlendi ve bir çift ışınlı UV-Görünür spektrofotometre (Shimadzu 1601, Tokyo, Japonya) kullanılarak 532 nm'de belirlendi.

2.6. GSH aktivite tayini

GSH, reaktif oksijen türlerine karşı enzimatik olmayan bir savunma sisteminin ana bileşenidir ve tüketimi oksidatif stres tarafından indüklenebilir (Guerin vd., 2001). Kan ve doku numunelerindeki GSH konsantrasyonu, daha önce Beutler vd., (1963) tarafından tarif edildiği gibi belirlendi. Kısaca, numune (0,2 ml) ve damıtılmış su (1,8 ml) birlikte karıştırılır, ardından numuneye 3 ml çökeltme solüsyonu (1,67 g HPO₃, 30 g NaCl, 0,2 g EDTA, 100 ml distile suda) eklendi. Bu karışım, yaklaşık 5 dakika bekletildikten sonra süzüldü (Whatman No. 42). Daha sonra süzüntü (2 ml) başka bir tüpte 0.3 M Na₂HPO₄ (8 ml) ve 5,5'-Dithiobis (2-nitrobenzoik asit) (1 ml) ile karıştırıldı. Optik yoğunluğun spektrofotometrik olarak belirlenmesi 412 nm'de (Shimadzu 1601 UV-VIS spektrofotometre, Tokyo, Japonya) gerçekleştirildi. Sonuçlar nmol/ml kan ve nmol/g ıslak doku olarak ifade edildi.

2.7. Biyokimyasal parametreler

Alınan plazma örneklerinde AST, ALT ve ALP miktarları temin edilen ticari kitlerle spektrofotometrik olarak belirlendi.

2.8. Histopatolojik Analiz ve Moleküler Analizler

Histopatolojik incelemeler amacıyla beyin, akciğer, kalp, karaciğer, böbrek, testis doku % 10'luk tamponlu formalin solüsyonunda tespit edildi. Akabinde formalin ile tespit edilen doku örnekleri 2-3 mm kalınlıkta ve uygun olacak büyüklüklerde küçültülerek doku takip kasetlerine alındı. Bir gece çeşme suyunda yıkandıktan sonra 50, 70, 80, 96'lık ve absöüt alkol ile ksilol, ksilollü parafin ve 56-58 °C'de erimiş parafinde 2'şer saat bekletilerek parafinde tutuldu. Mikrotom ile her parafin bloktan (Leica, RM 2245) 5 mikron boyutunda kesilen örnekler su banyosundan (Leica, HI 1210) lamlara alındı. Histopataolojik incelemelerde kullanılmak için on dakika etüvde (Thermo, Heraterm) kurutularak hazır hale getirildi. Tüm kesitler absöüt, 96, 80, 70 ve 50'lik alkol serileri ile ksilol serilerinden geçirilerek hematoksilin-eosin (HE) ile metoduna göre boyandı (Luna, 1968). Boyamaları yapılan preparatlar, binokuler başlıklı ışık mikroskobunda (Nikon, Eclipse Ci, Tokyo, Japan) incelendi. Gerekli görülen preparatlardan mikroskobik resimler çekildi. (Nikon DS Fİ3, microscopic digital camera systems, Tokyo, Japan).

Karaciğer ve böbreklerden alınan örneklerde doku hasarı ile ilişkili yangısal genlerin (TNF- α ve NF κ B) ekspresyon düzeylerine bakıldı. Alınan örneklerde doku hasarı ile ilişkili olan yangısal genlerin (IFN- γ , TNF- α ve NF κ B) ekspresyon düzeylerine bakıldı.

Uygulama sonrasında ratlardan alınan karaciğer doku örnekleri RNAlater Solusyonuna (Thermo Fisher Scientific, USA) RNA İzolasyonu, RNA'ların Kalite Kontrolü, DNaz Uygulaması ve cDNA Eldesi için alındı, daha sonra -80°C'de uygulama yapılana kadar saklanmıştır. Dokular RNA izolasyonu için kullanıldı. RNA izolasyonu için GeneJet RNA Purifikasyon Kiti (Thermo Fisher Scientific, USA) kullanıldı. DNaz I uygulanan RNA'dan RevertAid H Minus Single Strand cDNA Sentez Kit (Thermo Fisher Scientific, USA) yardımıyla cDNA elde edilmiştir.

Primer Tasarımı; Deneyde kullanılan tasarladığımız primerler NCBI web sitesinden *Rattus norvegicus*'a özgü β -aktin, NF κ B, TNF- α , ve IFN- γ genlerine ait mRNA dizileri kullanılarak ve FastPCR 6.0 (Kalender vd., 2009) bilgisayar paket programından yararlanılmış ve kontrol edilmiştir. Primer dizileri ve gen bankası numaraları Çizelge 2.2 'de verilmiştir.

Real-time PCR; Deney grupları arasındaki gen ekspresyon seviyelerindeki değişiklikleri belirlemek amacıyla gene özgü primerlerden ve real-time PCR'dan yararlanılmıştır. Seçilen genlerin ve housekeeping gen (β -Aktin) ekspresyonu, ratların karaciğer dokularından alınan örnekler Bio RAD real-time PCR cihazında incelenmiştir. Daha sonra Real-time PCR sonuçlarının analizi Bio RAD CFX Manager 3.1 yazılımı kullanılarak gerçekleştirildi.

PCR karışımı, 1 μ l revers primer (10 pmol), 1 μ l forward primer (10 pmol), 10 μ l SybrGreen karışımı (Maxima SYBR Green qPCR Master Karışımı ve ROX Solusyonu, (Thermo Fisher Scientific, USA), 1 μ l cDNA ve 7 μ l su eklenerek, toplam hacim 20 μ l'ye olacak şekilde ayarlandı.

Üç aşaması olan amplifikasyon işleminde sırasıyla; primer yapışması, denatürasyon ve zincir uzatma olmak üzere daha sonra elde edilen amplifikasyon

eğrilerine ait olan döngü eşiği (Ct) parametrelerinden hareketle, hedef genlerin mRNA ekspresyon düzeylerinin nisbi değişimleri $2^{-\Delta\Delta Ct}$ metodu ile hesaplandı (Pfaffl, 2001).

Bu hesaplamada;

$\Delta\Delta Ct = (C_{\text{hedef gen}} - C_{\text{beta actin}})_{\text{denek grubu}} - (C_{\text{hedef gen}} - C_{\text{beta actin}})_{\text{kontrol grubu}}$ formülünden yararlanıldı. Hesaplanan değer her bir gen için ayrı ayrı $2^{-\Delta\Delta Ct}$ formülüne yerleştirilerek mRNA ekspresyon düzeyi üzerine eklenecek şekilde azalış ya da artış şeklinde belirlendi. Endojen kontrol geni olarak β -aktin geni kullanıldı ve diğer genlerin ekspresyon düzeyleri her bir örneğe ait β -aktin gen düzeyine göre normalizasyon uygulandı.

Çizelge 2.2. Çalışmada kullanılan primer dizileri

Gen	Oligonükleotit Dizisi	Gen Bankası No
β -Aktin	F GAGGGAAATCGTGCGTGACAT	NC_005111.4
	R ACATCTGCTGGAAGGTGGACA	
NF κ B	F TCCCCAAGCCAGCACCCAGC	NM_199267.2
	R GGCCCCCAAGTCTTCATCAGC	
TNF- α (Takahashi vd., 2018)	F CGAGTGACAAGCCCGTAGCC	NM_012675.3
	R GGATGAACACGCCAGTCGCC	
IFN- γ	F AAGACAACCAGGCCATCAGCA	NM_138880.3
	R TTCACCTCGAACTTGGCGATGC	

2.9 İstatiksel Analiz

Çalışmada, gruplar arasındaki farklılık ve ortalamalar tek yönlü varyans analizi (One-Way ANOVA) ve Duncan testi ile SPSS 15.0 for Windows paket programı kullanılarak yapılmıştır.

3. BULGULAR

Materyal ve metod kısmında belirtilen yöntemler ile çalışma aşamaları oluşturulmuş ve çalışmanın bitirilmesiyle deney hayvanlarından elde edilen kan, kalp, karaciğer, akciğer, böbrek, beyin, testis gibi dokularda laboratuvar analizleri yapılmış daha sonra elde edilen sonuçların istatistiksel analizleri ile aşağıdaki bulgulara ulaşılmıştır.

3.1 Oksidatif Stres Parametrelerindeki Değişimler

Doku ve kan örnekleri çalışmamızda oluşturulan deneme ve kontrol gurubundan alınarak MDA, GSH, SOD ve CAT düzeyleri tayin edilmiştir. 2 hafta süren deney süresi sonunda bu göstergelerin değerleri dokularda ve kandaki istatistiksel değerleri ile karşılaştırması tablo ve grafiklerle aşağıda sunulmuştur.

3.1.1. Dokularda ve Kanda MDA Düzeyi

Sadece sodyum florür verilen kan ve dokularda MDA seviyelerinde polydatin verilen gruplara göre anlamlı derecede artışa sebep olduğu görülürken, polydatin ile farklı dozlarda tedavi edildiğinde MDA seviyelerinin sodyum florür grubuna göre anlamlı derecede kontrole yaklaştırdığı tespit edildi. Lipid peroksidasyonu göstergelerinden MDA'nın, Tablo 3.1'de tüm dokular ve kandaki değişimi görülmektedir

Çizelge 3.1. Dokularda ve Kanda MDA Düzeyi

MDA	Kan (nmol/ml)	Böbrek (nmol/g doku)	Karaciğer (nmol/g doku)	Kalp (nmol/g doku)	Beyin (nmol/g doku)	Akciğer (nmol/g doku)	Testis (nmol/g doku)
Kontrol	30,24±5,44 ^c	17,7±7,56 ^b	6,11±1,43 ^c	4,83±0,72 ^c	6,61±0,95 ^c	5,9±0,85 ^c	2,19±0,55 ^d
Sodyum Florür	48,35±9,86 ^a	28,58±8,38 ^a	12,51±3,77 ^a	8,52±1,69 ^{bc}	11,89±2,69 ^a	10,87±1,47 ^a	9,43±1,64 ^a
Sodyum Florür+ Polydatin 25	43,71±10,82 ^{ab}	25,76±9,48 ^{ab}	11,61±2,23 ^a	6,84±1,57 ^a	10,21±2,76 ^{ab}	8,48±1,21 ^b	6,21±0,88 ^b
Sodyum Florür+ Polydatin 50	37,18±9,67 ^{bc}	21,99±8,86 ^{ab}	9,95±2,63 ^{ab}	6,59±1,51 ^b	8,84±1,16 ^{bc}	8,38±1,48 ^b	6,05±1,4 ^b
Sodyum Florür+ Polydatin 100	35,8±9,48 ^{bc}	18,84±5,39 ^b	7,47±1,59 ^{bc}	5,76±0,84 ^b	8,6±1,48 ^{bc}	6,48±1,54 ^c	4,35±0,75 ^c

3.1.2 Dokularda ve kanda GSH düzeyi

Polydatin verilen deney gruplarında karaciğer, beyin, akciğer ,böbrek, kalp ve testis dokularında GSH değerlerinin kontrol grubu değerlerine göre olumlu derecede yükseldiği gözlenirken, sadece sodyum florür verilen grubun GSH düzeyleri kontrol ve polydatin gruplarına kıyasla anlamlı derecede düştüğü gözlemlenmiştir. Sodyum florür ve polydatin gruplarını sodyum florür grubu ile karşılaştırdığımız da düşüş gösteren GSH düzeylerinde olumlu derecede artış olduğu ve hatta kontrol grubu değerlerine yaklaştığı tespit edilmiştir. Gruplardaki GSH düzeyleri tüm dokulardaki değişimi Tablo 3.2’de görülmektedir.

Çizelge 3.2.Dokularda ve Kanda GSH Düzeyi

GSH	Kan (nmol/ml)	Böbrek (nmol/g doku)	Karaciğer (nmol/g doku)	Kalp (nmol/g doku)	Beyin (nmol/g doku)	Akciğer (nmol/g doku)	Testis (nmol/g doku)
Kontrol	60,5±14,9 ^{8a}	34,71±7,41 ^a	32,09±7,86 ^a	17,24±6,26 ^a	7,89±0,9 ^a	23±8,09 ^a	6,79±1,06 ^a
Sodyum Florür	27,29±9,07 ^c	19,59±6,49 ^c	14,77±0,94 ^c	9,2±2,43 ^b	5,49±2,02 ^b	5,1±1,71 ^d	2,83±0,63 ^c
Sodyum Florür+ Polydatin 25	30,6±4,77 ^b _c	24,45±8,61 ^{bc}	17,9±6,4 ^c	10,16±3,53 ^{ab}	6,08±1,9 ^{ab}	8,93±3,17 ^{cd}	4,84±1,48 ^b
Sodyum Florür+ Polydatin 50	40,42±10,91 ^b	29,96±9,3 ^{ab}	22,12±7,86 ^b _c	13,23±4,7 ^{ab}	6,16±1,94 ^{ab}	13,99±5,45 ^{bc}	4,24±1,06 ^b
Sodyum Florür+ Polydatin 100	56,66±11,56 ^a	31,34±10,46 ^{ab}	28,95±7,37 ^a _b	16,1±3,57 ^a	6,88±1,41 ^{ab}	15,21±4,68 ^b	6,24±1,74 ^a

Polydatin verilen deney gruplarında karaciğer, beyin, akciğer ,böbrek, kalp ve testis dokularında GSH değerlerinin kontrol grubu değerlerine göre olumlu derecede yükseldiği gözlenirken, sadece sodyum florür verilen grubun GSH düzeyleri kontrol ve polydatin gruplarına kıyasla anlamlı derecede düştüğü gözlemlenmiştir. Sodyum florür ve polydatin gruplarını sodyum florür grubu ile karşılaştırdığımız da düşüş gösteren GSH düzeylerinde olumlu derecede artış olduğu ve hatta kontrol grubu değerlerine yaklaştığı tespit edilmiştir. Gruplardaki GSH düzeyleri tüm dokulardaki değişimi Tablo 3.2’de görülmektedir.

3.1.3 Dokularda ve kanda CAT düzeyi

Sodyum florür uygulaması dokularda ve kanda CAT enzim aktivitesinde belirgin düşümlere neden olurken polydatin eklenmesinden sonra enzim aktivitesinin olumlu yönde artış gösterdiği ve kontrol grubu değerlerine yaklaştığı tespit edilmiştir. Gruplardaki CAT düzeylerinin tüm dokulardaki ve kandaki değişimi Tablo 3.3 te görülmektedir.

Çizelge 3.3. Dokularda ve Kanda CAT Düzeyi

Katalaz	Eritrosit (U/gHb)	Böbrek (U/µg protein)	Karaciğer (U/µg protein)	Kalp (U/µg protein)	Beyin (U/µg protein)	Akciğer (U/µg protein)	Testis (U/µg protein)
Kontrol	39,24± 6,36 ^a	16,07± 4,37 ^a	13,51± 5,67 ^a	7,3± 0,83 ^a	5,77± 1,75 ^a	10,03± 0,79 ^a	6,01± 2,26 ^a
Sodyum Florür	8,7± 1,24 ^d	7,39± 2,47 ^c	4,61± 1,1 ^c	3,9± 1,01 ^c	2,78± 1,08 ^c	5,48± 1,17 ^c	2,17± 0,75 ^c
Sodyum Florür+ Polydatin 25	15,58± 5,41 ^c	9,2± 3,38 ^{bc}	7,77± 1,66 ^{bc}	5,35± 1,81 ^{bc}	3,51± 1,44 ^{bc}	5,85± 1,8 ^c	2,54± 0,94 ^{bc}
Sodyum Florür+ Polydatin 50	16,18± 3,51 ^c	11,61± 2,93 ^b	7,89± 2,96 ^{bc}	6,26± 1,8 ^{ab}	4,7± 1,47 ^{ab}	7,72± 0,5 ^b	3,1± 1,21 ^{bc}
Sodyum Florür+ Polydatin 100	31,05± 9,27 ^b	13,14± 4,56 ^{ab}	10,06± 4,65 ^{ab}	6,65± 1,96 ^{ab}	5,39± 1,28 ^a	9,64± 2,8 ^a	4,07± 1,05 ^b

3.1.4 Dokularda ve kanda SOD düzeyi

Sodyum florür uygulaması tüm organ dokularında ve kanda SOD enzim aktivitesinde kontrol ve polydatin gruplarına göre anlamlı azalmaya sebep olurken, eklenen polydatin ile SOD aktivitesinde anlamlı artışlar tespit edilmiştir. Gruplardaki SOD düzeylerinin tüm dokulardaki değişimi Tablo 3.4'te görülmektedir.

Çizelge 3.4. Dokularda ve kanda SOD düzeyi

SOD	Eritrosit (U/ghb)	Böbrek (U/µg protein)	Karaciğer (U/µg protein)	Kalp (U/µg protein)	Beyin (U/µg protein)	Akciğer (U/µg protein)	Testis (U/µg protein)
Kontrol	98,72± 25,02 ^a	19,15± 8,12 ^a	21,3± 8,48 ^a	12,6 7± 2,34 ^a	7,04± 0,4 ^a	9,65± 2,25 ^a	11,89± 4,04 ^a
Sodium Florür	27,7± 4,16 ^c	8,48± 1,46 ^c	9,33± 1,39 ^c	6,29 ± 0,42 ^d	4,51± 1,22 ^b	5,3± 0,47 ^c	5,46± 0,31 ^c
Sodium Florür+ Polydatin 25	30,16± 3,45 ^c	10,75± 1,74 ^{bc}	13,87± 1,22 ^{bc}	7,2± 1,3 ^{cd}	5,81± 1,66 ^a	6,58± 0,94 ^c	7,75± 1,86 ^{bc}
Sodium Florür+ Polydatin 50	48,2± 1,64 ^b	10,93± 3,44 ^{bc}	14,58± 3,81 ^{bc}	8,43 ± 1,53 ^b c	6,07± 0,22 ^a	7,13± 1,67 ^{bc}	9,25± 2,12 ^{ab}
Sodium Florür+ Polydatin 100	50,08± 5,62 ^b	14,61± 3,97 ^{ab}	16,17± 4,08 ^b	9,52 ± 1,38 ^b	6,7± 1,28 ^a	8,49± 2,17 ^{ab}	10,9± 2,25 ^a

3.2 Biyokimyasal Parametrelerdeki Değişimler

Plazmadaki ALT enzim değerleri sodyum florür uygulamasından sonra dokulardaki hasara bağlı olarak kontrol ve polydatin gruplarına göre ciddi artışlara neden olurken, polydatin verildikten sonra ALT değerlerinde anlamlı azalmalar tespit edilmiştir. Plazma AST enzim değerleri sodyum flor uygulamasıyla birlikte kontrol ve polydatin gruplarına göre anlamlı yükselmeler gösterirken, polydatin ilavesinden sonra plazma AST değerlerinin istatistiksel olarak anlamlı derecede azaldığı ve karvakrol grubu değerlerine yaklaştığı görülmüştür. Son olarak plazma ALP enzim değerlerine bakıldığında sodyum florür uygulamasıyla birlikte kontrol ve polydatin gruplarına göre anlamlı yükselmelere neden olurken, polydatin tedavisi istatistiksel olarak plazma ALP değerlerini azaltarak kontrol grubu değerlerine yaklaştırmıştır.

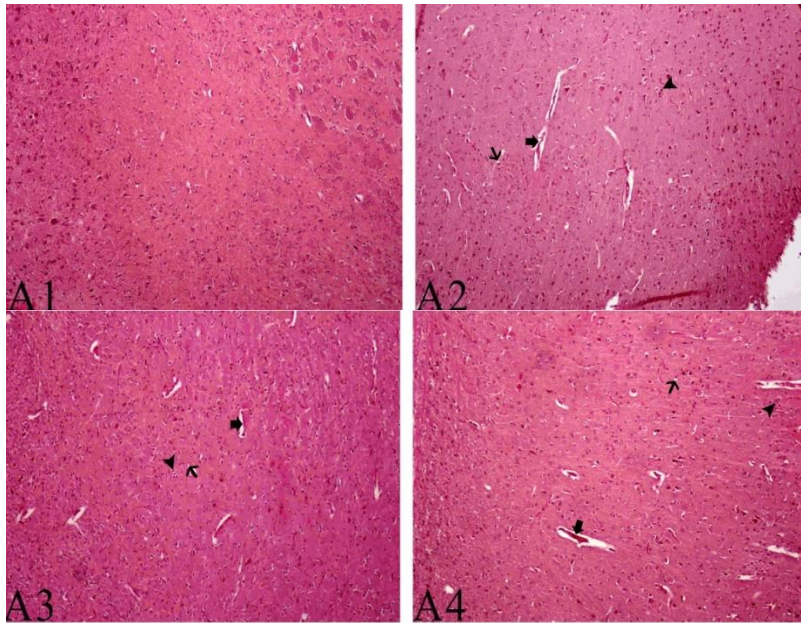
Çizelge 3.5.Serum AST,ALP,ALT düzeyleri

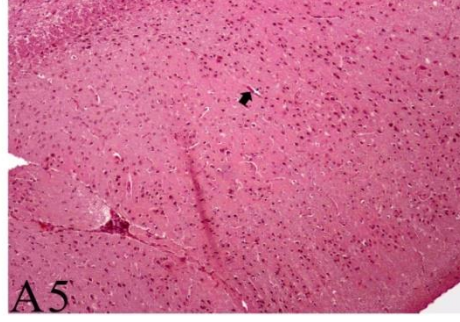
	AST (IU/L)	ALP (IU/L)	ALT (IU/L)
Kontrol	138,74±30,1c	110,66±25,38d	22,8±6,3b
Sodium Florür	260,99±57,65a	210,58±39,26a	39,78±9,84a
Sodium Florür+ Polydatin 25	200,71±32b	185,14±52,71ab	38,56±10,7a
Sodium Florür+ Polydatin 50	175,42±69,11bc	162,95±38,22bc	32,25±13,18ab
Sodium Florür+ Polydatin 100	157,52±55,52bc	130,84±30,81cd	26,01±10,74b

3.3 Histopatolojik Bulgular

Deney gruplarındaki hayvanlara ait organlarındaki histopatolojik değişiklikler ayrıntılı olarak tanımlanmış resim 3.1, resim 3.2 , resim 3.3, resim 3,4 ve resim 3,5'te gösterilmiştir.

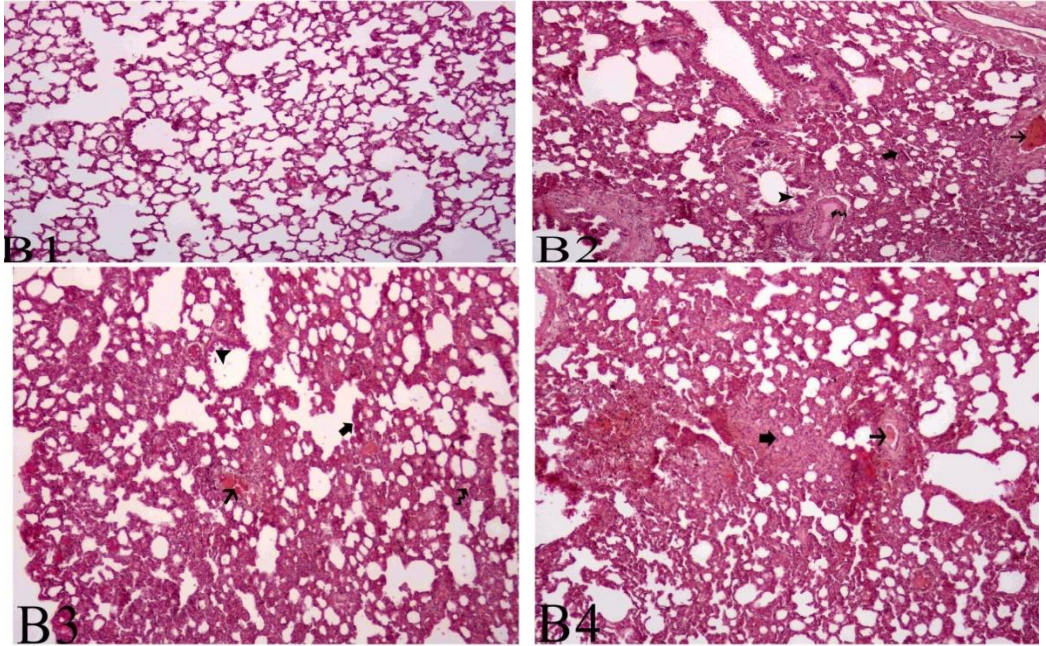
3.3.1Beyin Dokusu Histopatolojik İncelemesi

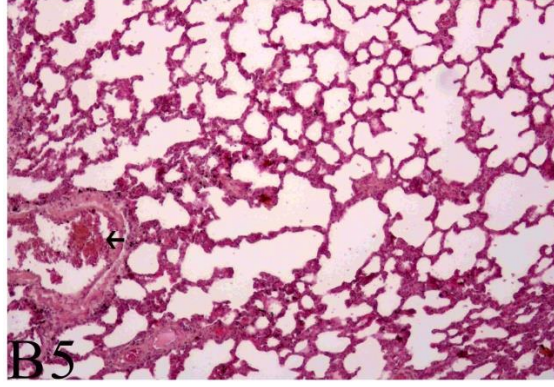




Resim 3.1. Beyin dokusunun histopatolojik incelemesi :A1.Normal beyin dokusu (kontrol grubu) A2.Damarlarda hiperemi,nöronlarda vakuolizasyon oluşumları ve fokal glia hücre infiltrasyonu alanları(sodyum florür grubu) A3.Damarlarda hiperemi,nöronlarda vakuolizasyon oluşumları ve fokal glia hücre infiltrasyonu alanları(sodyum florür+PD25 grubu)A4.Damarlarda hiperemi ,nöronlarda vakuolizasyon oluşumları ve fokal glia hücre infiltrasyonu alanları(sodyum florür+PD50 grubu)A5.Damarlarda hiperemi

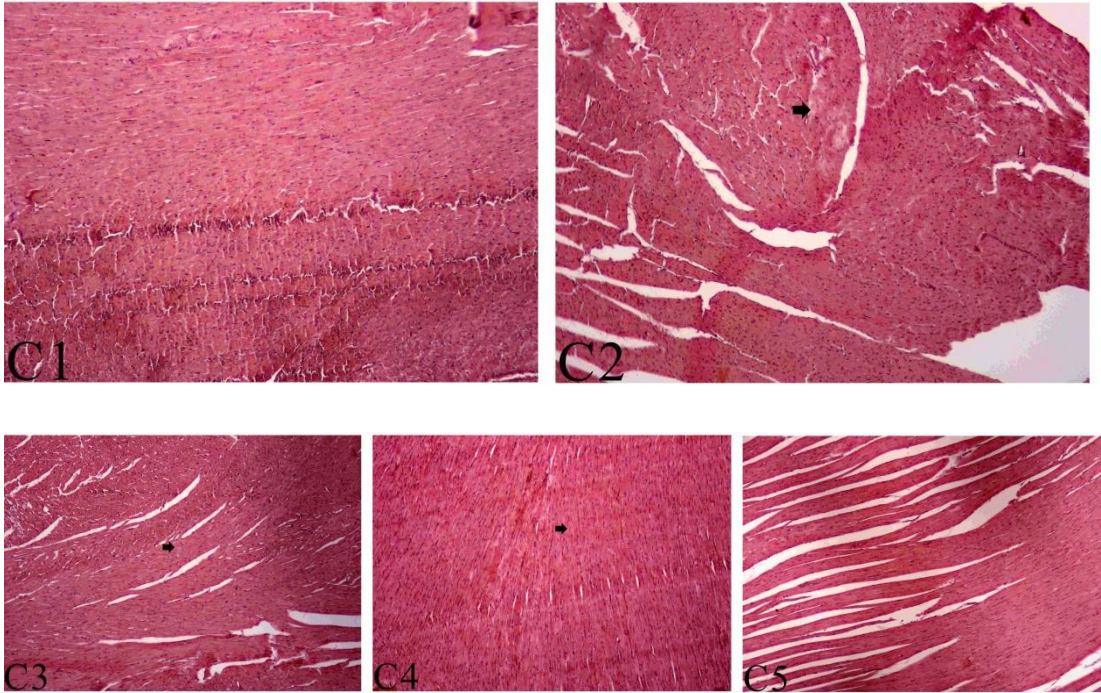
3.3.2 Akciğer Dokusu Histopatolojik İncelemesi





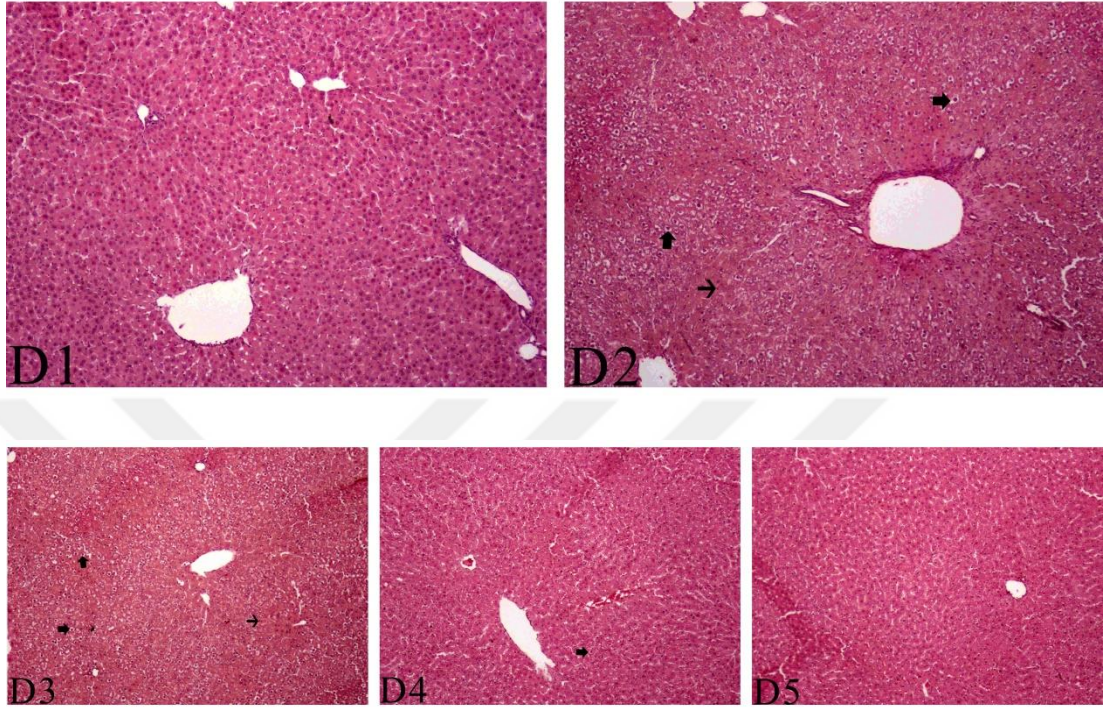
Resim 3.2 Akciğer dokusu histopatolojik incelemesi: **B1.** interalveoler septal dokuda kalınlaşma,damarlarda hiperemi,bronşiyol lümeninde ödem oluşumu,bronşiyal epitel hücrelerinde hiperplazik görünüm **B3.** interalveoler septal dokuda kalınlaşma,damarlarda hiperemi, ,bronşiyol lümeninde ödem oluşumu **B4.** interalveoler septal dokuda kalınlaşma,damarlarda hiperemi **B5.**Damarlarda hiperemi.

3.3.3 Kalp Dokusu Histopatolojik İncelemesi



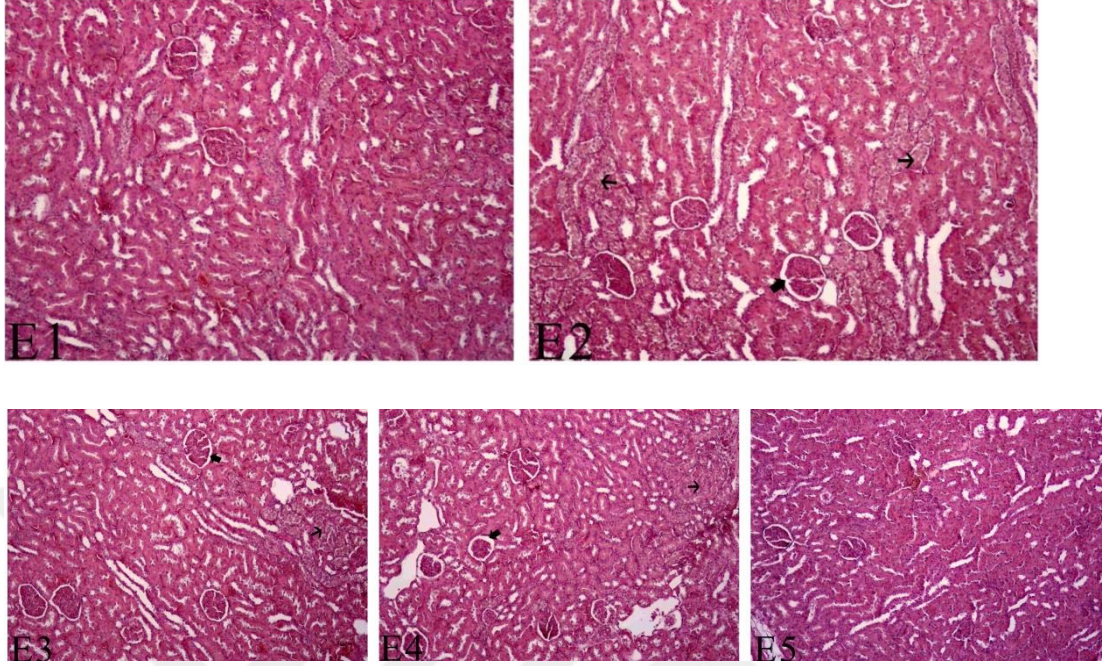
Resim 3.3: **C2.** Myokard hücrelerinde hyalin dejenerasyonu alanları **C3.** Myokarda hafif hyalin dejenerasyonu **C4.** Myokarda hafif hyalin dejenerasyonu

3.3.4 Karaciğer Dokusu Histopatolojik İncelemesi



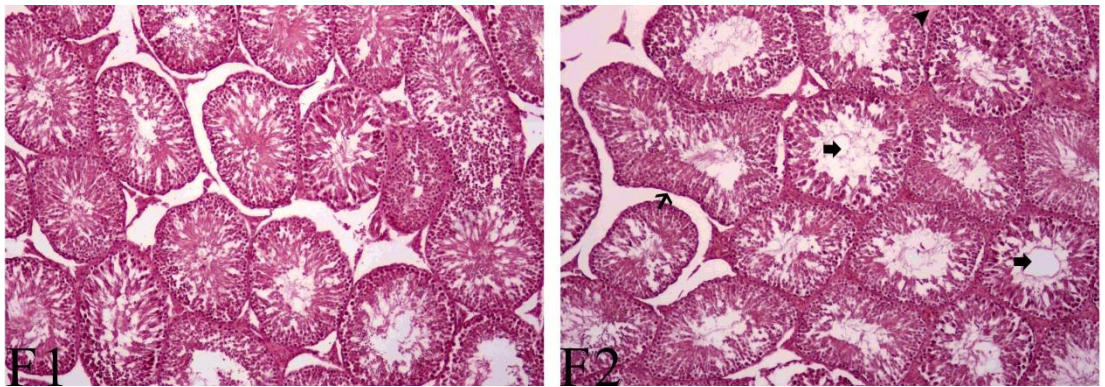
Resim 3.4. Karaciğer Dokusu Histopatolojik inceleme : **D2.** Periportal bölgelerde hepatositlerde vakuoler dejenerasyon alanları ,kupffer hücre sayısında artış **D3.** Periportal bölgelerde hepatositlerde vakuoler dejenerasyon alanlar kupffer hücre sayısında artış**D4.** Periportal bölgelerde hepatositlerde vakuoler dejenerasyon alanları

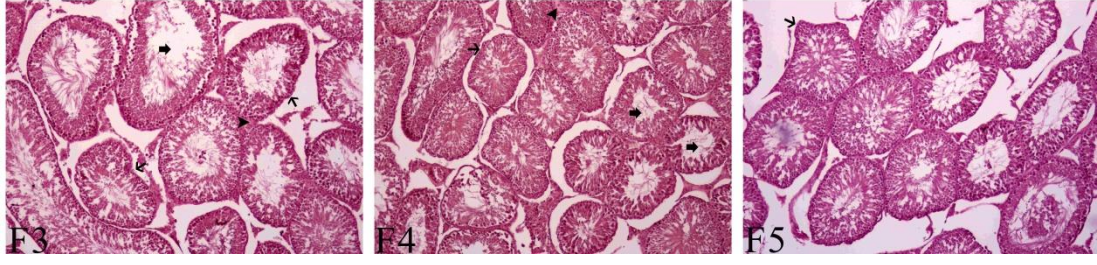
3.3.5 Böbrek Dokusu Histopatolojik İncelemesi



Resim 3.5: E2. Glomerulalarda bowman boşluğunda genişleme, tubulus epitel hücrelerinde vakuoler dejenerasyon alanlar **E3.** Glomerulalarda bowman boşluğunda genişleme, tubulus epitel hücrelerinde vakuoler dejenerasyon alanlar **E4.** Glomerulalarda bowman boşluğunda genişleme, tubulus epitel hücrelerinde vakuoler dejenerasyon alanlar

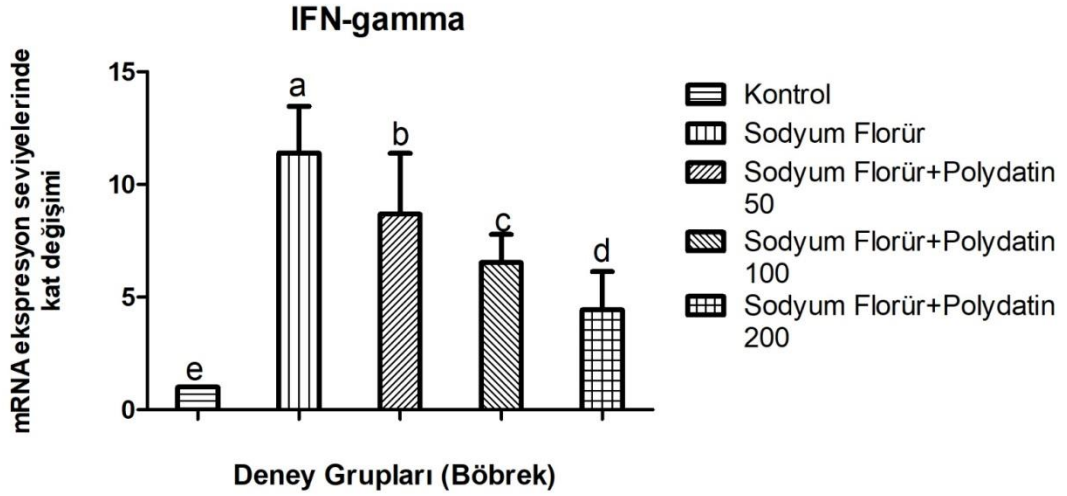
3.3.6 Testis Dokusu Histopatolojik İncelemesi



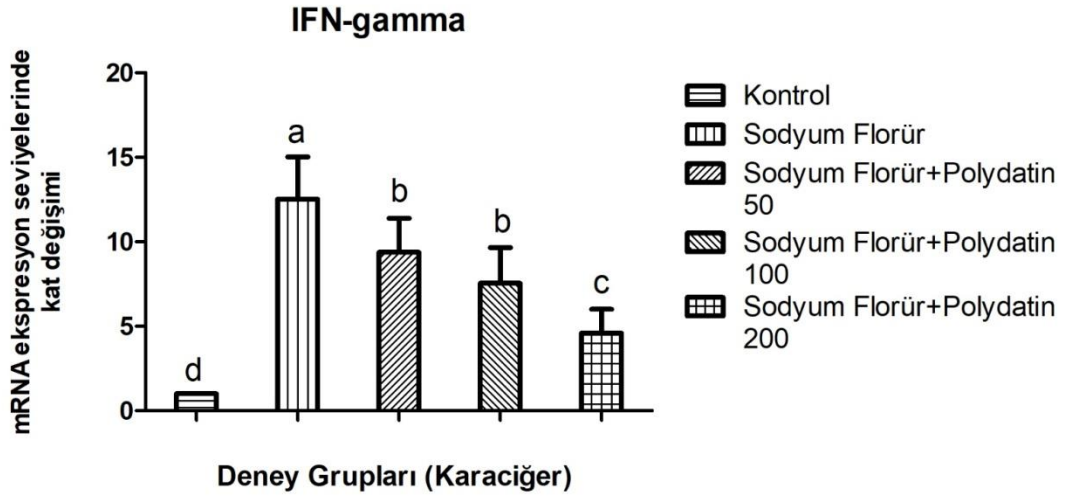


Resim 4.6: **F2.** TSK lümeninde spermatozoit yoğunluğunda azalma, düzensiz bazal membrana sahip TSK oluşumları .intersitsiyel bölgede hyalinizasyon oluşumu **F3.** TSK lümeninde spermatozoit yoğunluğunda azalma, düzensiz bazal membrana sahip TSK oluşumları .intersitsiyel bölgede hyalinizasyon oluşumu **F4.** TSK lümeninde spermatozoit yoğunluğunda azalma, düzensiz bazal membrana sahip TSK oluşumları .intersitsiyel bölgede hyalinizasyon oluşumu

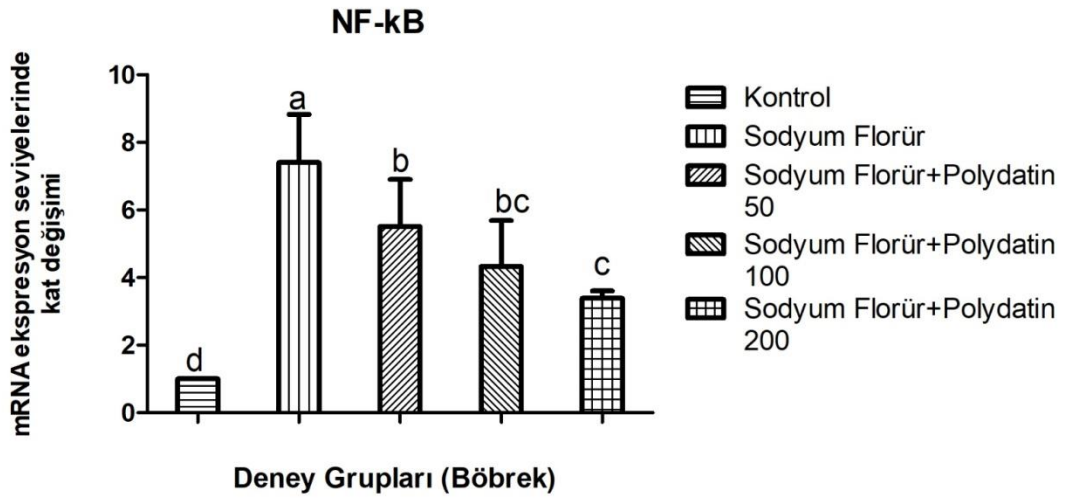
3.4 Moleküler analizler



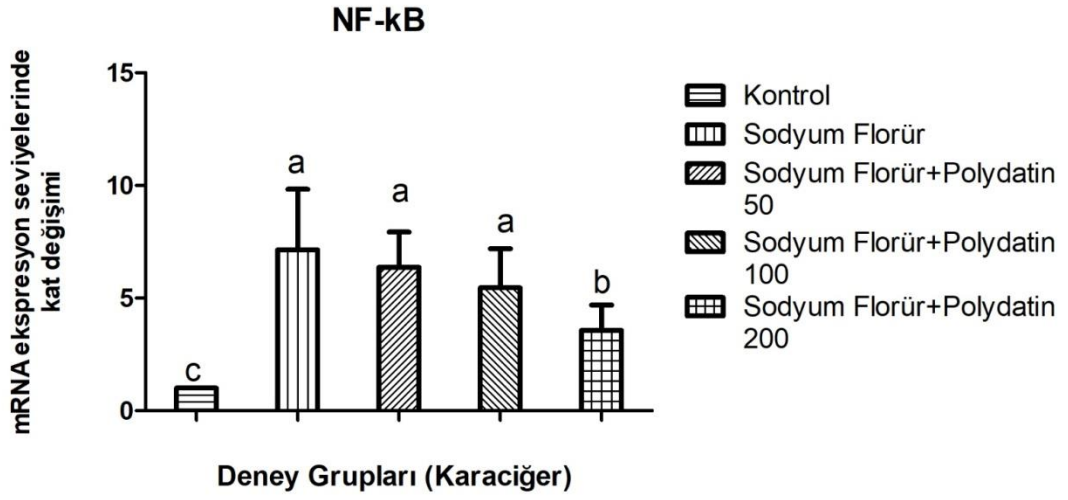
Şekil 3.1. Böbrek dokusu IFN-gamma düzeylerinin mRNA ekspresyon seviyelerindeki kat değişimi



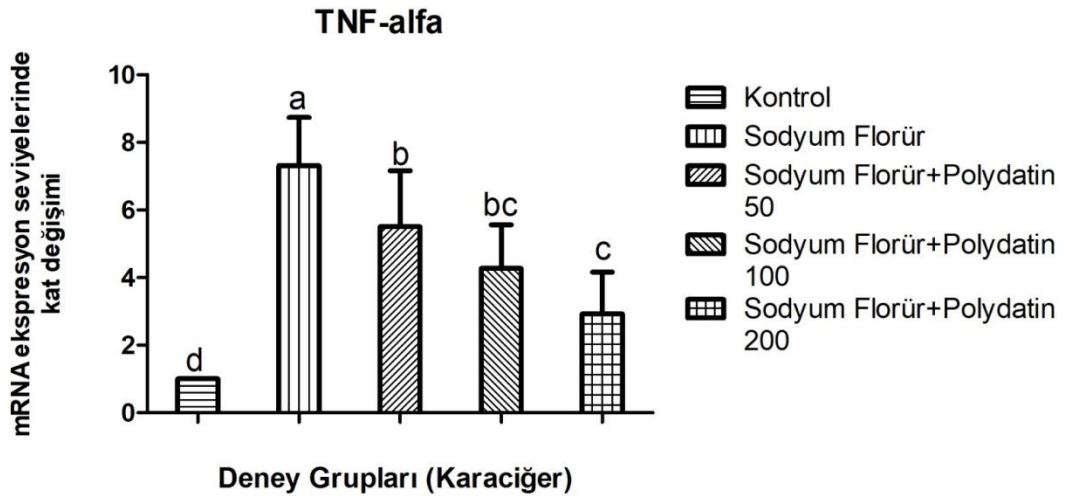
Şekil 3.2. Karaciğer dokusu IFN-gamma düzeylerinin mRNA ekspresyon seviyelerindeki kat değişimi



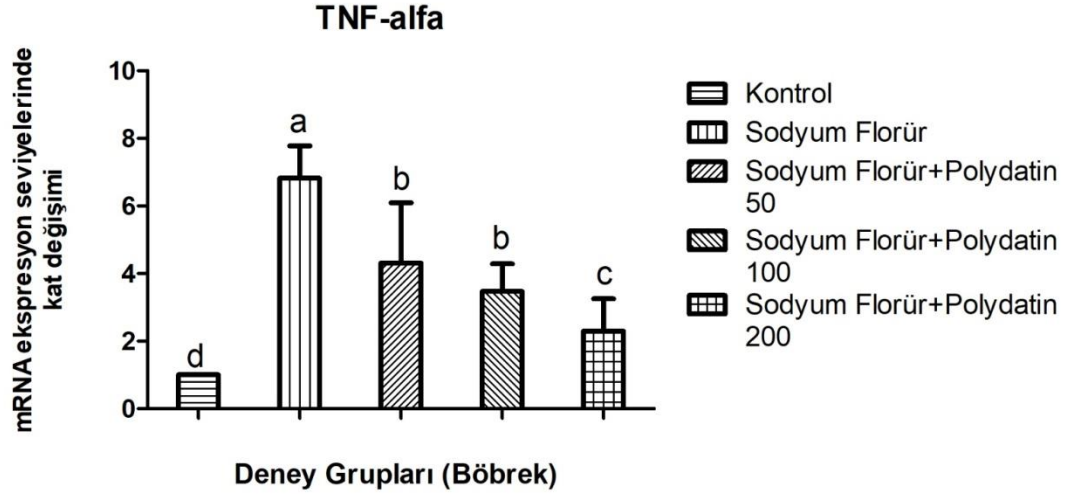
Şekil 3.3.Böbrek dokusu NFkb düzeylerinin mRNA ekspresyon seviyelerindeki kat değişimi



Şekil 3.4. Karaciğer dokusu NF-kb düzeylerinin mRNA ekspresyon seviyelerindeki kat değişimi



Şekil 3.5.Karaciğer dokusu TNF alfa düzeylerinin mRNA ekspresyon seviyelerindeki kat değişimi



Şekil 3.6.Böbrek dokusu TNF Alfa düzeylerinin mRNA ekspresyon seviyelerindeki kat değişimi

4. TARTIŞMA

Dünya yüzeyinde fazlaca bulunan bir kimyasal element olan flor maruz kalan insanlarda kronik değişiklikler meydana gelir. Floroz (flor zehirlenmesi) akut veya kronik florür alımından kaynaklanır ve insanlarda klinik olarak diş boşluklarındaki değişiklikler ve ayrıca kas-iskelet ve sinir sistemlerindeki değişikliklerle karakterize edilir. İn vivo ve in vitro çalışmalarda florür ile zehirlenmenin hücre içinde membran reseptörlerinde değişiklik, glikoliz inhibisyonu, DNA yırtılması, toplam enerji dengesinde değişiklikler ve apoptoz indüksiyonu gibi çeşitli metabolik değişiklikler üretebileceğini bulmuşlardır .Florürün organizmada zararlı etkiler gösterdiği bilindiği için çalışmalar bu oksidan madde üzerinde yoğunlaşarak dozu, verilmiş şekli ve zamanı üzerinde deney hayvanları ile çalışılmıştır. NaF intoksikasyon modelleri arasında bileşiği deney hayvanlarının içme suyuna ekleyerek kullananlar öne çıkmaktadır . Bu modeller, aralarında dikkate değer olan birkaç metodolojik avantaj sunar: toksik maddenin (içme suyunda) kolay uygulanması ve gerekli dozların bakımının yanı sıra tedavi edilen hayvanların kontrolünün ve izlenmesinin kolaylığıdır. (Gonzalez vd.,2010)

Yaş , iklim ve beslenme düzeyi gibi faktörler flor eksikliği veya toksikasyonunun meydana gelmesinde büyük oranda etkilidir. Fosfat kayaları, volkanik oluşumlar, toprağın yapısı, florit rezervleri gibi doğal faktörler florozise neden olabilirken, insan etkinlikleri sonucu oluşan endüstriyel florozis de şekillenebilmektedir . Çevrede florozis riskini; termik santraller, süperfosfat fabrikaları, petrol rafinerileri, petrokimya fabrikaları gibi sanayi kuruluşları ve tarımda kullanılan içeriğinde flor bulunan antihelmintik ilaçlar, süperfosfatlı gübreler, insektisit olarak kullanılan preparatlar, cam, seramik, demirçelik ve döküm, alüminyum, tuğla-kiremit ve çimento gibi etkenler oluşturur. (Şendil ve Bayşu, 1973; WHO, 1984-b; Fidancı vd. 1998; Altıntaş vd., 2000). İçme sularında florun kullanım izni en fazla 1,5 ppm olarak WHO tarafından belirlenmiştir. Diş ve kemik gelişimi için günlük besinlerle belli miktarda alınan flor faydalıdır. Florür içeren içme suyunu kullanan kimselerde florozis oluşumunu tetikleyen faktörler yaş, florür oranı, florun yüzdesi, maruz kalma süresi ve besinlerdeki bileşiklerdir. (Redda vd., 1987) Yapmış olduğumuz bu araştırma ile sağlık üzerine olumsuz etkilere sahip olan sodyum florürün meydana getirdiği oksidatif hasara karşı polydatinin etkisini belirlemeyi amaçladık. Bu amaçla; sodyum florür 600 mg/L ve polydatin (25, 50 ve 100 mg/kg) miktarlarda 14 gün boyunca ratlara verildi.

Hücre içinde ve interselüler ortamda aktif olarak çalışan endojen antioksidan sistem ve ekzojen antioksidan maddeler oksidan-antioksidan dengenin bozulmasını önlemek üzere çalışır. Serbest radikal kaynaklı hücrel hasarın onarılması ve birçok hastalık için sekonder etken olan oksidatif stresin baskılanmasının onarılması bu yolla gerçekleşmektedir. (Berger, 2005).

Anti-inflamatuar etkileri olduğu bildirilen izole edilmiş yenilebilir ve tıbbi bitkilerin çeşitli doğal bileşikleri, farmakolojik olarak kullanım için araştırılmıştır. *Polygonum cuspidatum*'un polidatin, resveratrol, quercetin ve rutin gibi biyoaktif bileşenleri, antimikrobiyal, anti-virüs, nöroprotektif, anti-inflamatuar ve kardiyoprotektif etki içeren çeşitli biyo-aktivitelere sahiptir. Ek olarak, doğal kozmetik ve ilaçlarda kullanılmış ve endüstriyel ürünlere göre daha az yan etkiye sahip oldukları gösterilmiştir. *Polygonum cuspidatum*'un önemli bir aktif bileşenidir polydatin (3,5,4'-trihidroksistilben-3-β-D -mono-D glukosit). Polydatinin geçmiş çalışmalarda diyabet, şok, insan akciğer kanseri, iskemi ve solunum yolu hastalıklarına karşı çok sayıda biyolojik ve farmakolojik etkiler gösterdiği kanıtlanmıştır. Ayrıca polydatin, çok sayıda patojen ve kirleticiye karşı anti-inflamatuar, antioksidan ve anti-apoptotik etkiler gösterir (Park vd., 2019)

Organizmanın sağlıklı olanlarında antioksidan ve oksidan seviyeleri birbiri ile eşitlik içerisinde. Antioksidanlar yeterli düzeyde değilse ya da serbest radikaller belirli bir düzeyin üzerine çıkarsa dengenin bozulması söz konusu olur ve organizmanın yapı elemanları olan lipid ,karbonhidrat, protein ,nükleik asitler ve yararlı enzimleri oksidan moleküller bozduğu için zararlı etkilere sebep olur. Bu zararlı etkilerin bütünü oksidatif stres olarak adlandırılır (Valko vd., 2007).

Gutiérrez-Salinas vd., (2013) eritrositlerin farklı sodyum florür dozları ile belli bir sıcaklıkta belli bir süre bekletilmesi sonucu artan antioksidan enzim tepkimeleriyle ters orantılı olarak MDA konsantrasyonunda azalma olduğunu bildirmişlerdir. Bu çalışmanın sonucuna göre laboratuvar ortamında hazırlanmış kan örneklerindeki eritrositlerde NaF'ün oksidatif stres dengesini bozduğu , antioksidan olan E vitamininin oksidatif stresi oksidanların lehine bozan sodyum florürün etkisini azalttığı gözlemlenmiştir. Patolojik mekanizmalar bu değişiklikler sonucu oluşmuş olup tamamen açıklanmamış ve florun ROS üretimini artırarak hücrelere hasar verdiği anlaşılmıştır(Gutiérrez-Salinas vd., 2013).

İçme suyu yoluyla 100mg/l flor uygulanmasından sonra Albino sıçanlarda ; eritrositlerde SOD aktivitesinde azalma, plazmada absorbtik asit miktarında artış, ürik asit miktarında azalma ve karaciğer ile beyinde de sadece lipid peroksidasyonunda artış gözlenmiştir. Flor zehirlenmesi sonucunda oluşan oksidatif stresin bu enzimlerin aktivitesindeki azalmaya bağlı oluşabileceği söylenmiştir. Bu nedenle, serbest radikallerin oluşumu ile ortaya çıkan doku hasarı ve ikincil komplikasyonların yüksek miktarda flor içeren içme suyu alımı ile ortaya çıkabileceği sonucuna varılmıştır (Shanthakumari vd., 2004) .

Karaciğer hasarlarını tespit etmenin yaygın yolu serum AST ve ALT enzim aktivitelerinin tespitidir (Guo ve vd., 2003; Shanthakumari vd., 2004). Shanthakumari vd., (2004)' nın yapmış oldukları çalışmada florun doza bağımlı olarak serum AST ve ALT aktivitesini artırdığını bildirmişlerdir (Shanthakumari vd., 2004). Araya vd. (1990)'nın yapmış olduğu çalışmada sığırlarda florozis sonucunda serum AST aktivitesinde artış tespit etmişlerdir (Araya vd., 1990). Aynı şekilde Trivedi vd. (2008)' nın fareler üzerinde yapmış oldukları çalışmada bizimle aynı doz ve süre NaF uygulaması yaparak serum AST ve ALT aktivitelerinin arttığını rapor etmişlerdir (Trivedi vd., 2008)

Ghosh ve diğ. (2002) yaptıkları çalışmada 29 gün süre ile oral olarak 20mg/kg dozda verilen NaF ile yapılan çalışma sonucunda lipid peroksidasyonunun testis ile epididimis dokularında anlamlı olarak arttığı rapor edilmiştir. Das (Sarkar) ve diğ.,'in 2005 yılında yaptığı bir çalışmada NaF tek başına 20mg/kg dozda ve 20 mg /kg NaF'e ilave olarak 25µg testesteron ve 20 mg vitamin E 100 gr vücut ağırlığı başına uygulanmıştır. Böbrek, karaciğer,prostat ve testis dokuları çalışma sonunda alınarak incelendiğinde lipid peroksidasyonun anlamlı artışı NaF 'ün tek başına uygulanmış olduğu grupta görülmüş olduğu bildirilirken, lipid peroksidasyonun vitamin E ve testesteron ilave edilerek oluşturulmuş gruplarda sadece NaF verilen gruba göre anlamlı azalış olduğu bildirilmiştir

Izquierdo-Vega ve diğ.,'nin 2008 yılında yapmış olduğu bir çalışmada 5 mg/kg NaF 24 saat süreyle oral yolla sekiz hafta boyunca verilerek spermatozoa izole edilmiş ve SOD enzim aktivitesini NaF'ün anlamlı olarak azalttığı bulunmuştur. Das (Sarkar) ve diğ. 2006 yılında yaptıkları bir çalışmaya göre, 28 gün boyunca NaF tek başına 20mg/kg dozunda ve bu doza ilave olarak birlikte ve ayrı ayrı olmak üzere 20mg/100g dozunda vitamin E ve 20 mg/kg dozunda CaCl₂ uygulanmış SOD enzim aktivitesinin epididimis, prostat ve testis dokularında NaF uygulanmış gruplarda azaldığı saptanmıştır. SOD enzim aktivitesinin

vitamin E ve CaCl₂ uygulanan gruplarda ise NaF uygulanmış gruba göre anlamlı artış gözlenmiştir.

Ghosh ve diğ.'nin 2008 yılında yaptıkları çalışmada kültüre edilmiş fare hepatositlerine 1 saat süreyle 100 mM dozunda NaF uygulanmış ve anlamlı bir azalışın glutatyon düzeylerinde olduğunu belirtmişlerdir .Yine aynı çalışmada uygulanan 76 100 mg/ml vitamin C ve 100 µg/ml arjunolik asit NaF dozuna ilave olarak uygulanmış ve bu uygulama sonucunda glutatyon düzeylerindeki anlamlı artışın NaF toksisitesinin neden olduğu ve vitamin C ile arjunolik asitin iyileştirici etkisi rapor edilmiştir. Shanthakumari ve diğ., 'nin 2004 yılında yaptıkları bir çalışmada 8 ve 16 hafta süreyle oral olarak 25 ppm NaF uygulanan sıçanların böbrek ve karaciğer dokuları alınıp incelendiğinde glutatyon düzeyleri yapılan tüm uygulamalarda anlamlı bir azalma gösterdiği gözlenmiştir. Chinoy ve diğ. (1997) yaptıkları bir çalışmada 10 mg/kg NaF dozunu ilk 30 gün, sonraki 30 gün ise NaF'e ilave olarak birlikte ve ayrı ayrı olacak şekilde hayvan başına 50 mg vitamin C ve yi 62.5 mg Ca⁺² uygulanmıştır. Deneysel sonucunda epididimis ve testis dokuları alınarak ölçülen glutatyon düzeylerinde kontrol gruplarına göre sadece NaF alan grupta anlamlı bir azalma, vitamin C ve Ca⁺² alan gruplarda ise anlamlı bir artış gözlenmiştir.

2003 yılında yapılan çalışma farklı jenerasyonlarda yürütülmüş yetişkin Wistar albino erkek sıçanların ikinci jenerasyonuna içme suyu yoluyla 10, 50 ve 100mg/l flor 180 gün süreyle uygulanmış ve etkisiz akciğer dokusu üzerinde incelenmiş histolojik bulgular olarak deney gruplarında belirgin alveolar septal damarlar ,epitelyal deskuamasyon , alveoler tıkanıklık, alveoler hücreli hiperplazi ile nekroz ve makrofajlar görülmüştür. Bunlara ek olarak iltihaplı infiltrasyonlar; peribronşiyal ,solunum yolu lümeni ,perivasküler ve intraparanşimal alanlarda tespit edilmiştir. Bununla birlikte intraparenkimal kalın kabarık damarlar , bronşiyolit, parankimal fibröz, pnömonik ve fokal amfizematöz alanlar, intraparenkimal hiperlamik damarlar ve solunum epitellerinde deskuamasyon gözlenmiştir. Ayrıca bozuk görünümlü bir akciğer parankiminin gözlemlenmesinin nedeni olarak alveolar mimarisi kaybı olduğu söylenmiştir . 50 ve 100 mg/l flor verilen sıçan grupları için bu histopatolojik bulgular daha belirgin gözlenmiştir. Kontrol grubunda bulunan ratlarda histopatolojik olarak anlamlı bir değişiklik gözlenmemiştir CAT aktivitesinin akciğer dokularında 10 mg/l flor ile azalması , SOD ve glutatyon peroksidaz aktivitelerinin artması antioksidan savunma mekanizmasının aktivasyonunu gösterebilir denmiştir (Aydin vd., 2003).

Kalyanalakshmi vdadaşlarının yetişkin, kronik florozis oluşturulmuş 24 erkek deney hayvanında kan numunelerini incelediklerinde yüksek MDA seviyeleri tespit etmişler ve bunun lipid peroksidasyon ürünlerinde bir artışa işaret ettiğini bunun yanı sıra GST ile CAT aktivitelerindeki azalmanın florozisli hastalarda antioksidan seviyelerinde değişiklikler meydana getirdiklerini belirtmişlerdir.

Karaöz ve vd. (2003)' nın yapmış olduğu çalışmada deneysel olarak kronik florozis (100 ppm ve 150 ppm flor) oluşturulmuş 2. kuşak ratların karaciğer dokularında histopatolojik bulgularda ve metabolik fonksiyonda değişimler görülmüştür. Florozisli ratların karaciğer doku örneklerinde portal alanda safra kanalı poliferasyonu, bağ dokusu artışı ve karışık hücre infiltrasyonları saptanmıştır (Karaöz vd., 2003).

Albino tavşanlarda yapılan çalışmada farklı dozlarda NaF uygulanmış, böbreklerin histolojik incelemesinde doku nekrozu , intersitisyel nefrit, intersitisyel ödem, eksudasyon glomerüllerde atrofi ve hipertrofi , renal tübüllerde yaygın vakuolizasyon ,tübüler epitelin bozulması ve şişme yükske doz NaF uygulanan grupta gözlemlendiği bildirilmektedir (Shashi vd., 2002).

Lu ve diğ.(2017) 'nin yaptığı bir çalışmada dört haftalık 240 adet ICR faresi rastgele dört eşit gruba ayrılmış ve grup 2,3 ve 4 'e sırasıyla 12, 24, 48 mg/kg vücut ağırlığı dozunda oral florür 42 gün boyunca gavaj yoluyla uygulanmıştır. Kontrol grubu olan 1. gruba ise distile su verilmiştir. 24 ve 48 mg/kg flor uygulanan gruplarda böbrek dokusunda SOD ve CAT aktivitelerinin azaldığını bildirmişlerdir. 12, 24, 48 mg/kg gruplarında MDA ve PC içeriğinin arttığını gördüklerini bildirmişlerdir. Bu sonuçlar florür maruziyetinin böbrekte ROS üretiminin artışına bağlı olarak lipid ve protein oksidatif hasarına neden olduğunu açıkladığını bildirmişlerdir.(Lu vd., 2017)

5. SONUÇ ve ÖNERİLER

Ratlarda sodyum florür verilerek oluşturulan dokular ve kandaki toksik etkinin polydatin ile azaltılabildiği tespit edildi. Çalışmamız doğrultusunda, sodyum florür (600m/kg) ve polydatin (25; 50; 100 mg/kg) miktarlarda 21 gün boyunca ratlara verilmiş olup, antioksidan sistemi baskılamıştır. Sodyum florür uygulanmasıyla SOD enzim aktivitesinde,

azalma tespit edildi. SOD enzim aktivitesinde bir azalmanın görülmesi, aşırı ROS birikimi ile ilişkili olup, hücre membranlarının fonksiyonunun ve bütünlüğünün bozulmasına neden olmuştur. Çalışmamızda ratlara tartrazin uygulanması CAT aktivitesinde de azalmalara neden olmuştur. Bu azalma nedeniyle artan H₂O₂'ler yeterince detoksifiye edilemediğinden tüm dokularda oksidatif strese neden olmuştur.

Bu çalışmada polydatin uygulaması ratların tüm dokularında ki MDA seviyelerinin belirgin şekilde artmasına sebep olmuştur. MDA seviyelerinde ki bu yükselme ise antioksidan savunmanın aşırı oluşan serbest radikalleri önleyememesine ve doku hasarına neden olmaktadır. Çalışmamızda sodyum florür uygulaması antioksidan savunma mekanizmasından SOD, GSH ve CAT aktivitesinde düşüşe sebep olarak, lipit peroksidasyonuna neden olan H₂O₂'nin yükselmesiyle birlikte dokularda ki antioksidan kapasitesini azaltmıştır.

Polydatin ile sodyum florürü birlikte uyguladığımızda AST, ALT ve ALP enzim aktivitelerinin sodyum florür grubuyla karşılaştırıldığında azaldığını ayrıca eklenen polydatin miktarının artmasıyla birlikte bu değerlerin dikkat çekici düzeyde düşmeye devam ettiğini gözlemlendik. Biyokimyasal sonuçlarımızla paralel olarak histopatolojik ve genetik sonuçlarımızda da sodyum florür uygulaması dokularda orta ve şiddetli derecede dejenerasyon, damarlarda hiperemi, intersitisyel alanda kalınlaşma, düzensiz bazal membrana sahip TSK oluşumları ve bowman boşluğunda genişlemelere sebep olduğunu tespit ettik. Sodyum florür eklenmesi ile meydana gelen hasarın polydatin ile tedavi edilmesiyle hasarın en aza indiği görüldü.

Sonuç olarak deneysel verilerimiz doğrultusunda ratlara, sodyum florür indüklemesiyle dokularda ve genetiklerde oluşan hasara oksidatif stresin neden olduğunu ve bu hasarın polydatin tarafından azaltılabildiğini histolojik ve biyokimyasal sonuçlarımız ışığında ortaya koyduk. Bu yüzden, sodyum florürün zararlı etkilerine yönelik tüketiciyi bilinçlendirmek ve içme sularında flor konsantrasyonu iyi analiz edilmesi gerekir.

KAYNAKLAR

- Abraham, E. NF-kB activation. Crit Care Med 2000; 28(4): N100-N104.
- Aebi,H.(1984). Katalaz in vitro. Enzimolojide *Yöntemler'de* (Cilt105,s. 121-126). Akademik basın.
- Akarsu, T. Tokat ili bölgesi eser elementleri (selenyum, çinko, bakır) referans aralıkları. Selçuk Üniversitesi, Sağlık Bilimleri Enstitüsü, Konya 2013; 2.
- Akkuş, İ., 1995. Serbest Radikaller ve Fizyopatolojik Etkileri. Mimoza Yayınları Konya. 1. Baskı.
- Akyüz, S., Dünden bugüne flor. İstanbul: Cem Ofset, 1997;9-20.
- Altıntaş, A., Fidancı, UR., Sel,T., Duru, Ö., A., Başsatan, A., (2000). Doğal ve endüstriyel Florozisli Koyunlarda Böbrek Fonksiyonu ve Serum Protein Elektrofrezisi. Ankara Üniv. Vet. Fak. Derg., 47:105-114
- Aslan, R., Şekeroğlu MR., Bayiroğlu F., Serbest Radikal Türlerin Membran Lipid Peroksidasyonuna Etkileri ve Antioksidan Savunma, Y.Y.Ü Sağlık Bil. Dergisi 1995;2(1); 137-42.
- Atabey E., Tıbbi Jeoloji. Ankara. Jeoloji Mühendisleri Odası Yayınları, 2005, s. 216
- Avcı B., Baysal Uğur S, Gökçay G. Çocuklarda flor kullanımının yarar ve zararlarının değerlendirilmesi. İstanbul Tıp Fakültesi Çocuk Sağlığı ve Hastalıkları Anabilim Dalı, İ.Ü. Çocuk Sağlığı Enstitüsü; İstanbul. Çocuk Derg. 2009; 9(1):8-15.
- Aydın, A., Sayal, A., Işimer, A., 2001. Serbest Radikaller ve Antioksidan Savunma Sistemi. Gülhane Askeri Tıp Akademisi Basımevi, Yay. No: 20, Ankara, 75.
- Aydın, G., Çiçek, E., Akdoğan, M., & Gökalp, O. (2003). Histopathological and biochemical changes in lung tissues of rats following administration of fluoride over several generations. Journal of Applied Toxicology: An International Journal, 23(6), 437-446.
- Baeuerle, PA.,(1998) Pro-inflammatory signaling: Last pieces in the NF-kB puzzle Curr Biol ; 8(1), 19-22.
- Baldwin, AS., The transcription factor NF-kB and human disease, The Journal of Clinical Investigation 2001;107(1).

Barbier, O., Arreola-Mendoza, L., Del Razo LM (2010). Molecular mechanisms of fluoride toxicity. *Hemico Biological Interactions*, 188: 319-333.

Bast, A., Haenen, GRMM., Cees, JAD., Oxidants and antioxidants: State of the art. *The American Journal of Medicine*.1997; 91:3-13.

Baur, JA., Sinclair DA. (2006). Therapeutic potential of resveratrol: the in vivo evidence. *Nat Rev Drug Discov*, 5(6):493-506.

Berger, M.M., (2005). Can oxidative damage be treated nutritionally. *Clin.Nutr.* 24: 172– 183.

Beutler, E., Duron O, Kelly BM (1993). Improved method for the determination of blood glutathione. *Journal of Laboratory and Clinical Medicine*, 61: 882-888.

Beyhan, M., Atık çamurlar ve doğal malzemeler ile sulardan florür iyonu gideriminin araştırılması, Doktora Tezi, İstanbul, 2003; 127.

Bilgin, Y.Z., (2008). Dental florozisli bireylerde maksilla ve mandibulada kemik yoğunluklarının değerlendirilmesi. Doktora Tezi, Süleyman Demirel Üniversitesi, Sağlık Bilimleri Enstitüsü, Pedodonti Anabilim Dalı, Isparta

Blank, V., Kourilsky P ve Israël A. NF- κ B and related proteins: Rel/dorsal homologies meet ankyrin-like repeats. *Trends in biochemical sciences* 1992;17(4), 135- 140.

Blum, J., Fridovich I., 1985. Inactivation of Glutathione Peroxide by Superoxide Radical. *Archives of Biochemistry and Biophysics*, 240 (2): 500-508.

Brown, GC., Borutaite V, 2012. There is no evidence that mitochondria are the main source of reactive oxygen species in mammalian cells. *Mitochondrion*, 12, 1-4.

Bucher, J., Yiamouyiannis J. Testimony before board of scientific counselors, natiotoxicology program; peer review of draft technical report of long-term toxicology and carcinogenesis studies a toxicity ftudy, NaF; research triangle park, North Carolina. 1990; 56: 65-9

Burton, GJ., Jauniaux E. Oxidative stress. *Best Pract Res Clin Obstet Gynaecol.* 2011; 25: 287-299.

Büyüken, A., Deneysel Olarak Oluşturulan Organofosfat Toksikasyonunda Vitamin E, Selenyum ve Vitamin E-Selenyum'un Etkisi. Yüksek Lisans Tezi, Afyon: Afyon Kocatepe Üniversitesi Fen Bilimler Enstitüsü, 2008

Carswell, EA., Old LJ, Kassel RL, Green S, Fiore N, Williamson B. An endotoxininduced serum factor that causes necrosis of tumors. Proc. Natl. Acad. Sci. USA. 1975; 72: 3666-70.

Chinoy, N.J., Shukla, S., Walimbe, A.S., Bhattacharya, S., 1997, Fluoride toxicity on rat testis and cauda epididymal tissue components and its reversal, Fluoride, 30 (1), 41-50.

Christman, JW., Lancaster LH, Blackwell TS. Nuclear factor kB: a pivotal role in the systemic inflammatory response syndrome and new target for therapy. Int Care Med 1998; 24:1131-1135.

Comba, B., (2013). Hayvanlarda florozis, teşhis, tedavi ve koruma. YYU Vet Fak Derg, 24(1): 41-44.

Cotton, FA., Wilkinson G. Advanced Inorganic Chemistry 5nd Walter J.Jhonson Inc 1988;53

Çaylak, E., (2011). Hayvan ve bitkilerde oksidatif stres ile antioksidanlar. Tıp Araştırmaları Dergisi. 9 (1) : 73-8

Çelikezen, FÇ., Ertekin A.,(2008) Ratlarda akciğer fibrozisinde lipid peroksidasyonu (MDA), antioksidan madde (glutatyon, seruloplazmin) ve bazı antioksidan vitamin (β - karoten, retinol) düzeylerinin incelenmesi. Van Vet j.; 19(2): 17-20.

Çete, S., Arslan F, Yaşar A.,(2005) Aloe Vera ve Nerium Olfander'in Bazı Mikroorganizmalara Karşı Antimikrobiyal Aktivitenin Araştırılması ve bu Bitkilerin Siklosporinli karaciğer dokusundaki Ksantin Oksidaz Enzim Aktivitesine Etkilerinin İncelenmesi. G. Ü. Fen Bilimleri Dergisi. ; 18: 375- 380.

Das(Sarkar), S., Maiti, R., Ghosh, D., (2005) Induction of oxidative stress on reproductive and metabolic organs in sodium fluoride-treated male albino rats: protective effects of testosterone and vitamin E coadministration, Toxicology Mechanisms and Methods, 15, 271-277.

Das(Sarkar), S., Maiti, R., Ghosh, D., (2006) Management of fluoride induced testicular disorders by calcium and Vitamin-E co-administration in the albino rat, Reproductive Toxicology, 22, 606-612.

Dotan, Y., Lichtenberg D, Pinchuk I. (2004) Lipid peroxidation cannot be used as a universal criterion of oxidative stress. Prog Lipid Res. ; 43(3): 200-27

Drabkin, DL., Austin JH (1935). Spectrophotometric studies. II. Preparations from washed blood cells; nitric oxide hemoglobin and sulfhemoglobin. *The Journal of Biological Chemistry*, 112: 51-65.

Draper H.H., Hadley, M. (1990). Malondialdehyde determination as index of lipid Peroxidation. In *Methods in enzymology* (Vol. 186, pp. 421-431). Academic press

El-Missiry, MA., Shalaby F.,(2000) Role of beta-carotene in ameliorating the cadmium-induced oxidative stress in rat brain and testis. *J Biochem Mol Toxicol* ;14: 238-243.

Ercan, N., Fidancı, UR., (2012) Piyodermalı köpeklerde idrarda 8-hidroksi-2'-deoksiguanozin (8-OHdG) düzeyleri. *Ankara Üniv Vet Fak Derg.* 59: 163-168

Ergin, E., Eden, E.,(2017)Florun insan sağlığına olumsuz etkisi var mı? *Ege Üniv Diş Hek Derg.* 2017 38(1):13-20.

Ersayit, D.,(2009) Kistik ekinokokkozisli hastalarda oksidatif stres: Oksidan ve antioksidan parametreler arasındaki ilişki. Yüksek lisans tezi, Erciyes Üniversitesi Sağlık Bilimleri Enstitüsü, Kayseri.

Frémont, L., (2000). Biological effects of resveratrol. *Life Sci*, 4;66(8):663-673.

Ghosh, D., Das(Sarkar), S., Maiti, R., Jana, D., Das, U.B.,(2002) Testicular toxicity in sodium fluoride treated rats: association with oxidative stress, *Reproductive Toxicology*, 16, 385-390.

Ghosh, J., Das, J., Manna, P., Sil, P.C., (2008) Cytoprotective effect of arjunolic acid in response to sodium fluoride mediated oxidative stress and cell death via necrotic pathway, *Toxicology In Vitro*, 22, 1918-1926.

Guemouri L, Artur Y, Herbeth B, et al. (1991) Biological variability of superoxide dismutase, glutathione peroxidase, and catalase in blood. *Clin Chem*; 37(11): 1932-1937.

Guerin P., El Mouatassim S., Menezo Y. (2001). Oxidative stress and protection against reactive oxygen species in the pre-implantation embryo and its surroundings. *Human reproduction update*, 7(2), 175-189.

Guney, M., Oral, B., Demirin, H., Karahan, N., Mungan, T., Delibas, N., (2007). Protective effects of vitamins C and E against endometrial damage and oxidative stress in fluoride intoxication. *Clin Exp Pharmacol Physiol*, 34, 5-6, 467-74.

Gutiérrez-Salinas J, García-Ortíz L, Morales González JA, Hernández-Rodríguez S, Ramírez-García S, Núñez-Ramos NR, Madrigal-Santillán E (2013). In vitro effect of sodium fluoride on malondialdehyde concentration and on superoxide dismutase, catalase, and glutathione peroxidase in human erythrocytes. *ScientificWorld J*, 2013, 864718.

Gutteridge JMC, (1993). Free radicals in disease processes: A compilation of cause and consequence. *Free Radic Res Commun*. 19(3): 141-158.

Gutteridge JMC, (1995). Lipid peroxidation and antioxidants as biomarkers of tissue damage. *Clin Chem*. 41: 1819-1828

Halliwell B, Gutteridge JM., (1996) Free radicals in biology and medicine. Oxford: Clarendon Press.

Hodny Z, Reinis M, Hubackova S, Vasicova P, Bartek J.,(2015) Interferon gamma/NADPH oxidase defense system in immunity and cancer. *Oncoimmunology* ;5(2):e1080416.

House, JE., (2013). Chemistry of Non-metallic Elements III Grups VIA-VIIIA, (2013). *Inorganic Chemistry*, James E. House, Academic Press of Elsevier, 225 Wyman Street Waltham MA 02451,USA, 2013, Elsevier. 499-549.

Ince S, Acaroz DA, Neuwirth O, Demirel HH, Denk B, Kucukkurt I, Turkmen, R.(2014). Protective effect of polydatin, a natural precursor of resveratrol, against cisplatin-induced toxicity in rats. *Food and chemical toxicology*, 72, 147-153.

Ince S., Kucukkurt I., Demirel H.H., Acaroz D.A., Akbel E., Cigerci I.H. (2014a). Protective effects of boron on cyclophosphamide induced lipid peroxidation and genotoxicity in rats. *Chemosphere*, 108, 197-204

Ivashkiv LB.,(2018) IFN γ : signalling, epigenetics and roles in immunity, metabolism, disease and cancer immunotherapy. *Nat Rev Immunol*;18(9):545-58.

Kalyanalakshmi P, Vijayabhaskar M, Dhananjaya NM . Lipid peroxidation and Antioxidant enzyme status of adult males with skeletal fluorosis in andhra pradesh, India 2007; 40(1):42-4

Kaminsky, L. S., Mahoney, M. C., Leach, J., Melius, J., Miller, M. J. (1990). Fluoride: benefits and risks of exposure. *Critical Reviews in Oral Biology & Medicine*, 1(4), 261-281

Karabulut H., & Gülay, M. Ş. (2016). Antioksidanlar. *Veterinary Journal of Mehmet Akif Ersoy University*, 1(1), 65-76.

Karaöz E, Gülle K, Mumcu EF, Gökçimen A, Öncü M. (2003) Deneysel kronik florozis Oluşturulmuş 2. kuşak sıçan böbrek ve karaciğer dokularında yapısal değişiklikler. T Klin Tıp Bilimleri; 23: 29-134.

Kaya S, Şanlı Y, Pirinççi Ğ, Yavuz H, Baydan E, Demet Ö, vd.(1995) Veteriner Klinik Toksikoloji, Medisan Yayınevi. Ankara: 80-85.

Kinnula VL, Paakko P, Soini Y.,(2004) Antioxidant enzymes and redox regulating thiol proteins in malignancies of human lung. FEEBS ;1-6.

Knapen MFCM, Zusterzeel PLM, Peters WHM, Steegers EAP.(1999) Glutathione and Glutathione-Related Enzymes in Reproduction. European Journal of Obstetrics & Gynecology and Reproductive Biology ;82:171-84.

Küçükırmak G.,(2007) Florun fizyolojik ve toksikolojik karakteristikleri. Bitirme Tezi, Ege Üniversitesi TıpFakültesi, İzmir; 2-15.

Lavelli V, Peri C, Rizzola A, (2000). Antioxidant activity of tomato products as studied by model reactions using Xanthine oxidase, Myeloperoxidase, and copper-induced lipid peroxidation. J. Agric. Food Chem. 48(5): 1442- 1448

Liu BL, Zhang X, Zhang W, Zhen HN, (2007) New enlightenment of French Paradox: resveratrol's potential for cancer chemoprevention and anti-cancer therapy. Cancer Biol Ther, 6 (12), 1833– 1836.

Lowry OH, Rosebrough NJ, Farr AL, Randall RJ (1951). Protein measurement with the Folin phenol reagent. The Journal of Biological Chemistry, 193: 265-75

Lu Y, Luo Q, Cui H, Deng H, Kuang P, Liu H, Fang J, Zuo Z, Deng J, Li Y, Wang X, Zhao L.(2017) Sodium fluoride causes oxidative stress and apoptosis in the mouse liver. Aging (Albany NY). Jun 27;9(6):1623-1639

Luck H (1955). Catalase. in: Bergmeyer, H.U. (Ed.), Methods in Analysis. Academy Press, London

Luck H.A. (1963). Katalaz tahmini için spektrofotometrik yöntem. Enzimatik analiz yöntemleri.

Luna LG. Manual of histologic staining methods of armed forces institute of pathology. 3rd Ed,McGraw-Hill Book Company, New York. 1968;1-253.

Maeda S ve Omata M (2008) Inflammation and cancer: role of nuclear factor-kappaB activation. *Cancer Science* 2008; 99, 836- 42.

Male D, Cooke A, Owen M, Trowsdale J, Champion B.(1996) *Advanced Immunology*, St Louis, C.V. Mosby.

Mena P, Maynar M, Gutierrez JM, Maynar J, Timon J, Campillo JE., (1991) Erythrocyte Free Radical Scavenger Enzymes in Bicycle Professional Racers, Adaptation to Training. *Int. J. Sports Med.*, 12 (6): 563-566

Mohamed NE (2016). The role of calcium in ameliorating the oxidative stress of fluoride in rats. *Biol Trace Elem Res*, 170, 1, 128-144.

Morales-Gonzales José A., et al.(2010) Effect of sodium fluoride ingestion on malondialdehyde concentration and the activity of antioxidant enzymes in rat erythrocytes. *International Journal of Molecular Sciences*, , 11.6: 2443-2452.

Nabavi SF, Nabavi SM, Habtemariam S, Moghaddam AH, Sureda A, Jafari M, Latifi AM. (2013). Hepatoprotective effect of gallic acid isolated from *Peltiphyllum peltatum* against sodium fluoride-induced oxidative stress. *Industrial Crops and Products*, 44, 50-55.

Nabavi SM, Nabavi SF, Eslami S, Moghaddam AH. (2012) In vivo protective effects of quercetin against sodium fluoride-induced oxidative stress in the hepatic tissue. *Food Chemistry*, 132(2), 931-935.

Nagel TC, Sebastian J, Malo JW.(1997) Oophoropexy to prevent sequential or recurrent torsion. *J Am Assoc Gynecol Laparosc* ; 4: 495-8.

National Research Council (NRC). (2006). *Fluoride in Drinking-Water. A scientific review of EPA's standards*, Washington DC.

Neta R, Oppenheim JJ, Gillis S.(1987) The in-vivo effects of interleukin-1. I Bone marrow cells are induced to cycle after administration of interleukin-1.5. *Immunol* ;139:1861

Oğuz R,(2013) Florun önemi ve analiz metotlar. Erciyes Üniversitesi Eczacılık Fakültesi, Analitik Kimya Anabilim Dalı Bitirme Tezi, Mayıs.

Ohkawa H., Ohishi N., Yagi, K. (1979). Assay for lipid peroxides in animal tissues by thiobarbituric acid reaction. *Analytical biochemistry*, 95(2), 351-358

Ohkawa, H., Ohishi, N., & Yagi, K. (1979). Assay for lipid peroxides in animal tissues by thiobarbituric acid reaction. *Analytical biochemistry*, 95(2), 351-358.

Orallo, F. (2006) Comparative studies on the antioxidant effects of Cis and transresveratrol. *Curr. Med. Chem*, 13, 87

Oruc N.(2008) Occurrence and Problems of High Fluoride Waters in Turkey: an Overview. *Environ Geochem Health* ;30(4):315-23

Özcan, O., Erdal, H., Çakırca, G., Yönden, Z. (2015).Oksidatif stres ve hücre içi lipit, protein ve DNA yapıları üzerine etkileri *Journal of Clinical and Experimental Investigations*, 6(3): 331-336

Pallàs M, Porquet D, Vicente A , Sanfeliu C, (2013).Resveratrol:newavenuesfora natural compound in neuroprotection. *Curr Pharm Des*, 19 (38), 6726–6731

Park, Bongkyun, vd (2019) Polydatin inhibits NLRP3 inflammasome in dry eye disease by attenuating oxidative stress and inhibiting the NF-κB pathway." *Nutrients* 11.11 : 2792.

Paul B, Masih I, Deopujari J, Charpentier C. (1999). Occurrence of resveratrol and pterostilbene in age-old darakchasava, *J. Ethnopharmacol*, 68, 71–76.

Quagliariello, Vincenzo, vd.,(2021) Polydatin Reduces Cardiotoxicity and Enhances the Anticancer Effects of Sunitinib by Decreasing Pro-Oxidative Stress, Pro-Inflammatory Cytokines, and NLRP3 Inflammasome Expression. *Frontiers in Oncology* 11 .

Radositits O, Gay C, Hinchliff K, Constable P. (2006), Disease associated with inorganic and farm chemicals. In ‘ Veterinary Medicine, A textbook of the disease of cattle, horse, sheep, pigs and goats’ Ed. Radostits, O., Gay, C., Hinchliff, K., Constable, P., 10th Edition. Saunders Ltd. London, Toronto. p.:1815-1819.

Redda TH, Haimanot RT, Fekadu A, Bushra B., (1987) Endemic fluorosis in the Ethiopian rift valley. *Trop Geogr Med* ;39(3):209-217

Roy V, Chenkual L, Gurusubramanian G.,(2016) Mallotus roxburghianus modulates antioxidant responses in pancreas of diabetic rats. *Acta Histochemica*; 118(2): 152-63.

Sen, S., Chakraborty R (2011). The role of antioxidants in human health. Oxidative stress: diagnostics, prevention, and therapy. American Chemical Society, 1083: 1-37.

Shah, Fawad Ali, vd.,(2019). Polydatin, sıçan MCAO modellerinde nöroinflamasyonu ve oksidatif stresi azaltarak nöronal kaybı azaltır. *Farmakolojide Sınırlar* , 2019, 10: 663.

Shanthakumari, D., Srinivasalu, S., & Subramanian, S. (2004). Effect of fluoride intoxication on lipidperoxidation and antioxidant status in experimental rats. *Toxicology*, 204(2-3), 219-228.

Shashi A, Singh JP, Thapar SP (2002). Toxic effects of fluoride on rabbit kidney. *Fluoride*, 35, 1, 38-50.

Shupe JL, Olson AE, Peterson HB, Low JB.(1984) Fluoride toxicosis in wild ungulates. *JAUMA* ;185(11):1295–1300

Sies H.,(1999) Glutathione and Its Rolein Cellular Functions. *Free Radical Biology and Medicine* ; 27:916-21.

Sireli M, Bülbül A.,(2004) The effect of acute fluoride poisoning on nitric oxide and methemoglobin formation in the Guinea pig. *Turk. J. Vet. Anim. Sci*;28(2004):591–95.

Smith EL, Hill RL, Lehmal R., (1983). *Principle of biochemistry*. 7th cd- McBraw Hill, inc., 382-383.

Soleas, GJ., Diamandis, EP., Goldberg, DM., (1997). Wine as a biological fluid: history, production and role in disease prevention. *J. Clin. Lab. Anal*, 11, 287-313.

Somuncu S, Cakmak M, Dikmen G, Akman H, Kaya M.,(2008) Ischemia-reperfusion injury of rabbit ovary and protective effect of trapidil. An experimental study. *Pediatr Surg Int*. ;24:315-318.

Song GH, Huang FB, Gao JP, Liu ML, Pang WB, Li Wb, vd.(2015) Effects of fluoride on DNA damage and caspase-mediated apoptosis in the liver of rats. *Biol Trace Elem Res*. ;166(2):173-82

Sözbilir BN.,(2008) *Biyokimya, Öncü Basımevi*. Ankara. ;54.

Stier, A., Reichert, S., Masseurin, S., Bize P & Criscuolo F (2012). Constraint and cost of oxidative stress on reproduction: correlative evidence in laboratory mice and review of the literature. *Frontiers in zoology*, 9(1): 37

Sun Y., Oberley LW., LI Y (1988). A simple method for clinical assay of superoxide dismutase. *Clinical Chemistry*, 34: 497-500.

Şanlı Y, Kaya S.,(1995) Veteriner klinik toksikoloji, Medisan Yayınevi; 80-85

Şendil, Ç., Baysu, N. (1973). İnsan ve hayvanlarda Ağrı ili Doğubeyazıt ilçesi köylerinde görülen flor zehirlenmesi ve bunu Van ili Muradiye ilçesi köylerinde de saptamamızla ilgili ilk tebliğ. *Ankara Üniv. Vet. Fak. Derg.* ,10: 474-489

Takahashi, R., Noguchi, T., Mizoguchi, Y., Shimoyama, T., Nakazawa, T., & Ikuta, T. (2018). A synbiotic with tumor necrosis factor- α inhibitory activity ameliorates experimental jejunoileal mucosal injury. *BioMed Research International*.

Tong, Yifan, vd., (2020) Polydatin, sıçanlarda oksidatif stresi, inflamatuvar yanıtı ve apoptozu inhibe ederek kemoterapinin neden olduğu bilişsel bozukluğu (kemobeyin) iyileştirir. *Biyobilim, biyoteknoloji ve biyokimya* , 84.6: 1201-1210.

Trimarchi JR, Liu L, Porterfield DM, Smith PJ, Keefe DL, (2000). Oxidative phosphorylationdependent and -independent

Valko M, Leibfritz D, Moncol J, Cronin MT, Mazur M, Telser J. (2007). Free radicals and antioxidants in normal physiological functions and human disease. *Int J Biochem Cell Biol.* 39(1):44-84.

Wang, HL, Gao, JP, Han, YL, Xu, X., Wu, R., Gao, Y., & Cui, XH (2015). İn vivo olarak karşılıklı dönüşüm ve antioksidatif etki üzerine polidatin ve resveratrolün karşılaştırmalı çalışmaları. *Phytomedicine* , 22 (5), 553-559.

WHO (World Health Organization) (1984). Guidelines for drinking water quality. Vol. I- Recommendations, Geneva.

Winterbourn CC, Hawkins RE, Bran M, Carrell RW (1975). The estimation of red cell superoxide activity. *Journal of Laboratory and Clinical Medicine*, 55: 337-341

Yanbeyi, S., (1999). Aspirin ve Antioksidant Buthylated Hydroxyanisole'ün Tavşanlarda Eritrosit Totalkatalaz, Süperoksit Dismutaz ve Glutasyon Peroksidaz Aktiviteleri Üzerine Etkileri (doktora tezi). Ondokuz Mayıs Üniversitesi, Fen Bil. Enstitüsü, Biyoloji Anabilim Dalı, Samsun.

Zhao YN, Li WF, Li F, Zhang Z, Dai YD, Xu AL, Qi C, Gao JM, Gao J, (2013). Resveratrol improves learning and memory in normally aged mice through microRNA-CREB pathway. *Biochem Biophys Res Commun*, 435 (4), 597–602.

