



T.C.

BURSA ULUDAĞ ÜNİVERSİTESİ

TIP FAKÜLTESİ

KADIN HASTALIKLARI VE DOĞUM ANABİLİM DALI

GEBELİKTE *TOKSOPLASMA GONDII* SEROLOJİSİ POZİTİF OLAN
HASTALARIN PREVALANSININ BELİRLENMESİ, GEBELİK TAKİBİ VE YENİDOĞAN
SEROLOJİK VERİLERİNİN RETROSPEKTİF DEĞERLENDİRİLMESİ

Dr. Oğuzhan YÜRÜK

UZMANLIK TEZİ

BURSA - 2021



T.C.

BURSA ULUDAĞ ÜNİVERSİTESİ

TIP FAKÜLTESİ

KADIN HASTALIKLARI VE DOĞUM ANABİLİM DALI

GEBELİKTE *TOKSOPLASMA GONDİİ* SEROLOJİSİ POZİTİF OLAN
HASTALARIN PREVALANSININ BELİRLENMESİ, GEBELİK TAKİBİ VE YENİDOĞAN
SEROLOJİK VERİLERİNİN RETROSPEKTİF DEĞERLENDİRİLMESİ

Dr. Oğuzhan YÜRÜK

UZMANLIK TEZİ

Danışman: Doç. Dr. Bilge ÇETİNKAYA DEMİR

BURSA – 2021

İÇİNDEKİLER

Özet.....	iii
İngilizce Özet.....	v
Giriş.....	1
Genel Bilgiler.....	4
Tarihçe.....	4
Sınıflandırma.....	5
Parazitin Morfolojisi.....	5
Yaşam Döngüsü.....	10
Bulaşım Yolları ve Epidemiyoloji.....	13
Patogenez.....	14
İmmunoloji.....	16
Patoloji.....	17
Klinik.....	19
Tanı.....	26
Belirli Klinik Durumlarda Tanı.....	36
Antimikrobiyal Tedavi Rejimleri.....	39
Belirli Klinik Durumlarda Tedavi.....	41
Korunma.....	43
Gereç ve Yöntem.....	46
Çalışmanın Tasarımı.....	46
Çalışma Popülasyonu.....	46

Etik Kurul Onay.....	46
Çalışma Protokolü	46
Sonuç Ölçütleri	47
İstatistiksel Analiz	48
Bulgular	49
Tartışma ve Sonuç	58
Kaynaklar	65
Teşekkür	90
Özgeçmiş	92

ÖZET

Gebelikte *Toksoplasma Gondii* Serolojisi Pozitif Olan Hastaların Prevalansının Belirlenmesi, Gebelik Takibi Ve Yenidoğan Serolojik Verilerinin Retrospektif Değerlendirilmesi

AMAÇ: Çalışmamızda, merkezimize başvuran gebelerin *Toksoplasma gondii* seroprevalansının hesaplanması, seropozitif gebelerin poliklinik takiplerinde tanı, takip ve tedavi planının değerlendirilmesi yapılmıştır. Gebelikte toksoplazmoz düşünülen gebelerin doğum sonrası bebeklerinin neonatal seroloji sonuçları, transfontanel ultrasonografi bulguları ve konjenital enfeksiyona bağlı klinik bulgularının varlığının tespiti amaçlanmıştır.

MATERYAL-METOT: Retrospektif kohort çalışması olarak tasarlanan çalışmamızda Ocak 2015-Aralık 2019 tarihleri arasında Bursa Uludağ Üniversitesi Kadın Hastalıkları ve Doğum Anabilim Dalı Gebe İzlem ve Perinatoloji Polikliniği'ne başvuran hastaların Anti-Toksoplasma IgM, IgG ve IgG avidite sonuçları değerlendirildi. Hastanenin veri tabanı sistemi aracılığı ile gebelerin ve doğumu merkezimizde gerçekleşen bebeklerin seroloji ultrasonografi ve klinik notlarına ulaşıldı. Doğumu dış merkezde gerçekleşen seropozitif gebelerin neonatal verileri gebelerin sistemde kayıtlı telefon numaraları aracılığı ile ulaşılarak elde edildi.

BULGULAR: Toxo IgM ve IgG çalışılmayan gebeler çalışma dışı bırakıldıktan sonra, 2137 gebenin 67'sinde (%3,1) Toxo IgM değeri pozitif veya borderline saptandı. 3 hastanın takipten çıkması ve 5 hastanın gebeliğinin sonlanması nedeniyle takibine devam edilen 59 hastanın 15'inde geçirilmiş enfeksiyon düşünülürken, 42 hastada gebelikte akut enfeksiyon, 2 hastada da şüpheli enfeksiyon düşünüldü. Toplamda 44 hastaya (%2) gebeliğin ortalama 14. haftasında spiramisin başlandı. 14 hastaya amniosentez uygulandı ve amniotik sıvıda *Toksoplasma gondii* PCR sonuçları tüm hastalarda negatif

olarak sonuçlandı. Neonatal verilerine ulařılan bebeklerin hiřbirinde konjenital toksoplazmoz bulguya rastlanmadı.

TARTIřMA: Merkezimizde maternal toksoplazmosis prevalansı daha önce yapılmıř seroprevelans verileri ile uyumludur. Fetal enfeksiyon tanısına ynelik nerilen tanı testlerinin (amniosentez) kabul oranının %31 olması ve neonatal seroloji sonuçlarının hepsine ulařılamaması nedeni ile yenidođan toksoplazmosis tanısının elde edilemediđi hastalar alıřmamızın kısıtlılıklarını oluřturmaktadır. Bu kısıtlılıklar konjenital toksoplazmosis tanısının konulabilmesine engel oluřturur.

Anahtar Kelimeler: *Toksoplasma gondii*, konjenital toksoplazmoz, seropozitiflik, IgG avidite

SUMMARY

Determination of the Prevalence of *Toxoplasma Gondii* Serology During Pregnancy, Retrospective Evaluation of Maternal & Fetal and Neonatal Serological Data

Objective: In our study, we determined the seroprevalence of *Toxoplasma gondii* during pregnancy in our pregnancy population. We evaluated the seropositive pregnant women for the fetal transmission and for the maternal infection. For the patients who were diagnosed as acute Toxoplasmosis, neonatal examination and evaluation with serological tests and transfontenal ultrasonography were performed.

Materials-Methods: In this retrospectively designed cohort study, Anti-Toxoplasma IgM, IgG and IgG avidity results of the patients who applied to Obstetrics and Gynecology Department between January 2015 and December 2019 were evaluated. The maternal serologic results, ultrasonography results and neonatal results (serology, transfontanelle ultrasonography, etc) born in our instution were retrieved from hospital records. Neonatal datas of seropositive patients who delivered in another center were obtained by contacting the women through the phone numbers registered in the system.

Results: Toxo IgM value was positive or borderline in 67 (3,1%) of 2137 women during study period. Three patients were lost to follow-up and 4 patients had opted for termination. Infection before conception was considered in 15 of the remaining 59 patients, acute infection during pregnancy in 42 patients, and suspected infection in 2 patients. In total, 44 patients (2%) were started on spiramycin at a mean of 14th week. Amniocentesis were performed to 14 patients. PCR results were negative in all patients. No finding suggestive

of congenital toxoplasmosis was found in any of the babies whose neonatal data were available.

Discussion: The seroprevalence rate of maternal *Toxoplasma gondii* in pregnancy is compatible with other seroprevalence studies. The restrictions of our study are; rate of acceptance of fetal diagnostic tests (invasive tests) is %31 which is low and unavailability of all neonatal serologic results. These may attribute to the low congenital toxoplasmosis rate in our center.

Keywords: *Toxoplasma gondii*, congenital toxoplasmosis, seropositivity, IgG avidity



GİRİŞ

Toksoplazmoz; *Toksoplasma gondii* (*T.gondii*) tarafından oluşturulan, tüm dünyada yaygın olarak görülebilen, insanlarda genellikle asemptomatik enfeksiyona neden olan, ancak immün yetmezlikli kişilerde ve konjenital olarak enfekte bebeklerde önemli hastalıklara neden olabilen parazitik bir enfeksiyondur (1,2).

Akut enfeksiyon, sağlıklı erişkinlerde genellikle asemptomatik seyrederken, nadiren ateş, boğaz ağrısı, halsizlik, baş ağrısı, makülopapüler döküntü ve lenfadenopati ile karakterize bir tablo oluşturabilir (3–5). Gebelik esnasında geçirilen akut enfeksiyon konjenital enfeksiyon için risk oluşturabilmektedir (6).

Enfeksiyon etkeni, insanlara kedigillerin ookistli dışkılarıyla kontamine olmuş su ve besinlerle ve *T. gondii*'nin doku kistini içeren çiğ veya az pişmiş etlerin yenilmesiyle, bulaşabildiği gibi, ayrıca enfekte anneden fetusa transplasental olarak da bulaşmaktadır. Kan transfüzyonu ve organ nakli ile de bulaşma olabileceği bildirilmektedir (2).

Toksoplazmoz beş ayrı klinik tabloda değerlendirilebilir. Bunlar; gebelerde toksoplazmoz, konjenital toksoplazmoz, immünitesi sağlam kişilerde oluşan toksoplazmoz, immün yetmezlikli kişilerde oluşan toksoplazmoz ve oküler toksoplazmoz olarak sınıflandırılır. Konjenital toksoplazmoz, gebelikten 6–8 hafta önce veya gebelik esnasında akut enfeksiyon geçiren annelerin çocuklarında gelişen klinik bir tablodur. Kronik olarak enfekte veya bağışıklık sistemi zayıf olan annelerin çocuklarında da görülebilir. Hastalığın şiddeti fetüse anneden geçen toksoplasmanın bulaştığı trimester dönemine göre farklılık gösterir. Fetüse geçme oranı ilk trimesterde %10–15 civarındayken, ikinci trimesterde %30– 35 ve üçüncü trimesterde %60–65 olmaktadır. Gebeliğin erken haftalarında enfeksiyonun bebeğe geçme riski daha azken, hastalığın sonuçları daha şiddetli olmaktadır.

Gebeliğin haftası ilerledikçe enfeksiyonun bebeğe geme riski artarsa da oluřacak etki azalır. Eęer anne erken tedavi edilirse konjenital enfeksiyon riski %60 oranında azalır. Erken tedavi edilmezse bebeklerin %85'inde geliřme gerilięi grlebilir. Ayrıca psikomotor veya mental gerilik, epilepsi, grme kaybı, saęırlık gibi sekeller ortaya ıkabilir. Konjenital toksoplasmoz l doęumlara, erken doęumlara, abortusa sebep olabilir. Hasta ve hasta yakınlarının bilgilendirilip gerekli durumlarda erken tedaviye bařlanabilmesi amacıyla toksoplasma serolojik belirleyiciler yanında Toksoplasma IgG avidite testi yapılmaktadır (7).

Akut toksoplasma enfeksiyonunun kronik olandan ayırt edilmesi serolojik verilere dayanmaktadır. Yapılan serolojik testler, immnoglobulin M (IgM) ve immnoglobulin G'nin (IgG) saptanmasına dayanır. Pozitif toksoplasma IgM testi genellikle akut enfeksiyonun bir belirtici olarak kabul edilir. Bununla birlikte, IgM, akut bir enfeksiyondan sonra birkaç ay veya yıllarca devam edebilir, bu nedenle akut ve kronik enfeksiyon arasındaki ayrımı zorlařtırır (8,9).

Avidite, IgG antikorlarının bir antijene baęlanma gcnn bir lsdr. Avidite, antijene uzun sreli veya tekrarlanan maruziyetin ardından, IgG hiper deęiřken blgeleri, antijene daha sıkı baęlanmak iin antijen gdml B-hcresi seilimi yoluyla art arda adapte olduęundan, zamanla artar. Belirli bir patojene karřı ynlendirilen spesifik IgG antikorlarının aviditesinin llmesi, yeni ve gemiř bir enfeksiyon arasında ayırım yapmaya yardımcı olabilir (10).

Antijenle ilk karřılařtıęı akut enfeksiyon sırasında konakta oluřan IgG antikorları ilk haftalarda dřk avidite gsterirken giderek olgunlařarak ve yksek avidite kazanırlar. Akut enfeksiyonun geleneksel serolojik tanısı IgM pozitiflięi ile birlikte IgG serokonversiyonunun gsterilmesine dayanmaktadır. Ancak, akut enfeksiyondan uzun sre sonra IgM'nin serumda saptanması yorum sıkıntılına neden olmaktadır. Avidite testleri ise enfeksiyonun zamanlamasına aıklık getirmede yardımcı olmaktadır (11).

Sonuç olarak, konjenital toksoplazmoz riski gebelikte geçirilen akut toksoplazma enfeksiyonu ile artmaktadır. Gebelik esnasında akut ve geçirilmiş enfeksiyon ayrımı yapmak, gebelik öncesi serolojik durumlar bilinmediği takdirde güçleşmektedir. Çalışmamızda, hastanemize başvuran gebe kadınların *Toksoplasma gondii* IgM seropozitifliğinin değerlendirilmesi, seropozitif hastaların tanılarının ve tedavilerinin irdelenmesi, doğum sonrası bebeklerin ilk muayene bulguları, seroloji sonuçları ve transfontanel ultrasonografi ile konjenital toksoplazma tanısı alıp almadığının araştırılması amaçlanmıştır.



GENEL BİLGİLER

1. Tarihçe

Toksoplasma gondii; farklı türleri enfekte edebilen, Apicomplexa filumuna ait, zorunlu hücre içi bir parazittir (12). İlk kez 1908 yılında Nicole ve Manceaux tarafından bir kuzey Afrika kemirgeni olan *Ctenodactylus gundi*'den izole edilmiştir. Etkenin izole edildiği yabancı kemiricinin tür adından dolayı ve yine etkenin yay (toxon) şeklinde olması nedeniyle Porez tarafından parazit *T. gondii* olarak isimlendirilmiştir (13,14).

İlk insan vakası 1923 yılında tanımlanmıştır. Prag'da Janku tarafından 11 aylık hidrosefali tanılı bir bebekte (oküler toksoplazmoz) tespit edilmiştir. Enfeksiyonun intrauterin bulaştığı ve yenidoğanda ensefalite neden olduğu 1937'de, Wolf ve Cowen tarafından bildirilmiştir. Jacobs, Remington ve Melton 1960 yılında enfekte hayvan etinin, toksoplazmozda bulaşma kaynağı olabileceğini bildirmişlerdir. Hutchison, 1965'te kedi dışkısında Toksoplasma parazitinin varlığını tespit etmiştir (15). Son konağın kedigiller olduğu Frenkel ve arkadaşları tarafından 1970'de tanımlanmıştır (16).

1945 ve 1947'de Kean ve Grocott tarafından (13,16), 1946'da ise Plaut tarafından, asemptomatik kişilerde *T. gondii* kistlerini saptanmıştır (17). Sabin ve Feldman tarafından 1949'da toksoplazmoz erken tanısı için duyarlı ve spesifik bir immünolojik test (dyetest) uygulanmaya başlanmış, Frenkel tarafından ise aynı yıl toksoplazmin deri testini tanımlanmıştır (18).

Sabin ve Warren 1942 yılında sülfonamidlerin toksoplazmoz tedavisinde etkili olduğunu tespit etmiştir. Eyles ve Summer 1953 yılında toksoplazmozun tedavisinde başvurulan Sulfodiazin ve Primethamin arasındaki sinerjik etkiyi gösteren çalışmaya imza atmışlardır (19).

1939'da klasik triadın (koryoretinit, hidrosefali ve ensefalit) tanımlanmasının ardından, 1952 yılında semptomlara psikomotor bozukluklar eklenmiş ve klasik konjenital toksoplazmoz tetradı tanımlanmıştır (16).

Vietzke ve arkadaşlarının 1968 yılında yaptıkları bir çalışma ile, Toksoplasma enfeksiyonunun immün sistemi baskılanmış maligniteli bireylerde ölümcül seyredebileceği gösterilmiştir (20). Luft ve arkadaşları 1983 yılında, tedavi edilmediği durumlarda mortal seyredabilen *T. gondii*'ye bağlı bir dizi ensefalitli hasta rapor etmişlerdir (21).

Ülkemizde, ilk kez 1950'de Akçay, Pamukçu ve Baran tarafından bir köpekte toksoplazmoz saptanmış olup, insandaki ilk enfeksiyon ise Unat ve ark. Tarafından 1953 yılında tanımlanmıştır. Erkmen ve Altıntaş 1973'te hem insanda, hem köpekte ve hem de koyunda parazitin ilk izolasyonunu gerçekleştirmiştir (22,23).

2. Sınıflandırma

T. gondii'nin taksonomik sınıflandırılması şu şekildedir (24) (Tablo-1).

Tablo-1: *T.gondii*'nin taksonomik sınıflandırması

Sınıf	Apicomplexa
Alt Sınıf	Coccioidiasina
Takım	Eucocidioridia
Alt Takım	Eimeriorina
Aile	Sarcocystidae
Alt Aile	Toxoplasmatidae
Cins	Toxoplasma
Tür	<i>Toxoplasma gondii</i>

3. Parazitin Morfolojisi

Hastalık etkeni olan *T.gondii*'nin bugüne kadar 25 suşu tespit edilmiştir. Ancak suşların ana antijenik yapıları benzer özellik gösterdiğinden

hem hayvan hem de insandan izole edilen parazitin virülansı üzerinde etkili olan özel antijen varlığı açısından genotipi incelenmeye alınmıştır (24). Böylece 3 tip ayrıma gidilmiştir; Tip III suşu genellikle hayvanlardan izole edilirken, Tip II suşu çoğunlukla insan vakalarından izole edilmiştir. Tip I suşu ise kronik enfeksiyonun reaktivasyonundan sorumlu olup, AIDS'li vakaların %65'inden izole edilmiştir (24).

Doğada *Toksoplasma gondii*'nin 3 enfektif formu mevcuttur. 1. Trofozoit (eritrosit dışında tüm memeli hücrelerinde bulunur). 2. Doku kisti (hastalığın kronik ve latent döneminde içinde trofozoitleri bulundurur). 3. Ookist (kedilerin barsak epitelyum hücrelerinde gözlenir ve dışkısı ile atılır). Son konak olan kedi ve kedigillerde şizogonik çoğalma döneminde görülen merozoitler; eşeyli çoğalmada görülen gametositler ve gametler olgunlaştıktan sonra bunların içinde gelişen sporozoit dönemleri vardır. İnsanların ve diğer ara konakların vücudunda sadece takizoit ve bradizoit formları bulunur (25,26).

Toksoplasma yapay besiyerinde çoğaltılamayan ve üreyemeyen zorunlu hücre içi parazittir. Bu nedenle bu etkenin üreyebilmesi için embriyonlu yumurta, deney hayvanı, doku kültürü gibi canlı hücre ortamına ihtiyaç vardır (27).

Parazitin ara konaklarda eşeysiz üremesi gözlenirken, son konakta ise bağırsak epitel hücrelerinde hem eşeyli hem de eşeysiz üreme ile çoğalır. Kedi ve kedigiller son konak olmakla birlikte bazen ara konak da olabilmektedirler. (28,29).

3.A. Trofozoit (takizoit)

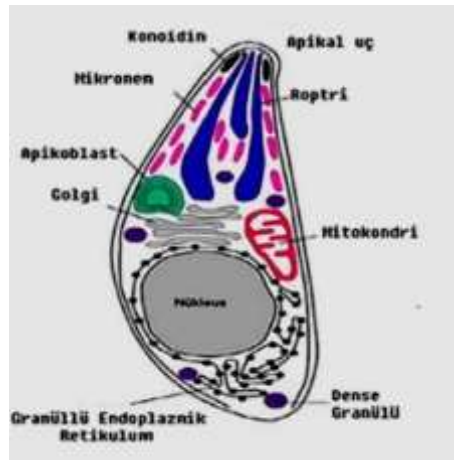
Takizoit, parazitin invazif formudur (30). Takizoitler, hilal veya muz şeklinde olup; uzunluğu 4- 8 µm, eni 2-4 µm'dir (28,31). Hem akut enfeksiyonda hem de reaktivasyonda görüldüğü için, varlıkları aktif enfeksiyonu işaret eder (1).

Takizoitler içerisinde çeşitli organeller ve ara filamentler bulunur (31). Çekirdekleri ovaldir ve kör uça yakın yerleşimlidir. Elektron mikroskobu ile

görülebilen apikal kompleksinin varlığı Apicomplexa şubesi parazitleri için karakteristiktir (32). Apikal kompleks, konak hücrenin tanınmasında, hücreye girişte ve hücre içinde parazitofor vakuolun oluşumunda görev almaktadır. (33).

Apikal kompleksinde dışta bir zar (pelikül), endoplazmik retikulum, golgi aygıtı, mitokondri, mikropor, çekirdek, en önde konoid halkası (hareket kabiliyeti ve konak hücreye penetrasyon için gerekli), sarmal halka, tepe halkası, rhoptri ve mikronemler (ikisi birlikte parazit invazyonu için salgı fonksiyonuna sahip) bulunmaktadır (Şekil-1). Dens granüller sitoplazmada dağılmış halde bulunmaktadır. Takizoitler kuruluğa, aşırı sıcak ve soğuğa ve mide asidine duyarlıdırlar (34).

Takizoitler hareket elemanları bulunmadığı için kayarak, dönerek hareket edebilmektedirler (35). Aktif penetrasyon ile hücreye girerler ve sitoplazmik vakuol oluştururlar (36). Endodiyogeni adı verilen ikiye bölünmeyle, konakçı hücre parazitlerle dolana kadar 6-8 saatte bir çoğalırlar. Akut enfeksiyonda, trofozoitler konak hücre tarafından çevrelenmiş veya konak hücreyi doldurmuş şekilde görülebilir. Bu görünüme yalancı kist (psödokist) denilmektedir (32,37,38). Sonrasında ise konak hücre eritilir ve trofozoitler ortama dağılarak yeni hücreleri enfekte eder veya doku kisti oluşturur (39).



Şekil-1: *Toksoplasma Gondii* Takizoit Formu (40).

Hematoksilen ve eozin ile boyanabilirler; fakat Wright-Giemsa ve immunoperoksidaz boyaları ile daha iyi saptanırlar. Giemsa boyasında sitoplazma açık mor, çekirdek ise kırmızı olarak görülmektedir (2,32). Yalancı kist içindeki takizoitler ise periyodik asit schiff (PAS) boyası ile zayıf pozitif reaksiyon verirler (28).

3.B. Bradizoit ve Doku Kisti

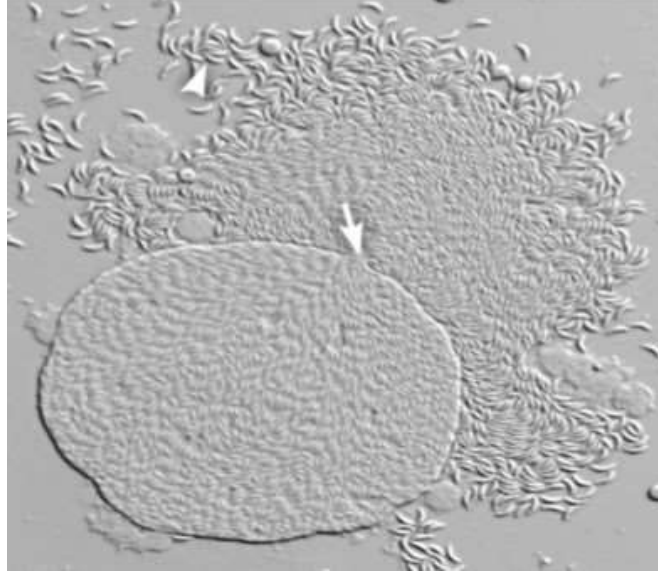
“Brady” yunanca yavaş anlamına gelmektedir ve doku kistinde yavaşça çoğalan organizmayı tanımlamak için Frenkel tarafından türetilmiştir (18). Sistozoit terimi de bradizoitler için kullanılabilir (33).

Takizoitler , enfeksiyondan yaklaşık 10-14 gün sonra daha yavaş çoğalan ve vücutta doku kisti oluşturan bradizoitlere dönüşür (41). Parazit kist içinde canlılığını sürdürür ve endodiyogeni ile üreyebilir, ancak üreme hızı çok yavaştır (39). Doku kistleri akciğerler, karaciğer, böbrek gibi organlarda yerleşebilse de, daha çok beyin olmak üzere göz, iskelet ve kalp kası gibi sinir ve kas dokularında daha yaygındır (32,33).

Bradizoitler yapısal olarak takizoitlerden çok az farklılık gösterir. Bradizoitlerde çekirdek arka uca daha yakındır (24). Doku kistleri Periyodik Asit–Schiff (PAS) boyası, Wright-Giemsa, Gomori'nin metenamin gümüşü ve immünoperoksidaz boyaları ile iyi bir şekilde boyanır (2).

Sağlam doku kistleri muhtemelen konağa herhangi bir zarar vermez ve konağın ömrü boyunca yaşayabilir; ancak immün yetmezlikli kişilerde, yeniden aktivasyona uğrayıp klinik hastalığa yol açabilirler (32,37).

Bradizoitler, proteolitik enzimlere ve diğer dış koşullara takizoitlerden daha çok dirençlidir (Şekil-2). Bu yüzden çiğ veya az pişmiş etler başlıca bulaş kaynağıdır. Etin içindeki doku kistleri gama ışınlarıyla (0.4 kGy), etin 67 C'de ısıtılmasıyla veya 24 saat boyunca -20 c'de dondurulup eritilmesiyle canlılığını kaybedebilir (30).

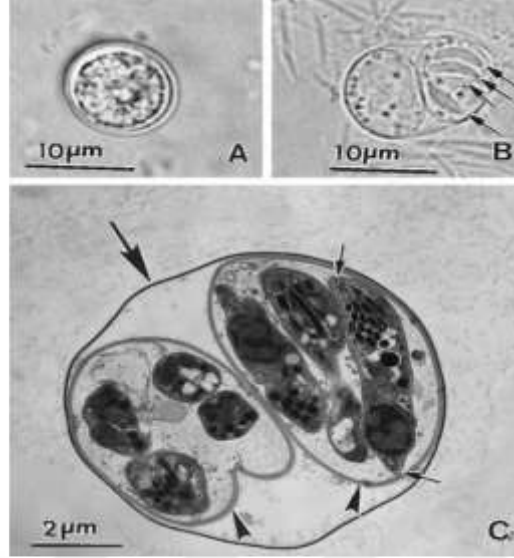


Şekil-2: Doku Kistin'in Ruptüre Olması Sonucu Serbest Kalan Bradizoitler (42).

3.C. Ookistler

Oval, iki tabakalı bir duvarla çevrili $10 \times 12 \mu\text{m}$ büyüklüğündedir. Ookistler sadece son konak olan kedigillerde mevcuttur. Doku kisti formuyla veya ookist formuyla kedinin barsak epitel hücresine giren parazitten, aseksüel (şizogoni) diye adlandırılan ikiye bölünmeyle merozoitler oluşur. Daha sonra bu merozoitler önce gametositogenez daha sonra gametogenez ile mikro ve makrogamet haline dönüşür (gametogoni). Mikrogametlerin makrogametleri döllemesiyle zigot oluşur ve bu süreç içerisinde gelişerek olgunlaşmamış ookist halinde dışkı ile dış çevreye atılımı gerçekleşir (sporogoni) (Şekil-3). Ookistlerin dışkıyla atılmaları yedi-yirmi gün boyunca devam eder. Bu şekli bulaşıcılık göstermez. Ookistler dış ortamda donmaya, aşırı ısı ve kuruluğa ve kimyasal dezenfektanlara karşı dayanıklıdır. Ilıman bölgelerde nemli toprakta bir yıldan daha uzun süre canlı kalabilir. Rüzgâr ve ısı artışı ile çok uzak mesafelere taşınabilir. Bulaşıcı olabilmesi, olgunlaşmasına (sporulasyon) bağlıdır. Sporulasyon süresi, ortamın ısı ve oksijen miktarına göre değişmektedir. 4°C iki-üç gün, 15°C de sekiz gün, 11°C on dört-yirmi dört gün sürdüğü, 4°C nin altında ve 37°C üstünde ise sporulasyon gerçekleşmediği gösterilmiştir. Uygun koşullarda ookist içinde oluşan sporoblast dış ortamda

uzayıp 8.5x6 µm büyüklüğünde sporokistlere dönüşür. Her ookist içinde iki sporokist, her sporokistin içinde ise dört sporozoit bulunmaktadır (32).



Şekil-3: A. Sporlanmamış ookist B. Sporlanmış ookist C. Transmission elektron mikroskobu görüntüsü (33).

4. Yaşam Döngüsü

Toxoplasma gondii'nin hayat döngüsünde gelişim tipleri ara konaklardaki gelişim, son konaklardaki gelişim ve dış ortamdaki gelişim olmak üzere üç aşamada gerçekleşir.

4.A. *Toxoplasma gondii*'nin Ara konaktaki Gelişimi

Ara konaklar, sporlanmış ookistlerden ayrı olarak konakçı hayvanların etlerindeki kistleri iyi pişmemiş ya da çiğ haliyle oral yolla, hastaların kan, idrar, tükürük, süt gibi vücut sıvılarındaki trofozoit formuyla ve organ nakliyle enfekte olurlar (38). Parazitin ara konaktaki gelişimi ve ilerlemesi bağırsak epitelleri dışında da olur. Enfektif formlar oral yoldan alındıktan sonra bağırsakta bradizoitler ve takizoitler serbest kalarak bağırsak mukuzasını aşar ve önce mezenterik lenf nodlarına oradan da kan ve lenf dolaşımı ile karaciğer, dalak ve diğer organlara invaze olurlar. Böylelikle ulaştığı organların hücrelerine girerek endodiyogeni ile hızla çoğalmaya başlayarak çok sayıda takizoit formu

oluşur. Takizoitler ara konağın vücut sıvılarından ve tüm dokularından izole edilebilir. Enfeksiyonun akut olduğu bu dönemde ara konak parazite karşı immun yanıt geliştirir. İmmun yanıtla birlikte takizoitler kendilerini korumak ve canlılıklarının devamını sağlamak için doku kistleri oluşturur. Doku kistleri çoğunlukla beyin, kalp, göz, iskelet kası ve daha az sıklıkla diğer organ ve dokularda görülür. Protozoon kist içinde bradizoit formunda yavaşça çoğalmasını sürdürür. Ara konakta kistlere karşı immun yanıt gelişmediğinden parazit konakta doku kisti olarak uzun yıllar boyunca canlılıklarını devam ettirmektedir (34).

Toksoplasma paraziti etkeni olan *T.gondii*, ara konaklarda eşeysiz bölünme geçirerek çoğalır. Son konağın bağırsak epitelyum hücrelerinde ise hem eşeyli hem de eşeysiz bölünmelerin birbirini izlemesiyle çoğalma gerçekleşir. Bu özellik bakımından kedi ve kedigiller hem son konak hem de ara konak olarak görev almaktadır (34).

4.B. Toksoplasma gondii'nin Son Konaktaki Gelişimi

Diğer protozoonlar içinde *T.gondii*'yi farklılaştıran en önemli özelliği, üç formunun da hem ara konak için hem de son konak için enfektifliğinin bulunmasıdır (19). *Toksoplasma'nın* esas konağı kediler olup; burada şizogonik (aseksüel) ve gametogonik (seksüel) olarak iki evrim geçirir.

Kediler, enfekte ara konakların etlerindeki trofozoit ve bradizoitler ile bulaşım olabilecekleri gibi kendi dışkılarındaki ookistler ile de enfekte olurlar. Ookist, bradizoit veya trofozoiti alan kedinin ince barsak epitel hücrelerinde şizogonik evrim ile gelişme yaşanır. Bu sayede hücre içine giren parazit büyüyerek genç şizontları meydana getirir. Şizontlarda olgunlaşarak içerisinde en az 4 en fazla 30 arasında değişen merozoitleri oluşturur. Böylelikle yeni bir şizogonik siklusun başlaması için oluşan merozoitler, yeniden yeni bir barsak epitel hücrelerini seçer ve böylece siklusu devamlılığını sürdürülmüş olur (38). Olgun kistlerin kedinin sindirim kanalına girmesiyle yaklaşık üç hafta, yine kedinin takizoit formunu barındıran fareleri yemesiyle 10 gün, kist (bradizoit) bulunduran fareleri yemesiyle yaklaşık 3-5 gün sonra olgunlaşmamış ookistler

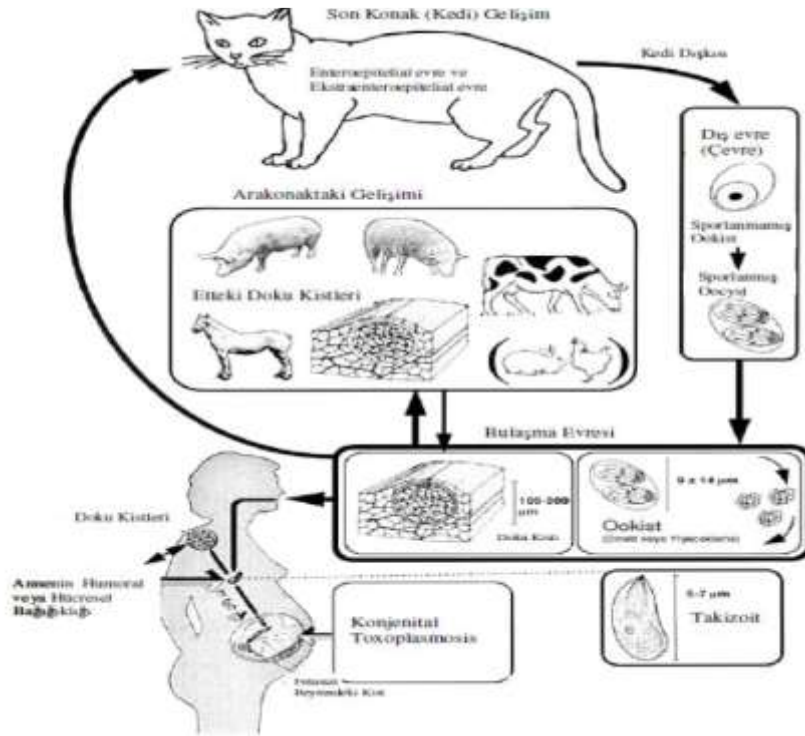
kedinin dışkıyla dış ortama atılmaya başlar ve ookist atılımı 1-2 hafta süre daha devam eder. Akut enfeksiyon sürecindeki kedi günde yaklaşık 107-109 ookistini çevreye salabilmektedir (36). Enfektif ookistlerin topraktaki canlılık sürelerini 18 aya kadar koruyabildikleri bildirilmektedir. Diğer bir yandan şizogonik evrim sonucunda meydana gelen merozoitlerden bazıları seksüel çoğalma safhasına geçer. Bunlardan kalın zarlı yapıdaki dişi olanları (makrogametositler) makrogametlere, erkek olanları (mikrogametositler) mikrogametlere dönüşürler. Mikrogametler ile makrogametlerin döllemesiyle oluşan zigot, büyüyüp gelişerek ookistlerin oluşumu gerçekleşir. Gametogoni denilen bu dönemin sonlanmasıyla meydana gelen ookistlerin sırasıyla barsak boşluğuna oradan da kedi dışkıyla dışarıya atılma eylemi gerçekleşmiş olur (43).

4.C. *Toksoplasma gondii*'nin Dış Ortamdaki Gelişimi

Son konak olan kedigillerin dışkıyla dışarı atılan sporlanmamış ookistler sporogoni ile olgunlaşmasını tamamlayarak, her ookist içinde iki sporokist, her sporokistin içinde ise dört sporozoit bulundurur (32).

Ookistlerle bulaşma, immun sistemi daha az gelişmiş olan yavru kedilere kıyasla, immun sistemi oldukça gelişmiş olan yaşlı kediler daha az tehlikelidir. Bu anlamda yine immun sistemi yetişkinine göre daha az gelişmiş olan kuzu ve dana gibi küçük hayvanların etlerinde daha fazla kist formu bulunur (34).

Toksoplasma gondii, insanları 4 farklı şekilde enfekte edebilir (Şekil-4). Bunlar; genellikle kedi dışkısı ile kontamine olmuş toprak aracılığı ile enfeksiyöz ookistlerin yutulması, doku kistlerinin bulunduğu kontamine etli besinlerin tüketilmesi, enfekte donörden kan/organ transplantasyonu ve enfekte anneden bebeğe geçiştir (44). Yapılmış birçok çalışmada, toksoplazmoz olgularının büyük kısmının nedeninin; yeterince pişirilmeden yenen besinler olduğu saptanmıştır (45).



Şekil-4: *T. gondii*'nin yaşam döngüsü (24).

5. Bulaşım Yolları ve Epidemiyoloji

Hastalığın etkeni olan *Toxoplasma gondii* zorunlu hücre içi parazittir, insan dışında diğer memeli canlılarda ve bazı kuş türlerinde enfeksiyon oluşturabilmektedir (46).

Doku kistlerini içeren çiğ veya az pişmiş etlerin yenmesiyle veya ookistle kontamine olmuş su ve yiyeceklerin tüketilmesiyle insanlarda enfeksiyona neden olmaktadır. Daha az sıklıkta konjenital olarak, kan transfüzyonu, organ nakli veya laboratuvar bulaşımı ile hastalık oluşabilmektedir (1,2). Laboratuvar bulaşımı veya kan transfüzyonu sonucu oluşan enfeksiyonların ciddi olma potansiyeline sahiptir ve bu hastaların tedavi edilmesi gerekir (31).

Yapılan çalışmalar enfeksiyonun yayılmasında kedilerin önemli bir rol oynadığını göstermektedir (47). Dünyanın çeşitli bölgelerindeki kedilerin %1'inin ookist atılımı gerçekleştirdiği bulunmuştur (48). Endonezya ve Kanada'da işlenmemiş-filtrelenmemiş suyun içilmesiyle oluşan salgınlar da

rapor edilmiştir (49,50). Emzirme sırasında ya da insandan insana direk bulaş saptanmamıştır (31).

T. gondii, sitratlı kanda 4°C'de 50 gün boyunca canlılığını koruyabilmektedir ve kan transfüzyonu ile enfeksiyon bulaşabilmektedir (2)(1). Bununla birlikte seropozitif bir vericiden seronegatif bir alıcıya (kalp, karaciğer, böbrek transplant hastaları) organ nakli de önemli bir bulaşım yolu olarak bilinmektedir (51).

Gebelik esnasında *T. gondii*'nin fetüse bulaşımı, gebelikte akut enfeksiyonun görülmesi gerçekleşebilir (1). Gebelik öncesi geçirilen enfeksiyonun transplasental bulaşımı (gebelikten 3 ay öncesine kadarki süre hariç) çok nadirdir (52). Bulaşımın sıklığı ve şiddeti, gebeliğin haftasına göre değişim göstermektedir (31).

Latent *T. gondii* enfeksiyonun reaktivasyonu immün yetmezlikli kişilerde büyük önem taşımaktadır. Örneğin *T. gondii* enfekte AIDS hastalarında CD4+ T lenfosit sayıları 200 hücre/ μ L 'nin altına düştüğünde toksoplazmoz gelişme oranı %30'ları aşabilmektedir (1).

Tüm dünyada yaygın olarak görülen toksoplazmozis iklim ve çevresel farklılıklar sebebiyle ülkeler arasında sıklığı farklılık gösterebilmektedir. Dünyada nüfusunun üçte birinin kısmının parazitlerle enfekte olduğu düşünülmektedir (53). Cinsiyetler arasında anlamlı fark bulunmamaktadır. Sıcak ve nemli yerlerde, kuru yerlere kıyasla daha sık seropozitiflik gözlenmektedir (54).

6. Patogenez

Toksoplazmoz konjenital ya da sonradan kazanılmış olabilir. Organizmaya giren *T. gondii* her tip hücreyi enfekte edebilir ve hücre içinde çoğalır. İnsanda ve hayvan modelinde toksoplazmoz enfeksiyonunun seyrini etkileyen birçok faktör bulunmaktadır, bunlardan; alınan doz, organizmanın

virulansı, genetik durum, yaş, cinsiyet ve kişinin bağışıklık durumu en önemlilerindedir. Ayrıca stresle ilişkili olan hastalıklar ve bağışıklığın baskılanması gibi durumlar konağın *T.gondii*'ye karşı duyarlılığını artırabilir. Kuluçka dönemi 1–3 hafta kadardır. Enfeksiyonun primer olarak ağız yolu ile girip enfeksiyonun ilerlemesi ile gastrointestinal sistemden lokal lenf organlarına ve sonra da diğer organlara yayıldığı farelerde kanıtlanmış olmakla birlikte insanda bu basamakların tümü gösterilememiştir. Fareler tarafından alınan bradizoitler ilk olarak ince bağırsak epitelyum hücrelerine lokal invazyon yaparlar. Takizoitler birçok hücreyi aktif olarak invaze etme yeteneğine sahiptirler ve parazitoform vaküollerde replike olabilirler. Bu vaküoller içinde parazit proteinleri salgılanır, bu protein normalde konak hücreleritarafından salgılanan ve fagozom maturasyonundan sorumlu olan proteinlerin salgılanmasını engeller, bu şekilde lizozom füzyonunu engellemiş olurlar. İn vivo olarak bradizoitler hızlıca takizoitlere dönüşürler. İn vitro ise bradizoit kistlerinin oluşması için farklı yöntemlerle enfekte hücrelere stres uygulanabilir ki bunlar pH ve ısı değişikliği veya değişik mitokondriyal toksik ajanlar olabilir. Enfeksiyonun lokal başlangıç bölgesinden yayılmasında lamina propria'da bulunan monositlerin enfeksiyonu anahtar rol oynar. Hem insan hem de farelerde bu hücreler *T. gondii* replikasyonunu sağlayarak parazitin çok farklı dokulara yayılmasından sorumludurlar. Takizoitler akut enfeksiyonda, başta kalp kaslarında olmak üzere, karaciğer, dalak, lenf düğümleri ve merkezi sinir sisteminde bulunurlar. İlk patolojik lezyon parazitli hücrelerin ölümüne bağlı olarak gelişen nekrozla birlikte ciddi akut iltihabi reaksiyondur. Hastalığın seyri esnasında çok sayıda lenfosit infiltrasyonu görülür fakat gerçek granülom oluşmaz. Eğer konak takizoitlerin replikasyonunu etkili olarak kontrol edebilirse dokular skar bırakmadan yenilenir ve kistleri içeren uzun ömürlü bradizoitler asemptomatik olarak kalırlar.

7. İmmunoloji

Toksoplasmoza karşı kişilerde iki temel bağışıklık söz konusudur; doğal bağışıklık ve kazanılmış bağışıklık. Bunlardan birincisinde kişi, *T. gondii* veya ürünleri ile hiç karşılaşmadan, parazitin vücudunda yerleşmesine karşı belli bir direnç gösterir. İkincisinde ise parazitin kendisi veya ürünleri ile yaşamının bir döneminde karşılaşmıştır, bu karşılaşma sonucunda da vücudunda parazite karşı bir takım savunma mekanizmaları gelişmiştir.

7.A. Doğal Bağışıklık

Bu tip dirençte yaş faktörü önemlidir. *Toksoplasma gondii* enfeksiyonuna karşı fetüs son derece duyarlı ve dirençsiz iken, ileri yaşlardaki çocuk ve erişkinler doğal dirence sahiptirler. Buna bağlı olarak da parazit ya vücutta yerleşemez veya yerleşse bile sessiz bir enfeksiyon oluşturur ya da kendiliğinden iyileşme görülür. İki yaşın üzerindeki olguların serumlarında fonksiyonu tam olarak bilinmeyen ısıya dayanıklı bir faktör olduğu fakat altı aydan küçük çocukların serumunda bu faktörün olmadığı tespit edilmiştir. Yardımcı faktör diye bilinen bu ürün Sabin- Feldman boya testi ile indirek immün floresan antikor testinin yapılması için gereklidir. Toksoplasmozda özgül olmayan hücresel bağışıklık mekanizmasının koruyuculuğu önem taşımaktadır. Bu bağışıklık mekanizması bozulmuş olanlarda ve bağışıklığı baskılayan ilaç alanlarda *T. gondii*'nin kolayca yerleştiği, hatta ölümlere neden olduğu görülmüştür. Furuta ve arkadaşları tarafından 2006 yılında yapılan bir çalışmada, ince bağırsakta bulunan TLR2 ve TLR4 reseptörlerinin (toll-like receptor) *T. gondii* enfeksiyonuna karşı doğal savunmada koruyucu rolünün olduğu bildirilmiştir (55).

7.B. Kazanılmış Bağışıklık

Enfeksiyonun kontrolünde antikorun rolü hücresel immünitinin sekonder etkisi olarak görülür. Doğal ve kazanılmış bağışıklık arasındaki denge toksoplasmoz immünpatogenezinde proinflamatuvar ve düzenleyici cevabı sağlar (56). Hücresel cevap: *Toksoplasma gondii* enfeksiyonu IL-12, INF γ ve TNF α içeren proinflamatuvar sitokinlerin oluşumuyla karakterize olan,

kuvvetli ve devamlı Th1 cevabı oluşturur. Bu sitokinler diğer bağışıklık mekanizmalarıyla birlikte takizoitlerin süratle replikasyonunu ve bunu takiben gelişen patolojik değişikliklerden konağı korumaktadırlar. Eritrositlerin invazyonundan sonra *T. gondii* intestinal lamina propria'daki antijen sunucu hücreleri enfekte eder ve geçici lokal Th1 cevabını indükler. Deneysel hayvan çalışmalarında intraepitelyal CD8+ lenfositlerin uzun süreli koruma sağladığı gösterilmiştir. Dendritik hücreler *T.gondii*'nin tekrarlamasına karşı bağışıklık cevapta önemli rol oynayabilirler. IL-12 salgılayan dendritik hücreler Th1 bağışıklık cevabının başlıca aktivatörüdür. Granülositler de IL-12'nin erken oluşumuna yardımcıdır. Aktive makrofajlar, hücre içi *T.gondii*'yi inhibe eder veya öldürürler (57). Bununla beraber parazit enfeksiyonunun erken dönemlerinde bu etkiye kısmen karşı koyabilir. Duyarlaştırılmış CD4+ ve CD8+ T lenfositler, *T. gondii* ile enfekte hücrelere sitotoksik etki yaparlar. Proinflamatuvar (INF γ ve TNF α) ve anti-inflamatuvar (IL-10, Transforming growth factor- β) sitokinler bu cevabın dengelenmesinde rol oynarlar. Akut sitokinler bu cevabın dengelenmesinde rol oynarlar. Akut enfeksiyon esnasında $\gamma\delta$ T hücrelerinin oranı artmaktadır. Sağlıklı kişilerde etkili ve dengeli bağışıklık cevabı enfeksiyonu kontrol etmektedir. Olguların çoğunda organ zararı az olmakla birlikte enfeksiyon eradike edilemez. Bradizoit kistler çok az bağışıklık cevabı oluştururlar ve konakta hayat boyu kalabilirler. Konak bağışıklık fonksiyonunun değişmesi takizoitlerin replikasyonunu reaktif edebilir. Bu durum hücresel bağışıklık mekanizması ile kontrol edilir. Eğer konak bu cevabı oluşturamazsa yaygın organ zararı ortaya çıkar (58,59).

8. Patoloji

İmmün sistemi sağlam kişilerdeki toksoplazmik lenfadenopatinin histopatolojik değişiklikleri; reaktif folliküler hiperplazi, epitelooid histiositlerin oluşturduğu düzensiz kümelerin folikül sınırlarına birikip sınırı belirsizleştirmesi ve sinüslerin mononükleer hücrelerce fokal distansiyonudur (31).

Santral sinir sistemi lezyonları belirgin nekroz ve çevredeki inflamasyon ile karakterizedir. Yenidoğanlarda periakuaduktal ve periventriküler vaskulit ve buna bağlı gelişen nekroz karakteristiktir. Nekrotik

alanlar kalsifiye olup tipik bir radyolojik bulgu verebilirse de bu durum patognomonik deęildir (1,60).

Beyin apsesi varlığı çoęunlukla řiddetli immün yetmezlikli hastalarda toksoplasmik ensefalitinin en karakteristik bulgusu olup, özellikle AIDS hastalarında yaygındır (1). Apse çevresinde, vasküler tutulumla baęlı ödem, vaskülit, kanama ve serebral enfarktüsler de bulunabilir. Toksoplasmik ensefaliti olan AIDS hastalarında serebral hemisfer ve bazal gangliyon tutulumu saptanırken, konjenital toksoplazmozlu vakalarda beyinde nekroz en sık olarak korteks, bazal ganglia ve yer yer periventriküler alanlarda gözlemlenmiştir (2,60).

İmmün yetmezlikli hastada *T. gondii*'nin pulmoner tutulumunun ortaya çıkışı farklı şekilde olabilir. Bunlar arasında interstisyel pnömoni, nekrotizan pnömoni, konsolidasyon, plevral efüzyon ve ampiyem yer almaktadır (2).

AIDS hastalarında görülen korioretinit; segmental panoftalmi, doku kistleri ve takizoitler ile ilişkili koagülatif nekroz alanları ile karakterizedir. Nekrotik alanlara bitişik trombozlu retina damarlarının çevresinde kayda deęer bir iltihaplanma olmadığında çok sayıda organizma görülebilir. Çok sayıda ve bilateral lezyonlar olarak karşımıza çıkabilir (61).

İmmünkompetan hastalarda ise göz enfeksiyonu, řiddetli inflamasyon ve nekroz ile karakterize akut korioretinit şeklinde karşımıza çıkmaktadır (61). Koroidin granülatöz enflamasyonu nekrotizan retinite sekonderdir. Vitröz içine eksüdasyon görülebilir. Nadiren de olsa, retinada takizoitler ve doku kistleri gösterilebilir.

Toksoplasmik miyokardit AIDS hastalarında otopside sıklıkla görülebilmektedir (2).

Gastrointestinal sistemde hemorajik gastrit ve kolit tanımlanmıştır. Ayrıca *T. gondii*'nin karacięer, pankreas, seminifer tübüller, prostat, böbrek üstü bezleri, böbrekler ve kemik ilięini de tutulabileceęi tespit edilmiştir (2).

9. Klinik

Toksoplazmoz beş klinik kategoride incelenebilir: immün sistemi sağlam kişilerde edinilmiş toksoplazmoz, immün yetmezlikli hastada edinilmiş veya reaktivasyon sonucu gelişen toksoplazmoz, oküler toksoplazmoz, gebelikte toksoplazmoz ve konjenital toksoplazmoz (2).

9.A. İmmün Sistemi Sağlam Kişilerde Toksoplazmoz

T. gondii akut enfeksiyonu çocuklarda ve yetişkinlerde (gebeler dahil) genellikle asemptomatik seyrederek. Hastaların yaklaşık %10'unda nadiren tedavi gerektiren, nonspesifik kendi kendini sınırlayan bir hastalığa neden olur. En sık gözlenen klinik bulgu, izole servikal veya oksipital lenfadenopati olmakla birlikte diğer tüm lenf nodları da tutulabilir (31). Sert kıvamda, süpüratif olmayan, nadiren çapları 3 cm'den büyük olan bu nodlar 4-6 haftada gerileme gösterir (31,62). Fakat bazen kronikleşen LAP'lar aylarca yıllarca kalabilir. Ateş, halsizlik, kas ağrısı ya da diğer nonspesifik bulgular lenfadenopati ile birlikte gözlenebilir (12). Hastalıkta oluşan klinik tablo enfeksiyöz mononükleoz veya Sitomegalovirüs (CMV) enfeksiyonuyla benzerlik gösterebilir. Ancak toksoplazmozun oluşturduğu "mononükleoz" sendromuna %1'den az rastlanmaktadır (63). Gebelik sırasında geçirilen akut toksoplazma enfeksiyonu çoğu kadında asemptomatiktir (31).

Makülopapüler döküntü ile seyreden bazı olgularda beraberinde pnömoni de olaya eşlik edebilir. Çok ağır seyreden bu olgular, başlangıçtan 2-4 hafta sonra davranış bozuklukları, dalgınlık gibi nörolojik belirtiler göstererek ölümlü sonuçlanabilir. Klinik tabloya miyokardit, perikardit, polimyozit, hepatit gibi patolojilerin de eklendiği olgular bildirilmiştir. Sağlıklı görünen kişilerde kimi zaman akut meningoensefalit tablosu gelişebilir. Tedavi edilmediği takdirde bu olgular fatal seyrederek veya tekrarlayan konvülsiyonlar ve kişilik değişiklikleriyle kendini gösteren kalıcı beyin hasarı gibi sekellere sebep olabilir. Herhangi bir beyin hasarı olmaksızın iyileşen olgular da bildirilmiş olup, erken tanı ve tedavi ile prognoz oldukça iyi seyretmektedir. LAP ayırıcı tanısında Hodgkin hastalığı ve lenfomalar önem taşımaktadır. Toksoplazmoza bağlı klinik olarak anlamlı

LAP, olgularının yalnızca %37'sinden sorumlu olduğu göz önüne alındığında LAP etiyojisinde ilk sırada düşünülmemelidir (63).

Ayırıcı tanıda enfeksiyöz mononükleoz, tüberküloz lenfadeniti, kedi tırmığı hastalığı, sarkoidoz, tularemi, metastatik karsinom veya lösemi-lenfoma akla gelmelidir (64).

9.B. İmmün Yetmezlikli Kişilerde Toksoplazmoz

İmmün sistemi baskılanmış kişilerde toksoplazmozun klinik bulgu ve semptomları çeşitlilik gösterebilir. Yaygın hastalık tedavi edilmediği takdirde %100 ölüm oranına sahiptir. T hücresi ve / veya B hücresi aracılı immünolojik rahatsızlığı olan gruplar; hematolojik maligniteleri olan hastalarda (özellikle Hodgkin hastalığı ve diğer lenfomalar), organ nakli alıcılarında veya AIDS hastalarında ve yüksek doz kortikosteroid veya immunomodülatör tedavi alanlarda (anti-TNF- α ajanlar, rituksimab, natalizumab, veya alemtuzumab) toksoplazmoz için en yüksek riski taşıdığı görülmektedir (65–67)(65-67). Bu kişilerde enfeksiyon neredeyse her zaman kronik enfeksiyonun reaktivasyonu şeklinde gerçekleşir (68).

Toksoplazma enfeksiyonu en sık olarak santral sinir sistemini etkiler (31). Bu hastalarda en çok karşılaşılan tablo toksoplazma ensefaliti (TE) dir. Baş ağrısı, letarji, ataksi, hafıza kaybı, hemiparezi, demans ve konvülsiyon gibi çeşitli semptomlar görülebilmektedir. Bu semptomlar genellikle yüksek ateşle ilişkili olmaktadır (69). Ayırıcı tanıda santral sinir sistemi (SSS) lenfomaları, progresif multifokal lökoensefalopati (PMLE), sitomegalovirüs ventriküliti ve ensefaliti ile fokal lezyonlara sebep olan Mycobacterium tuberculosis, Aspergillus türleri, Cryptococcus neoformans, Nocardia türleri ve bakteriyel beyin apseleri düşünülmelidir (31).

Beyinden sonra en sık etkilenen bölgeler arasında akciğer, kalp ve göz gelmektedir. Ayrıca karaciğer, pankreas, mesane, kemik iliği gibi organlardan da parazit izole edilmiştir. Bu hastalardaki klinik tablo korioretinit, pnömoni, akut solunum yetmezliği ve septik şoka benzer hemodinamik bozukluklar

şeklinde ortaya çıkabilmektedir. Toksoplasma pnömonisine AIDS hastalarında ve kemik iliği transplant alıcılarında daha sık rastlanmaktadır (12,31). Pnömoni hastalarında genellikle bilateral buzlu cam görüntüsü rapor edildiğinden ayırıcı tanıda Pnömosistis pnömonisi ve viral ajanlar, Mycobacterium tuberculosis, Coccidioides immitis Cryptococcus neoformans, ve Histoplasma capsulatum ile karışabilmektedir (1,11,32).

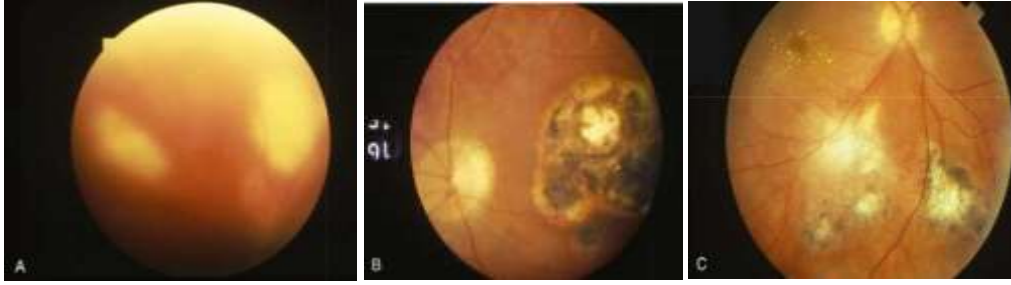
Kalp ve böbrek transplantasyonu yapılan olgularda, seronegatif hastaya seropozitif kişiye ait organın nakledilmesi sonucunda toksoplasma ensefaliti veya dissemine toksoplazmoz gözlenebilir (23). Transplant hastalarında donörün serolojik durumundan bağımsız olarak reaktivasyon sonucu enfeksiyon gelişebilmektedir. Ateş genellikle ilk semptom olarak ortaya çıkar (2).

9.C. Oküler Toksoplazmoz

T. gondii, üveitin en sık saptanan etiyolojik ajanlarından biridir. İmmünokompetan bireylerde retinayı enfekte eden patojenler arasında en sık saptanan etkidir. Toksoplasma korioretiniti, konjenital ya da postnatal edinilmiş enfeksiyona bağlı olarak gelişebilir. Her iki durumda da lezyonlar enfeksiyonun akut veya latent aşamasında görülebilir (70–72).

Sağlıklı yetişkinlerde *T. gondii* enfeksiyonu sıklıkla subklinik olsa da; bu kişilerde toksoplasma korioretiniti tam veya kısmi görme kaybı veya glokoma sebep olabilir, enükleasyon gerektirebilir (2,73). Akut korioretinit, ağrı, fotofobi, bulanık görme gibi semptomlara sebep olabilir (1). Toksoplazmik korioretinitin tipik bulguları arasında, yoğun bir vitreal enflamatuar reaksiyona sahip belirgin şekilde beyaz fokal lezyonlar bulunur (Şekil-5). Bu duruma sis içinde far bulgusu denilmektedir (31).

T. gondii korioretiniti; sifiliz, tüberküloz, lepra veya oküler histoplazmoz sendromunun posterior üveiti ile benzerlik gösterebilir. Toksoplazmik korioretinitin atipik klinik ve serolojik belirtileri ise sıklıkla yaşlılarda ve bağışıklık yetersizliği olan bireylerde bildirilmiştir (74,75).

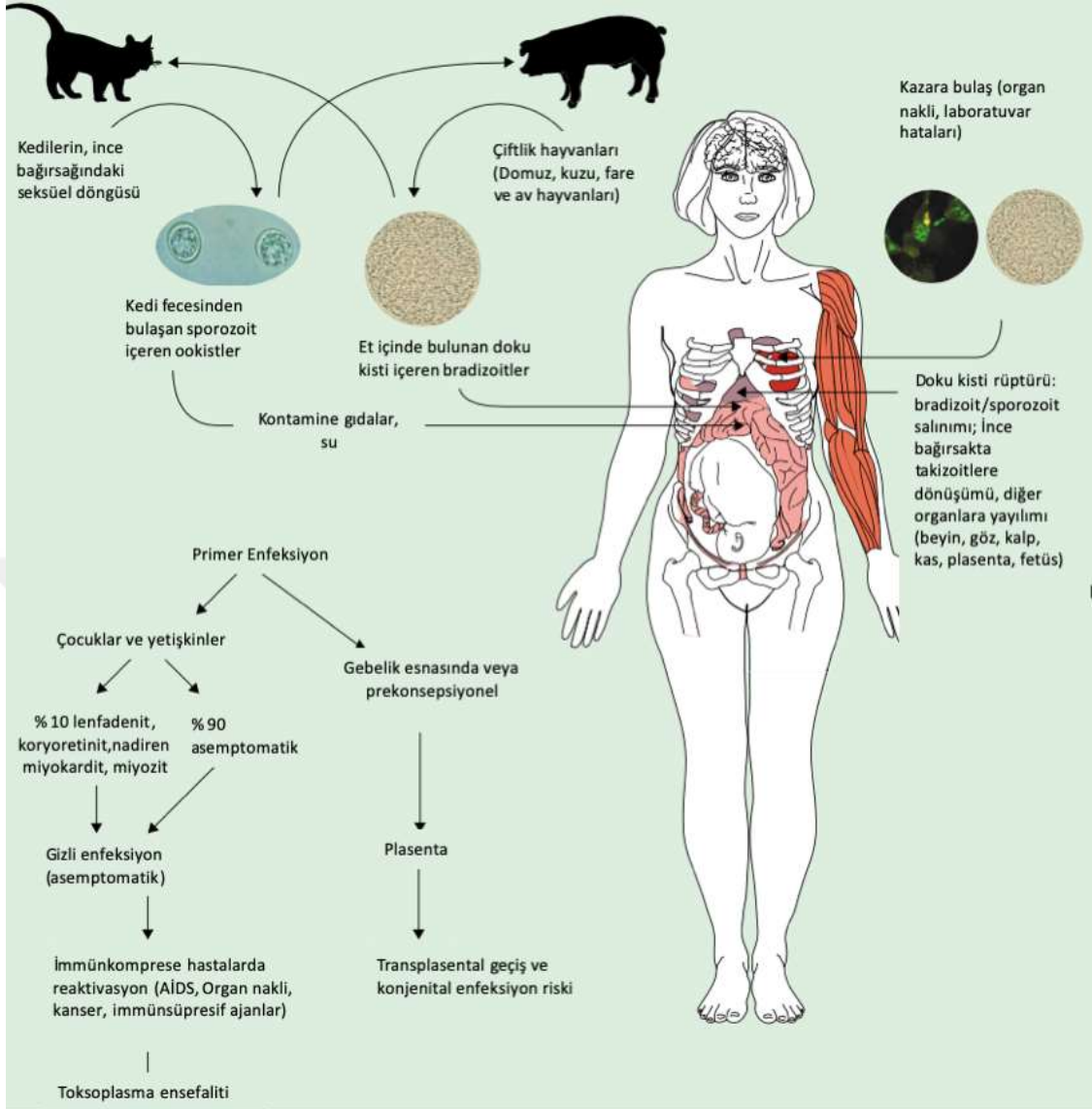


Şekil-5: Oküler fundoskopik görüntüler A) HIV virüsü ile enfekte hastada iki lezyon ve puslu vitröz aktif korioretinit B) Konjenital hastalığa özgü büyük bir inaktif maküler lezyon C) Brezilya endemik bir bölgeden gelen immünokompetan bir hastada aktif korioretinit, sağ tarafta aktif olmayan bir lezyon ve makula çevresindeki eksüdatedan dolayı maküler yıldız görünümü mevcut (2).

9.D. Gebelerde Toksoplazmoz

Gebelerde akut toksoplasma enfeksiyonu sıklıkla asemptomatik seyreder ve bölgesel lenfadenopati en sık gözlenen bulgudur. Gebe hastalardaki en önemli konu hastalığın fetüse geçme riskidir (76)(Şekil-6). Fetüse bulaşma; genellikle gebeliği sırasında enfeksiyonu alan kadınlarda görülmekle birlikte hastalığın semptomlarının olup olmaması ile fetusa bulaş riski arasında bir ilişki saptanmamıştır (2,52,77).

Fetüse bulaşma, nadiren gebelikten önce *T. gondii* ile enfekte olmuş bağışıklık yetersizliği olan kadınlarda latent *T. gondii* enfeksiyonunun reaktivasyonunun bir sonucu olarak kabul edilmiştir (kronik enfeksiyon) (örn., HIV ile koenfekte gebe kadınlarda ve kortikosteroid tedavisi alan sistemik lupus eritematozuslu *T. gondii* hastalarında) (77). Enfekte gebe kadınlarda fetal anomali, intrauterin büyüme geriliği, ölü doğum, prematür doğum ve abortus sıklığı normal gebe kadınlara göre daha fazladır (78).



Şekil-6: *Toxoplasma gondii*'nin klinik seyri (76)(Adapte edildi).

9.E. Konjenital Toksoplazmoz

Konjenital enfeksiyon beş formda saptanabilir: fetüste toksoplazmoz ile uyumlu ultrasonografik anormallikleri veya fetusta pozitif amniotik sıvı PCR (Polimeraz Zincir Reaksiyonu) sonuçları; yenidoğan hastalığı; yaşamın ilk aylarında gelişen hastalık (hafif veya şiddetli); bebeklik, çocukluk veya ergenlik döneminde daha önce teşhis edilmemiş enfeksiyonun sekelleri veya nüksetmesi; subklinik enfeksiyon şeklinde ortaya çıkmaktadır (2).

Konjenital toksoplazmozun insidansının ve ciddiyetinin, annenin enfeksiyona yakalandığı trimester ile ilişkili olduğu saptanmıştır (79). Geçişin

sıklığı ve hastalığın şiddeti arasında ters bir ilişki olduğu görülmektedir. Birinci ve ikinci trimesterde akut enfeksiyon tanısı alan annelerden doğan bebeklerde ciddi konjenital toksoplazmoz daha sık görülür (80). Üçüncü trimesterde akut enfeksiyon tanısı alan kadınlardan doğan çocukların çoğunluğu ise enfeksiyonun subklinik formuyla doğar. Eğer konjenital toksoplazmoz tedavi edilmezse, bu çocukların %85 kadarı korioretinit veya büyümede gecikme gibi bulgularla karşımıza çıkabilmektedir (81,82).

Bir çalışmada, ilk trimesterde edinilen akut enfeksiyonlu gebeler *T. gondii*'ye etkin olan ilaçlar ile tedavi edilmediği takdirde %25 oranında konjenital enfeksiyon ile sonuçlanmıştır. İkinci ve üçüncü trimester için fetal enfeksiyon insidansları ise sırasıyla %54 ve %65 olarak bulunmuştur. Tedavi edilmeyen kadınlarla yapılan bu çalışmada genel vertikal geçiş oranı %50 olarak saptanmıştır (80). Annenin spiramisin ile erken tedavisinin, konjenital enfeksiyon insidansını yaklaşık %60 oranında azalttığı görülmektedir (80,83–86). Gebeliğin ilk 2 haftasında edinilen ve gebelik boyunca spiramisin ile tedavi edilen maternal enfeksiyon genellikle vertikal bulşama ile sonuçlanmaz (84). İkinci ve üçüncü trimesterde gözlenen yüksek bulaşma oranları sebebiyle, akut enfeksiyonun 14. gebelik haftasında veya sonrasında meydana geldiği şüphelenilen veya doğrulanan hastalarda pirimetamin-sülfadiazin kullanılması tavsiye edilir (87,88).

Konjenital toksoplazmozun klinik belirtileri değişkenlik gösterir ve çoğu belirti ve bulgular spesifik değildir. Belirtiler arasında korioretinit, körlük, şaşılık, psikomotor veya zihinsel gerilik, epilepsi, sarılık, anemi, döküntü, trombositopeni, pnömonit, ensefalit, mikrosefali, intrakraniyal kalsifikasyon, hidrosefali, hipotermi, diare ve nonspesifik semptomlar bulunmaktadır (Şekil-7).

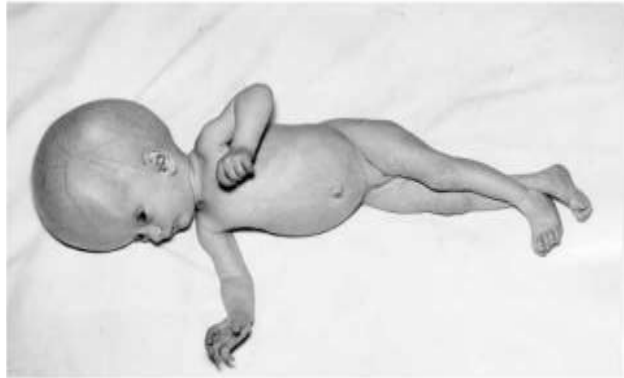Doğumda subklinik enfeksiyonu olan tedavi edilmeyen bebeklerin birçoğu, korioretinite sekonder körlüğe, konvülsiyon gibi nörolojik belirtilere ve sensörinöral işitme kaybı dahil olmak üzere konjenital toksoplazmoz belirtileri veya semptomları geliştirir (81,89). Prospektif gözlemsel çalışmalar, konjenital

enfeksiyon tanısı olan ancak klinik bulguları olmayan bebeklerde spesifik tedavinin (doğum öncesi ve doğum sonrası) erken başlanmasıyla sekelleri önemli ölçüde önleyeceğini göstermektedir (90,91).

Latent *T. gondii* enfeksiyonu HIV ile enfekte kadınlarda nadiren aktif hale gelebilir ve parazitin konjenital olarak bulaşmasına neden olabilir. Konjenital toksoplazmoz, hem HIV hem de *T. gondii* ile enfekte olmuş kadınlarda, *T. gondii* ile enfekte olan ancak HIV ile enfekte olmamış kadınlardan daha sık görülür (92).

Konjenital toksoplazmoz ayrıntılı tanısında; rubella, CMV, HSV, Zika virüsü, HHV-6, parvovirüs B19, lenfositik koriomenenjit virüsü, sifiliz, listeriosis ve diğer bakteriyel enfeksiyonlar, diğer bulaşıcı ensefalopatiler, sepsis ve eritroblastozis fetalis yer almaktadır.

CMV, HSV, Zika virüsü, rubella ve sifiliz korioretinite neden olabilir. Hem CMV hem de rubella hidrosefali, mikrosefali ve serebral kalsifikasyon ile ilişkili enfeksiyonlardır. Zika virüsü özellikle mikrosefali ile ilişkilendirilmiştir (93). Belirgin yüksek BOS protein konsantrasyonu varlığında ise konjenital toksoplazmoz akla gelmelidir.



Şekil-7: Konjenital toksoplazmozlu bir olgu (94).

10. Tanı

T. gondii enfeksiyonu serolojik yöntemlerle indirekt olarak; PCR, izolasyon ve histoloji ile direkt olarak teşhis edilebilir. İmmün sistemi sağlam hastalarda indirekt serolojik yöntemler genellikle kullanılırken, bağışıklık sistemi baskılanmış kişilerde kesin tanı çoğunlukla direkt tanı yöntemleri kullanılarak parazitin doğrudan tespiti ile gerçekleştirilir (31,95).

10.A. Antikorları Saptayan Serolojik Testler

T. gondii IgM, IgG, IgA ve IgE antikorlarının saptanması için birçok serolojik test kullanılmaktadır.

10.A.a. Sabin Feldman Boya Testi (SFBT) (Dye-test)

İlk olarak 1948 yılında teste adını veren Sabin ve Feldman tarafından geliştirilen boya testi, insanlardaki anti-*T. gondii* antikorlarının tespiti için altın standart kabul edilmektedir (96,97). Sensitif ve spesifik bir nötralizasyon testidir. Bu testte enfeksiyon başlangıcından genellikle 1-2 hafta sonra ortaya çıkan, 6-8 haftada tepe titrelerine ulaşan ve takiben 6 -12 ay arasında yavaş yavaş azalan IgG antikorları ölçülür. Titreler genellikle düşük seviyelerde, muhtemelen hayat boyu pozitif kalır (2). Bu boya testinde metilen mavisinde canlı takizoitler 37°C'de 1 saat boyunca insan serumunda bulunan antikorların kompleman varlığında inkübe edilir (24). Takizoitlerin %50'sinin canlılığını yitirdiği titre, son dilüsyon olarak kabul edilir (98).

Sabin Feldman Boya Testi çok sensitif bir test olmasına rağmen, canlı takizoit ve insan serumu gerektirmesi testin dezavantajlarıdır (99). Canlı virülan organizma ile çalışıldığı için tehlikelidir ve yüksek derecede teknik uzmanlık gerektirir. Bu nedenle sadece referans laboratuvarlarda test uygulanmaktadır (100).

10.A.b. İndirekt Fluoresan Antikor Testi (IFAT)

IFAT hem IgG hem de IgM antikorlarını tespit eden basit bir testtir. İnsanlarda ve hayvanlarda *T. gondii* antikorlarının saptanmasında yaygın olarak kullanılmaktadır. Bu testte öldürülmüş takizoitler test serumu ile inkübe

edilir ve floresan antikorları eklenir ve ardından bir floresan mikroskobu ile sonuçlar okunur (24,100,101). Yapılması kolay, güvenli ve ekonomik olmakla birlikte, ayrıca SFBT ile aynı tip antikorları ölçülebilmekte ve titreleri paralellik göstermektedir (2,98). Romatoid faktör (RF) ve antinükleer antikor (ANA) içeren serumlarda yalancı pozitif, düşük IgG antikor titrelerine sahip serumlarda yalancı negatif sonuçlar verebilmesi, ayrıca sonuçların bireysel okunması nedeniyle oluşabilecek farklıklar yöntemin dezavantajlarıdır (2,98,102).

10.A.c. Modifiye Aglütinasyon Testi (AC / HS Test)

Bu test özel ekipman ya da konjugatlara ihtiyaç duymaz. İlk defa 1959'da Fulton ve Turk tarafından geliştirilen test, Desmonts ve Remington tarafından iyileştirilmiştir (103,104). Testte non-spesifik olan IgM ve IgM benzeri maddeleri çıkarmak için serum, 2-merkaptotanol içinde sulandırılır. Bu test sadece IgG antikorlarını tespit eder; bu nedenle, akut enfeksiyonun erken dönemlerinde yanlış negatif sonuçlar çıkabilir(100,105) (100,105). Testte antijeni hazırlamak için kullanılan koruyucuya (aseton ve formalin) göre alınacak sonuçlar farklılık gösterir. Formalin (HS testi) yerine aseton (AC testi) kullanımının akut enfeksiyon sırasında mevcut IgG' yi tespit edebildiği saptanmıştır. AC testi, AIDS hastalarında toksoplazmoz ve akut glandüler toksoplazmozda tanısında çok fayda sağlamıştır (2,24,100,106,107).

10.A.d. Kompleman Fiksasyon Testi

Serumdaki antikorların toksoplasma antijenleri ile birleşmesi sırasında komplemanın bağlanması ya da kullanılması esasına dayanır. Bu test yıllarca pozitif kalabilir. Bu pozitiflik enfeksiyonun akut olduğunu göstermeyeceği gibi, negatiflik de hastalığın olmadığını göstermez. Bu test diğer testlerle birlikte yardımcı tanı yöntemi olarak kullanılabilir. Dye testte yüksek titreler gösteren hastalarda ve ilk kez toksoplazmozis görülen hastalarda kullanılır (40).

10.A.e. İmmünoglobulin G Enzyme Linked Immunosorbent Assay (IgG ELISA)

Katı faz ELISA, toksoplazmoz tanısında ilk defa 1976'da kullanılmıştır. Eriyik antijenler kullanılır, bileşiminde sitoplazmik antijenler çoğunlukta olacak şekilde değişen oranlarda membran antijenleri de bulunmaktadır. IgG veya IgM antikörlerinin araştırılmasında kullanılan yöntemdir. Toksoplasma antijenleri katı bir ortama sabitlenir, serum örneği ile inkübe edilir. Örnekteki özgün antikor antijene bağlanır, insan IgG ve IgM'ine yönelik enzimle işaretlenmiş antikörlerle tanınır. Bu kompleks uygun substratın hidrolizi sonucu renk değişikliği oluşturarak görünür hale gelir. Oluşan renk değişikliği objektif olarak değerlendirilebilir. (24,100).

IgG-ELISA testi, *T. gondii* IgG'ye karşı antikörlerin tespiti için günümüzde en fazla kullanılan yöntemdir. Ancak, tek başına bir IgG titresinin, miktarı ne kadar olursa olsun enfeksiyonun yakın geçmişte mi yoksa uzak geçmişte mi geçirildiğini konusunda bilgi verememektedir. Bu ayrımı yapmak için avidite testi gerekmektedir (2,108).

10.A.f. IgG Avidite Testi

Anti-*T. gondii* IgM antikörleri akut enfeksiyonun kesin belirteci değildir. IgA da akut fazın spesifik belirteci değildir. Hedman ve arkadaşları tarafından tanımlanan IgG avidite testi, akut ve kronik enfeksiyon ayrımını sağlamak için yaygın olarak kullanılmaktadır (108–110). Bu yöntem, akut *T. gondii* enfeksiyonu sırasında IgG antikörlerinin antijene zayıf bir şekilde bağlandığı (düşük avidite), kronik olarak enfekte olan hastaların ise daha güçlü bağlanma (yüksek avidite) antikörlerine sahip olduğu gözlemine dayanmaktadır (108,109).

Testin bazı dezavantajları vardır. *T. gondii*'ye özgü düşük IgG avidite antikörleri gebe kadınlarda aylarca sürebilir ve *T. gondii* tedavisi gebelik sırasında avidite olgunlaşmasını geciktirebilir. Yapılan çalışmalar avidite testi yüksek geldiğinde hastalığın en az 3 ile 5 ay önce geçirildiğini göstermektedir (24,111–114).

Avidite testi, IgM pozitif ve/veya şüpheli sonuçlarda doğrulayıcı bir yöntem olarak kullanılmalıdır. Karar verme için kesin bir test olarak tek başına kullanılmamalıdır (2).

10.A.g. İmmüoglobulin M İndirekt Floresan Antikor Testi (IgM IFA)

IgM IFA antikorunu enfeksiyonun ilk haftasında ortaya çıkar; titreler hızla yükselir ve düşük titrelere geriler ve genellikle birkaç ay içinde kaybolur. Düşük titreler 1 yıl veya daha uzun sürebilir (115). ANA ve RF varlığı yanlış pozitif sonuçlara neden olabilmektedir (116). IgG bloke edici antikorlar uzaklaştırılmadığı takdirde, bu testte yanlış negatif sonuçlara neden olabilir (117).

10.A.h. Double Sandwich IgM Enzyme Linked Immunosorbent Assay (DS- IgM-ELISA)

Yetişkinlerde, fetüste ve yeni doğanlarda *T. gondii*'ye özgü IgM antikorların tespiti için kullanılan en yaygın yöntem çift-sandviç IgM-ELISA testidir (79).

Bu yöntemde mikrotitre plakalarının oyuklarının antijen ile kaplandığı geleneksel yöntemin aksine oyuklar, IgM'ye özgü antikor ile kaplanır. Çift sandviç IgM-ELISA, yakın zamanda edinilmiş enfeksiyonun teşhisi için IgM-IFA testine kıyasla daha sensitiftir ve SFBT'de negatif olan ancak antinükleer antikorlar veya romatoid faktör içermesinden dolayı yanlış pozitif IgM-IFA testi sonucu veren serum örnekleri, çift sandviç IgM-ELISA testinde negatif sonuç verir.

IgM antikorlarını ölçmek için ticari test kitlerinin geniş dağılımına rağmen, bu kitler genellikle düşük spesifisiteye sahiptir ve bu durum sonuçların sıklıkla yanlış yorumlanmasına sebep olabilir. Yanlış pozitif sonuçlar ve pozitif titrelerin devam etmesi ile ilişkili problemler, ilk enfeksiyondan yıllar sonra bile, bu testlerde elde edilen sonuçların doğru yorumlanmasında önemli engeller oluşturmaya devam etmektedir (118,119). Ayrıca, serumun (56 ° C, 30 dakika) ısı inaktivasyonu IgM titrelerinde azalmaya ve yanlış negatif sonuçlara yol açabilir (120).

IgM antikorları IgG antikorlarına kıyasla daha erken saptanabilir ve daha hızlı düşebilir. IgM antikor testleri, akut enfeksiyonun teşhisi enfeksiyonun gebelik esnasında veya gebelik öncesinde geçirilip geçirilmediğini belirlemek için kullanılabilir. IgM antikorları için yapılan testlerdeki titreler akut enfeksiyondan sonra yıllar boyunca devam edebilmektedir, IgM antikorlarının birkaç yıl boyunca devam etmesi klinik öneme sahip değildir (79).

Yetişkinlerde, fetüste ve yeni doğanlarda *T. gondii*'ye özgü IgM antikorların tespiti için kullanılan en yaygın yöntem çift-sandviç IgM-ELISA testidir. Bu test yakın zamanda edinilen enfeksiyon tanısında IgM-IFA testinden daha duyarlıdır. Ayrıca RF ve ANA varlığında ortaya çıkabilecek yalancı pozitiflikler bu testte negatif bulunmuştur (2,121,122).

10.A.i. IgM Immünosorbent Aglütinasyon Assay (IgM-ISAGA)

IgM-ISAGA, hastanın IgM'sini katı bir yüzeye bağlayan, canlı ve öldürülmüş takizoitleri IgM antikorlarını tespit etmek için kullanan bir testtir. Bu yöntem oldukça hassastır (123). Testin yapılması basittir, enzim konjugatının kullanılmasına gerek duymaz ve aglütinasyon testiyle aynı şekilde okunur. Genel olarak, IgM-IFA testinden daha hassas ve spesifiktir. RF veya ANA varlığı IgM-ISAGA'da yanlış pozitif sonuçlara neden olmaz. Yetişkinlerde, çift sandviç IgM ELISA yönteminden daha hassastır, ancak spesifitesi daha düşüktür. Bebeklerde IgM-ISAGA en hassas yöntemdir ve 6 aylık veya daha küçük bebeklerde konjenital enfeksiyon tanısını koymakta etkili olmaktadır (124). IgM antikorlarının maternal kontaminasyon olasılığını dışlamak için yaşamın ilk 10 gününde pozitif bir IgM-ISAGA test sonucu 10 gün sonra yeniden yapılmalıdır. Benzer şekilde IgA ve IgE antikorlarının belirlenmesinde de ISAGA tekniği kullanılmaktadır (125).

Uygulanması IgM-ELISA'dan daha kolaydır; ancak çok sayıda takizoit gerektirir. Bunun için de takizoitler çözümlü antijenlerle kaplanmış lateks partiküllerle değiştirilerek modifiye edilir (123).

10.A.j. İmmünoglobulin A (IgA) ELİSA

IgA antikorları, ELISA veya ISAGA kullanılarak akut enfekte yetişkinlerin ve konjenital enfekte bebeklerin serumlarında saptanabilir (126–128). Parazite karşı IgA antikorları IgM antikorlarında olduğu gibi serumda aylarca hatta 1 yıldan fazla pozitif bulunabilir. Bununla birlikte, IgA antikorları IgM'den daha erken kaybolma eğilimindedir ve yüksek titrelerde mevcudiyetleri genellikle erken enfeksiyonlarla (örneğin serum örnekleme tarihinden itibaren 3 ay içinde) ilişkilidir. IgA antikorları, Toksoplasma ensefalitli AIDS hastalarının serumlarında ELISA ile nadiren saptanabilir. Yenidoğanda yaşamın ilk 10 günü içinde IgA antikorları tespit edilirse, ölçülen örneğin maternal IgA antikorları ile kontamine olmadığından emin olmak için test doğumdan 10 gün sonra tekrarlanmalıdır. Bu tür bir kontaminasyonu önlemek için, yenidoğanda IgM, IgA veya IgE antikorlarını ölçmek için çoğu durumda kordon serumu yerine periferik kan kullanılmalıdır (126,129).

10.A.k. İmmünoglobulin E ELİSA

IgE antikorları; akut enfekte yetişkinler, enfekte bebek ve konjenital toksoplazmik korioretinitli çocuklarda ELISA testi ile saptanabilir (130,131). IgE seropozitifliği süresi, IgM veya IgA antikorları ile karşılaştırıldığında daha kısadır ve bu nedenle yakın zamanda edinilmiş enfeksiyonların tespit edilmesinde faydalı bulunmuştur (130,132). *T. gondii*'ye özgü IgE antikorları TE hastalarında tespit edilmiştir ve bu hastalarda TE için bir belirteç olarak yararlı olabilir (130). IgE antikorunun, asemptomatik serokonvertörlerin %85,7'sinde ve semptomatik toksoplazmozlu serokonvertörlerin %100'ünde mevcut olduğu bildirilmiştir. IgE; konjenital toksoplazmozun neonatal tanısı için IgM ve IgA'dan daha az duyarlıdır, ancak doğumda üç immünoglobulinin eş zamanlı ölçümünün, tanısal duyarlılığı %81'e çıkardığı görülmüştür (133).

10.A.l. Western Blot (Immunoblotting) Test

T. gondii antijenlerinin denatüre edildikten sonra elektroforez ile ayrılarak nitrosellüloz şerit üzerinde ortaya konması esasına dayanır. Testin esası immuno elektroforez tekniğidir. Hem antijen hem de antikor tespitinde kullanılır. Antikor tespitine yönelik çalışmalarda, anti-human Ig (G, M, A)'ler

eklenerek *T. gondii* antijenlerine bağlanan hasta serumuna ait spesifik antikolar belirlenebilir. Antikor tespitinde nitrosellüloz banttaki etkileşimi görünür kılmak için nitroblue tetrazolium boyası kullanılmaktadır. Bu test özellikle antikor kaynağını belirleyebilmesi özelliğiyle, konjenital toksoplazmozis tanısında anne, fetüs veya bebeğin serolojik görünümünü karşılaştırmada kullanılır. Sonuçları Enzyme Linked Immunofiltration Assay (ELIFA) sonuçları ile benzer olup, ELIFA'dan daha az spesifik olduğu düşünülmese de, daha erken dönemde uygulanabilmesi üstünlük sağlamaktadır (134).

10.A.m. Enzyme Linked Immunofiltration Assay (ELIFA)

Testin esası WB testte olduğu gibi immunoelktrodifüzyon tekniğidir. Ancak bu testte *T. gondii* antijenleriyle birleşen hastaya ait serumdaki antikoları belirlemede enzimle işaretlenmiş anti-human Ig (G, M, A)'ler kullanılır. Özellikle konjenital toksoplazmozis tanısında antikoların anneye mi, fetusa mı veya çocuğa mı ait olduğunu tespit için ELIFA, aynı anda maternal, fetal ve fetal kord örneğinde karşılaştırmalı serolojik profil sağlar. Western blot veya ELIFA ile anti-Toksoplasma antikolarının tespiti konjenital toksoplazmozisde kesin tanı kriteri olabilir. ELIFA, IgM anti-Toksoplasma antikolarını tespit için IFAT, ELISA ve ISAGA'dan daha duyarlıdır (12).

10.A.n. Vitek Immuno Diagnostic Assay System (VIDAS):

Serumda *T.gondii*'ye karşı gelişmiş toksoplasma antikoları kantitatif olarak ölçülebilen enzime bağlı bir floresan assay yöntemidir. Otomatize olması, yüksek duyarlılık ve özgüllükte bulunması avantajlarıdır (135).

10.A.o. Electrochemiluminescence Immunoassay (ECLIA)

İnsan serumu ve plazmasında *T. gondii*'ye karşı oluşan antikoların in vitro kantitatif tayini için uygulanır. *T. gondii*'ye özgül antijen-antikor bağlanmasının gösterilmesinde bazı maddelerin kimyasal tepkimeden sağlanan enerji ile uyarılmasıyla luminesans özelliği göstermesinden yararlanan immünokimyasal ölçüm tekniğidir. Luminesans özelliği için gerekli enerji elektrot tepkimesinden sağlanmaktadır. Rutenyum ve tripropylamine (TPA), ECLIA tekniğinde luminesans işaret için kullanılmaktadır. IFAT, ELISA

ve Sabin-Feldman Dye testleri arasında oldukça yüksek oranda bir uyumun bulunduğu ve anlamlı bir farklılığın bulunmadığı bildirilmiştir. ECLIA yöntemi, iş gücüne fazla gereksinim duymaması, kullanımının kolay olması, daha hızlı sonuç alınması, kit sarfiyatının az olması nedeniyle yaygın olarak kullanılmaktadır (136).

10.B. PCR

PCR; DNA' daki özgül bölgelerin çoğaltılmasını (amplifikasyonunu) sağlayan kolay ama başarılı bir in vitro DNA saptama yöntemi olup, bu test ile *T. gondii* DNA'sı tespit edilebilmektedir (137)(135). Vücut sıvıları ve dokularında *T. gondii* DNA'sının saptanması için PCR amplifikasyonu yöntemiyle; konjenital, oküler, pulmoner, serebral ve dissemine toksoplazmozun tanısı başarıyla konulmaktadır (138,139).

PCR, konjenital toksoplazmozun prenatal tanısına olanak sağlayarak erken tanı avantajı sunmaktadır. Böylece fetüs üzerinde invaziv prosedürlerin kullanılmasından kaçınılmaktadır (95,138). Konjenital hastalıktan şüphelenilen yeni doğanlarda periferik kan, idrar, beyin-omurilik sıvısı, plasental ve fetal dokuda PCR incelemesi yapılmalıdır. BOS'ta PCR duyarlılığı %11-77 arasında değişirken, özgüllük %100'e yakındır (140).

İmmün sistemi baskılanmış hastalarda ise kan, vücut sıvıları (bronkoalveoler lavaj veya serebrospinal, plevral, peritoneal veya oküler sıvılar) kemik iliği aspiratı veya biyopsisinde PCR bakılması tanıda yardımcı olmaktadır (31).

10.C. Histolojik Tanı

Doku kesitlerinde veya vücut sıvılarında (örn., BOS, amniotik sıvı veya BAL) takizoitlerin gösterilmesi, akut enfeksiyon tanısı veya latent enfeksiyonun reaktivasyonunun saptanmasını sağlar (79). Enflamatuar bir nekrotik lezyon çevresindeki çoklu doku kistleri gösterilmesi tanıda yararlı olur. Boyalı doku kesitlerinde takizoitlerin gösterilmesi genellikle zordur. Floresan antikor

boyaması faydalı olabilir, ancak bu yöntem de genellikle spesifik olmayan sonuçlar vermektedir (141). *T. gondii*'ye karşı antiserum kullanan immünoperoksidaz tekniğinin hem hassas hem de spesifik olduğunu kanıtlamıştır; Toksoplasma ensefalitli hastaların SSS'deki organizmaları göstermek için başarıyla kullanılmaktadır. Hem floresan antikor hem de immünoperoksidaz yöntemleri, sabitlenmemiş veya formalinle fikse edilmiş parafine gömülmüş doku kesitlerine uygulanabilmektedir (142). *T. gondii*'ye karşı floresan kaplı monoklonal antikorlar ve hızlı elektron mikroskobu Toksoplasma ensefaliti teşhisi için başarıyla kullanılmıştır (143).

10.D. Toksoplasma gondii İzolasyonu

Çoğunlukla yerini PCR testine bırakmasına rağmen, *T. gondii*'nin kan veya vücut sıvılarından izolasyonu da enfeksiyonun akut olduğunu belirlemede yardımcı olabilmektedir. Yenidoğanlarda organizmanın plasentadan ve fetal dokulardan izolasyonu fetal tutulumu oldukça düşündürür ve konjenital enfeksiyonun tanısını koymada faydalıdır. Parazit izolasyonu girişimleri, fare inokülasyonu veya doku hücre kültürlerinin inokülasyonu (daha yaygın ve hızlı, 3-6 gün içinde sonuç verir) ile gerçekleştirilebilir (79).

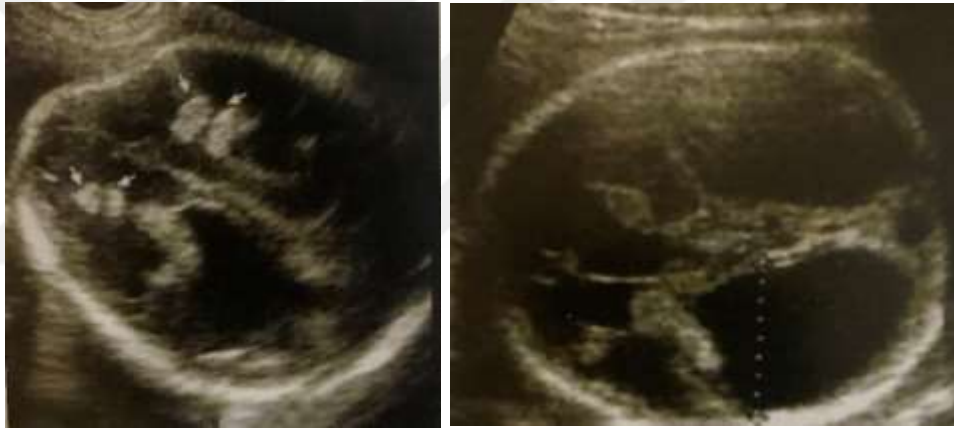10.E. Radyolojik Yöntemler

Radyolojik çalışmalar SSS'nin toksoplasmozisi olan hastalarda özellikle yardımcı olmaktadır. Radyografi, ultrasonografi veya BT ile saptanabilen yenidoğan beyninde kalsifikasyonların varlığı, *T.gondii*'nin neden olabileceğini akla getirmelidir. Konjenital toksoplasmozlu ciddi şekilde etkilenen bebeklerde tek taraflı veya daha sıklıkla bilateral ve simetrik ventrikül dilatasyonu yaygın karşılaşılan bir bulgudur (79).

Toksoplasma ensefaliti gelişen AIDS hastalarında BT görüntülemeye lezyonlar sıklıkla bazal ganglionları içeren kortikomedüller kavşakta meydana gelir ve karakteristik olarak hipodensitir (144). MRG, (özellikle gadolinyum kontrast için kullanılıyorsa) BT ile karşılaştırıldığında daha yüksek sensitiviteye

sahiptir ve sıklıkla BT tarafından görülmeyen bir lezyonu veya daha geniş bir hastalığı gösterebilir (145). AIDS hastalarında fokal SSS lezyonlarının majör ayırıcı tanısında, SSS lenfomaları düşünülmelidir.

Konjenital toksoplazmozun prenatal tanısı için antenatal USG önerilmektedir (146). Konjenital *T. gondii* enfeksiyonu ile ilişkili olabilecek USG bulguları; hidrosefali, mikrosefali intrakraniyal kalsifikasyonlar, korpus kallozum agenezisi, hepatosplenomegali, assit, ekojenik bağırsak, pleural-perikardiyal effüzyonlar, hidrops fetalis, plasental kalınlaşma ve kalsifikasyonlar, intrauterin gelişme geriliğidir (Şekil-8). BT; bebeklerde diffüz hidrosefali ve toksoplazmaya bağlı beyindeki kalsifikasyonlarını saptamada yararlıdır (100).



Şekil-8: Toksoplasma ile enfekte fetusta periventriküler kalsifikasyon (solda), Toksoplasma ile enfekte fetusta belirgin lateral ventrikül dilatasyonu (sağda) (147).

10.F. Beyin omurilik sıvısı incelemesi

Toksoplasma ensefaliti hastalarında BOS anormallikleri nonspesifik olup, hafif mononükleer pleositoz ve BOS proteinde hafif-orta dereceli yükselmeler sıklıkla görülmektedir, ancak BOS glukozunda düşüklük pek beklenmez (148). Bununla birlikte, neonatal toksoplazmozlu bebekler için karakteristik olan, ventriküler sıvıda protein yüksekliği olması ve eozinofili gözlenmesidir (79). Kan ile BOS kontaminasyonu olmadığında *T.gondii*ye

spesifik IgG veya IgM'in intratekal üretiminin gösterilmesi Toksoplazma ensefaliti tanısını koydurur (149).

11. Belirli Klinik Durumlarda Tanı

11.A. Gebelerde Toksoplazmoz Tanısı

Gebelikte, enfeksiyonun konsepsiyondan önce mi sonra mı elde edildiğini belirlemek önem arz etmektedir. Gebelerde akut toksoplazmoz tanısı ideal olarak, seri serum örneklerinde (en az 3 hafta arayla alınan) titrelerde dört kat artış ya da negatiften pozitif bir titreye dönüşüm ile konmaktadır (79). Yalnızca gebeliğin üçüncü trimesterinde mevcut serum örneği elde edildiğinde, gebelik sırasında geçirilen enfeksiyon ile daha uzak geçmişte edinilmiş enfeksiyonlar arasında ayırım yapma konusunda zorluk yaşanmaktadır. Bu nedenle, başlangıç serumunu gebeliğin erken haftalarında almada fayda vardır.

Maternal serumun ilk taraması IgG ve IgM antikorlarının test edilmesini içerir. Her iki Ig antikorunun negatifliği aktif enfeksiyonu dışlar, ancak hastaya enfeksiyona yakalanma riski altında olduğu anlatılmalı ve birincil korunma hakkında bilgi verilmesi gerekir. İlk iki trimesterde IgM antikorlarının yokluğunda IgG antikorlarının varlığı, hemen hemen her zaman fetus için hiçbir risk oluşturmayan kronik maternal enfeksiyonu gösterir (ciddi derecede bağışıklık yetmezliği olan hastalar hariç). Üçüncü trimesterde negatif bir IgM titresini büyük olasılıkla kronik bir maternal enfeksiyonla uyumludur, ancak gebeliğin erken döneminde edinilen akut enfeksiyon olasılığını ekarte etmez. Bu durum özellikle akut enfeksiyon sırasında IgM titrelerinde hızlı bir düşüş gösteren hastalarda geçerlidir.

Pozitif bir IgM test sonucu, bir referans laboratuvarında doğrulayıcı test ile tekrarlanmasını gerektirir (150,151). Pozitif bir IgM testi, her zaman gebelik sırasında edinilen enfeksiyonu göstermeyebilir. Yanlış pozitiflik olabileceği veya kronik enfeksiyonda IgM pozitifliğinin uzun süre sebat

edebileceği akılda tutulmalıdır. Bu nedenle her IgM pozitifliğinde fetal enfeksiyon riski olmayacağı bilinmelidir. Bu şekilde gereksiz abortusların da önüne geçilmiş olur (120).

Gebelerde enfeksiyonun yakın zamanda mı yoksa uzak zamanda mı edinildiği konusunda bilgi veren test, IgG avidite testidir. Aviditenin yüksek çıkması, enfeksiyonun en az 3-5 ay önce geçirilmiş olduğunu gösterir. Bu da gebeliğin ilk 3-5 aylık döneminde pozitif IgM ve yüksek avidite test sonucuna sahip gebelerin konjenital toksoplazmoz için risk altında olmadığını gösterir (152).

Gebeliğin ilk 24 haftası boyunca gebe kadınlarda (özellikle ilk 16 haftada) yapılan testler ve avidite yöntemi kullanılarak yapılan doğrulayıcı testler; takip serum ihtiyacını azaltmaktadır. Ayrıca amniotik sıvıda PCR incelemesi ihtiyacını, gebenin spiramisin ile tedavisini, gereksiz yere abortus yapılmasını engellemede yardımcıdır (151–153). Her ne kadar avidite testi bir doğrulayıcı yöntem olsa da düşük veya sınırdaki avidite değerlerinin yanlış yorumlanabilmesi yüzünden karar vermede tek başına kullanılmamalıdır (2).

11.B. Fetus ve Yenidoğanda Konjenital Toksoplazmoz Tanısı

Gebe bir kadında akut enfeksiyon tanısı konulduğunda veya şüphelenildiğinde fetal enfeksiyonun prenatal tanısı önerilir. Periumbilikal fetal kan örnekleme gibi fetal kan alma yöntemleri; yanlış negatif prenatal tanılara sebebiyet vermesi, fetus için risk oluşturması ve geleneksel parazitolojik testlerle kesin sonuçların elde edilmesindeki gecikme nedeniyle artık sık kullanılmamaktadır (84).

Konjenital toksoplazmozun prenatal tanısı halen ultrasonografi ve amniosenteze dayanmaktadır. 18. gebelik haftasında veya daha sonra yapılan *T. gondii*'ye özgü DNA'nın tespiti için amniotik sıvı üzerinde PCR, fetal kan örneklemesini içeren geleneksel tanı prosedürlerine kıyasla daha hızlı, daha duyarlı ve daha güvenlidir (84,154). Gebelik sırasında yapılan serolojik testlerde akut edinilmiş kesin ya da şüpheli enfeksiyon tanısı var veya ayrıca

ultrasonografik görüntüleme fetal hasar kanıtı (örn. Hidrosefali ve / veya kalsifikasyonlar) mevcutsa amniotik sıvı PCR ile test edilmelidir.

Amniosentez için tercih edilen süre 18. gebelik haftası olup, 18. haftadan sonra akut enfeksiyon tespit edildiğinde de yapılabilir. Amniosentez 18. gebelik haftasından önce yapıldığında amniotik sıvı PCR testinin duyarlılığının daha düşük olduğu görünmektedir (84). 18.haftadan önce konjenital toksoplazmozis tanısı koymaktan kaçınılmalıdır.

Yenidoğanda bulunan maternal IgG antikorları, geçmişte ya da son zamanlarda geçirilen maternal enfeksiyonu göstermektedir. Bu nedenle, yenidoğanda enfeksiyon tanısı için IgA ve IgM antikorlarının saptandığı testleri kullanmak gerekir (125). Doğumda elde edilen kandaki maternal kontaminasyonun dışlanması önemlidir; bunun için de periferik kandan (umbilikal kord kanından değil) elde edilen serum örnekleri tercih edilmektedir.

IgG antikorları tespit edilir, ancak IgM ve IgA antikorları için serolojik test sonuçları negatifse ve *T. gondii* izole edilmezse, şüpheli vakalarda takip serolojik testler yapılmalıdır. Genellikle maternal olarak transfer edilen antikorlar 6-9 ay içinde azalır ve kaybolur.

Çalışmalar Western blot tekniğini ile; anne ve bebek serumlarının, bebek doğuştan enfekte olduğunda farklı *T. gondii* antijenlerinin tanınabildiğini göstermiştir (155,156). Western blot ile konvansiyonel serolojik analizlerin (IgG, IgM ve IgA testleri) kombine kullanımının doğumda ve yaşamın ilk 3 ayı içinde konjenital toksoplazmoz tanısı için tek testten daha duyarlı olduğu bildirilmiştir (155,157,158). Yapılan çalışmalar, 75, 90 ve 100 kilodaltonda ("IgM üçlüsü" olarak da bilinir) üç IgM-bandının; prenatal testler ve serolojik neonatal testler ile kombine edildiğinde konjenital toksoplazmoz tanısının duyarlılığının %95,8'e kadar arttığını bildirmiştir (159).

Bebeklerde enfeksiyonu teşhis etmek için başarılı bir şekilde kullanılan diğer teşhis yöntemleri, organizmanın hücre kültüründe veya farelerde (örn.

Plasental doku, vücut sıvısı) izolasyonu ve vücut sıvılarında (örn. BOS, kan ve idrar) PCR ile doğrudan gösterilmesidir (160–164).

Konjenital toksoplazmoz şüphesi olan bebeklerin değerlendirilmesi her zaman radyolojik görüntüleme yöntemlerini (özellikle serebral kalsifikasyonların varlığını tespit etmede mümkünse USG yerine BT tercih edilmelidir), oftalmolojik muayeneyi ve BOS incelemesini içermelidir.

Konjenital toksoplazmoz olan bebeklerde, tedavinin kesilmesinden sonra IgG ve IgM antikor titrelerinde bir sıçrama gözlenebilir, ancak bu durum klinik olarak anlamlı kabul edilmemektedir (79).

12. Antimikrobiyal Tedavi Rejimleri

Günümüzde *T. gondii*ye karşı önerilen ilaçlar öncelikle takizoit formuna karşı etkili olup, bradizoid formunu ortadan kaldırmaz. Primetamin; parazite karşı en etkili ilaç olarak kabul edilir ve başka bir ilaçla kombinasyon halinde kullanılmalıdır. Primetamin bir folik asit antagonistidir. En sık gözlenen yan etki, kemik iliğinin doza bağlı baskılanmasıdır, folinik asitin (kalsiyum lökovorin) primetamin ile birlikte uygulanmasıyla bu yan etki azaltılabilir. Kan sayımının ne sıklıkta elde edilmesi gerektiği konusunda görüş birliği bulunmamaktadır. Hematolojik parametreler toksik olmayan bir aralıkta stabilize oluncaya kadar haftada iki kez ve daha sonra her 2-4 haftada bir periferik kan örneğine bakılarak kontrol edilmelidir. Kemik iliği supresyonunu önlemek için folinik asit birlikte verilmesi daha uygundur. Parenteral folinik asit formunun ağızdan emilimi iyidir ve oral olarak 10-20 mg / gün folinik asit (AIDS hastalarında günde 50 mg'a kadar kullanılır) verilebilir. Folinik asit, primetaminin takizoitler üzerindeki etkisini engellemezken, folik asitin primetamin ile tedavi edilen hastalarda kullanılması uygun değildir. Primetaminin daha az ciddi yan etkileri arasında döküntü gastrointestinal yan etkiler, ağızda kötü tat hissi ve baş ağrısı yer almaktadır (2).

Birden fazla ilacın kullanılmasını engelleyen durumlar olmadığı sürece, toksoplazmoz tedavisinde monoterapinin rolü yoktur (2). Sülfadiazin veya klindamisin gibi ikinci bir ilaç ilave edilmesi gerekir. Sülfadiazin, primetamin ile sinerjik olarak etki eder. Hastada, kristalüri ve oligüri gibi yan etkileri önlemek için idrar çıkışını iyi olması sağlanmalıdır. Sülfadiazin ile ilişkili en yaygın yan etkiler, hayatı tehdit edebilen cilt döküntüleri ve kristalüri kaynaklı nefrotoksisitedir. AIDS'li hastalarda ensefalopati, halüsinasyonlar veya var olan psikiyatrik semptomların kötüleşmesi; sülfadiazinin indüklediği bir durum olabilir veya toksoplazma tedavisine yeterli cevabın elde edilememesi ilişkilendirilebilir. Sülfonamid tedavisi sırasında döküntü gelişmesi, tedavi kesilmesini gerektirmez çünkü başarılı duyarısızlaştırma protokolleri bildirilmiştir (2).

Klindamisin, *T. gondii*'nin apikoplastında translayonu hedefleyerek etki göstermektedir (165). Klindamisin mide bulantısı, kusma, ishal ve döküntü yan etkileri görülebilmektedir. Elektromiyografik anormallikler ve yüksek serum kreatin fosfokinaz düzeyleri ile miyopati tanımlanan diğer yan etkileridir (166).

TMP-SMX (trimetoprim-sulfometaksozol) ile klinik deneyim daha sınırlıdır, ancak primetamin-sülfadiazin'e benzer bir şekilde folat metabolizmasını hedefleyen bu ilaç kombinasyonu etkinliğine sahiptir ve parenteral tedavi gerektiren veya primetaminin kullanılmadığı hastalarda uygulanabilir (167).

Primetamin veya sülfadiazin ile kombine edilmiş veya tek bir ajan olarak kullanıldığı durumlarda atovakuon; oral tedavi ile tedavi edilebilen hastalar için daha az çalışılmış bir alternatiftir.

Klaritromisin, azitromisin, ve dapson dahil olmak üzere diğer ilaçların rolü daha az bilinmektedir; sadece daha önce tarif edilen rejimler uygulanamadığında alternatifler olarak kullanılmalı ve mümkün olduğunda primetamin ile kombinasyon halinde kullanılmalıdır (2).

Spiramisin gebe kadınlarda fetüse trans-plasental geişi azaltmak için kullanılmaktadır; AIDS hastalarında Toksoplasma ensefalitinin akut tedavisi, idame tedavisi veya primer profilaksisi için etkili olduėu gösterilememiştir. Spiramisinin teratojenik olduėuna dair bir kanıt yoktur (2).

Farklı klinik durumlarda toksoplazmoz tedavisi etmek için kullanılan ilaçlar temel olarak aynı olsa da doz rejimine dikkat etmek gerekir. İmmün sistemi baskılanmış hastalarda önerilen dozlar çoėu zaman immün sistemi saėlam hastalardakinden daha yüksek olmaktadır (2).

13. Belirli Klinik Durumlarda Tedavi

13.A. Gebelikte Edinilmiş Toksoplazmoz Tedavisi

Akut enfekte gebe kadının tedavisi, fetal enfeksiyon insidansını ve şiddetini azaltmaktadır, ancak tamamen ortadan kaldırmaz. Akut maternal enfeksiyonun edinilmesi, plasentanın enfeksiyonu ve fetüsün enfeksiyonu arasında bir zaman zarfı olduėu için, akut maternal enfeksiyonun tanımlandığı an anneye derhal tedavi başlanmalıdır. Fetüse bulaşmayı önlemek için çoėu maternal tedavi deneyimi spiramisin ile olmaktadır (3 g/gün). Yapılan çalışmalarda spiramisinin, *T. gondii*'nin anneden fetusa geiş sıklığını yaklaşık %60 oranında azalttığı bildirilmiştir (86,150). Spiramisin, 14.gebelik haftasından önce enfekte olduėu doğrulanmış veya şüphelenilen hastalarda kullanılmaktadır. Maksimum etkinlik en iyi, serokonversiyondan sonraki 8 hafta içinde verildiğinde elde edilmektedir (83). Spiramisin, amniotik sıvı PCR sonuçları negatif ve ultrasonografi muayeneleri normal olarak saptansa bile doğuma kadar sürdürülmelidir. Retrospektif bir çalışmada, spiramisin ve TMP-SMX kombinasyonunu (14. haftadan sonra) ikinci trimesterde fetal geişin azaltılmasında tek başına spiramisinden daha etkili olduğunu gösterilmiştir (168). Spiramisin kullanılmıyorsa veya mevcut deėilse, yerine sülfadiazin (gebelik haftasına göre uygun önlemlerle) veya sadece klindamisin kullanılabilir. Bununla birlikte, bu ilaçların (sülfadiazin veya klindamisin) bu amaçla kullanıldığında etkinliėi konusunda yeterli veri yoktur.

Spiramisinin plasentayı geçiři yeterli olmadığı için, fetal enfeksiyon belgelenirse veya yüksek řüphne varlığında ve maternal enfeksiyon 14. haftada veya daha sonra alındığı dođrulanır veya řüphelenilirse, önerilen terapötik rejim sülfadiazinin (başlangıç dozu 75 mg/kg, ardından 12 saatte bir 50 mg/kg; maksimum, 4 g/gün), pirimetamin (2 gün boyunca her 12 saatte bir 50mg, ardından günde 50mg) ile kombinasyonudur. Folinik asitin de (10-20 mg/gün tedavi süresince ve primetamin kesildikten sonra 1 hafta daha) tedaviye eklenmesi gerekir (87,88).

Bu tür bir tedavi, kürtaja izin verilmeyen ileri gebelik haftalarında veya gebeliğin sonlandırılmasını istemeyen kadınlar için alternatif olabilir. Primetamin, teratojenite riski nedeniyle gebeliğin ilk 14 haftası içinde kullanılmamalıdır. Bu durumda etkinliği hakkında yeterli veri bulunmamasına rağmen, sulfadiazin ve klindamisin birlikte kullanımını düşünülebilir (79).

Ek olarak, primetamin-sülfadiazin, ikinci veya üçüncü trimesterlerde edinilmiş bir akut enfeksiyondan řüphelenildiği veya dođrulandığı gebe kadınlar için de önerilir; bunun nedeni, gebeliğin bu aşamalarında gözlenen yüksek vertikal geçiř hızlarıdır ve fetal enfeksiyon henüz dođrulanmamış olsa bile önerilmelidir.

Son zamanlarda, Avrupa'dan yapılan birçok çalışma, erken tedavi ile konjenital toksoplazmozun insidansı ve ciddiyetinde azalma olduğuna dair tutarlı kanıtlar sunmaktadır (83,169–172). Son çalışmaların sürekli olarak klinik olarak anlamlı bir fayda bildirdiği halde önceki çalışmalarda hiçbir zaman önemli bir fayda bildirilmediği göz önüne alındığında, gebelik sırasında edinilmiş veya dođrulanmış akut *T. gondii* enfeksiyonu olan kadınlar için spiramisin veya primetamin-sülfadiazin önerilmeye devam etmektedir (173).

Kronik hastalığın yeniden aktivasyonu sonucu toksoplasmik korioretinitli gebe kadınlarda parazitin bebeđe bulařma riski, gebelikten önce enfekte olan ve oküler hastalığı olmayan gebe kadınlara göre daha yüksek olmadığı saptanmıştır (174). Yakın zamanda edinilmiş enfeksiyon sonucu olduğu düşünölen toksoplasmik korioretinitli gebe kadınlar ise hem göz

hastalığı hem de enfeksiyonun fetüse bulaşma riski nedeniyle tedavi edilmelidir.

13.B. Konjenital Toksoplazmoz Tedavisi

Konjenital toksoplazmozun doğum sonrası tedavisi; sülfadiazin (12 saatte 50 mg/kg), pirimetamin (yükleme dozu, 2 gün boyunca her 12 saatte 1 mg/kg; daha sonra 3. günde başlayarak, 2 veya 6 ay boyunca günde 1 mg/kg; daha sonra bu doz her Pazartesi, Çarşamba ve Cuma) ve folinik asit (haftada 3 kez 10 mg, pirimetamin tedavisi boyunca ve pirimetamin kesildikten sonra 1 hafta daha) en az 12 ay boyunca verilmelidir (175,176).

Bebeğin tedaviye yanıtını değerlendirmek için takiplerde nöroradyolojik, oftalmolojik muayeneler ve gerek halinde BOS analizi yapılmalıdır (79).

Araştırmalar, neonatal dönemden itibaren 12 ay süreyle pirimetamin, sülfadiazin ve lökovorin ile tedavi edilen bebeklerde, hiç tedavi almayan veya kısa süreli tedavi alanlara kıyasla prognozun önemli ölçüde daha iyi olduğunu saptanmıştır (176–179). Bu tedavilerin (gerekirse BOS şantı ile kombine edildiğinde) entellektüel fonksiyonlarda iyileşmede, retinal lezyonların gerilemesinde, antikonvülsan ilaç gereksinimlerinde azalma ve işitsel sekellerin önlenmesinde önemli fayda sağladığı görülmektedir (176). Aktif enfeksiyon belirtilerinin, tedavinin başlamasından sonra haftalar içinde azaldığı ve tedavi edilen çok sayıda çocukta serebral kalsifikasyonların küçüldüğü veya düzeldiği saptanmıştır (177). Doğum sonrası 1 yıl boyunca tedavi alan konjenital toksoplazmozlu çocuklarda yeni korioretinal lezyonların sıklığı (%14), doğum sonrası sadece 1 ay tedavi alan ve hiç tedavi almayan çocuklara (%82) göre daha düşük bulunmuştur (180).

14. Korunma

Toksoplazmoza karşı korunmada primer amaç; doku kistlerinin ya da sporlanmış ookistlerin temasından ve yutulmasından kaçınmaktır. Özellikle

seronegatif gebe kadınlarda ve immün yetmezlikli hastalarda korunma çok önemlidir.

Korunmada alınabilecek önlemler şunlardır (2,24,44,181,182).

- Çiğ etle temastan sonra eller su ve sabun ile iyice yıkanmalıdır.
- Pişmemiş etlerle temas eden tüm kesme tahtaları, bıçaklar ve diğer aletler sabun ve su ile yıkanmalıdır.
- Özellikle kedi kumu ve bahçecilikle uğraşan kişilerin kedi dışkısı ile kontamine olmuş materyallerle temastan kaçınması gerekmektedir. Ookistlerin olgunlaşması için 1-2 gün gerektiğinden, tüm kedi dışkıları günlük olarak bertaraf edilmelidir. Bu işlemler için eldiven kullanılmalıdır.
- Kedi çöp kutusu, tekrar kullanmadan önce kaynar su ile 5 dakika dezenfekte edilmelidir.
- Herhangi bir hayvanın eti insan veya hayvan tüketiminden önce 66-67 ° C'ye ulaşana kadar iyice pişirilmeli ve pişirilirken etin tadına bakılmamalıdır.
- Etin -12 ile -20°C arasında dondurulması doku kistlerini öldürmede etkilidir.
- Tütsülenmiş veya kurutulmuş et bulaşıcı olabileceğinden tüketmekten kaçınılmalıdır.
- Meyve ve sebzeler tüketmeden önce yıkanmalıdır.
- Çıplak elle hayvanların derisini yüzmekten uzak durulmalıdır.
- Ookistlerle kontamine ihtimali olan arıtılmamış sular içilmemelidir.
- Pastörize olmamış süt içilmemelidir (özellikle keçi sütü).
- Çiğ yumurta, çiğ istiridye ve midye yemekten kaçınılmalıdır.

Konjenital toksoplazmoz önlenebilir bir hastalıktır. Bu nedenle, gebe kadınlara bakım veren hekimlerin gebelere, kendilerini enfekte olmalarını nasıl önleyebilecekleri konusunda bilgilendirmeleri gerekmektedir. Doktorlar hastalarını serolojik olarak taramayı seçerse, uygun testler kullanılmalı, testleri yapan laboratuvar yetkin olmalı ve test sonuçları doğru şekilde

yorumlanmalıdır. Referans olmayan laboratuvarlar, aynı anda IgG ve IgM antikor testleri yaparak ilk tarama testini etkili bir şekilde gerçekleştirebilir. Başlangıç IgG antikor testinde pozitif sonuçlara sahip olan kadınların, aynı serum üzerinde yapılan IgM antikor testi için bir testi olmalıdır. Doğrulayıcı testler için sadece IgM pozitif test sonuçlarının bir referans laboratuvara gönderilmesi gerekir (118,119,158). Klinik kararlar, tek başına pozitif IgM test sonuçlarına dayanarak verilmemelidir. Herhangi bir titrede IgG antikor, ilk trimesterde negatif bir IgM antikor testi sonucu olan ve akut toksoplazmozun klinik belirtisi olmayan hastalarda, bu kadınlarda akut edinilmiş enfeksiyon olasılığı son derece düşük olduğundan başka bir test gerekli değildir. Gebeliğin ikinci üç aylık döneminde aynı koşullar göz önüne alındığında, negatif bir IgM testi sonucu, yakın zamanda akut enfeksiyon ihtimalini dışlar. Gebeliğin erken döneminde enfeksiyonu alan bir hastada ise, üçüncü trimesterde negatif IgM testi oluşabilir.

Bazı ülkelerde (örneğin, Fransa, Avusturya, İtalya, Slovenya, Litvanya ve Uruguay), başlangıçta seronegatif gebe kadınlar, serokonversiyon açısından gebelik sırasında belli aralıklarla tekrar test edilir (183). Seronegatif gebe kadınların aylık taramasının vertikal geçiş riskini önemli ölçüde azalttığı bildirilmiştir (170). Prenatal tanının uygun kullanımı, ardından spiramisin ve / veya pirimetamin-sülfadiazin, folinik asidin optimal kullanımı, klinik olarak anlamlı konjenital toksoplazmoz insidansını önemli ölçüde azaltabilir (184)

GEREÇ VE YÖNTEM

1. Çalışmanın Tasarımı

Bu çalışma; Ocak 2015 ile Aralık 2019 tarihleri arasında Bursa Uludağ Üniversitesi Tıp Fakültesi Kadın Hastalıkları ve Doğum Anabilim Dalı Perinatoloji ve Gebe İzlem Polikliniği'ne başvuran hastaların *Toksoplasma gondii* seropozitifliği ve neonatal serolojik sonuçlarının değerlendirildiği bir retrospektif kohort çalışmadır.

2. Çalışma Popülasyonu

Ocak 2015 - Aralık 2019 tarihleri arasında Bursa Uludağ Üniversitesi Tıp Fakültesi Perinatoloji ve Gebe İzlem Polikliniği'ne başvuran 3201 gebe retrospektif olarak değerlendirildi. Bu retrospektif kohort toplam 2957 gebenin *Toksoplasma gondii* seroloji sonuçlarını ve seropozitif olan gebelerin neonatal seropozitifliğinin değerlendirilmesini içermektedir. Çalışmadan dışlama kriterleri;

i. Anti-toksoplasma IgM ve IgG 'nin gebelikte çalışılmadığı hastalar

3. Etik Kurul Onay

Çalışmamızın protokolü Bursa Uludağ Üniversitesi Tıp Fakültesi Klinik Araştırmalar Etik Kurulu tarafından 05 Şubat 2020 tarihinde onaylanmış olup kayıt numarası 2020-2/6'dır.

4. Çalışma Protokolü

Çalışma Ocak 2015-Aralık 2019 yılları arasında B.U.Ü.T.F: Kadın Hastalıkları ve Doğum Perinatoloji ve Gebe İzlem Polikliniği'nde hastane bilgi yönetim sistemi üzerinde kaydı olan gebe hastaların demografik özellikleri ve serum seroloji sonuçları toplanarak elde edildi.

Seroloji sonucu pozitif olup gebelik esnasında akut enfeksiyon düşünölen hastaların amniosentez maiinden Toksoplasma PCR alıřılması kabul etme sıklığı, amnion maiinden alıřılan Toksoplasma PCR pozitiflięi, tedavi sonuçları, terminasyon seeneęi sunulan hasta popölasyonunda doęuma kadar geen süredeki ultrasonografik bulgular, doęum sonu yenidoęan seroloji tetkiklerinin sonuçları ile kıyaslanması planlanmıřtır.

Gebelik takibi üniversitemizde devam eden ancak doęumu dıř merkezde gerekleřen seropozitif gebelerin bebek bilgileri telefon ile aranarak elde edilmiřtir.

Hastalardan alınan kan örnekleri aynı gün laboratuvara ulařtırıldı ve serum örnekleri ayrıldıktan sonra bekletilmeden antikor varlığı aısından test edildi. alıřmamızdaki serolojik testler Bursa Uludaę Üniversitesi Tıp Fakölteesi Hastanesi Tıbbi Mikrobiyoloji ELISA laboratuvarında uygulandı. Anti-*Toksoplasma gondii* IgM ve IgG antikorları'nın tespiti enzim baęlantılı floresan teknolojisini (Enzyme Linked Fluorescent Assay; ELFA) kullanan VIDAS TOXO IgG ve IgM kitleleriyle (bioMerieux, Fransa); avidite deęerleri ise VIDAS TOXO IgG Avidity (bioMerieux,Fransa) kiti ile üretici firmanın önerilerine göre alıřıldı.

Sonuçlar IgM için <0.55 negatif, 0.55-0.65 arası sınır deęer ve ≥ 0.65 pozitif olarak; IgG için <4 IU/ml negatif, 4-8 IU/ml arası sınır deęer ve ≥ 8 IU/ml pozitif olarak deęerlendirildi. IgG avidite için ise <0.200 düşük avidite, 0.200-0.300 arası sınırdaki avidite ve ≥ 0.300 yüksek avidite olarak kabul edildi. Kitlerin i ve dıř kalite kontrolleri düzenli olarak yapıldı ve kayıt altına alındı.

5. Sonuç Ölütleri

Bu alıřmanın birincil sonuç ölçütü, Perinatoloji ve Gebe İzlem Poliklinięi'ne bařvuran gebelerden seropozitif gebelerin ve bebeklerinin seropozitiflik oranlarının saptanması idi. İkincil sonuçlar neonatal transfontanel ultrasonografi bulgularının ve klinik anomali varlığının deęerlendirilmesi idi.

6. İstatistiksel Analiz

Sürekli deęişkenlerin normal dağılıma uygunluğu Shapiro-Wilk testi ile incelenmiştir. Sürekli deęişkenler ortalama \pm standart sapma veya medyan (minimum: maksimum) deęerleri kullanılarak; kategorik deęişkenler ise n (%) şeklinde ifade edilmiştir. Normallik testi sonucuna göre gruplar arası karşılaştırmalarda Mann Whitney U testi kullanılmıştır. Kategorik deęişkenler Ki-kare testi kullanılarak analiz edilmiştir. İstatistiksel analizler için SPSS (IBM Corp. Released 2012. IBM SPSS Statistics for Windows, Version 21.0. Armonk, NY: IBM Corp.) programı kullanılmış olup, istatistiksel analizlerde tip I hata düzeyi %5 olarak kabul edilmiştir.

BULGULAR

Çalışma Bursa Uludağ Üniversitesi Tıp Fakültesi Kadın Hastalıkları ve Doğum Anabilim Dalı'nda 2015-2019 yılları arasında ilk başvuru gebelik tetkikleri yapılan hastalar üzerinde gerçekleştirildi.

Hastane Bilgi Yönetim Sistemi'nden 2015-2019 yılları arasında 3185 hastanın verilerine ulaşıldı. 191 hasta *T. gondii* serolojisi bilgilerine ulaşamadığı için çalışmadan dışlandı. Dahil edilen 2994 gebenin 88'inde sadece Toksoplasma IgG değerleri mevcuttu. Toksoplasma IgM değerleri bulunan 2906 gebeden 58'inde (%1,9) Toksoplasma- IgM pozitif, 11'inde (%0,4) Toksoplasma IgM sonucu sınırda (borderline) olarak sonuçlandı.

Toksoplasma IgM pozitif veya sınırda saptanan hastaların %78 'gebeliğini ilk trimesterinde tespit edildi.

Toksoplasma IgG pozitifliğinin saptandığı ortalama gestasyonel hafta 11.7 iken, sınırda saptanan ortalama gestasyonel hafta 13.3 idi (Tablo-2).

Tablo-2: Toxo IgM ve IgG pozitif ve sınırda gebelerin trimesterlere göre dağılımı.

Seroloji	İlk trimester	İkinci trimester	Üçüncü trimester	Toplam hasta sayısı
Toxo IgM1 (+)	44 (%76)	13 (%22)	1 (%2)	58
Toxo IgM1 (sınırda)	10 (%91)	1 (%9)	0	11
Toxo IgG1 (+)	388(%78)	99 (%20)	9 (%2)	496
Toxo IgG1 (sınırda)	18 (%75)	6 (%25)	0	24
Toxo IgM2 (+)	20 (%65)	11 (%35)	0	31
Toxo IgM2 (sınırda)	6 (%86)	1 (%14)	0	7
Toxo IgG2 (+)	42 (%71)	16 (%27)	1 (%2)	59
Toxo IgG2 (sınırda)	0	0	0	0

Toxo IgM 1: İlk başvurusunda bakılan değer.

Toxo IgG 1: İlk başvurusunda bakılan değer.

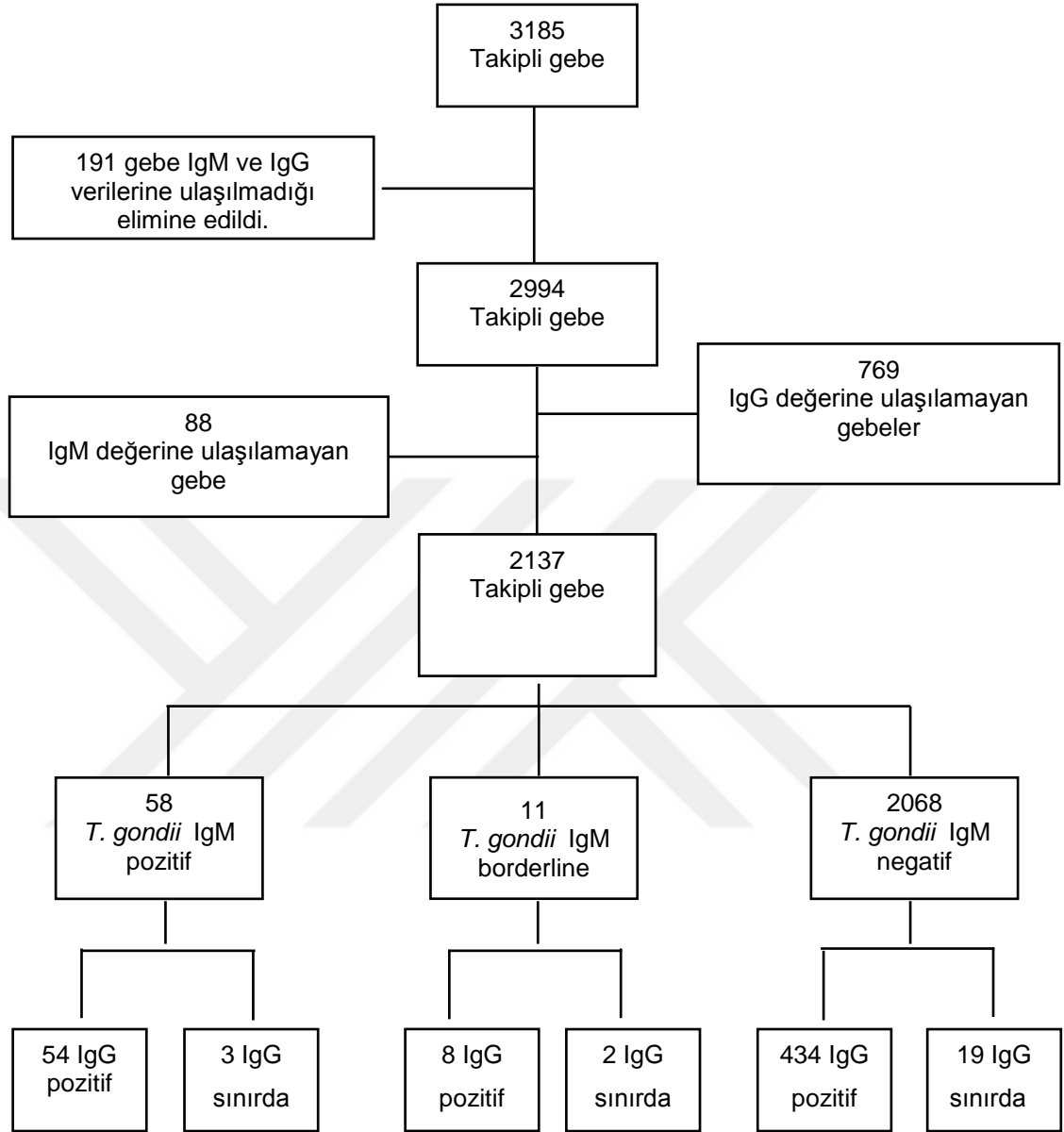
Toxo IgM 2: Pozitif veya sınırda belirlenen hastalarda kontrol değeri.

Toxo IgG 2: Pozitif veya sınırda belirlenen hastalarda kontrol değeri.

2994 gebeden 769'una ait Toksoplasma IgG verisine ulaşılamadı, Toksoplasma IgG değeri bilinen 2225 gebeden 496'sında (%22,2) pozitif; 24 (%1,1) gebede ise sınırda olarak saptandı.

2994 gebenin 769'una ait Toksoplasma Ig-G verisine ulaşılamadı ve 88'inde Toksoplasma IgM verisine ulaşılamadı. 857 gebe seroloji değerlerinden birinin eksikliği nedeni ile dışlandıktan sonra 2137 gebe üzerinden analize devam edildi. Dahil edilen gebelerin yaş ortalama değeri 29.8 (16-47), gravida median değeri 2.0 (1-15), parite median değeri 1 (0-9) ve canlı doğum median değeri 1 (0-9) olarak saptandı. Ortalama abortus değeri 0.52 idi.

İlk başvuru Toksoplasma IgM (IgM1) ve IgG (IgG1) değerlerine bakıldığında; 2137 gebenin 1617'sinde (%75,6) seroloji negatif olarak sonuçlandı. Toksoplasma IgG pozitif, IgM negatif saptanan 434 (%19,8) hasta mevcuttu. Toksoplasma Ig-M pozitif, IgG negatif olarak sonuçlanan yalnızca 1 hasta ve Toksoplasma IgM pozitif, IgG sınırda saptanan 3 hasta saptandı. Toksoplasma IgM sınırda olup IgG değeri pozitif olan 8 hasta ve IgG değeri sınırda olan 2 hasta mevcuttu. Bir hastanın ise IgG değeri negatif idi. Toksoplasma IgG ve IgM pozitif olarak saptanan hasta sayısı 54 (%2,5) idi (Şekil-9).



Şekil-9: 2015-2019 arası merkezimize başvuran gebelerin Toksoplazma seroloji verileri.

İlk başvuruda, Toksoplazma IgG pozitif veya sınırdadır olan hastalarda çalışılan IgG avidite testi toplamda 127 (%4,2) hastaya uygulanmıştır. 127 hastadan 16'sında (%0,5) düşük avidite, 23'ünde (%0,8) sınırdadır avidite ve 88'inde(%2.9) yüksek avidite saptanmıştır.

Başvurusunda düşük avidite saptanan gebelerin ortalama gestasyonel haftası 8.57 (5-13 hafta) idi. Sınırdaki ve yüksek avidite saptanan gebelerin ortalama gestasyonel haftası ise sırasıyla; 8,8 (6-14) ve 8,9 (3-14) idi (Tablo-3).

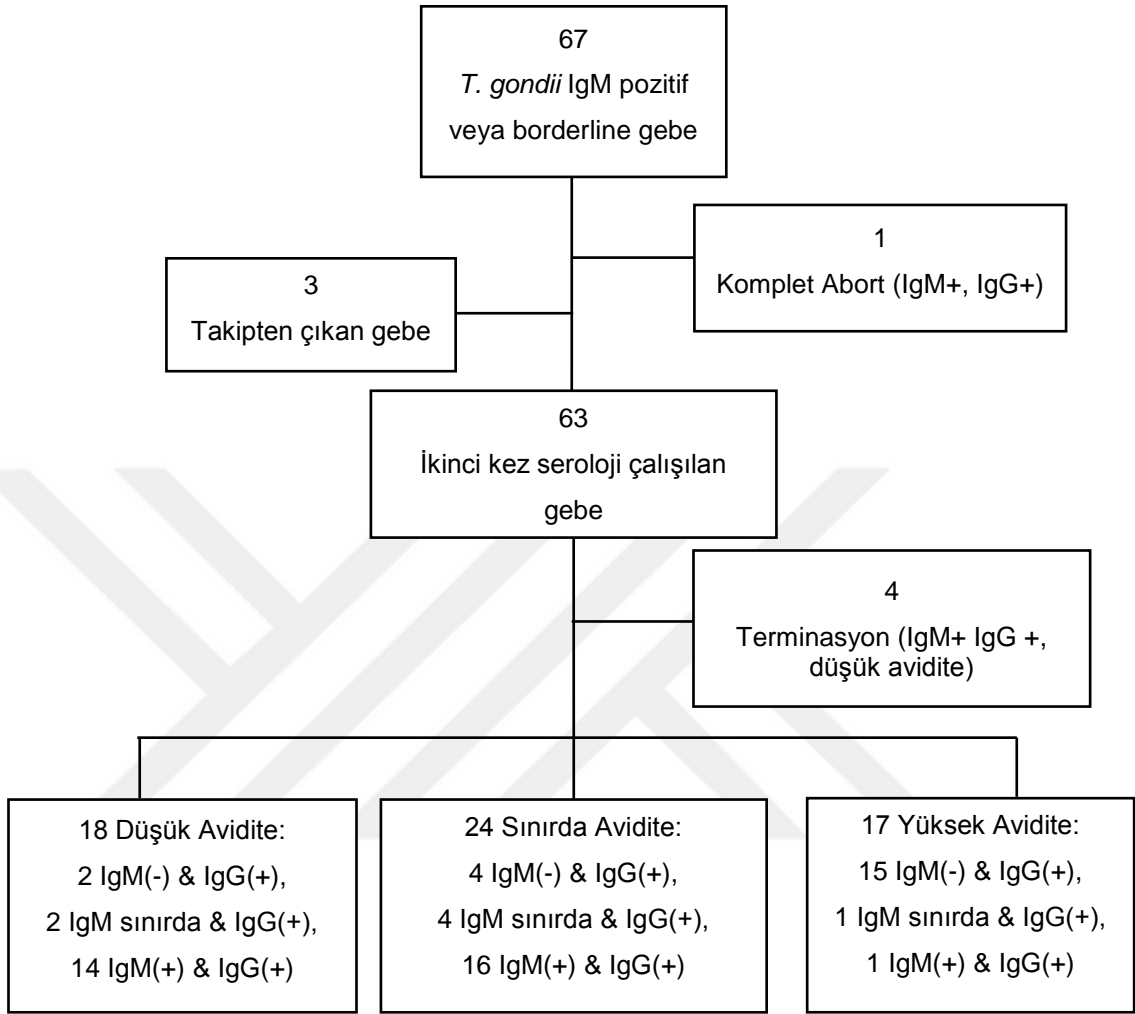
Tablo-3: Toxo IgG avidite sonuçlarının gebelerin trimesterlerine göre dağılımı.

Seroloji	İlk trimester	İkinci trimester	Üçüncü trimester	Toplam
Toxo IgG avidite 1 düşük	15 (%88)	2 (%12)	0	17
Toxo IgG avidite 1 sınırdaki	15 (%65)	8 (%35)	0	23
Toxo IgG avidite 1 yüksek	66 (%76)	20 (%23)	1 (%1)	87
Toxo IgG avidite 2 düşük	11 (%69)	5 (%31)	0	16
Toxo IgG avidite 2 sınırdaki	16 (%80)	4 (%20)	0	20
Toxo IgG avidite 2 yüksek	22 (%91)	2 (%9)	0	24

Toxo IgG Avidite 1: Toxo IgG pozitif veya sınırdaki saptanan hastada belirlenen ilk değer.

Toxo IgG Avidite 2: İlk avidite değeri pozitif saptanan hastada belirlenen kontrol değeri.

Toksoplazma IgM sınırdaki veya pozitif olarak saptanan 69 gebe mevcuttu. 5 hasta takiplerine devam etmediği için, 4 hasta akut toksoplazmoz tanısı ile terminasyonu kabul ettiği için ve 1 hasta akut toksoplazmoz tanısı mevcut iken 7. Haftada gebeliği komplet abortla sonuçlandığı için PCR ve neonatal veriler açısından değerlendirilmeye dahil edilmemiştir. Takiplerine devam eden 59 gebenin kontrol Toksoplazma IgM, IgG ve avidite (IgM2, IgG2, Avidite2) değerleri yeniden değerlendirildi. 59 hastanın 31'inde (%52,5) Toksoplazma IgM pozitif, 7'sinde (%11,8) sınırdaki ve 21'inde (%35,5) negatif olarak saptandı. 59 gebenin 18'inde (%30,5) *T. gondii* IgG avidite değeri düşük, 24'ünde (%40,6) sınırdaki ve 17'sinde (%28,8) yüksek avidite saptandı (Şekil-10).



Şekil-10: Toxo IgM pozitif veya sınırda gebelerin kontrol Toxo IgM, IgG ve IgG avidite verileri.

Kontrol Toksoplasma IgM'nin pozitif olarak saptandığı ortalama gestasyonel hafta 17.4 (7-40) iken, sınırda saptandığı ortalama gestasyonel hafta 14.1 (9-31) idi.

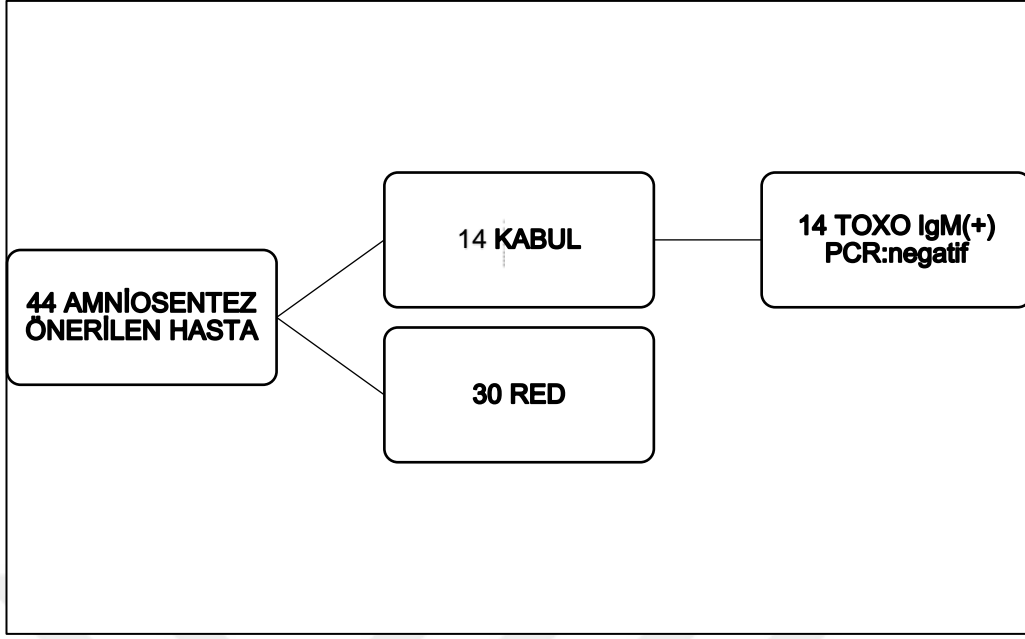
2137 gebeden 44'üne gebelik esnasında geçirilmiş toksoplazmoz enfestasyonu düşündürülen serolojik bulgular nedeni ile, spiramisin başlanmıştır (Tablo-4).

Tablo-4: Gebelikte Toksoplazmoz saptanan hastaların gruplandırılması.

	Akut Toksoplazmoz	Şüpheli Akut Toksoplazmoz	Geçirilmiş Toksoplazmoz
Kontrol Seroloji Çalışılan (n:59)	42	2	15

Çalışmaya dahil edilen 2137 gebeden Toksoplasma IgM sınırda ve pozitif olan 67 gebe mevcuttu. Bu gebelere kontrol IgM ve IgG ve avidite değerleri tekrar çalışıldı. Bu gebelerin 44'üne gebelikte akut toksoplazmoz şüphesi nedeni ile amniosentez önerildi. 14 hasta (%31) amniosentezi kabul ederken; 30 hasta (%69) amniosentezi reddetti (Şekil-11). Ortalama amniosentez uygulanma haftası 18.3 idi.

Amniosentez uygulanan toplamda 14 hastanın tamamının amniosentez maiden Toksoplasma PCR sonuçları negatif olarak sonuçlandı.



Şekil-11: Gebelikte Toksoplazmoz şüphelenilen hastaların amniosentez PCR sonuçları.

67 gebeden serolojisi pozitif olup akut toksoplazmozis tanısı nedeni ile 4 hasta terminasyon talebinde bulundu. Terminasyonlardan sadece birinde obstetrik ultrasonda multiple fetal anomali saptanmış idi ve gebeliğin 19 hafta 6. Gününde termine etti. Ayrıca seropozitif olan bir gebelik spontan abort ile sonlandı.

Toksoplasma IgM pozitif veya sınırda saptanan 67 hastadan takiplerine devam eden 59'una ortalama 21.0. haftada ikinci trimester USG taraması uygulandı. Gebelikte toksoplazmozis düşündürür bulguya rastlanmadı (Tablo-5).

Tablo-5: Gebelikte Toksoplazmoz şüphelenilen hastaların verileri.

	Spiramisin Başlanması	Amniosentez Yapılması	Terminasyon	Obsetrik USG
Hasta Sayısı	44	14	4	2132
Ortalama Gebelik Haftası	14,3	18,3	12,5	21,1

2137 hastanın toplamda 1284'si merkezimizde doğum yapmıştır. Toplamda 442 vajinal doğum, 844 sezaryen ile doğum gerçekleşmiştir. 680 erkek, 604 kız bebek ve 2 cinsiyeti belirsiz bebek doğurtuldu. Seronegatif gebeliklerde ortalama doğum ağırlığı 3082 gram, seropozitif gebeliklerde ortalama doğum ağırlığı 3201 gram olarak saptandı ve istatistiksel olarak anlamlı görülmedi (Tablo-6).

Tablo-6: Gebelikte Toksoplazmoz şüphelenilen gebelerin doğum haftası ve doğum ağırlığı.

Gebelikte Akut Toksoplazmoz Şüphesi	
Hasta Sayısı	44
Doğum Haftası (Ort)	38,1
Doğum Ağırlığı (Ort)	3034 gr

Gebelikte akut veya şüpheli toksoplazmozis düşünülen 44 gebeden 13 'ünün doğumu kliniğimizde gerçekleşti. Doğumu kliniğimizde gerçekleşmeyen bebeklerin bilgileri hastanın sistemde kayıtlı telefon numaraları aracılığı ile hasta yakınına ulaşılarak elde edildi. Toplamda 32 bebeğin transfontanel ultrasonografi sonuçlarına ulaşıldı.14 bebeğin doğum sonrası bakılan seroloji değerlerine ulaşıldı.32 transfontanel USG sonuçlarının hepsi normal sınırlarda olarak değerlendirildi.14 yenidoğan seroloji sonucunun hiçbirinde toksoplazma IgM değeri pozitif saptanmadı ve hepsinde toksoplazma IgG pozitif idi. Bebeklerin klinik bulguları değerlendirildiğinde bir çocuk da gelişimsel gerilik ve bir çocukta da konuşma geriliği saptandı; ancak klinik takiplerinde her iki çocukta da mevcut bulgular konjenital toksoplazmoz ile bağdaştırılmadı.

Çalışmamızda oküler toksoplazmoz tanılı bir gebemiz mevcut idi.2015 yılında gebeliği esnasında sol gözde kısmi görme kaybı şikâyeti gelişen, yapılan muayenede sol göz sol alt yarısında retinal arter oklüzyonu ve cotton wool spot görünümüne benzer bulgular saptanması üzerine oküler toksoplazmoz düşünülen hastanın serolojisi de pozitif olarak neticelenmiştir. Anti-*T. gondii* IgM ve IgG pozitif ve IgG aviditesi yüksek saptanan hastaya

gebeliğin 22. Haftasında spiramisin başlanmış ve amniosentez yapılmıştır. PCR sonucu negatif gelen hasta gebeliğin sonuna kadar spiramisin kullanmaya devam etmiştir. Obstetrik ultrasonografi bulguları normal olan hastanın bebeğinin seroloji sonuçlarında *T. gondii* IgM negatif, IgG pozitif ve IgG avidite yüksek bulunmuştur. Transfontanel USG sonucu normal olarak değerlendirilmiştir ve klinik değerlendirilmesinde herhangi bir patoloji saptanmamıştır. Hastanın 2020 yılındaki 2. gebeliğinde de maternal seroloji markerları pozitif olarak değerlendirilmiş ancak okuler toksoplasmoza bağlı olduğu düşünülerek gebeliğin akut toksoplasmoz ekarte edilmiştir. Gebelik boyunca spiramisin tedavisine gerek duyulmayan ve obstetrik ultrasonografi bulguları normal olan gebenin postpartum dönemde neonatal seroloji sonuçları ve transfontanel ultrasonografi değerlendirmesi normal olarak neticelenmiştir

Çalışmamızda gebeliğin 30. Haftasında merkezimize ilk defa başvuran gebenin Toxo IgM değeri pozitif olarak sonuçlanmış, ancak hasta sonrasında başka merkezde takiplerine devam etmesi nedeni ile gebelikte toksoplasmoz şüphesi açısından değerlendirilememiştir. Hastadan alınan bilgi itibarı ile neonatal serolojik ve klinik herhangi bulgu saptanmadığı öğrenilmiştir.

TARTIŞMA VE SONUÇ

Toksoplasma seropozitifliğinin hangi durumlarda artış gösterdiğini araştıran birçok çalışma bulunmaktadır. Sosyoekonomik durumu (SED) düşük topluluklarda *Toksoplasma* seropozitifliğinin yüksek olması beklenmektedir. Almanya'da 18 yaş üstü 6564 kişi ile, Amerika'da 4234 yetişkinle ve Brezilya'da 1436 kişiyle yürütülen çalışmalarda SED'i yüksek olan gruplarda daha düşük *Toksoplasma* seropozitifliği saptanmıştır (49,185,186). Ülkemizde ise Durdu ve Demiroğlu'nun yapmış olduğu çalışmalarda SED ile *Toksoplasma* seropozitifliği arasında önemli bir fark saptanmamıştır (23,187).

Toksoplasma ile ilgili yapılan çalışmalar enfeksiyonda kedilerin son konak olduğunu ve enfeksiyonun yayılmasında kedilerin varlığının önemli bir rol oynadığını göstermektedir (16,47). Bu konu hakkında literatürde birçok çalışma mevcuttur. Kedi sahibi olanlarda olmayanlara göre; Kuzeydoğu Brezilya'da 1540 kişi ile yapılan toplum tabanlı çalışmada 1,6 kat, Doğu Çin'de gebe kadınlarla yapılan vaka kontrol çalışmasında 3,45 kat, Gana'da yapılan toplum tabanlı çalışmada ise 7,7 kat enfeksiyonun fazla görüldüğü saptanmıştır. Gana'da yapılan çalışmada ayrıca kedi kumu temizleyenlerde de yüksek seropozitiflik saptanmıştır (188–190). İran'da yapılan çalışmada, gebelerle yapılan sistematik derleme ve meta-analizde kedilerle temas olanlarda seropozitiflik daha yüksek bulunmuştur (191). Ülkemizde; Kaynar'ın kan merkezlerine başvuran 646 yetişkin ile yapmış olduğu yüksek lisans tezinde evcil hayvan besleyenlerde *Toksoplasma* seropozitifliğinin daha çok görüldüğü ancak sokak kedisi ile teması olanlarda pozitiflik açısından önemli fark olmadığı vurgulanmıştır (192). Bu çalışmalara karşılık, evde kedi bulundurmanın ya da kedilerle temasın enfeksiyonla karşılaşmada farklılık göstermediğini bildiren araştırmalar da mevcuttur. Demiroğlu'nun 322 doğurgan çağıdaki kadın ile, Durdu'nun 102 gebeyle ve Ertuğ ve arkadaşlarının 423 gebenin katılımıyla gerçekleşen çalışmalarda evde kedi bulundurma ile *Toksoplasma* seropozitifliği arasında bir ilişki saptanmamıştır (23,187,193).

Toprakla temasın *Toksoplasma* enfeksiyonu ile ilişkisini inceleyen arařtırmalara bakıldığında; Doęu Çin'de gebelerle yapılan alıřmada 1,66 kat, Avrupa'da ok merkezli yapılan arařtırmaya katılanlarda 1,81 kat, Makedonya'da gebelerde yapılan alıřmada 1,94 kat riskini artırdığı rapor edilmiştir (189,194,195). İnan'da yapılan bir alıřmada toprak teması olanlarda olmayanlara göre daha fazla seropozitiflik saptanmıştır (196). Hollanda'da toplum tabanlı yapılan bir alıřmada ise bahe iřleriyle uğrařan 20 yař üstü bireylerde *Toksoplasma* enfeksiyonu 1,2 kat fazla görülmüřtür (197).

ię et tüketiminin yanı sıra ię süt tüketiminin (özellikle kei sütü) ve yıkanmamıř ię sebze/meyvelerin yenmesinin de *Toksoplasma* enfeksiyonu açısından risk teşkil edebileceğı raporlanmıştır (198–200). Brezilya'da yapılan toplum tabanlı alıřmada ię süt tüketenlerin enfeksiyon açısından 2 kat riskli olduęu vurgulanmıştır (188). İnan'da yapılan sistematik derleme ve meta-analizde, Kuzey Brezilya'da gebelerle yapılan alıřmada ię sebze tüketenlerde *Toksoplasma* seropozitifliğinin daha yüksek olduęu saptanmıştır (201,202). Ülkemizde yapılan alıřmalarda ię süt ve ię sebze tüketimi ile seropozitiflik arasında önemli bir fark bulunmamıştır (187,193).

Gebelikteki toksoplazmoz, parazitin transplasental olarak fetüse geçebilmesi ve enfeksiyon oluřturma riski nedeniyle önem taşımaktadır. Gebelerde abortusa, erken ve ölü doğumlara, yeni doğanda ise konjenital toksoplazmozise baęlı sekellere sebep olması nedeniyle dikkatle deęerlendirilmesi gereken önemli bir enfeksiyon hastalığıdır (203). Gebelik öncesi kiři seronegatif ise ilk trimesterde serokonversiyon olup olmadığı belirlenmeli ve belirli aralıklarla kontrol edilmelidir (204). Bu nedenle hastalığın gebelik esnasında tespitinde serolojik yöntemler büyük önem taşımaktadır. Seropozitiflik durumunda antikorların gebelik öncesinde veya gebelik esnasında ortaya ıkıp ıkmadığı arařtırılmalıdır (205).

Ülkemizde, gebelerde *T. gondii* seropozitifliği ile ilgili eřitli alıřmalar yapılmıř olup %17,5 ile %68,9 arasında deęiřen oranlar görülmektedir. Ülkemizde Toksoplasma seropozitifliği açısından bölgesel farklılıklar da söz

konusudur. Karadeniz bölgesinde oran en düşük iken Güneydoğu Anadolu'da yüksek bulunmuştur. Yapılan çalışmalarda kadınlarda toksoplasma seroprevalansı Samsun'da %18 olarak gözlenirken Şanlıurfa'da yapılan bir çalışmada 2586 kan örneği ELİSA yöntemiyle incelendiğinde toksoplasma IgM pozitifliği %3 ve toksoplasma IgG pozitifliği %69,5 olarak tespit edilmiştir (206). Çalışmalardaki farklılığın sebebi olarak çalışmaya alınan grupların büyüklüğünün farklı olması, iklim, coğrafi konum ve beslenme alışkanlıklarındaki değişiklikler gösterilebilir. 1986–1999 yılları arasında, 53 ülkede doğurganlık çağındaki kadınlarda toksoplasma seroprevalansının araştırıldığı 127 çalışmanın verilerinin ortak değerlendirildiği bir araştırmada, seroprevalans %42 bulunmuştur ve dünyada yaklaşık 2,5 milyar insanın *T. gondii* ile enfekte olduğu belirtilmiştir (48).

Literatürde toksoplazmoz konulu birçok çalışma olmakla beraber, toksoplazmoz ile ilgili yapılmış çalışmalar ağırlıklı olarak seroprevalans çalışmaları üzerinedir. Gebelikte geçirilen akut toksoplazmozun irdeleyen veya anti-*T. gondii* IgM pozitif hastalar üzerinden yapılmış geniş çaplı çalışma sayısı azdır. Çalışmamız gebelikte akut toksoplazmoz üzerine veriler elde etme ve neonatal serolojik ve klinik sonuçlar üzerine yoğunlaşmaktadır.

Antikorların antijenlere zayıf bağlanması düşük avidite, kuvvetli bağlanması ise yüksek avidite ile ilişkilidir. Özgül IgG antikorlarının fonksiyonel afinitesi yani avidite, başlangıçta primer antijenik uyarımdan sonra düşük olup daha sonraki haftalarda ve aylarda antijenle uyarılmış B hücreleri nedeniyle artış göstermektedir (152,207). Gebelikleri sırasında serokonversiyon gelişen gebe kadınlarda IgG avidite çalışmaları yüksek aviditeli test sonuçları olan kadınların en az 3-5 ay süresince *Toksoplasma gondii* ile enfekte olduğunu göstermektedir.

Vimercati ve arkadaşları İtalya'da 375 seropozitif gebe üzerinde yaptıkları çalışmada IgG, IgM ve IgG avidite değerlerine göre hastaları gebelikte geçirilmiş toksoplazmozis tanısı açısından modifiye Lebech sınıflandırması ile 5 ayrı grup;

1. Kesin enfeksiyon: Doğrulanmış serokonversiyon,
2. Muhtemel enfeksiyon: Gebelikte ilk trimesterde IgM ve IgG pozitif ve düşük avidite ya da sınırda avidite,
3. Olası enfeksiyon: Gebelikte ikinci ve üçüncü trimesterde IgM ve IgG pozitif ve yüksek IgG avidite,
4. Olası gözükmeyen: Gebelikte ilk trimesterde IgM ve IgG pozitif ve yüksek IgG avidite,
5. Dışlanmış: Gebelikten 2 aydan daha eskiye ait IgG pozitifliği

altında değerlendirmiştir.

Lebech gruplandırması ve modifiye Lebech klasifikasyonu arasındaki farklılık IgG avidite sonuçlarının IgG ve IgM titrelerine eklenmesi ve değerlendirmenin bunun üzerinden yapılmasıdır. Bu çalışmada gebelikte kesin enfeksiyon tanısı alan kişilerde enfeksiyonun materno-fetal geçiş oranı %5,6 olarak saptanmıştır. İlk trimesterde düşük avidite saptanıp muhtemel enfeksiyon olarak değerlendirilen gebelerde materno-fetal geçiş oranı %2,3; ikinci veya üçüncü trimesterde yüksek avidite saptanıp olası enfeksiyon olarak değerlendirilen grupta ve ilk trimesterde yüksek avidite saptanıp olası gözükmeyen olarak değerlendirilen grupta sırasıyla geçiş oranı %2,1 ve %0,2 olarak saptanmıştır. Modifiye Lebech sınıflandırmasına göre bizim çalışmamızda gebelikte muhtemel enfeksiyon düşünülen 42 hasta, olası enfeksiyon düşünülen 2 hasta ve olası gözükmeyen olarak tanımlanan 15 hasta mevcut idi. PCR sonuçları ve neonatal sonuçlarına göre değerlendirilebilen hastalarda materno-fetal geçiş saptanmamıştır (208).

Çalışmamızla olan farklılığın sebepleri değerlendirildiğinde amniosentez kabul etme oranı çalışmamızda daha düşük oranda gerçekleşmiştir. Vimercati ve arkadaşlarının çalışmasında gebeler PCR ve neonatal seroloji sonuçları ile değerlendirilirken, gebelikte tarafımızca takip edilen hastaların önemli bir kısmının doğumlarının dış merkezde gerçekleşmesi nedeni ile bebeklerinin önemli bir kısmının nicel olarak neonatal seroloji sonuçlarına ulaşılamamıştır.

Ülkemizde prekonsepsiyonel hastaneye başvuru yaygın olarak gözlenmemektedir. Çalışmada seropozitif saptanan gebelerin prekonsepsiyonel seroloji sonuçları olmadığından modifiye Lebech sınıflamasına göre kesin enfeksiyon kategorisine konulabilecek gebe çalışmamızda bulunmamaktadır. Bu nedenle bizim merkezimizde muhtemel enfeksiyon grubu olarak değerlendirilen grup içerisinde, kesin enfeksiyon grubu da teorik olarak bulunmaktadır; ayrıca kesin enfeksiyon tanısı konmuş 4 hastanın gebeliği terminasyon ile sonuçlandığı için materno-fetal geçişin varlığı değerlendirilememiştir.

Lappalainen ve arkadaşları 16733 gebeden farklı trimesterlerde 44181 serum örneğinde anti-*T. gondii* IgG avidite incelemesi yapmışlardır. Kırk iki gebede anti- *T. gondii* IgM pozitifliği ile beraber düşük avidite tespit edilmiş. Bu gebelerden ancak 39'unda doğum sonrasında bebekleri 12 ay süreyle takip edilmiş, 4'ünde konjenital toksoplazmoz gelişmiştir. Akut toksoplazmoz saptanan ve anti-*T. gondii* IgG avidite değerleri düşük olan gebelerin yaklaşık %10'unun bebeklerinde konjenital toksoplazmoz geliştiği bildirilmiştir. Buna karşın ilk trimesterde anti-*T. gondii* IgM pozitif ancak anti-*T. gondii* IgG aviditesi yüksek olan gebelerin bebeklerinin doğum sonrası 1 yaşına kadar olan takiplerinde hiçbirisinde toksoplazmoz gelişimi gözlenmemiştir (209).

Fransa'da 1980-2020 yılları arasında retrospektif yapılan bir çalışmada reproduktif çağıdaki kadınlar ve gebelerde *Toksoplasma gondii* insidansı ve prevalansı değerlendirilmiştir. 42208 hastanın değerlendirmesinde 15-45 yaş aralığında parazitin insidans ve prevalansında azalma gözlenmiştir. İsveç'de yapılan bir 40978 yenidoğanın değerlendirildiği bir çalışmada konjenital enfeksiyon prevalansının azaldığı gözlenmiştir. Her iki çalışmada da prevalansdaki bu azalmanın sebebi olarak gıda endüstrisindeki gelişmelere bağlı olarak insanların parazite daha az maruz kalması ve beslenme alışkanlığındaki değişiklikler olabileceği belirtilmiştir (210,211).

18. haftadan önce *T. gondii* enfeksiyonu tanısı alan gebeye spiramisin (3x1 gr/3x3 milyon ünite) başlanmalıdır. Spiramisin, çoğu araştırmacı tarafından *T. gondii*'nin anneden fetusa geçiş sıklığını yaklaşık %60 oranında azalttığı bildirilmiştir (86,150). Aylık fetal USG ile takip edilmesi ve 16-18. haftadan itibaren amniosentez PCR testi yapılması önerilmektedir. Amniosentez PCR sonucu pozitif gelmesi ve/veya USG'de patolojik bulgu tespit edilmesi halinde tedavinin primetamin (2x50 mg ilk 2 gün, 1x50 mg diğer günler) + sulfadiazin (1x75 mg/kg yükleme, 2x50 mg/kg idame-max 4 gr/gün) + folinik asit (10-20 mg/gün tedavi süresince ve primetamin kesildikten sonra 1 hafta daha) şeklinde değiştirilmesi gerekmektedir. Şüpheli/doğrulanmış *T. gondii* enfeksiyonu gebeliğin 18. hafta ve üzerinde saptanırsa fetüse geçiş riski yüksek olduğundan öncelikle tedaviye primetamin + sulfadiazin + folinik asit ile başlanmalıdır. Fetal USG ile izlenerek en erken dönemde Amniosentez PCR yapılması, sonuç negatif olması halinde ise spiramisin tedavisine geçiş açısından değerlendirilmesi önerilmektedir (150).

SYROCOT çalışma grubunun yaptığı bir meta-analizde maternal-fetal transmisyon için spiramisin ve primetamin + sulfadiazin arasında fark bulunmamışken; Mandelbrot ve arkadaşlarının yaptığı 2018'de yayınlanan prospektif kontrollü çalışmada spiramisin kullanılan grupta primetamin + sulfadiazin kombinasyonu kullanılan grup kıyaslandığında PCR sonucunu spiramisin kullanılan grupta 2 kat daha fazla pozitif bulunmuş, ancak bu fark istatistiksel olarak anlamlı bulunmamıştır (83,88).

Spiramisinin maksimal etkinliğinin en iyi serokonversiyondan sonraki 8 hafta içinde verildiğinde elde edildiği görülmektedir. Spiramisin tedavisi, amniotik sıvı PCR sonuçları negatif ve ultrasonografi bulguları normal olsa bile doğuma kadar sürdürülmelidir (83).

Gebelikte *T. gondii* taraması konusunda ülkelerin farklı yaklaşımları bulunmaktadır. Fransa, Belçika, Norveç gibi ülkelerde rutin tarama yapılmakta ve önerilmektedir. Fransa ve Avusturya'da tarama kanunen zorunludur (203). Amerika ve İngiltere'de ise rutin tarama yapılmamakta, ultrasonografide

şüpheli bulguları olan gebelerin taranması önerilmektedir (150). Fransa'da doğurganlık çağındaki kadınlarda seropozitiflik oranlarının %80 üzerinde olduğundan, seronegatif gebeler için tarama doğuma kadar devam etmektedir (203). ACOG (American College of Obstetricians, Gynecologists) ve CDC (Centers for Disease Control and Prevention) tarafından gebelikte rutin *T. gondii* taraması önerilmemekte, korunmanın önemi üzerinde durulmakta, gebelerin eğitilmesi ve bilgilendirilmesi tavsiye edilmektedir (212,213). Ülkemizde gerek Sağlık Bakanlığı, gerekse Türk Perinatoloji Derneği tarafından, gebelik takibinde *T. gondii* için rutin tarama önerilmemektedir (214).

Sonuç olarak; toplumumuzda birçok kadının toksoplasmoza yönelik gebelik öncesi serolojik durumları bilinmemektedir. Bu durum; gebelik öncesi serolojik durumları bilinmeyen kadınlarda, gebelik varlığında akut ve geçirilmiş toksoplasma enfeksiyonu tanısı konulmasında zorluğa neden olmaktadır. Gebelik sırasında geçirilen akut enfeksiyonun konjenital toksoplasmoza yol açabildiği gerçeği dikkate alındığında, tanısal zorluğu ortadan kaldırmak gerekmektedir. Tanısal anlamdaki zorluk ve maliyet-etkinlik açısından da değerlendirildiğinde; tanı konulmamış konjenital toksoplasmozun neonatal sonuçlarının katastrofik olması nedeni ile prekonsepsiyonel tarama tetkikleri arasında toksoplasma taraması yapılması ve veya takiben gebelik başlangıcında seroloji değerlendirilmesi sonrası seronegatif ve bulaş açısından yüksek riskli gebelerde her trimester seroloji takibi önerilebilir.

Çalışmamız retrospektif olarak yapıldığı için, bazı gebelerin gebelik öncesi serolojik durumlarına ve eğitim düzeyleri ve sosyoekonomik durumlarına ulaşamamıştır. Bu nedenle daha geniş prospektif çalışmalara ihtiyaç duyulmaktadır.

KAYNAKLAR

1. Goldman L, Schafer AI. Goldman's Cecil Medicine E-book. Elsevier Health Sciences; 2011.
2. Bennett JE, Dolin R, Blaser MJ. Mandell, Douglas, and Bennett's Principles and Practice of Infectious Diseases E-Book. 2019;
3. Altıntaş N, Yolaşğmaz A, Yazar S, Şakru N, Kitapçiođlu G. İzmir ve çevresindeki yerleşim bölgelerinde yaşayan insanlarda Toxoplasma antikorlarının araştırılması. Türkiye Parazitoloj Derg. 1998;22(3):229–32.
4. Garcia LS, Bruckner DA. Diagnostic Medical Parasitology, American Society for Microbiology, Washington, 2. 1993;
5. Foulon W, Naessens A, Lauwers S, De Meuter F, Amy JJ. Impact of primary prevention on the incidence of toxoplasmosis during pregnancy. Obstet Gynecol. 1988 Sep;72(3 Pt 1):363–6.
6. Madazlı R. Gebelik döneminde infeksiyonların takibi, sorunlar ve çözümler. 2003. p. 127–9.
7. Özdemir R, Er H, Baran N, Vural A, Kurultay N. Toxoplasma Gondii Igg-Igm Antikorları Pozitif Gebelerde Igg Avidite Sonuçlarının Deđerlendirilmesi.
8. Del Bono V, Canessa A, Bruzzi P, Fiorelli MA, Terragna A. Significance of specific immunoglobulin M in the chronological diagnosis of 38 cases of toxoplasmic lymphadenopathy. J Clin Microbiol. 1989 Sep;27(9):2133–5.
9. Gras L, Gilbert RE, Wallon M, Peyron F, Cortina-Borja M. Duration of the IgM response in women acquiring Toxoplasma gondii during pregnancy: implications for clinical practice and cross-sectional

- incidence studies. *Epidemiol Infect.* 2004 Jun;132(3):541–8.
10. Lappalainen M, Hedman K. Serodiagnosis of toxoplasmosis. The impact of measurement of IgG avidity. *Ann Ist Super Sanita.* 2004;40(1):81–8.
 11. Yazar S, Yaman O, Şahin İ. *Toxoplasma gondii* seropozitif gebelerde IgG-avidite sonuçlarının değerlendirilmesi. *Türkiye Parazitol Derg.* 2005;29(4):221–3.
 12. Robert-Gangneux F, Dardé M-L. Epidemiology of and diagnostic strategies for toxoplasmosis. *Clin Microbiol Rev.* 2012 Apr;25(2):264–96.
 13. On a Leishman body infection (or related organisms) of the gondi. *Int J Parasitol.* 2009 Jul;39(8):863–4.
 14. Nicolle MC, Manceaux L. On a new protozoan in gundis (*Toxoplasma N. Gen*)+. *Memórias do Instituto Oswaldo Cruz.* 2009;104(2):132–4.
 15. Ferguson DJ. *Toxoplasma gondii*: 1908-2008, homage to Nicolle, Manceaux and Splendore. *Mem Inst Oswaldo Cruz.* 2009;104:133–48.
 16. Frenkel JK, Dubey JP, Miller NL. *Toxoplasma gondii* in cats: fecal stages identified as coccidian oocysts. *Science.* 1970 Feb 6;167(3919):893–6.
 17. Dubey JP. Toxoplasmosis—a waterborne zoonosis. *Veterinary parasitology.* 2004;126(1–2):57–72.
 18. Frenkel JK. *Toxoplasma* in and around us. *Bioscience.* 1973;23(6):343–52.
 19. Weiss LM, Dubey JP. Toxoplasmosis: A history of clinical observations. *Int J Parasitol.* 2009 Jul 1;39(8):895–901.
 20. Vietzke WM, Gelderman AH, Grimley PM, Valsamis MP. Toxoplasmosis complicating malignancy. Experience at the national cancer institute.

- Cancer. 1968;21(5):816–27.
21. Luft BJ, Conley F, Remington JS, Laverdiere M, Wagner KF, Levine JF, et al. Outbreak of central-nervous-system toxoplasmosis in western Europe and North America. *Lancet*. 1983 Apr 9;1(8328):781–4.
 22. Hasanreisöđlu M, Özdek Ş. Oküler Toksoplazmozis: Epidemiyoloji, Bulaş Yolları, Patogenez, Popölasyon Biyolojisi, Klinik Özellikler, Tanı ve Tedavi. *Retina-Vitreus/Journal of Retina-Vitreous*. 2013;21(4).
 23. Durdu B. Sağlıklı gebelerde toksoplazma seropozitifliđi, IgG avidite deđerlerinin incelenmesi ve seropozitifliđe etki eden çeşitli risk faktörlerinin araştırılması. Haseki Eğitim ve Araştırma Hastanesi, Türkiye. 2008;
 24. Dubey JP. *Toxoplasmosis of Animals and Humans*. 2nd ed. CRC Press; 2016.
 25. Sirmatel F, Sahin N, Sirmatel O, Telli E, Kececi S. Chlamydia trachomatis antigen positivity in women in risk groups and its relationship with the use of antibiotics. *Jpn J Infect Dis*. 2005 Feb;58(1):41–3.
 26. Parazitologie DJ. George Thime Verlag Stuttgart. New York. 1988;95–7.
 27. Topçu AW, Söyletir G, Dođanay M. *Infectious diseases and microbiology*. Nobel Bookstore, Istanbul, Turkey. 2002;1043–9.
 28. Saygı G. *Temel Tıbbi Parazitoloji*. II. Baskı Esnaf Ofset Matbaası, Sivas. 2002;
 29. Parker SJ, Roberts CW, Alexander J. CD8+ T cells are the major lymphocyte subpopulation involved in the protective immune response to *Toxoplasma gondii* in mice. *Clinical & Experimental Immunology*. 1991;84(2):207–12.

30. Kuman HA, Altıntaş N, Ak M. Ege bölgesinde Toksoplazmosis rastlanma sıklığı. T Parasitol Derg. 1987;11:49–63.
31. Jg M. Liesenfeld O. Toxoplazmosis. Lancet. 2004;363(9425):1965–76.
32. Ghosh S. Paniker's Textbook of Medical Parasitology. 8th ed. Jaypee Brothers Medical Pub; 2017.
33. Dubey JP, Lindsay DS, Speer CA. Structures of *Toxoplasma gondii* tachyzoites, bradyzoites, and sporozoites and biology and development of tissue cysts. Clin Microbiol Rev. 1998 Apr;11(2):267–99.
34. Dubey JP. Advances in the life cycle of *Toxoplasma gondii*. Int J Parasitol. 1998 Jul;28(7):1019–24.
35. Walker DM, Oghumu S, Gupta G, McGwire BS, Drew ME, Satoskar AR. Mechanisms of cellular invasion by intracellular parasites. Cell Mol Life Sci. 2014 Apr;71(7):1245–63.
36. Dobrowolski JM, Sibley LD. *Toxoplasma* invasion of mammalian cells is powered by the actin cytoskeleton of the parasite. Cell. 1996 Mar 22;84(6):933–9.
37. Sinclair I, Dunton J. Parasitic Protozoa. 2nd ed. Elsevier S & T; 2013.
38. Black MW, Boothroyd JC. Lytic cycle of *Toxoplasma gondii*. Microbiol Mol Biol Rev. 2000 Sep;64(3):607–23.
39. Kılıçturgay K, Gökırmak F, Töre O, Gedikoğlu S, Göral G, Helvacı S. Temel Mikrobiyoloji ve Parazitoloji. 2. baskı. Bursa Güneş & Nobel Tıp kitapevleri, Bursa. 1996;
40. Kuman HA, Altıntaş N. Protozoon hastalıkları. İzmir: Ege Üniversitesi Basımevi. 1996;8:17–35.
41. Lyons RE, McLeod R, Roberts CW. *Toxoplasma gondii* tachyzoite-

- bradyzoite interconversion. *Trends Parasitol.* 2002 May;18(5):198–201.
42. Özgüven VM. *Klinik Mikrobiyoloji.* 2. Baskı Ankara. 2002;205.
 43. UNAT EK. *Tıp Parazitolojisi, İnsan Ökaryonlu Parazitleri ve Bunlarla oluşan Hastalıklar.* İkinci Baskı İstanbul Üniversitesi Cerrahpaşa Tıp Fakültesi Yayınları, Rektörlük. 1979;(2597).
 44. Tenter AM, Heckeroth AR, Weiss LM. *Toxoplasma gondii: from animals to humans.* *Int J Parasitol.* 2000 Nov;30(12–13):1217–58.
 45. Rai SK, Matsumura T, Ono K, Abe A, Hirai K, Rai G, et al. High *Toxoplasma* seroprevalence associated with meat eating habits of locals in Nepal. *Asia Pacific Journal of Public Health.* 1999;11(2):89–93.
 46. Uludağ S, Madazlı R, Şen C, Ocak V. Gebelik ve Toksoplazmozis' de Klinik Yönetim. *Perinatoloji Dergisi.* 1993;1:165–9.
 47. Teutsch SM, Juranek DD, Sulzer A, Dubey JP, Sikes RK. Epidemic toxoplasmosis associated with infected cats. *N Engl J Med.* 1979 Mar 29;300(13):695–9.
 48. Hill D, Dubey JP. *Toxoplasma gondii: transmission, diagnosis and prevention.* *Clin Microbiol Infect.* 2002 Oct;8(10):634–40.
 49. Bahia-Oliveira LMG, Jones JL, Azevedo-Silva J, Alves CCF, Oréface F, Addiss DG. Highly endemic, waterborne toxoplasmosis in north Rio de Janeiro state, Brazil. *Emerging Infect Dis.* 2003 Jan;9(1):55–62.
 50. Bowie WR, King AS, Werker DH, Isaac-Renton JL, Bell A, Eng SB, et al. Outbreak of toxoplasmosis associated with municipal drinking water. *Lancet.* 1997;350(9072):173–7.
 51. Khurana S, Batra N. Toxoplasmosis in organ transplant recipients: Evaluation, implication, and prevention. *Trop Parasitol.* 2016 Dec;6(2):123–8.

52. Gavinet MF, Robert F, Firtion G, Delouvrier E, Hennequin C, Maurin JR, et al. Congenital toxoplasmosis due to maternal reinfection during pregnancy. *J Clin Microbiol.* 1997 May;35(5):1276–7.
53. Saadatnia G, Golkar M. A review on human toxoplasmosis. *Scand J Infect Dis.* 2012 Nov;44(11):805–14.
54. Kölgelier S, Demiraslan H, Katas B, Güler D. Gebelerde *Toxoplasma gondii* seroprevalansı. *Dicle Tıp Dergisi.* 2009;36(3).
55. Furuta T, Kikuchi T, Akira S, Watanabe N, Yoshikawa Y. Roles of the small intestine for induction of toll-like receptor 4-mediated innate resistance in naturally acquired murine toxoplasmosis. *Int Immunol.* 2006 Dec;18(12):1655–62.
56. Akısü Ç, Budak S. *Toxoplasma gondii* nin aktif penetrasyonu ve endodiyogenezi. *Türkiye Parazitoloji Dergisi.* 1998;22:371–4.
57. Cohen SB, Denkers EY. The gut mucosal immune response to *Toxoplasma gondii*. *Parasite Immunol.* 2015 Mar;37(3):108–17.
58. Solmaz Ç, Murat Ö. Toksoplazmozis. *Güncel Pediatri.* 2004 Dec 1;
59. Bhopale GM. Pathogenesis of toxoplasmosis. *Comp Immunol Microbiol Infect Dis.* 2003 Jul;26(4):213–22.
60. Frenkel JK. Pathology and pathogenesis of congenital toxoplasmosis. *Bull N Y Acad Med.* 1974 Feb;50(2):182–91.
61. Holland GN, O'Connor GR, Belfort R, Remington JS. Ocular infection and immunity. *Mosby-Year Book, St Louis.* 1996;1183–223.
62. McCabe RE, Brooks RG, Dorfman RF, Remington JS. Clinical Spectrum in 107 Cases of Toxoplasmic Lymphadenopathy. *Clin Infect Dis.* 1987 Jul 1;9(4):754–74.

63. Remington JS, Barnett CG, Meikel M, Lunde MN. Toxoplasmosis and infectious mononucleosis. *Arch Intern Med.* 1962 Nov;110:744–53.
64. Hökelek M, Uyar Y, Günaydin M. Toksoplazma antikorlarının Samsun yöresinde seroprevalansının araştırılması. *Journal of Experimental and Clinical Medicine.* 2010;17(1).
65. Safa G, Darrieux L. Cerebral toxoplasmosis after rituximab therapy. *JAMA Intern Med.* 2013 May 27;173(10):924.
66. Stuve O, Wiendl H. Iatrogenic immunosuppression with biologics in MS: Expecting the unexpected? *Neurology.* 2009 Oct 27;73(17):1346–7.
67. Lassoued S, Zabraniecki L, Marin F, Billey T. Toxoplasmic chorioretinitis and antitumor necrosis factor treatment in rheumatoid arthritis. *Semin Arthritis Rheum.* 2007 Feb;36(4):262–3.
68. Porter SB, Sande MA. Toxoplasmosis of the central nervous system in the acquired immunodeficiency syndrome. *N Engl J Med.* 1992 Dec 3;327(23):1643–8.
69. Luft BJ, Remington JS. Toxoplasmic encephalitis in AIDS. *Clin Infect Dis.* 1992 Aug;15(2):211–22.
70. Holland GN. Reconsidering the pathogenesis of ocular toxoplasmosis. *Am J Ophthalmol.* 1999 Oct;128(4):502–5.
71. Montoya JG, Remington JS. Toxoplasmic chorioretinitis in the setting of acute acquired toxoplasmosis. *Clin Infect Dis.* 1996 Aug;23(2):277–82.
72. Nussenblatt RB, Belfort R. Ocular toxoplasmosis. An old disease revisited. *JAMA.* 1994 Jan 26;271(4):304–7.
73. Delair E, Latkany P, Noble AG, Rabiah P, McLeod R, Brézin A. Clinical manifestations of ocular toxoplasmosis. *Ocul Immunol Inflamm.* 2011 Apr;19(2):91–102.

74. Johnson MW, Greven GM, Jaffe GJ, Sudhalkar H, Vine AK. Atypical, severe toxoplasmic retinochoroiditis in elderly patients. *Ophthalmology*. 1997 Jan;104(1):48–57.
75. Danise A, Cinque P, Vergani S, Candino M, Racca S, De Bona A, et al. Use of polymerase chain reaction assays of aqueous humor in the differential diagnosis of retinitis in patients infected with human immunodeficiency virus. *Clin Infect Dis*. 1997 Jun;24(6):1100–6.
76. Montoya JG, Liesenfeld O. Toxoplasmosis. *Lancet*. 2004 Jun 12;363(9425):1965–76.
77. Minkoff H, Remington JS, Holman S, Ramirez R, Goodwin S, Landesman S. Vertical transmission of toxoplasma by human immunodeficiency virus-infected women. *Am J Obstet Gynecol*. 1997 Mar;176(3):555–9.
78. Li X-L, Wei H-X, Zhang H, Peng H-J, Lindsay DS. A meta analysis on risks of adverse pregnancy outcomes in *Toxoplasma gondii* infection. *PLoS One*. 2014 May 15;9(5):e97775.
79. Wilson CB, Nizet V, Maldonado YA, Remington JS. Remington and Klein's infectious diseases of the fetus and newborn infant. Remington and Klein's infectious diseases of the fetus and newborn infant. 2015;
80. Desmonts G, Couvreur J. Congenital toxoplasmosis: a prospective study of the offspring of 542 women who acquired toxoplasmosis during pregnancy: pathophysiology of congenital disease. *Perinatal medicine, Sixth European Congress, Vienna Stuttgart Georg Thieme*. :51.
81. Wilson CB, Remington JS, Stagno S, Reynolds DW. Development of adverse sequelae in children born with subclinical congenital *Toxoplasma* infection. *Pediatrics*. 1980 Nov;66(5):767–74.
82. Koppe JG, Loewer-Sieger DH, de Roever-Bonnet H. Results of 20-year

follow-up of congenital toxoplasmosis. *Lancet*. 1986 Feb 1;1(8475):254–6.

83. SYROCOT (Systematic Review on Congenital Toxoplasmosis) study group, Thiébaud R, Leproust S, Chêne G, Gilbert R. Effectiveness of prenatal treatment for congenital toxoplasmosis: a meta-analysis of individual patients' data. *Lancet*. 2007 Jan 13;369(9556):115–22.
84. Hohlfeld P, Daffos F, Costa JM, Thulliez P, Forestier F, Vidaud M. Prenatal diagnosis of congenital toxoplasmosis with a polymerase-chain-reaction test on amniotic fluid. *N Engl J Med*. 1994 Sep 15;331(11):695–9.
85. Hohlfeld P, Daffos F, Thulliez P, Aufrant C, Couvreur J, MacAleese J, et al. Fetal toxoplasmosis: outcome of pregnancy and infant follow-up after in utero treatment. *J Pediatr*. 1989 Nov;115(5 Pt 1):765–9.
86. Forestier F, Daffos F, Hohlfeld P. Infectious fetal diseases. Prevention, prenatal diagnosis, practical measures. *Presse medicale (Paris, France: 1983)*. 1991;20(30):1448–54.
87. Montoya JG. Systematic screening and treatment of toxoplasmosis during pregnancy: is the glass half full or half empty? *Am J Obstet Gynecol*. 2018 Oct;219(4):315–9.
88. Mandelbrot L, Kieffer F, Sitta R, Laurichesse-Delmas H, Winer N, Mesnard L, et al. Prenatal therapy with pyrimethamine + sulfadiazine vs spiramycin to reduce placental transmission of toxoplasmosis: a multicenter, randomized trial. *Am J Obstet Gynecol*. 2018 Oct;219(4):386.e1-386.e9.
89. de Roever-Bonnet H, Koppe JG, Loewer-Sieger DH. Follow-up of children with congenital toxoplasma infections and children who became serologically negative after 1 year of age, all born in 1964-1965. *Proceedings of the Sixth European Congress on perinatal medicine*,

Vienna. :61.

90. Berrébi A, Assouline C, Bessières M-H, Lathière M, Cassaing S, Minville V, et al. Long-term outcome of children with congenital toxoplasmosis. *Am J Obstet Gynecol*. 2010 Dec;203(6):552.e1-6.
91. Faucher B, Garcia-Meric P, Franck J, Minodier P, Francois P, Gonnet S, et al. Long-term ocular outcome in congenital toxoplasmosis: a prospective cohort of treated children. *J Infect*. 2012 Jan;64(1):104–9.
92. Mitchell CD, Erlich SS, Mastrucci MT, Hutto SC, Parks WP, Scott GB. Congenital toxoplasmosis occurring in infants perinatally infected with human immunodeficiency virus 1. *Pediatr Infect Dis J*. 1990 Jul;9(7):512–8.
93. Costa F, Ko AI. Zika virus and microcephaly: where do we go from here? *Lancet Infect Dis*. 2018 Mar;18(3):236–7.
94. Congenital toxoplasmosis. Causes, symptoms, treatment Congenital toxoplasmosis [Internet]. [cited 2021 Oct 12]. Available from: <http://drugline.org/ail/pathography/3456>
95. Montoya JG. Laboratory diagnosis of *Toxoplasma gondii* infection and toxoplasmosis. *J Infect Dis*. 2002 Feb 15;185 Suppl 1:S73-82.
96. Reiter-Owona I, Petersen E, Joynson D, Aspöck H, Dardé ML, Disko R, et al. The past and present role of the Sabin-Feldman dye test in the serodiagnosis of toxoplasmosis. *Bull World Health Organ*. 1999;77(11):929–35.
97. Sabin AB, Feldman HA. Dyes as microchemical indicators of a new immunity phenomenon affecting a protozoon parasite (toxoplasma). *Science*. 1948 Dec 10;108(2815):660–3.
98. Gülay Aral A. Toksoplazmoz Tanısı. Ankara Üniversitesi Tıp Fakültesi

- Mecmuasi. 2008;61(3):180–90.
99. Ashburn D, Chatterton JM, Evans R, Joss AW, Ho-Yen DO. Success in the toxoplasma dye test. *J Infect.* 2001 Jan;42(1):16–9.
 100. Liu Q, Wang Z-D, Huang S-Y, Zhu X-Q. Diagnosis of toxoplasmosis and typing of *Toxoplasma gondii*. *Parasit Vectors.* 2015 May 28;8:292.
 101. Fletcher S. Indirect fluorescent antibody technique in the serology of toxoplasma gondii. *J Clin Pathol.* 1965 Mar;18:193–9.
 102. Araujo FG, Barnett EV, Gentry LO, Remington JS. False-positive anti-Toxoplasma fluorescent-antibody tests in patients with antinuclear antibodies. *Appl Microbiol.* 1971 Sep;22(3):270–5.
 103. Desmonts G, Remington JS. Direct agglutination test for diagnosis of *Toxoplasma* infection: method for increasing sensitivity and specificity. *J Clin Microbiol.* 1980 Jun;11(6):562–8.
 104. Fulton JD, Turk JL. Direct agglutination test for *Toxoplasma gondii*. *Lancet.* 1959 Dec 12;2(7111):1068–9.
 105. Dubey JP, Crutchley C. Toxoplasmosis in wallabies (*Macropus rufogriseus* and *Macropus eugenii*): blindness, treatment with atovaquone, and isolation of *Toxoplasma gondii*. *J Parasitol.* 2008 Aug;94(4):929–33.
 106. Montoya JG, Berry A, Rosso F, Remington JS. The differential agglutination test as a diagnostic aid in cases of toxoplasmic lymphadenitis. *J Clin Microbiol.* 2007 May;45(5):1463–8.
 107. Dannemann BR, Vaughan WC, Thulliez P, Remington JS. Differential agglutination test for diagnosis of recently acquired infection with *Toxoplasma gondii*. *J Clin Microbiol.* 1990 Sep;28(9):1928–33.
 108. Hedman K, Lappalainen M, Seppaia I, Makela O. Recent primary

toxoplasma infection indicated by a low avidity of specific igg. *Journal of Infectious Diseases*. 1989 Apr 1;159(4):736–40.

109. Gutiérrez J, Rodríguez M, Piédrola G, del Carmen Maroto M. Detection of IgA and low-avidity IgG antibodies for the diagnosis of recent active toxoplasmosis. *Clin Microbiol Infect*. 1997 Feb;3(6):658–62.
110. Meek B, Diepersloot RJ, van Gool T, Speijer D, Peek R. Igm recognition of recombinant *Toxoplasma gondii* antigens by sera of acutely or latently infected humans. *Diagn Microbiol Infect Dis*. 2003 Jan;45(1):45–52.
111. Lefevre-Pettazzoni M, Bissery A, Wallon M, Cozon G, Peyron F, Rabilloud M. Impact of spiramycin treatment and gestational age on maturation of *Toxoplasma gondii* immunoglobulin G avidity in pregnant women. *Clin Vaccine Immunol*. 2007 Mar;14(3):239–43.
112. Lefevre-Pettazzoni M, Le Cam S, Wallon M, Peyron F. Delayed maturation of immunoglobulin G avidity: implication for the diagnosis of toxoplasmosis in pregnant women. *Eur J Clin Microbiol Infect Dis*. 2006 Nov;25(11):687–93.
113. Meroni V, Genco F, Tinelli C, Lanzarini P, Bollani L, Stronati M, et al. Spiramycin treatment of *Toxoplasma gondii* infection in pregnant women impairs the production and the avidity maturation of T. *gondii*-specific immunoglobulin G antibodies. *Clin Vaccine Immunol*. 2009 Oct;16(10):1517–20.
114. Buffolano W, Lappalainen M, Hedman L, Ciccimarra F, Del Pezzo M, Rescaldani R, et al. Delayed maturation of IgG avidity in congenital toxoplasmosis. *Eur J Clin Microbiol Infect Dis*. 2004 Nov;23(11):825–30.
115. Welch PC, Masur H, Jones TC, Remington JS. Serologic diagnosis of acute lymphadenopathic toxoplasmosis. *J Infect Dis*. 1980 Aug;142(2):256–64.

116. Naot Y, Barnett EV, Remington JS. Method for avoiding false-positive results occurring in immunoglobulin M enzyme-linked immunosorbent assays due to presence of both rheumatoid factor and antinuclear antibodies. *J Clin Microbiol.* 1981 Jul;14(1):73–8.
117. Filice GA, Yeager AS, Remington JS. Diagnostic significance of immunoglobulin M antibodies to *Toxoplasma gondii* detected after separation of immunoglobulin M from immunoglobulin G antibodies. *J Clin Microbiol.* 1980 Sep;12(3):336–42.
118. Liesenfeld O, Press C, Montoya JG, Gill R, Isaac-Renton JL, Hedman K, et al. False-positive results in immunoglobulin M (IgM) toxoplasma antibody tests and importance of confirmatory testing: the Platelia Toxo IgM test. *J Clin Microbiol.* 1997 Jan;35(1):174–8.
119. Dhakal R, Gajurel K, Pomares C, Talucod J, Press CJ, Montoya JG. Significance of a positive toxoplasma immunoglobulin M test result in the united states. *J Clin Microbiol.* 2015 Nov;53(11):3601–5.
120. Brenier-Pinchart M-P, Fricker-Hidalgo H, Dard C, Pelloux H. Impact of heat-inactivation on anti-*Toxoplasma* IgM antibody levels. *Clinical Chemistry and Laboratory Medicine (CCLM).* 2017 Jan 26;55(12).
121. Siegel JP, Remington JS. Comparison of methods for quantitating antigen-specific immunoglobulin M antibody with a reverse enzyme-linked immunosorbent assay. *J Clin Microbiol.* 1983 Jul;18(1):63–70.
122. Naot Y, Remington JS. An Enzyme-Linked Immunosorbent Assay for Detection of IgM Antibodies to *Toxoplasma gondii*: Use for Diagnosis of Acute Acquired Toxoplasmosis. *Journal of Infectious Diseases.* 1980 Nov 1;142(5):757–66.
123. Remington JS, Eimstad WM, Araujo FG. Detection of immunoglobulin M antibodies with antigen-tagged latex particles in an immunosorbent assay. *J Clin Microbiol.* 1983 May;17(5):939–41.

124. Plantaz D, Goullier A, Jouk PS, Bost M. [Value of the immunosorbent agglutination assay (ISAGA) in the early diagnosis of congenital toxoplasmosis]. *Pediatric*. 1987;42(5):387–91.
125. Pomares C, Montoya JG. Laboratory diagnosis of congenital toxoplasmosis. *J Clin Microbiol*. 2016 Oct;54(10):2448–54.
126. Stepick-Biek P, Thulliez P, Araujo FG, Remington JS. 19A antibodies for diagnosis of acute congenital and acquired toxoplasmosis. *Journal of Infectious Diseases*. 1990 Jul 1;162(1):270–3.
127. Pinon JM, Thoannes H, Pouletty PH, Poirriez J, Damiens J, Pelletier P. Detection of IgA specific for toxoplasmosis in serum and cerebrospinal fluid using a non-enzymatic IgA-capture assay. *Diagn Immunol*. 1986;4(5):223–7.
128. Decoster A, Slizewicz B, Simon J, Bazin C, Darcy F, Vittu G, et al. Platelia-Toxo IgA, a new kit for early diagnosis of congenital toxoplasmosis by detection of anti-P30 immunoglobulin A antibodies. *J Clin Microbiol*. 1991 Oct;29(10):2291–5.
129. Murat JB, Souvignet A, Fricker-Hidalgo H, Brenier-Pinchart MP, Bost-Bru C, Pelloux H. Assessment of the IgA immunosorbent agglutination assay for the diagnosis of congenital toxoplasmosis on a series of 145 toxoplasmic seroconversions. *Clin Vaccine Immunol*. 2015 Apr;22(4):456–8.
130. Wong SY, Hajdu MP, Ramirez R, Thulliez P, McLeod R, Remington JS. Role of specific immunoglobulin E in diagnosis of acute toxoplasma infection and toxoplasmosis. *J Clin Microbiol*. 1993 Nov;31(11):2952–9.
131. Pinon JM, Toubas D, Marx C, Mougeot G, Bonnin A, Bonhomme A, et al. Detection of specific immunoglobulin E in patients with toxoplasmosis. *J Clin Microbiol*. 1990 Aug;28(8):1739–43.

132. Montoya JG, Remington JS. Studies on the serodiagnosis of toxoplasmic lymphadenitis. *Clin Infect Dis*. 1995 Apr;20(4):781–9.
133. Foudrinier F, Villena I, Jaussaud R, Aubert D, Chemla C, Martinot F, et al. Clinical value of specific immunoglobulin E detection by enzyme-linked immunosorbent assay in cases of acquired and congenital toxoplasmosis. *J Clin Microbiol*. 2003 Apr;41(4):1681–6.
134. Pektaş B, Aksoy Gökmen A, Er HH, Güngör S, Kaya S, Demirci M. [Evaluation of Serological Results of Patients with Suspected Toxoplasmosis]. *Turkiye Parazitoloj Derg*. 2015 Jun;39(2):90–3.
135. Hung C-S, Su H-W, Lee Y-L, Weng H-W, Wang Y-C, Naito T, et al. Seroprevalence, Seroconversion, and Risk Factors for Toxoplasmosis among Pregnant Women in Taipei, Taiwan. *Jpn J Infect Dis*. 2015 Feb 13;68(4):312–7.
136. Rasouli S, Sadaghian M, Jafari R. Prevalence of human toxoplasmosis and related risk factors using Electrochemiluminescence (ECLIA) method in West Azarbaijan Province, Iran, 2010. *Int J Biosci*. 2014;4(8):124–30.
137. Burg JL, Grover CM, Pouletty P, Boothroyd JC. Direct and sensitive detection of a pathogenic protozoan, *Toxoplasma gondii*, by polymerase chain reaction. *J Clin Microbiol*. 1989 Aug;27(8):1787–92.
138. Montoya JG, Parmley S, Liesenfeld O, Jaffe GJ, Remington JS. Use of the polymerase chain reaction for diagnosis of ocular toxoplasmosis. *Ophthalmology*. 1999 Aug;106(8):1554–63.
139. Grover CM, Thulliez P, Remington JS, Boothroyd JC. Rapid prenatal diagnosis of congenital *Toxoplasma* infection by using polymerase chain reaction and amniotic fluid. *J Clin Microbiol*. 1990 Oct;28(10):2297–301.

140. Cinque P, Scarpellini P, Vago L, Linde A, Lazzarin A. Diagnosis of central nervous system complications in HIV-infected patients: cerebrospinal fluid analysis by the polymerase chain reaction. *AIDS*. 1997 Jan;11(1):1–17.
141. Frenkel JK, Piekarski G. The demonstration of toxoplasma and other organisms by immunofluorescence: A pitfall. *Journal of Infectious Diseases*. 1978 Aug 1;138(2):265–6.
142. Conley FK, Jenkins KA, Remington JS. *Toxoplasma gondii* infection of the central nervous system. Use of the peroxidase-antiperoxidase method to demonstrate toxoplasma in formalin fixed, paraffin embedded tissue sections. *Hum Pathol*. 1981 Aug;12(8):690–8.
143. Sun T, Greenspan J, Tenenbaum M, Farmer P, Jones T, Kaplan M, et al. Diagnosis of cerebral toxoplasmosis using fluorescein-labeled antitoxoplasma monoclonal antibodies. *Am J Surg Pathol*. 1986 May;10(5):312–6.
144. Post MJ, Kursunoglu SJ, Hensley GT, Chan JC, Moskowitz LB, Hoffman TA. Cranial CT in acquired immunodeficiency syndrome: spectrum of diseases and optimal contrast enhancement technique. *AJR Am J Roentgenol*. 1985 Nov;145(5):929–40.
145. Levy RM, Mills CM, Posin JP, Moore SG, Rosenblum ML, Bredesen DE. The efficacy and clinical impact of brain imaging in neurologically symptomatic AIDS patients: a prospective CT/MRI study. *J Acquir Immune Defic Syndr*. 1990;3(5):461–71.
146. Foulon W, Naessens A, Mahler T, de Waele M, de Catte L, de Meuter F. Prenatal diagnosis of congenital toxoplasmosis. *Obstet Gynecol*. 1990 Nov;76(5 Pt 1):769–72.
147. Fleischer AC, Toy EC, Lee W, Manning FA, Romero R, Topuz S. Obstetrik ve jinekolojide sonografi: İlkeler ve uygulamalar. *Güneş Tıp*

Kitabevleri; 2013.

148. Navia BA, Petito CK, Gold JW, Cho ES, Jordan BD, Price RW. Cerebral toxoplasmosis complicating the acquired immune deficiency syndrome: clinical and neuropathological findings in 27 patients. *Ann Neurol.* 1986 Mar;19(3):224–38.
149. Potasman I, Resnick L, Luft BJ, Remington JS. Intrathecal production of antibodies against *Toxoplasma gondii* in patients with toxoplasmic encephalitis and the acquired immunodeficiency syndrome (AIDS). *Ann Intern Med.* 1988 Jan;108(1):49–51.
150. Montoya JG, Remington JS. Management of *Toxoplasma gondii* infection during pregnancy. *Clin Infect Dis.* 2008 Aug 15;47(4):554–66.
151. Liesenfeld O, Montoya JG, Tathineni NJ, Davis M, Brown BW, Cobb KL, et al. Confirmatory serologic testing for acute toxoplasmosis and rate of induced abortions among women reported to have positive *Toxoplasma* immunoglobulin M antibody titers. *Am J Obstet Gynecol.* 2001 Jan;184(2):140–5.
152. Montoya JG, Liesenfeld O, Kinney S, Press C, Remington JS. VIDAS test for avidity of *Toxoplasma*-specific immunoglobulin G for confirmatory testing of pregnant women. *J Clin Microbiol.* 2002 Jul;40(7):2504–8.
153. Liesenfeld O, Montoya JG, Kinney S, Press C, Remington JS. Effect of testing for IgG avidity in the diagnosis of *Toxoplasma gondii* infection in pregnant women: experience in a US reference laboratory. *J Infect Dis.* 2001 Apr 15;183(8):1248–53.
154. Wallon M, Franck J, Thulliez P, Huissoud C, Peyron F, Garcia-Meric P, et al. Accuracy of real-time polymerase chain reaction for *Toxoplasma gondii* in amniotic fluid. *Obstet Gynecol.* 2010 Apr;115(4):727–33.

155. Rilling V, Dietz K, Krczal D, Knotek F, Enders G. Evaluation of a commercial IgG/IgM Western blot assay for early postnatal diagnosis of congenital toxoplasmosis. *Eur J Clin Microbiol Infect Dis*. 2003 Mar 5;22(3):174–80.
156. Remington JS, Araujo FG, Desmonts G. Recognition of different toxoplasma antigens by igm and igg antibodies in mothers and their congenitally infected newborns. *Journal of Infectious Diseases*. 1985 Nov 1;152(5):1020–4.
157. Tridapalli E, Capretti M, Farneti G, Marangoni A, Cevenini R, Faldella G. Congenital toxoplasmosis: the importance of the western blot method to avoid unnecessary therapy in potentially infected newborns. *Acta Paediatr*. 2008 Sep;97(9):1298–300.
158. Gallego-Marín C, Henao AC, Gómez-Marín JE. Clinical validation of a western blot assay for congenital toxoplasmosis and newborn screening in a hospital in Armenia (Quindío) Colombia. *J Trop Pediatr*. 2006 Apr;52(2):107–12.
159. L'Ollivier C, Wallon M, Faucher B, Piarroux R, Peyron F, Franck J. Comparison of mother and child antibodies that target high-molecular-mass *Toxoplasma gondii* antigens by immunoblotting improves neonatal diagnosis of congenital toxoplasmosis. *Clin Vaccine Immunol*. 2012 Aug;19(8):1326–8.
160. Olariu TR, Remington JS, Montoya JG. Polymerase chain reaction in cerebrospinal fluid for the diagnosis of congenital toxoplasmosis. *Pediatr Infect Dis J*. 2014 Jun;33(6):566–70.
161. Sterkers Y, Ribot J, Albaba S, Issert E, Bastien P, Pratlong F. Diagnosis of congenital toxoplasmosis by polymerase chain reaction on neonatal peripheral blood. *Diagn Microbiol Infect Dis*. 2011 Oct;71(2):174–6.
162. Fuentes I, Rodriguez M, Domingo CJ, del Castillo F, Juncosa T, Alvar

- J. Urine sample used for congenital toxoplasmosis diagnosis by PCR. *J Clin Microbiol.* 1996 Oct;34(10):2368–71.
163. Cazenave J, Forestier F, Bessieres MH, Broussin B, Begueret J. Contribution of a new PCR assay to the prenatal diagnosis of congenital toxoplasmosis. *Prenat Diagn.* 1992 Feb;12(2):119–27.
164. Torres E, Rivera R, Cardona N, Sanchez V, Lora F, Gómez-Marín JE. Evaluation of IgG anti-toxoplasma avidity and polymerase chain reaction in the postnatal diagnosis of congenital toxoplasmosis. *Pediatr Infect Dis J.* 2013 Jun;32(6):693–5.
165. Camps M, Arrizabalaga G, Boothroyd J. An rRNA mutation identifies the apicoplast as the target for clindamycin in *Toxoplasma gondii*. *Mol Microbiol.* 2002 Mar;43(5):1309–18.
166. Nath A, Sinai AP. Cerebral Toxoplasmosis. *Curr Treat Options Neurol.* 2003 Jan;5(1):3–12.
167. Torre D, Casari S, Speranza F, Donisi A, Gregis G, Poggio A, et al. Randomized trial of trimethoprim-sulfamethoxazole versus pyrimethamine-sulfadiazine for therapy of toxoplasmic encephalitis in patients with AIDS. Italian Collaborative Study Group. *Antimicrob Agents Chemother.* 1998 Jun;42(6):1346–9.
168. Valentini P, Buonsenso D, Barone G, Serranti D, Calzedda R, Ceccarelli M, et al. Spiramycin/cotrimoxazole versus pyrimethamine/sulfonamide and spiramycin alone for the treatment of toxoplasmosis in pregnancy. *J Perinatol.* 2015 Feb;35(2):90–4.
169. Prusa A-R, Kasper DC, Pollak A, Gleiss A, Waldhoer T, Hayde M. The Austrian Toxoplasmosis Register, 1992-2008. *Clin Infect Dis.* 2015 Jan 15;60(2):e4–10.
170. Wallon M, Peyron F, Cornu C, Vinault S, Abrahamowicz M, Kopp CB, et

- al. Congenital toxoplasma infection: monthly prenatal screening decreases transmission rate and improves clinical outcome at age 3 years. *Clin Infect Dis*. 2013 May;56(9):1223–31.
171. Cortina-Borja M, Tan HK, Wallon M, Paul M, Prusa A, Buffolano W, et al. Prenatal treatment for serious neurological sequelae of congenital toxoplasmosis: an observational prospective cohort study. *PLoS Med*. 2010 Oct 12;7(10).
172. Hotop A, Hlobil H, Gross U. Efficacy of rapid treatment initiation following primary *Toxoplasma gondii* infection during pregnancy. *Clin Infect Dis*. 2012 Jun;54(11):1545–52.
173. Thulliez P. Commentary: Efficacy of prenatal treatment for toxoplasmosis: a possibility that cannot be ruled out. *Int J Epidemiol*. 2001 Dec;30(6):1315–6.
174. Garweg JG, Scherrer J, Wallon M, Kodjikian L, Peyron F. Reactivation of ocular toxoplasmosis during pregnancy. *BJOG*. 2005 Feb;112(2):241–2.
175. Moncada PA, Montoya JG. Toxoplasmosis in the fetus and newborn: an update on prevalence, diagnosis and treatment. *Expert Rev Anti Infect Ther*. 2012 Jul;10(7):815–28.
176. McAuley J, Boyer KM, Patel D, Mets M, Swisher C, Roizen N, et al. Early and longitudinal evaluations of treated infants and children and untreated historical patients with congenital toxoplasmosis: the Chicago Collaborative Treatment Trial. *Clin Infect Dis*. 1994 Jan;18(1):38–72.
177. Roizen N, Swisher CN, Stein MA, Hopkins J, Boyer KM, Holfels E, et al. Neurologic and developmental outcome in treated congenital toxoplasmosis. *Pediatrics*. 1995 Jan;95(1):11–20.
178. Mets MB, Holfels E, Boyer KM, Swisher CN, Roizen N, Stein L, et al.

- Eye manifestations of congenital toxoplasmosis. *Am J Ophthalmol.* 1996 Sep;122(3):309–24.
179. McGee T, Wolters C, Stein L, Kraus N, Johnson D, Boyer K, et al. Absence of sensorineural hearing loss in treated infants and children with congenital toxoplasmosis. *Otolaryngol Head Neck Surg.* 1992 Jan;106(1):75–80.
 180. Phan L, Kasza K, Jalbrzikowski J, Noble AG, Latkany P, Kuo A, et al. Longitudinal study of new eye lesions in treated congenital toxoplasmosis. *Ophthalmology.* 2008 Mar;115(3):553–559.e8.
 181. Hill DE, Dubey JP. *Toxoplasma gondii* as a Parasite in Food: Analysis and Control. In: Thakur S, Kniel KE, editors. *Preharvest Food Safety.* Washington, DC, USA: ASM Press; 2018. p. 227–47.
 182. Elmore SA, Jones JL, Conrad PA, Patton S, Lindsay DS, Dubey JP. *Toxoplasma gondii*: epidemiology, feline clinical aspects, and prevention. *Trends Parasitol.* 2010 Apr;26(4):190–6.
 183. Peyron F, McLeod R, Ajzenberg D, Contopoulos-Ioannidis D, Kieffer F, Mandelbrot L, et al. Congenital toxoplasmosis in France and the United States: one parasite, two diverging approaches. *PLoS Negl Trop Dis.* 2017 Feb 16;11(2):e0005222.
 184. Olariu TR, Remington JS, McLeod R, Alam A, Montoya JG. Severe congenital toxoplasmosis in the United States: clinical and serologic findings in untreated infants. *Pediatr Infect Dis J.* 2011 Dec;30(12):1056–61.
 185. Wilking H, Thamm M, Stark K, Aebischer T, Seeber F. Prevalence, incidence estimations, and risk factors of *Toxoplasma gondii* infection in Germany: a representative, cross-sectional, serological study. *Sci Rep.* 2016 Mar 3;6:22551.

186. Pearce BD, Kruszon-Moran D, Jones JL. The relationship between *Toxoplasma gondii* infection and mood disorders in the third National Health and Nutrition Survey. *Biol Psychiatry*. 2012 Aug 15;72(4):290–5.
187. Demirođlu T, Polat ZA, Çelik C. Kilis Devlet Hastanesi Kadın Doğum Polikliniđine başvuran doğurgan çağdaki kadınlarda *Toxoplasma gondii* seropozitifliđine etki eden risk faktörlerinin araştırılması. *Türkiye Parazitoloj Derg*. 2015;39:299–304.
188. De Almeida Aloise D, Coura-Vital W, Carneiro M, Venâncio Rodrigues M, Acásia da Silva Toscano G, Bernardino da Silva R, et al. Seroprevalence and risk factors for human toxoplasmosis in northeastern brazil. *Rev Patol Trop*. 2018 Jan 8;46(4):307.
189. Cong W, Dong X-Y, Meng Q-F, Zhou N, Wang X-Y, Huang S-Y, et al. *Toxoplasma gondii* Infection in Pregnant Women: A Seroprevalence and Case-Control Study in Eastern China. *Biomed Res Int*. 2015 Oct 11;2015:170278.
190. Abu EK, Boampong JN, Ayi I, Gharthey-Kwansah G, Afoakwah R, Nsiah P, et al. Infection risk factors associated with seropositivity for *Toxoplasma gondii* in a population-based study in the Central Region, Ghana. *Epidemiol Infect*. 2015 Jul;143(9):1904–12.
191. Foroutan-Rad M, Khademvatan S, Majidiani H, Aryamand S, Rahim F, Malehi AS. Seroprevalence of *Toxoplasma gondii* in the Iranian pregnant women: A systematic review and meta-analysis. *Acta Trop*. 2016 Jun;158:160–9.
192. Kan KA, Kanlarında MB. *Toxoplasma gondii* Seroprevalansının Deđerlendirilmesi. Gazi Üniversitesi Sağlık Bilimleri Enstitüsü [Undergraduate thesis]. 2016.
193. Ertug S, Okyay P, Turkmen M, Yuksel H. Seroprevalence and risk factors for toxoplasma infection among pregnant women in Aydın

- province, Turkey. BMC Public Health. 2005 Jun 15;5:66.
194. Cvetković D, Bobić B, Jankovska G, Klun I, Panovski N, Djurković-Djaković O. Risk factors for Toxoplasma infection in pregnant women in FYR of Macedonia. Parasite. 2010 Sep;17(3):183–6.
 195. Cook AJ, Gilbert RE, Buffolano W, Zufferey J, Petersen E, Jenum PA, et al. Sources of toxoplasma infection in pregnant women: European multicentre case-control study. European Research Network on Congenital Toxoplasmosis. BMJ. 2000 Jul 15;321(7254):142–7.
 196. Rostami A, Seyyedtabaei SJ, Aghamolaie S, Behniafar H, Lasjerdi Z, Abdolrasouli A, et al. SEROPREVALENCE AND RISK FACTORS ASSOCIATED WITH Toxoplasma gondii INFECTION AMONG RURAL COMMUNITIES IN NORTHERN IRAN. Rev Inst Med Trop Sao Paulo. 2016 Sep 22;58:70.
 197. Kortbeek LM, De MELKER HE, Veldhuijzen IK, Conyn-Van Spaendonck MAE. Population-based Toxoplasma seroprevalence study in The Netherlands. Epidemiol Infect. 2004 Oct;132(5):839–45.
 198. Saad NM, Hussein AAA, Ewida RM. Occurrence of Toxoplasma gondii in raw goat, sheep, and camel milk in Upper Egypt. Vet World. 2018 Sep 15;11(9):1262–5.
 199. Sacks JJ, Roberto RR, Brooks NF. Toxoplasmosis infection associated with raw goat's milk. JAMA. 1982 Oct 8;248(14):1728–32.
 200. Hussain MA, Stitt V, Szabo EA, Nelan B. Toxoplasma gondii in the Food Supply. Pathogens. 2017 May 26;6(2).
 201. Sroka S, Bartelheimer N, Winter A, Heukelbach J, Ariza L, Ribeiro H, et al. Prevalence and risk factors of toxoplasmosis among pregnant women in Fortaleza, Northeastern Brazil. Am J Trop Med Hyg. 2010 Sep;83(3):528–33.

202. Daryani A, Sarvi S, Aarabi M, Mizani A, Ahmadpour E, Shokri A, et al. Seroprevalence of *Toxoplasma gondii* in the Iranian general population: a systematic review and meta-analysis. *Acta Trop*. 2014 Sep;137:185–94.
203. Auer H, Vander-Möse A, Picher O, Walochnik J, Aspöck H. Clinical and diagnostic relevance of the *Toxoplasma* IgG avidity test in the serological surveillance of pregnant women in Austria. *Parasitol Res*. 2000 Nov 20;86(12):965–70.
204. Bayhan G, Suay A, Atmaca S, Yayla M. Gebelerde toksoplazma seropozitifliği. *T Parazitol Derg*. 1998;22(4):359–61.
205. Balıkçı E, Arıkan E, Mete Ö, Dağ MN. Anne adaylarında toksoplazma seropozitifliği. *T Parazitol Derg*. 1992;16(3):32–6.
206. Tekay F, Özbek E. Çiğ köftenin yaygın tüketildiği Şanlıurfa ilinde kadınlarda *Toxoplasma gondii* seroprevalansı. *Türkiye Parazitol Derg*. 2007;31(3):176–9.
207. Remington JS, Thulliez P, Montoya JG. Recent developments for diagnosis of toxoplasmosis. *J Clin Microbiol*. 2004 Mar;42(3):941–5.
208. Vimercati A, Chincoli A, de Gennaro AC, Calvario A, Amendolara M, Del Gaudio G, et al. Congenital toxoplasmosis and proposal of a new classification for the likelihood of primary maternal infection: analysis of 375 cases in Southeast Italy. *J Matern Fetal Neonatal Med*. 2020 Nov;33(22):3746–51.
209. Lappalainen M, Koskela P, Koskiniemi M, Ammala P, Hiilesmaa V, Teramo K, et al. Toxoplasmosis Acquired during Pregnancy: Improved Serodiagnosis Based on Avidity of IgG. *Journal of Infectious Diseases*. 1993 Mar 1;167(3):691–7.
210. Nogareda F, Le Strat Y, Villena I, De Valk H, Goulet V. Incidence and

- prevalence of *Toxoplasma gondii* infection in women in France, 1980-2020: model-based estimation. *Epidemiol Infect.* 2014 Aug;142(8):1661–70.
211. Evengård B, Petersson K, Engman ML, Wiklund S, Ivarsson SA, Teär-Fahnehjelm K, et al. Low incidence of toxoplasma infection during pregnancy and in newborns in Sweden. *Epidemiol Infect.* 2001 Aug;127(1):121–7.
212. Lopez A, Dietz VJ, Wilson M, Navin TR, Jones JL. Preventing congenital toxoplasmosis. *MMWR Recomm Rep.* 2000 Mar 31;49(RR-2):59–68.
213. Viral P, Infections P. *ACOG Practice Bulletin* 20. 2000. ACOG, Washington, DC.
214. Doğum Öncesi Bakım Yönetim Rehberi [Internet]. [cited 2021 Dec 13]. Available from: <https://khgmsaglikhizmetleridb.saglik.gov.tr/TR,42839/dogum-oncesi-bakim-yonetim-rehberi.html>

TEŞEKKÜR

Uzmanlık eğitimim boyunca; yetişmemiz konusunda büyük çaba gösteren, bilgi ve tecrübeleri ile her zaman bize yol gösteren değerli hocam **Prof. Dr. Gürkan UNCU'** ya

Cerrahi bilgi ve becerilerimin gelişmesinde katkıları olan, cerrahisini her zaman hayranlıkla izlediğim kıymetli hocam **Prof. Dr. Kemal ÖZERKAN'**a

Desteğini hiçbir zaman esirgemeyen, asistanlık sürecim boyunca bilgisini, tecrübesini her zaman bana aktaran, uzmanlık sürecimin her aşamasında bana yol gösteren, tez danışmanım saygıdeğer **Doç. Dr. Bilge ÇETİNKAYA DEMİR'** e

Asistanlık sürecim boyunca cerrahi tecrübeleri ve bilgilerinden faydalandığım, mesleği öğrenmem konusunda her zaman sabırla yaklaşan, çalışma prensiplerini örnek aldığım sevgili ablam **Doç. Dr. Işıl KASAPOĞLU'**na

Eğitimimiz boyunca iyi birer doktor ve cerrah olmamız konusunda bilgi ve birikimini esirgemeyen saygıdeğer ağabeyim **Doç. Dr. Adnan ORHAN'**a

Kendisiyle çalışma fırsatı bulduğum kısa süreçte eğitimim konusunda büyük ilgi ve alaka gösteren **Doç. Dr. Yakup YALÇIN'**a

İş hayatımda ilgi ve alakasını eksik etmeyen, ayrıca iş dışında da sevgi ve desteğini hissettiğim sevgili ağabeyim **Uzm Dr. Kiper ASLAN'**a

Asistanlığımın ilk günlerinden beri her zaman desteğini, dostluğunu hissettiğim, kıdemlilerim **Op. Dr. İlknur Saide KINGİR, Op. Dr Aylin DAYAN, Op. Dr. Nergis DÜZOK, Op. Dr. Furkan ŞEN** ve **Op. Dr. Sevdener MERT'**e

Mesleğe başladığımız günden beri hep yanımda olan, her zaman yardımlarını hissettiğim eşkıdemlerim **Op. Dr. Ayşenur KAYA** ve **Op. Dr. Bahadır KOŞAN'a**

Yardımsaverliđi ve alıřkanlıđı ile evresine rnek olan, desteđini her zaman hissettiđim **Dr. zge ALBAYRAK'a**

Burada geirdiđim sre boyunca birlikte alıřmaktan gurur duyduđum, kıymetli asistan arkadařlarıma

En nemlisi de bugnlere gelmemde en byk pay sahibi olan sevgi ve desteđini her zaman hissettiren sevgili aileme teřekkrlerimi sunarım

Dr. Ođuzhan YRK

BURSA-2021

ÖZGEÇMİŞ

■■■■■■■■■■ yılında ■■■■■■■■■■'da doğdum. İlköğrenimimi Tevfik İleri İlköğretim Okulu'nda, lise öğrenimimi Ankara Atatürk Anadolu Lisesi'nde tamamladım. Hacettepe Üniversitesi Tıp Fakültesi'nde 2008-2014 yılları arasında eğitim aldım. 2016 yılında Tıpta Uzmanlık Sınavı ile Bursa Uludağ Üniversitesi Tıp Fakültesi Kadın Hastalıkları ve Doğum Anabilim Dalı'nı kazanarak uzmanlık eğitimime başladım.