T.C.

Sağlık Bakanlığı

Taksim Eğitim ve Araştırma Hastanesi

2. Genel Cerrahi Kliniği

Klinik Şefi: Doç. Dr. Osman YÜCEL

İNTESTİNAL İSKEMİ-REPERFÜZYON OLUŞTURULAN RATLARDA GİNKGO BİLOBA EGB 761' İN BARSAK ANASTOMOZ İYİLEŞMESİ ÜZERİNE ETKİSİ

Uzmanlık Tezi

Tez Danışmanı: Op. Dr. Okan DEMİRAY

Dr. Nesimi MECİT

İstanbul-2003

Bu çalışmanın gerçekleşmesi sürecinde sonsuz desteğiyle katkıda bulunan tez danışmanım Op.Dr. Okan Demiray'a, yine aynı süreçte desteklerini esirgemeyen Dr. Ozan Erbil, Dr. Pelin Akbaba'ya ayrıca biyokimyasal çalışmaları gerçekleştiren Uz. Dr. Ferruh İşman'a teşekkür ederim.

Mesleki yaşamımızın dönüm noktası olan uzmanlık eğitimi sürecinde; bilgi ve becerilerini hastadan önce insanı en üst noktaya koyan bir perspektifle paylaşarak, eğitimime büyük katkılarda bulunan yanı sıra hekimlik ve hayat anlayışıma yeni açılımlar sağlayan klinik şefimiz Doç. Dr. Osman Yücel, klinik şef muavinlerimiz Op.Dr. Muzaffer Er ve Doç. Dr. Ferda Nihat Köksoy'un şahsında, Op.Dr. Doğan Gönüllü, Op. Dr. İrfan Koç, Op. Dr. Metin Şahin, Op. Dr. Serap Mumcuoğlu, Op. Dr. Halit Işıklar, asistan arkadaşlarım ve diğer tüm klinik çalışanlarına teşekkürlerimi sunarım.

Yorucu, yoğun ve bir o kadarda keyifli olan asistanlık sürecini paylaşımın esas alındığı bir eksende birlikte yaşadık. Bizden sonra gelen arkadaşlarımında aynı duygularla bu süreci geçirmelerini, üretkenlikleri ile gerek kendi eğitimlerine gerekse alanlarına çok şeyler katmalarını diliyorum.

Dr. Nesimi Mecit

1. GİRİŞ.....3

2. GENEL BİLGİLER.....5

2.1. YARA İYİLEŞMESİ.....5

2.1.1. YARA İYİLEŞMESİ FAZLARI.....5
2.1.2. YARA İYİLEŞMESİNDE ETKİLİ FAKTÖRLER.....6

2.2. ANASTOMOZ İYİLEŞMESİ.....7

2.2.1. ANASTOMOZ İYİLEŞMESİNDE ANATOMİ VE FİZYOLOJİ.....8
2.2.2. DERİ VE GASTROİNTESTİNAL DOKU İYİLEŞMESİNİN KARŞILAŞTIRILMASI.....9
2.2.3. ANASTOMOZ İYİLEŞMESİNİ ETKİLEYEN FAKTÖRLER.....9

2.3. İSKEMİ.....12

2.4. REPERFÜZYON VE REPERFÜZYON HASARI.....12

2.4.1. KSANTİN OKSİDAZ YOLU.....13
2.4.2. NÖTROFİLLER.....14
2.4.3. ENDOTELYAL FAKTÖRLER.....14
2.4.4. KOMPLEMANLAR.....15
2.4.5. SİTOKİNLER.....15
2.4.6. PLATELET AKTİVE EDİCİ FAKTÖR (PAF).....16

2.5. SERBEST RADİKALLER VE REPERFÜZYON HASARINDAKİ ROLLERİ.....16

2.6. ANTİOKSİDAN SAVUNMA SİSTEMLERİ.....18

2.7. GİNKGO BİLOBA EGB 761.....19

3. MATERYAL VE METOT.....20

3.1. MATERYAL.....20

3.2. METOT.....20

3.2.1. SHAM MODELİ.....21
3.2.2. İSKEMİ-REPERFÜZYON MODELİ.....21
3.2.3. BARSAK ANASTOMOZ MODELİ.....22
3.2.4. DENEY GRUPLARI.....22
3.2.5. ÖRNEKLEME.....23
3.2.6. SAKRİFİKASYON.....24
3.2.7. ANASTOMOZ PATLAMA BASINCI ÖLÇÜMÜ.....24
3.2.8. BİYOKİMYASAL ÖLÇÜM.....25

4. BULGULAR.....27

4.1. PATLAMA BASINÇLARI VE HİDROKSİPROLİN DÜZEYLERİ.....27

4.2. İSTATİSTİKSEL ÇALIŞMALAR.....28

5. TARTIŞMA.....32

6. SONUÇ.....41

7. KAYNAKLAR.....42

1. GİRİŞ

Anastomoz kaçakları, gastrointestinal sistem cerrahisinde mortalite ve morbiditede en önemli faktör olarak yerini korumaktadır (1,2). Anastomotik iyileşme sürecinin başarısı veya başarısızlığı üzerine pek çok faktör sayılabilir. Anastomozun kanlanması ve oksijenasyonu bunların en önemlisidir.Yara iyileşmesi üzerine doku iskemisinin etkilerinin iyi bilinmesine rağmen anastomoz iyileşmesinde reperfüzyonun etkileri henüz tam olarak bilinmemektedir (2).

Bir doku iskemiye maruz kaldığında, hücresel fonksiyon bozukluğu ve nekroza kadar ilerleyen bir dizi kimyasal olay gerçekleşir. Hücre için gerekli olan uygun enerjinin sağlanabilmesi ve toksik metabolitlerin uzaklaştırılması için iskemik dokulara kanlanmanın sağlanması önemlidir. Ancak bu önlenemeyen yeniden akım (reperfüzyon) fenomeni, paradoksal olarak dokulara daha da fazla hasar veren bir dizi metabolik etkiye yol açar (2,3,4). Pek çok vasoaktif medyatör, sitokin, endotelin, ve serbest toksik oksijen radikalleri salınımı ile, reperfüze edilen dokuda lökosit aktivasyonu, endotel disfonksiyonu ve doku ödemi gerçekleşir. Ayrıca iskemi-reperfüzyon sonrası kardiyovasküler ve pulmoner sistemde de bir takım hasarlar ortaya çıkar. Tüm bu faktörler anastomotik perfüzyonu bozabilir, salınan medyatörler anastomoz iyileşmesinde olumsuz etkilere yol açabilir (2,5,6,7).

İskemi-reperfüzyona bağlı intestinal ve uzak organ disfonksiyonunda rol oynayan pek çok medyatör tanımlanmış olmakla birlikte, platelet aktive edici faktör (PAF) ve serbest toksik oksijen radikallerinin bu süreçte oldukça önemli bir rol oynadığı bilinmektedir (3,4,8).

Yapılan bir çok deneysel çalışmada, Ginkgo Biloba Ekstresi EGB 761 ve diğer PAF antagonistlerinin intestinal iskemi reperfüzyona bağlı lokal ve uzak organ sistemlerindeki hasarı azaltabileceği gösterilmiştir (4,5,6,8,9,10,11).

Ginkgo Biloba Ekstresi olan EGB 761, bir PAF antagonisti olup aynı zamanda serbest radikal uzaklaştırıcı aktiviteye sahip bir bileşiktir (12).

Bu çalışmada, EGB 761'in intestinal iskemi-reperfüzyon hasarındaki bazı fizyopatolojik mekanizmalar üzerine yapabileceği olumlu etkiler göz önüne alınarak, intestinal iskemi-reperfüzyon oluşturulan ratlarda anastomoz iyileşmesi üzerine etkisi araştırıldı.

2. GENEL BİLGİLER

2. 1. YARA İYİLEŞMESİ

Yara iyileşmesi, temelinde hemostatik mekanizmaların yer aldığı bir yanıt sürecidir. Hücresel düzeyde inflamasyon ve hücre proliferasyonu ile başlayan bu süreç yeni bir dengenin kurulması ile sonlanır (13).

2.1.1. YARA İYİLEŞMESİ FAZLARI

Yara iyileşmesi normal koşullarda 4 fazda gerçekleşir.Her ne kadar birbirini takip eder biçimde tanımlansalarda aslında işlemler birbirleriyle çakışan kompleks olaylardır (14).

1-)Pıhtılaşma: Yaralanma hasar görmüş damarlardan kanamaya neden olur (14). Yaralanan damardaki trombositlerin endotel altı kollajen ile teması, trombosit kümeleşmesine yol açarak pıhtılaşma mekanizmasını harekete geçirir (13).

2-) İnflamasyon: İnflamatuar faz lökositlerin yara içine gelmesi ile karakterizedir. 24 saat içinde yarada polimorf nüveli lökositler ve makrofajlar hakim olur (14). Lökositlerin kemotaktik maddelere cevabı, bu hücrelerin yüzeyinde bulunan özel reseptörler aracılığı ile olur. Nötrofillerin primer fonksiyonu konakçıyı bakterilere karşı korumaktır.Travmada, nötrofillerden sonra inflamasyon bölgesinde görülen hücreler monosit/makrofajlardır. Uyarılmış makrofajlar da nötrofiller gibi bakterisidal oksijen ara ürünleri sentezler. Lenfositler, yara bölgesine makrofajlarla aynı zamanda gelirler ve aktive olmalarından makrofajlar sorumludur (15).

3-)Fibroplazi: Bu dönemdeki esas hücreler fibroblastlar ve endotel hücreleridir. Fibroblastlar yaralanma bölgesine çevre dokulardan gelirler. Endotelyal hücreler ise yara kenarındaki sağlam venüllerden veya anjiogenez sonucu oluşan yeni kapillerlerden ortaya çıkarlar (13). Yaralanma sonrası 10. saatten itibaren gittikçe artan bir kollajen sentezi vardır. 5 ile 7. günlerde kollajen sentezi en yüksek noktaya vardıktan sonra azalmaya başlar (14).

4-) Remodeling: Akut ve kronik inflamatuar hücreler giderek azalır, anjiogenez ve fibroplazi ise biter. Kollajen sentezi ve kollajenin azalması arasındaki denge tedricen düzenlenir (14). Bu faz, yara alanında granülasyon dokusu elemanlarının azalarak, dokunun eski şeklini alması olarak tanımlanır.

2.1.2 YARA İYİLEŞMESİNDE ETKİLİ FAKTÖRLER

Yaş: İleri yaşlarda yara iyileşmesi yavaş olup daha az skar dokusu oluşur. Fibroblastların ve epitel hücrelerinin proliferasyonu yavaşlar (13).

Anemi: Anemi yara iyileşme sürecini bozan bir faktör olarak kabul edilmektedir (16).

Anti-inflamatuar ilaçlar: Non steroid anti-inflamatuar ilaçların, yara iyileşmesi üzerine olumlu ve olumsuz etkilerinin olduğuna dair çalışmalar mevcuttur (17).

Sitotoksik İlaçlar: Kemoterapötikler, kemik iliği depresyonu yaparak lenfosit ve monosit sayısında azalmaya, bunun sonucunda da inflamatuar fazdaki hücre proliferasyonunun bozulmasına neden olurlar (13). Ayrıca fibroblast proliferasyonunu inhibe ederek kollajen yapımını etkilerler (18).

Hormonlar: Büyüme hormonu hücre proliferasyonunu, glukoneogenezi ve protein sentezi için hücre içine amino asit akışını artırır. Nitrojen alınımını artırarak ve protein kaybını önleyerek protein anabolizmasını sağlar (19).

Enfeksiyon : Sistemik enfeksiyonlar, sepsis ve organ fonksiyon bozukluğu yara iyileşmesinin gecikmesine neden olabilirler (18,20). Anastomoz iyileşme sürecinde inflamasyon gereklidir, ancak lokal enfeksiyon durumlarında, inflamasyon ve dolayısıyla kollajen yıkımı artar, yara iyileşmesi gecikir (21).

Sarılık-üremi: Sarılık ve üremi yara iyileşmesini geciktiren nedenlerdir (17,22).

Malign Hastalıklar: Malignite, postoperatif dönemde gelişen komplikasyon oranlarına etki eden faktörlerden biridir (22).

Malnutrisyon: Yetersiz beslenme iyileşme sürecini bozar. Protein alımı 24 saat boyunca engellenirse kollajen sentezi durur (14).

Kortikosteroidler: Glukokortikoidler, başlangıçta inflamatuar hücre sayısını azaltırlar. Böylece yara iyileşmesinin daha sonraki aşamalarında gerilim kuvveti azalır, epitel ve kapiller proliferasyonu yavaşlar, kontraksiyon ise inhibe olur. Bu etkileri, travmadan hemen önce veye iyileşmenin erken dönemlerinde verildiğinde görülür. 3. günden sonra yara iyileşmesinde herhangi bir inhibitör etki saptanamamıştır (23).

Travma, Hipoksi ve Hipovolemi: İntraabdominal travma GİS anastomozlarında iyileşmeyi geciktirir (20). Yeterli doku oksijenasyonu yara iyileşmesinde çok önemli olan, anjiogenez, lökosit aktivasyonu, fibroblast üretimi, reepitelizasyon ve nötrofillerin normal oksidatif fonksiyonları için gereklidir (13,24). Hipovolemi doku oksijen içeriğini düşürür. Doku oksijen içeriği, anastomoz kırılma gücü ve hidroksiprolin içeriği arasında kuvvetli bir ilişki vardır (17).

Vitamin ve element eksikliği: A vitamini fibroblastları, kollajen lifleri arasındaki bağları ve epitelizasyonu uyarır. E vitamininin yara iyileşmesindeki olumlu etkileri bilinmektedir (13). C vitamini intestinal iyileşme sürecinde önemli rol oynar (17). Çinko ve demir iyonları normal kollajen metabolizması için gereklidir. Bu iyonların eksikliği nadirdir (16).

2.2. ANASTOMOZ İYİLEŞMESİ

GİS cerrahisi ile ilgili bilgiler yüzyıllar içersinde tedrici olarak gelişmiştir. Bu dönem boyunca, iyileşme süreci anlaşılmadan, dikiş materyalleri ve metotlar üzerinde önemle durulmuştur. Günümüzde iyileşme süreci hakkındaki bilgiler geçmişe oranla çok daha fazladır ve bu sürece etki eden lokal, sistemik faktörlere odaklanılmıştır (22).

Kolon anastomozları GİS cerrahisi içinde özel bir öneme sahiptir. İnce barsak veya mide anastomozları ile karşılaştırıldığında kolon anastomozlarının sorun yaratma potansiyeli daha yüksektir. Bunun en önemli nedenlerinden birisi kolondaki bakteri sayısının fazlalığıdır (25). Kolon anastomozlarının sızdırmasının morbidite ve

mortalitesi yüksektir. Kolon anastomozlarından sonra, anastomozun ayrılması ve kolon içeriğinin periton boşluğuna sızması sonucunda gelişen peritoneal sepsis endişe verici komplikasyonlardan biridir (26).

2.2.1. ANASTOMOZ İYİLEŞMESİNDE ANATOMİ VE FİZYOLOJİ

Yüz yıl önce Halsted, intestinal anastomoz yaparken submukoza tabakasının dikilmesinin önemini belirtmiş; ayrıca periton boşluğunda kan yada nekrotik doku bulunmaması gerektiğini, bulunması halinde bakterilerin daha kolay tutunarak enfeksiyon yapabileceğini ileri sürmüştür (26).

Gerilim kuvvetinin en çoğunu karşılayan kısım submukozadır ve anastomoz yapılmış barsak uçlarının bir arada tutulmasını sağlayarak gastrointestinal yolun bütünlüğünü korur. Bu olayın anlaşılması GİS cerrahi sonuçlarını geliştirmeye yönelik büyük bir ilerleme olmuştur. Submukoza, ganglionların plexusları ile kollajen ve elastik liflerin gevşekçe birleştiği çok sayıda kan damarı, lenfatik ve sinir lifinin olduğu bir yapıdır. Biyokimyasal çalışmalar bu tabakada tip I kollajenin baskın olduğunu göstermiştir.Gastrointestinal anastomozda mukoza tabakası epitel hücrelerinin hiperplazisi ve göçü ile onarılır. Bu granülasyon dokusu bir tıkaç gibi davranarak barsak içeriğine karşı bariyer görevi yapar. Seroza, eksternal kas tabakasını örten ince bir bağ dokusudur. Anastomoz sırasında serozal tabakaların uygun bir şekilde karşılaştırılması kaçak riskini en aza indirir ve bu en iyi inverte edici sutür tekniğinin kullanılması ile sağlanır (22).

Barsak duvarının yaralanması önce hemostatik vazokonstrüksiyon, daha sonra vazodilatasyon ve artmış vasküler permeabiliteye yol açar. Bu süreç barsak uçlarında ödem ve şişme ile sonuçlanır. Şiş ve ödemli dokularda sutürlerin aşırı sıkılmasının iskemik nekroz yapabileceği akılda tutulmalıdır (17). Anastomozda granülasyon dokusunun görülmesi iyileşmenin proliferatif fazının başladığına işaret eder. Omentum intraperitoneal anastomozda sutür hattının etrafını örterek ve granülasyon dokusunun yapımına katkıda bulunarak önemli bir rol oynar. Proliferatif faz boyunca kollajen sentez ve yıkımı devam eder. Normal iyileşme sürecinde sentez daha baskındır. İyileşmenin ilk günlerinde anastomoz sağlamlığını ve sutür tutma kapasitesini

belirlemede önemli bir faktör olan kollajen, sutür hattına komşu dokularda olduğu kadar intestinal yolun her tarafında düzenlenir (17). Bu mekanizmaların anlaşılması ile iyileşme sürecine müdahale edilebilir (22).

2.2.2. DERİ VE GASROİNTESTİNAL DOKU İYİLEŞMESİNİN KARŞILAŞTIRILMASI

Genel olarak tüm doku tiplerinin iyileşme süreçlerinin aynı şekilde olduğuna inanılır, ancak bu tam olarak gerçeği yansıtmaz. Travma sonrası başlangıç inflamatuar cevap, yeni kollajen birikimi ve skar doku oluşumu gibi iyileşme sürecinin pek çok içeriği aynı olmasına rağmen, dokular arasında iyileşme hızını veya sonucunu değiştirebilecek farklılıklar vardır.

a) Normal koşullar altında, intestinal yaraların iyileşmesi deri yaralarının iyileşmesinden daha hızlıdır.
b) Cilt dokusuna benzemeyen gastrointestinal yolda düz kas hücreleri fibroblastlar kadar kollajen üretir.
c) Deri ve gastrointestinal sistemdeki iyileşme sürecinde fibroblastların kollajen sentezini düzenlenmesi farklıdır .

Gastrointestinal yolun çok katlı tabakadan oluşması, yüksek oranda lümen içi bakteri içeriğinin olması, sutür hattının seroza tarafından kapatılması ve hipovolemik şok durumlarında perfüzyonunun selektif olarak düşürülmesi gibi özellikleri iyileşme sürecinde önemlidir (22).

2.2.3. ANASTOMOZ İYİLEŞMESİNİ ETKİLEYEN FAKTÖRLER

Anastomoz uçlarındaki kan akımının yeterli olması: Anastomoz bölgesindeki kan akımı anastomoz iyileşmesinde çok önemli bir faktördür ve intrensek damarlara bağlıdır (22). Yeterli kan akımı, barsak rengi, komşu mezenterik damarlardaki atımın görülmesi ve kesilmiş barsak uçlarındaki kanama miktarı ile kontrol edilmelidir (17).

Anastomozun gergin olmaması: Anastomoz hattının teknik olarak gergin yapılması ve lümen içi basınç artışı anastomoz ayrılmalarına neden olabilir (27).

Cerrahi Teknik ve Sutür Materyalleri: Tüm operasyonlarda başarılı bir sonuç için cerrahi teknik çok önemlidir. Sutürler kenarlardan uygun uzaklıkta yerleştirilmeli ve düğümler dokuyu çok fazla sıkmadan atılmalıdır. Anastomoz tamamlandığında lümen yeterli olmalı, dönme, gerginlik ve distal daralma olmadan doku kenarlarının canlılığı kontrol edilmelidir. İçe dönük ve dışa dönük anastomozlardan hangisinin daha iyi olduğu uzun yıllardan beri tartışılmaktadır. Dışa dönük anastomozlarda büyük miktarda yapışıklıklar nedeniyle kaçaklar daha sıktır, ancak daha az darlık riski vardır. İki kat anastomozlarda ekstra sutür materyalleri ve içe döndürülmüş dokunun iskemisinden dolayı iyileşmenin erken evrelerinde inflamatuar cevap yükselir. Tek kat anastomozlarda daha geniş lümen ve daha az doku hasarı meydana gelir. Stapler ile yapılan anastomozlarda, daha düşük travma, daha az yapışıklık ve daha düşük inflamatuar cevap oluşur. Bu avantajlarına rağmen bazı yerlerde artmış darlık riski vardır. GİS operasyonlarında lokalizasyona göre emilen ve emilmeyen sutür materyallerinin her iki çeşidi de kullanılmaktadır. Sutür işlemi yeterli mekanik desteği sağlamalı, dokuyu minimal travmatize etmeli, minimal doku reaksiyonu oluşturmalı ve enfeksiyon riskini azaltmalıdır (22).

Barsakların antibiyotik ve mekanik temizlik ile hazırlanması: Barsak florası, ameliyat öncesi mekanik temizlik ve antibiyotik uygulaması ile minimale indirilmeye çalışılır. Bu şekilde kolorektal cerrahinin önemli komplikasyonlarından olan yara enfeksiyonu, karın içi apseler ve anastomoz yetersizliklerinden belirli bir oranda kaçınılır (28).

Anastomoz çevresi hemostaza önem verilerek anastomoz çevresi hematomdan kaçınılması: Doku hasarı meydana getirmeden yeterli hemostaz sağlanması çok önemlidir (17). Hematom anastomoz hattına yakın olan küçük arteriyollerin yaralanması sonucu ortaya çıkar (29).

Kontamine materyal, fibrin gibi oluşumların anastomoz çevresinden kaldırılması:

Yara alanında fibroblastların replikasyonu ve hareketi normal iyileşme sürecinin kritik bir aşamasıdır. Ölü doku artıkları, hematom, sıvı birikimi, ödem ve yabancı cisimler fibroblastların replikasyon ve hareketini engelleyen fiziksel koşullardır (15).

Anastomozun serozal yama veya omentum ile güçlendirilmesi: Sutür hattının omentum ile örtülmesi sonucunda, omental örtü, enfeksiyon kontrolü, anastomoz çevresi lenfatik drenaj, neovaskülarizasyon ve granülasyon doku oluşumuna katkıda bulunur (22).

Anastomoz uçlarının sağlıklı olması: Anastomoz tamamlandıktan sonra doku kenarlarının canlılığı kontrol edilmelidir (17).

Bakteriyel kontaminasyon: Lökositlerin lokal konsantrasyonunda artışa neden olur. Lökosit önemli derecede kollajenolitik aktiviteden sorumludur. Artmış kollajenolitik aktivite yüksek oranda anastomoz problemlerine yol açar (17).

Distal obstruksiyon: Kolon tıkanıklığı olan hastalar anastomoz ayrışması açısından yüksek risk taşırlar (30).

Radyasyon hasarı: İyonize radyasyon endotel hücrelerinde fibrozis ve atrofi yaparak yara iyileşmesinde gecikmeye neden olur (16).

Nutrisyonel hazırlık: Albümin değeri 3 mg/dl'den az olan ve son üç dört ay içinde kilosunun % 15'inden fazlasını kaybeden hastalar anastomoz komplikasyonu gelişmesi açısından risk altındadırlar (31).

Acil operasyonlar: Acil operasyonlar, kötü hazırlanmış hastalar, yetersiz resüste edilmiş hastalar, uzamış intraoperatif hipotansiyon ve hipotermi anastomoz kaçak oranını artıran faktörlerdir (22,31). Kolon hazırlığı yapılmadan operasyona alınan hastalarda, komplikasyon riski fazladır (26).

2. 3. İSKEMİ

Bir dokuya giden kan akımı kesildiğinde, o dokuya ait hücrelerin fonksiyon bozukluğu ile başlayan ve hücre ölümüne kadar ilerleyen bir dizi kimyasal olay gerçekleşir.Hücresel fonksiyonların gerçekleşebilmesi için oksijen temel bir yakıttır. Normal hücre fonksiyonları için gerekli olan yüksek enerjili fosfat bağları aerobik metabolizma ile sağlanır. Oksijen yetersizliği durumunda anaerobik metabolizma devreye girer. Bu da laktik asit ve toksik metabolitlerin birikimi ile sonuçlanır. Ortaya çıkan asidoz nedeniyle normal enzim kinetiği değişir ve yüksek enerjili fosfat bağlarının yapımı azalır. Bu durumda hücre kendi homeostazisi için gerekli olan enerjiden yoksun kalır (3,32,33).

Dokuların iskemiye dayanıklılığı birbirinden farklıdır. İskelet kasları iskemiye uzun süre dayanabildiği halde nöronlarda dakikalar içinde geri dönüşümsüz yıkım ortaya çıkabilir. Hücresel homeostazis için gerekli olan enerji kaynaklarının, özellikle ATP'nin tüketimi hücre membranında iyon dengesizliğine yol açar. Na^{+} ve Ca^{++} iyon dengesi bozulur. Bunu asidoz ve ozmotik şok gibi klinik bulgular ile kromatin kümelenmesi ve piknozis gibi histolojik bulgular takip eder (3,32,33,34)

2.4. REPERFÜZYON VE REPERFÜZYON HASARI

Reperfüzyon, iskemiye neden olan etkenin ortadan kaldırılarak dokuya kan akımının yeniden sağlanmasıdır. Reperfüzyonun, iskemik dokuda enerji ihtiyacının sağlanması ve toksik metabolitlerin uzaklaştırılması gibi iki olumlu etkisi vardır. Böylelikle reperfüzyon iskemik hasarın düzeltilebilmesi için gerekli bir süreçtir. Ancak oksijenlenmiş kanın iskemik dokuya dönüşü dokuyu daha fazla zedeleyen bir reaksiyon sürecini başlatır (2,3,4). Reperfüzyon hasarı serbest oksijen radikalleri, endotelyal faktörler ve nötrofillerin eşlik ettiği karmaşık bir mekanizmayla oluşur. Hasarı asıl tetikleyen olayın endotel hücrelerindeki zedelenme olduğu düşünülmektedir (33,35,36).

Reperfüzyon hasarına doğrudan veya dolaylı olarak katılan pek çok madde ve biyokimyasal reaksiyon tanımlanmıştır. Bu maddelerin birbiriyle etkileşimi sonucunda iskemi-reperfüzyon hasarının reperfüzyon kısmının medyatörleri olan serbest oksijen radikalleri ortaya çıkar. Bu faktörler şunlardır:

I- Ksantin Oksidaz

II- Nötrofillerin aktivasyonu

III- Endotelyal faktörler

1-Araşidonik asit metabolitleri

a)-Prostasiklin (PGI2)

b)-Tromboksan A2(TxA2)

c)-Lökotrien B4

2-Nitrik Oksit

3- Endotelin

IV- Trombosit aktive edici faktör (PAF)

V-Komplemanlar

VI-Sitokinler

VII-Prostaglandinler

VIII-Katekolamin oksidasyonu

2.4.1. KSANTİN OKSİDAZ YOLU

Postiskemik iskemik dokudaki serbest radikallerin en belirgin kaynağı ksantin oksidaz enzimidir. Bu enzim "dehidrojenaz" ve "oksidaz" aktivitesine sahip iki şekilde bulunur. Mc.Cord'un çalışmasına göre iskemi sırasında ksantin dehidrojenaz enziminin kalsiyum aracılı bir proteaz katalizörlüğünde ksantin oksidaza dönüşmesi, intestinal dokuda 10 saniye, kalp kasında 8 dakika, karaciğer, dalak, böbrek ve akciğerde 30 dakika sürmektedir. Bu da değişik dokuların iskemi-reperfüzyon hasarına neden farklı oranlarda cevap verdiği konusunda açıklayıcı olmaktadır. Hipoksantin ve ksantin oksidasyonu serbest radikallerin oluşumuna yol açar (3,35,37).

2.4.2. NÖTROFİLLER (POLİMORF NÜVELİ LÖKOSİTLER)

İskemi-reperfüzyonun yol açtığı mikrovasküler hasar için nötrofil ve endotelyal hücre ilişkisi bir gerekliliktir. İskemi sırasında ve daha ağırlıklı olarak bunu takip eden reperfüzyon döneminde postkapiller venüllerde endotele artmış nötrofil adezyonu görülür ki bunun intestinal iskemi-reperfüzyona bağlı barsak disfonksiyonunda önemli rolü vardır. PAF, LB4 ve serbest oksijen radikalleri bu durumun en muhtemel kimyasal medyatörleridir (3,38).

2.4.3. ENDOTELYAL FAKTÖRLER

Vasküler endotelyal çeper pek çok lokal hormon ve otakoid salgılayarak vasküler düz kas tonusunu düzenler (3).

1-Araşidonik asit metabolitleri

a)-Prostasiklin (PGI2): Endotel hücrelerinden ayrılan ilk vasoaktif ajan olan PGI2 endotelyal yüzeylerde trombosit agregasyonunu önleyen güçlü bir vasodilatatördür.

b)-Tromboxan A2 (TxA2): Araşidonik asitten siklooksigenaz yardımı ile oluşan TxA2 trombositleri agrege eder ve vasokonstrüktör etkisi vardır.Reperfüzyon, prostoglandin üretiminin en potent uyaranıdır. TxA2, iskemi-reperfüzyonda endotelyuma nötrofil adhezyonunu indükleyen güçlü bir kemotaktik maddedir.

c)-Lökotrien B4 (LB4): Lökotrienler, iskemi-reperfüzyon boyunca endotelyal disfonksiyonda önemli rol oynayan ve lipooksijenaz yoluyla oluşan araşidonik asit metabolitleridir. LB4 nötrofil yüzeyindeki spesifik reseptörlere bağlanır. Adhezyon moleküllerinin aktivasyonunu, endotelyal hücrelere yapışmayı, serbest oksijen radikallerinin ve proteazların üretimini sağlar. 3 saatlik iskemik peryot; mukozal LB4 seviyelerini değiştirmezken, reperfüzyonun izlediği aynı süreli iskemi mukozal LB4 seviyelerinde %200-600 oranında artışa yol açmaktadır (4).

2- Nitrik Oksit (NO): Endotel türevli nitrik oksit veya relaxing faktör (ENDO, EDRF) olarak da bilinen NO, asetil kolin uyarısı, hipoksi, endotoksin, hücresel zedelenme veya mekanik kesilme stresine yanıt olarak dolaşıma salınabilmektedir.Yarı ömrü bir kaç saniye olan ve diffüze olabilen bir maddedir. NO kendiliğinden nitrat ve nitrite ayrışır. Septik şok ve travmada, nitrit ve nitrat metabolitleri ile ölçülen NO düzeyleri yüksekliğinin, düşük sistemik vasküler direnç ve yükselmiş endotoksin düzeyleri ile ilişkili olduğu kanıtlanmıştır (32). Hücresel hasarın yanında büyük miktarlardaki NO parakrin ve otokrin fonksiyonların bozulmasına, bölgesel kan akımında dağılım bozukluğuna, barsak motilitesinde azalmaya, permeabilitesinde artışa yol açar (39).

3. Endotelin: Arter ve venin kontraksiyonuna neden olan en güçlü vazokonstrüktördür. İskemik kalmış bir barsağın ürettiği endotelin intestinal iskemi-reperfüzyon hasarının sistemik bir hasara dönüşmesinden sorumlu olabilecek güçlü bir aday olarak ileri sürülmektedir (32).

2.4.4. KOMPLEMANLAR

Komplemanların arka arkaya aktivasyonu, anaflatoksin, C3a, C5a'nın üretimine yol açar. Nötrofiller üzerindeki etkileri ise kemotaksis, endotele adhezyonun artışı, serbest oksijen radikallerinin üretim ve salınmasını sağlamaktır (3,32).

2.4.5. SİTOKİNLER

Reperfüzyon sonrası, IL-1, IL-6 ve Tümör Nekrozis faktör-α (TNF-α) gibi sitokinler dolaşımda gözlenir. Bu ajanlara karşı antagonistler kullanılarak, hem IL-1'in hemde TNF-α nın vasküler yaralanmaya katkıda bulundukları ve endotel adezyon moleküllerini arttırdıkları gösterilmiştir (3,32). İskemi-reperfüzyonda sitokin salınımının bilinmesine rağmen bu sitokinlerin permeabilite üzerine olan etkileri direk mi veya hücre adezyon molekülleri ekspresyonu ve nötrofil adezyon aktivasyonu yoluylamı olduğu bilinmemektedir (38).

2.4.6. PLATELET AKTİVE EDİCİ FAKTÖR (PAF)

Fosfolipaz A2'nin etkisiyle endotel hücreleri tarafından membran fosfolipitlerinden üretilir. Çok çeşitli inflamatuar reaksiyonda (ARDS, Akut pankreatit, İnflamatuar barsak hastalığı, glomeruler hasar vs.) etkin olduğu gözlenen bir substrattır (3,4,40). Trombositlerin şekil değişikliğine, agregasyonuna, ve granül içeriğinin salınmasına yol açan oldukça kuvvetli bir ajandır. Ek olarak PAF kuvvetli bir nötrofil kemoatraktan ve aktivatör bir maddedir ve TNF-α üretiminde önemli bir rol oynar. Dokuların reperfüzyonu sonucu lökositlerin aktivasyonuna, adezyon ve diapedezine ve aynı zamanda vasküler permeabilitede artışa yol açar. Pek çok çalışmada PAF'ın invitro ve invivo ortamda lökositlerin mikrovasküler endotele adhezyonunu arttırdığı gösterilmiştir. PAF'ın reperfüzyon sonucu gerçekleşen kemotaksisin bir düzenleyicisi olduğu düşünülmektedir (3,5,32).

2.5. SERBEST RADİKALLER VE REPERFÜZYON HASARINDAKİ ROLLERİ

Serbest radikaller, en dış yörüngesinde tek sayıda elektron içeren, ileri derecede reaktif, kısa ömürlü, ve anstabil moleküllerdir. Moleküler oksijenin indirgenmesi ve eksitasyonu ile çok değişik serbest oksijen radikalleri üretilebilir (3,32,37).

Oksijenin redüksiyonu ve aerobik hücrelerin enzimatik oksidasyonu sırasında negatif yüklü bir ara ürün olan süperoksit radikali (O_2^-) oluşur. Süperoksit radikalinden enzimatik yolla veya spontan dismutasyonla ikinci bir ara ürün olan hidrojen peroksit radikali (H_2O_2) oluşur. Daha sonra özellikle mitokondride diğer bir ürün olan hidroksil radikali (OH^-) oluşur. Organizmada bu serbest radikaller dışında hidrojen peroksit, hipokloröz asit gibi radikal olmayan, bununla birlikte serbest radikal oluşturma potansiyelinde olan zararlı oksijen türleride oluşabilmektedir. Diğerleriyle karşılaştırılığında O_2^- radikali yüksek elektron aktivitesine sahiptir ve çok reaktiftir. Ancak oksijen radikallerinden en aktif olanı OH^- radikalidir (3,37).

Hücreler serbest oksijen radikallerinin hasarına bağışık değildir. Ancak genellikle glutatyon ve katalaz ile oksijen hasarına karşı korunmuşlardır. İskemik dokularda, serbest oksijen radikali üreten intraselüler mekanizmalar tam aktive adilmiş durumdadır. Ancak oksijen sağlanmasındaki eksiklikten dolayı non fonksiyonedirler. Kan akımı ve oksijen sağlanmasının restorasyonu ile büyük miktarlardaki serbest oksijen radikali üretilerek reperfüzyon yaralanması indüklenir (32).

Organizmada serbest oksijen radikalleri ortaya çıktıktan sonra radikal reaksiyon dizileri başlar. Eğer bir serbest radikal, radikal olmayan bir moleküllle reaksiyona girerse, binlerce reaksiyondan oluşan reaksiyon zincirlerini başlatır. Serbest oksijen radikalleri paylaşılmamış elektronlarından dolayı lipid, protein, karbonhidrat, nükleik asit gibi çeşitli makromoleküllerin oksidatif hasarına neden olurlar (37). Bu hasarlanma özetle şu mekanizmalarla olur.

a-)Lipid Peroksidasyonu: Serbest radikallerin hücrede başlattığı en önemli ve zararlı etki lipid peroksidasyonudur. Poliansatüre yağ asitlerinin serbest radikaller ile oksidasyonu lipid peroksidasyonu olarak tanımlanır.

Lipid peroksidasyonu, organizmada oluşan kuvvetli yükseltgen bir radikalin etkisiyle membran yapısındaki poliansatüre yağ asidi zincirindeki alfa metilen gruplarından bir hidrojen atomunun uzaklaştırılması ile başlamaktadır. Biyolojik sistemlerde bu radikalin süperoksit ile hidroksil radikalinin olduğu kabul edilmektedir. Yağ asidi zincirinden bir hidrojen atomunun uzaklaştırılması sonucu zincir radikal niteliğini kazanır. Bunun sonucunda oluşan radikal alkil radikali olup dayanıksız bir türevdir ve bir dizi değişikliğe uğrar. Özellikle molekül içi çift bağ aktarılması ile dien konjugatları ve daha sonra lipid radikalinin moleküler oksijenle etkileşimi sonucunda lipid peroksi radikali (LOO-) oluşur. Lipid peroksi radikali zar yapısındaki diğer poliansatüre yağ asitlerini etkileyerek hidroperoksit (ROOH) ve yeni bir alkil radikali oluşturur. Lipid peroksidasyonu, lipid hidroksiperoksitlerinin aldehit ve diğer karbonil bileşikleri ile etkileşmesi sonucu etan, pentan gibi uçucu gazlara dönüşür (3,34,37).

Lipid peroksidasyonu biyolojik membranlarda akıcılığın kaybına, membran potansiyelinde azalmaya, hidrojen ve diğer iyonlara karşı geçirgenliğin artışı neticesinde

hücrenin hasarına ve içeriğinin serbestleşmesine neden olur. Ek olarak lipid peroksidasyonunun son ürünlerinden biri olan malondialdehit (MDA) membran bileşenlerinin polimerizasyonuna ve çapraz bağ yapmalarına neden olur. Bu da hücre yüzeyinin durumunu, enzim aktivitesini, iyon transportunu etkileyebilir (34,37).

b-)Protein oksidasyonu: Serbest radikaller ile oluşan protein oksidasyonunun kimyasal sonucu olarak metionin sülfokside, histidin oksihistidine veye aspargine, tirozin ditirozine ve sistein disülfitlere dönüşür. Bu değişiklikler proteinlerin bağlanma özelliklerinde ve enzim aktivitelerinde farklılaşmaya neden olarak hücre fonksiyonlarında bozulmalara yol açabilir (34,37).

c-) DNA: Serbest oksijen radikalleri adenin ve piridin nükleotid durumlarının sürdürülebilmesi için gerekli yollara engel olabilirler. Serbest oksijen radikalleri DNA ile tepkimeye girerek mutajenik olan 8-Hidroksiguanin'in ortaya çıkmasına neden olurlar (41,42).

d-) Kovalen bağlanma: Serbest radikaller polisiklik hidrokarbonlar, aromatik aminler, ve nitrozaminler gibi ksenobiyotiklerin çeşitli biyomoleküllere kovalen bağlanmasına neden olabilir. Bu da doğrudan hücre hasarına yol açabilir (42).

e-) Kalsiyum: Hücre yaralanması ile ilgili olduğu düşünülen bir elementtir. Kalsiyumun transportunu engelleyen herhangi bir durum hücre fonksiyonlarını olumsuz etkiler. Kalsiyum ATPaz enzimleri önemli sülfidril gruplarına sahiptir ve serbest oksijen radikalleri (SOR) tarafından inaktive edilebilir. Sitokinler, hipoksi, endotoksin gibi faktörler SOR aracılı hücre enerjisini azaltabilir (43).

2.6. ANTİOKSİDAN SAVUNMA SİSTEMLERİ

Organizmada devamlı olarak serbest oksijen radikalleri oluşmasına rağmen antioksidan savunma sistemleri ile oksidasyon arasındaki dinamik dengeden dolayı zararlı etkiler ortaya çıkmaz. Fizyolojik veya patolojik olaylar sonucu bu dengenin oksidasyon lehine değişmesi durumunda oksidatif hasar gelişebilmektedir.

İskemi-reperfüzyon hasarlanmasını inhibe eden pek çok endojen mekanizma bulunmakla beraber, eksojen olarak da hasarlanmayı engelleyebilen bir çok ilaç tanımlanmıştır. Etki mekanizmaları farklı olan eksojen ve endojen ajanlar şunlardır.

Antioksidan enzimler: Süperoksit dismutaz, glutatyon peroksidaz, katalaz bu gruptan olup primer antioksidanlardır. Serbest radikalleri, biyolojik önemi olan moleküllerle etkileşmeden önce daha zararsız bileşiklere dönüştürerek veya başka moleküllerden radikal üretimini engelleyerek etkilerini gösterirler (34,37).

Serbest radikal toplayıcılar: Vitamin E, vitamin C, β-karoten, ürik asit, billurubin, albumin bu gruptandır ve sekonder antioksidanlar olarak bilinir. Bunlar serbest radikalleri yakalayarak oluşabilecek zincir reaksiyonlarını engeller (34,37,41).

Nötrofil inhibitörleri: PAF antagonistleri ve 5-lipooksijenaz inhibitörleri kemotaksisi inhibe ederken Transforming Growth Faktör β ise nötrofillerin endotele yapışmasını ve adenozin reseptör mekanizması yoluyla aktive nötrofillerden serbest radikal üretimini inhibe eder (44,45).

Serbest radikal üretimi inhibitörleri: Allopurinol ve desferrooksamin bu gruptandır.

Eksojen antioksidanlar: α-tokoferol, propranolol, Ca kanal blokerleri, kaptoril.

2.7. GİNKGO BİLOBA EGB 761

EGB 761 Ginkgo biloba yapraklarından elde edilen bir bitki ekstresidir. Filumunun tek örneğinden elde edilen bir bileşik olup, diğer canlılarda rastlanmayan kimyasal maddeler içerir. Ana bileşenleri %24 flavonoidler, %3.1 ginkgolidler, %2.9 bilobalidler ve %5-10 organik asitlerdir (12-46).

EGB 761, Platelet aktive edici faktörü (PAF) antagonize eden, serbest radikal uzaklaştırıcı aktivite gösteren ve vasküler relaksasyon sağlayan bir moleküldür. PAF'a bağlı platelet agregasyonunu önler, lizozomal zarları stabilize eder. Bu ekstre serebrovasküler ve periferal vasküler yetmezlikleri de içeren pek çok iskemik hadisede terapotik amaçlı kullanılmaktadır.

Farklı organlarda değişik şekilde etki edebilir. Nörodegeneratif, duysal ve vasküler hastalıklarda protektif etkisi vardır. Moleküler, hücresel ve dokusal düzeyde veya tüm organizmada etki gösterebilir. Özellikle tek yönlü (aktivatör veya inhibitör) bir etkisi yoktur. Daha çok organizmanın içinde bulunduğu duruma göre adaptasyonuna yardımcı regülatuar bir bileşiktir (12,46,47).

3. MATERYAL VE METOT

3.1. MATERYAL

Bu çalışma Taksim Eğitim ve Araştırma Hastanesi Deneysel Araştırma Merkezi (TADEM)'nde gerçekleştirildi. Ağırlıkları 250-300 gr arasında olan 39 adet erkek vistar albino rat kullanıldı. Çalışmada kullanılan denekler bu merkezden sağlandı.

Ginkgo Biloba ekstresi EGB 761 (Tebokan® Fort Damla), Abdi İbrahim firmasından sağlandı.

Biyokimyasal ölçümler Taksim Eğitim ve Araştırma Hastanesi Biyokimya Kliniğinde yapıldı. Çalışmada cerrahi aletler kullanıldı. Alınan barsak örnekleri biyokimyasal değerlendirmeler için –20 °C derin dondurucuda muhafaza edildi.

3.2. METOT

Çalışmada kullanılan tüm ratlar deney öncesi bir hafta boyunca aynı laboratuar ortamında tutuldular. Standart laboratuar yemi ve su ile beslendiler. Opere edilecek ratlar bir gece önce aç bırakılarak sadece su ile beslenmeleri sağlandı.

Anastezik ajan olarak eter indüksiyonunu takiben 64 mg/kg dozunda intraperitoneal sodyum pentotal kullanıldı. Laparatomiler 4 cm'lik orta hat insizyonu ile gerçekleştirildi. Dokulardan ısı kaybını azaltmak için, barsaklar sıcak ve steril serum fizyolojik ile ıslatılmış petlerle örtüldü. Ameliyat sonrası dehidratasyonu engellemek amacıyla ameliyat bitiminde tüm deneklere 5 mL Ringer laktat subkutan yolla verildi.

3.2.1. SHAM MODELİ

Kontrol grubu modelini oluşturmak için anastezi sonrası 4 cm'lik orta hat insizyonunu takiben superior mezenterik arter, kollateralleri ve inen kolonu besleyen arterler disseke edilerek barsak anastomozu yapıldı.

3.2.2. İSKEMİ-REPERFÜZYON MODELİ

Çalışmada iskemi-reperfüzyon modelini oluşturmak için anastezi sonrası 4 cm'lik orta hat insizyonunu takiben superior mezenterik arter ve kollateralleri ile birlikte inen kolonu besleyen arterler atravmatik arteriyel kliplerle oklüde edildi. Arteriyel nabızların olmaması ve barsak rengindeki solukluk iskemi olarak değerlendirildi. Takiben barsak anastomozu yapılarak iskeminin 30. dakikasında klipler çıkarıldı. Klipler çıkarıldıktan sonra nabızların geri gelmesi ve barsak renginin normale dönmesi reperfüzyon olarak değerlendirildi.

Resim 1: İskemi-reperfüzyon modeli

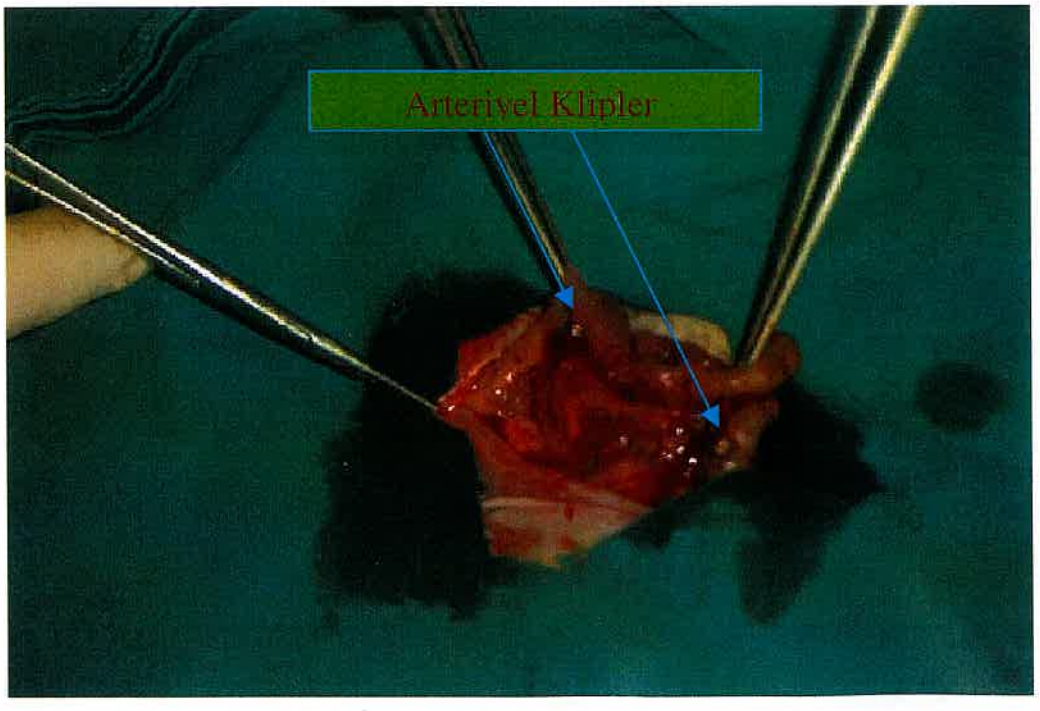

3.2.3. BARSAK ANASTOMOZ MODELİ

Laparatomiyi takiben inen kolon hazırlanarak kesildi ve 6/0 propilen (Prolen, Ethicon UK®) ile tek tek sutürlerle, tek kat üzerinden ortalama 8-10 sutürle anastomoz işlemi yapıldı. Batın iki kat üzerinden 3/0 ipek materyali ile kapatıldı.

Resim 2: Barsak Anastomozu

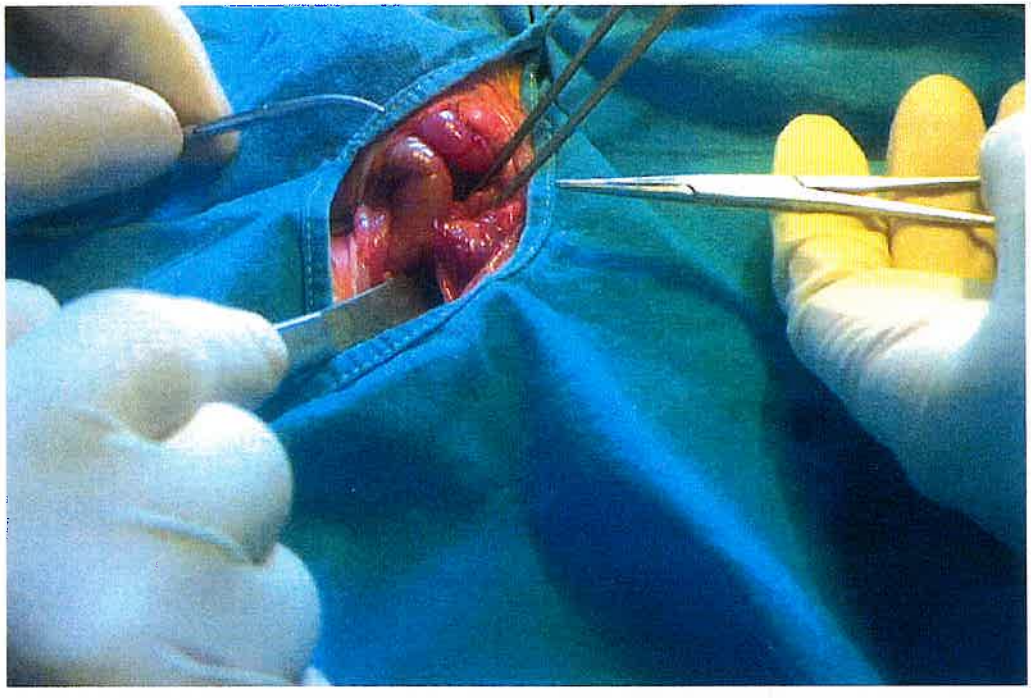

3.2.4. DENEY GRUPLARI

Çalışmaya toplam 39 denek alınarak 13'erli 3 gruba ayrıldı.

GRUP 1(Sham grubu)

Herhangi bir iskemi modeli oluşturulmaksızın anastomoz iyileşmesinin araştırıldığı bu grupta laparatomiyi takiben superior mezenterik arter ve mezenterik kollateraller disseke edildikten sonra barsak anastomozu yapıldı ve batın kapatıldı. Denekler ameliyatın 7.gününde relaparatomiye alınarak, patlama basıncı ölçümü ve biyokimyasal incelemeler (hidroksiprolin seviyesi) için anastomoz bölgesini kapsayan kolon segmenti rezeke edildikten sonra sakrifiye edildiler.

GRUP 2 (İskemi- reperfüzyon grubu)

İskemi reperfüzyon hasarının; anastomoz iyileşmesi üzerine etkilerinin araştırıldığı bu grupta laparatomiyi takiben iskemi oluşturularak barsak anastomozu yapıldı. 30 dakikalık iskemi periyodu tamamlandıktan sonra arteriyel klipler çıkarılarak batın kapatıldı. Denekler ameliyatın 7.günü relaparatomiye alınarak, patlama basıncı ölçümü ve biyokimyasal incelemeler (hidroksiprolin seviyesi) için anastomoz bölgesini kapsayan kolon segmenti rezeke edildikten sonra sakrifiye edildiler.

GRUP 3 (İskemi-reperfüzyon+ EGB 761 grubu)

İskemi-reperfüzyonda ginkgo biloba EGB 761'in anastomoz iyileşmesi üzerine etkilerinin araştıldığı bu gruba; iskemi reperfüzyon grubundan farklı olarak ameliyattan 3 gün önce ve ameliyattan 7 gün sonrasına kadar 60 mg/kg/gün ginkgo biloba EGB 761 iki eşit dozda orogastrik yolla verildi. Denekler ameliyatın 7. günü relaparatomiye alınarak, patlama basıncı ölçümü ve biyokimyasal incelemeler (hidroksiprolin seviyesi) için anastomoz bölgesini kapsayan kolon segmenti rezeke edildikten sonra sakrifiye edildiler.

3.2.5. ÖRNEKLEME

Tüm gruplar, ameliyattan 7 gün sonra eter indüksiyonunu takiben relaparatomiye alınarak anastomoz yapılmış kolon segmenti belirlendi. Anastomoz hattına zarar vermeyecek şekilde, çevresindeki yapışıklıklar korunarak, anastomoz hattını içine alan geniş bir kolon segmenti rezeke edildi. Kolon segmentindeki feçes proksimal uçtan serum fizyolojik verilmek suretiyle temizlendi. Takiben çıkarılan segment anastomoz hattının 2 cm proksimal ve distal kısmından kesilerek, patlama basıncı ölçümü ve biyokimyasal incelemeler (hidroksiprolin seviyesi) için standart bir barsak uzunluğu elde edildi.

Resim 3: İyileşmiş Anastomoz Hattı

3.2.6. SAKRİFİKASYON

Örneklemelerin yapılmasından sonra tüm denekler yüksek doz eter inhalasyonu ile sakrifiye edildiler.

3.2.7. ANASTOMOZ PATLAMA BASINCI ÖLÇÜMÜ

Anastomoz patlama basıncı ölçümleri, detayları daha önce literatürde belirtilen tekniğin bir modifikasyonu olarak gerçekleştirildi (2). Buna göre, anastomoz hattının proksimal ucundan 18F plastik katater yerleştirilerek katater üzerinden 2/0 ipekle kaçak olmayacak şekilde bağlandı. Distal uçta 2/0 ipekle bağlanarak sıvı kaçmayacak hale getirildi. Proksimal uca yerleştirilen katater 3 yollu musluk yoluyla dakikada 2 ml sıvı verilecek şekilde ayarlanmış İnfüzyon pompası (Abbott Lifecare 5000®) setine bağlandı. 3 yollu musluğa yerleştirilen diğer bir katater civalı manometre aletine bağlandı. Tüm deneklerde anastomoz hattından sıvı sızıntısı veya manometreden basınç düşüşü gözlenerek patlama basınçları mm/Hg olarak kaydedildi.

Resim 4: Patlama Basınç Ölçümü

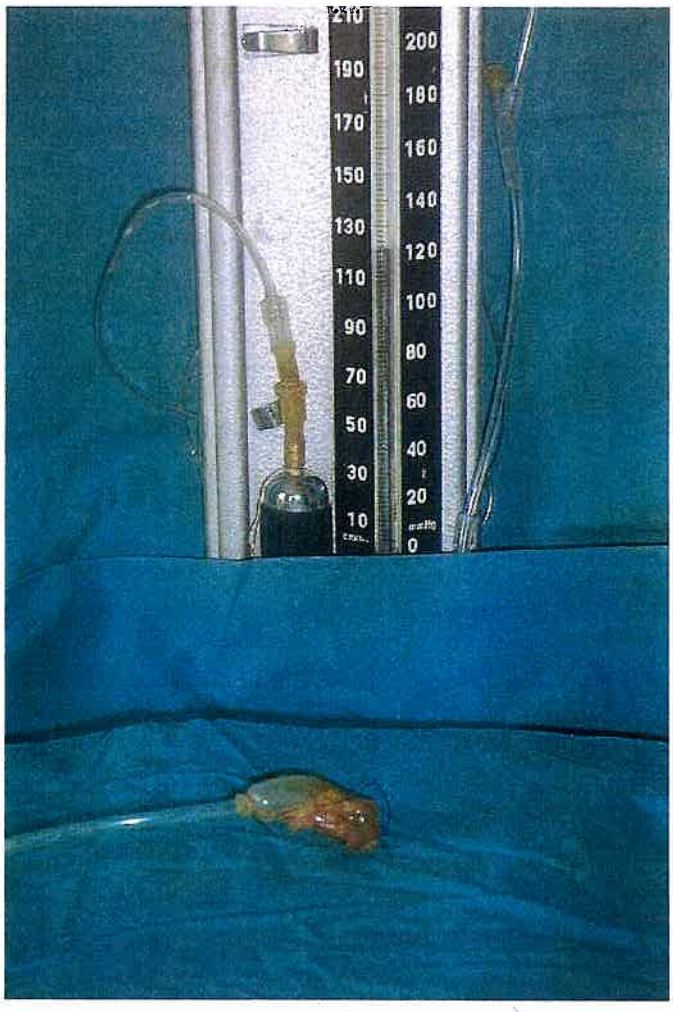

3.2.8. BİYOKİMYASAL ÖLÇÜM

HİDROKSİPROLİN TAYİNİ

Hidroksiprolinin ölçüm metodu bu maddenin kollagenden hidroliz edilip, Kloramin T ile okside olması ve sonra Erlich reaktifi ile reaksiyona girip renkli kromofor bileşikleri oluşturması esasına dayanır.

Reaktifler:

a) Erlich Reaktifi: 10 gr paradiaminobenzaldehit, 11 ml% 60'lık perklorik asit ile karıştırılıp, kahverengi bir şişede saklanır.

Çalışma Solüsyonu: Çalışmaya başlamadan önce 3 kısım Erlich, 8 kısım isopropanol olmak üzere solüsyon hazırlanır.

b) Asetat-Sitrat Tamponu: 57 gr sodyum asetat trihidrat, 37.5 gr trisodyum sitrat ve 5.5 gr sitrik asit monohidrat 395 ml isopropanolde çözülür. Çözüldükten sonra distile su ile 1 lt'ye tamamlanır. 12 N HCL ile hazırlanan solüsyonun pH değeri 6'ya ayarlanır.

c) Kloramin-T Solüsyonu: İlk olarak % 20'lik (w/v) Kloramin-T solüsyonu hazırlanır.

Çalışma Solüsyonu: % 0.67'lik asetat-sitrat tamponu ile tamponlanmış Kloramin T solüsyonu hazırlanır.

d) 12 N HCL

e) Hidroksiprolin Standardı (4-Hidroksi-L-Prolin)

Standartların Hazırlanışı: % 50'lik isopropil alkolde 0.0; 0.4; 0.8; 1.6; 2.4; 3.6 µgr hidroksiprolin olacak şekilde standartlar hazırlandı.

DENEY

Barsak örnekleri 0.2 gr tartılıp Pyreks tüplere konuldu. Tüp içerisine 1 cc distile su ve 1 cc HCl konulup hidrolize edildi. Elde edilen hidrolizattan 25 µl alınarak kuru tüplere konuldu. Tüpler desikatöre yerleştirildi. 5. gün her bir örneğin üzerine 0.2 cc tamponlanmış Kloramin-T konulup 10 dakika beklenildi. 10 dakikanın sonunda 1 cc taze hazırlanmış Erlich reaktifi eklendi.

Tüm tüpler 50 C'de 90 dakika inkübe edildikten sonra 546 nm'de suya karşı okundu.

Dilüsyon faktör hesaplanması:

0.2 gr doku=200 mg

1cc HCl+1cc distile su= 2000 µl

2000 µl 25 µl

200 mg *

*=25 mg doku

25 mg A kadar hidroksiprolin

1000mg F*A kadar hidroksiprolin

F=1000/25=40 Dilüsyon Katsayısı

Absorbans dilüsyon katsayısı hesaplandı ve birim olarak µmol/gr doku başına verildi.

4. BULGULAR

4.1. PATLAMA BASINÇLARI VE HİDROKSİPROLİN DÜZEYLERİ

Tablo 1: Grupların patlama basınçları (mmHg)-hidroksiprolin (µmol/gr) seviyeleri

DENEK NO	SHAM		İR		İR+EGB 761	
	HP	PB	HP	PB	HP	PB
1-	11.32	150	3.8	120	7.24	100
2-	10.48	138	4.12	140	9.84	140
3-	7.60	142	2.72	105	9.88	135
4-	7.24	140	3.2	122	8.68	145
5-	10.2	145	3.8	110	7.84	120
6-	9.48	146	4.8	115	11	125
7-	4.76	135	7.64	120	11.04	135
8-	8.28	135	3.96	115	8.48	150
9-	7.44	125	8.88	123	9.64	145
10-	4.36	138	7.96	120	7.08	140
11-	4.56	148	6.4	130	10.96	135
12-	7.76	145	3.56	125	6.64	140
13-	4.36	140	3.68	120	9.32	145

İR: İskemi- reperfüzyon, HP: Hidroksiprolin, PB: Patlama Basıncı

4.2. İSTATİSTİKSEL ÇALIŞMALAR

Her iki parametre için tek yönlü ANOVA testi yapıldı. 3 grup arasında anlamlı fark bulundu ($P<0.0001$). Bu farkın hangi gruptan dolayı oluştuğunu ise TUKEY ÇOKLU KARŞILAŞTIRMA TESTİ ile yapıldı.

Anastomoz Patlama Basınç Parametreleri	**Hidroksiprolin Parametreleri**
$\alpha = 0.05$	$\alpha = 0.05$
$\beta = 0.2$	$\beta = 0.2$
Power= $(1-\beta) = 0.8$	Power= $(1-\beta) = 0.8$
$\Delta = 4$	$\Delta = 1.1$
$S^2 = 3$	$S^2 = 0.80$
n=9+%20=10-11	n=9+%20=10-11

Gruplar arası anastomoz patlama basınçlarının ortalama değerleri tablo 2 de, anastomoz hidroksiprolin düzeylerinin ortalama değerleri tablo 3 de gösterilmektedir.

Tablo 2: Anastomoz Patlama Basınçlarının Median Değerleri

Gruplar	(mmHg) (Median±Standart Sapma)
S	140.5 ± 6.666
İR	120.4 ± 8.713
İR+EGB 761	135 ± 13.39

S= Sham, İR= İskemi-Reperfüzyon

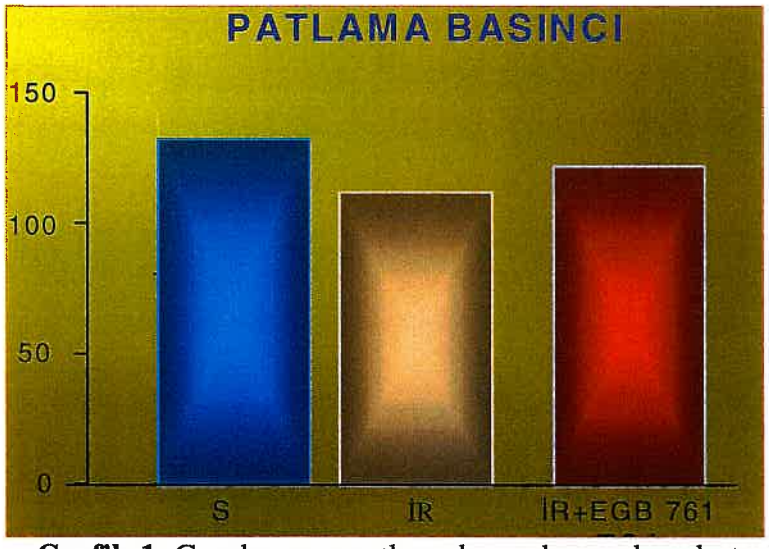

Grafik-1: Gruplar arası patlama basınçlarının karşılaştırılması

S= Sham, İR= İskemi-Reperfüzyon

ANASTOMOZ PATLAMA BASINÇLARI

Anova ve Tukey çoklu karşılaştırmalı testine göre;

Sham grubu ve iskemi-reperfüzyon grubu: **p<0.001*****

Sham grubu ve iskemi-reperfüzyon+EGB 761 grubu: **p>0.05**

İskemi-reperfüzyon ve iskemi-reperfüzyon+EGB 761: **p<0.01****

Tablo 3: Anastomoz Hidroksiprolin Düzeylerinin Median Değerleri

Gruplar	(mmHg) (Median±Standart Sapma)
S	7.52±2.43
İR	4.96±2.036
İR+EGB 761	9.04±1.52

S= Sham, İR= İskemi-Reperfüzyon

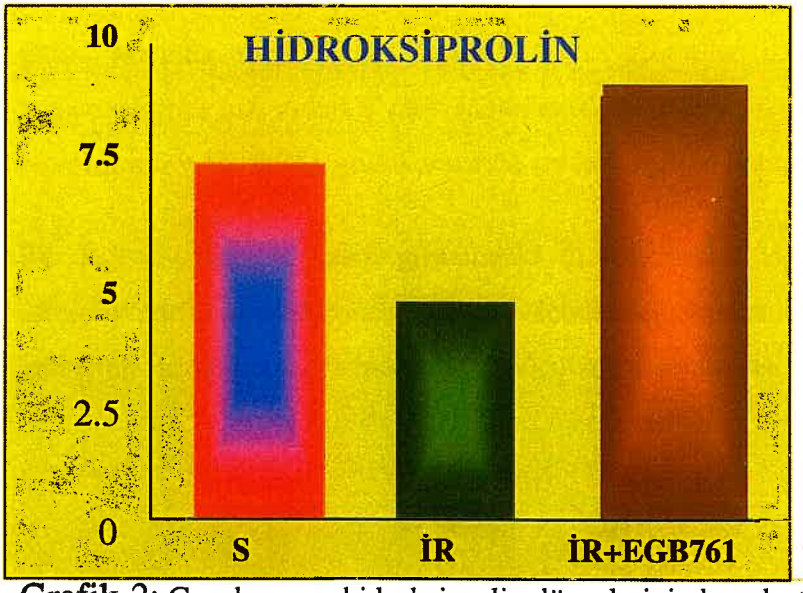

Grafik-2: Gruplar arası hidroksiprolin düzeylerinin karşılaştırılması

S= Sham, İR= İskemi-Reperfüzyon

HİDROKSİPROLİN DEĞERLERİ

Anova ve Tukey çoklu karşılaştırmalı testine göre;

Sham grubu ve iskemi-reperfüzyon grubu: **p<0.01****

Sham grubu ve iskemi-reperfüzyon + EGB 761 grubu: **p>0.05**

İskemi-reperfüzyon ve iskemi-reperfüzyon+EGB 761 grubu: **p<0.001*****

Sonuçlar değerlendirildiğinde;

Anastomoz patlama basınçları açısından, sham grubu ve iskemi-reperfüzyon grubu arasında anlamlı fark mevcutdur, sham grubu ve iskemi-reperfüzyon + EGB 761 grubu arasında anlamlı fark yok iken, iskemi-reperfüzyon ve iskemi-reperfüzyon + EGB 761 grubu arasında anlamlı fark bulunmuştur.

Anastomoz Hidroksiprolin değerleri açısından, sham grubu ve iskemi-reperfüzyon grubu arasında anlamlı fark saptandı, sham grubu ve iskemi-reperfüzyon+EGB 761 grubu arasında ise anlamlı fark saptanmazken, iskemi-reperfüzyon grubu ile iskemi-reperfüzyon + EGB 761 grubu arasında anlamlı fark bulunmuştur.

Bu değerler ışığında sham grubundaki hidroksiprolin ve patlama basıncı değerleri, iskemi-reperfüzyon oluşunca anlamlı ölçüde değişmekte olup, bu değişim EGB 761 kullanımı ile normale dönmektedir sonucuna varılmaktadır.

5. TARTIŞMA

İntestinal iskeminin en sık karşılaşılan formlarından olan akut intestinal iskemi, diagnostik ve terapotik modalitelerdeki ilerlemeye rağmen gastrointestinal traktusun major dolaşım bozukluklarından biri olmaya devam etmekte olup, yüksek morbidite ve mortalite oranıyla klinik pratikteki önemini korumaktadır (2,35). Kardiak aritmiler, ileri yaş, düşük kardiak verimli durumlar, ciddi kalp kapak hastalıkları, yeni geçirilmiş miyokard infarktüsü ve intraabdominal maligniteler akut mezenterik iskemi için tanımlanmış risk faktörleridir. Akut mezenterik iskemi vakalarında, mortaliteyi azaltmayı hedefleyen çağdaş yaklaşım agresif tanı ve tedavi protokollerinin sürdürülmesi şeklindedir (35).

İskeminin süresi hastanın prognozunu doğrudan etkilemekte, bunun için de erken tanı ve tedavi yaşamsal önem taşımaktadır. Ancak oluşan hasar bifazik karakterli olup iskemi kadar reperfüzyon da oluşan hasarda rol oynar (2,14,35). Hatta, Parks ve Granger iskemi-reperfüzyon sürecinde intestinal mukozanın iskemik peryotta az hasarlandığını, hasarın büyük kısmının reperfüzyon döneminde gerçekleştiğini göstermişlerdir. Ayrıca iskemi-reperfüzyonun intestinal modellerinde görülen hasardan reperfüzyonun sorumlu olduğu düşüncesi, iskemi öncesi verilen ajanların mukozal hasarda belirgin azalma sağlaması ile desteklenmiştir (3,4). Erken tanı ile iskemik hasarın azaltılabileceği öngörülse bile, bu yaklaşımda reperfüzyon hasarı ve onun sonuçları hala kaçınılmazdır. Bu nedenle günümüzde reperfüzyon hasarını önlemeye yönelik çalışmalar büyük önem kazanmıştır.

İskemiye yol açan nedenin ortadan kaldırılması ile, oksijenlenmiş kanın iskemik dokulara reperfüzyonu insitu olarak reaktif oksijen moleküllerinin oluşmasına yol açar. Moleküler oksijenden bir dizi tepkime sonucu oluşan serbest oksijen radikalleri (süperoksit, hidrojen peroksit, hidroksil); aralarında nükleik asitler, membran lipidleri, enzimler ve reseptörlerin bulunduğu biyolojik moleküllere zarar verirler. Bu derece geniş spektrumlu bir hasar; hücre fonksiyonunun bozulmasına, hücre lizisine ve ölümüne yol açabilmektedir. Ayrıca oluşan oksijen radikallerinin Lökotrien B4 ve platelet aktive edici faktör (PAF) salınımını arttırdığı, bunlarında nötrofil migrasyonuna

yol açtığı bilinmektedir. Bu nötrofiller de reaktif oksijen moleküllerinin bir diğer kaynağıdır. Bundan başka, iskemi-reperfüzyon hasarı sırasında i-NOS (uyarılabilir nitrik oksit sentetaz) enziminin de aktive olduğu ve oluşan bol miktardaki nitrik oksitin barsağın bariyer işlevini bozarak, bakteriyel translokasyona yol açtığı gösterilmiştir (3,4,35,42).

İntestinal iskemi-reperfüzyon; karaciğer, akciğer, kardiyovasküler sistem ve kan elemanları gibi pek çok değişik organ sistemlerini etkiler (40). Pulmoner hasar, mikrovasküler permeabilite artışı ve iskemik-reperfüze dokudan açığa çıkan ajanların aktivasyonu sonucu nötrofillerin akciğer dokusunda akümülasyonu ile karakterizedir. Mezenterik iskeminin sistemik sonuçlarından bazıları nöral yollarla gerçekleşir. Cilt ve kas kan akımında vasokonstrüksiyonla karakterize bir çeşit kardiyovasküler refleks eksitasyona yol açar. Altta yatan mekanizma tam olarak bilinmemekle birlikte, PAF, bradikinin, laktik asit, prostoglandinler gibi metabolitlerin kardiyovasküler cevabı uyardığı ve abdominal duyu sinirlerini stimüle ettikleri bilinmektedir. Stahl ve arkadaşları reaktif oksijen metabolitlerinin, özellikle hidrojen peroksit ve hidroksil radikallerinin abdominal visceral C liflerini aktive ettikleri ve bu sayede sistemik vasküler tonusu etkilediklerini göstermişlerdir (3).

Klinik pratikte genel cerrahları direk ilgilendiren akut intestinal iskemiye ek olarak transplantasyon, aort cerrahisi, travmatik vasküler cerrahi gibi işlemler de intestinal iskemiye yol açan olaylardır. Tüm bu klinik durumlarda intestinal anastomozlar gerekli olabilir. Ancak bu durumlarda iskemi-reperfüzyonun neden olduğu sistemik ve lokal hasar anastomotik perfüzyonu bozabilir, salınan medyatörler anastomoz etrafında istenmeyen etkilere yol açarak anastomoz uygulamasını risk altına alabilir. Otörler bu nedenle yeniden akım peryodu sırasında anastomoz iyileşmesini incelemek ve iskemik etkinin şiddetiyle oluşan hasarın reperfüzyon sırasında oluşan hasarla kıyaslanmasını sağlamak amacını gütmektedirler (2,14,49).

1990'lı yıllarda iskemi-reperfüzyon hasarının sistemik etkilerinin olduğu ve sistemik bir inflamatuar cevaba yol açtığı kabul edilmiştir (14). 2000'li yıllara gelindiğinde pek çok çalışmayla; uzak organ ve intestinal iskemi-reperfüzyonun, mukozal hasara neden olduğu ve intestinal anastomoz iyileşme sürecinin olumsuz etkilendiği gösterilmiştir.

Park ve arkadaşları, 20 dakikalık strangülasyon iskemisine maruz bırakılan ratlarda mukozal hasar saptamamış. 20 dakikanın üzerinde villüs hasarı, 60 dakikayı aşan strangülasyonda transmukozal hasar, 8-12 saatlik total veya totale yakın iskemide ise transmural gangren geliştiğini görmüşler. 20 dakikanın altında veya 8-12 saatlik sürenin üzerindeki iskemilerde reperfüzyonun iskemik hasarı arttırdığına dair veri olmadığını, en belirgin hasarın 40-60 dakikalık iskemi-reperfüzyonla geliştiğini ifade etmektedirler (50). Buna karşın Megison 30 dakikalık derin intestinal iskemi modelinde ki bu model literatürde tekrarlanabilir ve güvenilir bir model olarak belirtilmektedir, %70 oranında mortalite bildirmiştir (35).

Terzi ve arkadaşları 30 dakikalık derin intestinal iskemiden sonra mortalitenin anlamlı olarak (%44) arttığını ve bir ksantin oksidaz inhibitörü olan Allopürinol ile uzun süreli tedavide mortalitenin % 10'lara kadar düştüğünü göstermişlerdir (35).

Kuzu ve arkadaşlarının çalışmasında, derin mezenterik iskeminin, klinik ve mekanik parametrelerle ölçülen anastomoz iyileşmesini oldukça geciktirdiği gösterilmiş (2). Bir diğer çalışmada da; 40 dakikalık SMA oklüzyonunu takip eden reperfüzyon sürecinde, geçici iskemik mukozal hasarın reperfüzyon sonrası ilk 10 dakikada en yüksek seviyeye ulaştığı, 6.saatte %80 oranında azaldığı ve 12. saatte hemen hemen tamamen geri döndüğü izlenmiştir. Ayrıca, reperfüzyondan 20 dk, 90 dk, 6 saat ve 24 saat sonra yapılan anastomozlarda iyileşmenin geciktiği gösterilmiştir (51).

Koloğlu ve arkadaşları ise, 60 dakikalık segmental ince barsak iskemi-reperfüzyonu, tek taraflı alt ekstremite reperfüzyonu ve renal iskemi-reperfüzyonun sağ kolondaki anastomoz iyileşmesini geciktirdiğini göstermiştir (14).

Diğer bir çalışmada, 30 dakika portal triad oklüzyonu ve 30 dakika reperfüzyon uygulanan ratlarda yapılan sol kolon anastomozlarındaki iyileşmenin, 15 dakika oklüzyon ve 15 dakika reperfüzyon sonrası yapılan anastomozlara oranla oldukça düşük olduğu, ayrıca mortalitenin de 30 dakikalık grupta yüksek olduğu gösterilmiştir. Ayrıca bu çalışmada lipid peroksidasyon ürünü olan Malondialdehit (MDA), iskemi gruplarında kontrol grubuna oranla anlamlı olarak yüksek bulunmuş (52).

İntestinal iskemi-reperfüzyon hasarının, klinik modelde anastomoz iyileşme süreci üzerine etkilerini incelemek, oldukça güç olmanın ötesinde imkansızdır. Bundan dolayı çalışmalarda hayvan modelleri kulanılmaktadır. Ancak seçilen model, modeldeki iskeminin derinliği ve süresi sonuçların değerlendirilmesi açısından çok önemlidir. Yeterince derin bir iskemi oluşturulmadığında reperfüzyon hasarının önlenmesi de anlamlı olmayacaktır. Megison; sıçanların mezenterik kollateral dolaşımının, insanlardaki ile analog olması açısından insandaki klinik soruna en yakın, devamlı ve derin iskemiye ancak SMA akımı ile birlikte kollateral dolaşımının da engellenmesi ile ulaşılabilineceğini bildirmiş ve iskemik süreyi olarak 30 dakika belirtmiştir. Çünkü, iskemik peryot uzadıkça dokunun oksijensiz kalmasının vereceği hasar reperfüzyon hasarını kat kat geçmekte, doku nekrozu ve hücre ölümüyle sonuçlanmaktadır (4,35).

Biz bu nedenle çalışmamızı, 30 dakikalık derin intestinal iskemi oluşturulan rat modelinde gerçekleştirdik ve iskemiyi takip eden reperfüzyonun, anastomoz iyileşmesi süreci üzerine olan etkilerini, anastomoz iyileşmesini gösterir 2 parametre kullanarak araştırdık. Sham grubuna oranla, iskemi-reperfüzyon grubunda anastomoz patlama basıncı ve hidroksiprolin düzeylerinin istatistiksel olarak anlamlı derecede düşük bulunması, intestinal iskemi-reperfüzyonun anastomoz iyileşme sürecini olumsuz etkilediği sonucunu ortaya çıkarmştır ki bu sonuç literatür bilgilerini destekler niteliktedir.

İntestinal iskemi-reperfüzyonun gerek mukozal hasar gibi lokal etkileri gerekse mortalite ve uzak organ hasarı üzerine olan olumsuz etkilerinin bazı ajanlarca azaltılabileceği deneysel çalışmalarla gösterilmesine rağmen (ki bu çalışmalarda PAF antagonistleri sıklıkla kullanılmıştır), intestinal iskemi-reperfüzyonun neden olduğu anastomoz iyileşmesindeki gecikmeye yönelik herhangi bir ajan kullanımı çok az sayıda çalışmada incelenmiştir.

PAF, iskemi-reperfüzyonda salınımıyla en etkili proinflamatuar ajanlardan biridir. PAF'ın iskemi-reperfüzyona bağlı intestinal disfonksiyon ve uzak organ disfonksiyonunda önemli rol oynadığı bilinmektedir. PAF'ın endojen salınımı veya deneysel olarak kullanılması hipotansiyon, kardiak disfonksiyon, artmış vasküler permeabilite, hemokonsantrasyon, mezenterik iskemi- intestinal nekroz ve pulmoner

mikrovasküler hasara yol açar. PAF, etkisini muhtemelen endotelyal ve epitelyal bariyer disfonksiyonu yoluyla göstermektedir. Kuvvetli bir nötrofil kemoatraktan ve aktivatör olan PAF'ın iskemi-reperfüzyon sonrası TNF-α, IL-1, IL-6 gibi sitokinlerin salınımı, proteaz inhibitörlerinin tüketilmesi ve intestinal bariyerin bu yolla bozulması gibi etkileri vardır. Endotel bariyer disfonksiyonu, iskemi-reperfüzyonda görülen multipl organ yetmezliği (MOF) patogenezinde önemli bir rol oynar (4,5,8,40,54,55). İskemik barsak segmentinin reperfüzyonu sonrası PAF deki yoğun artışın mekanizması azımsanmayacak çok veriye göre oksijen kaynaklı radikallerin fosfolipaz A2 aktivasyonu ile PAF oluşumuna yol açtıkları şeklindedir (4). Lewis ve arkadaşları hidrojen peroksidin endoteliyal hücrelerden PAF üretimini arttırdığını göstermiştir (3). Pek çok çalışmada ise, PAF'ın invitro ve invivo ortamda lökositlerin mikrovasküler endotele adezyon ve ekstravazasyonunu ile mikrovasküler permeabiliteyi arttırdığı görülmüştür (4). İskemi-reperfüzyon hasarını önlemeye yönelik farmakolojik stratejilerde; PAF'ın bu etkileri dikkate alınarak, değişik PAF antagonistleri ile iskemi-reperfüzyona bağlı lokal ve uzak organ hasarında rol oynayan patofizyolojik mekanizmaların kısmen de olsa engellenebileceği bir çok çalışmayla ortaya konmuştur.

Tekin ve arkadaşları, rat modelinde oluşturdukları 30 dakikalık SMA oklüzyonu sonrası reperfüzyona bağlı sol kolon anastomoz iyileşmesinin geciktiği ve bu gecikmenin Antitrombin III ile anlamlı olarak düzeldiğini ifade etmektedirler (49).

Kubes ve arkadaşları, intestinal iskemi-reperfüzyon sonrası PAF seviyelerindeki artışın ve bunun yol açtığı lökosit adezyonu ve ekstravazasyonunun PAF antagonistleri ile önlenebileceğini göstermiştir (3,4).

PAF'ın intestinal iskemi ve reperfüzyon üzerine potansiyel etkileri ve barsak endotel ve epitel bariyer disfonksiyonu ile uzak organ hasarı gelişimi üzerine etkileri bir PAF antagonisti olan Lexipafant ile tedavi sonrası incelenmiş. İntestinal mukozal endotelyal ve epitelyal permeabilitenin, iskemi-reperfüzyona uğrayan hayvanlarda belirgin oranda arttığı, Lexipafant tedavisi ile kandan mukozal interstisyum ve intestinal lümene doğru ve barsak lümeninden kana doğru olan albumin kaçağı önlenmiş. Ayrıca iskemi-reperfüzyon uygulanan hayvanlarda bakteriyel translokasyonun sıklıkla görüldüğüne vurgu yapılarak, Lexipafant tedavisi sonrası pozitif kültür sayısında belirgin düşüş

görüldüğüne işaret edilmiştir (8). Diğer bir çalışmada intestinal iskemi-reperfüzyonu takiben, reperfüzyon süresi uzadıkça barsak bariyer disfonksiyonu ve intestinal lümene doğru plazma kaçağının agreve olduğu ve plazma proteolitik aktivitesinin plazma proteaz inhibitörlerindeki düşüşle beraber arttığı gözlenmiş. İnce barsak mukozasındaki myeloperoksidaz seviyeleri ile serum IL-1β ve IL-6 seviyelerinin işe reperfüzyon süresinden bağımsız belirgin olarak arttığı ve tüm bu değişikliklerin Lexipafant ile tedavisi ile kısmen geri çevrilebilir olduğu saptanmış (53). Benzer şekilde iskemi-reperfüzyonun neden olduğu mikrovasküler disfonksiyon, pulmoner makromoleküler kaçak ve hemodinamik anstabilitenin diğer bir PAF antagonisti olan WEB 2086 ile azaltılabileceği gösterilmiş (6,10). Yine aynı PAF antagonistinin kullanımı ile, çekal kaynaklı intraabdominal kontaminasyon oluşturulan modelde, inflamasyon bölgesine nötrofil migrasyonu ve adezyonunun önlendiği ifade edilmektedir (56).

Lexipafant ile yapılan diğer bir çalışmada; 30 dakikalık SMA iskemisini takip eden 3-12 saatlik reperfüzyonun 30. dakikasında intraperitoneal verilen Lexipafant ile akciğerlerdeki radyoaktif işaretli artmış albumin kaçağının belirgin oranda azalmadığı fakat reperfüzyon sonrası 3. saatte gözlenen IL-1β artışının kısmen geri döndürüldüğü saptanmış (7).

Souza ve arkadaşlarının ratlarda yaptığı çalışmada SMA iskemi- reperfüzyonu sonrası PAF reseptör antagonisti olan UK74505 tedavisi ile lokal ve uzak vasküler permeabilite artışının hemen hemen tamamen geriye döndürüldüğü gözlenmiş ve PAF antagonistinin bu yararlı etkisi nötrofil birikimini önlemesine sekonder olduğu düşüncesine dayandırılmış. Aynı zamanda adı geçen PAF antagonistinin kuulanımı ile, doku histopatolojisi ve doku hemorajisinde düzelme sağlandığı, reperfüzyonu takip eden hipotansiyon ile lökopeninin önlenebileceği, lokal TNF-α seviyelerindeki artışın azaltılabileceği, nötrofil migrasyon ve akümülasyonunun önlenebileceği ifade edilmektedir (5).

Yine bir çok PAF antagonisti, değişik organlara yönelik iskemi-reperfüzyon hasarını önlemek amacıyla bir çok çalışmaya konu olmuştur.

Stammberger ve arkadaşlarının rat modelinde uyguladıkları akciğer transplantasyonu sonucu gerçekleşen iskemi-reperfüzyon hasarını önlemek amacıyla kombine kullandıkları PAF antagonisti TCV-309 ile endotelin reseptör antagonisti TAK-044'ün myeloperoksidaz aktivitesinde, lipid peroksidasyonunda ve nötrofil migrasyonunda azalmaya yol açarak, erken greft rejeksiyonunun önlenmesinde bu antagonistlerin kullanılabilir olduğunu göstermişlerdir (40).

Domuz modelinde koroner arter oklüzyonu ile lokal myokardiyal iskemi-reperfüzyon oluşturulan başka bir çalışmada ise, PAF antagonisti TCV-309 kullanılan ve kullanılmayan gruplar karşılaştırıldığında, iskemi-reperfüzyon sonrası PAF'ın kalbin global disfonksiyonunda belirgin bir rolü olduğu sonucuna varılmış (54). Minyatür domuz modelinde yapılan diğer bir çalışmada ise intravenöz lipopolisakarid (LPS) uygulaması sonrasında, PAF antagonisti SAH-63-67510 kullanımı ile LPS e bağlı antrum, jejunum, ileum ve çekumda gözlenen elektrik aktivite inhibisyonunun geri döndüğü görülmüş fakat LPS'nin neden olduğu negatif hematolojik parametrelerde değişiklik görülmemiş (57). Ayrıca kedi modelinde oluşturulan iskemi-reperfüzyon çalışmasında ise monoklonal antikor kullanımının, PAF'e bağlı endotele lökosit adezyonunu azalttığı gösterilmiş (55). Mezenterik iskemi-reperfüzyon sonucu alfa tokoferol ve verapamil kullanımı ile ince barsak dokusundaki MDA düzeylerinin anlamlı olarak düşük bulunduğu ve karaciğer glutaminaz aktivitesinin de anlamlı olarak yüksek bulunduğu ifade edilerek, karaciğer glutaminaz aktivitesinin intestinal iskemi-reperfüzyondan etkilenebileceğine işaret edilmektedir (58).

Şu ana kadar söz konusu olan PAF antagonistlerine ek olarak yine bir PAF antagonisti olan, aynı zamanda serbest radikal uzaklaştırıcı etkisinin yanında vasküler relaksasyon özelliği de olan Ginkgo Biloba EGB 761 de, bir çok iskemi ve/veya iskemi-reperfüzyon modelinde kullanılmıştır.

EGB 761, ince barsak iskemisi ile beraber görülen mukozal hasarı azaltıcı etkiye sahiptir. Ayrıca myokardial iskemi-reperfüzyona bağlı ani kardiak ölümlerin en sık sebebi olan ventriküler fibrilasyon oranını azaltıcı etkisi de gösterilmiştir (47).

SMA oklüzyonu ile iskemi-reperfüzyon oluşturulan ratlarda, 50 mg/Kg EGB 761 kullanılması sonucunda; kontrol grubuna oranla mukozal hasarın azaldığı ve intestinal mukozadaki Malondialdehit (MDA) ve Myeloperoksidaz seviyelerinin de anlamlı olarak düşük olduğu gösterilmiştir (9). Yine EGB 761 kullanımı ile sıcak hepatik iskemi-reperfüzyonu uygulanan ratlarda, hepatik mikrosirkülasyonun iyileştiği ve lökosit adezyonunun azaldığı görülmüştür (12).

Kronik hipoksiye maruz bırakılan ratlarda EGB 761 kullanılması ile serbest radikal üretiminin anlamlı olarak düşük bulunduğu, bu olumlu etkinin özellikle yüksek doz (50 mg/kg) EGB 761 kullanılan grupta daha beligin olduğu saptanmıştır (11). Bir diğer çalışmada soğuk stres ve %100 etanol gavajıyla yaratılan gastrik mukozal hasarın, EGB 761 ile önlenebileceği sonucuna varılmıştır (59).

Şu ana kadar yapılan çalışmalarda, gerek intestinal gerekse diğer organlara ait iskemi-reperfüzyon sonucu gelişen lokal ve uzak organ hasarının, PAF antagonistleri ile kısmende olsa engellenebileceği gösterilmiş olmakla birlikte, bu süreçte EGB 761 de dahil olmak üzere adı geçen diğer PAF antagonistlerinin iskemi-reperfüzyon modelinde anastomoz iyileşmesi üzerine etkilerinin araştırıldığı herhangi bir çalışmaya rastlanmamıştır.

Biz, bu çalışmada şu ana kadar bahsedilen bilgiler ışığında intestinal iskemi-reperfüzyon hasarında anastomoz iyileşmesinin de olumsuz etkilenebileceği düşüncesinden hareketle, iskemi-reperfüzyon hasarında oldukça önemli rol oynayan bazı patofizyolojik mekanizmaları, engelleme potansiyeline sahip EGB 761 kullanarak, anastomoz iyileşmesi üzerine etkilerini araştırdık.

Çalışmamızda, anastomoz iyileşmesindeki değişimler, patlama basıncı ölçümleri ve perianastomotik hidroksiprolin seviyesi ölçümleriyle değerlendirilmiştir. Kolon anastomoz sağlamlılığını ölçmek için çeşitli yöntemler uygulanmıştır. Patlama basıncı, gerilme gücü ve duvar gerilme gücü en yaygın kullanılan ölçümlerdir. Ancak özellikle bu yöntemlerin karşılaştırıldığı bir çalışmada patlama basıncı ölçümlerinin fizyolojik açıdan daha uygun ve güvenilir sonuçlar verdiği vurgulanmıştır. Yara ve anastomoz iyileşmesini belirlemek için yaygın kullanılan yöntemlerden biri de iyileşen yarada

kollajen düzeyini belirlemektir. Omurgalılarda hidroksiprolinin hemen tamamı kollajende bulunur. Bu nedenle hidroksiprolin kollajen metabolizması ve düzeyini saptamak için uygun bir belirleyicidir (60).

Çalışmanın sonuçları değerlendirildiğinde, intestinal iskemi-reperfüzyon oluşturulan ratlarda, anastomoz patlama basınçları ve hidroksiprolin değerleri diğer gruplarla istatistiksel açıdan karşılaştırıldığında anlamlı olarak düşük bulunmuştur. EGB 761 tedavisi ile iskemi-reperfüzyon oluşturulan ratlarda anastomoz patlama basınçları ve hidroksiprolin düzeyleri, iskemi-reperfüzyon grubuna oranla anlamlı olarak yükselmiştir. Yani sham grubundaki patlama basıncı ve hidroksiprolin değerleri, iskemi-reperfüzyonla anlamlı ölçüde negatif olarak değişmekte, bu değişim EGB 761 kullanımı ile normale dönmektedir. Bu sonuçlar; EGB 761'in iskemi-reperfüzyonun neden olduğu endotelyal ve epitelyal hasarı önleyerek intestinal, kardiyovasküler ve pulmoner hasarı kısmende olsa düzeltebileceği gibi etkilerine atfedilmiştir.

6. SONUÇ

Gerek intestinal iskemi, gerekse diğer organların iskemisinde birincil amaç iskemik dokuya yeniden kan akımını sağlamaktır. Ancak iskeminin ortadan kaldırılmasıyla birlikte, lokal ve uzak organ hasarında en az iskemi kadar etkili olan reperfüzyon hasarı karşımıza çıkmaktadır.

Özellikle intestinal iskemi başta olmak üzere, diğer pek çok iskemik hadiseye yönelik tedavi sürecinde intestinal anastomoz zorunluluğu olabilir. Bu açıdan bakıldığında revaskülarizayon sonrası barsakların yeterince perfüze ve canlı olduğu gözlense bile intestinal reperfüzyon anastomoz iyileşmesini olumsuz etkileyebilir. Bu reperfüzyon sürecinin neden olduğu hasarda PAF ve serbest toksik oksijen radikallerinin önemli bir rol oynadığı bilinmektedir.

Çalışmanın amacı iskemi-reperfüzyonun anastomoz iyileşmesini olumsuz etkilediğini göstermek ve olumsuz etkilere yol açan medyatörlerin neden olduğu patolojileri EGB 761 tedavisi ile engelleyerek anastomoz iyileşmesi üzerine olan etkilerini incelemektir.

Çalışmada elde edilen veriler değerlendirildiğinde; iskemi-reperfüzyonla bozulan anastomotik iyileşme parametrelerinin, EGB 761 kullanımı ile normal seviyeye döndüğü sonucuna varılmıştır. Bu sonuçtan hareketle; EGB 761'in intestinal iskemi-reperfüzyon nedeniyle olumsuz etkilenen anastomoz iyileşmesinde bir tedavi modalitesi olabileceği kanısında olmakla birlikte bu konuda daha ileri çalışmalara gerek duyulmaktadır.

7. KAYNAKLAR

1-) Oruğ T, Özçay N, Gündoğdu H, Turhan N, Akoğlu M, Atalay F. Mekanik barsak obstrüksiyonu oluşturulan ratlarda büyüme hormonu ve pentoksifilin kullanılmasının intestinal anastomoz yara iyileşmesi üzerine etkisi. Ankara Cerrahi Dergisi 2001;12: 192-197.

2-) Kuzu MA, Köksoy C, Kale İT, Tanık A, Terzi C,Elhan AH, Reperfusion injury delays healing of intestinal anastomosis in a rat. Am J Surg 1998; 176: 348-351.

3-) Grace PA. Ischaemia-reperfusion injury. Br J Surg 1994; 81: 637-647.

4-) Zimmerman BJ, Granger DN. Reperfusion ınjury. Surg Clın North Am 1992; 72: 65-83.

5-) Souza DG, Cara DC, Casalli GD, Coutinho SF, Silveira MR, Andrade SP, Poole SP, Teixeira MM. Effects of the PAF receptor antagonists UK74505 on local and remotereperfusion injuries following ischaemia of the superior mesenteric artery in the rat. Br J Pharmacol 2000; 131: 1800-1808.

6-) Carter MB, Wilson MA, Wead WB, Garrison RN. Platelet-Activating Factor mediates pulmonary macromolecular leak following ıntestınal ıschemia-reperfusion. J Surg Res 1996; 60(2): 403-408 (Abstract).

7-) Borjesson A, Wang X, Inghammar M, Truedsson L, Andersson R. Early treatment with lexipafant, aplatelet activating factor-receptor antagonist, is not sufficient to prevent pulmonary endothelial damage after intestinal ischaemia and reperfusion in rats. Dig Liver Dis 2002; 34(3): 190-196 (Absract).

8-) Sun Z, Wang X, Deng X, Lasson A, Soltesz V, Borjesson A, Andersson R. Beneficial effects of lexipafant, a PAF antagonist on gut barrier dysfunction caused by intestinal ischemia and reperfusion in rats. Dig Surg 2000; 17(1): 57-65 (Abstract).

9-) Pehlivan M, Dalbeler Y, Hazinedaroğlu S, Arıkan Y, Günal O, Türkcapar N, Turkcapar AG. An assesment of the effect of ginkgo biloba EGB 761 on ischemia reperfusion injury of intestine. Hepatogastroenterology 2002; 49(43): 201-204 (Abstract).

10-) Noel AA, Hobson RW, Duran WN. Platelet- Activating Factor and Nitric Oxide mediate microvasculer permeability in ıschemia-reperfusion ınjury. Microvasc Res 1996; 52(3): 210-220.

11-) LouarjiA, Harraga S, Godot V, Toubin G, Kantelip JP, Magnin P. The effect of ginkgo biloba extract on free radical production in hypoxic rats. Biol Pharm Bull 2001; 24(6): 710-712.

12-) Schutte A, Topp SA, Knoefel WT, Brilloff S,Mueller L, Rogiers X, Gundlach M. Influence of ginkgo biloba extract (EGB 761) on expression of EGR-1 mRNA and HSP-70 mRNA after warm ischemia in the rat liver. Transplant Proc 2001; 33(7-8): 3724-3725.

13-) Erbil Y. Yara iyileşmesi. Kalaycı G (ed). Genel Cerrahi. Nobel Tıp Kitabevleri, İstanbul, 2002; Cilt 1: 51-60.

14-) Cohen IK, Diegelmann RF, Yager DR, Wornum III IL, Graham MF, Crossland MC. Wound care and wound healing. Schwartz SI (ed). Principles of Surgery. Mc Graw-Hill 7th Edition 1999; Vol I: 263-295.

15-) Engin A. Yara iyileşmesi. Engin A (ed). Genel Cerrahi Tanı ve Tedavi İlkeleri. Atlas Kitapçılık, Ankara, 2000; Cilt 1:131-144.

16-) Phillips L. G. Wound healing: Biologic and clinical features. Sabiston D (ed), Textbook of Surgery. W.B. Saunders 8th Edition 2001; 131-144.

17-) Vagholkar KR. Healing of anastomosis in the gastrointestinal tract. Bombay Hospital J 2001; 43; 2.

18-) Alican F. Yara iyileşmesi. Cerrahi Dersleri. Dünya Tıp Kitabevi, Ankara, 1996; Cilt 1: 217-225.

19-) Karahasanoğlu T, Altınlı E, Hamzoğlu İ, Paksoy M, Yeşildere T, Alemdaroğlu K. Effect of growth hormone treatment on the healing of left colonic anastomosis in protein-malnourished rats. Br J Surg 1998; 85: 931-933.

20-) Koloğlu M, Sayek İ, Koloğlu B, Eng C, Onat D. Effect of persistently elevated intraabdominal pressure on healing of colonic anastomoses. Am J Surg 1999; 178: 293-297.

21-) Koloğlu M, Yorgancı K, Renda N, Sayek İ. Effect of local and remote ischemia-reperfusion injury on healing of colonic anastomoses. Surg 2000; 128(1): 99-103.

22-) Thornton FJ, Barbul A. Healing in the gastrointestinal tract. Surg Clin North Am 1997; 77(3): 549-573.

23-) Engin A. Yara iyileşmesi. Sayek İ (ed). Temel Cerrahi. Güneş Kitabevi, Ankara, 1996; Cilt 1: 266-277.

24-) Hamzaoğlu İ, Karahasanoğlu T, Aydın S, Dursun AŞ, Çarkman S, Sarıyar M, Alemdaroğlu K. The effects of hyperbaric oxygen on normal and ischemic colon anastomoses. Am J Surg 1998; 176: 458-461.

25-) Rolandelli RH, Buckmire MA, Bernstein KA. Intravenous butyrate and healing of colonic anastomoses in the rat. Dis Col Rec 1997; 40(1): 67-70.

26-) Alican F. Kolorektal Anastomoz. Cerrahi Dersleri. Dünya Tıp Kitabevi, Ankara, 1996; Cilt 2: 604-608.

27-) Engin A, Ersoy E, Anadol AZ. Cerrahi komplikasyonlar. Engin A (ed). Genel Cerrahi Tanı ve Tedavi İlkeleri. Atlas Kitapçılık, Ankara, 2000; Cilt 1: 295-318.

28-) Keçer M. Kolon kanserleri. Kalaycı G (ed). Genel Cerrahi. Nobel Tıp Kitabevleri, İstanbul, 2002; Cilt 2: 1343-1359.

29-) Yerlikaya Y. Kolon ameliyatları ve komplikasyonları. Sayek İ (ed). Temel Cerrahi. Güneş Kitabevi, Ankara,1996; Cilt 1: 1190-1200.

30-) Sinanan MN, Pellegrini CA. Large bowel obstruction: Operative procedures. Zinner MJ (ed). Maingot's Abdominal Operations. Appleton & Lange. Stanford 1997 10th Edition Vol II: 1391-1413.

31-) Fischer JE, Fegelman E, Johannigman J. Surgical complications. Schwartz SI (ed). Principles of Surgery. Mc Graw-Hill 7th Edition 1999; Vol I: 441-483.

32-) Lin E, Lowry SF, Calvano SE. The systemic response to injury. Schwartz SI (ed). Principles of Surgery. Mc Graw-Hill 7.th edition 1999; vol I: 13-32.

33-) Semenza GL. Cellular and molecular dissection of reperfusion injury ROS within and without. Circ Res 2000; 86: 117-118.

34-) Girotti AW. Lipid hydroperoxide generation, turnover, and effector action in biological systems. J Lipid Res 2000; 39:1529-1542.

35-) Terzi C, Kuzu A, Tanık A, Kale T, Aşlar K,Elhan A. Sıçanlarda intestinal iskemi modelinde proflaktik kısa ve uzun süreli yüksek doz Allopurinol kullanımının mortaliteye etkisi. Klinik ve Deneysel Cerrahi 2000; 8(1): 10-16.

36-) Bathe OF, Chow AWC, Phang PT. Splachnic origin of cytokines in a porcine model of mesenteric ischemia-reperfusion. Surg 1998; 123(1): 79-88.

37-) Ertan T, Soran A, Kılıç M, Aşlar AK, Koç M, Cengiz Ö. Kan Malondialdehid ve total antioksidan seviyesinin (TAS) önemi. Cerrahi Tıp Bülteni 2001; 2(4): 154-167.

38-) Sun Z, Wang X, Lasson A, Bojesson A, Annborn M, Andersson R. Effects of inhibition of PAF, ICAM-1 and PECAM-1 on gut barrier failure caused by intestinal ischemia and reperfusion. Scand Journal Gastroenterol 2001; 36(1): 55-65 (Abstract).

39-) Mishima S, Xu D, Lu Q, Deitch EA. The relationships among nitric oxide production, bacterial translocation, and intestinal injury after endotoxin challenge in vivo.The Journal Trauma: Injury, Infectıon, and Crit Care 1998; 44(1): 175-182.

40-) Stammberger U, Carboni GL, Hillinger S, Schneiter D, Weder W, Schmid RA. Combined treatment with endothelin- and PAF antagonists reduces posttranplant lung ischemia/reperfusion injury. J Heart and Lung Transpl 1999; 18(9): 862-868.

41-) Huang HY, Helzlsouer KJ, Appel LJ. The effecys of vitamin C and vitamin E on oxidative DNA damage: Results from a randomized controlled trial. Canser epidemiology, biomarkers&prevention 2000; 9: 647-652.

42-) Marnett LJ. Oxyradicals and DNA damage. Carcinogenesis 2000; 21(3): 361-370.

43-) Unno N, Fink MP.Nutritional, physiologic, and pathophysiologic considerations of the gastrointestinal tract. Intestinal epithelial hyperpermeability. Mechanisms and relevance to disease. Gastroenterol Clin 1998; 27(2): 289-307.

44-) Chen HF, Kou YR. Vagal and mediator mechanism sunderlying the tachypnea synthase caused by pulmonary air embolism in dogs. J Appl Phy 2000; 88: 1247-1253.

45-) Kutty RK, Kutty G, Wiggert B, Chader GJ, Darrow RM,Organisciak DT.Induction of heme oxygenase 1 in the retine by intensive visible ligth: Suppresion by the antioxidant dimethylthiourea. Biochemistry 1995; 92: 1177-1181.

46-) Christen Y, Maixent JM. What is Ginkgo Biloba extract EGB 761? An overwiev-from molecular biology to clinical medicine. Cell Mol Biol 2002; 48(6): 601-611.

47-) Braquet P, Koltai M. Vasculoprotective effect of the platelet-activating factor antagonist ginkgolide B isolated from Ginkgo biloba leaves. Clostre F, DeFeudis FV.(eds). Advances in Ginkgo biloba Extract Res. Cardiovascular Effects of Ginkgo biloba Extract (EGB 761) 1994; 3: 79-94.

48-) Akbayır N, Erdem L. Mezenter vasküler hastalıklar. Özden A, Şahin B, Yılmaz U, soykan İ (yk), Gastroenteroloji. Türk Gastroenteroloji Vakfı, İstanbul, 2002;723- 744

49-) Tekin K, Aytekin FO, Özden A, Bilgihan A, Erdem E, Sungurtekin U, Güney Y. Antithrombin III prevents deleterious effects of remote ischemia-reperfusion injury on healing of colonic anastomoses. Am J Surg 2002; 184(2): 160-165.

50-) Park PO, Haglund U, Bulkley GB, Falt K. The sequebce of development of intestinal tissue injury after ischemia and reperfusion. Surg 1990; 107: 574-580.

51-) Demiroğulları B, Sönmez K, Türkyılmaz Z, Ekingen G, Dursun A, Bor V, et all. Comparison of consequent small bowelanastomoses after transient ıschemia: An experimental studyin rats. J Ped Surg 1998; 33(1): 91-93.

52-) Şimşek A, Yağci G, Zeybek N, Görgülü S, Kesim E, Akdeniz A.Effects of portal triad occlusion left-sided colonic anastomosis. Int Surg 2002; 87: 25-30.

53-) Sun Z, Wang X, Lasson A, Börjesson A, Leveau P, Haraldsen P, Andersson R. Roles of Platelet-Activating Factor, ınterleukin -1β and ınterleukin-6 in ıntestinal barrier dysfunction ınduced by mesenteric arterial ıschemia and reperfusion. J Surg res 1999; 87(1): 90-100 (Abstract).

54-) Qayumi AK, john C, Godin VD, Ansley DM, Loucks EB, John U, Kim CW. The role of Platelet-Activating Factor in regional myocardial ıschemia-reperfusion ınjury. Ann Thorac Surg 1998; 65(6): 1690-1697.

55-) Kubes P, Suzukı M, Granger N. Platelet–Activating Factor–induced microvascular dysfunction: role of adheren leukocytes. Am J Physiol 1990; 258(1): G158-G163.

56-) Smalley DM, Childs EW, Cheung LY. The local effect of PAF on leukocytevadherence to small bowel mesenteric venules following intra-abdominal contamination. Inflammation 2000; 24(5): 339-410.

57-) Wechsung E, Houvenaghel A. Involvoment of platelet activating factor in the endotoxin-induced effects on gastrointestinal electrical activity and some haematological parameters in the concious miniature pig. J Vet Pharmacol Ther 2000; 23(5): 323- 327.

58-) Yağmurdur MC, Özdemir A, Topaloğlu S, Kılnç K, Özenç A. Effects of alpha tocopherol and verapamil on liver and small bowel following mesenteric ischemia-reperfusion. Turk J Gastroenterol 2002; 13(1): 40-46.

59-) Wang Q, Zhao WZ, Ma CG. Protev-ctive effects of Ginkgo Biloba extract on gastric mucosa. Acta Pharmacol Sin 2000; 21(12): 1153-1156.

60-) Ersoy PE, Moray G, Akbulut H. Oxaliplatin ve 5 Fluorouracilin deneysel kolon anastomozlarında erken dönem yara iyileşmesi üzerine etkisi.Ankara Cerrahi Dergisi 2003; 5(1): 1-7.