



T.C.

**SAđLIK BİLİMLERİ NİVERSİTESİ**

**HAYDARPAŐA NUMUNE**

**SAđLIK UYGULAMA VE ARAŐTIRMA MERKEZİ**

**ORTOPEDİ VE TRAVMATOLOĐİ KLİNİĐİ**

**BICEPS UZUN BAŐININ HUMERUSUN SUPERIOR  
STABILİZASYONUNDAKI ROLUNUN MRG İLE  
DEĞERLENDİRİLMESİ**

**Dr. Necati Bahadır Eravřar**

**(TIPTA UZMANLIK TEZİ)**

**İSTANBUL/2025**



T.C.

**SAđLIK BİLİMLERİ NİVERSİTESİ**

**HAYDARPAŐA NUMUNE**

**SAđLIK UYGULAMA VE ARAŐTIRMA MERKEZİ**

**ORTOPEDİ VE TRAVMATOLOĐİ KLİNİĐİ**

**BICEPS UZUN BAŐININ HUMERUSUN SUPERIOR  
STABILİZASYONUNDAKI ROLUNUN MRG İLE  
DEĐERLENDİRİLMESİ**

**Dr. Necati Bahadır Eravřar**

**Tez Danıřmanı: Prof. Dr. Hakan Serhat Yanık**

**(TIPTA UZMANLIK TEZİ)**

**İSTANBUL/2025**

## TEŞEKKÜR

Bilgi ve tecrübelerinden yararlanma onurunu yaşadığım, örnek aldığım ve hiçbir zaman desteğini esirgemeyip bilimsellik konusunda önümü ve yolumu açan Ortopedi ve Travmatoloji Kliniği eğitim sorumlusu çok saygıdeğer hocam Prof. Dr. Hakan Serhat Yanık'a

Omuz ve Dirsek cerrahisi alanındaki 1 senelik fellowshipimde mentorum olması onurunu yaşadığım, bana bilimsel düşünme konusunda birçok desteği olan bilgi ve tecrübelerini hiçbir zaman esirgemeyen, her zaman desteğini bildiğim Johns Hopkins Üniversitesi Omuz ve Dirsek Cerrahisi bölümünün başkanı olan çok kıymetli mentorum Prof. Dr. Edward G. McFarland'a

Ortopedi ve Travmatoloji alanındaki uzmanlığı ve cerrahi tecrübesiyle, bilgi ve deneyimlerini paylaşarak bana ilham kaynağı olan, eğitim sürecim boyunca her konuda yanımda olup beni destekleyen, değerli hocam ve Ortopedi ve Travmatoloji Kliniği'nin idari sorumlusu Op. Dr. Adnan Behçet Kafadar'a

Tecrübe ve bilgisinden yararlanmaktan gurur duyduğum, örnek aldığım, her konuda anlayışlı ve yol gösterici olan saygıdeğer hocam Doç. Dr. İsmail Emre Ketenciye

Bilgi ve deneyimlerini her fırsatta bizlere aktararak, iyi bir cerrah olarak yetişmemde büyük katkıları olan değerli hocalarım; Prof. Dr. Şevki Erdem ve Prof. Dr. Hasan Bombacı'ya,

Asistanlık sürecimde, üst ekstremitte ve el cerrahisi alanındaki bilgi ve deneyimleriyle bana her zaman rehberlik eden ve yardımlarını esirgemeyen değerli abilerim Op. Dr. Birkan Kibar ve Doç. Dr. Ali Cavit'e

Ve diğer tüm uzman ve kıdemli abilerime, ayrıca asistanlığımda bana yoldaşlık eden asistan arkadaşlarıma

Ayrıca beni bu yasa kadar getiren her konuda desteğini bildiğim her zaman onların evladı olmaktan onur duyduğum babam İlhan Eravşar' a ve annem Hatice Eravşar' a

Ve son olarak asistanlığım ve hayatım boyunca beraber yoldaşlık ettiğimiz, yer yer mentorum olan ve hiçbir konuda beni kırmayarak desteklerini asla esirgemeyen çok kıymetli ablam Tolunay Eravşar' a çok teşekkür ederim.

Dr. Necati Bahadır Eravşar

İstanbul- 2025

# İÇİNDEKİLER

TEŞEKKÜR.....	i
KISALTMALAR.....	iv
TABLO LİSTESİ.....	v
ŞEKİL LİSTESİ.....	vi
ÖZET .....	viii
ABSTRACT.....	x
1. GİRİŞ VE AMAÇ.....	1
2. GENEL BİLGİLER .....	2
2.1. Omuz Anatomisi.....	2
2.1.1. Kemikler.....	2
2.1.2. Eklemler .....	4
2.1.3. Yumuşak Doku Yapıları.....	6
2.1.4. Damar yapıları.....	20
2.1.5. Sinirler.....	21
2.2. Omuz Fizyoloji.....	23
2.3. Omuz Eklem Biyomekaniği .....	25
2.4. Humerus Başı Superior Migrasyonu ve Rotator Manşet Artropatisi .....	28
2.4.1. Tanımlar ve Etiyoloji.....	28
2.4.2. Superior Humeral Migrasyonun Epidemiyolojisi .....	30
2.4.3. Klinik Bulgular ve Tanı testleri.....	31
2.4.4. Radyolojik Değerlendirme .....	33
2.4.4.1. Radyografi(X-Ray) .....	34
2.4.4.3. Bilgisayarlı Tomografi (BT).....	35
2.4.4.4. Manyetik Rezonans Görüntüleme (MRG).....	35
2.4.5. Tedavi.....	36
2.4.5.1. Konservatif Tedavi .....	37
2.4.5.2. Cerrahi Tedavi .....	37
3. GEREÇ VE YÖNTEM .....	40
3.1. Hasta Seçimi ve Çalışma Grupları .....	40
3.2. Omuz MR üzerinden Rotator Manşet ve Bicepsin değerlendirilmesi.....	41

3.3. Akromiyohumeral Mesafe Ölçümleri .....	42
3.4. İstatistiksel Değerlendirme .....	43
4. BULGULAR.....	45
5.TARTIŞMA .....	50
6. SONUÇ .....	55
7. KAYNAKÇA.....	56



## SİMGELER VE KISALTMALAR

<b>LHBT</b>	: Biseps Brachii'nin Uzun Başının Tendonu
<b>SGHL</b>	: Superior Glenohumeral Ligament
<b>MGHL</b>	: Orta Glenohumeral Ligament
<b>IGHL</b>	: Inferior Glenohumeral Ligament
<b>THL</b>	: Transvers Humeral Ligament
<b>SP</b>	: Superoposterior
<b>AI</b>	: Anteroinferior
<b>CAL</b>	: Korakoakromiyal Ligament
<b>CGL</b>	: Korakoglenoid Ligament
<b>CKL</b>	: Korakoklaviküler Ligament
<b>AC</b>	: Akromiyoklaviküler Eklem
<b>SAB</b>	: Subakromiyal bursit
<b>SLAP</b>	: Superior Labrum on arka lezyonları
<b>İS</b>	: İnfraspinatus
<b>SS</b>	: Supraspinatus
<b>CHL</b>	: Korakohumeral ligament
<b>AC</b>	: Akromioklaviküler
<b>CC</b>	: Korakoklaviküler
<b>SN</b>	: Supraskapular sinir
<b>AN</b>	: Aksiller sinir
<b>BT</b>	: Bilgisayarlı Tomografi
<b>MRG</b>	: Manyetik Rezonans Görüntüleme
<b>VKİ</b>	: Vücut Kitle İndeksi
<b>AHM</b>	: Akromiyohumeral Mesafe
<b>RTSA</b>	: Ters omuz protezi
<b>NSAİİ</b>	: Anti inflamatuvar ilaçlar

## TABLO LİSTESİ

<b>Tablo 1:</b> Gruplara dahil olan hastaların demografik özellikleri .....	45
<b>Tablo 2:</b> Grupların ortalama AHM ölçümleri .....	46
<b>Tablo 3:</b> Grupların Akromiyohumeral mesafe MR ölçümlerinin birbirleriyle karşılaştırılması .....	46
<b>Tablo 4:</b> Grupların Akromiyohumeral mesafe X-ray ölçümlerinin birbirleriyle karşılaştırılması .....	47
<b>Tablo 5.</b> Biceps patolojisi olan hastaların ortalama ölçümlerinin Bicepsin durumuna göre AHM nin değişimi .....	47
<b>Tablo 6.</b> Rotator Manşet Yırtığı olan hastaların ortalama ölçümlerinin Rotator Manşet Yırtığının boyutuna göre AHM nin değişimi .....	48
<b>Tablo 7.</b> MR ve X-ray den yapılan AHM ölçümlerinin tüm gruplar için ayrı ayrı karşılaştırılması .....	49

## ŞEKİL LİSTESİ

<b>Şekil 1.</b> Omuz eklemi kemik yapıları .....	3
<b>Şekil 2.</b> Omuzu oluşturan eklemler.....	6
<b>Şekil 3.</b> Rotator manşet kaslarının posteriordan görünümü.....	8
<b>Şekil 4.</b> Rotator manşet kaslarından anteriorda olan subscapularis'in görünümü ve biceps uzun basının tendonunun (LHBT) önden görünüşü.....	9
<b>Şekil 5.</b> Rotator kablonun ve suspensör köprüünün Görünüşü .....	10
<b>Şekil 6.</b> Omuz eklemi kaslarının önden ve arkadan görünüşü.....	11
<b>Şekil 7.</b> Omuz eklemine anatomik diseksiyonu sonrasında glenoid labrum, glenohumeral bağlar ve biceps uzun başı tendonunun (LHBT) eklem içinden görünümü .....	13
<b>Şekil 8.</b> Rotator intervalin artroskopik görünüşü.....	16
<b>Şekil 9.</b> Korakoakromial arkın görüntüsü.....	17
<b>Şekil 10.</b> Omuz eklemi çevresindeki ligamentler ve bursaların görüntüsü .....	20
<b>Şekil 11.</b> Omuz eklemine damarlarının önden ve arkadan görünüşü.....	21
<b>Şekil 12.</b> Omuz eklemine sinirlerinin önden ve arkadan görünüşü.....	22
<b>Şekil 13:</b> Omuz eklem hareketleri .....	25
<b>Şekil 14.</b> Force Couple Mekanizması A) Coronal Plandaki Force Couple Mekanizması B) Transvers Plandaki Force Couple Mekanizması .....	26
<b>Şekil 15.</b> Superior migrasyonun X-ray ile takibi A) Düşük orandaki superior migrasyon B) ilerlemiş superior migrasyon C) İlerlemiş migrasyonla birlikte akromionda düzleşme D) Tedavi edilmemiş superior migrasyon sonucu omuz eklemine artroz ve humerus basınının kollapsi.....	35
<b>Şekil 16.</b> Patte sınıflamasına göre Rotator manşetin retraksiyonunun değerlendirilmesi.....	41
<b>Şekil 17.</b> Hastanemizde rutin olarak çekilmiş olan bir hastanın MR görüntüsü. (A) Koronal T1 MR görüntüleme tam kat büyük yırtığın görüntüsü (B) Koronal T2 MR görüntüleme tam kat büyük yırtığın görüntüsü (C) Axial T2 MR görüntüleme tam kat büyük yırtığın görüntüsü (D) Sagittal T2 MR görüntüleme tam kat büyük yırtığın ve superior migrasyonun görüntüsü.....	42

**Şekil 18.** Akromiyohumeral mesafe ölçümleri (A) T1 Koronal MR üzerinden  
Akromiyohumeral mesafe ölçümü (B) X-Ray üzerinden  
akromiyohumeral mesafe ölçümü .....43



## ÖZET

### **Biceps Uzun Başının Humerusun Superior Stabilizasyondaki Rolünün MRG ile Değerlendirilmesi**

**Arka plan ve Gerekeçe:** Süperior migrasyon, glenohumeral eklemden humeral başın fizyolojik merkezinden yukarı yönde kayması ile karakterize bir durumdur. Superior migrasyon gerçekleştiğinde omuz ekleminin hareketleri kısıtlanmaktadır.

Çalışmamızda, biceps uzun başı tendonunun (LHBT) humerusun superior migrasyonuna etkisi değerlendirildi. Akromiyohumeral mesafe (AHM), superior migrasyonun tanı ve takibinde standart olarak kullanılmaktadır. AHM ölçümleri yapılırken görüntüleme yöntemleri arasında standardizasyonu sağlamak amacıyla, Manyetik Rezonans Görüntüleme (MRG) ve Direkt Grafi(X-Ray) ölçümlerini karşılaştırarak aralarındaki farklılıklar belirlendi. Son olarak, rotator manşet yırtığı büyüklüğünün superior migrasyona etkisi değerlendirildi.

**Hastalar ve Yöntem:** 2020-2025 yılları arasında Haydarpaşa Numune Eğitim ve Araştırma Hastanesi 'Ortopedi ve Travmatoloji' kliniğinde omuz MRG ve X-rayi çekilmiş 40 yaş üzerindeki hastalar değerlendirildi. Araştırmada rotator manşet yırtığı ile LHBT patolojilerinin etkinliğini ayrı ayrı değerlendirmek amacıyla dejeneratif yırtık potansiyeli olan 40 yaşın üstünde 4 ana grup oluşturuldu. A grubu rotator manşeti ve LHBT u sağlam olan hastalardan, B Grubu rotator manşeti sağlam olup LHBT patolojisi olan hastalardan, C Grubu ise LHBT u sağlam olup rotator manşet yırtığı olan hastalardan, D Grubu ise hem tam kat rotator manşet yırtığı olan hem de LHBT patolojisi olan hastalardan oluştu. Gruplar oluşturulurken LHBT ve rotator manşet tendonlarının durumu ve dört grubun AHM si hem MRG üzerinden hem de X-Ray üzerinden, kas iskelet sistemi konusunda tecrübeli bir radyolog tarafından değerlendirilerek ölçüldü. Tam kat olan rotator manşet yırtıklarındaki retraksiyon Patte sınıflamasına göre (Evre 1, Evre 2, Evre 3) sınıflandırıldı. Grupların AHM ölçümleri karşılaştırılarak LHBT nun humerus başına olan depresör etkisi, rotator manşet yırtığının büyüklüğü ile superior migrasyonun ilişkisi ve MRG yöntemi ile X-Ray

ölçümleri arasındaki farklar istatistiksel olarak değerlendirildi. AHM nin her iki görüntüleme yöntemi için de 7 mm nin altında olması patolojik olarak değerlendirildi.

**Bulgular:** Toplam 159 adet omuz çalışmaya dahil edildi. Çalışmadaki ortalama yaş ortalaması  $60,26 \pm 8,14$  yıl olarak izlendi. Grup A'da ortalama MRG ölçümü 8,21mm iken, Grup B'de 7,1 mm Grup C'de 8,09 mm ve Grup D'de 6,19mm olarak ölçüldü. LHBT patolojisinin olduğu grubun ortalama AHM sinin (7,1 mm), kontrol grubunun AHM sine (8,21 mm) göre istatistiksel olarak anlamlı şekilde daha düşük olduğu görüldü. Rotator manşet yırtık büyüklüğüne göre AHM ölçümleri değerlendirildiğinde, Patte 3 grubunun ortalama MRG ölçümü en düşükken (5.47mm) parsiyel yırtık grubunun en yüksek olduğu (8.36 mm) görüldü. Çalışmadaki grupların her biri için MRG' da AHM ölçüm ortalaması (7,44mm) X-ray ölçümlerine göre (9,01mm) anlamlı şekilde daha düşüktü. ( $p < 0,001$ ).

**Sonuç:** LHBT superior migrasyonu önleyici olmada anlamlı bir rol oynamaktadır. Rotator manşet yırtığının büyüklüğü arttıkça, rotator manşet kaslarının superior migrasyonu önleyici etkisi anlamlı şekilde daha az olmaktadır. Ayrıca, AHM ölçümünde kullanılan görüntüleme yöntemlerinden MRG ile X-ray ölçümleri karşılaştırıldığında, MRG ile anlamlı şekilde daha düşük ölçümlerin yapıldığı görülmektedir. Superior migrasyonu önlemek amacıyla yapılan artroskopik cerrahilerin kararında ve cerrahi planlama yaparken mutlaka LHBT nin durumu da değerlendirilmeli ve mümkünse korunmalıdır.

**Anahtar Kelimeler:** Biceps tendonunun uzun başı, Superior migrasyon, Rotator manşet yırtığı, Akromiyohumeral mesafe, MRG, X-Ray

## ABSTRACT

### **Evaluation the Depressor Function of the Long Head of the Biceps on the Humeral Head Using with MRI**

**Purpose:** The aim of this study is to evaluate the depressor function of the long head of the biceps tendon (LHBT) on the head of the humerus. Another goal is to evaluate the relationship between size of the rotator cuff tear and superior migration of the humeral head. Additionally, another goal is to compare the influence of imaging modality (MRI and X-ray) on the acromiohumeral distance (AHD) measurements.

**Materials and Methods:** Patients over 40 years old, who presented to the orthopedic surgery department and underwent both MRI and Xray routinely at Haydarpaşa Numune Training and Research Hospital between 2020 and 2025, were retrospectively analyzed. The study included 159 shoulders and imaging findings were documented by a radiologist experienced in the musculoskeletal system. The shoulders were divided into four groups. These four groups were shoulders with intact rotator cuff without LHBT pathology, shoulders with only LHBTs pathology, shoulders with only rotator cuff tear, shoulders with both rotator cuff tear and LHBT pathology. LHBT pathology further subdivided into tendinosis, partial tear and rupture. Rotator cuff tears further subdivided as partial, Patte 1, Patte 2 and Patte 3 tears according to Patte classification system. Both X-ray and MRI were used to measure AHD and both imaging modalities' measurements compared. Lower limit of normal AHD value set as 7 mm according to the previously validated studies.

**Results:** Total of 159 patients included in this study. 101 patients were female and 58 males. The mean age of the included patients was  $60,26 \pm 8,14$ . The mean AHD measurements on MRI for control group were 8,21mm LHBT pathology group were 7.10mm, rotator cuff tear group were 8,09mm and both rotator cuff tear and biceps pathology group were 6,19mm respectively. LHBT pathology group's AHDs were significantly lower than control group ( $p < 0,001$ ). The mean AHDs were 5.47, 7.47, 8.18, 8.36 mm Patte 1, Patte 2, Patte 3 and Partial rotator cuff tear respectively. MRI

AHD measurements (7,44mm) were significantly lower in comparison to Xray measurements (9,01mm) for each of the study group ( $p < 0,001$ ).

**Conclusion:** LHBT significantly helps preventing superior migration of the humeral head. When planning surgical treatment options for preventing superior migration of the humeral head, surgeons must consider situation of LHBT.

**Keywords:** Long head of the biceps, Superior migration, Rotator cuff tear, Acromiohumeral distance, MRI, X-Ray

**Level of Evidence:** IV.

**Ethical approval:** This study was approved by Haydarpasa Research and Training Hospital ethics committee

**Source of funding:** No funding was received for conducting this study.

**Disclosures:** The authors have no disclosures to report.

## 1.GİRİŞ VE AMAÇ

Omuz kompleksi, glenohumeral, akromioklaviküler, sternoklaviküler eklemlerden oluşur. Glenohumeral eklem ise humerusun glenoid ile oluşturduğu bir eklemdir. Humerus başının glenoidle olan eklem merkezinden yukarıya doğru migre olması durumuna superior migrasyon adı verilmektedir. Superior migrasyonu önleyen en önemli faktörlerden bir tanesi supraspinatus ve infraspinatus kaslarının tendonları olduğu gösterilmiştir[13]. Rotator manşet tendonlarının yırtıklarının onarılmadan superior migrasyonun ilerlemesi sonucunda artroz gelişmesine ise rotator manşet artropatisi adı verilmiştir[33].Akromiyohumeral mesafe(AHM) superior migrasyonun tanı ve takibinde önemli bir ölçüttür. AHM nin azalması superior migrasyon varlığını göstermektedir. Superior migrasyon sonucunda omuz ekleminin hareketleri kısıtlanmaktadır.

Humerusun yukarı yönde migrasyonunun önlenmesinde ise anatomik olarak glenoidin tüberkülüne veya labrumun superioruna yapışan biceps uzun başı tendonunun (LHBT) etkisi ise tartışmalıdır. Literatürde LHBT nin humerusun superior migrasyonuna etkisini gösteren biyomekanik çalışmalar yapılmıştır ancak insanlarda olan etkisini gösteren görüntüleme çalışması oldukça azdır [4, 32, 83].

Bu çalışmanın 3 amacı bulunmaktadır. Bunlar,1) LHBT nun humerusun superior migrasyonunu önleyici etkisinin olup olmadığını değerlendirmek, 2) Rotator manşet yırtığı büyüklüğü ile humerus başının superior migrasyonunu önleyici etkisi arasındaki ilişkiyi değerlendirmek, 3) MRG ile X-Ray görüntüleme yöntemlerinin ölçümlerini karşılaştırarak aralarında anlamlı fark olup olmadığını değerlendirmektir.

Hipotezlerimiz, 1) LHBT nun anatomik olarak superior migrasyonu önleyici depresor fonksiyonu olduğu 2) Rotator manşet yırtığının büyüklüğü arttıkça humerus başının superior migrasyonunu önleyici depresor fonksiyonlarının azalacağı 3) MRG ile yapılan AHM ölçümlerinin X-Ray ile yapılan ölçümlere göre daha düşük olabileceği yönündeydi.

## 2.GENEL BİLGİLER

### 2.1. OMUZ ANATOMISI

Omuz kompleksinin temelini oluşturan glenohumeral eklem, yüksek derecede hareket kabiliyeti sunan sferoidal bir yapıdır. (Sekil 1) Bu eklem yapısal esnekliği, stabilite pahasına mobilitenin ön planda tutulduğu bir biyomekanik dengeye dayanır. Humeral baş ile glenoid fossanın yüzey alanları arasındaki belirgin uyumsuzluk ve çevresel kemik yapılarla sınırlı temas, omuz eklemine çok eksenli hareket yeteneğini mümkün kılarken, aynı zamanda instabiliteye yatkınlık oluşturur. Bu durum, glenohumeral eklemi, fonksiyonel avantajlarının yanı sıra patolojik durumlara da açık hale getiren önemli bir özelliktir [25, 160].

#### 2.1.1. Kemikler

##### **Klavikula**

Klavikula, üst ekstremitenin gövdeyle bağlantısını sağlayan tek uzun kemik olması nedeniyle, omuz kuşağının biyomekanik işleyişinde merkezi bir rol üstlenir. Hem yapısal bir destek görevi görerek skapulunun posterolateral pozisyonunu korur, hem de üst ekstremitenin ağırlığını aksiyal iskelete ileterek yük dağılımını sağlar[111]. Klavikula, sadece yapısal bir bağlantı elemanı olmanın ötesinde, skapulotorasik ritmin devamlılığında dinamik bir rol oynar[108]. Ayrıca klavikula, subklavyan damarlar ve brakial pleksus gibi hayati nörovasküler yapıların doğrudan üzerinde seyrettiği anatomik bir geçit sunduğundan, travmalarda hem mekanik hem de nörovasküler bütünlüğün korunması açısından kritik öneme sahiptir[111].

##### **Skapula**

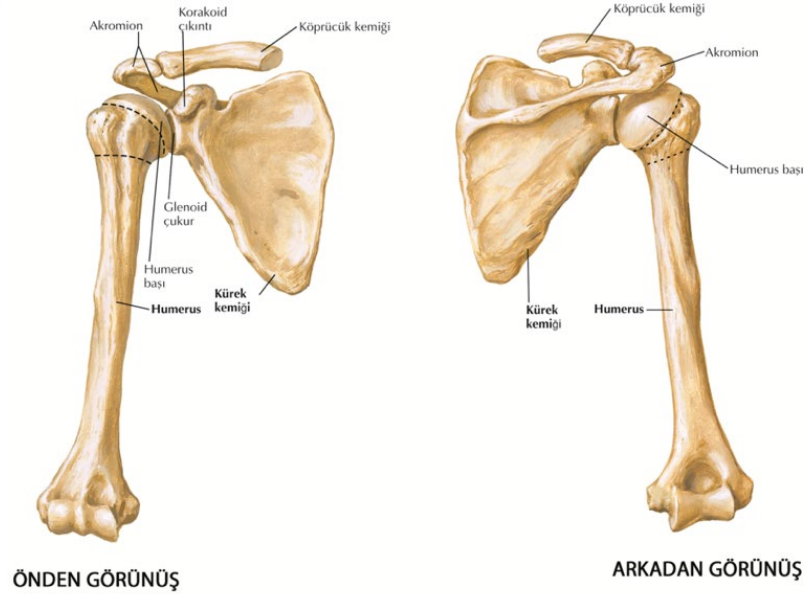
Skapula (omuz kemiği), düz ve üçgen şeklinde bir kemik olup, omuz fonksiyonları ve hareketlerinde temel rol oynar. Farklı kas ve bağların tutunma noktası olarak işlev görerek, omuzun geniş hareket kabiliyetine ve omuz kompleksinin biyomekanikine katkı sağlar[81]. Rotator manşet kaslarının etkili çalışması için stabil bir zemin sunar ve humeral hareketle senkronize şekilde rotasyon sağlayarak kol fonksiyonunun sürekliliğini destekler. Skapulotorasik uyumun bozulması, özellikle

rotator manşet ve glenohumeral eklem üzerinde kompensatuar yük artışına neden olur. Bu da omuz patolojilerinin gelişiminde önemli bir risk faktörüdür[102]. Bu nedenle skapular stabilite ve hareketin değerlendirilmesi hem konservatif tedavi hem de cerrahi planlama süreçlerinde temel bir adımdır.

## Humerus

Humerus, omuz eklemine işlevi ve biyomekaniğinde kritik rol oynayan temel bir kemiktir. Skapulanın glenoid kavitesi ile eklem yaparak glenohumeral eklemi oluşturur; bu top-yuva tipi eklem, omuza geniş bir hareket açıklığı kazandırır[18]. Humerusun anatomisinin iyi anlaşılması, omuz travmaları ve patolojilerinin doğru tanısı ve etkili tedavisi için elzemdir.

Farklı popülasyonlar arasında humerus anatomisinde belirgin varyasyonlar mevcuttur [34]. Bu durum, protez tasarımı ve cerrahi planlama açısından önemli zorluklar oluşturur. Bu bağlamda, istatistiksel şekil modellemesi (statistical shape modeling), premorbid humeral anatomiyi öngörmede ve cerrahi rekonstrüksiyona rehberlik etmede umut vadeden bir tekniktir [139].



**Şekil 1.** Omuz eklemi kemik yapıları

### **2.1.2. Eklemler**

Omuz kompleksi, glenohumeral, akromioklaviküler, sternoklaviküler eklemlerden oluşur (Sekil 2). Omuz kompleksinin hareket açıklığı ise, bu eklemler ile skapulotorasik mekanizmanın bütünleşmiş çalışmasına bağlıdır[55]. Bu sistemin merkezinde yer alan glenohumeral eklem, sığ glenoid fossa ile büyük humeral başın yaptığı eklemleşme sayesinde geniş bir translasyonel ve rotasyonel hareket kapasitesi sunar. Ancak bu yapısal esneklik, kas, bağ ve kapsül gibi yumuşak dokuların stabiliteyi sağlamak üzere daha fazla sorumluluk üstlenmesine neden olur[73]. Skapulotorasik mekanizmanın senkronize çalışması, özellikle kolun elevasyonu sırasında skapular rotasyon ve posterior tiltin sağlanması açısından kritik önemdedir [102].

#### **Glenohumeral eklem**

Omuz eklemi denildiğinde akla ilk gelen eklem olan omuz kompleksinin önemli bir parçası olan eklemdir. Glenohumeral eklem, sığ glenoid fossa ile büyük humeral başın yaptığı eklemleşme sayesinde (top ve soket) geniş bir translasyonel ve rotasyonel hareket kapasitesi sunar[98] . Ancak bu geniş hareket açıklığı ile eklemin stabilitesi arasında bir denge olmak zorundadır. Ana stabilizatör mekanizmalar, konkavite kompresyon mekanizması ve skapulahumeral dengedir [159].

#### **Akromiyoklaviküler Eklem**

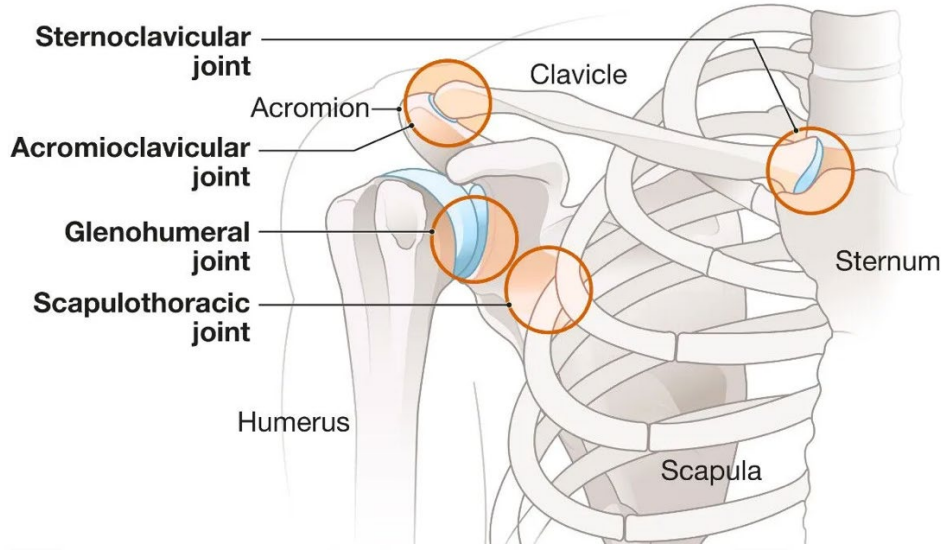
Akromioklaviküler eklem (AC), omuzun üst yapısında yer alan plan tipi bir sinovyal eklem olup, yaşa bağlı olarak dejeneratif değişikliklere oldukça duyarlıdır[134]. Eklem yüzeyleri arasında yer alan meniskoid fibröz disk, zamanla yıpranarak ağrı ve fonksiyon kaybına zemin hazırlar. Yatay düzlemde stabilite, akromioklaviküler kapsül ve superior-inferior AC bağları ile sağlanırken; vertikal stabilite, özellikle konoid ve trapezoid liflerden oluşan korakoklaviküler bağ kompleksi tarafından korunur[43]. Deltoid ve trapezius kasları ise, özellikle omuz hareketleri sırasında dinamik stabilizatör görevi görerek eklem bütünlüğünü destekler [38].

### **Sternoklaviküler Eklem**

Sternoklaviküler (SC) eklem, klavikulanın medial ucu ile sternumun manubrium'u arasında yer alan sinovyal yapıda eklemdir ve içinde şok absorbe edici özellik taşıyan fibrocartilaginöz bir artiküler disk bulunur [30]. Stabilitesi, kapsüler bağlar, interklaviküler bağ ve kostoklaviküler bağ gibi statik yapılarla sağlanırken; pektoralis majör ve sternokleidomastoid gibi kasların klavikulaya tutunması da dinamik destek sunar[154] . SC eklemi, klavikulanın elevasyon, depresyon, protraksiyon, retraksiyon ve rotasyon gibi çok eksenli hareketlerine olanak tanır ve bu hareketler omuz kompleksinin tam fonksiyonelliği için zorunludur[132]. Aynı zamanda bu eklem, üst ekstremiteden aksiyal iskelete kuvvet iletimi sağlayan kritik bir dönme noktası işlevi görür[30].

### **Skapulotorasik Eklem**

Skapulotorasik eklem (STJ), glenohumeral, akromioklaviküler ve sternoklaviküler eklemlerle birlikte omuz kompleksini oluşturan dört temel eklemden biridir. Skapulanın toraks duvarı üzerinde kaymasını sağlayarak omuzun geniş hareket açıklığını mümkün kılar. Bu fonksiyonel eklemin hareketi başlıca dört serbestlik derecesiyle tanımlanır: elevasyon, abduksiyon, yukarı rotasyon ve internal rotasyon[81]. Skapulotorasik ritim olarak tanımlanan, skapula ile toraks arasındaki senkronize hareket, özellikle omuz elevasyonunun tamamlanması için kritiktir [39]. Skapular diskinezi, sporcularda ve omuz yaralanmalarında sık görülen bir durum olup, omuz ağrısı ve fonksiyon kaybına neden olabilir[125]. Skapulotorasik disfonksiyon, yalnızca bu bölgeyle sınırlı kalmayıp, rotator manşet ve glenohumeral eklem gibi yapılarda da sekonder patolojilere yol açabilir [29].



**Sekil 2.** Omuzu oluşturan eklemler

### 2.1.3. Yumuşak Doku Yapıları

Omuz eklemine geniş hareket açıklığı ile eklem stabilitesi arasında bir denge olmak zorundadır. Bu dengede kemiklerle birlikte kaslar, tendonlar ve ligamentler de önemli rol oynarlar.

#### **Rotator Manşet Kasları**

Rotator manşet, glenohumeral eklem stabilitesinin sağlanmasında ve omuz hareketlerinin yönlendirilmesinde görevli dört temel kasta oluşur: supraspinatus, infraspinatus, subscapularis ve teres minördür (Sekil 3). Bu kaslar, humeral başı glenoid fossa merkezinde tutarak omuzun özellikle abduksiyon, dış rotasyon ve iç rotasyon gibi kompleks hareketlerinde hem dinamik stabilizatörler hem de primer hareket ettiriciler olarak işlev görürler [14].

Bu kasların hepsi skapuladan kaynaklanır ve humerusun tüberositlerine yapışır. Supraspinatus, infraspinatus ve teres minor kasları skapulanın posteriorunda, sırasıyla superior, orta ve inferior bölgelerde yer alırken, subscapularis kası skapulanın anterior yüzeyinde bulunur. Subscapularis tendonu humerusun küçük tüberositesine, diğer üç kasın tendonları ise büyük tüberositeye yapışır[155].

Supraspinatus kası, omuzun abduksiyon hareketinin ilk 15 derecesinde önemli rol oynar ve tendonunun yapısı nedeniyle rotator manşet yırtıklarına yatkındır. Bu kas,

supraspinatus fossadan anteriora doğru uzanan fusiform bir kas gövdesi ve skapular omurgadan posteriora doğru çıkan unipennat bir kas olmak üzere iki bileşenden oluşur [67]. Kas lifleri akromiyoklaviküler eklem altından geçerek büyük tüberositenin üst kısmına yapışır.

Rotator manşetinin parçası olan Supraspinatus kası, omuzun stabilitesi ve hareket kabiliyeti açısından kritik bir rol oynar. Supraspinatus kasının anterior ve posterior bölümleri arasında yapısal farklılıklar bulunmaktadır. Anterior bölüm, daha kalın ve tübüler bir tendona sahipken, posterior bölüm daha düz ve geniş bir tendon yapısına sahiptir [20]. Bu farklılıklar, kasın fonksiyonel özelliklerini ve yaralanma riskini etkileyebilir. Özellikle anterior tendon liflerinin daha fazla gerilime maruz kaldığı ve yırtılma riskinin daha yüksek olduğu düşünülmektedir [88].

İnfraspinatus kası, skapulanın infraspinöz fossasında yer alan, kalın ve üçgen biçimli bir kastır. Rotator manşetin posterior bileşenlerinden biri olan bu kas, humerusun dış (lateral) rotasyonunda primer rol oynar ve glenohumeral eklem stabilitesine önemli katkı sağlar[71]. Kas lifleri laterale doğru seyrederek büyük tüberositenin orta fasetine yapışır ve bu bağlantı noktası aracılığıyla omuz hareketlerine kuvvet aktarır [31].

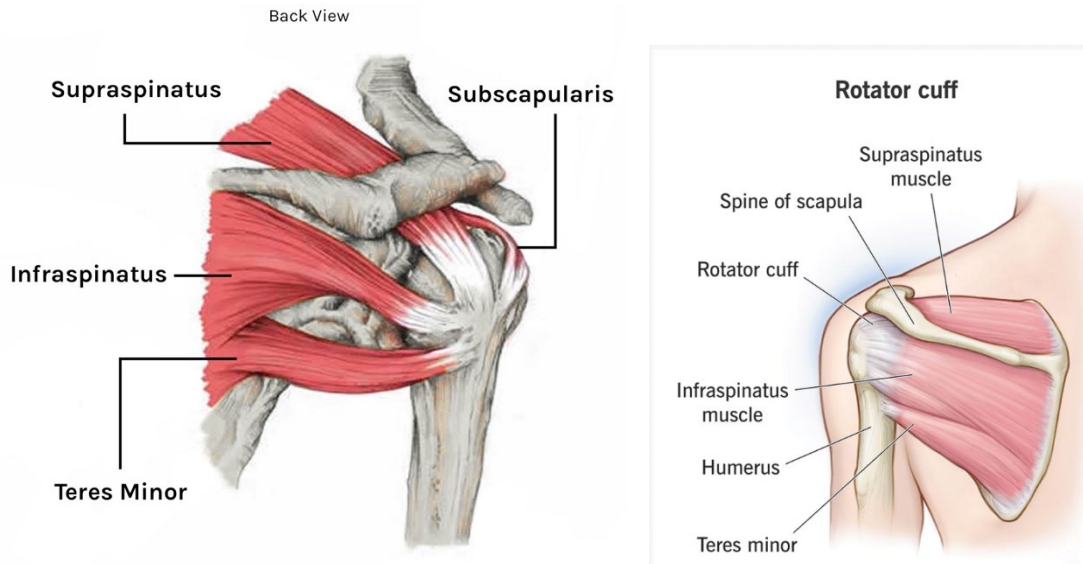
Kasın üzerini örten infraspinatus fasyası, üç ana fasikül grubundan oluşur: medial, inferolateral ve süperolateral. Bu fasiyal yapı, infraspinatus ve çevresindeki posterior omuz kaslarının biyomekanik entegrasyonuna katkı sağlar[113]. Kas lifleri fonksiyonel olarak iki planda organize olmuş üç farklı grup içerir; bu gruplar farklı pennasyon açılarına sahiptir ve bu durum kasın moment kolu, kuvvet yönelimi ve aktivasyon paterni üzerinde etkili olur [19].

Kasın innervasyonu supraskapular sinir aracılığıyla sağlanır. Bu sinir, superior trunkustan çıkarak suprascapular notch üzerinden supraspinatus'a, ardından spinoglenoid çentikten geçerek infraspinatus kasına ulaşır. Sinirin dallanma paternleri çoğunlukla sabittir, bu da cerrahi girişimlerde anatomik güvenlik açısından avantaj sağlar. Ayrıca motor son plak bölgeleri, kasın orta kısmında %20–40 proksimalde yoğunlaşır; bu alanlar miyofasiyal ağrı tedavileri ve hedefli enjeksiyonlar için önemlidir[94]. İnfraspinatus kasının bu ayrıntılı morfolojik özellikleri, özellikle dış rotasyon kaybıyla seyreden omuz patolojilerinde ve rotator manşet tamirlerinde dikkatle değerlendirilmelidir.

Teres minör, skapulanın lateral kenarından köken alan ve humerusun büyük tüberkülünün alt fasetine yapışan küçük fakat fonksiyonel olarak kritik bir kastır. Rotator manşetin dış rotasyondan sorumlu posterior bileşeni olan bu kas, unipennat yapısıyla skapula-humerus ekseninde omuzun dış rotasyonuna ve stabilitesine katkı sağlar [45]. Teres minör, supraskapular sinir tarafından değil, doğrudan aksiller sinirin dalı ile innerve edilmesi açısından da rotator manşette ayırt edici bir yere sahiptir[45].

Anatomik olarak iki ayrı kas demetinden oluştuğu, bu demetlerin farklı orijin, insersiyon ve innervasyona sahip olduğu gösterilmiştir. Bu yapı, kasın fonksiyonel ayırım kapasitesini artırmakta ve özellikle dış rotasyon hareketleri sırasında aktifleşme paternlerini çeşitlendirmektedir [17]. Teres minör, infraspinatus fonksiyonunun azaldığı durumlarda kompensatuar hipertrofi gösterebilir ve bu durum rotator manşet bütünlüğünün korunmasında yardımcı olabilir[69].

Klinik olarak, teres minörün yağlı infiltrasyonu ya da atrofisi, özellikle ters total omuz artroplastisi gibi cerrahi uygulamaların sonuçlarını doğrudan etkileyebilir. Bu kasın sağlıklı olması, dış rotasyonun korunmasında ve postoperatif fonksiyonel sonuçların iyileşmesinde önemli bir prognostik faktördür[170]. Ayrıca, kasın zayıflığı ya da sıkışmaya bağlı atrofisi, quadrilateral space sendromu gibi nörovasküler patolojilerle ilişkili olabilir ve ayırıcı tanıda dikkate alınmalıdır [40].

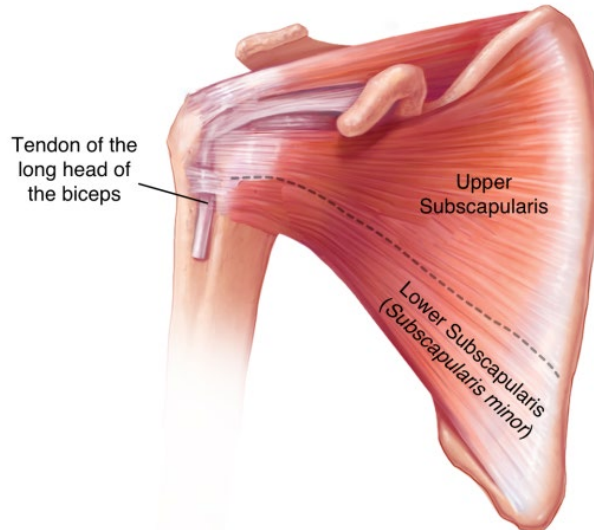


**Sekil 3.** Rotator manşet kaslarının posteriordan görünümü.

Subskapularis, skapulanın anterior yüzeyinden köken alan ve humerusun küçük tüberkülüne yapışan, rotator manşetin en büyük ve en güçlü kasıdır(Sekil 4). Glenohumeral eklemin iç rotasyonunda primer rol oynamakla birlikte, omuzun abduksiyon ve fleksiyon hareketlerine de önemli katkı sağlar. Anatomik olarak üst ve alt olmak üzere iki fonksiyonel alt birimden oluşur; bu ayrım hem sinirsel innervasyon hem de hareket paternleri açısından klinik önem taşır [77].

Subskapularis kası, üst ve alt subskapular sinirler tarafından innerve edilir ve bu farklı innervasyon, kasın segmental aktivasyon özelliklerini belirler. Alt bölüm, özellikle omuz elevasyonu sırasında aktifleşerek humeral başın depresyonu ve anterior stabilizasyonunda belirleyici rol oynar [77, 169]. Bu özellik, anterior dislokasyonların önlenmesinde kritik öneme sahiptir.

Fonksiyonel olarak subskapularis, diğer rotator manşet kaslarıyla birlikte kuvvet çiftleri oluşturarak humerus başının glenoid fossa içinde merkezde tutulmasını sağlar. Bu stabilizasyon etkisi, özellikle transvers düzlemde yük dağılımı açısından önemlidir[172]. Subskapularisin yetersizliği ya da tendon onarımının başarısız olması, glenohumeral instabiliteye ve fonksiyonel kayıplara yol açabilir. Cerrahi olarak, subskapularis tendonunun korunması veya anatomik olarak onarılması, özellikle anatomik total omuz artroplastisi sonrası fonksiyonun devamı açısından önemlidir[15]



**Sekil 4.** Rotator manşet kaslarından anteriorda olan subscapularis'in görünümü ve biceps uzun başının tendonunun (LHBT) önden görünüşü

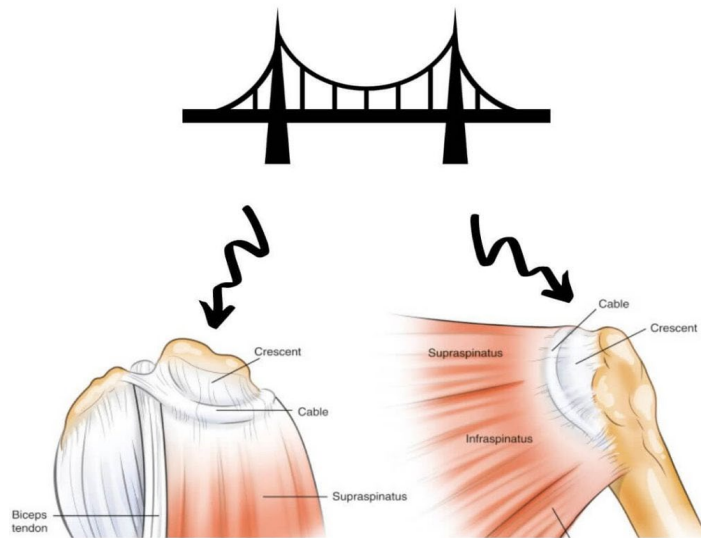
## Rotator Kablo

Rotator kablo, supraspinatus ve infraspinatus tendonlarıyla bütünleşik şekilde glenohumeral kapsülün kalınlaştığı yarım dairesel bir yapıdır. Medialde, korakohumeral ligament ile devamlılık gösterirken, lateralde humerusa anterior, orta ve posterior liflerle yapışır. Rotator kablo; yük dağılımı, gerilim azaltımı ve omuz eklem stabilitesinin sağlanmasında temel bir “süspansiyon köprüsü” görevi görür[12](Sekil 5).

Bu yapı, rotator manşet yırtıkları varlığında bile hareket açıklığının korunmasına katkı sağlar. Özellikle supraspinatus veya infraspinatus tendonlarında tam kat yırtık olsa dahi, rotator kablonun bütünlüğü sayesinde yük iletimi devam eder ve fonksiyonel kayıplar sınırlı kalabilir [12].

Son dönem biyomekanik çalışmalar, rotator kablonun yük taşıma kapasitesinin tendonların yüzeyel lifleriyle birlikte çalıştığını ve yırtık bölgelerdeki tensil yükü çevre dokulara yayarak gerilim azaltıcı bir görev üstlendiğini göstermiştir[141] . Ancak bazı araştırmalar ise, kablonun tam olarak yük azaltıcı bir görev üstlenmediğini, özellikle abduksiyon sırasında rotator crescent bölgesine gerilim iletiminin devam ettiğini belirtmektedir[150].

Klinik olarak, rotator kablonun sağlam kalması, küçük ve orta boyutlu rotator manşet yırtıklarında cerrahi başarının önemli bir belirleyicisi olabilir. Cerrahi onarımlarda kabloyu korumak veya yeniden yapılandırmak, fonksiyonel iyileşmeyi artırabilir ve yağlı infiltrasyon gibi dejeneratif süreçleri yavaşlatabilir [6, 141].



**Sekil 5.** Rotator kablonun ve suspensor köprünün Görünüşü

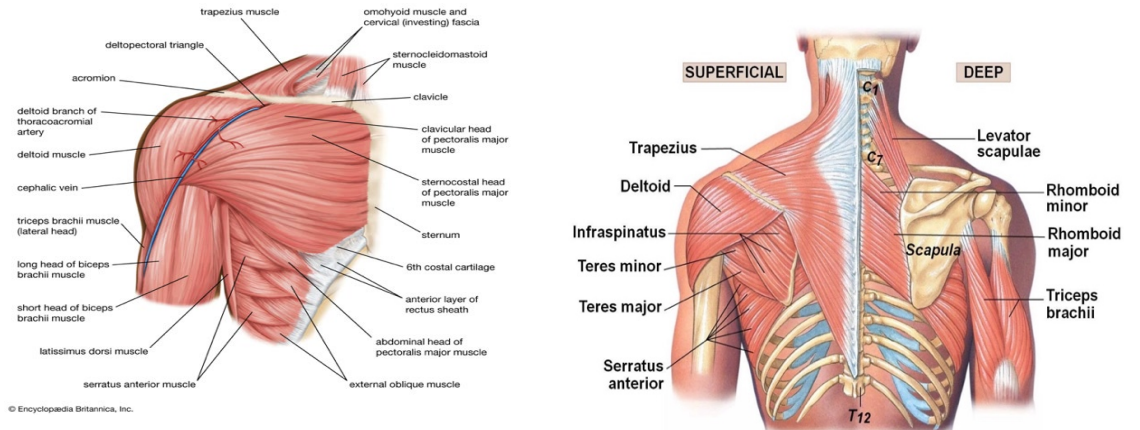
## Omuz Eklemindeki Rotator Manşet Dışındaki Kaslar

Omuz eklemi, yalnızca rotator manşet kaslarıyla değil, onların dışında kalan kas gruplarının katkısıyla da kompleks bir stabilite ve hareket sistemi oluşturur. Deltoid, pektoralis major, latissimus dorsi, trapezius ve serratus anterior gibi kaslar hem dinamik stabilite sağlar hem de glenohumeral ve skapulotorasik mekanizmaları destekleyerek omuzun fonksiyonel bütünlüğünü korur[36](Sekil 6).

Deltoid kası, omuz abdüksiyonu sırasında humerus başını yukarı yönlü çekerken, rotator manşet kasları ile kompresif kuvvet oluşturarak eklem yüzeylerinin temasını artırır. Bu sinerji, glenohumeral eklemden kesme kuvvetlerinin dengelenmesini sağlar [144]. Pektoralis major ve latissimus dorsi, özellikle iç rotasyon ve addüksiyon sırasında aktif rol oynar ve büyük kuvvet üretme potansiyelleri sayesinde glenohumeral eklemden kompresif stabilite yaratırlar[2].

Trapezius ve serratus anterior kasları, skapulanın toraks duvarı üzerindeki stabilitesini koruyarak glenohumeral hareketlerin düzgün gerçekleşmesini sağlar. Özellikle serratus anterior, skapulanın lateral rotasyonunda ve üst ekstremitenin baş üstü hareketlerinde anahtar rol oynar[23]. Bu kasların düzgün aktivasyonu olmadan skapulotorasik ritmin bozulması, dolaylı olarak rotator manşet yüklenmesini artırır ve omuz patolojilerine zemin hazırlar.

Ayrıca, farklı omuz hareketleri sırasında kas aktivasyon paternlerinin değiştiği gösterilmiştir. Örneğin, dış rotasyon sırasında supraspinatus, infraspinatus, trapezius ve serratus anterior aktivasyonu artarken, iç rotasyonda subskapularis ve pektoralis major baskındır. Bu görev bazlı aktivasyon değişkenliği, omuz kaslarının sabit roller yerine hareketin gerekliliklerine göre rol değiştirdiklerini göstermektedir[36].



Sekil 6. Omuz eklemi kaslarının önden ve arkadan Görünüşü

### **Biceps Tendonunun Uzun Başı:**

Biceps brakii kasının uzun başı tendonu (LHBT), supraglenoid tüberkül ve üst glenoid labrumdan köken alarak glenohumeral eklem içerisinde seyreder. Glenoid kavite içinde humerus başının merkezlenmesinde pasif stabilizatör rolü üstlenir ve özellikle omuzun abdüksiyon ve fleksiyon hareketleri sırasında dinamik stabiliteye katkı sağlar [146].

Anterior stabilite açısından LHBT, omuz dış rotasyon ve abdüksiyon pozisyonlarında torsiyon kuvvetlerine karşı direnç oluşturarak inferior glenohumeral ligamente binen yükü azaltır. Bu yönüyle anterior instabilitenin önlenmesinde tamamlayıcı bir yapı olarak işlev görür[83]. Superior stabiliteye katkısı ise, scapular planda abdüksiyon sırasında humeral başın yukarı yönde hareketini sınırlandırmasıyla ortaya çıkar. LHBT' nin proksimal bağlantısının kaybı, humeral başın süperior translasyonuna neden olabilir[83].

Ayrıca, posterior stabilite için de önemli bir yapı olan LHBT, öne fleksiyon sırasında posterior kapsüloligamentöz kompleksin gerilimini artırarak humerus başının posterior translasyonunu engeller. Bu fonksiyon, özellikle ağırlık taşımada ya da eller önde çalışırken omuz eklemine arka yönde dağılmasını önler[142].

LHBT'nin mekanik davranışı tek eksenli değil, omuz hareketleri sırasında çok eksenli deformasyonlar içerir. Bu karmaşık stres ortamı, tendonun yaralanma mekanizmaları açısından özgün bir hassasiyet oluşturur[27]. Bu nedenle LHB ile ilgili cerrahi işlemler (tenotomi veya tenodez gibi) mikro-instabiliteye yol açabilir ve posterior labral patolojiler ya da dejeneratif süreçlerle ilişkilendirilebilir [131].

Modern cerrahide, LHBT yalnızca bir ağrı kaynağı olarak değil, aynı zamanda rekonstrüktif bir yapı olarak da kullanılmaktadır. Superior kapsüleri rekonstrüksiyon ve labral augmentasyon gibi tekniklerde stabilizatör rolü üstlenerek fonksiyonel kazanımlar sağlar [89].

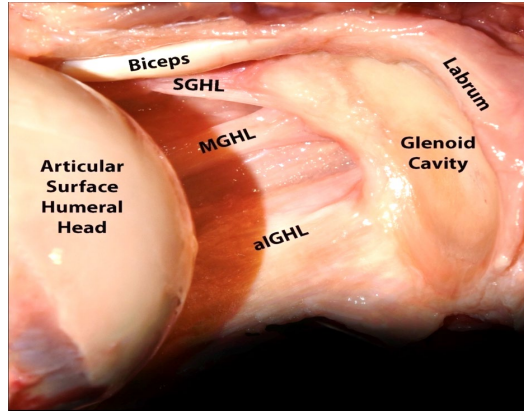
### **Glenoid Labrum**

Glenoid labrum, glenohumeral eklem stabilitesinde kritik rol oynayan fibrokıkırdak bir yapıdır ve glenoid kavitenin kenarına tutunarak eklem yüzeyini derinleştirir. Üst kısmı gevşek olup sıklıkla biceps tendonu ile birleşirken, alt kısmı glenoide sıkıca tutunur ve eklem kıkırdağıyla bütünleşir. Labrumun yapısı üç

tabakadan oluşur; yüzeysel gevşek fibriller, orta stratifiye tabaka ve derin kompakt kollajen lifleri içerir [79]. Vaskülarizasyonu periferiktir ve supraskapular, sirkumfleks skapular ile posterior sirkumfleks humeral arterlerden sağlanır; superior segmentler daha az damarlanmıştır [24]. Fonksiyonel olarak, labrum konkavlık-kompresyon mekanizmasıyla humeral başın merkezde kalmasını sağlar ve intraartiküler negatif basıncı koruyarak stabiliteyi artırır. Bankart gibi labrum yırtıkları bu mekanizmayı bozarak instabiliteye yol açar [124].

### Glenohumeral Bağlar

Glenohumeral bağlar-(superior (SGHL), orta (MGHL) ve inferior (IGHL))-omuz ekleminin stabilitesini sağlayan temel pasif yapılar olup, her biri farklı açılarda ve yönlerde eklem kararlılığına katkıda bulunur. SGHL, tüm örneklerde sabit olarak gözlemlenen bir yapıdır ve oblik ile direkt liflerden oluşur; bu lifler glenoid labrum ve supraglenoid tüberkülden başlayarak korakohumeral bağın altına tutunur. Bu bağ, rotator interval bölgesinde biceps uzun baş tendonunun stabilizasyonunda kritik rol oynar[72, 79]. MGHL ise özellikle 45–60° abduksiyon açısında anterior stabilite sağlar ve dış rotasyonu sınırlandırır; sıklıkla anatomik varyasyon gösterir ve travmalarda etkilenebilir [140]. IGHL kompleksi, anterior/posterior bantlar ve aksiller poş olmak üzere üçlü bir yapıya sahiptir ve anteroinferior çıkıklara karşı omuzun en önemli statik stabilizatörüdür. Humerus boynuna ya “V” ya da halka şeklinde yapışarak dinamik hareketler sırasında glenohumeral stabiliteyi sağlar[8]. Bu bağların anatomik yapılarının anlaşılması, omuz instabilitesi tedavisinde cerrahi yaklaşımları doğrudan etkiler(Sekil 7).



**Sekil 7.** Omuz ekleminin anatomik diseksiyonu sonrasında glenoid labrum, glenohumeral bağlar ve biceps uzun baş tendonunun(LHBT) nın eklem içinden görünümü

### **Transvers Humeral Ligament**

Transvers humeral ligament (THL), 1889 yılında Brodie tarafından tanımlanmış olup, humerusun büyük ve küçük tüberositeleri arasında uzanan ve intertüberküler oluk boyunca ilerleyen bir fibröz bant olarak tanımlanır. Geleneksel anatomi kitaplarında bu yapı, biceps brakii uzun baş tendonunu (LHBT) olukta tutan sabitleyici bir ligament olarak aktarılmıştır. Ancak Gleason ve arkadaşları tarafından yapılan anatomik çalışmalarda, THL' nin rotator manşet tendonlarının özellikle subskapularis lifleri ve korakohumeral bağ ile bütünleşik bir yapıda olduğu; dolayısıyla ayrı bir ligament olarak değil, bu yapıların birleşiminden oluşan bir "sapan mekanizması" şeklinde değerlendirilmesi gerektiği vurgulanmıştır. Bu kombinasyon, omuz hareketleri sırasında LHBT' nin oluk içindeki konumunu korur ve rotator intervalde stabilite sağlar[56]. MacDonald ve arkadaşları ise THL' nin anatomik olarak sürekli ve tanımlanabilir bir yapı olmadığına, bunun yerine çevre tendon yapılarının bir fonksiyonel türevi olduğuna dikkat çekmiştir[104]. Klinik olarak bu yapıların bütünlüğü bozulduğunda, özellikle subskapularis yırtıklarında, LHBT medial sublüksasyona uğrayabilir ve bu da anterior omuz ağrısı ile fonksiyon kaybına yol açar.

### **Biceps Pulley Sistemi**

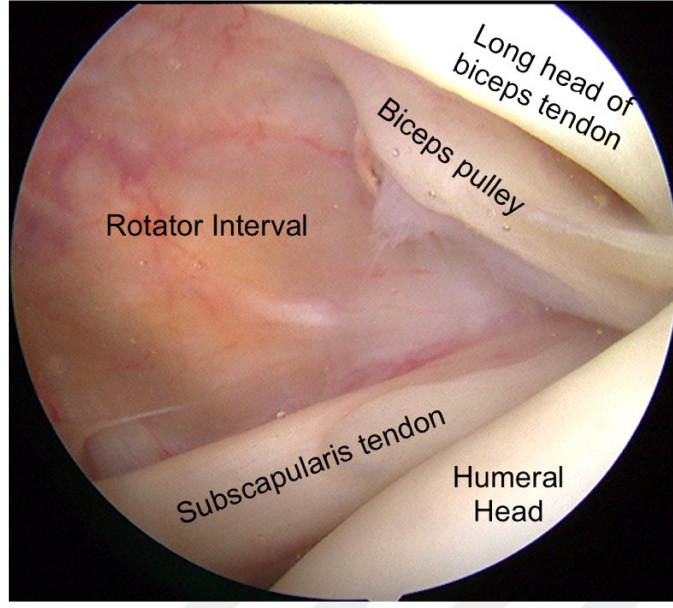
Biceps pulley sistemi, omuzun rotator interval bölgesinde yer alan ve biceps brakii uzun baş tendonunun (LHBT) intertüberküler oluk içindeki konumunu korumakla görevli bir kapsüloligamentöz yapıdır. Bu kompleks yapı; superior glenohumeral ligament (SGHL), korakohumeral ligament (CHL), subskapularis tendonunun üst lifleri ve supraspinatus tendonunun alt liflerinin birleşiminden oluşur. Anatomik olarak bu yapı, tendonun ön-arka ve superior stabilitesini sağlayan bir yapıdır[117]. Pulley sistemi; omuzun abduksiyon, eksternal rotasyon ve fleksiyon hareketleri sırasında LHBT'nin medial sublüksasyonunu veya dislokasyonunu engeller. Yapısal bütünlüğünün bozulması durumunda LHBT instabilitesi, tendinopati ve SLAP (Superior Labrum Anterior to Posterior) lezyonları gelişebilir. MR artrografi ile yapılan görüntüleme çalışmaları, bu kompleksin özellikle subskapularis yırtıkları ile sıklıkla hasarlandığını ortaya koymuştur [61, 107]. Bu nedenle pulley sisteminin anatomi ve fonksiyonunun anlaşılması hem tanı hem de cerrahi müdahale planlaması açısından klinik olarak büyük önem taşımaktadır.

## **Eklemler Kapsülü**

Glenohumeral eklemler kapsülü, omuz eklemine çevreleyen kalın fibröz bir zar ve hem pasif stabilite hem de geniş hareket açıklığı sağlamakla görevlidir. Kapsül, glenoid kenarından humeral anatomik boyna kadar uzanarak tüm eklem boşluğunu sarar ve glenohumeral ligamentlerle bütünleşerek fonksiyonel stabiliteyi artırır. İçerisinde yer alan superior, orta ve inferior glenohumeral bağların kalınlaşmış lifleri, farklı yönlerde eklem hareketlerini sınırlandırır ve humerus başının glenoid yüzeyde stabil kalmasını destekler[48]. Özellikle inferior kapsül, omuzun abduksiyon ve dış rotasyon hareketlerinde genişleme kabiliyeti ile dikkat çeker ve bu bölgenin patolojileri sık görülen instabilite nedenleri arasındadır. Kapsülün posterior ve inferior segmentlerinin yapısal farklılıkları, hareket açıklığı ve stabilite arasındaki hassas dengeyi oluşturur[48]. Kapsülün ayrıntılı anatomik bilgisi, özellikle donuk omuz (adhesiv capsulit) gibi klinik tabloların tanı ve tedavisinde temel teşkil ederken, artroskopik girişimlerde de onarım planlamasında belirleyici rol oynar.

## **Rotator Interval**

Rotator interval, supraspinatus ve subscapularis tendonları arasında kalan üçgen biçimli anatomik bir bölgedir ve içerisinde superior glenohumeral ligament (SGHL), korakohumeral ligament (CHL), glenohumeral eklem kapsülünün bir kısmı ve biceps brakii uzun baş tendonu bulunur (Sekil 8). Bu yapıların birlikte oluşturduğu kompleks, özellikle biceps tendonunun stabilizasyonu ile humeral başın inferior translasyonunu ve eksternal rotasyondaki gevşekliğini sınırlayarak glenohumeral eklem statik stabilitesine katkıda bulunur[76]. CHL ve SGHL'nin fonksiyonel bütünlüğü, anterior-superior kapsüller denge açısından kritik olup, bu bölgedeki bozulmalar omuz sertliği, instabilite ve kronik ağrı gibi klinik tablolarla ilişkilendirilir[49]. Ayrıca, rotator intervalin manyetik rezonans görüntüleme (MRG) ile değerlendirilmesi, patolojilerin ayırt edilmesinde ve cerrahi planlamada önemli bir yer tutar[136].



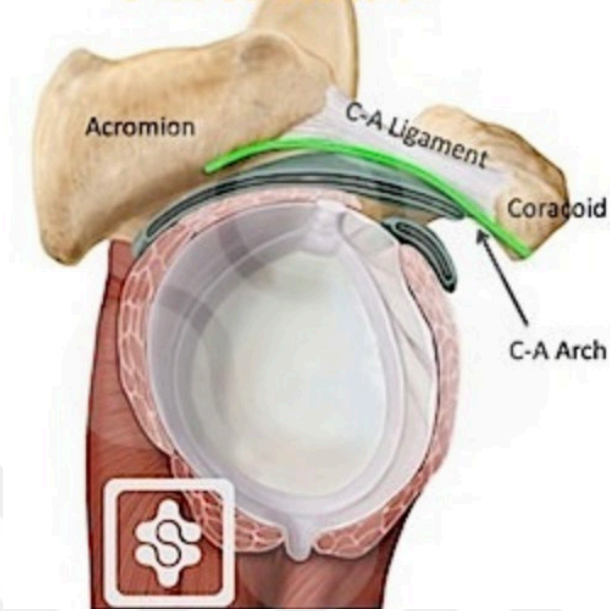
**Sekil 8.** Rotator intervalin artroskopik görünüşü

### **Korakoakromial Ligament ve Korakoakromial Ark**

Coracoacromial ligament (CAL), korakoid çıkıntı ile akromiyon arasında uzanarak omuz ekleminin üst kısmında yer alır. Üçgen şekilli fibröz bant en yaygın formudur, ancak Y şeklinde, geniş bantlı, dörtgen veya çok bantlı gibi varyasyonları da olabilir[80]. CAL, humerus başını superior yöndeki yer değiştirmelere karşı sınırlayan pasif bir yapı olarak görev yapar ve böylece omuz ekleminin stabilitesini destekler [173]. Özellikle CAL'in anterolateral bandı, akromiyona iletilen kas kuvvetlerinin etkisini sönümleyerek yük taşıyıcı görev üstlenir [127]. Yaşla birlikte bu bağda fibröz kalınlaşma, fibrocartilaginöz dönüşüm ve entezofit oluşumu gibi değişiklikler meydana gelebilir ve bu durum impingement sendromu ve rotator manşet patolojileriyle ilişkili olabilir[75]. Ayrıca CAL, Latarjet gibi prosedürlerde ya da akromioplasti sırasında cerrahi olarak değerlendirilmesi gereken bir yapıdır; anatomik varyasyonlarının farkında olunmaması cerrahi komplikasyonlara yol açabilir. CAL'in stabilite sağlama, koruyucu yapı oluşturma ve patoloji gelişimindeki rolü, klinik kararlar açısından önem taşımaktadır.

Korakoakromial ark, korakoid çıkıntı ve akromiyonu birleştiren korakoakromial ligament (CAL) ile bu kemik yapıları içeren, omzun süperokapsüler bölgesinde yer alan önemli bir anatomik komplekstir. Bu ark, glenohumeral eklemin superior kısmında fizyolojik bir tavan görevi görerek humeral başın yukarı doğru yer değiştirmesini

i sınırlayan pasif bir bariyer oluşturur. Özellikle rotator manşet yırtıklarında humeral başın superior migrasyonuna karşı koruyucu rol üstlenir[47](Sekil9).



Sekil 9. Korakoakromial arkın görüntüsü

### **Korakoklavikuler Ligament**

Korakoklaviküler (CC) bağlar, omuz kuşağının mekanik stabilitesini sağlayan ve skapula ile klavikula arasındaki bağlantıyı oluşturan temel yapılardandır. Conoid ve trapezoid olmak üzere iki ana bileşenden oluşan bu bağlar, özellikle akromioklaviküler (AC) eklem pasif stabilizasyonuna önemli katkı sunar. Conoid ligamenti, korakoid çıkıntının posterior yüzünden çıkarak posteroinferior klavikuladaki conoid tüberküle tutunurken; trapezoid ligamenti, korakoidin anterosuperior kısmından başlayarak klavikulanın alt yüzeyindeki trapezoid çizgiye, conoid tüberkülün anterolateraline yerleşir [145]. Bu bağların klavikula üzerindeki tutunma noktalarının AC eklemine ortalama 15,7 mm uzaklıkta olduğu gösterilmiş ve bu rekonstrüktif cerrahilerde anatomik doğruluk açısından büyük önem taşımaktadır [16].

Fonksiyonel olarak, CC bağlar skapulanın klavikula üzerindeki hareketini çeşitli düzlemlerde sınırlandırarak, diz eklemindeki çapraz bağlara benzer bir stabilite sağlar [115]. Özellikle omuz hareketleri sırasında bu bağlarda değişken gerilim olduğu ve bağların dinamik stabilitede aktif rol oynadığı tespit edilmiştir [115].

Literatürde, bağların yapısal çeşitlilik gösterdiği, ek fasiküllerin veya diğer bağlarla birleşmelerin bulunduğu bildirilmektedir. Bu varyasyonlar, cerrahi girişimlerde farklı teknik uygulamaları ve sonuçları doğrudan etkileyebilir.

### **Akromioklaviküler Bağ**

Akromioklaviküler (AC) bağ, skapulanın akromiyonu ile klavikulanın distal ucu arasında yer alan AC eklemine temel stabilizatörlerinden biridir. Anatomik olarak iki ana demetten oluşur: superoposterior (SP) ve anteroinferior (AI) demetler. SP demeti daha kalın ve güçlü olup, akromiyonun anteriorundan klavikulanın posterioruna oblik olarak uzanır; buna karşın AI demeti daha ince ve dar yapıdadır[38]. Geleneksel olarak bağın eklem yüzeyine paralel seyrettiği düşünülse de, yapılan anatomik çalışmalarda AC bağının eklem üzerinde belirli bir açıda yerleştiği ve bu açının bireyler arasında değişkenlik gösterdiği ortaya konmuştur[38].

Fonksiyonel olarak AC bağ, özellikle klavikulanın posterior translasyonunu ve aksiyel rotasyonunu sınırlayarak eklem yatay düzlemdeki stabilitesini sağlar. Bu nedenle bağ, posterior yönde yer değiştirmeye karşı birincil pasif kısıtlayıcıdır[120]. AC bağının yönelimi ve tutunma noktaları bu fonksiyonda belirleyicidir ve varyasyonları eklem stabilitesini doğrudan etkileyebilir [38].

Destekleyici yapılar arasında yer alan korakoklaviküler (CC) bağlar—yani konoid ve trapezoid bağlar—AC eklemine özellikle dikey stabilite açısından ek destek sağlar. Konoid bağ, klavikulanın anterior ve süperior yönlerdeki yer değiştirmesini sınırlandırmada belirgin rol oynarken, trapezoid bağın bu fonksiyonu daha sınırlıdır ve daha çok belirli pozisyonlarda etkindir[41, 120]. Bu nedenle konoid bağ, cerrahi rekonstrüksiyonlarda özel dikkat gerektirir[156].

Biyomekanik çalışmalar, AC bağının gerilme dayanımının CC bağlara göre daha düşük olduğunu, ancak özellikle yatay stabiliteyi korumada önemli bir destekleyici yapı olduğunu göstermektedir[41]. Ayrıca, çevre kas yapılarının dinamik stabiliteye katkısı AC eklem fonksiyonunun bütüncül bir şekilde anlaşılmasında kritik öneme sahiptir [171].

Klinik olarak, AC bağın detaylı anatomik bilgisi ve mekanik özelliklerinin bilinmesi, AC eklem instabilitelerinin cerrahi onarımında oldukça önemlidir. Özellikle konoid bağın ve AC kapsülünün superior kısmının anatomik olarak yeniden

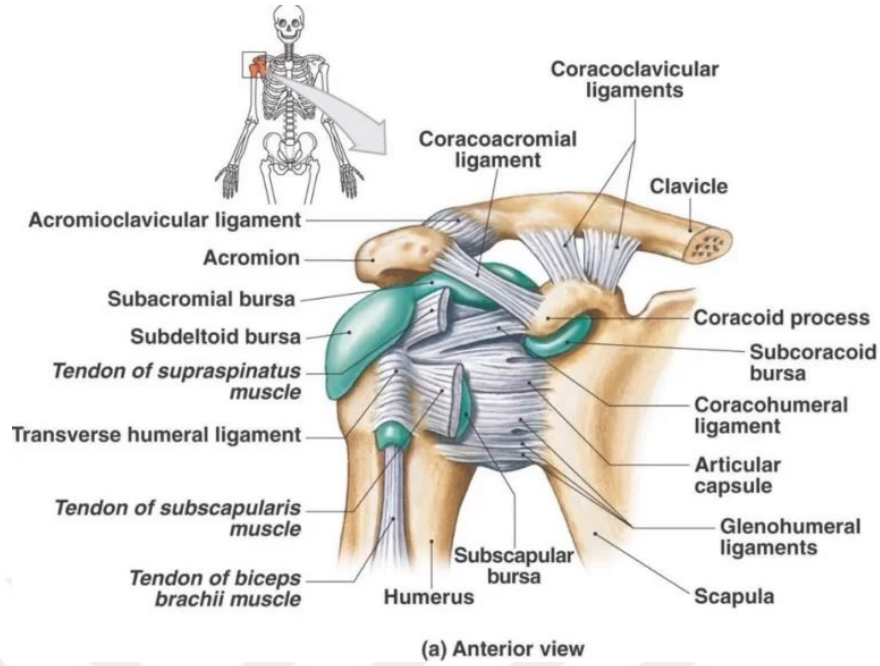
yapılandırılması, eklem fonksiyonunun ve stabilitesinin geri kazanımı için gereklidir [161]. Cerrahi planlamada bireyler arası anatomik farklılıkların göz önünde bulundurulması, başarılı sonuçlar açısından belirleyicidir[38].

### **Omuz Eklemine Bursaları**

Omuz eklemi, hareketli yapılar arasında sürtünmeyi azaltarak fonksiyonel hareketliliği kolaylaştıran çeşitli bursalarla çevrilidir(Sekil 10). Bu bursalardan en önemlisi, rotator manşet tendonları ile akromiyon arasındaki sürtünmeyi azaltarak omuzun serbest ve ağrısız hareketini sağlayan subakromiyal bursa (SAB)'dir[21, 92]. SAB, aynı zamanda supraskapular sinirin duysal dallarıyla yoğun şekilde innerve edilmiştir ve bu özelliğiyle omuz ağrısının algılanmasında merkezi bir rol oynar[106]. SAB'nin rotator manşet tendonu iyileşmesinde rol oynayan biyolojik faktörleri de barındırdığı gösterilmiştir ve bu durum onu hem fizyolojik hem de patolojik süreçlerde önemli kılar[92] .

Bunun dışında, daha az belirgin ancak fonksiyonel öneme sahip olan subkorakoid bursa, korakobrakiyal bursa ve subskapularis subtendinöz bursa, subskapularis kası ile çevre dokular arasındaki sürtünmeyi azaltır ve omuzun fleksiyon, adduksiyon gibi kompleks hareketlerinde kolaylaştırıcı rol oynar[21]. Subkorakoid ve subskapular bursalar sıklıkla birleşik bir yapı gösterdiği için görüntüleme ve cerrahi değerlendirmelerde dikkatli anatomik ayırım gerektirir.

Klinik açıdan en sık karşılaşılan patoloji, özellikle (Subakromiyal bursit) SAB'yi etkileyen bursit olup, omuz ağrısının yaygın nedenlerinden biridir ve sıklıkla rotator manşet yırtığı gibi diğer klinik tablolarla karışabilir[92]. Hafif ve orta düzey bursit olguları genellikle konservatif yöntemlerle tedavi edilirken, dirençli olgularda cerrahi de gerekebilir. Son dönem araştırmalar, bursa kaynaklı hücrelerin mekanik yüke karşı verdikleri biyolojik yanıtların farklı olduğunu ve bu özelliğin tedaviye yönelik biyolojik müdahalelerde kullanılabileceğini göstermektedir [87].



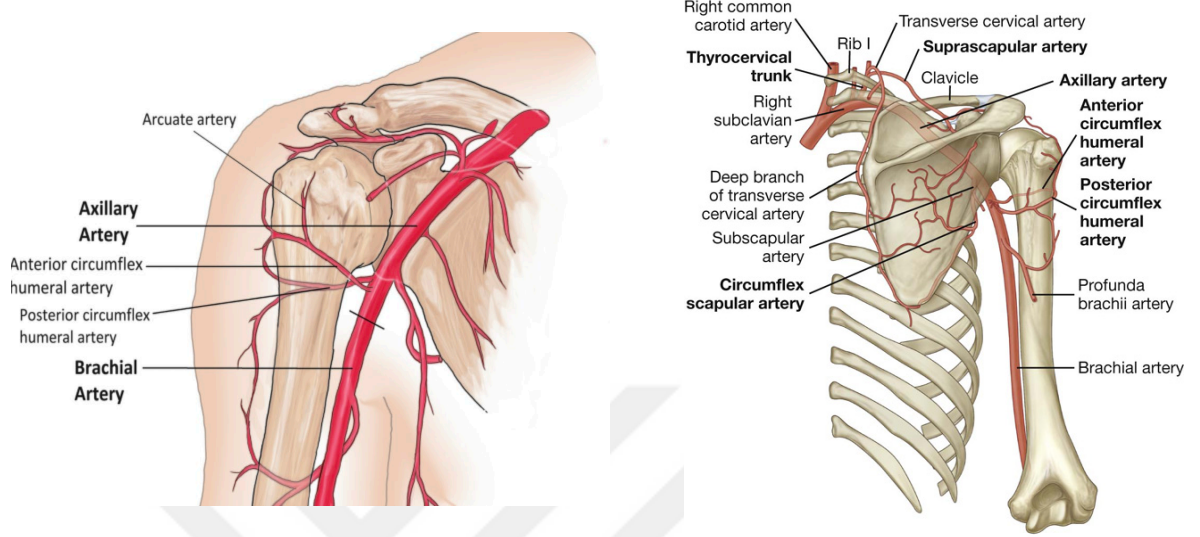
**Sekil 10.** Omuz eklemi çevresindeki ligamentler ve bursaların görüntüsü

#### 2.1.4. Omuz eklemine Damarları

Omuz eklemi, karmaşık hareketliliği desteklemek üzere zengin bir damar ağı ile beslenir. Glenohumeral eklem ve proksimal humerus başının arteriyel dolaşımı esas olarak aksiller arter kaynaklıdır ve bu dolaşımın büyük bölümünü anterior ve posterior sirkumfleks humeral arterleri sağlar. Anterior sirkumfleks humeral arterin arcuate dalı humerus başının ön yüzünü beslerken, posterior sirkumfleks humeral arter humerus başının posteroinferior bölümünü beslemekle görevlidir[54, 66](Sekil 11). Bu damarların cerrahi sırasında veya travma sonrası hasar görmesi, avasküler nekroz gibi ciddi komplikasyonlara neden olabilir.

Rotator cuff kaslarının vaskülarizasyonu, fonksiyonel stabilite ve iyileşme için kritiktir. Supraspinatus kasının büyük tüberkülün hemen medialinde sınırlı kanlanma gören kritik bir bölgesi vardır. Bu alan, supraskapular arter ve onun dalı olan supraspinatus dalı ile beslenir [100]. Infraspınatus kası hem supraskapular arter hem de skapular sirkumfleks arter tarafından desteklenir. Subskapularis kası ise subskapular arter ve onun dallarıyla beslenir; özellikle torakodorsal arter, alt segmentteki vaskülarizasyonu sağlar [54, 147]. Teres minor kası ise arka dolaşımın parçası olan arka sirkumfleks humeral arter tarafından kanlanır[147].

Bu anatomik bilgiler, özellikle deltopektoral yaklaşımlar, omuz protezleri, rotator cuff tamirleri ve Latarjet prosedürü gibi cerrahi uygulamalarda damar bütünlüğünü koruyarak komplikasyonları azaltmak adına önemlidir[162] .



**Sekil 11.** Omuz ekleminin damarlarının önden ve arkadan görünüşü

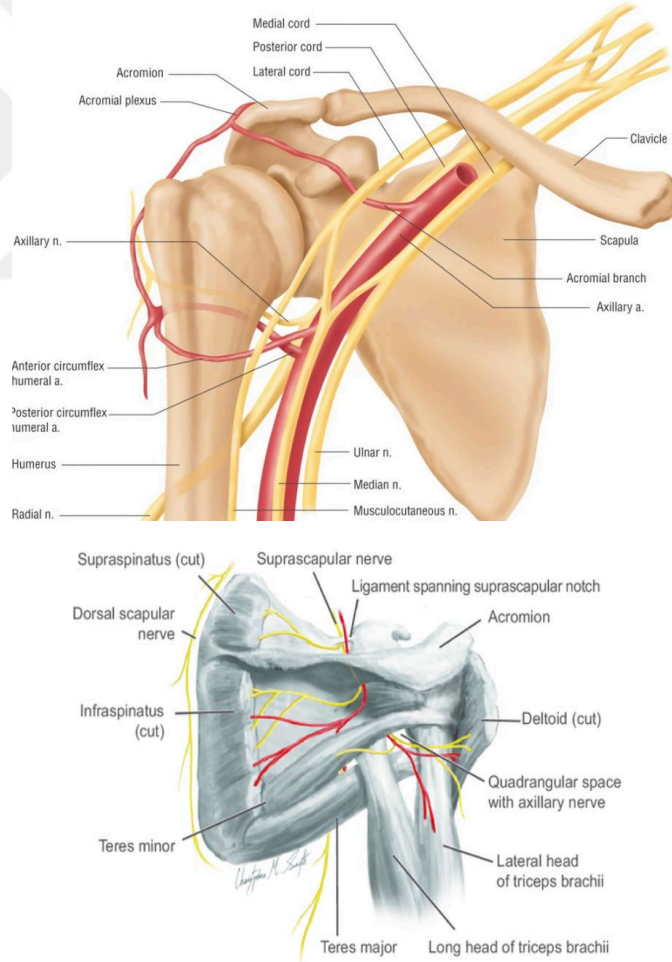
### 2.1.5. Omuz ekleminin Sinirleri

Omuz eklemi, geniş hareket açıklığına sahip bir yapı olup, bu işlevselliğini sadece kemiksel ve ligamentöz yapılara değil, aynı zamanda zengin ve kompleks bir sinirsel ağa borçludur. Omuzun motor ve duysal innervasyonu özellikle supraskapular sinir (SN), aksiller sinir (AN) ve lateral pektoral sinir aracılığıyla sağlanır[138]. Bu sinirler glenohumeral eklem, akromioklaviküler eklem ve rotator manşet kaslarına hem motor hem de duysal katkıda bulunur. Buna ek olarak, muskülokütanöz sinir ve üst-alt subskapular sinirler de bazı varyasyonel katkılar sağlayabilir[26] .

Supraskapular sinir, özellikle rotator manşet kaslarının fonksiyonu açısından kritik önemdedir. Supraspinatus ve infraspinatus kaslarına motor innervasyon sağlayan bu sinir, superior transvers scapular ligaman altından geçerek supraspinatus fossaya girer ve ardından spinoglenoid çentiğe ulaşarak infraspinatus'u innerve eder[129]. Anatomik konumu nedeniyle sıkışmalara ve lezyonlara yatkındır. Lipom, ganglion kistleri veya dar rotator interval gibi patolojiler bu sinirde basıya neden olabilir ve supraspinatus tendon yırtıkları, kas atrofisi ve güçsüzlük gibi bulgulara yol açabilir. Artroskopik dekompresyon, supraskapular nöropatilerin tedavisinde etkin bir yaklaşımdır[167].

Aksiller sinir, deltoid ve teres minor kaslarının motor innervasyonundan sorumlu olup, aynı zamanda omuzun dış kısmındaki cilt duyusunu sağlar. Cerrahi müdahalelerde, özellikle deltopektoral yaklaşımda ya da rotator cuff onarımlarında aşırı lateral mobilizasyon sırasında bu sinirin hasarı ciddi motor kayıplara neden olabilir[133]. Dolayısıyla, bu sinirlerin cerrahi sırasında korunması, özellikle mobilizasyon mesafeleri belirlenirken anatomik referans noktalarının iyi bilinmesiyle mümkündür (Sekil 12).

Ağrı yönetimi açısından supraskapular ve aksiller sinir blokları, postoperatif ağrının kontrolünde yaygın olarak kullanılmaktadır. Ancak küçük duysal sinirlerin (ör. subskapular sinir dalları) de ağrıya katkıda bulunabileceği göz önünde bulundurulmalı ve blokajın yetersiz kalabileceği durumlar multidisipliner olarak ele alınmalıdır[138].



**Sekil 12.** Omuz ekleminin sinirlerinin önden ve arkadan görünüşü

## 2.2. OMUZ EKLEMİNİN FİZYOLOJİSİ

Omuz eklemi, vücuttaki en hareketli eklemlerden biri olup çok eksenli hareketlere izin veren bir yapıya sahiptir. Bu hareketlerin doğru bir şekilde tanımlanabilmesi için belirli bir referans pozisyonu belirlenmelidir.

### *Referans Pozisyonları*

Abdüksiyon ve Addüksiyon için: Kol, gövde yanında vertikal olarak asılıdır. Bu pozisyonda humerus ve ekstremitenin vertikal eksenleri devamlılık gösterir. Bu sırada, eklem kapsülünün üst kısmı gergin, alt kısmı ise gevşektir [78].

Rotasyon için: Dirsek 90 derece fleksiyona getirilerek ön kol sagittal planda tutulur. Böylece, omuzun rotasyon kapasitesi ölçülürken ön kolun pronasyon ve supinasyon hareketlerinin etkisi minimize edilir. Pratikte, rotator kasların denge noktasına karşılık gelen 30 derece internal rotasyon, başlangıç pozisyonu olarak kullanılır [118].

### **Omuzun Hareketleri ve Katılan Kaslar**

#### *Abdüksiyon*

Omuz abdüksiyonunu sağlayan kaslar üç grupta incelenir:

1. Abdüksiyonu başlatan kaslar:
  - Deltoid
  - Supraspinatus
  - Serratus anterior
2. Skapulotorasik eklemden abdüksiyonu başlatan kaslar:
  - Trapezius
  - Subscapularis
  - Infraspinatus
3. Humerus başını inferior ve mediale çeken kaslar:
  - Teres minör
  - Biceps brachii

Abdüksiyon hareketinin başlangıcından itibaren deltoid kası aktif olarak görev alır ve bu hareketi tek başına tamamlayabilir [114]. Önceden supraspinatus kasının abdüksiyonun başlangıcında önemli olduğu düşünülse de deltoidin bu hareketi tek

başına başlatıp bitirebildiği gösterilmiştir. Bununla birlikte, supraspinatus kası deltoide yardımcı olarak eklem stabilitesini güçlendirir [148].

Abdüksiyon üç fazda gerçekleşir:

0-90 derece: Tuberkulum majus, glenoidin üst ucuna 90 derecede temas eder ve omuz kilitlenir. Humerusun lateral rotasyonu, tuberkulum majusun posteriora deplase olmasını sağlayarak mekanik kilitlenmeyi geciktirir. 30 derece fleksiyonla kombine edilen abdüksiyon, gerçek fizyolojik abdüksiyon hareketidir [70].

90-150 derece: Skapular rotasyon devreye girer ve glenoid kavite yukarı yönlenir. Bu aşamada sternoklaviküler ve akromioklaviküler eklemlerde aksiyel rotasyon gerçekleşir[101] .

150-180 derece: Kolun tam dik konuma gelmesi için omurganın hareketi gerekir. Tek kol kaldırıldığında, lomber lordoz artışı gözlenebilir[35].

*Fleksiyon*

Omuz fleksiyonu, 180 dereceye kadar gerçekleşebilir. Horizontal düzlemde hareketin üst sınırı 140 derece olarak belirlenmiştir[36].

*Addüksiyon*

Ekstansiyon veya fleksiyon ile birlikte olabilir. Ekstansiyon ile hafif, fleksiyon ile ise 30-40 dereceye kadar addüksiyon sağlanabilir[81] .

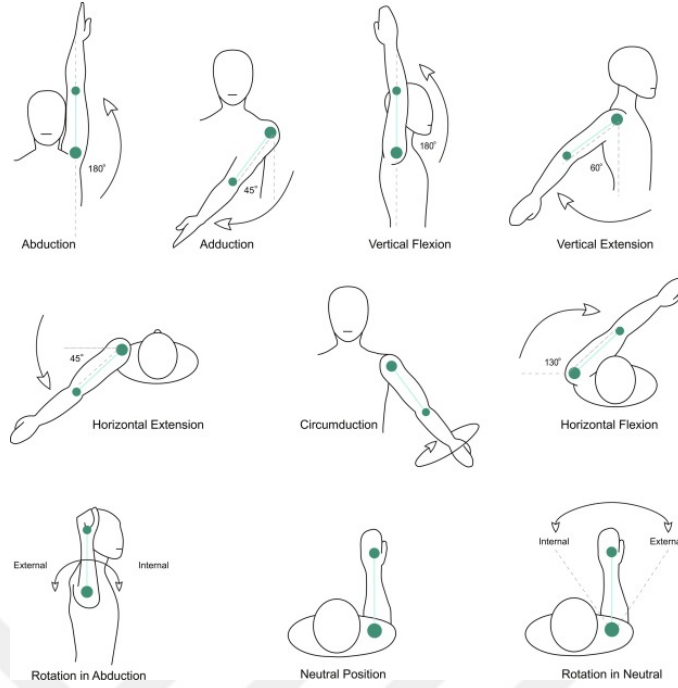
*Ekstansiyon*

Omuz ekstansiyonu 30-50 derece arasında gerçekleşir. Omuzun stabilizasyonunu sağlamak için latissimus dorsi, teres major ve posterior deltoid kasları bu harekete katkı sağlar [25].

*Rotasyon*

Medial rotasyon: 100-110 dereceye kadar gerçekleşebilir.

Lateral rotasyon: Genellikle 90 derecenin altında kalır. Günlük hareketlerde en sık 0-30 derece arasında lateral rotasyon kullanılır [81] .(Sekil 13)

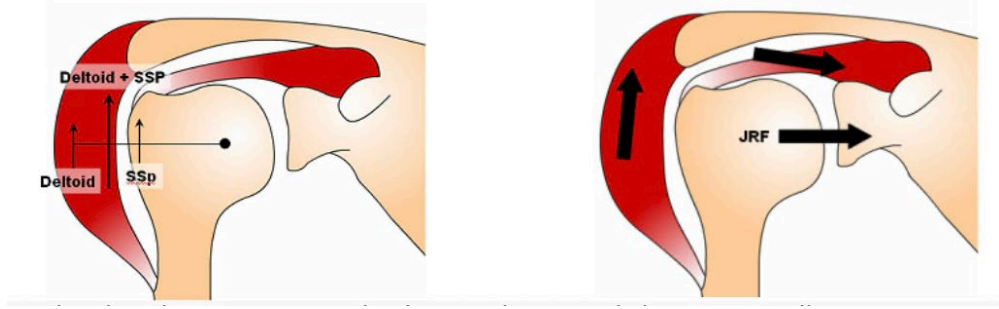


**Sekil 13. Omuz eklem hareketleri**

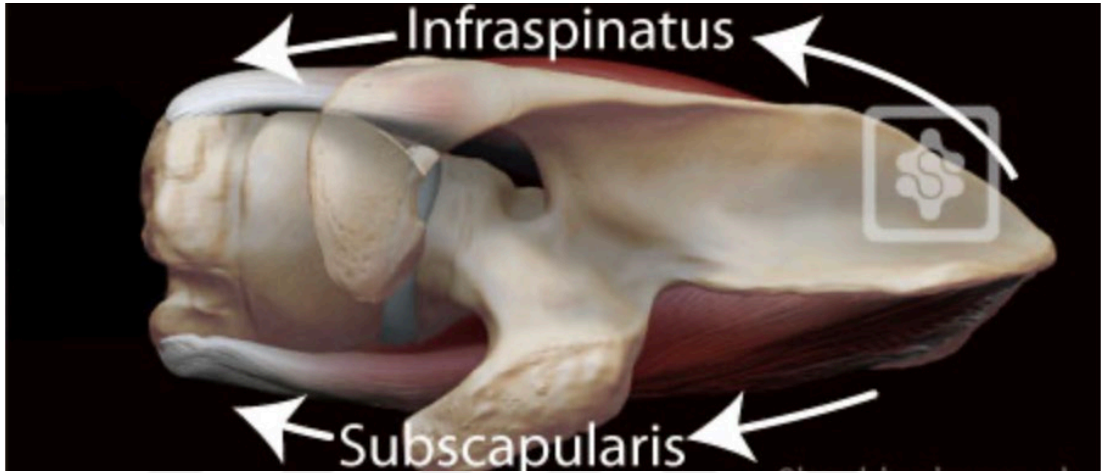
### 2.3. OMUZ EKLEMİNİN BIYOMEKANIGI

Omuz kompleksinin biyomekaniği, esasen çoklu eklemlerin senkronize hareketine ve kas kuvvet çiftlerinin etkinliğine bağlıdır. Glenohumeral eklem başta olmak üzere, akromioklaviküler, sternoklaviküler ve skapulotorasik eklemler birlikte çalışarak hem mobilite hem de stabilite sağlar. Bu sistemin başarısı, omuz çevresi kaslarının oluşturduğu dengeli kuvvet çiftlerine ve bu çiftlerin görev paylaşımına dayanır[36].

Kuvvet çiftleri (force couples), özellikle rotator manşet ve deltoid kasları arasında kritik rol oynar. Deltoid kası humerusu superior yönde hareket ettirme eğilimindeyken, rotator manşet kasları bu kuvveti dengeleyerek humerus başını glenoid fossada merkezde tutar. Supraspinatus kası özellikle erken abduksiyon fazında hem deltoid kuvvetine destek olur hem de humeral başı inferior yönde stabilize eder[2, 57] (Sekil 14).



A



Sekil B

**Sekil 14.** Force Couple Mekanizması A) Coronal Plandaki Force Couple Mekanizması  
B) Transvers Plandaki Force Couple Mekanizması

Skapulanın rotasyonu, omuz fonksiyonu açısından kritik olup “skapulohumeral ritm” kavramı ile tanımlanır. Sağlıklı bireylerde, kol elevasyonu sırasında glenohumeral ve skapulotorasik eklemler arasında yaklaşık 2:1 oranında bir hareket paylaşımı vardır [144]. Bu ritmin bozulması, omuz patolojilerinin gelişiminde önemli bir etmendir ve impingement sendromları ile doğrudan ilişkilidir.

Propriyoseptif geri bildirim ve motor kontrol, omuz stabilitesinin önemli bileşenlerindedir. Kas içcikleri, eklem kapsülü reseptörleri ve tenodüler yapılar; omuz pozisyonunu ve gerilimi algılayarak merkezi sinir sistemiyle sürekli iletişim halindedir. Özellikle rotator manşetin erken refleks yanıtları, ani dış kuvvetlere karşı dinamik stabilite sağlar[119].

Ayrıca son yıllarda yapılan yüksek çözünürlüklü dinamik görüntüleme çalışmaları, omuzun fonksiyonel hareketi sırasında humeral başın glenoid üzerindeki

rotasyon merkezinin sabit kalmadığını, ancak rotator manşet kaslarının bu değişimi kompanse ettiğini göstermektedir[93].

Kas-tendon ünitelerinin elastik özellikleri de biyomekanik performansı etkiler. Rotator manşetin elastikiyetinde azalma veya dejeneratif değişiklikler, humerus başının translasyonuna izin vererek subakromiyal sıkışmalara zemin hazırlayabilir. Bu nedenle biyomekanik uyum, yalnızca kuvvet üretimi değil, visko-elastik doku özellikleriyle de ilişkilidir[95].

### **Statik Stabilizatörler**

Glenohumeral eklem, geniş hareket açıklığına rağmen stabil kalabilmek için pasif ve aktif yapılarla desteklenir. Bu stabilitenin pasif kısmı, yani statik stabilizatörler, kasılmayan anatomik yapılardan oluşur. Glenoid labrum, glenoid kaviteyi derinleştirerek humeral başın yerinde kalmasına yardımcı olur ve özellikle inferior glenohumeral bağın yapışma noktası olarak ön instabiliteye karşı direnç sağlar[123].

Eklem kapsülü ve glenohumeral bağlar birlikte kapsüloiligamentöz bir kompleks oluşturur; bu yapı, özellikle kolun farklı pozisyonlarında humeral başın anterior ve posterior yönlere kaymasını sınırlar[64]. Örneğin, nötral rotasyonda superior bağlar daha aktifken, 90°nin üzerindeki abduksiyon ve dış rotasyonda inferior bağ öne çıkar [158].

Kemik yapılar, glenoidin konkavitesi sayesinde sınırlı da olsa destek sunar. Buna ek olarak, negatif eklem içi basınç, humeral başı glenoidde tutan bir vakum etkisi oluşturur[62] . Statik yapılar sadece pasif direnç değil, aynı zamanda yük paylaşımı yapan bütünleşmiş bir sistemdir; böylece hareket sırasında dahi stabilite devam eder.

### **Dinamik Stabilizatörler**

Glenohumeral eklemün yüksek hareket kapasitesi, aktif stabilizasyon olmadan instabiliteye yatkın hale gelir. Bu nedenle dinamik stabilizatörler, omuzun fonksiyonel stabilitesinde kilit rol oynar. Başlıca dinamik stabilizatörler; rotator manşet kasları (supraspinatus, infraspinatus, subscapularis, teres minor), deltoid, ve skapular kontrol kaslarıdır[36].

Rotator manşet, humeral başı glenoid kavite merkezinde tutarak eklem yüzeyleri arasındaki dengeyi sağlar. Deltoid, humerusu yukarı kaldırırken, rotator manşet kasları bu kuvveti dengeler ve humeral başın yukarı kaymasını engeller[62]. Bu kuvvet çiftleri, özellikle kolun abduksiyon ve fleksiyonu sırasında stabiliteyi korur[1].

Ayrıca, skapulanın kontrollü rotasyonu da kritik öneme sahiptir. Serratus anterior, trapezius ve levator scapulae gibi kaslar, skapulotorasik ritmi sağlayarak glenohumeral eklemi ideal pozisyonda tutar. Bu senkronizasyon bozulduğunda omuz patolojileri gelişebilir.

Dinamik stabilizatörlerin bir diğer önemli işlevi de proprioseptif geri bildirimdir. Kas içcikleri ve tendon reseptörleri aracılığıyla hareket esnasında merkezi sinir sistemine sinyal gönderilir ve kas aktivitesi anlık olarak ayarlanır[103]. Bu mekanizma, özellikle ani ve beklenmeyen yüklemelere karşı omuzun refleks stabilitesini sağlar.

## **2.4. HUMERUS BAŞININ MIGRASYONU VE ROTATOR MANŞET ARTROPATISI**

### **2.4.1. Tanımlar ve Etyoloji**

#### **Omuzda Superior Migrasyon**

Süperior migrasyon, glenohumeral eklemden humeral başın fizyolojik merkezinden yukarı yönde (süperior) kayması ile karakterize bir durumdur. Genellikle ileri derecede rotator manşet yırtıkları ile ilişkilidir. Bu patolojik durum, rotator manşetin özellikle supraspinatus tendonunun ciddi şekilde hasar gördüğü veya tam kat yırtık sonrası onarılamadığı olgularda gözlenir. Süperior migrasyon, aynı zamanda rotator manşet artropatisi gelişen total omuz artroplastisi hastalarında da görülebilir[57, 74].

Supraspinatus kas-tendon ünitesi, humeral başı glenoid merkezinde tutan kuvvet çiftlerinden biridir ve özellikle kolun abduksiyonu sırasında dinamik merkezleme görevi görür. Bu tendonun yokluğu durumunda, deltoid kasının yukarı

dođru çekme etkisi, karşılayıcı bir aşağı yönlü kuvvet olmaksızın humeral başın yukarı migrasyonuna neden olur [168].

Migrasyon, omuzun instabilite spektrumunda subluksasyon düzeyinde bir deđişimdir. Dislokasyondan farklı olarak, humeral baş glenoid kaviteyi tamamen terk etmez; ancak fizyolojik merkezinden sapar. Bu sapma süperior yönde olduđunda “süperior subluksasyon”, ön ve yukarı yönde birlikte olduđunda ise “antero-süperior migrasyon” olarak adlandırılır[98].

Anatomik olarak, supraspinatus tendonu humeral baş ile akromion arasındaki subakromiyal boşluđu koruyan bir "spacer" görevi görür. Bu tendon yırtıldıđında ya da rezorbe olduđunda, bu boşluk ciddi şekilde daralır. Bunun sonucunda humeral baş, akromion alt yüzeyiyle temas eder ve zamanla akromiyal arkta kemik erozyonu, eklem yüzeyinde dejenerasyon ve pseudoparalizi gibi klinik sonuçlar ortaya çıkabilir [22]. Süperior migrasyon, aynı zamanda omuz fonksiyonlarının azalmasına, aktif elevasyon kaybına ve kompensatuvar hareketlerle yaşam kalitesinin düşmesine neden olabilir.

### **Superior Escape Sendromu**

Superior escape sendromu, humerus başının glenoid merkezinden yukarı dođru anormal şekilde yer deđiştirmesi (superior migrasyon) ile karakterize, genellikle ileri düzey rotator manşet yetmezliđi ile ilişkili ciddi bir omuz patolojisidir. Bu durum hem ağrıya hem de belirgin fonksiyon kaybına yol açarak hastaların yaşam kalitesini önemli ölçüde etkileyebilir[5].

Superior escape mekanizmasının temelinde, tam kat rotator manşet yırtıkları, rotator manşet kaslarında yağlı infiltrasyon ve sıklıkla eşlik eden biceps brakii uzun başının yırtıđı yer alır. Bu yapısal bozulmalar, glenohumeral merkezleme kuvvetlerini ortadan kaldırarak humeral başın superior yönde subluksasyonuna neden olur. Bu klinik tablo, görüntüleme çalışmalarında genellikle azalmış akromiyohumeral aralık (AHI <7 mm) ile karakterizedir[58, 165].

Bu sendrom, sadece tam kat yırtıklarda deđil, bazen minimal tendon hasarı veya hafif düzeyde yağlı infiltrasyon bulunan olgularda da gelişebilir. Bu durum, hastalığın süređen bir spektrum içinde deđerlendirilebileceđini ve bazı

bireylerin anatomik varyasyonlar ya da kas-kemik dengesizlikleri nedeniyle daha erken dönemde migrasyona yatkın olabileceğini düşündürmektedir[53].

Superior escape, özellikle subskapularis tendonunun eşlik eden yetmezliğinde, anterior yönde de ilerleyerek antero-süperior migrasyon ve buna bağlı olarak deltoid mekanizmasının da işlevsizleşmesiyle sonuçlanabilir. Bu hastalarda sıklıkla aktif elevasyon kaybı (psödoparalizi) gelişir ve konservatif tedaviler genellikle yetersiz kalır [9].

### **Rotator Manşet Artropatisi**

Rotator manşet artropatisi gelişiminin ana tetikleyicisi, supraspinatus ve infraspinatus tendonlarının kalıcı yetmezliğidir. Bu kaslar normalde humeral başı glenoid fossada aşağıya ve merkeze doğru çeker. Ancak bu tendonlar yırtıldığında, karşı koyucu kuvvet kaybolur ve deltoid kasının yukarı yönlü çekme etkisi tek taraflı kalır. Bu durum humeral başın süperior migrasyonuna neden olur [9].

Migrasyon ilerledikçe, humeral baş akromionla temas etmeye başlar. Bu temasa bağlı olarak subakromiyal boşluk daralır, kıkırdak yüzeylerde erozyon gelişir, kemik remodelingi başlar ve sonuçta dejeneratif glenohumeral artropati oluşur. Süreç ilerledikçe, eklemden stabilite azalır ve “psödoparalitik omuz” gelişebilir[42]. Bu nedenle superior migrasyon, rotator manşet artropatisinin yalnızca bir komplikasyonu değil, aynı zamanda süreci başlatan mekanik bir kırılma noktasıdır[63].

### **2.4.2. Superior Humeral Migrasyonun Epidemiyolojisi**

Superior humeral migrasyon, çoğunlukla ileri derecede rotator manşet patolojilerinin sonucu olarak ortaya çıkan, sıklığı giderek artan bir klinik durumdur. Görülme sıklığı, doğrudan rotator manşet yırtıklarının yaygınlığı ile ilişkilidir. Yamaguchi ve arkadaşlarının çalışmasında asemptomatik bireylerde yapılan manyetik rezonans görüntüleme (MRG) çalışmalarında, 60 yaş üzerindeki bireylerin yaklaşık %30’unda tam kat yırtık saptanmış; bu grubun önemli bir bölümünde akromiyohumeral mesafede azalma izlenmiştir[172] . Bu bulgu, yaşla birlikte rotator manşet dejenerasyonuna bağlı migrasyon insidansının da arttığını göstermektedir.

Superior migrasyon, özellikle ileri yaş erkek bireylerde, manuel iş gücüyle çalışanlarda ve sigara kullananlarda daha yüksek oranda gözlenmektedir[143].

Ayrıca, rotator manşet yırtığına eşlik eden biceps uzun baş tendon patolojileri, migrasyon gelişme riskini anlamlı şekilde artırır[165]. Akromiyohumeral mesafenin <7 mm olması, migrasyonun varlığını düşündürmektedir [149].

Geniş çaplı ortopedik kohort çalışmalarında, masif rotator manşet yırtığı tanısı konmuş hastaların yaklaşık %40–50'sinde humeral başın superior translasyonu gözlenmiştir [51]. Bu oran, supraspinatus + infraspinatus + subskapularis kombinasyonlarının yırtık olduğu olgularda %70'lere kadar çıkabilmektedir. Ayrıca, konservatif tedaviyle izlenen olgularda migrasyonun zamanla progresyon gösterdiği ve rotator manşet artropatisine zemin hazırladığı bildirilmiştir [175].

Sonuç olarak, superior migrasyon insidansı yaş, kas-tendon kalitesi, eşlik eden tendon yaralanmaları ve yaşam tarzı faktörleri ile doğrudan ilişkilidir. Bu nedenle erken dönem görüntüleme ve risk sınıflaması, migrasyonun önlenmesi ve progresyonun yavaşlatılmasında kritik rol oynar.

### **2.4.3 Klinik Bulgular ve Tanı Testleri**

Superior migrasyona bağlı olarak subakromiyal boşluk daralır, humeral baş ile akromion arasında temas artar. Bu temas, özellikle omuzun fleksiyon veya abduksiyon hareketleri sırasında subakromiyal sıkışma benzeri ağrıya neden olur[105]. Hastalar çoğunlukla gece ağrısı ve üst ekstremitayı baş üstüne kaldırmada zorlanma ve dolgunluk şikayetleri ile başvururlar [105].

Superior migrasyon ilerlediğinde, rotator manşetin eksikliği nedeniyle humeral baş aktif olarak glenoid merkezine yönlendirilemez. Bu durum, özellikle deltoid kasının fizyolojik vektörüyle uyumsuz bir kuvvet oluşmasına ve aktif elevasyon kaybına yol açar. Pasif hareket açıklığı korunurken aktif hareketin kaybolması durumu psödoparalizi olarak adlandırılır [157]. Bu durum migrasyonun ciddiyetini yansıtan önemli bir klinik bulgudur.

Zamanla infra ve supraspinatus kaslarında atrofi gelişebilir; bu durum omuz konturunda çökme, skapular diskinetik hareketler ve deltoid kasının belirginleşmesiyle sonuçlanabilir [85]. Klinik muayenede omuzda asimetri, skapular dengesizlik ve hareket sırasında kompensatuvar mekanizmalar (örneğin, gövdeyi yana eğme) dikkat çekici olabilir[110].

İlerlemiş olgularda hastalar günlük yaşam aktivitelerinde ciddi kısıtlılık yaşar. Giyinme, saç tarama, raflara uzanma gibi üst ekstremiteye yüklenen hareketlerde belirgin zorlanma ve fonksiyonel bağımlılık gelişebilir. Ayrıca uzun süreli migrasyon, omuz ekleminde krepitasyon, krepitan ağrı ve kısıtlı internal rotasyon gibi ileri evre dejeneratif bulgularla sonuçlanabilir[105].

Superior migrasyon ve cuff artropatisi genellikle ileri derecede rotator manşet yetersizliği ile birlikte ve fizik muayenede bazı özgül testler ile saptanabilir. Bu testler, özellikle supraspinatus, infraspinatus, subscapularis ve bazen teres minor gibi kas-tendon ünitelerinin fonksiyonlarını değerlendirmek için kullanılır. Ayrıca bazı testler, psödoparalizi ve dinamik humeral baş merkezleme kaybını da klinik olarak ortaya koyar.

### **Drop Arm Test**

**Amaç:** Supraspinatus yırtığını ve psödoparalizi ortaya koymak.

**Yöntem:** Hastadan kolunu 90° abduksiyonda tutması istenir ve yavaşça kolunu aşağı indirmesi beklenir. Kol kontrolsüzce düşüyorsa test pozitifdir.

**Yorum:** Supraspinatus tendon bütünlüğü ciddi şekilde bozulduğunda, humeral başın merkezleme yetisi kaybolur → superior migrasyon eğilimi artar.

**Duyarlılık:** %73, **Özgüllük:** %77 [128].

### **Hornblower's Sign**

**Amaç:** Teres minor ve infraspinatus fonksiyonunu test eder; ileri manşet yetersizliğinde anlamlıdır.

**Yöntem:** Hasta, omuzu 90° abduksiyon ve dirseği 90° fleksiyonda tutar. Dış rotasyon yapamıyorsa test pozitifdir.

**Yorum:** Özellikle posterior cuff (infraspinatus + teres minor) yetersizliğinde sık görülür ve humeral baş stabilizasyonu bozulur.

**Duyarlılık:** %88, **Özgüllük:** %100 [163].

### **Lag Sign (External Rotation Lag Sign)**

**Amaç:** İnfraspinatus ve supraspinatus kas fonksiyonlarını değerlendirir.

**Yöntem:** Omuz 20° abduksiyon ve dış rotasyona getirilir, hasta bu pozisyonu korumaya çalışır. Pozisyon korunamıyorsa test pozitifdir.

**Yorum:** Tendon kopukluğu durumunda dış rotasyon kasları kasılamaz → humeral

başın arka-yukarı migrasyonu kolaylaştırır.

**Duyarlılık:** %56–%97 [65].

#### **Lift-off Test**

**Amaç:** Subscapularis tendon fonksiyonunu ölçer.

**Yöntem:** Hasta elini beline koyar ve elini arkaya doğru kaldırması istenir.

Yapamıyorsa veya zorluk varsa test pozitifdir.

**Yorum:** Subscapularis eksikliği, antero-süperior migrasyon gelişiminde belirleyici faktördür [52] .

#### **Belly Press Test**

**Amaç:** Subscapularis fonksiyonu bozulmuşsa alternatif olarak değerlendirilir.

**Yöntem:** Hastadan elini karnına bastırması istenir. Dirseğin geriye kaçması fonksiyon kaybına işaret eder.

**Yorum:** Özellikle ileri manşet artropatisinde bu test drop arm ile pozitif olabilir [52].

#### **Scapular Retraction Test**

**Amaç:** Skapular stabilite kaybını ve psödoparalizi varlığını ortaya koymak.

**Yöntem:** Muayene eden kişi skapulayı retraksiyona getirir ve hasta tekrar omuz elevasyonu yapar. Hareket düzelirse scapular diskinetik kompensasyon vardır.

**Yorum:** Skapular kas disfonksiyonu, rotator manşet zayıflığıyla birlikte humeral baş migrasyonunu artırabilir [82].

#### **Deltoid Extension Lag Sign**

**Amaç:** Deltoid kompanzasyonunu ve aktif elevasyon yeteneğini değerlendirir.

**Yöntem:** Hasta kolunu pasif olarak elevasyona getirir, bu pozisyonda tutması istenir. Kol düşüyorsa test pozitifdir.

**Yorum:** Deltoid kası çalışsa bile humeral başı merkezde tutacak manşet olmadığında hareket kaybı oluşur → psödoparalizi.

### **2.4.4. Radyolojik Değerlendirme**

Omuz superior migrasyonunda, doğru tanı ve tedavi planlaması için ayrıntılı radyolojik değerlendirme önemli bir rol oynar. Superior migrasyonun ve rotator manset artropatisi gelişme riskini belirlemek ve klinik kararları yönlendirmek için çeşitli görüntüleme yöntemleri kullanılmalıdır. Bunlar; radyografi(X-ray), bilgisayarlı tomografi (BT) ve manyetik rezonans görüntüleme (MRG) olabilir.

#### 2.4.4.1. Direkt Grafi (X-Ray)

Superior humeral migrasyonun tanısında konvansiyonel direkt grafiler(X-Ray), özellikle ilk basamak görüntüleme yöntemi olarak hala büyük önem taşımaktadır. Hem yapısal değerlendirme hem de cerrahi planlama açısından değerli bilgiler sağlar [151].

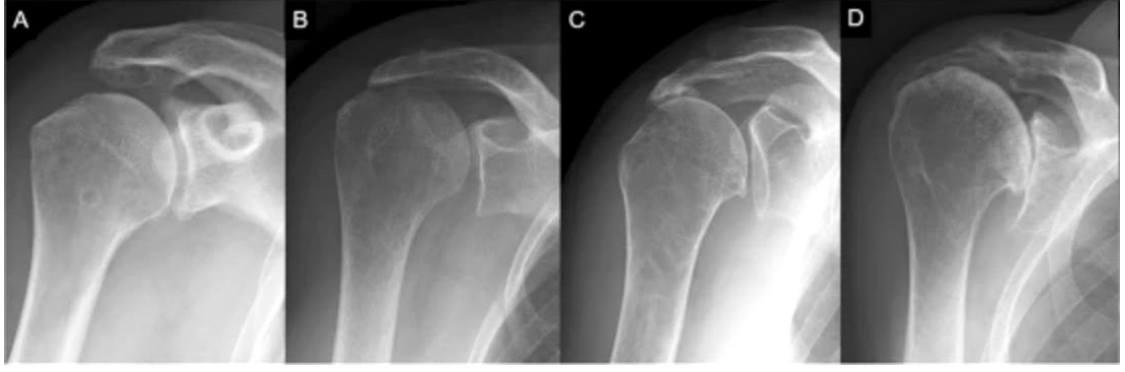X-Ray değerlendirmede en önemli radyolojik ölçüm, akromiyohumeral mesafe (AHM) olup, supraspinatus ve infraspinatus gibi superior rotator manşet tendonlarının işlevini yansıtır. Normalde bu mesafe  $\geq 7$  mm'dir; 7 mm altı, genellikle migrasyon bulgusu olarak değerlendirilir [137]. AHM' nin ilerleyen yırtıklarda 3 mm'nin altına inmesi, humeral başın akromion alt yüzeyine temas ettiğini gösterir.

Ayrıca X-lerle humeral baş pozisyonu, eklem aralığı, kemik morfolojisi, akromial eğim, osteofitik oluşumlar da değerlendirilebilir. Humeral başın glenoid alt yarısının üzerine yer değiştirmesi, superior subluksasyonun tipik göstergesidir [109]. Bu durum, özellikle supraspinatus ve subskapularis kombine yırtıklarında daha sık görülür ve erken evrede bile saptanabilir.

Posterior-anterior ve skapula Y-görüntüsü gibi çeşitli pozisyonlarla alınan grafiler, migrasyon yönünün belirlenmesini ve eşlik eden anterior ya da posterior kaçakları da göstermeyi sağlar. Bu yönleriyle X-Ray, yalnızca yapısal bozukluğu değil, aynı zamanda mekanik eksen sapmasını da ortaya koyar[59].

X-Ray, yalnızca tanı değil, aynı zamanda tedavi planlamasında da yol göstericidir. Özellikle ileri derecede AHM daralması, subkondral kemik sklerozu ve humeral baş deformitesi, fonksiyonel bir rotator manşet onarımının mümkün olmadığını gösterebilir. Bu durumlarda, radyolojik bulgular ters omuz protezi (RTSA) için güçlü endikasyon oluşturur [37].

Ek olarak, X-Ray ler rotator manşet artropatisinin evrelemesinde sık kullanılan sistemlerin temelini oluşturur. Radyolojik progresyonun izlenmesi, konservatif yaklaşım ile cerrahi girişim arasındaki geçişi planlamada büyük rol oynar. (Sekil 15)



**Sekil 15.** Superior migrasyonun X-ray ile takibi A) Düşük orandaki superior migrasyon B) ilerlemiş superior migrasyon C) İlerlemiş migrasyonla birlikte akromionda düzleşme D) Tedavi edilmemiş superior migrasyon sonucu omuz ekleminde artroz ve humerus başının kollapsi

#### **2.4.4.2. Bilgisayarlı Tomografi (BT)**

Bilgisayarlı tomografi (BT), superior humeral migrasyonun tanısında ve cerrahi planlamasında, özellikle kemik morfolojisi ve üç boyutlu anatomi değerlendirmesi açısından değerli bir görüntüleme aracıdır. Röntgene kıyasla daha detaylı anatomik bilgi sağlar; özellikle akromion alt yüzeyi, glenoid retroversiyonu, kemik kaybı ve humeral baş erozyonu gibi yapılar BT ile net şekilde görselleştirilebilir[96].

BT, özellikle omuz artroplastisi öncesi planlamada, glenoid komponent yerleşimini belirlemede ve migrasyonun neden olduğu yapısal bozulmaları değerlendirmede kullanılır. Superior migrasyona bağlı olarak gelişen glenoid aşınmaları (örneğin üst kutup erozyonu), protez seçimini ve yerleştirme açısını doğrudan etkiler [152].

Ayrıca BT ile oluşturulan 3D rekonstrüksiyonlar, hem cerrahın preoperatif karar sürecini kolaylaştırır hem de hastaya özgü implant uyumunu artırır. Bu yönüyle BT, ileri evre rotator manşet artropatisine eşlik eden migrasyonun tedavisinde kişiselleştirilmiş yaklaşımın temelidir [50].

#### **2.4.4.3. Manyetik Rezonans Görüntüleme (MRG)**

Manyetik rezonans görüntüleme (MRG), superior humeral migrasyonun tanısında en yüksek yumuşak doku çözünürlüğü sunan yöntemdir ve bu

yönüyle rotator manşet yetersizliği, tendon retraksiyonu, yağlı infiltrasyon ve eklem içi sıvı artışı gibi kritik bulguların değerlendirilmesinde altın standarttır [135].

MRG sayesinde akromiyohumeral mesafe hem statik ölçümlerle hem de eşlik eden bursa hipertrofisi, subakromiyal/sübdeltoid sıvı birikimi gibi ikincil bulgularla birlikte analiz edilebilir. Ayrıca, humeral başın superior translasyon düzeyi, eklem içi basınç dağılımının bozulduğuna işaret eden dolaylı bir göstergedir [153].

Superior migrasyon ile sık birlikte görülen rotator manşet kaslarında yağlı dejenerasyon (Goutallier evrelemesi) ve kas atrofisi, MRG'de yarı-kantitatif olarak değerlendirilebilir. Bu bulgular, yalnızca tanı değil, aynı zamanda tedavi kararını da doğrudan etkiler: İleri evre dejenerasyon, anatomik onarımı imkânsız kılar ve ters omuz protezine geçiş için öngörü sağlayabilir[84].

Özellikle oblik koronal ve sagittal T1/T2 dizilimleri, supraspinatus ve infraspinatus kaslarının dejeneratif değişimlerini belirlemede yüksek tanısal doğruluğa sahiptir. Bu sekanslar hem yağlı değişimi hem de retraksiyon mesafesini göstererek migrasyonun fizyopatolojik temelini ortaya koyar[122].

#### **2.4.5. Tedavi**

Superior humeral migrasyonun tedavisindeki temel amaç, glenohumeral eklemden bozulmuş biyomekaniği yeniden dengelemek, ağrıyı azaltmak ve fonksiyonu maksimize etmektir. Humeral başın fizyolojik merkezinden yukarı kayması, yalnızca yapısal bir bozukluk değil, aynı zamanda dinamik kas kontrolü, kapsül stabilitesi ve yük aktarımı dengesinin bozulduğu kompleks bir klinik tablodur[53] . Bu nedenle tedavi, sadece anatomik düzeltmeye değil, aynı zamanda kas-tendon uyumu ve yük paylaşımının restorasyonuna da odaklanmalıdır.

##### *Tedavinin Hedefleri*

- Ağrıyı kontrol altına almak
- Aktif omuz hareketlerini yeniden kazandırmak
- Rotator manşet kuvvet dengesini desteklemek
- Humeral başın glenoid merkezde kalmasını sağlamak
- Artropatik ilerlemeyi yavaşlatmak veya durdurmak
- Cerrahi girişim gerekiyorsa fonksiyonel ve uzun ömürlü bir sonuç elde etmek

### **2.6.5.1. Konservatif Tedavi**

Hafif düzeyde migrasyon ve ağrıda ilk basamak olarak tercih edilir. Fizik tedaviyle deltoid aktivitesinin artırılması, skapular stabilizasyon ve propriyoseptif geri bildirim hedeflenir [22]. Superior humeral migrasyonun tedavisinde cerrahi dışı (konservatif) yöntemler, özellikle erken evre olgularda ya da cerrahiye uygun olmayan hastalarda önemli bir seçenektir. Bu yaklaşımın temel amacı, ağrının azaltılması, fonksiyonun korunması ve progresif eklem dejenerasyonunun yavaşlatılmasıdır. Konservatif tedavi genellikle rotator manşet yırtığına bağlı migrasyon gelişmiş ancak psödoparalizi veya ciddi kas atrofisi göstermeyen bireylerde uygulanır[11]. Fizik tedavi, özellikle deltoid ve skapulotorasik kasların güçlendirilmesini hedefler; böylece rotator manşetin eksik olduğu durumlarda deltoidin daha etkin bir şekilde humeral başı merkezde tutması amaçlanır. Ayrıca propriyosepsiyon artırıcı egzersizler, sensörimotor dengeyi destekleyerek glenohumeral stabiliteye katkıda bulunur[90].

Semptomatik kontrol için nonsteroid antiinflamatuar ilaçlar (NSAİİ) ve gerektiğinde subakromiyal kortikosteroid enjeksiyonları kullanılabilir. Bununla birlikte, bu tedavi modaliteleri yalnızca kısa vadeli ağrı kontrolü sağlar; yapısal iyileşme sunmaz. Aktivite modifikasyonu —özellikle baş üstü hareketlerden kaçınma— migrasyonun ilerlemesini önlemede yardımcı olabilir. Literatürde konservatif tedavinin bazı hastalarda fonksiyonel tatmin sağladığı gösterilmiş olsa da [90], tam kat yırtıklar eşliğinde gelişen ileri migrasyon vakalarında etkinliği sınırlıdır ve uzun vadede cerrahi gereklilik oranı yüksektir [10]. Bu nedenle hasta seçimi, fonksiyonel düzey ve radyolojik bulgular dikkate alınarak bireyselleştirilmiş karar verilmelidir.

### **2.6.5.2. Cerrahi Tedavi**

#### **Debridman ve Parsiyel Rotator Manşet Onarımı**

Superior migrasyonla ilişkili geri dönüşümsüz rotator manşet yırtıklarında, tam anatomik onarım mümkün olmasa da ağrıyı azaltmak ve fonksiyonel iyileşme sağlamak amacıyla parsiyel tendon onarımı ve subakromiyal debridman uygulanabilir. Bu yaklaşım, özellikle genç ve aktif hastalarda tercih edilir; onarılabılır tendon segmentlerinin korunmasıyla deltoid kası için uygun bir mekanik ortam

oluřturulması hedeflenir[28] . Ancak bu teknik, humeral bařın pozisyonunu restore etmekte yetersiz olabilir.

### **Superior Kapsül Rekonstrüksiyonu (SCR)**

Superior kapsül rekonstrüksiyonu, irreparabl manřet yırtıklarında humeral bařın glenoid üzerindeki merkezlenmesini yeniden saęlamak amacıyla uygulanan biyomekanik bir yaklařımdır. Fasya lata ya da dermal allogreft gibi greft materyalleriyle humerus ile glenoid arasında stabil bir "köprü" oluřturularak superior translasyon engellenir[112]. SCR hem migrasyonu azaltır hem de aktif omuz elevasyonunu iyileřtirir. Ancak teknik zorlayıcıdır ve tendon kalıntısı çok az olan hastalarda bařarı oranı düřebilir.

### **Ters Omuz Protezi (Reverse Total Shoulder Arthroplasty – RTSA)**

En yaygın ve etkili cerrahi seeneklerden biri olan ters omuz protezi, özellikle ileri evre migrasyon ve manřet artropatisi olan hastalarda tercih edilir. Bu protez tasarımı, deltoid kasını birincil hareket kası hâline getirerek rotator manřet yokluęunda dahi fonksiyonel omuz hareketine olanak tanır[116]. RTSA, humeral bařın superiora kaymasını kontrol altına alırken, aęrıyla azaltır ve aktif elevasyonu yeniden kazandırır. Ancak komplikasyon riski, özellikle genç hastalarda dikkate alınmalıdır.

### **Biceps Tendonuna Yönelik Cerrahi Seenekler**

#### **Biceps Tenotomisi**

Uzun bař biceps tendonunun (LHBT) migrasyonla iliřkili patolojilerde sık karřılařılan bir dięer problem olduęu unutulmamalıdır. Supraspinatus ve subskapularis yırtıklarında tendon stabilitesini kaybedebilir. Bu durumda, tenotomi (yani tendonu proksimalde serbest bırakma iřlemi) aęrıyla hızlı biçimde azaltabilir[126]. Basit, düřük riskli ve yařlı hastalar için fonksiyonel kaybın minimal olduęu etkili bir yöntemdir. Ancak estetik deformite (Popeye belirtisi) ve kas gücü kaybı riski mevcuttur.

#### **Biceps Tenodezi**

Daha aktif veya estetik beklentileri yüksek hastalarda, LHB tendonu, humerusa daha distal bir noktada tenodez yöntemiyle fikse edilir. Bu yaklařım hem estetik

deformiteyi önler hem de kas gücünü korur. Ayrıca migrasyonla ilişkili subakromiyal irritasyonu ortadan kaldırarak fonksiyonel kazanç sağlayabilir [46]. Tenodez, ters omuz protezi (RTSA) ile kombine edilen girişimlerde de sıklıkla uygulanmaktadır.



### 3. GEREÇ VE YÖNTEM

#### 3.1. HASTA SEÇİMİ VE ÇALIŞMA GRUPLARI

Haydarpaşa Numune Eğitim ve Araştırma Hastanesi ‘Ortopedi ve Travmatoloji’ kliniğinde 2020-2025 yılları arasında Ortopedi ve Travmatoloji bölümüne başvuran 40 yaş üzerindeki dejeneratif rotator manşet yırtığı potansiyeli olan, rutin omuz muayenesinin bir parçası olarak omuz MRG i ve X-Ray i mevcut olan 159 hasta çalışmaya dahil edildi. Omuz MRG lerinden bicepsin uzun başı tendonunun (LHBT) durumu, rotator manşet tendonlarında yırtık olup olmadığı kas ve iskelet sistemi konusunda tecrübeli olan radyolog tarafından değerlendirildi. Çalışmaya dahil edilen hastaların yaşı, cinsiyeti, görüntüleme yöntemlerinin endikasyonları değerlendirildi.

##### **Dahil olma kriterleri:**

- 40 yaşından büyük olan hastalar
- Omuz MRG i çekirmiş ve omuz X-ray grafisi çekirmiş olan hastalar
- Dejeneratif Rotator Manşet yırtığı olan hastalar
- Biceps Patolojisi olan hastalar
- Dejeneratif Rotator Manşet yırtığı ve Biceps Patolojisi olmayan hastalar

##### **Dahil Olmama kriterleri:**

- 40 yaş altında olmak
- Daha önce geçirilmiş cerrahi öyküsü olması
- Omuz kemik veya yumuşak dokuda tümörü olması
- Omuz ekleminde aktif enfeksiyon mevcut olması
- Nörolojik veya romatolojik hastalık öyküsü olması
- Travmatik omuz ağrısı olması

MRG ve X-Ray değerlendirilmeleri sonucunda dört grup oluşturuldu.

A grubu- Rotator manşeti sağlam ve LHBT si sağlam olanlardan

B grubu- Rotator manşeti sağlam olan ve LHBT patolojisi olanlardan

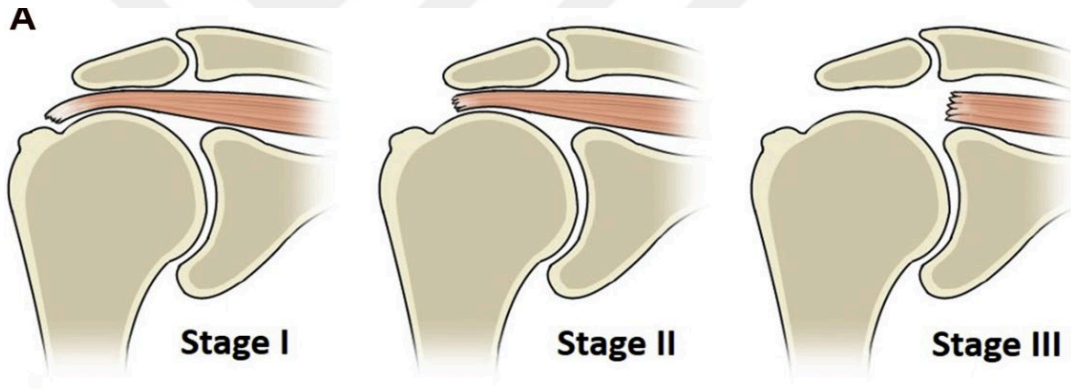
C grubu-Rotator manşet yırtığı olan ve LHBT si sağlam olanlardan

D grubu- Rotator manşet yırtığı olan ve LHBT patolojisi olanlardan oluşmaktaydı.

### 3.2. OMUZ MRG ÜZERİNDEN ROTATOR MANŞET VE LHBT DEĞERLENDİRİLMESİ

Rotator manşet yırtığının varlığı ve büyüklüğü MRG ile kas ve iskelet sistemi konusunda tecrübeli olan radyolog tarafından hastanemizde kullanılan PACS sistemi üzerinden değerlendirildi. Ayrıca LHBT patolojisinin varlığı da değerlendirildi.

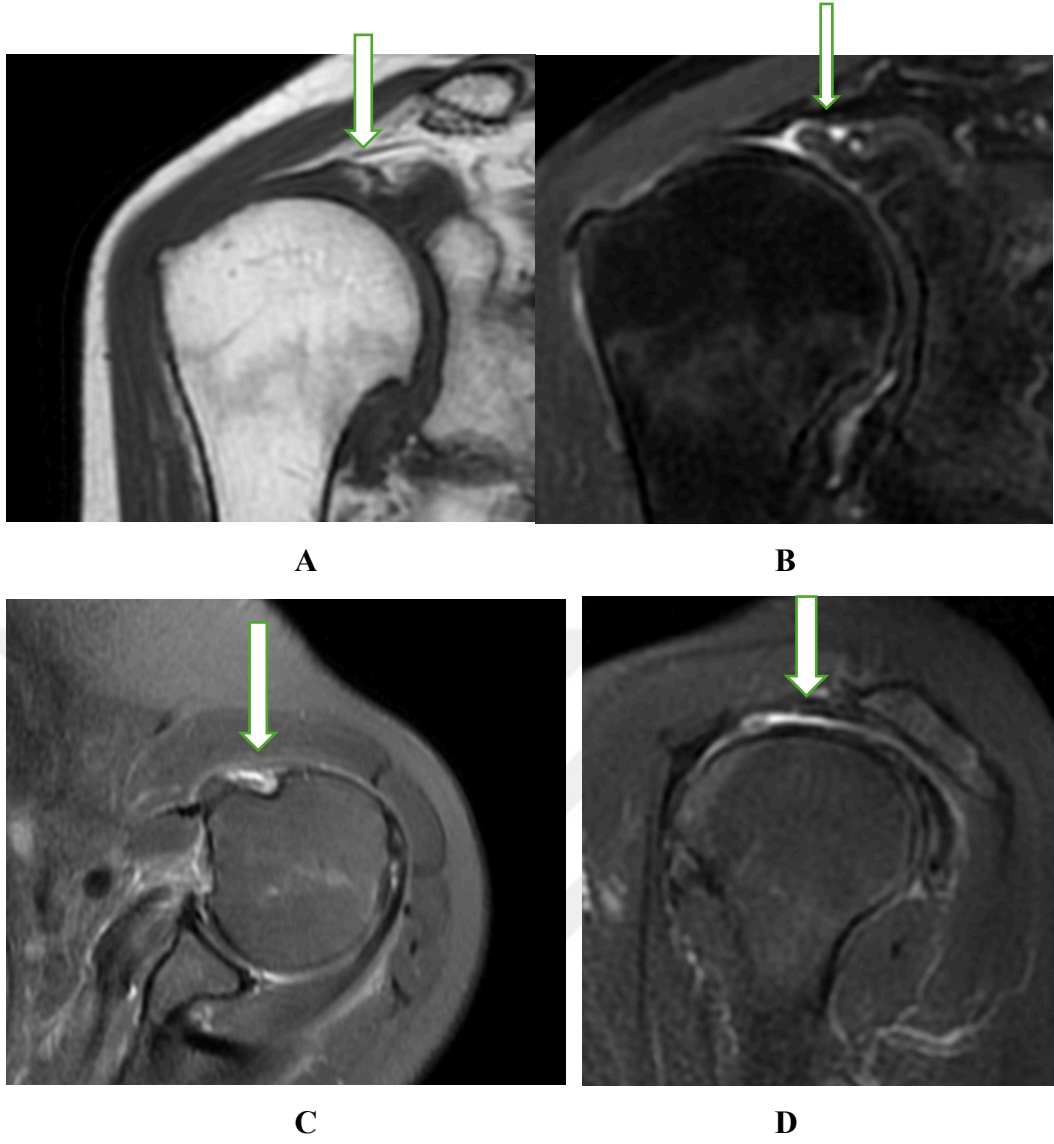
Patte sınıflaması, tendonun retrakte olduğu mesafeye göre üç evrede tanımlanır: Evre 1, tendonun humeral baş hizasında kaldığı minimal retraksiyonu; Evre 2, retraksiyonun glenoid kavitenin kenarına kadar uzandığı orta dereceli retraksiyonu; Evre 3 ise tendonun glenoid arka kenarına kadar çekildiği ciddi retraksiyonu ifade eder. Rotator manşet yırtığının büyüklüğü ise Patte sistemine göre Evre 1, Evre 2 ve Evre 3 sınıflandırıldı[130](Şekil 16) . Parsiyel yırtık varlığında ise parsiyel yırtık olarak değerlendirildi.



**Sekil 16.** Patte sınıflamasına göre Rotator manşetin retraksiyonunun değerlendirilmesi

LHBT patolojileri ise tendinozis, parsiyel rüptür ve rüptür olarak değerlendirildi.

Çalışmaya dahil edilen hastalardan Patte evre 3 yırtığı ve biceps rüptürü olarak değerlendirilen bir MRG görüntüsü gösterilmiştir. (Şekil 17)



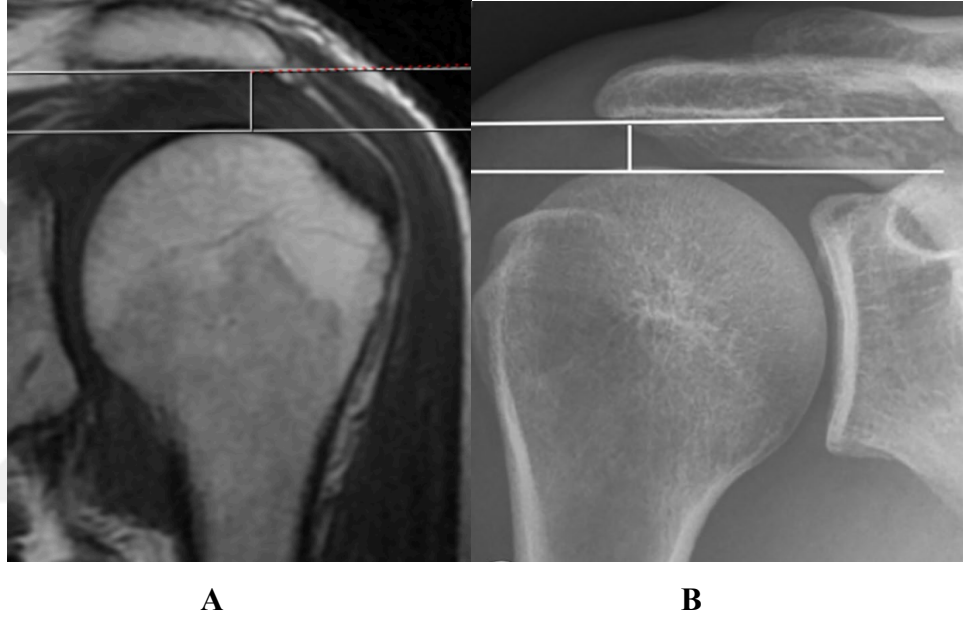
**Sekil 17.** Hastanemizde rutin olarak çekilmiş olan bir hastanın MRG si. (A) Koronal T1 MRG de Patte evre 3 retraksiyonun görüntüsü (B) Koronal T2 MRG de Patte evre 3 retraksiyon görüntüsü (C) Axial T2 MRG de LHBT rüptürü görüntüsü (D) Sagittal T2 MRG de Patte evre 3 retraksiyonun ve superior migrasyonun görüntüsü

### 3.3. AKROMİYOHUMERAL MESAFE (AHM) ÖLÇÜMLERİ

Akromiyohumeral mesafe (AHM) ölçümü genellikle ön-arka (antero-posterior) omuz X-rayi üzerinde yapılır. Omuz X-rayleri çekilirken hasta ayakta veya oturur pozisyonda, omuzu nötral rotasyonda olacak şekilde pozisyonlandırıldı. X-ray de AHM ölçümü, akromionun alt korteksi ile humeral başın en yüksek noktası arasındaki dikey mesafe ölçülerek belirlendi[173].

MRG ile de AHM ölçümü yapılabilmektedir. AHM ölçümü koronal T1 sekanslarda, akromion ve humeral baş arasındaki mesafe akromionun alt korteksi ile humerus başının en yüksek noktası arasındaki dikey mesafe ölçülerek belirlendi [149]. Her iki görüntüleme yöntemi için de AHM 7 mm'nin altında olması patolojik olarak değerlendirildi.

Çalışmaya dahil edilen hastalardan T1 koronal MRG ve X-ray üzerinden AHM ölçümlerinin ölçüm tekniği örneği gösterilmiştir. (Sekil 18)



**Sekil 18.** AHM ölçümleri (A) T1 Koronal MRG üzerinden AHM ölçümü (B) X-Ray üzerinden AHM mesafe ölçümü

### 3.4. İSTATİSTİKSEL DEĞERLENDİRME

Değişkenlerin normal dağılıma uygunluğu histogram grafikleri ve Kolmogorov-Smirnov testi ile incelendi. Tanımlayıcı analizler sunulurken ortalama, standart sapma, ortanca, min-max değerler kullanılmıştır.

Nicel veriler ortalama  $\pm$  standart sapma (mean  $\pm$  SD) olarak raporlanmıştır. Nitel veriler ise frekans ve yüzde (%) olarak ifade edilmiştir

Normal dağılım göstermeyen (non-parametrik) değişkenler iki grup arasında değerlendirilirken Mann Whitney U Testi, ikiden fazla grup arasında değerlendirilirken Kruskal Wallis Testi kullanılmıştır. Mann Whitney U Testi, iki bağımsız grup arasında medyan farklılıklarını karşılaştırmak amacıyla uygulanan non-

parametrik bir testtir. Kruskal-Wallis Testi, normal dağılım göstermeyen gruplarda üç veya daha fazla grubun ortalamaları arasındaki farklılığın anlamlılığını test etmek amacıyla kullanılan bir yöntemdir. Anlamlı çıkan p değerlerinde post-Hoc analiz uygulanmıştır. Ölçümsel verilerin birbirleri ile analizinde Spearman Korelasyon Testi'nden faydalanılmıştır. Spearman korelasyon testi ise, iki sürekli değişken arasında olan ilişkinin gücün ve yönünün ölçüsünü gösteren bir testtir.

P-değerinin 0.05'in altında olduğu durumlar istatistiksel olarak anlamlı sonuçlar şeklinde değerlendirildi. İstatistiksel anlamlılık düzeyi, tüm testler için  $p < 0,05$  olarak belirlenmiştir.

Bu düzeyin altındaki p-değerleri, istatistiksel olarak anlamlı fark veya ilişki bulunduğunu göstermektedir. Anlamlılık düzeyi, analiz edilen verilerin rastlantısal bir şekilde elde edilme olasılığının düşük olduğunu ifade eder ve bulguların genellenebilirliğini destekler. İstatistiksel analizler SPSS versiyon 27.0 programı yardımıyla gerçekleştirilmiştir.

## 4. BULGULAR

Bu çalışmada, 159 adet omuz incelenmiştir. A grubunda 52 adet, B grubunda 26 adet, C grubunda 38 adet, D grubunda ise 43 adet omuz değerlendirilmiştir.

Hastaların çoğunluğunu kadınların oluşturulduğu görüldü (%63,5, n=101). Erkeklerin oranı ise (%36,4 n=58) dir.

Hastaların yaş ortalaması  $60,26 \pm 8,14$  yıl olarak görüldü. Medyan yaş 60'tır ve yaş aralığı 40 ile 88 arasındadır. Bu, katılımcıların orta yaş ve yaşlı yetişkinlerden oluştuğunu göstermektedir. (Tablo 1)

**Tablo 1.** Gruplara dahil olan hastaların demografik özellikleri

		n/Ort±s.s	%/Medyan (Min-Max)
Grup	Grup A	52	(32,70)
	Grup B	26	(16,35)
	Grup C	38	(23,90)
	Grup D	43	(27,04)
Cinsiyet	Kadın	101	(63,52)
	Erkek	58	(36,48)
Yaş		60,26±8,14	60 (40-88)

Grup A'da ortalama MRG ölçümü  $8,21 \pm 1,18$  mm iken, Grup B'de  $7,1 \pm 0,98$  mm, Grup C'de  $8,09 \pm 0,83$  mm ve Grup D'de  $6,19 \pm 1,6$  mm'dir. Grup D'nin ortalama MRG ölçümü en düşükken, Grup A' nin en yüksektir. Gruplar arasında istatistiksel olarak anlamlı bir fark bulunmaktadır ( $p < 0,001$ ) (Tablo 2).

Grup A'da ortalama X-ray ölçümü  $9,88 \pm 1,33$  mm iken, Grup B'de  $8,43 \pm 1,25$  mm, Grup C'de  $9,62 \pm 1,06$  mm ve Grup D'de  $7,85 \pm 1,78$  mm'dir. Grup A' nin ortalama X ray ölçümü en yüksekken, Grup D'nin en düşüktür. Gruplar arasında istatistiksel olarak anlamlı bir fark bulunmaktadır ( $p < 0,001$ ) (Tablo 2)

**Tablo 2.** Grupların ortalama AHM ölçümleri

	Grup A		Grup B-		Grup C		Grup D		P value
	Ort±s.s	Medyan (Min-Max)	Ort±s.s	Medyan (Min-Max)	Ort±s.s	Medyan (Min-Max)	Ort±s.s	Medyan (Min-Max)	
<b>MRG ölçüm</b>	8,21±1,18 mm	8,41 (6,25-10,01)	7,1±0,98 mm	6,79 (5,35-9,03) mm	8,09±0,83 mm	8,05 (6,04-9,52) mm	6,19±1,6 mm	6,45 (2,92-9,09) mm	<b>&lt;0,001</b>
<b>Xray ölçüm</b>	9,88±1,33 mm	10,01 (6,45-13,41) mm	8,43±1,25 mm	8,15 (6,01-11,12) mm	9,62±1,06 mm	9,67 (7,82-12,41) mm	7,85±1,78 mm	7,88 (4,28-11,41) mm	<b>&lt;0,001</b>

Tüm grupların akromiyohumeral mesafe (AHM) MRG ölçümlerinin ortalama değerleri birbirleriyle karşılaştırıldığında Grup D nin istatistiksel olarak anlamlı şekilde tüm gruplardan daha düşük olduğu, Grup A nin ise anlamlı şekilde en yüksek AHM ye sahip olduğu görülmüştür. Grup B ile Grup C arasında ise istatistiksel olarak anlamlı fark görülmemiştir. Gruplar kendi aralarında karşılaştırıldığında Grup B nin Grup A ya göre istatistiksel olarak anlamlı şekilde daha düşük AHM ye sahip olduğu görülmüştür. (Tablo 3)

**Tablo 3.** Grupların AHM MRG ölçümlerinin birbirleriyle karşılaştırılması

AHM nin MRG Ölçümlerinin 2'li karşılaştırması	P value
Grup D-Grup B	<b>&lt;0,001</b>
Grup D-Grup A	<b>&lt;0,001</b>
Grup D-Grup C	<b>&lt;0,001</b>
Grup B-Grup A	<b>&lt;0,001</b>
Grup B-Grup C	0,684
Grup C-Grup A	<b>&lt;0,001</b>

Tüm grupların AHM X-ray ölçümlerinin ortalama değerleri birbirleriyle karşılaştırıldığında Grup D nin anlamlı şekilde tüm gruplardan daha düşük olduğu, Grup A nin ise anlamlı şekilde en yüksek AHM ye sahip olduğu görülmüştür. Grup B ile Grup C arasında ise istatistiksel olarak anlamlı fark görülmemiştir. (Tablo 4)

**Tablo 4.** Grupların AHM X-ray ölçümlerinin birbirleriyle karşılaştırılması

AHM nin X-Ray Ölçümlerinin 2'li karşılaştırması	P value
Grup D-Grup B	<0,001
Grup D-Grup A	<0,001
Grup D-Grup C	<0,001
Grup B-Grup A	<0,001
Grup B-Grup C	0,393
Grup C-Grup A	<0,001

Parsiyel biceps rüptür grubunda ortalama MRG ölçümü  $7,36\pm 1,01$  mm iken, biceps rüptür grubunda  $6,12\pm 1,49$  mm ve biceps tendinozis grubunda  $7,99\pm 1,33$  mm dir. rüptür grubunun ortalama MRG ölçümü en düşükken, tendinozis grubunun en yüksektir. Gruplar arasında istatistiksel olarak anlamlı bir fark bulunmaktadır ( $p<0,001$ ).

Parsiyel biceps rüptür grubunda ortalama X-ray ölçümü  $8,91\pm 1,04$  iken, biceps rüptür grubunda  $7,65\pm 1,7$  mm ve biceps tendinozis grubunda  $9,55\pm 1,44$  mm mm 'dir. Rüptür grubunun ortalama X-ray ölçümü en düşükken, biceps tendinozis grubunun en yüksektir. Grupların kendi arasında tek tek karşılaştırıldığında istatistiksel olarak anlamlı bir fark bulunmaktadır ( $p<0,001$ ). (Tablo 5)

**Tablo 5.** Biceps patolojisi olan hastaların ortalama ölçümlerinin bicepsin durumuna göre AHM nin değişimi

AHM nin MRG Ölçüm 2'li karşılaştırma	P value
Biceps Rüptürü ( $6,12\pm 1,49$ )-Parsiyel Biceps Rüptürü ( $7,36\pm 1,01$ )	<0,001
Biceps Rüptürü ( $6,12\pm 1,49$ ) -Tendinozis ( $7,99\pm 1,33$ )	<0,001
Parsiyel Biceps Rüptürü ( $7,36\pm 1,01$ ) -Tendinozis ( $7,99\pm 1,33$ )	0,280
AHM nin X-Ray Ölçüm 2'li karşılaştırma	P value
Biceps Rüptürü ( $7,65\pm 1,7$ )-Parsiyel Biceps Rüptürü ( $8,91\pm 1,04$ )	0,001
Biceps Rüptürü ( $7,65\pm 1,7$ ) -Tendinozis ( $9,55\pm 1,44$ )	0,002
Parsiyel Biceps Rüptürü ( $8,91\pm 1,04$ ) -Tendinozis ( $9,55\pm 1,44$ )	0,440

Patte evre 1 grubunda ortalama MRG ölçümü  $8,18\pm 1,35$  mm iken, Patte evre 2 grubunda  $7,47\pm 1,29$  mm, Patte evre 3 grubunda  $5,47\pm 1,67$  mm ve Parsiyel grubunda

8,36±1 mm 'dir. Patte evre 3 grubunun ortalama MR ölçümü en düşükken, Parsiyel grubunun en yüksektir. MRG de rotator manşet yırtık tipleri arasında istatistiksel olarak anlamlı bir fark bulunmaktadır (p <0,001). (Tablo 6)

Patte evre 1 grubunda ortalama X-ray ölçümü 9,79±1,05 mm iken, Patte evre 2 grubunda 9,13±1,65 mm, Patte evre 3 grubunda 7,33±2,04 mm ve Parsiyel grubunda 9,66±1,22 mm 'dir. Patte evre 3 grubunun ortalama X-ray ölçümü en düşükken, Patte evre 1 ve Parsiyel gruplarının değerleri birbirine yakındır ve en yüksektir. MR Cuff tipleri arasında istatistiksel olarak anlamlı bir fark bulunmaktadır (p <0,001). (Tablo 6)

**Tablo 6.** Rotator manşet yırtığı olan hastaların ortalama ölçümlerinin rotator manşet yırtığının boyutuna göre AHM nin değişimi

<b>AHM nin MRG Ölçüm 2'li karşılaştırma</b>	<b>P value</b>
Patte evre 3 (5,47±1,67)- Patte evre 2 (7,47±1,29)	<b>&lt;0,001</b>
Patte evre 3 (5,47±1,67) -Patte evre 1 (8,18±1,35)	<b>&lt;0,001</b>
Patte evre 3 (5,47±1,67) -Parsiyel Manşet Yırtığı (8,36±1)	<b>&lt;0,001</b>
Patte evre 2 (7,47±1,29) - Patte evre 1 (8,18±1,35)	0,194
Patte evre 2 (7,47±1,29) -Parsiyel Manşet Yırtığı (8,36±1)	0,103
Patte evre 1 (8,18±1,35) -Parsiyel Manşet Yırtığı (8,36±1)	0,665
<b>AHM nin X-Ray Ölçüm 2'li karşılaştırma</b>	<b>P value</b>
Patte evre 3 (7,33±2,04)- Patte evre 2 (9,13±1,65)	<b>0,002</b>
Patte evre 3 (7,33±2,04)- Patte evre 1 (9,79±1,05)	<b>0,003</b>
Patte evre 3 (7,33±2,04) -Parsiyel Manşet Yırtığı (9,66±1,22)	<b>&lt;0,001</b>
Patte evre 2 (9,13±1,65)- Patte evre 1 (9,79±1,05)	0,332
Patte evre 2 (9,13±1,65) -Parsiyel Manşet Yırtığı (9,66±1,22)	0,149
Patte evre 1 (9,79±1,05) -Parsiyel Manşet Yırtığı (9,66±1,22)	0,811

Bu çalışmada diğer önemli bulgu ise MRG görüntülüne ile X-ray in ölçümlerinin kıyaslanmasıydı. Bütün gruplar için MRG ölçümleri ile X-ray ölçümleri kıyaslandığında MRG ölçümleri tüm gruplar için istatistiksel olarak anlamlı şekilde düşük ölçüldü. (Tablo 7)

**Tablo 7.** MRG ve X-ray den yapılan AHM ölçümlerinin tüm gruplar için ayrı ayrı karşılaştırılması

	MRG ölçümleri		X-Ray ölçümleri		P value
	Ort±s.s	Medyan (Min-Max)	Ort±s.s	Medyan (Min-Max)	
<b>Grup A</b>	8,21±1,18 mm	8,41 (6,25-10,01) mm	9,88±1,33 mm	10,01 (6,45-13,41) mm	<b>&lt;0,001</b>
<b>Grup B</b>	7,1±0,98 mm	6,79 (5,35-9,03) mm	8,43±1,25 mm	8,15 (6,01-11,12) mm	<b>&lt;0,001</b>
<b>Grup C</b>	8,09±0,83 mm	8,05 (6,04-9,52) mm	9,62±1,06 mm	9,67 (7,82-12,41) mm	<b>&lt;0,001</b>
<b>Grup D</b>	6,19±1,6 mm	6,45 (2,92-9,09) mm	7,85±1,78 mm	7,88 (4,28-11,41) mm	<b>&lt;0,001</b>
<b>Total</b>	7,44±1,45 mm	7,61 (2,92-10,01) mm	9,01±1,61 mm	9,12 (4,28-13,41) mm	<b>&lt;0,001</b>

## 5. TARTISMA

Humerus başının glenoid eklem hizasında kalması humerusun öne elevasyon hareketinde ve abdüksiyon hareketinde kuvvet merkezi oluşturmak için de önemli bir rol oynamaktadır [121].Humerus başının glenoid eklem merkezinden yukarı yönde migre olması superior migrasyon olarak tanımlanmaktadır. Omuz ekleminde rotator manşet kaslarından supraspinatusun ve infraspinatusun en önemli fonksiyonlarından birinin superior migrasyonu önlemek olduğu bilinmektedir[14]. Superior migrasyon ilerlediğinde omuz hareketleri kısıtlanırken, migrasyonun ilerlemesi ve uzun süre devam etmesi sonucunda humerus başının kollapsıyla rotator manşet artropatisine ilerleyebilir[33]. Superior migrasyonun önlenmesinde rotator manşet kaslarının rolü ile ilgili literatürde çalışmalar bulunurken, bicepsin uzun başının tendonunun etkinliği ortaya konmamış ve tartışmalıdır. Humerus başı ile akromiyon arasındaki dikey mesafeye akromiyohumeral mesafe (AHM) olarak tanımlanır. AHM superior migrasyonun tanısında ve takibinde kullanılmaktadır. AHM ölçümleri genellikle X-ray ile yapılırken, X-ray veya MRG görüntüleme yöntemi kullanılarak yapılan ölçümler arasındaki farklarla ilgili olarak literatürde bir netlik bulunmamaktadır.

Bu çalışmada ana bulgumuz ise dört grup karşılaştırıldığında LHBT patolojisi olan durumlarda superior migrasyonun kontrol grubuna göre anlamlı şekilde arttığı görüldü. Bu bulgu, LHBT nin omuzda depresor bir rol oynadığını göstermektedir. Ayrıca, bu çalışmada bir diğer bulgu ise rotator manşet yırtığının büyüklüğü arttıkça superior migrasyonun arttığı izlendi. Bu da rotator manşet yırtığı büyüdükçe, rotator manşet tendonunun depresor etkisinin azalmakta olduğunu göstermektedir. Ek olarak, çalışmamızda AHM ölçümleri yapılırken MRG ölçümleri sürekli bir şekilde X-Ray ölçümlerine göre daha düşük ölçülmüştür. Bu AHM ölçümleri yapılırken MRG ölçümlerinin X-ray ölçümlerinden anlamlı şekilde farklı olacağı anlamına gelmektedir. Bu sebeple AHM ölçümlerinin hangi yöntemle yapıldığının bildirilmesi önem arz etmektedir. Ölçümleri bildirirken hangi görüntüleme yönteminin kullanıldığının bildirilmemesi karışıklığa yol açacaktır.

Warner ve ark. çalışmasında [166] operasyon sırasında veya MRG yöntemiyle doğrulanmış olan yedi adet biceps rüptürü hastasının abdüksiyon sırasında aynı hastaların sağlıklı karşı tarafla karşılaştırarak, anlamlı şekilde LHBT nin humerusun

superiora translasyona uğramasını önleyici bir etkisi olduğunu bildirmiştir. Çalışmamızda, LHBT patolojisi varlığında humerus başının superior yönde migre olması, bicepsin depresor etkinliğini göstermektedir. Bulgularımız, bicepsin humerusun superior migrasyonunu önleyici etkisindeki rolü ile ilgili bu çalışmanın bulgularıyla örtüşmektedir.

Kido ve ark.[83] 18 hastanın (19 omuz) dahil olduğu insan üzerinde yapılan biyomekanik çalışmasında, humerus başının elevasyonu sırasında superior migrasyonu önlemek için biceps kasının uzun başının kasılmasının hem rotator manşet yırtığı olan omuzda hem de sağlıklı omuzda olduğunu ve LHBT nin rotator manşet kasının depresor etkisini artırmada etkili olabileceğini bildirmişlerdir. Çalışmamızda ise, LHBT nin yırtık olduğu durumlarda MRG ve X-ray üzerinden yapılan AHM ölçümlerinde mesafenin sadece kasılma anında değil, nötral halde de etkilenmiş olması, bicepsin depresor etkisinin hem dinamik hem de statik olarak etkili olduğunu düşündürmektedir.

Tarihsel olarak LHBT ağrı üretici bir kaynak görülmüş olup mutlaka cerrahi olarak sakrifiye edilmesi gerektiği düşünülmüştür[44, 164].Walch ve ark. 307 hasta ile yaptıkları çalışmada bicepse tenotomi uygulamaları sonrasında düşük komplikasyon ve tekrar operasyon oranı bildirerek LHBT rutin olarak sakrifiye edilmesi gerektiğini önerdiler. LHBT nin ağrı kaynağı olarak görülmesinin önemli sebeplerinden bir tanesi, spontan tendon rüptürü olan hastalarda ağrı semptomunun azalmış olmasıydı. Ancak Lädermann[91],omuz cerrahlarının bicepsi öldüren değil de bicepsini kullanan bir dönüşüme gidebileceğini bildirmiştir. Çalışmamızın bulguları, LHBT humerus başına depresor etkisinin anlamlı şekilde olması, bicepsin bu fonksiyonunun cerrahi planlama yapılırken göz önünde bulundurulması gerektiğini vurgulamaktadır. LHBT omuz eklem hareketini sağlamakta önemli rol oynayan humerus başının eklem merkezinde olmasında önemli bir rol oynamaktadır. Superior migrasyonu önlemek amacıyla cerrahi planlanırken LHBT nin depresor etkinliğinin rotator manşet onarımına LHBT nin ‘yeniden yönlendirme’ tekniği ve modifiye rekonstrüksiyon teknikleri ile kullanılması veya LHBT nin korunarak superior migrasyonu önleyici kuvvetlerin artırılması sağlanabilir.

Alexander ve ark.[4] on kadavra ile yaptığı çalışmada, bicepsin ve glenohumeral eklem kapsülünün oluşturduğu negatif eklem basıncının anterior

(%42.6) ve inferior yöndeki (%73.3) eklem stabilizasyonunda da rol oynadığını bildirmişlerdir. Ayrıca Alexander ve ark.[4] glenohumeral eklem kapsülü ve LHBT'nin AP plandaki translasyonlarını önlemeye %50.8 oranında katkı sağladığını bildirmişlerdir. Çalışmamızda, glenohumeral eklem kapsülünün katkısı in vivo olarak değerlendirilmezken LHBT'nin omuz eklemine olan stabilizatör etkisi anlamlı olarak ortaya konmuştur. LHBT'nin rüptüre olduğu durumlarla tendinozisin olduğu durumların kendi içinde MRG ve X-ray üzerinden AHM ölçümlerinin karşılaştırılmasında ise, anlamlı şekilde LHBT'nin rüptüre olan durumlarda AHM'nin daha düşük olduğu görülmüştür. LHBT tendinozis durumunda depresör etkinlik göstermeye devam ettiği görülmektedir. Bu bulguların ışığında LHBT'nin anatomik konumunu korumasının önemli olduğunu, planlanacak olan cerrahi yöntemlerde cerrahların, LHBT'nin anatomik pozisyonunu koruması gerektiği görülmektedir.

Saupe ve ark., AHM daralmasının yalnızca rotator manşet yırtığının varlığıyla değil, aynı zamanda yırtığın genişliği ve kaslardaki yağlı dejenerasyon derecesiyle de doğrudan ilişkili olduğunu göstermiştir. Özellikle infraspinatus kasında belirgin yağlı dejenerasyonun olduğu durumlarda, AHM'nin anlamlı derecede azaldığı ve humeral başın superiora migrasyon riskinin arttığı bildirilmiştir[149]. Zhang ve ark., rotator manşet yırtığının hem uzunluğunun hem de kalınlığının artmasıyla birlikte humeral başın merkezden sapmasına neden olduğu ve omuz fonksiyonunu belirgin şekilde bozduğu vurgulanmıştır[174]. Dyrna ve ark.[32] 20 kadavra ile yaptığı biyomekanik çalışmada rotator manşet yırtığının büyüklüğü ve yırtık olan kasların sayısı arttıkça kompanse etmek için gereken deltoid gücünün arttığı, superior migrasyonun arttığını ve deltoid gücü ne kadar artarsa artsın abdüksiyon hareketinde azalmaların olduğunu bildirmişlerdir. Bu da rotator manşet kasının depresör etkisinin kuvvet kolu mekanizması ile gereken kuvvetleri azalttığını ve eklem hareket açıklığı sağlanması için humerus başının glenoid merkezinde kalmasının önemini vurgulamaktadır [32]. Çalışmamızın önemli bir bulgusu ise parsiyel yırtıklarla tam kat rotator manşet yırtıklarının karşılaştırılmasında ve yırtıkların retraksiyonu karşılaştırıldığında, rotator manşet yırtıklarının boyutu arttıkça anlamlı şekilde AHM azaldığı yani superior migrasyonun arttığı görülmüştür. Çalışmamızın bu bulgusu, literatürle uyumlu olarak izlenmiştir. Bu bulguların ışığında rotator manşet yırtığının etkinliğini koruyabilmesi adına erken dönemde onarılması gerekmektedir. Erken dönemde onarılmayan rotator

manşet yırtıkları ilerleyerek omuz eklem hareket açıklığını önemli ölçüde kısıtlamaktadır.

Hufeland ve ark.[68] 20 yaşın üstünde ve 80 yaşın altında olan, rotator manşeti intakt olan 244 hasta dahil edilerek yaptıkları çalışmada MRG yönteminin ölçümleriyle, X-Ray ölçümlerini kıyaslamışlar ve MRG ölçümlerini her yaş grubu için X-ray e göre daha düşük olduğunu bildirmişlerdir. AHM ölçümlerinin X-ray üzerinden yapılması gerektiğini önermişlerdir [68]. Bizim çalışmamızda, 40 yaş üzerinde rotator manşeti intakt olan ve olmayanların bulunduğu, ayrıca biceps patolojisi olan ve olmayanların bulunduğu geniş spektrumlu hasta kohortunda yapılan ölçümlerde de Hufeland ve ark.[68] bulgularıyla tutarlı şekilde MRG ile yapılan AHM ölçümleri anlamlı şekilde daha düşük izlenmiştir. Çalışmamızda, gruplar karşılaştırılırken AHM ölçümleri hem MRG ile hem X-Ray ile yapılmıştır. Gruplar arasındaki farklar her iki görüntüleme yöntemi tarafından da doğrulanmıştır. Çalışmamız, MRG ile de AHM ölçümlerinin yapılabileceğini göstermektedir. MRG ölçümlerinin X-Ray den anlamlı şekilde düşük olması, karışıklık olmaması için ölçümlerde hangi yöntemin kullanıldığının bildirilmesinin önemini vurgulamaktadır. Superior migrasyon tanımlanırken, akromiyon ve humerus başı arasındaki mesafenin 7 mm'nin altında olması, superior migrasyonun başladığını göstermektedir. Bu mesafenin ölçülmesi tarihsel olarak genellikle X-Ray üzerinden yapılmıştır. Omuz eklemi için MRG nin kullanımının artması sonrası MRG ile superior migrasyonun tanı ve takibi yapılabilmektedir. Ancak MRG ölçümleriyle superior migrasyon tanısı ve takibi için bir standardizasyon mevcut değildir. MRG görüntüleme üzerinden yapılan AHM ölçümleri için patolojik değerlerin belirlenmesi için ek çalışmalar veya konsensus çalışmaları yapılabilir.

Literatürde son on yılda LHBT nun depresor etkisi dolayısıyla biceps rerouting tekniği, LHBT nun eklem içinde olan kısmının rotator manşet onarımında ekleme olarak kullanıldığı biceps augmented yöntemler veya modifiye superior kapsüler rekonstrüksiyon yöntemleri bildirilmiştir[3, 7, 86, 97, 99]. Cerrahi olarak superior augmentasyon teknikleri veya rekonstrüksiyon tekniklerinin uzun dönem sonuçları bilinmemekle birlikte erken dönem post-operatif çekilen MRG de AHM ölçümleri sonucunda 8 mm ve 1 cm ye kadar superior migrasyonun önlendiği bildirilmiştir [3, 86, 97, 99].Bildirilen yeni tekniklerin erken dönemde görülen sonuçları umut vaat

edici olup, çalışmamızın bulguları da LHBT nun superior migrasyona karşı depresor etkinliğini göstermiş olup bu teknikleri destekler niteliktedir. LHBT nun humerus başına olan depresor etkinliği ve bu etkinliğin kaybedilmeden kullanılması cerrahi seçenekleri ve cerrahide kullanılacak teknikleri planlarken değerlendirilebilir. Çalışmamızın bulgularının ışığında, LHBT nun sakrifiye edilmek yerine anatomik pozisyonunun korunmasını veya rotator manşet onarımına augmented edildiği yöntemlerle depresor etkinliğinin kullanılmasını önermekteyiz.

Çalışmamızın güçlü yanlarından bir tanesi literatürde LHBT nun humerus başının superior migrasyonunu önleyici etkisini gösteren en büyük hasta popülasyonuna sahip çalışma olmasıdır. Ayrıca, literatürde MRG ile, X-ray in AHM ölçümlerinde kullanılmasını karşılaştıran ve bunu hem sağlam kontrol gruplarında hem de LHBT patolojisi ya da rotator manşet patolojisi olan gruplarla ölçümleri kıyaslayan literatürdeki ilk çalışma olmasıdır. Çalışmamızın başlıca limitasyonları, retrospektif olması ve AHM ölçümlerinin tekrarlanabilir ve güvenli şekilde tekrar üretilebilir olduğu literatürde gösterilmiş[60] ve ölçümleri yapan kişinin kas ve iskelet sistemi konusunda tecrübeli bir radyolog tarafından yapılmış olmasına rağmen, ölçümleri tek bir kişinin yapmış olmasıdır. Bu sebeple ölçüm tekniğinin tekrarlanabilir ve güvenilirliği bu çalışmada değerlendirilememiştir. Ayrıca, biyomekanik bir çalışma olmadığı için, LHBT rüptürü durumunda omuzda superior migrasyonu önlemek için kaybolan kuvvet miktarını (Newton) ya da LHBT nun depresor etkisinin tam olarak ne kadar olduğunu (Newton) belirleme olanağımız bulunmamıştır. Bu eksikliği gidermek amacıyla, dört ayrı grup oluşturarak farklı durumlarda AHM ölçümleri yapılarak LHBT etkinliği değerlendirilse de net kuvvet miktarı belirlenememiştir.

## 6. SONUÇ

Humerus başının akromiyona doğru migre olarak eklem merkezinden sapması omuz eklem hareketlerini kısıtlamaktadır. Çalışmamız, biceps uzun başı tendonunun superior migrasyonu önleyici olmada anlamlı bir rol oynadığını göstermektedir. Ayrıca, rotator manşet yırtığının büyüklüğü arttıkça, rotator manşet kaslarının superior migrasyonu önleyici etkisi de anlamlı şekilde azalmaktadır. AHM ölçümleri superior migrasyonun tanı ve takibinde önemli bir rol oynamaktadır. AHM ölçümleri bildirilirken kullanılan görüntüleme yöntemlerinin standardizasyonunun olması cerrahlar arasında iletişim açısından önem arz etmektedir. AHM ölçümü yapılırken MRG ile X-ray ölçümleri karşılaştırıldığında, MRG ölçümleri anlamlı şekilde daha düşük olarak ölçüldüğü görülmektedir.

Superior migrasyonun önlenmesinde LHBT nun depresor etkinliği ile omuz eklem hareket açıklığının sağlanmasında önemli bir oynadığı görülmüştür. Bu bilgilerin ışığında tarihsel olarak sakrifiye edilmesi önerilen LHBT nun, eklem hareket açıklığını artırılması hedeflenen cerrahi işlemler sırasında korunması veya depresor etkinliğinin kullanıldığı cerrahi tekniklerin geliştirilmesini öneriyoruz.

## 7. KAYNAKÇA

1. Ackland DC, Pak P, Richardson M, Pandy MG (2008) Moment arms of the muscles crossing the anatomical shoulder. *J Anat* 213(4):383–390
2. Ackland DC, Pandy MG (2011) Moment arms of the shoulder muscles during axial rotation. *Journal Orthopaedic Research* 29(5):658–667
3. Adrian SC, Field LD (2020) Biceps Transposition for Biological Superior Capsular Reconstruction. *Arthrosc Tech* 9(6):e841–e846
4. Alexander S, Southgate DFL, Bull AMJ, Wallace AL (2013) The role of negative intraarticular pressure and the long head of biceps tendon on passive stability of the glenohumeral joint. *Journal of Shoulder and Elbow Surgery* 22(1):94–101
5. Al-Hadithy N, Domos P, Sewell MD, Pandit R (2014) Reverse shoulder arthroplasty in 41 patients with cuff tear arthropathy with a mean follow-up period of 5 years. *J Shoulder Elbow Surg* 23(11):1662–1668
6. Andarawis-Puri N, Ricchetti ET, Soslowky LJ (2009) Rotator cuff tendon strain correlates with tear propagation. *Journal of Biomechanics* 42(2):158–163
7. Bhatia DN (2021) Arthroscopic Biological Augmentation for Massive Rotator Cuff Tears: The Biceps-Cuff-Bursa Composite Repair. *Arthroscopy Techniques* 10(10):e2279–e2285
8. Bigliani LU, Pollock RG, Soslowky LJ, Flatow EL, Pawluk RJ, Mow VC (1992) Tensile properties of the inferior glenohumeral ligament. *J Orthop Res* 10(2):187–197
9. Boileau P, Gonzalez J-F, Chuinard C, Bicknell R, Walch G (2009) Reverse total shoulder arthroplasty after failed rotator cuff surgery. *Journal of Shoulder and Elbow Surgery* 18(4):600–606
10. Boorman RS, More KD, Hollinshead RM, Wiley JP, Mohtadi NG, Lo IKY, Brett KR (2018) What happens to patients when we do not repair their cuff tears? Five-year rotator cuff quality-of-life index outcomes following nonoperative treatment of patients with full-thickness rotator cuff tears. *Journal of Shoulder and Elbow Surgery* 27(3):444–448
11. Brindisino F, Giovannico G, Maselli F (2020) Conservative management in a patient with massive rotator cuff tear and rheumatoid arthritis. *J Back Musculoskelet Rehabil* 33(2):329–337
12. Burkhart SS, Esch JC, Jolson RS (1993) The rotator crescent and rotator cable: An anatomic description of the shoulder's "suspension bridge." *Arthroscopy: The Journal of Arthroscopic & Related Surgery* 9(6):611–616
13. Burkhart SS, Morgan CD, Kibler WB (2003) The disabled throwing shoulder: spectrum of pathology Part I: pathoanatomy and biomechanics. *Arthroscopy* 19(4):404–420
14. Burkhart SS, Morgan CD, Kibler WB (2003) The disabled throwing shoulder: spectrum of pathology Part I: pathoanatomy and biomechanics. *Arthroscopy* 19(4):404–420
15. Cavalier M, Jullion S, Kany J, Grimberg J, Lefebvre Y, Oudet D, Grosclaude S, Charousset C, Boileau P, Joudet T, Bonneville N, French Arthroscopic Society (2018) Management of Massive

- Rotator Cuff Tears: Prospective study in 218 patients. *Orthop Traumatol Surg Res* 104(8S):S193–S197
16. Chahla J, Marchetti DC, Moatshe G, Ferrari MB, Sanchez G, Brady AW, Pogorzelski J, Lebus GF, Millett PJ, LaPrade RF, Provencher MT (2018) Quantitative Assessment of the Coracoacromial and the Coracoclavicular Ligaments With 3-Dimensional Mapping of the Coracoid Process Anatomy: A Cadaveric Study of Surgically Relevant Structures. *Arthroscopy* 34(5):1403–1411
  17. Chambers MM, Khan AZ, Namdari S (2022) Teres Minor Muscle Atrophy: Anatomy, Patterns, and Clinical Manifestations. *JBJS Rev* DOI: 10.2106/JBJS.RVW.22.00130
  18. Chang L-R, Anand P, Varacallo MA (2025) *Anatomy, Shoulder and Upper Limb, Glenohumeral Joint*. StatPearls StatPearls Publishing, Treasure Island (FL)
  19. Clark JM, Harryman DT (1992) Tendons, ligaments, and capsule of the rotator cuff. Gross and microscopic anatomy. *J Bone Joint Surg Am* 74(5):713–725
  20. Codding JL, Keener JD (2018) Natural History of Degenerative Rotator Cuff Tears. *Curr Rev Musculoskelet Med* 11(1):77–85
  21. Colas F, Nevoux J, Gagey O (2004) The subscapular and subcoracoid bursae: descriptive and functional anatomy. *J Shoulder Elbow Surg* 13(4):454–458
  22. Collin P, Matsumura N, Lädermann A, Denard PJ, Walch G (2014) Relationship between massive chronic rotator cuff tear pattern and loss of active shoulder range of motion. *Journal of Shoulder and Elbow Surgery* 23(8):1195–1202
  23. Cools AMJ, Struyf F, De Mey K, Maenhout A, Castelein B, Cagnie B (2014) Rehabilitation of scapular dyskinesis: from the office worker to the elite overhead athlete. *Br J Sports Med* 48(8):692–697
  24. Cooper DE, Arnoczky SP, O'Brien SJ, Warren RF, DiCarlo E, Allen AA (1992) Anatomy, histology, and vascularity of the glenoid labrum. An anatomical study. *J Bone Joint Surg Am* 74(1):46–52
  25. Culham E, Peat M (1993) Functional anatomy of the shoulder complex. *J Orthop Sports Phys Ther* 18(1):342–350
  26. Cummins CA, Messer TM, Nuber GW (2000) Suprascapular nerve entrapment. *J Bone Joint Surg Am* 82(3):415–424
  27. Cyrus Rezvanifar S, Lamb JJ, Wing MF, Ellingson AM, Braman JP, Ludewig PM, Barocas VH (2024) The long head of the biceps tendon undergoes multiaxial deformation during shoulder motion. *Journal of Biomechanics* 162:111900
  28. Denard PJ, Jiwani AZ, Lädermann A, Burkhart SS (2012) Long-Term Outcome of Arthroscopic Massive Rotator Cuff Repair: The Importance of Double-Row Fixation. *Arthroscopy: The Journal of Arthroscopic & Related Surgery* 28(7):909–915
  29. Deniz V, Sariyildiz A, Buyuktas B, Basaran S (2024) Comparison of the activation and mechanical properties of scapulothoracic muscles in young tennis players with and without scapular dyskinesis: an observational comparative study. *J Shoulder Elbow Surg* 33(1):192–201

30. Dhawan R, Singh RA, Tins B, Hay SM (2018) Sternoclavicular joint. *Shoulder Elbow* 10(4):296–305
31. Drake RL (2019) *Gray's anatomy for students*. Elsevier, Philadelphia, MO
32. Dyrna F, Kumar NS, Obopilwe E, Scheiderer B, Comer B, Nowak M, Romeo AA, Mazzocca AD, Beitzel K (2018) Relationship Between Deltoid and Rotator Cuff Muscles During Dynamic Shoulder Abduction: A Biomechanical Study of Rotator Cuff Tear Progression. *Am J Sports Med* 46(8):1919–1926
33. Ecklund KJ, Lee TQ, Tibone J, Gupta R (2007) Rotator cuff tear arthropathy. *J Am Acad Orthop Surg* 15(6):340–349
34. Edelson G (1999) Variations in the retroversion of the humeral head. *J Shoulder Elbow Surg* 8(2):142–145
35. Ellenbecker TS, Cools A (2010) Rehabilitation of shoulder impingement syndrome and rotator cuff injuries: an evidence-based review. *Br J Sports Med* 44(5):319–327
36. Escamilla RF, Yamashiro K, Paulos L, Andrews JR (2009) Shoulder muscle activity and function in common shoulder rehabilitation exercises. *Sports Med* 39(8):663–685
37. Favard L, Levigne C, Nerot C, Gerber C, De Wilde L, Mole D (2011) Reverse prostheses in arthropathies with cuff tear: are survivorship and function maintained over time? *Clin Orthop Relat Res* 469(9):2469–2475
38. Flores DV, Goes PK, Gómez CM, Umpire DF, Pathria MN (2020) Imaging of the Acromioclavicular Joint: Anatomy, Function, Pathologic Features, and Treatment. *Radiographics* 40(5):1355–1382
39. Flores-Hernandez C, Eskinazi I, Hoenecke HR, D'Lima DD (2019) Scapulothoracic rhythm affects glenohumeral joint force. *JSES Open Access* 3(2):77–82
40. Flynn LS, Wright TW, King JJ (2018) Quadrilateral space syndrome: a review. *J Shoulder Elbow Surg* 27(5):950–956
41. Fraipont GM, Beyer RS, McGarry MH, Lee TQ (2024) Acromioclavicular joint biomechanics: a systematic review. *JSES Reviews, Reports, and Techniques* 4(4):668–675
42. Franceschi F, Giovannetti de Sanctis E, Gupta A, Athwal GS, Di Giacomo G (2023) Reverse shoulder arthroplasty: State-of-the-art. *J ISAKOS* 8(5):306–317
43. Frank RM, Cotter EJ, Leroux TS, Romeo AA (2019) Acromioclavicular Joint Injuries: Evidence-based Treatment. *J Am Acad Orthop Surg* 27(17):e775–e788
44. Frank RM, Cotter EJ, Strauss EJ, Jazrawi LM, Romeo AA (2018) Management of Biceps Tendon Pathology: From the Glenoid to the Radial Tuberosity. *J Am Acad Orthop Surg* 26(4):e77–e89
45. Friend J, Francis S, McCulloch J, Ecker J, Breidahl W, McMennamin P (2010) Teres minor innervation in the context of isolated muscle atrophy. *Surg Radiol Anat* 32(3):243–249
46. Frost A, Zafar MS, Maffulli N (2009) Tenotomy versus tenodesis in the management of pathologic lesions of the tendon of the long head of the biceps brachii. *Am J Sports Med* 37(4):828–833
47. Gagey N, Ravaut E, Lassau J (1993) Anatomy of the acromial arch: correlation of anatomy and magnetic resonance imaging. *Surg Radiol Anat* 15(1):63–70

48. Gasbarro G, Bondow B, Debski R (2017) Clinical anatomy and stabilizers of the glenohumeral joint. *Ann Joint* 2:58–58
49. Gaskill TR, Braun S, Millett PJ (2011) Multimedia article. The rotator interval: pathology and management. *Arthroscopy* 27(4):556–567
50. Gauci MO, Boileau P, Baba M, Chaoui J, Walch G (2016) Patient-specific glenoid guides provide accuracy and reproducibility in total shoulder arthroplasty. *The Bone & Joint Journal* 98-B(8):1080–1085
51. Gerber C, Fuchs B, Hodler J (2000) The results of repair of massive tears of the rotator cuff. *J Bone Joint Surg Am* 82(4):505–515
52. Gerber C, Hersche O, Farron A (1996) Isolated rupture of the subscapularis tendon. *J Bone Joint Surg Am* 78(7):1015–1023
53. Gerber C, Pennington SD, Nyffeler RW (2009) Reverse total shoulder arthroplasty. *J Am Acad Orthop Surg* 17(5):284–295
54. Gerber C, Schneeberger AG, Vinh TS (1990) The arterial vascularization of the humeral head. An anatomical study. *J Bone Joint Surg Am* 72(10):1486–1494
55. Giovannetti de Sanctis E, Ciolli G, Mocini F, Cerciello S, Maccauro G, Franceschi F (2023) Evaluation of the range of motion of scapulothoracic, acromioclavicular and sternoclavicular joints: State of the art. *Shoulder Elbow* 15(2):132–139
56. Gleason PD, Beall DP, Sanders TG, Bond JL, Ly JQ, Holland LL, Pasque CB (2006) The transverse humeral ligament: a separate anatomical structure or a continuation of the osseous attachment of the rotator cuff? *Am J Sports Med* 34(1):72–77
57. Goetti P, Denard PJ, Collin P, Ibrahim M, Hoffmeyer P, Lädermann A (2020) Shoulder biomechanics in normal and selected pathological conditions. *EFORT Open Rev* 5(8):508–518
58. Goutallier D, Postel JM, Bernageau J, Lavau L, Voisin MC (1994) Fatty muscle degeneration in cuff ruptures. Pre- and postoperative evaluation by CT scan. *Clin Orthop Relat Res*
59. Grammont PM, Baulot E (1993) Delta shoulder prosthesis for rotator cuff rupture. *Orthopedics* 16(1):65–68
60. Gruber G, Bernhardt GA, Clar H, Zacherl M, Glehr M, Wurnig C (2010) Measurement of the acromiohumeral interval on standardized anteroposterior radiographs: A prospective study of observer variability. *Journal of Shoulder and Elbow Surgery* 19(1):10–13
61. Habermeyer P, Magosch P, Pritsch M, Scheibel MT, Lichtenberg S (2004) Anterosuperior impingement of the shoulder as a result of pulley lesions: a prospective arthroscopic study. *J Shoulder Elbow Surg* 13(1):5–12
62. Halder AM, Itoi E, An KN (2000) Anatomy and biomechanics of the shoulder. *Orthop Clin North Am* 31(2):159–176
63. Hamada K, Fukuda H, Mikasa M, Kobayashi Y (1990) Roentgenographic findings in massive rotator cuff tears. A long-term observation. *Clin Orthop Relat Res*
64. Harryman DT, Sidles JA, Harris SL, Matsen FA (1992) The role of the rotator interval capsule in passive motion and stability of the shoulder. *J Bone Joint Surg Am* 74(1):53–66

65. Hertel R, Ballmer FT, Lambert SM, Gerber Ch (1996) Lag signs in the diagnosis of rotator cuff rupture. *Journal of Shoulder and Elbow Surgery* 5(4):307–313
66. Hettrich CM, Boraiah S, Dyke JP, Neviasser A, Helfet DL, Lorich DG (2010) Quantitative assessment of the vascularity of the proximal part of the humerus. *J Bone Joint Surg Am* 92(4):943–948
67. Huegel J, Williams AA, Soslowky LJ (2015) Rotator Cuff Biology and Biomechanics: a Review of Normal and Pathological Conditions. *Curr Rheumatol Rep* 17(1):476
68. Hufeland M, Brusis C, Kubo H, Grassmann J, Latz D, Patzer T (2021) The acromiohumeral distance in the MRI should not be used as a decision criterion to assess subacromial space width in shoulders with an intact rotator cuff. *Knee Surg Sports Traumatol Arthrosc* 29(7):2085–2089
69. Ichinose T, Yamamoto A, Kobayashi T, Shitara H, Shimoyama D, Iizuka H, Koibuchi N, Takagishi K (2016) Compensatory hypertrophy of the teres minor muscle after large rotator cuff tear model in adult male rat. *J Shoulder Elbow Surg* 25(2):316–321
70. Inman VT, Saunders JB, Abbott LC (1996) Observations of the function of the shoulder joint. 1944. *Clin Orthop Relat Res* DOI: 10.1097/00003086-199609000-00002
71. Ishikawa H, Smith KM, Wheelwright JC, Christensen GV, Henninger HB, Tashjian RZ, Chalmers PN (2023) Rotator cuff muscle imbalance associates with shoulder instability direction. *Journal of Shoulder and Elbow Surgery* 32(1):33–40
72. Itoi E, Berglund LJ, Grabowski JJ, Naggar L, Morrey BF, An K-N (1998) Superior-Inferior Stability of the Shoulder: Role of the Coracohumeral Ligament and the Rotator Interval Capsule. *Mayo Clinic Proceedings* 73(6):508–515
73. Itoi E, Hsu HC, An KN (1996) Biomechanical investigation of the glenohumeral joint. *J Shoulder Elbow Surg* 5(5):407–424
74. Jensen KL, Williams GR, Russell IJ, Rockwood CA (1999) Rotator cuff tear arthropathy. *J Bone Joint Surg Am* 81(9):1312–1324
75. Johansson JE, Barrington TW (1984) Coracoacromial ligament division. *Am J Sports Med* 12(2):138–141
76. Jost B, Koch PP, Gerber C (2000) Anatomy and functional aspects of the rotator interval. *J Shoulder Elbow Surg* 9(4):336–341
77. Kadaba MP, Cole A, Wootten ME, McCann P, Reid M, Mulford G, April E, Bigliani L (1992) Intramuscular wire electromyography of the subscapularis. *J Orthop Res* 10(3):394–397
78. Kapandji IA (1989) *The physiology of the joints: annotated diagrams of the mechanics of the human joints. 1: Upper limb. - 5. ed., compl. rev., repr. - 1989.* Churchill Livingstone, Edinburgh
79. Kask K, Põldoja E, Lont T, Norit R, Merila M, Busch LC, Kolts I (2010) Anatomy of the superior glenohumeral ligament. *J Shoulder Elbow Surg* 19(6):908–916
80. Kesmezacar H, Akgun I, Ogut T, Gokay S, Uzun I (2008) The coracoacromial ligament: the morphology and relation to rotator cuff pathology. *J Shoulder Elbow Surg* 17(1):182–188
81. Kibler WB, McMullen J (2003) Scapular dyskinesia and its relation to shoulder pain. *J Am Acad Orthop Surg* 11(2):142–151

82. Kibler WB, Sciascia A, Dome D (2006) Evaluation of apparent and absolute supraspinatus strength in patients with shoulder injury using the scapular retraction test. *Am J Sports Med* 34(10):1643–1647
83. Kido T, Itoi E, Konno N, Sano A, Urayama M, Sato K (2000) The depressor function of biceps on the head of the humerus in shoulders with tears of the rotator cuff. *The Journal of Bone and Joint Surgery British volume* 82-B(3):416–419
84. Kim D-H, Bae K-C, Choi J-H, Na S-S, Hwang I, Cho C-H (2021) Chronicity is associated with the glenohumeral synovitis in patients with a rotator cuff tear. *J Orthop Res* 39(10):2226–2233
85. Kim HM, Dahiya N, Teefey SA, Keener JD, Galatz LM, Yamaguchi K (2010) Relationship of tear size and location to fatty degeneration of the rotator cuff. *J Bone Joint Surg Am* 92(4):829–839
86. Kim Y-S, Lee H-J, Park I, Sung GY, Kim D-J, Kim J-H (2018) Arthroscopic In Situ Superior Capsular Reconstruction Using the Long Head of the Biceps Tendon. *Arthroscopy Techniques* 7(2):e97–e103
87. Klatte-Schulz F, Bormann N, Bonell A, Al-Michref J, Nguyen HL, Klöckner P, Thiele K, Moroder P, Seifert M, Sawitzki B, Wildemann B, Duda GN (2023) Pro-Resolving Mediators in Rotator Cuff Disease: How Is the Bursa Involved? *Cells* 13(1):17
88. Kolts I (1992) A note on the anatomy of the supraspinatus muscle. *Arch Orthop Trauma Surg* 111(5):247–249
89. Krishnan P, Maassen N, Lee C, Baker H, Koh J, Amirouche F, Athiviraham A (2023) Long Head of the Biceps Autograft Performs Biomechanically Similar to Human Dermal Allograft for Superior Capsule Reconstruction After Rotator Cuff Tear. *Arthroscopy* 39(3):706–715
90. Kuhn JE, Dunn WR, Sanders R, An Q, Baumgarten KM, Bishop JY, Brophy RH, Carey JL, Holloway BG, Jones GL, Ma CB, Marx RG, McCarty EC, Poddar SK, Smith MV, Spencer EE, Vidal AF, Wolf BR, Wright RW (2013) Effectiveness of physical therapy in treating atraumatic full-thickness rotator cuff tears: a multicenter prospective cohort study. *Journal of Shoulder and Elbow Surgery* 22(10):1371–1379
91. Lädermann A (2023) Editorial Commentary: The Long Head of the Biceps Tendon Is Useful for Shoulder Reconstruction Including Glenohumeral Stabilization: From Biceps Killers to Biceps Users. *Arthroscopy* 39(2):202–203
92. Lanham NS, Swindell HW, Levine WN (2021) The Subacromial Bursa: Current Concepts Review. *JBJS Reviews* DOI: 10.2106/JBJS.RVW.21.00110
93. Lawrence RL, Braman JP, Laprade RF, Ludewig PM (2014) Comparison of 3-dimensional shoulder complex kinematics in individuals with and without shoulder pain, part 1: sternoclavicular, acromioclavicular, and scapulothoracic joints. *J Orthop Sports Phys Ther* 44(9):636–645, A1-8
94. Lee H-J, Lee J-H, Yi K-H, Kim H-J (2023) Anatomical analysis of the motor endplate zones of the suprascapular nerve to the infraspinatus muscle and its clinical significance in managing pain disorder. *J Anat* 243(3):467–474

95. Lefèvre-Colau M-M, Nguyen C, Palazzo C, Srouf F, Paris G, Vuillemin V, Poiraudau S, Roby-Brami A, Roren A (2018) Kinematic patterns in normal and degenerative shoulders. Part II: Review of 3-D scapular kinematic patterns in patients with shoulder pain, and clinical implications. *Ann Phys Rehabil Med* 61(1):46–53
96. Lévigne C, Garret J, Boileau P, Alami G, Favard L, Walch G (2011) Scapular notching in reverse shoulder arthroplasty: is it important to avoid it and how? *Clin Orthop Relat Res* 469(9):2512–2520
97. Lin J, Qi W, Liu Z, Chen K, Li X, Yan Y, Xu X, Xue X, Yang Y, Pan X (2019) An arthroscopic technique for full-thickness rotator cuff repair by transposition of the long head of biceps. *Orthopaedics & Traumatology: Surgery & Research* 105(2):265–269
98. Lippitt S, Matsen F (1993) Mechanisms of glenohumeral joint stability. *Clin Orthop Relat Res*
99. Llanos-Rodríguez Á, Escandón-Almazán P, Espejo-Reina A, Nogales-Zafra J, Egozgue-Folgueras R, Espejo-Baena A (2021) Anterior Capsular Reconstruction With Proximal Biceps Tendon for Large to Massive Rotator Cuff Tears. *Arthrosc Tech* 10(8):e1965–e1971
100. Lohr JF, Uthoff HK (1990) The microvascular pattern of the supraspinatus tendon. *Clin Orthop Relat Res*
101. Ludewig PM, Cook TM (2000) Alterations in shoulder kinematics and associated muscle activity in people with symptoms of shoulder impingement. *Phys Ther* 80(3):276–291
102. Ludewig PM, Reynolds JF (2009) The association of scapular kinematics and glenohumeral joint pathologies. *J Orthop Sports Phys Ther* 39(2):90–104
103. Lugo R, Kung P, Ma CB (2008) Shoulder biomechanics. *Eur J Radiol* 68(1):16–24
104. MacDonald K, Bridger J, Cash C, Parkin I (2007) Transverse humeral ligament: does it exist? *Clin Anat* 20(6):663–667
105. Mall NA, Kim HM, Keener JD, Steger-May K, Teefey SA, Middleton WD, Stobbs G, Yamaguchi K (2010) Symptomatic progression of asymptomatic rotator cuff tears: a prospective study of clinical and sonographic variables. *J Bone Joint Surg Am* 92(16):2623–2633
106. Marshall BP, Levine WN, Thomopoulos S (2023) The Role of the Subacromial Bursa in Rotator Cuff Healing: Friend or Foe? *J Bone Joint Surg Am* 105(5):417–425
107. Martetschläger F, Zampeli F, Tauber M, Habermeyer P (2020) Lesions of the biceps pulley: a prospective study and classification update. *JSES International* 4(2):318–323
108. Matsumura N, Nakamichi N, Ikegami H, Nagura T, Imanishi N, Aiso S, Toyama Y (2013) The function of the clavicle on scapular motion: a cadaveric study. *J Shoulder Elbow Surg* 22(3):333–339
109. McCreesh KM, Crotty JM, Lewis JS (2015) Acromiohumeral distance measurement in rotator cuff tendinopathy: is there a reliable, clinically applicable method? A systematic review. *Br J Sports Med* 49(5):298–305
110. Melis B, DeFranco MJ, Chuinard C, Walch G (2010) Natural history of fatty infiltration and atrophy of the supraspinatus muscle in rotator cuff tears. *Clin Orthop Relat Res* 468(6):1498–1505

111. Meyer MA, Zhang D, Price MD, Chen NC, Weaver MJ, Dyer GSM, Earp BE (2021) Clavicle Fractures With Associated Acute Neurovascular Injury. *Orthopedics* 44(3):e390–e394
112. Mihata T, McGarry MH, Pirolo JM, Kinoshita M, Lee TQ (2012) Superior capsule reconstruction to restore superior stability in irreparable rotator cuff tears: a biomechanical cadaveric study. *Am J Sports Med* 40(10):2248–2255
113. Moraiti K, Zampeli F, Reinares F, Gantsos A, Valenti P (2021) Feasibility of lower trapezius transfer extended by the infraspinatus fascia for restoration of external rotation in irreparable posterosuperior rotator cuff tears: an anatomical study. *Eur J Orthop Surg Traumatol* 31(4):661–667
114. Moser T, Lecours J, Michaud J, Bureau NJ, Guillin R, Cardinal É (2013) The deltoid, a forgotten muscle of the shoulder. *Skeletal Radiol* 42(10):1361–1375
115. Moya D, Poitevin LA, Postan D, Azulay GA, Valente S, Giacomelli F, Mamone LA (2018) The medial coracoclavicular ligament: anatomy, biomechanics, and clinical relevance—a research study. *JSES Open Access* 2(4):183–189
116. Mulieri P, Dunning P, Klein S, Pupello D, Frankle M (2010) Reverse shoulder arthroplasty for the treatment of irreparable rotator cuff tear without glenohumeral arthritis. *J Bone Joint Surg Am* 92(15):2544–2556
117. Nakata W, Katou S, Fujita A, Nakata M, Lefor AT, Sugimoto H (2011) Biceps pulley: normal anatomy and associated lesions at MR arthrography. *Radiographics* 31(3):791–810
118. Neumann DA, Kelly ER, Kiefer CL, Martens K, Grosz CM (2017) *Kinesiology of the musculoskeletal system: foundations for rehabilitation*. Elsevier, St. Louis, Missouri
119. Nicolozakes CP, Coats-Thomas MS, Ludvig D, Seitz AL, Perreault EJ (2021) Translations of the Humeral Head Elicit Reflexes in Rotator Cuff Muscles That Are Larger Than Those in the Primary Shoulder Movers. *Front Integr Neurosci* 15:796472
120. Nolte P-C, Ruzbarsky JJ, Midtgaard KS, Tanghe KK, Elrick BP, Douglass BW, Brady AW, Millett PJ (2021) Quantitative and Qualitative Surgical Anatomy of the Acromioclavicular Joint Capsule and Ligament: A Cadaveric Study. *Am J Sports Med* 49(5):1183–1191
121. Nottage WM (2017) Editorial Commentary: Partial (Shoulder Rotator) Cuff Repair: May the Force (Couple) Be With You. *Arthroscopy: The Journal of Arthroscopic & Related Surgery* 33(11):1956–1957
122. Nozaki T, Tasaki A, Horiuchi S, Osakabe C, Ohde S, Saida Y, Yoshioka H (2015) Quantification of Fatty Degeneration Within the Supraspinatus Muscle by Using a 2-Point Dixon Method on 3-T MRI. *AJR Am J Roentgenol* 205(1):116–122
123. O'Brien SJ, Neves MC, Arnoczky SP, Rozbruch SR, Dicarlo EF, Warren RF, Schwartz R, Wickiewicz TL (1990) The anatomy and histology of the inferior glenohumeral ligament complex of the shoulder. *Am J Sports Med* 18(5):449–456
124. Pagnani MJ, Warren RF, Altchek DW, Wickiewicz TL, Anderson AF (1996) Arthroscopic Shoulder Stabilization Using Transglenoid Sutures: A Four-Year Minimum Followup. *Am J Sports Med* 24(4):459–467

125. Panagiotopoulos AC, Crowther IM (2019) Scapular Dyskinesia, the forgotten culprit of shoulder pain and how to rehabilitate. *SICOT J* 5:29
126. Panico L, Roy T, Namdari S (2021) Long Head of the Biceps Tendon Ruptures: Biomechanics, Clinical Ramifications, and Management. *JBJS Rev* DOI: 10.2106/JBJS.RVW.21.00092
127. Panni AS, Milano G, Lucania L, Fabbriani C, Logroscino CA (1996) Histological analysis of the coracoacromial arch: Correlation between age-related changes and rotator cuff tears. *Arthroscopy: The Journal of Arthroscopic & Related Surgery* 12(5):531–540
128. Park HB, Yokota A, Gill HS, El Rassi G, McFarland EG (2005) Diagnostic accuracy of clinical tests for the different degrees of subacromial impingement syndrome. *J Bone Joint Surg Am* 87(7):1446–1455
129. Patetta MJ, Naami E, Sullivan BM, Gonzalez MH (2021) Nerve Compression Syndromes of the Shoulder. *J Hand Surg Am* 46(4):320–326
130. Patte D (1990) Classification of rotator cuff lesions. *Clin Orthop Relat Res*
131. Patzer T, Habermeyer P, Hurschler C, Bobrowitsch E, Wellmann M, Kircher J, Schofer MD (2012) The influence of superior labrum anterior to posterior (SLAP) repair on restoring baseline glenohumeral translation and increased biceps loading after simulated SLAP tear and the effectiveness of SLAP repair after long head of biceps tenotomy. *Journal of Shoulder and Elbow Surgery* 21(11):1580–1587
132. Peat M (1986) Functional anatomy of the shoulder complex. *Phys Ther* 66(12):1855–1865
133. Perlmutter GS (1999) Axillary nerve injury. *Clin Orthop Relat Res*
134. Perry NPJ, Omonullaeva NK, Bacevich BM, Nascimento RJ, O'Donnell EA, Price MD, Mazzocca AD (2023) Acromioclavicular Joint Anatomy and Biomechanics: The Significance of Posterior Rotational and Translational Stability. *Clin Sports Med* 42(4):557–571
135. Pesquer L, Borghol S, Meyer P, Ropars M, Dallaudière B, Abadie P (2018) Multimodality imaging of subacromial impingement syndrome. *Skeletal Radiol* 47(7):923–937
136. Petchprapa CN, Beltran LS, Jazrawi LM, Kwon YW, Babb JS, Recht MP (2010) The rotator interval: a review of anatomy, function, and normal and abnormal MRI appearance. *AJR Am J Roentgenol* 195(3):567–576
137. Petersson CJ (1983) Degeneration of the gleno-humeral joint. An anatomical study. *Acta Orthop Scand* 54(2):277–283
138. Piasecki DP, Romeo AA, Bach BR, Nicholson GP (2009) Suprascapular neuropathy. *J Am Acad Orthop Surg* 17(11):665–676
139. Poltaretskyi S, Chaoui J, Mayya M, Hamitouche C, Bercik MJ, Boileau P, Walch G (2017) Prediction of the pre-morbid 3D anatomy of the proximal humerus based on statistical shape modelling. *Bone Joint J* 99-B(7):927–933
140. Pouliart N, Gagey O (2005) Reconciling arthroscopic and anatomic morphology of the humeral insertion of the inferior glenohumeral ligament. *Arthroscopy* 21(8):979–984
141. Rahu M, Kolts I, Põldoja E, Kask K (2017) Rotator cuff tendon connections with the rotator cable. *Knee Surg Sports Traumatol Arthrosc* 25(7):2047–2050

142. Rauck RC, Jahandar A, Kontaxis A, Dines DM, Warren RF, Taylor SA, Gulotta LV (2022) The role of the long head of the biceps tendon in posterior shoulder stabilization during forward flexion. *Journal of Shoulder and Elbow Surgery* 31(6):1254–1260
143. Reilly P, Macleod I, Macfarlane R, Windley J, Emery RJH (2006) Dead men and radiologists don't lie: a review of cadaveric and radiological studies of rotator cuff tear prevalence. *Ann R Coll Surg Engl* 88(2):116–121
144. Reinold MM, Escamilla R, Wilk KE (2009) Current Concepts in the Scientific and Clinical Rationale Behind Exercises for Glenohumeral and Scapulothoracic Musculature. *J Orthop Sports Phys Ther* 39(2):105–117
145. Rios CG, Arciero RA, Mazzocca AD (2007) Anatomy of the Clavicle and Coracoid Process for Reconstruction of the Coracoclavicular Ligaments. *Am J Sports Med* 35(5):811–817
146. Rodosky MW, Harner CD, Fu FH (1994) The Role of the Long Head of the Biceps Muscle and Superior Glenoid Labrum in Anterior Stability of the Shoulder. *Am J Sports Med* 22(1):121–130
147. Rothman RH, Parke WW (1965) The vascular anatomy of the rotator cuff. *Clin Orthop Relat Res* 41:176–186
148. Sangwan S, Green RA, Taylor NF (2015) Stabilizing characteristics of rotator cuff muscles: a systematic review. *Disabil Rehabil* 37(12):1033–1043
149. Saupe N, Pfirrmann CWA, Schmid MR, Jost B, Werner CML, Zanetti M (2006) Association between rotator cuff abnormalities and reduced acromiohumeral distance. *AJR Am J Roentgenol* 187(2):376–382
150. Schmidt CC, Spicer CS, Papadopoulos DV, Delsert SM, Tomizuka Y, Zink TR, Blake RJ, Smolinski MP, Miller MC, Greenwell JM, Carrazana-Suarez LF, Smolinski PJ (2022) The Rotator Cable Does Not Stress Shield the Crescent Area During Shoulder Abduction. *Journal of Bone and Joint Surgery* 104(14):1292–1300
151. Sher JS, Uribe JW, Posada A, Murphy BJ, Zlatkin MB (1995) Abnormal findings on magnetic resonance images of asymptomatic shoulders.: *The Journal of Bone & Joint Surgery* 77(1):10–15
152. Silvestros P, Athwal GS, Giles JW (2024) Scapular morphology variation affects reverse total shoulder arthroplasty biomechanics. A predictive simulation study using statistical and musculoskeletal shoulder models. *J Orthop Res* 42(7):1383–1398
153. Siow MY, Mitchell BC, Hachadorian M, Wang W, Bastrom T, Kent WT, Huang BK, Edmonds EW (2021) Association Between Rotator Cuff Tears and Superior Migration of the Humeral Head: An MRI-Based Anatomic Study. *Orthop J Sports Med* 9(6):23259671211009846
154. Spencer EE, Kuhn JE (2004) Biomechanical analysis of reconstructions for sternoclavicular joint instability. *J Bone Joint Surg Am* 86(1):98–105
155. Standring S, Gray H (Eds.) (2021) *Gray's anatomy: the anatomical basis of clinical practice.* Elsevier, Amsterdam
156. Takase K, Yamamoto K (2019) Outcomes and function of conoid ligament on the basis of postoperative radiographic findings of arthroscopic stabilization for the distal clavicle fractures. *Orthop Traumatol Surg Res* 105(2):281–286

157. Tokish JM, Alexander TC, Kissenberth MJ, Hawkins RJ (2017) Pseudoparalysis: a systematic review of term definitions, treatment approaches, and outcomes of management techniques. *J Shoulder Elbow Surg* 26(6):e177–e187
158. Turkel SJ, Panio MW, Marshall JL, Girgis FG (1981) Stabilizing mechanisms preventing anterior dislocation of the glenohumeral joint. *J Bone Joint Surg Am* 63(8):1208–1217
159. VandenBerghe G, Hoenecke HR, Fronek J (2005) Glenohumeral joint instability: the orthopedic approach. *Semin Musculoskelet Radiol* 9(1):34–43
160. Veeger HEJ, van der Helm FCT (2007) Shoulder function: the perfect compromise between mobility and stability. *J Biomech* 40(10):2119–2129
161. Vetter P, Eckl L, Bellmann F, Audigé L, Scheibel M (2023) In vivo analysis of the circles measurement supports its use in evaluating acromioclavicular joint dislocations. *J Shoulder Elbow Surg* 32(6):1295–1302
162. Wakabayashi I, Itoi E, Sano H, Shibuya Y, Sashi R, Minagawa H, Kobayashi M (2003) Mechanical environment of the supraspinatus tendon: a two-dimensional finite element model analysis. *Journal of Shoulder and Elbow Surgery* 12(6):612–617
163. Walch G, Boulahia A, Calderone S, Robinson AHN (1998) The ‘dropping’ and ‘hornblower’s’ signs in evaluation of rotator-cuff tears. *The Journal of Bone and Joint Surgery British volume* 80-B(4):624–628
164. Walch G, Edwards TB, Boulahia A, Nové-Josserand L, Neyton L, Szabo I (2005) Arthroscopic tenotomy of the long head of the biceps in the treatment of rotator cuff tears: Clinical and radiographic results of 307 cases. *Journal of Shoulder and Elbow Surgery* 14(3):238–246
165. Walch G, Nové-Josserand L, Boileau P, Levigne C (1998) Subluxations and dislocations of the tendon of the long head of the biceps. *J Shoulder Elbow Surg* 7(2):100–108
166. Warner JJ, McMahon PJ (1995) The role of the long head of the biceps brachii in superior stability of the glenohumeral joint.: *The Journal of Bone & Joint Surgery* 77(3):366–372
167. Warner JP, Krushell RJ, Masquelet A, Gerber C (1992) Anatomy and relationships of the suprascapular nerve: anatomical constraints to mobilization of the supraspinatus and infraspinatus muscles in the management of massive rotator-cuff tears. *J Bone Joint Surg Am* 74(1):36–45
168. Weiner DS, Macnab I (1970) Superior migration of the humeral head. A radiological aid in the diagnosis of tears of the rotator cuff. *J Bone Joint Surg Br* 52(3):524–527
169. Werner CML, Favre P, Gerber C (2007) The role of the subscapularis in preventing anterior glenohumeral subluxation in the abducted, externally rotated position of the arm. *Clin Biomech (Bristol)* 22(5):495–501
170. Williams MD, Edwards TB, Walch G (2018) Understanding the Importance of the Teres Minor for Shoulder Function: Functional Anatomy and Pathology. *J Am Acad Orthop Surg* 26(5):150–161
171. Willimon SC, Gaskill TR, Millett PJ (2011) Acromioclavicular joint injuries: anatomy, diagnosis, and treatment. *Phys Sportsmed* 39(1):116–122

172. Yamaguchi K, Sher JS, Andersen WK, Garretson R, Uribe JW, Hechtman K, Neviasser RJ (2000) Glenohumeral motion in patients with rotator cuff tears: A comparison of asymptomatic and symptomatic shoulders. *Journal of Shoulder and Elbow Surgery* 9(1):6–11
173. Yamamoto A, Takagishi K, Osawa T, Yanagawa T, Nakajima D, Shitara H, Kobayashi T (2010) Prevalence and risk factors of a rotator cuff tear in the general population. *Journal of Shoulder and Elbow Surgery* 19(1):116–120
174. Zhang Y, Chen J, Ma M, Ju J, Jiang B, Zhang P (2022) Relevance between Proximal Humeral Migration and Rotator Cuff Tears. *Front Surg* 9:903538
175. Zuckerman JD, Scott AJ, Gallagher MA (2000) Hemiarthroplasty for cuff tear arthropathy. *J Shoulder Elbow Surg* 9(3):169–172

