



T.C
SAĐLIK BİLİMLERİ ÜNİVERSİTESİ
ANKARA DIŐKAPI YILDIRIM BEYAZIT
SAĐLIK UYGULAMA VE ARAŐTIRMA MERKEZİ
ORTOPEDİ VE TRAVMATOLOJİ ANABİLİM DALI

OTOJEN HAMSTRİNG GREFTİ İLE ÖN ÇAPRAZ BAĐ
REKONSTRÜKSİYONU UYGULANAN HASTALARDA
TRANSTİBİAL VE ANTEROMEDİAL TEKNİĐİN
FONKSİYONEL OLARAK KARŐILAŐTIRILMASI

Dr. Sema CİHAN

TIPTA UZMANLIK TEZİ

ANKARA/2019



T.C

SAĞLIK BİLİMLERİ ÜNİVERSİTESİ

ANKARA DIŞKAPI YILDIRIM BEYAZIT

SAĞLIK UYGULAMA VE ARAŞTIRMA MERKEZİ

ORTOPEDİ VE TRAVMATOLOJİ ANABİLİM DALI

**OTOJEN HAMSTRİNG GREFTİ İLE ÖN ÇAPRAZ BAĞ
REKONSTRÜKSİYONU UYGULANAN HASTALARDA
TRANSTİBİAL VE ANTEROMEDİAL TEKNİĞİN
FONKSİYONEL OLARAK KARŞILAŞTIRILMASI**

Dr. Sema CİHAN

Tez Danışmanı: Op.Dr.Evrim DUMAN

TIPTA UZMANLIK TEZİ

ANKARA/2019

TEŞEKKÜR

Başta idari ve eğitim sorumlumuz Doç.Dr. Önder Ersan'a,

Tez süreci boyunca benden hiçbir yardımını esirgemeyen, tüm aşamalarında yoğun temposuna rağmen yanımda olan, eğitim sürem boyunca desteğini hep yanımda hissettiğim, gerek tıbbi gerekse günlük hayatta bilgi, beceri ve tecrübelerini esirgemeyen Op.Dr. Evrim Duman'a

İhtisas hayatım boyunca bana destek olup yetişmemde emeği geçen değerli hocam Prof.Dr. Erbil Aydın' a,hepsi birbirinden değerli ağabeylerim; Op.Dr. Mahmut Kılıç, Op.Dr. Mehmet Çıtak, Op.Dr. Hakan Aslan, Op.Dr. Bülent Çelik, Op.Dr. Burhan Kurtuluş, Op.Dr.H.Bilgehan Çevik'e

Bilgi ve tecrübelerini bizlere aktaran, her zaman bizlere destek olan hocam Doç.Dr. Yalım Ateş ve tüm uzman ağabeylerime,

Birlikte çalışmaktan mutluluk duyduğum asistan arkadaşlarıma, hemşirelerimize ,sekreterlerimize ve tüm hastane personeline,

Bu zor asistanlık yıllarında ve tez dönemi boyunca her zaman desteğini yanımda hissettiğim sevgili dostum Op.Dr. Nisa Sevinç'e,

Bugünlere gelmemde çok büyük emeği olan, manevi desteğini hiçbir zaman esirgemeyen aileme sonsuz teşekkür ve saygılarımı sunarım.

Dr. Sema CİHAN

İÇİNDEKİLER

TEŞEKKÜR.....	i
İÇİNDEKİLER	ii
KISALTMALAR	iv
ŞEKİLLER.....	v
RESİMLER.....	vi
TABLOLAR	vii
1.GİRİŞ	1
2.GENEL BİLGİLER	2
2.1.TARİHÇE	2
2.2. ÖÇB EMBRİYOLOJİSİ VE HİSTOLOJİSİ	6
2.2.1 EMBRİYOLOJİ.....	6
2.2.2. HİSTOLOJİ.....	6
2.3.ÖÇB ANATOMİSİ VE NÖROVASKÜLER ÖZELLİKLERİ:	8
2.3.1. ANATOMİ.....	8
2.3.2. NÖROVASKÜLER ÖZELLİKLER.....	11
2.4.ÖÇB FONKSİYONU VE BİYOMEKANIĞI:	12
2.5.ÖÇB YARALANMALARININ DEĞERLENDİRİLMESİ:	16
2.5.1.RİSK FAKTÖRLERİ.....	19
2.5.2.ÖYKÜ VE FİZİK MUAYENE.....	20
2.5.3.GÖRÜNTÜLEME YÖNTEMLERİ	25
2.5.4.DOĞAL SEYİR	28
2.6.ÖÇB YARALANMALARININ TEDAVİSİ.....	30
2.6.1 Konservatif Tedavi.....	30
2.6.2 Cerrahi Tedavi	31
2.7.KOMPLİKASYONLAR.....	42

2.8.REHABİLİTASYON.....	45
3.GEREÇ VE YÖNTEM.....	63
4. BULGULAR.....	65
5.TARTIŞMA.....	77
6.ÖZET	92
7.ABSTRACT.....	94
8.OLGULARIMIZDAN ÖRNEKLER.....	96
9.EKLER.....	98
EK 1	98
EK-2.....	100
EK 3	105
10.KAYNAKÇA.....	106

KISALTMALAR

AÇB:	Arka Çapraz Bağ
AM:	Anteromedial
AMB:	Anteromedial Bant
EHA:	Eklem Hareket Açıklığı
IKDC:	International Knee Documentation Committee
LKL:	Lateral kollateral ligaman
LFK:	Lateral femoral kondil
MRG:	Manyetik Rezonans Görüntüleme
MKL:	Medial kollateral ligaman
ÖÇB:	Ön Çapraz Bağ
PL:	Posterolateral
PLB:	Posterolateral Bant
TT:	Transtibial
VKİ:	Vücut kitle indeksi

ŞEKİLLER

Şekil 1. Hey Groves'in tekniği	3
Şekil 2. Campbell'in tekniği	3
Şekil 3. H.Brückner'in tekniği.....	4
Şekil 4. ÖÇB'nin mikro yapısı	7
Şekil 5. Diz eklemının şematik görünümü.....	8
Şekil 6 ÖÇB liflerinin sarmal yapısı	9
Şekil 7. Fleksiyon ve ekstansiyonda ÖÇB bantları.....	10
Şekil 8. Girgis'e göre ÖÇB'nin yapışma yerleri	10
Şekil 9. Dizin anlık hareket merkezi (instant center).....	13
Şekil 10. Diz eklemının kayma -yuvarlanma hareketi	13
Şekil 11. Bağlaşık dört bar sistemi.....	14
Şekil 12. Diz rotatuar instabilite tipleri	18
Şekil 13. Tibial tünel yerleşimi- sıkışma ilişkisi.....	38

RESİMLER

Resim 1. ÖÇB liflerinin sarmal yapısı	9
Resim 2. Kadavrada ÖÇB bantları.....	9
Resim 3. ÖÇB liflerinin artroskopik görüntüsü	9
Resim 4. Resident's Ridge.....	11
Resim 5. Ön çekmece testi.....	21
Resim 6. Lachman testi.....	22
Resim 7. Pivot-shift testi.....	23
Resim 8. Lachmetre	24
Resim 9. GNRB artrometre.....	24
Resim 10. Segond kırığı.....	25
Resim 11. normal ÖÇB MRG görüntüsü.....	26
Resim 12. ÖÇB rüptürü MRG görüntüsü.	26
Resim 13. ÖÇB yırtığı ile beraber görülen kontüzyon	27
Resim 14. Hastanın ameliyat masasındaki pozisyonu	48
Resim 15. ÖÇB yırtığının artroskopik görüntüsü	49
Resim 16. Cilt insiyonu.....	50
Resim 17. Fasyanın 'L' insizyonu.....	50
Resim 18. Hamstring tendonlarının fasyadan ayrılması	51
Resim 19. Hamstring tendonlarının işaret parmağıyla diseke edilmesi	51
Resim 20. Tendon sıyrıcıyla hamstring tendonlarının serbestleştirilmesi	52
Resim 21. Tendon sıyrıcıyla hamstring tendonlarının serbestleştirilmesi	52
Resim 22. Greftin temizlenmesi.....	53
Resim 23. Greftin krackow sütürü ile birbirine dikilmesi.....	53
Resim 24. Greftin kalınlığının ölçülmesi	54
Resim 25. ÖÇB ayak izinin spinal iğne ile değerlendirilmesi	55
Resim 26. Diz 130° fleksiyonuyla beraber kılavuz telin ilerletilmesi	55
Resim 27. Kılavuz telin ciltten çıkması	56
Resim 28. Femoral tünelin drillenmesi	56
Resim 29. Kılavuz tel ucundaki sütürün ciltten çıkarılıp portaldeki ucu ile birleştirilmesi... ..	57
Resim 30. Kılavuzun ÖÇB'nin tibia anatomik lokalizasyonuna göre yerleştirilmesi	57
Resim 31. Tibial tünelin açılması	58
Resim 32. Endobutton sütürlerinin ciltten çıkarılması.....	59
Resim 33. Greftin femoral tünelde ilerletilmesi.....	60
Resim 34. Greftin femoral tünelde ilerlemesinin artroskopik görüntüsü.....	60
Resim 35. İnterferans vidası yerleştirilmesi.....	61
Resim 36. Staple yerleştirilmesi.....	61
Resim 37. Greftin artroskopik görüntüsü.....	62
Resim 38. Dren yerleştirilmesi.....	62

TABLolar

Tablo 1. Hastaların sosyo-demografik özellikleri	65
Tablo 2. Rekonstrüksiyon tekniği ile ameliyat edilen diz tarafının karşılaştırılması	66
Tablo 3. Yaralanma sebebi ve ameliyat tekniklerinin kıyaslanması	66
Tablo 4. Yaralanma mekanizması ile ameliyat teknikleri arasındaki ilişki	66
Tablo 5. Yaralanma- ameliyat arasında geçen süre ile ameliyat teknikleri arasındaki ilişki .	67
Tablo 6. Tekniğe göre preop ağrı şikayetlerinin kıyaslanması	67
Tablo 7. Tekniğe göre preop efüzyon şikayetlerinin kıyaslanması	67
Tablo 8. Tekniğe göre preop boşalma hissi şikayetlerinin kıyaslanması	68
Tablo 9. Tekniğe göre preop güvensizlik hissi şikayetlerinin kıyaslanması	68
Tablo 10. Hastaların intraoperatif menisküs lezyonları ile ameliyat tipinin karşılaştırılması	68
Tablo 11. Hastaların intraoperatif kondral lezyonları ile ameliyat tipinin karşılaştırılması ..	68
Tablo 12. Hastaların Aktiviteye Dönme Zamanı İle Ameliyat Tekniğinin Karşılaştırılması	69
Tablo 13. Postop diz fleksiyon dereceleri ile ameliyat tekniğinin karşılaştırılması	69
Tablo 14. Postop diz ekstansiyon dereceleri ile ameliyat tekniğinin karşılaştırılması	70
Tablo 15. Postoperatif lachman skorlarının ameliyat teknikleri ile kıyaslanması	70
Tablo 16. Postoperatif ön çekmece test sonuçlarının ameliyat teknikleri ile kıyaslanması ...	71
Tablo 17. Postoperatif pivot shift test sonuçlarının ameliyat teknikleri ile kıyaslanması	71
Tablo 18. TT tekniğe göre preop/postop IKDC diz skoru sonuçları	72
Tablo 19. AM tekniğe göre preop/postop IKDC diz skoru sonuçları	72
Tablo 20. TT tekniğe göre preop/postop Lysholm diz skoru sonuçları	73
Tablo 21. AM tekniğe göre preop/postop Lysholm diz skoru sonuçları	73
Tablo 22. TT tekniğe göre preop/postop Cincinnati diz skoru sonuçları	74
Tablo 23. AM tekniğe göre preop/postop Cincinnati diz skoru sonuçları	74
Tablo 24. TT tekniğe göre preop/postop Tegner diz skoru sonuçları	75
Tablo 25. AM tekniğe göre preop/postop Tegner diz skoru sonuçları	75
Tablo 26. Tekniklere göre preop/postop diz skora sonuçlarının karşılaştırılması	76
Tablo 27. Tekniğe göre osteoartrit varlığının kıyaslanması	76

1.GİRİŞ

Günümüzde sportif faaliyetler günlük hayatın bir parçası haline gelmiş ve bunun sonucu olarak spor yaralanmalarında önemli bir artış olmuştur. Ön çapraz bağ yaralanması spor yaralanmalarının en sık görülenlerinden biridir. Bununla beraber yüksekten düşme, trafik kazası gibi travmalar da ön çapraz bağ yaralanmasına neden olan diğer nedenlerdir.ÖÇB dizde ön-arka ve rotasyonel stabilitede görev almaktadır. Bu nedenle ÖÇB yaralanması sonrası dizde instabilite meydana gelebilmektedir. Diz instabilitesine bağlı olarak hem kişinin günlük hayatı etkilenmekte hem de diz içerisinde daha ileri meniskal ve kondral hasar meydana gelmektedir. Bu durum ÖÇB yaralanmalarında tedavi gereksinimini ortaya çıkarmaktadır.

Ön çapraz bağ yaralanmalarındaki bu artışla korele olarak özellikle son 30 yılda bu yaralanmaların tedavisi ve sonuçlarıyla ilgili önemli gelişmeler olmuştur.Normal diz kinematiği ve stabilitesini sağlayarak ileride dejeneratif değişikliklerin ortaya çıkmasının önlenmesi için günümüzde anatomik bağ rekonstrüksiyonları tercih edilmektedir.Ancak halen farklı tedavi yöntemlerinin varlığı ve birbiriyle çelişen yayınların yapıyor olması tam bir fikir birliğine varılamadığının göstergesidir.

Çalışmada amaç, kliniğimizde otojen hamstring tendonları kullanılarak transtibial ve anteromedial teknik ile ön çapraz bağ rekonstrüksiyonu yapılan hastaların, diz fonksiyonlarını, memnuniyetlerini ve tedavi sonuçlarımızı değerlendirmektir.

2.GENEL BİLGİLER

2.1.TARİHÇE

Bergama- Roma krallığından Claidius Galen ÖÇB ile ilgili ilk bilgileri M.S. ikinci yüzyılda yayınlamıştır. Galen çapraz bağları, menteşe eklemlerin anormal hareketini kısıtlayan statik yapılar olarak tanımlamıştır (1).

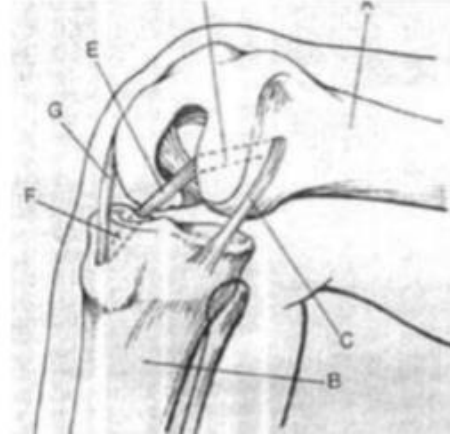
1836 yılında Webler kardeşler, ÖÇB kesilmesi halinde tibianın ön-arka hareketini göstermişler ve ÖÇB yapısındaki bantları tanımlayarak dizin anteriora kaymasını önlediğini tariflemişlerdir (1).

1845 yılında Amedee Bonnet dizin ligament yaralanmalarında karakteristik klinik bulguları tanımlamış, bağ yaralanma tiplerini anlamaya çalışmıştır. İlk kez pivot shift fenomenini ÖÇB rüptüründe tanımlamıştır (1).

1875 yılında G. K. Noulis ÖÇB'nin fonksiyonunu ve bağ devamlılığının nasıl test edilebileceğini "Dizde Yumuşak Doku Yaralanmaları" adlı tezinde göstermiş ve ilk kez Lachman testini tanımlamıştır.

Literatürde bildirilen ilk cerrahi suture ÖÇB tamiri, 1900 yılında W. H. Battle tarafından yapılmıştır (1).

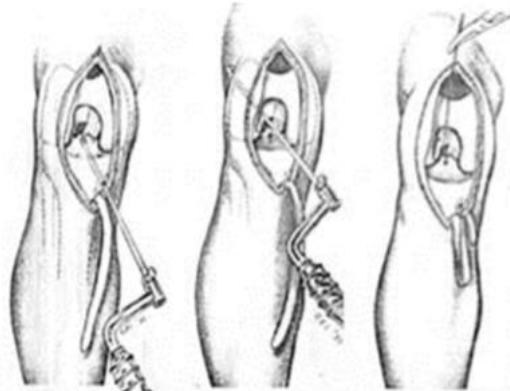
İlk intraartiküler ÖÇB rekonstrüksiyonunu 1917 yılında W. Hey Groves distal saplı olarak tibial tünelden geçirdiği iliotibial bant ile yapmıştır (Şekil 1) ve 1919 yılında rekonstrükte ettiği 14 vakayı yayınlamıştır. Hey Groves'un tekniği bugün kullanılan tüm intraartiküler rekonstrüksiyon tekniklerinin temelini oluşturmaktadır (2).



Şekil 1. Hey Groves'in tekniği

1918 yılında K. Takagi ilk olarak diz eklemine sistoskop ile incelemiş (3), 1919 yılında ise E.B. Jacob önce kadavra daha sonra gerçek hasta dizlerini endoskopik olarak muayene etmiş ve yaptığı 18 artroskopiden 13'ünün doğruluğunu artrotomilerle ispatlamıştır (4). Bugün kullanılan artroskopi ilk kez Takagi, Watanabe, Takeda ve Ikeuchi tarafından 1931 yılında uygulanmaya başlanmıştır (5).

ÖÇB rekonstrüksiyonunda, Willis C. Campbell; tibial ve femoral tüneller açıp, bu tünellerden patellar tendonun medial kısmını geçirip, femur periostuna dikerek yaptığı, kendi ismiyle bilinen tekniği 1935 yılında tariflemiştir (Şekil 2).



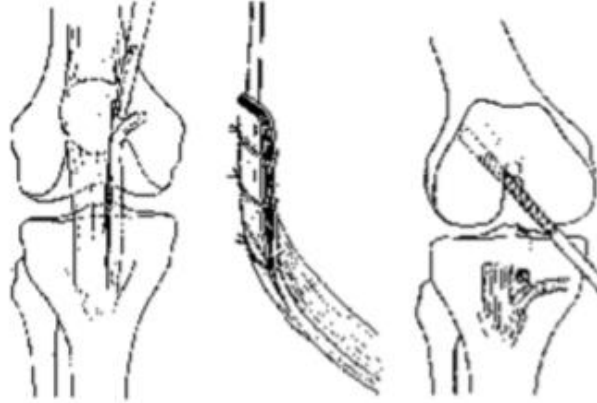
Şekil 2. Campbell'in tekniği

İlk eklem dışı ÖÇB rekonstrüksiyonunu 1936 yılında Bosworth, eklemin medial ve lateralinden fascia lata parçalarını kullanarak yapmıştır (6) (7).

1939'da H.B. Macey ön çapraz bağ rekonstrüksiyonunda semitendinosus tendonunu ilk kez kullanmış, femoral ve tibial tüneller açarak tendonu tünellerden geçirip diz tam ekstansiyondayken periosta dikmiştir . 4 hafta alçı ile takip etmiş ve 8. haftada bütün aktivitelere izin vermiştir (1).

1950'li yıllar diz bağ cerrahisi modern çağının başlangıcı olmuştur. Donoghue, 1950 yılında primer dikiş ile tedavi ettiği 22 diz yaralanmalı sporcunun sonuçlarını açıklamış, özellikle erken tanı ve tedavinin önemini vurgulamıştır (1).

1966 yılında H. Brückner, patellar tendonun medial 1/3'lük kısmını proksimalden patellar kemik bloğuyla beraber ayırmış, tendon distalini yapışma yerinden ayırmadan tibial tünel açıp tünel içerisinden geçirdiği kendi tekniğini tariflemiştir (Şekil 3) (1).



Şekil 3. H.Brückner'in tekniği

1969 yılında K. Franke serbest kemik-tendon-kemik greftini ilk kez kullanmış, patellar tendonun 1/4'lük kısmını distalde tibiadan, proksimalde patelladan kemik blok içerecek şekilde ayırmıştır (1).

1982 yılında A.B. Lipscomb pes anserinus tendonlarını kullanarak ÖÇB rekonstrüksiyonu yapmıştır (1).

1987 yılında M. Kurosaka rekonstrükte edilen greftin en zayıf bölgesinin fiksasyon bölgesi olduğunu göstermiş, kadavra çalışmalarında 9 mm çaplı kansellöz vidaların en iyi fiksasyon yöntemi olduğunu bildirmiştir. Bunun neticesinde birkaç yıl içerisinde, bu vidalar rezorbe olan PLA (polylactic acid - Fransa, 1992) veya PGA (polyglycolic acid - ABD, 1990) gibi materyallerden üretilmiştir (1).

ÖÇB yırtıkları rehabilitasyonunda ise ; Noyes (1974), Caboud ve ark.(1980) stres kaynaklı kollagen yapımının harekete bağlı olduğunu ortaya koymuşlar, immobilizasyonun bağ içeriğinin ilerleyici olarak zayıflamasına neden olduğunu ifade etmişlerdir (8) (9). Ameliyattan sonra dize 20 ila 60 derece arasında hareket imkanı sağlayan menteşeli alçılar kullanmaya başlamışlardır (10) (11) . Eriksson ve Arvidsson (1989), daha sonra yaptıkları çalışmada 35-40 derece fleksiyondaki dizde gerilmiş olan kuadrisepsin, 20 dereceye göre daha az atrofiye uğradığını göstermişlerdir (12).

İntraartiküler rekonstrüksiyonlar, ülkemizde 1970' lerin başında Ege Üniversitesi Tıp Fakültesi Ortopedi ve Travmatoloji Kliniğinde Dr. Tiner'in "Bahtsız üçlü " (Unhappy triad) bulunan bir güreşçide Hey-Groves ameliyatı yapmasıyla başlamıştır (13).

Sebik ve Lök, ÖÇB yaralanmalarında Eriksson rekonstrüksiyonunu 41 olguda uygulamışlardır. Ortalama izlem süresi 24 aydır ve olgular Lysholm skorlama sistemiyle değerlendirilmiştir. Olguların %85'inde çok iyi ve iyi sonuçlar elde edilmiştir (13).

İntra ve ekstraartiküler kombine rekonstrüksiyonların 80'li yıllarda yaygın olarak kullanılmaya başlandığı söylenebilir. Artroskopik yöntemlerdeki gelişmeler, kombine yöntemlerin geniş insizyonlarına bağlı morbiditeler, 90'lı yıllarda cerrahları sadece intraartiküler teknikleri kullanmaya itmiştir. Böylece modern ÖÇB cerrahisinin temelleri atılmıştır (14).

2.2. ÖÇB EMBRİYOLOJİSİ VE HİSTOLOJİSİ

2.2.1 EMBRİYOLOJİ

Diz eklemi embriyolojik olarak sekizinci haftada, femur ve tibianın mezankimal kalıntıları arasındaki yarıktan gelişir. Gelecekte diz eklemi olacak bölgedeki mezankim, eklem kapsülü ve diz ekleminin prekartilajını oluşturur (15).46. günde femur ve tibia kondilleri arasında homojen aralık farklılaşmaya başlar. Bu aralığın dış kısmı menisküslerin, orta bölgesi ise çapraz bağların primordial yapılarıdır. 51. günde çapraz bağlar ve menisküsler ayırt edilebilir. ÖÇB ve AÇB'nin yönü bu evrede fark edilebilir. 53. günde interkondiler eminensiyalar oluşmaya başlar (16).

Gelişim devam ederken bölgede kanlanma artar ve fibroblastlar bol miktarda vasküler endotelial growth faktör (VEGF) salgırlar. Fibroblastlardaki VEGF salgılanmasındaki artış doğumdan sonra hızla azalır fakat ÖÇB rekonstruksiyonu sırasında kullanılan allogreftlerin remodelingi sırasında tekrar arttığı gösterilmiştir (17).

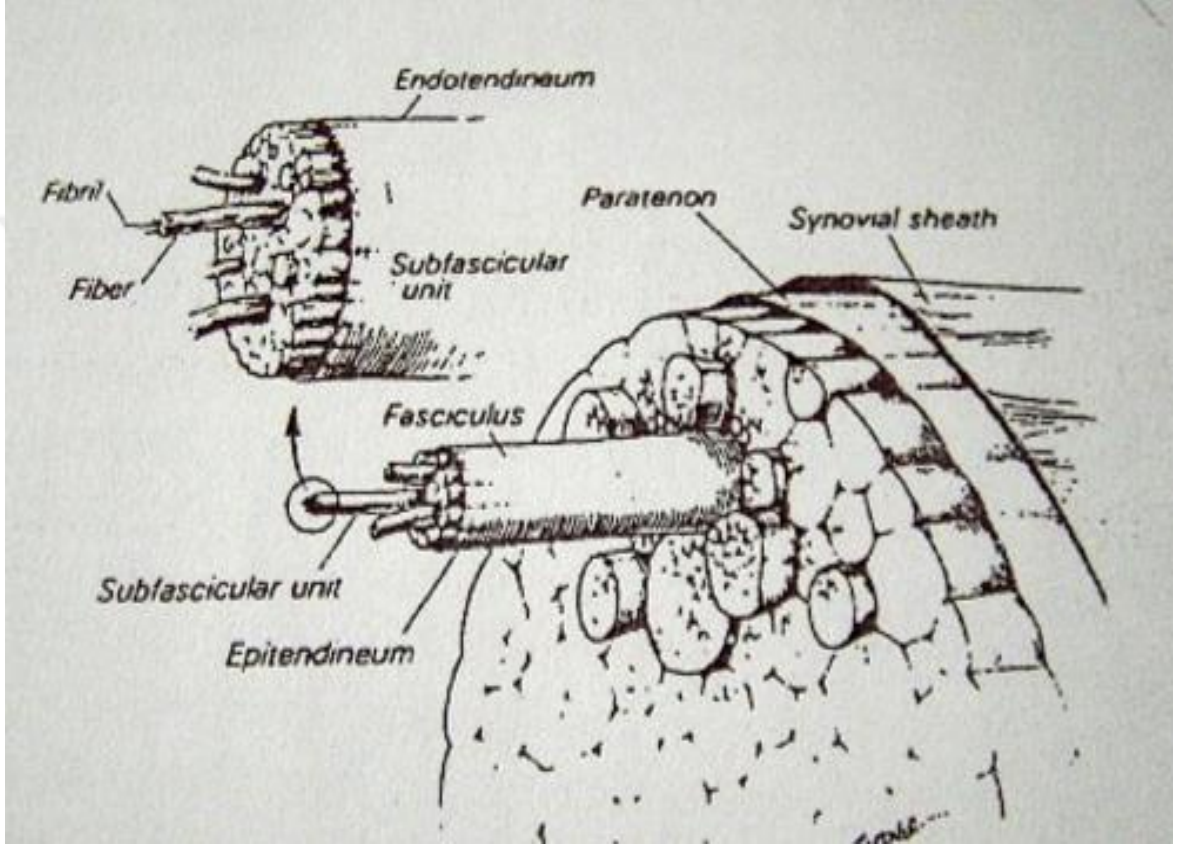
10. haftaya kadar çapraz bağlarda vaskülarizasyon izlenmez. Daha sonraki dört haftada çapraz bağlar çevre dokulardan farklılaşır ve yapışma yerleri belirginleşir. Bu esnada çapraz bağları çevreleyen gevşek dokularda kan damarları oluşmaya başlar. 18. haftada çapraz bağlar tamamen izole durumdadırlar (13).

2.2.2. HİSTOLOJİ

ÖÇB'nin en önemli yapısal birimi Tip I kollajendir, düzenli dizilmiş birbirine paralel uzanan kollajen fibrillerden oluşur ve tüm kollojenin %90' ını oluşturur, %10 civarında da Tip 3 kollajen vardır Bunun yanı sıra fibroblastlar ve proteoglikandan oluşan ekstrasellüler matriks içerir (13).

ÖÇB'nin mikro yapısı birkaç seviyeli kollajen bağın organizasyonu şeklindedir (7) (18).Danylchuk ve arkadaşları elektron mikroskopunda, insan ön çapraz bağının 150-250 nm çaplı kollajen fibrillerden oluştuğunu göstermişlerdir.

Bu fibriller biraraya gelerek 1-20 μm apında , bađın uzun aksına paralel dizilen lifleri oluřturur. Bu kollajen liflerinin birleřmesi ile de subfasiküler unite (100-250 μm) meydana gelir. Endotenon denen geveřek bađ dokusu subfasiküller uniteyi çevreler. 3 ile 20 subfasiküler unite birleřerek epitenon ile sarılı kollajen fasikülüsü oluřturur. Bađı çevreleyen paratenonu saran sinovya ise en dıř katmanı meydana getirir (řekil 4) (19).



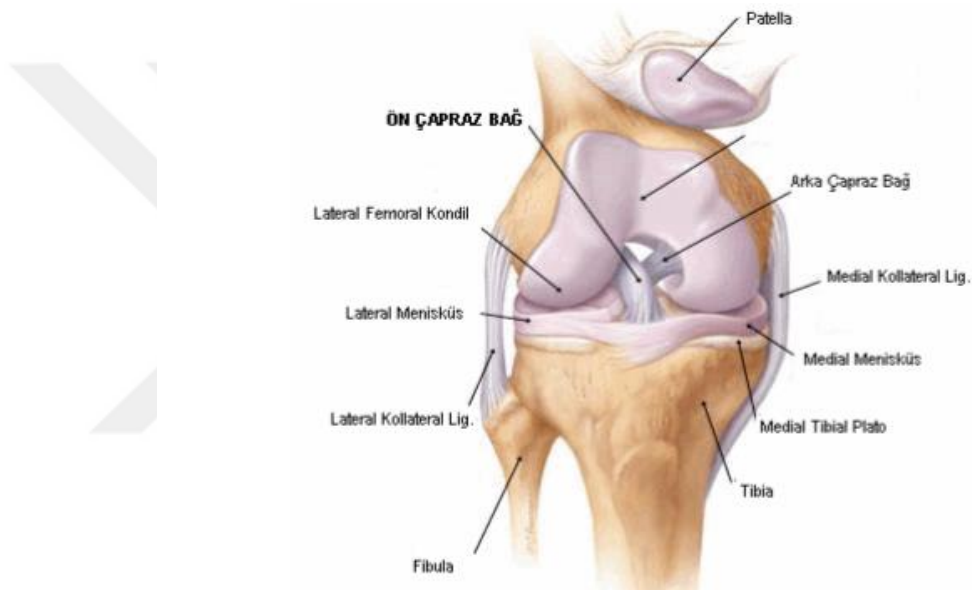
řekil 4. ÖÇB'nin mikro yapısı

ÖÇB histolojik anatomisinin önemli noktalarından biri de bađın kemiđe yapıřma yerlerinden kaynaklanan geçiř bölgeleridir. Cooper ve Misol bu geçiř zonunu dört farklı bölgeye ayırmıřlar (20); Birinci bölgede kollajen lifler, ikinci bölgede kondrositlerin yoğunlukta olduđu fibrokartilaj, üçüncü bölgede mineralize fibrokartilaj ve dördüncü bölgede kemik matriks bulunur. Böylece 1 mm'den kısa bir mesafede esnek bađ dokusunun morfolojisi sert kemik dokusuna dönüşür. Bu geçiř bölgeleri sayesinde yapıřma yerlerinde stres konsantrasyonu ve buna bađlı bađ lezyonları önlenmiř olur. Aynı zamanda bu bölge endosteal damarların ÖÇB ierisine geçiřini de engeller (7).

2.3.ÖÇB ANATOMİSİ VE NÖROVASKÜLER ÖZELLİKLERİ:

2.3.1. ANATOMİ

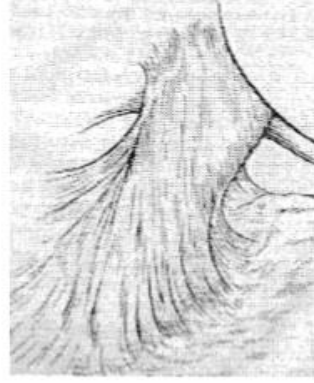Dizin statik stabilizasyonunu sağlayan 4 ana bağ (ön ve arka çapraz, iç ve dış yan) vardır. ÖÇB; femur ile tibia arasında uzanır, ortalama uzunluğu 38 mm ve ortalama genişliği 11 mm'dir, eklem içi fakat ekstrasinovyal yerleşmiştir. İntrasinovyal olan AÇB ile beraber bulunurlar ve birlikte dizin stabilizasyonunda rol alırlar (şekil 5) (3).



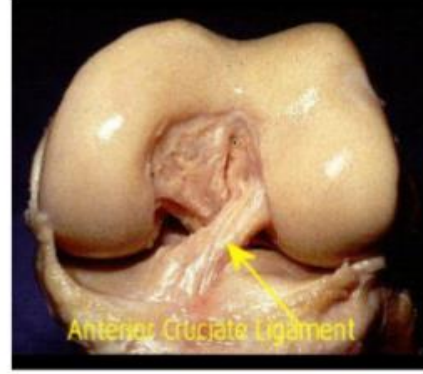
Şekil 5. Diz eklemine ait şematik görünümü

ÖÇB proksimalde lateral femoral kondilin medial yüzünün posterioruna düz kısmı anteriorda olacak şekilde yarım daireye benzer biçimde yapışır. Bu yapışma bölgesinin uzun eksenini ile dikey eksen arasında 25 derecelik açı vardır (21).

ÖÇB liflerinin proksimalden distale yönü, posterosuperiordan anteroinferiora ve lateralden mediale doğrudur. Seyri sırasında bağ kendi etrafında dışa doğru rotasyon yapar, sarmal bir yapı oluşturur. Bağ femura yapışma yerinden 10-12 mm sonra yelpaze şeklinde açılmaya başlar. Bu açılma ve sarmal yapı sayesinde, femoral yapışma yerinden farklı plan ve boyuttaki tibial yapışma yerine uyum gösterir(şekil 6)(resim 1) (6).

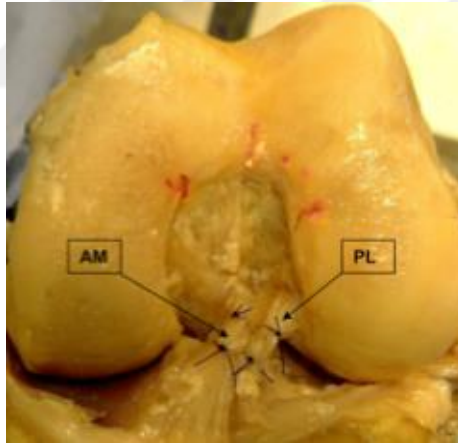


Resim 1. ÖÇB liflerinin sarmal yapısı

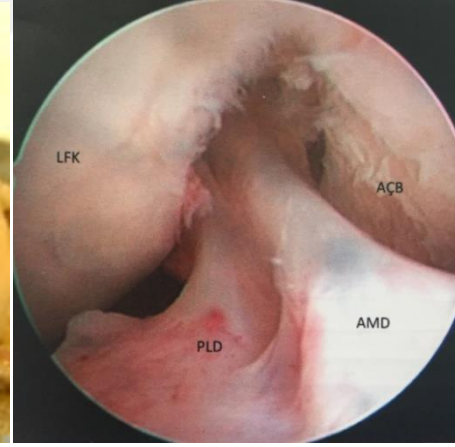


Şekil 6 .ÖÇB liflerinin sarmal yapısı

Palmer ÖÇB'yi anteromedial ve posterolateral bantlara ayırmıştır(resim 2) (22). Bu ayrılma bantların tibiaya yapışma bölgelerine göre yapılmıştır. AMB femoral yapışma yerinin proksimalinden başlar, tibiyanın anteromedialine yapışır. Daha kalın olan PLB ise femoral yapışma yerinin distalinden başlayarak tibiyanın posterolateraline yapışır.

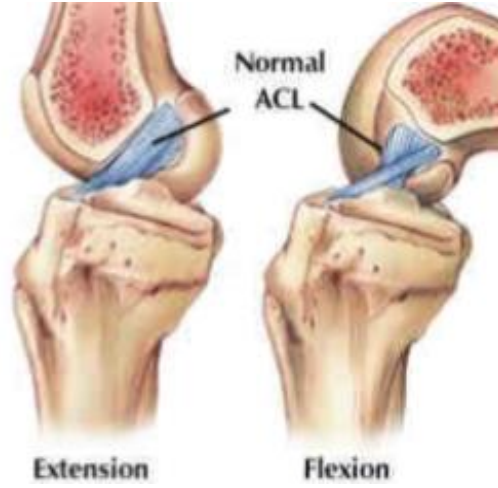

Resim 2. Kadavrada ÖÇB bantları



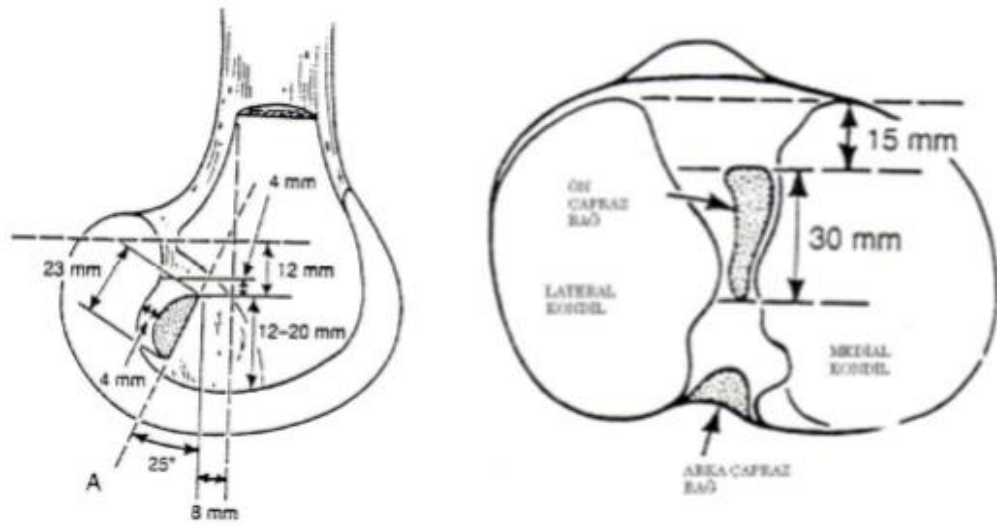
Resim 3. ÖÇB liflerinin artroskopik görüntüsü

İki bandın fonksiyonları da farklılık gösterir. Diz ekstansiyonunda tibiyanın anterior translasyonunu PLB engellerken, 60 ve 90 derecede fleksiyonda bu görevi AMB üstlenir (23). Diz ekstansiyonunda PLB gergin, AMB gevşektir. Diz fleksiyonunda ise ÖÇB'nin femura yapışma bölgesi daha yatay hale gelir. AMB gerilirken PLB gevşer (Şekil 7) (24).



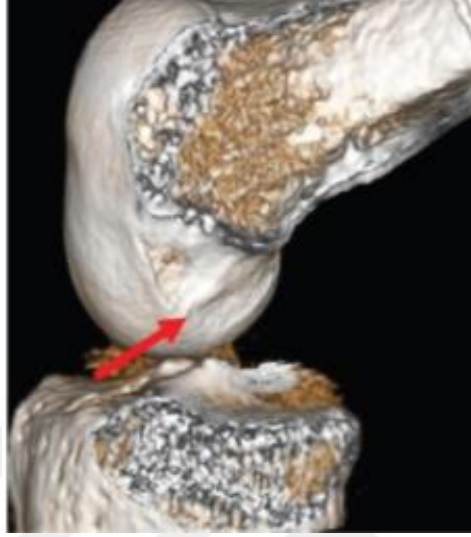
Şekil 7. Fleksiyon ve ekstansiyonda ÖÇB bantları

ÖÇB'nin femura yapıştığı bölgenin alanı $184 \pm 52 \text{ mm}^2$ 'dir. Bu alanın %45'ini AMB, %55'ni PLB oluşturur. Tibiaya femurdan daha büyük bir alanla yapışır ve bu alanın da %59'unu AMB, %41'ini PLB kaplamaktadır (22). Tibial eminensiyanın anterolateralinde olan tibial yapışma alanı femorale göre daha kuvvetlidir. Bu nedenle ön çapraz bağ lezyonlarında femoral yapışma yeri rüptürleri daha sık görülür (22). ÖÇB'nin femoral yapışma yerini, Girgis ve arkadaşları 23 mm çapında bir daire olarak tanımlarken, tibial yapışma yerini ise tibia eklem yüzeyinin anterior kenarının 15 mm posteriorunda 30 mm uzunluğunda bir alan şeklinde (Şekil 8) (19) tariflemişlerdir.



Şekil 8. Girgis'e göre ÖÇB'nin yapışma yerleri

.Femur lateral kondilin medial yüzeyi düz değildir, kemik çıkıntı içerir. Bu çıkıntı Clancy tarafından “Resident’s Ridge” olarak adlandırılmıştır (Resim 4) ve ÖÇB’nin ön sınırının neredeyse tamamını oluşturur. (25).



Resim 4. Resident's Ridge

2.3.2. NÖROVASKÜLER ÖZELLİKLER

ÖÇB'nin kanlanması, medial geniküler arterden sağlanır. Ayrıca bağıın distal parçası medial geniküler arterin yanısıra, lateral inferior geniküler arterden gelen dallarla da beslenir (26). Medial geniküler arter, femoral kondillerin proksimal konturları hizasında popliteal arterden dik açıyla çıkar (27). Ekleme girmeden önce yağ dokusu içinde popliteal bölgede seyredirken uydu venler ve posterior artiküler sinir eşlik eder. Daha sonra eklem kapsülünü delerek oblik popliteal bağıın çıkış kemerlerinden geçer. Arka kapsülü distale doğru dike yakın bir şekilde kateder. Buradan çıkan dallar sinovyal bir ağ oluşturur. Ligament çevresinde bulunan bu damarların bazıları derin tabakalara ulaşan dallar gönderirler.

ÖÇB'nin proksimal parçası daha fazla kanlanır. Anteromedialindeki fibröz kıkırdak bölgesi ise damarsızdır. Ayrıca kemiğe yapışma bölgesinde bulunan fibröz

kıkırdak alanları da kan damarı içermez. Bağ içinde seyreden damarlar kıkırdak alanı geçmezler ve subkondral kemiğe ulaşmazlar (26).

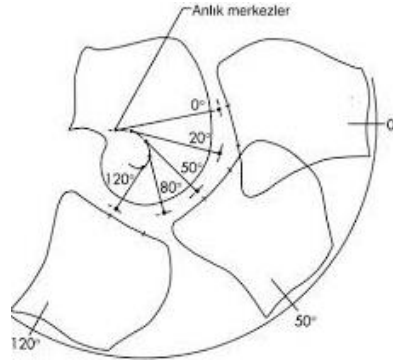
ÖÇB tibial sinirin posterior artiküler dalıyla innerve olur. Tibial sinirin arka artiküler dalı kan damarlarıyla birlikte kapsüle posteriordan girer. ÖÇB alanının %1'i sinir dokusudur (26). Ön çapraz bağ ve sinovial zar arasında mekanoreseptörler vardır. Bu mekanoreseptörlerden yavaş adapte olan Ruffini cisimcikleri ve Golgi benzeri reseptörler hareket, pozisyon ve eklem rotasyonel açıyla sürekli etkinlik gösterir. Ruffini reseptörleri gerilmeye karşı hassastır ve ÖÇB üzerinde özellikle femoral tarafta bulunurlar. ÖÇB'nin femoral ve tibial yapışma yerlerinde daha çok yer alan ve hızlı adapte olan Vater-Pacini mekanoreseptörleri ise bağın hızlı hareketlerine ve değişen gerilimlere karşı hassastırlar. Ayrıca bağın gövdesinde vazomotor kontrolde görev alan, az sayıda nosiseptor adı verilen serbest sinir uçları bulunur. Bu nedenle ÖÇB yaralanması esnasında hastalar ağrıdan çok kopma sesinden (popping sign) yakınır. Ancak hemartroz geliştikten sonra eklem distansiyonuna bağlı şiddetli ağrı hissi vardır. Bu nosiseptörler ayrıca normal dokuda ve greftin geç şekillenmesi döneminde düzenleyici role sahiptir (27).

2.4.ÖÇB FONKSİYONU VE BİYOMEKANİĞİ:

Diz eklemi menteşe tip eklemdir. Dizin statik yapılarını dört ana bağ, kemik yapı, kapsül ve menisküsler oluşturur. Dinamik yapılar ise diz çevresindeki kas ve tendonlardan oluşur. Diz her üç düzlemde, değişen açılarda karmaşık hareket biçimleri gösterir. Hareket sınırları, dizin statik ve dinamik stabilize edici yapıları tarafından belirlenir (28). Diz eklemine rotasyonel ve translasyonel hareketleri vardır ve herbiri 6 temel hareketi içerir. Rotasyonel hareketler; iç-dış rotasyon, abduksiyon-addüksiyon, fleksiyon-ekstansiyondur. Translasyonel hareketler; yukarı-aşağı, ön-arka, medial-lateraldir (7).

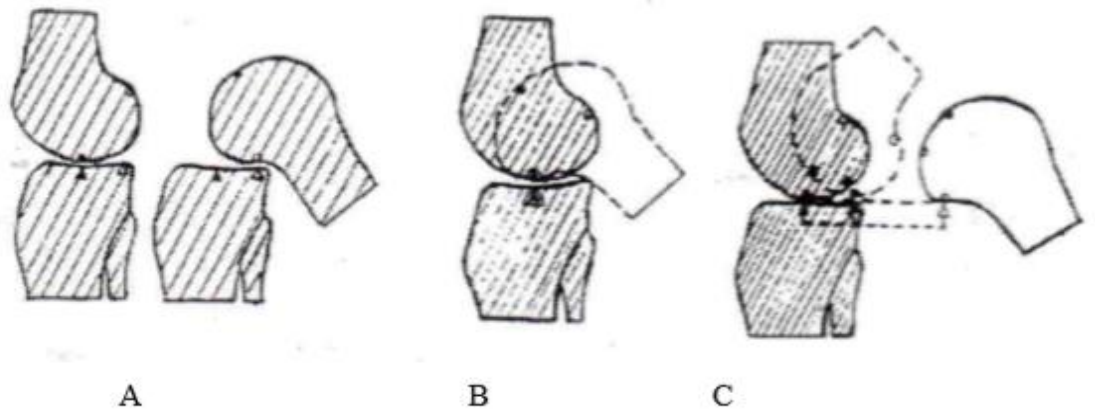
Sagittal düzlemde diz eklemi fleksiyon ve ekstansiyon hareketini yapar. Fleksiyon-ekstansiyon hareketi, sabit bir dönme merkezi etrafında olmayıp, değişkenlik gösterir. Fleksiyon-ekstansiyonun her kademesindeki bu değişken dönme

merkezleri birleştirildiğinde ‘J ‘ tarzında bir eğri ortaya çıkar. Buna anlık hareket merkezi (instant center) adı verilir (Şekil 9) (29).



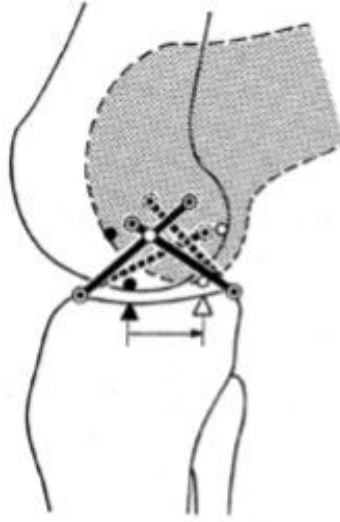
Şekil 9. Dizin anlık hareket merkezi (instant center)

Diz hareketleri esnasında femoral kondiller, tibia platosu üzerinde yuvarlanma ve kayma hareketi yapar. Tam ekstansiyondan 20° fleksiyona kadar sadece yuvarlanma hareketi olurken, 20° fleksiyondan sonra yuvarlanma hareketi giderek azalır, kayma hareketi başlar. Fleksiyonun sonunda ise femur kondilleri sadece kayma hareketi yapar. Diz eklemi bu iki hareket sayesinde dar hacimde geniş açılı hareket yeteneği kazanır(şekil 10). ÖÇB hem yuvarlanma hem de kayma hareketi esnasında düzenleyicidir (30). Bu ikili eklem hareketi bağlaışık dört bar sistemiyle açıklanmıştır. Dört bar sistemi ÖÇB ve AÇB lifleri ile bu bağların femoral ve tibial yapışma yerlerini birleştiren çizgiden oluşmaktadır(Şekil 11) (7) (31) (32).



Şekil 10. Diz ekleminin kayma -yuvarlanma hareketi

(A) normal kayma-yuvarlanma, (B) sadece kayma, (C) sadece yuvarlanma.



Şekil 11. Bağlaşık dört bar sistemi.

ÖÇB ile AÇB arasındaki kesişme noktası (instant center of rotation), diz fleksiyonu sırasında arkaya doğru yer değiştirir, kayma-yuvarlanma hareketi gerçekleşir. Bağlaşık dört bar sistemi diz fleksiyonu sırasında femurun tibia posterioruna düşmesini engeller (7) (31) (32).

Diz ekleminde tam fleksiyondan tam ekstansiyona kadar olan açı 0-140 derecedir. Hiperekstansiyon genellikle 5-10 dereceye kadardır. Diz tam ekstansiyondayken rotasyon hareketi yoktur. Fleksiyonla beraber rotasyon da artar ve 90 derece fleksiyonda maksimum rotasyon olur. Kişiyeye göre değişmekle beraber 90 derece fleksiyonda 25-30 dereceye kadar pasif rotasyon olabilir. Tibiada iç rotasyon derecesi daima dış rotasyondan fazladır (33).

Femurun medial kondili lateralden daha büyüktür. Femoral kondillere karşılık gelen medial tibial plato konkav, lateral tibial plato ise hafif konvektir. Böylece medial tarafta geniş temas yüzeyi vardır. Bu tam ekstansiyonda, femurun tibia üzerinde iç rotasyona gelmesini sağlar.

Ekstansiyonda tibial eminensiya femoral interkondiler çentiğine oturur. Dizin bu özelliğine “vida-yuva mekanizması” denir. Diz tam ekstansiyondayken rotasyon hareketi yapamaz. Bunun nedeni; vida-yuva mekanizması ve yumuşak doku

gerginliğidir. Diz fleksiyona getirildiğinde ise yumuşak doku gerginliği azalır ve femur tibia üzerinde dış rotasyon yapar (33).

Dizin primer stabilizatörleri, dize uygulanan kuvvetlerin, anormal hareketlere yol açmasını önleyen birincil yapılardır. Sekonder stabilizatörler ise primerler zarar gördüğünde önem kazanır. Primer stabilizatörler, sekonderleri aşırı kuvvetlerden korur. Ayrıca primerler sağlamken sekonder stabilizatörlerin hasarı laksiye neden olmaz. Ön çarpaz bağ Lachmann, pivot shift, nötral ve dış rotasyondaki ön çekmece testlerinde primer stabilizatör iken, varus, valgus, ters pivot shift ve iç rotasyondaki arka çekmece testlerinde sekonder stabilizatördür (33) .

Günlük aktiviteler esnasında ön çarpaz bağa binen kuvvetler genellikle gerilme kuvvetleridir. Bu kuvvetler ortalama 285-400 newton arasındadır. Bağa giderek artan kuvvetler uygulandığında elastik deformasyon, plastik deformasyon ve yetmezlik dönemi olmak üzere 3 evre ortaya çıkar: Elastik deformasyon sırasında bağ gerilir, ancak bütünlüğü bozulmaz. Kuvvet ortadan kalktığında eski haline döner. Klinik stabilite testlerinde bağa uygulanan kuvvetler elastik deformasyona neden olur. ÖÇB, elastik deformasyon sınırını aşan kuvvetler nedeniyle kopar. Bağa uygulanan gerilme kuvveti arttığında bağ plastik deformasyon fazına girer. Bu fazda kollajen fibrilleri arasındaki çarpaz bağlar kırılır ve ön çarpaz bağ lifleri uzar. Bu değişiklikler oluşuktan sonra bağın eski uzunluğuna erişmesi mümkün değildir. Uygulanan gerilme kuvveti daha da artarsa, fonksiyonel ve anatomik yetmezlik ortaya çıkar (32) (11) (12) .

Ön çarpaz bağın gücünü, elastisitesini ve elastik deformasyon sınırını düşüren birçok faktör vardır. Bunlar; immobilizasyon, yaşlanma, sistemik hastalıklar, steroid kullanımı, damar yetmezliği ve tekrarlayan travmalardır. Özellikle immobilizasyonun etkisi büyüktür. Altı haftalık bir immobilizasyon sonrasında ön çarpaz bağ gerilim kuvvetinin %60'ını kaybeder ve tekrar kazanması 10 ay kadar sürebilir (32) (11).

ÖÇB Lezyonu Olan Dizin Biyomekaniği

Ön çarpaz bağ hasarı, dizin biyomekanik fonksiyonunun ve kinematiğinin bozulmasına yol açar. ÖÇB lezyonu sonucu ortaya çıkan translasyon, fizyolojik

yüklenme düzeyinden daha düşük düzeydeki yüklenmelerde de gözlenir. ÖÇB yaralanmasının diğer önemli bulgusu rotasyonel instabilitedir (34).

ÖÇB yetmezliğinde ilk olarak kayma-yuvarlanma mekanizması bozulur. ÖÇB yetmezliğinde femur tibia üzerinde kaymaya başlamadan önce aşırı derecede yuvarlanacaktır. Ayrıca ÖÇB yetersiz ise, ekstansiyon halindeki diz valgus ve iç rotasyon stresleri altında, 30-40 derece fleksiyona getirilirken destek noktasının kayması (lateral pivot shift) gözlenir. Fleksiyon derecesi arttırılırsa, femur ve tibia birkez daha normal konumlarına gelirler. Bu uyumsuzluk, ilk 30 derecelik fleksiyon derecesi esnasında femurun tibia üzerinde kaymadan yuvarlandığını ve femurun tibiaya göre aşırı geri konumda olduğunu gösterir. ÖÇB yetmezliğinde gelişen menisküs yırtıklarının nedeni, bu kayma olmadan ortaya çıkan yuvarlanma hareketidir (35) (34) (36).

ÖÇB yaralanması sonucunda dizin nöromuskuler kontrol mekanizmalarında da değişiklikler oluşur. Limbird ve arkadaşları, normal ve ÖÇB yetmezlikli dizleri elektromyografik çalışmalarla kontrol etmişler ve ÖÇB yetmezlikli dizlerde ve özellikle de yavaş yürüme anında kas sinerjisinde belirgin değişiklikler saptamışlardır. Bu farklılık, özellikle yüklenme anında saptanan ve hamstringlere oranla daha zayıf olan quadriceps aktivitesidir ki bu durum anterior translasyona olan eğilimi arttırır (37).

ÖÇB yetmezliği sıklıkla dejeneratif değişikliklere de neden olur ve bu değişiklikler yaralanmadan sonraki 6 yıl içerisinde ortaya çıkarlar (37). Histolojik olarak, ÖÇB yetmezliği kollajenin proteoglikan oranını ilk 4 haftada azaltır, ancak sonraki 12 hafta boyunca proteoglikan oranı ve hidrasyon artar. İnstabilite hyaluron miktarını azaltır (38) .

2.5.ÖÇB YARALANMALARININ DEĞERLENDİRİLMESİ:

ÖÇB yaralanması, dizin en sık görülen bağ yaralanmasıdır. Genel popülasyonda görülme sıklığı 1/3000'dir (13,26). Ön çarpaz bağ yaralanmasının %70'i spor yaralanmaları sonucu oluşur. Akut travmatik hemartroza neden olan spor yaralanmalarında, parsiyel veya total ÖÇB yırtığı oluşma riski % 70'tir (39).

İnstabilite; eklem bağlarındaki hasar nedeni ile artan anormal hareketlere bağlı olarak stabilitenin bozulması olarak tanımlanabilir. İnstabiliteğin en detaylı tanımı ve sınıflandırılması 1976 yılında ‘‘Amerikan Ortopedi ve Spor Hekimliği Birliği’’ tarafından yapılmıştır. Bu sınıflandırma tibianın deplasman yönüne, varsa yapısal yetersizliklere ve dizin AÇB santral aksı etrafındaki rotasyonuna dayanmaktadır (40). Buna göre diz instabiliteleri üç tiptir:

1-Rotatuar İnstabilite:

Kapsül hasarıyla birlikte ÖÇB’nin kısmi veya tam yırtılmasıyla oluşur. Dört tipi vardır(şekil 12):

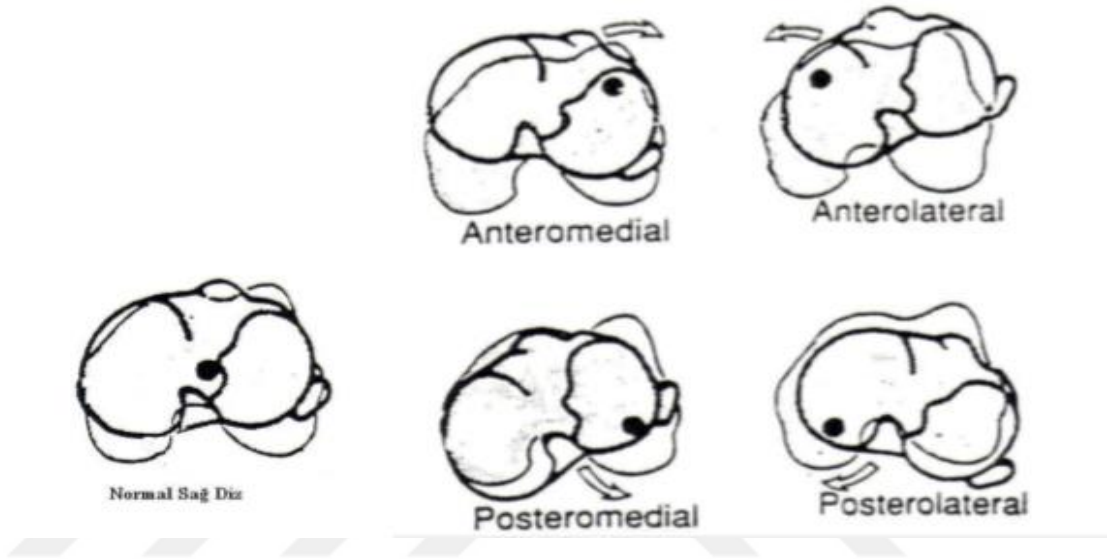
a. Anteromedial Rotatuar İnstabilite: Tibianın anteromedial subluksasyonu ile birlikte, medial eklem aralığında açılma vardır. Tibiyayı ön translasyona ve AÇB’nin aksı etrafında dış rotasyona zorlayan kuvvetler bu instabiliteyi oluşturmaktadır. Bu durumda; iç yan bağ (özellikle yüzeysel lifler), arka oblik bağ, medial kapsül ve ÖÇB’de değişik derecelerde hasar oluşabilir. Medial menisküs lezyonu ile birlikte olabilir. Fizik muayenede; 30° fleksiyonda valgus stres testinde açılma, pozitif Lachman testi ve pozitif ön çekmece testi vardır (41) (7) (42).

b. Anterolateral Rotatuar İnstabilite: Tibianın anterolateral subluksasyonu ile birlikte anormal iç rotasyon ve lateral eklem aralığında açılma vardır. Bu durumda; dış yan bağ, ÖÇB ve posterolateral köşe yapılarında hasar oluşabilir. Fizik muayenede 30° fleksiyonda varus stres testinde eklemde açılma, pozitif ön çekmece testi, pozitif Lachman testi ve pozitif pivot shift testi vardır. Tibianın dış rotasyona eğilimi olduğundan ön çekmece testi ile instabilite atlanabilir (41) (7) (6). Anterolateral instabilite, Segond kırığı (lateral kapsül yapılarının tibiada oluşturduğu avulsiyon kırığı) ve ÖÇB yırtığı birlikte olduğunda patognomonik bir bulgudur (35).

c. Posterolateral Rotatuar İnstabilite: Lateral tibial platonun posteriora translasyonu ile birlikte lateral eklem aralığında açılma vardır. Arkuat ligament, popliteus tendonu, dış yan bağ ve biceps tendonu hasarı vardır. Fizik muayenede tibianın dış rotasyonunda diz rekurvatuma gider. AÇB sağlam ve arka çekmece testi negatiftir. 30 derece fleksiyonda varus stres testinde, lateral kollateral ligamentteki hasarın derecesine göre, hafif veya orta derecede açılma vardır. Ön çekmece,

Lachman ve pivot shift testleri negatif olabilir. Jacop testi (Ters Pivot Shift Testi) posterolateral instabilite varlığında güvenilirdir (41) (19).

d. Posteromedial Rotatuar İnstabilite: Medial tibial platonun posteriora rotasyonu ile birlikte medial eklem aralığında açılma vardır (41) (43). İç yan bağ, posteromedial kapsül, posterior oblik ligament ve ÖÇB hasarı vardır. Semimembranosus tendonunda komplet yaralanma veya gerilme eşlik edebilir.



Şekil 12. Diz rotatuar instabilite tipleri

2- Kombine Rotatuar İnstabiliteler:

İki rotatuar instabilitenin bir arada bulunmasıyla oluşur:

a. Anterolateral-anteromedial rotasyonel instabilite: En sık rastlanan kombine instabilitedir. Nötral rotasyonda ön çekmece testinde her iki tibial kondil öne eşit ve fazla miktarda deplase olur. Deplasman tibia dış rotasyonda artar, iç rotasyonda azalır ancak kaybolmaz.

b. Anterolateral-posterolateral rotasyonel instabilite: Dış rotasyon rekürvasyon testinde lateral tibia platosunun posteriora doğru rotasyonu ve pivot shift testinde lateral tibia platosunun öne aşırı deplasmanı ile karakterizedir. Ön çarpraz bağ hasarı ile birlikte lateral stabilizatörlerin de hasarlanması, varus instabilitesinin belirginleşmesine neden olurken AÇB hasarı nadirdir.

c. Anteromedial-posteromedial rotasyonel instabilite: Medial ve posteromedial yapıların hasarlanmasıyla oluşur. Valgus stres test pozitifdir. Dizin medial eklem aralığında açılma vardır, tibia öne deplase ve dış rotasyondadır. Tüm medial yapılar, ÖÇB ve AÇB hasar görmüş olabilir.

3- Düz (tek planlı) İnstabiliteler:

a. Medial İnstabilite: medial yapılarda (İç yan bağ, medial kapsül ve posteior oblik ligaman) hasar vardır. Genellikle ÖÇB da yırtıktır. Fizik muayenede; 30 derece fleksiyonda valgus stres testinde açılma vardır. Tam ekstansiyonda açılma olması AÇB’da yırtık olduğunu gösterir.

b. Lateral İnstabilite: Lateral kapsül, dış yan bağ ve arkuat ligaman ve arka çarpaz bağ hasarı vardır (44). Fizik muayenede 30 derece fleksiyonda ve tam ekstansiyonda varus stres test pozitifdir.

c. Posterior İnstabilite: AÇB’in izole hasarında görülür. Arkuat ligaman ve posterior oblik ligaman hasarı da olabilir. Medial kollateral ligaman, lateral kollateral ligaman ve ÖÇB sağlamdır.

d. Anterior İnstabilite: ÖÇB hasarında görülür. Fizik muayenede; ön çekmece testi pozitifdir. Medial ve lateral sublüksasyon eşlik edebilir ancak rotatuar instabilite bulgusu yoktur (35) (45)

2.5.1.RİSK FAKTÖRLERİ

İnterkondiler Çentik Genişliği: Sporcularda interkondiler çentik genişliğinin küçük olması ÖÇB yaralanması açısından riskli bulunmuştur. Birçok çalışmada ÖÇB yaralanması olan atletlerde, belirgin interkodiler çentik darlığı olduğu bildirilmiştir (33).

Cinsiyet: Kadınlarda ön çarpaz bağ lezyonu daha sık görülür. Dinamik diz stabilizatörlerinin (kuadriseps ve hamstring kasları) daha zayıf olması, ÖÇB’nin daha kısa olması, interkondiler çentiğın daha dar olması, eklem laksitesi, ekstremitenin dizilimi ve menstrüel siklus kadınlarda daha fazla ön çarpaz bağ

zedelenmesinin nedenleri olarak gösterilmiştir . Wogtys ve arkadaşlarının ÖÇB yırtığı olan, menstrüel siklusu düzenli 28 kadını değerlendirdikleri çalışmada, menstrüel dönem ile ÖÇB yırtığı arasında anlamlı ilişki saptamışlar; ÖÇB hasarının ovulatuvar fazda (menstrüel siklusun 10-14. günleri arası) daha fazla olduğunu göstermişlerdir. Bu durumu salgılanan hormonların ligament laksitesini arttırmasına ve nöromusküler performansı azaltmasına bağlamışlardır (33).

Eklem Laksitesi: ÖÇB yaralanmasında etken olduğu düşünülmektedir. Bazı çalışmalar, eklemleri gevşek olan sporcuların daha fazla risk altında olduğunu ileri sürmüştür (47).

Zemin Özellikleri: Zemin sürtünme katsayısının yüksek olması, ÖÇB yaralanma riskini arttırabilmektedir (48).

Ekstremitenin dizilimi: Geniş pelvis, artmış femoral anteverسیون ve genu valgum, ÖÇB rüptürü riskini arttırmaktadır (33).

Ortez Kullanımı: Koruyucu dizlik kullanımının ÖÇB yaralanma riskini azaltmadığı gösterilmiştir (49).

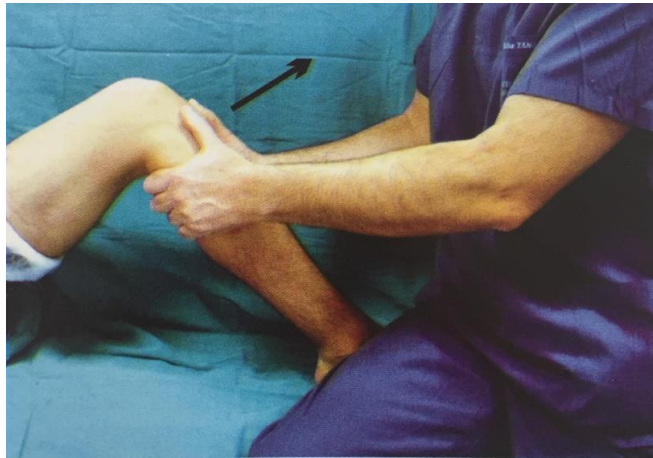2.5.2.ÖYKÜ VE FİZİK MUAYENE

ÖÇB yaralanmalarında hasta anamnezi oldukça önemlidir. Hastaların %40'ı ilk travma anında kopma hissinden yakanır (popping sign). Hastaların yakınmaları, akut ve kronik yaralanamalarda farklılık gösterir. Akut olgularda dizde ağrı, şişlik, hematoma, aktif hareket kısıtlılığı veya destekli yürüme esas şikayetleri oluşturur. Kronik olgularda ise koşamama, spor yapamama, ÖÇB'ı gerektiren ani sıçrama, durma veya dönme hareketlerinde, emniyetsizlik hissi ve dizde boşalma olmaktadır.

Fizik muayeneye başlamadan önce diz ön-arka, yan, patella tanjansiyel grafileriyle değerlendirilmelidir. Bağ hasarı şüphesi olan vakalarda ek olarak stres grafileri çekilmelidir. İnceleme, mümkün olduğunca nazik yapılmalı ve hastanın tam gevşemesi sağlanmalıdır. Bağ yaralanması şüphesinde, muayene ilk 6 saat içinde yapılmalıdır. Altıncı saatten sonra ağrı, efüzyon veya refleks kas spazmı nedeniyle değerlendirme güçleşir (33). Diz çevresinde laserasyon, ekimoz, efüzyon, normal

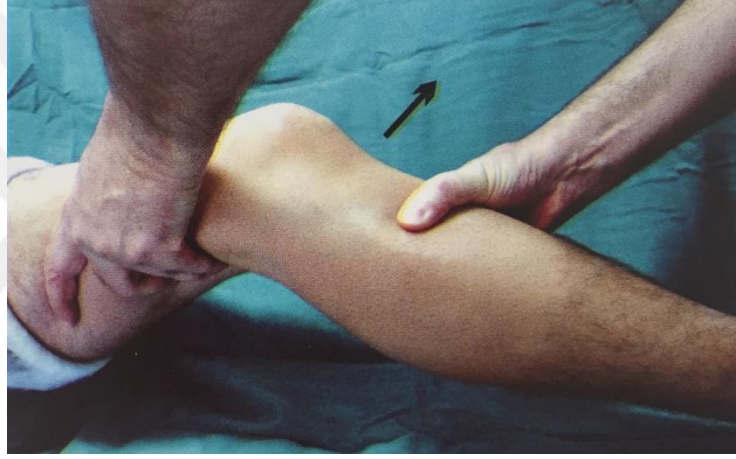kontur kayıpları tespit edilmeli, nazik palpasyonla özellikle kollateral bağların üzerinde ve yapışma yerlerinde olan hassasiyet değerlendirilmelidir. Eklem aralığında hassasiyet varlığı, menisküs ve kapsül yaralanmasını gösterebilir. Dizin aktif veya pasif hareketlerindeki kısıtlılık, hemartroza bağlı olabileceği gibi özellikle ekstansiyon kısıtlılığı, deplase menisküs yırtığına veya ÖÇB liflerinin yırtılması sonucu kondiller arasında sıkışmasına bağlı olabilir. Hareket açıklığının tam olması, muhtemelen ciddi bir yaralanma olmadığını gösterir (33). Laksite muayenesi mutlaka yapılmalıdır. Şişlik varlığında steril şartlarda ponksiyon yapılabilir. Ponksiyon sıvısının hemorajik olması, hemartrozu düşündürürken, yağ taneciklerinin varlığı, özellikle radyolojik bulguların olmadığı durumlarda osteokondral kırığı akla getirir. Hastanın fizik muayenesi ağrı, kas spazmı veya korku nedeniyle yapılamazsa genel anestezi altında muayene yapılabilir (50).

Ön çekmece testi: Tek planlı ön veya arka instabilitenin değerlendirilmesinde değerli bir testtir. Hasta sırt üstü yatarken, diz 90°, kalça 45° fleksiyon pozisyonunda ve ayak nötralde iken yapılır. Hastanın ayağı üzerine bastırılarak, bacak tespit edilir. Her iki el, hamstring kaslarının gevşemesini sağlamak için bacağı üst kısımdan tutar. Daha sonra tibia öne doğru çekilir. Tibianın öne doğru yer değiştirmesi 6 mm'den fazla ise test pozitif kabul edilir. Ön çekmece testinin pozitif olması ÖÇB lezyonunu gösterir ancak negatif olması bağın sağlam olduğunu göstermez. Bu test yapılmadan önce AÇB'nin sağlam olduğu belirlenmelidir. Aksi takdirde, posteriora sublukse tibianın anormal öne gelişi, yalancı pozitifliğe neden olabilir(resim 5).



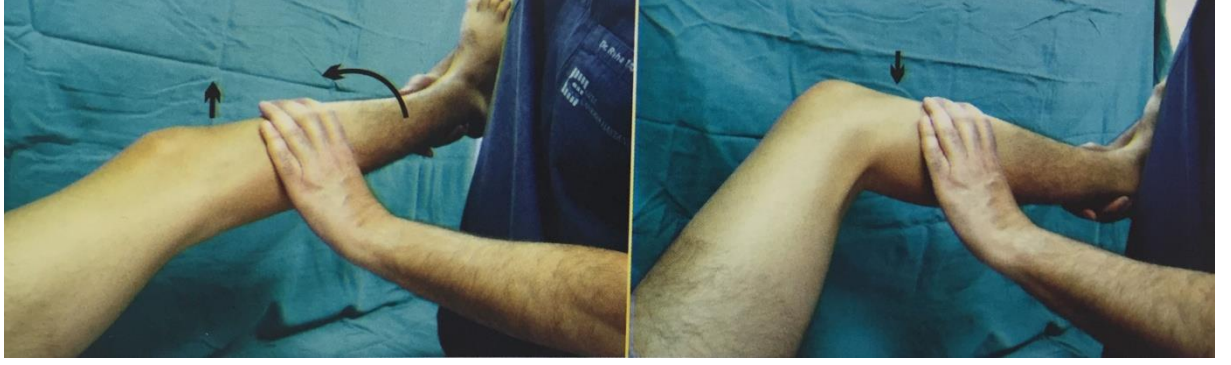Resim 5. Ön çekmece testi

Lachman testi: Hasta supin pozisyonda, diz 15°-30° fleksiyonda ve ayak masanın üzerinde iken bir elle uyluk distali sabitlenir, diğer elin baş parmağı eklem hizasında anteromedialde iken, diğer parmaklar ile tibia proksimali posteriordan kavranarak, bacağına rotasyon yaptırılmadan, tibia tam düz öne çekilir (resim 6). Bacağına öne doğru yer değiştirme derecesine göre karar verilir. Lachman testi akut yaralanmalarda değerlidir. ÖÇB yırtığında %87-98 sensitivitesi ile en iyi klinik testtir (33). Ön çarpaz bağın anteromedial ve posterolateral bantlarının farklı hasar görmesi sonucu, lachman ve ön çekmece testleri birbirleriyle uyumlu olmayabilir. Lachman testi negatifken, ön çekmece testinin pozitif olması anteromedial bantın yırtıldığını, posterolateral bantın ise sağlam olduğunu gösterir.



Resim 6. Lachman testi

Pivot Shift Testi: Bacak iç rotasyonda dize valgus kuvveti uygulanır. Bu sırada diz fleksiyonda olduğunda lateral tibia platosu sublukse olur. 20-40 derece fleksiyonda ise iliotibial band tarafından tekrar redükte edilir (resim 7) (51) (52). Çok sık tekrarlanan ve kuvvetli yapılan pivot shift testinin kıkırdak hasarına yol açabileceği hatta akut vakalarda parsiyel bir ÖÇB yırtığını tam yırtığa dönüştürebileceği unutulmamalıdır.



Resim 7. Pivot-shift testi

Ters (r) Pivot Shift testi: Muayene edilecek bacak yukarı gelecek şekilde, hasta hafif yan yatarken kalça 20-30 derece fleksiyona alınır. Hekim baş parmağını fibula başının arkasına yerleştirir, diğer eliyle de femur distalini tutar. Diz 45-90 derece fleksiyondayken, hekim valgus stresi uygular. Fibula başından anteriora femur distalinden posteriora kuvvet uygulayarak dizi yavaşça ekstansiyona alır. Tipik olarak diz 10-30 derece fleksiyondayken tibia öne sublukse olur.

Fleksiyon- Rotasyon Çekmece Testi: Tibia platoları her iki elle kavrandıktan sonra ön çekmece uygulanırken, aynı anda dize fleksiyon ve ekstansiyon yapılır. Ekstansiyon sırasında femur kondilleri eksternal rotasyona gelirken tibiannın öne translasyonu olur. Diz fleksiyona alındığında ise femur kondilleri iç rotasyon yapar, tibia tekrar redükte olur. Anterolateral rotatuar instabiliteyi diğer testlerden daha hassas gösterir (19).

Macintosh testi: Modifiye Pivot shift testidir. Diz tam ekstansiyonda, bacak iç rotasyonda valgus stresi uygulanır (6).

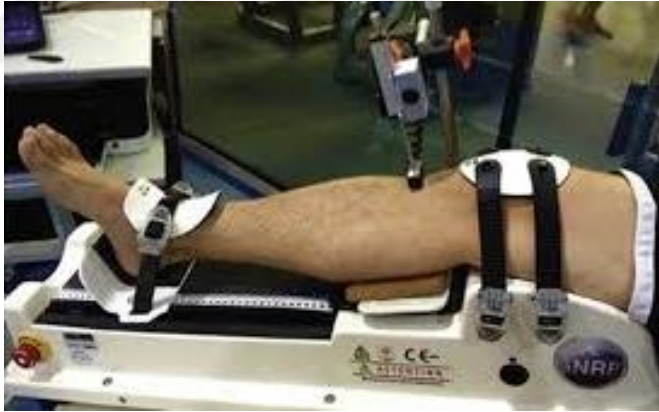Jerk testi: Pivot shift testinin bir diğer modifikasyonudur. Teste diz fleksiyondayken başlanır. Fleksiyonda lateral plato redükteyken, diz yavaş yavaş ekstansiyona getirilir, bu sırada oluşan sublüksasyon başparmak ile hissedilir (19).

Laksisite ölçerler: Klinik muayeneyi doğrulamak ve bilimsel araştırmalarda sayısal veri sağlayarak çalışmanın güvenliğini arttırmak amacıyla kullanılırlar. Laksisite varus-valgus laksisitesini, rotasyonları, anterior-posterior translasyonu ölçen ve komplike test aletleri olmak üzere dört grupta sınıflandırılır.

En sık kullanılanlar anterior-posterior translasyonu ölçen aletlerdir. Patella orta noktası referans alınarak, tuberositas tibiyanın anteroposterior translasyonu ölçülerek yorumlanır. Laksisite ölçer kullanılarak kişinin hem iki ekstremitesi karşılaştırılır, hem de hastalar birbiriyle kıyaslanabilir. Bu amaçla KT-1000, KT-2000 artrometreleri, Rolimeter, Lachmeter, GNRB artrometreleri geliştirilmiştir.



Resim 8. Lachmetre



Resim 9. GNRB artrometre

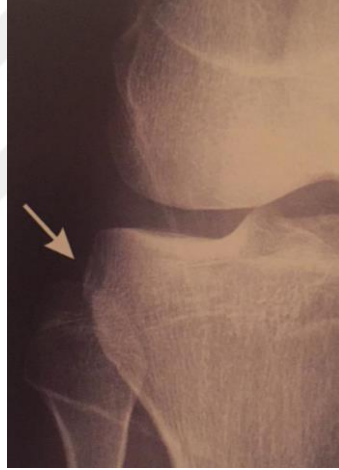
Hastanın yaralanma ve aktivite düzeyini daha iyi anlamak için birçok skorlama skalası geliştirilmiştir. Lysholm, Cincinnati ve Tegner aktivite skalaları, IKDC (International Knee Documentation Committee) değerlendirme sistemi sık kullanılan ve güvenilir anketlerdir.

2.5.3.GÖRÜNTÜLEME YÖNTEMLERİ

Direkt Grafi:

ÖÇB lezyonlarında genellikle direkt grafi normaldir. Ancak ek patolojileri değerlendirmek için tam ön arka, tam yan ve patella tanjansiyel grafler rutin olarak çekilmelidir. Kemik ve kıkırdak lezyonları, çapraz ve kollateral bağların avülsiyon kırıkları, çocuklarda femur distal epifiz patolojileri değerlendirilir.

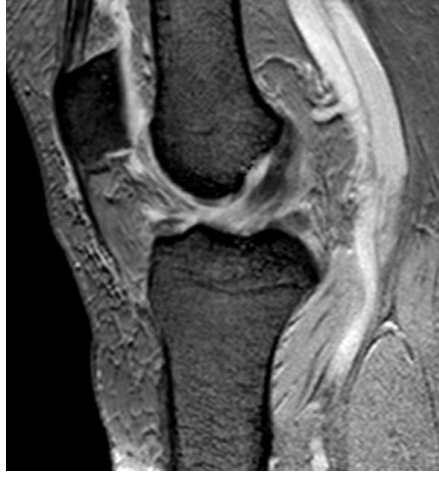Kronik ÖÇB yetmezliğinde, direkt grafide medial tibia platosunda, eminensiyada ve patellada osteofitler görülebilir. Ayrıca interkondiler notch'un daralması, interkondiler notch'un lateralinde silikleşme gibi bulgular kronik ÖÇB yetmezliğinde görülebilen direkt grafi bulgularıdır (53) (51).



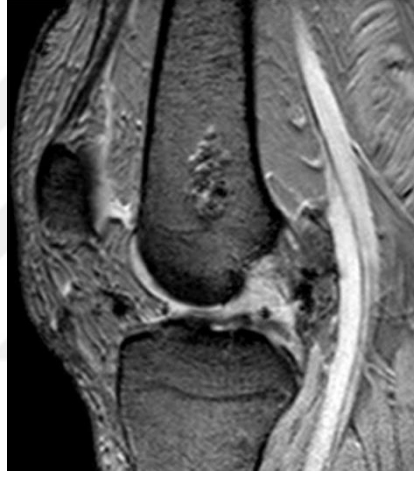Resim 10. Segond kırığı

Manyetik Rezonans Görüntüleme (MRG):

ÖÇB lezyonlarının değerlendirilmesinde, hem akut hem de kronik dönemde en hassas ve en sık kullanılan tetkiktir (Resim 11,12). MRG ile ÖÇB lezyonlarının yanında osteokondral, subkondral ve intraosseöz lezyonlar, menisküs yaralanmaları değerlendirilebilir (38). Özellikle T2 ağırlıklı görüntüler akut ÖÇB lezyonlarında hassastır (54) (55).

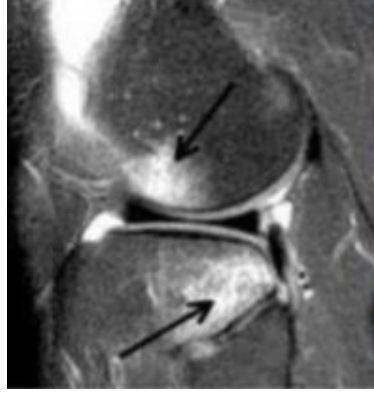


Resim 11. normal ÖÇB MRG görüntüsü



Resim 12. ÖÇB rüptürü MRG görüntüsü.

ÖÇB yırtıklarında zamanla medial kollateral ligamanın (MKL) ve kapsüler yapıların gerilmesine bağlı menisküs yırtığı veya eklem kıkırdak hasarı oluşabilir. Akut ÖÇB yaralanmalarının %41-68'ine menisküs yırtığı, sıklıkla da lateral menisküs hasarı eşlik eder. Kronik ÖÇB hasarında menisküs yırtığı görülme olasılığı (%85-91) daha fazladır ve sıklıkla medial menisküs hasarı görülür. Eklem kıkırdağı lezyonları, erozyon ve kondral fraktürler akut yaralanmalarda %23, kronik yaralanmalarda ise %54 oranında görülür. Lateral femoral kondil kontüzyonu %91, posterolateral tibial plato kontüzyonu ise %94 oranında ÖÇB yırtığı ile birlikte görülür (56).



Resim 13. ÖÇB yırtığı ile beraber görülen kontüzyon

Akut ÖÇB Yırtıklarında MRG Bulguları

- İnterkondiler çentiği dolduran heterojen yalancı kitle (hematom) T2 ağırlıklı kesitlerde artmış sinyal aktivitesi olarak gözlenir.
- Bağ liflerinin bütünlüğü bozulmuştur.
- T2 ağırlıklı kesitlerde hipointens olarak görülen ÖÇB hiperintens görülür.
- Kemik ezilmesi (Bone bruise); Tibiannın öne translasyonu ve iç rotasyonu ile tibiannın posterolateral köşesinin femur lateral köşesine çarpması sonucu oluşur ve kesitlerde hiperintens olarak görülür.

Kronik ÖÇB Lezyonlarında MRG bulguları

- ÖÇB görülmesi gereken kesitlerde görülmez.
- ÖÇB parçalar halinde görülebilir.
- İnterkondiler çentik tavanına paralel uzanan ÖÇB'nin paralelliği kaybolur, anormal horizontal uzanım gösterir.
- ÖÇB, AÇB'ye güdük lifleri ile skar yaparak yapışabilir.
- AÇB bükülebilir (buckling).

MRG, ÖÇB rekonstrüksiyonu sonrası hem normal greftin ve tünellerin pozisyonunu değerlendirmede hem de ağrı ve işlev kaybı ortaya çıktığında nedenini araştırmada kullanılır.

Ultrasonografi (USG):

İnvaziv bir yöntem olmayan USG deneyim gerektirir. ÖÇB yapışma yerinde hematoma varlığı bağ lezyonundan şüphelendirir (57).

ÖÇB yırtığında artroskopi bulguları

Eklem içindeki patolojileri direkt gözle görme imkanı sağlar. Bu yüzden doğru tanı koymada oldukça etkili bir yöntemdir. Özellikle ön çarpaz bağın yırtıklarında, tam veya parsiyel yırtıkları ayırmada diğer yöntemlere olan üstünlüğü tartışılmazdır. Ayrıca eklem içerisindeki diğer patolojiler saptanabilir, aynı zamanda tedavisi yapılabilir.

Artroskopik bulgular (45) (58) (59) (60):

1)Boş duvar bulgusu (empty wall sign): Özellikle kronik vakalarda güdük rezorpsiyonu sonucu femoral yapışma bölgesi boş görülür.

2)Vertikal çentik bulgusu: Özellikle hiperekstansiyon yaralanmalarında lateral femoral kondilden kaynaklanan kondral kompresyon bulgusudur.

3)Vertikal güdük bulgusu: Proksimal yırtıklarda uzun kalan distal parça AÇB'ya yapışarak, sağlam ÖÇB imajı verebilir.

2.5.4.DOĞAL SEYİR

ÖÇB'in iyileşme yeteneği zayıftır. Tedavi edilmediğinde Gather tarafından tarif edilen 8 farklı şekilde seyir gösterir (61) (62).

Sınıf A: ÖÇB güdükleri düzensiz saçaklanmalar şeklinde kalır.

Sınıf B: ÖÇB intrasinovyal yırtık olarak kalır.

Sınıf C: Kemik avulsiyonuyla birlikte.

Sınıf D: ÖÇB güdükleri retrakte olur.

Sınıf E: ÖÇB güdüklerinden birisi AÇB'a yapışır (en sık, %70).

Sınıf F: ÖÇB güdükleri atrofiye olarak tamamen rezorbe olur.

Sınıf G: ÖÇB güdükleri birbirine bağlanarak zayıf skar dokusuyla iyileşir (en az).

Sınıf H: Bu tiplerden ikisi beraber olur.

İyileşme şeklinden bağımsız olarak, hasarlanan ön çarpaz bağ biyomekanik fonksiyonunu kaybeder (61). Ön çarpaz bağ lezyonu tedavi edilmezse özellikle yüksek ve orta aktiviteli hastalarda kronik dönemde subluksasyon ve boşalma ataklarıyla birlikte osteoartrit gelişmektedir (63). ÖÇB tibianın translasyonuna karşı olan güçlerin %90'ını karşılar, yokluğunda bu görevi iliotibial bant, eklem kapsülünün medial ve lateral segmentleri, yan bağlar ve menisküsler özellikle de iç menisküs üstlenir. İkincil destek yapılarına binen yük arttığı için boşalma ataklarında bu yapıların yaralanma riski artar (64).

ÖÇB yaralanmasına menisküs, eklem kıkırdağı, subkondral kemik ve diğer ligamentlerle ilgili yaralanmalar eşlik edebilir. Bunlar içinde en sık görülen menisküs yaralanmalarıdır (%50-70) (65) (66). Kronik vakalarda anormal yüklenme ve oluşan makaslama etkisi sonucunda menisküs yırtığı oluşma olasılığı (%85-91) akut vakalara göre daha yüksektir (66) (67). Eşlik eden kondral yaralanmalar; travma anında, instabiliteye sekonder ya da mekanik nedenlerle oluşabilir ve dizdeki artritik değişikliklere zemin hazırlar. Dejeneratif değişiklikler, menisektomi yapılan hastalarda daha belirgindir. Yaralanmadan sonra 2 hafta içinde medial tibial platonun eklem kıkırdağının proteoglikan içeriği, kıkırdağın hidrasyonu ve sinovial membran vaskularitesi artar. Yaklaşık 3 yıl süreyle devam eden bu artışın nedeni; eklem kıkırdağının hipertrofisidir, eklem kıkırdağının progressif kaybı ile sonlanır (44) (68) (69).

2.6.ÖÇB YARALANMALARININ TEDAVİSİ

Tedavide amaç, diz stabilitesini sağlayıp hastayı en kısa zamanda günlük ve sportif faaliyetlerine geri döndürmektir. ÖÇB yaralanmalarında tedaviyi belirlemede göz önünde bulundurulacak faktörler:

- Hastanın yaşı: ÖÇB rekonstruksiyonuna karar vermede bir kriter olmaktan çıkmıştır (70) (71). Yapılan çalışmalarda orta yaş grubunda rekonstruksiyon sonucunun, genç hastalarinkinden farksız olduğu gösterilmiştir (72) (34) (73).

-Aktivite düzeyi: düşük aktivite düzeyi olan hastalarda (sedanter hayat tarzı olanlar, günlük işlerini veya yaşam tarzlarını değiştirmeye adapte olabilenler) konservatif tedavi başarılı olabilir.

-Hastanın tedaviye ve sonrasında rehabilitasyona uyumu

-Hastanın beklentisi

-Hastada genel eklem laksitesinin bulunması.

-ÖÇB yaralanmasına eşlik eden diğer diz içi patolojiler: Eşlik eden kapsül, yan bağ, menisküs ve eklem kıkırdağı yaralanması durumunda tedavinin cerrahi olması konusunda görüş birliği vardır (74).

-ÖÇB'nin parsiyel yırtıkları: Tüm yaralanmaların %10-28'ini oluşturur. Tedavi yetmezliğe bağlı şikayetler varsa uygulanmalıdır. ÖÇB'da yaralanma %50'den daha fazlaysa instabiliteye bağlı şikayetler oluşabilir (75).

2.6.1 Konservatif Tedavi

Günümüzde popüler tedavi cerrahi olmakla birlikte, özellikle seçilmiş vakalarda konservatif tedavinin yararı vardır. Cerrahi tedavi planlanan hastalara da cerrahi öncesi konservatif tedavi başlanabilir. Böylece hem hastanın kas gücü ve eklem hareket açıklığı artar ,hem de hastanın ameliyat sonrası rehabilitasyona uyumu kolaylaşır. Büyüme plağının henüz kapanmadığı genç hastalar, aktivite düzeyi düşük ileri yaştaki hastalar ve dizde instabilite oluşturmayacak parsiyel yırtığı olan hastalar konservatif tedaviden fayda görmesi beklenen grubu oluşturur. Johnson ve ark.'na

göre bađın % 50'den fazlası korunmuş, enstrümanlı ölçümlerde stabilitesi olan ve pivot shift bulgusu (-) olan hastalarda konservatif tedavi denenmelidir (38).

Konservatif tedavinin aşamaları şunlardır:

Ađrı ve efüzyonun azaltılması: Antiinflamatuvar tedavi, buz tedavisi, elastik bandaj ile kompresyon, eklemi tam hareketsiz bırakmayacak fonksiyonel breysler ve koltuk deđneđi ile mobilizasyon. Kas atrofisi gelişebileceđi için, tam immobilizasyondan mutlaka kaçınılmalıdır.

Hareket açıklıđının artırılması: İnflamasyon ve ađrı kontrol altına alındıktan sonra dizin hareket açıklıđının sađlanması çalışılır. Hareket açıklıđındaki zorluklar, diz içi başka patolojileri akla getirmelidir. Ekstansiyon kısıtlılıđı, menisküs lezyonundan kaynaklanabilir (76) (37).

Kas gücünün artırılması: Akut dönemde ađrı ve hareket kısıtlılıđına bađlı olarak, ekstansör kas grubunda atrofi gelişir. Kas gücünün artırılmasına izometrik kuadriseps, hamstring ve düz bacak kaldırma egzersizleri ile başlanır (37) (76). Ađrı ve inflamasyon azalınca daha ađır egzersizlere geçilmelidir. Özellikle tibiayı posteriora çeken hamstring ve gastroknemius kasları kuvvetlendirilmelidir (77).

Konservatif tedavinin önemli bir basamađını da yaşam tarzı modifikasyonu oluşturur. Dizde boşalma, ađrı ve şişmeye yol açan aktivitelerden kaçınılmalıdır. Yaşam tarzlarını deđiştiremeyen veya eskisi gibi devam etmek isteyen hastalarda konservatif tedavinin başarı şansı yoktur ve bu hastalarda cerrahi tedaviye geçilmelidir.

2.6.2 Cerrahi Tedavi

ÖÇB rekonstrüksiyonu; hazırlanmış greftlerin femur ve tibiada açılan tünellere, ÖÇB fonksiyonunu yerine getirecek şekilde tesbit edilmesidir.

ÖÇB rüptürü olan hastalarda cerrahi tedavi endikasyonları:

Mutlak endikasyonlar: Genç aktif hastalar, zorlayıcı spor yapanlar ve devam etmek isteyenler, profesyonel sporcular, cerrahi gerektiren ek patolojileri olan hastalar ve kombine bađ yaralanmaları

Göreceli endikasyonlar: İnstabilitesi olan ve dizde tekrarlayan ağrı ve şişlik şikayeti olan orta yaşlı hastalar

Cerrahi Tedavinin Zamanlaması:

ÖÇB rekonstrüksiyonunun ideal zamanlamasıyla ilgili kesin bir görüş birliği yoktur. Yapılan çalışmalarda, önemli olan kriterin dizin ameliyat öncesi durumu olduğu gösterilmiştir (78) (79) (80).

Akut dönemde özellikle ilk bir hafta içinde yapılan rekonstrüksiyonlar, dizde tam hareket açıklığını zorlaştırmakta ve artrofibrozis riskini arttırmaktadır (13). Yaralanma ile rekonstrüksiyon arası geçen süre uzadıkça, ortaya çıkacak instabilite atakları nedeniyle kıkırdak ve menisküs hasarı riskinde artış olmaktadır (81).

ÖÇB rekonstrüksiyonunun yaralanmadan ne kadar zaman sonra yapılacağından ziyade, dizin rekonstrüksiyon öncesi durumu daha önemlidir. Mümkün olan en kısa sürede, dizde tam hareket açıklığı ve kas gücü sağlamaya çalışılmalıdır (78) (79).

ÖÇB rüptürlerinin cerrahi tedavisi eklem dışı, eklem içi ve kombine olarak uygulanabilir.

Eklem Dışı Yöntemler:

ÖÇB’ a cerrahi müdahale yapılmadan, sekonder yapıların rekonstrüksiyonuna yönelik işlemleri içerir. Lateralde en sık iliotibial bant ve biceps tendonu, medialde ise en sık pes anserinus tendonu kullanılır. Başlangıçta dizin posterolateral veya posteromedialinden yapılacak eklem dışı tenodezin, tibianın öne translasyonunu engelleyeceği düşünülse de zamanla bu yöntemle tenodez yapılan tendonlarda uzama ve gevşeme oluştuğu fark edildi.

Eklem İçi Yöntemler:

a) Primer Dikiş: ÖÇB güdüğünün proksimal ucunun, tanımlanan farklı tekniklerle anatomik femoral yapıya yerine dikilmesidir.

b) Augmente Dikiş: Dikişin materyallerle güçlendirilmesidir.

Dikişlerle yapılan tamirin yeteri kadar iyi olmaması ve tekrarlayan rüptür sıklığı nedeniyle rekonstrüktif yöntemler ön plana çıkmaktadır.

c) Rekonstrüksiyon: En sık kullanılan cerrahi yöntemdir.

Greft Seçimi:

İdeal greft; kolay elde edilebilmeli, alınırken hassasiyet, kalıcı zayıflık veya işlev kaybına yol açmamalı, sağlam bir tespite izin vermeli, hızlı ligamentizasyon ve iyileşme süreci olmalı, biyomekanik ve yapısal özellikleri genç bir insanın ÖÇB özelliklerine denk olmalıdır (75).

a.Otogreftler:

Otogreft olarak hamstring tendonları (semitendinosus ve gracilis), patellar tendon, kuadriseps tendonu ve iliotibial bant kullanılmaktadır. Günümüzde en sık kullanılan hamstring tendonlarıdır.

1)Hamstring Tendonları: Semitendinosus ve gracilis kas tendonları kullanılmaktadır. Greftin temel biyomekanik özelliği dayanıklılığıdır. Noyes ve arkadaşlarının yaptığı çalışmada, çift semitendinosus /gracilis tendon grefti dayanıklılığı, normal ÖÇB dayanıklılığının %250'si olarak bulunmuştur (28). Başka bir çalışmada dört katlı semitendinosus ve gracilis tendonlarından oluşan hamstring otogreftlerinin dayanıklılığının, ÖÇB'dan %240, 10 mm genişliğindeki kemik-patellar tendon otogreftinden ise %138 daha fazla olduğu gösterilmiştir (82) (83) (79). Dört katlı semitendinosus-gracilis otogrefti sertliğinin, ÖÇB'dan 3 kat, patellar tendon otogreftinden ise 2 kat fazla olduğu gösterilmiştir (72) (84). Hamstring otogreftinin kesit alanı ÖÇB'a yakındır ve yaklaşık 44.4-56.5 mm² olarak ölçülmüştür. 8mm çaplı hamstring otogreftinin kesit alanı yaklaşık 50 mm²' dir. Bu patellar tendon otogreftinden 1.5 kat fazladır. Kesit alanının genişliği greftin vaskülarizasyonunu ve ligamentizasyonunu kolaylaştırmaktadır (85) (13).

Hamstring tendonu kullanılarak yapılan rekonstrüksiyonlarda, ekstensör mekanizma korunmaktadır. Postoperatif dönemde patellofemoral şikayetler ve kuadriseps kas gücü kaybı minimal olmaktadır (86) (87). Tüm bunlara bağlı olarak donör saha morbiditesi ve ameliyat sonrası hareket kısıtlılığı daha az olmaktadır. Fizikleri tam kapanmamış genç hastalarda da güvenlidir (71).

Hamstring tendonlarında kemik blok olmadığı için fiksasyon genellikle kemik tünelin dışından yapılmaktadır. Bu tür bir fiksasyon, rekonstrüksiyonun primer stabilitesinin patellar tendona göre daha düşük olmasına ve greftin siklik yüklenmelerle uzamasına yol açabilmektedir (88) (89). Hamstring tendonlarıyla yapılan rekonstrüksiyonlarda greftin tünel içindeki adaptasyonu, patellar tendon otogreftlerindeki gibi kemikten kemiğe olmadığından, daha uzun sürmektedir (107). Greft alınırken tendonların prematür amputasyonuna bağlı kısa alınması ya da yeterli genişlikte olmaması gibi problemlerle karşılaşılabilir (89).

2)Patellar Tendon Otogrefti: Tünel içinde kemikten kemiğe iyileşme olduğundan greftin adaptasyon süresi daha kısadır ve rijid fiksasyon sağlar (28) (90). Ancak patellar tendon otogrefti ekstansör mekanizmanın gücünü azalttığı için postoperatif dönemde kuadriseps kas gücü zayıflığı ve tam ekstansiyon kaybı gibi problemlerle daha çok karşılaşmaktadır (30) (91). Ayrıca patella kırığı, patellar tendon rüptürü, patellofemoral ağrı, patellar tendinit, patellofemoral kondropati gibi sorunlar oluşabilmektedir (30).

3)Kuadriseps Tendonu: Daha çok revizyon ÖÇB cerrahisinde veya ÖÇB ile AÇB rekonstrüksiyonunun beraber yapıldığı durumlarda alternatif olarak önerilen bir grefttir. Kemik bloksuz veya tek taraflı kemik bloklu olarak kullanılabilir. Yüzey alanı geniş ve uzun bir grefttir. ÖÇB ve AÇB rekonstrüksiyonunun beraber yapıldığı durumlarda tendon geniş yüzey alanı nedeniyle ikiye ayrılıp, iki ayrı greft olarak kullanılabilir. Bir tarafında kemik blok olmadığı için, greftin bu ucunun tespiti Kemik-Patellar tendon otogreftine göre zayıf kalmasına neden olur (28) (92).

b. Allogreftler:

Patellar tendon, aşil tendonu, fasya lata, tibialis anterior ve tibialis posterior tendonları kullanılabilir. En sık patella ve aşil tendonu kullanılır. Allogreftler taze dondurulmuş veya dondurulup kurutulmuş olabilir. Bu işlem allogreftin immunojenitesini ortadan kaldırır. En önemli avantajları, kısa ameliyat süresi, donör saha morbiditesinin olmaması, istenen büyüklükte ve çapta kullanılabilmesidir (43).

Allogreftlerin en büyük dezavantajı ise hastalık bulaştırma riskidir. Diğer dezavantajları, tünel içinde rezorbsiyona uğraması ve rejeksiyondur. Günümüzde

daha çok revizyon cerrahisinde, patellofemoral artrozu olan hastalarda, birden fazla bağ rekonstruksiyonunun yapılacağı hastalarda tercih edilmektedirler (43).

c.Sentetik greftler:

İstenilen miktarda ve boyutta elde edilebilir. Ancak sentetik materyal eklem içinde yıpranabilir ve aşınabilir. Bunun sonucunda ortaya çıkan maddeler sinovite yol açabilir. Ayrıca kopmaların olması bu bağların olumsuz yönleridir. Uzun dönem klinik sonuçların kötü olması nedeniyle günümüzde çok kullanılmamaktadır.

Greft Ligamentizasyonu:

ÖÇB rüptürü tedavisinde kullanılan biyolojik greftlerin başarısı, onların eklem içinde canlı kalmasına bağlıdır. Greftin eklem içi yerleştirilmesinden sonra greft fizyolojik ve biyomekanik olarak birçok değişiklik geçirir ve doğal ÖÇB'a benzemeye çalışır. Kemik tünel içine yerleştirilen otojen hamstring tendonları sinoviyalizasyon, neovaskülarizasyon ve ligamentizasyondan geçtikten sonra kemiğe integre olurlar. Ancak bu integrasyonun gerçekleşmesi için, tendonun kemik tünel içinde rijid ve izometrik olarak fiksasyonu şarttır. Eğer rijid ve izometrik fiksasyon yapılmazsa ligamentizasyonun başlangıcının ilk aşaması olan inflamatuvar yanıt gecikir veya inflamasyon olmaz (93) (94).

Otojen hamstring tendonları kemik içine uygun yerleştirildikten sonra önce tendona karşı inflamatuvar bir reaksiyon oluşur (19). Buna "inflamatuvar faz" denir. Bu faz ilk 6 haftayı kapsar. İnfrapatellar yağ yastığından ve varsa ÖÇB güdüğünden gelen sinovyal doku, grefti çevreler. Bu dönem tamamlandığında greft damarlı sinovya dokusuyla çevrelenmiş ve sinoviyalizasyon tamamlanmıştır.

İkinci aşama revaskülarizasyon dönemidir. İlk 6 haftanın sonunda greft damarlı sinovyal dokuyla çevrelense de halen avaskülerdir. 6-12 haftalık revaskularizasyon fazında greftte fokal iskemik nekroz alanları oluşmaya başlar. Bu fokal nekroz alanları trombüslerle doldurulur. Trombüslerle kapatılan nekrotik kaviteyonlardan tendonun içine doğru vasküler kanallar oluşur. Greft revaskülarize olduktan sonra yeni kan damarları aracılığıyla tendona makrofajlar ve multinükleer dev hücreler gelir. Bu hücreler nekrotik tendon artıklarını fagositozla temizler.

12. haftanın sonunda tendonda inflamatuvar reaksiyon bulgusu kalmaz. 12-30 haftalık dönemde greftin morfolojik, biyokimyasal ve biyomekanik özelliklerinde değişiklikler görülür. Bu değişikliklerin tümüne ligamentizasyon denir. Greftin kollajen ve glikozaminoglikan içerikleri ÖÇB'a benzer hale gelir. Ligamentizasyon işlemi sırasında başka bir değişiklik de kollajen fibrilleri arasındaki çapraz bağlarda olur. Böylece fizyolojik ve histolojik olarak hem tünel hem de eklem içindeki greft ÖÇB'a benzemeye başlar.

Rekonstrüksiyondan 6 ay sonra greftin histolojik görünümü normal ÖÇB ile hemen hemen aynıdır. Hücre sayısı eşit, intrasellüler matriks homojendir. Greft içindeki kollajen lifleri normal ÖÇB gibi lineer olarak dizilmişlerdir (43) (95).

Cerrahi işlemler:

Artroskopik olarak ekleme girilir, ek patolojiler tesbit edilerek giderilir. Sonrasında sırasıyla otogreft kullanılacaksa greft alınır ve hazırlanır, interkondiler çentik temizlenir (notchplastisi), grefte uygun tibial ve femoral tüneller açılır, greft yerleştirilir ve uygun materyalle tesbit edilir.

- Greftin hazırlanması:

Semitendinosus ve gracilis tendonları alındıktan sonra tendon ve ligamentler viskoelastik dokular olduklarından yaklaşık 10 dakika boyunca gerilmelidir (95). Germe işlemi stres relaksasyonununun erken gerçekleşmesini sağlayarak, stabilite kaybını en aza indirmektedir (96). Germe işlemi 20 N kuvvetle yapılmalıdır. 20 Newton'un üzerinde kuvvetlerle yapılan germe işlemi, tendonda miksoid dejenerasyona ve dizin aşırı sıkışması nedeniyle eklem yüzlerinde basınç artışına sebep olur. İlerleyen dönemde düzelmeyen bir hareket kısıtlılığı gelişebilir (97).

-Notchplastisi:

Notchplastisi, interkondiler çentiğin lateral duvarını daha iyi görerek, femoral tünelin yerini belirlemek ve interkondiler çentiğin grefti sıkıştırmasını engellemek için yapılır. İnterkondiler çentiğin dar olması ÖÇB yaralanmalarında bilinen en önemli predispozan faktörlerdendir. Rekonstrüksiyonun sağlıklı olabilmesi için uygun çentik genişliğinin sağlanması önemlidir. Notchplastisiye interkondiler çentikteki yumuşak dokuların ve osteofitlerin temizlenmesiyle başlanır. Sıklıkla

daralmış interkondiler çentikler "V" şeklindedir. Notchplastide amaç "U" şeklinde anteriora doğru genişleyen bir çentik elde etmektir (13).

-Kemik tünellerin hazırlanması:

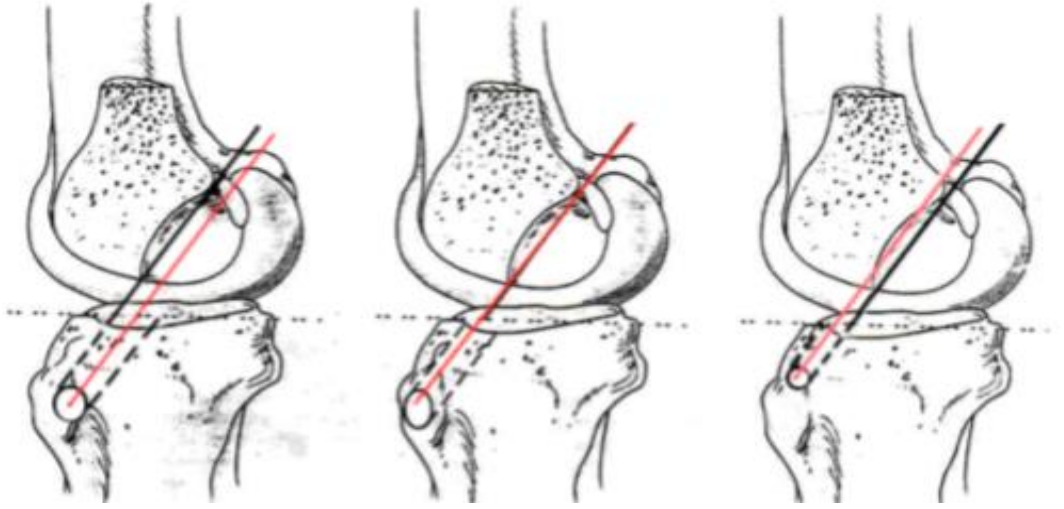
ÖÇB tamirinde kemik tünellerin optimal konumda olması ameliyatın başarısını belirleyen en önemli etkidir. Bu nedenle tünel yerlerinin seçimi doğru olarak yapılmalıdır. Greft yerleşimi mümkün olduğu kadar anatomik olmalıdır. Transtibial teknikte femoral tünel, tibial tünel üzerinden açıldığı için, femoral tünelin doğru yerleştirilebilmesi tibial tünele bağlıdır ve tüneller anatomik ÖÇB yapışma yerlerinin orta noktalarını birleştiren bir düzlem üzerinde olacak şekilde hazırlanmalıdır.

-Tibial tünel: Artroskopik ÖÇB rekonstrüksiyonunda tibial tünelin yerleşiminin ve yöneliminin doğru olması en kritik noktalardan biridir. Transtibial teknikle yapılan rekonstrüksiyonda femoral tünel tibial tünel üzerinden açıldığı için tibial tünelin doğru açılması ameliyatın gidişini etkileyen önemli faktördür (98).

ÖÇB'nin tibial yapışma alanı sagittal planda yaklaşık 19 mm, femoral yapışma alanı ise 10 mm'dir. ÖÇB tamirinde kullanılan greftlerin ortalama çapı ise 8-10 mm'dir. Doğal ÖÇB'nin kesit alanı her noktasında farklıdır, ancak tamirinde kullanılan otojen greftlerin kesit alanı her yerde aynıdır. Bu yüzden greftler doğal ÖÇB'nin geniş insersiyon özelliğini gösteremezler (98).

Jackson ve Gasser tarafından tanımlanan, anatomik yapıların kılavuz nokta olarak seçilmesi metodu, tibial tünelin doğru yerleşimi için kullanılabilir yöntemdir (6). Temel anatomik noktalar lateral menisküsün ön boynuzu, medial tibial çıkıntı, AÇB ve ÖÇB güdüğüdür.

Tibial tünelin doğal ÖÇB insersiyon alanının önünde açılması, ekstansiyon kısıtlılığı ve anterior liflerin sıkışmasına (impingement), arkasında açılması ise greftin yeterli işlev görememesine neden olur. Anterior liflerde sıkışma olması, greftin zamanla zayıflamasına ve yırtılmasına neden olmaktadır (41). Howell MRG'de greftin distal 2/3'lük kısmında sinyal artışının tibial tünelin anteriorda yerleşimine bağlı oluşan sıkışma için patognomonik olduğunu tanımlamıştır (13). Sıkışma, tibial tünelin anterior yerleşimi arttıkça artmaktadır (Şekil 13).



Şekil 13. Tibial tünel yerleşimi- sıkışma ilişkisi.

Tibial tünelin intraartiküler çıkış noktasının merkezi, medial tibial çıkıntıya mümkün olduğunca yakın olmalı, lateral menisküs ön boynuzunun iç kısmıyla devamlılık göstermelidir. Bu nokta, AÇB'nin ön kenarının 6-7 mm önüne, ÖÇB güdüğünün yapışma yerinin 1/2 posterioruna denk gelir. Tibial tünel platoyla 50-60 derece, femurun uzun eksenine 30-40 derece açı yapmalıdır (6).

Morgan ve arkadaşları, Jackson ve Gassellin'in anatomik noktalarını dikkate alarak tibial klavuz sistemi geliştirmişlerdir. Bu sistem diz 90 derece fleksiyondayken, tibial tünelin AÇB'nin 7 mm önünde açılmasını sağlar. Diz tam ekstansiyondayken, tibial tünelin ve greftin intraartiküler bölümünün interkondiler çatı çizgisine paralel olmasını sağlar. Yeterli tibial tünel uzunluğunu ve uygun açığı sağlar. Böylece sıkışmaya neden olmaz (6).

Hem cerrahi başarısı hem de iyi klinik sonuç için ÖÇB'nin anatomik yerleştirilmesi önemlidir. Tüneller normal ön çarpaz bağ kemik yapışma yerlerinin ortasından geçmelidir. Transtibial teknikte; femoral tünel tibial tünel üzerinden açılmaktadır. Tibial tünel, normal ön çarpaz bağın tibial kemiğe yapışma yerinin posterior yarısından açılır. Böylece tam ekstansiyonda sıkışma engellenmektedir. Ancak femoral tünel, sıklıkla ön çarpaz bağın femoral kemiğe yapışma yerinden uzağa, interkondiler çentikte çok yükseğe ve çok derine açılmaktadır. Greft hem koronal hem de sagittal planda vertikal olarak yerleştirilmektedir. Yapılan

biyomekanik çalışmalar göstermiştir ki; vertikal yerleştirilen greftler anterior tibial translasyonu engellerken, pivot shift fenomeni sırasında oluşan anterior tibial translasyon ve iç rotasyonu kontrol edemeyebilir. Bu hastalarda greft yerleşimine bağlı instabilite semptomları devam edebilir ve pivot shift fenomenine bağlı boşalma atakları görülebilir (99). Tünel ve greftin doğal ÖÇB anatomisine uygun yerleştirilebilmesi için femoral tünelin bağımsız hazırlanması daha mantıklıdır ve birçok çalışmacı tarafından savunulmaktadır.

-Femoral tünel: Greftin femoral tüneldeki yerleşimi, izometrisi ve uzunluğunun doğru ayarlanması oldukça önemli ve kritiktir (41) (78). Femoral tünelin yerini belirlemek için interkondiler çentiğin posterior sınırına ulaşmak gerekir. Hafifçe dardır, deneyimsiz cerrahları yanıltabilir ve tünelin daha öne açılmasına veya arka duvarın penetrasyonuna neden olabilir.

Tibial ve femoral tünellere giriş yerleri arasındaki mesafenin, diz hareketleri sırasında 2-3 mm' yi geçmesi yani greftin izometrik yerleştirilmemesi, greftin önce aşırı derecede gerilmesine, sonra gevşemesine neden olur. ÖÇB rekonstrüksiyonunda başarısızlığın önemli nedenlerinden biridir (6). Femoral tünelin önde olması, diz fleksiyondayken greftte gerginliğe ve greft boyunda uzamaya neden olur. Arkada ve lateral femoral kondilin üzerinde olması ise ekstansiyonda gergin, fleksiyonda gevşek bir grefte neden olur (41).

Bu komplikasyonlardan kaçınmak için, tibial tünelden bağımsız olarak femoral tünelin açılması, normal ön çarpaz bağın femoral kemiğe yapışma yerine ulaşabildiğimiz, femoral tünele uydurmak için tibial tünel açısı ve uzunluğundan ödün vermediğimiz ancak daha fazla deneyim gerektiren anteromedial tekniğin tercih edilmesi daha uygundur.

-Greftin tesbiti:

Rekonstrüksiyon sonrası, erken dönemde yapılan tespit gücü, greft materyalinin gücünden daha fazladır, bu nedenle tespit yönteminin seçimi, greftin doğru yerleşimi kadar önemlidir. Greft dokusunun iyileşmesi ve kemik dokuya tutunması tamamlanıncaya kadar, yapılan tespit erken hareket ve agresif rehabilitasyona izin verecek sağlamlıkta olmalıdır.

a. Femoral tesbit: İlk olarak greftin femoral ucu tesbit edilir. Femoral tünelde greft fiksasyonu materyalleri şunlardır:

1-İnterferans vidaları: 1987 yılında Kurosako ve ark. tarafından geliştirilip kullanılmıştır. Hem hamstring tendonlarının hem de kemik tendon kemik greftinin tespitinde başarıyla kullanılmaktadır (19) . Revizyon gerekliliğinde, bu vidaların çıkarılmasında ciddi güçlükler göz önüne alınarak biyobozunur vidalar üretilmeye başlanmıştır. Biyobozunur vidalar, interferans vidaları ile aynı tasarıma sahip olup, poli-L-laktik asit ve poliglikolik asit türevlerinden üretilmektedirler (6) (43).

2-Düğme implantları: Endobutton CL (continous loop) en sık kullanılan düğme implantıdır. Endobutton CL, dört delikli ve oval görünümlü plak şeklinde olup, ortadaki iki delikten halka yapılmış şerit ile greftin ucu bağlanır, uçlardaki iki delik ise grefti femoral kanaldan dışarı çekmeye ve gerilimi sağlamak için çevirmeye yarar (19). Endobutton CL, femoral kanal içinden çıktıktan sonra, dış rotasyona getirilerek grefte maksimum germe uygulanır. Endobutton CL, hem kemik hem de hamstring greftleri için kullanılabilir (6).

3-Mitek kancaları: Omuz kapsül tamirlerinde uzun süredir kullanılan mitek kancaları, arka kısmına yapılan halka yardımıyla hem hamstring tendonlarının hem de kemik tendon kemik greftlerinin tesbitinde kullanılmaktadır.

4-Çapraz Çivi Sistemi (cross pin): Kullanılan transfiks sistemlerinde amaç femoral tespiti güçlendirmek ve greftin tenodezini kolaylaştırmaktır. Transfiks sistemleriyle sadece hamstring tendon greftleri birlikte kullanılmaktadır. Greft femoral kanala bir tel yardımıyla çekildikten sonra telin üzerinden transfiks vidası gönderilmektedir (41).

5-Pul-vida: Hamstring tendon greftleri kullanılarak yapılan ÖÇB rekonstrüksiyonunda femoral tesbit için kullanılan materyallerdendir.

b. Tibial tesbit:

1-Staple: ÖÇB tamirinde en sık kullanılan materyallerden biridir. Greft boyu yeterli uzunlukta olduğunda kullanılır. Uygulaması kolay ve ucuzdur. Ancak dikkat edilmediğinde tendonda nekroza neden olabilir. Bazen kayma sonrası cilt

basısı nedeniyle irritasyon görülebilir. Stabilite yetersizse çift staple kullanılabilir (6).

2-İnterferans Vidası: Femoral tespitte olduğu gibi tibial tespit için de en sık kullanılan materyallerdendir. Hem hamstring tendonları hem de kemik-tendon-kemik greftleriyle yapılan rekonstrüksiyonlarda kullanılabilir (6).

3-Sütüre Post (vida etrafından geçirilen sütürler): Greft boyunun kısa kaldığı durumlarda sık kullanılan materyaldir. İyi bir gerginlik sağlar ancak sütür kısmı materyalin en zayıf kısmıdır (13).

4-Pul-vida Sistemleri: Hamstring tendon grefti kullanılarak yapılan ÖÇB rekonstrüksiyonlarında tibial tespit için sık kullanılan materyallerdendir. Özellikle sivri çıkıntıları olan pul tipindeki tespit materyallerinde stabilite artmaktadır, ancak fazla sıkıldığında greft nekrozu ve yumuşak doku irritasyonuna neden olabilmektedir (19).

5-Spiked washer vidası: Bu vida iki kısımdan oluşur. İlk kalın spongiöz vida kısmı, tibia cismi içine yerleştirilir. Daha sonra bu vidanın içine, dişli bir pulu tutan ikinci daha küçük çaplı vida yerleştirilir. Hamstring tendonları tespiti için oldukça güvenli olan bu sistemin avantajı kortikal tespit ve tendon tespitinin birbirinden bağımsız olması ve tendon gerginliğinin ayarlanmasının kolay olmasıdır (7).

Femoral ve tibial tespit, ÖÇB cerrahisinin önemli noktalarından biridir. Greftin femoral tespitinden sonra özellikle hamstringlerle rekonstrüksiyonda mutlaka germe kuvveti uygulanmalı, tibial tespit bu germe kuvveti altındayken yapılmalıdır. Tibial tespit sırasındaki germe işlemi greftte daha sonra oluşacak stres relaksasyonunu engeller. Greftin en zayıf olduğu noktalar tespit yerleridir. Tespit başarısızlığı sonucun başarısız olmasına neden olur.

ÖÇB rekonstrüksiyonunda greftin ideal tespiti için önerilen koşullar (100) (101):

-Femoral tespit olabildiğince arkada olmalı ve vida tespitinde posterior kortikal duvarın bütünlüğü korunmalıdır.

-Vida tünele iyice yerleştirilmeli ve ucu eklem içinde çıkıntı yapmamalıdır.

-Tendon grefti kemik tünele sıkıca yerleştirilmelidir.

-Tünel içinde tendon grefti mümkün olduğu kadar uzun tutulmalıdır.

-Biyolojik ara yüzeyi engellemek için implant tünel içinde tendon boyunca yerleştirilmemelidir.

-Uzun sütür köprülerden kaçınılmalıdır.

Greft ile tespit materyali kombinasyonu; gelen yüklere direnecek kadar güçlü, normal ÖÇB'in yüklenmelere verdiği yanıtı verebilecek kadar sert ve siklik yüklenmeler altında greftin kaymasına engel olacak kadar güvenli olmak zorundadır.

2.7.KOMPLİKASYONLAR

-Kuadriseps Güçsüzlüğü: Karşı sağlam dizle karşılaştırıldığında %20'den fazla güç kaybı olması kuadriseps güçsüzlüğü olarak tanımlanır. ÖÇB cerrahisi sonrası en sık rastlanan komplikasyondur (33). Vakaların büyük çoğunluğuna hamstring güçsüzlüğü de eşlik eder. Tek bacak üzerinde uzun atlama (single leg hop test) testi kullanılır ve bu testin sonucunda sağlam dizle kıyaslandığında, rekonstrükte tarafın performansı %90 daha az bulunur. Ototogreft olarak patellar tendon kullanılan hastalarda daha sık görülür.

-Patello-Femoral Ağrı: İnsidansı literatürde % 6-26 olarak bildirilmektedir (6). Ameliyat sonrası özellikle fleksiyonda uzun süreli immobilizasyon, patellar tendon otogreftin kullanılması insidansı arttıran sebeplerdir. Patello-femoral ağrı olması, kuadriseps gücünü negatif yönde etkileyebilir.

-Hareket Kısıtlılığı: Artrofibrozis, 10 dereceden fazla ekstansiyon kısıtlılığı ve 125 dereceden az fleksiyonun olmasıdır (30). İnsidansı %5,6-14 olarak bildirilmiştir (6). Bu komplikasyonu önlemek için yapılması gereken akut ÖÇB yaralanmalarında, ilk 3-6 haftada cerrahi girişim yapılmaksızın tam hareket açıklığının ve kuadriseps gücünün kazandırılmasıdır. Ameliyat sırasında greft izometrik yerleştirilmeli, yeterli notchplasti yapılmalı, tibial tünel ağzındaki bağ ve kıkırdak artıkları tamamen temizlenmelidir. Ameliyat sonunda greftin fiksasyonu

sonrası, tam ekstansiyon-fleksiyon kontrol edilmelidir. Ameliyat sonrası diz 0 derecede tutulmalı, soğuk uygulama, erken hareket, yük bindirme ve mobilizasyona izin verilmeli, normal yürüyüşün erken restorasyonu ve artrofibrozisin erken tanınması açısından sık kontroller yapılmalıdır (33). Artrofibrozis tedavisinde yoğun fizik tedavi, antienflamatuvar tedavi, patella mobilizasyonu, anestezi altında manipulasyon ve artroskopik veya açık cerrahi ile yapışıklıkların giderilmesi, notchplasti, transplantın ve Hoffa'nın debridmanı, tibial tünel eklem içi ağzında siklops olarak isimlendirilen sert fibroz dokunun ve bazı durumlarda greftin rezeksiyonu, lateral gevşetme, posterior kapsülotomi ile kuadrisepsplasti uygulanabilir. Tedavisi için son derece invazif işlemler gerektiren bu komplikasyonun gelişmemesi için önlemler alınması kritik öneme sahiptir.

Hareket kısıtlılığına yol açan diğer nedenler: Yanlış kemik tüneller, interkondiler osteofitler, transplant hipertrofisine bağlı sıkışma, siklops lezyonu, yan bağ ve tenozedler gibi ekstraartikuler cerrahiler ve enfeksiyondur.

-Vasküler komplikasyonlar: Femoral tünelin fazla posteriorda yerleştiği durumda, K-teli üzerinden drillenirken, arka duvarın kırılarak drilin popliteal fossaya kaçma ihtimali vardır. Bu nedenle femoral kemik tünel açılırken, K-teli yollandıktan sonra ve drillemeden önce mutlaka tünelin posteriorunda yeterli kemik köprüsünün kaldığından emin olunmalıdır (33). Roth, sentetik greft ile ÖÇB rekonstrüksiyonu sırasında popliteal arter yaralanması bildirmiştir. Eksplorasyonda arterin greft ile kemik arasına sıkıştığı görülmüş safen ven grefti ile by-pass uygulanarak revaskularizasyon sağlanmıştır (6).

-Sıvı Ekstravazasyonu ve Kompartman Sendromu: Akut yaralanmalarda yapılan artroskopik bağ girişimlerinde, kapsül defektleri olan bölgede sıvı ekstravazasyonu nedeniyle kompartman sendromu gelişebilir. Literatürde bildirilen vaka yoktur (33) . Ameliyat öncesi ve sonrası klinik ve fizik muayeneyle takip edilmelidir (43).

-Derin Ven Trombozu: İnsidansı %0,75-3,5 arasındadır. Bilinen risk faktörleri ileri yaş, daha önce geçirilmiş tromboembolizm, malignite, kalp yetmezliği, uzun süreli immobilizasyon, alt ekstremitede varis ve obezitedir.

Antiembolik çorap, erken mobilizasyon ve profilaktik antikoagulan tedavi her hastaya rutin uygulanmalıdır (6).

-İnsizyona Bağlı Sinir Lezyonu: Safen sinirden çıkan infrapatellar dallar iç yan bağın yapışma yerinin tamiri veya hamstring tendon greftinin alımı sırasında zarar görür. Diz bağ cerrahisi sırasında bu komplikasyonun gelişebileceği unutulmamalı ve yüzeysel diseksiyon dikkatli yapılmalıdır.

-Graft Alınan Bölgedeki Komplikasyonlar: En sık komplikasyon patellar tendon otogreftinde gelişir. Otojen patellar tendon alımı esnasında ve sonrasında ortaya çıkan komplikasyonlar; patella kırığı, patellar tendon rüptürü, patellar tendinit, patellofemoral ağrı, patella baja ve heterotropik ossifikasyondur. Hamstring tendon alımı sırasında tendonun kısa alınması, ameliyat sonrası dizin fleksiyon gücünün minimal azalması ve uyluk kasları arasında dinamik dengenin bozulması gibi komplikasyonlar gelişebilir. Kuadriseps tendon grefti kullanılan vakalarda greftin kısa alınması, kuadriseps rüptürü, ameliyat sonrası kuadriseps güçsüzlüğü ve patella femoral ağrı görülebilir (6).

-Fiksasyon Komplikasyonları: Postoperatif erken dönemde rekonstrüksiyonun en zayıf olduğu bölge fiksasyon bölgesidir. En popüler fiksasyon materyali interferans vidasına ait potansiyel komplikasyonlar; grefti gergin tutacak karşı güç uygulanmaz ise grefti uygun olmayan pozisyona doğru vidanın itilmesi, greftten geçirilen dikişin vida yivleri tarafından zedelenmesi ve vida yivlerinin greftte laserasyona neden olması olarak Matthews ve Soffer tarafından sıralanmıştır (33). Vida çapının büyük ve kanülsüz olması, kemik tünelde fissür veya kırık oluşturabilir. Yumuşak doku örtüsünün zayıf olduğu tibial tarafta, staple ve tam vidalanmamış interferans vidaları, özellikle diz üstüne çökmede irritasyona neden olabilirler.

Bu komplikasyonlar dışında görülebilecek diğer komplikasyonlar; greftin yere düşürülmesi, femoral tünel posterior duvarının kırılması, femoral vida başının yalama olması, hatalı açılmış tibial ve femoral tünel, medial tüberkül kırığı, greftin interkondiler çentikte sıkışması ve sürtünmesi, AÇB'nin kısmi hasarı ve eklem kıkırdağı hasarıdır (3). Ayrıca enfeksiyon, kanama, hematoma ve cilt nekrozu gibi

erken postoperatif komplikasyonlar ve büyüme plağı hasarı da gelişebilmektedir (41).

2.8.REHABİLİTASYON

ÖÇB yaralanmalarında rehabilitasyonun temel hedefleri; güç, dayanıklılık ve esneklikteki yetersizliğin ortadan kaldırılması, yaralanma öncesindeki aktivite seviyesine emniyetli dönüşün sağlanması ve fonksiyonların yeniden kazanılmasıdır (102) (51).

Rehabilitasyon programları düzenlenirken; cerrahide kullanılan greftin tipi, tesbit materyalinin tipi ve sağlamlığı, greftin yerleşimi (anatomik olup olmadığı), eşlik eden bağ, kıkırdak ve menisküs yaralanmalarının varlığı, cerrahi işlemin süresi, hastanın yaşı, mesleği, eğitim durumu, aktivite düzeyi, motivasyonu, kilosu, beklentileri ve ek hastalıkları gibi rehabilitasyonu etkileyebilecek faktörler göz önünde bulundurulmalıdır.

ÖÇB yaralanmalarında cerrahi öncesi; sağlam dizdekine eş eklem hareket açıklığı, dizde şişliğin kontrolü, tam ekstansiyonun kazanılması, normal yürüyüşün sağlanması ve bacak kontrolünün sağlanması hedeflenir. Cerrahi sonrası diz tam ekstansiyonda immobilize edilir ve soğuk uygulama yapılır. Diz desteklenirken pasif veya aktif diz fleksiyon-ekstansiyon egzersizleri yaptırılabilir. Cerrahi sonrası uyluk kaslarında kısa sürede atrofi gelişir. Atrofi özellikle 6. haftada çok belirgindir. Elektrik kas stimülasyonu kuadriseps kas grubunun rehabilitasyonu için kullanılabilir. Kuadriseps kasını kuvvetlendirmek için düz bacak kaldırma çalışmaları da yaptırılabilir. Erken dönemde hamstring kaslarının kuvvetlendirilmesi önemlidir.

İzole ÖÇB tamiri sonrası erken dönemde, koltuk değnekleri ile diz üzerine kısmi yük verdirilebilir. Postoperatif dönemde, koltuk değneklerinin 3-4 hafta kullanılması yeterlidir (41). İlk iki haftada propriosepsiyon eğitimine başlanır. Tam aktiviteye dönebilmek için, uyluk kas gücünün normalin %80'ine ulaşması gereklidir. Greft olgunlaşması için ilk 6 ay spor aktivitelerine dönüşe izin verilmez (41). Hızlandırılmış rehabilitasyon programlarıyla 6. aydan sonra spora dönen hastaların sonuçları iyidir (103).

ÖÇB rehabilitasyon protokolü:

0-2. haftalar:

Amaçlar:

- Tam diz ekstansiyonu
- 90 derece diz fleksiyonu
- Güçlü bir kuadriseps / düz bacak kaldırma
- Normal yürüme

Egzersizler:

- Pasif ekstansiyon hareketleri
- Düz bacak kaldırma
- Pasif, aktif, aktif yardımcı fleksiyon
- Yatarak / ayakta hamstring çalışması
- Proprioseptif çalışmalar (yük kaydırma vb.)
- Koltuk değnekleriyle kısmi yük vererek yürüme

2-4.haftalar:

Amaçlar:

- 0-120 derece diz hareket açıklığı
- Koltuk değnekleri olmadan tam yük vererek yürüme

Egzersizler:

- Diz hareket açıklığı egzersizleri
- Ağırlıklarla düz bacak kaldırma
- Bisiklet (hareket açıklığı için)

- Topallamadan yürüyebiliyor ve kuadriseps kontrolü iyi ise, koltuk değneksiz yürüme

- İki ayakla çömelme egzersizleri

4-6.haftalar:

- Tam diz hareket açıklığı

- Yüksek hızlı izokinetik kuadriseps ve hamstring çalışmaları

- Merdiven çıkma

8-10.haftalar:

- Diğer egzersizler ve izokinetik çalışmalar ilerletilerek sürdürülür

- Hafif koşu

12-14.haftalar:

- Hafif ağırlıklar ile diz hareket açıklığı çalışmaları

- Koşu programı (kuadriseps gücüne göre)

16-18.haftalar:

- Kuadriseps ve hamstring kasları için izokinetik güçlendirme egzersizleri

- Çeviklik çalışmaları

- Spora özel çalışmalar

5-6.aylar:

- Kuadriseps kası değerlendirilir

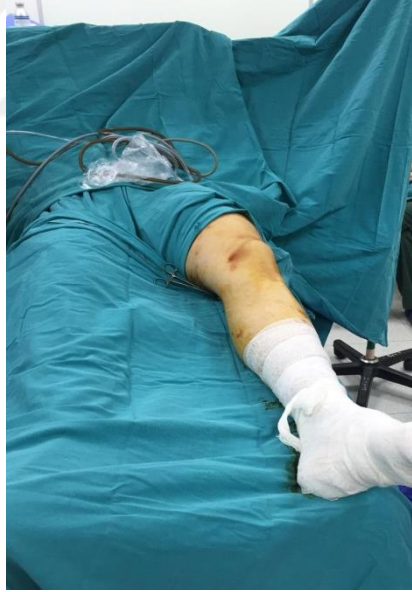- Spora özel çalışmalara devam edilir

8-9.aylar:

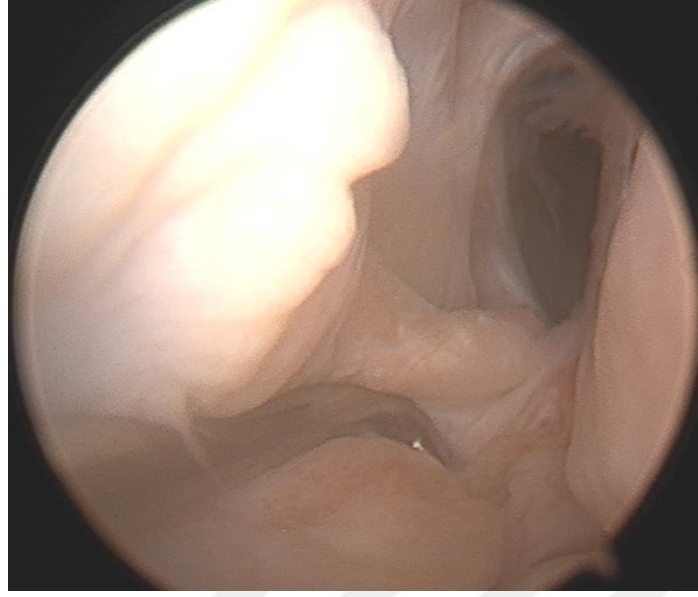
- Belirlenen spora dönüş

Cerrahi Teknik

Artroskopik ÖÇB rekonstrüksiyonu planlanan hastalar, gerekli ameliyat öncesi hazırlıklar yapıldıktan sonra, ameliyattan bir gün önce servise yatırıldı. Hastalara ameliyattan bir saat önce profilaktik olarak birinci kuşak sefalosporinler verildi ve ameliyat sonrası 24 saat, günde iki kez devam edildi. Ameliyatlar genel ya da spinal anestezi altında yapıldı. Anestezi sonrası hastalara Pivot Shift, ön çekmece ve Lachman instabilite testleri yapıldı. Hastalar supin pozisyonda ameliyat masasına alındı. Operasyonda, diz maksimum fleksiyona gelecek şekilde masa ayarlandı. Uyluk proksimaline turnike yerleştirilerek, elevasyonda uygun basınçta şişirildi. Daha sonra cerrahi sahaya cilt temizliği yapıp operasyon alanının çevresi ve hasta steril olarak örtüldü (Resim 14). Şüpheli olgularda, otojen hamstring grefti alınmadan önce uygun portallerden dize girilerek artroskopik muayene yapıldı. Menisküs veya kondral lezyon varlığı araştırıldı ve ÖÇB yırtığı teyit edildi (Resim15).

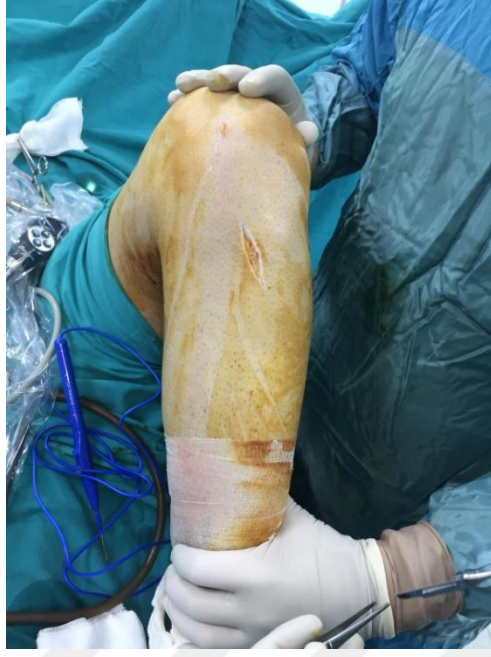

Resim 14. Hastanın ameliyat masasındaki pozisyonu

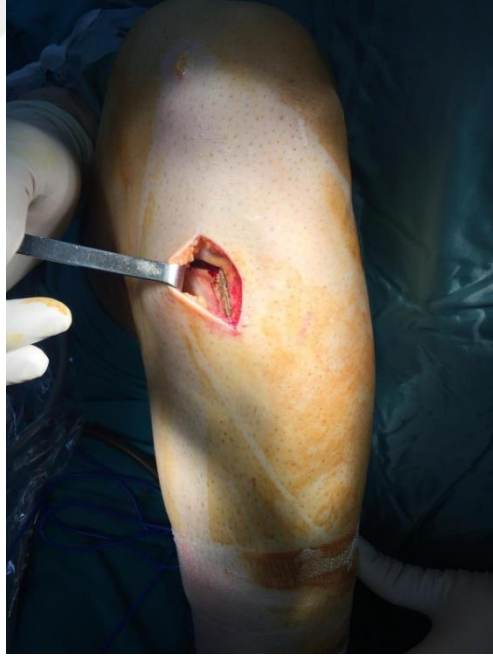

Resim 15. ÖÇB yırtığının artroskopik görüntüsü

Greft alınması amacıyla, tüberositas tibia ve pes anserinus fasyası palpe edildikten sonra tüberositas tibianın iki cm mediali ve bir cm süperiorundan distale doğru yaklaşık 4-5 cm'lik insizyon yapıldı (Resim 16). Cilt ve cilt altı geçildikten sonra pes anserinus fasyası "L" şeklinde, distale doğru 2-3 cm ve proksimalden mediale doğru yaklaşık 1-2 cm kemiğe yapışma yerinden, kesilip periost üstünden serbestleştirildi(Resim 17).



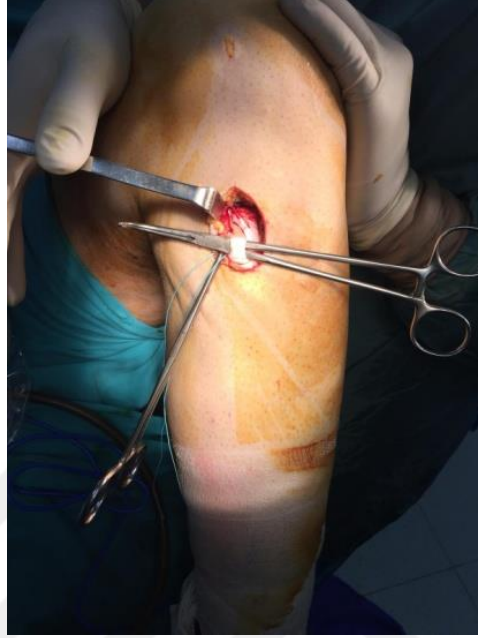Resim 16. Cilt insiyonu



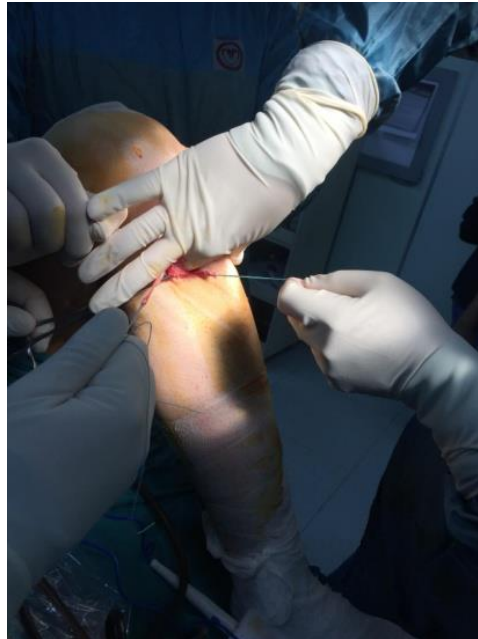Resim 17. Fasyanın 'L' insizyonu

Gracilis ve semitendinosus tendonları, fasya altında palpe edilip fasyadan ayrıldı. Daha sonra tendonların ucuna işaret sütürü konup, işaret parmağı veya diseksiyon makasıyla ekstratendinöz ve fasyal bantlar ile olan bağlantıları kesildi. Fasyal bantlar tendondan iyi ayrılmazsa, tendonun prematür amputasyonuna ve

yetersiz greft uzunluđuna sebep olacađından dolayı, mutlaka evresindeki yapılardan serbestleřtirilmelidirler(Resim 18,19).



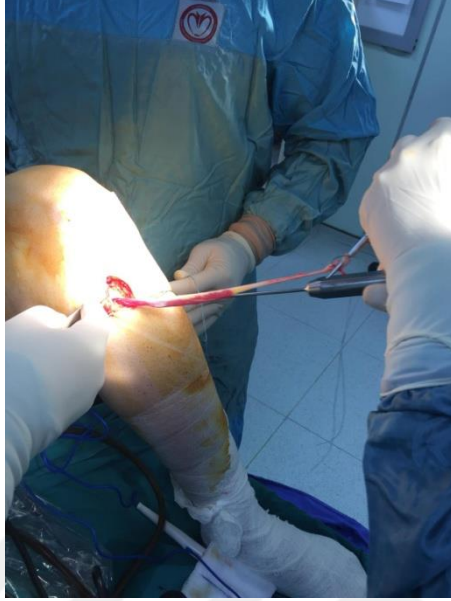
Resim 18. Hamstring tendonlarının fasyadan ayrılması



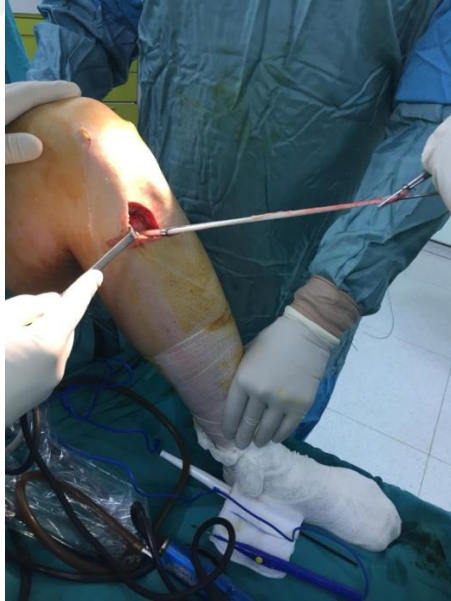
Resim 19. Hamstring tendonlarının işaret parmağıyla diseke edilmesi

Daha sonra tendonun distal ucu daha önce konan işaret sütünleri vasıtasıyla tendon sıyırıcının yuvarlak ucundan geçirildi. Tendon gergin tutulurken, tendon

sıyrıcı tendonun proksimal uzanımı yönünde, tek hamlede olacak şekilde tendon serbestleştirildi (Resim 20,21).



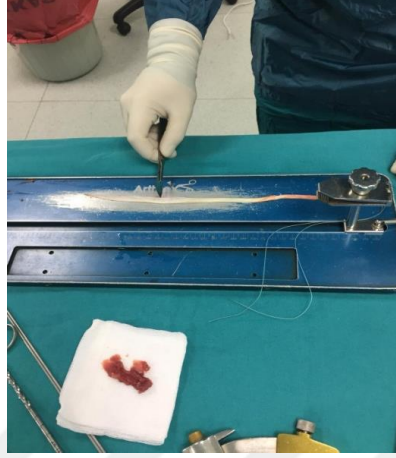
Resim 20. Tendon sıyrıcıyla hamstring tendonlarının serbestleştirilmesi



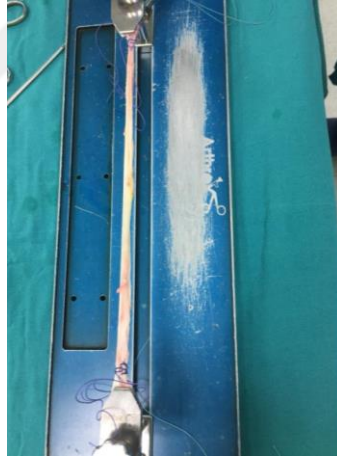Resim 21. Tendon sıyrıcıyla hamstring tendonlarının serbestleştirilmesi

Bu yöntemle alınan gracilis ve semitendinosus greftleri daha sonra serum fizyolojik ile ıslatılarak, muskulöz kısımları bistüri yardımıyla temizlendi (Resim 22). Alınan greftler, greft hazırlama tahtasına yerleştirildi. Gracilis ve semitendinosus tendonları birbirine krackow tekniği kullanılarak gergin olarak tespit

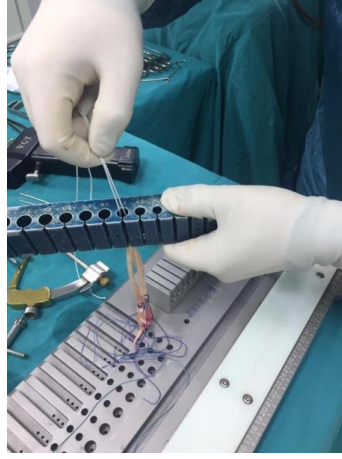
edildi. Tendonların birbirine tespitinde 1 numara vicryl kullanıldı (Resim 23). Greft ikiye katlanıp kalınlığı ölçüldü (Resim 24)



Resim 22. Greftin temizlenmesi



Resim 23. Greftin krackow suture ile birbirine dikilmesi

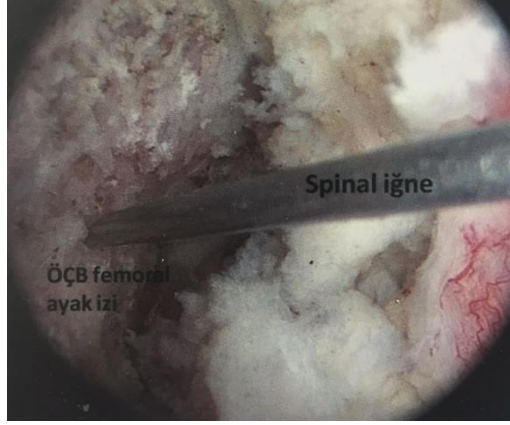


Resim 24. Greftin kalınlığının ölçülmesi

Hastalarda öncelikle standart artroskopi protokolü uygulandı. Usulüne uygun açılan anteromedial ve anterolateral portallerden girilerek suprapatellar boşluk, lateral ve medial gutter, patellafemoral eklem, medial ve lateral kompartmanlar değerlendirildi. Loose-body varlığı, osteokondral defekt araştırması ve menisküslerin değerlendirilmesi yapıldı. Daha sonra eminensler ve interkondiler çentik değerlendirildi. İnterkondiler çentik femurun lateral kondilinin medial duvarı ortaya çıkacak şekilde shaver ile temizlendi. İnterkondiler çentiğın dar olduđu vakalarda burr ile interkondiler çentiğe genişletme uygulandı.

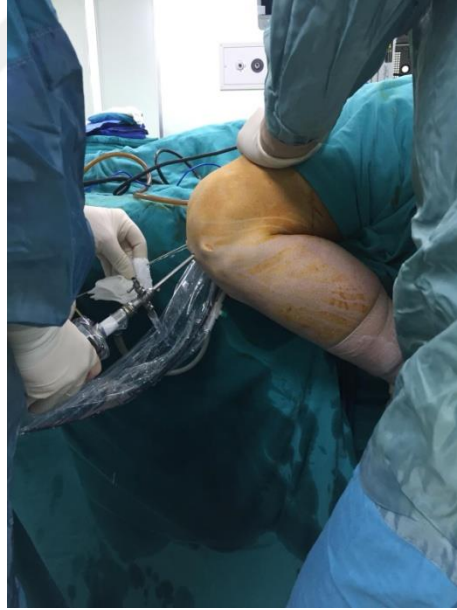
Anteromedial portal tekniğinde, femoral tüneli tibial tünelden bağımsız olarak açıyoruz. Lateral femoral kondilin medial duvarı shaver ile temizlenip “Resident’s Ridge” tam olarak görüldükten sonra kondil posterioru probe ya da spinal iğne ile değerlendirildi (Resim 25).

Diz minimum 110 derece fleksiyonda olacak şekilde maksimum fleksiyona alındı. Anteromedial portalden mikrokırık aleti (Steadman’s pick) ile “Resident’s Ridge” posterioru, ÖÇB, AM ve PL bantlarını ortalayacak şekilde işaretlendi .

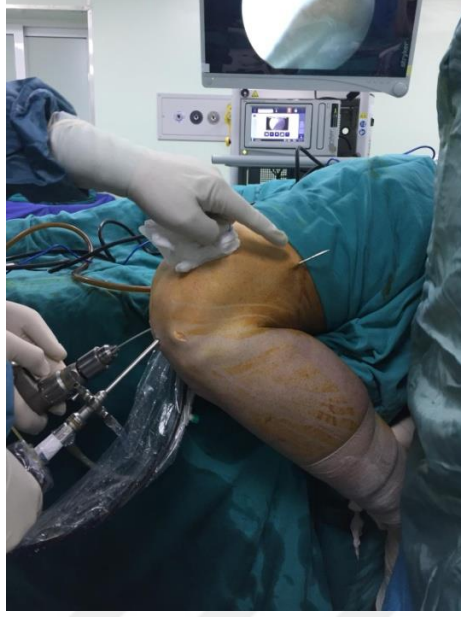

Resim 25. ÖÇB ayak izinin spinal iğne ile değerlendirilmesi

Daha sonra 130 derece fleksiyonda olacak şekilde anteromedial portalden kılavuz tel ile işaret hedef alınarak femoral tünel yönü belirlendi. Kılavuz tel ilerletilip, ciltten çıkıldı. (Resim 26,27).

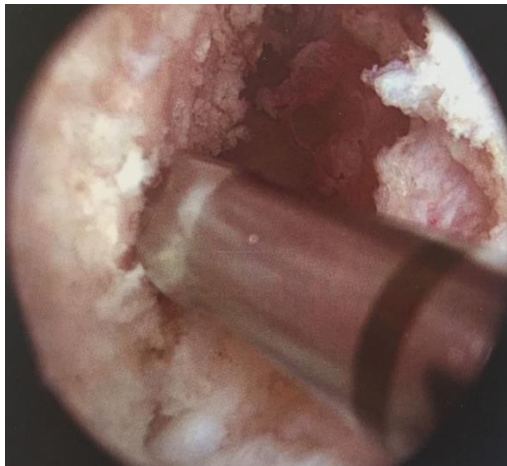

Resim 26. Dizinin 130° fleksiyonuyla beraber kılavuz telin ilerletilmesi

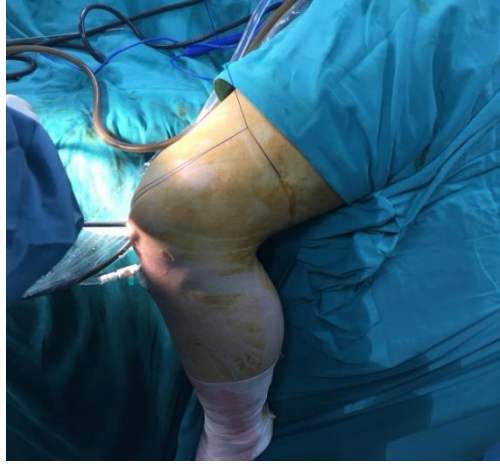

Resim 27. Kılavuz telin ciltten çıkması

Kılavuz tel üzerinden direkt olarak 4,5 mm drill ile 25 mm uzunluğunda femoral tünel açıldıktan sonra devam edilerek, greft çapına uygun ölçüdeki oyucu ile lateral korteksten çıkıldı. Kılavuz tel ucuna geçirilen prolene sütür tel ile birlikte tünelden ilerletilip, ciltten çıkartılır. Sütürün diğer ucu da portal dışında kalacak şekilde iki uç birleştirilir. Daha sonra kamera anteromedial portale alınarak, femoral tünel yeri ve yerleşimi tekrar kontrol edildi (Resim 28,29).

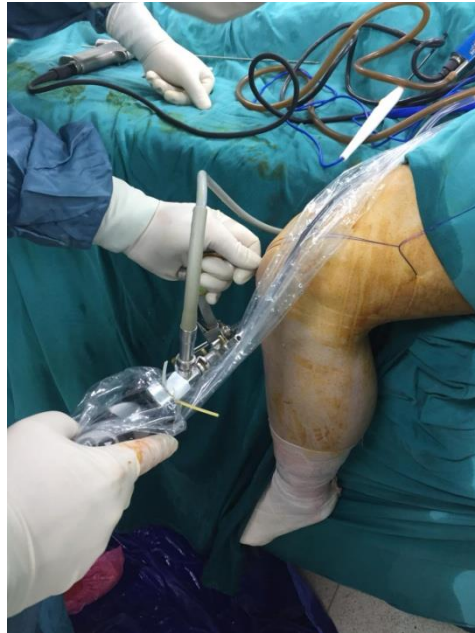

Resim 28. Femoral tünelin drilllenmesi

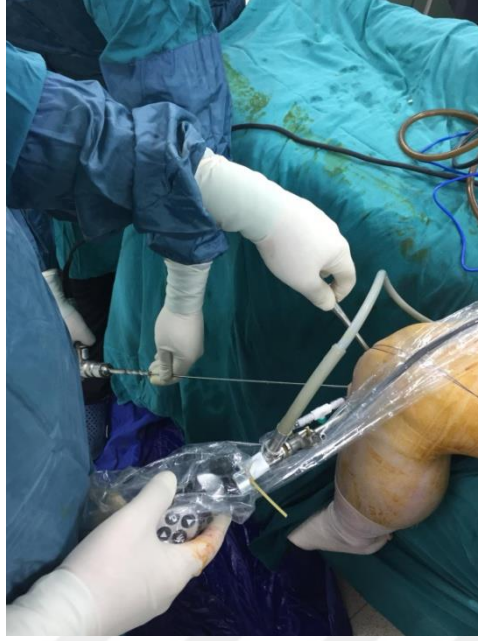


Resim 29. Kılavuz tel ucundaki sütünun ciltten çıkarılıp portaldeki ucu ile birleştirilmesi

Tibial tünelin başlangıç noktası eklem çizgisinin 4-5 cm distalinde, tibial tüberkülün 1-1,5 cm mediali, bitiş noktası medial eminensin laterali ve AÇB'nin 15-16 mm önüdür. ÖÇB tibia anatomik lokalizasyonu shaver yardımıyla temizlendi. Kılavuz sistem insizyonun içinde kalacak şekilde tibial kılavuz açısı 45 dereceye ayarlandı. Kılavuzun diğer ucu anteriordan açılan portalden içeri sokularak öçb'nin tibia anatomik lokalizasyonuna yerleştirildi. Daha sonra kılavuz uygun pozisyonda tutulurken kılavuz tel gönderildi. Kılavuz telin çıkış yeri kontrol edildikten sonra bu tel üzerinden direkt olarak daha önce belirlenen greft çapına uygun çaptaki oyucu ile tibial tünel açıldı. (Resim 30,31)



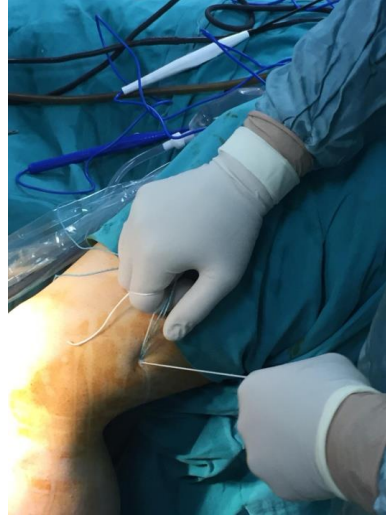Resim 30. Kılavuzun ÖÇB'nin tibia anatomik lokalizasyonuna göre yerleştirilmesi



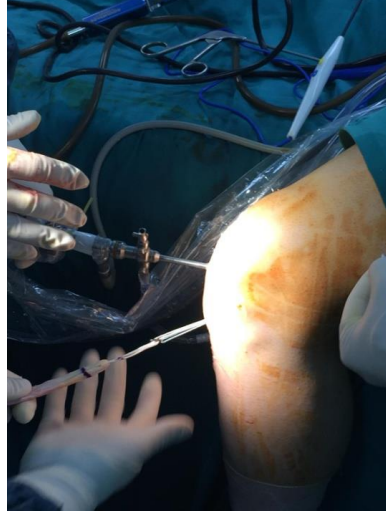
Resim 31. Tibial tünelin açılması

Transtibial teknikte ise ilk olarak tibial tünel açılmakta ve tibial tünel üzerinden de femoral tünel açılmaktadır. Tibial tünelin başlangıç noktası eklem çizgisinin 4-5 cm distalinde tibial tüberkülün 1-1,5 cm mediali, bitiş noktası medial eminensin laterali ve AÇB'nin 5-7 mm önüdür. ÖÇB tibia anatomik lokalizasyonu shaver yardımıyla temizlendi. Kılavuz sistem insizyonun içinde kalacak şekilde tibial kılavuz açısı 45 dereceye ayarlandı. Kılavuzun diğer ucu anteriordan açılan portalden içeri sokularak AÇB'nin ortalama 5-7 mm önüne ve medial eminensin lateral kenarına yerleştirildi. Daha sonra kılavuz uygun pozisyonda tutulurken kılavuz tel gönderildi. Kılavuz telin çıkış yeri kontrol edildi ve femur lateral kondil medial duvarına doğru yönlendirilerek tibial tünel üzerinden açılacak olan femoral tünel için ulaşılabilecek giriş noktası ve buna bağlı sıkışma olup olmayacağı kontrol edildikten sonra bu tel üzerinden direkt olarak daha önce belirlenen greft çapına uygun çaptaki oyucu ile tibial tünel açıldı. Femoral tünelin anatomik pozisyonuna daha yakın açılabilmesi için tünelin eklem içi uygun yüzü genişletildi. Daha sonra kalınlığı hamstring otogreftin yarıçapı kalınlığının iki mm fazlası olarak hesaplanan femoral kılavuz offset (Bull's Eye), tibial tünel içerisinden geçirilerek, çentiği posterior kortekse dayanacak şekilde yerleştirildi. Böylece femoral tünelin posterior penetrasyonunun önüne geçilmesi amaçlandı. Daha sonra guide teli gönderildi. Direkt olarak daha önce belirlenen greft çapına uygun çaptaki oyucu ile 35 mm uzunluğunda femoral tünel açıldı.

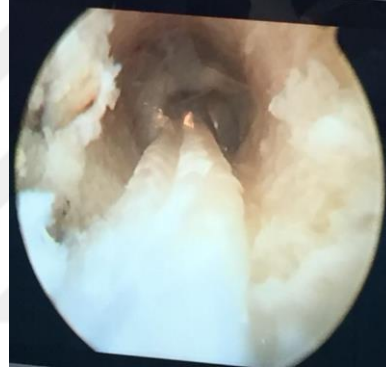Anteromedial portal tekniğinde, taşıyıcı ipin bir ucu kılavuz tel ile AM portalden femoral tünele alındı. Ardından tibial tünel içerisinden probe yardımıyla taşıyıcı ipin AM portaldaki diğer ucu tibial tünele alındı. Arka masada hazırlanmış olan greft femoral tünel içinde kalacak kısmı kalemle işaretlendikten sonra ikiye katlanıp femoral tünel uzunluğuna göre belirlenmiş olan endobutton CL'e yerleştirilir. Endobuttonun bir gözüne no:5, diğer gözüne no:2 farklı renklerde ethibond suture geçirilir. No:5 suture grefti eklem içinden lateral kortekse doğru çeken suturedür. No:2 suture ise endobuttonun takla atması için kullanılır. Önceden eklemde kalan no:2 ethibond suture yardımıyla endobuttona uygulanan suturelerin bir ucu femoral tünelden dışarı alınır. Daha sonra no:5 çekme suture ile greft sabit güçle femoral tünel içine çekilir. Bu arada zaman zaman monitör gözlenerek no:2 suturenin boşluğu alınır. No:5 suture tünel içine dayandıktan sonra, no:2 suture çekilerek endobuttonun takla atması ve femoral kortekse tutunması sağlanır(Resim 32,33,34). Greftin tibial tüneldeki ucuna bağlı sutureler bir klemp yardımıyla aşağı doğru çekilerek, endobuttonun kortekse tutunup tutunmadığı kontrol edilir. Ardından dize 15-20 kez fleksiyon ve ekstansiyon hareketi yaptırılır. Böylece uygulama öncesinde greftteki çekme önlenmiş ve uygulama sonrasında eklem içindeki olası uzaması ve gevşekliğin önüne geçilmiş olur .



Resim 32. Endobutton suturelerinin ciltten çıkarılması



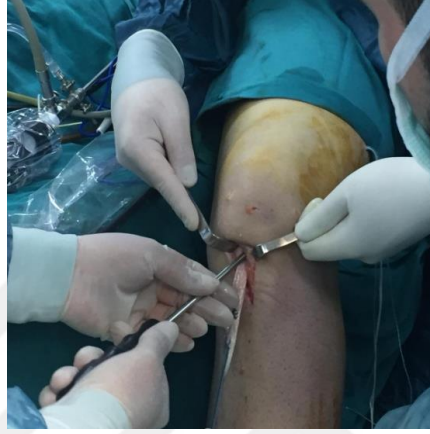Resim 33. Greftin femoral tünelde ilerletilmesi



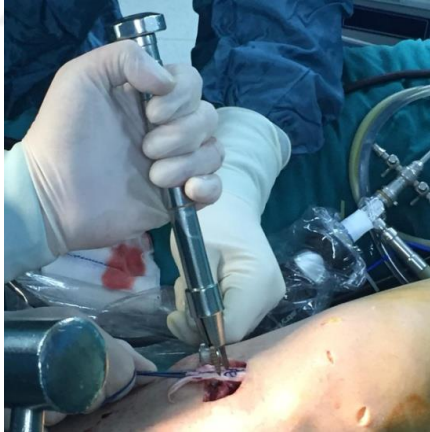Resim 34. Greftin femoral tünelde ilerlemesinin artroskopik görüntüsü

Transtibial teknikte ise crosspin ile fiksasyon yapılanlarda femoral tünele yerleştirilen kılavuz üzerinden tünelde 25 mm’de grefti asacak Transfix vidası için yer açıldı ve buradan esnek bir kılavuz tel gönderildi. Kılavuz tel tibial tünelden distale doğru çekilerek taşıyıcı bir sistem oluşturuldu. Tibial tünele çekilen esnek kılavuz tel üzerine 4 katlı otojen hamstring grefti ortasından asıldı ve kılavuz telin dışarıda bulunan uçları çekilerek grefti proksimale doğru çekildi. Grefti tünelden çektiğimiz esnek kılavuz tel üzerinden uygun ölçüde Transfix vidası ile grefti 25 mm’de asarak sabitlendi.

Daha sonra tibial tesbite geçildi. Greft distaldeki serbest ip uçlarından çekilerek maksimum gerginlikte tutularak diz 30 derece fleksiyon pozisyonunda tibial tesbit için kullanılan uygun boyuttaki interferans vidası tibial tünele yerleştirildi. Yine ipler gergin tutulurken, greft üzerinden tibial tünele en yakın yerden staple yerleştirildi (Resim 35,36).

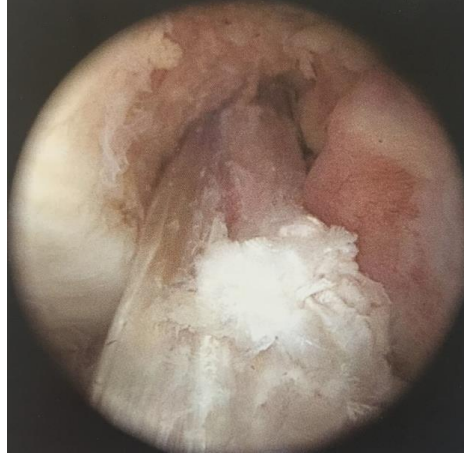

Resim 35. İnterferans vidası yerleştirilmesi

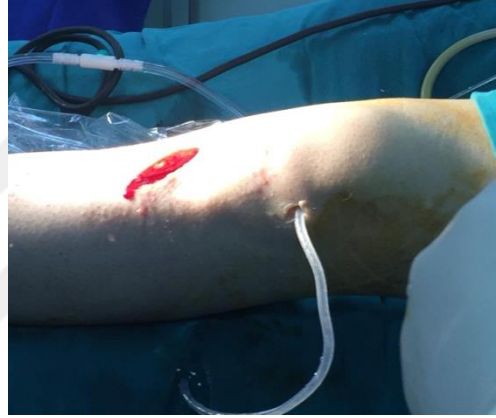

Resim 36. Staple yerleştirilmesi

Daha sonra Pivot Shift, ön çekmece ve Lachman instabilite testleri yapıldı, sorun olmadığı görüldükten sonra tünel dışında kalan greft ve grefte bağlı ip uçları kesilerek çıkartıldı. Artroskopik olarak greftin gerginliği, sıkışma olup olmadığı değerlendirildi (Resim 37) ve sorun saptanmaması üzerine işleme son verildi. Katlar anatomik olarak kapatıldıktan sonra bir adet hemovak dren yerleştirilerek turnike sonlandırıldı ve Jones bandajı uygulandı (Resim 38).



Resim 37. Greftin artroskopik görüntüsü



Resim 38. Dren yerleştirilmesi

Hastalarımıza, derin ven trombozu ve emboli riskinden dolayı profilaktik olarak düşük molekül ağırlıklı heparin tedavisi başlandı ve hastalar 24 saat sonra dren çıkartılır çıkartılmaz mobilize edildi. Ağrı için erken dönemde NSAİ'lar gerekli olan durumlarda narkotik analjezikler kullanıldı. Ameliyat sonrası ilk 24 saat ameliyathı dize soğuk uygulandı. Ameliyattan 24 saat sonra ilk pansumanda dren çıkartıldı. Ameliyat sonrası birinci günde düz bacak kaldırma ve fleksiyon egzersizleri ile rehabilitasyon programına başlandı. Koltuk değneği yardımı ile mobilizasyona izin verildi. Hastalarımız diz fleksiyonunu kademeli arttırarak, 3. haftada tam eklem hareket açıklığına izin verecek şekilde yürüme, 5. ayda düz koşuya, 6. aydan sonra antremanlara ve 9 aydan sonra müsabaka sporlarına izin verildi.

3.GEREÇ VE YÖNTEM

Çalışmamıza 2010-2018 yılları arasında T.C. Sağlık Bakanlığı Sağlık Bilimleri Üniversitesi Dışkapı Yıldırım Beyazıt Eğitim ve Araştırma Hastanesi Ortopedi ve Travmatoloji Kliniği'nde ön çapraz bağ rüptürü nedeniyle otojen hamstring grefti kullanılarak, TT ve AM portal tekniği ile artroskopik ACL rekonstrüksiyonu yapılan; TT portal tekniğiyle 40 hasta, AM portal tekniği ile 40 hasta olmak üzere toplam 80 hasta dahil edildi. ACL rüptürü tanısı hastaların muayene ve mr görüntüleri ile konuldu. Çalışmaya 18-50 yaş arasında, daha önce diz ameliyatı geçirmemiş, iskelet matüritesini tamamlamış, bilateral dizlerde ek patolojisi (PCL, MCL, LCL, menisküs tamiri gerektiren kompleks menisküs patolojisi) olmayan hastalar dahil edildi. Kriterler dikkate alınarak, TT portal tekniği ile ameliyat olan 40 hastaya ve AM portal tekniği ile ameliyat olan 40 hastaya sisteme kayıtlı telefon numaralarından ulaşılarak, hastaneye davet edildi. Tüm hastaların yaşı, cinsiyeti, vücut kitle indeksleri (VKİ), kronik hastalıkları, düzenli kullandıkları ilaçlar, daha önce geçirdikleri operasyonlar, yaralanan dizin tarafı (sağ-sol), yaralanma sebebi (spor-diğer), yaralanma mekanizması (direkt-indirekt), yaralanma sonrası ameliyata kadar geçen süre, preoperatif klinik şikayetler (ağrı-efüzyon-güvensizlik hissi-boşalma hissi), postop aktiviteye dönme süreleri, postop komplikasyon olup, olmadığı sorgulandı. Hastaların ACL rekonstrüksiyonu için yapılan ameliyatları (TT-AM standart portal tekniği), intraoperatif meniskopati ve kondral lezyon varlığı ameliyat notlarından teyit edilerek kaydedildi. Femoral stabilizasyon için anteromedial teknikle rekonstrüksiyon yapılan hastaların tamamında endobutton cl kullanılırken, transtibial teknikle rekonstrüksiyon yapılan 37 hastada endobutton cl ve 3 hastada crosspin kullanıldı. Tibial stabilizasyon için her iki grupta da interferans vidası ve staple kullanıldı. Postoperatif tüm hastalara aynı rehabilitasyon programı uygulandı. Kullanılan rehabilitasyon programı ekte sunulmuştur (Ek 1).

Çalışmaya katılmayı kabul eden tüm hastaların postoperatif takipleri 12-48. aylar arasında yapıldı. Hastaların postop diz eklem hareket açıklığı (fleksiyon ve ekstansiyon) muayene edildi (Tablo 13,14). Lachman testi, ön çekmece testi ve Pivot Shift testi uygulandı (tablo 15,16,17). Lachman testi(-), (+), (++) olarak, ön

çekmece testi ve Pivot shift testi (+) ve (-) olarak derecelendirildi. Ameliyat öncesi ve postop takiplerde (1-4 yıl) tüm hastalara IKDC, Lysholm, Cincinnati ve Tegner skorlama sistemleri kullanılarak anket yapıldı. Yapılan anketler ekte sunulmuştur (ek 2). Hastalar preop ve postop IKDC (Uluslararası Diz Dokümantasyon Komitesi) diz değerlendirme formu(tablo 18,19), Lysholm(tablo 20,21), Cincinnati(tablo 22,23) ve Tegner(tablo 24,25) diz skoru formları kullanılarak fonksiyonel açıdan değerlendirildi. Lysholm, Cincinnati ve IKDC diz değerlendirme formları skorlama sistemleri 100 üzerinden değerlendirildi. Tegner aktivite skoru ise 10 üzerinden değerlendirildi. Gruplar arasında preop-postop skorlama sonuçları açısından fark olup olmadığı değerlendirildi(tablo26). Hastaların postop diz 2 yönlü grafileri çekilip, osteoartrit varlığı değerlendirildi (tablo 27).

T.C. Sağlık Bakanlığı Sağlık Bilimleri Üniversitesi Dışkapı Yıldırım Beyazıt Eğitim ve Araştırma Hastanesi Klinik Araştırmalar Etik Kurulu'nun 17/12/2018 tarih ve 57/13 karar numarası ile yapılmış bir çalışmadır (Ek 3).

İstatistik metodu

Verilerin istatistiksel değerlendirmesi Statistical Package for the Social Sciences (SPSS) for Windows sürüm 20.0 kullanılarak yapıldı. Kategorik değişkenler için tanımlayıcı istatistikler, sayı ve yüzdeler olarak sunuldu. Sayısal verilerin analizinde normal dağılıma uygunluk “KolmogrovSimirnov” ve “Shapiro-Wilk” testleri ile incelenmiş olup, normal dağılıma uygun olan bağımsız değişkenler için iki grup arasındaki ortalama farkı “Student t testi” ile, ikiden fazla grup arasındaki ortalama farkı ise “OneWayAnova” testi ile incelenmiştir. Normal dağılıma uygun olmayan bağımsız değişkenler için iki grup arasındaki medyan farkı “Mann-Whitney U” testi ile, ikiden fazla grup arasındaki medyan farkı ise “Kruskal-Wallis H” testi ile incelenmiştir. Normal dağılım gösteren bağımlı değişkenlerin analizi “PairedSamples T testi”, normal dağılım göstermeyen bağımlı değişkenlerin analizi ise “Wilcoxon testi” kullanılarak yapılmıştır. Kategorik değişkenlerin kendi aralarındaki analizleri “Chi-Square” koşulu sağlandığı durumlarda “ChiSquare” test istatistiği, sağlanmadığı durumlarda ise “Fisher’sExact Test” istatistiği kullanılarak gerçekleştirilmiştir. Veriler %95 güven düzeyinde incelenerek p değeri 0,05’ten küçük ise testler anlamlı kabul edildi.

4. BULGULAR

Çalışmamıza 2010-2018 yılları arasında T.C. Sağlık Bakanlığı Sağlık Bilimleri Üniversitesi Dışkapı Yıldırım Beyazıt Eğitim ve Araştırma Hastanesi Ortopedi ve Travmatoloji Dalı'nda ön çapraz bağ rüptürü nedeniyle otojen hamstring grefti kullanılarak, TT ve AM portal tekniği ile artroskopik ACL rekonstrüksiyonu yapılan 80 hasta dahil edildi. Gruplar TT portal tekniğiyle 40 hasta, AM portal tekniği ile 40 hasta olmak üzere seçildi.

Hastalar 18-50 yaş arasında idi. TT teknik ile opere edilen hastaların ameliyat sırasındaki ortalama yaşları 33,18(18-50) iken, AM teknik ile opere edilen hastaların ameliyat sırasındaki ortalama yaşları 26,82(18-50) idi (tablo 1). Bulgular istatistiksel olarak anlamlı bulundu(p:0.000).

Tablo 1. Hastaların sosyo-demografik özellikleri

	TT (n=40)	AM (n=40)
YAŞ ORTALAMASI	33,18(18-50)	26,82(18-50)
KADIN	5(%12,5)	4(%10)
ERKEK	35(%87,5)	36(%90)
VKİ<18,5 (ZAYIF)	3 (%7,5)	6 (%15)
VKİ:18,5-24,9 (NORMAL)	33 (%82,5)	17 (%67,5)
VKİ:25-29,9 (KİLOLU)	4 (%10)	7 (%17,5)

TT teknik ile opere edilen hastaların 5'i kadın (%12,5),35'i erkekti (%87,5) (Tablo 1). Hastaların 3'ü zayıf (%7,5), 33'ü normal (%82,5),4'ü kiloluydu (%10). AM teknik ile opere edilen hastaların ise 4'ü kadın (%10) ,36'sı erkekti (%90) ve hastaların 6'sı zayıf (%15),27'si normal (%67,5),7'si kiloluydu (%17,5) (tablo 1). Sonuçlar istatistiksel olarak anlamlı değildi.

TT teknik ile opere edilen hastaların 25 hastanın sağ (%62,5), 15 hastanın sol (%37,5) dizine rekonstrüksiyon işlemi uygulandı. AM teknik ile opere edilen

hastaların 21 hastanın sağ (%52,5), 19 hastanın sol (%47,5) dizine rekonstrüksiyon işlemi uygulandı (tablo 2). Sonuçlar istatistiksel olarak anlamlı değildi.

Tablo 2. Rekonstrüksiyon tekniği ile ameliyat edilen diz tarafının karşılaştırılması

TARAF	TT(n=40)	AM(n=40)
SAĞ	25(%62,5)	21(%52,5)
SOL	15(%37,5)	19(%47,5)

Çalışmamıza dahil olan TT teknik ile opere edilen 8 hasta (%20) spor yaralanması nedeniyle,32 hasta (%80) diğer sebeplerden (düşme, trafik kazası vs.) hastaneye başvurdu. AM teknik ile opere edilen hastaların ise 17 tanesi (%42,5) spor yaralanması nedeniyle,23 tanesi (%57,5) diğer sebeplerden (düşme, trafik kazası vs.) hastaneye başvurdu (tablo 3). Sonuçlar istatistiksel olarak anlamlı bulundu.

Tablo 3. Yaralanma sebebi ve ameliyat tekniklerinin kıyaslanması

YARALANMA SEBEBİ	TT (n=40)	AM (n=40)	p:0.030
SPOR	8 (%20)	17 (%42,5)	
DİĞER	32 (%80)	23 (%57,5)	

TT teknik ile opere edilen 40 hastanın, 31 tanesinin (%77,5) başvuru nedeni direkt, 9 tanesinin (% 22,5) ise indirekt travmaydı. AM teknik ile opere edilen 40 hastanın, 22 tanesinin (%55) başvuru nedeni direkt, 18 tanesinin (% 45) ise indirekt travmaydı (tablo 4). Sonuçlar istatistiksel olarak anlamlı bulundu.

Tablo 4. Yaralanma mekanizması ile ameliyat teknikleri arasındaki ilişki

YARALANMA MEKANİZMASI	TT (n=40)	AM(n=40)	p:0.033
DİREKT	31 (%77,5)	22 (%55)	
İNDİREKT	9 (%22,5)	18 (%45)	

Yaralanma ile ameliyat arasında geçen süre, TT teknikle opere edilen 31 hastada (%77,5) 6 aydan erken, 7 hastada (%17,5) 6 ay-1 yıl arasında, 2 hastada (%5) 1 yıldan geç olarak bulunurken, AM teknikle opere edilen 22 hastada (%55) 6 aydan erken, 9 hastada(%22,5) 6 ay-1 yıl arasında, 9 hastada (%22,5) 1 yıldan geç olarak bulundu(tablo 5). Sonuçlar istatistiksel olarak anlamlı bulundu.

Tablo 5. Yaralanma- ameliyat arasında geçen süre ile ameliyat teknikleri arasındaki ilişki

YARALANMA- AMELİYAT ARASI SÜRE	TT (n=40)	AM(n=40)	
<6 AY	31 (%77,5)	22(%55)	p:0.044
6 AY-1 YIL	7 (%17,5)	9 (%22,5)	
>1 YIL	2 (%5)	9 (%22,5)	

Preoperatif şikayetlere bakıldığında TT teknik ile opere edilen 33 hastada (%82,5) ağrı, 28 hastada (%70) dizde efüzyon, 21 hastada (%52,5) boşalma, 18 hastada (%45) güvensizlik hissi mevcut iken, AM teknikle opere edilen 25 hastada (%62,5) ağrı, 18 hastada (%45) dizde efüzyon, 28 hastada (%70) boşalma, 25 hastada (%62,5) güvensizlik hissi mevcuttu (tablo 6,7,8,9).

Tekniğe göre preoperatif şikayetler

Tablo 6. Tekniğe göre preop ağrı şikayetlerinin kıyaslanması

PREOP AĞRI	TT	AM	
VAR	33 (%82,5)	25 (%62,5)	p:0.045
YOK	7 (%17,5)	15 (%37,5)	

Tablo 7. Tekniğe göre preop efüzyon şikayetlerinin kıyaslanması

PREOP EFÜZYON	TT	AM	
VAR	28 (%70)	18 (%45)	p:0.024
YOK	12 (%30)	22 (%55)	

Tablo 8. Tekniğe göre preop boşalma hissi şikayetlerinin kıyaslanması

PREOP BOŞALMA HİSSİ	TT	AM	p:0.108
VAR	21 (%52,5)	28 (%70)	
YOK	19 (%47,5)	12 (%30)	

Tablo 9. Tekniğe göre preop güvensizlik hissi şikayetlerinin kıyaslanması

PREOP GÜVENSİZLİK HİSSİ	TT	AM	p:0.116
VAR	18 (%45)	25 (%62,5)	
YOK	22 (%55)	15 (%37,5)	

İntraoperatif TT teknik ile opere edilen hastaların 26'sında (%65) menisküs lezyonu, 10'unda (%25) kondral lezyon izlendi. AM teknik ile opere edilen hastaların İntraoperatif 16'sında (%40) menisküs lezyonu, 3'ünde (%7,5) kondral lezyon izlendi. (tablo 10,11)

Tablo 10. Hastaların intraoperatif menisküs lezyonları ile ameliyat tekniğinin karşılaştırılması

İNTRAOP MENİSKOPATİ	TT (n=40)	AM(n=40)	P:0.025
VAR	26 (%65)	16 (%40)	
YOK	14 (%35)	24 (%60)	

Tablo 11. Hastaların intraoperatif kondral lezyonları ile ameliyat tekniğinin karşılaştırılması

İNTRAOP KONDRAL DEFİKT	TT(n=40)	AM(n=40)	P:0.034
VAR	10 (%25)	3 (%7,5)	
YOK	30 (%75)	37 (%92,5)	

Transtibial grupta aktiviteye dönme zamanı 7 hastada (%17,5),12 hastada (%30) 6 ay-1 yıl arasında,21 hastada (%52,5) 1 yıldan fazlaydı. Anteromedial grupta ise aktiviteye dönme zamanı 12 hastada (%30), 18 hastada (%45) 6 ay-1 yıl arasında,10 hastada (%25) 1 yıldan fazlaydı (tablo 12).

Tablo 12. Hastaların Aktiviteye Dönme Zamanı İle Ameliyat Tekniğinin Karşılaştırılması

AKTİVİTEYE DÖNME ZAMANI	TT	AM	
<6 AY	7 (%17,5)	12 (%30)	p:0.040
6 AY-1 YIL	12 (%30)	18 (%45)	
>1 YIL	21 (%52,5)	10 (%25)	

Hastaların 1-4. yıl takiplerinde yapılan fizik muayenesinde, diz fleksiyon dereceleri TT tekniği ile opere edilen hastaların 33 'ünde (%82,5) 120° 'den büyük, 7 sinde (%17,5) 100°-120° arasındayken anteromedial portal tekniği ile opere edilen hastaların 26'sında(%65) 120° 'den büyük, 14'ünde (%35) 100°-120° arasında bulundu (tablo 13). P değeri 0.075>0.05 olduğundan gruplar arasındaki dağılım farkı anlamlı değildir. Diz ekstansiyon dereceleri ise dereceleri TT tekniği ile opere edilen hastaların 7'sinde (%17,5) 0° 'den büyük, 32' sinde (%80) 0°,1'inde (%2,5) 0°den küçük iken tekniği ile anteromedial portal teknik ile opere edilen hastaların 9'unda (%22,5) 0° 'den büyük,31' inde (%77,5) 0° bulundu (tablo 14). P değeri 0.781>0.05 olduğundan gruplar arasındaki dağılım farkı anlamlı değildir.

Tablo 13. Postop diz fleksiyon dereceleri ile ameliyat tekniğinin karşılaştırılması

POSTOP FLEKSİYON	TT (n=40)	AM(n=40)	
>120 °	33 (%82,5)	26 (%65)	p:0.075
100°-120°	7 (%17,5)	14 (%35)	
<100°	0	0	

Tablo 14. Postop diz ekstansiyon dereceleri ile ameliyat tekniğinin karşılaştırılması

POSTOP EKSTANSİYON	TT(n=40)	AM(n=40)	p:0.781
FLEKSİYON KONTRAKTÜRÜ (>0°)	7 (%17,5)	9 (%22,5)	
TAM (0°)	32 (%80)	31 (%77,5)	
RECURVATUM DEFORMİTESİ (<0°)	1 (%2,5)	0	

Hastaların postop takiplerinde yapılan fizik muayenesinde Lachman testi AM portal tekniği ile opere edilen hastalarda; 31 hastada negatif (%77,5), 8 hastada (%20) (+), 1 hastada (%2,5) (+) (+) olarak bulunurken, TT teknik ile opere edilen hastalarda; 28 hastada negatif (%70) , 10 hastada (%25) (+) ve 2 hastada (%5) (+)(+)olarak bulundu (Tablo 15). İstatistiksel karşılaştırma yapıldığında iki teknik arasında Lachman değeri istatistiksel açıdan anlamlı bulunmadı (p=0.695).

Tablo 15. Postoperatif lachman skorlarının ameliyat teknikleri ile kıyaslanması

POSTOP LACHMAN	TT(n=40)	AM(n=40)	p:0.695
(-)	28 (%70)	31 (%77,5)	
(+)	10 (%25)	8 (%20)	
(++)	2 (%5)	1 (%2,5)	

Hastaların postop takiplerinde yapılan fizik muayenesinde ön çekmece testi AM portal tekniği ile opere edilen 36 hastada negatif (%90), 4 hastada (%10) (+), TT teknik ile opere edilen hastalarda; 35 hastada negatif (%87,5), 5 hastada (%12,5) (+)

olarak bulundu (Tablo 16). İstatistiksel karşılaştırma yapıldığında iki teknik arasında ön çekmece değeri istatistiksel açıdan anlamlı bulunmadı(p=1.000).

Tablo 16. Postoperatif ön çekmece test sonuçlarının ameliyat teknikleri ile kıyaslanması

POSTOP ÇEKMECE	ÖN	TT(n=40)	AM(n=40)	p:1.000
(-)		35 (%87,5)	36 (%90)	
(+)		5 (%12,5)	4 (%10)	

Hastaların postop takiplerinde, yapılan fizik muayenesinde, pivot shift testi AM portal tekniği ile opere edilen hastalarda; 39 hastada negatif (%97,5), 1 hastada (%2,5) (+), TT teknik ile opere edilen hastalarda; 36 hastada negatif (%90), 4 hastada (%10) (+) olarak bulundu (Tablo 17). İstatistiksel karşılaştırma yapıldığında iki teknik arasında ön çekmece değeri istatistiksel açıdan anlamlı bulunmadı(p=0.359).

Tablo 17. Postoperatif pivot shift test sonuçlarının ameliyat teknikleri ile kıyaslanması

POSTOP SHİFT	PİVOT	TT	AM	p:0.359
(-)		36 (%90)	39 (%97,5)	
(+)		4 (%10)	1 (%2,5)	

Preop IKDC diz skoru TT teknik ile opere edilen 13 hastada (%32,5) anormal, 27 hastada (%67,5) kötü iken takip IKDC diz skoru TT teknik ile opere edilen 15 hastada (%37,5) normal,24 hastada (%60) normale yakın ve 1 hastada (%2,5) anormal olarak tespit edildi (tablo 18).

Preop IKDC diz skoru AM teknik ile opere edilen 1 hastada (%2,5) normale yakın, 26 hastada (%65) anormal,13 hastada (%32,5) kötü iken takip IKDC diz skoru AM teknik ile opere edilen 17 hastada (%42,5) normal,23 hastada (%57,5) normale yakın olarak tespit edildi (tablo 19).

Preop IKDC diz skoru, TT teknik ile opere edilen hastalarda ortalama 24.53 ± 5.657 , AM portal tekniği ile opere edilen hastalarda ortalama 27.53 ± 5.914 olarak hesaplandı. Takip IKDC diz skoru ise, TT teknik ile opere edilen hastalarda ortalama 76.10 ± 10.705 , AM portal tekniği ile opere edilen hastalarda ortalama 73.13 ± 13.273 olarak hesaplandı (tablo 26). İstatistiksel karşılaştırma yapıldığında 2 teknik arasında takip IKDC diz skoru açısından anlamlı fark görülmedi (p: 0.276). İstatistiksel olarak her iki teknikte de grup içerisinde preop IKDC diz skorlarına göre takip IKDC diz skorlarında anlamlı derecede artış bulundu (p:0.000).

Tablo 18. TT tekniğe göre preop/postop IKDC diz skoru sonuçları

IKDC (TT)	PREOP	POSTOP	p:0.000
A-NORMAL	0	15 (%37,5)	
B-NORMALE YAKIN	0	24 (%60)	
C-ANORMAL	13 (%32,5)	1 (%2,5)	
D-KÖTÜ	27 (%67,5)	0	

Tablo 19. AM tekniğe göre preop/postop IKDC diz skoru sonuçları

IKDC (AM)	PREOP	POSTOP	p:0.000
A-NORMAL	0	17 (%42,5)	
B-NORMALE YAKIN	1 (%2,5)	23 (%57,5)	
C-ANORMAL	26 (%65)	0	
D-KÖTÜ	13 (%32,5)	0	

Preop Lysholm diz skoru TT teknik ile opere edilen 11 hastada (%27,5) orta, 29 hastada (%72,5) kötü iken takip Lysholm diz skoru TT teknik ile opere edilen 11 hastada (%27,5) mükemmel, 28 hastada (%70) iyi ve 1 hastada (%2,5) orta olarak tespit edildi (tablo 20).

Preop Lysholm diz skoru AM teknik ile opere edilen 18 hastada (%45) orta, 22 hastada (%55) kötü iken takip Lysholm diz skoru AM teknik ile opere edilen 14

hastada (%35) mükemmel, 23 hastada (%57,5) iyi ve 3 hastada (%7,5) orta olarak tespit edildi (tablo 21).

Preop Lysholm diz skoru, TT teknik ile opere edilen hastalarda ortalama 58.55 ± 8.976 , AM portal tekniği ile opere edilen hastalarda ortalama 63.18 ± 10.751 olarak hesaplandı. Takip Lysholm diz skoru ise, TT teknik ile opere edilen hastalarda ortalama 90.18 ± 5.764 , AM portal tekniği ile opere edilen hastalarda ortalama 90.25 ± 7.277 olarak hesaplandı (tablo 26). İstatistiksel karşılaştırma yapıldığında 2 teknik arasında takip Lysholm diz skoru açısından anlamlı fark görülmedi (p: 0.523). İstatistiksel olarak her iki teknikte de grup içerisinde preop Lysholm diz skorlarına göre takip Lysholm diz skorlarında anlamlı derecede artış bulundu (p:0.000).

Tablo 20. TT tekniğe göre preop/postop Lysholm diz skoru sonuçları

LYSHOLM (TT)	PREOP	POSTOP	p:0.000
95-100 (MÜKEMMEL)	0	11 (%27,5)	
84-94 (İYİ)	0	28 (%70)	
65-83 (ORTA)	11 (%27,5)	1 (%2,5)	
<65 (KÖTÜ)	29 (%72,5)	0	

Tablo 21. AM tekniğe göre preop/postop Lysholm diz skoru sonuçları

LYSHOLM (AM)	PREOP	POSTOP	p:0.000
95-100 (MÜKEMMEL)	0	14 (%35)	
84-94 (İYİ)	0	23 (%57,5)	
65-83 (ORTA)	18 (%45)	3 (%7,5)	
<65 (KÖTÜ)	22 (%55)	0	

Preop Cincinnati diz skoru TT teknik ile opere edilen 13 hastada (%32,5) orta, 27 hastada (%67,5) kötü iken takip Cincinnati diz skoru TT teknik ile opere edilen 18 hastada (%45) mükemmel, 22 hastada (%55) iyi olarak tespit edildi (tablo 22).

Preop Cincinnati diz skoru AM teknik ile opere edilen 17 hastada (%42,5) orta, 23 hastada (%57,5) kötü iken takip Cincinnati diz skoru AM teknik ile opere

edilen 15 hastada (%37,5) mükemmel,25 hastada (%62,5) iyi olarak tespit edildi (tablo 23).

Preop Cincinnati diz skoru, TT teknik ile opere edilen hastalarda ortalama 29.98 ± 9.399 , AM portal tekniği ile opere edilen hastalarda ortalama 27.53 ± 5.914 olarak hesaplandı. Takip Cincinnati diz skoru ise, TT teknik ile opere edilen hastalarda ortalama 80.65 ± 5.265 , AM portal tekniği ile opere edilen hastalarda ortalama 80.68 ± 7.430 olarak hesaplandı (tablo 26). İstatistiksel karşılaştırma yapıldığında 2 teknik arasında takip Cincinnati diz skoru açısından anlamlı fark görülmedi (p: 0.592). İstatistiksel olarak her iki teknikte de grup içerisinde preop Cincinnati diz skorlarına göre takip Cincinnati diz skorlarında anlamlı derecede artış bulundu (p:0.000).

Tablo 22. TT tekniğe göre preop/postop Cincinnati diz skoru sonuçları

CİNCİNNATİ (TT)	PREOP	POSTOP	p:0.000
>80 (MÜKEMMEL)	0	18 (%45)	
55-79 (İYİ)	0	22 (%55)	
30-54 (ORTA)	13(%32,5)	0	
<30 (KÖTÜ)	27(%67,5)	0	

Tablo 23. AM tekniğe göre preop/postop Cincinnati diz skoru sonuçları

CİNCİNNATİ (AM)	PREOP	POSTOP	p:0.000
>80 (MÜKEMMEL)	0	15 (%37,5)	
55-79 (İYİ)	0	25 (%62,5)	
30-54 (ORTA)	17(%42,5)	0	
<30 (KÖTÜ)	23(%57,5)	0	

Preop Tegner diz skoru TT teknik ile opere edilen 8 hastada (%20) 2, 12 hastada (%30) 3,9 hastada (%22,5) 4,6 hastada (%15) 5,5 hastada (%12,5) 6 iken takip Tegner diz skoru TT teknik ile opere edilen 10 hastada (%25) 2,12 hastada (%30) 3,11 hastada (%27,5) 4,3 hastada (%7,5) 5 ve 4 hastada (%10) 6 olarak tespit edildi (tablo 24).

Preop Tegner diz skoru AM teknik ile opere edilen 3 hastada (%7,5) 2, 6 hastada (%15) 3,13 hastada (%32,5) 4,10 hastada (%25) 5,7 hastada (%17,5) 6,1 hastada (%2,5) 7 iken takip Tegner diz skoru AM teknik ile opere edilen 6 hastada (%15) 2,8 hastada (%20) 3,11 hastada (%27,5) 4,12 hastada (%30) 5 ,2 hastada (%5) 6 ve 1 hastada (%2,5) 7 olarak tespit edildi (tablo 25).

Preop Tegner diz skoru, TT teknik ile opere edilen hastalarda ortalama 3.70 ± 1.305 , AM portal tekniği ile opere edilen hastalarda ortalama 4.38 ± 1.234 olarak hesaplandı. Takip Tegner diz skoru ise, TT teknik ile opere edilen hastalarda ortalama 3.480 ± 1.240 , AM portal tekniği ile opere edilen hastalarda ortalama 3.980 ± 1.250 olarak hesaplandı (tablo 26). İstatistiksel karşılaştırma yapıldığında 2 teknik arasında takip Tegner diz skoru açısından anlamlı fark görülmedi ($p: 0.060$). İstatistiksel olarak her iki teknikte de grup içerisinde preop Tegner diz skorlarına göre takip Tegner diz skorlarında anlamlı derecede artış bulundu (TT teknik için $p:0.000$,AM teknik için $p:0.003$).

Tablo 24. TT tekniğe göre preop/postop Tegner diz skoru sonuçları

TEGNER(TT)	PREOP	POSTOP	p:0.000
2	8 (%20)	10 (%25)	
3	12 (%30)	12 (%30)	
4	9 (%22,5)	11 (%27,5)	
5	6 (%15)	3 (%7,5)	
6	5 (%12,5)	4 (%10)	
7	0	0	

Tablo 25. AM tekniğe göre preop/postop Tegner diz skoru sonuçları

TEGNER(AM)	PREOP	POSTOP	p:0.003
2	3 (%7,5)	6 (%15)	
3	6 (%15)	8 (%20)	
4	13 (%32,5)	11 (%27,5)	
5	10 (%25)	12 (%30)	
6	7 (%17,5)	2 (%5)	
7	1 (%2,5)	1 (%2,5)	

Tablo 26. Tekniklere göre preop/postop diz skorlama sonuçlarının karşılaştırılması

	TRANSTİBİAL	ANTEROMEDİAL	p DEĞERİ
IKDC PREOP	24.53±5.657 (18-38)	27.53±5.914 (18-41)	0.031
IKDC POSTOP	76.10±10.705 (49-94)	73.13±13.273 (51-93)	0.276
LYSHOLM PREOP	58.55±8.976 (41-77)	63.18±10.751 (37-81)	0.044
LYSHOLM POSTOP	90.18±5.764 (66-98)	90.25±7.277 (66-98)	0.523
CİNCİNNATİ PREOP	29.98±9.399 (20-51)	29.35±6.743 (20-43)	0.791
CİNCİNNATİ POSTOP	80.65±5.265 (70-91)	80.68±7.430 (65-94)	0.592
TEGNER PREOP	3.70±1.305 (2-6)	4.38±1.234 (2-7)	0.020
TEGNER POSTOP	3.480±1.240 (2-6)	3.980±1.250 (2-7)	0.060

Hastaların radyolojik görüntüler ile değerlendirilmesinde; takipte çekilen ön-arka ve yan grafilere osteoartrit varlığı değerlendirildi. TT teknikte takiplerde osteoartrit olan hasta sayısı 13(%32,5) iken AM teknikte takiplerde osteoartrit olan hasta sayısı 3(%92,5) (tablo 27). Gruplar arası dağılım farkı istatistiksel olarak anlamlı bulundu (p:0.005).

Tablo 27. Tekniğe göre osteoartrit varlığının kıyaslanması

OSTEOARTRİT	TT	AM	
VAR	13 (%32,5)	3 (%7,5)	p:0.005
YOK	27 (%67,5)	37 (%92,5)	

5.TARTIŞMA

Çalışmamız 2010-2018 yılları arasında, hastanemizde ön çapraz bağ rekonstrüksiyonu yapılan 80 hastayı içermektedir. 80 hastanın 40 tanesine transtibial teknik, 40 tanesine ise anteromedial teknikle ön çapraz bağ tamiri yapılmıştır. Bizim bu çalışmada amacımız, ön çapraz bağ cerrahi tedavisinde yaygın kullanılan transtibial ve anteromedial rekonstrüksiyon tekniklerinin fonksiyonel açıdan kıyaslanmasıdır.

Çalışmamıza katılan transtibial teknikle rekonstrüksiyon yapılan 40 hastanın 5'i (%12,5) kadın 35'i (%87,5) erkek, anteromedial teknikle rekonstrüksiyon yapılan 40 hastanın 4'ü (%10) kadın, 36'sı (%90) erkekti.

Transtibial grupta yer alan hastaların yaş ortalaması 33,18 (18-50) ve anteromedial grupta yer alan hastaların yaş ortalaması 26,82 (18-50)'dır. Gruplar arasındaki ortalama yaş farkı istatistiksel olarak anlamlı bulunmuştur.

Ön çapraz bağ rekonstrüksiyonu yapılan hastaların sağ-sol dizleri kıyaslandığında, istatistiksel anlamlı fark saptanmadı. Sağ dize rekonstrüksiyon yapılan transtibial grupta 25 hasta, anteromedial grupta 21 hasta bulunurken, sol dize rekonstrüksiyon yapılan transtibial grupta 15 hasta, anteromedial grupta 19 hasta vardı.

Literatür incelendiğinde iki tekniği karşılaştıran çalışmalarda, bizim çalışmamızla benzer olarak BMI ve sağ-sol diz kıyaslanması istatistiksel olarak anlamlı değildi. Ancak biz çalışmamızda literatürden farklı olarak hastaların yaş ortalamasını, iki grup arasında istatistiksel olarak anlamlı bulduk.

Azboy ve arkadaşlarının 2014 yılında yaptığı çalışmada hastaların ortalama yaşları değerlendirilmiş ve istatistiksel olarak anlamlı fark saptanmamış (104).

2010-2013 yılında yapılan 55 hastayı içeren retrospektif bir çalışmada transtibial tünel tekniği ile acl rekonstrüksiyonu yapılan 27 hastanın hepsi erkek iken, anteromedial portal teknik ile acl rekonstrüksiyonu yapılan 28 hastanın 27 tanesi erkek ,1 tanesi kadın idi. Transtibial tünel tekniği ile acl rekonstrüksiyonu yapılan

hastaların ortalama yaşları $27,9\pm 6,4(18-40)$, anteromedial portal teknik ile acl rekonstrüksiyonu yapılanların ortalama yaşları $28,3\pm 6(17-38)$ idi.iki grup arasında anlamlı fark bulunamadı (105).

2014-2015 yılları arasında acl rekonstrüksiyonunda transtibial ve anteromedial tekniğin karşılaştırıldığı, 9 çalışmayı içeren sistematik review 'da toplam 769 hastanın sosyodemografik özellikleri karşılaştırıldığında istatistiksel anlamlı fark bulunamamıştır (106).

Georgios Koutras ve arkadaşlarının 2012 yılında yaptığı 51 erkek sporcu hastayı içeren çalışmada sosyodemografik özelliklere bakıldığında transtibial teknik ile acl rekonstrüksiyonu yapılan hastaların ($n=36$) ortalama yaşları 24,9, ortalama kiloları 79,9kg, ortalama boyları da 179,0 cm iken, anteromedial teknik ile acl rekonstrüksiyonu yapılan hastaların ($n=15$) ortalama yaşları 21,5, ortalama kiloları 78,2 kg, ortalama boyları 179,8 cm idi. İstatistiksel anlamlı fark izlenmedi (107).

2008-2009 yılları arasında iki tekniği karşılaştıran bir Amerikan çalışmasında hastaların yaş, BMI ve cinsiyetleri kıyaslandığında istatistiksel anlamlı fark saptanmadı (108).

Francesci F. ve arkadaşlarının 88 hastayı içeren çalışmasında transtibial teknik ile acl rekonstrüksiyonu yapılan 46 hastanın 39 tanesi erkek, 7 tanesi kadın, ortalama yaş $29,6(20-43)$ idi. Anteromedial portal tekniği ile acl rekonstrüksiyonu yapılan 42 hastanın 34 tanesi erkek, 8 tanesi kadın, ortalama yaşı $28,4(19-45)$ idi. İstatistiksel olarak anlamlı fark izlenmedi (109).

2015 yılında yapılan bir çalışmada anteromedial teknik ile acl rekonstrüksiyonu yapılan grupta 45 erkek, 5 kadın hasta vardı. Ortalama yaşları $30,6\pm 6,5$ idi. Transtibial teknik ile acl rekonstrüksiyonu yapılan grupta 40 erkek, 4 kadın hasta vardı. Ortalama yaşları $30\pm 6,5$ idi. Gruplar arasında istatistiksel anlamlı fark izlenmedi. Ayrıca hastaların BMI'leri arasında anlamlı fark yoktu (110).

Çok sayıda hasta ile yapılan Danimarka çalışmasında transtibial grupta 6430 hastanın %59'u (3812) erkek %41'i (2618) kadın iken, anteromedial grupta 1945 hastanın %61'i (1193) erkek, %39'u (752) kadın idi. Aynı çalışmada 20 yaş ve altı transtibial grupta 1680, anteromedial grupta 527 hasta bulunurken 20 yaş üstünde

transtibial grupta 4751, anteromedial grupta 1417 hasta vardı. Gruplar arasında istatistiksel anlamlı fark izlenmedi (111).

Geng ve arkadaşlarının 2018 yılında yaptığı çalışmada transtibial gruptaki 48 hastanın 40'ı erkek, 8'i kadın, anteromedial gruptaki 56 hastanın 46'sı erkek, 10'u kadın idi. Yaş ortalaması transtibial grupta $31,8 \pm 11,0$, anteromedial grupta ise $29,6 \pm 11,7$ idi. Transtibial grupta ortalama BMI $23,8 \pm 3,1$ iken anteromedial grupta $24,1 \pm 3,2$ bulundu. Transtibial grupta 22 hastanın sol, 26 hastanın sağ dizine, anteromedial grupta ise 26 hastanın sol, 30 hastanın sağ dizine rekonstrüksiyon uygulandı. Gruplar arasında istatistiksel olarak anlamlı fark izlenmedi (112).

2018 yılında Özer M. ve arkadaşlarının yaptığı çalışmada transtibial teknikle acl rekonstrüksiyonu yapılan 30 hastanın tamamı erkek, anteromedial teknikle acl rekonstrüksiyonu yapılan 30 hastanın 28'i erkek, 2'si kadındı. Transtibial grubun yaş aralığı 19-40, anteromedial grubunki ise 18-44 idi. Transtibial grupta 19 hastanın sağ, 11 hastanın sol tarafına rekonstrüksiyon yapılırken anteromedial grupta 18 hastanın sağ, 12 hastanın sol tarafına rekonstrüksiyon uygulandı. Transtibial grupta 25, anteromedial grupta ise 28 hastada spor yaralanması nedeniyle acl yırtığı oluşmuştur (113).

Başdelioğlu ve arkadaşlarının 2019'da yaptıkları çalışmada 14 hastaya anteromedial teknikle, 16 hastaya da transtibial teknikle acl rekonstrüksiyonu yapılmış. Hastaların ortalama takip süresi $17,1 \pm 6,48$ aydı. Hastaların yaşları anteromedial grupta $29,4 \pm 8,82$, transtibial grupta $27,2 \pm 7,04$, BMI'leri anteromedial grupta $26,3 \pm 4,19$, transtibial grupta $25,7 \pm 3,35$, anteromedial grupta erkek hasta sayısı 12, kadın hasta sayısı 2 iken, transtibial grupta 15 erkek ve 1 kadın hasta vardı. Anteromedial grupta 7 hastanın sağ ve 7 hastanın da sol dizine rekonstrüksiyon yapılırken, transtibial grupta 7 hastanın sağ ve 9 hastanın da sol dizine rekonstrüksiyon uygulamıştır. Anteromedial grupta 11 hasta (%78,6) spor yaralanması, 3 (%21,4) hastada diğer sebeplerden hastaneye başvururken, transtibial grupta 14 (%87,4) hasta spor yaralanması, 2 (%12,6) hastada diğer sebeplerden hastaneye başvurmuştur. Bu bulguların hiçbiri istatistiksel açıdan anlamlı bulunmamıştır (114).

Bizim çalışmamızda transtibial grupta 8 (%20) hastanın hastaneye başvuru sebebi spor yaralanması iken 32 (%80) hastanın başvuru sebebi diğer sebeplerdi. Anteromedial grupta ise 17 (%42,5) hasta spor yaralanması nedeniyle, 23(%57,5) hasta diğer sebepler nedeniyle hastaneye başvurmuştur. Farklı olarak gruplar arasında istatistiksel anlamlı fark bulunmuştur. Biz bunu anteromedial grubun yaş ortalamasının transtibial gruba göre daha düşük olmasına ve son dönemlerde genç popülasyonda spora ilginin artmasına bağladık.

Bizim çalışmamızda transtibial grupta bulunan hastaların 31(%77,5) tanesinde yaralanmayla ameliyat arasındaki süre 6 aydan daha kısadır. Anteromedial grupta ise hastaların 22 (%55) tanesinde bu süre 6 aydan daha kısadır. Gruplar arasında istatistiksel anlamlı fark bulunmuştur.

Rezazadeh ve arkadaşlarının yaptığı bir çalışmada anteromedial teknikle opere edilen, acl yırtığı tanıli hastalarda cerrahiye kadar geçen süre 17.9 ay (1-96), transtibial teknikle opere edilen acl yırtığı tanıli hastalarda cerrahiye kadar geçen süre 20 ay (1-120) idi (110).

Geng ve arkadaşlarının 2018 yılında yaptığı çalışmada yaralanmadan cerrahiye kadar geçen süre transtibial grupta $10,6\pm 6,8$ hafta, anteromedial grupta $9,8\pm 6,3$ haftaydı. Ortalama takip süresi transtibial grupta $24,9\pm 6$ ay iken anteromedial grupta $25,7\pm 6,8$ ay idi. Gruplar arasında anlamlı fark izlenmedi (112).

Başdelioğlu ve arkadaşlarının 2019'da yaptıkları çalışmada yaralanma ve ameliyat arası geçen süre anteromedial grupta ortalama 9 ay iken, transtibial grupta ortalama 6,5 aydı. Bulgular istatistiksel olarak anlamlı değildi (114).

Çalışmamızda hastaların ameliyat sonrası aktiviteye dönüş zamanlarına bakıldığında; transtibial grupta 21 (%52,5) hastada, anteromedial grupta ise 10 (%25) hastada 1 yıldan fazla sürmüştür ve istatistiksel olarak anlamlıdır. Aktiviteye dönme süresinin transtibial grupta daha fazla olmasını bu grubun yaş ortalamasının büyük olmasına, ilave menisküs ve kıkırdak patolojisi olmasına, postop rehabilitasyona uyumun daha az olmasına ve günlük aktivite düzeyinin düşük olmasına bağladık.

Benzer olarak Azboy ve arkadaşlarının yaptığı çalışmada gruplar arasında hastaların aktiviteye dönüş süreleri kıyaslandığında transtibial grupta 8.7(7-11) ay

iken, anteromedial grupta 7.2(6-10) ay idi. Aktiviteye dönüş süresi açısından gruplar arasında istatistiksel anlamlı fark izlendi. Aynı çalışmada travma öncesi günlük aktivitesine dönebilen hasta sayısı kıyaslandı. Transtibial teknikle opere edilen 34 hastanın 21 tanesi (%61,8) , anteromedial teknikle opere edilen 30 hastanın 20 tanesi (%66,7) olağan günlük aktivitesine döndü. Gruplar arasında istatistiksel olarak anlamlı fark bulunmadı. (104)

2010-2013 yılları arasında Bekir K. ve arkadaşlarının yaptığı retrospektif bir çalışmada transtibial teknik ile rekonstrüksiyon yapılan hastaların ortalama cerrahi yapılma süresi 10.1 ay (1-36) ve post op aktiviteye başlama süresi 6.5 ay (3-11) olarak bulundu. Anteromedial teknik ile acl rekonstrüksiyonu yapılan hastaların ortalama cerrahi yapılma süresi 9.65 ay (1-36), post op aktiviteye başlama süresi 5.1 ay (3-8) olarak bulundu (105).

Francesci F. ve arkadaşlarının yaptığı 88 sporcuyla içeren çalışmada, transtibial teknikle ACL rekonstrüksiyonu yapılan 46 hastanın 30 tanesi (%65.2) preop sportif faaliyetlerine geri döndü, 13 tanesi (%28.3) daha düşük seviyeli sportif aktiviteye başladı, 3 tanesi (%6.5) sporu bıraktı. Anteromedial teknikle ACL rekonstrüksiyonu yapılan 46 hastanın 35 tanesi (%83.3) aynı spora geri döndü, 7 tanesi (%16.7) daha düşük seviyeli sporlara başladı (109).

Ameliyat öncesi şikayetlerine bakıldığında çalışmamıza katılan hastaların transtibial grupta ağrı şikâyeti olan 33 (%82,5) hasta, efüzyon şikâyeti olan 28 (%70) hasta, boşalma hissi olan 21 (%52,5) hasta ve güvensizlik hissi olan 18 (%45) hasta vardı. Anteromedial grupta ise ağrı şikâyeti 25 (%62,5) hastada, efüzyon şikâyeti 18 (%45) hastada, boşalma hissi 28 (%70) hastada ve güvensizlik hissi 25 (%62,5) hastada mevcuttu. Transtibial gruptaki hastaların ağrı ve efüzyon şikayetleri anteromedial gruptan istatistiksel olarak anlamlı yüksek bulunmuştur. Bu durum transtibial gruptaki hastaların yaralanma sonrası daha erken dönemde hastaneye başvurmasına bağlanmıştır.

Çalışmamızda intraoperatif menüsküs lezyonu olan hasta sayısı transtibial grupta 26(%65) iken anteromedial grupta 16 (%40) idi, intraoperatif kondral lezyonu olan hastaların sayısı ise transtibial grupta 10 (%25) iken anteromedial grupta 3(%7,5) idi. Gruplar arasında istatistiksel anlamlı fark vardı.

ACL yırtıklarında yaralanma sonrasında cerrahi tedaviye kadar olan süre ne kadar uzunsa, ileri dönemlerde menisküs ve kıkırdak patolojisi gelişme ihtimali o kadar fazladır. Ancak hastalarımızda transtibial grupta yaralanma sonrası ameliyata alınma süresi, diğer gruba kıyasla daha erken olmasına rağmen menisküs ve kıkırdak patolojisi de daha fazladır. Biz bu durumu transtibial grubun yaş ortalamasının daha fazla olmasına ve yaralanma mekanizmasının daha yüksek enerjili (spor dışı yaralanma; düşme, trafik kazası ve direkt mekanizma ile yaralanma) olmasına bağladık.

Francesci F. ve arkadaşlarının yaptığı çalışmada anteromedial teknik ile acl rekonstrüksiyonu yapılan hastalarda daha az dejeneratif değişiklikler izlendi. Ancak istatistiksel olarak anlamlı fark saptanmadı. Aynı çalışmada transtibial teknik uygulanan 6 hastada, anteromedial teknik uygulanan 5 hastada internal safen sinirin infrapatellar dalı hasarına bağlı nörosensoriyal defekt görüldü. Ayrıca transtibial teknik ile rekonstrüksiyon yapılan grupta 3 hastada yeniden acl yırtığı izlendi. Sonuçlar istatistiksel olarak anlamlı bulunmadı (109).

2013 yılında yapılan bir çalışmada 4 yıllık takiplerde anteromedial portal ile acl rekonstrüksiyonu yapılan 39 hastaya, transtibial teknik ile acl rekonstrüksiyon yapılan 102 hastaya revizyon cerrahisi yapıldı. Sonuçlar istatistiksel olarak anlamlı bulunmasa da anteromedial portal ile cerrahi yapılan grupta revizyon yapılan hasta sayısı oransal olarak daha fazla idi (111).

2018 yılında yapılan Danimarka çalışmasında transtibial teknikle rekonstrüksiyon yapılan 229 hasta ve anteromedial teknikle rekonstrüksiyon yapılan 209 hasta arasında revizyon oranları arasında fark izlenmedi (115).

Bizim çalışmamızda transtibial grupta iki hastaya rerüptür nedeniyle, anteromedial teknikle yeniden rekonstrüksiyon yapıldı. Anteromedial grupta bir hastaya postop menisküs lezyonu nedeniyle parsiyel menisektomi yapılırken, bir hastaya eklem içi enfeksiyon nedeniyle debridman yapıldı. Kültürde üreme olmayan, debridman sonrası antibiyoterapi başlanan, şikayetleri ve crp'si gerileyen hastanın takiplerinde herhangi bir sorunu olmamıştı. İki hastada da acl bütünlüğü korunmuştu.

Liu ve arkadaşlarının 2018 yılında 7 kadavra ile yaptığı çalışmada biyomekanik test makinesi ve stres duyarlı film kullanılarak tibiofemoral eklem

temas alanı ve stres haritası çiziliyor. Buna göre anteromedial teknikte daha iyi restorasyon sağlandığı için tibiofemoral temas alanı ve ekleme binen yük transtibial tekniğe göre intakt dizlere daha yakın bulunuyor. Transtibial teknikte sekonder diz osteoartriti etkili bir şekilde önlenemiyor ve intakt dizlere (kontrol grubu) göre osteoartrit insidansı, özellikle menisektomi yapılan hastalarda daha yüksek bulundu (116). Lee ve arkadaşlarının çalışmasında da benzer sonuçlar çıkmıştır (117).

Alentorn Geli ve arkadaşlarının çalışmasında transtibial teknikle acl rekonstrüksiyonu yapılan hastalarda anteromedial grupla kıyaslandığında uzun dönemde osteoartritik değişikliklerin daha fazla görüldüğü gösterilmiş (118).

Julian Mehl ve arkadaşlarının 2018 yılında acl rekonstrüksiyonu ile ilgili 40 makale ile yaptıkları bir meta-analizde yaralanmadan 6 ay sonrasında acl rekonstrüksiyonu yapılan hastalarda sekonder menisküs hasarı (özellikle medial menisküs) ,1 yıl sonrasında cerrahi yapılanlarda ise kıkırdak hasarı tespit edilmiş (119).Çalışmada bazı makalelerde menisküs hasarı açısından fark olmadığı gösterilmiş (120) (121),bazılarında da kıkırdak hasarı açısından farklılıkların olmadığı gösterilmiştir (122) (123).

Claes ve arkadaşlarının yaptıkları çalışmada acl rekonstrüksiyonu ile birlikte parsiyel menisektomi yapılan hastalarda osteoartrit oranının menisektomi yapılmayanlara göre daha fazla olduğu gösterilmiş (124).

Başdelioğlu ve arkadaşlarının 2019'da yaptıkları çalışmada acl yırtığına ek olarak menisküs patolojisi olan hasta sayısı anteromedial grupta 10, transtibial grupta 11, acl yırtığına ek olarak kondral lezyonu olan hasta sayısı anteromedial grupta 1, transtibial grupta 1 idi. Sonuçlar istatistiksel olarak anlamlı değildi (114).

Bizim çalışmamızda da literatürle benzer olarak hastaların postop uzun dönem takiplerinde transtibial grupta 13 (%32,5) hastada, anteromedial grupta ise 3 (%7,5) hastada osteoartrit saptanmıştır. Transtibial grupta ek kondral ve meniskal lezyonların daha fazla olması ve yaş ortalamasının daha büyük olması, önceki çalışmalarla benzerlik göstermektedir, biz de dejeneratif komplikasyonların transtibial grupta daha fazla olmasının bu ek patolojilerle ilişkili olduğunu düşünmekteyiz.

Çalışmamızda iki grup arasında postop normal fleksiyon ve ekstansiyon derecelerine ulaşma süresi anteromedial portal teknik lehine anlamlı fark varken, hastaların uzun dönem takiplerinde fleksiyon ve ekstansiyon dereceleri arasında istatistiksel anlamlı fark bulunmamıştır. Diğer çalışmalar da bulgularımızı destekler niteliktedir.

Francesci F. ve arkadaşlarının yaptığı çalışmada transtibial teknikle ACL rekonstrüksiyonu yapılan 46 hastanın 4 tanesinde fleksiyon kısıtlılığı gelişti, ekstansiyon kısıtlılığı ise izlenmedi, kalan 42 hastanın ve anteromedial teknikle ACL rekonstrüksiyonu yapılan 42 hastanın tamamında diz eklem hareket açıklığı sağlam dizle aynı seviyede idi. Gruplar arasında istatistiksel anlamlı fark izlenmedi (109).

2015 yılında ACL yırtığı nedeniyle rekonstrüksiyon yapılan toplam 94 hastanın hepsinde postoperatif diz eklem hareket açıklığı sağlam dizle aynı seviyede idi (110).

2011 yılında yapılan İran çalışmasında transtibial teknikle ACL rekonstrüksiyonu yapılan 60 hastanın anteromedial teknikle ACL rekonstrüksiyon yapılan 64 hastaya göre normal diz eklem hareket açıklığına daha uzun sürede ulaştığı görüldü. Bu durum istatistiksel olarak anlamlı bulundu (125).

Rezazadeh ve arkadaşlarının yaptığı çalışmada acl rekonstrüksiyonu yapılan toplam 94 hastada postop dönemde anteromedial tekniğe kıyasla transtibial teknikte ön çekmece, lachman ve pivot shift testlerinde daha fazla laksite izlendi. Bu durum istatistiksel olarak anlamlı bulunmadı (110).

Francesci F. ve arkadaşlarının yaptığı acl rekonstrüksiyonu yapılan 88 hastanın incelendiği çalışmada hastalar postop lachman ve pivot shift testleriyle değerlendirildi. 2 grup arasında istatistiksel anlamlı fark bulunmadı (109).

Mardani -kiwi ve arkadaşlarının yaptığı çalışmada lachman testi transtibial grupta 38 hastada (%63.3) (-), 22 hastada (%36.7) (+) iken anteromedial grupta 47 hastada (%73.4) (-), 17 hastada (%26.6) (+) olarak bulundu. İstatistiksel anlamlı fark izlenmedi (125).

Azboy ve arkadaşlarının çalışmasında anteromedial teknik ile rekonstrüksiyon yapılan 30 hasta transtibial teknikle rekonstrüksiyon yapılan 34

hasta değerlendirildi. Postop lachman ve pivot shift testlerinde gruplar arasında istatistiksel olarak anlamlı fark olmasa da transtibial grupta anormal pivot shift testi (%24'e karşı %13) anteromedial gruba kıyasla daha fazlaydı (104).

Kılınç B. ve arkadaşlarının yaptığı çalışmada postop dönemde pivot shift ve lachman testi pozitifliği transtibial teknikle acl rekonstrüksiyonu yapılan grupta daha fazla sayıda olmasına rağmen gruplar arasında istatistiksel anlamlı fark izlenmedi (105).

Lee ve arkadaşlarının yaptığı çalışmada transtibial gruptaki 52 hastanın 40'ında lachman testi, 41'inde pivot shift testi negatifliği, anteromedial gruptaki 52 hastanın 38'inde lachman testi, 39'unda pivot shift negatifliği görüldü. Gruplar arasında istatistiksel anlamlı fark izlenmedi (126).

Kim ve arkadaşlarının yaptığı çalışmada transtibial gruptaki 33 hastanın 27'sinde lachman testi, 26'sinde pivot shift testi negatifliği, anteromedial gruptaki 33 hastanın 28'inde lachman testi, 30'unda pivot shift negatifliği görüldü. Gruplar arasında istatistiksel anlamlı fark izlenmedi (127).

Noh ve arkadaşlarının yaptığı çalışmada 53 hastaya acl rekonstrüksiyonu yapıldı. Transtibial grupta 17 hastanın lachman testi, 20 hastanın pivot shift testi negatif, anteromedial grupta 25 hastanın lachman testi, 27 hastanın pivot shift testi negatif idi. Gruplar arasında istatistiksel anlamlı fark izlenmedi (128).

Geng ve arkadaşlarının 2018 yılında yaptığı çalışmada postop diz eklem stabilitesi Lachman ve pivot shift testleriyle değerlendirildi. Transtibial ve anteromedial grup arasında anlamlı fark görülmedi (112).

2017'de Kyung -Han Ro ve arkadaşlarının 16 çalışmayı içeren (toplam 1208 hasta) meta-analizinde postop takiplerde yapılan pivot shift ve lachman test sonuçlarında anteromedial grupta transtibial gruba göre daha fazla negatiflik görüldü (129).

Başdelioğlu ve arkadaşlarının 2019'da yaptıkları çalışmada anteromedial ve transtibial grupta postop lachman, ön çekmece ve pivot shift testlerinde istatistiksel açıdan anlamlı fark izlenmedi (114).

Bizim çalışmamızda da çoğu makalenin de desteklediği gibi postop transtibial grubun %90'ında ve anteromedial grubun %97,5'unda pivot shift, transtibial grubun %87,5'unda ve anteromedial grubun %90'ında ön çekmece ve transtibial grubun %70'inde ve anteromedial grubun %77,5'unda lachman testlerinde negatiflik görülmüştür ve gruplar arasında istatistiksel anlamlı fark görülmemiştir.

Farklı olarak 2018 yılında Özer M. Ve arkadaşlarının yaptığı çalışmada postop lachman ve reverse pivot shift testleri (+) olan hasta sayısının transtibial teknik uygulanan hastalarda anteromedial gruptan daha fazla olduğu görüldü. Bu sonuç istatistiksel olarak anlamlı bulundu (113).

Kılıç B. ve arkadaşlarının yaptığı çalışmada travma öncesi ve postoperatif IKDC skorları değerlendirildi. Travma öncesi transtibial grupta 27 hasta (%100) level 1-2, postoperatif 15 hasta (%55.5) level 1-2 bulundu. Travma öncesi anteromedial grupta 28 hasta (%100) level 1-2, postoperatif 27 hasta (%96.5) level 1-2 olarak bulundu. Travma öncesi değerlendirmede istatistiksel olarak anlamlı fark izlenmezken, postoperatif değerlendirmede anteromedial grup lehine anlamlı fark izlendi (105).

2011 yılında yapılan İran çalışmasında IKDC sonuçları transtibial grupta 89.2 ± 4.1 iken anteromedial grupta 94.8 ± 3.9 idi. Sonuçlar istatistiksel olarak anlamlı bulundu (125).

2018 yılında Özer M. Ve arkadaşlarının yaptığı çalışmada IKDC skoru transtibial grupta preop $56,1 \pm 12,3$, postop $88,4 \pm 6,8$ bulunurken anteromedial grupta preop $59,5 \pm 12,5$, postop $91,3 \pm 5,7$ bulundu. 2 grupta da preop ve postop değerler arasındaki fark istatistiksel olarak anlamlı bulundu (113).

Başdelioğlu ve arkadaşlarının 2019'da yaptıkları çalışmada anteromedial ve transtibial teknikle rekonstrüksiyon yapılan gruplarda hem kendi içinde preop ve postop IKDC skorları kıyaslandığında anlamlı fark görüldü, hem de 2 grup arasında postop skorlar açısından bakıldığında anteromedial grubun postop IKDC skorları anlamlı olarak daha yüksek bulundu (114).

Azboy ve arkadaşlarının çalışmasında IKDC sonuçlarında istatistiksel anlamlı fark bulunmadı (104).

Rezazadeh ve arkadaşlarının 94 hastayı içeren çalışmasında IKDC sonuçlarında anlamlı fark bulunmadı (110).

2017 yılında yapılan Kanada çalışmasında transtibial grupta 35 hasta, anteromedial grupta 36 hasta değerlendirildi. Gruplar arasında IKDC skorları açısından anlamlı fark izlenmedi (130).

2013 yılında yapılan Amerikan çalışmasında transtibial grupta 12 hastanın IKDC skoru 72.1, anteromedial grupta 12 hastanın IKDC skoru 72.6 idi. Gruplar arasında istatistiksel anlamlı fark izlenmedi (108).

Francesci ve arkadaşlarının çalışmasında transtibial grupta IKDC skoru 22 hastada A, 22 hastada B, 2 hastada C olarak bulundu. Anteromedial grupta ise 29 hastada A, 13 hastada B olarak bulundu. Gruplar arasında istatistiksel anlamlı fark izlenmedi (109).

Noh ve arkadaşlarının 2013 yılında yaptığı çalışmada transtibial grupta 26 hastanın IKDC sonuçları A/B iken, anteromedial grupta 30 hastanın IKDC skorları A/B idi. Gruplar arasında istatistiksel anlamlı fark izlenmedi (128).

Geng ve arkadaşlarının 2018 yılında yaptığı çalışmada transtibial grup IKDC skoru preop $36,1\pm6,6$,postop $87,4\pm10,0$ iken anteromedial grup IKDC skoru preop $35,7\pm6,3$ iken postop $89,5\pm8,8$ hesaplandı.2 grupta da preop ve postop değerler arasında istatistiksel olarak anlamlı fark varken ,postop değerler açısından 2 grup arasındaki fark anlamlı izlenmedi (112).

2017'de Kyung -Han Ro ve arkadaşlarının 16 çalışmayı içeren (toplam 1208 hasta)meta-analizinde anteromedial grupta postop IKDC skorları transtibial gruptan daha fazla çıkmasına rağmen sonuçlar istatistiksel açıdan anlamlı bulunmadı (129).

Rezazadeh ve arkadaşlarının 2015 yılında yaptığı çalışmada Tegner skoru ortalaması transtibial grupta 9.11 ± 0.78 , anteromedial grupta 9.18 ± 0.87 olarak bulundu. Tegner skoru anteromedial grupta daha yüksek olmasına rağmen istatistiksel anlamlı fark izlenmedi (110).

Çok sayıda hasta ile yapılan Danimarka çalışmasında preoperatif Tegner skoru transtibial grupta 2.95 (2.9;3.0) iken anteromedial grupta 2.9 (2.7;3.0) idi. Postoperatif Tegner skoru ise transtibial grupta 4.9 (4.8;5.0) iken anteromedial grupta 5.0 (4.8;5.2) idi. Gruplar arasında pre/postoperatif dönemle Tegner skorları açısından istatistiksel anlamlı fark izlenmedi (111).

Azboy ve arkadaşlarının yaptığı çalışmada ortalama Tegner skoru transtibial teknik ile rekonstrüksiyon yapılan hastalarda 6.1 iken, anteromedial teknik ile rekonstrüksiyon yapılanlarda 6.7 idi. İstatistiksel anlamlı fark izlenmedi (104).

Geng ve arkadaşlarının 2018 yılında yaptığı çalışmada transtibial grup tegner skoru preop 5.0±1,1, postop 6.3±1,4 iken anteromedial grup tegner skoru preop 5.0±1.0 iken postop 6,8±1,4 hesaplandı. İki grupta da preop ve postop değerler arasında istatistiksel olarak anlamlı fark varken, postop değerler açısından 2 grup arasındaki fark anlamlı değildi (112).

Çalışmamızda Tegner skoru açısından preop ve postop değerler kendi içerisinde kıyaslandığında istatistiksel anlamlı fark bulunurken, postop değerler açısından transtibial ve anteromedial gruplar kıyaslandığında fark anlamlı bulunmamıştır.

2018 yılında Özer M. Ve arkadaşlarının yaptığı çalışmada tegner skoru transtibial grupta preop 6,8±0,81, postop 5,17±1,39 bulunurken anteromedial grupta preop 6,73±1,17, postop 5,63±1,07 bulundu. İki grupta da preop ve postop değerler arasındaki fark istatistiksel olarak anlamlı iken postop değerlere bakıldığında da 2 grup arasındaki fark istatistiksel olarak anlamlı bulundu (113).

Kılınç B. ve arkadaşlarının 2015 yılında yaptıkları çalışmada transtibial grupta 27 hastanın %74.1'i(n=20) mükemmel, %25.9'u (n=7) iyi olarak değerlendirildi. Anteromedial grupta 28 hastanın %85.7'si(n=24) mükemmel, %14.3'ü(n=4) iyi olarak değerlendirildi. Gruplar arasında anteromedial teknikle rekonstrüksiyon yapılan hastalar lehine istatistiksel anlamlı fark bulundu (105).

Koutras ve arkadaşlarının yaptığı çalışmada 51 hastanın 3.ay kontrollerinde anteromedial grupta Lysholm skoru transtibial gruba göre daha yüksek

bulundu, 3-6 aylık takiplerde her 2 grupta da Lysholm skorları arttı. Sonuçlar istatistiksel olarak anlamlı idi (107).

Kılınç B. ve arkadaşlarının yaptığı çalışmada Lysholm aktivitesi transtibial gruptaki 27 hastanın %33.3'ünde (n=9) mükemmel, %51.9'unda (n=14) iyi, %14.8'inde (n=4) orta seviye olarak değerlendirildi. Anteromedial grupta ise 28 hastanın %57.1'i (n=16) mükemmel, %39.3'ü (n=11) iyi, %33.6'sı (n=1) orta seviye olarak değerlendirildi. Lysholm skoru açısından gruplar arasında anteromedial teknik ile rekonstrüksiyon yapılan hastalar lehine istatistiksel anlamlı fark vardı (105).

Mardani-kivi ve arkadaşlarının yaptığı çalışmada 6 aylık kontrollerde Lysholm skoru transtibial grupta 89.3 ± 5.6 , anteromedial grupta 93.8 ± 3.4 iken, 1 yıllık kontrolde transtibial grupta 92.2 ± 4.1 , anteromedial grupta 96.1 ± 3.0 olarak bulundu. Sonuçlar her iki takip süresinde de istatistiksel olarak anlamlı idi (125).

Noh ve arkadaşlarının yaptığı çalışmada Lysholm skoru açısından kıyaslandığında sonuçlar anteromedial grupta istatistiksel olarak anlamlı yüksek bulundu (128).

2018 yılında Özer M. ve arkadaşlarının yaptığı çalışmada Lysholm skoru transtibial grupta preop $65,63 \pm 6,59$, postop $90,73 \pm 6,40$ bulunurken anteromedial grupta preop $71,47 \pm 9,37$, postop $96,45 \pm 3,69$ bulundu. İki grupta da preop ve postop değerler arasındaki fark istatistiksel olarak anlamlı bulundu (113).

Başdelioğlu ve arkadaşlarının 2019'da yaptıkları çalışmada anteromedial ve transtibial teknikle rekonstrüksiyon yapılan gruplarda hem kendi içinde preop ve postop Lysholm skorları kıyaslandığında anlamlı fark görüldü, hem de 2 grup arasında postop skorlar açısından bakıldığında anteromedial grubun postop Lysholm skorları anlamlı olarak daha yüksek bulunmuştur (114).

Rezazadeh ve arkadaşlarının yaptığı çalışmada ortalama Lysholm skoru transtibial grupta 94.02 ± 5.86 iken anteromedial grupta 95.94 ± 5.46 idi. İstatistiksel anlamlı fark izlenmedi (110).

Francesci F. ve arkadaşlarının yaptığı çalışmada postoperatif ortalama Lysholm skorları transtibial ve anteromedial gruplar kıyaslandığında istatistiksel olarak anlamlı değildi (109).

Azboy ve arkadaşlarının yaptığı çalışmada transtibial grupta 34 hastanın 15 tanesi (%44.2) mükemmel, 12 tanesi (%35.3) iyi, 6 tanesi (%17.6) orta seviye, 1 tanesi (%2.9) kötü olarak bulundu. Anteromedial grupta ise 30 hastanın 14 tanesi (%46.7) mükemmel, 11 tanesi (%36.7) iyi, 4 tanesi (%13.3) orta seviye, 1 tanesi (%3.3) kötü olarak bulundu. Gruplar arasında istatistiksel anlamlı fark izlenmedi (104).

Kim ve arkadaşlarının yaptığı çalışmada Lysholm skorunun kıyaslandığı transtibial ve anteromedial gruplar arasında istatistiksel anlamlı fark bulunmadı (127).

Geng ve arkadaşlarının 2018 yılında yaptığı çalışmada transtibial ve anteromedial grupta preop ve postop Lysholm skorlarına bakıldığında olumlu yönde anlamlı değişiklikler izlenirken, postop sonuçlarda 2 grup arasındaki fark istatistiksel olarak anlamsız bulundu (112).

2017'de Kyung -Han Ro ve arkadaşlarının 16 çalışmayı içeren (toplam 1208 hasta) meta-analizinde anteromedial grupta postop Lysholm skorları transtibial gruptan daha fazla çıkmasına rağmen sonuçlar istatistiksel açıdan anlamlı bulunmadı (129).

IKDC ,Lysholm ve Cincinnati skorları açısından değerlendirme yaparsak; anteromedial ve transtibial gruplarda yine kendi içinde preop ve postop değerler arasında istatistiksel anlamlı fark vardır, gruplar arası preop sonuçlar kıyaslandığında transtibial grupta sonuçların anlamlı olarak daha düşük olduğunu görebiliriz ki bunu da bu grubun hastaneye daha erken başvurması sebebiyle şikayetlerinin ve muayene bulgularının daha fazla olmasıyla ilişkilendirebiliriz.Postop sonuçlarda ise her 2 grupta da skorların preop değerlere göre yükseldiği fakat gruplar arasında istatistiksel anlamlı fark olmadığını görebiliriz.Kaynakların çoğunda olduğu gibi bizim çalışmamızda da postop skora sistemleri açısından değerlendirme yaptığımızda gruplar arasında anlamlı fark bulunmamıştır. Skora sistemlerinin subjektif olması nedeniyle 2 tekniğin fonksiyonel açıdan kıyaslanması için daha objektif bulgulara ihtiyaç duyulmaktadır.

Sonuç olarak; ön çapraz bağ günümüzde özellikle genç kesimde spora olan ilginin artmasıyla sıklıkla yaralanan önemli yapılardan biridir. Yaralanan ön çapraz bağın kendiliğinden iyileşme yeteneği olmadığından işlevini sürdürmesi için rekonstrükte edilmesi gereklidir. Normal diz kinematiği ve stabilitesini sağlayarak, ileride dejeneratif değişikliklerin ortaya çıkmasının önlenmesi için günümüzde anatomiye yakın bağ oluşturulan cerrahiler tercih edilmektedir. Ön çapraz bağın artroskopik cerrahi girişimlerinden transtibial ve anteromedial teknikler sık kullanılan iki yaklaşımdır. Çalışmamızda amacımız iki tekniği kıyaslayarak hastaların operasyondan maksimum fayda görmelerini sağlamak, rekonstrüksiyon sonrası günlük aktiviteye, sportif faaliyetlere en hızlı ve operasyon öncesi haline en yakın dönüşü sağlayacak yaklaşımı tespit etmektir. Biz çalışmamızda teknikler arasında hem klinik hem de fonksiyonel sonuçların benzer olduğunu gördük. Bunu da hasta gruplarının homojen olmamasına bağladık. Ancak daha doğru bir kıyaslama için birbirine yakın özellikleri olan daha fazla hasta ile yapılan ileri araştırmalara ihtiyaç vardır.

6.ÖZET

AMAÇ : Bu çalışmada amacımız otojen hamstring grefti kullanılarak ACL rekonstrüksiyonu yapılan hastalarda transtibial ve anteromedial tekniklerin fonksiyonel sonuçlarını karşılaştırmaktır.

MATERYAL VE METOD: Çalışmamıza 2010-2018 yılları arasında T.C. Sağlık Bakanlığı Sağlık Bilimleri Üniversitesi Dışkapı Yıldırım Beyazıt Eğitim ve Araştırma Hastanesi Ortopedi ve Travmatoloji Kliniği'nde ön çapraz bağ rüptürü nedeniyle otojen hamstring grefti kullanılarak TT ve AM portal tekniği ile artroskopik ACL rekonstrüksiyonu yapılan; TT portal tekniğiyle 40 hasta, AM portal tekniği ile 40 hasta olmak üzere toplam 80 hasta dahil edildi. ACL rüptürü tanısı hastaların muayene ve mr görüntüleri ile konuldu. Tüm hastaların postoperatif takipleri 12-48. Aylar arasında yapıldı .Tüm hastaların sosyodemografik özellikleri (yaş,VKİ,cinsiyet) ,taraf,yaralanma sebebi ve mekanizması,yaralanma ve ameliyat arasında geçen süre,preop şikayetler (ağrı,efüzyon,boşalma hissi,güvensizlik hissi),intraop menisküs ve kıkırdak patolojisi,postop aktiviteye dönme süreleri,postop diz eklem hareket açıklıkları (fleksiyon-ekstansiyon),postop stabilite değerlendirmeleri (lachman,ön çekmece,pivot-shift testleri),postop fonksiyonel skorlama sonuçları (IKDC,Lysholm,Cincinnati ve Tegner diz skorları) ve postop osteoartrit varlığı kaydedildi.Gruplar arasındaki tüm veriler SPSS 20.0 (Statistical Package for Social Sciences) programı kullanılarak istatistiksel analiz yapıldı.

BULGULAR: Transtibial grubun yaş ortalaması'nın (33,18,p:0,000) daha büyük olması,yaralanma sebebinin hastaların çoğunda (%80,p:0,030) spor dışı nedenler olması ve yaralanmanın çoğu hastada (%77,5,p:0,033) direkt mekanizmayla oluşması istatistiksel olarak anlamlı bulundu.Yaralanma-ameliyat arası sürenin de transtibial grubun birçoğunda (%55,p:0,044) 6 aydan erken olması istatistiksel olarak anlamlı bulundu.Yine transtibial grupta hastaların çoğunda preop ağrı (%82,5,p:0,045) ve efüzyon (%70,p:0,024) şikayetlerinin varlığı istatistiksel olarak anlamlı bulundu.Transtibial grupta intraop menisküs (%65,p:0,025) ve kondral (%25,p:0,034) lezyon olması da istatistiksel açıdan anlamlı bulunmuştur.Anteromedial grubun büyük bir kısmının (%75) aktiviteye dönme süresinin 1 yıldan daha kısa olması da istatistiksel açıdan anlamlıdır (p:0,040).Her iki

grupta da postop eklem hareket açıklığı ve stabilite testlerine göre diz muayene sonuçları istatistiksel olarak anlamlı değildi. Fonksiyonel sonuçlara bakacak olursak; preop ve postop değerler arasında her iki grupta da istatistiksel açıdan anlamlı sonuçlar elde etmemize rağmen ,gruplar arasında postop sonuçlar açısından anlamlı fark izlenmemiştir. Postop takiplerde transtibial grupta osteoartrit insidansı anteromedial gruba göre istatistiksel olarak anlamlı yüksek (%32,5) bulunmuştur(p:0,005).

SONUÇ: Çalışma sonucunda uygun hastalarda otojen hamstring tendon grefti ile artroskopik ön çapraz bağ rekonstrüksiyon erken dönem sonuçlarının her iki grupta da tatminkar olduğu görülmüştür. Ancak ideal tekniğin tanımlanması için uzun dönem takipli ve birbirine yakın özellikleri olan daha fazla hasta ile objektif değerlendirme yapılan çalışmalara ihtiyaç vardır.

7.ABSTRACT

OBJECTIVE: The aim of this study was to compare the functional results of transtibial and anteromedial techniques in patients undergoing ACL reconstruction using autogenous hamstring graft.

MATERIAL and METHODS: 40 patients with TT portal technique and 40 patients with AM portal technique, a total of 80 patients who underwent arthroscopic ACL reconstruction with TT and AM portal technique using autogenous hamstring graft for anterior cruciate ligament rupture at Republic of Turkey Ministry of Health University of Health Sciences Dışkapı Yıldırım Beyazıt Training and Research Hospital Orthopedics and Traumatology Clinic between the years 2010-2018 were included in our study. The diagnosis of ACL rupture was made with the examination of the patients and images of the MR. Postoperative follow-up of all patients was performed between 12-48 months. Sociodemographic characteristics of all patients (age, BMI, sex), side, cause and mechanism of injury, time between injury and surgery, preoperative complaints (pain, effusion, giving way, feeling of insecurity), intraop meniscus and cartilage pathology, time to return to postoperative activity, postoperative knee range of motion (flexion-extension), postop stability evaluations (lachman, anterior drawer, pivot-shift tests), postoperative functional scoring results (IKDC, Lysholm, Cincinnati and Tegner knee scores) and the presence of postoperative osteoarthritis were recorded. Statistical analysis was performed using SPSS 20.0 (Statistical Package for Social Sciences) program.

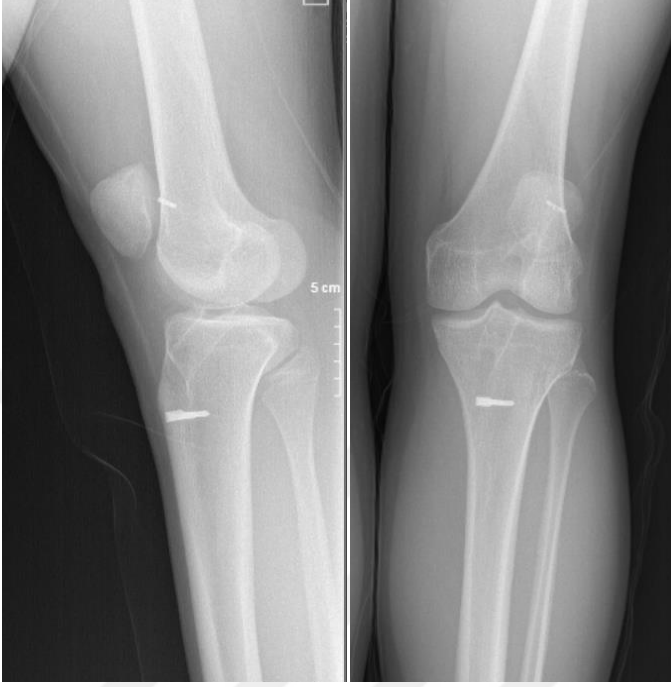RESULTS: The mean age of the transtibial group (33.18, p: 0.000) was statistically significant. In the transtibial group In the majority of patients (80%, p: 0,030), non-sport causes and In most patients (77.5%, p: 0.033) the direct mechanism of injury were found to be statistically significant. It was statistically significant that the time between injury and surgery was more than 6 months in most of the transtibial group (55%, p: 0.044). In the transtibial group, preoperative pain (82.5%, p: 0.045) and effusion (70%, p: 0.024) were found to be statistically significant in most of the patients. The intraop meniscus (65%, p: 0,025) and the chondral (25%, p: 0,034) lesion in the transtibial group were statistically significant. It was also statistically

significant that the return to activity in a large part of the anteromedial group (75%) was shorter than 1 year (p: 0.040). In both groups, knee examination results were not statistically significant compared to postoperative range of motion and stability tests. Looking at the functional results; Although there were statistically significant results in both groups between preop and postop values, no significant difference was observed between the groups in terms of postoperative results. The incidence of osteoarthritis in the transtibial group was found to be significantly higher (32.5%) than the anteromedial group (p: 0.005).

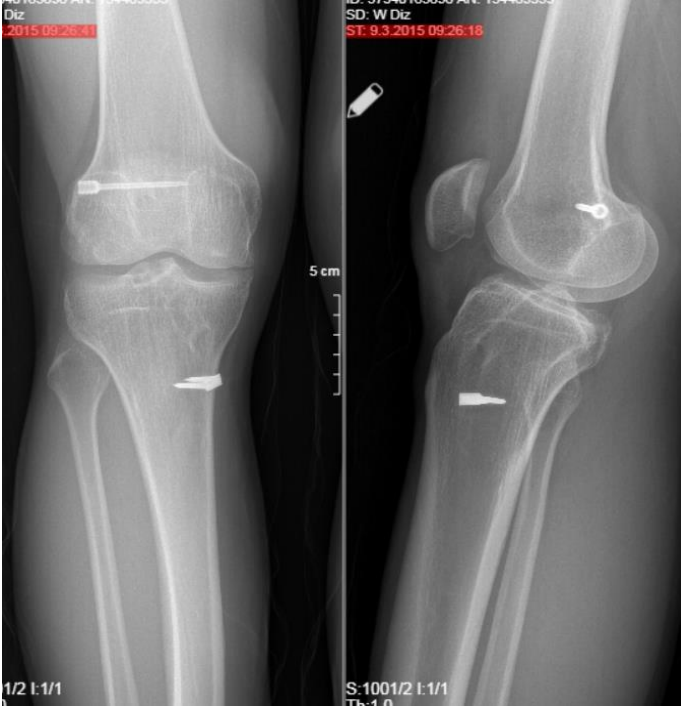CONCLUSION: At the end of the study, early results of arthroscopic anterior cruciate ligament reconstruction with autogenous hamstring tendon graft were found to be satisfactory in both groups. However, for the identification of the ideal technique, studies with long term follow-up and more patients who have similar features and objective evaluation are needed.



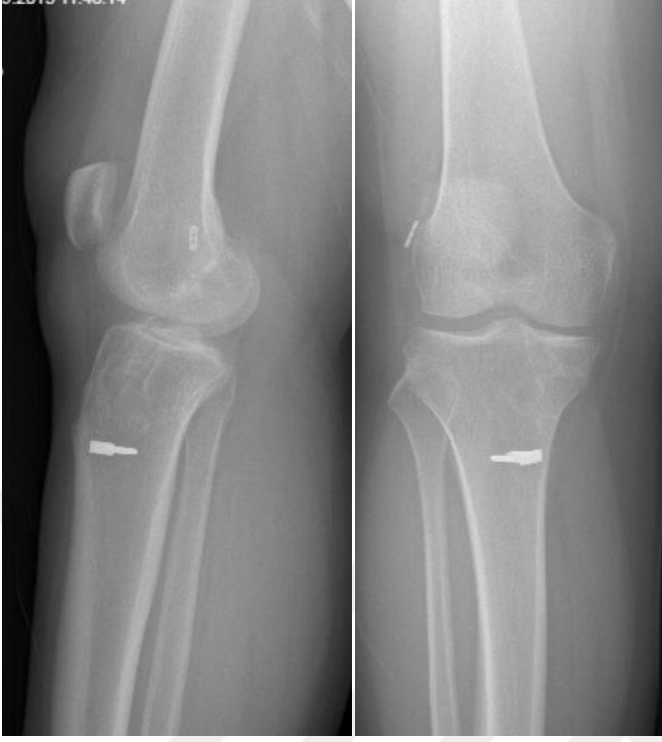8.OLGULARIMIZDAN ÖRNEKLER



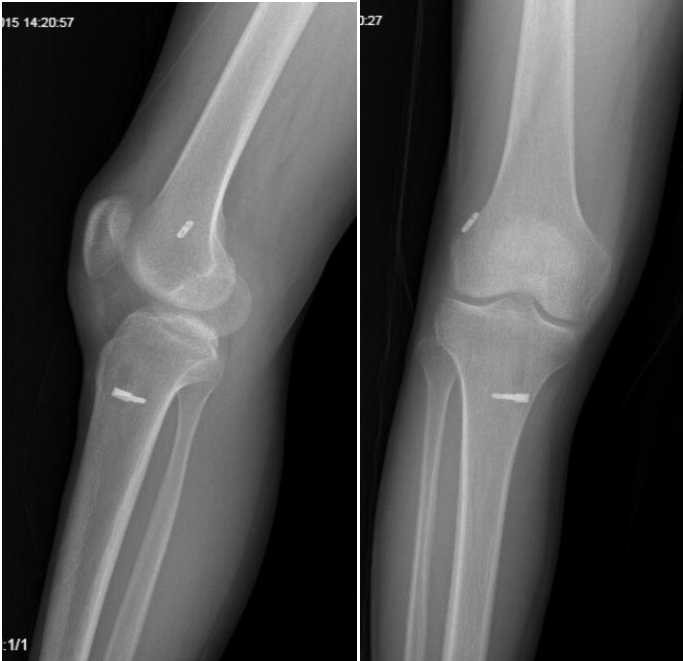olgu 1:31 y ,erkek hasta,TT teknikle operasyon sonrası 36.ay kontrol grafisi



Olgu 2:22 y,erkek hasta , TT teknikle operasyon sonrası 36.ay kontrol grafisi



Olgu 3:23 y,erkek hasta , AM teknikle operasyon sonrası 12.ay kontrol grafisi



Olgu 4:22 y,erkek hasta , AM teknikle operasyon sonrası 17.ay kontrol grafisi

9.EKLER

EK 1

ÖÇB rehabilitasyon protokolü:

0-2. haftalar:

Amaçlar:

- Tam diz ekstansiyonu
- 90 derece diz fleksiyonu
- Güçlü bir kuadriseps / düz bacak kaldırma
- Normal yürüme

Egzersizler:

- Pasif ekstansiyon hareketleri
- Düz bacak kaldırma
- Pasif, aktif, aktif yardımcı fleksiyon
- Yatarak / ayakta hamstring çalışması
- Proprioseptif çalışmalar (yük kaydırma vb.)
- Koltuk değnekleriyle kısmi yük vererek yürüme

2-4.haftalar:

Amaçlar:

- 0-120 derece diz hareket açıklığı
- Koltuk değnekleri olmadan tam yük vererek yürüme

Egzersizler:

- Diz hareket açıklığı egzersizleri
- Ağırlıklarla düz bacak kaldırma
- Bisiklet (hareket açıklığı için)
- Topallamadan yürüyebiliyor ve kuadriseps kontrolü iyi ise, koltuk değneksiz yürüme
- İki ayakla çömelme egzersizleri

4-6.haftalar:

- Tam diz hareket açıklığı
- Yüksek hızlı izokinetik kuadriseps ve hamstring çalışmaları
- Merdiven çıkma

8-10.haftalar:

- Dięer egzersizler ve izokinetik alıřmalar ilerletilerek srdrlr
- Hafif kořu

12-14.haftalar:

- Hafif aęırlıklar ile diz hareket aıklıęı alıřmaları
- Kořu programı (kuadriseps gcne gre)

16-18.haftalar:

- Kuadriseps ve hamstring kasları iin izokinetik glendirme egzersizleri
- eviklik alıřmaları
- Spora zel alıřmalar

5-6.aylar:

- Kuadriseps kası deęerlendirilir
- Spora zel alıřmalara devam edilir

8-9.aylar:

- Belirlenen spora dnř

EK-2

2000 IKDC SUBJEKTİF DİZ DEĞERLENDİRME FORMU

Tam Adınız
Bugünün Tarih: Gün/ Ay Yıl
Yaralanma Tarihi: Gün/ Ay Yıl

BELİRTİLER

Bulgularınızı ciddi belirtiler ortaya çıkmadan yapabileceğinizi düşündüğünüz en yüksek aktivite düzeyine göre derecelendirin. Normalde bu düzeyde aktivite yapmıyor olabilirsiniz.

1) Şiddetli diz ağrısı olmadan yapabileceğiniz en yüksek aktivite düzeyi nedir?

4. Zıplamak gibi zor aktiviteler veya basketbol ya da futboldaki gibi pivot (ayak yerde iken dizin içe veya dışa dönmesi) hareketleri.
3. Ağır fiziki işler, ya da tenis, kayak gibi yorucu aktiviteler
2. Orta düzeydeki fiziki işler, hızlı yürüyüş ya da koşmak.
1. Yürümek, ev işi veya bahçe işi gibi hafif aktiviteler
0. Yukarıda sayılan herhangi bir aktiviteyi diz ağrısı nedeniyle yapamama

2) Son 4 hafta içerisinde, ya da yaralanmanızdan beri, ne sıklıkla ağrınız oldu?

0 1 2 3 4 5 6 7 8 9 10
Sürekli Asla

3) Eğer ağrınız olduysa, ne kadar şiddetli idi ?

Hayal edilebilen en kötü ağrı
0 1 2 3 4 5 6 7 8 9 10 Ağrı yok

4) Son 4 hafta içerisinde, ya da yaralanmanızdan beri, dizinizde şişlik ya da hareket kısıtlanması oldu mu?

4. Pek değil
3. Hafif
2. Orta düzeyde
1. Çok
0. İleri düzeyde

5) Dizinizde şişlik ortaya çıkmadan yapabildiğiniz en yüksek aktivite düzeyi nedir?

4. Zıplamak gibi zor aktiviteler veya basketbol ya da futboldaki gibi pivot (ayak yerde iken dizin içe veya dışa dönmesi) hareketleri.
3. Ağır fiziki işler, ya da tenis, kayak gibi yorucu aktiviteler
2. Orta düzeydeki fiziki işler, hızlı yürüyüş ya da koşmak
1. Yürümek, ev işi veya bahçe işi gibi hafif aktiviteler
0. Yukarıda sayılan herhangi bir aktiviteyi dizde şişme nedeniyle yapamama

6) Son 4 hafta içerisinde, ya da yaralanmanızdan beri, dizinizde kilitleme ya da takılma oldu mu?

0 Evet

1 Hayır

7) Dizinizde ciddi boşalma hissi (dizin öne doğru kayması) olmadan yapabileceğiniz en yüksek aktivite düzeyi nedir?

4. Zıplamak gibi zor aktiviteler veya basketbol ya da futboldaki gibi pivot (ayak yerde iken dizin içe veya dışa dönmesi) hareketleri.
3. Ağır fiziki işler, ya da tenis, kayak gibi yorucu aktiviteler
2. Orta düzeydeki fiziki işler, hızlı yürüyüş ya da koşmak
1. Yürümek, ev işi veya bahçe işi gibi hafif aktiviteler
0. Yukarıda sayılan herhangi bir aktiviteyi dizde boşalma nedeniyle yapamama

SPOR AKTİVİTELERİ

8) Düzenli olarak katılabildiğiniz en yüksek aktivite düzeyi nedir?

4. Zıplamak gibi zor aktiviteler veya basketbol ya da futboldaki gibi pivot (ayak yerde iken dizin içe veya dışa dönmesi) hareketleri.
3. Ağır fiziki işler, ya da tenis, kayak gibi yorucu aktiviteler
2. Orta düzeydeki fiziki işler, hızlı yürüyüş ya da koşmak
1. Yürümek, ev işi veya bahçe işi gibi hafif aktiviteler
0. Yukarıda sayılan herhangi bir aktiviteyi dizde ağrı nedeniyle yapamama

9) Diziniz şunları yapmanızı ne kadar etkiliyor ?

		Pek zorlamıyor	Az miktarda zorluyor	Orta miktarda zorluyor	Ciddi düzeyde zorluyor	Yapamıyorum
a.	Merdiven çıkma	4 <input type="checkbox"/>	3 <input type="checkbox"/>	2 <input type="checkbox"/>	1 <input type="checkbox"/>	0 <input type="checkbox"/>
b.	Merdiven inme	4 <input type="checkbox"/>	3 <input type="checkbox"/>	2 <input type="checkbox"/>	1 <input type="checkbox"/>	0 <input type="checkbox"/>
c.	Diz üzerine çökme	4 <input type="checkbox"/>	3 <input type="checkbox"/>	2 <input type="checkbox"/>	1 <input type="checkbox"/>	0 <input type="checkbox"/>
d.	Çömelme	4 <input type="checkbox"/>	3 <input type="checkbox"/>	2 <input type="checkbox"/>	1 <input type="checkbox"/>	0 <input type="checkbox"/>
e.	Dizleri kırarak oturma	4 <input type="checkbox"/>	3 <input type="checkbox"/>	2 <input type="checkbox"/>	1 <input type="checkbox"/>	0 <input type="checkbox"/>
f.	Sandalyeden kalkma	4 <input type="checkbox"/>	3 <input type="checkbox"/>	2 <input type="checkbox"/>	1 <input type="checkbox"/>	0 <input type="checkbox"/>
g.	Düz koşma	4 <input type="checkbox"/>	3 <input type="checkbox"/>	2 <input type="checkbox"/>	1 <input type="checkbox"/>	0 <input type="checkbox"/>
h.	Zıplamak ve sorunlu bacağın üzerine inmek	4 <input type="checkbox"/>	3 <input type="checkbox"/>	2 <input type="checkbox"/>	1 <input type="checkbox"/>	0 <input type="checkbox"/>
i.	Ani olarak durmak veya harekete başlamak	4 <input type="checkbox"/>	3 <input type="checkbox"/>	2 <input type="checkbox"/>	1 <input type="checkbox"/>	0 <input type="checkbox"/>

FONKSİYON

10) 0 – 10 arasında değerlendirildiğinde, dizinizin durumunu nasıl puanlarsınız? 10 normal ve mükemmel, 0 hiçbir günlük aktiviteyi, spor aktiviteleri dahil yapamamaktır.

DİZ YARALANMASI ÖNCESİ FONKSİYON

Günlük Aktiviteleri Yapamıyorum Kısıtlılık yok

0 1 2 3 4 5 6 7 8 9 10

ŞU ANKİ DİZ FONKSİYONU

Günlük Aktiviteleri Yapamıyorum Kısıtlılık yok

0 1 2 3 4 5 6 7 8 9 10

Lysholm ve Cincinnati Skorlama

Hastanın Adı Soyadı: _____

Tarih: ____/____/____

Lysholm Skoru

		T.Ö	T.S	3.Ay	6.Ay
Aksama	Yok (5)	<input type="checkbox"/>	<input type="checkbox"/>	<input type="checkbox"/>	<input type="checkbox"/>
	Hafif veya aralıklı (3)	<input type="checkbox"/>	<input type="checkbox"/>	<input type="checkbox"/>	<input type="checkbox"/>
	Şiddetli ve sürekli (0)	<input type="checkbox"/>	<input type="checkbox"/>	<input type="checkbox"/>	<input type="checkbox"/>
Destek	Yok (5)	<input type="checkbox"/>	<input type="checkbox"/>	<input type="checkbox"/>	<input type="checkbox"/>
	Baston - Koltuk Değneği.(2)	<input type="checkbox"/>	<input type="checkbox"/>	<input type="checkbox"/>	<input type="checkbox"/>
	Üzerine basmak imkânsız (0)	<input type="checkbox"/>	<input type="checkbox"/>	<input type="checkbox"/>	<input type="checkbox"/>
Kilitlenme	Yok (15)	<input type="checkbox"/>	<input type="checkbox"/>	<input type="checkbox"/>	<input type="checkbox"/>
	Takılma var Kilitlenme Yok (10)	<input type="checkbox"/>	<input type="checkbox"/>	<input type="checkbox"/>	<input type="checkbox"/>
	Nadir Kilitlenme (6)	<input type="checkbox"/>	<input type="checkbox"/>	<input type="checkbox"/>	<input type="checkbox"/>
	Sık kilitlenme (2)	<input type="checkbox"/>	<input type="checkbox"/>	<input type="checkbox"/>	<input type="checkbox"/>
	Muayene Sırasında (0)	<input type="checkbox"/>	<input type="checkbox"/>	<input type="checkbox"/>	<input type="checkbox"/>
Boşalma (öne kayma)	Yok (25)	<input type="checkbox"/>	<input type="checkbox"/>	<input type="checkbox"/>	<input type="checkbox"/>
	Nadir (zorlayınca) (20)	<input type="checkbox"/>	<input type="checkbox"/>	<input type="checkbox"/>	<input type="checkbox"/>
	Sık (zorlayınca) (15)	<input type="checkbox"/>	<input type="checkbox"/>	<input type="checkbox"/>	<input type="checkbox"/>
	Nadir (normalde) (10)	<input type="checkbox"/>	<input type="checkbox"/>	<input type="checkbox"/>	<input type="checkbox"/>
	Sık (normalde) (5)	<input type="checkbox"/>	<input type="checkbox"/>	<input type="checkbox"/>	<input type="checkbox"/>
	Her Adımda (0)	<input type="checkbox"/>	<input type="checkbox"/>	<input type="checkbox"/>	<input type="checkbox"/>
Ağrı	Yok (25)	<input type="checkbox"/>	<input type="checkbox"/>	<input type="checkbox"/>	<input type="checkbox"/>
	Zorlanınca hafif ve geçici (20)	<input type="checkbox"/>	<input type="checkbox"/>	<input type="checkbox"/>	<input type="checkbox"/>
	Belirgin >2km yürüyünce (10)	<input type="checkbox"/>	<input type="checkbox"/>	<input type="checkbox"/>	<input type="checkbox"/>
	Belirgin <2km yürüyünce (5)	<input type="checkbox"/>	<input type="checkbox"/>	<input type="checkbox"/>	<input type="checkbox"/>
	Sürekli(0)	<input type="checkbox"/>	<input type="checkbox"/>	<input type="checkbox"/>	<input type="checkbox"/>
Şişlik	Yok (10)	<input type="checkbox"/>	<input type="checkbox"/>	<input type="checkbox"/>	<input type="checkbox"/>
	Zorlanma ile (6)	<input type="checkbox"/>	<input type="checkbox"/>	<input type="checkbox"/>	<input type="checkbox"/>
	Günlük aktivite ile (3)	<input type="checkbox"/>	<input type="checkbox"/>	<input type="checkbox"/>	<input type="checkbox"/>
	Sürekli (0)	<input type="checkbox"/>	<input type="checkbox"/>	<input type="checkbox"/>	<input type="checkbox"/>
Merdiven	Sorun Yok (10)	<input type="checkbox"/>	<input type="checkbox"/>	<input type="checkbox"/>	<input type="checkbox"/>
	Hafif sorunlu (6)	<input type="checkbox"/>	<input type="checkbox"/>	<input type="checkbox"/>	<input type="checkbox"/>
	Tek tek (3)	<input type="checkbox"/>	<input type="checkbox"/>	<input type="checkbox"/>	<input type="checkbox"/>
	Çıkamıyor(0)	<input type="checkbox"/>	<input type="checkbox"/>	<input type="checkbox"/>	<input type="checkbox"/>
Çömelme	Sorun Yok (5)	<input type="checkbox"/>	<input type="checkbox"/>	<input type="checkbox"/>	<input type="checkbox"/>
	Hafif sorunlu (4)	<input type="checkbox"/>	<input type="checkbox"/>	<input type="checkbox"/>	<input type="checkbox"/>
	Diz 90°'yi geçmiyor (2)	<input type="checkbox"/>	<input type="checkbox"/>	<input type="checkbox"/>	<input type="checkbox"/>
	Mümkün değil (0)	<input type="checkbox"/>	<input type="checkbox"/>	<input type="checkbox"/>	<input type="checkbox"/>

Cincinnati Diz Skoru

	T.Ö	T.S	3.Ay	6.Ay
Yürüyüş				
	Normal (2)	<input type="checkbox"/>	<input type="checkbox"/>	<input type="checkbox"/>
	Sınırlı (1)	<input type="checkbox"/>	<input type="checkbox"/>	<input type="checkbox"/>
	250m.'den fazla yürüyemez (0)	<input type="checkbox"/>	<input type="checkbox"/>	<input type="checkbox"/>
Merdiven Çıkmak				
	Normal (4)	<input type="checkbox"/>	<input type="checkbox"/>	<input type="checkbox"/>
	Sınırlı (3)	<input type="checkbox"/>	<input type="checkbox"/>	<input type="checkbox"/>
	Sadece 10-30 basamak (2)	<input type="checkbox"/>	<input type="checkbox"/>	<input type="checkbox"/>
	Sadece 1-10 basamak (0)	<input type="checkbox"/>	<input type="checkbox"/>	<input type="checkbox"/>
Diz Çökmek				
	Normal (4)	<input type="checkbox"/>	<input type="checkbox"/>	<input type="checkbox"/>
	Sınırlı (3)	<input type="checkbox"/>	<input type="checkbox"/>	<input type="checkbox"/>
	Sadece 6-10 kez (2)	<input type="checkbox"/>	<input type="checkbox"/>	<input type="checkbox"/>
	Sadece 0-5 kez (0)	<input type="checkbox"/>	<input type="checkbox"/>	<input type="checkbox"/>
Tek Bacak Üzerinde Zıplamak				
	Korkusuz tam zıplayabilir (10)	<input type="checkbox"/>	<input type="checkbox"/>	<input type="checkbox"/>
	Sakinarak ve güvensiz (8)	<input type="checkbox"/>	<input type="checkbox"/>	<input type="checkbox"/>
	Sınırlı ve kısıtlı (6)	<input type="checkbox"/>	<input type="checkbox"/>	<input type="checkbox"/>
	Zıplayamıyor (0)	<input type="checkbox"/>	<input type="checkbox"/>	<input type="checkbox"/>
Dizini Zorlu Kıvrabilme				
	Tam ve korkusuz kıvrılabiliyor (10)	<input type="checkbox"/>	<input type="checkbox"/>	<input type="checkbox"/>
	Sakinarak ve güvensiz (8)	<input type="checkbox"/>	<input type="checkbox"/>	<input type="checkbox"/>
	Daha yavaş ve sınırlı (6)	<input type="checkbox"/>	<input type="checkbox"/>	<input type="checkbox"/>
	Kıvrıamıyor (0)	<input type="checkbox"/>	<input type="checkbox"/>	<input type="checkbox"/>
Kısaltmalar:				
T.Ö: Tedavi Öncesi	3.Ay: Tedavi Sonrası 3. Ay			
T.S: Tedavi Sonrası	6.Ay: Tedavi Sonrası 6. Ay			
	T.Ö	T.S	3.Ay	6.Ay
Lysholm Skoru	-----	-----	-----	-----
Cincinnati Skoru	-----	-----	-----	-----

Tegner Aktivite Düzeyi Ölçeği

Tegner Activity Level Scale

Hastanın Adı Soyadı: _____ Tarih: ____/____/____

Bu ölçek ile diz yaralanması olan kişilerin aktivite düzeyini değerlendirmek amaçlanır.

Seviye	Açıklama
10	Rekabet gerektiren sporlar: Ulusal ve elit düzeyde futbol, Amerikan futbolu oyuncusu olmak
9	Rekabet gerektiren sporlar: Alt liglerde futbol oyuncusu olmak, buz hokeyi, güreş, jimnastik, basketbol
8	Rekabet gerektiren sporlar: raketle oynanan oyunlar, hokey, badminton, koşu-zıplama yarışları, yokuş aşağı kayak sporları
7	Rekabet gerektiren sporlar: tenis, koşu, motorlu araç hız yolu, motokros, hentbol Eğlence amaçlı sporlar: futbol, ragbi, buz hokeyi, skuaş, trekking, atlama
6	Eğlence amaçlı sporlar: tenis ve badminton, hentbol, raketle oynana oyunlar, yokuş aşağı kayak sporları, haftada 5 kez jogging yapmak
5	İş: Ağır işte çalışmak (inşaat-orman vb.) Rekabet gerektiren sporlar: Bisiklet yarışı, dağdan aşağı kayak yarışları, Eğlence amaçlı sporlar: haftada en az 2 kez engibeli arazide Jogging
4	İş: Orta derecede zor işlerde çalışmak (uzun yol şoförlüğü vb.)
3	İş: Hafif işlerde çalışmak (bakım veren olmak; bakıcılık gibi)
2	İş: Hafif işlerde çalışmak (bakım veren olmak; bakıcılık gibi) Engibeli arazide yürüyebilse de ormanda sırt çantalı vs. yürüyüş yapamaz.
1	İş: Sedanter işler (sekreterlik gibi masa başı işler) Engibeli arazide yürüyebilir.
0	Diz problemleri nedeniyle ya istirahat izninde ya da emekliye ayrılmış.

Hastanın Aktivite Düzeyi (0-10): _____

EK 3



**T.C. Sağlık Bakanlığı
Sağlık Bilimleri Üniversitesi
Dışkapı Yıldırım Beyazıt
Eğitim ve Araştırma Hastanesi**



KLİNİK ARAŞTIRMALAR ETİK KURULU

**KARAR TARİHİ: 17.12.2018
KARAR NO : 57/13**

Hastanemiz Ortopedi Kliniğinde **Uz.Dr. Evrim DUMAN** sorumluluğunda yapılması planlanan **Dr. Sema CİHAN**' a ait "**Otojen Hamstring Tendonları ile Yapılan Artroskopik Ön Çapraz Bağ Rekonstrüksiyonunda Transtibial ve Anteromedial Tekniklerinin Fonksiyonel Sonuçlarının Karşılaştırılması**" konulu tez çalışması amaç, yaklaşım ve yöntemleri dikkate alınarak incelenmiş olup etik ve bilimsel açıdan sakınca bulunmadığına toplantıya katılan Etik Kurul üye tam sayısının salt çoğunluğu ile karar verilmiştir.

Prof. Dr. Güleser SAYLAM
Başkan

Prof. Dr. S.İbrahim AKDAĞ
Başkan Yard.

Uz. Dr. S. Dincer YETİŞ
Üye

Prof. Dr. Fatih YALCINKAYA
Üye

Doç. Dr. Huriye Hayat GÜVEN
Üye

Yrd. Doç. Dr. Burcu KÜÇÜK BİÇER
Üye

Prof. Dr. Sibel ÖRSEL
Üye

Doç. Dr. Jülide ERGİL
Üye

Prof. Dr. E. Pelin KELİCEN UĞUR
Üye

Av. Harun KOZAN
Üye

B.M.M. Burcu DEMİR
Üye

Hülya BALA
Üye

10.KAYNAKÇA

1. *The history of ACL surgery, Bordeaux-Merignac centre of orthopaedic and sports surgery . p.colombet m.allard v.bousquet c.de lavigne p.h. flurin.*
2. *hey groves e. the crucial ligaments of the knee-joint:their function,rupture and the operative treatment of the same . Br j surg.*
3. *Arnold J, Coker t, Heaton L, et al. Natural history of anterior cruciate tears. Am J Sports Med 7: 305–313,.*
4. *Jakop RP, Warner JP. Historische und aktuelle Perspektiven der Behandlung der Insuffizienz des vorderen Kreuzbandes. İn: Jakop RP, Staeubli H-U (Hrsg) Kniegelenk und Kreuzbänder. Springer, Berlin Heidelberg New York, 22–28.*
5. *.Watanabe M, Tekade S, Ikeuchi E Atlas of arthroscopy, 2nd edn. Igako-Shoin, Tokyo.*
6. *.N.Reha Tandoğan Ön Çapraz Bağ Cerrahisi. Spor Yaralanmaları Artroskopi ve Diz Cerrahisi Derneği Yayınları, 2002, Ankara. .*
7. *N.Reha Tandoğan, A. Mümtaz Alpaslan: Diz Cerrahisi, 1999, Ankara. .*
8. *McDaniel WJ Jr, Dameron TB Jr: Untreated ruptures of the anterior cruciate ligament: a follow-up study. J Bone Joint Surg 1980, 62-A:696–705. .*
9. *T. Zantop, W. Petersen, J. Sekiya, V. Musahl, F. Fu; Anterior Cruciate Ligament Anatomy and Function Relating to Anatomical Reconstruction. Knee Surgery Sports Traumatol Arthroscopy 2006; 982–992.*
10. *.Mark L. Purnell, Andrew I. Larson, William Clancy.Anterior Cruciate Ligament Insertions on the Tibia and Femur and Their Relationships to Critical Bony Landmarks Using High-Resolution Volume-Rendering Computed Tomography. The American Journal of Sports M.*
11. *Sapega A, Moyer R. A, Scheneck C.: Testing for Isometry During Reconstruction of the Anterior Cruciate Ligament Clin Orthop. 1983:172;26-31. .*
12. *Cabaud H.E.:Biomechanics of the Anterior Cruciate Ligament Clin Orthop. 1983:172; 26-31. .*
13. *Miller –Cole. textbook of arthroscopy 2006: Knee arthroscopy 467-765. .*
14. *.Beard, David J. MSc, DPhil; Dodd, Christopher A.F. MB, BS; Simpson, Hamish A.R.W. MA, DM: Sensorimotor Changes After Anterior Cruciate Ligament Reconstruction.Clinical Orthopaedics & Related Research. (372): 205–216, March 2000.*
15. *.Ellison AE, Berg EE,: Embryology, Anatomy and Function of The Anterior Cruciate Ligaments , Orthop Clin North Am, 16 (1): 3-14, 1985. .*

16. .A. Merida-Velasco, I. Sanchez-Montesinos, J. Espin-Ferra, J. R. Merida Velasco; *Development of the Human Knee Joint Ligaments; The Anatomical Record* Volume 248, Issue 2 , Pages 269 – 278.
17. Yoshiya, Shinichi MD; Kurosaka, Masahiro MD; Ouchi, Kiyoshi MD; Kuroda: *Graft Tension and Knee Stability After Anterior Cruciate Ligament Reconstruction. Clinical Orthopaedics & Related Research.* (394):154-160, January 2002.
18. Pankaj Sharma and Nicola Maffulli: *Tendon Injury and Tendinopathy: Healing and Repair*. *J. Bone Joint Surg. Am.*, Jan 2005; 87: 187 - 202. .
19. U. Insall-Sicott: *Surgery of the Knee* 2005. 607–712. .
20. Schutte MJ, Dabezies EJ, Zimny ML, Happel LT: *Neural anatomy of the human anterior cruciate ligament. J Bone Joint Surg* 1987, 69-A: 243–9. .
21. .Girgis FG, Marshall JL, Monajem ARS: *The cruciate ligaments of the knee joint. Clinc.Orthop.* 1975, 106:216-31. .
22. .J. W. Luites, A. Wymenga, L. Blankevoort, J. M. Kooloos; *Description of the Attachments Geometry of the Anteromedial and Posterolateral Bundles of the ACL from Arthroscopic Perspective for Anatomic Tunnel Placement. Knee Surgery Sports Traumatol Arthrosc.*
23. Harner CD, Baek GH, Vogrin TM, Carlin GJ, Kashiwaguchi S, Woo SL. *Quantitative analysis of human cruciate ligament insertions. Arthroscopy* 1999;15:741–749. .
24. *Sports Injury; Biomechanics of ligaments in sports medicine; Chapter 5; 83–85. .*
25. Hutchinson MR, Ash SA. *Resident's Ridge: assessing the cortical thickness of the lateral wall and roof of the intercondylar notch. Arthroscopy.* 2003;19(9);931-935. .
26. bicer ek, lustig s, servien e, selmitas, neyret p. *current knowledge in the anatomy of the human anterior cruciate ligament. knee surg sports traumatol arthrosc.* 2010, 18:1075-1084.
27. duthon vb, barea c, abrassart s, fasel jh, fritschy d, menetrey j, *anatomy of the anterior cruciate ligament .knee surg sports traumatol arthrosc.* 2006, 14;204-213.
28. .Fu FH, Harner CD, Johnson DL, Miller MD, Woo SL-Y: *Biomechanics of knee ligaments: basic concepts and clinical applications. J Bone Joint Surg* 1993, 75A: 1715-27.
29. Tew, M., Forster, I.W.: *Effect of knee replacement on flexion deformity. J. Bone. Joint Surg.* 67-B:14, 1985.

30. Anna E. Fox, David S. Johnson, and Francesco Giron: Anterior Cruciate Ligament Reconstruction: Bone-Patellar Tendon-Bone Compared with Double Semitendinosus and Gracilis Tendon Grafts • F. Giron replies: *J. Bone Joint Surg. Am.*, Aug 2005; 87:1882 - 1883.
31. Burstein A.H., Wright T.M.: *Basic Biomechanics*. In: *Surgery of the Knee Third Edition Ed Insuall-Scott 2001;215-231*. .
32. Hürel C, Çelebi Gürbüz: ÖÇB' Anatomik ve Biomekanik Özellikleri ve Diz Kinematiğindeki Rolü. *Acta Orthop Trauma Turc*. 1999:33-5; 396-373. .
33. Sisk TD. *Knee Injuries*. In: *Campbell's Operative Orthopaedics, 8th Ed., Mosby 1996, ss 1487–1732*.
34. Mininder S. Kocher, Sumeet Garg, and Lyle J. Micheli: *Physeal Sparing Reconstruction of the Anterior Cruciate Ligament in Skeletally Immature Prepubescent Children and Adolescents*. *J. Bone Joint Surg. Am.*, Nov 2005; 87: 2371 - 2379.
35. .Paulos L.E. Walther C.E. Walker J.A.: *Rhabilitation of the Surgically Reconstructed and Nonsurgical Anterior Cruciate Ligament*. In *Surgery of the Knee. Third Edition Ed Insall-Scott 2001; 789-799*. .
36. Tandoğan RN, Taser Ö, Kayaalp A, Taskıran E, Pınar H, Alpaslan B, Alturfan A: *Analysis of meniscal and chondral lisions accompanying ACL tears*. 9th Congress of ESSKA, 16–20 Eylül 2000, Londra, İngiltere, *Book of Abstracts*, s:144.
37. Yercan H., Aydoğdu S.: *ÖÇB Yaralanmalarının Konservatif Tedavisi*. *Acta Orthop Trauma Turc*. 1999: 33-5 ve 389-395.
38. .Johnson RJ, Beynnon BD, Nichols CE, Renström PA: *Current concepts review: The treatment of injuries of the anterior cruciate ligament*. *J Bone Joint Surg* 1992, 74-A: 140- 51. .
39. DeHaven K: *Diagnosis of acute knee injures with hemarthrosis*. *Am J Sports Med* 1980, 8: 9–14.
40. .Yoshiya, Shinichi MD; Kurosaka, Masahiro MD; Ouchi, Kiyoshi MD; Kuroda: *Graft Tension and Knee Stability After Anterior Cruciate Ligament Reconstruction*. *Clinical Orthopaedics & Related Research*. (394):154-160, January 2002.
41. .Robert H. Miller. *Knee Injuries*. In: *Campbell's Operative Orthopaedics, 10th Ed., Mosby 2003, ss 2165–2339*. .
42. Scott J. Luhmann, Mario Schootman, J. Eric Gordon, and Rick W. Wright: *Magnetic Resonance Imaging of the Knee in Children and Adolescents. Its Role in Clinical Decision-Making*. *J. Bone Joint Surg. Am.*, Mar 2005; 87: 497- 502. .

43. Mc. Ginty, Burkhart: *Operative Arthroscopy Third edition: Knee arthroscopy* 456-567. .
44. Indelli P. Pier Francesco MD, Michael F MD, Gary S MD, *Anterior Cruciate Ligament Reconstruction Using Cryopreserved Allografts. Clinical Orthopaedics & Related Research. (420):268-275, March 2004.*
45. .Kirkendall, Donald T. PhD; Garrett, William E. Jr, MD, PhD *The Anterior Cruciate Ligament Enigma: Injury Mechanisms and Prevention. Clinical Orthopaedics & Related Research. (372):64-68, March 2000.*
46. S. Gaffur Karaca. *Otojen Hamstring Tendonlarıyla Artroskopik ÖÇB Rekonstrüksiyonu. Lütfi Kırdar Kartal Eğitim ve Araştırma Hastanesi Uzmanlık tezi. 2006. .*
47. .Nicholas JA. *İnjuries to knee ligaments: relationship to looseness and tightness in football players. JAMA 1970, 212: 2236–9. .*
48. Powell JW, Schootman M: *A multivariate risk analysis of selected playing surfaces in the national football league: 1980 to 1989. An epidemiologic study of knee injure. Am J Sports Med 1992, 20: 686–94.*
49. Sitler M, Ryan J, Hopkins W ve ark.: *The efficacy of a prophylactic knee brace to reduce knee injures in football. A prospective, randomized study at West point. Am J Sports Med 1990, 18:310-5. .*
50. M. Nurullah ERMİŞ. *Kuadriseps Tendonuyla Artroskopik ÖÇB Rekonstrüksiyonu. Baltalimanı Metin Sabancı Kemik Hastalıkları Eğitim ve Araştırma Hastanesi Uzmanlık tezi. 2008.*
51. Leitze Zachary MD, Losee, Ron E MD, Jokl, Peter MD, Johnson, Thomas R MD: *Implications of the Pivot Shift in the ACL-Deficient Knee. Clinical Orthopaedics & Related Research. (436):229-236, July 2005. .*
52. .Bull, Anthony M.J. PhD; Andersen, Henrik N. MD, PhD; Basso, Oreste MD; Targett, John BS; Amis, Andrew A. PhD: *Incidence and Mechanism of the Pivot Shift: An In Vitro Study. Clinical Orthopaedics & Related Research. (363):219-231, June 1999.*
53. .Ostman, Bengt MD , Michaelsson, Karl MD, PHD , Rahme, Hans MD,: *Tourniquet-Induced Ischemia and Reperfusion in Human Skeletal Muscle.Clinical Orthopaedics & Related Research. (418):260-265, January 200.*
54. Beynnon B.D., Johnson R.J., Fleming B.: *The Staring Behavior of the Anterior Cruciate Ligament During Squating and Active Flexion Extension A Comparison of and Open and Closed. Kinetic Chain Exsersive Chain Exersion Am J Sports Med. 1997: 25-6;823-825. .*
55. Natsume T, Shino K, Nakata K, Nakamura N, Toritsuka Y, Mae T,: *Endoscopic Reconstruction of The Anterior Cruciate Ligament with Quadruplet Hamstring*

Tendons Correlation Between MRI Changes and Restored Stability of The Knee; The Journal of Bone and Joint .

56. Prof. Dr. İlhan Erden, *Kas-İskelet Manyetik Rezonans Uygulamaları*, 55–59.
57. .Larsen L, Rasmussen O. Case Report. *Diagnosis of acute rupture of anterior cruciate ligament of the knee by sonography. European J Ultrtrasound* 2000; 12:163-7.
58. Howell S, Deutch M: *Comparison of Endoscopic and Two Incision Techniques for Reconstruction a Torn ACL Using Hamstring Tendon: Arthroscopy Vol 15, No 6 (Semtember) 1999: pp 594-606. .*
59. Chen E, Maffulli N, Chan KM: *Knee injuries produced by recreational sports follow a different pattern than causal injuries. Bull Hosp Joint Dis* 1998, 57(2):74-79.
60. .Yu, Warren D. MD; Panossian, Vahe MD; Hatch, Joshua D. MD; Liu: *Combined Effects of Estrogen and Progesterone on the Anterior Cruciate Ligament. Clinical Orthopaedics & Related Research. February 2001, (383):268281.*
61. Grodia V.K. Grona W.A.: *A comprasion of out comes at 2 to 6 years after acute and chronic anterior curiciate ligament rec using hamstrink tendon grafts. Arthtrosc.* 2000,53:12-34. .
62. Daniel B. O'Neill: *Arthroscopically Assisted Reconstruction of the Anterior Cruciate Ligament: A Follow-up Report J. Bone Joint Surg. Am., Sep 2001; 83: 1329 - 1332.*
63. .Jomba NM.: *Long term osteoarthritis changes in anterior cruciate ligament rec. knees. Clin Orthop Rel Res.* 1999,358:188-193.
64. Alturfan A., Atalar A.: *ÖÇB Yaralanmalarında Klinik Görüntüleme ve Kantitatif Enstrümanlı Ölçüm. Acta Orthop Trauma Turc.* 1999: 33-5; 374-380.
65. Noyes, Frank R. MD; Barber-Westin, Sue D:*Revision Anterior Cruciate Ligament Surgery: Experience From Cincinnati.Clinical Orthopaedics & Related Research. (325):116-129, April 1996.*
66. M. A. Kessler, H. Behrend, S. Henz, G. Stutz, A. Rukavina, M. S. Kuster. *Function, Osteoarthritis and activity after ACL-rupture: 11 yeras follow-up results of conservative versus reconstructive treatment.*
67. Hollis SM, Persall AM, Nicitoros PG,: *Change in Meniscal Strain with Anterior Cruciate Ligament, Injury and After Recostruction . AM J Sports Med* 2000: 285; 700-704. .
68. .P. Brinckmann, W. Frobin, G. Leivseth. *Musculoskeletal Biomechanics, Chapter 10, loading of the cruciate ligaments; 97–103. .*

69. .Miller M,: *Case Report Anterior Cruciate Ligament Reconstructions in 84 years old man. Arthroscopy 2001: 17-1; 70-72. .*
70. Gene R. Barrett, M.D. , Ronald T. Rook: *The Effect of Workes ' Compensation on Clinical Outcomes of Arthroscopic-Assisted Autogenous Patellar Tendon Anterior Cruciate Ligament Reconstruction in an Acute Population Arthroscopy: February 2001: pp 132 – 137.*
71. .Gottlob, Charles A. MD; Baker, Champ L. Jr. MD; Pellissier, James M. PhD; Colvin, Lisa PhD: *Cost Effectiveness of Anterior Cruciate Ligament Reconstruction in Young Adults. Clinical Orthopaedics & Related Research. (367):272-282, October 1999. .*
72. Jig V. Patel , F.R.C.S. , J. Sam Church:*Central Third Bone-Patellar Tendon-Bone Anterior Cruciate Ligament Reconstruction : A 5 Year Follow-up Arthroscopy : January – February 2000 : pp 67 – 70. .*
73. .Mininder S. Kocher and Peter O. Newton: *What's New in Pediatric Orthopaedics J. Bone Joint Surg. Am., May 2005; 87: 1171 - 1179. .*
74. Cyril B. Frank, Douglas W. Jackson: *Current Concepts Review - The Science of Reconstruction of the Anterior Cruciate Ligament J. Bone Joint Surg. Am., Oct 1997; 79: 1556- 76. .*
75. .*Sports Injury; Knee injuries, Chapter 56, 1115–1121.*
76. .Ciccotti M.G., Lombardo S.J, Nonweiler B., Pink M.: *Non-Operative Treatment of Ruptures of the Anterior Cruciate Ligament in Middle-Aged Patients J Bone Joint Surg. 1994: 76-A/9; 1315-1321. .*
77. .Yack H.J., Collins C.E., Whieldon T.S., *Comparison of Closed and Open Kinetic Chain exercise in Anterior Cruciate Ligament-Deficient Knee. Am J Sports Med. 1993: 21(1);49. .*
78. Timo Jarvela, M.D. , Pekka Kannus: *Anterior Cruciate Ligament Reconstruction in Patients With or Without Accompanying Injuries: A Reexamination of Subjects 5 to 9 Years After Reconstruction Arthroscopy: October 2001: pp 818 – 825. .*
79. .Henri Robert, M.D. , Jaffar Es-Sayeh: *Hamstring Insertion Site Healing After Anterior Cruciate Ligament Reconstruction in Patients With Symptomatic Hardware or Repeat Rupture: A Histologic Study in 12 Patients Arthroscopy: November 2003 : pp 948 – 954. .*
80. Tewes, Douglas P. MD; Fritts, Hollis M. MD; Fields, Rodney D. MD; Quick, Donald C. : *Chronically Injured Posterior Cruciate Ligament: Magnetic Resonance Imaging. Clinical Orthopaedics & Related Research. Spinal Instrumentation. (335):224-232, February 199.*
81. Andriacchi, Thomas P PhD, Briant, Paul L MS; Bevill, Scott L MS; Koo, Seungbum MS: *Rotational Changes at the Knee after ACL Injury Cause*

Cartilage Thinning Clinical Orthopaedics & Related Research. 442: 39-44, January 2006. .

82. *Brian S. Delay, Brian E. McGrath, and Eugene R. Mindell: Observations on a Retrieved Patellar Tendon Autograft Used to Reconstruct the Anterior Cruciate Ligament: A Case Report J. Bone Joint Surg. Am., Aug 2002; 84: 1433 – 1438.*
83. *.Greis, Patrick E. MD; Steadman, J. Richard MD: Revision of Failed Prosthetic Anterior Cruciate Ligament Reconstruction. Clinical Orthopaedics & Related Research. (325):78-90, April 1996. .*
84. *.Keith L. Markolf, Geoffery O'Neill, Steven R. Jackson, and David R. McAllister: Reconstruction of Knees with Combined Cruciate Deficiencies: A Biomechanical Study J. Bone Joint Surg. Am., Sep 2003; 85: 1768 - 1774. .*
85. *.A.F. Anderson, R.B. Snyder, and A.B. Lipscom: Three Surgical Methods of Anterior Cruciate Ligament Reconstruction Were Equally Effective: Anderson AF, Snyder RB, Lipscomb AB Jr. Anterior cruciate ligament reconstruction. A prospective randomized study of.*
86. *.Riley J. Williams, III, Jon Hyman, Frank Petrigliano,: Anterior Cruciate Ligament Reconstruction with a Four-Strand Hamstring Tendon Autograft. J. Bone Joint Surg. Am., Feb 2004; 86: 225 - 232. .*
87. *Riley J. Williams, III, Jon Hyman, Frank Petrigliano, Tamara Rozental: Anterior Cruciate Ligament Reconstruction with a Four-Strand Hamstring Tendon Autograft. J. Bone Joint Surg. Am., Mar 2005; 87: 51 - 66. .*
88. *.Paolo Aglietti, Francesco Giron, Roberto Buzzi, Flavio Biddau, and Francesco Sasso: Anterior Cruciate Ligament Reconstruction: Bone-Patellar Tendon- Bone Compared with Double Semitendinosus and Gracilis Tendon Grafts. A Prospective, Randomized Clinical T.*
89. *.Mininder S. Kocher, J. Richard Steadman, Karen Briggs, David Zurakowski: Determinants of Patient Satisfaction with Outcome After Anterior Cruciate Ligament Reconstruction. J. Bone Joint Surg. Am., Sep 2002; 84: 1560-1572.*
90. *Vladimir Martinek, Christian Latterman, Arvydas Usas, Steven Abramowitch: Enhancement of Tendon-Bone Integration of Anterior Cruciate Ligament Grafts with Bone Morphogenetic Protein-2 Gene Transfer: A Histological and Biomechanical Study . J. Bone Joint S.*
91. *.Alberto Gobbi M.D. :Sanjeev Mahajan Patellar Tendon Versus Quadrupled Bone-Semitendinosus Anterior Cruciate Ligament Reconstruction: A Prospective Clinical Investigation in Athletes Arthroscopy: July – August 2003: pp 592 – 601.*
92. *Brand J., Hamilton D., Selby J., Pienkowski D., Caborn D., Johnson D.L.: Biomechanical Comparison of Quadriceps Tendon Fixation with Pateller*

- Tendon Bone Plug Interference Fixation in Cruciate Ligament Reconstruction. Arthroscopy. 2000: 16-8; 805-812. .*
93. *Youn, Inchan MS; Jones, Deryk G MD; Andrews, Pamela J MD ; :Periosteal Augmentation of a Tendon Graft Improves Tendon Healing in the Bone Tunnel: Clinical Orthopaedics & Related Research. (419):223-231, February 2004. .*
 94. *Jackson, Douglas W. MD; Corsetti, John MD; Simon, Timothy M.: Biologic Incorporation of Allograft Anterior Cruciate Ligament Replacements. Clinical Orthopaedics & Related Research. (324):126-133, March 1996.*
 95. *Tom, James A. MD; Rodeo, Scott A. MD: Soft Tissue Allografts for Knee Reconstruction in Sports Medicine. Clinical Orthopaedics & Related Research. (402):135-156, September 2002.*
 96. *Glenn N. Williams, Lynn Snyder-Mackler, Peter J. Barrance, Michael J.: Muscle and Tendon Morphology After Reconstruction of the Anterior Cruciate Ligament with Autologous Semitendinosus-Gracilis Graft J. Bone Joint Surg. Am., Sep 2004; 86: 1936 - 1946.*
 97. *Dustin M. Grover, Stephen M. Howell, and Maury L. Hull: Early Tension Loss in an Anterior Cruciate Ligament Graft. A Cadaver Study of Four Tibial Fixation Devices J. Bone Joint Surg. Am., Feb 2005; 87: 381 – 390. .*
 98. *Emin B, Emin T,; Hamstring Tendonlarıyla ÖÇB Rekonstruksiyonu, Acta Orthop Travma Turc, 33: 412-418, 1999.*
 99. *Kato Y, Ingham JM, Kramer S, Smolinski P, Saito P, Fu F. Effect of tunnel position for anatomic single-bundle ACL reconstruction on knee biomechanics in porcine model. Knee Surg Sports Traumatol Arthrosc. 2010; 18(1):2-10. .*
 100. *Shrock KB, Jackson DW: Arthroscopic Management of the Anterior Cruciate Ligament Deficient Knee. In Mc Ginty JB, Caspari RB, Jackson RW, Poehling GG (eds), Operative Arthroscopy, Lippincott – Raven, Philadelphia Pennsylvania, 1996,: 511-530. .*
 101. *Mc Kernan DJ, Paulos LE: Graft Selection. In: Fu FH, Harner CD, Vince KG (eds), Knee Surgery, Williams – Wilkins, Baltimore-Maryland, 1994, p:667-77.*
 102. *Laura L. Tosi, Barbara D. Boyan, and Adele L. Boskey: Does Sex Matter in Musculoskeletal Health? The Influence of Sex and Gender on Musculoskeletal Health. J Bone Joint Surg. Am., Jul 2005; 87: 1631 – 1647. .*
 103. *Shelbourne KD, Klootwyk TE, Wilckens JH, De Carlo MS. Ligament stability two to six years after anterior cruciate ligament reconstruction with autogenous patellar tendon graft and participation in accelerated rehabilitation program. The American journal .*
 104. *A comparison of the anteromedial and transtibial drilling technique in ACL reconstruction after a short-term follow-up. Azboy I1, Demirtaş A, Gem M, Kiran S, Alemdar C, Bulut M.*

105. *Transtibial vs anatomical single bundle technique for anterior cruciate ligament reconstruction: A Retrospective Cohort Study* Bekir Eray Kilinc a, * Yunus Turgay Erten g.
106. *Clinical outcomes of transtibial versus anteromedial drilling techniques to prepare the femoral tunnel during anterior cruciate ligament reconstruction* An Liu¹ · Miao Sun² · Chiyuan Ma¹ · Yunlin Chen¹ · Xinghe Xue¹ · Peng Guo¹ · Zhongli Shi¹ · Shigui Yan¹.
107. *Short-term functional and clinical outcomes after ACL reconstruction with hamstrings autograft: transtibial versus anteromedial portal technique* Georgios Koutras · Pericles Papadopoulos · Ioannis P. Terzidis · Ioannis Gigis · Evangelos Pappas.
108. *Transtibial Versus Anteromedial Portal Technique in Single-Bundle Anterior Cruciate Ligament Reconstruction Outcomes of Knee Joint Kinematics During Walking* Hongsheng Wang,* PhD, James E. Fleischli, z MD, and Naiquan (Nigel) Zheng,* § PhD .
109. *Anteromedial portal versus transtibial drilling techniques in anterior cruciate ligament reconstruction: any clinical relevance? A retrospective comparative study.* Franceschi F1, Papalia R, Rizzello G, Del Buono A, Maffulli N, Denaro V.
110. *Outcome of arthroscopic single-bundle anterior cruciate ligament reconstruction: anteromedial portal technique versus transtibial drilling technique.* Rezazadeh S1, Ettehadi H2, Vosoughi AR3.
111. *Increased risk of revision after anteromedial compared with transtibial drilling of the femoral tunnel during primary anterior cruciate ligament reconstruction: results from the Danish Knee Ligament Reconstruction Register.* Rahr-Wagner L1, Thillemann TM, .
112. *study., Comparison of 2 femoral tunnel drilling techniques in anterior cruciate ligament reconstruction. A prospective randomized comparative.*
113. *technique, Radiological and functional comparison of single-bundle anterior cruciate ligament reconstruction: transtibial versus anteromedial.*
114. *Outcomes of isokinetic tests and functional assessment of anterior cruciate ligament reconstruction: Transtibial versus single anatomic femoral tunnel technique.*
115. *Technique., Anteromedial Portal Drilling Yielded Better Survivorship of Anterior Cruciate Ligament Reconstructions When Comparing Recent Versus Early Surgeries With This.*
116. *techniques., Tibiofemoral joint contact area and stress after single-bundle anterior cruciate ligament reconstruction with transtibial versus anteromedial portal drilling.*

117. (2006), *Tibiofemoral contact mechanics after serial medial meniscectomies in the human cadaveric knee.* Lee SJ et al. *Am J Sports Med.*
118. *reconstruction., The transtibial versus the anteromedial portal technique in the arthroscopic bone-patellar tendon-bone anterior cruciate ligament.*
119. *The ACL-deficient knee and the prevalence of meniscus and cartilage lesions: a systematic review and meta-analysis (CRD42017076897).*
120. *treatment for acute anterior cruciate ligament tear: five year outcome of randomised trial.* Frobell RB, Roos HP, HELLIO IE, GRAVERAND mp.
121. *Articular and meniscal pathology associated with primary anterior cruciate ligament reconstruction.* Ghodadra N et al. *J Knee Surg.* (2013).
122. *early anterior cruciate ligament reconstruction can save meniscus without any complications,* Hur CI, Song EK, Kim SK.
123. *timing of anterior cruciate ligament reconstruction within the first year after trauma and its influence on treatment of cartilage and meniscus pathology .knee surg sports traumatol arthrosc 25:418-425* Krutsch W, Zellner J, Baumann F.
124. *is osteoarthritis an inevitable consequence of anterior cruciate ligament reconstruction ?* Claes S, Hermie L, Verdonk R, Bellemans J.
125. *Antero-medial portal vs. transtibial techniques for drilling femoral tunnel in ACL reconstruction using 4-strand hamstring tendon: a cross-sectional study with 1-year follow-up.* Mardani-Kivi M1, Madadi F, Keyhani S, Karimi-Mobarake M, Hashemi-Motlagh K, S.
126. *Anatomic single-bundle ACL reconstruction is possible with use of the modified transtibial technique: a comparison with the anteromedial transportal technique.* Lee JK1, Lee S2, Seong SC2, Lee MC2.
127. *Anatomic single bundle anterior cruciate ligament reconstruction by the two anteromedial portal method: the comparison of transportal and transtibial techniques.* Kim MK1, Lee BC, Park JH.
128. *Femoral tunnel position on conventional magnetic resonance imaging after anterior cruciate ligament reconstruction in young men: transtibial technique versus anteromedial portal technique.* Noh JH1, Roh YH, Yang BG, Yi SR, Lee SY.
129. *reconstruction., The transportal technique shows better clinical results than the transtibial techniques for single-bundle anterior cruciate ligament.*
130. *No clinical differences between anteromedial portal and transtibial technique for femoral tunnel positioning in anterior cruciate ligament reconstruction: a prospective randomized, controlled trial* Peter MacDonald1 Chris Kim Sheila McRae Jef Leiter Rya.