



**ANADOLU MANDALARINDA MEME BEZİ LENF  
DÜĞÜMÜNÜN ULTRASONOGRAFİK  
MUAYENESİ**  
Veteriner Hekim  
Büşra Hilal GÜLTEKİN

**DOĞUM VE JİNEKOLOJİ ANABİLİM DALI  
YÜKSEK LİSANS TEZİ**

**DANIŞMAN**  
Prof. Dr. Hacı Ahmet ÇELİK  
Tez no: 2019-011

**T. C.  
AFYON KOCATEPE ÜNİVERSİTESİ  
SAĞLIK BİLİMLERİ ENSTİTÜSÜ**

**ANADOLU MANDALARINDA MEME BEZİ LENF DÜĞÜMÜNÜN  
ULTRASONOGRAFİK MUAYENESİ**

**Veteriner Hekim**

**Büşra Hilal GÜLTEKİN**

**DOĞUM VE JİNEKOLOJİ ANABİLİM DALI  
YÜKSEK LİSANS TEZİ**

**DANIŞMAN**

**Prof. Dr. Hacı Ahmet ÇELİK**

**Tez no: 2019-011**

**2019-AFYONKARAHİSAR**

**KABUL VE ONAY**


Afyon Kocatepe Üniversitesi Sağlık Bilimleri Enstitüsü

Veteriner Doğum ve Jinekoloji Programı

çerçevesinde yürütülmüş olan bu çalışma, aşağıdaki jüri tarafından

**Yüksek Lisans Tezi** olarak kabul edilmiştir.

Tez Savunma Tarihi: 11/ 06/ 2019



Prof. Dr. Mehmet UÇAR  
Afyon Kocatepe Üniversitesi  
Jüri Başkanı

Prof. Dr. İbrahim AYDIN  
Selçuk Üniversitesi  
Raportör



Prof. Dr. Hacı Ahmet ÇELİK  
Afyon Kocatepe Üniversitesi  
Üye

Doğum ve Jinekoloji Anabilim Dalı Yüksek Lisans Programı öğrencisi Büşra Hilal GÜLTEKİN'in " Anadolu Mandalarında Meme Bezi Lenf Düğümünün Ultrasonografik Muayenesi" başlıklı tezi ..... günü saat ..... 'da Lisansüstü Eğitim-Öğretim ve Sınav Yönetmeliğinin ilgili maddeleri uyarınca değerlendirilerek kabul edilmiştir.

Prof. Dr. Esmâ KOZAN  
Enstitü Müdürü

## ÖNSÖZ

Ülkemiz çiftlik hayvanları varlığı arasında geçmişte önemli bir paya sahip olan manda, son 10 yıllarda kendisine verilen önemini kaybedip, hem sayısal olarak hem de ekonomik faaliyetler açısından dikkat çekici bir gerileme yaşamıştır. Tüm olumsuzluklara rağmen kendine has özellikleriyle zorluklara karşı varlığını devam ettirmiş ve günümüzde yeniden hak ettiği yere değere ulaşmak için özel ve resmi kurumlarca yapılan girişimler ümit verici sonuçlar doğurmuştur.

Doğa şartlarına ve hastalıklara karşı dayanıklılığı, yemden yararlanma gücünün yüksek olması, kalitesiz kaba yemleri dahi et ve süte dönüştürebilmesi ve yetiştirme giderlerinin sığira göre daha düşük olması ile yetiştiricilikte önemli bir yere sahip olan manda bilim adamlarınca geleceğin çiftlik hayvanı olarak kabul edilmektedir.

Tüm dünyada sayısı son yarım yüz yılda sayısı iki katına çıkan manda ülkemizde ise giderek sayısı azalan bir konumdadır. Ülkemizin biyolojik çeşitliliğinde renkli bir unsur olan manda verim özellikleri ile yetiştiriciler için önemli ekonomik getirisi olan bir türdür. Bu nedenle manda ile ilgili araştırmaların yetiştiricilere katkı sağlayacağına inanılmaktadır.

Sunulan araştırmada Anadolu mandalarında sağlıklı meme loblarında memenin savunma sisteminde önemli rol oynayan lenf düğümlerinin büyüklükleri non-invaziv yöntem olan ultrasonografi ile belirlenerek ortaya konulmuştur. Bu verilerin daha sonra gerçekleştirilecek olan araştırmalarda kullanılabileceğine kanaatine varılmıştır.

Bu araştırmanın konusu, deneysel çalışmaların yönlendirilmesi, sonuçların değerlendirilmesi ve yazımı aşamasında yapmış olduğu büyük katkılardan dolayı tez danışmanım Sayın **Prof. Dr. Hacı Ahmet ÇELİK**, çalışmanın her aşamasında yardımcı olarak büyük destek sunan Sayın **Dr. Öğr. Üyesi Ebubekir YAZICI** ve istatistiki analizlerde yardımcı olan Sayın **Prof. Dr. Mustafa TEKERLİ** hocalarıma ve ayrıca ; bu araştırma boyunca maddi ve manevi desteklerinden dolayı Değerli eşim **İbrahim GÜLTEKİN'** e teşekkür ederim.

## İçindekiler

<b>1. GİRİŞ</b> .....	<b>1</b>
1.1. Manda Hakkında Genel Bilgiler.....	1
1.2. Manda Yetiştiriciliğinin Önemi.....	1
1.3. Mandanın Zoolojik Sınıflandırılması.....	3
1.4. Dünyada ve Türkiye’de Mandacılık.....	4
1.4.1. Dünyada Mandacılık.....	4
1.4.2. Türkiye’de Mandacılık.....	5
1.5. Manda Sütü.....	5
1.6. Meme Bezi ve Anatomisi.....	6
1.6.1. Sığır Meme Bezleri (uber).....	7
1.6.2. Lenf Sistemi.....	9
1.6.3. Lenf Düğümü ve Anatomik Yapısı.....	9
1.7. Mastitis.....	11
1.7.1. Mastitis Sınıflandırılması.....	11
1.8. Ultrasonografik Muayene.....	12
1.8.1. Muayene Bulguları.....	14
<b>2. GEREÇ ve YÖNTEM</b> .....	<b>18</b>
2.1. Gereç.....	18
2.1.1. Hayvan Materyali.....	18
2.1.2. Ultrasonografi Cihazı.....	18
2.1.3. Görüntü Kaydedici.....	18
2.1.4. Sarf Malzemeler.....	18
2.1.5. Laboratuar Cihazları.....	19
2.1.6. Bilgisayar Yazılımları.....	19
2.2. Yöntem.....	19
2.2.1. Genel Sağlık Kontrolü.....	19
2.2.2. Mastitis Kontrolü.....	20
2.2.3. Ultrasonografik Muayene.....	21
2.2.4. Lenf Yumrularının Çaplarının Belirlenmesi.....	21
2.2.5. İstatistiksel Analiz.....	22
<b>3. BULGULAR</b> .....	<b>22</b>
3.1. Lenf Düğümlerinin Ultrasonografik Özellikleri.....	22

3.2. Lenf Düğümlerinin Büyüklükleri.....	24
<b>4. TARTIŞMA .....</b>	<b>26</b>
<b>5. SONUÇ VE ÖNERİLER .....</b>	<b>29</b>
<b>ÖZET.....</b>	<b>30</b>
<b>SUMMARY .....</b>	<b>31</b>
<b>KAYNAKLAR .....</b>	<b>32</b>
<b>ÖZGEÇMİŞ.....</b>	<b>39</b>



**SİMGELER VE KISALTMALAR**

B-mode	Brighness mode
MHz	Mega hertz
FAO	Birleşmiş Milletler Gıda ve Tarım Örgütü
CMT	California Mastitis Test
DP	Duktus papillaris
TÜİK	Türkiye İstatistik Kurumu



**ŞEKİLLER LİSTESİ**

Şekil 1.1. Mandaların sınıflandırılması .....	2
Şekil 2.2. Lenf düğümünü çevreleyen ekojen kapsül .....	27
Şekil 2.2. Lenf yumrusunun merkezinde yer alan ekojen, longitudinal yapı .....	28
Şekil 2.3 Lenf yumrusunun merkezinde yer alan oval, dairesel yapı .....	28
Şekil 2.4. Lenf yumrusunun merkezinde yer alan oval, dairesel yapı .....	29
Şekil 2.5. Lenf yumrusunun anekojen/hipoekojen paranzim dokusu .....	29



**ÇİZELGELER LİSTESİ**

**Çizelge 2.1.** Hayvanlarda ölçülen sağ ve sol lenf düğümlerinin çapları ..... 9



## 1. GİRİŞ

### 1.1. Manda Hakkında Genel Bilgiler

Mandanın nerede ve ne zaman evcilleştirildiği tam olarak bilinmemektedir. Elde edilen fosillerin kayıtlarına göre 100.000-300.000 yıl geriye kadar gitmektedir. Milattan önce 3000 yıllarına tarihlenen İndus vadisi ve Mezopotamya'da yapılmış mühürler üzerinde manda resimlerine rastlanılmıştır. Çinde manda ile ilgili ilk bulgulara M.Ö. 2000'li yıllarda rastlanılmaktadır. Eski Mısır, Roma ve Yunan'da manda kayıtlarına rastlanılmamıştır. Mısırda manda Araplar tarafından 9. yüzyılda getirildiği bildirilmiştir. Avrupaya evcil manda Moğollar ve Haçlılar tarafından götürülmüştür (Küçükkebaççı ve Şahin, 2002).

Soysal (2009)'a göre Türkçe'deki "manda" kelimesinin Hindistan'da bir coğrafi yer adı olan Manda'da yetişen kelimesinden geldiği tahmin edilmektedir. Türkiye'de bulunan mandalar nehir mandalarının bir alt grubu olan Akdeniz mandalarından köken alan Anadolu mandası olup, halk arasında dombay, camız, camış ve kömüş gibi farklı isimlerle adlandırılmaktadırlar (Küçükkebaççı ve Şahin, 2002).

### 1.2. Manda Yetiştiriciliğinin Önemi

Manda, gerek Türkiye'de gerekse dünyadaki birçok ülkede diğer çiftlik hayvanlarına nazaran daha çok ihmal edilmiş olmasına rağmen bazı özellikleri ve verimleri nedeniyle özellikle uygun şartların olduğu ülkeler için önemle üzerinde durulması gereken bir türdür. Kanaatkar bir yapısının olması mandanın önemli özelliklerinde birisi olarak kabul edilmektedir. Hastalıklara ve doğa şartlarına karşı dayanıklılığı, yemden yararlanma kabiliyetinin yüksek olması, kötü kaliteli kaba yemleri bile et ve süt gibi verime dönüştürebilmesi ve yetiştirme giderlerinin ineklere göre daha az

olması ile yetiştiricilikte önemli bir yere sahiptir (Atasever ve Erdem, 2008). Manda rumeninin sığıra göre daha erken gelişmesi ve rumen bakterilerince daha zengin oluşu diğer hayvanların yararlanamadığı kaba yemlerden yararlanabilmesini sağlamaktadır (Guyton, 1991).

Aynı zamanda mera hayvancılığına çok elverişli olması, mandayı özellikle küçük çaplı yetiştiriciler için ekonomik bir süt ve iş hayvanı haline getirmektedir. Sığır ve koyunların faydalanamadığı ve hastalıklarla bulaşık meralar, mandalar tarafından tehlikesizce değerlendirilebilmektedir (Soysal, 2009). Özellikle kan parazitlerine karşı dayanıklı oluşu da mandanın avantajlarından birini teşkil eder. Manda genellikle nemli, mutedil ve bataklık bölgelerin hayvanı olup, aşırı derecede sıcak ve soğuk iklimlere iyi adapte olamamaktadır. Uygun çevre şartlarının bulunduğu bölgelerde sığırdan daha ekonomik olabilmektedir (Soysal, 2009).

Günümüz dünyasında insanlığın beslenme yetersizliği ile karşı karşıya olduğu bilinen bir gerçektir (Nanda ve Nakao, 2003). Tarımsal ürünlerde azalma oluşurken, insan nüfusunda hızlı bir artış meydana gelmektedir. Bununla birlikte gıda ihtiyacının karşılanmasında ucuz, çevre dostu ve güvenilir gıdaya olan talepte de bir artış gözlenmektedir. Bu yönüyle manda ve manda ürünleri, üretici ve tüketicilere oldukça önemli bir seçenek sunmaktadır (Demiryürek, 2004).

Süt verimlerinin yanı sıra iş verimlerinin de bulunması nedeniyle mandalar yetiştirildikleri işletmelerin ekonomisinde önemli bir yer tutarlar. Manda sütü inek sütü gibi çeşitli tereyağı, kaymak, sert ve yumuşak peynir, yoğun süt, dondurma, yoğurt gibi birçok ürün şeklinde değerlendirilir (Soysal 2009).

Sadece et üretimi için manda yetiştirme oranı son yıllarda artmış bulunmaktadır. Özellikle gelişmekte olan ve geri kalmış ülkelerde manda iş ve süt verim hayatını tamamladıktan sonra et üretimi amacıyla kullanılmaktadır. Bu nedenle randıman ve et kalitesi düşük olmaktadır. Oysa genç iken kesildiğinde dana etine yakın kalitede ve yağsız et vermektedir. Manda eti yağsız olması yanında koyu renkte oluşu nedeni ile sucuk yapımında kaliteyi artırıcı bir özelliğe sahiptir

(Şekerden, 2001). Florida Üniversitesi bilim adamları (Ziauddin ve Rao, 1991) mandayı “Amerika’nın gelecekteki çiftlik hayvanı” olarak tanımlamışlardır.

### 1.3. Mandanın Zoolojik Sınıflandırılması

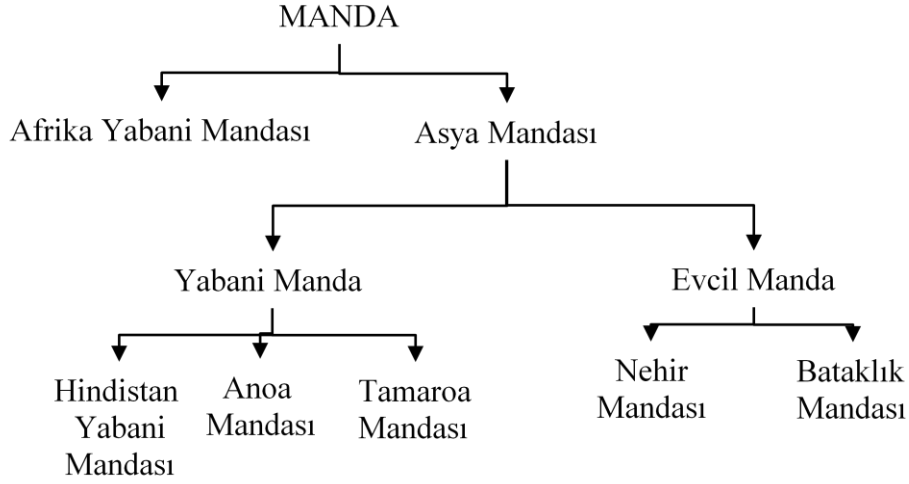
Manda zoolojik olarak Bovidae familyasına aittir. Yabani afrika mandaları ve Asya mandaları olarak başlıca iki temel gruba ayrılırlar. Asya mandaları da yabani mandalar ve evcil mandalar olarak yine iki adet alt grup altında incelenmektedirler.

Yetiştirmede kullanılan evcil mandalar beden yapısı, kromozom sayısı, verim özellikleri, yetiştiricilikteki önemi açısından Nehir mandası ve Bataklık mandası olarak ikiye ayrılırlar (Şekil 1.1).

Bataklık mandalarının kromozom sayısı  $2n=48$ 'dir. Bunlar sulak, çamurlu, ya da bataklık bölgelerde yaşarlar. Et yönü iyi gelişmiş olup etinden ve ayrıca tarımda gücünden faydalanılmaktadır. Süt verimleri çok düşük olup ancak yavrusunu besleyecek kadardır (Berg Van Den, 1990).

Nehir mandalarının kromozom sayısı  $2n=50$ 'dir. Sulak ve bataklık bölgelerde ve daha çok nehir, göl, gölet gibi derin su kaynaklarının bulunduğu bölgelerde yaşarlar. Deri, et, süt ve iş gücünden faydalanılan nehir mandaları daha çok et ve süt verimleri yönüyle tanınmaktadır. Nehir mandaları 5 ana grup altında toplanırlar. Bunlar; Murrah, Gujarat, Utar Paradesh, Orta Hindistan ve Güney Hindistan gruplarıdır (Berg Van Den, 1990).

Türkiyede bulunan manda ırkları tam olarak açıklanmamakla birlikte Anadolu mandasının, nehir mandası alt grubu olan Akdeniz mandasının küçük yapılı bir tipi olduğu ileri sürülmektedir (Atasever ve Erdem, 2008).



Şekil 3.1: Mandaların sınıflandırılması (Atasever ve Erdem, 2008).

## 1.4. Dünyada ve Türkiye’de Mandacılık

### 1.4.1. Dünyada Mandacılık

Birleşmiş Milletler Gıda ve Tarım Örgütü (FAO) istatistiklerine göre manda varlığı son 50 yılda iki katına çıkmıştır. Manda sayısı 1961 verilerine göre dünyada 88 milyon iken, 2016 yılında 199 milyon baş olmuştur. Bu sayılardan da anlaşılacağı gibi manda varlığı dünyada düzenli ve hızlı bir şekilde yükselmektedir. Bu artışın en önemli sebebi Hindistan, Çin ve Pakistan’da manda sayılarının hızla artmasıdır. Bu üç ülke dünya manda varlığının %85’ine sahiptir. En fazla mandaya sahip bu üç ülke 1961 yılında 66 milyon başla dünya manda varlığının %75’ine sahipken 2010 yılı manda varlıkları 165 milyon başa, dünya manda varlığındaki payları da %85’e çıkmıştır. Asya kıtası 2010 yılı FAO istatistiklerine göre %97,1 ile neredeyse manda varlığının tamamını barındırmaktadır.

Mısır, Afrika kıtasında tek yetiştirici ülke konumuyla dünya manda varlığının %2,06’lık bölümünü bulundurmaktadır. Brezilya dünya manda varlığının %0,61’ine, Avrupa ise %0,23’üne sahiptir. Avrupa kıtasında manda yetiştiriciliği yapılan ülkeler Arnavutluk, Bulgaristan, İtalya, Makedonya, Türkiye ve Yunanistandır.

FAO 2016 verileri incelendiğinde, Dünya’da 2016 yılı itibariyle 796 milyon ton olarak gerçekleşen toplam süt üretiminin %82,8’i inek sütü, %13,9’u manda sütü, %1,9’u keçi sütü ve %1,3’ü ise koyun sütünden oluşmaktadır.

Dünya süt üretimi 2000-2016 yılları arasında, dünyanın pek çok bölgesinde süt hayvancılığının daha modern şartlarda yapılması, daha vasıflı damızlık materyali ile yeterli ve kaliteli yem kullanımı sonucunda hayvan başına süt veriminin artırılması nedeniyle %37,5 oranında artış göstermiş olup, en büyük artış %66,6 oranında manda sütünde gerçekleşmiştir. Aynı dönem itibariyle inek sütü üretim miktarı ise %34,3 oranında artmıştır (FAO).

#### **1.4.2. Türkiye’de Mandacılık**

Türkiye’nin manda yetiştiriciliği yapılan bölgeleri; Kuzey Anadolu Bölgesi kıyı şeridinde Samsun’da, Orta Anadolu kıyılarına yakın kuzey kesimlerinde Tokat’ta, Trakya Bölgesi’nde, Doğu Anadolu’da Muş, Kars ve Sivas’ta, Güney Doğu Anadolu Bölgesi’nde Diyarbakır’da, Ege Bölgesi’nde ise Afyonkarahisar’dır (Atasever ve Erdem, 2008).

Sağılan toplam hayvan varlığı her yıl düzenli bir artış gösteren Türkiye’de hayvan sayısı 2017 yılında bir önceki yıla göre %13,1 artarak 28,5 milyon baş olmuştur. Sağılan sığır sayısı 2017 yılında bir önceki yıla göre %9,9 oranında artarak 5.969 bin baş, sağılan koyun-keçi sayısı %14 oranında artarak 22.467 bin baş, sağılan manda sayısı ise %9,5 oranında artarak 69 bin baş olmuştur (TÜİK, 2017).

TÜİK verilerine göre, Türkiye’de 2017 yılı itibariyle üretilen toplam süt miktarının %90,1’i inek sütünden, %9,1’i koyun-keçi sütünden, %0,3’ü ise manda sütünden oluşmaktadır.

#### **1.5. Manda Sütü**

Günümüzde dünyada mevcut 18 önemli nehir mandası ırkının 12 tanesi öncelikle süt üretimi için yetiştirilmektedir. Manda sütünün %95’inden fazlası Asya’da üretilmekte olup, Dünya’da en fazla manda sütü üretilen ülke Hindistan’dır.

Dünya’da sağılan manda sayısının artmasının yanı sıra, süt veriminde sağlanan iyileşmenin de etkisiyle 1970 yılında 19.5 milyon ton olan Dünya toplam manda sütü üretimi yaklaşık 4.5 kat artarak 90 milyon tona yaklaşmıştır. Türkiye’de ise sağılan manda sayısı ve süt üretimi %90 oranında azalmış, manda sütünde sağlanan verimlilik artışı Dünya ortalamasının da altında kalarak %20 ile sınırlı kalmıştır.

Yağ oranının diğer sütlerin yağ oranına göre yüksek ve yağının beyaz oluşu nedeniyle süt endüstrisinde önemli bir yer tutar. Bu nedenle fizyolojik açıdan değerli bir süt olarak kabul edilir. Özellikle tereyağı, lüle kaymağı ve yoğurt üretiminde kullanılır. Bazı ülkelerde manda sütünden peynir de yapılmaktadır (Metin, 2001; Üçüncü, 2004). Manda sütü Hindistan, Pakistan, Mısır ve Nepal gibi bazı gelişmekte olan ülkelerde içme sütü olarak tüketilmekte iken, İtalya’da çoğunlukla mozzarella peyniri üretiminde kullanılmaktadır. Kuru maddesinin yüksek olması nedeniyle işlendiği ürünlerin randımanı da yüksek olmaktadır. Manda sütünün zengin içeriği onu çeşitli işlemler için uygun kılmaktadır. Bir kilo peynir yapmak için peynir ustası 8 kg sığır sütü kullanırken, 5 kg manda sütüne gerek duymaktadır. Benzer şekilde bir kg tereyağ için 14 kg inek sütü gerekirken, 10 kg manda sütü yetmektedir (Soysal, 2009). Ayrıca yağ oranı yüksek olmasına rağmen kolesterol oranının inek sütüne nazaran daha düşük olduğu, bunun ise yağ globüllerinin çapının küçük olması dolayısıyla çoklu doymamış yağ asitlerince zengin olmasından kaynaklandığı bildirilmektedir (Zicarelli, 2004).

### **1.6. Meme Bezi ve Anatomisi**

Meme bezi, salgısı ile canlının yavrularını beslediği modifiye olmuş ve gelişmiş ter bezleridir. Doğumdan hemen sonra üretilen ilk süt (kolostrum), bağışıklığın yeni doğanlara pasif transferinde özel bir öneme sahiptir. Plasental bariyerin bulunmasına bağlı olarak, türler arasında önem derecesi değişiklik gösterir. Meme, bağ doku bölmelerinin araya girmesiyle şekillenen lobların içerisinde, salgı yapan birimlerin toplanmasıyla oluşan birleşik bir tubuloalveolar bezdir. Meme bezleri, embriyonal dönemde ektodermal kalınlaşmaların (meme çıkıntıları, crista mammaria) altında uzanan mezenkim içerisindeki epitelial tomurcuklardan (gemma mammaria) gelişir.

Bu çıkıntılar koltuk altından kasığa uzanabileceği gibi (carnivor ve domuzda), filde olduğu gibi daha sınırlı olarak sadece koltuk altı bölgesinde, insanda göğüs bölgesinde ya da geniş getiren ve atta kasık bölgesinde bulunabilirler. Genellikle, erişkinlerde daha fazla sayıda tomurcuk bulunur ve fazla tomurcuklar daha sonra gerileyip kaybolurken, kaybolmayan bazıları kalıcı aksesuar meme başlarına neden olurlar. Bunlar bağımsız ya da gelişmiş diğer bezlere bağlı olabilirler.

Meme başları tomurcuğu saran mezenşim çoğalmasından dolayı meme ucunun (papilla mamma) vücut yüzeyinden çıkıntı yapması sonucunda oluşur. Genel olarak birden fazla sayıda epidermal kattan köken alan filiz, meme yapısının bağdokusu içerisinde meme tomurcuğundan ortaya çıkar ve doğumla ilişkili olarak kanallar oluşturmaya başlar. Her filiz, glandular doku ile bağlantılı ancak bir birbirinde bağımsız olan ductus lactiferi denilen kanal yapılarını meydana getirir. Tüm bu mekanizmaların sonucunda meme bezinde her bir filizden meme ucuna tek bir delikle açılan sütün meme dışına çıktığı bir kanal sistemi oluşur.

Meme başlarının şekillenmesi sırasında ortaya çıkan tomurcukların sayısı birden fazla olduğunda, örneğin iki ya da dört adet, her biri bir glandular kitle ile bağlantılı ve ayrı deliği olan çok sayıda bir birinden bağımsız kanal sistemleri oluşacaktır. Meme bezi dokusunun gelişimi ve kanal sistemlerinin oluşması canlının pubertaya ulaşması sonrası ve özellikle ilk gebelik sürecinde de devam eder. Bezde şekillenen büyüme, meme uçlarının vücut duvarlarından uzaklaşmasına neden olur. Bu gelişim süreci; hipofiz, ovaryumlar ve diğer endokrin bezlerden salgılanan çok sayıda hormonun etkileştiği kompleks bir mekanizmanın kontrolü altındadır (König ve Liebich, 2018).

### **1.6.1. Sığır Meme Bezleri (uber)**

İneklerde meme bezi her biri bir birimde birleştirilmiş tek bir birim içeren dört adet meme kompleksinden oluşur. Meme kendi asıcı bağları ile kasık bölgesine sıkı şekilde bağlantı durumundadır. Bez dört birime uygun çeyreklere ayrılmıştır. Bu çeyreklerin her biri tek bir açıklığı, kanalı bulunan bir asıl meme başına sahiptir.

Fonksiyonel bez dokusu ile bağlantılı olabilen istenmeyen fazla meme başlarına oldukça sık rastlanır. Bu fazla meme başları asıl meme başlarına kaynaşmış ya da çok yakın olduğu durumlarda süt sağımını güçleştirir. Eklenik bez dokusunda meydana gelebilecek yangı asıl çeyreklere yayılarak süt üretiminin azalmasına neden olabilir.

Belirgin ve sağlam bir median sulcus intermammarius meme bezinin sağ ve sol yarımlara ayrılmasına yol açar. Aynı tarafa ait ön ve arka loblar arasındaki sınır orta hat kadar belirgin değildir. Dört meme lobunun ayrı birimler halinde olması klinik olarak önemlidir. Böylece yangı süreci tek çeyrek ile sınırlandırılabilir.

Dış görünüm meme bezinde ırka, yetişkinlik dönemine ve memenin işlevsel durumuna bağlı olarak önemli ölçüde değişiklik gösterebilir. Süt ineklerinin çoğunda çok uzun ve kalın meme başları ile oldukça büyük bir görünüme sahiptir. Ancak meme bezindeki büyüklük, verimliliğin gerçekçi bir göstergesi olarak kabul edilmemektedir. Bunun yanında bazı yapısal şekil özelliklerinin süt sağımı yönünden pratik öneme sahip olduğu bildirilmektedir. Büyüklük, şekil, meme başlarının pozisyonu ve şekli özellikle önemli etkenler olarak vurulanmaktadır.

Meme bezini besleyen ana arter a. pudenda externa'nın doğrudan devamı olarak seyrederek. Bu damar canalis inguinalis'ten geçtikten sonra dorsokaudal taraftan memenin tabanına girer. Arteria mammaria cranialis ve caudalis'e ayrılmadan önce 'S' şeklinde bir kıvrım yapar. İki meme arteri, ön tarafından organa girerek a. epigastrica cranialis ile anastomoz yapan e. epigastrica caudalis superficialis ile anastomoz yapar. Arteria pudenda interna da organa kaudalden giren ramus labialis dorsalis et mammarius isimli dalı ile memeye arteriyel kan getirir.

Memenin venöz damarları canalis inguinalis'ten geçerek gelen vena pudenda eksterna'lar ve karın alt duvarında deri altında kıvrımlı seyreden Vena epigastrica cranialis superficialis, vena subcutanea abdominis (süt venası/damarı) olarak adlandırılır. Süt damarı gözle görülebilen kıvrımlı bir seyri olan, şişkin görümlü ve kapak içermeyen bir damardır. Bu damarın vücut duvarına açılış deliği palpasyonda

fark edilebilir. Süt damarı uygulamada damar içi enjeksiyon ya da kan almada kullanılabilir. Vena epigastrica superficialis cranialis ve caudalis arasındaki anastomoz ilk gebelik esnasında dikkate değer şekilde genişler. İçlerinden geçen kan akımının oldukça artmasıyla venalar genişler, oluşumlarına katılan venalardan gelen kan miktarı fazla miktarda artar ve kapakları giderek azalır (König ve Liebich, 2018).

### **1.6.2. Lenf Sistemi**

Göğüs ve karnın ön bölümündeki meme komplekslerinin lenfi, leymphonodus axillaris'e gider. Karnın arka bölümü ve kasıktaki meme komplekslerinin lenfi leymphonodus mammarius denilen leymphonodus inguinalis superficialise gider. Bu lenf düğümü kasık bölgesindeki meme bezinin tabanında yerleşmiş ve genellikle deri altında el ile muayene edilebilir (Özer, 2010).

### **1.6.3. Lenf Düğümü ve Anatomik Yapısı**

Lenf düğümleri; lenf damarları boyunca yerleşmiş, kapsüllü, fasülye ya da yuvarlak biçimli, lenf sıvısını süzme görevi yapan organlardır. Lenf düğümleri filtre gibidir, mikroorganizmaların yayılmasına karşı organizmayı savunur.

Lenf düğümleri dıştan kapsülle sarılı durumdadır. Kapsülde kollagen, elastik iplikler ve düz kas telleri bulunur. Kapsül, organ içine trabekül olarak isimlendirilen ve lenf düğümünün içlerine kadar yayılan uzantılar gönderir.

Lenf düğümlerinde korteks ve medulla olarak isimlendirilen iki kısım bulunur. Aradaki kısım parakorteks olarak adlandırılır. Lenf folliküllerinin arasındaki kısım da interfolliküler bölge olarak isimlendirilir. Korteks lenf foliküllerinden, medulla ise lenfantik kordonlardan şekillenmiştir. Lenf follikülleri ile lenfantik kordonlar birbiriyle bağlantılı durumdadır. Kortekste, kapsülün altında marginal (subkapsüler) sinus vardır. Organın çatısını makrofajlar, retikulum hücreleri ile ipliklerin oluşturduğu ağ şekillendirir. Marginal sinuslar, ara sinuslarla medular sinuslara bağlanır. Sinuslar açık kanalcıklar biçimindedir. Sinuslardaki lenf,

yayılarak bu bölgede bulunan antijenle, lenfositlerle, fagositik hücrelerle ilişkiye girer. Lenf folliküllerinde antijenle karşılaşan B lenfositler, mitozla çoğalarak immunosit adı verilen iri hücrelere dönerler. Folliküllerin ortasında sentrum germinativum bulunur. Sentrum germinativum immunglobin üretilen yerdir. Lenf düğümünde afferent (getirici) damarlarla lenf sıvısı kapsülden içeri girer ve marginal sinusa boşaltır. Sinusların duvarı kıyı hücreleri ile döşelidir. Lenf sıvısı marginal sinuslardan süzülerek lenf düğümünün derinlerindeki medullar sinusa ulaşır. Sinusların yapısından dolayı retiküler hücreler ve makrofajlarla çevrelenmiş endotelle döşeli boşluklar şeklinde lenf düğümünden süzülen lenfin akış hızı yavaşlar ve yabancı maddelerin makrofajlar ve dendritik hücreler tarafından fagosite edilmesi kolaylaşır. Böylece süzülüp temizlenen lenf sıvısı merkezindeki götürücü lenf damarlarıyla organı terk eder. Afferent ve efferent lenf damarlarında bulunan kapakçıklar lenfin geriye kaçmasını önler.

Süzülen lenf sıvısı daha sonra kan dolaşımına ulaşır. Lenfositler, yüksek endotelli venül adı verilen özel kan damarlarıyla kandan ayrılarak lenf düğümüne geri döner. Bu venüller diğerlerinden farklı olarak lenfositlerin aralarından geçebildiği yüksek kübik hücrelerden oluşan endotel yapısı gösterir.

Lenfositlerin özel olarak yüksek endotelli venüllerle lenfoid organlara girmeleri, lenfositlerle yüksek endotel hücrelerinin yüzey moleküllerinin birbirini tamamlayıcı özellikte olması ile mümkündür. Dolaşımdaki lenfositler antijenle karşılaştığında en yakındaki lenf düğümünü uyarır. Enfeksiyon lokal ise antijenle müdahale sınırlı olur, enfeksiyon yaygın ise diğer lenfoid organlarda uyarılarak antijenlerin izlenmesi sağlanır.

Lenf düğümündeki kan damarları hilustan girer, lenf folliküllerinin içinde kapillarları şekillendirir. Kapillarlar, venüllere açılan venaları şekillendirerek organı terk eder.

Bütün lenf, tartışmalı birkaç istisna hariç, dokulardan kan dolaşımına geçene kadar en az bir lenf düğümünden geçer. Lenf düğümlerinde, mikroorganizmalar ve

tümör hücreleri dahil, büyük partiküllü maddeler uzaklaştırılır ve yok edilir. Böylece lenf düğümü enfeksiyonun ve tümörün yayılmasını engellemek için bir bariyer oluşturur. Lenf düğümündeki şişlik genellikle dağılım bölgesindeki ilerlemiş bir hastalığın varlığını işaret eder.

Lenf düğümlerinin yerleşiminin, ulaşılabilirliğinin ve dağılım bölgelerinin bilinmesi, veteriner hekimler, özellikle cerrahlar, patologlar ve et muayenesi ile ilişkili olanlar için oldukça önemlidir (Özer, 2010).

### **1.7. Mastitis**

Mastitis, meme dokusundaki patolojik değişiklikler ve sütteki hücre artışıyla karakterize, meme bezlerinin yangısal değişiklikleri olarak isimlendirilir. Yunanca göğüs anlamına gelen 'mastos' ve yangı anlamına gelen 'itis' kelimelerinden oluşur. Yangı, organ veya dokunun hasarına karşı gelişen bir yanıttır ve bu durumu fiziksel travma, kimyasal iritasyon, enfeksiyon ajanları ve bunların toksinleri gibi bir çok neden oluşturabilir.

#### **1.7.1. Mastitis Sınıflandırılması**

Yangının derecesine bağlı olarak klinik veya subklinik olarak ayrılmaktadır. Klinik mastitisler, memede ve sütte gözle görülebilen yangısal değişimlerle karakterizedir. Klinik mastitislerin; perakut, akut, subakut ve kronik formları bulunmaktadır.

Subklinik mastitis; mastitisin memede ve sütte gözle görülebilen her hangi bir bozukluk oluşturmayan, bazı klinik ve kimyasal testlerin yanı sıra mikrobiyolojik yoklamalar ve sütte somatik hücre sayımları sonrasında tanı konulabilen şeklidir. Mastitisin daha yaygın şeklidir (Vural ve ark., 2017).

Mastitis mandalarda ineklerden daha seyrek görülür. Ancak yoğun yetiştiriciliğin yapıldığı ülkelerde ciddi meme enfeksiyonlarının oluşabileceği bildirilmektedir. Bakım ve barındırma koşullarının hijyenik olamadığı ortamlarda mastitisin insidansı artabilmektedir .

Meme bezinde; travma, enfeksiyon ve doku üremeleri sonucu oluşan bozuklukların erken tanısı ekonomik açıdan önemlidir (Vural ve ark., 2017). Erken ve doğru teşhis, uygulanacak tedavi seçeneğini ve sonucunda hastalığın prognozunu her zaman olumlu şekilde etkileyecektir.

### **1.8. Ultrasonografik Muayene**

Güvenli ve non-invaziv bir girişim olarak kabul edilen ultrasonografi (Fasulkov ve ark., 2013), Veteriner pratiğin farklı alanlarında yoğun olarak kullanılmaktadır (Dinç, 2008). Son yıllarda meme hastalıklarında teşhis amacıyla uygulanan klasik muayene yöntemleri yanında ultrasonografinin de kullanılabilceği bildirilmektedir (Franz ve ark., 2009). Ultrasonografi, sağlıklı meme bezinde bazı ölçümlerin yapılmasına izin verir. Mastitisten etkilenen meme dokusunda patolojik durumları ortaya koyarak özellikle prognostik açıdan değerli bilgiler verebilen bir uygulamadır (Dinç ve Musal, 2017). Ultrasonografi, meme bezinin paransim dokusu, sisternal yapısı ve kanal sistemindeki her hangi bir değişikliğin ayrıntılı izlenmesinde etkilidir (Ayadi ve ark., 2003; Szencziová ve Strapák, 2012). Günümüze kadar inek, (Çelik ve ark., 2008; Sekere ve ark., 2009; Porcionato ve ark., 2010; Nishimura ve ark., 2011; Fasulkov, 2012), koyun (Rovai ve ark., 2008), keçi (Wojtowski ve ark., 2002; Fasulkov ve ark., 2010), manda (Rambabu ve ark., 2009) ve kısrakların (Güngör ve ark., 2005) meme bezinde ultrasonografi kullanan çok sayıda araştırma bildirilmiştir.

Ultrasonografi çiftlik hayvanlarında meme bezi ve meme başı anormalliklerinde teşhis amacıyla kullanılabilir. Ruminantlarda meme bezinin muayenesinde ultrasonun ilk kullanım amacı, başlıca nedenleri meme başı yaralanmaları ve sağım teknikleri olan süt sekresyon düzensizliklerinin teşhisi olmuştur (Abbey, 2009). Ayrıca meme bezinin ultrasonla muayenesinde paransim doku, süt kanallarının yapısı, sisternası değerlendirilerek, mastitis, hematoma, ödem, yabancı cisim, fibrozis, intraluminal tıkanıklık ile apselerin tanısı yapılırken, mastitisin verdiği hasarın derecesi ortaya konulabilir. Böylece tedavinin etkinliği ve hastalığın prognozu daha iyi tahmin edilebilir (Abbey, 2009).

Ultrasonografinin meme muayenesinde bir diğer kullanım amacı meme bezi ve meme başı yapılarında ölçümlerin yapılmasıdır. Meme bezi sisternasının alanı belirlenerek hacimsel kapasitesi ölçülebilir. Nitekim, İnek, koyun ve keçilerde

oksitosin uygulaması sonrasında meme bezi sisternasında hacim deęişiklikleri gözlenebilmiştir (Bruckmaier ve ark., 1992). Meme başında ise; meme başı kanalının uzunluğu ile çapı ölçülerek deęerlendirmeler yapılabilmektedir. Bu sonuçlar ile somatik hücre sayısı ve mastitise yakalanma riski ilişkileri ortaya konulmuştur. Meme başı sisternasının uzunluğu ve çapının deęerlendirmesi de yapılabilmektedir. Ultrason meme başı duvarı kalınlığının ve meme başının kalınlığının ayrıntılı ölçümünün yapılmasına imkan tanır (Gleeson ve ark., 2002; Slósarz ve ark., 2010).

İneklerde meme bezi ve meme başının ultrasonla muayenesi üç şekilde yapılabilir. Bunlar direk temas yöntemi, su banyosu yöntemi ve su veya jel yastığı yöntemidir (Fasulkov ve ark., 2013).

Direk temas yönteminde meme paranzimi ile meme bezi-meme başı birleşim yeri geçiş bölgesinin muayenesi için daha uygun bulunmuştur (Şendağ ve Dinç, 1999). Meme lobu hazırlığı yapıldıktan sonra meme derisi üzerine jel sürülür. Prob direkt olarak kontrol edilmek istenen bölgeye yerleştirilir. Prob meme bezi üzerine yerleştirildikten sonra vertikal ve horizontal yönlendirmelerle taranır (Şendağ ve Dinç, 1999).

Su banyosu yönteminde muayene edilecek bölge içi su ile dolu plastik bir kap içerisine daldırılır ve organ su içinde iken görüntülenmeye çalışılır. Plastik kabın dış yüzüne, probun temas edeceği bölgeye ultrason jeli sürülmesini gerektirir (Şendağ ve Dinç, 1999).

Su/jel yastığı yönteminde içi jel veya su doldurulmuş, meme, skrotum vb. gibi yüzeysel organları görüntülerken hastanın derisi ile prob arasına konan yapılar kullanılır. Muayene edilecek dokuları fokal zon içine getirmesi, düzensiz olan deri yüzeyinden dolayı zorlaşan muayeneyi kolaylaştırması avantaj olarak görülmektedir. Özellikle sektör probun kullanıldığı yüzeysel taramalarda prob ile deri arasına bir yastık konulması önerilmektedir. Kalınlığı 1-2 cm olan yastık, görüntülemelerde deri ve yüzeysel yapıların daha derin olarak incelenmesini sağlar. Bu şekilde bölge probdan uzaklaşarak oluşabilecek yakın görüntü artefaktı önlenmiş olur (Rambadu ve ark., 2008).

### **1.8.1. Muayene Bulguları**

#### **1.8.1.1. Meme Paransimi**

Laktasyondaki bir meme bezinin ekojenitesi hacmine bağlıdır (Cartee ve ark., 1986; Flöck ve Winter, 2006). Normal sığır meme bezi granuler yapısıyla bir örnek ekojenitededir. Bu özel görüntünün yüksek ekojenitedeki bağ doku ile düşük ekojenitedeki bez paransiminin eşit ve orantılı dağılımının bir sonucu olduğu düşünülmektedir. Anekojen alanlar gözlenir ve bu alanlar kan damarları ile süt kanallarına karşılık gelir (Abbey, 2009).

#### **1.8.1.2. Süt Kanalları Bulguları**

Bezin süt kanallarının ekojenite derecesi süt ile dolma hacim kapasitesine bağlıdır. Bez sisternasındaki süt anekojenik görüntü verirken çok sayıda ekojen partikül de içerebilmektedir. Büyük süt kanallarının meme bezi sisternasına girişi açık şekilde gözlenebilir. Bu giriş yerlerinden dolayı sisterna duvarı düzensiz şekilde izlenir (Ayadi ve ark., 2003).

#### **1.8.1.3. Meme Sisternası Bulguları**

Meme bezi sisternası mukozal membranın neden olduğu hiperekojen bir sınırla çevrelenmiş anekojen yapıda görüntülenir. Bez sisternasındaki süt anekojenik görüntüdedir ancak bazen küçük ekojen partiküller içerebilir.

#### **1.8.1.4. Meme Başı Bulguları**

Meme başı duvarı ultrasonda farklı ekojenitede 3 katmanlı yapı olarak izlenir. Ultrasonda, hiperekojenik bir dış kat (deri), hipoekojenik ve kalın bir orta kat (kas tabakası) ve yine hiperekojenik iç kat (mukoza) şeklinde gözlenir (Szencziová ve Strapák, 2012). Hiperekojenik bölgeler fibrotik katlardır. Bu nedenle meme başı sinusunda stenozlara neden olan fibrotik üremeler ultrason ile hiperekojenik alanlar

olarak gözlenip teşhis edilebilir. Meme başı mukozasındaki yırtılmalar da ultrason ile görüntülenebilir. Meme başında görülen yangısal durumlarda da bölgenin mukozal katlarında yangıya bağlı ekojenite değişimleri teşhis edilebilir (Abbey, 2009).

#### **1.8.1.5. Fürstenberg Rozeti**

Bu yapı meme başı kanalının meme başı sinüsü ile birleşim yerindeki mukoza kıvrılması sonucu oluşur. Fürstenberg rozeti meme başı kanalından meme başı sinusuna uzanan, paralel 2-5 adet kısa, hiperekojen çizgi şeklinde görünür. Meme başı kanalının hemen üstünde yerleşmiş şekilde ve homojen hiperekojenik bir yapıda izlenir (Khol ve ark., 2006; Abbey, 2009). Ancak hipoekojen görüntülerinin izlendiği de bildirilmiştir (Fasulkov ve ark., 2014). Meme başı kanalı ile Fürstenberg rozeti bölgesindeki travmatik lezyonlar ekojenik mukozal lezyonlar heterojen görünüme neden olur.

#### **1.8.1.6. Annular Halka**

Annular halka, meme başı ve lobunun birleştiği bölgede, hiperekojen, bazen de hipoekojen yapı olarak gözlenir. Fürstenberg vena halkası, annular bölgede vertikal kesiti ile ortası anekojen, etrafı hiperekojen küçük daire şeklinde izlenebilir. Meme başı damar ağı (pleksus venosus papilla) uzunlukları boyunca, anekojen olarak izlenebilir (Şendağ ve Dinç, 1999).

#### **1.8.1.7. Meme Başı Kanalı (Ductus papillaris)**

Duktus papillaris (DP) su banyosu içerisinde yapılan muayenelerde izlenebilir. Ductus papillarisin ultrasonografik muayenesi uzunluğu yanında kanalın morfolojik özelliklerinin belirlenmesinde de önemli olabileceği düşünülmektedir. Kanalın seyri (eğri, düz) ile meme başına yerleşimi (orta veya lateralde) belirlenerek, hayvanın yaşı ve sağımın DP üzerine etkisi de değerlendirilebilmekte ve yapının Fürstenberg rozeti

civarındaki müköz membran anormaliteleri tespit edilebilmektedir (Seyfried, 1992; Şendağ ve Dinç, 1999; Neijenhuis ve ark., 2001; Abbey, 2009).

Ductus papillaris, ostium papillare ile Füstenberg rozeti arasında, linear ya da bir kısmında eğri, hiperekojen bir çizgi şeklinde görüntülenebilir. Meme başı kanalı, meme başı derisinin bir uzantı olarak, içeri doğru kıvrılması ile şekillenen mukoza tarafından oluşmuştur ve deri benzeri bir özelliğe sahiptir (Geishauser ve Querengasser, 2000). Hiperekojen görüntünün bu mukoza katmanına bağlı olarak oluşabileceği düşünülmektedir. Ductus papillaris sonografisinde hiperekojen çizginin her iki yanında, paralel şekilde uzanan hipoekojen veya anekojen şekilde 2 bant gözlenebileceği, bu hipoekojen görüntünün meme başı kanalının yapısına katılan stratum granulosum katından kaynaklanabileceği bildirilmektedir (Franz ve ark., 2001). Duktus papillarisin birbirine paralel hiperekojen iki çizgi şeklinde de görülebileceği belirtilmektedir (Saratsis ve Grunert, 1993). Bu tür DP'lerin kanalın genişlediği, normal olmayan durumlarda ya da yüksek frekanslı tarayıcıların kullanılması sonucu görülebileceği düşünülmektedir.

Ductus papillaris uzunluğu; ostium papillare ile FÜRSTENBERG rozeti arası ölçülerek elde edilir. Kanalın fazla uzun olmasının sağımı olumsuz yönde etkileyeceği bildirilmektedir. Güç sağılan ineklerde DP uzunluğunun, kolay sağılanlara göre daha büyük olduğunu belirtmektedir. Aynı araştırmacı, DP uzunluğunun sağım süresini etkilediğini, uzun DP'e sahip hayvanlarda kısa olanlara göre sağım süresinin uzadığını vurgulanmaktadır (Dinç ve Musal, 2017). Benzer şekilde, süt akışı bozukluğu olan meme başları ile süt akışı bozukluğu olmayan meme başlarında DP uzunluklarında farklılıklar olduğunu bildirilmektedir (Geishauser ve Querengasser, 2000).

#### **1.8.1.8. Meme Lenf Düğümü**

İneklerde meme lenf düğümleri, meme bazisinin kaudaline, pelvisin ventral duvarına memeye yerleşmişlerdir ve kendisini çevreleyen yağ ve meme dokusundan ekojen kapsülle ayrılmıştır. Memede enfeksiyon bulunma durumuna göre yapı ve boyutunda

değişimlerin olması beklenebilir. Mastitis teşhisinde lenf düğümünün ultrasonografik muayenesinin geçerli olabileceği düşünülmüştür. Bu muayene ile hem sonografik görüntü özelliği, hem de düğümün boyutundaki değişimlerin belirlenebileceği ortaya konulmuştur. Muayenede 7.5 MHz'lik prob kullanmıştır (Bradley ve ark., 2001). Ancak 2-5 MHz prob kullanılması önerilmektedir (Gürbulak ve ark., 2009; Khoramian ve ark., 2015).

Normal, sağlıklı durumda, ultrasonografik muayenede meme lenf düğümlerinin paransimi hipoekojen görüntüde izlenmiştir. Bu hipoekojen yapının merkezinde linear ekojen görüntü dikkati çekmektedir. Ultrasonografik görünümün nodülün yağ içerip içermemesine veya lenfatik sinusların sıvıyla dolu olup olmamasına göre değişebileceği bildirilmektedir (Gürbulak ve ark., 2009; Khoramian ve ark., 2015). Subklinik mastitiste lenf düğümü genişler, merkezdeki ekojen görüntüsünü tamamen kaybeder ve tümüyle hipoekojen görüntü halini alır. Enfeksiyon durumunda meme lenf düğümlerinin boyutlarında oluşan değişimlerin ultrasonografi ile belirlenebileceği ileri sürülmektedir. Kontrolde CMT pozitif meme bezinde lenf düğümlerinin daha büyük olduğunu (somatik hücre sayısı ile ilişki olmamasına rağmen) belirlenmiştir. Subklinik mastitis teşhisinde meme lenf düğümünün ultrasonografisi etkisiz olduğunu bildiren araştırma (Gürbulak ve ark., 2009) yanında, meme bezi lenf düğümünün ultrasonografik muayenesi subklinik mastitis teşhisinde etkili ve geçerli olduğunu ortaya koyan araştırmada (Khoramian ve ark., 2015). bulunmaktadır. Nitekim mastitiste meme bezi lenf düğümlerinin boyutlarının değiştiğini ve bu değişikliğin ultrasonografi ile belirlenmesinin mastitis olgularının doğrulanmasında faydalı olabileceği savunulmaktadır.<sup>42</sup> Araştırmacılara göre bu muayene laktasyonda olmadığı için süt numunesinin alınmadığı düveler ve kurudaki ineklerde mastitis teşhisi ve kuru dönem tedavisinin etkinliğinin değerlendirilmesinde etkilidir (Khoramian ve ark., 2015).

Sunulan araştırmada Anadolu mandalarında sağlıklı meme bezi lenf düğümlerinin ultrasonografik muayene ile özelliklerinin ve büyüklüklerinin belirlenmesi amaçlanmıştır.

## 2. GEREÇ ve YÖNTEM

### 2.1. Gereç

#### 2.1.1. Hayvan Materyali

Araştırma Afyon Kocatepe Üniversitesi Veteriner Fakültesi Eğitim, Araştırma, Uygulama çiftliğinde barındırılan Anadolu mandalarında gerçekleştirildi. Çalışmada toplam 14 baş manda ineği kullanıldı.

Merkezdeki mandalar bir örnek şartlarda barındırıldı. Hayvanlar otomatik sağım sistemi ile günde iki defa sağıldı. İşletmede hayvanlara toplam karışık rasyonla, günde 2 defa yemleme yapıldı ve su adlibitum verildi.

#### 2.1.2. Ultrasonografi Cihazı

Ultrason muayeneleri çiftlikteki sağım hanede gerçekleştirildi. Bu muayenelerde linear array, 4-8 MHz B mod problu cihaz (DP 20, Mindray, China) kullanıldı.

#### 2.1.3. Görüntü Kaydedici

Ultrason görüntülerinin hareketli olarak kaydı için MP4 oynatıcı cihaz (Orite® PMP500, Avustralya) kullanıldı.

#### 2.1.4. Sarf Malzemeler

##### 2.1.4.1. Ultrasonografi Jeli

Ultrason görüntülerinin kalitesinin bozulmasını önlemek amacıyla ultrason jeli kullanıldı.

##### 2.1.4.2. California Mastitis Test Ayıracı

Meme bezlerinde mastitis olup olmadığının kontrolü amacıyla CMT ayıracı (Kerba test, Kerbl) ve CMT test kapları kullanıldı.

### **2.1.5. Laboratuvar Cihazları**

Sütlerde somatik hücre sayısının belirlenmesinde floresan yöntemine göre çalışan cihaz kullanıldı. Analizler, NucleoCounter® SCC-100™ (ChemoMetec, Denmark) cihazı kullanılarak gerçekleştirildi. Cihaz; epifluoresan mikroskopik incelemeyle yöntemiyle çalışmaktadır. Somatik hücrelerin hücre çekirdeğine bağlı propidyum iyodür (PI) floresan boyadan sinyal algılayacak şekilde entegre edilmiş floresans mikroskopisine göre dizayn edilmiştir. Cihazın sistemi immobilize propidyum iyodür (PI), Reaktif-C (lyses tampon) içerir ve ölçüm aralığı 10,000 – 2,000,000 hücre/ml olarak bildirilmektedir.

### **2.1.6. Bilgisayar Yazılımları**

#### **2.1.6.1. Video Oynatıcı**

Görüntü kaydedici ile kaydedilen ultrasonografi görüntülerinin bilgisayar ortamında izlenebilmesi için video oynatıcı olarak GOM Player (Gretech Corporation, Güney Kore) kullanıldı.

#### **2.1.6.2. Görüntü İşleme Programı**

Ultrason görüntülerinde lenf bezlerinin ölçümlerinde kamu kullanımına açık bilgisayar programı olan İmage J (Ulusal Sağlık Enstitüsü, Bethesda, ABD) programından yararlanıldı.

## **2.2. Yöntem**

### **2.2.1. Genel Sağlık Kontrolü**

Tüm hayvanlar genel klinik muayeneden geçirildi. Her hangi bir sağlık sorunu bulunmayan mandalarda meme bezi muayene edildi. Muayenede meme bezinde

inspeksiyon ve palpasyon yapıldı. Bu kontroller sonrasında bir sağlık sorunu belirlenmeyen hayvanlar bir sonraki aşamada muayeneye alındılar.

### **2.2.2. Mastitis Kontrolü**

Çalışmada sağlıklı meme bezlerinden ölçümler yapılacağı için öncelikle manda ineklerinde mastitis olup olmadığı belirlendi. Bu amaçla Kaliforniya Mastitis Testi ile Somatik Hücre Sayısının belirlenmesi uygulamaları gerçekleştirildi.

#### **2.2.2.1. Kalifornia Mastitis Testi**

Klinik mastitis olmayan hayvanlarda subklinik mastitis kontrolü amacıyla yapıldı. Bu kontrol CMT ayırıcı kullanılarak gerçekleştirildi ve CMT negatif olanlarda ultrason muayenesi yapıldı. Her meme lobuna ait sütün birbirine karıştırılmaması amacıyla test için manda ineğine sağ tarafından yaklaşılarak süt numuneleri alındı. Her meme lobu için sırayla harflendirme yapılmış ayrı bir bölmesi bulunan dört gözlü kaba her meme lobundan 2 ml miktarında süt sağıldı.

Test kabı eğilerek kabın gözleri içerisinde eşit miktarda süt kalacak şekilde fazla süt dökülmesi sağlandı. Sonrasında süt miktarı kadar CMT solüsyonu eklendi ve dairesel hareketlerle döndürülerek reaksiyon izlendi. Reaksiyonun derecesi, şekillenen jel kıvamına göre "0", +1, +2 ve +3 şeklinde ve oluşan karışımın rengine göre değerlendirilerek subklinik mastitis olup olmadığı belirlendi.

#### **2.2.2.2. Somatik Hücre Sayısının Belirlenmesi**

Kalifornia mastitis testi uygulanmasından sonra süt numuneleri alındı. Bu numuneler ortalama 1 saat içerisinde laboratuvara iletilerek somatik hücre sayıları belirlendi. Somatik hücre sayısının belirlenmesi Tarım ve Orman Bakanlığı, Afyonkarahisar Gıda Kontrol Laboratuvarında gerçekleştirildi.

Analizler, NucleoCounter® SCC-100™ (ChemoMetec, Denmark) cihazı kullanılarak gerçekleştirildi.

### **2.2.3. Ultrasonografik Muayene**

Muayeneler sağım öncesinde, sağım hanede gerçekleştirildi. Muayene öncesinde hayvanların asabiyet durumlarına göre rapt-ı zapt uygulandı. Her hangi bir sinirlilik belirtisi göstermeyen hayvanlara bir işlem uygulanmazken, asabi olan ve muayeneye izin vermeyen mandaların arka ayakları ipe sıkı şekilde bağlandı.

Manda meme bezinde ultrason görüntülerini etkileyecek düzeyde tüylenme olmadığı için tüylerin uzaklaştırılmasına gerek kalmadan muayeneler yapılabilir.

Öncelikle hayvanların alışmasını sağlamak için meme bezi el ile dokunularak palpe edildi. Daha sonra hem cihazın probunun tarayıcı yüzüne, hem de muayene edilecek bölgeye ultrason jeli uygulandı.

Meme lenf yumruları ultrasonda direk yöntemle tarandı. Bu amaçla sağım durağında bekleyen hayvanlara arkadan yaklaşarak meme bezi kaudalinde meme bezinin vücuda tutunduğu yere ultrason jeli sürülerek prob direk bölge üstüne konularak tarandı. Oluşturulan görüntü bir video kaydedici cihaz yardımıyla kayıt edildi. Lenf yumrularının görüntüleri elde edildikten ve netlik sağlandıktan sonra muayene bitirildi. Kayıt sırasının karışmaması için görüntü kayıt cihazındaki saat ile hayvanların küpe numaraları yazılarak saklandı.

### **2.2.4. Lenf Yumrularının Çaplarının Belirlenmesi**

Lenf yumrularının ölçümü bilgisayarda görüntü işleme programı olan image j ile yapıldı. Bu program video görüntülerini dondurularak ölçümler yapma olanağı bulunmaktadır. Bu özelliklerden yararlanılarak lenf yumrularında uzunluk ölçümleri alındı. Sonuçların daha sağlıklı ve tutarlı olması amacıyla her meme lenf

yumrusunun en az 3 görüntüsü videoda dondurularak ölçüm yapıldı ve bu ölçüm sonuçlarının ortalamaları alınarak değerlendirildi.

### 2.2.5. İstatistiksel Analiz

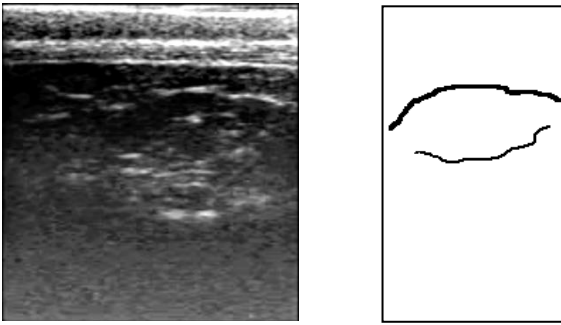
Meme bezi lenf düğümlerinin çapları ortalamaları alınarak değerlendirilmiştir.

## 3. BULGULAR

### 3.1. Lenf Düğümlerinin Ultrasonografik Özellikleri

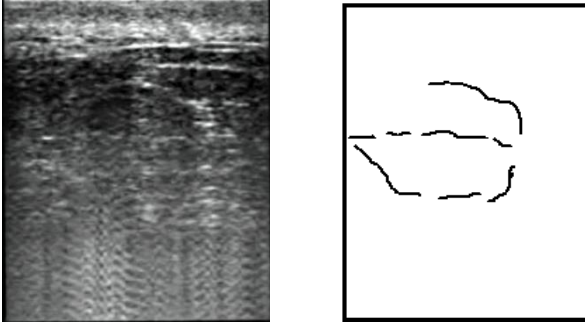
Muayeneler sırasında meme bezi lenf düğümleri bazı ultrasonografik özelliklere sahip oldukları gözlemlendi. Meme lenf düğümleri derinin bir kaç cm altında görüntülendi. Normal meme lenf düğümlerinin tarama kesitine göre değişecek şekilde oval veya dairesel yapıya sahip oldukları belirlendi.

Öncelikle lenf düğümlerinin bazılarının ekojen/hiperekojen bir kapsül tarafından çevrelenmiş oldukları belirlendi (Şekil 2.1.).



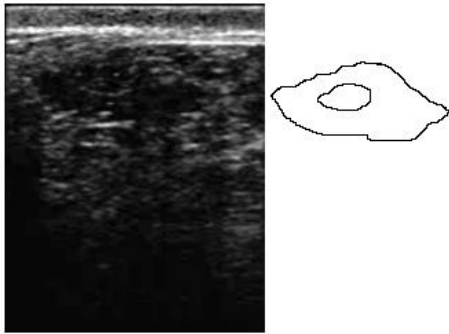
Şekil 2.1: Lenf düğümünü çevreleyen ekojen kapsül.

Ekojenik yapıda kapsül ile çevrelenmiş olan düğümlerde merkezde ekojen, uzunlamasına yapı bulunduğu tespit edildi (Şekil 2.2.).

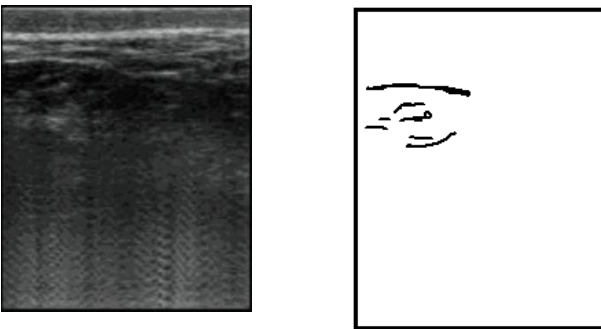


Şekil 2.2: Lenf yumrusunun merkezinde yer alan ekojen, longitudinal yapı.

Merkezdeki ekojen uzunlamasına yapı bazı düğümlerde veya tarama kesitinin değiştirilmesi durumunda oval/dairesel ekojen yapı şeklinde görüntülendi (Şekil 2.3. ve Şekil 2.4.).

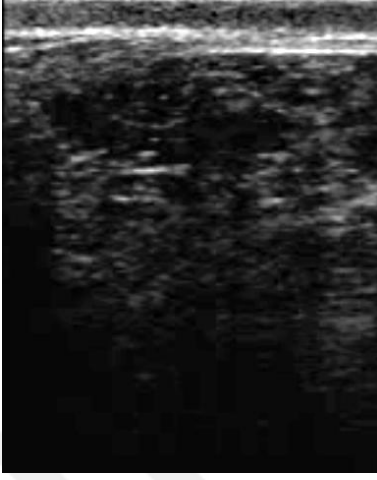


Şekil 3: Lenf yumrusunun merkezinde yer alan oval, dairesel yapı.



Şekil 2.4: Lenf yumrusunun merkezinde yer alan oval, dairesel yapı.

Meme bezi lenf düğümlerinde paranzim anekojen veya bazen hipoekojen bir görüntüde izlendi (Şekil 2.5).



Şekil 2.5: Lenf yumrusunun anekojen/hipoekojen paranzim dokusu.

### 3.2. Lenf Düğümlerinin Büyüklükleri

Araştırmada kullanılan hayvanlara ait sağ ve sol meme lenf düğümlerinin ölçümlerinde tümünün değerlendirilmesi sonrasında çaplarının 2.59 cm ile 3.71 cm arasında değiştiği belirlendi. Ortalama büyüklükler sağ meme lenf yumrusunda 3,06 cm, sol meme lenf yumrusunda ise 2,981 cm olarak ölçüldü.

Lenf düğümlerinin çapları somatik hücre sayısı dikkate alınmadan değerlendirildiğinde sağ (3,06±0,36) ve sol (2,98±0,35) lenf düğümlerinin çapları arasındaki fark önemsiz bulundu ( $p=0.564$ ).

Somatik hücre sayısına göre yapılan değerlendirmede hücre sayısı 300.000 /ml den az olan ve bu değerden çok olan hayvanların lenf düğümlerinin çapları arasında önemli bir fark tespit edilmedi ( $p>0.05$ ).

Çizelge 2.1: Hayvanlarda ölçülen sağ ve sol lenf düğümlerinin çapları.

Hayvan No	Lenf düğümü çapı	
	Sağ	Sol
0158	3.203	2.706
0163	3.210	3.036
2109	2.633	3.063
2784	3.141	3.305
2819	3.066	2.783
3244	3.256	3.378
3245	3.421	2.900
3246	2.889	2.675
4603	2.562	2.742
4614	2.353	2.259
5400	3.075	2.909
5407	3.434	3.153
6492	2.932	3.097
7966	3.664	3.721

#### 4. TARTIŞMA

Sunulan arařtırmada ultrason muayenelerinde meme bezi lenf dğümlerinin bir kaç ultrasonografik görüntü özellikleri gözlemlendi.

İnek ve mandalarda normal, enfeksiyon bulunmayan meme lenf yumrularının organa yüzeysel olarak yerleřtikleri bildirilmektedir (Khoramian ve ark. 2015). Sunulan arařtırmada sadece normal meme bezlerinde ölçüm yapıldığı için lenf yumrularının yüzeye, ultrason görüntülerinde ekranın üst kısmına yakın yerleřtikleri gözlemlendi. Sunulan arařtırmada lenf yumrularının muayenesi 7.5 MHz'lik frekansla gerçekteřtirildi. Bradley ve ark. (2001) yaptıkları arařtırmada 7.5 MHz'lik prob kullandıkları bildirilmiřtir. Bu arařtırmacıların kullandığı frekansın enfeksiyon bulunan meme lenf dğümlerinin muayenesi için yetersiz olduđu ileri sürölmektedir (Khoramian ve ark. 2015). Arařtırmacılar göre enfeksiyon durumunda lenf yumrularının büyüklüğü artacağı için 7.5 MHz'lik tarayıcının (8 cm derinlik taramasına izin verir) lenf yumrularının tam ölçümünde yetersiz kalmaktadır. Bu nedenle daha derin dokuları (30 cm derinlik taramasına izin veren) taramaya izin veren düşük (2-5 MHz) frekansla muayene yapılması tavsiye edilmektedir (Khoramian ve ark. 2015).

Lenf dğümlerinin yapısında kollagen, elastik iplikler ve düz kas tellerinin bulunduđu dıştan kapsülle sarıldığı bildirilmektedir (König ve Liebich, 2018). Bradley ve ark. (2001) tarafından lenf yumrularının ultrasonografik olarak sınırları iyi şekilde ayırt edilebilmesine imkan tanıyan, yapısında yağ ve meme dokusu bulunan bir kapsülle çevrili olduđu bildirilmektedir. Yapılan çalışmalarda ineklerde (Gürbulak ve ark. 2009 ve mandalarda (Khoramian ve ark. 2015) tarafından lenf dğümlerinin ultrasonografik muayenede ekojen/hiperekojen bir kapsül tarafından çevrelendiği bildirilmektedir. Sunulan arařtırmada da benzer şekilde lenf yumrularının ekojen bir kapsülle çevrili oldukları göröldü. Muayenelerde lenf yumrusunun kapsülü her zaman bütün halinde görüntülenemedi. Gürbulak ve ark. (2009), tarafından lenf nodüllerinin uniform anatomik yapıya sahip oldukları ve ultrasonografik görüntülerinin dokular arasında nispeten sabitlik gösterdiği bildirilmektedir. Aynı arařtırmacılar tarafında kapsülün yüzeyini biraz yumuşak kas ve

elastik lifleri içererek bir bağlantı dokusunun örttüğü ve bu kapsülün özellikle ultrason dalgaları lenf düğümüne dik olarak geldiği zaman hiperekoik görüldüğü bildirilmektedir.

Normal lenf düğümlerinin oval veya ovale yakın biçimde oldukları bildirilmiştir (Gürbulak ve ark. 2009; Al-Galil ve Khalil, 2016). Sunulan çalışmada da araştırmacıların bildirdiklerine benzer şekilde normal meme lenf düğümlerinin tarama kesitine göre değişecek şekilde oval veya dairesel yapıya sahip oldukları belirlendi.

Meme lenf düğümlerinde ekojen kapsül yanında ikinci bir ekojen yapı düğümün merkezinde görüntülendi. Bu ekojen merkezi yapının longitudinal yerleştiği belirlendi. Ancak bazı durumlarda probun tarama kesitine göre dairesel bir görünüm kazandığı da tespit edildi. Gürbulak ve ark. (2009) tarafından tüm normal nodüllerin, longitudinal doğrultu boyunca lenf düğümünün merkezine doğru oldukça net görüntülenebilen ekojenik bir oluşum içerdikleri bildirilmektedir. Araştırmacılara göre hiperekoik merkez, medullanın iç parçası ve hilus ile uyuşmaktadır. Ancak nodülün yağ içerip içermemesine bağlı olarak hiperekoik görünüm artıp azalabileceği, hatta lenfatik sinusların sıvıyla dolu olup olmamasına bağlı olarak görünümün değişebileceği belirtilmektedir (Gürbulak ve ark. 2009). Gerek uzunlamasına, gerekse dairesel ekojen merkezi yapının muayeneler sırasında lenf düğümlerinin tanınmasına kullanılabileceği düşünülmektedir.

Meme bezi lenf düğümlerinde ultrason muayenesi sırasında ekojen merkezi yapı ile ekojen kapsül arasındaki bölge hipoekojen bir görüntü izlendi. Araştırmacılara göre nodülün hipoekoik paransimi, nispeten homojen baskılanmış kortekse karşılık gelmektedir. Al-Galil ve Khalil (2016) tarafından lenf yumrusunun paransiminin normalde hipoekojen görüldüğü ve mastitis durumlarında ise merkezdeki uzunlamasına ekojen yapının bu özelliğini kaybederek tamamen tüm organın hipoekojen görüldüğü ileri sürülmektedir.

Al-Galil ve Khalil (2016) yaptıkları çalışmada sağlıklı mandaların lenf yumrusunun uzunluğunu  $2.71 \pm 0.36$  cm olarak belirlemişlerdir. Gürbulak ve ark. (2009) ise ineklerde supramammar lenf yumrusunun büyüklüğünü ortalama  $2.47 \pm 0.04$  cm olarak

bildirmektedirler. Khoramian ve ark. (2015) kronik mastitis sorunu bulunan ineklerde yaptıkları çalışmada lenf düğümünün ortalama uzunluğunu  $9.2 \pm 0.27$  cm olacak şekilde ölçtüklerini belirtmektedirler. Araştırmacılar diğer araştırmalara göre lenf düğümlerinin uzunluğunu daha büyük ölçmelerini çalışmada kullandıkları hayvanların kronik mastitis sorunu yaşamasına bağlamaktadırlar. Sunulan araştırmada, mastitis bulunmayan Anadolu mandalarında sağ ve sol meme lenf düğümlerinin çaplarının  $2.59$  cm ile  $3.71$  cm arasında değiştiği, ortalama çaplarının sağ meme lenf yumrusunda  $3.06$  cm, sol meme lenf yumrusunda ise  $2.981$  cm olacak şekilde Al-Galil ve Khalil (2016) ile Gürbulak ve ark. (2009) ile benzer olduğu, Khoramian ve ark. (2015) tarafından bildirilenden ise daha küçük olduğu anlaşılmaktadır.

Mastitisin meme lenf düğümlerinin boyutlarında değişikliğe neden olduğu bildirilmektedir. Dingwell ve ark. (2004) ineklerde, Hussein ve ark. (2015) koyunlarda enfeksiyon bulunan hayvanlarda süperfisial inguinal lenf düğümlerinin boyutlarında artış oluştuğunu ortaya koymaktadırlar. Khoramian ve ark. (2015) bakteriyolojik kültür sonucu pozitif olan meme yarılarında lenf düğümlerinin negatif olan meme yarılardan önemli olarak büyük olduğunu belirlemişlerdir. Aynı araştırmacılar bakteriyolojik kültür sonuçları yanında CMT pozitif olan meme loblarında da lenf düğümlerinin CMT negatif olanlara göre daha büyük olduğunu ortaya koymaktadırlar. Benzer şekilde Bradley ve ark. (2001) de CMT pozitif olan meme yarısındaki meme lenf düğümünün negatif olana göre daha büyük boyutlarda olduğunu bildirmektedirler. Ancak Khoramian ve ark. (2015) CMT yanında SCC ile lenf düğümü boyutları arasında pozitif bir korelasyon olduğunu bildirirken, Bradley ve ark. (2001) tarafından SCC yüksek olan hayvanlarda meme lenf düğümlerinin boyutlarında önemli bir artış meydana gelmediği ileri sürülmektedir. Araştırmacılara göre elde edilen sonuçlar arasında bu farklılıklar enfeksiyonun şiddeti ve neden olan mikroorganizmaların farklı olmasından kaynaklanmaktadır. Enfeksiyon bulunması durumunda lenf düğümünde meydana gelen değişikliklerin enfeksiyon etkisi ile lenfositlerin aktive olarak bakterilere karşı savaşma mekanizmasının uyarılmasından kaynaklanmaktadır.

## 5. SONUÇ VE ÖNERİLER

Dünyanın bir çok ülkesinde önemli yer tutan manda yetiştiriciliği önemini giderek arttırmaktadır. Manda doğa şartlarına ve hastalıklara karşı dayanıklılığı, yemden yararlanma gücünün yüksek olması, kalitesiz kaba yemleri et ve süte dönüştürebilmesi ve yetiştirme giderlerinin sığıra göre daha düşük olması ile yetiştiricilikte önemli bir yere sahiptir.

Meme sağlığı inek yetiştiriciliğinde ekonomik önemi olan bir konudur. Mastitis manda yetiştiriciliğinde de önemlidir. Özellikle yoğun manda yetiştiriciliğinin yapıldığı ülkelerde daha ciddi problem oluşturmaktadır.

Ekonomik yetiştiricilik için mastitis hastalığının önceden belirlenmesi önemli bir yer tutmaktadır. Mastitisin teşhisi için geliştirilmiş çok sayıda teknik bulunmaktadır. Ultrasonografi de meme sağlığının takibinde hem insanlarda hem de hayvanlarda kullanılan ve etkinliği kanıtlanmış bir yöntemdir. Meme bezi yanında meme lenf düğümlerinin de ultrasonografi ile izlenebileceği ortaya konulmuştur.

Sunulan araştırmada da sağlıklı meme bezi lenf düğümlerinin ultrasonografik özellikleri ile büyüklükleri ortaya konulmuştur. Çalışmadan elde edilen sonuçlara göre meme bezi lenf yumrularının kolay şekilde görüntülenerek ölçümlerin yapılabileceği düşünülmektedir.

Günümüzde ülkemizde veteriner pratikte yaygın olarak kullanılmakta olan ultrasonografi cihazının meme bezi sağlığında da etkin şekilde kullanılması önerilmektedir.

## ÖZET

### **Anadolu Mandalarında Meme Bezi Lenf Düğümünün Ultrasonografik Muayenesi**

Bu çalışmada, Anadolu Mandalarının sağlıklı meme bezlerinin supramammar lenf yumrularının büyüklükleri ultrasonografik yöntemle belirlenmiştir.

Meme bezinin sağlık durumu California Mastitis Testi (CMT), ve Somatik Hücre Sayısı (SHS) ile ortaya konulmuştur. Çalışma materyalini Afyon Kocatepe Üniversitesi Veteriner Fakültesi Eğitim ve Araştırma Çiftliği'nde bulunan, yaşları 4-10 yaş arasında değişen 16 baş Anadolu Mandası oluşturdu. Superfisyel supramammar lenf yumrusunun ultrasonografik muayenesi 7.5 MHz'lik linear prob ile gerçekleştirildi. Lenfin ölçüsü transuder ile direk yöntemle belirlenmiştir.

Sağlıklı manda meme bezi lenf yumrularının ortalama sağ meme lenf yumrusunda 3,06 cm, sol meme lenf yumrusunda ise 2,98 cm büyüklüğünde olduğu belirlendi.

**Anahtar Kelimeler:** Anadolu mandası, Ultrasonografi, Meme bezi, Lenf yumrusu

## SUMMARY

### **Ultrasonographic examination of the mammary gland lymph node in Anatolian buffaloes**

In this study, the size of the supramammar lymph nodes of healthy mammary glands of the Anatolian Mandal were determined by ultrasonographic method.

The health status of the mammary gland was demonstrated by the California Mastitis Test (CMT) and Somatic Cell Count (SHS). The study material consisted of 16 Anatolian Mandates in Afyon Kocatepe University Faculty of Veterinary Education and Research Farm, aged between 4-10 years. Ultrasonographic examination of the superficial supramammar lymph node was performed with a 7.5 MHz linear probe. The size of the lymph was determined by direct method.

The average mammary lymph nodes of the healthy buffalo mammary gland lymph nodes were 3.06 cm in the right breast lymph node and 2.98 cm in the left breast lymph node.

**Key Words:** Anatolian buffalo, Ultrasonography, Mammary gland, Lymph node

**KAYNAKLAR**

ABBEY, MS. (2009). Mammary gland: ultrasound. In: Blackwell's Five-Minute Veterinary Consult: Ruminant (Haskell, S. R. ed.), Blackwell, Iowa. 516-519.

Abd Al-Galil, ASA., Khalil, AH. (2016). Ultrasonographic Diagnosis of Subclinical Mastitis in Buffalo (*Bubalus Bubalis*). *Res. Opin. Anim. Vet. Sci.*, **6(9)**: 261-267.

ATASEVER, S., ERDEM, H. (2008) Manda yetiştiriciliği ve Türkiye'deki geleceği. *OMÜ Zir. Fak. Derg.*, **23**:59-64.

AYADI, M., CAJA, G., SUCH, X., KNIGHT, CH. (2003). Use of ultrasonography to estimate cistern size and milk storage at different milking intervals in the udder of dairy cows. *J. Dairy Res.*, **70**:1-7.

BEGR VAN DEN, JCT. (1990). Strategy for dairy development in the tropics and subtropics. Centre for agricultural publishing and documentation (Pudoc), page 19-21. Wageningen, Netherlands.

BRADLEY, KJ., BRADLEY, AJ., BARR, FJ. (2001). Ultrasonographic appearance of the superficial supramammary lymph nodes in lactating dairy cattle. *Vet. Rec.*, **148**:497-501.

BRUCKMAIER, RM., BLUM, JM. (1992). B-mode ultrasonography of mammary glands of cows, goats and sheep during a- and b-adrenergic agonist and oxytocin administration. *J. Dairy Res.*, **59**:151-159.

CARTEE, RE., IBRAHİM, AK., MCLEARY, D. (1986). B-mode ultrasonography of the bovine udder and teat. *J.A.V.M.A.*, **188(11)**:1284-1287.

ÇELİK, HA., AYDIN, İ., ÇOLAK, M., ŞENDAĞ, S., DİNÇ, DA. (2008). Ultrasonographic evaluation of age related influence on the teat canal and the effect of this influence on milk yield in brown swiss cows. *Bull. Vet. Inst. Pulawy.*, **52**:245-249.

DEMİRYÜREK, K. (2004). Dünya ve Türkiye’de organik tarım. *Harran Üni. Ziraat Fak. Dergisi*, **8(3/4)**:63-71.

DINGWELL, R., LESLIE, K., TIMMS, L., SCHUKKEN, Y., SARGENT, J. (2004). Evaluation of the California Mastitis Test to Determine Udder Health Status of Early Lactation Dairy Cows. *Animal Industry Report: AS 650, ASL R1913*.

DİNÇ, DA. (2008). Ultrason Fiziği ve İneklerde Reprodüktif Ultrasonografi. 1. Baskı. Konya, 4-82.

DİNÇ, DA., MUSAL, B. (2017). Meme cerrahisi Kitap: Evcil Hayvanlarda Meme Hastalıkları, Medipres Matbaacılık Ltd. Şti., Malatya, 359-392.

FASULKOV, I., VASILEV, N., KARADAE, M., DINEVA, G. (2014). Visualization and measurement of teat structures in Black and White cows through ultrasonography. *Mac. Vet. Rev.*, **37(1)**: 89-93.

FASULKOV, IR. (2012). Ultrasonography of the mammary gland in ruminants: a review. *Bulgarian Journal of Veterinary Medicine*, **15**:1-12.

FASULKOV, IR., GEORGIËV, PI., ANTONOV, AL., ATANASOV, AS. (2010). B-mode ultrasonography of mammary glands in goats during lactation period. *Bulgarian Journal of Veterinary Medicine*, **13**:245-251.

- FASULKOV, IR., YOTOV, S., ATANASOV, A., ANTONOV, AL. (2013). Evaluation of different techniques of teat ultrasonography in goats. *Journal of the Faculty of Veterinary Medicine Istanbul University*, **39(1)**:33-39.
- FLÖCK, M., WINTER, P. (2006). Diagnostic ultrasonography in cattle with disease of the mammary gland. *The Veterinary Journal*, **171(2)**:314-321.
- FRANZ S, FLOEK M, HOFMANN-PARISOT, M. (2009). Ultrasonography of the bovine udder and teat. *Vet. Clin. North America: Food Anim. Prac.*, **25(3)**:669-685.
- FRANZ S, HOFMANN-PARISOT M, BAUMGARTNER W, WINDISCHBAUER G, SUCHY A, BAUDER B. (2001). Ultrasonography of the teat canal in cows and sheep. *Vet. Rec.*, **149(4)**: 109-112.
- GEİSHAUSER T, QUERENGASSER K. (2000). Investigations on teat canal length in teats with milk flow disturbances. *J. Dairy Sci.*, **83**:1976-1980.
- GLEESON DE, O'CALLAGHAN EJ, RATH MV. (2002). Effect of milking on bovine teat tissue as measured by ultrasonography. *Irish Veterinary Journal*, **55(12)**:628-632.
- GUYTON, AC. (1991). Textbook of Medical Physiology. Eighth Edit. W.B. Saunders Company, Philadelphia.
- GÜNGÖR Ö, PANCARCI ŞM, KARABACAK A. (2005). Examination of equine udder and teat by B-mode ultrasonography. *Kafkas Univ. Vet. Fak. Derg*, **11**:107-111.
- GÜRBULAK K, CANOĞLU E, ABAY M, ATABAY Ö, BEKYÜREK T. (2009). ineklerde subklinik mastitisin farklı yöntemlerle saptanması, *Kafkas Univ. Vet. Fak. Derg.*, **15(5)**:765-770.

HUSSEIN, H., EL-KHABAZB. K., MALEKB, S. (2015). Is udder ultrasonography a diagnostic tool for subclinical mastitis in sheep. *Small Rumin. Res.*, **129**: 121–128.

KHOL JL, FRANZ S, KLEİN D, LEXER D, WAIBLINGER S, LUGER K, BAUMGARTNER W. (2006). Influence of milking technique and lactation on the bovine teat by means of ultrasonographic examination. *Berliner und Münchener Tierärztliche Wochenschrift*, **119**:68-73.

KHORAMIAN B, VAJHI A, GHASEMZADEH-NAVA H, AHRARI-KHAFI MS, BAHONAR A. (2015). Ultrasonography of the supramammary lymph nodes for diagnosis of bovine chronic subclinical mastitis. *Iran Journal of Veterinary Research*, **16**:75-77.

KÖNIG, H.E., LIEBICH, H.G. (2018). Veteriner Anatomi (Evcil Memeli Hayvanlar). Medipress, Malatya.

KÜÇÜKKEBAPÇI, M., ASLAN, S. (2002). Evcil dişi mandaların üreme özellikleri (Derleme). *Lalahan Hay. Arast. Enst. Derg.*, **42**:55-63.

METİN, M. (1999). Süt Teknolojisi, Sütün Bileşimi ve İşlenmesi. E.Ü. Mühendislik Fakültesi Yayınları No: 33. Ege Üni. Basımevi, 793 s., Bornova, İzmir.

NANDA, AS., NAKAO, T. (2003). Role of buffalo in the socioeconomic development of rural Asia: Current status and future prospectus. *Animal Science Journal*, **74(6)**:443-455.

NEIJENHUIS F, KLUNGEN GH, HOGEVEEN H. (2001). Recovery of cow teats after milking as determined by ultrasonographic scanning. *J. Dairy Sci.*, **84**:2599-2606.

NISHIMURA M, YOSHIDA T, EL-KHODERY S, MIYOSHI M, FURUOKA H, YASUDA J, MIYAHARA K. (2011). Ultrasound Imaging of Mammary Glands in Dairy Heifers at Different Stages of Growth. *J. Vet. Med. Sci.*, **73(1)**:19-24.

ÖZER, A. (2010). Veteriner Özel Histoloji. Nobel Yayın Dağıtım. ANKARA.

PORCIONATO MA, BOAS-SOARES WV, MALEK DOS REIS CB, CONTINHAS CS, MESTIERI L, SANTOS MV. (2010). Milk flow, teat morphology and subclinical mastitis prevalence in gir cows. *Pesq. Agropec. Bras. Brasilia.*, **45(12)**:1507-1512.

RAMBABU K, SREENU M, KUMAR RV, RAO TSC. (2009). Ultrasonography of the udder and teat in buffaloes. *Buffalo Bulletin*, **28(1)**: 5-10.

RAMBADU K, SREENU M, SURESH M, KUMAR RV, RAO TSC. (2008). Ultrasonography of the udder and teat in buffaloes: a comparison of four methods. *Buffalo Bulletin*, **27(4)**:269-273.

ROVAI M, CAJA G, SUCH X. (2008). Evaluation of udder cisterns and effects on milk yield of dairy ewes. *J. Dairy Sci.*, **91**:4622-4629.

SARATSI P, GRUNERT E. (1993)Ultraschalluntersuchungen zur Abgrenzung der räumlichen Ausdehnung von Zitzenstenosen and anderen Zitzenveränderungen beim Rind. *Deutsche Tierärztliche Wochenschrift*, **100**:159-163.

SEKERE I, RIŞVANLI A, YÜKSEL M, SAAT N, ÖZMEN O. (2009). Relationship between californian mastitis test score and ultrasonographic teat measurments in dairy cows. *Australian Vet. J.*, **87**:480-483.

SEYFRIED G. (1992). The sonographic measurement of teat structures and the significance for udder health of "Braun-and-Fleckvieh" cows. , Thesis, University of Veterinary Medicine Vienna, Austria.

SLÓSZARZ, P., WÓJTOWSKI, J., BIELIŃSKA, S., FRACKOWIAK, A., LUDWICZAK, A., KRZYŻEWSKI, J., BAGNICKA, E., STRZAŁKOWSKA, N. (2010). Machine induced changes of caprine teats diagnosed by ultrasonography. *Afric J Biotech*, **9**:8698-8703.

SOYSAL, M.İ. (2009). Manda ve ürünleri üretimi. Tekirdağ, ISBN:9944-5405-1-X.245s.

SZENCZIOVÁ, I., STRAPÁK, P. (2012). Ultrasonography of the udder and teat in cattle: perspective measuring technique. *Slovak J Anim Sci*, **45**:96-104.

ŞEKERDEN, Ö. (2001). Büyükbaş Hayvan Yetiştirme (Manda Yetiştiriciliği) Kitabı, Temizyürek Ofset Matbaacılık, Hatay.

ŞENDAĞ S, DİNÇ DA. (1999). Ultrasonography of the bovine udder. *Turkish Journal of Veterinary and Animal Sciences*, **23**: 545-552.

ÜÇÜNCÜ, M. (2004). A'dan Z'ye Peynir Teknolojisi. Cilt II. Ege Üni. Mühendislik Fak. Gıda Müh. Bölümü, 1233 s., İzmir.

VURAL, R., ERGÜN, Y., ÖZENÇ, E. (2017). Büyük ruminantlarda mastitis. Kitap: Evcil Hayvanlarda Meme Hastalıkları, Medipres Matbaacılık Ltd. Şti., Malatya, 149-260.

WOJTOWSKI, J., SLOSARZ, P., MALECHA, W., DANKOW, R. (2002).  
Ultrasound measurements of goat's mammary gland cisterns during  
lactation. *Medycyna Weterynaryjna*, **58(12)**: 977-980.

ZIAUDDIN, K., Rao, DN. (1991). Buffalo a Potential Source of Meat Animal  
Livestock Adviser Vol. XVI. Issue XII. Hutchinson.

ZICARELLI, L. (2004). Buffalo milk: its properties, dairy yield on mozzarella  
production. *Vet. Res. Com.*, 28:127-135.



**ÖZGEÇMİŞ**

**Ad-Soyad:** Büşra Hilal GÜLTEKİN

**Cinsiyet:** Bayan

**Medeni Durum:** Evli

**Doğum Yeri ve Tarihi:** BURSA- 25.05.1992

**Gsm:** 0.545.200.60.84

**Mail:** [busra-h.ferik@hotmail.com](mailto:busra-h.ferik@hotmail.com)

**Yabancı Dil:** İngilizce

**Eğitim Durumu:**

- LİSE: Bursa Cumhuriyet Anadolu Lisesi (2006-2010)

-LİSANS: Afyon Kocatepe Üniversitesi Veteriner Fakültesi(2010-2015)

-Yüksek Lisans: Afyon Kocatepe Üniversitesi Veteriner Fakültesi Doğum ve Jinekoloji Anabilim Dalı (2016-2019)

**İş Tecrübeleri:**

Alp Entegre Et ve Et Ürünleri (2016-2017)