T.C.
MERSİN ÜNİVERSİTESİ
TIP FAKÜLTESİ
PLASTİK, REKONSTRÜKTİF VE
ESTETİK CERRAHİ ANABİLİM DALI

TAVŞAN KULAĞI MODELİNDE İNTRAVASKÜLER HYALÜRONİK ASİT ENJEKSİYONUNA BAĞLI GELİŞEN İSKEMİ TEDAVİSİNDE HYALÜRONİDAZ VE TENS UYGULAMASININ ETKİNLİKLERİNİN KARŞILAŞTIRILMASI

DR. ERDİ KAYA
UZMANLIK TEZİ

DANIŞMAN
PROF.DR. ŞAKİR ÜNAL

MERSİN-2024

T.C.
MERSİN ÜNİVERSİTESİ
TIP FAKÜLTESİ
PLASTİK, REKONSTRÜKTİF VE
ESTETİK CERRAHİ ANABİLİM DALI

TAVŞAN KULAĞI MODELİNDE İNTRAVASKÜLER HYALÜRONİK ASİT ENJEKSİYONUNA BAĞLI GELİŞEN İSKEMİ TEDAVİSİNDE HYALÜRONİDAZ VE TENS UYGULAMASININ ETKİNLİKLERİNİN KARŞILAŞTIRILMASI

DR. ERDİ KAYA
UZMANLIK TEZİ

DANIŞMAN
PROF. DR. ŞAKİR ÜNAL

Bu tez BAP 2024-TP3-5014 kodlu proje olarak
Mersin Üniversitesi Bilimsel Araştırma Projeleri Birimi
tarafından desteklenmiştir.

MERSİN-2024

TEŞEKKÜR

Uzmanlık eğitimim boyunca benden bilgi ve tecrübelerini esirgemeyen, ilk andan itibaren bana disiplin, azim, kararlılık, çalışkanlık ve iyi hekim olma konularında rol model olan, cerrahi kazanımlarımda ve bu tezin başlangıcından bitişine kadar her aşamada üzerimde büyük emekleri olan tez danışmanım ve saygıdeğer hocam **Prof. Dr. Şakir ÜNAL'** a

Eğitim sürem boyunca mesleki bilgi ve tecrübelerini benimle paylaşan gerek davranışları gerekse öğütleri ile bana tıbbi etik, iş ahlakı, çalışma disiplini, akılcı düşünme ve bilimsel yaklaşım ilkelerini kazandıran, öğrendiğim her şeyde sonsuz emekleri bulunan kıymetli hocalarım **Prof. Dr. Yavuz DEMİR**, **Prof. Dr. Alper SARI**, **Prof. Dr. Nazım GÜMÜŞ** ve **Prof. Dr. Göktekin TENEKECİ'** ye

Tezimin histopatolojik incelemelerini yapan **Prof. Dr. Rabia BOZDOĞAN ARPACI** ve **Dr. Esra POLAT YAPICI'** ya; istatistiksel değerlendirmelerde katkılarından dolayı **Prof. Dr. Bahar TAŞDELEN**' e

Uzmanlık eğitimim süresince birlikte çalışma fırsatı bulduğum değerli ağabeylerim **Dr. M. Baver ACABAN, Dr. Erkan PİNEGÖZ, Dr. Recep Okan ÜSTÜN, Dr. Oğuz BOYRAZ, Dr. Vahip KARPINAR** ve **Dr. Murat AKSAÇ'** a, her birini kardeş gibi gördüğüm çalışma arkadaşlarım **Dr. Toprak GEÇGEL, Dr. Zeynel TULGAR, Dr. Ege SAK, Dr. Oktay ERKAN, Dr. Bayram Berkan TOKER, Dr. Doğan Can SÖKMEN, Dr. Hakan Fahri SOYLU, Dr. Orhan ZORLUEL, Dr. Nazım AYDEMİR, Dr. Ahmet Mert TANYERİ, Dr. Nesrin KARAKAYA, Dr. Elif ÖZ DEMİRGİL'** e

İsimlerini saymakla bitiremeyeceğim serviste, poliklinikte ve ameliyathanede omuz omuza çalıştığım, ekibimizin ayrılmaz birer parçaları olan değerli hemşirelerimize, sekreterlerimize ve personellerimize

Tezimin deneysel aşamasında fedakarca bana destek olan, her birini tanıdığım için kendimi bir ömür boyu şanslı hissedeceğim çalışma arkadaşlarım **Dr. Yunus Emre GÖKÇE**, **Dr. Tarkan KOZAN, Dr. Ahmet Onurcan DURMUŞ, Dr. Kamil ALKAN'** a; Deney Hayvanları Laboratuvarı sorumlusu **Dr. Vet. Hek. Tamer YENER'** e**,** laboratuvar çalışanları **Abdulmuhsin YAŞAR** ve **Emrah YAŞAR'** a

Bugün geldiğim noktada sonsuz emek ve fedakarlıkları olan, her zaman sevgilerini ve desteklerini kalbimde hissettiğim sevgili babam **Ahmet KAYA,** annem **Dursiye KAYA** ve kardeşim **Dt. Ezgi KAYA ÇAKAR'** a

Her anımda yanımda olan, mutluluğu birlikte yakaladığım, zorluklara birlikte göğüs gerdiğim hayat yoldaşım, sevgili eşim **Op. Dr. Selda Nur KAYA'** ya

Hayatı yaşanılabilir kılan, tek bir gülüşü ile tüm sıkıntıları gideren, sevgi, umut ve güç kaynağım biricik oğlum **Baran Alp'** e sonsuz teşekkür ederim.

Dr. Erdi KAYA

Mersin- 2024

İÇİNDEKİLER

ÖZET **4**
ABSTRACT **8**
1. GİRİŞ VE AMAÇ **12**
2. GENEL BİLGİLER **14**
2.1 Flep Tanımı 14
2.2 Flep Tarihçesi 14
2.3 Flep Sınıflandırılması 15
2.3.1 Cilt Flepleri 16
2.3.1.1 Cormack ve Lamberty Sınıflaması 16
2.3.1.2 Mathes ve Nahai Sınıflaması 17
2.3.1.3 Nakajima Sınıflaması 17
2.3.2 Kas Flepleri 18
2.3.2.1 Mathes ve Nahai Sınıflaması 18
2.3.2.2 Taylor Sınıflaması 19
2.3.3 Kemik Flepleri 20
2.3.3.1 Serafin Sınıflaması 20
2.3.4 Kompozit Flepler 21
2.4 Deri 21
2.4.1 Derinin Anatomisi ve Fizyolojisi 21
2.5 Deri Yaşlanması 24
2.5.1 Deri Yaşlanmasının Patofizyolojisi 24
2.5.1.1 İntrensek Nedenlerle Gelişen Yaşlanma 25
2.5.1.2 Ekstrensek Nedenlerle Gelişen Yaşlanma 25
2.5.2 Yaşlanmış Deride Görülen Değişiklikler 28
2.5.3 Yaşlanmış Derinin Tedavisi 30
2.6 Dolgu İşlemlerinin Tarihçesi 30
2.7 Dolgu Materyalleri 32
2.7.1 Biyolojik Dolgu Materyalleri 34
2.7.1.1 Otolog Biyolojik Dolgu Materyalleri 34
2.7.1.2 Otolog Olmayan Biyolojik Dolgu Materyalleri 35
2.7.1.2.1 Kollajen 35

2.7.1.2.2 Aselüler Dermal Matriks 36
2.7.1.2.3 Hyalüronik Asit 37
2.7.2 Sentetik Dolgu Materyalleri 42
2.7.2.1 Kalsiyum Hidroksiapatit (CaHA) 42
2.7.2.2 Poli-L-Laktik Asit (PLLA) 42
2.7.2.3 Polimetil Metakrilat (PMMA) 43
2.7.2.4 Poliakrilamid Hidrojel (PAAG) 43
2.7.2.5 Silikon 43
2.8 Dolgu Komplikasyonları 44
2.8.1 Ani ve Erken Başlayan Komplikasyonlar 44
2.8.1.1 Ödem 44
2.8.1.2 Ekimoz 45
2.8.1.3 Eritem 45
2.8.1.4 Yüzey Düzensizlikleri 45
2.8.1.5 Enfeksiyon 46
2.8.1.6 Herpes Simpleks Aktivasyonu 46
2.8.1.7 Duyusal Değişiklikler 47
2.8.1.8 Vasküler Komplikasyonlar 47
2.8.2 Geç Başlayan Komplikasyonlar 47
2.8.2.1 Ödem 48
2.8.2.2 Ekimoz 48
2.8.2.3 Deride Renk Değişimleri 48
2.8.2.4 Nodül Oluşumu 49
2.8.2.5 Granülom Oluşumu 49
2.8.2.6 Enfeksiyon 49
2.9 Hyalüronidaz 50
2.10 Transkutanöz Elektriksel Sinir Stimülasyonu (TENS) 54
2.11 SPY Elit Floresans Görüntüleme Sistemi 58
2.11.1 İndosiyanin Yeşili 59
3. GEREÇ VE YÖNTEM 61
3.1 Deney Hayvanlarının Özellikleri 61
3.2 Deney Hayvanlarının Bakım Koşulları 62
3.3 Deney Gruplarının Oluşturulması 62
3.4 Deneyde Kullanılan Cerrahi Aletler 64

3.5 Anestezi İşlemleri 65
3.6 Cerrahi İşlemler 66
3.6.1 Deney Grubu 1 (Kontrol) 70
3.6.2 Deney Grubu 2 (Sham) 73
3.6.3 Deney Grubu 3 (Hyalüronidaz) 75
3.6.4 Deney Grubu 4 (TENS) 78
3.6.5 Deney Grubu 5 (Hyalüronidaz + TENS) 81
3.7 Cerrahi Sonrası Bakım 83
3.8 Deney Hayvanlarının Sakrifikasyonu 84
3.9 Histopatolojiik Örnekleme 85
3.10 Değerlendirme 85
3.10.1 İndosiyanin Anjiyografik Değerlendirme 86
3.10.2 Makroskopik Değerlendirme 92
3.10.3 Histopatolojik Değerlendirme 94
3.10.4 İstatistiksel Değerlendirme 95
4. BULGULAR 97
4.1 Anjiyografik Bulgular 97
4.1.1 Postoperatif 4. Saatteki Anjiyografik Bulgular 97
4.1.2 Postoperatif 7. Gündeki Anjiyografik Bulgular 98
4.1.3 Postoperatif 7. Gün ile 4. Saat Arasındaki Fark 100
4.2 Makroskopik Bulgular 101
4.3 Histopatolojik Bulgular 104
4.3.1 Ödem 104
4.3.2 İnflamasyon 105
4.3.3 Fibroplazi 107
4.3.4 Ortalama Arter Sayısı 108
5. TARTIŞMA 110
6. SONUÇ 122
KAYNAKLAR 123
SİMGELER VE KISALTMALAR DİZİNİ 143
ŞEKİLLER VE RESİMLER DİZİNİ 145
TABLOLAR DİZİNİ 148
EKLER 149

ÖZET

Tavşan Kulağı Modelinde İntravasküler Hyalüronik Asit Enjeksiyonuna Bağlı Gelişen İskemi Tedavisinde Hyalüronidaz ve Tens Uygulamasının Etkinliklerinin Karşılaştırılması

Son yıllarda cerrahi dışı estetik girişimlerin hızla artışına paralel olarak dolgu enjeksiyonu uygulamalarında ve bu işleme bağlı gelişen komplikasyon sıklığında artış gözlenmektedir. Bu komplikasyonlar ekimoz, ödem, intravasküler embolizasyon, cilt nekrozu, görme kaybı gibi çeşitli spektrumlarda ortaya çıkabilmekte ve yıkıcı etkileri olabilmektedir. Dolguya bağlı gelişen komplikasyonların tedavisinde etkinliği birçok bilimsel araştırmada kanıtlanan ve klinikte en sık kullanılan ajan olan hyalüronidaz, hyalüronik asitin yapısal bütünlüğünü bozarak etki göstermektedir.

Son yapılan deneysel çalışmalarda Transkutanöz Elektriksel Sinir Stimülasyonu (TENS) uygulamasının vaskülariteyi arttırdığı, sempatik nöron inhibisyonu sağlayarak vazodilatasyon ile iskemik dokulara giden kan akışını yükselttiği gösterilmiştir[1, 2].

Bu çalışmada hyalüronik asit dolgusuna bağlı gelişen intravasküler emboli ve buna bağlı ortaya çıkan iskemik komplikasyonların tedavisinde klinikte uygulanabilirliği ve ulaşımı kolay, maliyeti düşük olan TENS uygulaması etkinliğinin, hyalüronidaz enzimi tedavisi etkinliği ile karşılaştırılması amaçlandı. Bu çalışmada ayrıca bu iki yöntemin kombine edilerek kullanılmasının klinik sonuçlar üzerinde anlamlı bir katkısının olup olmadığını araştırmak da amaçlanmıştır.

Çalışmamızda ağırlıkları 2900-3150 gr arasında değişen 9-12 aylık, toplamda 15 adet erkek Yeni Zellanda türü tavşan kullanılmıştır. Her bir deneğin iki kulağı da çalışmaya dahil edilmiştir. Denekler randomize olarak her grupta üçer adet tavşan (n=6 kulak) olacak şekilde 5 gruba ayrılmıştır. Deneklerin iki kulağının da dorsal yüzünden 2,5x6 cm boyutunda santral aurikuler arter ve ven bazlı bir ada flebi tasarlanıp subperikondreal planda eleve edilmiştir. Sham grubu hariç

diğer tüm gruplardaki deneklerin santral aurikuler arterine 0,1 ml çapraz bağlı hyalüronik asit dolgusu enjekte edilerek intravasküler embolizasyon modeli oluşturulmuş ve sonrasında tüm flepler yerine sütüre edilmiştir.

Grup 1' de (Kontrol Grubu) intraarteriyel dolgu embolizasyonu modeli oluşturulduktan sonra herhangi bir tedavi verilmemiştir. Grup 2' de (Sham Grubu) intraarteriyel dolgu enjeksiyonu yapılmamıştır. Grup 3'te (Hyalüronidaz Grubu) intraarteriyel dolgu embolizasyonu modeli oluşturulduktan sonra flep içerisinde santral aurikuler arter trasesinden 0,5 cm uzaklıkta ve birbirine 1 cm' lik eşit mesafede belirlenmiş olan 10 nokta üzerine 4. saatte subkutan yolla tek seferlik hyalüronidaz tedavisi (her bir nokta için 50 IU/kg) verilmiştir. Grup 4'te (TENS Grubu) intraarteriyel dolgu embolizasyonu modeli oluşturulduktan sonra flep içerisinde en proksimal ve en distalde belirlenen iki noktaya elektrotlar yerleştirilerek ilki postoperatif 4. saatte olmak üzere, her gün 1 saat süresince 20 miliamper şiddetinde ve 80 hz frekansta TENS tedavisi toplamda 7 gün uygulanmıştır. Grup 5' te (Hyalüronidaz + TENS Grubu) intraarteriyel dolgu embolizasyonu modeli oluşturulduktan sonra hem Grup 3' te uygulanan hyalüronidaz tedavi protokolü ve hem de Grup 4' te uygulanan TENS tedavi protokolü kombine olarak uygulanmıştır.

Tüm deneklere postoperatif 4. saat ve postoperatif 7. günde olmak üzere iki ayrı zamanda indosiyanin yeşili verilip SPY cihazı ile anjiyografik görüntüleme yapılmıştır. Kaydedilen görüntüler SPY Elite System ara yüzünde işlenmiş, flep üzerinde santral aurikuler arter trasesi boyunca belirlenen toplamda 20 noktadaki perfüzyon yüzdesi bulunup ortalama perfüzyon değeri hesaplanmıştır. İki ayrı zamandaki ortalama perfüzyon değerleri arasındaki fark karşılaştırılarak çalışmanın anjiografik verileri elde edilmiştir.

Tüm denekler postoperatif 7. günde sakrifiye edildi ve her iki kulak ampute edilerek önce makroskobik sağkalım değerlendirildi ve sonrasında histopatolojik inceleme için örnekler alındı. Makroskopik değerlendirme için flepler üzerinde asetat kağıdı yardımıyla çizimler yapılıp fleplerin toplam alanı, yaşayan alanı ve nekroze alanı her denek için ayrı olarak hesaplanarak veriler planimetrik ölçüm amacı ile AutoCad (Autodesk INC., ABD) programına aktarılmıştır. Histopatolojik incelemede ise her denek için ödem, inflamasyon, fibroplazi ve arter sayısı değerlendirilmiştir.

Makroskopik olarak flebin sağ kalan alanının tüm flebe olan oranı yüzdesel olarak bulunup grup ortalamaları hesaplanmıştır. Grup 2 (Sham)' deki fleplerin hiçbirinde nekroz saptanmamıştır. Diğer tüm gruplarda değişen oranlarda flep nekrozu gözlenmiştir. Yapılan istatistiksel analizlerin sonucunda Grup 3, Grup 4 ve Grup 5' te flep sağ kalım oranı Grup 1 (Kontrol)' e kıyasla anlamlı olarak yüksek bulunmuştur (sırasıyla $p<0,001$, $p=0,007$, $p<0,001$). Bu üç deney grubu karşılaştırıldığında flep sağ kalımı açısından gruplar arası anlamlı bir farka rastlanmamıştır.

Postoperatif 4. saatteki SPY anjiyografik görüntülemelerdeki perfüzyon yüzdelerine bakıldığında Grup 2 (Sham)' nin perfüzyon ortalaması diğer tüm gruplardan yüksek bulunmuştur. Ancak Grup 1, Grup 4 ve Grup 5 ile olan karşılaştırılmasında istatistiksel olarak anlamlı farklar saptanmıştır (sırasıyla $p=0,022$, $p=0,020$, $p=0,010$) Embolizasyon uygulanan 4 grupta perfüzyon ortalamaları arasında istatistiksel olarak anlamlı fark olmadığı görülmüştür.

Postoperatif 7. gündeki SPY anjiyografik görüntüleme ile elde edilen perfüzyon yüzdeleri kıyaslandığında ise Grup 2' nin perfüzyon ortalamasının diğer tüm gruplardan anlamlı derecede yüksek olduğu görülmüştür (sırasıyla $p<0,001$, $p<0,001$, $p<0,001$, $p=0,001$). Bununla beraber Grup 1 (Kontrol)' in perfüzyon ortalamasının Grup3, Grup 4 ve Grup 5' e kıyasla anlamlı derecede düşük olduğu saptanmıştır (her biri için $p<0,001$). Ancak Grup 3, Grup 4 ve Grup 5 kendi içinde incelendiğinde anlamlı bir fark bulunamamıştır.

Histopatolojik bulgular istatistiksel olarak incelendiğinde ödem, inflamasyon ve fibroplazi açısından gruplar arasında anlamlı farka rastlanmamıştır. TENS tedavisi alan Grup 4 ve 5' teki deneklerde ortalama arter sayısı daha yüksek olsa da istatistiksel açıdan anlamlı fark saptanmamıştır.

Çalışmamızda intraarteriyel embolizasyon tedavisinde TENS uygulamasının hem tek başına hem de hyalüronidaz enzimi ile kombine edilerek kullanımının flep perfüzyonunu ve sağkalımını artırmada hyalüronidaz enzim tedavisi ile benzer etkinlik sağladığı bulunmuştur. Daha önce yapılan deneysel çalışmalarda TENS uygulamasının vaskülariteyi artırdığı, nöral mekanizmalarla vazodilatasyona neden olduğu ve sonuçta doku perfüzyonunu artırdığı gösterilmiştir. Bu çalışmamızda da benzer mekanizmalarla perfüzyonu artırdığını

ve klinik pratikte çok yaygın olarak kullanılan hyalüronidaz enzimine benzer etkinlik sağladığını düşünmekteyiz.

Sonuç olarak klinikte kullanımı basit, maliyeti düşük, uygulanabilirliği yüksek olan TENS tedavisinin dolgu enjeksiyonuna bağlı gelişen intravasküler iskeminin tedavisinde tek başına ya da hyalüronidaz enzimiyle birlikte kullanımının doku perfüzyonunu arttıracağını ve cilt nekrozunu sınırlandırabileceğini düşünmekteyiz.

Anahtar kelimeler: hyalüronidaz, hyalüronik asit, intravasküler emboli, TENS

ABSTRACT

Comparison of the Efficacy of Hyaluronidase and Tens Application in the Treatment of Ischemia Due to Intravascular Hyaluronic Acid Injection in the Rabbit Ear Model

In recent years, along with the rapid increase in non-surgical aesthetic procedures, there has been an increase in the frequency of complications in filler injection applications and complications associated with this procedure. These complications can range from bruising, edema, intravascular embolization, skin necrosis, vision loss, and can have devastating effects. Hyaluronidase enzyme, which is the most commonly used agent in the treatment of filler-related complications, works by disrupting the structural integrity of hyaluronic acid and has been proven to be effective in many scientific studies.

Recent experimental studies have shown that Transcutaneous Electrical Nerve Stimulation (TENS) application increases vascularity, increases blood flow to ischemic tissues with vasodilation by providing sympathetic neuron inhibition1, 2.

In this study, it was aimed to compare the effectiveness of the clinically applicable and easily accessible TENS application, which is low in cost, in the treatment of intravascular emboli and resulting ischemic complications related to hyaluronic acid fillers with the effectiveness of hyaluronidase enzyme treatment. Additionally, in this study, it was aimed to investigate whether there is a significant contribution of combining these two methods on clinical outcomes.

In our study, a total of 15 male New Zealand rabbits aged 9-12 months with weights ranging between 2900-3150 g were used. Both ears of each subject were included in the study. The subjects were randomized into 5 groups with three rabbits (n=6 ears) in each group. A central auricular artery and vein-based island flap with dimensions of 2.5x6 cm from the dorsal aspect of both ears of the subjects was designed and elevated in the subperichondrial plane. Except for the sham group, intravascular embolization models were created by injecting 0.1ml

of cross-linked hyaluronic acid filler into the central auricular artery of the subjects in all other groups, and then all flaps were sutured.

In Group 1 (Control Group), no treatment was given after the creation of an intra-arterial embolization model. In Group 2 (Sham Group), no intra-arterial filler injection was made. In Group 3 (Hyaluronidase Group), after the creation of the intra-arterial filler embolization model, a single dose of hyaluronidase therapy (50 IU/kg for each point) was given subcutaneously at 10 points determined at a distance of 0.5 cm from the central auricular artery tracings within the flap at the 4th hour postoperatively. In Group 4 (TENS Group), after the creation of the intra-arterial filler embolization model, electrodes were placed at the most proximal and distal points within the flap, and TENS therapy was applied for 1 hour each day for a total of 7 days at a intensity of 20 milliamperes and a frequency of 80 Hz, with the first session at the postoperative 4th hour. In Group 5 (Hyaluronidase + TENS Group), after the creation of the intra-arterial embolization model, both the hyaluronidase therapy applied in Group 3 and the TENS therapy applied in Group 4 were combined.

All subjects were given Indocyanine Green at two separate times, at the postoperative 4th hour and the postoperative 7th day, and angiographic imaging was performed with the SPY device. The recorded images were processed on the SPY Elite System interface, the perfusion percentage at a total of 20 points determined along the central auricular artery tracing on the flap was calculated to find the average perfusion value.The difference between the average perfusion values at two different time points was compared to obtain the angiographic data of the study.

All subjects were sacrificed on the postoperative 7th day, and both ears were amputated. Macroscopic survival was evaluated, and samples were taken for histopathological examination. For macroscopic evaluation, drawings were made on acetate paper over the flaps, and the total area of the flaps, the living area, and the necrotic area were calculated separately for each subject and transferred to the AutoCAD program for planimetric measurement purposes. In the histopathological examination, edema, inflammation, fibroplasia, and the number of arteries were evaluated for each subject.

The percentage of surviving area of the flap macroscopically was calculated and group averages were determined. In group 2 (Sham), no necrosis was detected in any of the flaps. Variable rates of flap necrosis were observed in all other groups. As a result of statistical analysis, the flap survival rate in Group 3, Group 4, and Group 5 was found to be significantly higher compared to Group 1 (Control) ($p<0.001$, $p=0.007$, $p<0.001$). When these three experimental groups were compared, no significant difference was found in terms of flap survival between the groups.

When looking at the perfusion percentages in SPY angiographic images at the 4th postoperative hour, the mean perfusion of Group 2 (Sham) was found to be higher than all other groups. However, a statistically significant difference was observed compared to Group 1, Group 4, and Group 5 ($p=0.022$, $p=0.020$, $p=0.010$). There was no statistically significant difference in the perfusion averages among the 4 groups where embolization was performed.

When comparing the perfusion percentages obtained from SPY angiographic imaging on the 7th postoperative day, it was observed that the mean perfusion of Group 2 was significantly higher than all other groups ($p<0.001$, $p<0.001$, $p<0.001$, $p=0.001$). However, Group 1 had a significantly lower perfusion average compared to Group 3, Group 4, and Group 5 ($p<0.001$ for each). However, there was no significant difference when Group 3, Group 4, and Group 5 were examined internally.

When histopathological findings were statistically analyzed, no significant difference was found between the groups in terms of edema, inflammation, and fibroplasia. Although the average number of arterioles was higher in subjects in Group 4 and 5 receiving TENS treatment, no statistically significant difference was found.

In our study, it was found that TENS application in intra-arterial embolization therapy, both alone and in combination with hyaluronidase enzyme, provided similar effectiveness in increasing flap perfusion and survival as hyaluronidase enzyme therapy. Previous experimental studies have shown that TENS application increases vascularity in tissues, leads to vasodilation through neural mechanisms, and ultimately increases tissue perfusion. We believe that in

this study, it increased perfusion through similar mechanisms and provided similar effectiveness to the widely used hyaluronidase enzyme in clinical practice.

In conclusion, we believe that the simple, low-cost, highly applicable TENS therapy can increase tissue perfusion in the treatment of intravascular ischemia due to filler injection, either alone or in combination with hyaluronidase enzyme, helping to limit skin necrosis.

Keywords: Hyaluronidase, hyaluronic acid, intravascular emboli, TENS

1. GİRİŞ VE AMAÇ

Plastik, Rekonstrüktif ve Estetik Cerrahi'nin klinik uygulamalarının büyük bir kısmını kozmetik girişimler oluşturmaktadır. Son yıllarda özellikle dolgu enjeksiyonu uygulamalarının sayısı ve yaygınlığı oldukça artmıştır [3]. Doğal olarak klinik pratik arttıkça ekimoz, ödem, intravasküler embolizasyon, görme kaybı gibi komplikasyonların sayısı da artış göstermektedir [4]. Bu komplikasyonların ortaya çıkmasını önlemek için birçok tedbir alınsa da klinik pratikte değişen oranlarda karşımıza çıkmakta ve yıkıcı etkileri olabilmektedir.

Dolgu enjeksiyonu uygulamaları yapan hekimlerin komplikasyon gelişmesi durumunda başvurduğu, etkisi birçok bilimsel araştırmada incelenmiş olan hyalüronidaz enzimi hyalüronik asitin yapısal bütünlüğünü bozup, viskozitesini düşürerek doku geçirgenliğini arttırır. Dolayısıyla da hyalüronik asit dolgusuna bağlı gelişen komplikasyonlarının yönetiminde ana tedaviyi oluşturmaktadır [5].

Transkutanöz Elektriksel Sinir Stimülasyonu ise her ne kadar Plastik, Rekonstrüktif ve Estetik Cerrahi'nin klinik pratiğinde sık kullanmayan bir tedavi yöntemi olsa da kronik ağrı tedavisi ve kronik yara iyileşmesini desteklemek amacı ile farklı klinik branşlarca yıllardır kullanılmaktadır. Ayrıca yapılan bilimsel araştırmalarda TENS uygulamasının Vasküler Endotelyal Büyüme Faktörü (VEGF) düzeyini ve kapilleriteyi arttırdığı, mitokondriyal enzimlerin aktivitesini ve oksijenizasyonu yükselttiği, yara epitelizasyonunu hızlandırdığı gösterilmiştir [1]. Bununla birlikte TENS uygulamasının sempatik nöron inhibisyonu da sağlayarak vazodilatasyona ve iskemik dokulara giden kan akışının artışına neden olduğu gösterilmiştir [2]. Tüm bu etki mekanizmaları üzerinden dolaşım üzerindeki olumlu katkısı bilimsel olarak kanıtlanmıştır.

Çalışmamızda dolaşım üzerine açıklanan etki mekanizmaları aracılığı ile katkısı kanıtlanmış, klinikte uygulanabilirliği ve ulaşımı kolay, maliyeti düşük olan TENS uygulamasının, hyalüronik asit dolgusuna bağlı gelişen intravasküler emboli ve bu sebeple ortaya çıkan iskemik komplikasyonların tedavisinde hem tek başına etkinliğini incelemek, hem hali hazırda klinik uygulamalarda sık kullanılan ve etkinliği kanıtlanmış olan hyalüronidaz enziminin etkinliği ile karşılaştırmak hem de TENS ve hyalüronidaz enzimini birlikte kullanarak enzimin

tedavi edici etkisini güçlendirmede TENS uygulamasının rolü olup olmadığını araştırmak amaçlanmıştır.

2. GENEL BİLGİLER

2.1 Flep Tanımı

Flep, sahip olduğu vasküler dolaşım korunarak ya da bu vasküler dolaşım yeniden oluşturularak transfer edilen doku olarak tanımlanır. Flepler deri, fasya, kas veya kemik gibi tek cins doku içerecek şekilde tasarlanabileceği gibi bu dokuların farklı ve çoklu kombinasyonları şeklinde kompozit flep olarak da tasarlanıp alıcı sahaya taşınabilir [6].

Flep cerrahisi doku defektlerinin onarımında rekonstrüksiyon merdivenin daha alt basamaklarında bulunan sekonder iyileşme, primer onarım veya greftleme gibi seçeneklerin kullanılmadığı, yetersiz kaldığı veya bu seçeneklere göre daha üstün estetik ve fonksiyonel kazanım elde edebilmek amacıyla rekonstrüktif cerrahide başvurulan en önemli uygulama alanıdır [7].

2.2 Flep Tarihçesi

Rekonstrüktif cerrahide fleplerin kullanımına dair ilk bilgiler oldukça eski dönemlere dayanır. M.Ö. 600 yılında Hint cerrah Sushruta Samhita tarafından burun rekonstrüksiyonu için kullanılan pediküllü flepler bilinen ilk flep uygulamalarıdır [8]. Bundan uzun yıllar sonra bilimsel bir ürün olarak ortaya koyulan ilk çalışmayı 1957 yılında Tagliacozzi, iki aşamalı distal bazlı bir kol flebini tanımlayarak Venedik'te yayınlamıştır [9]. 1889 yılına gelindiğinde Alman anatomist Carl Manchot cilt beslenmesinin vasküler modelini ortaya koymuştur [10]. Bu çalışma özellikle deri flebi uygulamalarını arttırmış ve gelecekte flepler ile ilgili yapılacak birçok çalışmanın önünü açmıştır. I. Dünya Savaşı döneminde Gillies ve Filatov, sonraki dönemlerde adından sıkça söz ettirecek olan ve birçok farklı cerrah tarafından sıkça kullanılacak olan tüp flepleri ile geciktirme fenomeninden söz etmişlerdir [11]. Deri flepleri ilk dönemlerde vasküler akımın hangi damardan sağlandığı bilinmeyen veya bu esas gözetilmeden kaldırılan random paternli flepler olarak tasarlanmıştır [12]. Flep cerrahisinde oldukça önem taşıyan bir başka büyük gelişme 1900'lerin ortalarında II. Dünya Savaşı'nın sonrasında McGregor ve Morgan'ın aksiyel flep kavramını ortaya koymasıdır [13]. Bu konseptin anlaşılması daha büyük boyutlu flep tasarımlarının önünü açmıştır. Ardından

1965 yılında Bakamjian deltopektoral flebi tanımlamıştır [14]. Bu flebin tanımlanıp klinik pratikte uygulamasının artması da kanser sonrası rekonstrüksiyon cerrahisinin ilerlemesinde önemli rol oynamıştır. 1971 yılında Ger tarafından yayınlanan çalışmada alt ekstremite defektlerinde kullanılabilecek için muskulokutan flepleri [15], 1981 yılında ise Ponten yine alt ekstremite defektleri için kullanılabilecek fasiyokutan flepleri tariflemiştir [16]. Bu iki bilim insanın da katkılarıyla saf deri flepleri dışında farklı dokuların kombinasyonları ile tasarlanabilecek kompozit flep cerrahisinin de önü açılmıştır. 1970'ler sonrasındaki dönemde birçok farklı araştırmacının katkısıyla flep cerrahisine dair birçok farklı teknik ve vasküler anatomiye ait yeni veriler literatüre girmiştir. Ayrıca aynı dönemde teknolojinin de hızla gelişmesi ile tasarlanan mikroskop sistemleri mikroskobik onarım cerrahisinin temellerinin atılmasını sağlamıştır.

Bu sayede el ve parmak replantasyonları yapılmaya başlamış ve rekonstrüktif mikrocerrahi alanında da ilerleme kaydedilmiştir.1971'de serbest fleplerin tarihteki ilk örneği olarak serbest kasık flebi yapılmıştır [17]. Serbest fleplerin tanımlanması rekonstrüksiyon cerrahisine yeni bir soluk getirmiş ve birçok araştırmacıyı bu alanda çalışma yapmak için yüreklendirmiştir. Bu çalışmaların sonuçlarından biri Song ve arkadaşları tarafından 1984'te tanımlanan serbest anterolateral uyluk flebidir [18]. Sonrasında 1989 yılında Koshima ve Soeda, İnferior Epigastrik Arter perforatör flebini üzerinden perforatör flep kavramını ortaya koymuştur [19]. Bu konsept takip eden yıllar boyunca geliştirilerek birçok perforatör flep tanımlanmıştır. Flep cerrahisine dair çalışmalar ve bilimsel katkılar tarihten günümüze dek kümülatif olarak sürmekte ve bilimsel verileri literatürdeki yerini almaya devam etmektedir.

2.3 Flep Sınıflandırılması

Fleplerin içinde birçok farklı doku bulunabilir. Bulunan dokuların türü fleplerin sınıflandırılmasında kullanılan yöntemlerden birisidir. (deri flebi, kas flebi, tendon flebi, kemik flebi, kas-deri flebi vb.) Tabi ki bunun dışında flebi besleyen vasküler yapıya göre veya flebin hareket paternine göre de farklı sınıflandırma biçimleri tanımlanmıştır [20]. Sınıflandırmaların hepsi kendi içinde tutarlı ve sistematik bilgiler taşımaktadır. Bu yönüyle bakıldığında flepleri sade tek bir şekilde sınıflamak mümkün değildir.

2.3.1 Cilt Flepleri

2.3.1.1 Cormack ve Lamberty Sınıflaması

Cormack ve Lamberty fasiyokütan fleplerin sınıflandırılmasını ele aldıkları 1984 yılındaki çalışmalarında fasiyokütan flepleri 4 ana grupta incelemişlerdir [21].

Tip A: Birden çok fasyal besleyicisi veya perforatörleri olan fasiyokütan flepler

Bu ana gruptaki flepler random beslenen fleplere benzetilmektedir

Tip B: Tek bir büyük septokütanöz perforatörü olan fasiyokütan flepler

Tip C: Birden çok küçük septokütanöz perforatör dalları olan fasiyokütan flepler

Bu ana gruptaki flepler eleve edilirken ana damarın dahil edilmesi önerilir.

Tip D: Birden çok küçük septokütanöz perforatör dalları olan osteomyofasiyokütanöz flepler

Bu ana gruptaki flepler vasküler patern olarak Tip C gibidir. Ancak flep ihtiva ettiği doku özelliği ayrılık göstermektedir.

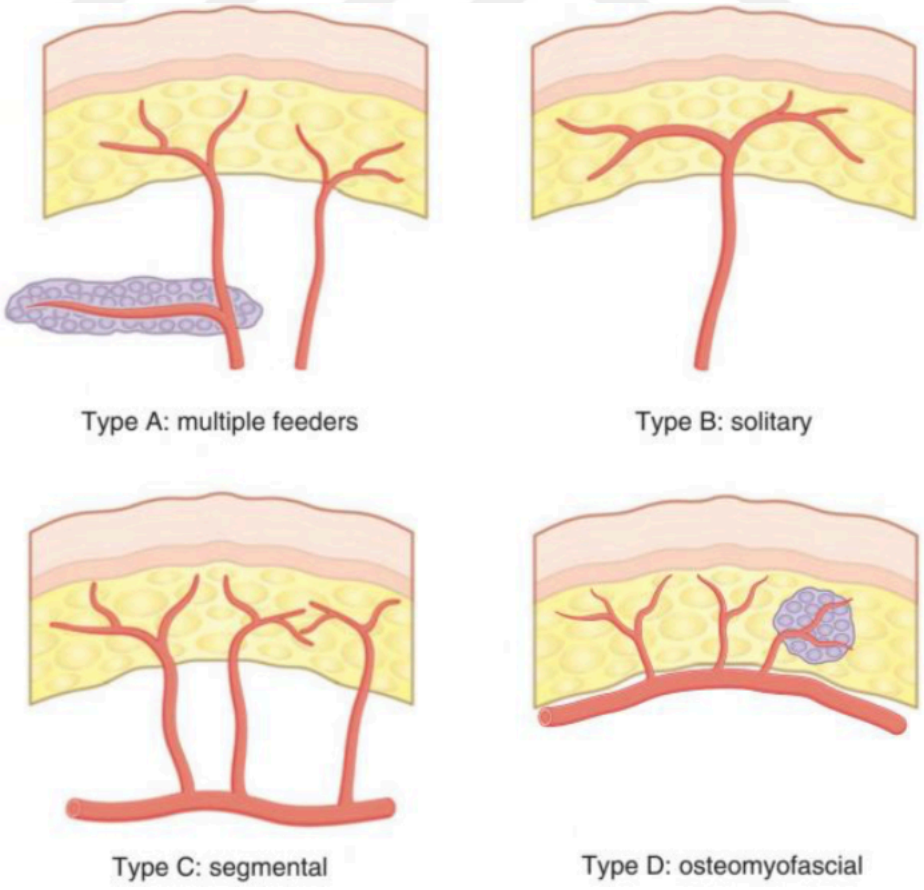

Şekil 1. Cilt fleplerinde Cormack & Lamberty Sınıflaması

2.3.1.2 Mathes ve Nahai Sınıflaması

Mathes ve Nahai çalışmalarında cilt fleplerini tıpkı Cormack ve Lamberty Sınıflamasında olduğu gibi flebi besleyen fasyal perforatör damarlar baz alınarak sınıflamışlardır [22].

Tip A: Direk kütanöz perforatörlü flepler (Ör: temporoparyetal flep, kasık flebi)

Bu ana gruptaki fleplerde perforatör damar direkt olarak cilde ulaşmaktadır.

Tip B: Septokütanöz perforatörlü flepler (Ör: radial ön kol flebi, lateral kol flebi)

Bu ana gruptaki fleplerde perforatör damar intermusküler septumdan çıkarak cilde ulaşmaktadır.

Tip C: Muskulokütanöz perforatörlü flepler (Ör: DIEP flep)

Bu ana gruptaki fleplerde perforatör damar kas içindeki seyrinin ardından kastan çıkarak cilde ulaşmaktadır.

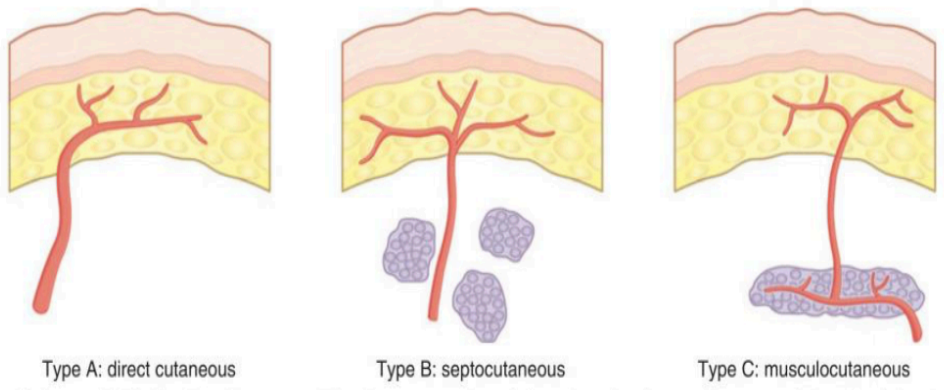

Şekil 2. Cilt fleplerinde Mathes & Nahai Sınıflaması

2.3.1.3 Nakajima Sınıflaması

Nakajima 1986 yılındaki çalışmasında vasküler beslenme anatomisini biraz daha detaylandırarak cilt fleplerini fasyal perforatörlerine göre 6 farklı gruba ayırmıştır [23] (Şekil 3).

Tip I: Direk kutanöz perforatör

Tip II: Direk septokutanöz perforatör

Tip III: Kas içinden gelen perforatör

Tip IV: Kas damarından gelen perforatör

Tip V: Septokutanöz perforatör

Tip VI: Muskulokutanöz perforatör

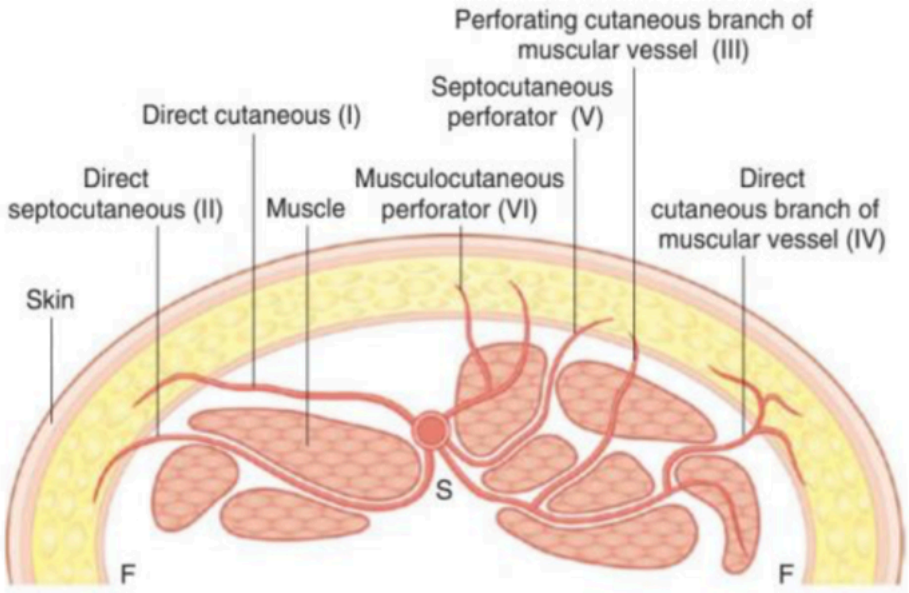

Şekil 3. Cilt fleplerinde Nakajima Sınıflaması

2.3.2 Kas Flepleri

2.3.2.1 Mathes ve Nahai Sınıflaması

Mathes ve Nahai 1981 yılındaki çalışmalarında kas fleplerini vasküler beslenme paternlerine göre 5 grup altında sınıflamışlardır [24] (Şekil 4).

Tip 1: Tek bir dominant vasküler pedikülü olan flepler

(Ör: gastrokinemius, tensör fasya lata)

Tip 2: Bir veya birden çok dominant vasküler pedikül ile bir veya birden çok minör vasküler pedikülü olan flepler

(Ör: trapezius, soleus, gracilis)

Tip 3: İki adet dominant vasküler pedikülü olan flepler

(Ör: serratus, gluteus maximus, rektus abdominis, pektoralis minör)

Tip 4: Segmental vasküler pedikülü olan flepler

(Ör: tibialis anterior, sartorius)

Tip 5: Dominant vasküler pedikül ile segmantal pedikülleri birlikte içeren flepler

(Ör: internal oblik, latissimus dorsi, pektoralis majör)

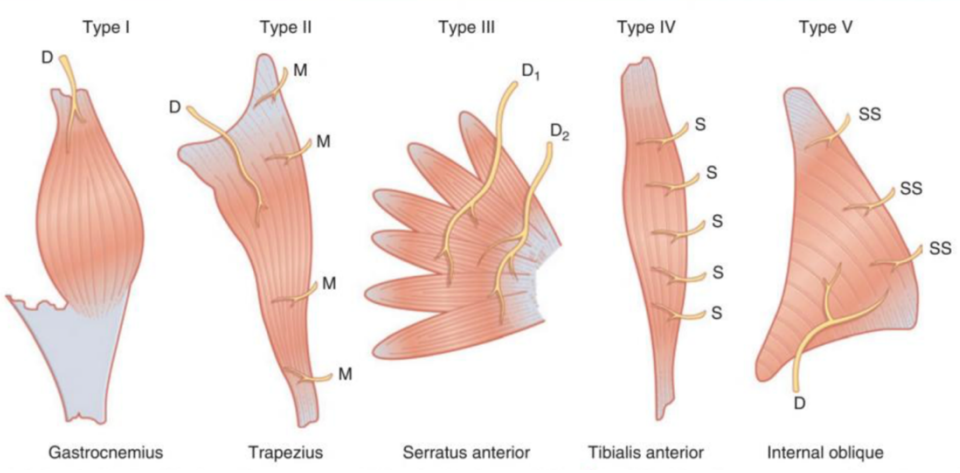

Şekil 4. Kas fleplerinde Mathes & Nahai Sınıflaması

2.3.2.2 Taylor Sınıflaması

Taylor ve arkadaşları 1994 yılındaki çalışmalarında kas fleplerini alışılagelmiş sınıflama olan vasküler beslenme paterninin dışında motor innervasyonları göre incelemişler ve bambaşka bir sınıflama modeli geliştirmişlerdir [25]. Bu yeni sınıflamada kas flepleri 4 ana gruba ayrılmıştır (Şekil 5).

Tip 1: Kasa dallanma yapmayan tek bir sinir giren flepler

Tip 2: Kasa dallanan tek bir sinir giren flepler

Tip 3: Kasa aynı sinirden dallanan birden çok sinir giren flepler

Tip 4: Kasa farklı sinirlerden dallanan birden çok sinir giren flepler

Bu sınıflama yönteminin klinik pratikteki avantajı fonksiyonel kas transferi gereken vakalarda ayırım açısından ön plana çıkmasıdır.

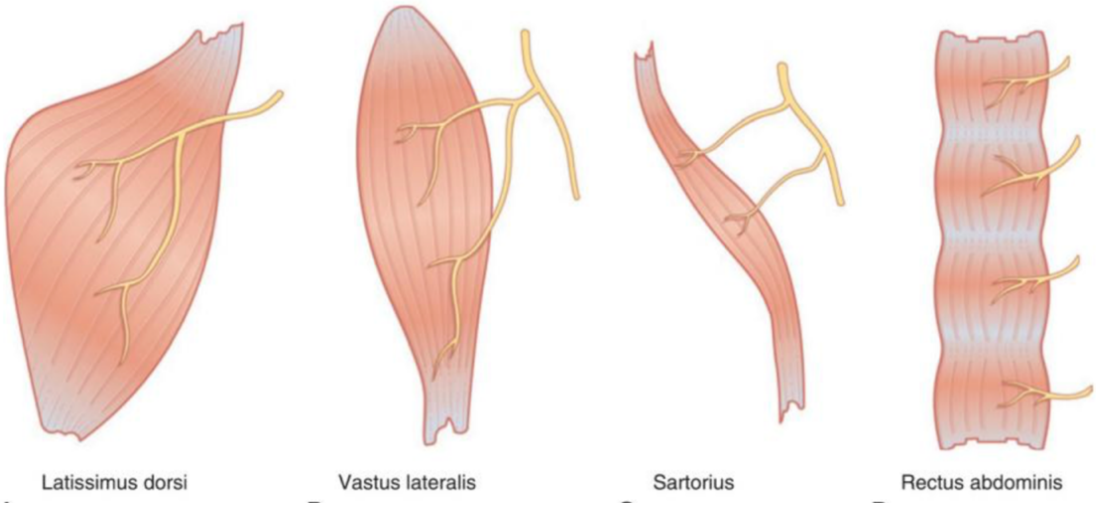

Şekil 5. Kas fleplerinde Taylor Sınıflaması

2.3.3 Kemik Flepleri

2.3.3.1 Serafin Sınıflaması

1996 yılında Serafin tarafından yapılan çalışmada kemik flepleri vasküler beslenme paternine göre direkt (endosteal) ve indirekt (periosteal) olmak üzere 2 ayrı gruba ayrılmıştır [26] (Şekil 6).

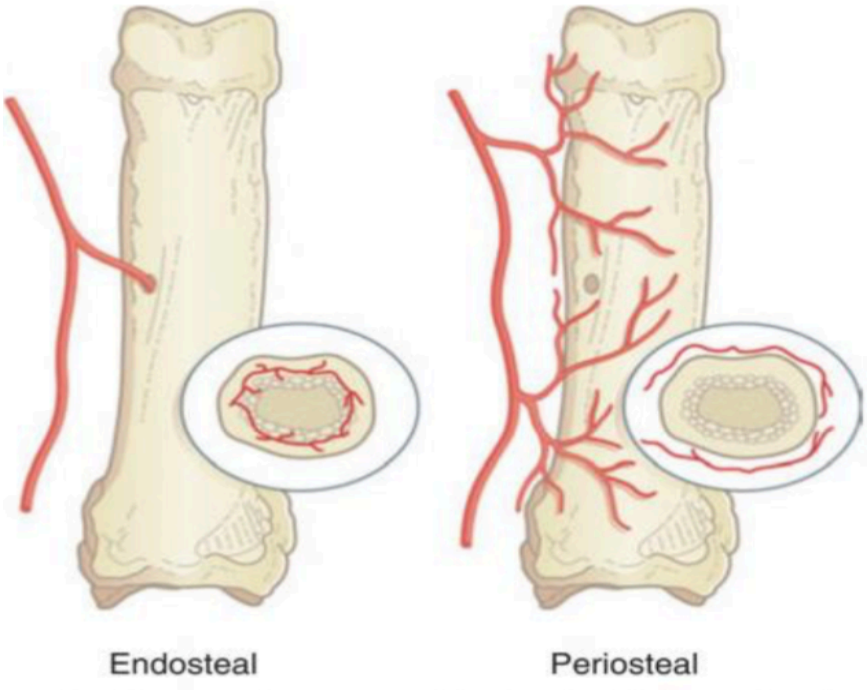

Şekil 6. Kemik fleplerinde Serafin Sınıflaması

2.3.4 Kompozit Flepler

Klinikte bazı defektler birden fazla dokunun kaybı ile karşımıza çıkabilmektedir. Böyle durumlarda kaybolan her bir farklı dokunun ayrı ayrı onarımı gerekebilmektedir. Bunun gibi zorlu senaryolarda oldukça sık başvurulan kompozit flepler birden fazla doku komponenti içeren fleplerdir. Bu konseptte konjoid ve kimerik kavramları da önemlidir (Şekil 7).

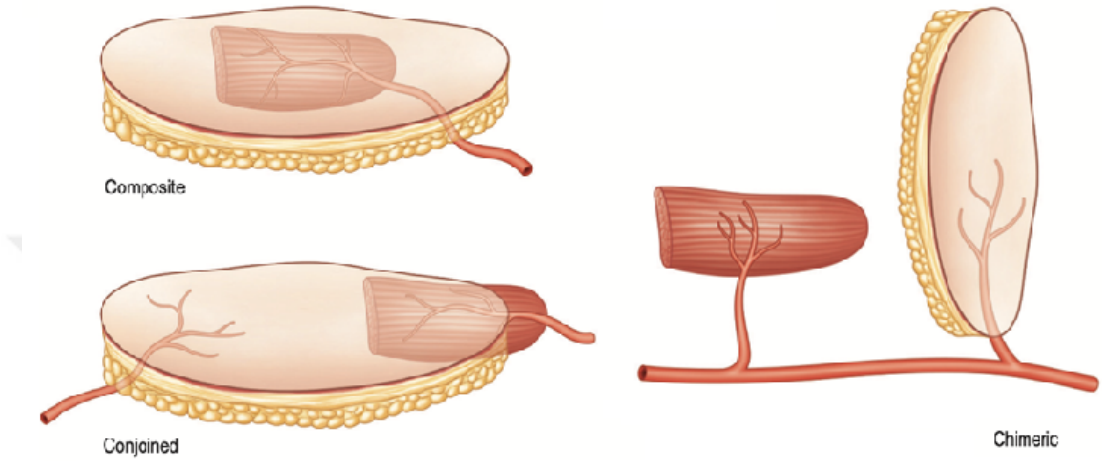

Şekil 7. Kompozit fleplerin sınıflaması

2.4 Deri

Deri, organizmanın çevre ile etkileşiminin büyük kısmını oluşturan, embriyolojik olarak farklı kaynaklardan özelleşmiş bir yapıdır [27]. Birçok farklılaşmış özel yapı bulunduran, nöroendokrin sistemle de oldukça yakın ilişkilileri olan vücudun en büyük organıdır [28]. Derinin organizmada üstlendiği temel işlevler sıvı kaybının önlenmesi, ısı dengesinin düzenlenmesi, D vitamini sentezine katkısı, bazı maddelerin uzaklaştırılması, hidrostatik basıncın korunması ve düzenlenmesi, mekanik bir travma ya da mikrobiyal düzeyde bir hasara karşı ilk bariyer olarak görev yapması olarak özetlenebilir [29].

2.4.1 Derinin Anatomisi ve Fizyolojisi

İnsan derisi dıştan içe doğru epidermis, dermis ve hipodermis (subkutis) olmak üzere üç katmandan oluşmaktadır [30]. Tanımlanan bu temel katmanların kendi içinde histolojik olarak ayrılan farklı özellikte alt katmanları ve içerdikleri farklı özelleşmiş yapılar bulunmaktadır (Şekil 8). Her bir katman kendi içinde farklı

özellikler taşımaktadır. Bu ana katmanlar ve onların alt katmanları bu bölümden yüzeyelden derine doğru giden sırayla incelenecektir.

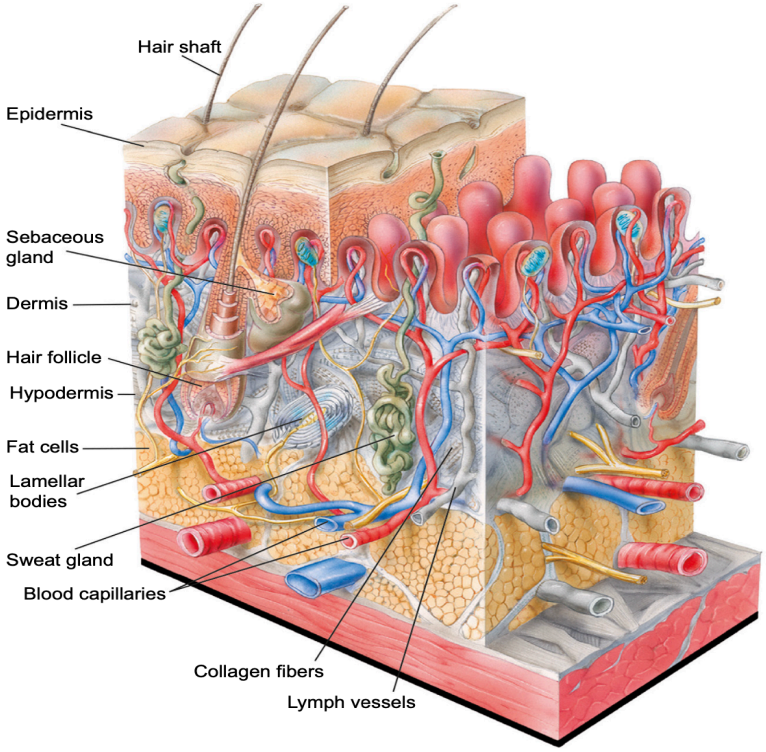

Şekil 8. Derinin Genel Yapısı

Epidermis, derinin en dış tabakasında yer alan ve keratinize çok katlı yassı epitelden oluşan katmandır [31]. Herhangi bir vasküler yapı içermediği için beslenmesi hemen altında bulunan katmandaki dermisten difüzyon aracılığı ile olmaktadır. Ancak buna rağmen oldukça dinamik yapı göstermektedir. İçinde ciltteki ana hücre grubu olan keratinositleri bulundurur. Dermis ile komşu olan hücreleri canlı iken yüzeye doğru yer değiştirdikçe hücreleri şekil değiştirip canlılığını yitirerek yüzeydeki keratinize tabakayı oluşturur.

Epidermis insanda farklı bölgelerde farklı kalınlıkta izlenmektedir. En kalın izlendiği yer sırt bölgesi iken göz kapakları ve skrotum cildinde en ince epidermis gözlenmektedir [32]. Epidermis 5 farklı tabakadan oluşur [27] (Şekil 9).

Bunlar yüzeyselden derine doğru; Stratum Korneum, Stratum Lucidum, Stratum Granulosum, Stratum Spinosum ve Stratum Bazale'dir.

Stratum Korneum en dış tabakada yer alan yassı, çekirdeksiz, boynuzsu hücrelere dönüşerek canlılığını yitirmiş keratinositler barındıran ve keratinden

zengin tabakadır. Stratum Lucidum avuç içi ve ayak tabanı derisinde izlenen tabakadır.

Stratum Granulosum D vitamini sentezinin gerçekleştiği, sürtünme ve baskıya karşı direncin gelişmesinde önemli rol oynayan, sitoplazmalarında bolca keratohyalin içeren hücrelerin bulunduğu tabakadır.

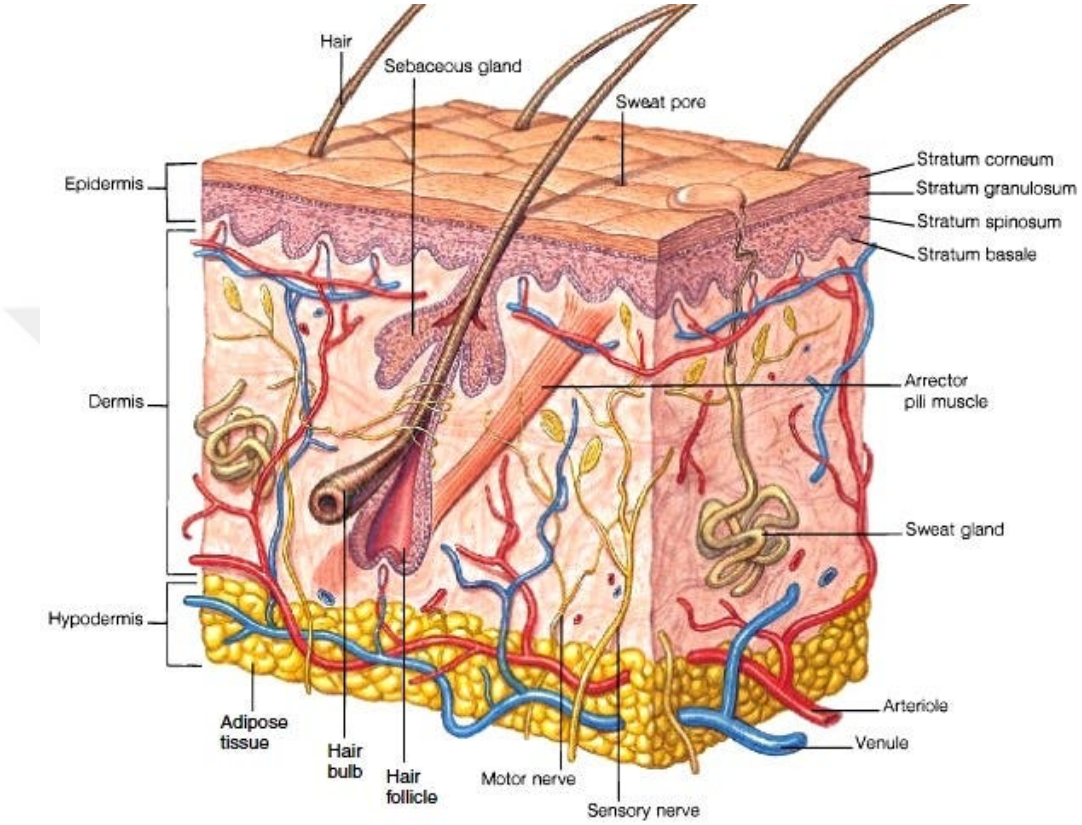

Şekil 9. Derinin Katmanları

Stratum Spinosum ve Stratum Bazale tabakaları ise keratinositlerin üretiminden sorumlu tabakadır. Ayrıca deri pigmentasyonundan başlıca sorumlu hücre olan melanositlerin ve immünolojik savunmada görev alan dendritik hücrelerin de bulunduğu tabakalardır [33].

Dermis, epidermisin hemen altında yerleşik, epidermisten bazal membran ile ayrılmış tabakadır. Dermisteki ana hücre grubu ise fibroblastlardır. Bunun haricinde dermişte monositler, lenfositler, histiyositler, mast hücreleri ve Langerhans hücreleri de bulunmaktadır. Bunların dışında dermişi oluşturan temel bileşenlerden birisi de ekstraselüler matriks (ECM) komponentleridir. Burada temel bileşen kollajendir [34]. Bunun dışında elastin, proteoglikanlar, integrin,

fibronektin gibi yapılar da ekstraselüler yapıda bulunmaktadır [35]. Dermiste bulunan kollajen, elastin ve glikozaminoglikanların üstlendiği görevler anlaşıldıkça deri gençleştirmeyi hedefleyen çalışmalarda yakından incelenen, yerine koyulmaya veya işlevleri taklit edilmeye çalışılan bileşenler konumuna gelmiştir [36]. Dermis daha büyük bir objektifte bakıldığında ise papiller dermis ve retiküler dermis olmak üzere iki tabakadan oluşur. Papiller dermis cilt yüzeyine daha yakın konumlanmış, komşuluğundaki epidermisten bazal membran ile ayrılan, yüksek yoğunlukta hücre ve proteoglikan içeren, birçok sinir sonlanması ve mikrovasküler yapı barındıran tabakadır. Retiküler dermis ise çok sayıda elastik lif, düz kas hücresi, kıl kökü, yağ ve ter bezi, duyu reseptörleri ve sinir ucu bulunduran tabakadır. Papiller dermisten en büyük farkı ekstraselüler matris (ECM) elemanlarının daha yoğun ve düzenli yapıda gözlenmesidir [37].

Hipodermis (subkutis), deri altındaki kas ve kemiklerle kaynaşan, içinde sinirler ve cilt altı kas yapıları bulunabilen, yağ dokusunun baskın olarak görüldüğü tabakadır [38].

2.5 Deri Yaşlanması

Günümüzde birçok araştırmacının ilgisini çeken, oluşumundaki mekanizmaların hala aydınlatılmaya çalışıldığı deri yaşlanması sahip olduğumuz bilgiler ve yeni yayınlanan araştırmaların bize gösterdiği sonuçlar ışığında oldukça kompleks ve keşfe açık bir konudur. Özellikle beklenen yaşam süresinin artması ve toplumsal estetik anlayışının değişimiyle birlikte hem deri yaşlanması konusu hem de yaşlanan deriyi tekrar gençleştirmeyi, tedavi etmeyi amaçlayan araştırmacılar için oldukça merak uyandırıcı konulardır [39]. Yaşlanma devam ettikçe hücrelerde kümülatif olarak artan bir takım farklı zararlı değişimler görülmektedir. Bu değişikler başlangıçta önemli bir klinik yansımaya neden olmasa da yaşlanma devam ettikçe hücresel fonksiyonların bozulmasına, patolojik bir sürecin başlamasına, kliniğe yansıyan bir hastalığın ortaya çıkmasına, hücrenin, dokunun veya daha bütüncül bakıldığında organizmanın ölümüne neden olabilmektedir [40].

2.5.1 Deri Yaşlanmasının Patofizyolojisi

Deri yaşlanmasına neden olan süreçler intrensek ve ekstrensek nedenler olarak temelde iki ana başlıkta toplanmaktadır. İki ayrı patofizyolojik neden de

sonuç olarak hücresel değişiklikler, hücre yaşlanması ve ölümüne giden yolda buluşmaktadır [41].

2.5.1.1 İntrensek Nedenlerle Gelişen Yaşlanma

İntrensek nedenlerde olan biten süreçler hücrenin ya da organizmanın içinde yaşanmaktadır. Bu nedenleri daha detaylı olarak inceleyen çalışmalarda temel faktörler olarak oksidatif stres, telomer boyunun kısalması, genetik mutasyonlar, mitokondriyal DNA mutasyonları ve hormonal değişiklikler bulunmuştur [42].

Özellikle de oksidatif stres konusu birçok araştırmacı için merak uyandırmış ve serbest radikal yaşlanma teorisinin doğuşuna neden olmuştur. Bu teoriye göre ilerleyen yaşla birlikte hücresel bazda antioksidan mekanizmalarda zayıflama meydana gelir. Bu nedenle çeşitli sebeplerle oluşmuş olan reaktif oksijen radikallerinin yıkıcı etkileri yeterince engellenemez ve hücre içinde reaktif oksijen ürünlerinin konsantrasyonu artar. Sonuç olarak hücre hasarı, hücresel yaşlanma ve hücre ölümü meydana gelmektedir [43].

Hücrede oluşan bu değişiklerin bir yansıması da hücre içi sinyal yolaklarında bozulmalar ve buna bağlı olarak kollajen üretiminde bozulmadır [44]. Cildin yapısını ve işlevini düzenlemede çok önemli görevleri olan kollajenin üretimindeki aksaklıklar yaşlanma sürecinin daha da hız kazanarak ilerlemesine neden olmaktadır.

Bütün bunların yanında genç erişkinlik döneminden sonra düzeyleri giderek azalmakta olan seks hormonları, buna bağlı menopoz veya andropoz süreci de hücresel faaliyetlerde olumsuz değişikliklere, kollajen yıkımına, elastikiyet kaybına, ciltte kurumaya ve incelmeye neden olarak deri yaşlanmasına intrensek yolla katkıda bulunmaktadır [45, 46].

2.5.1.2 Ekstrensek Nedenlerle Gelişen Yaşlanma

Ekstrensek cilt yaşlanması için genellikle UV (ultraviyole) ışığa maruz kalınmasından ötürü geliştiği için ‘‘foto yaşlanma’’ terimi de sıklıkla kullanılmaktadır [47]. UVA ve UVB ışığı bazı foto ürünlerin oluşumuna ve hücre içindeki lipitlere, proteinlere ya da DNA’ya zarar veren reaktif oksijen ürünlerinin üretilmesine neden olmaktadır [48]. Bunun dışında tütün ürünü kullanımı veya

dumanına maruziyet, yetersiz beslenme, kızılötesi radyasyon gibi diğer faktörler de bu süreçte rol oynamaktadır (Şekil 10).

Yaşlanmayla ilgili çalışmalar yapan araştırmacıları en çok düşünmeye sevk eden konulardan birisi de telomerlerin bu süreçteki rolüdür [49]. Telomerler kromozomların uç bölgesinde bulunan, insan DNA'sında TTAGGG nükleotid serisinin ardışık tekrarından oluşan, uzunluğu türler arasında farklılık gösteren, herhangi bir protein kodlamayan ve uzunluğu yaşla birlikte azalma eğilimi gösteren yapılardır [50]. Temel görevleri kromozomdaki çift iplikli yapının kırılmasını ve kromozom füzyonunu önlemektir. Ancak yapılan çalışmalarda her hücre bölünmesinin (replikasyon) ardından boyunun kısaldığı görülmüştür [51]. Bu nedenle kritik telomer kısalması kavramı ortaya çıkmış ve replikasyon sayısının 50-70 ile sınırlı olduğu sonucuna varılmıştır [52]. Zamanla kısalan telomer boyutu nedeni ile DNA'nın 3' çıkıntısı açığa çıkmakta, bu durum DNA'yı hasarlara karşı hedef haline getirmekte ve sonuçta yaşlanma ve apoptoza giden yolun önü açılmaktadır [53]. Telomeraz ise telomerlerin 3' ucuna TTAGGG dizilerini tekrar ekleyerek boyut kısalmasını engellediği için yaşlanma önleyici tedavileri araştıran çalışmaların odak noktalarındandır [54].

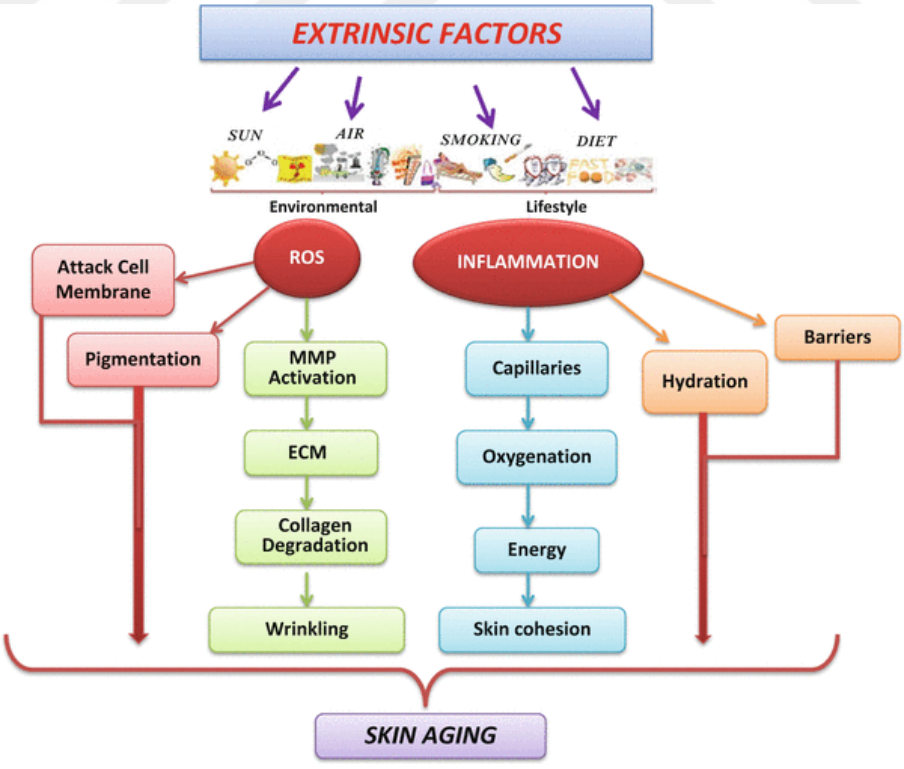

Şekil 10. Ekstrensek Deri Yaşlanmasında Rol Oynayan Faktörler

Serbest radikaller ve reaktif oksijen ürünleri ekstrensek deri yaşlanmasında da karşımıza çıkan önemli faktörlerdir. Bu noktada oksidatif stres olarak tanımlanan oksidan ve antioksidan moleküller arasındaki dengesizlik durumu önemlidir [55]. Oksidatif strese bağlı olarak hücre membranındaki fosfolipitler oksidasyona uğradığı ve bunun sonucu olarak transmembran sinyal yolaklarında sorunlar ortaya çıktığı gözlenmiştir [56]. Ayrıca reaktif oksijen ürünlerinin artması mitojen aktif protein kinaz (MAPK) yolağının aktivasyonuna ve dolaylı olarak matriks metalloproteinaz (MMP) ekspresyonunda artışa neden olmaktadır [57]. Artan MMP aktivitesiyle kollajen yıkılacak ve yaşlanmış ciltte kollajen yoğunluğu düşük olarak izlenecektir (Şekil 11). Ayrıca oksidatif stresin bir sonucu olarak oksitlenmiş proteinler kümelenerek birikme eğilimine girmektedir [58]. Bununla birlikte bu oksitlenmiş proteinleri parçalayan proteazomun aktivitesindeki düşüş ile birikim düzeyi daha da artacak ve dermişin üst kısmında liposufinin de agregasyonu ile sonuçlanarak deri yaşlanmasına katkı sağlayacaktır [59].

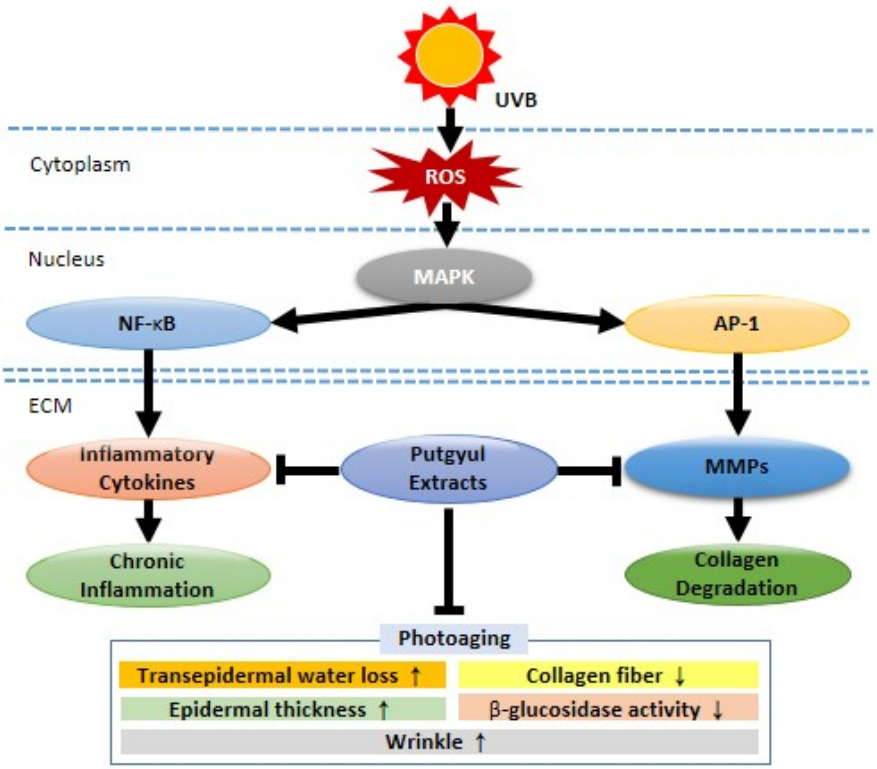

Şekil 11. Serbest Oksijen Radikallerinin Deri Yaşlanmasına Etkisi

Reaktif oksijen ürünleri dış faktörlerin haricinde endojen faktörler nedeni ile de oluşabilmektedir. Ana endojen kaynak ise mitokondridir [39]. Mitokondride gerçekleşen oksidatif süreçlerin doğası gereği reaktif oksijen üretimi ve üretilen bu elemanların mitokondriyal DNA ile yakın ilişkide olması, nükleer DNA'dan farklı olarak mitokondriyal DNA'nın tamir mekanizmalarının yetersiz oluşu hasara bağlı gelişen mutasyonları kaçınılmaz kılmaktadır [60]. Mitokondriyal DNA mutasyonları nedeniyle işlevsiz oksidatif fosforilasyon ve böylece daha fazla reaktif oksijen ürünün ortaya çıkması hasarın boyutunu daha üst seviyelere çıkarmaktadır [61].

2.5.2 Yaşlanmış Deride Görülen Değişiklikler

İntrensek faktörlere bağlı gelişen deri yaşlanması bazı çalışmalarda güneşten korunan derinin yaşlanması başlığı ile işlenmiştir [62]. Aslında bu tabir çoğunlukla güneş ışınlarının neden olduğu ekstrensek yaşlanma/foto yaşlanma tabiriyle intrensek yaşlanmayı birbirinden ayırmak ve etiyolojik olarak altta yatan faktörleri daha sistematik inceleyebilmek için kullanılmaktadır. İntrensek nedenlerle yıllar içinde hasara uğramış ve yaşlanmış deride incelme, buruşma, deri eklerinde azalma, elastikiyet kaybı gibi bulgular gözlenmektedir [63].

Ekstrensek faktörlere bağlı gelişen deri yaşlanması ise çoğunlukla yıllar içinde UV ışığa maruziyet nedeni ile gelişen kümülatif ilerleyen bir foto yaşlanma sürecidir [64]. Amerikalı bir dermatoloji uzmanı olan Thomas B. Fitzpatrick kümülatif UV maruziyeti sonucu gelişen deri değişikliklerini kaydetmiş ve insan ırkı için maruziyetten etkilenme paternine göre 6 farklı cilt grubu tanımlamıştır [65] (Tablo 1). Tanımlanan her tipin UV ışınlardan etkilenişi ve cilt kanseri geliştirme riski farklıdır (Şekil 12)

Tablo 1. Fitzpatrick Sınıflaması

CİLT TİPİ	FENOTİP	ÖZELLİKLER
TİP 1	Kızıl/Sarı Saç Mavi/Yeşil Göz Soluk, Çilli Cilt	Daima yanar. Asla bronzlaşmaz.
TİP 2	Sarı Saç Mavi/Yeşil/Ela Göz Soluk-Beyaz Renkli Cilt	Genellikle yanar. Minimal bronzlaşır.
TİP 3	Herhangi Renkte Saç Herhangi Renkte Göz Beyaz Renkli Cilt	Hafif yanar. Ortalama düzeyde bronzlaşır.
TİP 4	Koyu Renkte Saç Koyu Renkte Göz Kahverengi Cilt	Minimal yanar. İyi bronzlaşır.
TİP 5	Koyu Renkte Saç Koyu Renkte Göz Koyu Kahverengi Cilt	Çok nadiren yanar. Hemen bronzlaşır.
TİP 6	Siyah Renkte Saç Siyah Renkte Göz Çok Koyu/Siyah Renkte Cilt	Asla Yanmaz. Çok kolay bronzlaşır.

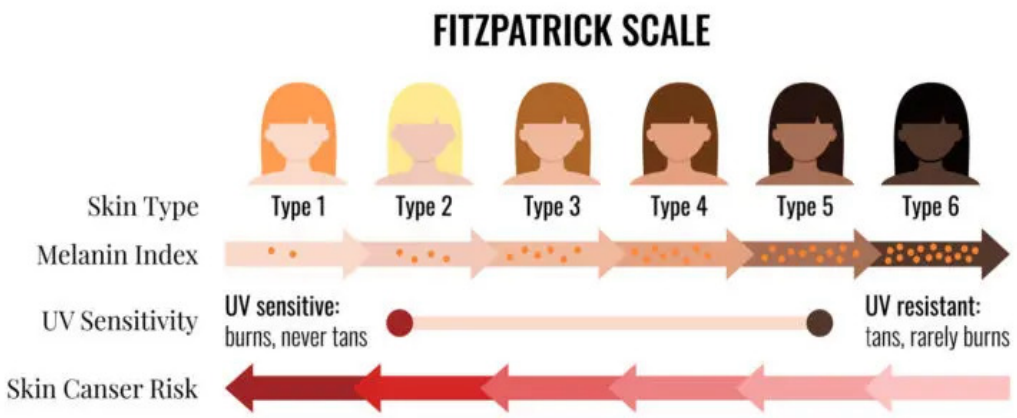

Şekil 12. Fitzpatrick Sınıflaması

Yaşlı bir insanda genç insanlarla kıyaslandığında keratinositlerin hücre siklusları bariz olarak uzamıştır. Bu nedenle yaşlanmış bir deride epidermal tabakanın yenilenmesi oldukça yavaşlamıştır. Bu yenilenme hızı yaşla orantılı olarak düşmeye devam eder. Özellikle Stratum Spinosum' da olmak üzere epidermis tabakasında genel bir atrofi meydana gelir [66]. Langerhans hücrelerinin işlevinde bozulma, melanosit, mast hücreleri ve fibroblastların sayısında azalma

gözlenmektedir [67]. Fibroblastlardaki etkilenmenin sonucu olarak kollajen miktarında azalma ve diziliminde ortaya çıkan bozukluklar, elastik lif üretimindeki azalmalar kaçınılmazdır [68]. Tüm bunların sonucu olarak derinin tonusunda değişiklikler ve elastikiyet kaybı gözlenmektedir.

Vücudun doğrudan güneşe maruz kalan bölgelerinde epidermis daha nispeten kalın olsa da kronik ve yüksek dozda UV ışığına maruziyetin nihai sonucu epidermal atrofidir [69]. Foto yaşlanmada görülen moleküler düzeydeki etkilenme ve buna bağlı gelişen değişimler ilk önce dermiste ve dermoepidermal hatta gözlenmektedir. Histopatolojik düzeydeki değişim olarak dermiste bozulmuş elastik dokunun birikimi nedeniyle gelişen solar elastoz görülmektedir [70]. Birikimin içeriği incelendiğinde elastin, fibrin, hyalüronik asit, glikozaminoglikan ve kondroitin sülfattan oluştuğu anlaşılmıştır. Ancak sürecin patogenezi henüz net olarak aydınlatılamamıştır.

2.5.3 Yaşlanmış Derinin Tedavisi

Yaşlanan derinin tedavisindeki temel yaklaşım ciltteki değişimleri tersine çevirmek için bir takım yaşlanma karşıtı stratejilerin tek başına veya kombine uygulanmasıdır. Bu yaklaşımlara örnek olarak günlük deri bakımı, güneşten korunma, antioksidan topikal ajanlar, tütün kullanımından uzak durma, günlük stresin yönetimi, sağlıklı beslenme, fiziksel aktiviteler, hormon replasmanları, lazer uygulamalar, kimyasal peeling, radyofrekans uygulamaları, botilinum toksini enjeksiyonları, yumuşak doku dolguları, ip askılama ve gerekli durumda cerrahi müdahaleler gösterilebilir [71].

2.6 Dolgu İşlemlerinin Tarihçesi

Yıllar içinde yaşlanmayla deforme olan yüz cildinin rejuvenasyonu, cilt kırışıklıklarının düzeltilmesi ve gerekli durumlarda yumuşak doku augmentasyonu amaçlarıyla çok eski yıllardan beri en sık uygulanan işlem dolgu enjeksiyonlarıdır [72].

Günümüzde kullanıldığı gibi enjektabl bir dolgu materyali kullanımı 1830 yılında Alman bir kimyager olan Baron Carl von Reichenbach tarafından parafinin üretilmesine dayanır [73]. Parafin, semer burun deformitesinin düzeltilmesi, alın kırışıklıklarının giderilmesi, nazolabial kıvrımın doldurulması gibi pek çok farklı

amaçla yıllarca kullanıldı. Ancak parafin enjeksiyonuna bağlı gelişen akciğer embolisi, enfeksiyon, doku nekrozu, yabancı cisim reaksiyonları ve granülomların oluşması gibi komplikasyonların sık görülmesi nedeni ile 1960'lı yıllarda parafinin bir dolgu materyali olarak kozmetik alanda kullanımı giderek azalmıştır [73].

1930'larda Amerikalı bir kimyager olan James Franklin Hyde tarafından endüstriyel sahneye çıkarılan sıvı silikon yeni bir dolgu maddesi arayışında olan kozmetik sektörde büyük ilgi uyandırmıştır. Silikonun sterilizasyonu kolay ve inert bir materyal oluşu oldukça önemli bir avantaj olarak görülmüştür. Sıvı silikon dudaklara dolgunluk kazandırma, nazolabial kıvrımları düzeltme, meme büyütme gibi pek çok alanda kullanılmıştır [74]. Ancak sonrasında tedarik sorunları ve enjeksiyona bağlı gelişen birçok komplikasyon nedeni ile gittikçe popülaritesi azalan sıvı silikonun dolgu materyali olarak enjeksiyonu 1992 yılında FDA kararı ile durdurulmuştur [75].

Sonraki dönemlerde bir başka dolgu materyali olarak kollajen kullanıma girmiştir. Biyolojik bir dolgu maddesi olarak kollajenin kullanımı geçmişte kullanılan diğer sentetik dolgu materyallerinden onu ayırmaktaydı ve yine bu nedenle kozmetik girişimle uğraşan pratisyenler ve konu ile ilgili çalışmalar yürüten bilim insanları için oldukça merak uyandırıcı bir gelişme olarak görülmekteydi. Ayrıca sığır kollajeni 1981 yılında FDA tarafından da onaylanmıştır. Böylece kollajen, bu alanda FDA onaylı ilk enjekte edilebilir ürün olarak da tarihe geçmiştir. Ancak sığır kollajeninin antijenitesinin yüksek oluşu allerjik reaksiyonlar için büyük risk teşkil etmekteydi. Ayrıca işleme bağlı kalıcı skarlar, renk değişiklikleri, granülamatöz değişimler, vasküler oklüzyon, nodül formasyonları gibi istenmeyen sonuçlar da sık görülmeye başlayınca kollajen kullanımı da yıllar içinde popülaritesini kaybetmiştir [76].

Bu materyallerin dışında da birçok farklı ürün yumuşak doku dolgusu olarak kullanılmıştır. Yağ dokusu tarihte kullanılan ilk otolog yumuşak doku dolgusu olarak dikkat çekmektedir [77].

Ayrıca 2000'li yıllara gelindiğinde insan kaynaklı hyalüronik asit, kalsiyum hidroksiapatit, poli-l-laktik asit ve polimetilmetakrilat gibi birçok farklı biyolojik ya da sentetik materyal de dolgu uygulamalarında kullanılmıştır [78]. Günümüzdeki verilere göre klinikte en sık tercih edilen dolgu materyali hyalüronik asittir [79].

2.7 Dolgu Materyalleri

Cerrahi dışı uygulamalarla yüz gençleştirme yöntemleri günümüzde sık tercih edilmektedir. Bunlar arasında en çok uygulanan ise yumuşak doku dolgularıdır. Kırışıklıkları gidermek, kontur değiştirmek, volüm restorasyonu sağlamak gibi amaçlarla özellikle de cerrahiye olan ihtiyacı daha az olan genç hastalarda tercih sıklığı yüksektir [80]. Bunun dışında daha ağır deformasyonu olan cerrahi işlem planlanan nispeten yaşlı hasta popülasyonunda cerrahi teknik ile kombine edilerek daha iyi sonuçlar elde edilmesi de mümkündür. Dolgularının sık tercih edilmesinde işlemin kısa sürmesi, kolayca ve ayaktan takipte uygulanabilmesi, etkisinin hızlı gözlenmesi ve uzun süre kalıcı olması en önemli faktörlerdir. Geçmişten bugüne dek birçok farklı dolgu materyali kullanılmış olsa da ideal bir dolgu maddesi bulunamamıştır. Ancak ideal dolgu maddesinin taşıması gerektiği düşünülen özellikler araştırmacılar tarafından sistematik biçimde sınıflanmıştır [81] (Tablo 2).

Tablo 2. İdeal Dolgu Materyalinde Olması Gereken Özellikler

	İDEAL ÖZELLİK
MATERYAL	Biyouyumluluk Toksik Olmama Antijenik Olmama Teratojenik Olmama Karsinojenik Olmama Yüksek Güvenlilik Kalıcı Sonuç Kalıcı Volüm
PERFORMANS	Tekrarlanabilme Şekillendirilebilme Minimal Migrasyon Minimal Uzak Doku Reaksiyonu Kolay Uygulanabilme
TEKNİK	Enjektabl Formda Olma İşlemi kolaylaştıracak Formda Olma Hızlı ve Öngörülebilir Sonuçlar
TATMİN DÜZEYİ	Minimal Yan etki Minimal İş Gücü Kaybı Profesyonel Topluluklarca Onaylanma Çok Yönlü Uygulanabilirlik
DİĞER	Kolay Temin Edilebilir Olma Maliyetinin Düşük Olması Geri Dönüşümlü Olma

Bunun dışında her bir dolgu materyali kendi içinde incelendiğinde tamamen farklı fizikokimyasal özellikler taşıdığı gözlenmiştir. Yumuşak doku materyalinin enjeksiyonu öncesinde bilinmesi gerekenler, enjeksiyon sırasında dikkat edilmesi gereken hususlar ve enjeksiyon sonrasındaki dönemdeki durumu, gelişebilecek her türlü etki doğrudan veya dolaylı yollarla maddenin bu fizikokimyasal özellikleri ile alakalıdır.

Dolgu materyallerine ait fizikokimyasal özellikler viskozite, çapraz bağlanma yüzdesi, partikül boyutu, esneklik katsayısı (G'), kompleks akışkanlık, biyouyumluluk, jel/sıvı oranı ve biyofilm formasyonu gibi ana başlıklarda incelenmiştir [82] (Tablo 3).

Tablo 3. Yumuşak Doku Dolgularının Fizikokimyasal Özellikleri

FİZİKOKİMYASAL ÖZELLİKLER
Biyouyumluluk / Biyofilm
Partikül Boyutu
Partikül Şekli
Konsantrasyon
G' (Esneklik Katsayısı)
Partikül, Sıvı ve Fibriler Yapı Oranları
Çapraz Bağlanma Yüzdesi
Çapraz Bağlayıcı Kaynak
Ekstrüzyon Kuvveti
Akışkanlık
Jel/Sıvı Oranı
Temas Açısı
Yüzey Biçimi
Yüzey Gerilimi
Yüzey Yüklemesi

Dolayısıyla dolgu materyalinin fizikokimyasal özelliklerinin iyi bilinmesi uygulayan kişiye dolgunun etkinliği, immünojenitesi, dermal alana dağılabilirliği ve kalıcılığı açısından kıymetli bilgiler verecek, birçok istenmeyen durumun da önüne geçilmesine yardımcı olacaktır.

Örneğin G' değeri daha yüksek dolgular daha sert yapıdadır ve uygulanışı daha zordur. Sıklıkla zigomatik bölgede, çene ucunda ve temporal bölgede tercih edilir. Düşük G' değeri olan dolgular ise yüzeyel kırışıkların giderilmesinde, dudak ve çevresindeki uygulamalarda kullanılmaktadır.

Yüksek çapraz bağlanma oranına sahip bir dolgunun kimyasal olarak kararlılığı yüksek, daha stabil ve kalıcı olmaktadır [82].

Partikül dağılımı dolgu sonrası morarma potansiyelini etkilemektedir. Büyük parçalar halinde birbirine yakın şekilde dağılan dolgular pürüzsüz akışa engel olur ve morarmaya neden olabilir.

Partikül boyutu küçük olan dolgular fagositozu tetikleyebilmektedir. Büyük partiküllü dolguların fagositoza uğrama olasılığı zayıftır. Fagositozun uyarılması bazı cilt reaksiyonlarına neden olabilmektedir [83].

Tüm bu fizikokimyasal davranışlar dolgu materyallerine bambaşka özellikler katıyor olsa da inceleme ve çalışma kolaylığı açısından yumuşak doku dolgu materyalleri bazı ana başlıklarda sınıflanmıştır. En çok kullanılan temel sınıflama kıstası materyalin sentetik ya da biyolojik olma özelliğidir. Ayrıca biyolojik vasıftaki dolgular da otolog ve otolog olmayan şeklinde alt gruba ayrılmaktadır [81].

2.7.1 Biyolojik Dolgu Materyalleri

Dolgu materyalleri elde edildiği kaynağa göre sınıflandırılabilmektedir. Eğer materyalin elde edildiği kaynak bir canlı türü ise bunlar biyolojik dolgu materyali olarak adlandırılmaktadır. Ayrıca biyolojik dolgu materyalinin elde edildiği canlı ile uygulandığı canlının durumuna göre de otolog ve otolog olmayan şeklinde de alt sınıflama yapılmaktadır. Otolog dolgu materyallerinde canlıdan elde edilen dolgu materyali bazı işlemlere tabi tutulduktan sonra yine aynı canlının farklı bir bölgesine uygulanmaktadır [84]. Otolog olmayan biyolojik dolguya ise bakterilerden yüksek miktarda saflaştırılarak insanda kullanılan hyalüronik asit dolgularını örnek gösterilebilir [85].

2.7.1.1 Otolog Biyolojik Dolgu Materyalleri

İnsandan çeşitli yöntemlerle alınan yağ, dermis, fasya gibi dokuların bazı işlemler uygulandıktan sonra yine aynı kişiye otolog transferi ile yapılan dolgu uygulamaları geçmişten günümüze sık kullanılan tekniklerdendir. Otolog materyaller kullanılarak yapılan dolgu işlemlerinin en büyük avantajları yabancı cisim reaksiyonları, alerjik yanıt oluşumu ve doku reddi gibi problemlerin görülmemesidir.

Yağ dolgusu tanımlanmış olan ilk otolog dolgu işlemidir. Yağ enjeksiyonları yüz bölgesinde derin kırışıklıkları gidermek, deprese alanları düzeltmek, yağ atrofisine uğrayan bölgelerin augmentasyonu ve dudak volümünü arttırmak için kullanılan ve hala popülerliğini sürdüren bir tekniktir [86]. Ayrıca yabancı materyaller ile yapılan enjeksiyonlara kıyasla yağ dolgularının kalıcılığı daha yüksektir.

Dermis ve fasya da yumuşak doku dolguları olarak bir dönem sık kullanılmış olan otolog dokulardır. Kalıcılığı ve tutunma oranları yağ dokusu ile benzerlik göstermektedir [87, 88]. Ancak transferden önce eksizyon ve hazırlık aşaması gerektirmektedir. Hem bu zahmetli hazırlık süreçleri hem de yeni kullanıma giren otolog olmayan dolgular ve lipofilling tekniklerinin yaygınlaşması nedeni ile günümüzde kullanımları iyice azalmıştır [89].

2.7.1.2 Otolog Olmayan Biyolojik Dolgu Materyalleri

2.7.1.2.1 Kollajen

Kollajen yüz kırışıklıkları ve skarlarda kullanılmak amacıyla FDA onayı almış olan ilk enjekte edilebilir dolgu materyalidir. İnsan dermal matriksinin %80-85'i Tip I kollajenden, %10-15'i de Tip III kollajenden oluşmaktadır [90]. Yapılan in vitro incelemelerde ömrü yaklaşık 9 ay kadar hesaplansa da enjeksiyondan sonra yapılan gözlemlerde klinik etkinliğinin daha kısa olduğu görülmüştür [76]. Üretilen ilk kollajen dolguların kaynağı sığır kollajen idi. Ancak sonraki dönemlerde kadavradan veya hastanın kendi cildinden alınan örneklerin hücre kültürlerinde çoğaltılması ile üretilen kollajenler de klinik kullanıma girmiştir.

1970'li yıllarda başlayan sığır kollajeni bazlı dolgu çalışmalarında ortadaki en büyük sorun sığır kollajeninin hastalardaki immünojenik yan etkileriydi. Bu nedenle kollajenin helikal parçasından uç telopeptid fragmanının kaldırılması ve böylece oluşan yeni formun daha az immünojenik olabileceği planlandı [91]. Ancak her ne kadar daha az immünolojik bir materyal elde edilse de bu hastaların dolguya karşı allerjik reaksiyon geliştirme riskini ortadan kaldırmıyordu. Bu nedenle sığır kollajeninden elde edilen dolgular için uygulama öncesinde deri testi yapılmalıdır. Üstelik bir kez yapılan deri testi negatif çıkan hastalarda dahi %1-5 oranında reaksiyon gelişme riski vardır. Dolayısıyla bir defa yapılmış olan deri testinde negatiflik görmek tekrarlanan testlerde de negatiflik görüleceğinin ya da hastada immünolojik bir yanıt gelişmeyeceğinin garantisini vermemektedir.

Ayrıca arzu edilenden daha kısa sürede dolgu materyalinin erimesi de araştırmacıları yeni arayışlara sevk etmiştir. Bu nedenle kalıcılığı artırmak için sığır kollajeniyle birlikte çapraz bağlı gluteraldehit içeren piyasa adı Zyplast olan preparat geliştirildi. Bu yeni geliştirilen preparat özellikle derin kırışıklıkların tedavisinde kullanılmıştır [92].

Bunların dışında uygulama tekniği ve uygulayan kişiye bağlı faktörler nedeni ile de bir takım istenmeyen durumlar görülmesi olasıdır. Kollajen dolguları çok yüzeyel plana verildiği takdirde ciltte sarı renkte düz bir görüntü oluşturmaktadır. Uygulama sonrasında bazen 1-9 ay civarında sürebilen ödem, eritem, sertlik, ürtiker benzeri reaksiyonlar görülebilmektedir [92]. Bol miktarda dolgu kullanılması gereken belirgin deformiteleri olanlarda ve yaşlı hastalarda hem maliyeti ciddi miktarlara ulaşmakta hem de bahsedilen risklerin ortaya çıkma eğilimi artmaktadır.

İnsan kaynaklı kollajen içeren Cosmoderm ve Cosmoplast ise FDA onaylı insan kollajen formlarıdır. Bunlar hücre kültürlerinde insan fibroblastından alınıp saflaştırılan kollajenin üretilmesi ile oluşturulmuştur. Cosmoplast içeriğinde gluteraldehit ile çapraz bağlı kollajen vardır [76]. Ayrıca bu ürünlerdeki kollajen insan kollajeni olduğu ve antijenik parçalarından arındırıldığı için dolguyu uygulamadan önce cilt testi yapılması gerekmemektedir. Sığır kollajeninden üretilen ticari ürünlere göre avantajı cilt testi gerektirmediği için dolgunun ilk başvuruda yapılabilmesidir [92].

2.7.1.2.2 Aselüler Dermal Matriks

Aselüler dermal matriks (ADM) yumuşak doku augmentasyonu için kullanılabilen bir başka otolog olmayan biyolojik dolgu çeşididir. Alloderm (Life Cell Corporation) adı ile piyasada bulunun ürünün üretimi için kadavradan temin edilen cilt çeşitli kimyasal ve fiziksel işlemlerden geçirildikten sonra tamamen hücrelerden arındırılır. Ayrıca tüm bu süreç sonunda majör histokompatibilite kompleksi (MHC) sınıf I ve II antijenleri de ortadan kalktığı için viral enfeksiyonlar büyük oranda engellenmiştir. Alınan örnekte sadece matriksle beraber Tip IV ve VII kollajen, elastin ve laminin kalmaktadır. Kalan bu çatı ise çevre doku ile bağlantılar kurarak revaskülarizasyon sürecinin hızlanmasına katkıda bulunmaktadır. İyi kanlanan bu dokunun getirisi de rejeksiyon ve enfeksiyon

riskinde görülen düşüştür. Ancak allerjik reaksiyon gelişme ihtimali bulunmaktadır. Alloderm cerrahi defektlerde, tam kat yanık alanlarında, akneye bağlı gelişen skar dokusunun tedavisinde de kullanılabilir [93]. Kalıcılık açısından Zyplast'a üstün olduğu görülmüştür [94, 95]. Bunun dışında yumuşak doku augmentasyonu için sık kullanılan, Cymetra (Life Cell Corporation) adında, yine kadavradan üretilen, genelde dudak dolgusu olarak tercih edilen enjektabl formu da bulunmaktadır [96].

2.7.1.2.3 Hyalüronik Asit

Hyalüronik asit, insan vücudunda doğal olarak bulunan ve sentezlenen N-asetil glukozamin ile glukuronik asidin tekrarlarıyla oluşmuş polimerik yapıda, hyaluronan adı ile de bilinen lineer bir glikozaminoglikandır [97] (Şekil 13). İlk olarak 1934'te Meyer ve arkadaşları tarafından yürütülen çalışmalarda sığır vitröz sıvısından elde edilerek keşfedilmiş ve bugünkü adını da bu ekip tarafından almıştır [98].

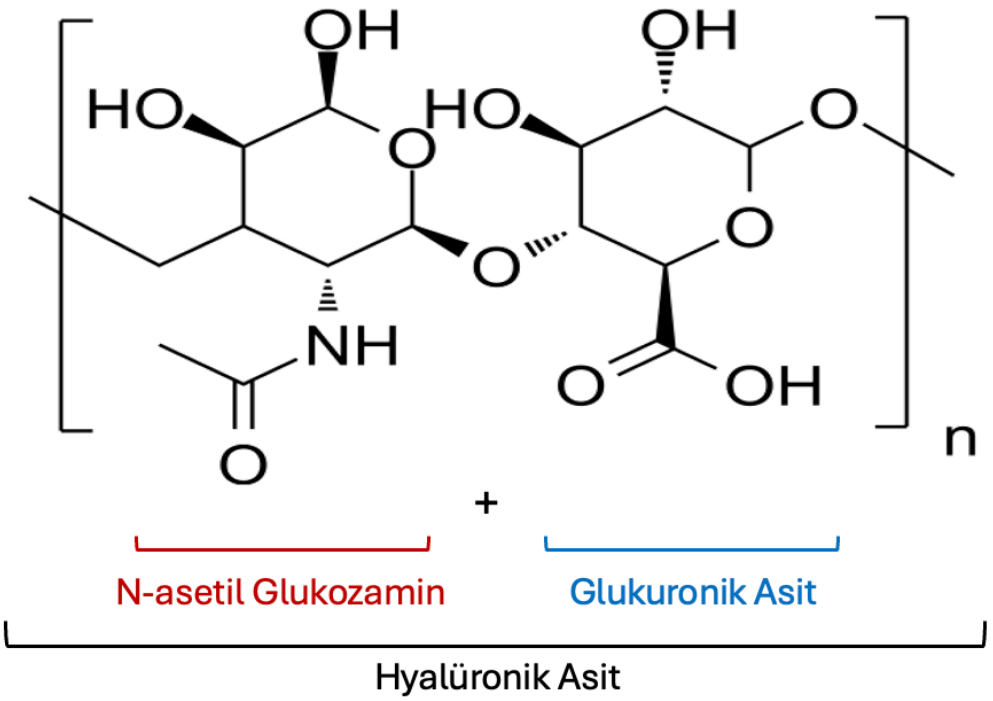

Şekil 13. Hyalüronik Asidin Yapısı

Hyalüronik asit insan vücudunda çoğunluğu epidermis ve dermiste olmak üzere, santral sinir sisteminde, sinoviyal dokuda ve kemiğin bağ doku

bileşenlerinin içinde bulunmaktadır. Dokulardaki en önemli işlevi oldukça hidrofilik yapıda oluşundan ötürü suyu tutarak dokuda kayganlaştırıcı, basıncı sönümleyici, hacim kazandırıcı ve turgor düzenleyici olarak görev almasıdır. Yaşlandıkça dokudaki miktarı azalır ve bu da dehidratasyon ve kırışıklıklara neden olmaktadır. İnsanda doğal olarak bulunması, toksik olmaması ve türler arası yapı ve fonksiyonu oldukça korunmuş biçimde oluşu immün reaksiyon riskini oldukça düşürmektedir [99].

Hyalüronik asit ekstraselüler matrikste genellikle birbirleriyle sarmal yapmış halde bulunur. Dokulardaki döngüsü oldukça hızlıdır. Bulunduğu dokuya göre yarılanma ömrü birkaç saatten 1-2 güne kadar değişiklik gösterebilmektedir. Bu hyalüronik asidin saf haliyle kozmetik alanda kullanımı için olumsuz bir durumdur. Bilim insanları bu sorunun çözümünü hyalüronik asidi çeşitli kimyasal basamaklardan geçirip 1,4-bütandiol diglisidil eter (BDDE) gibi maddelerle çapraz bağlar kurmasını sağlayıp yarılanma ömrünü uzatarak çözmüşlerdir [100](Şekil 14).

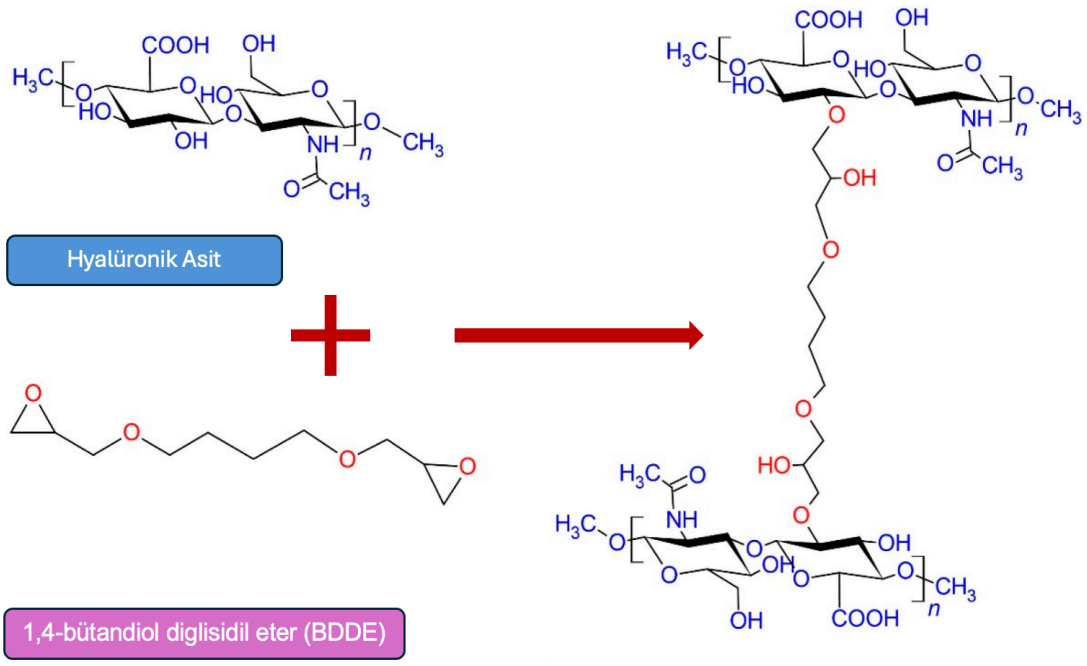

Şekil 14. Hyalüronik Asidin Çapraz Bağlanma Süreci

Kimyasal yapısı incelendiğinde β (1-4) ve β (1-3) glikozitik bağlarla birbirlerine bağlanmış olan N-asetil glukozamin ile glukuronik asitten oluşan disakkarit yapısının değişen sayılarda tekrarı ile oluşmuş lineer bir zincir olduğu

görülmektedir [101]. Bu zincirin boyu ve bükülme miktarı arttıkça hyalüronik asidin viskozitesi artmakta ve daha çok jel benzeri bir yapı kazanmaktadır [102].

Hyalüronik asidin insan vücudunda doğal yollarla olan sentezi golgi cisimciğinde hyaluronan sentaz isimli bir enzim tarafından gerçekleşmektedir (Şekil 15). Bu enzim bulunduğu dokuya ve ihtiyaca göre disakkarit zincirini uzatmaya devam eder. Moleküler ağırlığı 4 milyon Dalton değerine dek ulaşabilen hyalüronik asit polimerleri saptanmıştır [103, 104]. Sentezin en çok gerçekleştiği yerler deri ve kıkırdak dokusudur.

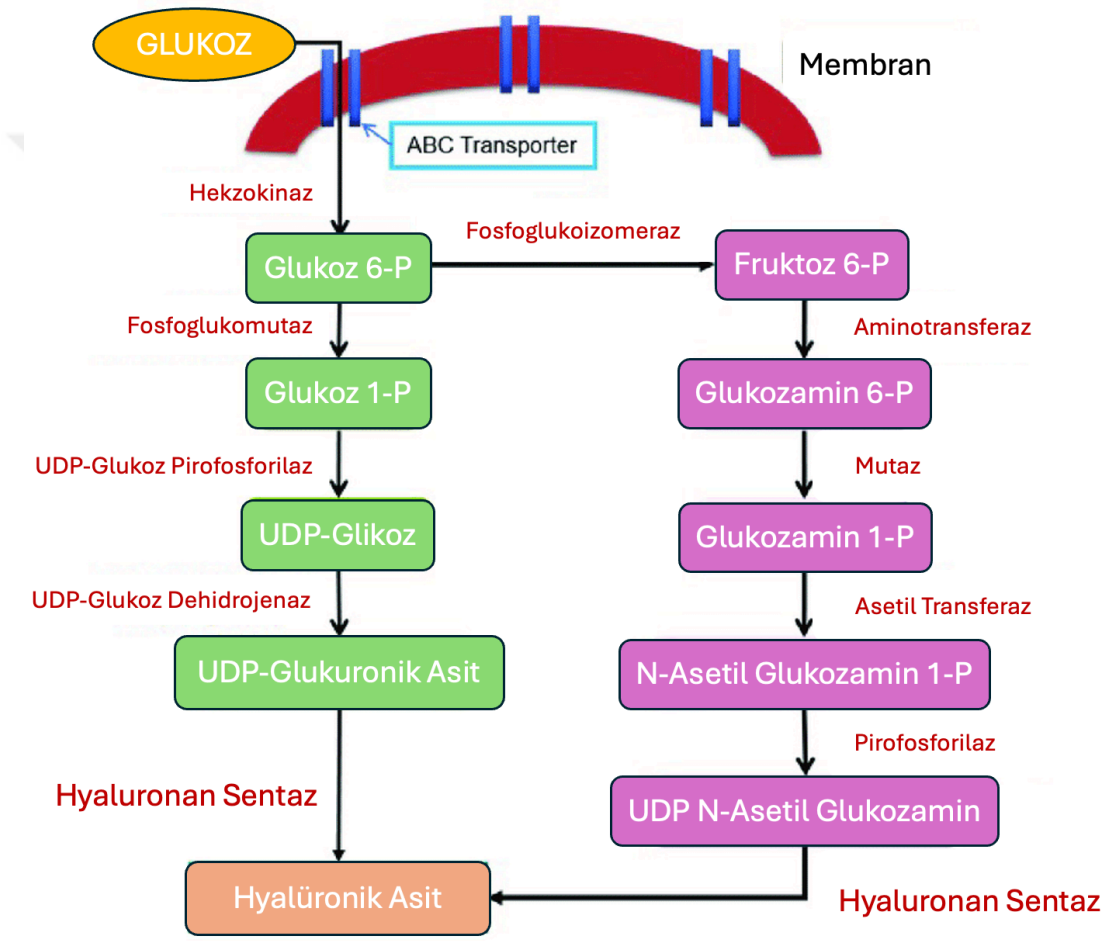

Şekil 15. Hyalüronik Asidin Sentezi

Hyalüronik asidin doğal yolla eliminasyonu her canlı için oldukça dinamik bir süreçtir. Öyle ki her gün insan vücudundaki toplam hyalüronik asidin üçte biri parçalanır ve yerine yeni sentezlenen hyalüronik asit polimerleri geçer [105]. Bu yıkım sürecinde hem enzimatik hem de enzimatik olmayan olaylar gerçekleşmektedir. Yıkımın enzimatik basamağında iyi tanımlanmış ve

araştırılmış hyalüronidaz adındaki bir enzim vardır. Ancak rol alan tek enzim değildir. Hyalüronidaz yüksek moleküllü bir hyalüronik asit zincirini daha kısa zincirler haline getirmektedir. Tam olarak parçalama işini ise endozom ve lizozomlarda kalan fragmanların uçlarındaki şekerleri ayıran β-D-glukuronidaz ve β-N-asetil-hegzominidaz enzimleri üstlenmektedir [106]. Enzimatik olmayan faktör ise sıcaklıktır. Sıcaklık arttıkça hyalüronik asit degredasyonu da artış gösterir ve bunun yansıması olarak viskozite düşer [107].

Dolgu materyali olarak kullanılan çapraz bağlı hyalüronik asidin yıkımında ise öncelikle işlemden sonra 1 hafta kadar sürebilen akut inflamatuar değişiklikler gözlenmektedir. Daha sonra dolgu materyali polimorfonükleer hücrelerce çevrelenir. 1-2 ay sonra burada fibroblastlarca tip 1 kollajen üretimi başlar ve dolgu materyali fibröz bir kapsül ile kaplanır. İşlemden yaklaşık 9 ay sonra ise materyal makrofajlarca fagosite edilerek vücuttan uzaklaştırılır [108, 109].

Hyalüronik asidin tıbbi kullanımına bakıldığında ise dolgu amacıyla kullanımı için FDA onayı 2003 yılında alınmıştır. Ancak doğal yoldan oluşmuş yapıyı direk olarak dolgu materyali olarak kullanmak olanaksızdır, çünkü yapı olarak karasız, dayanıksız ve yarılanma ömrü çok kısadır. İdeal bir dolgu materyalinde aranan en önemli özelliklerden biri olan kalıcılık özelliği için bu önemli bir sorundur. Bu sorun ise doğal olmayan yollarla hyalüronik asit üretiminde farklı sıcaklık ve sürelerde 1,4-bütandiol diglisidil eter (BDDE) ve divinil sulfon gibi maddelerle çapraz bağlar kurulması sağlanarak aşılmıştır [97]. Dolgu için kullanılacak olan hyalüronik asit horoz ibiğinden veya Streptococcus equi bakterisinin fermantasyonundan elde edilmektedir. Günümüzde dolgu materyali olarak klinik kullanımda en sık tercih edilen madde hyalüronik asittir [79].

Hyalüronik asit dolgularının, dokudaki karakteristiğini belirleyen temel faktör fizikokimyasal özellikleridir (Tablo 3). Fizikokimyasal özelliklerine göre incelendiğinde;

Konsantrasyon, 1 ml dolgunun içinde bulunan hyalüronik asidin miligram cinsinden ölçülen ağırlığıdır. 1 ml hacmindeki dolgunun içinde 20 mg hyalüronik asit molekülü var ise bu dolgunun konsantrasyonu 20 mg/ml'dir. Konsantrasyon değerinin yükselmesi dolgunun sertlik derecesi ve dayanıklılığının artmasına sebep olmaktadır [109]. Konsantrasyon değeri dolgu materyalinin üretim sürecinde

önemli bir faktördür. Çünkü dolguya ait su bağlama kapasitesi farklılık gösterdiği için bağlama kapasitesi yüksek bir dolgu bir de yüksek bir konsantrasyonla üretilip kullanıma sunulursa olması gerekenden çok fazla miktar su bağlayacak ve kontrolsüz bir ödeme neden olacaktır [97].

Partikül boyutu, dolgunun hazırlık aşamasında başlangıçta bir jel kütlesi halinde olan materyalin por genişliği istenilen düzeylerde ayarlanmış bazı eleklerden geçirilerek istenilen düzeyde ayarlanabilen bir parametredir [97]. Klinik olarak önemi incelendiğinde aşırı büyük partiküllerin dolgu enjeksiyonu için kullanılan enjektörlerin ucunu tıkadığı, boyutuna göre dar yüzey alanına sahip oldukları için hyalüronidaz tedavisi gerektirecek bir komplikasyon gelişmesi durumunda enzim tarafından kolayca parçalanamadığı gösterilmiştir [97]. Bu nedenle düşük partikül boyutlu dolguların daha yüzeyel planlara yüksek partikül boyutlu dolguların ise daha derin planlara uygulanması önerilmektedir.

Çapraz bağlanma yüzdesi, hyalüronik asit dolgularının üretim sürecinde BDDE gibi kimyasal maddelerle ne oranda ve ne şekilde bağlanma yaptığını belirten, bazı kaynaklarda modifikasyon derecesi olarak da adlandırılan niceliksel bir parametredir [109]. Dolgudaki çapraz bağlanma oranı arttıkça dolgunun dayanıklılığı ve kalıcılığı artmaktadır. Çapraz bağlanma için kullanılan kimyasal ajanlar iki hyalüronik asit zincirini birbirine bağlayabileceği gibi sadece bir zincire bağlanıp başka bir zincirle ilişki kurmayabilir. Ancak kozmetik amaçla kullanılacak bir dolguda bağlayıcı molekülün bilateral bağlanma göstermesi gerekmektedir [109](Şekil 16).

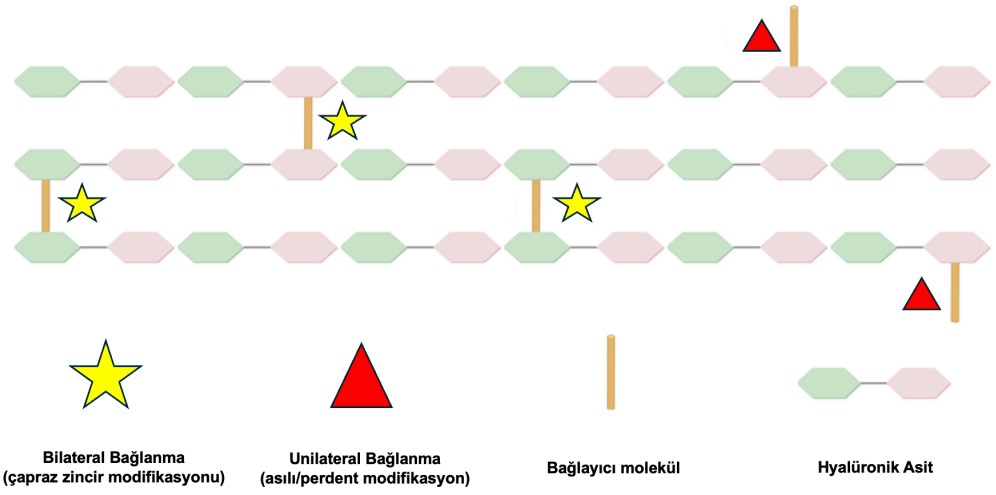

Şekil 16. Hyalüronik Asit ile Bağlayıcı Ajanların Modifikasyonları

G' (esneklik katsayısı, elastik modülü), jel formasyonundaki bir dolgu materyalinin depoladığı, kayma sonucu gelişen deformasyondan sonra da şeklini geri kazanmak için kullandığı enerjiyi ifade eden bir parametredir [110].

Ekstrüzyon kuvveti (püskürme kuvveti), dolgunun standart bir enjektör ile uygulandığı sırada materyalin enjektörden doku içine ilerleyişinin kolaylık veya zorluk derecesini belirtmektedir. Yüksek yoğunluktaki bir dolgu küçük çaplı bir enjektörle uygulandığında yüksek basınçla pistonun ilerletilmesi gerekeceğinden damar hasarı ve buna bağlı emboli gelişme riski mevcuttur [109].

2.7.2 Sentetik Dolgu Materyalleri

Bazı kimyasal süreçler ve teknolojik imkanlar kullanılarak üretilip kozmetik amaçlı kullanıma girmiş olan yapay dolgu materyalleridir.

2.7.2.1 Kalsiyum Hidroksiapatit (CaHA)

Kalsiyum Hidroksiapatit (CaHA), insanda kemiklerin mineral bileşeninde de bulunan, antijenik ve toksik etkisi olmayan, biyouyumluluğu yüksek, vücutta yıkımı olan bir materyaldir. İmmünolojik olmayan bu materyal işlem öncesi deri testi gerektirmez ve oldukça güvenilir profildedir [111]. 2006 yılında lipoatrofide ve derin yüz kırışıklarının tedavisinde kullanımı için FDA onayı alınmıştır [112]. Enjektabl formunun içinde CaHA mikroküreciklerı ve taşıyıcı karboksimetilselülöz jel bulundurmaktadır [113]. Sonra taşıyıcı jel birkaç hafta içinde absorbe olur ve kalan mikroküreciklerı kollajen fibril iskeletinin yapılanmasında bir platform görevi görür [112]. Oldukça uzun ömürlü sayılabilecek bir dolgu materyali olsa da kalıcı değildir [113].

2.7.2.2 Poli-L-Laktik Asit (PLLA)

Poli-L-Laktik Asit (PLLA), alfa hidroksi asit ailesinden, biyolojik olarak parçalanabilen, toksik olmayan, biyouyumluluğu yüksek, yıllardır çözünebilir sütur, plak, vida, mesh yapımında kullanılan bir materyaldir [114]. 2004 yılında retroviral tedaviye bağlı gelişen lipoatrofinin tedavisi için yüz bölgesinde kullanılmak üzere FDA onayı almıştır [115]. Hidrofobik bir bileşende olduğu için uygulamadan 3 saat kadar önce steril su ile sulandırılması önerilmektedir. İnsan vücudunda etkisini fibroblastları stimüle ederek Tip I Kolajen sentezini artırma yolu ile göstermektedir [116]. Vücutta karbondioksit, su ve glikoza metabolize

olmaktadır. Subkutan nodül ve papül formasyonu oluşturma riskinden ötürü periorbital ve perioral bölgelerde kullanımı önerilmez [117]. Uygulama sonrasında hacim etkisini 18-24 ay kadar koruyabilmektedir.

2.7.2.3 Polimetil Metakrilat (PMMA)

Polimetil Metakrilat (PMMA), sığır kollajeni içinde süspansiyon haline getirilmiş olan PMMA mikroküreciklerı içeren, kalıcı bir dolgu materyalidir [118]. 2006 yılında FDA onayı almıştır. İçeriğinde sığır kollajeni bulunduğu için uygulama öncesinde deri testi yapılması gereklidir [119]. Uygulanışından 1-3 ay içinde kollajen içeriği eridiği için bir miktar hacim revizyonu gerekebilmektedir. Ancak geriye kalan PMMA mikroküreciklerı etrafında bağ doku etkinliği ile kapsül formasyonu gelişir. Böylece mikrokürecikler eritilemez, fagosite edilemez ve kalıcı hale gelir. Subkutan nodül ve papül formasyonu oluşturma riskinden ötürü periorbital ve perioral bölgelerde kullanımı önerilmez [112].

2.7.2.4 Poliakrilamid Hidrojel (PAAG)

Poliakrilamid Hidrojel (PAAG), içinde %2,5 sentetik polimer, taşıyıcı olarak da %97,5 su bulunduran, toksik ve immünolojik olmayan bir materyaldir [120]. 2001 yılından beri kozmetik amaçla dolgu materyali olarak kullanılmaktadır. Vücutta çözünürlüğü olmayan bir madde olduğu için migrasyona ve yabancı cisim reaksiyonuna neden olabilmektedir. Bu tarz bir komplikasyon gelişmesi halinde ise tedavi süreci oldukça güçtür [121]. Uygulandıktan sonra hacim etkisini 36-48 ay koruyabilmektedir [122].

2.7.2.5 Silikon

Silikon, steril, inert, renksiz, antijenitesi olmadığı için uygulama öncesinde deri testi gerektirmeyen, kalıcı bir materyaldir. Nispeten maliyeti düşük, raf ömrü uzundur [92]. Ancak kozmetik amaçla kullanım için ruhsat almamıştır. Enjektabl formu yumuşak doku augmentasyonu için kullanılsa da özellikle yüksek volümlerle çalışıldığında enfeksiyon, granülom oluşumu ve materyalin açığa çıkması gibi durumlar nedeniyle kullanımı artık tercih edilmemektedir [123].

2.8 Dolgu Komplikasyonları

Günümüzde en sık kullanılan ve en güvenilir dolgulardan biri olarak gösterilen hyalüronik asit yumuşak dolgularıdır. Diğer dolgu materyallerine kıyasla çok büyük bir klinik payı olduğu için bu bölümdeki komplikasyon verileri hyalüronik asit baz alınarak anlatılacaktır. Ancak genel olarak çoğu dolgu benzer profilde komplikasyon kliniği göstermektedir. Hyalüronik asit dolguları güvenilir profilde oluşu ve komplikasyon ihtimalinin diğer ürünlere göre nispeten az görülmesinden ötürü en sık tercih edilen yumuşak doku dolgularıdır. Ancak her ne kadar komplikasyon riskleri düşük olarak gösterilse de literatür incelendiğinde komplikasyon insidansında artış görülmektedir. Bu artışın temel sebebi gittikçe artış gösteren uygulama sıklığıdır [124]. Komplikasyonlar ürüne bağlı, ürünün üretiliş safhalarındaki bir soruna veya uygulanışına bağlı olarak karşımıza çıksa da en sık bu sorunların birlikte görüldüğü kombine senaryolar gözlenmektedir [125].

Hyalüronik asit uygulamasına bağlı gelişen komplikasyonlar ortaya çıkış zamanına göre ani, erken ve geç komplikasyonlar; ortaya çıkan komplikasyonun ciddiyetine göre ise hafif, orta ve şiddeti komplikasyonlar olarak sınıflandırılmaktadır [125, 126]. Komplikasyonun ortaya çıkış zamanına göre yapılan sınıflandırma sebep olan etiyogenezi ve patogenezi ortaya çıkarma, anlam ve buna dair önlemler alma hususunda klinik önem arz ettiğinden daha çok kullanılmaktadır [127].

2.8.1 Ani ve Erken Başlayan Komplikasyonlar

Bu tür komplikasyonlar hızlı gelişmekte ve bu nedenle de uygun tedbirlerin alınması ve hızlı müdahale edilmesi gerekmektedir. Ani komplikasyonlar uygulamadan sonraki 24 saat içinde başlayan, erken komplikasyonlar da ilk 24 saatten sonra 4. haftaya kadar görülen komplikasyonlar olarak tanımlanmıştır [125]. Bu tür komplikasyonlar çalışmamızda ödem, ekimoz, eritem, yüzey düzensizlikleri, enfeksiyon, Herpes Simpleks aktivasyonu, duyusal değişiklikler ve vasküler komplikasyonlar başlıkları altında incelenecektir.

2.8.1.1 Ödem

Uygulamadan sonraki erken dönemde geçici şişliklerin oluşması tüm dolgu materyallerinde görülmektedir. En sık dudak ve dudak çevresi bölgede karşımıza

çıkmaktadır. Sıklıkla Tip I aşırı duyarlılık reaksiyonları olarak görülmektedir. Ancak şişliğin şiddeti, ortaya çıkış ve hastada kaldığı süresi önemlidir [128]. Ayırıcı tanıda anjiyoödem ayrımını yapmak gerekmektedir [129]. Anjiyoödem uygulamadan saatler sonra ilk bulgularını verip haftalarca sürebilmektedir [130].

Anjiyoödemin oral steroid ve antihistaminik ajanlara yanıtı iyidir. Ödem tedavisi için soğuk uygulama, baş elevasyonu, nonsteroid antiinflamatuar ajanlar ve Arnica krem önerilmektedir [125].

2.8.1.2 Ekimoz

Ekimoz tüm dolgu materyallerinden sonra görülme ihtimali olan, en sık hafif şiddetli komplikasyondur [128]. Genelde kapiller hasar sonrası damar duvarından sızan kanın mikro göllenmeler yaparak oluşturduğu mor renkli değişiklikler olarak görülmektedir. Antiagregan veya antikoagülan tedavi olan hastalar, hızlı ve özensiz yapılan enjeksiyonlar, fanlama tekniği kullanımı, nonsteroid antiinflamatuar ilaç alımı, bitkisel takviyeler kullanımı riski artıran faktörlerdendir. Bu nedenle bitkisel takviyeler ve risk grubundaki ilaçlar mümkünse işlemden 7-10 gün önce kesilmelidir [129].

Ekimoz gelişmesi durumunda tedavide soğuk uygulama, baş elevasyonu, K vitamini kremleri veya Arnica krem önerilmektedir [131].

2.8.1.3 Eritem

Uygulamadan hemen sonra ortaya çıkan, yaygın olmayan eritem beklenen bir durumdur. Ancak yaygın ve sebat eden bir eritem aşırı duyarlılık reaksiyonuna işaret edebilmektedir. Özellikle de Rozasea tanılı hastalar bu duruma sağlık kişilere göre daha yatkındır [128].

Dolgu materyali enjeksiyonu sonucu gelişen eritemin tedavisinde topikal steroidler, K vitamini kremi, çok uzun sürmesi ve kalıcı telenjektiazilere neden olması halinde ise lazer tedavileri önerilmektedir [132].

2.8.1.4 Yüzey Düzensizlikleri

Enjeksiyon sonrası gelişen yüzey düzensizlikleri sıklıkla topaklanma veya nodül formasyonu olarak adlandırılan bulgular olarak ortaya çıkmakta ve oldukça sık görülmektedir [131]. Sıklıkla büyük volümlerde dolgu enjeksiyonu, dolgunun

yüzeyel plana verilmesi, verilen bölge için optimal endikasyona sahip olmayan ürünün tercih edilmesi gibi önlenebilir sebeplerden gelişmektedir [133]. Uygulama sonrası erken dönemde veya biraz gecikmiş olarak ortaya çıkabilmektedir.

Erken oluşan yüzey değişiklikleri genelde masaja iyi yanıt vermekte, inflamatuar nedenlerden gelişebilmekte ve ağrılı olabilmektedir [125]. Geç dönemde oluşanlar daha ağrısız olmaya eğilimlidir. Eğer inflamatuar bir süreçten kaynaklandığı düşünülüyorsa ve inflamasyon düzelmeye başladıysa topaklanmalarda gerilemeye başlayacaktır.

Ancak volüm fazlalığı ve teknik nedenlerden dolayı gelişen bir sorun varsa, konservatif yöntemlerle sorun giderilemiyorsa, hasta görüntüden memnun değilse ve düzensizliğin giderilmesini istiyorsa tedavisinde hyalüronidaz enzimi ve aspirasyon kullanılması önerilmektedir [125].

2.8.1.5 Enfeksiyon

Cildin kendine has mikrobiyotik florasının bulunması ve dolgu enjeksiyonlarında minimal alan kaplayan bir yüzeyde dahi olsa cilt bariyerinin bütünlüğü bozulduğu için çok sık olmasa da enfeksiyon gelişme ihtimali bulunmaktadır. Enfeksiyonun altında yatan patolojik etmenler ise ciltte bulunan Staphylococcus aereus ve Streptococcus pyogenes bakterileridir [125]. Yine çok nadir olarak görülse de herhangi nedenden immün sistem yetmezliği olan bir hastada tedavi edilmediği takdirde cilt enfeksiyonu ilerleyerek septik bir tabloya neden olabilmektedir.

Enfeksiyonun tedavisinde klinik tablonun ciddiyetine göre oral ya da intravenöz antibiyoterapi, gerek halinde hastane yatışı ve yakın takip gerekebilmektedir [134].

2.8.1.6 Herpes Simpleks Aktivasyonu

Özellikle belli başlı bazı bölgelere yapılan dolgu enjeksiyonları sonrasında Herpes virüsünde aktivasyon ve herpetik nüksler görülebilmektedir [124]. Özellikle dudak ve burun çevresi riskli alanlardır. Sık ve şiddetli herpes öyküsü olan hastalarda riskli bölgelere enjeksiyon yapmadan önce ve sonra profilaktik antiviral tedavi başlanması önerilmektedir [125]. Eğer aktif herpetik uçuğu olan bir

hasta başvurursa da lezyonlar tamamen iyileşene kadar enjeksiyon yapılmamalıdır.

2.8.1.7 Duyusal Değişiklikler

Dolgu uygulamasını takiben çok sık görülmese de sinir içi enjeksiyon, direkt sinir hasarı veya perinöral bası nedeni ile duyusal değişiklikler ortaya çıkabilmektedir. Bu değişiklikler disestezi, parestezi veya anestezi kliniği ile seyredebilmekte ve geçici ya da kalıcı olabilmektedir. Geçici duyusal değişiklikler dahi haftalarca sürebilmektedir [128]. Klinik uygulamalarda en sık infraorbital sinire ait değişikler gözlenmektedir.

Uzayan veya kalıcı hale gelen durumlarda kısa süreli yüksek dozda (1mg/kg) oral steroid tedavisi başlanabilir [135]. Buna ek olarak gereği halinde dekompresyon cerrahisi, akupunktur ve fizik tedavi seçenekleri de denenebilmektedir.

2.8.1.8 Vasküler Komplikasyonlar

Çok sık gözlenmeyen ancak çok ani başlayan ve yıkıcı bir komplikasyondur. Direkt intravasküler enjeksiyon, eksternal kompresyon veya vazospazm yoluyla gelişebilmektedir [136]. İlk bulguları ciltte beyaz renk değişimleri ve şiddetli ağrıdır [133]. Bu tarz bir durumdan şüphe edildiğinde enjeksiyon derhal durdurulmalı, hızlı ve agresif bir tedavi başlanmalıdır. Yapılan bölgeye bağlı olarak retinal arter embolisine bağlı körlük dahi gelişebilmektedir [137]. Tedavisinde hyalüronidaz enjeksiyonu, masaj, sıcak kompresyon ve vazodilatasyon sağlayıcı uygulamalar önerilmektedir [138]. Düşük hacimlerde dolgu enjeksiyonu, enjeksiyon öncesi enjektörün pistonunun geri çekilerek kan kontrolünün yapılması, künt kanül kullanımı önerilmektedir [125].

2.8.2 Geç Başlayan Komplikasyonlar

Genellikle enjeksiyondan 4 hafta sonraki süreçte başlayan komplikasyonlardır. Bu bölümde geç dönem komplikasyonlardan ödem, ekimoz, deride renk değişiklikleri, nodül oluşumu, granülom oluşumu ve enfeksiyon incelenecektir.

2.8.2.1 Ödem

Geç dönemde görülen ödem antikor aracılı olmayan mekanizma ile gerçekleşir ve aylarca sebat edebilmektedir [139]. Antihistaminiklere yanıt vermez. Genelde fazla miktarda dolgu kullanılan vakalarda görülmektedir. Tedavide hyalüronidaz, steroid, lazer ve başvurulacak son yöntem olarak da eksizyon önerilmektedir [140].

Malar ödem fenomeni denen durumda da genelde infraorbital alana yapılan büyük hacimli enjeksiyonlardan sonra lenfatik drenajda bozulma ve buna bağlı uzun süren, tedaviye yanıtı kötü bir şişlik görülmektedir [141]. Tedavisinde lenfatik drenajı destekleyecek masajlar, soğuk uygulama, baş elevasyonu ve steroid tedavisi önerilmektedir.

2.8.2.2 Ekimoz

Nadir de olsa geç dönemde oluşan ve kalıcı hale gelme eğiliminde gözlenen büyük, rahatsızlık verici purpuralar oluşabilmektedir. Tedavisinde lazer ve PDL (Pulsed Dye Light) kullanılabileceğini gösteren çalışmalar mevcuttur [131].

2.8.2.3 Deride Renk Değişimleri

Deride geç dönemde görülen renk değişimlerinin birkaç farklı sebebi vardır. Hiperpigmentasyon görülen vakalar özellikle Fitzpatrick Tip IV-VI cilt özellikleri taşıyan kişilerdir [142]. Koyulaşan rengi açmak için topikal hidrokinon, tretinoin, lazer, IPL (Intense Pulsed Light) ve PDL (Pulsed Dye Light) tedavileri önerilmektedir [143].

Özellikle hyalüronik asit dolgusunun olması gerekenden yüzeyel katmanlara verilmesi sonucu Tyndall etkisi olarak adlandırılan, yıllarca kalabilen, mavi renkte bir deri rengi değişikliği ortaya çıkmaktadır [144]. Tedavisinde ilk aşamada hyalüronidaz kullanılması önerilmektedir. Gerek halinde dolgunun cerrahi drenajı denenebilir [145].

Son etken olarak da dolgu materyalinin yaptığı genişletici bası ya da uygulanan masajın travmatize edici etkisiyle uyarılan neovaskülarizasyon karşımıza çıkmaktadır. Ancak diğer nedenlerden farklı olarak neovaskülarizasyonun neden olduğu renk değişiklikleri tedavi uygulanması dahi 1 yıl içinde geçmektedir [146].

2.8.2.4 Nodül Oluşumu

Dolgu enjeksiyonlarından sonra nispeten daha sık insidansta görülen geç dönem komplikasyonudur. İnflamatuar ve inflamatuar olmayan nodüller şeklinde sınıflayan çalışmalar olsa da çalışmamızda inflamatuar olmayan grup yabancı cisim granülomları olarak ayrı bir komplikasyon başlığında incelenecektir.

İnflamatuar nedenlerle geç dönemde immün reaksiyonlar sonucu oluşan nodüller genellikle bakteriyel biyofilm ile ilişkilidir 130. Kültürler negatif çıksa da doku biyopsilerinde bakteri kümelerini görmek mümkündür 132. Bu yüzden inflamatuar nodül şüphesi olan vakalarda polimeraz zincir reaksiyonu (PCR) veya floresan in situ hibridizasyon (FISH) gibi testler daha doğru sonuç vermektedir. Tedavide hyalüronik asite bağlı bir nodül gelişmişse ve aktif bir enfeksiyon tablosu yoksa hyalüronidaz kullanılabilir 108. Ancak bütüncül olarak bakıldığında en etkili yol dolgu maddesinin vücuttan çıkarılmasıdır.

2.8.2.5 Granülom Oluşumu

Yabancı cisim granülomları bazı kaynaklarda inflamatuar olmayan nodüller adı ile geçen, aylar sonra ortaya çıkabilen, nadir bir komplikasyondur [147]. Burada granülomun oluşma nedeni immün sistemin dolgu materyalini normal koşullarda yok edemediği bir yabancı cisim olarak alması ve buna karşı oluşturulan immün yanıt sürecinin gelişmesidir. Dolayısıyla da tedavinin ana mantığı yanıtın verildiği bu yabancı cismi ortadan kaldırıp immün reaksiyonu baskılamaktır. Bu mantıkla tedavisinde eğer hyalüronik asit enjeksiyonu sonrasında bir granülom gelişmişse hyalüronidaz kullanımı veya medikal tedavini yetersiz kaldığı durumlarda tüm dolgu türleri için cerrahi eksizyon önerilmektedir [147].

2.8.2.6 Enfeksiyon

Dolgu enjeksiyonundan sonra geç dönemde ortaya çıkan enfeksiyonların altından atipik bir bakteri (Mikobakterler, E. Coli vs.) çıkabilmektedir. Akut enfeksiyonlara göre daha yaygın seyretme ve kronik inflamatuar yanıt oluşturma riski olsa da hastalık yönetim mantığı benzerdir.

En önemli aşamalardan birisi enfeksiyon ile immün hipersensitivite reaksiyonlarının ayırıcı tanısıdır. Enfeksiyon olan bir hastaya iyi bir ayırıcı tanı yapılmadan başlanan steroid tedavisi katastrofik sonuçlara neden olabilmektedir.

Enfeksiyon lehine klinik tanı koyulduğu takdirde de sebep olan etkeni tespit etmek ve en uygun antibiyoterapinin düzenlenebilmesi için kültür alınması önerilmektedir. Kültür ve antibiyogramın sonucu çıkana kadar hastaya atip bakteriyel etkenleri de kapsayıcı bir ampirik antibiyotik tedavisi başlanması gerekmektedir [148].

2.9 Hyalüronidaz

Hyalüronidaz enzimi, ekstraselüler matriksin önemli bir glikozaminoglikan bileşeni olan hyalüronik asit polimerleri arasındaki glikozidik bağları yıkarak monosakkaritlere depolimerize eden bir endoglikozidazdır [149].

Hyalüronidaz ilk olarak Duran-Reynals tarafından 1929 yılında, hyalüronik asit metabolizmasını düzenlenmesinde biyolojik önemi olan bir enzim olarak tanımlanmıştır [150]. Daha sonraki çalışmalarda da hyalüronik asit metabolizmasının hyalüronik asit sentaz ile yıkıcı hyalüronidaz (HYAL) enzimleri arasındaki hassas denge tarafından yönetildiği gösterilmiştir [151].

Hyalüronik asit ekstraselüler matriksin önemli bir bileşeni olup D-glukuronik asit ile N-asetilglukozamin birimlerinin birbirlerine β (1-4) ve β (1-3) glikozidik bağları ile bağlanıp tekrar etmesi ile oluşan bir glikozaminoglikandır.

Hyalüronik asit dolguları ise polimerler arasında çapraz bağlar oluşturularak elde edilmektedir [152]. Amaç stabiliteyi ve kalıcılığı artırılmaktır. Hyalüronidazın dolgu uygulamalarında bir tedavi yöntemi olarak kullanılmasındaki mantık da bu glikozidik bağları kırıp polimer yapısını depolimerize etmesinden kaynaklıdır. Böylece hyalüronik asidin yapısını bozulup viskozitesi düşmekte ve buna bağlı doku geçirgenliği de artmaktadır [153].

Keşfedildikten sonra ilk klinik kullanımları subkutan sıvı replasmanı; emilim ve dağılımı artırdıkları için de ekstravazasyonun etkilerinin azaltılması amacıyladır [154]. Daha sonra çeşitli araştırmalar ve klinik uygulamalar sonucunda fazla volümde yapılan hyalüronik asit dolgularının eritilmesinde, dolgu sebepli

granülom, intravasküler emboli ve buna bağlı doku nekrozunun önlenmesi amacıyla kullanılabileceği gösterilmiştir [155].

Başlangıçta bakterilerde, hayvan zehirlerinde ve spermde tanımlanmış olsa da bugünkü bilgilerimiz ışında sadece insan türüne baktığımızda testis, karaciğer, dalak, deri, plasenta, uterus, böbrekler, kan, sperm, göz yaşı gibi birçok organ ve vücut sıvısında hyalüronidazın bulunduğunu bilmekteyiz [156]. Hyalüronidaz 1, Hyalüronidaz 2, Hyalüronidaz 3, Hyalüronidaz 4, HYALP1 ve PH-20 adında bilinen 6 tipi vardır. Tanımlanmış olan bu tipler hyalüronik asidi parçalayış metodu ve aktif oldukları pH aralığına göre sınıflandırılmıştır [157].

Hyalüronik asidi parçalayış şekline göre incelediğimizde hyalüronidazlar temelde 3 gruba ayrılmaktadır. Omurgalılarda bulunan endo-β-N-asetil heksozamidazlar, bakterilerde bulunun β-N-asetil heksozamidazlar ve sülüklerde bulunan endo-β-glukronidazlardır [157]. İnsanda bulunan hyalüronidaz enzimlerinin tamamı endo-β-N-asetil heksozamidaz ailesine aittir. Bu tür hyalüronidazlar hyalüronik asitteki β-N-asetil-heksozamin-glikozidik bağlarını yıkarak depolimerizasyonu gerçekleştirmektedir [158](Şekil 17).

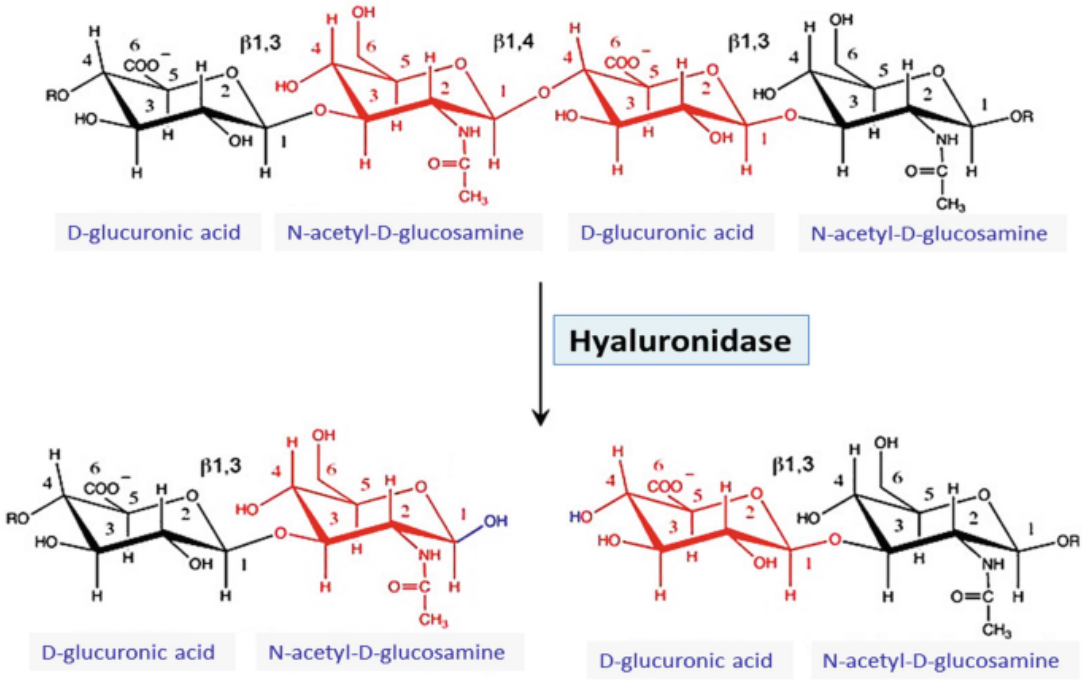

Şekil 17. Hyalüronidazın Hyalüronik Asit Metabolizmasındaki Rolü

Aktif oldukları pH aralığına göre incelendiğinde ise pH 3-4 arasında aktif çalışan enzimler asidik hyalüronidaz, pH 5-8 aralığında aktif çalışan enzimler ise

nötral hyalüronidaz olarak adlandırılmaktadır [159]. Hyalüronidaz 1-4 (HYAL 1-4) asidik aktif iken insan spermatozoasının akrozomunda bulunan PH-20 nötral aktif bir hyalüronidazdır. Ekstraselüler matrikste hyalüronik asidin degredasyonundan sorumlu en önemli enzimler ise Hyalüronidaz 1 ve Hyalüronidaz 2'dir [160].

Medikal bir ajan olarak tedavi süreçlerinde kullanılmak üzere kullanılan hyalüronidaz ilk dönemde sadece koyun testisi ve sığır testisinden elde edilmekte ve saflaştırılmadan kullanıma sunulmaktaydı. Bu dönemde üretilen hyalüronidaz içerikli ürünler, hayvan kaynaklı oluşundan ve yeterince saflaştırılmadan ticari formlarına dönüştürülmelerinden ötürü hipersensitivite reaksiyonlarına hatta anaflaksiye neden olma ihtimalleri yüksek ürünlerdir [161].

Hyalüronidaz tedavisinde karşılaşılan istenmeyen durumların önüne geçmek amacıyla hızla gelişen biyoteknolojinin de yardımıyla 2005'te rekombinant insan hyalüronidazı kullanıma girmiştir [162]. Rekombinant ürün %99 saflıkta üretilerek istenmeyen hipersensitivite reaksiyonların büyük ölçüde önüne geçilmiştir.

Medikal endüstrisindeki tüm bu gelişmeler hyalüronik asidin kozmetik alanda da güvenle kullanımının yaygınlaşmasına aracı olmuştur. Bugün klinik pratikte hyalüronidaz enzimi aşırı dolgu enjeksiyonu sonrası gelişen cilt düzensizliklerinin, kronik ödemin, granülom formasyonlarının, vasküler komplikasyonlar sonrası gelişebilecek doku nekrozu ve görme kaybının önlenmesi gibi birçok alanda kullanılmaktadır [138, 155, 163].

Ancak tüm bu yaygın etki profiline rağmen her hyalüronik asit dolgusuna bağlı gelişen komplikasyonda etkili bir düzelme gerçekleşeceğinin garantisi yoktur. Çünkü hyalüronidazın hyalüronik asidi depolimerize ederek tedaviyi sağlama süreci birçok faktörden etkileyebilmektedir.

Etkin bir tedavi sonucu alabilmenin en önemli ön koşul hyalüronidazın dolgudaki molekül içi bağlara kadar ulaşabilmesidir. Bu da doğrudan ve dolaylı olarak tedavideki hyalüronidaz dozuna, enjekte edilen dolgudaki hyalüronik asidin çapraz bağlanma oranına, konsantrasyonuna, viskoziteye, sertliğe ve işlemden sonra geçen süreye bağlı olarak etkilenmektedir [164].

Hyalüronidazın kozmetik sektöründe dolgu işlemi sonrası gelişen komplikasyonları tedavi etme konusundaki ilk kullanımı aşırı dolgu verilmesi ile

göze hoş görünmeyen şişlikler ve düzensizliklerin giderilmedir. Bu nedenle kullanıldıklarında 3-70 IU gibi nispeten düşük dozlarda hyalüronidaz yeterli olmaktadır [138].

Sonraki çalışmalarda hyalüronidaz enziminin damar duvarını aşıp embolizasyona neden olan hyalüronik aside ulaşabileceği gösterilmiştir [152]. Bu da araştırmacıları hyalüronik aside bağlı gelişen vasküler komplikasyonların tedavisinde klinik pratikte daha hızlı ve kolayca uygulanabilir olan hyalüronidazı subkutan yol ile vererek doku nekrozlarının önlenebileceği fikrine yönlendirmiştir.

Sonraki dönemde yapılan deneysel bir hayvan çalışmasında tavşan kulağında santral aurikuler arter 0.1 ml hyalüronik asit dolgusu ile embolize edilmiş ve hyalüronidaz enzimi etkilenen damar trasesi boyunca yakındaki birkaç noktaya subkutan yol ile enjekte edilmiştir. Çalışma sonucuna göre araştırmacılar her bir nokta için etkin yanıt alınabilmesi için en az 100 IU enzim verilmesi önerilmiştir [165].

Tüm bu tedavi edici olumlu etkilerinin yanı sıra nadir gözlense de hyalüronidazın da istenmeyen bazı etkileri mevcuttur. Hyalüronidazın subkutan verildiği noktalarda kaşıntı ürtiker ve hatta çok nadir olarak anjiyoödem gelişme riski vardır [166]. Ancak bu boyutta bir allerjik reaksiyonun gelişme riski daha çok intravenöz yolla ve toplamda 10000 IU' den fazla hyalüronidaz uygulaması gerçekleştirilen durumlarda daha olasıdır.

Klinik pratikte her ne kadar sık uygulanmasa ve pratik bulunmasa da hyalüronidaz tedavisi öncesi 3 IU dozunda az bir miktarın cilde enjekte edilmesi ile deri testi gerçekleştirilebilmektedir.

Akut gelişen hipersensitivite reaksiyonları genelde ilk 1-2 saat içinde kızarıklık ve şişlik ile kendini göstermektedir. Böyle bir senaryoda antihistaminik ajanlar veya steroidler yarar sağlayabilir [166] Ancak hyalüronidaz uygulamasına bağlı olarak gelişen bulgular her zaman akut bir tablo şeklinde ortaya çıkmamaktadır. Bazı durumlarda ilk 24 saatten sonra dahi ortaya çıkabilen hipersensitivite reaksiyonları raporlanmıştır [167].

2.10 Transkutanöz Elektriksel Sinir Stimülasyonu (TENS)

Transkutanöz Elektriksel Sinir Stimülasyonu (TENS-Transcutaneous Electrical Nerve Stimulation), periferik kutanöz sinirleri aktive etmek amacıyla cildin yüzeyine yerleştirilmiş elektrotlar yardımı ile elektriksel akımı ileten uygulamanın adıdır. Tıbbi alanda ilk kullanımı kronik yara iyileşmesini desteklemek amacıyladır. Günümüzde ağrı kontrolü, tinnitus, kronik kaşıntı tedavisi gibi amaçlarla kullanılmaktadır [168, 169].

TENS' in tedavi amaçla kullanım fikri insan vücudunda endojen bir elektriksel potansiyel olmasına dayanmaktadır. Hatta bu endojen elektriksel potansiyelin çeşitli aletlerle tespiti ve belgelenebileceği görülerek elektrokardiyogram (EKG), elektroensefalogram (EEG), elektromiyogram gibi bazı tanı tetkikleri geliştirilmiştir. İnsanda yapılan çalışmalar sağlam deride elektronegatif voltaj, yüzeyel dermisi içeren hasarlanmış deri ve yaralarda ise elektropozitif voltaj olduğunu göstermiştir [170]. Bu keşif araştırmacıları daha derinlemesine düşünmeye sevk etmiş ve yara iyileşmesi sürecinde görev alan faktörlerin taşıdığı elektriksel potansiyelleri araştırmaya yöneltmiştir. Nitekim bu alanda yapılan çalışmalar doğal yara iyileşmesi sürecinde görev alan hücrelerden fibroblast, makrofaj ve keratinositlerin katodal yönde, nötrofillerin ise hem anodal hem de katodal yönde hareket ettiğini göstermiştir [170, 171]. Elektriksel yük ve potansiyele göre gerçekleşen bu göçe ''galvanotaksis'' adı verilmiştir [172, 173]. Bu sonuçlar da araştırmacıları yara iyileşme sürecinde görevli bu hücrelerin galvanotaksis özelliği kullanılarak dışardan verilecek elektriksel potansiyellerle yaralanmış bölgeye daha fazla hücre göçünü uyarıp iyileşmenin hızlandırılması hipotezine yöneltmiştir.

Bu mantıkla araştırmalarını şekillendiren Bourguignon ve arkadaşları, yaptıkları çalışmalarında insan fibroblast hücre kültürlerini 50 Volt (V), 75 Volt ve 100 Volt gibi yüksek voltajlı elektrikle stimüle etmişler ve kontrol grubuna kıyasla deney grubunda protein sentezi ve DNA replikasyonunun %160 daha fazla gerçekleştiği sonucuna varmışlardır. Daha yüksek voltajlarla stimülasyon da denenmiş ancak 250 volt değerinden sonra hem protein sentezinin hem de DNA sentezinin durduğunu rapor etmişlerdir [174].

Cheng ve arkadaşları benzer mantıkla ratlar üzerinde yaptıkları çalışmada farklı olarak akım şiddetini (amplitüd) değiştirerek sonuçları gözlemlemiştir. Farklı akım değerlerindeki elektriksel stimülasyonlar kullanıldığında 50 ila 1000 μA arasındaki akımlarda protein sentezinin arttığını ancak 1000 μA değerinin üzerindeki akım şiddetlerinde protein sentezinin baskılandığını göstermişlerdir [175].

Kanno ve arkadaşları ise bu konsepte farklı bir bakış açısı daha kazandırarak elektriksel stimülasyonun frekans değerindeki değişimlerin önemini ortaya koymayı hedeflemiştir. Çalışmalarında kemik hücre kültürüne uygulanan 50 Hertz (Hz) frekansında ve 0,1 V geriliminde elektriksel stimülasyon uyguladıklarında mRNA transkripsiyonunda artış ve buna bağlı olarak da VEGF düzeyinde ve kapilleritede artış görüldüğünü göstermişlerdir [176].

Tüm bu araştırmalar ve sonuçlar hücrelerdeki endojen elektriksel potansiyeller ve galvanotaksis özelliği kullanılarak dışardan sağlanan elektriksel stimülasyonla uygun amplitüd, gerilim (potansiyel fark) ve frekans değerleri sağlandığında yara iyileşmesi, hücre çoğalması ve protein sentezi gibi süreçleri manipüle etmenin mümkün olduğunu göstermiştir.

Sözü geçen araştırmacıların açtığı yolda ilerlemeye devam eden farklı araştırmaların sonucunda elektriksel stimülasyonun bakteriyostatik ve bakterisidal etkisi olduğu, deri greftleri ve greft donör sahalarının iyileşmesine katkıda bulunduğu, deri flepleri ve muskulokutan fleplerin sağ kalımında pozitif rol oynayabileceği, oksijenizasyonu, kapilleriteyi ve epitelizasyonu arttırdığı gösterilmiştir [2, 177-180].

Hatta Lee ve Im yaptığı çalışmalarda katodal elektrik stimülasyonun sempatik blokaj yoluyla vazodilatasyona neden olduğunu, anodal elektrik stimülasyonun ise serbest oksijen radikallerinden koruma sağlayarak flep sağ kalımını arttırdığını göstererek iki yeni etki mekanizmasının tanımlanmasına katkıda bulunmuştur [181].

Tüm bu gelişmeler elektriksel stimülasyonun birkaç farklı basamaktan etki ederek kan akımını arttırdığını kanıtlamıştır. Bu da flep sağ kalımı üzerine araştırma yapan bilim insanlarını flep cerrahisinde preoperatif ve postoperatif dönemde uygulanan elektriksel stimülasyonun flep sağ kalım sonuçlarını nasıl

etkileyeceğini test etmeye yönlendirmiştir [2, 177, 178, 182]. Nitekim preoperatif dönemde uygulanan yüksek frekanslı (80 Hz) stimülasyonun random fleplerde [179], postoperatif dönemde uygulanan stimülasyonun ise bir muskulokutan flep olan Transvers Rektus Abdominis Muskulokutanöz flepte (TRAM) sağ kalımı arttırdığı rapor edilmiştir [178].

Bu çalışmaların ardından invaziv işlem ve hastaneye yatış gerektirmeyen, ucuz, kolay uygulanabilen, fazla zaman alamayan, hastanın günlük yaşamını kısıtlamayan, tekrarlanabilir ve etkili bir yöntem olan elektriksel stimülasyonun tedavi süreçlerinde kullanımı girerek artmıştır. Bunun yansıması olarak klinikte ve evde kullanım uygun, elektriksel stimülasyon üreten, farklı modellerde TENS cihazı üretilmiştir (Şekil 18).

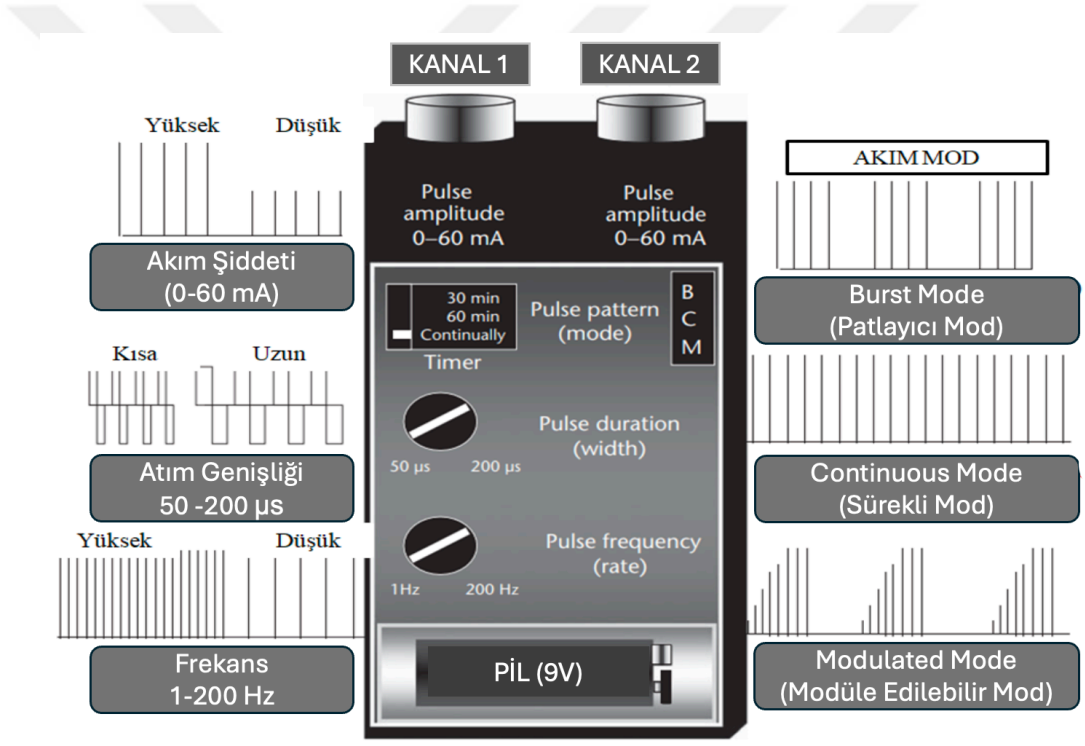

Şekil 18. Standart Bir TENS Cihazı

TENS cihazında uyarının özelliklerini tanımlayan bazı parametreler ve cihaza ait teknik özellikler bulunmaktadır. Çalışmamızda kullandığımız ayarlanabilir akım ve frekans özellikleri bulunan ITO 120Z® TENS cihazı üzerinden bu teknik özellikler gösterilmiştir (Şekil 19). Bunlar akım şiddeti, frekans ve atım süresidir [183, 184].



Şekil 19. ITO 120Z® TENS Cihazının Teknik Özellikleri

Akım şiddeti (amplitüd): Akım dalgasının yüksekliğidir. Birimi miliamper (mA)'dir. Amplitüd yükseldikçe uyarılan kutanöz sinirlerin sayısı da artmaktadır. Ancak amplitüd uyaranın şiddeti ve hastanın elektrik akımını algılamasıyla doğrudan ilişkili olduğu için hastada ağrılı uyaran oluşturmayacak şekilde bir değer ayarlanmalıdır.

Frekans: Cihaz tarafından 1 saniyede üretilen uyaran sayısıdır. Birimi Hertz (Hz)'dir. TENS cihazlarında genelde 1-200 Hz arasında frekans ayarlanabilmektedir.

Atım süresi (atım genişliği): Akım dalgasının süresini, horizontal eksendeki genişliğini belirtmektedir. Birimi milisaniye (msn)'dir. 10-300 msn arasında ayarlanabilmektedir. Ancak klinik uygulamalarda kalın miyelinli hızlı iletim yapan sinirlerin uyarılması için optimal aralık olan 50-250 msn aralığı tercih edilmektedir [185, 186].

Cihazlara ait tüm bu teknik özellikler ve elektriksel stimülasyonun tedavi edici yanları göz önünde bulundurularak kronik ağrı, dismenore, kronik kaşıntı, tinnitus, kabızlık tedavisi gibi birçok farklı alanda TENS uygulaması kullanılabilmektedir [187-189].

Bununla birlikte TENS uygulaması kardiyak pacemakerı olanlarda, gebe kadınlarda abdomen üzerinde, karotis sinüs üstünde, göz, mukoza ve deri bütünlüğü bozulmuş bölge üzerinde uygulanması kontraendikedir [190]

2.11 SPY Elit Floresans Görüntüleme Sistemi

SPY Elit Floresans Görüntüleme Sistemi, intravenöz verilen bir boyanın, özel bir ışık ile uyarıldıktan sonra saçılan floresan ve kızıl ötesine yakın (NIR-Near Infrared) enerjiyi görüntüleme başlığındaki NIR görüntüleme kamerası ile yakalayıp aldığı veriyi hem niteliksel hem de niceliksel çıktılara çevirerek gerçek zamanlı olarak doku perfüzyonunu değerlendirmeye yarayan özel bir cihazdır [191].

Günümüzde NIR ışığı algılayarak görüntüleme yapan birçok ticari cihaz olsa da Plastik, Rekonstrüktif ve Estetik Cerrahi alanında en sık tercih edilen SPY Elite System (NOVADAQ Technologies Inc, Richmond, British Columbia, Canada) 'dir [192]. Çalışmamızda kliniğimizde de mevcut olan bu cihaz kullanılmıştır (Şekil 20).



Şekil 20. SPY Elit Floresans Görüntüleme Cihazı

SPY cihazı lenfatiklerdeki ve kan damarlarındaki dolaşımı gerçek zamanlı olarak gösterebilecek şekilde tasarlanmıştır [193, 194]. Cihaz içinde üretilen NIR ışıklar fiber optik bir kablo yardımı ile görüntüleme başlığına, oradan da perfüzyonun değerlendirilmek istendiği alana dik açı ile düşecek şekilde doku üzerine iletilmektedir. Bu sırada önceden hazırlanmış ve intravenöz yoldan sistemik dolaşıma verilmiş boya ile NIR eksitasyon ışığı karşılaşmaktadır. NIR ışığı boya ile etkileşime girdikten sonra boyadan floresan ışık yayılmaya başlamakta ve bu yayılan ışık ise görüntüleme başlığındaki özel bir kamera tarafından algılanıp cihazın bilgisayarına iletilmektedir. İletilen veri bilgisayar tarafından işlenmekte ve gerçek zamanlı olarak görüntüler ile perfüzyon verileri birleştirilip baz alınan bir noktaya göre istenilen herhangi bir noktadaki kan akımı ışıma miktarı, ışıma yüzdesi gibi parametreler şeklinde sayısal ve oransal olarak kullanıcıya sunulmaktadır [191]. SPY ile yapılan bu analizde perfüzyonun en fazla olduğu noktada (kalp) sayısal olarak maksimum 253, yüzdesel olarak ise maksimum %100 değeri görülmektedir.

2.11.1 İndosiyanin Yeşili

İndosiyanin yeşili (ICG), suda çözünen, plazma proteinlerine yüksek affiniteyle bağlandığı için damar dışına çıkmayan, steril, yaklaşık 775 dalton ağırlığında, kimyasal formülü $C_{43}H_{47}N_2O_6S_2Na$ olan trikarbosiyanin boyadır [195, 196] (Şekil 21). İntravenöz yolla verilir verilmez çok hızlı bir şekilde plazmadaki proteinlere ve albümine bağlanmaktadır. Karaciğerde metabolize edilmektedir. Eliminasyonu ise tamamen safra yoluyla olmaktadır. Biyolojik ömrü 2.5-3 dakika civarındadır [197].

Günümüzde kısa yarılanma ömrü ve düşük yan etki profilinin olması, kızıl ötesine yakın spektrumda (800-810 nm) floresan ışıma yapması, ışımasının gerçek zamanlı olarak değerlendirilebilmesi nedeni ile kardiyak output ölçümünde, oftalmik vaskülopati tanısının koyulmasında ve karaciğer kan akımının ölçülmesinde FDA onaylı olarak kullanılmaktadır [198]. Plastik, Rekonstrüktif ve Estetik Cerrahi alanında ise sentinel lenf nodu görüntülenmesi, flep ve ekstremite perfüzyonunun değerlendirilmesinde SPY görüntüleme cihazıyla birlikte kullanılmaktadır [199].

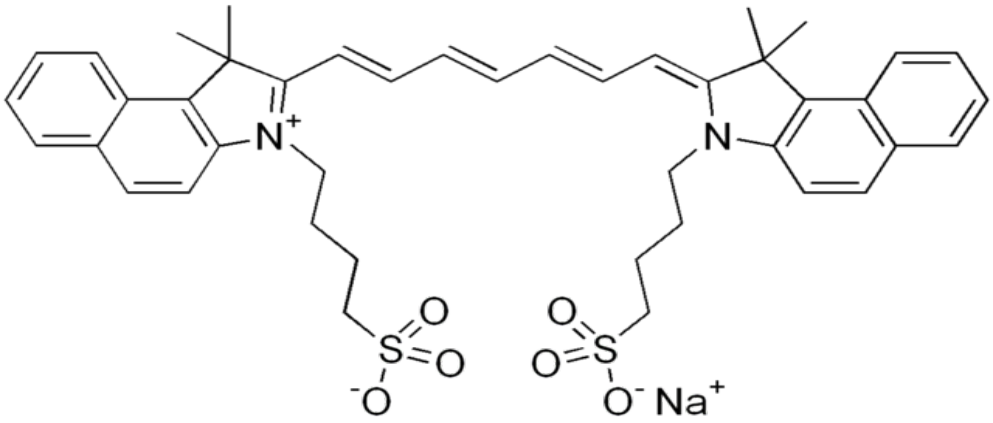

Şekil 21. İndosiyanin Yeşili’ nin Kimyasal Yapısı

3. GEREÇ VE YÖNTEM

Çalışma, Mersin Üniversitesi Tıp Fakültesi Hayvan Deneyleri Yerel Etik Kurulu'na yapılan başvuruyu takiben, kurul tarafından 08/01/2024 tarihli, 2024/01 sayılı kararla gerçekleştirilmesinde etik sakınca olmadığı belirtilerek onaylanmıştır. Çalışmada yapılan cerrahi girişimler ve ölçümler Mersin Üniversitesi Tıp Fakültesi Deney Hayvanları Araştırma Laboratuvarı'nda gerçekleştirilmiştir. Çalışmadaki histopatolojik incelemeler ise Mersin Üniversitesi Tıp Fakültesi Tıbbi Patoloji Anabilim Dalı'nda yapılmıştır. BAP 2024-TP3-5014 kodlu proje olan bu çalışmanın finansal desteği Mersin Üniversitesi Bilimsel Araştırma Projeleri Birimi tarafından sağlanmıştır.

3.1 Deney Hayvanlarının Özellikleri

Çalışmada ağırlıkları 2900-3150 gr arasında değişen, 9-12 aylık, toplamda 15 adet erkek Yeni Zellanda türü tavşan kullanılmıştır (Şekil 22). Deneklerin, deney başlangıcından önce 7 gün süre ile Deney Hayvanları Araştırma Laboratuvarı'nda çalışmanın yürütüleceği alanda standart bakımları yapılmıştır. Bu süre boyunca her bir denek ayrı ayrı izlendikten sonra tüm deneklerin sağlıklı olduğu gözlenip çalışmaya başlanmıştır.



Şekil 22. Çalışmadaki Deneklerden Bir Örnek (Grup 1, Denek 1)

3.2 Deney Hayvanlarının Bakım Koşulları

Deneyde kullanılan hayvanlar, Mersin Üniversitesi Tıp Fakültesi Deney Hayvanları Araştırma Laboratuvarı'nda özel olarak ayrılmış odada, 23 ± 2 ºC derece sıcaklıkta, %35-45 nem oranında, gece/gündüz döngüsüne benzer 12 saat aydınlık 12 saat karanlık olacak şekilde her biri ayrı ayrı kafeslere koyularak izlendi (Şekil 23). Denekler su ve standart tavşan yemi kullanılarak beslendi. Oda içinde sirküle olan hava filtreden geçirilerek damlacık yolu ile olabilecek enfektif bulaşlar engellendi. Günlük rutin bakım gereği hayvanların aldığı sıvı ve yem miktarları gözlenip çıkardıkları idrar ve dışkının miktarı ve niteliği olarak takip edildi. Biriken bu idrar ve dışkı kalıntıları ise düzenli periyotlarla temizlenip uygun şekilde atıklar uzaklaştırıldı.



Şekil 23. Deneklerin Bakım Koşulları

3.3 Deney Gruplarının Oluşturulması

Çalışmada toplam 15 adet erkek Yeni Zellanda türü tavşan bulunmaktadır. Kulaklarda yapılacak olan deneysel prosedürde sağ ve sol kulağa ait faktörler birbirini doğrudan etkilemediği, uygulanan tedaviler lokal etkili olduğu ve bunların yanlış sonuçlar alınmasına sebep olmayacağı düşünüldüğü için hayvan

deneylerindeki temel ilkelerden biri olan ‘‘Reduction’’ ilkesi ışığında kullanılacak denek sayısını azaltabilmek amacıyla her bir deneğin iki kulağı da çalışmada kullanılmıştır.

Denekler randomize bir şekilde seçilerek her grupta toplamda 3 tavşan (n= 6 kulak) olacak şekilde 5 eşit gruba ayrılmıştır. Her bir deney grubuna ait deneğin iki kulağına da ait olduğu grup için tanımlanmış olan işlemlerin tamamen aynısı yapılmıştır. Tek bir denek üzerinde farklı grup oluşturma gibi bir durum söz konusu değildir.

Deneklerin her birinin iki kulağının da dorsal, uzun aksı santral aurikuler arterin trasesine paralel olarak tasarlanan, önceden oluşturulup standardizasyonu kontrol edilmiş bir kalıp kullanılarak 2,5x6 cm boyutunda, 15 cm^2 alanında santral aurikuler arter bazlı bir ada flebi çizimi yapıldı. Tasarlanan flep subperikondreal planda pedikül korunarak eleve edildi. Grup 2 haricindeki tüm gruplarda santral aurikuler arter içine hyalüronik asit dolgusu enjekte edilerek intraarteriyel oklüzyon ve emboli modeli oluşturuldu.

Grup 1 (Kontrol): Kontrol grubu olarak belirlenen bu gruba cerrahi işlem uygulanıp intraarteriyel dolgu embolizasyonu modeli oluşturulduktan sonra herhangi bir tedavi verilmemiştir.

Grup 2 (Sham): Bu grupta cerrahi prosedür uygulandıktan sonra intraarteriyel dolgu verilmeksizin flep yerine iade edilmiştir. Herhangi bir tedavi verilmemiştir.

Grup 3 (Hyalüronidaz): Bu gruptaki deneklere belirlenen cerrahi işlem uygulanıp intraarteriyel dolgu embolizasyonu modeli oluşturulduktan sonra subkutan hyalüronidaz tedavisi verilmiştir.

Grup 4 (TENS): Bu gruptaki deneklere belirlenen cerrahi işlem uygulanıp intraarteriyel dolgu embolizasyonu modeli oluşturulduktan sonra TENS tedavisi verilmiştir.

Grup 5 (Hyalüronidaz + TENS): Bu gruptaki deneklere belirlenen cerrahi işlem uygulanıp intraarteriyel dolgu embolizasyonu modeli oluşturulduktan sonra hem hyalüronidaz hem de TENS tedavisi verilmiştir.

3.4 Deneyde Kullanılan Cerrahi Aletler

Çalışmada flep elevasyonu işlemini gerçekleştirmek için içinde portegü, penset, perikondriyum elevatörü, disseksiyon makası, hook, klemp gibi aletlerin bulunduğu bir cerrahi set kullanılmıştır (Şekil 24). Bu setteki aletler kullanılarak flep distalinden yapılan insizyon ile kıkırdağın dorsal yüzündeki subperikondreal plana girilmiş ve proksimale kadar flep elevasyonu sağlanmıştır.

Pedikül çevresinin disseksiyonu ve intraarteriyel hyalüronik asit dolgusunun enjekte edildiği sırada mikroskop altında kullanmak üzere içinde mikroportegü, mikromakas ve mikropenset bulunan bir mikrocerrahi seti kullanılmıştır (Şekil 25).

Denekler arası geçişte bir önceki denekte kullanılan malzemelerin sterilizasyonu sağlanmıştır.



Şekil 24. Çalışmada Kullanılan Cerrahi Set



Şekil 25. Çalışmada Kullanılan Mikrocerrahi Seti

3.5 Anestezi İşlemleri

Çalışmada bulunan tüm gruplardaki deneklerin cerrahi işlem öncesi anestezisini sağlayabilmek amacıyla intramusküler (IM) yolla 35 mg/kg ketamin hidroklorür (Ketasol® %10, 500mg/10 ml Flakon, Richter Pharma AG, Avusturya) ve yine intramusküler yolla verilen 5 mg/kg ksilazin hidroklorür (Sanalazin 20, 50 ml enjeksiyonluk çözelti, Santavet İlaç Sanayi A.Ş. İstanbul, Türkiye) birlikte kullanılmıştır (Şekil 26). Bunun dışında Grup 4 ve Grup 5' teki deneklere TENS uygulamasının yapılacağı her seansta, işlemden hemen önce olası ağrı hissini ortadan kaldırmak ve denek uyumunu arttırmak amacıyla IM yolla 5 mg/kg ksilazin hidroklorür enjeksiyonu yapılmıştır.



Şekil 26. Çalışmada Kullanılan Anestezik Ajanlar

3.6 Cerrahi İşlemler

Tüm gruplar için deneklerin Bölüm 3.5.' te anlatıldığı şekilde anestezisi sağlandıktan sonra her iki kulak dorsal yüzündeki ve sağ arka bacaktaki kıllar cilde zarar vermeden tıraş edildi (Şekil 27).

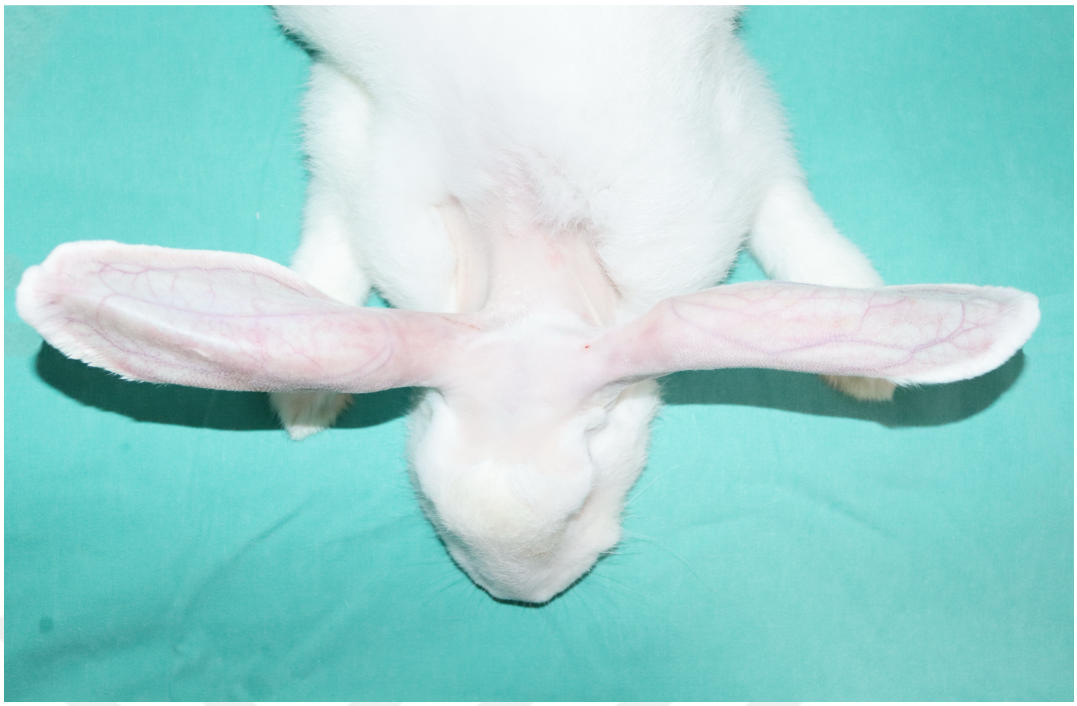

Şekil 27. Deneklerin Her İki Kulağının Tıraşlanmış Hali (Grup 1, Denek 1)

Tıraşlama işlemi bittikten sonra kesilen kıllar operasyon sahasından tamamen arındırılıp kulaklar batikon (povidin iyot) ile silindi. Daha sonra kulaklar steril örtülerle örtüldü. Kulak dorsal yüzünde santral aurikuler arter ile marjinal aurikuler venin seyri belirlenip çizim kalemi ile işaretlendi.

Ardından arter ile venin çaprazlama yaptığı nokta işaretlenip bu noktanın 1 cm proksimali, flebin en proksimal sınırı olarak belirlendi. Flep tasarımı için benzer çalışmalardan baz alınarak belirlenen 2,5 x 6 cm boyutlu önceden hazırlanmış olan asetat kalıp kullanıldı. Flebin uzun aksı santral aurikuler arter ile paralel olacak şekilde ve arteri flebin santralinde bırakmaya özen göstererek, belirlenen proksimal sınır baz alınarak 2,5 x 6 cm boyutunda dikdörtgen şeklinde bir santral aurikuler arter bazlı ada flebi çizildi (Şekil 28).

Flebin kenarlarına yani insizyon yapılacak bölgelere 1/2 oranında Serum Fizyolojik ile sulandırılarak hazırlanan lokal anestezik (Jetokain, 2 ml ampul, Adeka İlaç ve Kimyasal Ürünler San. Ve Tic. A.Ş.) uygulandı.

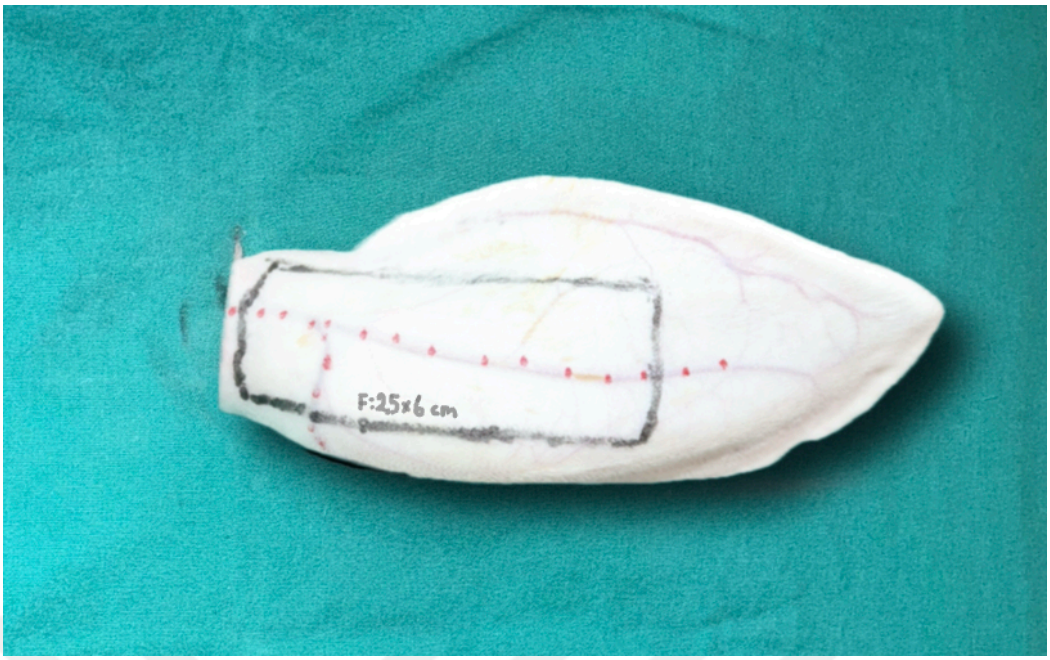

Şekil 28. Santral Aurikuler Arter Bazlı Ada Flebi

Ardından 15 numara bistüri ile flep sınırları üzerinde distalde cilt ve cilt altı doku, proksimal kısımda ise cilt, cilt altı doku ve kas da dahil edilerek insizyonlar yapılıp perikondriyuma kadar ulaşıldı. Flebin en distalinde kanama kontrolünü sağlamak amacıyla santral aurikuler arterin insize edilen serbest ucu bağlandı. Ardından da flebin distal ucunda perikondriyum da insize edildi.

Sonra perikondriyum elevatörü yardımı ile subperikondreal plana girilerek ilerlendi. Flep disseksiyonu boyunca her iki yan kenardaki perikondriyum disseksiyon makası ile kesilerek ilerlemeye devam edildi. Flep disseksiyonu boyunca Serum Fizyolojik ile flep ve cerrahi saha nemlendirildi. Flebin proksimal 1/3' lük bölümüne gelindiğinde yine aynı plandan disseksiyona devam edilerek kas da flebe dahil edildi. Disseksiyonun devamında kanama kontrolünü sağlamak için marjinal aurikuler venin insize edilen serbest ucu bağlandı. Nörovasküler demet korunarak flep elevasyonu tamamlandı (Şekil 29).

Pedikülün iskeletize edilip santral aurikuler arterin ortaya koyulması amacıyla deney hayvanları laboratuvarında bulunan cerrahi mikroskop (ZEISS S100 / OPMI® pico, Jena, Almanya) altında, mikromakas ve mikropenset yardımı ile keskin ve künt disseksiyonlarla her iki yandan nörovasküler demete yaklaşıldı. Pedikülün üzerindeki cilt ve cilt altı doku ve etrafını saran fasya mikromakas ile

disseke edilip pedikül korunarak arter ve ven ortaya koyuldu. Daha sonra da keskin ve künt disseksiyonlarla arter ve ven tam iskeletize edildi (Şekil 30).



Şekil 29. Flep Elevasyonu

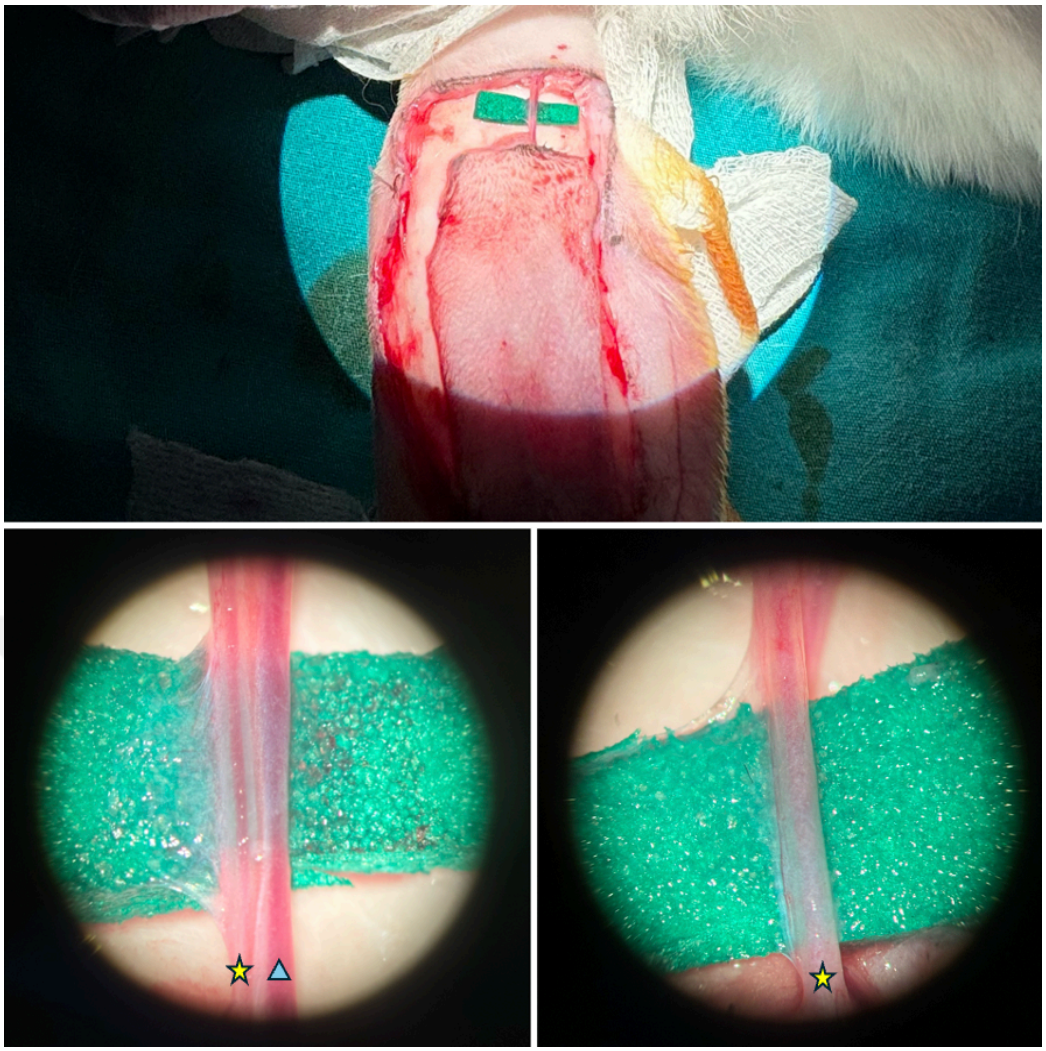

Şekil 30. Mikroskop Altında Pedikülün İskeletize Edilmesi (★: arter, △: ven)

Bu aşamaya kadar tariflenen cerrahi öncesi hazırlıklar ve flep elevasyonu işlemleri tüm gruplarda aynı sırayla ve aynı şekilde gerçekleştirilmiş olan ortak bölümdür.

Bundan sonra uygulanan basamaklar her grup içinde farklılıklar göstermekte olup her bir grup özelinde izlenen yol ayrı ayrı anlatılacaktır.

Ayrıca uygulanan prosedürleri özet olarak gösteren şemalarla çalışma basamaklarının daha kolay akılda kalması hedeflenmiştir.

3.6.1 Deney Grubu 1 (Kontrol)

Bu grupta yer alan deneklere giriş kısmında detayları açıklanan cerrahi öncesi hazırlıklar ve santral aurikuler arter bazlı ada flebinin kaldırılması işlemi

uygulandıktan sonra mikroskop altında 0.1 ml hacminde çapraz bağlı hyalüronik asit dolgusu (Gloderm 20L cross-linked hyaluronic acid, Biotech Healthcare Group, Hindistan) (Şekil 31), 32 gauge bir enjektör ucu vasıtası ile doğrudan santral aurikuler arterin içine verilmiştir (Şekil 32).



Şekil 31. Çalışmada Kullanılan Çapraz Bağlı Hyalüronik Asit Dolgusu

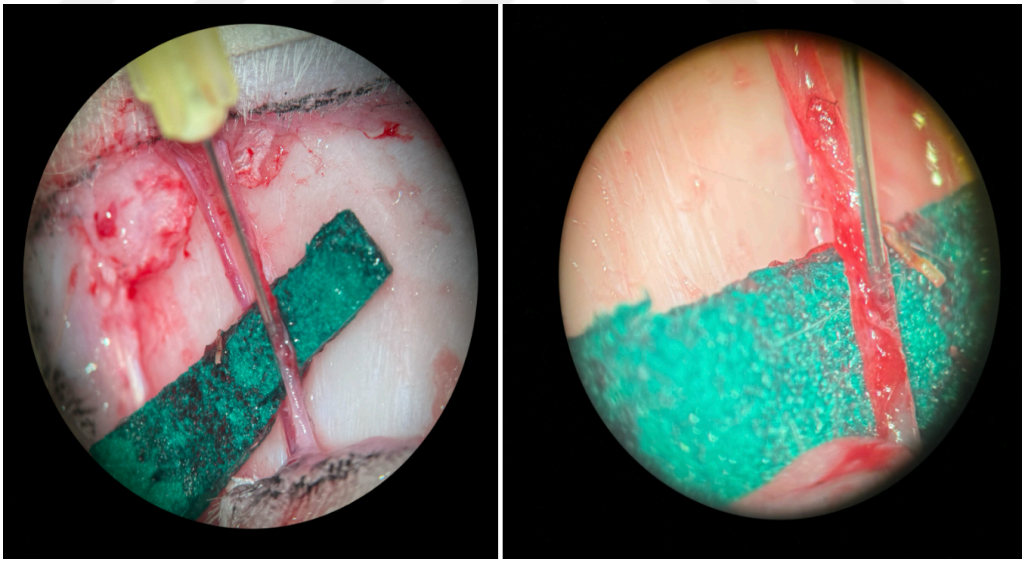

Şekil 32. Santral Aurikuler Arter İçine Hyalüronik Asit Dolgusunun Enjeksiyonu

Bu şekilde hyalüronik asit enjeksiyonuna bağlı intravasküler emboli modeli oluşturulmuştur. Ardından Serum Fizyolojikle kıkırdak yıkanıp flep nemlendirildikten sonra flep tekrar yerine iade edilip 4/0 prolen süturlar ile

resüturasyon sağlanmıştır (Şekil 33). Operasyon sahası Serum Fizyolojik ile bolca yıkanıp kurulandıktan sonra klorheksidin ile silinip steril gazlı bezlerle kapatılmıştır.

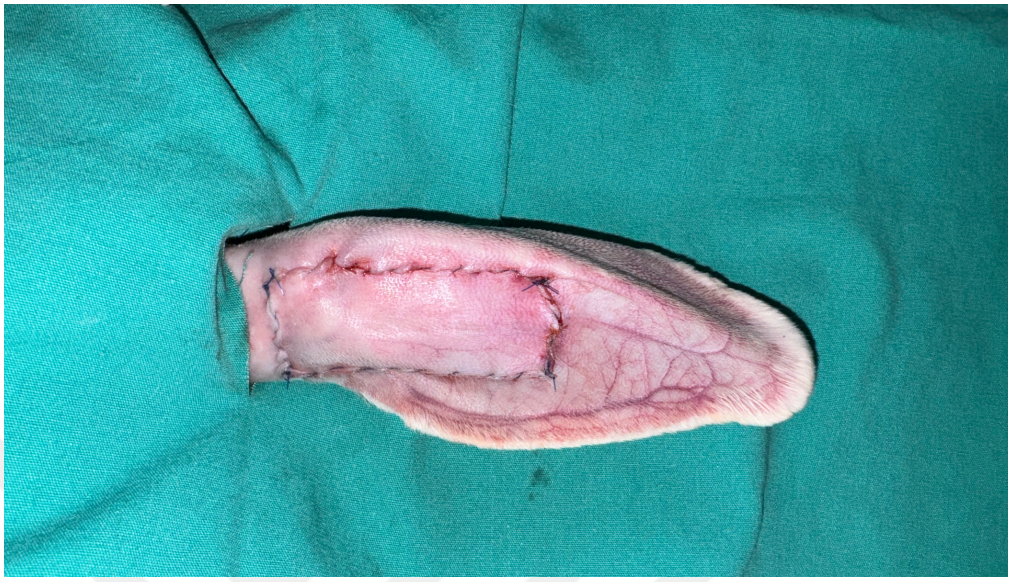

Şekil 33. Fleplerin Yerine İade Edilmesi

İlk 1-2 saatlik anesteziden çıkış süresince denekler yakın gözlemle takip edilmiştir. Ardından postoperatif 4. saatte deneklerin pansumanı açılıp yara yeri kontrolü yapıldıktan sonra öncesinde tıraşlanmış olan sağ arka bacak turnikeye alın alınmış ve palpabl hale gelen safen vene 27 gauge bir enjektör ile girilerek 2 mg/kg dozunda indosiyanin yeşili (Dongfeng Pharmaceutical Co., Çin) verilmiştir. Ardından SPY cihazının kamerası fleplere dik açıyla ve 30 cm uzaklıkta olacak biçimde ayarlanıp odaklama yapılmıştır. Her bir kulaktaki flepten 2 dakikalık görüntü kaydı yapılmıştır (Şekil 34).

Günlük yara yeri bakımı, pansuman değişimi ve beslenme takipleri ile denekler izlenmeye devam etmiştir. Postoperatif 7. günde deneklerin her iki kulağındaki flepler tekrar SPY cihazı yardımı ile görüntülemeye alınıp ede edilen veriler kaydedilmiştir.

Anestezi altında deneklerin sakrifikasyonu yapıldıktan sonra histopatolojik örnekleme amacıyla her iki kulak total olarak ampute edilmiştir. Ampute edilen kulaklarda gerekli işaretlemeler yapılıp uygun koşullarda saklanarak patolojiye ulaştırılmıştır. Bu gruba uygulanan prosedürlerin özeti aşağıda şematize edilmiştir (Şekil 35).



Şekil 34. Postoperatif 4. Saatte SPY Görüntülemenin Uygulanışı (Grup 1, Denek 1)

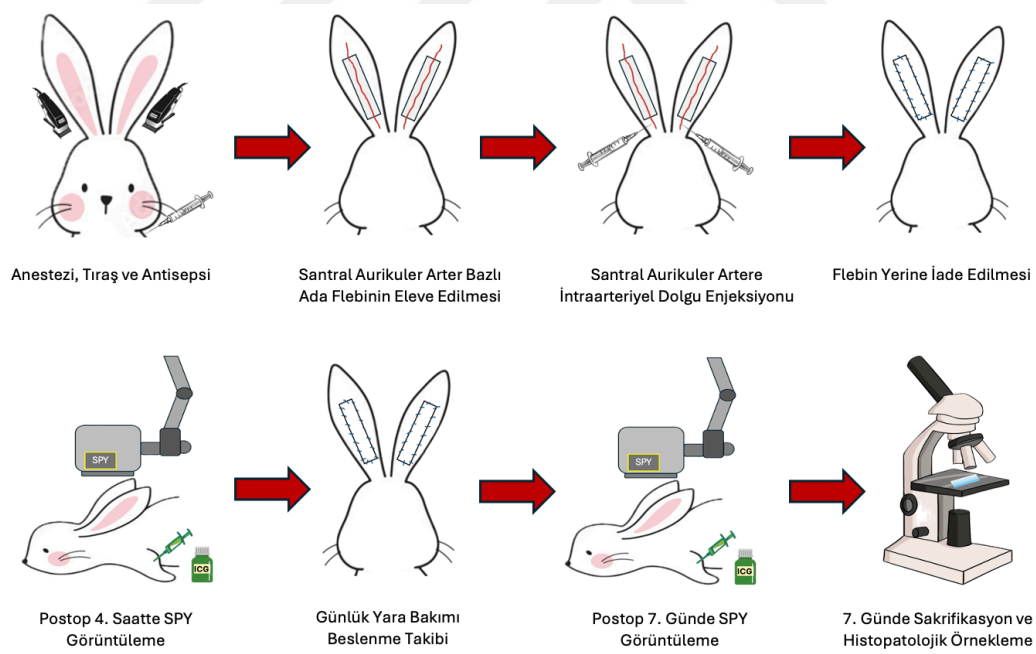

Şekil 35. Grup 1' e Uygulanan İşlemlerin Özeti

3.6.2 Deney Grubu 2 (Sham)

Diğer 4 gruptan farklı olarak bu grupta yer alan deneklere giriş kısmında detayları açıklanan cerrahi öncesi hazırlıklar ve santral aurikuler arter bazlı ada

flebinin kaldırılması işlemi uygulandıktan sonra intraarteriyel dolgu enjeksiyonu işlemi yapılmamıştır. Flep eleve edilip pedikül iskeletize edildikten sonra operasyon sahası Serum Fizyolojik ile yıkanıp flep nemlendirilmiş ve ardından flep tekrar yerine iade edilip 4/0 prolen süturlar ile resüturasyon sağlanmıştır. Operasyon sahası Serum fizyolojik ile bolca yıkanıp kurulandıktan sonra klorheksidin ile silinip steril gazlı bezlerle kapatılmıştır.

İlk 1-2 saatlik anesteziden çıkış süresince denekler yakın gözlemle takip edilmiştir. Ardından postoperatif 4. saatte deneklerin pansumanı açılıp yara yeri kontrolü yapıldıktan sonra öncesinde tıraşlanmış olan sağ arka bacak turnikeye alın alınmış ve palpabl hale gelen safen vene 27 gauge bir enjektör ile girilerek 2 mg/kg dozunda indosiyanin yeşili (Dongfeng Pharmaceutical Co., Çin) verilmiştir. Ardından SPY cihazının kamerası fleplere dik açıyla ve 30 cm uzaklıkta olacak biçimde ayarlanıp odaklama yapılmıştır. Her bir kulaktaki flepten 2 dakikalık görüntü kaydı yapılmıştır.

Günlük yara yeri bakımı, pansuman değişimi ve beslenme takipleri ile denekler izlenmeye devam etmiştir. Postoperatif 7. günde deneklerin her iki kulağındaki flepler tekrar SPY cihazı yardımı ile görüntülemeye alınıp ede edilen veriler kaydedilmiştir.

Anestezi altında deneklerin sakrifikasyonu yapıldıktan sonra histopatolojik örnekleme amacıyla her iki kulak total olarak ampute edilmiştir. Ampute edilen kulaklarda gerekli işaretlemeler yapılıp uygun koşullarda saklanarak patolojiye ulaştırılmıştır. Bu gruba uygulanan prosedürlerin özeti aşağıda şematize edilmiştir (Şekil 36).

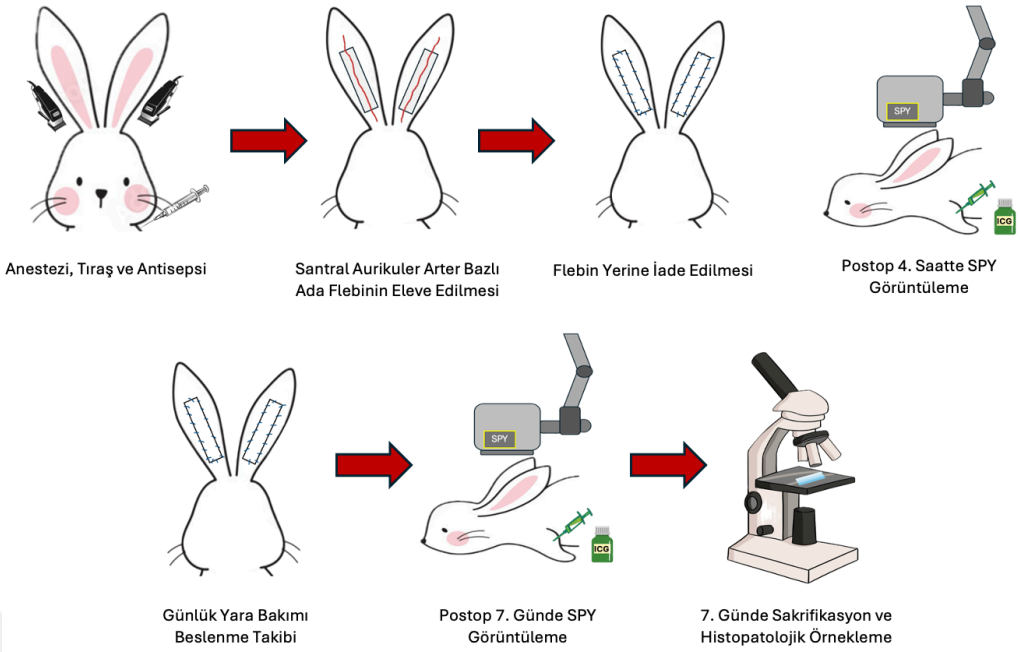

Şekil 36. Grup 2' ye Uygulanan İşlemlerin Özeti

3.6.3 Deney Grubu 3 (Hyalüronidaz)

Bu grupta yer alan deneklere giriş kısmında detayları açıklanan cerrahi öncesi hazırlıklar ve santral aurikuler arter bazlı ada flebinin kaldırılması işlemi uygulandıktan sonra Grup 1'deki deneklere uygulandığı biçimde 0,1 ml çapraz bağlı hyalüronik asit dolgusu intraarteriyel olarak yapıldıktan sonra operasyon sahası Serum Fizyolojik ile yıkanıp flep nemlendirilmiş ve ardından flep tekrar yerine iade edilip 4/0 prolen süturlar ile resüturasyon sağlanmıştır. Operasyon sahası Serum fizyolojik ile bolca yıkanıp kurulandıktan sonra klorheksidin ile silinip steril gazlı bezlerle kapatılmıştır.

İlk 1-2 saatlik anesteziden çıkış süresince denekler yakın gözlemle takip edilmiştir. Ardından postoperatif 4. saatte deneklerin pansumanı açılıp yara yeri kontrolü yapıldıktan sonra öncesinde tıraşlanmış olan sağ arka bacak turnikeye alın alınmış ve palpabl hale gelen safen vene 27 gauge bir enjektör ile girilerek 2 mg/kg dozunda indosiyanin yeşili (Dongfeng Pharmaceutical Co., Çin) verilmiştir. Ardından SPY cihazının kamerası fleplere dik açıyla ve 30 cm uzaklıkta olacak biçimde ayarlanıp odaklama yapılmıştır. Her bir kulaktaki flepten 2 dakikalık görüntü kaydı yapılmıştır.

SPY görüntülemeden hemen sonra, postoperatif 4. saatte, her iki kulak için santral aurikuler arterin trasesi tekrar çizildi. Daha sonra santral aurikuler arterin her iki yanına 0,5 cm uzaklıkta ve flebin distal ucundan da 1 cm uzaklıkta olacak şekilde başlanıp flep proksimaline doğru 1 cm ara ile toplamda 10 adet nokta belirlenmiş ve çizim kalemi ile işaretlenmiştir (Şekil 37-38).

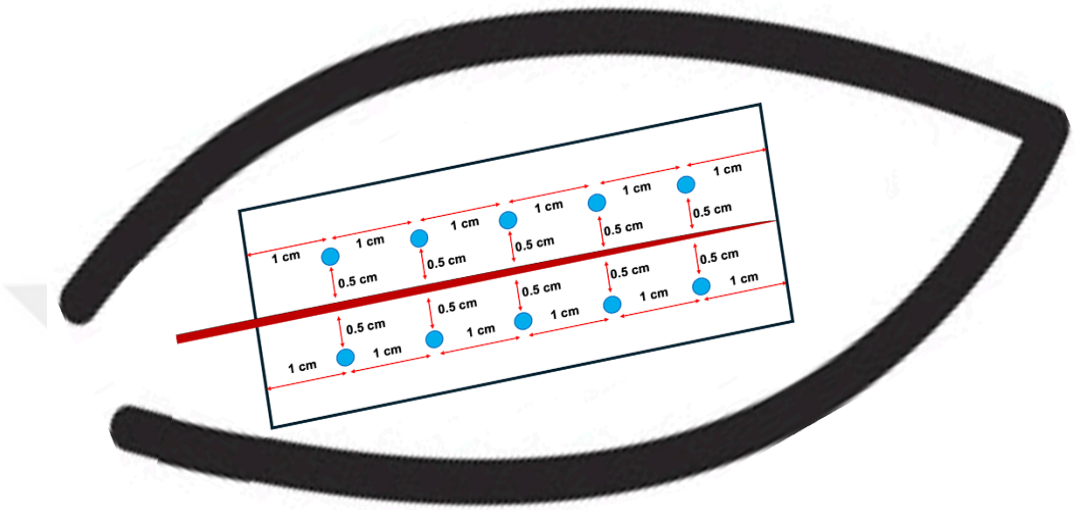

Şekil 37. Hyalüronidaz Enjeksiyonu İçin Belirlenen Noktaların Şematik Çizimi

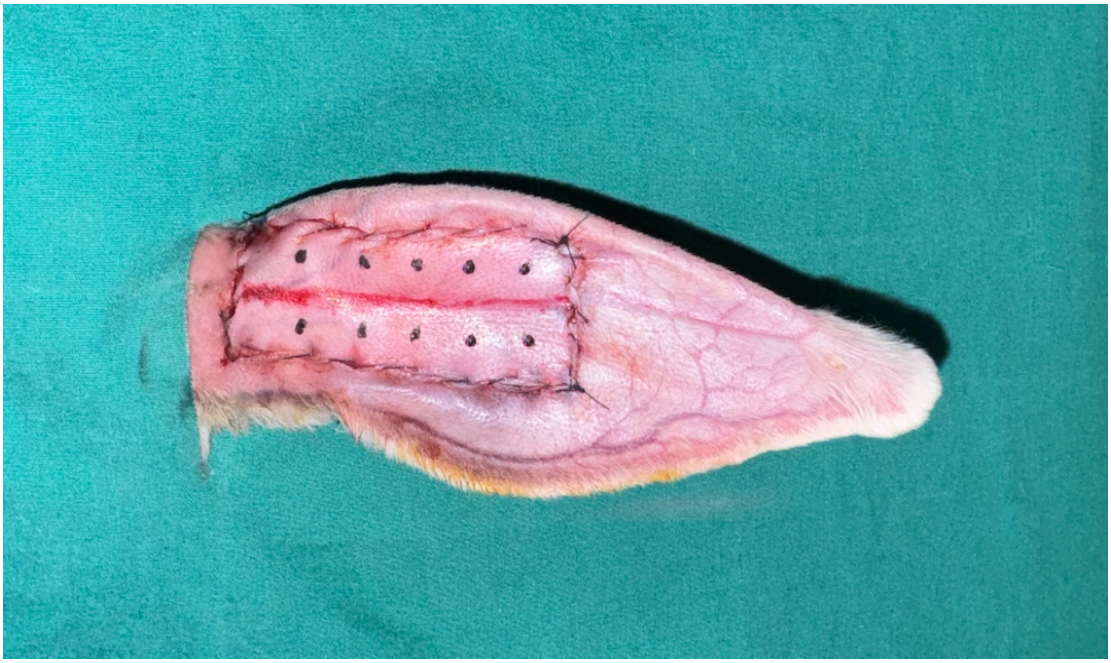

Şekil 38. Denek Üzerinde Hyalüronidaz Enjeksiyonu İçin Belirlenen Noktalar

Belirlenen her bir nokta üzerine 50 IU/kg dozda olmak üzere toplamda 500 IU/kg hyalüronidaz (HYALURONIDASE 150 IU/ml, 5x10ml flakon, MesoMedica, İstanbul, Türkiye) (Şekil 39) subkutan yolla tek seferlik uygulanıp flep pansuman ile kapatılmıştır (Şekil 40).



Şekil 39. Çalışmada Kullanılan Hyalüronidaz

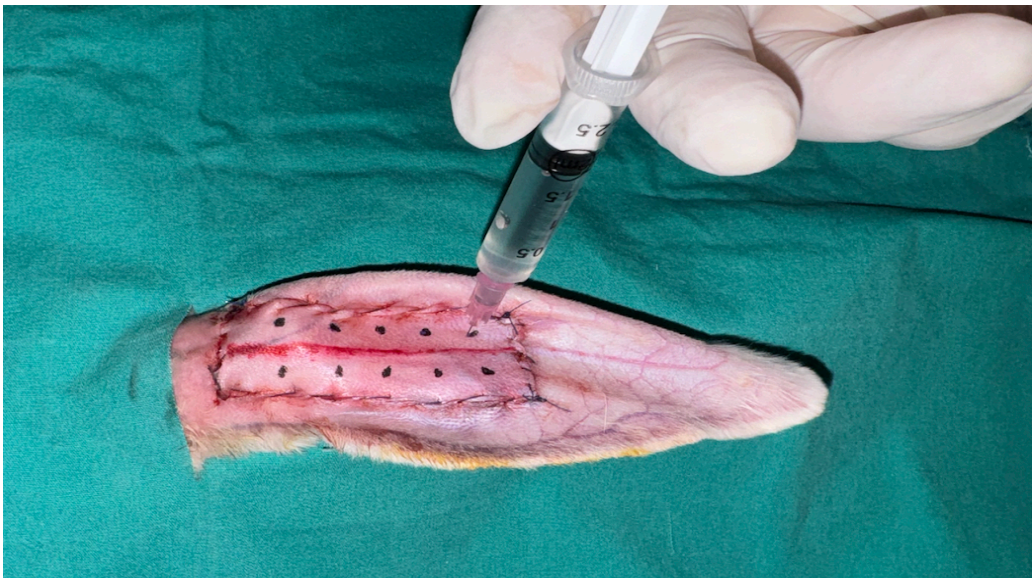

Şekil 40. Hyalüronidazın Subkutan Yolla Uygulanışı (Grup 3, Denek 1)

Günlük yara yeri bakımı, pansuman değişimi ve beslenme takipleri ile denekler izlenmeye devam etmiştir. Postoperatif 7. günde deneklerin her iki kulağındaki flepler tekrar SPY cihazı yardımı ile görüntülemeye alınıp ede edilen veriler kaydedilmiştir. Anestezi altında deneklerin sakrifikasyonu yapıldıktan sonra histopatolojik örnekleme amacıyla her iki kulak total olarak ampute edilmiştir. Ampute edilen kulaklarda gerekli işaretlemeler yapılıp uygun koşullarda saklanarak patolojiye ulaştırılmıştır. Bu gruba uygulanan prosedürlerin özeti aşağıda şematize edilmiştir (Şekil 41).

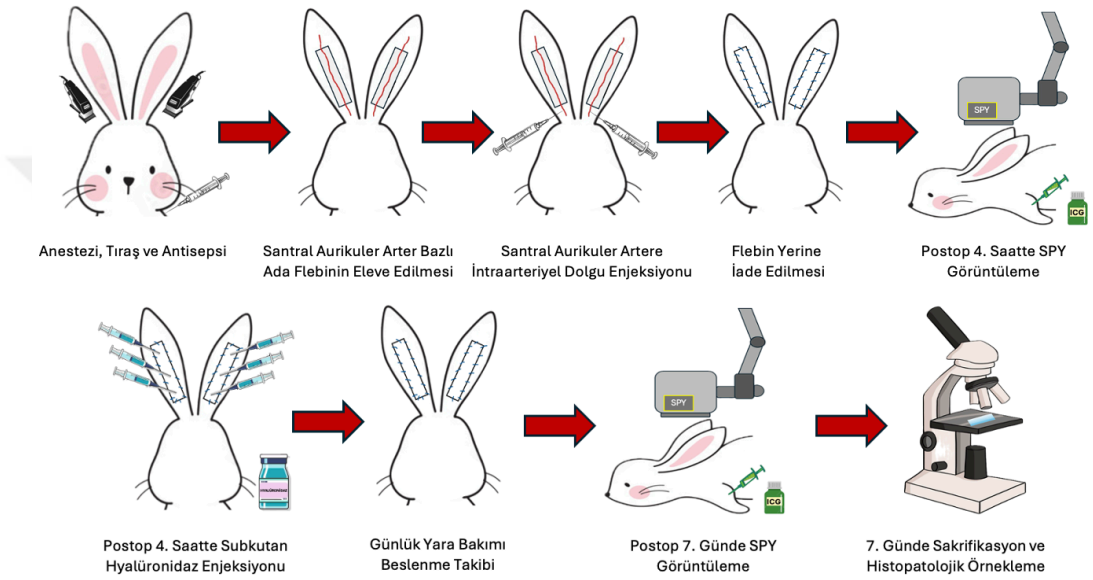

Şekil 41. Grup 3' e Uygulanan İşlemlerin Özeti

3.6.4 Deney Grubu 4 (TENS)

Bu grupta yer alan deneklere giriş kısmında detayları açıklanan cerrahi öncesi hazırlıklar ve santral aurikuler arter bazlı ada flebinin kaldırılması işlemi uygulandıktan sonra Grup 1'deki deneklere uygulandığı biçimde 0,1 ml çapraz bağlı hyalüronik asit dolgusu intraarteriyel olarak yapıldıktan sonra operasyon sahası Serum Fizyolojik ile yıkanıp flep nemlendirilmiş ve ardından flep tekrar yerine iade edilip 4/0 prolen süturlar ile resüturasyon sağlanmıştır. Operasyon sahası Serum fizyolojik ile bolca yıkanıp kurulandıktan sonra klorheksidin ile silinip steril gazlı bezlerle kapatılmıştır.

İlk 1-2 saatlik anesteziden çıkış süresince denekler yakın gözlemle takip edilmiştir. Ardından postoperatif 4. saatte deneklerin pansumanı açılıp yara yeri

kontrolü yapıldıktan sonra öncesinde tıraşlanmış olan sağ arka bacak turnikeye alın alınmış ve palpabl hale gelen safen vene 27 gauge bir enjektör ile girilerek 2 mg/kg dozunda indosiyanin yeşili (Dongfeng Pharmaceutical Co., Çin) verilmiştir. Ardından SPY cihazının kamerası fleplere dik açıyla ve 30 cm uzaklıkta olacak biçimde ayarlanıp odaklama yapılmıştır. Her bir kulaktaki flepten 2 dakikalık görüntü kaydı yapılmıştır.

SPY görüntülemeden hemen sonra, postoperatif 4. saatte, TENS uygulamasından önce deneklerin pansumanı açılmıştır. Operasyon sahası hematom, eritem ve seröz biriken varlığı açısından değerlendirilip sorun olmadığı görüldükten sonra yara yeri Serum Fizyolojik ile silinip iyice kurulanmıştır. Ardından çalışmada kullanılan çift kanallı TENS cihazı (ITO Model 120z, ITO Company Limited, Tokyo, Japonya) Kanal 1'deki (Chanel 1) elektrotlar sol kulağa, Kanal 2'deki (Chanel 2) elektrotlar sağ kulağa yerleştirilmesi planlanarak her iki kanaldaki frekans değeri 80 Hertze, amplitüd ise 20 miliampere ayarlanmıştır.

Deneklerin işlem sırasında ağrı hissetmemesi, stres düzeylerinin artmaması ve işleme olan uyum düzeylerinin yükseltilmesi amacıyla işlemden hemen önce 5 mg/kg dozunda ksilazin hidroklorür (Sanalazin 20, 50 ml enjeksiyonluk çözelti, Santavet İlaç Sanayi A.Ş. İstanbul, Türkiye) intramusküler yolla uygulanmıştır. İstenmeyen refleks hareketler nedeni ile bağlanan elektrotların ayrılması ve buna bağlı uygun tedavinin verilememesi ihtimalinden kaçınmak için denekler yeşil bir örtü ile sarılmış ve vücut hacminin 1,5 katı büyüklüğünde bir kutu içine koyulmuştur.

Anestezinin etkisi kontrol edildikten sonra önceden yapışkanlı jel kısımları 2 cm çaplı bir daire şeklinde kesilip hazırlanan anod elektrot proksimal yarıya, katod elektrot ise distal yarıya gelecek şekilde flebe yerleştirilmiştir. Sonra da her bir kulak için 1 saat boyunca kesintisiz olarak ayarlanan frekans ve amplitüd değerinde TENS uygulaması gerçekleştirilmiştir (Şekil 42). İşlem sonrası tekrar operasyon sahasına pansuman yapılıp steril gazlı bezlerle kapatılmıştır.

Denekler günlük yara yeri bakımı, pansuman değişimi ve beslenme takipleri ile izlenmeye devam etmiştir. Sakrifikasyon gününe dek gruptaki tüm deneklerin, her bir kulağındaki flebe yukarıda detayları açıklanan şekilde günde1

saat anestezi altında TENS tedavisi verilmiştir. Postoperatif 7. günde deneklerin her iki kulağındaki flepler tekrar SPY cihazı yardımı ile görüntülemeye alınıp ede edilen veriler kaydedilmiştir.

Anestezi altında deneklerin sakrifikasyonu yapıldıktan sonra histopatolojik örnekleme amacıyla her iki kulak total olarak ampute edilmiştir. Ampute edilen kulaklarda gerekli işaretlemeler yapılıp uygun koşullarda saklanarak patolojiye ulaştırılmıştır. Bu gruba uygulanan prosedürlerin özeti aşağıda şematize edilmiştir (Şekil 43).

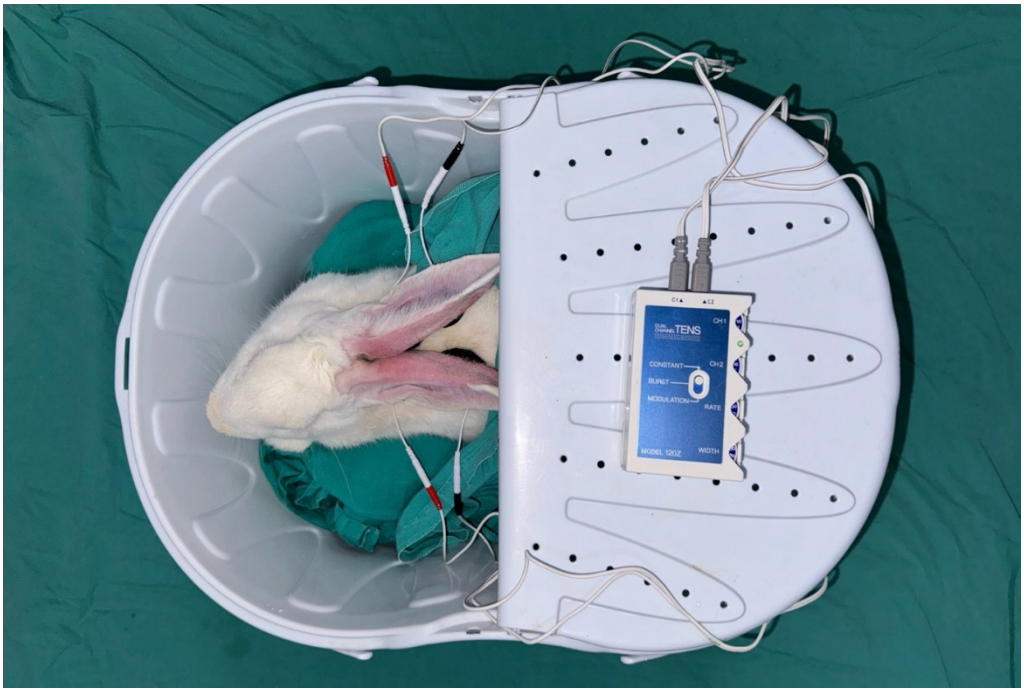

Şekil 42. Anestezi Altında TENS Tedavisinin Uygulanması (Grup 4, Denek 1)

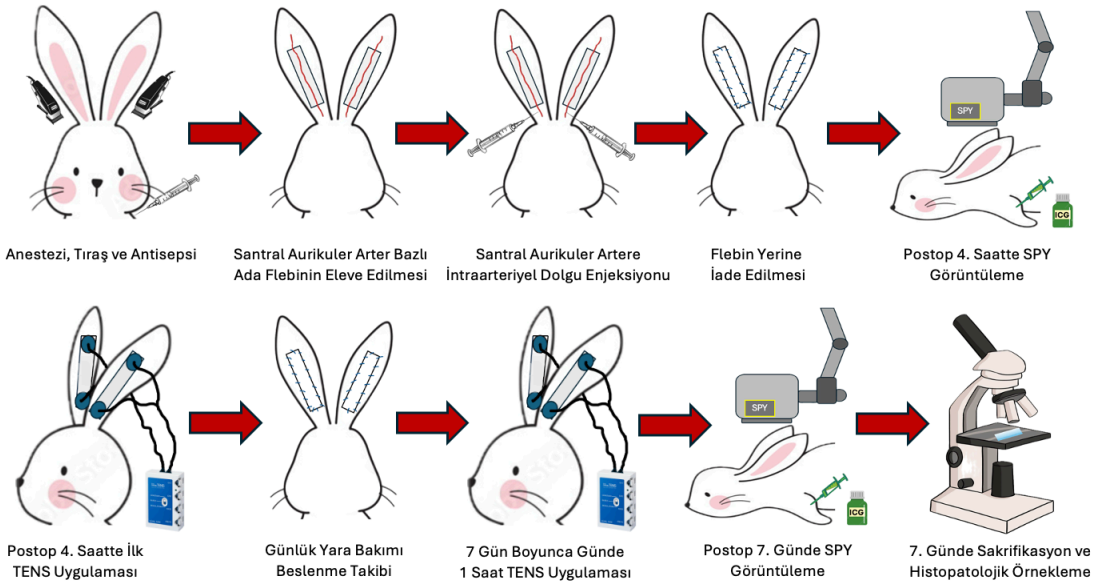

Şekil 43. Grup 4' e Uygulanan İşlemlerin Özeti

3.6.5 Deney Grubu 5 (Hyalüronidaz + TENS)

Bu grupta yer alan deneklere giriş kısmında detayları açıklanan cerrahi öncesi hazırlıklar ve santral aurikuler arter bazlı ada flebinin kaldırılması işlemi uygulandıktan sonra Grup 1'deki deneklere uygulandığı biçimde 0,1 ml çapraz bağlı hyalüronik asit dolgusu intraarteriyel olarak yapıldıktan sonra operasyon sahası Serum Fizyolojik ile yıkanıp flep nemlendirilmiş ve ardından flep tekrar yerine iade edilip 4/0 prolen süturlar ile resüturasyon sağlanmıştır. Operasyon sahası Serum fizyolojik ile bolca yıkanıp kurulandıktan sonra klorheksidin ile silinip steril gazlı bezlerle kapatılmıştır.

İlk 1-2 saatlik anesteziden çıkış süresince denekler yakın gözlemle takip edilmiştir. Ardından postoperatif 4. saatte deneklerin pansumanı açılıp yara yeri kontrolü yapıldıktan sonra öncesinde tıraşlanmış olan sağ arka bacak turnikeye alın alınmış ve palpabl hale gelen safen vene 27 gauge bir enjektör ile girilerek 2 mg/kg dozunda indosiyanin yeşili (Dongfeng Pharmaceutical Co., Çin) verilmiştir. Ardından SPY cihazının kamerası fleplere dik açıyla ve 30 cm uzaklıkta olacak biçimde ayarlanıp odaklama yapılmıştır. Her bir kulaktaki flepten 2 dakikalık görüntü kaydı yapılmıştır.

SPY görüntülemeden hemen sonra, postoperatif 4. saatte Grup 3'te anlatılan kriterler baz alınarak flep 10 adet enjeksiyon noktası belirlenmiştir. Yine

aynı şekilde Grup 3'te de detayları anlatılıp fotoğraflarda gösterildiği üzere belirlenmiş olan her bir noktaya 50 IU/kg dozda olmak üzere toplamda 500 IU/kg hyalüronidaz (HYALURONIDASE 150 IU/ml, 5x10ml flakon, MesoMedica, İstanbul, Türkiye) subkutan yolla tek seferlik uygulanmıştır (Şekil 44).

Birkaç dakika sonra flep üzerinde herhangi bir kanama, hematom, seröz birikim veya sızma olmadığı tekrar kontrol edildikten sonra operasyon sahası Serum Fizyolojik ile silinip kurulandıktan sonra önceden yapışkanlı jel kısımları 2 cm çaplı bir daire şeklinde kesilip hazırlanan anod elektrot proksimal yarıya, katod elektrot ise distal yarıya gelecek şekilde flebe yerleştirilmiştir. Deneklere, Grup 4' teki deneklere olduğu gibi aynı şekilde anestezi uygulanıp kısıtlayıcı işlemler yapıldıktan sonra TENS uygulaması yine Grup 4'teki denekler ile aynı frekans ve amplitüd değerinde 1 saat boyunca yapılmıştır (Şekil 44). İşlem sonrası tekrar operasyon sahasına pansuman yapılıp steril gazlı bezlerle kapatılmıştır.

Sonrasında denekler günlük yara yeri bakımı, pansuman değişimi ve beslenme takipleri ile izlenmeye devam etmiştir. Sakrifikasyon gününe dek bu gruptaki tüm deneklerin, her bir kulağındaki flebe yukarıda detayları açıklanan şekilde günde1 saat anestezi altında TENS tedavisi verilmiştir. Postoperatif 7. günde deneklerin her iki kulağındaki flepler tekrar SPY cihazı yardımı ile görüntülemeye alınıp ede edilen veriler kaydedilmiştir.

Anestezi altında deneklerin sakrifikasyonu yapıldıktan sonra histopatolojik örnekleme amacıyla her iki kulak total olarak ampute edilmiştir. Ampute edilen kulaklarda gerekli işaretlemeler yapılıp uygun koşullarda saklanarak histopatolojik örnekler patoloji birimine ulaştırılmıştır. Bu gruba uygulanan prosedürlerin özeti aşağıda şematize edilmiştir (Şekil 45).

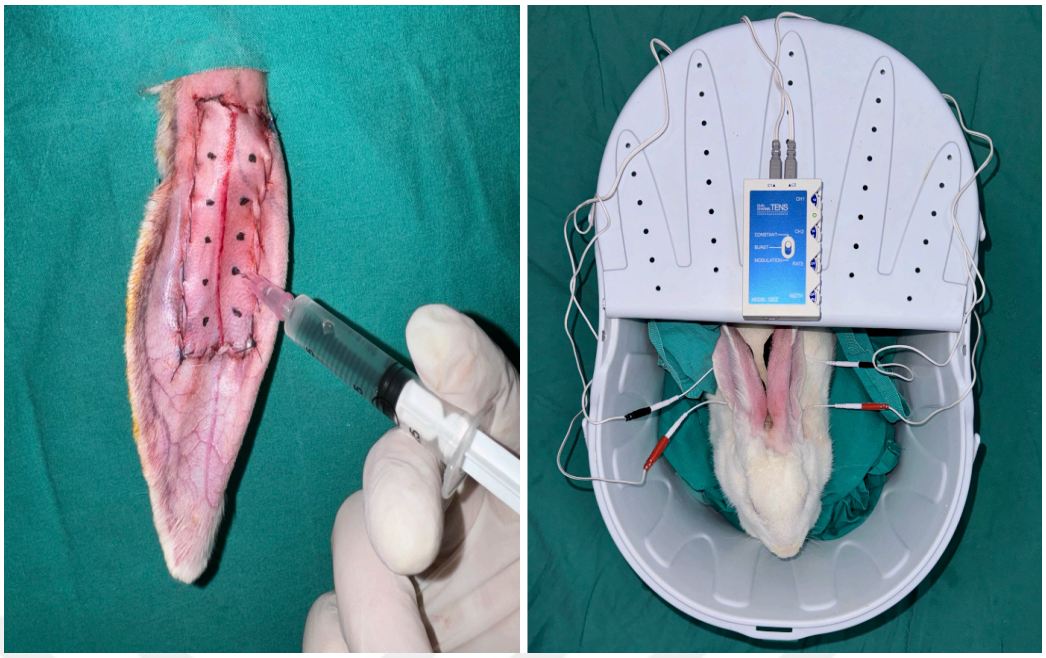

Şekil 44. Postoperatif 4. saatte Hyalüronidaz ve TENS Uygulamaları (Grup 5, Denek 1)

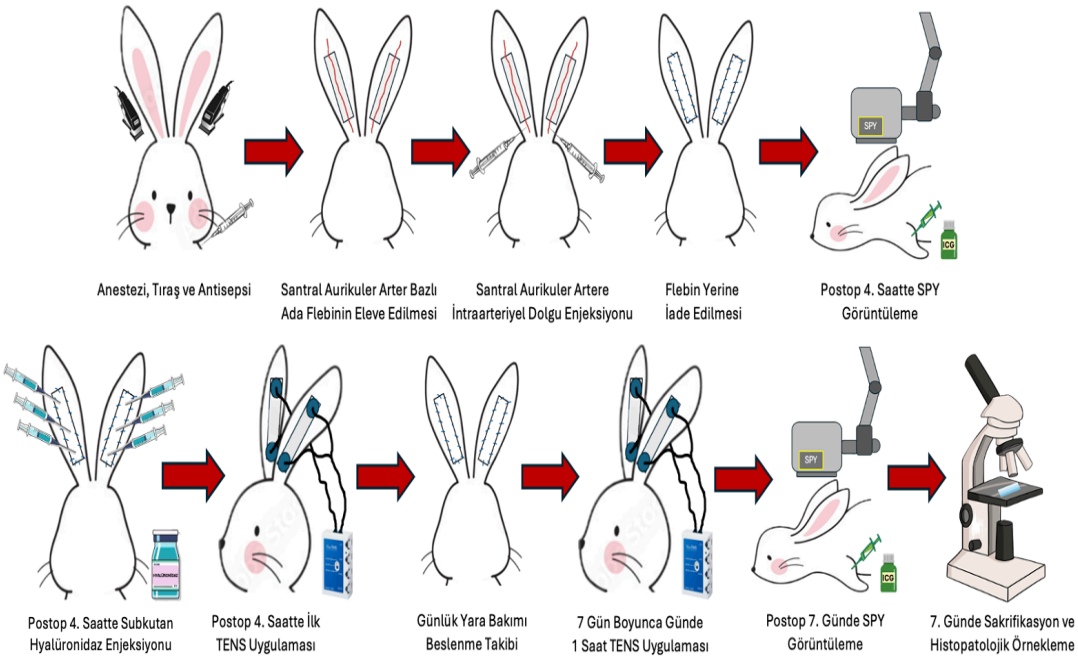

Şekil 45. Grup 5' e Uygulanan İşlemlerin Özeti

3.7 Cerrahi Sonrası Bakım

Her grup için özel olarak tanımlanan cerrahi prosedür ve akabinde gerçekleştirilen tedavi uygulaması ile SPY görüntüleme sonrasında insizyon

sahası pansumanla kapatıldı. Pansumanda steril gazlı bezler ve klorheksidin kullanıldı. Pansumanın stabil kalması ve deneğin operasyon sahasına zarar vermesini engellemek amacıyla her iki kulağa da flebe bası yapmayacak şekilde kumaştan yapılmış koruyucu kılıflar giydirildi. Ardından denekler kendine ait olan kafes bölmesine yerleştirildi.

Cerrahi sonrası ilk 2 saat deneklerin solunum sırasındaki toraks hareketleri ve kornea refleksi gibi parametreler yakın takip edildi. Denek anestezi etkisinden çıktıktan sonra kafes içindeki aktivite düzeyi, pansumanın durumu yem ve su tüketimi, idrar volümü ve dışkılaması gözlendi. Operasyon sahası günlük olarak açılıp operasyon sahası ve fleplerin durumu gözlendi. Ardından tekrar steril pansuman ile kapatıldı. Bu izlemler deneğin sakrifiye edilişine kadar rutin halde devam etti.

Bunun dışında Grup 4 ve Grup 5' te yer alan denekler için günlük 1 saat TENS tedavisi rutin olarak uygulandı. İşlemden önce deneklerin olası bir ağrı hissiyatı durumunda strese girmelerini önlemek ve tedaviye uyumlarını arttırmak için 5 mg/kg IM ksilazin ile deneklerin sedasyonu sağlandı. Bu tedavi öncesi her gün, her iki kulaktaki pansuman da açılıp SF ile silindi. Tekrar steril gazlı bezlerle kurulandıktan sonra TENS pedleri flebe yapıştırıldı. Tedavi bitiminden sonra da tekrar pansuman yapılarak yara yeri steril olarak kapatıldı.

3.8 Deney Hayvanlarının Sakrifikasyonu

Her bir grup için çalışmadaki 7. gününü dolduran deneklere anestezi altında SPY cihazı yardımıyla indosiyanin anjiyografisi yapıldıktan sonra 120 mg/kg tiyopental sodyum (Ekipental 1 gr flakon, Tüm-Ekip ilaç A.Ş., Tuzla, Türkiye) intravenöz (IV) yol ile verilerek deneklerin sakrifikasyonu sağlanmıştır. Tıbbi atık yönetmeliğine uygun olarak artan hayvan bedenleri tıbbi atık poşetlerinde toplanmıştır. Çalışmada kullanılmış olan sarf malzemeler (enjektör, enjektör ucu, bistüri ucu, gazlı bez vs) de dahil olmak üzere tüm tıbbi atıklar sorumlu laboratuvar çalışanı tarafından prosedürlere uygun olarak laboratuvardan uzaklaştırılmıştır.

3.9 Histopatolojiik Örnekleme

Tüm deney grupları için postoperatif 7. gününü dolduran deneklerin sakrifiye edildikten sonra her iki kulak total olarak ampute edilmiştir. Fleplerin fotoğraflaması yapıldıktan sonra flep proksimal ve distaline ipek süturlar ile işaretleme işlemi yapılmıştır. Sonrasında kulaklarda istenmeyen katlanmalar ya da diğer yapısal deformasyonlardan kaçınmak için ampute edilen kulaklar ventral yüzlerinden temas edecek şekilde bir strafor parçasına süturlar ile tespit edildi. Daha sonra da içinde %10 tamponlu nötral formalin solüsyonu bulunan kaplara koyulup Mersin Üniversitesi Tıp Fakültesi Tıbbi Patoloji Anabilim Dalı'na götürülerek çalışmada görevli patologlara teslim edilmiştir.

3.10 Değerlendirme

Çalışmamızda tavşan kulağı modelinde intraarteriyel dolgu enjeksiyonuna bağlı gelişen emboliler sonucu ortaya çıkan deri nekrozunun önlenmesi hedeflenmiştir. Dolgu embolizasyonunun etkilerini ve verilen tedavinin etkinliğini lokal olarak objektif bir biçimde değerlendirebilmek için incelenen saha 2.5x6 cm boyutunda santral aurikuler arteri baz alan bir ada flebi şeklinde tasarlanıp intraarteriyel dolgu enjeksiyonu ise arterin flebe giriş noktasından yapılmıştır.

Deneysel işlemlerin ilk günü ve deneklerin sakrifikasyonunun gerçekleştiği gün SPY cihazı yardımı ile yapılan indosiyanin anjiyografisi ile değerlendirme, denek sakrifikasyonundan hemen önce ampute edilen kulaklardaki flebin nekroze ve yaşayan kısımlarının total olarak asetat kağıdı üzerine çizilip daha sonra alan tarama programları ile değerlendirildiği makroskopik değerlendirme ve sakrifikasyondan sonra fleplerdeki mikroskopik değişimlerin incelendiği histopatolojik değerlendirme olmak üzere temelde üç farklı bakış açısı ile intraarteriyel dolgu embolizasyonun etkileri ve tedavi grupları için uygulanan tedavi modalitelerinin emboliye bağlı gelişecek yan etkiler üzerine katkısı irdelenmiştir. Tüm bu kaydedilen veriler Mersin Üniversitesi Biyoistatistik Anabilim Dalı'nda detaylı bir şekilde analiz edilip bulguların istatiksel açıdan anlamlılığı ortaya koyulmuştur.

3.10.1 İndosiyanin Anjiyografik Değerlendirme

Çalışmamızdaki indosiyanin anjiyografik değerlendirmeler kliniğimizde bulunan SPY Elite System (NOVADAQ Technologies Inc, Richmond, British Columbia, Canada) görüntüleme cihazı ile tüm gruplardaki deneklerin iki kulağına da ilki postoperatif 4. saatte ikincisi ise postoperatif 7. günde olmak üzere iki aşamalı olarak yapılmıştır.

Görüntüleme öncesi deneklerin sağ arka bacağı tıraşlanıp antisepsi sağlandıktan sonra turnike altında palpabl hale gelen safen vene 27 gauge bir enjektör ile girilerek 2 mg/kg dozunda indosiyanin yeşili (Dongfeng Pharmaceutical Co., Çin) verilmiştir. Her iki kulaktaki flepten 2 dakikalık görüntü kaydı yapılmıştır. Daha sonra sistem ara yüzüne kaydedilen veriler işlenirken indosiyanin yeşilinin maksimum seviyede olduğu 60. saniyede kaydedilen yüzdeler baz alınarak flep üzerinde belirlenmiş olan toplamda 20 adet noktadaki perfüzyon değerleri not edilmiştir. Yüzdesel perfüzyon değerleri kullanıldığı için %100 perfüzyondaki değer olarak santral aurikuler arterin flebe girmeden önceki proksimal kısmındaki akım baz alınmıştır (Şekil 46-50).

Daha sonra her bir deneğin sağ ve sol kulağındaki fleplerde belirlenen noktalarda kaydedilen 20 değerin aritmetik ortalaması hesaplanarak postoperatif 4. saatteki ve postoperatif 7. gündeki perfüzyon yüzdeleri her bir flep için ayrı ayrı bulunmuştur.

Her bir gruptaki ortalama flep perfüzyon yüzdeleri toplanıp gruptaki toplam flep sayısına (n=6) bölünerek o gruba ait ortalama perfüzyon değerleri 4. saat ve 7. gün için ayrı ayrı not edilmiştir.

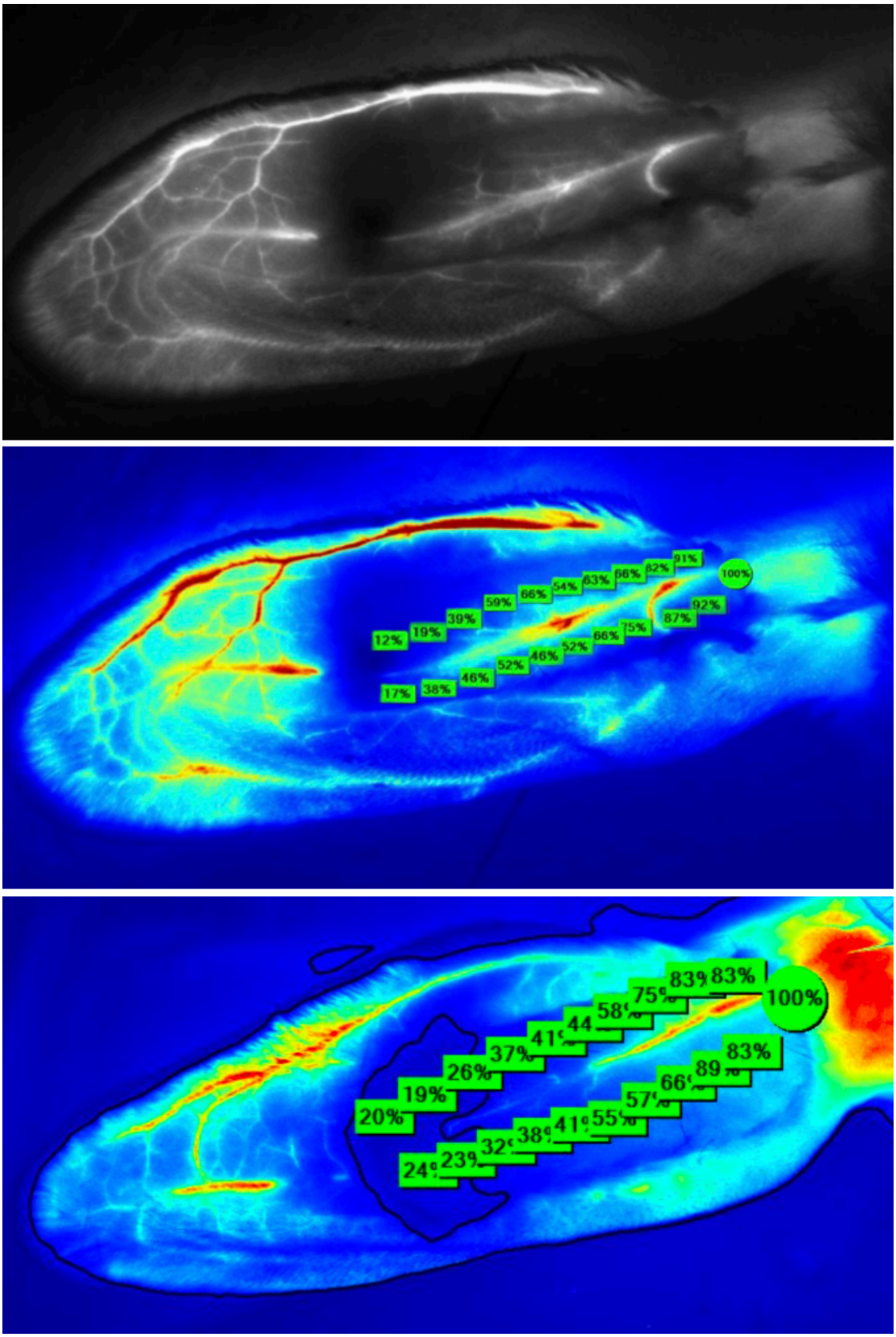

Şekil 46. Postoperatif 7. günde Anjiyografik Görüntü (Grup 1 Denek 2 Kulak 2)

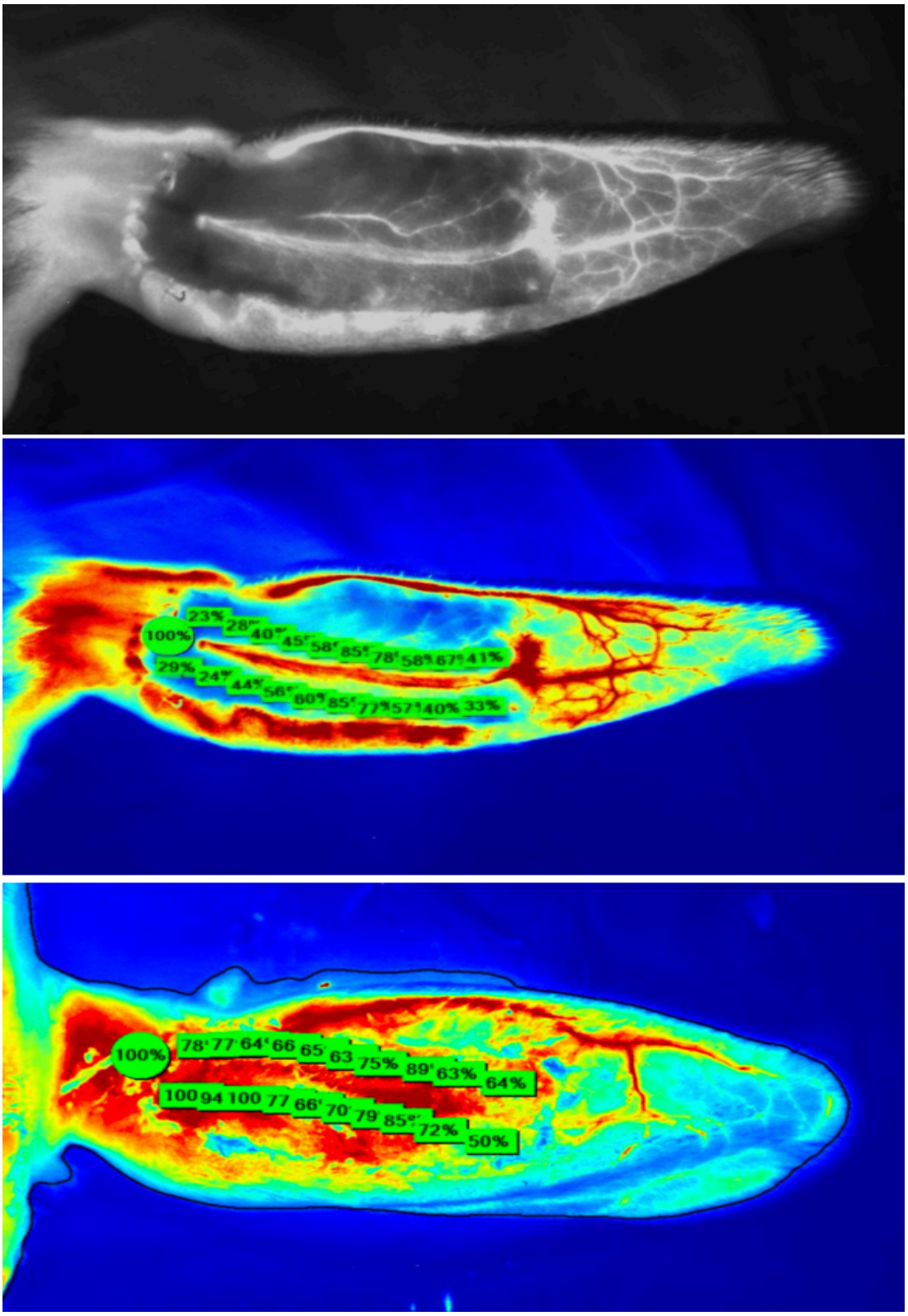

Şekil 47. Postoperatif 7. günde Anjiyografik Görüntü (Grup 2 Denek 1 Kulak1)

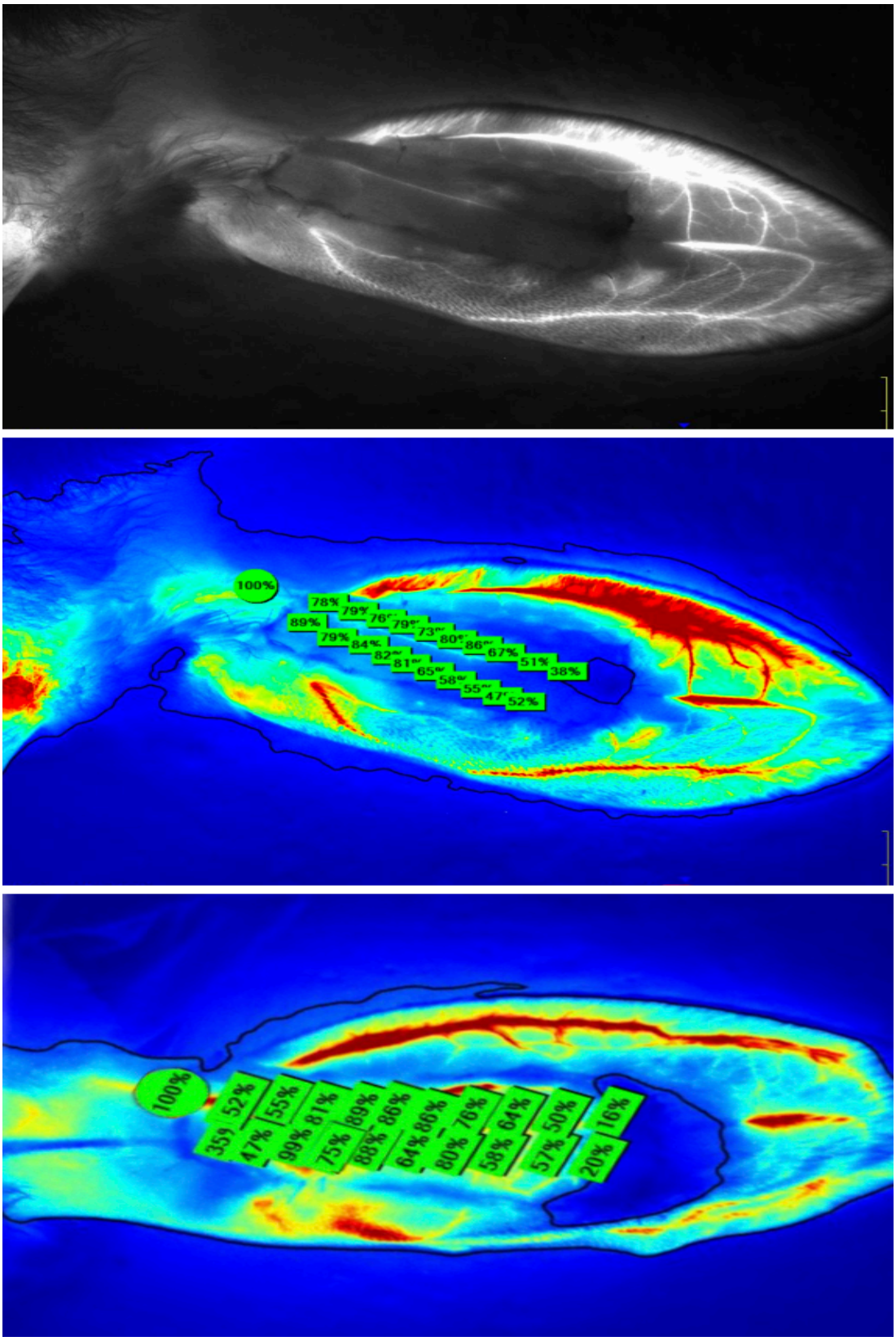

Şekil 48. Postoperatif 7. günde Anjiyografik Görüntü (Grup 3 Denek 2 Kulak1)

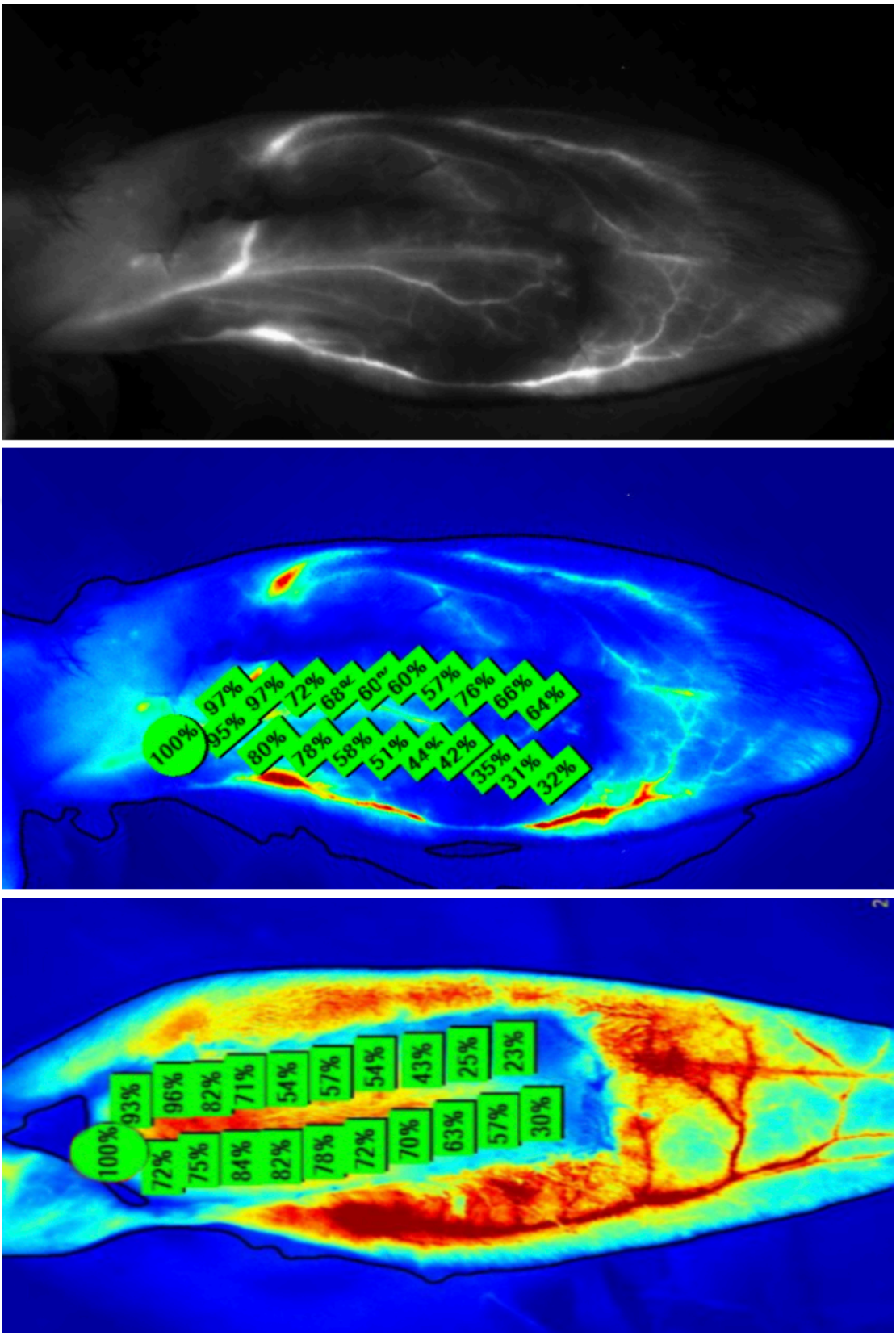

Şekil 49. Postoperatif 7. günde Anjiyografik Görüntü (Grup 4 Denek 3 Kulak 2)

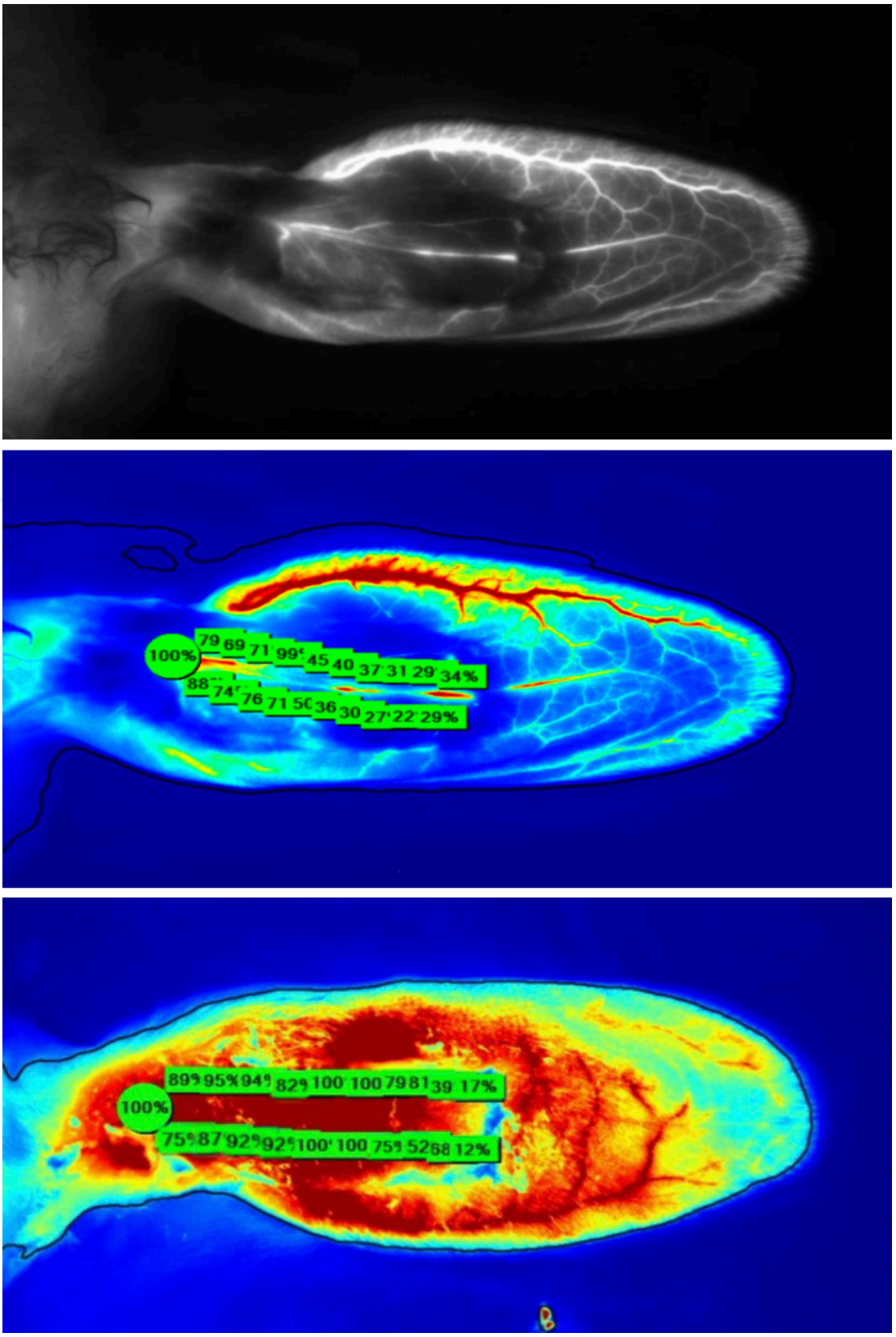

Şekil 50. Postoperatif 7. günde Anjiyografik Görüntü (Grup 5 Denek 1 Kulak1)

3.10.2 Makroskopik Değerlendirme

Tüm deney grupları için postoperatif 7. gününü dolduran deneklerin sakrifiye edildikten sonra her iki kulak total olarak ampute edilmiştir. Flep üzerindeki nekroze ve yaşayan alanların çizimi asetat kağıdına aktarılıp ampute edilen kulaklar ayrı ayrı fotoğraflanmıştır (Şekil 51).



Şekil 51. Sakrifikasyon Sonrası Fleplerin Makroskopik Görüntüsü

Daha sonra alınan fotoğraflar ve çizimler planimetrik ölçüm verilerini elde edebilmek amacıyla AutoCad (Autodesk INC., ABD) programına aktarılmıştır. Program yardımı ile her bir kulaktaki total flep alanı, nekroze alan ve sağkalım alanı ayrı ayrı olarak hesaplanıp kaydedilmiştir (Şekil 52-53). Bu verilerin ışığında fleplerdeki sağkalım alanın, total flep alanına oranı yüzdesel olarak hesaplanmış ve her bir grup için ortalama flep sağkalım alanı değeri kaydedilmiştir.

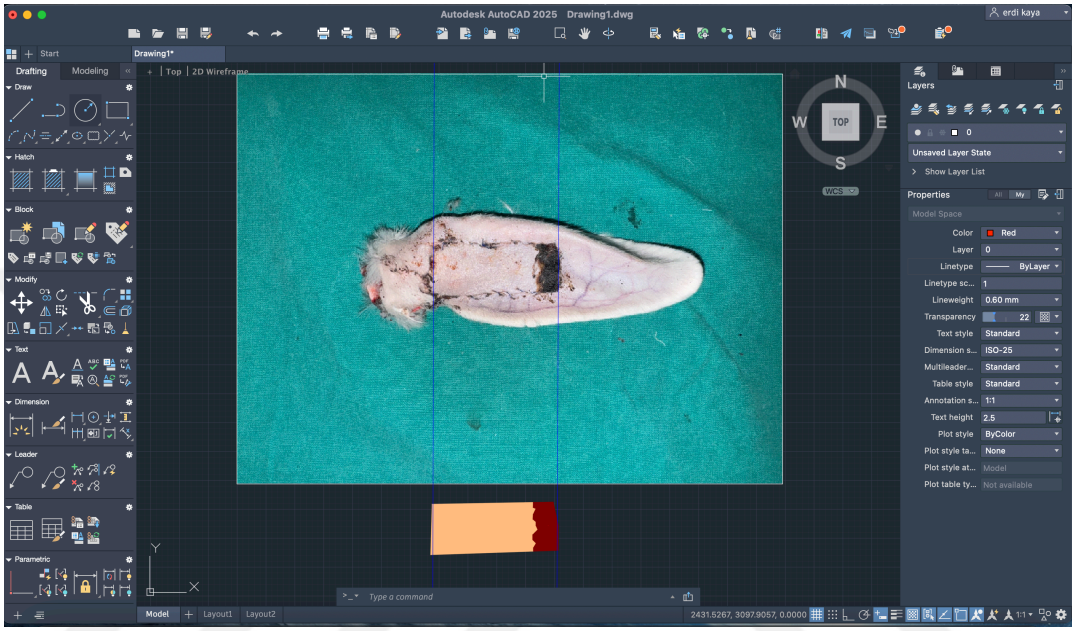

Şekil 52. Flep Sağkalım Alanının Hesaplanması (Grup 1 Denek 1 Kulak 2)

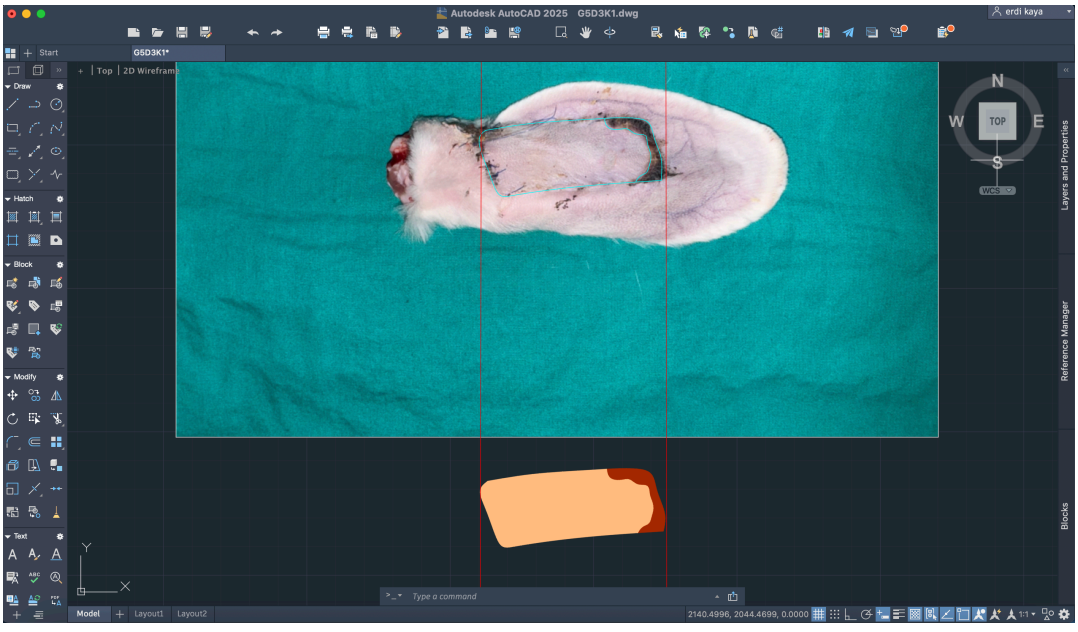

Şekil 53. Flep Sağkalım Alanının Hesaplanması (Grup 5 Denek 3 Kulak 1)

3.10.3 Histopatolojik Değerlendirme

Tüm deney grupları için postoperatif 7. gününü dolduran deneklerin sakrifikasyonu sağlandıktan sonra her iki kulak total olarak ampute edilmiştir. Flep proksimal ve distaline ipek süturlar ile işaretleme işlemi yapılıp görevli patologlara teslim edilmiştir.

Toplamda 30 adet tavşan kulağından hazırlanan flep preparatların histolojik değerlendirmesi BX53 ışık mikroskopunda iki patolog tarafından yapıldı. Damar içindeki ve çevresindeki değişiklikleri gözlemlemek amacıyla fleplerin proksimal, orta ve distal 1/3 kısımlarından ve flebin en distaline 2 cm uzaklıkta flep dışındaki sağlam alandan alınan örnekler %10 nötral formalin ile fikse edildi ve parafin kesitler haline getirildi. Kesitler Hematoksilen Eozin boyası kullanılarak ışık mikroskopunda değerlendirildi.

120 adet test numunesinin incelemesinde subkutan gevşek bağ dokuda dağılmış inflamatuar hücreler (nötrofiller, lökositler, makrofajlar), yabancı cisim tipi multinükleer dev hücreler ve lenfosit infiltrasyonu, dolgu maddesi, fibrozis ve ödem varlığı değerlendirmesi yapıldı (Şekil 54). İnflamasyon, fibrozis, yabancı cisim tipi multinükleer dev hücre dağılımı, ödem araştırıldı. 5BBA'da semikantitatif ve semikalitatif değerlendirme yapıldı. Bunlar 0 Puan: Yok, 1 Puan: Hafif, 2 Puan: Orta ve 3 Puan: Şiddetli olarak değerlendirilmiştir. Bütün gruplarda 2 mm^2' de damar sayımı yapılmıştır (Şekil 55).

2016 yılında Yan Zhuang ve arkadaşlarının, 2023 yılında ise Likui Sun ve arkadaşlarının yayımladığı makaleler değerlendirme yapılırken referans olarak alınıp modifiye edilmiştir [14, 200, 201].

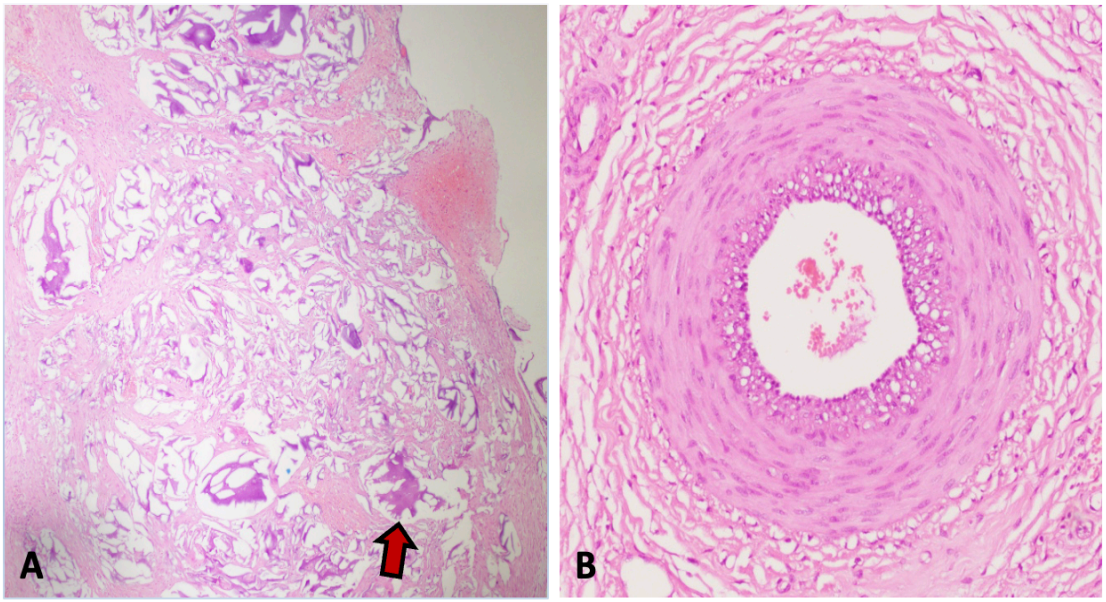

Şekil 54. Hyalüronik Asit Birikimi ve Arter Duvarı (Grup 1 Denek 1 Kulak 1; Proksimal 1/3' ten alınan doku örneği)

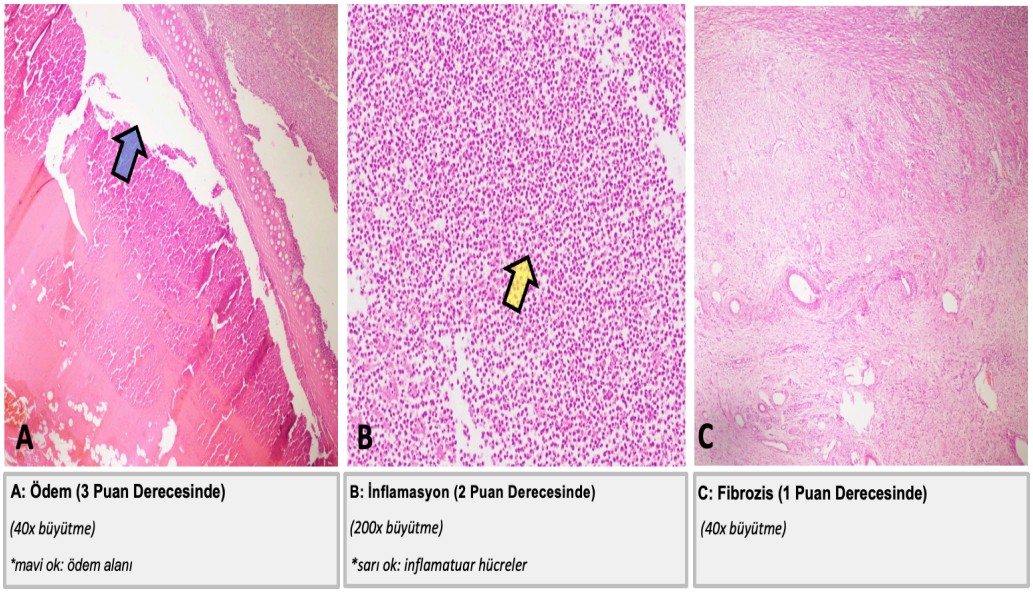

Şekil 55. Ödem, İnflamasyon ve Fibrozisin Histopatolojik Bulguları

3.10.4 İstatistiksel Değerlendirme

SPY cihazı ile elde edilen indosiyanin yeşili anjiyografisi sonucu elde edilen flep perfüzyon değerlerinin her bir grup için ortalaması bulunup yüzdesel olarak kaydedilmiştir. Bu verilerin analizinde grup-zaman interaksiyonunu araştırmak için ‘‘tekrarlanan ölçümlü varyans analizi (repeated measurement

analysis)'' kullanılmıştır. İnteraksiyonun anlamlı bulunması üzerine her grupta 4. saat ve 7. gün ölçümlerindeki değişimi ve her ölçümde gruplar arası farkı karşılaştırmak için ‘‘Bonferroni testi'' uygulanmıştır.

Makroskopik değerlendirmelerdeki ortalama flep sağ kalım alanları yüzdesel olarak hesaplanmış olup grup içi anlamlılığı incelemek amacıyla ‘‘ANOVA testi'' ve gruplar arası kıyaslama için ‘‘Bonferroni testi'' kullanılmıştır.

Histopatolojik değerlendirmede ödem, inflamasyon ve fibroplazi şiddetlerine göre puanlanarak kategorik veriler elde edilmiştir. Bu verilerin incelenmesinde ‘‘Ki-Kare testi (Chi-Square Test) kullanılmıştır. Arter sayısı ise her bir grup için alınan kesitlerde sayılan sayısının ortalaması alınarak elde edilmiş ve istatistiksel anlamlılığı ‘‘ANOVA testi'' kullanılarak değerlendirilmiştir.

Elde edilen verilerin istatistiksel olarak anlamlı kabul edilebilmesi için %95 güven aralığında, $p<0,05$ olması koşul alınmıştır.

4. BULGULAR

4.1 Anjiyografik Bulgular

4.1.1 Postoperatif 4. Saatteki Anjiyografik Bulgular

Çalışmamızda önceki bölümde tarif edilen şekilde flep elevasyonu yapılıp her grup için belirtilen işlemler tamamlandıktan sonra postoperatif 4. saatte SPY cihazı yardımıyla kaydedilen perfüzyon yüzdelerinin her grup için ortalama değerleri ve istatistiksel incelemesi aşağıda tabloda verilmiştir (Tablo 4).

Tablo 4. Postoperatif 4. Saatteki Ortalama Flep Perfüzyonu Değerleri

GRUPLAR	4. SAATTEKİ ORTALAMA FLEP PERFÜZYONU (%)					
	n	Minimum	Maximum	Ortalama	Standart Sapma	p değeri
Grup 1	6	46,60	58,15	**52,10**	4,25	
Grup 2	6	51,40	71,30	**64,54**	8,00	
Grup 3	6	44,10	69,95	**53,72**	9,02	**p<0,001**
Grup 4	6	47,95	63,15	**51,96**	5,82	
Grup 5	6	49,05	52,57	**51,00**	1,41	

İstatistiksel veriler incelendiğinde Grup 2 (Sham) grubunun ortalama perfüzyon değerinin diğer tüm gruplardan yüksek olduğu görülmektedir. Bu grupta embolizasyon işlemi yapılmadan flep yerine iade edilmiş idi.

Diğer tüm gruplara hyalüronik asit dolgusu ile intraarteriyel embolizasyon işlemi yapıldığı göz önüne alındığında çalışmamızdaki embolizasyon modelinin başarılı olduğu söylenebilmektedir.

Embolizasyon işlemi uygulanan diğer grupların 4. saatteki (belirlenen tedavileri almadan önceki) ortalama perfüzyon değerleri incelendiğinde yakın değerlerin kaydedildiği görülmektedir.

Ayrıca tüm grupların 4. saatteki ortalama perfüzyon farkları baz alınarak birbiriyle kıyaslanmasını ve aralarındaki istatistiksel anlamlılık ilişkisini gösteren tablo aşağıda verilmiştir (Tablo 5).

Tablo 5. Postoperatif 4. Saatte Gruplar Arası Perfüzyon Farkının Karşılaştırılması

GRUPLAR		4. SAATTE GRUPLAR ARASI PERFÜZYON FARKLARI (%)		
SABİT (I)	**KIYASLANAN (J)**	**FARK (I-J)**	**STANDART SAPMA**	**p değeri**
1	2	**12,44**	3,64	0,022
	3	**-1,62**	3,64	1,000
	4	**0,13**	3,64	1,000
	5	**1,09**	3,64	1,000
2	1	**12,44**	3,64	0,022
	3	**10,81**	3,64	0,066
	4	**12,57**	3,64	0,020
	5	**13,53**	3,64	0,010
3	1	**1,62**	3,64	1,000
	2	**-1081**	3,64	0,066
	4	**1,75**	3,64	1,000
	5	**2,72**	3,64	1,000
4	1	**-0,13**	3,64	1,000
	2	**-12,57**	3,64	0,020
	3	**-1,75**	3,64	1,000
	5	**0,96**	3,64	1,000
5	1	**-1,09**	3,64	1,000
	2	**-13,53**	3,64	0,010
	3	**-2,72**	3,64	1,000
	4	**-0,96**	3,64	1,000

Tablo 5' te detayları görülen istatistiksel analizin sonucuna göre postoperatif 4. saatteki ortalama perfüzyon değerleri aradaki fark baz alınarak karşılaştırıldığında sadece Grup 2' nin Grup 1, Grup 4 ve Grup 5 ile anlamlı derecede farkı olduğu görülmüştür (sırasıyla p=0,022, p= 0,020 ve p=0,010).

Grup 1, Grup 3, Grup 4, Grup5 kendi aralarında kıyaslandığında ortalama perfüzyon değeri açısından istatistiksel anlamda farklılık saptanmamıştır (p=1,000, p=0,066).

4.saatteki değerlendirmenin ardından tüm gruplar gereç ve yöntem bölümünde detayları açıklandığı şekilde izlenmiş, tedavi gruplarına ilgili tedaviler verilmiştir.

4.1.2 Postoperatif 7. Gündeki Anjiyografik Bulgular

Postoperatif 7. günde sakrifikasyon öncesi deneklere ikinci kez anjiyografi yapılmıştır. SPY cihazı yardımıyla kaydedilen perfüzyon yüzdelerinin her grup için

ortalama değerleri ve istatistiksel incelemesi aşağıda tabloda verilmiştir (Tablo 6-7).

Tablo 6. Postoperatif 7. Gündeki Ortalama Flep Perfüzyonu Değerleri

GRUPLAR	7. GÜNDEKİ ORTALAMA FLEP PERFÜZYONU (%)					
	n	Minimum	Maximum	Ortalama	Standart Sapma	p değeri
Grup 1	6	48,30	60,55	**53,06**	4,75	
Grup 2	6	74,85	85,25	**81,04**	4,37	
Grup 3	6	65,10	67,85	**66,52**	1,08	**p<0,001**
Grup 4	6	60,35	64,35	**62,45**	1,64	
Grup 5	6	67,50	76,45	**71,73**	3,08	

Tablo 7. Postoperatif 7. Günde Gruplar Arası Perfüzyon Farkının Karşılaştırılması

GRUPLAR		7. GÜNDE GRUPLAR ARASI PERFÜZYON FARKLARI (%)		
SABİT (I)	KIYASLANAN (J)	FARK (I-J)	STANDART SAPMA	p değeri
1	2	**-27,97**	1,91	**p<0,001**
	3	**-13,45**	1,91	**p<0,001**
	4	**-9,38**	1,91	**p<0,001**
	5	**-18,66**	1,91	**p<0,001**
2	1	**27,97**	1,91	**p<0,001**
	3	**14,51**	1,91	**p<0,001**
	4	**18,59**	1,91	**p<0,001**
	5	**9,30**	1,91	**p=0,001**
3	1	**13,45**	1,91	**p<0,001**
	2	**-14,51**	1,91	**p<0,001**
	4	**4,07**	1,91	p=0,436
	5	**-5,20**	1,91	p=0,118
4	1	**9,38**	1,91	**p<0,001**
	2	**-18,59**	1,91	**p<0,001**
	3	**-4,07**	1,91	p=0,436
	5	**-9,28**	1,91	**p=0,001**
5	1	**18,66**	1,91	**p<0,001**
	2	**-9,30**	1,91	**p=0,001**
	3	**5,20**	1,91	p=0,118
	4	**9,28**	1,91	**p=0,001**

İstatistiksel bulgular incelendiğinde postoperatif 7. günde embolizasyon işlemi yapılmayan Grup 2 (Sham)' nin diğer tüm gruplara kıyasla anlamlı

derecede yüksek ortalama perfüzyon değeri taşıdığını görülmüştür (sırasıyla p<0,001, p<0,001, p<0,001, p=0,001).

Embolizasyon işlemi yapılan diğer 4 gruba bakıldığında herhangi bir tedavi verilmeyen Grup 1 (Kontrol)'in tedavi alan diğer üç gruba kıyasla (Grup 3, Grup 4, Grup 5) anlamlı derecede düşük ortalama perfüzyon değerine sahip olduğu saptanmıştır (tüm gruplar için p<0,001).

Tedavi alan üç gruba bakıldığında Grup 3 (Hyalüronidaz)' ün, Grup 4 ve Grup 5 ile kıyaslanmasında istatistiksel olarak anlamlı fark bulunamamıştır (sırasıyla p=0,436 ve p=0,118) .

Ancak Grup 4 (TENS) ve Grup 5 (Hyalüronidaz+TENS) arasındaki ortalama perfüzyon farkı incelendiğinde Grup 5'teki değerin anlamlı derecede yüksek olduğu görülmüştür (p=0,001).

4.1.3 Postoperatif 7. Gün ile 4. Saat Arasındaki Fark

Grupların postoperatif 4. saat ve 7. gündeki ortalama perfüzyon değerlerinin zamana bağlı değişimi aşağıdaki grafikte özetlenmiştir (Şekil 56).

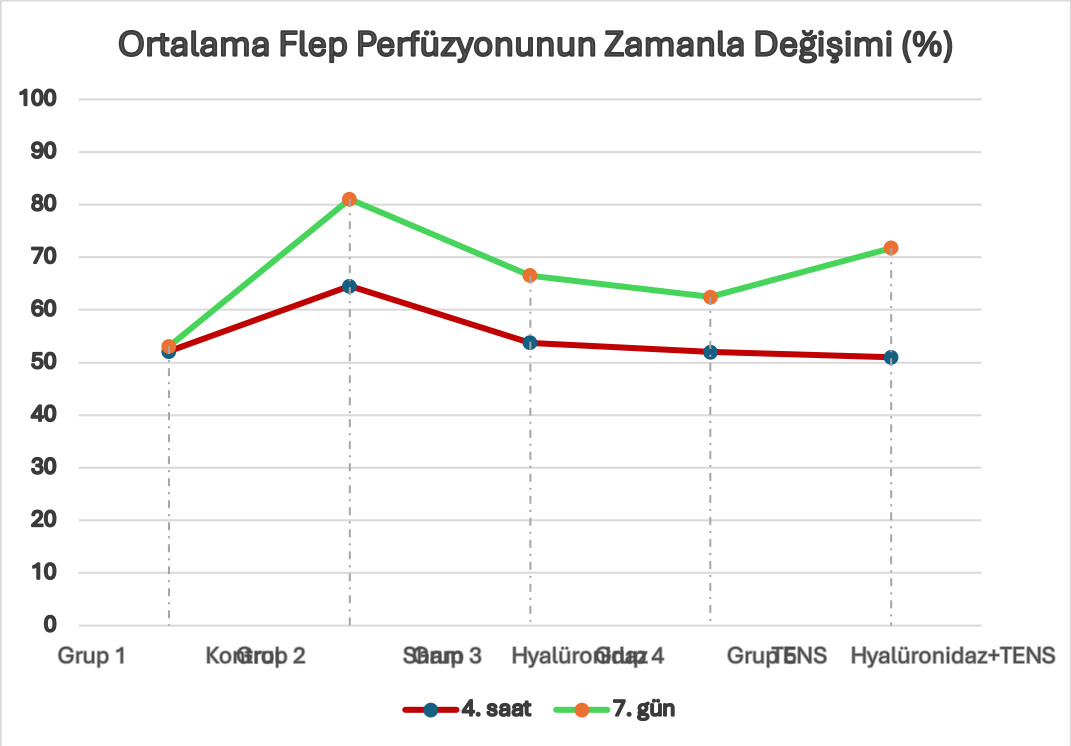

Şekil 56. Postoperatif 4. saat ve 7. gündeki Ortalama Flep Perfüzyonu Değerleri (%)

Grafikte de görüldüğü üzere postoperatif 7. gündeki ortalama perfüzyon değeri tüm gruplarda postoperatif 4. saatteki ortalamadan yüksek olarak bulunmuştur.

Gruplardaki ortalamaların zaman içindeki değişiminin istatistiksel açıdan önemini ortaya koymak için yapılan testlere ait bulgular aşağıda verilmiştir (Tablo 8)

Tablo 8. Postoperatif 7. Gün - 4. Saat Ortalama Flep Perfüzyonu Farkları

GRUP	7.GÜN-4.SAAT FLEP PERFÜZYONU FARKLARI (%)							
	Zaman	n	Minimum	Maximum	Ortalama	Standart Sapma	Ortalama Fark	p değeri
Grup 1	4. saat	6	46,60	58,15	52,10	4,25	**0,96**	p=0,705
	7. gün	6	48,30	60,55	53,06	4,75		
Grup 2	4. saat	6	51,40	71,30	64,54	8,00	**16,50**	**p<0,001**
	7. gün	6	74,85	85,25	81,04	4,37		
Grup 3	4. saat	6	44,10	69,95	53,72	9,02	**12,80**	**p=0,021**
	7. gün	6	65,10	67,85	66,52	1,08		
Grup 4	4. saat	6	47,95	63,15	51,96	5,82	**10,49**	**p=0,006**
	7. gün	6	60,35	64,35	62,45	1,64		
Grup 5	4. saat	6	49,05	52,57	51,00	1,41	**20,73**	**p<0,001**
	7. gün	6	67,50	76,45	71,73	3,08		

Bulgular incelendiğinde postoperatif 7. gün ile postoperatif 4. saatteki perfüzyon ortalamasının farkı Grup 1 (Kontrol) 'de anlamlı düzeyde saptanmamıştır.

Ancak Sham grubu (Grup 2) ve tedavi alan üç gruba bakıldığında (Grup 3, Grup 4, Grup 5) postoperatif 7. gün ile postoperatif 4. saatteki perfüzyon ortalaması farkının anlamlı olduğu görülmüştür (sırasıyla p<0,001, p=0,021, p=0,006 ve p=0,001).

4.2 Makroskopik Bulgular

Tüm gruplardaki denekler postoperatif 7. günde sakrifiye edildikten sonra kulakları ampute edilmiş ve kulak üzerindeki fleplerin asetat kağıdı yardımı ile çizimleri yapılıp tek tek fotoğraflamıştı. Alınan fotoğraflar ve çizimlerin yardımıyla flep sağ kalım alanı, nekroze alan ve toplam alan hesapları yapılıp her bir grup için ortalama flep sağ kalım alanı yüzdesel olarak hesaplanmıştır. Elde edilen grup ortalamaları aşağıda verilmiştir (Tablo 9, Şekil 57).

Tablo 9. Ortalama Flep Sağ Kalım Alanları

GRUPLAR	ORTALAMA FLEP SAĞ KALIM ALANI (%)					
	n	Minimum	Maximum	Ortalama	Standart Sapma	p değeri
Grup 1	6	75,45	88,35	**80,32**	4,71	
Grup 2	6	100	100	**100**	0	
Grup 3	6	86,55	89,23	**87,60**	0,93	p<0,001
Grup 4	6	83,60	88,49	**85,92**	1,86	
Grup 5	6	87,03	92,14	**90,15**	1,99	

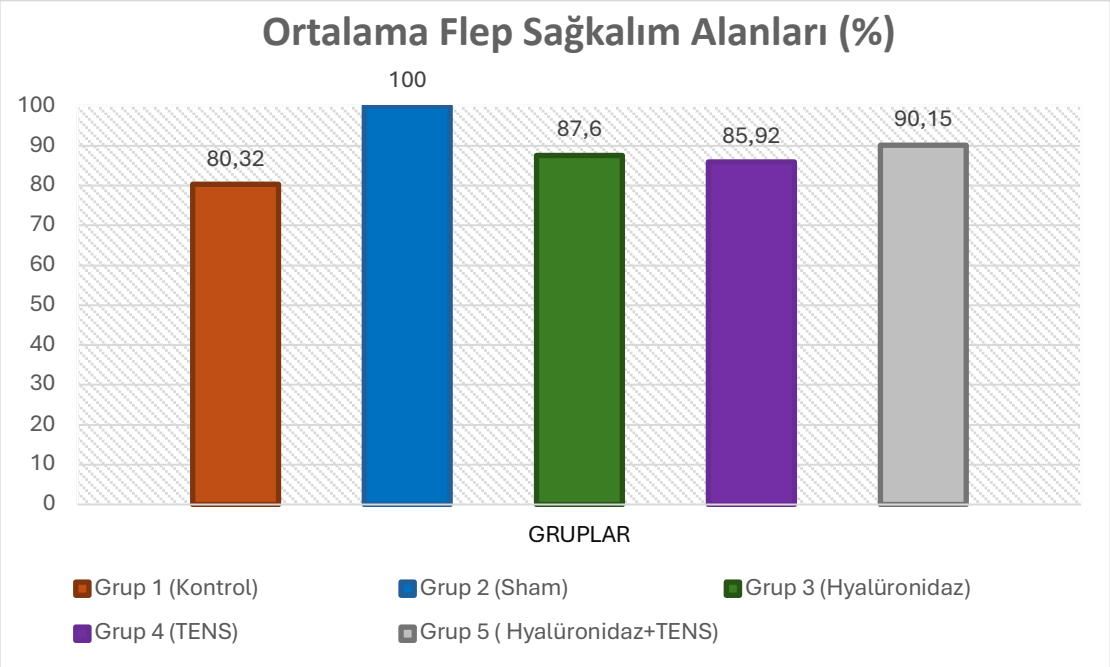

Şekil 57. Grupların Ortalama Flep Sağ Kalım Alanları (%)

Gruplar arası karşılaştırmaya ait veriler aşağıdaki tabloda mevcuttur (Tablo 10).

Tablo 10. Gruplar Arası Flep Sağ Kalım Alanı Farkları

GRUPLAR		GRUPLAR ARASI FLEP SAĞ KALIM ALANI FARKLARI (%)		
SABİT (I)	KIYASLANAN (J)	FARK (I-J)	STANDART SAPMA	p değeri
1	2	**-19,69**	1,42	p<0,001
	3	**-7,26**	1,42	p<0,001
	4	**-5,54**	1,42	p=0,007
	5	**-9,79**	1,42	p<0,001
2	1	**19,69**	1,42	p<0,001
	3	**12,43**	1,42	p<0,001
	4	**14,15**	1,42	p<0,001
	5	**9,90**	1,42	p<0,001
3	1	**7,26**	1,42	p<0,001
	2	**-12,43**	1,42	p<0,001
	4	**1,71**	1,42	p=1,000
	5	**-2,52**	1,42	p=0,887
4	1	**5,54**	1,42	p=0,007
	2	**-14,15**	1,42	p<0,001
	3	**-1,71**	1,42	p=1,000
	5	**-4,24**	1,42	p=0,064
5	1	**9,79**	1,42	p<0,001
	2	**-9,90**	1,42	p<0,001
	3	**2,52**	1,42	p=0,887
	4	**4,24**	1,42	p=0,064

Bulgular incelendiğinde embolizasyon yapılmayan Grup 2 (Sham)'de nekroz yoktur. Flep sağ kalım %100' dür. Ortalama flep sağ kalım alanı embolizasyon yapılan diğer dört gruptan anlamlı derecede yüksektir. (her biri için p<0,001)

Embolizasyon yapılan gruplara bakıldığında ise tedavi almayan Grup 1 (Kontrol)' in ortalama flep sağ kalım alanı tedavi alan gruplara (Grup 3, Grup 4, Grup 5) kıyasla istatistiksel olarak anlamlı derecede düşüktür (sırasıyla p<0,001, p=0,007, p<0,001).

Hem embolizasyon yapılan hem de tedavi verilen gruplar incelendiğinde (Grup 3, Grup 4, Grup 5) Kontrol grubuna göre anlamlı fark taşımalarına rağmen birbirleri arasında karşılaştırıldığında istatistiksel olarak anlamlı bir fark bulunamamıştır.

Bununla beraber Grup 4 (TENS) ile Grup 5 (Hyalüronidaz+TENS) arasında istatistiksel olarak anlamlı fark olmasa da Grup 3' e nazaran daha yakın bir istatistiksel ilişki olduğu göze çarpmaktadır (p=0,064).

4.3 Histopatolojik Bulgular

4.3.1 Ödem

Çalışmamızın histopatolojik değerlendirmesinde incelenen ödem, inflamasyon ve fibroplazi derecelerine göre puanlanıp kategorik veriler haline dönüştürülerek istatistiksel testlerde kullanılmıştır. Bu puanlama sisteminde ''0=yok, 1=hafif, 2=orta, 3=şiddetli'' olarak belirlenmiştir. Ortalama arter sayısı ise her bir kesitte belirlenen 2 mm^2 ' lik alanda sayılan verilerin önce tek bir flep için o flebe ait tüm kesitlerin ortalama değeri bulunup daha sonra da bulunan değerler yardımıyla gruba ait ortalama arter sayısı hesaplanarak elde edilmiştir.

Gruplar arası ödem derecesinin dağılımı aşağıdaki grafikte özetlenmiştir (Şekil 58). Grafikte puanlar farklı renkler ile temsil edilmekte olup grup içinde kaç deneğin ilgili puanı aldığı sütunların içinde sayısal olarak belirtilmiştir (her bir grup için n=6).

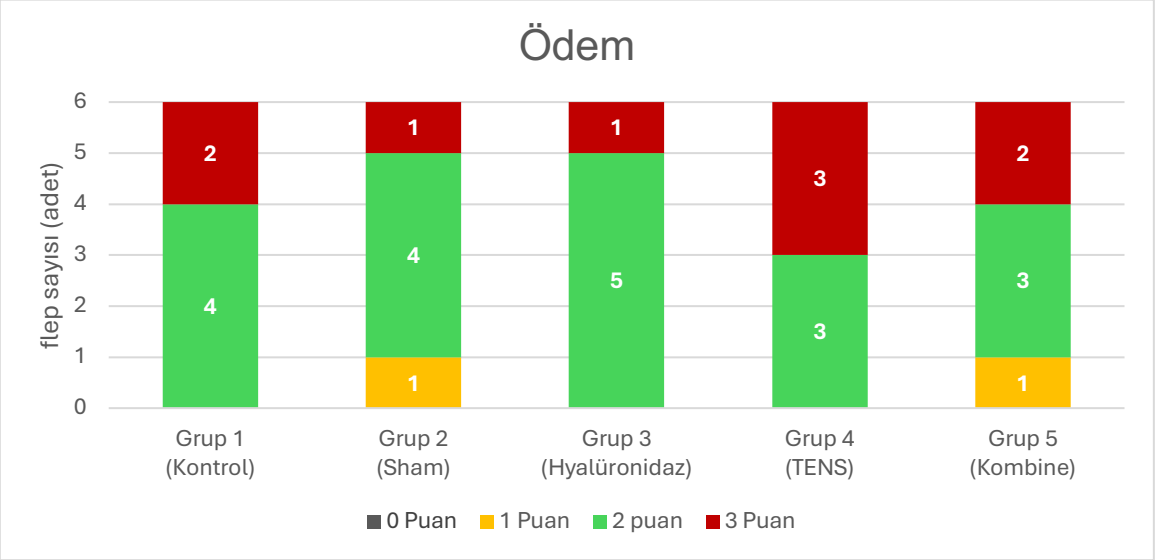

Şekil 58. Gruplar Arası Ödem Derecesinin Dağılımı

Fleplerdeki ödem derecesinin gruplar içindeki dağılımı incelendiğinde;

Grup 1' de 2 puan alan 4 (%66,7), 3 puan alan 2 (%33,3) adet flep mevcuttur.

Grup 2' de 1 puan alan 1(%16,7), 2 puan alan 4 (%66,6), 3 puan alan 1 (%16,7) adet flep mevcuttur.

Grup 3' te 2 puan alan 5 (%83,3), 3 puan alan 1 (%16,7) adet flep mevcuttur.

Grup 4' te 2 puan alan 3 (%50), 3 puan alan 3 (%50) adet flep mevcuttur.

Grup 5' te 1 puan alan 1(%16,7), 2 puan alan 3 (%50), 3 puan alan 2 (%33,3) adet flep mevcuttur.

Toplamda ise 30 adet flep içinde 1 puan alan 2 (%6,7), 2 puan alan 19 (%63,3), 3 puan alan 9 (%30) adet flep kaydedilmiştir. Bu dağılım istatistiksel olarak incelendiğinde gruplar arasında anlamlı bir fark saptanmamıştır (Tablo 11).

Tablo 11. Gruplar Arası Ödem Derecesinin Değerlendirilmesi

GRUPLAR	ÖDEM				
	n	1 PUAN	2 PUAN	3 PUAN	p değeri
Grup 1	6	0	4	2	
Grup 2	6	1	4	1	
Grup 3	6	0	5	1	
Grup 4	6	0	3	3	p=0,653
Grup 5	6	1	3	2	
TOPLAM	30	2	19	9	
(adet, %)	(%100)	(%6,7)	(%63,3)	(%30,0)	

4.3.2 İnflamasyon

Gruplar arası inflamasyon derecesinin dağılımı aşağıda özetlenmiştir (Şekil 59).

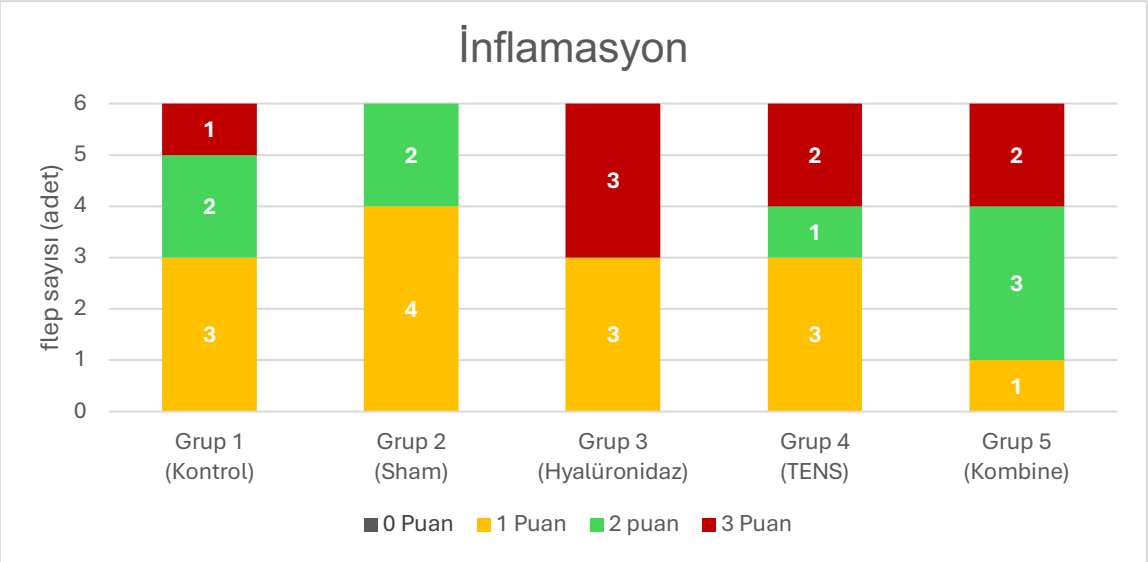

Şekil 59. Gruplar Arası İnflamasyon Derecesinin Dağılımı

Grafikte puanlar farklı renkler ile temsil edilmekte olup grup içinde kaç deneğin ilgili puanı aldığı sütunların içinde belirtilmiştir (her bir grup için n=6).

Fleplerdeki inflamasyon derecesinin gruplar içindeki dağılımı incelendiğinde;

Grup 1' de 1 puan alan 3 (%50), 2 puan alan 2 (%33,3), 3 puan alan 1 (%16,7) adet flep mevcuttur.

Grup 2' de 1 puan alan 4 (%66,7), 2 puan alan 2 (%33,3) adet flep mevcuttur.

Grup 3' te 1 puan alan 3 (%50), 3 puan alan 3 (%50) adet flep mevcuttur.

Grup 4' te 1 puan alan 3 (%50), 2 puan alan 1 (%16,7), 3 puan alan 2 (%33,3) adet flep mevcuttur.

Grup 5' te 1 puan alan 1 (%16,7), 2 puan alan 3 (%50), 3 puan alan 2 (%33,3) flep mevcuttur.

Toplamda ise 30 adet flep içinde 1 puan alan 14 (%46,7), 2 puan alan 8 (%26,7) ve 3 puan alan 8 (%26,7) adet flep kaydedilmiştir.

Ancak bu dağılım istatistiksel olarak incelendiğinde gruplar arasında anlamlı bir fark bulunamamıştır (Tablo 12).

Tablo 12. Gruplar Arası İnflamasyon Derecesinin Değerlendirilmesi

GRUPLAR	İNFLAMASYON				
	n	1 PUAN	2 PUAN	3 PUAN	p değeri
Grup 1	6	3	2	1	
Grup 2	6	4	2	0	
Grup 3	6	3	0	3	
Grup 4	6	3	1	2	p=0,187
Grup 5	6	1	3	2	
TOPLAM (adet, %)	30 (%100)	14 (%46,6)	8 (%26,7)	8 (%26,7)	

4.3.3 Fibroplazi

Gruplar arası fibroplazi derecesinin dağılımı aşağıdaki grafikte verilmiştir (Şekil 60). Grafikte puanlar farklı renkler ile temsil edilmekte olup grup içinde kaç deneğin ilgili puanı aldığı sütunların içinde sayısal olarak belirtilmiştir (her bir grup için n=6).

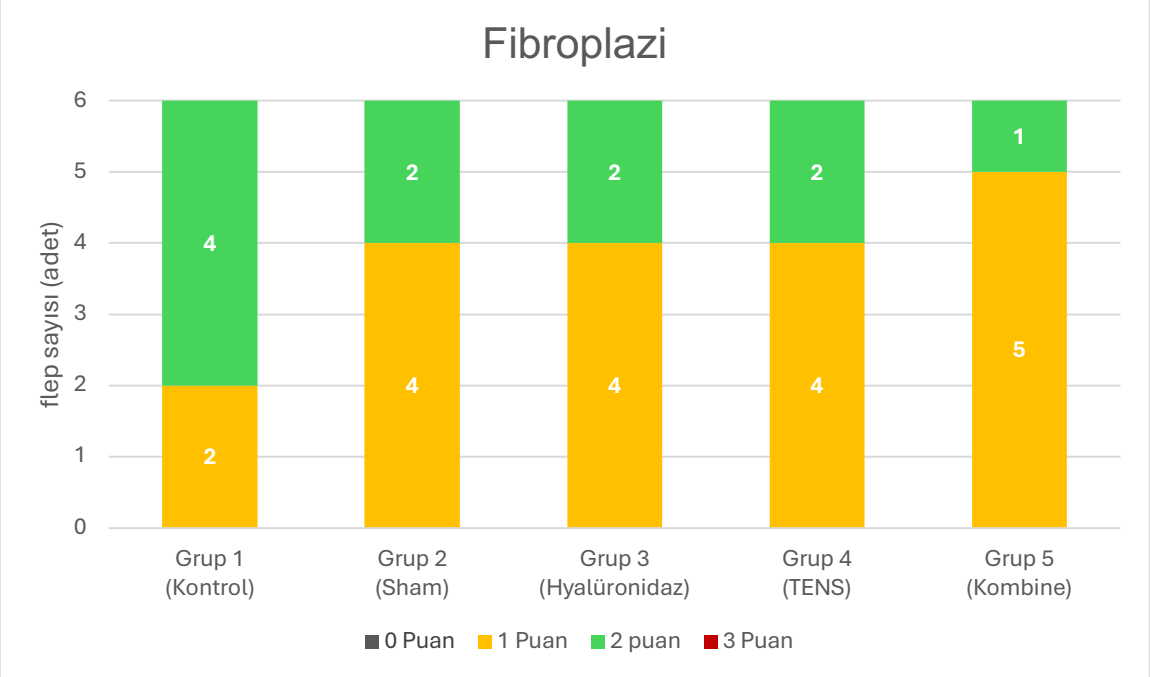

Şekil 60. Gruplar Arası Fibroplazi Derecesinin Dağılımı

Fleplerdeki fibroplazi derecesinin gruplar içindeki dağılımı incelendiğinde;

Grup 1' de 1 puan alan 2 (%33,3), 2 puan alan 4 (%66,7) adet flep mevcuttur.

Grup 2' de 1 puan alan 4 (%66,7), 2 puan alan 2 (%33,3) adet flep mevcuttur.

Grup 3' te 1 puan alan 4 (%66,7), 2 puan alan 2 (%33,3) adet flep mevcuttur.

Grup 4' te 1 puan alan 4 (%66,7), 2 puan alan 2 (%33,3) adet flep mevcuttur.

Grup 5' te 1 puan alan 5 (%83,3), 2 puan alan 1 (%16,7) adet flep mevcuttur.

Toplamda ise 30 adet flep içinde 1 puan alan 19 (%63,3), 2 puan alan 11 (%36,7) adet flep bulunmuştur. Fibroplazi derecesi 3 puan (şiddetli) olan herhangi bir flebe rastlanmamıştır.

Bu dağılım istatistiksel olarak incelendiğinde gruplar arasında anlamlı bir fark bulunamamıştır (Tablo 13).

Tablo 13. Gruplar Arası Fibroplazi Derecesinin Değerlendirilmesi

GRUPLAR	FİBROPLAZİ				
	n	1 PUAN	2 PUAN	3 PUAN	p değeri
Grup 1	6	2	4	0	
Grup 2	6	4	2	0	
Grup 3	6	4	2	0	
Grup 4	6	4	2	0	p=0,482
Grup 5	6	5	1	0	
TOPLAM (adet, %)	30 (%100)	19 (%63,3)	11 (%36,7)	0 (%0,0)	

4.3.4 Ortalama Arter Sayısı

Kesitlerdeki 2 mm^2 'lik birim alanda sayılmış olan arter sayısının ortalaması baz alındığında gruplar arasındaki dağılım aşağıdaki grafikte görülmektedir (Şekil 61).

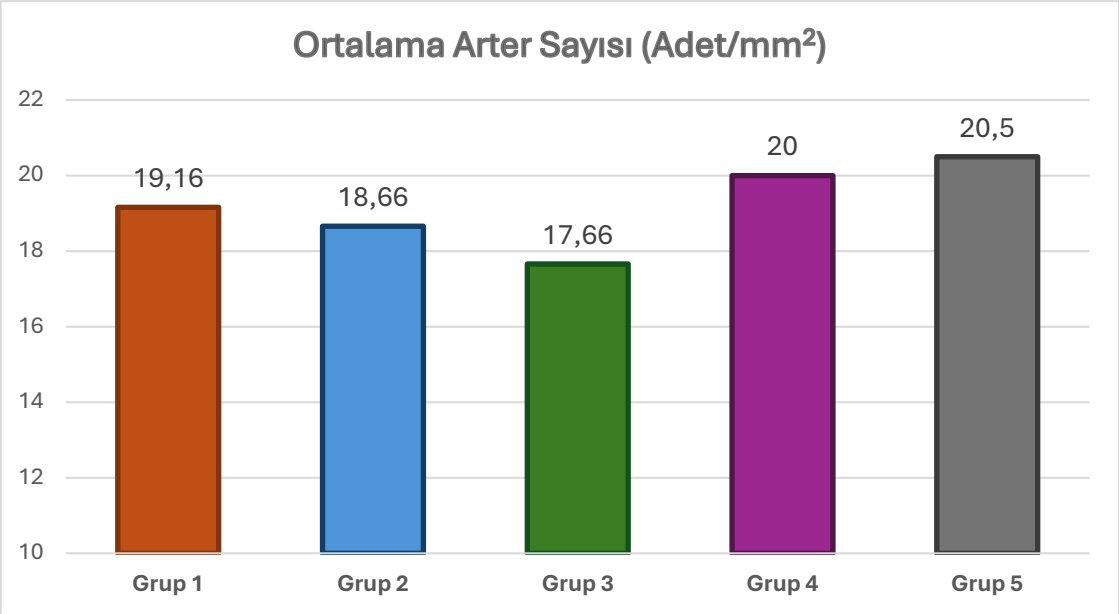

Şekil 61. Gruplar Arası Ortalama Arter Sayısının Dağılımı

Histopatolojik bulgular incelendiğinde TENS tedavisi verilen Grup 4 ve Grup 5' te diğer gruplardan daha yüksek değerler tespit edilmiştir.

Kombine tedavi alan Grup 5 (Hyalüronidaz ve TENS)' te ise ortalama 20,5 adet arter sayısı ile en yüksek değer kaydedilmiştir.

Ancak bu değerler istatistiksel olarak incelendiğinde gruplar arasında anlamlı bir fark bulunamamıştır (Tablo 14).

Tablo 14. Gruplar Arası Ortalama Arter Sayısının Değerlendirilmesi

GRUPLAR	ORTALAMA ARTER SAYISI (ADET)					
	n	Minimum	Maximum	Ortalama	Standart Sapma	p değeri
Grup 1	6	16,00	22,00	**19,16**	2,04	
Grup 2	6	16,00	27,00	**18,66**	4,22	
Grup 3	6	16,00	21,00	**17,66**	2,25	p=0,630
Grup 4	6	15,00	24,00	**20,00**	4,50	
Grup 5	6	15,00	27,00	**20,50**	3,09	

5. TARTIŞMA

İnsanlarda beklenen yaşam süresinin giderek artması araştırmacıları yüz yaşlanması süreci ve bunu engellemek amacıyla geliştirilen yüz gençleştirme (rejuvenasyon) prosedürleri konularında birçok çalışma yapma konusunda motive edici bir faktör olarak rol oynamıştır. Bununla beraber farklı ırksal ve kültürel özellik taşıyan toplumlar arasında güzellik algısı değişkenlik gösterse de çoğu bireyin yaşlanmayı önleyici işlemlere olan ilgisi ve buna yönelik klinik başvurular da giderek artış göstermektedir [39].

Yaş, cilt özellikleri, mevcut deformitelerin türü, şiddeti ve ne kadar süredir var olduğu gibi birçok bireysel faktör uygulanacak olan tedavi prosedürünü doğrudan etkilemektedir. Kolay ulaşılabilen, düşük maliyetli, geri çevrilebilir sonuçları olan, ağrısız, hastane yatışı gerektirmeyen ve tekrarlanabilen prosedürler hastalar tarafından daha fazla tercih edilmektedir [202]. Bu bağlamda klinikte en sık uygulanan cerrahi dışı estetik işlemler arasında dolgu enjeksiyonları görülmektedir.

Enjekte edilebilen dolgu materyalinin kullanımı semer burun deformitesinin düzeltilmesi, alın kırışıklıklarının giderilmesi, nazolabial kıvrımın doldurulması gibi farklı amaçlarla parafinin kullanıldığı 1830 yılına kadar dayanmaktadır [73]. Sonraki dönemlerde pek çok biyolojik ve sentetik dolgu materyali kullanılmış ve genelde klinik kullanıma daha uygun, yan etki profili daha düşük, maliyeti düşük bir başka dolgu materyalinin ortaya çıkışıyla popülerliğini yitirmiştir [74, 79]. Geçen bu süre boyunca ideal bir dolgu materyali bulunamamıştır.

Günümüzde klinik pratikte en sık kullanılan, popülerliği giderek artan, mevcut seçenekler arasında ideale en yakın kabul edilen dolgu materyali hyalüronik asittir [203]. Hyalüronik asiti günümüzde bu kadar değerli kılan özellikleri arasında türe özgü bir antijenik yapıda olmaması, oluşturduğu immünolojik cevabın az olması, insan vücudunda yıkımı olan bir madde olması, sonuçlarının geri çevrilebilir olması, tekrarlanabilirliği ve nispeten makul bir maliyetinin olması sayılabilir [204].

Ancak hyalüronik asit dolguları da neticede ideal bir dolgu materyali değildir. Güncel alternatiflerine göre daha güvenli bir profili olsa da klinikte dolgu

enjeksiyonuna bağlı birtakım komplikasyonlar görülmektedir. Bu komplikasyonlar ekimoz, ödem, enfeksiyon, granülom oluşumu, yüzey düzensizlikleri, intravasküler embolizasyon, cilt nekrozu, görme kaybı gibi çeşitli spektrumlarda ortaya çıkabilmekte ve yıkıcı etkileri olabilmektedir [125]. Bunlar arasında en çok korkulanlar cilt nekrozu ve görme kaybı gibi vasküler nedenlere bağlı gelişen komplikasyonlardır. Çünkü vasküler nedenlerle oluşan komplikasyonlar genelde geri dönüşü mümkün olmayan, nispeten daha çabuk ortaya çıkan ve doku kaybı ve körlük gibi katastrofik sonuçlarla seyreden türden komplikasyonlardır [205]. Dolayısıyla en önemli yaklaşım mümkünse bu komplikasyonların hiç ortaya çıkmaması için olabilecek tüm önlemleri alarak enjeksiyon işlemini uygun koşullarda ve uygun teknik ile gerçekleştirmektir. Ancak herhangi bir neden dolayı vasküler komplikasyonlar ortaya çıktıysa prognozu belirleyen en önemli faktörler hızlı tanı ve agresif tedavidir [206]. Her ne kadar vasküler komplikasyonlar diğer minör komplikasyonlar kadar sık görülmese de hem dolgu enjeksiyonu işlemlerinin hızla artması hem de bazı durumlarda uygulamayı yapan kişilerin yetkinliğinden kaynaklı bu komplikasyonların insidansı artış göstermektedir [207].

Vasküler komplikasyonların teorik olarak üç farklı mekanizma ile ortaya çıktığı düşünülmektedir. Bunlar ya dolgunun intravasküler olarak enjekte edilmesine ya vasküler yapıların çevresinde bol miktarda birikip eksternal bir kompresyon yolu ile akımı kısıtlamasına ya da materyalin doğrudan vazospazma neden olmasına bağlı gelişebilmektedir [136].

İntravasküler dolgu enjeksiyonu yapılan durumlardaki patolojik süreci açıklayan teorilerde başlangıç faktörü olarak endotel hasarı gösterilmektedir. Endotel hasarına bağlı olarak subendotelyal alandan kollajen açığa çıkmakta, doku faktörünün de katkısıyla FVII aktifleşmektedir. Bütün bunlar ekstrinsik koagülasyon yolağının aktivasyonu ile sonuçlanmaktadır [208]. Bir yandan da FXII' nin aktive oluşu ile intrinsik koagülasyon yolağı devreye girmektedir. Dolgu maddesi ve onun uyardığı yolaklar sonucu gelişen pıhtıların da etkisi ile kan akımı iyice yavaşlamakta ve bu da trombosit agregasyonunun da sürece eklenmesi ile mikst tip trombüs meydana getirmektedir [209]. Trombüsün boyutu arttıkça damar tamamen oklüzyona uğrayıp bu süreç doku iskemisi ve nekroz oluşumu ile sonuçlanabilmektedir.

Hyalüronik asit enjeksiyonuna bağlı gelişen vasküler komplikasyonlarla alakalı yapılmış olan araştırmaların çoğunda tavşan kulağı üzerinde deneysel işlemler yapılmaktadır [201, 208, 210, 211]. Bu seçimin altında yatan temel sebep tavşanda kulağı besleyen ‘‘santral aurikuler arter’’ adında anatomik olarak detaylıca tanımlanmış bir ana vasküler kaynağın bulunmasıdır. Dolayısıyla kulağı besleyen bu ana kaynak dolgu materyali ile embolize edildiğinde kulaktaki iskemik değişimleri gözlemek mümkün olmaktadır. Ayrıca tavşan kulağının deri, kas ve kıkırdak dokuyu birlikte ihtiva etmesi yönünden insan yüzünde burun, kulak ve göz kapağı gibi anatomik yapılarla benzerliği elde edilen deneysel sonuçların klinik yansımalarında önemlidir. Çalışmamızda bu nedenle biz de Yeni Zellanda türü erkek tavşanlar kullanmayı tercih ettik.

Ayrıca tavşan kulağında dolgu embolizasyonu modeli oluşturma üzerine kurgulanan araştırmaların büyük bölümünde iskemik değişikliklerin gözleneceği alanı standardize edebilmek adın boyutları belirlenmiş santral aurikuler arter bazlı deri flepleri eleve edilmektedir[165, 212]. Biz de bu mantıkla Zhuang ve arkadaşları tarafından 2016 yılında yayımlanan çalışmadaki gibi 2,5x6 cm boyutunda santral aurikuler bazlı bir ada flebi tasarımı belirledik [200]. Embolizasyon için kullanılacak olan çapraz bağlı hyalüronik asit dolgusunun dozunu ise benzer birçok çalışmada kullanılan ve başarılı bir embolizasyon elde edilebilen doz olan 0,1 ml olarak belirledik [165, 213].

Hyalüronik asit dolgu enjeksiyonuna bağlı gelişen komplikasyonların yönetiminde klinikte en sık kullanılan tedavi edici ajan hyalüronidaz enzimidir [214]. Hyalüronidaz etkisini hyalüronik asit polimerleri arasındaki glikozidik bağları yıkıp depolimerize ederek gösteren bir endoglikozidazdır [149]. Hyalüronik asidin yapısı bozulduğu için viskozitesi düşmekte ve doku geçirgenliği artmaktadır [153].

Başlangıçta bakterilerde, hayvan zehirlerinde ve spermde tanımlanmış olan hyalüronidaz enziminin klinikte kullanılan ilk formları koyun ve sığır testisinden elde edilip saflaştırılmadan kullanılmaktaydı. Başka türde bir organizmadan elde edildiği ve yeterince saflaştırılmadan kullanıma sunulduğundan hipersensitivite reaksiyonlarına hatta anaflaksiye neden olma ihtimali yüksekti [161]. İlerleyen dönemlerde hem enzimin biyokimyasal ve biyomekanik özelliklerinin daha iyi anlaşılması hem de gelişen ilaç üretim endüstrisinin bir kazanımı olarak 2005 yılında ilk rekombinant insan hyalüronidazı

kullanıma girmiştir [162]. Ürün %99 saflıkta üretilerek istenmeyen hipersensitivite reaksiyonların büyük ölçüde önüne geçilmiştir.

Güncel klinik pratikte hyalüronidaz enzimi, fazla volümde yapılan hyalüronik asit dolgularının eritilmesinde, dolgu sebepli granülomun giderilmesinde, intravasküler emboli ve buna bağlı doku nekrozunun önlenmesinde en sık tercih edilen tedavi ajanıdır [155]. Hyalüronik asidin böyle bir yıkıcı enziminin olması ve bunun klinik olarak da kullanılabilecek formlarının geliştirilmiş olması hyalüronik asit dolgularının sık tercih edilmesinde rol oynayan en önemli faktörlerden biridir.

Hyalüronik asit dolguları konsantrasyon, partikül boyutu, G' değeri, çapraz bağlanma yüzdesi gibi farklılık arz eden fizikokimyasal özellikler barındırmaktadır [215]. Her biri farklı özelliklerdeki hyalüronik asit dolguları için depolimerize olma konusunda hyalüronidaz enzimine direnci de farklı olacaktır [216].

Hyalüronidaz enziminin uygulanma yolu, dozu ve zamanı ideal bir tedavi protokolü oluşturmak isteyen araştırmacıların sık çalıştığı bir konu olmuştur [217]. Bu konuyu inceleyen ilk çalışma 2007 yılında yayımlanmış ve subkutan yolla hyalüronidaz uygulamasının cilt nekrozunu önlemedeki etkisi araştırılmıştır [218].

Hyalüronidaz enziminin direkt olarak embolize arterin lümenine enjeksiyonu öneren çalışmalar da mevcuttur [219]. Ancak bunun aksine dolgu ile oklüde olmuş olan damar içindeki basıncın çok yüksek olması nedeniyle hyalüronidaz enziminin dolguya ulaşmasının çok güç olduğu, hatta intraarteriyel enzim enjeksiyonun da endotel hasarına neden olarak mevcut tabloyu daha da kötüleştireceğini savunan birçok çalışma mevcuttur [152, 220]. Bunun dışında dolgudan etkilenen bölgeden uzak bir alandan intravenöz yol ile verilen hyalüronidazın da komplikasyonları önlemede etkili olduğunu savunan çalışmalar mevcuttur [212, 221] Bütün bu araştırmaların klinik pratiğe yansımasına bakılacak olursak klinikte pratikte en sık başvurulan ve uygulanması en kolay yol subkutan yoldur. Üstelik hyalüronidazın vasküler yapılara penetre olarak hyalüronik asitle karşılaşıp depolimerizasyon yapabildiği deneysel çalışmalarda gösterilmiştir [152]. Biz de araştırmamızda klinikte en sık kullanılan ve etkinliği bahsedilen çalışmalarda kanıtlanmış olan subkutan yol ile hyalüronidaz tedavisi uygulamayı tercih ettik.

Bunun dışında hyalüronidaz tedavisinin embolizasyon geliştikten itibaren hangi zaman aralığında kullanılabileceği ve maksimum etki zamanı da sıkça araştırılan konulardan olmuştur. Bu bağlamda 2011 yılında Kim ve arkadaşları tarafından yayımlanan çalışmada tavşan kulağı modelinde santral aurikuler arterin embolize edilmesinden sonra 4. ve 24. saatte uygulanan hyalüronidaz tedavisinin etkinlikleri karşılaştırılmış ve 4. saatte tedavi alan grupta nekroza rastlanmaz iken 24. saatte tedavi alan grupta yaygın nekroz gözlenmiştir [5]. Benzer şekilde 2019 yılında yayımladıkları çalışmada Li ve arkadaşları 4. saate kadar verilen hyalüronidaz tedavisinin kontrol grubuna kıyasla nekroz oranını anlamlı olarak düşürdüğünü göstermiştir [212]. Başka çalışmalarda da gecikmiş hyalüronidaz tedavisinin etkinliğinin erken dönemde verilen tedaviye göre daha düşük olduğunu gösteren bulgular mevcuttur [211]. Literatürdeki bu verilerin ışında çalışmamızda Grup 3 ve Grup 5' teki deneklere embolizasyondan sonraki 4. saatte hyalüronidaz tedavisi verdik.

Hyalüronidaz enzimi ile tedavide merak edilen bir diğer konu ise hangi dozda kullanılacağı olmuştur. Literatürde maksimum etkinliği ve ideal tedavi yanıtını araştıran birçok çalışma mevcuttur [5, 210]. Her bir çalışmada oluşturulan modele veya kullanılan hyalüronik asit dolgusunun miktarına göre değişen dozlarda hyalüronidaz tedavi protokolü tanımlanmıştır. 2017 yılında Hwang ve arkadaşlarının yayımladığı bir çalışmada embolizasyona neden olan hyalüronik asit dolgusunun volümü ile tedavide etkin bir yanıt elde edebilmek için gereken hyalüronidaz enziminin dozu arasında doğrudan ilişki olduğu gösterilmiştir. Bu çalışmadaki bulgular ve daha önce açıklanan veriliş yolu ya da zamanlama konusunda yapılan çalışmaların sonuçları gösteriyor ki bilimsel olarak net bir şekilde tanımlanmış hyalüronidaz tedavi protokolü yoktur. Klinik tecrübeler ve vakaya ait özellikler birlikte değerlendirilerek birden çok tedavi protokolü uygulanabilmekte ve başarılı sonuçlar alınabilmektedir. Biz de bu çalışmamızda hyalüronidaz tedavisinin dozunu belirlerken literatürdeki tavşan kulağında embolizasyon modeli uygulanan ve olumlu tedavi yanıtı alınan çalışmaları referans alarak her bir flep için toplamda 500 IU/kg dozunda hyalüronidaz tedavisi vermeyi tercih ettik [165]. Ayrıca DeLorenzi ve arkadaşlarının 2017 yılında yayımladığı çalışmada önerildiği şekilde hyalüronidaz enjeksiyonunu sadece dolgu yapılan alana değil kaldırılan flebin tüm alanını eşit parçalara bölecek

şekilde 10 ayrı referans noktasına eşit dozlarda yaparak (her bir nokta için 50 IU/kg) iskeminin olumsuz etkilerine karşı daha etkin bir tedavi yanıtı almayı hedefledik [136].

Transkutanöz Elektriksel Sinir Stimülasyonu (TENS-Transcutaneous Electrical Nerve Stimulation), tıbbi alanda ilk kez kronik yara iyileşmesinde kullanılan periferik kutanöz sinirleri aktive etmek amacıyla cildin yüzeyine yerleştirilmiş elektrotlar yardımı ile elektriksel akımı ileten uygulamanın adıdır [168, 169]. Tedavi amacıyla kullanım fikri insan vücudunda endojen bir elektriksel potansiyel olmasına dayanmaktadır. Günümüzde bunun dışında ağrı kontrolü, tinnitus ve kronik kaşıntı tedavisinde de kullanımı mevcuttur.

TENS uygulaması ile ilgili yapılan çalışmalarda, TENS' in çeşitli voltaj ve akım şiddetlerinde hücrelerin elektriksel akıma göre yaptıkları hareketler (galvanotaksis), protein sentezi üzerine etkisi, sempatik nöral blokaja neden oluşu ve buna bağlı kan akımını artırıcı etkisi kanıtlanmıştır [174, 175]. Bu çalışmaların elde ettiği bilgileri birleştiren başka araştırmalarda oksijenizasyonu, vaskülarizasyonu ve epitelizasyonu arttırdığı ve bu bağlamda deri flepleri ve muskulokutan fleplerin sağ kalımında pozitif rol oynayabileceği gösterilmiştir [2, 177, 180, 222].

Lee ve Im 1990 yılında yayımladıkları çalışmalarında TENS uygulamasının sempatik nöral blokaj üzerinden vazodilatasyona neden olup bu sayede dokuya giden kan akımını artırarak flep yaşayabilirliğini artırdığını göstermiştir [222].

Liebano ve arkadaşları 2006 yılında yayımladıkları çalışmalarında farklı frekans ve akım şiddeti değerlerinde TENS uygulaması yaparak deri flebi sağkalımını en çok artıran değerleri bulmaya çalışmıştır [223]. Çalışmanın sonucunda 80 Hz ve 15 mA değerlerinde maksimum flep sağkalımı elde edilmiştir.

Benzer amaçla yapılan bir başka çalışmada Kjartansson ve arkadaşları muskulokutan fleplere günlük 1 saat süresinde verilen 80 Hz frekans ve 20 mA amplitüddeki TENS uygulamasının flep yaşayabilirliğini arttırdığını göstermiştir [2]. Bir başka çalışmalarında ise flepteki ödem ve stazı azalttığını raporlamışlardır [224].

Kjartansson' un araştırmalarındakine benzer bulgular farklı araştırmacılar tarafından da elde edilmiştir. Örneğin Doğan ve Özyazgan 2015 yılında yayımladıkları çalışmalarında 80 Hz frekans ve 20 mA amplitüdde TENS uygulaması yaparak flep yaşayabilirliği üzerine etkin sonuçlar elde etmiştir [179]. Özyazgan bir başka çalışmasında TENS uygulamasını yine aynı değerlerde günlük 1 saatlik seanslar şeklinde 1 hafta boyunca kullanarak TENS' in flep yaşayabilirliğini etkin bir biçimde arttırdığını göstermiştir [225]. Dolan ve arkadaşları ise TENS uygulamasının antiinflamatuar etkisinin olduğunu ve stazı azalttığını göstermiştir [226]. Bu çalışmaları bulgularını göz önüne alarak çalışmamızda TENS tedavisi alan Grup 4 ve Grup 5' teki deneklere günlük 1 saat, 80 Hz frekans ve 20 mA amplitüd değerlerinde TENS uygulamasını 7 gün boyunca vermeyi tercih ettik. İnvaziv işlem ve hastaneye yatış gerektirmeyen, maliyeti düşük, kolay uygulanabilen, fazla zaman alamayan, hastanın günlük yaşamını kısıtlamayan, tekrarlanabilir ve etkili bir yöntem olan TENS uygulamasının dolgu ile embolize edilmiş olan fleplerde yaşayabilirlik üzerine bir etkisinin olup olmadığını gözlemlemeyi hedefledik.

Çalışmamızın planlamasını yaparken tüm bu bahsi geçen çalışmalardan çıkarımlar sağlayarak Kontrol, Sham, Hyalüronidaz, TENS ve Hyalüronidaz+TENS grubu olmak üzere toplam 5 grup üzerinden deneysel faaliyetler yürütülmüştür. Tüm gruplardaki deneklerin her iki kulağından da öncesinde tarif edilen boyutlarda ada flebi kaldırılmıştır. Sham grubu hariç tüm gruplarda belirtilen dozda çapraz bağlı hyalüronik asit dolgusu intraarteriyel olarak enjekte edilerek embolizasyon modeli yapılıp ardından yerine sütüre edilmiştir. Sham grubunda flepler aynı prosedürle kaldırılmış ancak embolizasyon yapılmadan yerine iade edilerek sütüre edilmiştir.

Çalışmadaki ilk değerlendirme postoperatif 4. saatte tüm gruplardaki deneklere uygulanan indosiyanin yeşili anjiyografisidir. Benzer çalışmalarda da floresans görüntülemeler yardımıyla fleplerdeki sağkalımın makroskopik değerlendirilmesi sağlanmıştır [165, 201]. Biz de bu amaçla SPY Elite System cihazı yardımıyla indosiyanin yeşili anjiyografisi yaparak perfüzyon değerlerini gerçek zamanlı olarak kaydetmeyi hedefledik.

4. saatte yapılan anjiyografik değerlendirme sonuçlarına baktığımızda embolizasyon işlemi yapılmayan Sham grubunun ortalama perfüzyon yüzdesi

%64,54 ile embolizasyon işlemi yapılmış olan diğer dört grubun ortalama perfüzyon yüzdesinden anlamlı olarak yüksek bulunmuştur (p<0,001). Diğer dört grubun ortalama perfüzyon değerleri arasından istatiksel açıdan anlamlı fark bulunamamıştır. Bu bulgulara göre uyguladığımız embolizasyon modelinin başarılı olduğu sonucuna varabilmekteyiz. Embolizasyon yapılan gruplarda anjiyografi işlemi tedaviden önce yapıldığı için de verilen tedavi perfüzyon üzerine etkin bir tedavi olsa bile bu değerlendirmede etkinliğini göremeyeceğimiz için gruplar arasında anlamlı fark bulunmayışı makul bir sonuçtur.

Daha sonra Kontrol (Grup 1) ve Sham (Grup 2) grubundaki deneklere hiçbir tedavi verilmemiş iken diğer 3 tedavi grubunda postoperatif 4. saatte anjiyografiden hemen sonra tedavi protokolleri önceki kısımlarda belirtilen şekilde uygulanmıştır. Deneysel gözlemler ve tedavi protokolleri postoperatif 7. günden sonlandırılmıştır.

Postoperatif 7. günde deneklerin sakrifikasyonundan hemen önce tüm gruplardaki deneklere tekrar indosiyanin yeşili anjiyografisi yapılmıştır. Bu anjiyografinin bulgularına bakıldığında Sham grubunun (Grup 2) ortalama perfüzyon yüzdesi %81,04 ile embolizasyon işlemi yapılmış olan diğer dört grubun ortalama perfüzyon yüzdesinden anlamlı olarak yüksek bulunmuştur (sırasıyla p<0,001, p<0,001, p<0,001, p=0,001). Buradan embolizasyon yapılan gruplarda tedavi alsalar dahi hiç embolizasyon yapılmayan gruba göre bariz iskemik değişiklikler yaşandığı sonucuna varılabilir. Ancak yaşanan iskemik değişikliklerin tedavi protokollerine yanıtı da önem arz etmektedir. Bu mantıkla embolizasyon yapılan dört grup kendi içinde karşılaştırıldığında hiçbir tedavi verilmeyen Kontrol grubunun (Grup 1) tedavi alan üç gruba göre anlamlı olarak daha düşük perfüzyon yüzdesine sahip olduğu görülmüştür (tüm gruplar için p<0,001). Bu bulgular embolizasyon yapılan gruplarda perfüzyonu olumsuz etkileyen iskemik değişiklikler olsa dahi verilen tedavi protokolleri yardımıyla embolizasyon yapılan ancak tedavi almayan gruba göre perfüzyonun olumlu yönde değişebileceğini göstermiştir. Alınan tedavi protokolleri karşılaştırıldığında ise en yüksek perfüzyon değeri %71,73 ile kombine tedavi alan Grup 5'te elde edilmiştir. Bunu %66,52 ile hyalüronidaz enzimi tedavisi alan Grup 3 ve %62,45 ile TENS tedavisi alan Grup 4 izlemiştir. İstatistiksel olarak incelendiğinde Grup 3 ile TENS tedavisi alan Grup 4 ve 5 arasında fark olmadığı görülmüştür. Ancak

Grup 5' teki hyalüronidaz tedavi protokolü ile TENS' in kombine edildiği grubun perfüzyon ortalaması sadece TENS tedavisi alan gruptan anlamlı olarak yüksek bulunmuştur (p=0,001). Bu bulgulara bakılarak hyalüronik asit dolgusu embolizasyonuna bağlı gelişen iskeminin tedavisinde en sık uygulanan yöntem olan hyalüronidaz enziminin TENS ile kombine edilerek verilmesiyle daha üstün perfüzyon sonuçları elde edildiği görülmektedir. Tek başına verilen TENS tedavisi ile hyalüronidaz tedavisi arasında ise istatistiksel olarak anlamlı fark bulunmasa da hyalüronidaz tedavisi yüzdesel olarak bakıldığında daha olumlu sonuçlar vermektedir.

Ayrıca postoperatif 7. gün ile 4. saat arasındaki perfüzyon değişimi incelendiğinde ise tüm gruplarda değişimin artış yönünde olduğu görülmüştür. Ancak Grup 1'deki artış istatistiksel olarak anlamlı bulunmamıştır. Grup 2 (Sham grubu)'de daha yüksek bir perfüzyon değerinin saptanması embolizasyon yapılmaması ve ilerleyen süreçte vaskülarizasyonun güçlenmesi ile açıklanabilir (p<0,001). Diğer üç grupta ise her ne kadar embolizasyon yapılmış olsa da farklı tedavi protokolleri verilerek iskemik hasarı azaltmak hedeflendiğinden buradaki farkın da anlamlı olarak bulunması doğaldır (sırasıyla p=0,021, p=0,006 ve p=0,001).

Çalışmamızın makroskopik bulguları flep sağkalım alanın tüm flep alanına oranı baz alınarak hesaplanan yüzdesel değerlerin gruplar arası karşılaştırılması ile elde edilmiştir. Sonuçlara bakacak olursak eleve edildikten sonra embolizasyon işlemi yapılmaksızın flebin yerine geri iade edildiği Grup 2 (Sham grubu)'de hiç nekroz görülmemiştir. Bu durum ile santral aurikuler arter ve ven bazlı ada flebinin embolizasyon yapılmadığı takdirde yerine iade edildiğinde revaskülarize olarak %100 sağkalım gösteren bir flep olduğu sonucuna varılmaktadır. Çünkü embolizasyon işlemi uygulanan diğer 4 grupta da değişen derecelerde nekroz izlenmiştir. Grup 2 %100' lük sağkalım yüzdesi ile diğer dört gruptan anlamlı olarak üstün sonuçlara sahiptir (her bir grupla kıyaslandığında p<0,001). Embolizasyon yapılan diğer dört gruba bakıldığında hiçbir tedavi protokolü almayan Grup 1 (Kontrol)'deki sağkalım yüzdesi %80,32 ile tedavi alan diğer gruplardan istatistiksel olarak anlamlı derecede en düşük sağkalıma sahiptir (sırasıyla p<0,001, p=0,007, p<0,001).

Embolizasyon yapılması ve bunun neden olacağı iskemiye yönelik hiçbir önleyici tedavi verilmediği düşünüldüğünde elde edilen sonuç beklenen bir durumdur. Tedavi grupları kendi arasında karşılaştırıldığında en yüksek flep sağ kalıma %90,15 ile kombine tedavi alan Grup 5' te rastlanmıştır. Bunu %87,60 ile hyalüronidaz enzimi tedavisi alan Grup 3 ve %85,92 ile TENS tedavisi alan Grup 4 izlemiştir. İstatistiksel olarak incelendiğinde ise bu üç grup arasında anlamlı bir farka rastlanmamıştır. Ancak sadece TENS tedavisi verilen Grup 4 ile TENS ve hyalüronidaz tedavisinin kombine edildiği Grup 5 arasında daha yakın bir istatistiksel bağ olduğu göze çarpmaktadır (p=0,064). Çalışmamızda her grup için n=6 flep bulunduğu da düşünüldüğünde daha büyük örneklem genişliğine sahip bir çalışmada istatistiksel olarak da anlamlı bir sonuç elde edilmesinin mümkün olduğunu düşünmekteyiz. Ayrıca bu bulgulara bakılarak embolizasyon işlemi yapılan gruplarda her ne tedavi verilmiş olursa olsun tedavi almayan gruba kıyasla anlamlı düzeyde olumlu sonuç alındığı görülmüştür. TENS tedavisi makroskopik açıdan da incelendiğinde klasik tedavi protokollerinde yer alan hyalüronidaz gibi anlamlı sonuçlar vermiştir. Flep yaşayabilirliği üzerine yapılan ve önceki paragraflarda bahsedilen çalışmalarda da gösterildiği üzere vaskülarizasyonu destekleyip nöral yollarla vazodilatasyona neden olarak kan akımını artırdığı dikkate alındığında benzer mekanizmalar ile etki ederek flep sağ kalım alanını olumlu yönde etkilediğini düşünmekteyiz.

Tüm deneklerin postoperatif 7. günde sakrifiye edilmesinin ardından total olarak ampute edilen kulaklar histopatolojik incelemeye alınmıştır. Histopatolojik olarak hem kantitatif (ortalama arter sayısı) , hem de kalitatif değerlendirmeler (ödem, inflamasyon, fibroplazi) yapılmış ve sonuçları istatistiksel testlerle değerlendirilmiştir. Çalışmamızdakine benzer modellerin kullanıldığı 2016 yılında Yan Zhuang ve arkadaşlarının, 2023 yılında ise Likui Sun ve arkadaşlarının yayımladığı makalelerdeki parametreler ve patolojik değerlendirme ilkeleri referans olarak alınıp modifiye edilmiştir [14, 200, 201].

Histopatolojik değerlendirmelerden ödemi ele alındığında ödemin en az izlendiği grubun embolizasyon yapılmayan Grup 2 (Sham) olduğu görülmüştür. Bu gruptaki fleplerden 1 tanesi 1 puan (hafif), 4 tanesi 2 puan (orta), 1 tanesi ise 3 puan (şiddetli) alarak skorlanmıştır. Bu gruptan sonra en az ödem izlenen grup ise hyalüronidaz enzimi ve TENS' i kombine olarak alan Grup 5'tir. Bu gruptaki

fleplerden 1 tanesi 1 puan (hafif), 3 tanesi 2 puan (orta), 2 tanesi ise 3 puan (şiddetli) almıştır. Bu sonuçlar Kjartansson ve Dolan' ın çalışmalarında da belirtildiği üzere TENS tedavisinin ödem ve stazı azaltıcı etkisini desteklemektedir [224, 226]. Ancak gruplar arasında istatistiksel olarak anlamlı bir farka rastlanmamıştır.

Gruplardaki inflamasyon derecesi incelendiğinde en az inflamasyonun embolizasyon yapılmayan Grup 2 (Sham) olduğu görülmüştür. Sham grubunda hiçbir flepte şiddetli inflamasyon (3 puan) görülmemiştir. Embolizasyon işlemi yapılan diğer dört grup incelendiğinde Grup 1 (Kontrol)' deki fleplerde ağırlıklı olarak hafif-orta şiddette bir inflamasyona rastlandığı dikkat çekmektedir. Tedavi alan üç gruba bakıldığında ise şiddetli inflamasyona en sık hyalüronidaz tedavisi alan Grup 3' te rastlanmıştır. (3 puan alan 3 adet flep mevcuttur). Bu sonuçtan yola çıkarak hyalüronidaz enziminin damar duvarını penetre ederek hyalüronik asidi depolimerize ettiği sürecin inflamasyona katkı sağladığı düşünülebilmektedir. TENS tedavisi alan Grup 4 ve Grup 5' te ise şiddetli inflamasyon görülen flep sayısı Grup 3'ten azdır. Dolan ve arkadaşları tarafından yapılan çalışmada TENS tedavisinin antiinflamatuar etkisinin olduğu da gösterilmişti [226].

Grup 4 ve Grup 5' te, hyalüronidaz alan Grup 3' e göre şiddetli inflamasyona sahip daha az sayıda flep olması TENS tedavisinin bu etkisine bağlanabilmektedir. Ancak gruplar istatistiksel olarak birbirleriyle karşılaştırıldığında anlamlı fark bulunamamıştır.

Fibroplazi derecesi incelendiğinde en düşük dereceli Fibroplazinin hyalüronidaz ve TENS tedavisini kombine alan Grup 5' te izlendiği dikkat çekmektedir. Grup 5' te 1 puan alan 5 adet, 2 puan alan 1 adet flep skorlanmıştır. Yara iyileşmesi sürecinde inflamasyon ile fibroplazi arasındaki doğru orantılı ilişki de göz önüne alındığında şiddetli inflamasyonun daha az izlendiği TENS tedavisi alan gruplarda fibroplazi derecesinin de az olması beklenen bir durumdur. En yüksek derecede fibroplazi ise 1 puan alan 2, 2 puan alan 4 flebin bulunduğu Grup 1 (Kontrol)' de kaydedilmiştir. Bu grupta embolizasyona bağlı iskemik süreçler geliştiği ve bunun da bir yansıması olarak inflamasyonun ve fibroplazinin şiddetinin arttığı düşünüldüğünde alınan sonuçla nedensellik açısından bağ kurulabilmektedir. Üstelik bu grupta iskemik süreci geri döndürmeye yönelik hiçbir

tedavi verilmemesi fibroplazi sürecinin şiddetli bir şekilde devam etmesinin önünü açmış olduğu düşünülebilmektedir. Ancak bu skorlar istatistiksel testlerle değerlendirildiğinde gruplar arasında anlamlı fark bulunmamıştır.

Ödem, inflamasyon ve fibroplazi parametreleri incelendiğinde her biri özelinde gruplar arasında tedaviyle ilintili bağlantılar görülse de istatistiksel olarak anlamlı farka rastlanmamıştır. Özellikle de TENS tedavisi alan gruplarda bu üç parametrenin daha az şiddetlerde gözlendiği dikkat çekmektedir. Bu daha önce bahsedilen çalışmalarda da gösterildiği üzere TENS uygulamasının antiödematöz ve antiinflamatuar etkinliğinin olmasıyla açıklanabilmektedir. Ancak bu üç parametre de skorlama işlemleri ile semikantitatif hale getirilmiş kategorik verilerdir. Bu tür kategorik verilerin analizinde ise örneklem genişliği çok daha fazla önem arz etmektedir. Klinik olarak anlam ifade eden ancak istatistiksel olarak anlamlı bulunmayan sonuçların alınması gruplardaki flep sayısının (n=6) nispeten az olmasına bağlanabilmektedir. Daha büyük bir örneklem genişliğine sahip bir çalışmada istatistiksel olarak da anlam ifade eden sonuçlar alınabileceğini düşünmekteyiz.

Bunun dışında çalışmamızda histopatolojik olarak incelenen bir başka parametre ise ortalama arter sayısıdır. Bulgular incelendiğinde en yüksek ortalama arter sayısı her 2 mm^2'lik alanda ortalama 20,5 adet arterin sayıldığı, hyalüronidaz enzimi ve TENS tedavisini kombine olarak alan Grup 5'te görülmüştür. Bunu ortalama 20 adet arter sayısı ile tek başına TENS tedavisi alan Grup 4 izlemiştir. Alınan bu sonuçların klinik olarak anlamlılığı TENS tedavisinin iskemik dokularda vaskülarizasyonu artırıcı etkisi olduğunu gösteren birçok çalışma ile desteklenir niteliktedir [177, 180, 224]. Ancak gruplar arasındaki bu fark istatistiksel olarak anlamlı bulunmamıştır. Bunun nedeni de yine gruplardaki flep sayısının nispeten az olmasına bağlanabilmektedir. Çünkü TENS tedavisinin vaskülarizasyon üzerindeki olumlu etkisi birçok çalışmada kanıtlanmıştır Çalışmamızda da alınan sonuçlarda da TENS alan gruplarda daha yüksek ortalama arter sayısı kaydedilmiştir. Dolayısıyla daha büyük bir örneklem genişliğine sahip bir çalışmada istatistiksel olarak anlamlı sonuçlar alınabileceğini düşünmekteyiz.

6. SONUÇ

Çalışmamızda intraarteriyel dolgu embolizasyonu tedavisinde TENS uygulamasının hem tek başına hem de hyalüronidaz enzimi ile kombine edilerek kullanımının flep perfüzyonunu ve sağkalımını artırmada hyalüronidaz enzim tedavisi ile benzer etkinlik sağladığı bulunmuştur. Daha önce yapılan deneysel çalışmalarda TENS uygulamasının dokularda vaskülariteyi artırdığı, nöral mekanizmalarla vazodilatasyona neden olduğu ve sonuçta doku perfüzyonunu artırdığı gösterilmiştir. Bu çalışmamızda da benzer mekanizmalarla perfüzyonu artırdığı ve klinik pratikte çok yaygın olarak kullanılan hyalüronidaz enzimine benzer etkinlik sağladığını düşünmekteyiz.

Özellikle makroskopik değerlendirmede en yüksek ortalama flep sağkalımı ve anjiyografik değerlendirmelerde en yüksek ortalama flep perfüzyonu değerlerine hyalüronidaz enziminin TENS uygulamasıyla kombine edildiği grupta rastlanmaktadır. Her ne kadar tek başına hyalüronidaz tedavisi ile kombine tedavi arasında istatistiksel olarak anlamlı bir fark saptanmamış olsa da kombine tedavi protokolünün klinik açıdan anlam ifade ettiği söylenebilmektedir. Klinik gözlemde anlamlı olarak nitelendirilebilecek bu bulguların istatistiksel açıdan anlamlı bir fark taşımaması çalışmamızdaki örneklem genişliğinin nispeten az olmasına bağlanabilmektedir. Daha büyük bir örneklem genişliği ile yapılan benzer çalışmalarda istatistiksel olarak da anlamlı farklar elde edilmesi olasıdır.

Sonuç olarak klinikte kullanımı basit, maliyeti düşük, tekrarlanabilir, invaziv bir işlem gerektirmeyen, ağrısız ve hasta uyumu yüksek bir yöntem olan TENS tedavisinin dolgu enjeksiyonuna bağlı gelişen intravasküler iskeminin tedavisinde tek başına ya da hyalüronidaz enzimiyle birlikte kullanımının doku perfüzyonunu arttıracağını ve cilt nekrozunu sınırlandırabileceğini düşünmekteyiz.

KAYNAKLAR

1. Skorjanc D, Jaschinski F, Heine G, Pette D. Sequential increases in capillarization and mitochondrial enzymes in low-frequency-stimulated rabbit muscle. American Journal of Physiology-Cell Physiology 1998: 274: C810-C18.
2. Kjartansson J, Lundeberg T, Samuelson U, Dalsgaard CJ. Transcutaneous electrical nerve stimulation (TENS) increases survival of ischaemic musculocutaneous flaps. Acta physiologica scandinavica 1988: 134: 95-99.
3. Johl SS, Burgett RA. Dermal filler agents: a practical review. Current Opinion in Ophthalmology 2006: 17: 471-79.
4. Cohen JL. Understanding, avoiding, and managing dermal filler complications. Dermatologic Surgery 2008: 34: S92-S99.
5. Kim D-W, Yoon E-S, Ji Y-H, et al. Vascular complications of hyaluronic acid fillers and the role of hyaluronidase in management. Journal of Plastic, Reconstructive & Aesthetic Surgery 2011: 64: 1590-95.
6. McCarthy JG MJ, Littler JW. . Plastic Surgery. Saunders, . Plastic Surgery Saunders, 1990.
7. Gottlieb LJ, Krieger LM. From the reconstructive ladder to the reconstructive elevator. 1994: 93: 1503.
8. Bhishagratna KL. An English translation of The Sushruta Samhita: based on original Sanskrit text. author, 1911.
9. G. T. De curtorum chirurgia per insitionem. -Venice, Gaspare Bindoni 1597.
10. Manchot C. Die hautarterien des menschlichen körpers. Vogel, 1889.
11. Gillies HD. THE TUBED PEDICLE IN PLASTIC SURGERY. The Lancet 1920: 196: 320.
12. CONVERSE JM. Introduction to plastic surgery. Reconstructive plastic surgery 1977: 1: 3-68.

13. McGregor IA, Morgan G. Axial and random pattern flaps. British journal of plastic surgery 1973: 26: 202-13.
14. Bakamjian V. A technique for primary reconstruction of the palate after radical maxillectomy for cancer. Plastic and Reconstructive Surgery 1963: 31: 103-17.
15. GER R. The technique of muscle transposition in the operative treatment of traumatic and ulcerative lesions of the leg. Journal of Trauma and Acute Care Surgery 1971: 11: 502-10.
16. Ponten B. The fasciocutaneous flap: its use in soft tissue defects of the lower leg. British journal of plastic surgery 1981: 34: 215-20.
17. Antia N, Buch V. Transfer of an abdominal dermo-fat graft by direct anastomosis of blood vessels. British journal of plastic surgery 1971: 24: 15-19.
18. Song Y-g, Chen G-z, Song Y-l. The free thigh flap: a new free flap concept based on the septocutaneous artery. British journal of plastic surgery 1984: 37: 149-59.
19. Koshima I, Soeda S. Inferior epigastric artery skin flaps without rectus abdominis muscle. British journal of plastic surgery 1989: 42: 645-48.
20. Hallock GG. The complete classification of flaps. Microsurgery 2004: 24: 157-61.
21. Cormack G, Lamberty B. A classification of fascio-cutaneous flaps according to their patterns of vascularisation. British journal of plastic surgery 1984: 37: 80-87.
22. Mathes S, Nahai F. Flap selection: analysis of features, modifications, and applications. Reconstructive Surgery: Principles, Anatomy, and Technique New York, Churchill Livingstone 1997: 37-160.
23. Nakajima H, Fujino T, Adachi S. A new concept of vascular supply to the skin and classification of skin flaps according to their vascularization. Annals of plastic surgery 1986: 16: 1-19.

24. Mathes SJ, Nahai F. Classification of the vascular anatomy of muscles: experimental and clinical correlation. Plast Reconstr Surg 1981: 67: 177-87.

25. Taylor GI, Gianoutsos MP, Morris SF. The neurovascular territories of the skin and muscles: anatomic study and clinical implications. Plastic and reconstructive surgery 1994: 94: 1-36.

26. Serafin D. Atlas of microsurgical composite tissue transplantation. (No Title) 1996.

27. Ivanova IA, D'Souza SJ, Dagnino L. Signalling in the epidermis: the E2F cell cycle regulatory pathway in epidermal morphogenesis, regeneration and transformation. International journal of biological sciences 2005: 1: 87.

28. KOCATÜRK DÇ, UYSAL A, OLTULU F, Özdil B. Deri ve deri eklerinin embriyolojik gelişimi. Güncel Dermatoloji Dergisi 2016: 1: 1-10.

29. Elias PM, Wakefield JS. Skin barrier function. Nutrition for Healthy Skin: Strategies for Clinical and Cosmetic Practice 2010: 35-48.

30. Kanitakis J. Anatomy, histology and immunohistochemistry of normal human skin. European journal of dermatology 2002: 12: 390-401.

31. Arda O, Göksügür N, Tüzün Y. Basic histological structure and functions of facial skin. Clinics in dermatology 2014: 32: 3-13.

32. Anderson BE. The Netter Collection of Medical Illustrations: Integumentary System: Volume 4. Elsevier Health Sciences, 2012.

33. Wilson PK. William Cowper's anatomy of human skin. International journal of dermatology 1992: 31.

34. Fenner J, Clark RA. Anatomy, physiology, histology, and immunohistochemistry of human skin. Skin tissue engineering and regenerative medicine 2016: 1.

35. Theocharis AD, Skandalis SS, Gialeli C, Karamanos NK. Extracellular matrix structure. Advanced drug delivery reviews 2016: 97: 4-27.

36. Tanzer ML. Current concepts of extracellular matrix. Journal of Orthopaedic Science 2006: 11: 326-31.

37. Rippa AL, Kalabusheva EP, Vorotelyak EA. Regeneration of dermis: scarring and cells involved. Cells 2019: 8: 607.

38. da Cunha MG, da Cunha ALG, Machado C. Hypodermis and subcutaneous adipose tissue-two different structures. Surg Cosmet Dermatol 2014: 6: 355-59.

39. Kohl E, Steinbauer J, Landthaler M, Szeimies RM. Skin ageing. Journal of the European academy of dermatology and venereology 2011: 25: 873-84.

40. Harman D. The aging process. Proceedings of the National Academy of Sciences 1981: 78: 7124-28.

41. Tobin DJ. Introduction to skin aging. Journal of tissue viability 2017: 26: 37-46.

42. Makrantonaki E, Zouboulis CC. Characteristics and pathomechanisms of endogenously aged skin. Dermatology 2007: 214: 352-60.

43. Sohal RS, Weindruch R. Oxidative stress, caloric restriction, and aging. Science 1996: 273: 59-63.

44. Chung JH, Kang S, Varani J, et al. Decreased extracellular-signal-regulated kinase and increased stress-activated MAP kinase activities in aged human skin in vivo. Journal of Investigative Dermatology 2000: 115: 177-82.

45. Makrantonaki E, Adjaye J, Herwig R, et al. Age-specific hormonal decline is accompanied by transcriptional changes in human sebocytes in vitro. Aging cell 2006: 5: 331-44.

46. Makrantonaki E, Zouboulis CC. Androgens and ageing of the skin. Current Opinion in Endocrinology, Diabetes and Obesity 2009: 16: 240-45.

47. Uitto J. Understanding premature skin aging. N Engl J Med 1997: 337: 1463-5.

48. Klotz LO, Pellieux C, Briviba K, et al. Mitogen-activated protein kinase (p38-, JNK-, ERK-) activation pattern induced by extracellular and intracellular singlet oxygen and UVA. European journal of biochemistry 1999: 260: 917-22.

49. Aubert G, Lansdorp PM. Telomeres and aging. Physiological reviews 2008: 88: 557-79.

50. Nakamura K-I, Izumiyama-Shimomura N, Takubo K, et al. Comparative analysis of telomere lengths and erosion with age in human epidermis and lingual epithelium. Journal of Investigative Dermatology 2002: 119: 1014-19.

51. Harley CB, Futcher AB, Greider CW. Telomeres shorten during ageing of human fibroblasts. Nature 1990: 345: 458-60.

52. Hayflick L. The limited in vitro lifetime of human diploid cell strains. Experimental cell research 1965: 37: 614-36.

53. Lombard DB, Chua KF, Mostoslavsky R, et al. DNA repair, genome stability, and aging. Cell 2005: 120: 497-512.

54. Shay JW. Role of telomeres and telomerase in aging and cancer. Cancer discovery 2016: 6: 584-93.

55. Piotrowska A, Bartnik E. The role of reactive oxygen species and mitochondria in aging. Postepy Biochemii 2014: 60: 240-47.

56. Rinnerthaler M, Bischof J, Streubel MK, Trost A, Richter K. Oxidative stress in aging human skin. Biomolecules 2015: 5: 545-89.

57. Son Y, Cheong Y-K, Kim N-H, et al. Mitogen-activated protein kinases and reactive oxygen species: how can ROS activate MAPK pathways? Journal of signal transduction 2011: 2011.

58. Hipkiss AR. Accumulation of altered proteins and ageing: causes and effects. Experimental gerontology 2006: 41: 464-73.

59. Sander CS, Chang H, Salzmann S, et al. Photoaging is associated with protein oxidation in human skin in vivo. Journal of Investigative Dermatology 2002: 118: 618-25.

60. Wallace DC. 1994 William Allan Award Address. Mitochondrial DNA variation in human evolution, degenerative disease, and aging. American journal of human genetics 1995: 57: 201.

61. Birch-Machin MA, Tindall M, Turner R, Haldane F, Rees JL. Mitochondrial DNA deletions in human skin reflect photo-rather than chronologic aging. Journal of Investigative Dermatology 1998: 110: 149-52.

62. Edwards C, Heggie R, Marks R. A study of differences in surface roughness between sun-exposed and unexposed skin with age. Photodermatology, photoimmunology & photomedicine 2003: 19: 169-74.

63. Gilchrest BA, Blog FB, Szabo G. Effects of aging and chronic sun exposure on melanocytes in human skin. Journal of Investigative Dermatology 1979: 73: 141-43.

64. Gonzaga ER. Role of UV light in photodamage, skin aging, and skin cancer: importance of photoprotection. American journal of clinical dermatology 2009: 10: 19-24.

65. Fitzpatrick TB. The validity and practicality of sun-reactive skin types I through VI. Archives of dermatology 1988: 124: 869-71.

66. Lavker RM. Structural alterations in exposed and unexposed aged skin. Journal of Investigative Dermatology 1979: 73: 59-66.

67. Haddad MM, Xu W, Medrano EE. Aging in epidermal melanocytes: cell cycle genes and melanins. 1998: 3: 36-40.

68. Braverman IM, Fonferko E. Studies in cutaneous aging: I. The elastic fiber network. Journal of Investigative Dermatology 1982: 78: 434-43.

69. Bhawan J, Andersen W, Lee J, Labadie R, Solares G. Photoaging versus intrinsic aging: a morphologic assessment of facial skin. Journal of cutaneous pathology 1995: 22: 154-59.

70. Lewis KG, Bercovitch L, Dill SW, Robinson-Bostom L. Acquired disorders of elastic tissue: part I. Increased elastic tissue and solar elastotic syndromes. Journal of the American Academy of Dermatology 2004: 51: 1-21.

71. Ganceviciene R, Liakou AI, Theodoridis A, Makrantonaki E, Zouboulis CC. Skin anti-aging strategies. Dermato-endocrinology 2012: 4: 308-19.

72. Murray CA, Zloty D, Warshawski L. The evolution of soft tissue fillers in clinical practice. Dermatologic clinics 2005: 23: 343-63.

73. Goldwyn RM. The paraffin story. Plastic and reconstructive surgery 1980: 65: 517-24.

74. Duffy DM. Liquid silicone for soft tissue augmentation. Dermatologic surgery 2005: 31: 1530-41.

75. Ellenbogen R, Ellenbogen R, Rubin L. Injectable fluid silicone therapy: human morbidity and mortality. Jama 1975: 234: 308-09.

76. Cockerham K, Hsu VJ. Collagen-based dermal fillers: past, present, future. Facial plastic surgery 2009: 25: 106-13.

77. Neuber F. Fettransplantation. Bericht uber die Verhandlungen der Deutschen Gesellschaft fur Chirurgie. Zbl Chir 1893: 22: 66.

78. Sánchez-Carpintero I, Candelas D, Ruiz-Rodríguez R. Dermal fillers: types, indications, and complications. Actas Dermo-Sifiliográficas (English Edition) 2010: 101: 381-93.

79. Liao Z-F, Cong L-Y, Li F-W, et al. The Research Trend of Soft Tissue Filler Injection from 2000 to 2022: A Bibliometric and Visualized Analysis. Plastic and Reconstructive Surgery–Global Open 2024: 12: e5579.

80. Ramirez SP, Scherz G, Smith H. Characteristics of patients seeking and proceeding with non-surgical facial aesthetic procedures. Clinical, Cosmetic and Investigational Dermatology 2021: 197-207.

81. Lee WK, Yang DY. Classification of soft tissue filler. Penile augmentation 2016: 71-82.

82. Lorenc P. Dermal and soft-tissue fillers: principles, materials, and techniques. Grabb and Smith's plastic surgery 7th ed Philadelphia: Lippincott Williams & Wilkins 2014: 458-63.

83. Laeschke K. Biocompatibility of microparticles into soft tissue fillers. 2004: 23: 214-17.

84. Bucky LP, Kanchwala SK. The role of autologous fat and alternative fillers in the aging face. Plastic and reconstructive surgery 2007: 120: 89S-97S.

85. Beloded AV, Samoĭlenko, II, Tsepilov RN. [Synthesis and degradation of hyaluronic acid by bacteria of Streptococcus genus]. Zh Mikrobiol Epidemiol Immunobiol 2010: 83-90.

86. Kaufman MR, Miller TA, Huang C, et al. Autologous fat transfer for facial recontouring: is there science behind the art? Plastic and reconstructive surgery 2007: 119: 2287-96.

87. Erol OÖ. Facial autologous soft-tissue contouring by adjunction of tissue cocktail injection (micrograft and minigraft mixture of dermis, fascia, and fat). Plastic and reconstructive surgery 2000: 106: 1375-87.

88. Kempf KK, Seyfer AE. Facial defect augmentation with a dermal-fat graft. Oral surgery, oral medicine, oral pathology 1985: 59: 340-43.

89. Bassetto F, Turra G, Salmaso R, Lancerotto L, Del Vecchio DA. Autologous injectable dermis: a clinical and histological study. Plastic and Reconstructive Surgery 2013: 131: 589e-96e.

90. Baumann L, Kaufman J, Saghari S. Collagen fillers. Dermatologic therapy 2006: 19: 134-40.

91. Klein AW. Skin filling: Collagen and other injectables of the skin. Dermatologic clinics 2001: 19: 491-508.

92. Narins RS, Bowman PH. Injectable skin fillers. Clinics in plastic surgery 2005: 32: 151-62.

93. Cheng JT, Perkins SW, Hamilton MM. Collagen and injectable fillers. Otolaryngologic Clinics of North America 2002: 35: 73-85, vi.

94. Sclafani AP, Romo III T, Jacono AA, et al. Evaluation of acellular dermal graft in sheet (AlloDerm) and injectable (micronized AlloDerm) forms for soft tissue augmentation: Clinical observations and histological analysis. Archives of facial plastic surgery 2000: 2: 130-36.

95. Sclafani AP, Romo III T, Jacono AA, et al. Evaluation of acellular dermal graft (AlloDerm) sheet for soft tissue augmentation: a 1-year follow-up of clinical observations and histological findings. Archives of facial plastic surgery 2001: 3: 101-03.

96. Sclafani AP, Romo III T, Jacono AA. Rejuvenation of the aging lip with an injectable acellular dermal graft (Cymetra). Archives of Facial Plastic Surgery 2002: 4: 252-57.

97. Tezel A, Fredrickson GH. The science of hyaluronic acid dermal fillers. Journal of Cosmetic and Laser Therapy 2008: 10: 35-42.

98. Meyer K, Palmer JW. The polysaccharide of the vitreous humor. Journal of Biological Chemistry 1934: 107: 629-34.

99. Dayan SH, Bassichis BA. Facial dermal fillers: selection of appropriate products and techniques. Aesthetic surgery journal 2008: 28: 335-47.

100. Monheit GD, Coleman KM. Hyaluronic acid fillers. Dermatologic therapy 2006: 19: 141-50.

101. Garg HG, Hales CA. Chemistry and biology of hyaluronan. Elsevier, 2004.

102. Necas J, Bartosikova L, Brauner P, Kolar J. Hyaluronic acid (hyaluronan): a review. Veterinarni medicina 2008: 53: 397-411.

103. Toole BP. Hyaluronan: from extracellular glue to pericellular cue. Nature Reviews Cancer 2004: 4: 528-39.

104. Cowman MK, Matsuoka S. Experimental approaches to hyaluronan structure. Carbohydrate research 2005: 340: 791-809.

105. Flynn TC, Sarazin D, Bezzola A, Terrani C, Micheels P. Comparative histology of intradermal implantation of mono and biphasic hyaluronic acid fillers. Dermatologic surgery 2011: 37: 637-43.

106. Volpi N, Schiller J, Stern R, Soltes L. Role, metabolism, chemical modifications and applications of hyaluronan. Current medicinal chemistry 2009: 16: 1718-45.

107. Stern R, Kogan G, Jedrzejas MJ, Šoltés L. The many ways to cleave hyaluronan. Biotechnology advances 2007: 25: 537-57.

108. Wang F, Garza LA, Kang S, et al. In vivo stimulation of de novo collagen production caused by cross-linked hyaluronic acid dermal filler injections in photodamaged human skin. Archives of dermatology 2007: 143: 155-63.

109. Lemperle G, Morhenn V, Charrier U. Human histology and persistence of various injectable filler substances for soft tissue augmentation. Aesthetic plastic surgery 2003: 27: 354-66.

110. Pierre S, Liew S, Bernardin A. Basics of dermal filler rheology. Dermatologic surgery 2015: 41: S120-S26.

111. Havlik RJ, Committee PD. Hydroxyapatite. Plastic and Reconstructive Surgery 2002: 110: 1176-79.

112. Kontis TC. Contemporary review of injectable facial fillers. JAMA facial plastic surgery 2013: 15: 58-64.

113. Jacovella PF. Calcium hydroxylapatite facial filler (Radiesse™): indications, technique, and results. Clinics in Plastic Surgery 2006: 33: 511-23.

114. Simamora P, Chern W. Poly-L-lactic acid: an overview. Journal of drugs in dermatology: JDD 2006: 5: 436-40.

115. El-Beyrouty C, Huang V, Darnold CJ, Clay PG. Poly-L-lactic acid for facial lipoatrophy in HIV. Annals of Pharmacotherapy 2006: 40: 1602-06.

116. Rotunda AM, Narins RS. Poly-L-lactic acid: a new dimension in soft tissue augmentation. Dermatologic therapy 2006: 19: 151-58.

117. Lowe NJ, Maxwell CA, Lowe P, Shah A, Patnaik R. Injectable poly-l-lactic acid: 3 years of aesthetic experience. Dermatologic surgery 2009: 35: 344-49.

118. Lemperle G, Knapp TR, Sadick NS, Lemperle SM. ArteFill® permanent injectable for soft tissue augmentation: I. Mechanism of action and injection techniques. Aesthetic plastic surgery 2010: 34: 264-72.

119. Cohen SR, Berner CF, Busso M, et al. Five-year safety and efficacy of a novel polymethylmethacrylate aesthetic soft tissue filler for the correction of nasolabial folds. Dermatologic Surgery 2007: 33: S222-S30.

120. Andersen FA. Amended final report on the safety assessment of polyacrylamide and acrylamide residues in cosmetics. International journal of toxicology 2005: 24: 21-50.

121. Ono S, Ogawa R, Hyakusoku H. Complications after polyacrylamide hydrogel injection for soft-tissue augmentation. Plastic and reconstructive surgery 2010: 126: 1349-57.

122. Wolters M, Lampe H. Prospective multicenter study for evaluation of safety, efficacy, and esthetic results of cross-linked polyacrylamide hydrogel in 81 patients. Dermatologic surgery 2009: 35: 338-43.

123. Chung K. Grabb and Smith's plastic surgery. Lippincott Williams & Wilkins, 2019.

124. De Boulle K, Heydenrych I. Patient factors influencing dermal filler complications: prevention, assessment, and treatment. Clinical, cosmetic and investigational dermatology 2015: 205-14.

125. Urdiales-Gálvez F, Delgado NE, Figueiredo V, et al. Treatment of soft tissue filler complications: expert consensus recommendations. Aesthetic plastic surgery 2018: 42: 498-510.

126. Wagner RD, Fakhro A, Cox JA, Izaddoost SA. Etiology, prevention, and management of infectious complications of dermal fillers. 2016: 30: 083-86.

127. Rohrich RJ, Nguyen AT, Kenkel JM. Lexicon for soft tissue implants. Dermatologic surgery 2009: 35: 1605-11.

128. Funt D, Pavicic T. Dermal fillers in aesthetics: an overview of adverse events and treatment approaches. Plastic and Aesthetic Nursing 2015: 35: 13-32.

129. Leonhardt JM, Lawrence N, Narins RS. Angioedema acute hypersensitivity reaction to injectable hyaluronic acid. Dermatologic surgery 2005: 31: 577-79.

130. Van Dyke S, Hays GP, Caglia AE, Caglia M. Severe acute local reactions to a hyaluronic acid-derived dermal filler. The Journal of clinical and aesthetic dermatology 2010: 3: 32.

131. Fitzgerald R, Bertucci V, Sykes JM, Duplechain JK. Adverse reactions to injectable fillers. Facial Plastic Surgery 2016: 32: 532-55.

132. Cohen JL, Bhatia AC. The role of topical vitamin K oxide gel in the resolution of postprocedural purpura. Journal of Drugs in Dermatology: JDD 2009: 8: 1020-24.

133. Sclafani AP, Fagien S. Treatment of injectable soft tissue filler complications. Dermatologic Surgery 2009: 35: 1672-80.

134. Christensen LH. Host tissue interaction, fate, and risks of degradable and nondegradable gel fillers. Dermatologic Surgery 2009: 35: 1612-19.

135. Glass GE, Tzafetta K. Optimising treatment of Bell's Palsy in primary care: the need for early appropriate referral. British Journal of General Practice 2014: 64: e807-e09.

136. DeLorenzi C. New high dose pulsed hyaluronidase protocol for hyaluronic acid filler vascular adverse events. Aesthetic Surgery Journal 2017: 37: 814-25.

137. Kim SN, Byun DS, Park JH, et al. Panophthalmoplegia and vision loss after cosmetic nasal dorsum injection. Journal of Clinical Neuroscience 2014: 21: 678-80.

138. Cavallini M, Gazzola R, Metalla M, Vaienti L. The role of hyaluronidase in the treatment of complications from hyaluronic acid dermal fillers. Aesthetic surgery journal 2013: 33: 1167-74.

139. Arron ST, Neuhaus IM. Persistent delayed-type hypersensitivity reaction to injectable non-animal-stabilized hyaluronic acid. Journal of cosmetic dermatology 2007: 6: 167-71.

140. Cassuto D, Marangoni O, De Santis G, Christensen L. Advanced laser techniques for filler-induced complications. Dermatologic Surgery 2009: 35: 1689-95.

141. Iverson SM, Patel RM. Dermal filler-associated malar edema: treatment of a persistent adverse effect. Orbit 2017: 36: 473-75.

142. Taylor SC, Burgess CM, Callender VD. Safety of nonanimal stabilized hyaluronic acid dermal fillers in patients with skin of color: a randomized, evaluator-blinded comparative trial. Dermatologic surgery 2009: 35: 1653-60.

143. Heath CR, Taylor SC. Fillers in the skin of color population. Journal of Drugs in Dermatology: JDD 2011: 10: 494-98.

144. Hirsch RJ, Narurkar V, Carruthers J. Management of injected hyaluronic acid induced Tyndall effects. Lasers in Surgery and Medicine: The Official Journal of the American Society for Laser Medicine and Surgery 2006: 38: 202-04.

145. King M. Management of Tyndall effect. The Journal of clinical and aesthetic dermatology 2016: 9: E6.

146. Singh K, Nooreyezdan S. Nonvascular Complications of Injectable Fillers—Prevention and Management. Indian Journal of Plastic Surgery 2020: 53: 335-43.

147. Lee JM, Kim YJ. Foreign body granulomas after the use of dermal fillers: pathophysiology, clinical appearance, histologic features, and treatment. Archives of Plastic Surgery 2015: 42: 232-39.

148. Marusza W, Olszanski R, Sierdzinski J, et al. Treatment of late bacterial infections resulting from soft-tissue filler injections. Infection and Drug Resistance 2019: 469-80.

149. Rzany B, Becker-Wegerich P, Bachmann F, Erdmann R, Wollina U. Hyaluronidase in the correction of hyaluronic acid-based fillers: a review and a recommendation for use. Journal of cosmetic dermatology 2009: 8: 317-23.

150. Duran-Reynals F. The effect of extracts of certain organs from normal and immunized animals on the infecting power of vaccine virus. The Journal of Experimental Medicine 1929: 50: 327-40.

151. Meyer K. The biological significance of hyaluronic acid and hyaluronidase. Physiological reviews 1947: 27: 335-59.

152. DeLorenzi C. Transarterial degradation of hyaluronic acid filler by hyaluronidase. Dermatologic Surgery 2014: 40: 832-41.

153. Cohen JL, Biesman BS, Dayan SH, et al. Treatment of hyaluronic acid filler–induced impending necrosis with hyaluronidase: consensus recommendations. Aesthetic surgery journal 2015: 35: 844-49.

154. Bailey SH, Fagien S, Rohrich RJ. Changing role of hyaluronidase in plastic surgery. Plastic and reconstructive surgery 2014: 133: 127e-32e.

155. Pierre A, Levy PM. Hyaluronidase offers an efficacious treatment for inaesthetic hyaluronic acid overcorrection. Journal of Cosmetic Dermatology 2007: 6: 159-62.

156. Menzel E, Farr C. Hyaluronidase and its substrate hyaluronan: biochemistry, biological activities and therapeutic uses. Cancer letters 1998: 131: 3-11.

157. Meyer K, Rapport MM. Hyaluronidases. Advances in Enzymology and Related Areas of Molecular Biology 1952: 13: 199-236.

158. Weber GC, Buhren BA, Schrumpf H, Wohlrab J, Gerber PA. Clinical applications of hyaluronidase. Therapeutic Enzymes: Function and Clinical Implications 2019: 255-77.

159. Bohaumilitzky L, Huber A-K, Stork EM, et al. A trickster in disguise: Hyaluronan's ambivalent roles in the matrix. Frontiers in Oncology 2017: 7: 242.

160. Kaul A, Short WD, Wang X, Keswani SG. Hyaluronidases in human diseases. International Journal of Molecular Sciences 2021: 22: 3204.

161. Kind LS, Roffler S. Allergic reactions to hyaluronidase. Proceedings of the Society for Experimental Biology and Medicine 1961: 106: 734-35.

162. Dunn AL, Heavner JE, Racz G, Day M. Hyaluronidase: a review of approved formulations, indications and off-label use in chronic pain management. Expert Opinion on Biological Therapy 2010: 10: 127-31.

163. Brody HJ. Use of hyaluronidase in the treatment of granulomatous hyaluronic acid reactions or unwanted hyaluronic acid misplacement. Dermatologic surgery 2005: 31: 893-97.

164. Landau M. Hyaluronidase caveats in treating filler complications. Dermatologic Surgery 2015: 41: S347-S53.

165. Lee W, Oh W, Oh SM, Yang E-J. Comparative effectiveness of different interventions of perivascular hyaluronidase. Plastic and Reconstructive Surgery 2020: 145: 957-64.

166. Kim MS, Youn S, Na CH, Shin BS. Allergic reaction to hyaluronidase use after hyaluronic acid filler injection. Journal of Cosmetic and Laser Therapy 2015: 17: 283-85.

167. Feighery C, McCoy E, Johnston P, ARMSTRONG DB. Delayed hypersensitivity to hyaluronidase (Hyalase™) used during cataract surgery. Contact Dermatitis 2007: 57: 343-43.

168. Nnoaham KE, Kumbang J, Cochrane Pain P, Group SC. Transcutaneous electrical nerve stimulation (TENS) for chronic pain. Cochrane Database of Systematic Reviews 1996: 2014.

169. Mohammad Ali BM, Hegab DS, El Saadany HM. Use of transcutaneous electrical nerve stimulation for chronic pruritus. Dermatologic Therapy 2015: 28: 210-15.

170. Kloth L, McCulloch JM, Feedar JA. Wound healing: alternatives in management. (No Title) 2002.

171. Fang KS, Ionides E, Oster G, Nuccitelli R, Isseroff RR. Epidermal growth factor receptor relocalization and kinase activity are necessary for directional migration of keratinocytes in DC electric fields. Journal of cell science 1999: 112: 1967-78.

172. Dineur E. Note sur la sensibilite des leucocytes a l'electricite. Bull Seances Soc Belge Microsc 1891: 18: 113-18.

173. Kloth LC, Feedar JA. Acceleration of wound healing with high voltage, monophasic, pulsed current. Physical Therapy 1988: 68: 503-08.

174. Bourguignon GJ, Bourguignon LY. Electric stimulation of protein and DNA synthesis in human fibroblasts. The FASEB Journal 1987: 1: 398-402.

175. Cheng N, Van Hoof H, Bockx E, et al. The effects of electric currents on ATP generation, protein synthesis, and membrane transport in rat skin. Clinical Orthopaedics and Related Research® 1982: 171: 264-72.

176. Kanno S, Oda N, Abe M, et al. Establishment of a simple and practical procedure applicable to therapeutic angiogenesis. Circulation 1999: 99: 2682-87.

177. Atalay C, Yilmaz KB. The effect of transcutaneous electrical nerve stimulation on postmastectomy skin flap necrosis. Breast cancer research and treatment 2009: 117: 611-14.

178. das Neves LMS, de Oliveira Guirro EC, de Almeida Albuquerque FL, Marcolino AM. Effects of high-voltage electrical stimulation in improving the viability of musculocutaneous flaps in rats. Annals of Plastic Surgery 2016: 77: e50-e54.

179. Dogan F, Özyazgan I. Flap preconditioning by electrical stimulation as an alternative to surgical delay: Experimental study. Annals of Plastic Surgery 2015: 75: 560-64.

180. Kjartansson J, Lundeberg T, Samuelson U, Dalsgaard CJ, Heden P. Calcitonin gene-related peptide (CGRP) and transcutaneous electrical nerve stimulation (TENS) increase cutaneous blood flow in a musculocutaneous flap in the rat. Acta physiologica scandinavica 1988: 134: 89-94.

181. Yoo Y-S, Park S, Eun P, et al. Corneal Neuro-Regenerative Effect of Transcutaneous Electrical Stimulation in Rabbit Lamellar Keratectomy Model. Translational Vision Science & Technology 2022: 11: 17-17.

182. Niina Y, Ikeda K, Iwa M, Sakita M. Effects of electroacupuncture and transcutaneous electrical nerve stimulation on survival of musculocutaneous flap in rats. The American journal of Chinese medicine 1997: 25: 273-80.

183. Erden S, Çelik SŞ. Bir elektro analjezi yöntemi: transkütan elektriksel sınır stimülasyonu ve hemşirenin rolleri. Hacettepe Üniversitesi Hemşirelik Fakültesi Dergisi 2015: 2: 50-60.

184. Johnson M, Martinson M. Efficacy of electrical nerve stimulation for chronic musculoskeletal pain: a meta-analysis of randomized controlled trials. Pain 2007: 130: 157-65.

185. Akyüz G. Transkutan elektrik sinir stimülasyonu. Elektroterapi Tuna N Nobel Tıp Kitabevi İstanbul 2001: 163-76.

186. Coşkun-Çelik E. Medulla spinalis yaralanmalı hastalardaki nöropatik ağrıya akupunktur benzeri TENS'in etkisi. Uzmanlık Tezi 2005.

187. Baysal N. Primer dismenorede transkutaneal elektriksel sinir stimülasyonunun (TENS) etkisi. 1995.

188. Carroll D, Moore R, McQuay H, et al. Transcutaneous electrical nerve stimulation (TENS) for chronic pain. Cochrane Database Syst Rev 2001: 3: CD003222.

189. Herraiz C, Toledano A, Diges I. Trans-electrical nerve stimulation (TENS) for somatic tinnitus. Progress in brain research 2007: 166: 389-553.

190. Johnson MI, Claydon LS, Herbison GP, Jones G, Paley CA. Transcutaneous electrical nerve stimulation (TENS) for fibromyalgia in adults. Cochrane Database of Systematic Reviews 2017.

191. Griffiths M, Chae MP, Rozen WM. Indocyanine green-based fluorescent angiography in breast reconstruction. Gland surgery 2016: 5: 133.

192. Hirche C, Murawa D, Mohr Z, Kneif S, Hünerbein M. ICG fluorescence-guided sentinel node biopsy for axillary nodal staging in breast cancer. Breast cancer research and treatment 2010: 121: 373-78.

193. Holm C, Mayr M, Höfter E, et al. Intraoperative evaluation of skin-flap viability using laser-induced fluorescence of indocyanine green. British journal of plastic surgery 2002: 55: 635-44.

194. Moyer HR, Losken A. Predicting mastectomy skin flap necrosis with indocyanine green angiography: the gray area defined. Plastic and reconstructive surgery 2012: 129: 1043-48.

195. Alander JT, Kaartinen I, Laakso A, et al. A review of indocyanine green fluorescent imaging in surgery. Journal of Biomedical Imaging 2012: 2012: 7-7.

196. Reinhart MB, Huntington CR, Blair LJ, Heniford BT, Augenstein VA. Indocyanine green: historical context, current applications, and future considerations. Surgical innovation 2016: 23: 166-75.

197. Spy flourescence imaging system. Operator’s manuel. 2013.

198. Wong CW, Wong TY, Cheung CMG. Polypoidal choroidal vasculopathy in Asians. Journal of clinical medicine 2015: 4: 782-821.

199. Lavazza M, Liu X, Wu C, et al. Indocyanine green-enhanced fluorescence for assessing parathyroid perfusion during thyroidectomy. Gland Surgery 2016: 5: 512.

200. Zhuang Y, Yang M, Liu C. An islanded rabbit auricular skin flap model of hyaluronic acid injection-induced embolism. Aesthetic plastic surgery 2016: 40: 421-27.

201. Sun L, Sun X, Ruan W, et al. Mechanism of remodeling and local effects in vivo of a new injectable cosmetic filler. Scientific Reports 2023: 13: 9599.

202. Bowler PJ. Impact on facial rejuvenation with dermatological preparations. Clinical interventions in aging 2009: 81-89.

203. Iaconisi GN, Lunetti P, Gallo N, et al. Hyaluronic Acid: A Powerful Biomolecule with Wide-Ranging Applications—A Comprehensive Review. International Journal of Molecular Sciences 2023: 24: 10296.

204. Barbucci R, Lamponi S, Magnani A, Renier D. The influence of molecular weight on the biological activity of heparin like sulphated hyaluronic acids. Biomaterials 1998: 19: 801-06.

205. Kapoor KM, Kapoor P, Heydenrych I, Bertossi D. Vision loss associated with hyaluronic acid fillers: a systematic review of literature. Aesthetic plastic surgery 2020: 44: 929-44.

206. Goodman GJ, Roberts S, Callan P. Experience and management of intravascular injection with facial fillers: results of a multinational survey of experienced injectors. Aesthetic plastic surgery 2016: 40: 549-55.

207. Steenen SA, Bauland CG, de Lange J, van der Lei B. Complications after botulinum neurotoxin type A and dermal filler injections: data from a large retrospective cohort study. Aesthetic Surgery Journal 2023: 43: NP56-NP63.

208. Chiang C, Zhou S, Chen C, et al. Intravenous hyaluronidase with urokinase as treatment for rabbit retinal artery hyaluronic acid embolism. Plastic and Reconstructive Surgery 2016: 138: 1221-29.

209. Kayaalp SO. Akılcı tedavi yönünden tıbbi farmakoloji. Pelikan Yayıncılık, 2012.

210. Lee W, Oh W, Ko H-S, et al. Effectiveness of retrobulbar hyaluronidase injection in an iatrogenic blindness rabbit model using hyaluronic acid filler injection. Plastic and reconstructive surgery 2019: 144: 137-43.

211. Chen Y, Zhang Y-l, Luo S-K. Experimentally induced arterial embolism by hyaluronic acid injection: clinicopathologic observations and treatment. Plastic and Reconstructive Surgery 2019: 143: 1088-97.

212. Li J, Xu Y, Wang Y, et al. The role of hyaluronidase for the skin necrosis caused by hyaluronic acid injection-induced embolism: a rabbit auricular model study. Aesthetic Plastic Surgery 2019: 43: 1362-70.

213. Sun Y, Nie F, Wang G, Li Q, Xie H. An experimental study of the vascular embolism caused by recombinant type III collagen implants and hyaluronic acid. Journal of Cosmetic Dermatology 2023: 22: 2705-13.

214. Borzabadi-Farahani A, Mosahebi A, Zargaran D. A scoping review of hyaluronidase use in managing the complications of aesthetic interventions. Aesthetic Plastic Surgery 2024: 48: 1193-209.

215. Park K, Kim H, Kim B. Comparative study of hyaluronic acid fillers by in vitro and in vivo testing. Journal of the European Academy of Dermatology and Venereology 2014: 28: 565-68.

216. Sall I, Férard G. Comparison of the sensitivity of 11 crosslinked hyaluronic acid gels to bovine testis hyaluronidase. Polymer degradation and stability 2007: 92: 915-19.

217. Kroumpouzos G, Treacy P. Hyaluronidase for dermal filler complications: review of applications and dosage recommendations. JMIR dermatology 2024: 7: e50403.

218. Hirsch RJ, Cohen JL, Carruthers JD. Successful management of an unusual presentation of impending necrosis following a hyaluronic acid injection embolus and a proposed algorithm for management with hyaluronidase. Dermatologic surgery 2007: 33: 357-60.

219. DeLorenzi C. Complications of injectable fillers, part 2: vascular complications. Aesthetic surgery journal 2014: 34: 584-600.

220. Wang M, Li W, Zhang Y, Tian W, Wang H. Comparison of intra-arterial and subcutaneous testicular hyaluronidase injection treatments and the vascular complications of hyaluronic acid filler. Dermatologic Surgery 2017: 43: 246-54.

221. Amaral AVCd, Silva GAd, Costa APA, et al. Sildenafil citrate on retrobulbar and retinal circulation of rabbits. Ciência Rural 2014: 44: 1431-36.

222. Im MJ, Lee WA, Hoopes JE. Effect of electrical stimulation on survival of skin flaps in pigs. Physical Therapy 1990: 70: 37-40.

223. Liebano RE, Abla LEF, Ferreira LM. Effect of high frequency transcutaneous electrical nerve stimulation on viability of random skin flap in rats. Acta cirurgica brasileira 2006: 21: 133-38.

224. Kjartansson J, Lundeberg T. Effects of electrical nerve stimulation (ENS) in ischemic tissue. Scandinavian Journal of Plastic and Reconstructive Surgery and Hand Surgery 1990: 24: 129-34.

225. Özyazgan I, Baykan H. The effect of TENS on random pattern flap survival in nicotinized rats. Annals of Plastic Surgery 2015: 74: 365-70.

226. Dolan MG, Graves P, Nakazawa C, et al. Effects of ibuprofen and high-voltage electric stimulation on acute edema formation after blunt trauma to limbs of rats. Journal of Athletic Training 2005: 40: 111.

SİMGELER VE KISALTMALAR DİZİNİ

ADM : Aselüler Dermal Matriks

BDDE : 1,4-Bütandiol Diglisidil Eter

CaHA : Kalsiyum Hidroksiapatit

DİEP : Derin İnferior Epigastrik Arter Perforatör Flebi

ECM : Ekstraselüler Matriks

EEG : Elektroensefalogram

EKG : Elektrokardiyogram

FISH : Floresan In Situ Hibridizasyon

HYAL : Hyalüronidaz

Hz : Hertz

ICG : Indocyanine Green - İndosiyanin Yeşili

IU : International Unit

İM : İntramusküler

Kg : Kilogram

Ma : Miliamper

MAPK : Mitojen Aktif Protein Kinaz

mg : Miligram

MHC : Majör Histokompatibilite Kompleksi

mL : Mililitre

MMP : Metalloproteinaz

PAAG : Poliakrilamid Hidrojel

PCR : Polimeraz Zincir Reaksiyonu

PDL : Pulsed Dye Light

PLLA : Poli-L-Laktik Asit

PMMA : Polimetil Metakrilat

SF : Serum Fizyolojik

TENS : Transkutanöz Elektriksel Sinir Stimülasyonu

TRAM : Transvers Rektus Abdominis Muskulokutanöz Flep

UV : Ultraviyole

V : Volt

VEGF : Vasküler Endotelyal Büyüme Faktörü

ŞEKİLLER VE RESİMLER DİZİNİ

Şekil Sayfa No

Şekil 1. Cilt fleplerinde Cormack & Lamberty Sınıflaması 16
Şekil 2. Cilt fleplerinde Mathes & Nahai Sınıflaması 17
Şekil 3. Cilt fleplerinde Nakajima Sınıflaması 18
Şekil 4. Kas fleplerinde Mathes & Nahai Sınıflaması 19
Şekil 5. Kas fleplerinde Taylor Sınıflaması....20
Şekil 6. Kemik fleplerinde Serafin Sınıflaması 20
Şekil 7. Kompozit fleplerin sınıflaması 21
Şekil 8. Derinin Genel Yapısı 22
Şekil 9. Derinin Katmanları 23
Şekil 10. Ekstrensek Deri Yaşlanmasında Rol Oynayan Faktörler 26
Şekil 11. Serbest Oksijen Radikallerinin Deri Yaşlanmasına Etkisi 27
Şekil 12. Fitzpatrick Sınıflaması 29
Şekil 13. Hyalüronik Asidin Yapısı 37
Şekil 14. Hyalüronik Asidin Çapraz Bağlanma Süreci 38
Şekil 15. Hyalüronik Asidin Sentezi 39
Şekil 16. Hyalüronik Asit ile Bağlayıcı Ajanların Modifikasyonları....41
Şekil 17. Hyalüronidazın Hyalüronik Asit Metabolizmasındaki Rolü....51
Şekil 18. Standart Bir TENS Cihazı 56
Şekil 19. ITO 120Z® TENS Cihazının Teknik Özellikleri 57
Şekil 20. SPY Elit Floresans Görüntüleme Cihazı 58
Şekil 21. İndosiyanin Yeşili' nin Kimyasal Yapısı....60
Şekil 22. Çalışmadaki Deneklerden Bir Örnek (Grup 1, Denek 1)....61
Şekil 23. Deneklerin Bakım Koşulları 62
Şekil 24. Çalışmada Kullanılan Cerrahi Set....64
Şekil 25. Çalışmada Kullanılan Mikrocerrahi Seti 65
Şekil 26. Çalışmada Kullanılan Anestezik Ajanlar 66
Şekil 27. Deneklerin Her İki Kulağının Tıraşlanmış Hali (Grup 1, Denek 1) 67
Şekil 28. Santral Aurikuler Arter Bazlı Ada Flebi 68
Şekil 29. Flep Elevasyonu 69
Şekil 30. Mikroskop Altında Pedikülün İskeletize Edilmesi 70

Şekil 31. Çalışmada Kullanılan Çapraz Bağlı Hyalüronik Asit Dolgusu 71
Şekil 32. Santral Aurikuler Arter İçine Hyalüronik Asit Dolgusunun Enjeksiyonu 71
Şekil 33. Fleplerin Yerine İade Edilmesi 72
Şekil 34. Postoperatif 4. Saatte SPY Görüntülemenin Uygulanışı (Grup 1, Denek 1) 73
Şekil 35. Grup 1' e Uygulanan İşlemlerin Özeti 73
Şekil 36. Grup 2' ye Uygulanan İşlemlerin Özeti 75
Şekil 37. Hyalüronidaz Enjeksiyonu İçin Belirlenen Noktaların Şematik Çizimi 76
Şekil 38. Denek Üzerinde Hyalüronidaz Enjeksiyonu İçin Belirlenen Noktalar 76
Şekil 39. Çalışmada Kullanılan Hyalüronidaz 77
Şekil 40. Hyalüronidazın Subkutan Yolla Uygulanışı (Grup 3, Denek 1) 77
Şekil 41. Grup 3' e Uygulanan İşlemlerin Özeti 78
Şekil 42. Anestezi Altında TENS Tedavisinin Uygulanması (Grup 4, Denek 1) 80
Şekil 43. Grup 4' e Uygulanan İşlemlerin Özeti 81
Şekil 44. Postoperatif 4. saatte Hyalüronidaz ve TENS Uygulamaları (Grup 5, Denek 1) 83
Şekil 45. Grup 5' e Uygulanan İşlemlerin Özeti 83
Şekil 46. Postoperatif 7. günde Anjiyografik Görüntü (Grup 1 Denek 2 Kulak 2).....87
Şekil 47. Postoperatif 7. günde Anjiyografik Görüntü (Grup 2 Denek 1 Kulak1).....88
Şekil 48. Postoperatif 7. günde Anjiyografik Görüntü (Grup 3 Denek 2 Kulak1).....89
Şekil 49. Postoperatif 7. günde Anjiyografik Görüntü (Grup 4 Denek 3 Kulak 2).....90
Şekil 50. Postoperatif 7. günde Anjiyografik Görüntü (Grup 5 Denek 1 Kulak1).....91
Şekil 51. Sakrifikasyon Sonrası Fleplerin Makroskopik Görüntüsü 92
Şekil 52. Flep Sağkalım Alanının Hesaplanması (Grup 1 Denek 1 Kulak 2).....93
Şekil 53. Flep Sağkalım Alanının Hesaplanması (Grup 5 Denek 3 Kulak 1).....93

Şekil 54. Hyalüronik Asit Birikimi ve Arter Duvarı (Grup 1 Denek 1 Kulak 1; Proksimal 1/3' ten alınan doku örneği).....95
Şekil 55. Ödem, İnflamasyon ve Fibrozisin Histopatolojik Bulguları.....95
Şekil 56. Postoperatif 4. saat ve 7. gündeki Ortalama Flep Perfüzyonu Değerleri (%).....100
Şekil 57. Grupların Ortalama Flep Sağ Kalım Alanları (%).....102
Şekil 58. Gruplar Arası Ödem Derecesinin Dağılımı 104
Şekil 59. Gruplar Arası İnflamasyon Derecesinin Dağılımı.....106
Şekil 60. Gruplar Arası Fibroplazi Derecesinin Dağılımı.....107
Şekil 61. Gruplar Arası Ortalama Arter Sayısının Dağılımı.....109

TABLOLAR DİZİNİ

Tablolar Sayfa No

Tablo 1. Fitzpatrick Sınıflaması 29
Tablo 2. İdeal Dolgu Materyalinde Olması Gereken Özellikler 32
Tablo 3. Yumuşak Doku Dolgularının Fizikokimyasal Özellikleri 33
Tablo 4. Postoperatif 4. Saatteki Ortalama Flep Perfüzyonu Değerleri 97
Tablo 5. Postoperatif 4. Saatte Gruplar Arası Perfüzyon Farkının Karşılaştırılması 98
Tablo 6. Postoperatif 7. Gündeki Ortalama Flep Perfüzyonu Değerleri 99
Tablo 7. Postoperatif 7. Günde Gruplar Arası Perfüzyon Farkının Karşılaştırılması 99
Tablo 8. Postoperatif 7. Gün - 4. Saat Ortalama Flep Perfüzyonu Farkları 101
Tablo 9. Ortalama Flep Sağ Kalım Alanları 102
Tablo 10. Gruplar Arası Flep Sağ Kalım Alanı Farkları 103
Tablo 11. Gruplar Arası Ödem Derecesinin Değerlendirilmesi 105
Tablo 12. Gruplar Arası İnflamasyon Derecesinin Değerlendirilmesi 107
Tablo 13. Gruplar Arası Fibroplazi Derecesinin Değerlendirilmesi 108
Tablo 14. Gruplar Arası Ortalama Arter Sayısının Değerlendirilmesi 109

EKLER

EK-1.

YEREL ETİK KURUL ONAYI

T.C.
MERSİN ÜNİVERSİTESİ REKTÖRLÜĞÜ
Hayvan Deneyleri Yerel Etik Kurulu

Sayı : 52602694-050.01.04-264 3112 22./2./2024
Konu : Etik Kurul Kararı

Sayın Prof. Dr. Şakir ÜNAL
Mersin Üniversitesi Tıp Fakültesi Cerrahi Tıp Bilimleri Bölümü
Plastik, Rekontrüktif ve Estetik Cerrahi Anabilim Dalı Öğretim Üyesi

Sorumluluğunuzda yapılması tasarlanan "Tavşan Kulağı Modelinde İntravasküler Hyalüronik Asit Enjeksiyonuna Bağlı Gelişen İskemi Tedavisinde Hyalüronidaz ve TENS Uygulamasının Etkinliklerinin Karşılaştırılması" adlı araştırmaya ilişkin 08/01/2024 tarihli ve 2024/01 sayılı Kurul Kararı ekte sunulmuştur.

Bilgilerinizi rica ederim.

Prof. Dr. Ali NAYCI
Kurul Başkanı
İMZA

EK- Kurulun 08/01/2024 tarihli ve 2024/01 sayılı kararı (1 sayfa)

Adres : MEÜ Çiftlikköy Kampüsü 33110 Yenişehir / MERSİN Ayrıntılı bilgi için irtibat: