



TÜRKİYE CUMHURİYETİ  
ANKARA ÜNİVERSİTESİ  
SAĞLIK BİLİMLERİ ENSTİTÜSÜ



**KEDİ VE KÖPEKLERDE *MALASSEZIA PACHYDERMATIS*'İN  
VARLIĞI**

**Ali AZARBAIJANI**

**MİKROBİYOLOJİ ANABİLİM DALI  
YÜKSEK LİSANS TEZİ**

**DANIŞMAN  
Prof. Dr. Hakan YARDIMCI**

**ANKARA  
2024**

TÜRKİYE CUMHURİYETİ  
ANKARA ÜNİVERSİTESİ  
SAĞLIK BİLİMLERİ ENSTİTÜSÜ

KEDİ VE KÖPEKLERDE *MALASSEZIA PACHYDERMATIS*'İN  
VARLIĞI

Ali AZARBAIJANI

MİKROBİYOLOJİ ANABİLİM DALI  
YÜKSEK LİSANS TEZİ

DANIŞMAN

Prof. Dr. Hakan YARDIMCI

ANKARA

2024

## ETİK BEYAN

Ankara Üniversitesi

Sağlık Bilimleri Enstitüsü Müdürlüğü'ne,

Yüksek lisans tezi olarak hazırlayıp sunduğum 'Kedi ve köpeklerde *Malassezia pachydermatis*'in varlığı' başlıklı tez; bilimsel ahlak ve değerlere uygun olarak tarafımca yazılmıştır. Tezimin fikir/hipotezi tümüyle tez danışmanım ve bana aittir. Tezde yer alan deneysel çalışma/araştırma tarafımca yapılmış olup, tüm cümleler ve yorumlar bana aittir.

Yukarıda belirtilen hususların doğruluğunu beyan ederim.

Öğrencinin Adı Soyadı: Ali AZARBAIJANI

Tarih:

İmza:

## KABUL VE ONAY

Ankara Üniversitesi Sağlık Bilimleri Enstitüsü  
Mikrobiyoloji Anabilim Dalında  
Ali AZARBAIJANI tarafından hazırlanan

'Kedi ve köpeklerde *Malassezia pachydermatis*'in varlığı' adlı tez çalışması aşağıdaki jüri tarafından YÜKSEK LİSANS TEZİ olarak OY BİRLİĞİ / OY ÇOKLUĞU ile kabul / ret edilmiştir.

Tez Savunma Tarihi:

İmza

Ünvanı Adı ve Soyadı  
Üniversitesi  
Jüri Başkanı

İmza

Ünvanı Adı ve Soyadı  
Üniversitesi  
Üye

İmza

Ünvanı Adı ve Soyadı  
Üniversitesi  
Üye

Tez hakkında alınan jüri kararı, Ankara Üniversitesi Sağlık Bilimleri Enstitüsü Yönetim Kurulu tarafından onaylanmıştır.

İmza

Prof. Dr. Fügen AKTAN  
Sağlık Bilimleri Enstitüsü Müdürü

## ÖZET

### **Kedi ve Köpeklerde *Malassezia pachydermatis*'in Varlığı**

*Malassezia pachydermatis* kedi ve köpeklerde otitis eksternaya neden olan zoonotik özellikli bir mayadır. Bu tez çalışmasında, otitis eksternalı kedi ve köpeklerde *Malassezia pachydermatis*'in varlığı ve izolasyon sıklığının ortaya konulması amaçlanmıştır. Çalışma kapsamında, Ekim 2023- Haziran 2024 tarihleri arasında, Ankara Üniversitesi Veteriner Fakültesi kliniklerden mikrobiyolojik muayene için Mikrobiyoloji Anabilim Dalı'na gönderilen otitis eksternalı kedi ve köpeklere ait 42 adet kulak svabı kullanılmıştır. Mikolojik kültür için svap örnekleri Sabouraud Dekstroz Agar'a (Oxoid, UK) ekilmiştir. İzolasyon ve identifikasyonu yapılan *Malassezia pachydermatis*'ler izole edildikleri hayvan türü ve özelliklerine göre sınıflandırılarak varlığı ve izolasyon sıklığı ortaya konulmuştur. Çalışma sonucunda elde edilmiş bulgular açısından otitis eksternalı kedi ve köpeklerde *Malassezia pachydermatis*'in varlığı ve izolasyon sıklığı ortaya koyulmuştur, bu sonuçlara göre toplam 42 kulak svabından 27 kulak svabı köpeklerden ve 15 kulak svabı kedilerden izole edilmiştir. Elde edilen sonuçlara göre *Malassezia pachydermatis*'in varlığı ve izolasyon sıklığının oranı hayvan türü açısından köpeklerde kedilere göre daha yüksektir ve köpeklerde yaygın bir şekilde görünmektedir. Toplam 42 kulak svabının izolasyonu yapıldıktan sonra 12 adet *Malassezia pachydermatis* etkeni izole edilmiştir. Otitis eksternalı kedi ve köpeklerde *Malassezia pachydermatis*'in varlığı ve izolasyon sıklığı İlkbahar mevsiminde ve özellikle Mart ayında en sık şekilde görülmüştür.

**Anahtar Sözcükler:** İzolasyon, Kedi, Köpek, *Malassezia pachydermatis*, Otitis eksterna,

## SUMMARY

### **The Occurrence of *Malassezia pachydermatis* in Cats and Dogs**

*Malassezia pachydermatis* is a zoonotic yeast that causes otitis externa in cats and dogs. In this thesis study, it was aimed to reveal the presence and isolation frequency of *Malassezia pachydermatis* in cats and dogs with otitis externa. Within the scope of the study, 42 ear swabs of cats and dogs with otitis externa were used, which were sent to the Department of Microbiology for microbiological examination from Ankara University Faculty of Veterinary Medicine clinics between October 2023 and June 2024. Swab samples were plated on Sabouraud Dextrose Agar (Oxoid, UK) for mycological culture. Isolated and identified *Malassezia pachydermatis* were classified according to the animal species and characteristics from which they were isolated, and their presence and isolation frequency were revealed. In terms of the findings obtained as a result of the study, the presence and isolation frequency of *Malassezia pachydermatis* in cats and dogs with otitis externa were revealed. According to these results, out of a total of 42 ear swabs, 27 ear swabs were isolated from dogs and 15 ear swabs were isolated from cats. According to the results obtained, the presence and isolation frequency of *Malassezia pachydermatis* is higher in dogs than cats in terms of animal species and appears to be common in dogs. After isolating a total of 42 ear swabs, 12 *Malassezia pachydermatis* agents were isolated. The presence and frequency of isolation of *Malassezia pachydermatis* in cats and dogs with otitis externa were most frequently observed in the spring and especially in March.

**Keywords:** Cat, Dog, Isolation, *Malassezia pachydermatis* Otitis externa

# İÇİNDEKİLER

Etik Beyan	ii
Kabul ve Onay	iii
Özet	iv
Summary	v
İçindekiler	vi
Önsöz	vii
Simgeler ve Kısaltmalar	viii
Şekiller	x
Çizelgeler	xi
<b>1. GİRİŞ</b>	
1.1. <i>Malassezia</i>	1
1.1.1. <i>Malassezia</i> Cinsine Tarihsel Bakış	1
1.1.2. <i>Malassezia</i> Cinsi: Hayvan Konakçılarında Tür Sayısı	1
1.1.3. <i>Malassezia pachydermatis</i> Lipid Bağımlılığı İle İlgili Son Değerlendirmeler	4
1.1.4. <i>Malassezia</i> Mayalarının Genel Özellikleri İle İlgili Değerlendirmeler	4
1.1.4.1. <i>Malassezia</i> Cinsinin Güncellenmiş Taksonomisi	6
1.1.5. <i>Malassezia</i> Cinsinin Etiyolojik Değerlendirmesi	7
1.1.6. Köpek ve Kedilerde <i>Malassezia</i> Mayalarının Ekoloji Açısından Önemi: Geleneksel Kültüre Bağlı Olan Çalışmaların Çatışan Sonuçların'ın İncelenmesi	8
1.1.7. Köpek ve Kedilerde <i>Malassezia pachydermatis</i> ve <i>Malassezia dermatiti</i> 'nin Patogenezi: Geçmiş ve Son Gelişmeler	9
1.2. Köpek ve Kedilerde Predispozan Faktörlerin <i>Malassezia dermatiti</i> ve Otitis İle İlgisi	11
1.3. Köpek ve Kedilerde Klinik Belirtileri ve İnsan Dermatolojisi İle Kıyaslaması	13
1.4. <i>Malassezia pachydermatis</i> İçin Antifungal İlaç Duyarlılık Testi	14
1.5. Köpeklerde <i>Malassezia dermatiti</i> 'nin Tedavisi	16
1.6. <i>Malassezia</i> Mayalarının Zoonotik Potansiyeli	16
<b>2. GEREÇ VE YÖNTEM</b>	18
2.1. Gereç	18
2.1.1. Örneklerin Toplanması	18
2.1.2. Besiyerleri	18
2.1.2.1. Sabouraud Dekstroz Agar	18
2.1.2.2. Modifiye Sabouraud Dekstroz Agar	18
2.1.2.3. Modifiye Dixon Agar	19
2.2. Yöntem	19
2.2.1. İzolasyon ve identifikasyon	19
<b>3. BULGULAR</b>	21
3.1. Laboratuvar Bulguları	21
<b>4. TARTIŞMA</b>	28
<b>5. SONUÇ VE ÖNERİLER</b>	32
<b>KAYNAKLAR</b>	33
<b>ÖZGEÇMİŞ</b>	46

## ÖNSÖZ

Bu tez çalışmasında, otitis eksterna'lı kedi ve köpeklerin kulaklarından izole edilen etkenler arasında, genellikle kontaminant maya olarak düşünülen ve değerlendirmeye alınmayan, *Malassezia pachydermatis*'in varlığı ve görülme sıklığının ortaya konulması çalışmanın özgün değerini oluşturmuştur.

İlgi ve desteğini tez konumun belirlenmesinde hiçbir zaman esirgemeyen ve yürütülmesinde bana yol gösteren sayın danışman hocam Prof. Dr. Hakan YARDIMCI olmak üzere değerli bilgi ve deneyimlerini benimle paylaşan, yardımlarını esirgemeyen öğretim üyeleri; Prof. Dr. Mehmet AKAN, Prof. Dr. Barış SAREYYÜPOĞLU, Doç. Dr. H. Kaan MÜŞTAK ve Doç. Dr. İ. Başak MÜŞTAK'a teşekkürlerimi bildiririm. Yüksek lisans eğitimim boyunca değerli arkadaşlıkları ve yardımlarıyla bana destek olan sayın Ebru TORUN, Seyyide SARIÇAM İNCE, Gazel Ayça KURTBEOĞLU, Onur TANYOLAÇ, Özgür ÖZTÜRK, Beyza Nur MERCAN, Deniz YILMAZ, Sultan DOĞAN, Ecem KARADEMİR ve tüm çalışma arkadaşlarıma teşekkür ederim. Tüm akademik hayatım boyunca destek ve sevgilerini eksik etmeyen, özverileriyle beni onurlandıran aileme en samimi minnetlerimi sunarım.

## SİMGELER VE KISALTMALAR

M	Malassezia
syn	İle beraber/Aynı zamanda
P	Pityrosporum
n	Number
°C	Santigrat derece
C	Karbon
de novo	Daha önce görülmeyen/Yeni
örn	Örnek
in vitro	Laboratuvar ortamı
T	Timüs
WT	Vahşi tip
$\beta$	Beta
Ig	İmmünoglobulin
S	Staphylococcus
WHWT	West Highland beyaz teriyer
MIC	Minimal İnhibisyon Konsantrasyonu
$\alpha$	Alfa
CBP	Yorumlayıcı Klinik Sınır Değerleri
PD	Farmakodinamik
ITZ	İtrakonazol
PSZ	Posakonazol
$\mu$ g	Mikrogram
mL	Mililitre
KTZ	Ketokonazol
FCZ	Flukonazol
MCZ	Mikonazol

TER	Terbinafin
NYS	Nistatin
CTZ	Klotrimazol
TBZ	Tiyabendazol
CLSI	Klinik ve Laboratuvar Standartları Enstitüsü



## ŞEKİLLER

Şekil 1.1. Sağlıklı köpek ve kedilerde <i>Malassezia</i> türlerinin kolonizasyonu	5
Şekil 1.2. Otitis eksternada patofizyolojik değişikliklerin etkisi	12
Şekil 1.3. Diff-Quik boyaması ile örnek toplamak için sürüntü kullanımının ilişkisi	13
Şekil 3.1. <i>Malassezia pachydermatis</i> 'in izolasyonu için kullanılan Sabouraud Dekstroz Agar besiyerleri'nin pozitif görüntüleri	21
Şekil 3.2. <i>Malassezia pachydermatis</i> 'in izolasyon ile ilgili modifiye Dixon Agar besiyeri'nin Pozitif sonuç görüntüsü	22
Şekil 3.3. <i>Malassezia pachydermatis</i> 'in identifikasyonunda pozitif üreaz testi Görüntüleri	22
Şekil 3.4. <i>Malassezia pachydermatis</i> 'in identifikasyonun'da pozitif katalaz testi görüntüleri	23
Şekil 3.5. <i>Malassezia pachydermatis</i> teşhisinde morfolojik açıdan mikroskopik görüntü örnekleri	23
Şekil 3.6. Kedi ve köpeklerde şüpheli otitis eksterna örneklerinin oranı	24
Şekil 3.7. Köpek ve kedilerde <i>Malassezia pachydermatis</i> izolasyonun oranı	25
Şekil 3.8. Köpeklerde otitis eksternaya neden olan patojen etkenlerin yüzdesi	25
Şekil 3.9. Kedilerde otitis eksternaya neden olan patojen etkenlerin yüzdesi	26
Şekil 3.10. Mevsim açısından <i>Malassezia pachydermatis</i> 'in izolasyonu	26
Şekil 3.11. Ay açısından <i>Malassezia pachydermatis</i> 'in izolasyonu	27

## ÇİZELGELER

Çizelge 1.1. <i>Malassezia</i> cinsinde taksonomik özet	3
Çizelge 1.2. <i>M. pachydermatis</i> 'e karşı MIC90 değerlerin'in sonucunun farklı antifungal ajanlarla ilişkisi	15



# 1. GİRİŞ

*Malassezia* cinsi çeşitli memelilerde ve kuşlarda deride fırsatçı kutanöz patojenler olarak gelişen bir grup lipofilik mayadan oluşur (Guého-Kellerman vd, 2010). *Malassezia* cinsin'in üyeleri lipofilik ve/veya lipide bağımlı tek kutuplu tomurcuk şeklinde ve kalın bir hücre duvarı ile karakterize edilen mayalardır (Cafarchia vd, 2012). Bu lipofilik mayalar insan cildinde ve hayvan derisinde stratum korneumunda yaşar çünkü bu tabaka lipitler açısından zengindir. Şu anda bilinmeyen nedenlerden dolayı bu mayalar saprofitik durumlarını değiştirebilecek özellikleri vardır ve patojen olarak stratum korneum'u etkileyebilirler (Guisiano vd, 2010). Kommensalden patojene geçiş özellikle köpeklerde sık görülürken, kedilerde daha az oranda görülür, öyle ki *Malassezia* otitis eksterna ve *Malassezia* dermatiti vakaları veteriner hekimlerin küçük hayvanlarda sık karşılaştığı olgulardır (Moraru vd, 2019). İnsanlarda *Malassezia* türleri pityriasis versicolor, seboreik dermatit, folikülit ve sistemik enfeksiyonlar ile ilişkilidir (Gemmer vd, 2002; Guillot vd, 1999). *Malassezia* cinsi ile yapılan morfolojik, fizyolojik, biyokimyasal ve moleküler çalışmalara göre başlangıçta tek bir tür olarak düşünülen *Malassezia* mayalarının yalnızca sıcakkanlı omurgalıların deri ve mukozal bölgelerinde yaşayan 18 türden oluşan benzersiz bir küme oluşturduğu bilinmektedir (Lorch vd, 2018; Theelen vd, 2018). *M. pachydermatis* sıklıkla sağlıklı köpek patilerinin ayak parmağı derisinden, dış kulak kanallarından, anüsten ve ağız/dudak çevresinden izole edildiği rapor edilmiştir (El-Hadidy vd, 2007).

## 1.1. *Malassezia*

### 1.1.1. *Malassezia* Cinsine Tarihsel Bakış

*Malassezia* mayaları resmi olarak Basidiomycota, Ustilagomycotina, Malasseziomycetes sınıfı olarak sınıflandırılmıştır. *M. pachydermatis* türü 1925 yılında ilk olarak eksofoliyatif dermatitli bir Hint gergedanın'ın derisinden izole edilmiştir, 1950'lerde köpeklerde önemli bir otik patojen olarak tanınmıştır ve birkaç yıl süren tartışmalardan sonra sonuçta 1990'larda ortak bir hastalık nedeni köpek dermatiti olarak kabul edilmiştir. Ancak 1989 yılında, Sabouraud tarafından 1904 yılında önerilen *Pityrosporum* genel adı ve şu an kullanılan *Malassezia* cinsi yalnızca iki taksondan oluşuyordu: *M. furfur* (syn. *P. ovale*, *P. orbiculare*), insan cildinde bulunan lipide bağımlı bir türdü ve hayvanların özellikle de köpeklerin derisinden izole edilen bir tür *M. pachydermatis* türüydü (syn. *P. pachydermatis*, *P. canis*). Tarihsel olarak *M. pachydermatis*, Sabouraud Dekstroz Agarda yetişen türün tek üyesi olduğu için "lipofilik fakat lipide bağımlı olmayan" olarak kabul edilmiştir (Guillot ve Bond, 1999). O tarihten bu yana *Malassezia* mayalarının biyolojisi ve konakçı hayvanlarıyla etkileşimi konusu hakkında önemli araştırmalar yapılmıştır. Köpeklerde ve kedilerde, *M. pachydermatis* seruminöz otitis eksterna ve "seboreik" dermatit ile ilişkilidir; burada kaşıntılı, eritematöz deri lezyonları, çoğunlukla kahverengi/siyah yağlı, kötü kokulu matlaştırıcı tüylerle birlikte tercihen intertriginöz bölgelerde gelişir. Kıvrımlar, altta yatan aşırı duyarlılık bozuklukları, endokrinopatiler, kornifikasyon kusurları ve kedilerde çeşitli visseral paraneoplastik sendromlar deri hastalığını kolaylaştırır.

### 1.1.2. *Malassezia* Cinsi: Hayvan Konakçılarında Tür Sayısı

Başlangıçta tek bir tür olarak düşünülen *Malassezia* mayalarının artık yalnızca sıcakkanlı omurgalıların deri ve mukozal bölgelerinde yaşayan 18 türden oluşan benzersiz bir küme oluşturduğu bilinmektedir (Lorch vd, 2018; Theelen vd, 2018) (Çizelge 1.1). Son on yılda *Malassezia* mayalarının genom analizi ile, atalarının kutanöz ekosistemde giderek hayatta kalmayı ve gelişmeyi başaran bitki veya toprak mantar sakinleri olduğunu ileri sürülmüştür (Xu vd, 2007). 1889 yılında *Malassezia* cinsi insanlarda kutanöz lezyonlarda tespit edilen tek tür olan *M. furfur* için oluşturulmuştur (Baillon, 1889). Weidman (1925), *Malassezia pachydermatis*'i genel eksofoliyatif dermatitli bir Hint gergedanının (*Rhinoceros unicornis*)

derisinden tespit eden ilk bilim adamıydı. *M. furfur*'un aksine bu mayalar, lipit takviyesi olmadan rutin ortamlarda kolaylıkla üretilmektedir. Bunlar dışında, *Malassezia* mayaları ayrıca farklı sıcakkanlı omurgalılarından da tespit edilmiş ve mayaların başlangıçta izole edildiği hayvanların Latince adlarına göre birkaç özel isim önerilmiştir: *M. pachydermatis* on dokuzuncu yüzyıldan kalma eski bir taksonomik takım olan Pachydermata'daki bir gergedandan izole edilen (Weidman, 1925), keçilerden izole edilen *M. caprae* (Cabanès vd, 2007), atlardan izole edilen *M. equina* (Cabanès vd, 2007), tavşanlardan izole edilen *M. cuniculi* (Cabanès vd, 2011), papağanlardan izole edilen *M. psittaci* (Cabanès vd, 2016) ve son zamanlarda yarasalardan izole edilene ise *M. vespertilionis* (Lorch vd, 2018) isimleri verildi. Bazı *Malassezia* mayaları (özellikle *M. pachydermatis* türü) geniş bir konakçı avantajına sahip gibi görünürken diğerleri tek bir hayvan türünün veya filogenetik olarak ilişkili bir grup hayvanın kutanöz ekosistemine yakın bir adaptasyonla daha çok konakçıya özgü şeklinde görünmektedir (Çizelge 1.1). Şu anda tanımlanan *Malassezia* türlerinin sayısı (n = 18), insanlara ve evcil hayvanlara yönelik örnekleme dayandığı için muhtemelen sınırlı olarak düşünülüyor. Yabani hayvanların deri mikrobiyotası daha geniş bir yelpazede incelendiğinde *Malassezia* türlerinin sayısının artacağını düşünebiliriz.

Çok yakın zamanda alt familyadaki dokuz yarasa türünün derisinden yeni bir *Malassezia* türü izole etmeyi başarmışlardır (Lorch vd, 2018). Amerika Birleşik Devletleri'nin doğu ve batısındaki *Myotis* olarak tanımlanmıştır. Diğer özelliklerinin yanı sıra, yeni tür geniş bir sıcaklık aralığında (7–40°C) büyüebilmekte ve optimal büyüme 24°C'de gerçekleştirebilmektedir.

**Çizelge 1.1.** *Malassezia* cinsinde taksonomik özet (Bond vd., 2020)

Malassezia türleri	Hayvanlarda varlığı	İnsanlarda varlığı
<i>M. furfur</i>	Sağlıklı deri (köpekler, kediler, diğer hayvanlar)	Sağlıklı deri, pityriasis versicolor, fungemi
<i>M. pachydermatis</i>	Sağlıklı deri+ lezyonlu deri (köpekler, kediler, diğer hayvanların çoğu)	Sağlıklı deri (köpek ile temas olunca), fungemi
<i>M. sympodialis</i>	Sağlıklı deri, otitis (Kediler)	Sağlıklı deri, atopik dermatit, seboreik dermatit
<i>M. globosa</i>	Sağlıklı deri, otitis (Kediler)	Sağlıklı deri, pityriasis versicolor, seboreik dermatit, atopik dermatit
<i>M. obtusa</i>	--	Sağlıklı deri, lezyonlu deri
<i>M. slooffiae</i>	Sağlıklı deri (Domuzlar, kedi pençeleri)	Sağlıklı deri, lezyonlu deri
<i>M. restricta</i>	--	Sağlıklı deri, seborre dermatit
<i>M. dermatis</i>	--	Sağlıklı deri, atopik dermatit
<i>M. japonica</i>	--	Sağlıklı deri, atopik dermatit, seboreik dermatit
<i>M. nana</i>	Sağlıklı deri (kediler, atlar), otitis (kediler, sığırlar)	--
<i>M. yamatoensis</i>	--	Sağlıklı deri, seboreik dermatit
<i>M. caprae</i>	Sağlıklı deri (keçiler)	--
<i>M. equina</i>	Sağlıklı deri, lezyonlu deri (atlar)	--
<i>M. cuniculi</i>	Sağlıklı deri (tavşanlar)	--
<i>M. arunalokei</i>	--	Sağlıklı deri, seboreik dermatit
<i>M. brasiliensis</i>	Sağlıklı deri (papağanlar)	--
<i>M. psittaci</i>	Sağlıklı deri (papağanlar)	--
<i>M. vespertilionis</i>	Sağlıklı deri (yarasalar)	--

-- Bildirilmedi, atopik dermatit, sağlıklı deri, esyonlu deri, pityriasis versicolor, seboreik dermatit, otitis

### 1.1.3. *Malassezia pachydermatis* Lipid Bağımlılığı İle İlgili Son Değerlendirmeler

*Malassezia* türleri, uzun zincirli (C14 veya C16) yağ asitlerini *de novo* sentezleyemedikleri için lipide bağımlı türlerdir (Shifrine ve Marr, 1963). Türler arasında lipid bağımlılığında bazı farklılıkların olduğu saptanmıştır ve bu değişkenlik, bu türlerin tanımlanmasına yönelik spesifik testlerin geliştirilmesinde kullanılmıştır (Guillot vd, 1996). Son zamanlarda genom dizilimi ile, *M. pachydermatis*'in türün diğer üyeleri gibi, yağ asidi sentez geninden yoksun olduğu ortaya çıkmıştır (Wu vd, 2015), ancak büyüme için Sabouraud Dekstroz Agar'ın pepton bileşeni içindeki lipid fraksiyonlarını benzersiz bir şekilde kullanabildiğini doğrulamıştır (Puig vd, 2017). Bu gözlemler, lipid içermeyen tanımlanmış ortamlarda büyüme başarısızlığını açıklamaktadır ve bu nedenle *M. pachydermatis*'in artık "lipid bağımlı" olarak da kabul edilmelidir (Puig vd, 2017).

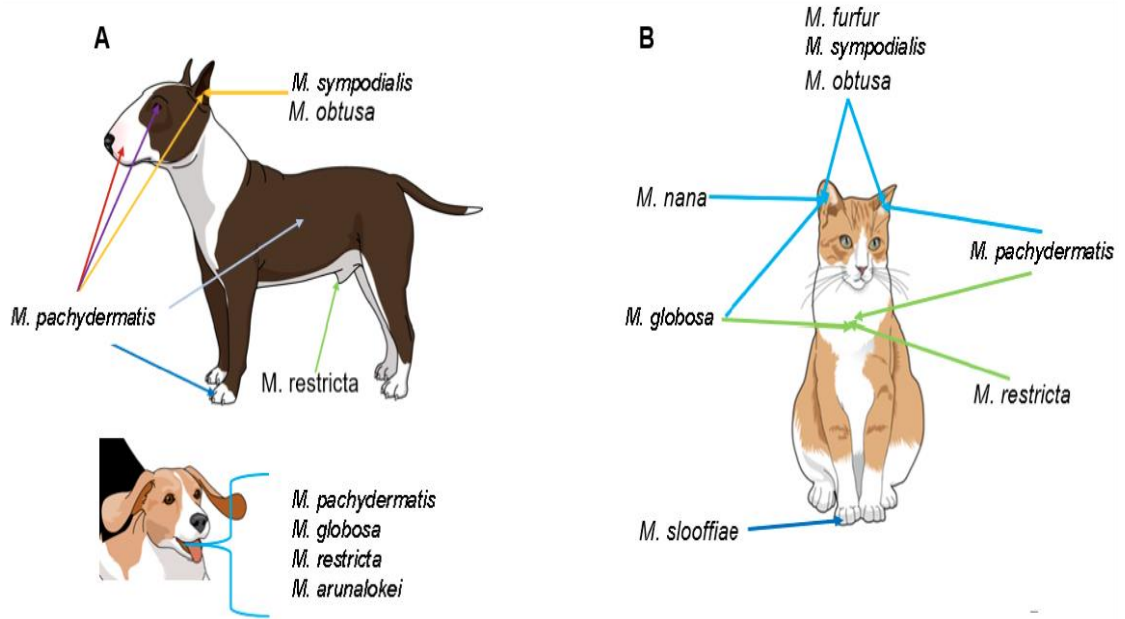
### 1.1.4. *Malassezia* Mayalarının Genel Özellikleri İle İlgili Değerlendirmeler

*Malassezia* organizmaları, lipofilik, miselyal olmayan, tek kutuplu, kalın bir hücre duvarı ile karakterize edilen tomurcuklanan mayalardır. Cins yakın zamanda moleküler verilere (Guého vd, 1996) ve lipid gereksinimlerine (Guillot vd, 1996) dayanarak revize edilmiştir ve bugün 10 lipide bağımlı tür bilinmektedir (örn. *Malassezia dermatis*, *Malassezia equi*, *Malassezia furfur*, *Malassezia globosa*, *Malassezia japonica*, *Malassezia nana*, *Malassezia obtusa*, *Malassezia restricta*, *Malassezia slooffiae* ve *Malassezia sympodialis*), *Malassezia pachydermatis* ile birlikte *in vitro* büyüme için lipid takviyesine bağımlı olmayan tür olarak belirlenmiştir (Guého vd, 1996; Hirai vd, 2004; Nell vd, 2002; Simmons vd, 1990; Sugita vd, 2002).

*Malassezia* mayaları, predispozan faktörlerin etkisi altında patojenik hale gelen, insan cildinde ve hayvan derisinde yaygın olarak bulunan kommensal organizmalardır (Guillot vd, 1998). Lipid bağımlı türler, *M. nana* hariç, normal ve hastalıklı insan cildinde izole edilir ve pityriasis versicolor, folikülit, seboreik dermatit ve bazen atopik dermatitin farklı formları ve hatta sistemik enfeksiyonlar gibi çeşitli hastalıklarla ilişkili olarak incelenip saptanmıştır (Guého vd, 1998). *M. pachydermatis* kronik dermatit ve otitis eksternaya neden olarak, köpekler ve kediler de dahil olmak üzere farklı kuş ve memelilerin deri ve mukozalarından da izole edilebilmektedir (Guillot ve Bond, 1999). *M. pachydermatis* hayvanlarda yaşamaya

adapte olmasına rağmen, insanlarda nozokomiyal enfeksiyonların etken maddesi olarak da rapor edilmiştir (Mickelsen vd, 1988; Welbel vd, 1994). Özellikle, bu mayanın insan sağlık çalışanlarının evcil köpekleri vasıtasıyla yenidoğan hastalarına bulaştığı gösterilmiştir (Chang vd, 1998). Son yıllarda *M. furfur*, *M. globosa* ve *M. sympodialis* gibi bazı lipit bağımlı türler sağlıklı ve hastalıklı köpek ve kedilerin kulaklarından veya derisinden izole edilmiştir (Bond vd, 1997; Cafarchia vd, 2005; Crespo vd, 2000; Crespo vd, 2000; Nardoni vd, 2004; Raabe vd, 1998). Ancak *Malassezia* türlerinin kedilerdeki sıklığı, popülasyon büyüklüğü ve deri lezyonlarının oluşumundaki rolü hakkında çok az şey bilinmektedir.

Hayvanlarda, *Malassezia* bolluğu ve tür çeşitliliği vücut bölgesi, genetik yatkınlıklar ve eşlik eden hastalıklardan etkilenir (Åhman vd, 2007; Bellis vd., 2010; Bond vd, 2008; Bond vd, 2020; Castellá vd, 2011; Guillot vd, 2020; Korbek vd, 2018; Meason-Smith vd, 2020; Volk vd, 2010). *M. pachydermatis*, koltuk altı, sırt veya ventral vücut bölgelerinden ziyade köpeklerde perioral ve interdigital deriden daha sık bir şekilde izole edilir (Bond vd, 2020) (Şekil 1.1).



**Şekil 1.1** Sağlıklı köpek (A) ve kedilerde (B) *Malassezia* türlerinin kolonizasyonu (Åhman vd, 2007; Cafarchia vd, 2005; Castellá vd, 2011., Crespo vd, 2002; Crespo vd, 2002; Eidi vd, 2011).

Kedilerde dış kulak kanalı en yaygın olarak *M. pachydermatis* türü tarafından kolonize edilir ve *M. furfur*, *M. globosa*, *M. sympodialis*, *M. obtusa* ve *M. nana* gibi türler diğer sıralarda yer alır (Cafarchia vd, 2005; Crespo vd, 2002; Crespo vd, 2002; Dizotti vd, 2007; Nardoni vd, 2005; Shokri vd, 2010). *M. nana*, *M. pachydermatis*'ten sonra en sık görülen deri ve kulak izolatu olarak belirlenmiştir ve spesifik bir genotip rolü oynayabilir (Bellis vd, 2010; Castellá vd, 2011). Kedilerin pençe kıvrımları *M. slooffiae* teşhisi için özel bir yöntemdir (Åhman vd, 2007; Castellá vd, 2011) (Şekil 1.1).

Köpeklerde de kedilere benzer şekilde *M. pachydermatis* sağlıklı kulak kanalını etkileyebilir, ancak *M. sympodialis* ve *M. obtusa* gibi diğer türler de tespit edilmesi mümkündür (Cafarchia vd, 2005; Crespo vd, 2002; Crespo vd, 2002; Eidi vd, 2011) (Şekil 1.1). Hastalıklı köpek kulaklarında kolonizasyon oranı artış gösterdiği halde *M. pachydermatis* baskın tür olmaya devam eder ve bu durumu *M. sympodialis*, *M. furfur*, *M. obtusa*, *M. globosa* ve *M. restricta* takip eder. Bu çoğunlukla kültürel ve biyokimyasal değerlendirme yöntemleriyle gösterilmiştir (Bradley vd, 2020; Cafarchia vd, 2005; Crespo vd, 2002; Eidi vd, 2011).

#### **1.1.4.1. *Malassezia* Cinsinin Güncellenmiş Taksonomisi**

*Malassezia* şu anda iki alt gruba sahip olmak üzere üç gruba ayrılmış ve 18 türden oluşmaktadır. Grup A suşları kültür açısından en sağlam olanlardır ve çoklu ortamlarda büyürler, dolayısıyla model organizmalar olduğu halde yaygın şekilde kullanılırlar. Kültür'e bağlı yöntemlerle kolaylıkla tespit edilmesine rağmen Grup A *M. furfur*, sağlıklı insan cildinde moleküler tekniklerle nadiren tespit edilir. Bu farklılık büyük ihtimalle kültürdeki büyüme ve türler arasındaki büyüme oranlarındaki farklılıkları yansıtmaktan kaynaklanır. Grup A suşları septik enfeksiyonlardan ve nozokomiyal salgınlardan en sık izole edilen suşlardır. Neredeyse yalnızca hayvan derisinde bulunan Grup B1 *M. pachydermatis* suşları da sıklıkla klinik salgınlarla bağlantılı olduğu belirlenmiştir (Theelen vd, 2018). Bazı B1 grubu suşları sağlıklı insan cildi üzerinde her yerde tespit edilirken, *M. restricta* ve *M. globosa* tüm insanlarda hassas genetik yöntemlerle bulunmuştur (Gemmer vd, 2002; Grice ve Dowson, 2017). Dikkat çekici bir şekilde, bu türler, cilt ve bağırsakta en yaygın yaşayanlar olmalarına ve metagenomik analizlerle mercanlar ve deniz çökeltileriyle birlikte bulunmalarına rağmen, koşullarda yetiştirilmesi en zor türlerdir (Amend, 2014; Findley vd, 2013; Spatz vd, 2020). İnsan cildinde ikinci en yaygın olanı, daha çok soğuk iklimlerde yaşayan insanlarla (Leong

vd, 2019) veya inflamatuvar cilt bozukluklarıyla (Theelen vd, 2018) ilişkilendirilen B2 grubu *M. sympodialis*'tir. C grubu daha farklı türlerden oluşmaktadır; *M. slooffiae* türü nadiren insan cildinden, *M. cuniculi* tavşan kulağından ve *M. vespertilionis* yarasadan izole edilmektedir. Artık *Malassezia*'nın, yarasalar da dahil olmak üzere birçok memeli türünün derisini ve kulak kanallarını ve hatta deniz ortamlarında bulunabilen ve olağanüstü çeşitliliğe sahip bir cins olduğu anlaşılmaktadır (Pang vd, 2019; Sen vd, 2021; Zhang vd, 2015). Şu anda türlerin arasında yer alan işlevsel açıdan farklı suşların yeni tanımlanan türlere bölünmesi de mühtemel olabilir. Örneğin, *M. furfur*, muhtemelen bir dizi hibridizasyon olayının sonucu olan birden fazla anöploid suş içerir (Theelen vd, 2022; Wu vd, 2015) ve *M. furfur* olarak sınıflandırılan mevcut suşların farklı türler olduğundan şüphelenilmektedir (Theelen vd, 2021; Theelen vd, 2022).

### 1.1.5. *Malassezia* Cinsinin Etiyolojik Değerlendirmesi

*Malassezia dermatitisi*, *Malassezia pachydermatis* (*pityrosporum canis*) tarafından meydana getirilen ve son yıllarda köpeklerde yaygın olarak görülen bir maya enfeksiyonudur (Baxter, 1976; Bilal, 2008; Brito vd, 2009; Şentürk vd, 2001; Morris, 1999). Etken sağlıklı bazı köpeklerin normal deri florasında bulunabilen lipofilik ve oportunistik bir patojen etkindir (Charach, 1997; Jasmin vd, 2003; Kumar vd., 2002; Plant vd, 1992). *Malassezia pachydermatis* genellikle kulak kepçesi, kulak kanalı, vajina, rektum ve anal keselerdeki normal florada bulunmaktadır (Carlotti ve Laffort, 1996; MacNeil, 1991; Turan vd, 1997; White vd, 1998).

*Malassezia dermatitisi*'nde yaş ve cinsiyet predispozisyonu olmamakla birlikte, Basset Hound, West Highland White Terrier, American Cocker Spaniel, Springer Spaniel, Dachshund, German Shepherd, Shih Tzu, Boxer, Silky Terrier, Australian Terrier, Maltese, Chihuahua, Poodle, Sjetland Seepdog, Ihaso Apso, Shar Pei, English Setter gibi köpek ırkları predizpozedir (Erika vd., 2009; Pedersen, 1992; Scott vd, 2001; Turgut ve Börk, 2002). *Malassezia dermatitisi*'ne özellikle atopik, diabetli, endokrin ve keratinizasyon bozukluğu, gıda allerjisi ve uzun süre kortikosteroid tedavisi gören hastaların daha duyarlı oldukları belirtilmektedir (Evans, 1991; Hnilica, 2011).

### 1.1.6. Köpek ve Kedilerde *Malassezia* Mayalarının Ekoloji Açısından Önemi: Geleneksel Kültüre Bağlı Olan Çalışmaların Çatışan Sonuçlarının İncelenmesi

*Malassezia* mayalarının sağlıklı cilt üzerindeki ekolojisini ve kutanöz lezyon durumlarını daha iyi anlamak için hem insanlarda (Gaitanis vd, 2012) hem de hayvanlarda, özellikle köpeklerde (Bond vd, 2020) ve kültür bazlı çalışmalar gerçekleştirilmiştir. Farklı örnekleme prosedürlerinin nedeniyle kültür ortamlarının ve tanımlama tekniklerinin kullanılması çalışmalarının sonuçları arasında farklılık göstermektedir. Bununla birlikte, kültüre bağlı çalışmalar, *M. pachydermatis*'in hem sağlıklı köpeklerde hem de *Malassezia* dermatiti veya otitisli köpeklerde baskın deri mayası olduğunu net bir şekilde göstermektedir (Bond ve Lloyd, 1997; Dufait, 1985; Gustafson, 1955; Hajsig vd, 1985). *M. pachydermatis* de kedilerde en önemli türdür ancak bu konakçıda diğer *Malassezia* türleri daha sık tespit edilir (Åhman vd, 2007a; Åhman ve Bergstrom, 2009; Hajsig vd, 1990; Hirai vd, 2004; Volk vd, 2010). Birkaç araştırmacı, farklı cinsiyeti olan yetişkin sağlıklı köpeklerde değişik anatomik bölgelerinde *Malassezia* kolonizasyonunu araştırmıştır (Bond vd, 2020). Bu çalışmalardan elde edilen genel sonuç, farklı cinsiyette olan sağlıklı köpeklerde perioral bölge ve parmak arası derinin sıklıkla (%80'e kadar) *M. pachydermatis* tarafından kolonileştirildiği, koltuk altı, kasık ve sırt derisi gibi bölgelerde ise mayanın daha az sıklıkla (<%25) bulunduğu tespit edilmiştir. Kedilerin derisi birçok *Malassezia* türü tarafından kolonize edilmesi bildirilmiştir ve köpeklerde *M. pachydermatis* en yaygın tür olmaya devam ederken, kedilerden izole edilen lipit bağımlı türler arasında *M. sympodialis*, *M. globosa*, *M. furfur*, *M. nana* ve *M. slooffiae* yer almaktadır (Bond vd, 2020). *M. nana* kedilerde, özellikle de kulak kanalında en yaygın lipide bağımlı türdür ve bu hayvan konakçıda belirli bir *M. nana* genotipinin baskın olduğunu gösteriyor (Castella vd, 2011; De Bellis vd, 2009). *M. slooffiae*, yalnızca olmasa da esas olarak kedilerdeki pençe kıvrımlarından izole edildiği belirlenmiştir (Åhman vd, 2007a).

Elde edilen çalışmaların sonucunda, köpek ve kedilerde deri mikrobiyotasının *Malassezia* türü bileşeninin tanımlanmasında kültürel ve moleküler çalışmalar arasında önemli farklılıklar olduğu ortaya konulmaktadır. Daha da önemlisi köpeklerde, mDA gibi lipide daha bağımlı türlerin büyümesini desteklediği bilinen kültür ortamları kullanıldığında bile kültürel yöntemler, *M. pachydermatis* dışındaki *Malassezia* türlerini nadiren hem sağlık hem de hastalık açısından gösterir (Bond vd, 2020). Buna karşılık, moleküler teknikler, mevcut yazarların ve diğer yazarların (Guillot ve Bond, 1999) yıllarca süren araştırmalarına rağmen, kültür tarafından nadiren tanımlanan türler olan *M. globosa* ve *M. restricta*'nın sıklıkla

varlığını göstermektedir (Meason-Smith vd, 2019). Ayrıca, *M. globosa*'nın ayırt edici morfolojisi (Guého-Kellerman vd, 2010), dermatitli köpeklerden alınan klinik sitolojik numunelerde sistematik olarak gözlemlenmemektedir. Klinik bir vaka sunulduğunda, ilaç duyarlılığındaki tür çeşitliliğinin sınırlı olması koşuluyla, ilgili veteriner hekimin hastalığa neden olan *Malassezia*'nın türünü bilmesi kesinlikle gerekli olmayabilir (Tragiannidis vd, 2010).

### **1.1.7. Köpek ve Kedilerde *Malassezia pachydermatis* ve *Malassezia dermatiti*'nin Patogenezi: Geçmiş ve Son Gelişmeler**

Patogenez, bir organizmanın diğerine zarar verdiği bir ilişkidir. *Malassezia*'nın insan patojenleri olarak tanımlanması, sağlıklı bireylerde dahil olmak üzere tüm insanlarda bulunması nedeniyle zor olduğu belirlenmiştir ve aynı zamanda artık patojenik ilişkilerin tanımlandığı örnekler mevcuttur. Bunun nedeni herşeyden önce bireysel duyarlılığın daha iyi anlaşılması ve sonra türleri ve suşları tanımlamanın daha ayrıntılı yeteneği ve tahmini toplulukların daha doğru örneklenmesi olabilir.

*Malassezia* cinsine ait mantarlar memeli derisinin kommensal mantarları gibi, özellikle köpeklerde dermatit ve otitis eksterna olmak üzere yaygın inflamatuvar deri ve kulak bozuklukları ile ilişkili olduğu farkedilmiştir. Bununla birlikte, mantar kommensalizmi ile hastalığın ortaya çıkışı arasındaki nedensel ilişkinin anlaşılması hala eksiktir. Özellikle, mantar tanıma mekanizmaları ve kommensalizmi sürdüren ve/veya patoloji teşhislerinde yardımcı olan bağışıklık yolları henüz tamamen tanımlanmamıştır. *Malassezia*'nın konakçıda sürekli varlığı nedeniyle, bağışıklık sistemi, sağlıklı insanların kanındaki *Malassezia*'ya duyarlı T hücreleri ve antikorlar tarafından yansıtıldığı gibi, konağın lokal ve uzak bölgelerdeki immün reaktivitesini şekillendiren mantarlara sürekli olarak maruz kalır. (Ashbee vd, 2010a).

Yakın zamanda *Malassezia* mayaları ile köpekler ve kediler arasındaki etkileşim mekanizmalarının anlaşılmasında önemli ilerlemeler görülmüştür (Bond vd, 2020). Deride *Malassezia* büyümesinin sonucu (kommensal varlığı veya inflamasyon ve hastalık gibi belirtiler), mayaların metabolik aktivitelerine (hücre duvarı ekspresyonu ve salgılanan virülans özellikleri) ve konağın doğuştan gelen ve adaptif immün savunma tepkilerine bağlı olması saptanmıştır. Diğer deri ortakçıları (özellikle stafilokoklar) ile etkileşimler de hayvanlarda

kolonizasyonun sonucunun belirlenmesinde rol oynayabileceği teşhis edilmiştir, ancak bu alan üzerinde daha çok çalışmalar yapılmadığı için sonuçta büyük ölçüde ve detaylı bir şekilde keşfedilmemiştir (Janiri vd, 2018), özellikle köpekler ve kedilerde tüm bu süreçler ideal olmasına rağmen hassas bir şekilde dengelenmiş bir homeostatik ilişkiyle sonuçlanması gerekmektedir. Stratum korneum'da *Malassezia* mayalarının varlığı, konakçıyı mantar hücre duvarı ile ilişkili karbonhidratlar, proteinler ve lipitlerden oluşan bir dizi kimyasala, immünojene ve alerjene maruz bırakır; hem beslenme için substratlar hem de bir dizi tahriş edici metabolik yan ürün üreten salgılanan enzimlerin etkisini gösterebilir (Ashbee ve Bond, 2010; Sparber ve Leibundgut-Landmann, 2017).

*Malassezia* dermatitinin patogenezini daha iyi anlamak için deneysel modeller kullanılarak laboratuvar hayvanlarında (kobaylar, fareler, tavşanlar) canlı ve öldürülmüş "lipid bağımlı" *Malassezia* uygulamasına verilen deri tepkileri genellikle aşılamanın kesilmesi üzerine çoğunlukla tedavi olmasına rağmen pullanma alanlarını göstermektedir (Drouhet vd, 1980; Faergemann ve Fredriksson, 1981; Rosenberg vd, 1980; Van Cutsem vd, 1990). Benzer şekilde, laboratuvar beagle köpeklerinde *M. pachydermatis* uygulaması histolojik olarak epidermal hiperplazi, bazen de parakeratoz, yüzeysel perivasküler dermal inflamasyon Guillot ve Bond ile ilişkilendirilmiştir. Veteriner Dermatolojisinde *Malassezia* mayaları öncelikle nötrofiller ve lenfositler ve bazen mast hücreleri (eozinofiller hariç); özellikle daha şiddetlidir (Bond vd, 2004). Son zamanlarda *M. pachydermatis*'in patojenitesinin vahşi tip suşunda (WT) ve Toll eksikliği olan *Drosophila melanogaster*'da değerlendirilmesi için bir mini konakçı (omurgasız) deney modeli geliştirilmiştir.

*Malassezia pachydermatis*'inin hücre duvarından salgılanan ve komplement aktivasyonuna neden olan (Pedersen, 1992) hücresel bağımsızlığı ve lenfokin üretimini azaltan zimogen toksininin etkisiyle kutanöz bir inflamasyona ve buna bağlı kaşıntıya sebep olmaktadır (Mason ve Atwell, 1995; Mason ve Evans, 1991; Plant vd, 1992).

*Malassezia* hücre duvarı karbonhidratları, atopik dermatitli insanlarda IgE bağlayıcı epitoplara kabul edilmektedir ancak son çalışmalar, bunların konakçı fagositik hücreler tarafından mantar hücresi tanınmasındaki önemini vurgulamasını gösterip farklı bir şekilde sonuçlanmıştır. C-tipi lektinler, bağlayan patojenler olarak yüksek oranda korunmuş karbonhidrat tanıma alanları yoluyla karbonhidratları kalsiyuma bağlıyor (Tada vd, 2006). *M.*

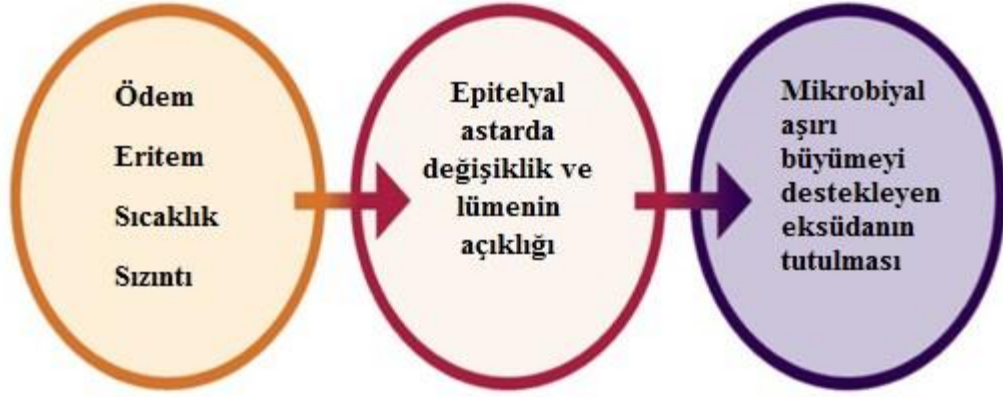
*pachydermatis* ve *M. sympodialis*'ten glukozil ve mannosil-glikolipidleri bağlayan aktifleştirilmiş fagositler tarafından eksprese edilen C tipi bir lektin olan Mincele, *Malassezia* mayalarını seçici olarak tanır ancak diğer mantarları tanımaz (Yamasaki vd, 2009).

*Malassezia* mayalarının deride hem normal hem de aşırı miktarda bulunmasının köpek ve kedilerde deri bağışıklık sistemini harekete geçirdiği bilinmektedir. *Malassezia* antijenleri doğuştan gelen, antikör ve hücre aracılı bağışıklık tepkilerini uyurabildiği gibi aşırı duyarlılık reaksiyonlarında da önemli rolü olabilir (Bond vd, 2010). Organizmaların aşırı çoğaldığı hayvanlarda veya alerjik duyarlılığa yatkın bireylerde ortaya çıkan inflamatuvar yanıt, dermatit ve kaşıntı gibi klinik belirtilere yol açabilir. İnsan atopik dermatitinde *Malassezia* mayalarına veya *Staphylococcus* bakterilerine karşı yüksek IgE seviyeleri, deri ciddiye indeksine ile ilişkilidir. Benzer bir durumda köpeklerde de ortaya çıkıp çıkmadığını değerlendirmek için *M. pachydermatis* ve *S. pseudintermedius*'a karşı alerjene spesifik IgE, IgG1 ve IgG2 düzeylerini toplam IgG düzeyleriyle araştırılmıştır ve bu sonuçları atopik dermatitli köpeklerde lezyon şiddeti ile kıyaslayarak incelenmiştir (Khantavee vd, 2019). Mayalara ve bakterilere karşı spesifik IgE ve toplam IgG'nin, her yaşta köpeklerde önemli ölçüde arttığı bildirilmiştir. Ancak her iki grup için klinik skor ile spesifik immünoglobulin seviyeleri arasında anlamlı bir ilişkinin bulunmadığı tespit edilmiştir.

## **1.2. Köpek ve Kedilerde Predispozan Faktörlerin *Malassezia dermatiti* ve Otitis İle İlgisi**

Sarkık kulaklar ve dar (Cocker Spaniel, Labrador Retriever, Basset Hounds, Golden Retriever, Irish Setters) veya stenotik kulak kanalları (Shar-Peis) gibi anatomik ırk özellikleri predispozan faktörler olabilir. Uzun kulakları olan ırklarda bu neden kulak kanalını katlayıp kaplayarak havanın girmesini ve kurumasını engeller. Sonuç olarak mikrobiyal büyüme için mükemmel bir nemli ortam, sıcak bir kulak kanalı semptomu ile belirlenir (Burnham McQuillan, 2005). Ayrıca Labrador Retriever ve Cocker Spaniel ırklarında daha fazla kulak kirine neden olan daha fazla sayıda kulak kiri bezi bulunur. Bazı ırklarda kulak kanalının içinden aşırı kıl çıkabilir (Poodle ve Lhasa Apsos), bu faktör bazen kulak kanalındaki nemin artması ve bazı durumlarda kurumunun daha yavaş olması nedeniyle yatkınlık yaratan bir neden olarak belirlenir. Bazı araştırmacılar, araştırmalarının sonucu olarak erkek köpeklerin *Malassezia* otitis'e dişilere göre daha yatkın olduğunu bildirmişlerdir (Chaudhary ve Mirakhur, 2002). Ayrıca *Malassezia* enfeksiyonu 1-3 yaş arası köpeklerde daha sık görülmektedir.

Mevsim açısından *Malassezia* enfeksiyonunun görülme sıklığı en nemli, bunaltıcı ve sıcak aylar olan ilkbahardan sonbahara kadar en yüksek seviyededir. (Şekil 1.2).



Şekil 1.2. Otitis eksternada patofizyolojik değişikliklerin etkisi (Patel., 2020)

Kommensal *Malassezia* mayalarının aşırı büyümesi, cildin yüzeyindeki mikro iklimin değişmesi nedeniyle ortaya çıkabilir ve bu da inflamatuvar cilt hastalığına yol açabilir (Santoro vd, 2015). Köpeklerde *Malassezia* dermatiti ikincil bir sorun şeklinde olarak genellikle alerjik hastalık, tekrarlayan bakteriyel piyoderma ve endokrin hastalığı gibi bir deri hastalığına bağlı olduğu değerlendirilmiştir (Mauldin vd, 1997).

Kedilerde *Malassezia* dermatitine yatkınlık, bir önemli istisna dışında pek çok açıdan köpeklerin durumuna paralel olarak tanımlanmıştır.

Pek çok predispozan faktör, kommensal *M. pachydermatis*'in patojen haline gelmesine neden olabilir. Bu faktörler bir evcil hayvanda dermatit gelişme riskini artırır ve aynı zamanda artan nem, değişen yüzey lipitleri ve/veya stratum korneum bariyer fonksiyonunun bozulması, anormal bağışıklık tepkileri, deri kıvrımlarının varlığı ve uzun süreli kortikosteroid tedavisi gibi durumları da içermektedir (Hnilca, 2011).


*Malassezia* dermatiti açısından yüksek risk altında olduğu belirlenen köpek ırkları arasında West Highland Beyaz Teriyerleri (WHWT), İngiliz Setterler, Shih Tzuslar, Basset Tazılar, Amerikan Yavru Horoz İspanyolları, Boxerler, Dachshundlar, Kanişler ve Avustralya İpeksi Teriyerleri yer almaktadır ve diğer köpek ırkları daha az bir şekilde risk altındadır (Bond vd, 1996b; Mason, 1992; Mauldin vd., 1997; Plant vd, 1992). Devon Rex ve Sphynx kedi ırkları Cornish rex kedileri gibi değildir. *Malassezia* mayaları (kültürle tanımlanan) yüksek orana ve oral itrakonazole yanıt veren genelleştirilmiş seboreik dermatite eğilimli olduğu

belirlenmiştir (Åhman vd, 2007a; Åhman vd, 2007b; Åhman ve Bergstrom, 2009; Volk vd, 2010).

### 1.3. Köpek ve Kedilerde Klinik Belirtileri ve İnsan Dermatolojisi İle Kıyaslanması

Köpek ve kedilerde *Malassezia dermatiti* ve otitis, önceleri belirsiz ve tartışmalı iken ve artık veteriner kliniklerinin genel rutin tanısına dahil edilmiştir. Klinik belirtiler iyi bir şekilde tanınmakta olup ve tanı yaklaşımları iyi geliştirilmiş durumdadır (Bond vd, 2020). Aslında kulak hastalığının teşhis ve tedavisinde ilk adım klinik muayenenin doğru yapılmasıdır.

Modifiye Wright Giemsa boyası (“Diff-Quik” veya jenerik eşdeğerleri) ile boyanmış şeritlerin veya kuru kazımların ışık mikroskobik incelemesi (40–50 veya 100x yağlı hedef) (Şekil 1.3) *Malassezia* mayaları'nın varlığını ve sayısının değerlendirilmesi için hızlı ve uygundur (Moraru vd, 2019). Kronik veya nükseden bir seyrin önlenmesi isteniyorsa, eşlik eden deri hastalıklarının ve diğer predispozan faktörlerin mümkün olduğu ölçüde araştırılması ve düzeltilmesi önemlidir.



Şekil 1.3. Diff-Quik boyaması ile örnek toplamak için sürüntü kullanımının ilişkisi (Angus., 2016)

Cam slaytlar üzerine yuvarlanan lezyon sürüntülerini kullanan sitolojinin normalde kulak kanalında kullanımı en iyi şekilde sınırlıdır, çünkü derideki pulcuklar ve maya verimi, bant şeritleri ve kuru kazımlarla elde edilenden daha düşüktür (Bensignor ve Carlotti, 1999; Bond ve Sant, 1993; White vd, 1998).

#### 1.4. *Malassezia pachydermatis* İle İlgili Antifungal İlaç Duyarlılık Testi

Antimikrobiyal direnç küresel olarak insan ve hayvan sağlığına karşı ciddi bir tehdit olarak ortaya çıkmıştır (Fera vd, 2009). Son yayınların sonucuna göre (Brilhante vd, 2018; Schlemmer vd, 2019a) flukonazolün etkinliği daha fazla olmasına rağmen, itrakonazol, ketokonazol ve mikonazol gibi yaygın olarak kullanılan azol ilaçlara karşı duyarlı kaldığı yönünden önceki araştırmaların sonucunu desteklemektedir (Cafarchia vd, 2012a; Cafarchia vd, 2012b; Velegraki vd, 2004; Weiler vd, 2013). Köpek otitis eksternasından elde edilen *M. pachydermatis* izolatlarında kaspofungin ile itrakonazol veya flukonazol arasında sinerjistik etkileşimler rapor edilmiştir (Schlemmer vd, 2019a), amfotresin B ise itrakonazolün aktivitesini antagonize ederken flukonazol veya posakonazolün aktivitesini antagonize etmemiştir (Alvarez-Perez vd, 2019a).

*In vitro* duyarlılık testi, optimal tedavi stratejilerinin seçimi ve ilaca dirençli patojenlerin kontrolü, özellikle mikroorganizmanın duyarlılığının sağlanamadığı durumlarda tür kimliğine göre güvenilir bir şekilde tahmin edilebilir (Bond vd, 2020).

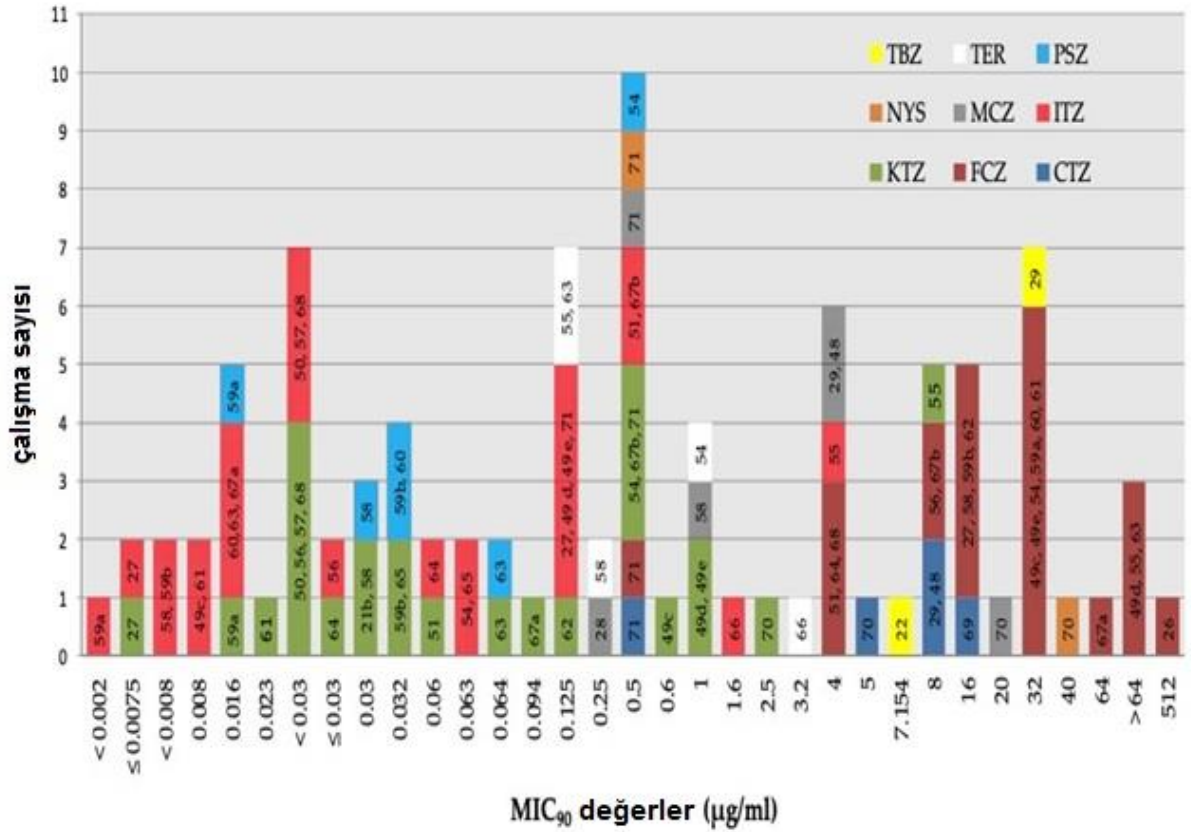
*M. pachydermatis*'in laboratuvar çalışmaları daha önce terbinafin ve azollere karşı direncin seçilmesinin mümkün olduğunu göstermiştir (Jesus vd, 2011; Nakano vd, 2005). Daha büyük endişe verici olan, köpek *M. pachydermatis* ile ilişkili dermatit'te, *in vitro* artan azol toleransı ile ilişkili olan, azollerle tedavi başarısızlığına ilişkin son zamanlardaki sporadik raporlardır; bu sıklıkla sık ve uzun tedavi kürleri gerektiren *Malassezia* dermatiti ve otitisin kronik ve tekrarlayan seyrini yansıtır olabilir (Chiavassa vd, 2014; Watanabe vd, 2014).

Kanış cinsi bir köpekten izole edilen azol tepkisiz *M. pachydermatis*'in, tedavi edilmemiş köpeklerin suşlarıyla karşılaştırıldığında birkaç kat daha yüksek MIC'lere sahip olduğunu bildirmişlerdir. (Angileri vd, 2019). Etest'in düşüncelerine göre itrakonazol ve ketokonazol MIC'leri >32 mg/L olan bir *M. pachydermatis* izolatının, antifungal azollerin hedef bölgesi olan lanosterol 14- $\alpha$ -demetilazı kodlayan *erg11* geninde yanlış anlamlı mutasyonlara sahip olduğunu göstermiştir (Kano vd, 2019b). Aynı gendeki mutasyonlar, ravukonazole toleranslı saha izolatlarında (Kano vd, 2019a) ve mikonazol takviyeli ortamda (Kano ve Kamata, 2019) görünmektedir. Buna karşılık, *Candida* türlerinde yaygın bir azol direnci mekanizması olan ilaç akış pompalarındaki mutasyonlar (Sanguinetti vd, 2005), *Malassezia* cinsinde henüz bildirilmemiştir. Bu bağlamda topikal tedavilerin sistemik tedavilere tercih edilip edilmeyeceğini belirlemek ve küçük hayvan uygulamalarında antifungal tedaviye yönelik

antimikrobiyal yönetim politikalarına rehberlik etmek için acilen daha fazla veriye ihtiyaç vardır.

Test edilen farklı ajanların *M. pachydermatis*'e karşı mutlak etki derecesine göre bir sıralama yapmak mümkündür. İtrakonazol ve posakonazol en aktif ajanlardır (çoğu çalışma için MIC<sub>90</sub> <0.5 µg/mL), bunu ketokonazol (MIC<sub>90</sub> <1 µg/mL) takip ederken flukonazol'un mutlak değerleri daha yüksektir (çoğu durumda >4 µg/mL) (Çizelge 1.2).

**Çizelge 1.2.** *M. pachydermatis*'e karşı MIC<sub>90</sub> değerlerinin sonucunu farklı antifungal ajanlarla ilişkisi (MIC<sub>90</sub>, test edilen izolatların en az %90'ının büyümesini inhibe etmek için gereken MIC'dir).



Referanslar çubukların içindedir. a = E-testi ile elde edilen MIC'ler; b = BMD yöntemiyle elde edilen MIC'ler; c,d, e= Sırasıyla Sabouraud Broth+ Tween, Urea Christensen Broth+ Tween ve Dixon Broth'ta elde edilen MIC'ler. KTZ= ketokonazol; MCZ= mikonazol; CTZ= klotrimazol; ECZ= ekonazol; ITZ= itrakonazol; FCZ= flukonazol; PSZ= Posakonazol; NYS= nistatin; TER= terbinafin; TBZ=tiyabendazol (Peano vd., 2020)

Klinik ve Laboratuvar Standartları Enstitüsü (CLSI), mayaların antigungal duyarlılık testleri için düzenli olarak referans standartlar yayınlamıştır (CLSI, 2008), ancak *Malassezia pachydermatis*, standartta tanımlanan (ve lipid içermeyen) RPMI 1640 besiyerinde, mayaların kullanımına izin verecek yeterli büyüme özelliğine sahip değildir.

Azole direnci konusundaki endişeler alternatif antifungal ajanlara olan ilginin artmasına neden olmuştur. Henüz optimize edilmemiş, üzerinde anlaşmaya varılan standart test yöntemlerinin bulunmaması, yorumlayıcı kriterlerin keyfi olarak atanması ve farklı yöntemlerle hazırlanan uçucu yağların aktivitelerindeki muhtemel parti farklılıkları, çalışmalar arasındaki karşılaştırmaları sekteye uğratmaktadır. Son zamanlarda, kış kokusu, limon otu, kekik, palmarosa ve tarçın yaprağı yağları kullanılarak agar disk difüzyonu ve buhar analizleri ile *in vitro* anti-*Malassezia* etkileri gözlemlenmiştir (Bismark vd, 2019).

### **1.5. Köpeklerde *Malassezia dermatiti*'nin Tedavisi**

Köpeklerde *Malassezia* dermatitinin tedavisine ilişkin yakın zamanda yapılan bir çalışmada, haftada iki kez kullanılan %2 mikonazol ve %2 klorheksidin şampuanının kullanımının güçlü etkili olduğu, %3 klorheksidin şampuanının orta etkili olduğu (Bond vd, 2020; Maynard vd, 2011), topikal tedavinin etkisiz veya pratik olmadığı bildirilmiştir. köpek vakalarında, günde bir veya iki kez oral olarak 5-10 mg/kg ketokonazolün etkisi orta bir şekilde saptanmıştır.

Fırsatçı patojen *M. pachydermatis*, erken doğmuş bebeklerde veya bağışıklık yetersizliği bozukluğu olan bireylerde kan dolaşımı enfeksiyonlarına neden olur ve hayvanlarda seboreik dermatit, dış otitis ve fungemi gibi geniş bir hastalıklarla ilişkilendirilmiştir (Sastoque vd, 2020). Çoğu zaman *Malassezia* dermatiti veya otitis, uzun süreli tedavi gerektirebilen ve dolayısıyla olumsuz etkilere neden olabilen kronik olarak bir şekilde sınıflandırılmıştır (Brilhante vd, 2018).

### **1.6. *Malassezia* Mayalarının Zoonotik Potansiyeli**

*Malassezia* mayalarının zoonotik potansiyeli ilk olarak muhtemelen temas yoluyla sağlık çalışanlarının ellerine bulaşan *M. pachydermatis* tarafından kolonize edilip evcil köpeklerle yenidoğan yoğun bakım ünitesi bağlamında tanımlanmıştır (Chang vd, 1998). *Malassezia* mayaları bir tesise verildikten sonra inkübatör yüzeylerinde uzun süre kalabilir (Van Belkum vd, 1994). Daha sonraki bir vaka raporunda, bir köpek sahibinde *M. pachydermatis*'in neden

olduđu bir yüz granülo mu tarif edilmiştir (Fan vd, 2006) ve yakın zamanda *M. pachydermatis* ile ilişkili fungemi, çeşitli predispozan faktörlere sahip az sayıda yetişkinde rapor edilmiştir (Choudhury ve Marte, 2014; Lee vd, 2019; Roman vd, 2016). *M. pachydermatis*'in el kontaminasyonu köpek sahipleri arasında, özellikle de aşırı *Malassezia* çoğalması olan alerjik köpek sahiplerinde yaygın olduđu için (Morris, 2005), evcil köpek ve kedilerle temas halinde olan bireylerin, özellikle de evde beslenen hayvanlarının olduđu durumlarda, sıkı el hijyenine açık bir ihtiyaç vardır ve bağışıklık sistemi baskılanmış bireylerle temasta olduđunda anlamlı olabilir (Bond vd, 2020).

Zoonotik bir perspektiften bakıldığında, *M. pachydermatis*'in en iyi belgelenen patojenik rolü, prematüre yenidoğanlarda kateter yoluyla lipid açısından zengin besin infüzyonları alırken ortaya çıkan, hayatı tehdit eden bir fungemi sendromudur (İlahi vd, 2018).

Bu neonatal sendroma ek olarak *M. pachydermatis* bağışıklık sistemi baskılanmış yetişkin hastaların ciddi sistemik enfeksiyonlarında rol oynadığı gösterilmiştir (Choudhury vd, 2014).

Bu salgınlardan alınan ders, *Malassezia* mayalarını barındırma potansiyeli taşıyan evcil köpek ve kedilerle temas eden sağlık çalışanlarının, özellikle de bağışıklık sistemi baskılanmış kişilerle temas olduđunda, sıkı el hijyenine açık bir ihtiyaç olduđudur (Bond vd, 2020).

Bu tez çalışmasında, otitis eksternalı kedi ve köpeklerde *Malassezia pachydermatis*'in varlığı ve izolasyon sıklığının ortaya konulması amaçlanmıştır.

## 2. GEREÇ VE YÖNTEM

### 2.1. Gereç

#### 2.1.1. Örneklerin Toplanması

Tez çalışma kapsamında, Ekim 2023- Haziran 2024 tarihleri arasında, Ankara Üniversitesi Veteriner Fakültesi kliniklerden mikrobiyolojik muayene için Mikrobiyoloji Anabilim Dalı'na gönderilen otitis eksterna şüpheli 27 adet köpek ve 15 adet kediye ait kulak svapları çalışmada *M. pachydermatis* varlığı yönünden incelenmek üzere kullanıldı. Gönderilen örnekler mikolojik kültür yapılıncaya kadar +4 °C'de saklandı. Toplam 42 otitis eksternalı şüpheli kulak svabından 12 adet *Malassezia pachydermatis* etkeni izole edildi. Mevsim faktörü açısından en sık görülen mevsim ilkbahar oldu ve ay açısından da Mart ayı ilk sırada yer aldı.

#### 2.1.2. Besiyerleri

##### 2.1.2.1. Sabouraud Dekstroz Agar (OXOİD)

*M. pachydermatis* diğer *Malassezia* türlerinden farklı olarak üreme sırasında lipide ihtiyaç duymadığı için ilk izolasyonları SDA besiyerinde yapıldı. Böylece üreme sırasında lipid bağımlı olan diğer *Malassezia* türlerinden ayrımı yapıldı. (Rhimi vd, 2020). Bu amaçla SDA (Oxoid, UK) toz besiyerin tartılarak 1lt Distile su içinde çözdürüldü ve 121°C'de 15 dk otoklavlanarak steril edildi. 50°C'e soğutularak içerisine 0,05 mg/ml kloramfenikol supplement (Oxoid, UK) eklendi. Daha sonra 15 ml petri kaplarına dökülerek kullanılacağı zamana kadar 4°C'de saklandı.

##### 2.1.2.2. Modifiye Sabouraud Dekstroz Agar (OXOİD)

*M. pachydermatis*'in izolasyonu sırasında örneklerde diğer *Malassezia* türlerinden ayrımı için SDA ile karşılaştırma için kullanıldı. Sadece modifiye SDA'a üreyen koloniler diğer *Malassezia* türleri olabileceği için ayrıldı. Hem SDA hem de Modifiye SDA'da üreyen koloniler *M. pachydermatis* olabileceği için diğer testleri yapılmak üzere saklandı (Rhimi ve vd, 2020). Bu sebeple modifiye SDA, SDA içerisine %1 steril zeytinyağı eklenerek kullanıldı.

### 2.1.2.3. Modifiye Dixon Agar (Heitman Lab)

*M. pachydermatis*'in identifikasyonu için kullanıldı. Bu besiyerinde hem lipaz aktivitesi hemde Tween 80'de üremesi gözlemlendi. Bu amaçla; Maya ekstraktı (marka) 36 g, Mikolojik pepton (Oxoid L40) 10 g, Dessicated ox bile (Oxoid) 10 g, Agar agar 20 g, Tween 80 (kullanımdan önce ısıtılmış) 10 ml, Gliserol %50 4 ml, tartılarak 986 ml distile su eklendi ve 121°C'de 15 dk otoklavlanarak steril edildi. 50°C'e soğutularak içerisine 0,05 mg/ml kloramfenikol supplement (Oxoid, UK) eklenip, petri kaplarına dökülüp kullanılıncaya kadar 4°C'de saklandı.

## 2.2. Yöntem

### 2.2.1. İzolasyon ve İdentifikasyon

Mikolojik kültür için sıvı örnekleri, kloramfenikol supplement (0,05 mg/ml) (Oxoid, UK) eklenmiş Sabouraud Dekstroz Agar'a (Oxoid, UK) hem de modifiye SDA'a ekildi. Sadece SDA'da üreyen kremi, yuvarlak ve beyaz renkte olan koloniler *M. pachydermatis* yönünden değerlendirilmek üzere ayrıldı.

*M. pachydermatis* yönünden değerlendirilmek üzere ayrılan maya kolonilerine mikroskopik incele için Gram boyama prosedürü uygulandı. Kolonilerden küçük bir örnek alınarak lam üzerine yayılan ve tespit edilen koloniler Gram boyama yöntemi ile boyandı. Boyanan preparatlar, mikroskop altında incelendiğinde, *M. pachydermatis*'in karakteristik olarak ayak izi görünümünde oval veya yuvarlak tomurcuklanan hücrelerinin görülmesi *M. pachydermatis* olarak biyokimyasal testleri yapılmak üzere ayrıldı.

Mikroskopik inceleme sonucu tipik *M. pachydermatis* özelliği gösteren izolatlarla doğrulama amacıyla Üreaz testi, Lipaz aktivitesi ve Tween80'de büyüme testi, katalaz testi, Glikoz fermentasyon testi, Eskülin hidroliz testi uygulanmıştır.

Mikroskopik ve makroskopik olarak *M. pachydermatis* özelliğinde olan Suşların Üreaz aktivitesini test etmek amacıyla Üreaz testi yapıldı. Seçilen izolatlar Üreaz agar besiyerine ekildi. 24-48 saat 37°C'de inkübe edildi. İnkübasyon sonucunda üreaz enziminin üreyi amonyağa dönüştürmesi sonucu besiyerinin pembe veya kırmızıya dönüşmesi pozitif sonuç, renk değişimi olmaması negatif sonuç olarak yorumlandı. *M. pachydermatis* üreaz pozitif olduğu için üreaz pozitif olan izolatlar ayrıldı.

Mikroskopik ve makroskopik olarak *M. pachydermatis* özelliğinde olan suşların Lipaz aktivitesi ve Tween 80'de büyümesi Tween 80 içerdiği için modifiye dixon ağara ekilerek ölçüldü. *M. pachydermatis* en belirgin büyümeyi Tween 80'de gösterdiği için ve diğer malesezia türlerinin tween 80'de büyümesi zayıf olduğu için tween testinde sadece tween 80 kullanılmıştır. Seçilen izolatlar modifiye dixon ağara ekildi ve 24-48 saat boyunca 32-37°C'de inkübe edildi. İnkübasyon sonucu besiyerinde büyüme ve/veya opak zon oluşumu hem Tween 80'de büyümeyi hem de lipaz aktivitesini gösterdiğinden pozitif olarak değerlendirilir. Besiyerinde büyüme ve opak zon oluşmaması ise negatif sonuç olarak değerlendirilir. *M. pachydermatis* tipik olarak lipaz aktivitesi gösterdiği ve Tween 80'de iyi büyüebildiği için pozitiflik gösteren izolatlar ayrılmıştır.

Mikroskopik ve makroskopik olarak *M. pachydermatis* özelliğinde olan suşların Katalaz enzimi üretilmediğini test etmek amacıyla Katalaz testi yapıldı. Seçilen izolatlar temiz bir lam üzerine küçük bir koloni alındı ve üzerine bir damla %3 hidrojen peroksit (H<sub>2</sub>O<sub>2</sub>) eklendi. Katalaz enzimi H<sub>2</sub>O<sub>2</sub>'yi su ve oksijene parçaladığı için köpük veya kabarcık oluşumu pozitif olarak, oluşmaması negatif sonuç olarak değerlendirildi. *M. pachydermatis* katalaz pozitif olduğu için katalaz pozitif olan izolatlar ayrıldı.

Mikroskopik ve makroskopik olarak *M. pachydermatis* özelliğinde olan suşların Glikozu fermente edip etmediğini belirlemek için test etmek amacıyla testi yapıldı. Seçilen izolatlar Glikoz içeren TSI agar besiyerine ekildi. 24-48 saat 37 °C'de inkübe edildi. İnkübasyon sonucunda besiyerinde renk değişikliği ve gaz kabarcıkları pozitif olarak değerlendirilirken renk değişikliği ve gaz kabarcığı olmaması negatif olarak değerlendirildi. *M. pachydermatis* Glikozu fermente edebildiği için glikoz pozitif olan izolatlar ayrıldı.

Mikroskopik ve makroskopik olarak *M. pachydermatis* özelliğinde olan suşların eskülin hidroliz yeteneğini belirlemek amacıyla yapıldı. Seçilen izolatlar Eskülin içeren Bile Eskülin Agar (Oxoid, UK) besiyerine ekildi. 24-48 saat 37 °C'de inkübe edildi. İnkübasyon sonucunda eskülin hidrolizi sonucu besiyerinde siyah renk oluşumu pozitif olarak, renk değişikliği olmaması negatif olarak değerlendirildi. *M. pachydermatis* tipik olarak eskülin hidroliz etmediği için negatif olan izolatlar ayrıldı.

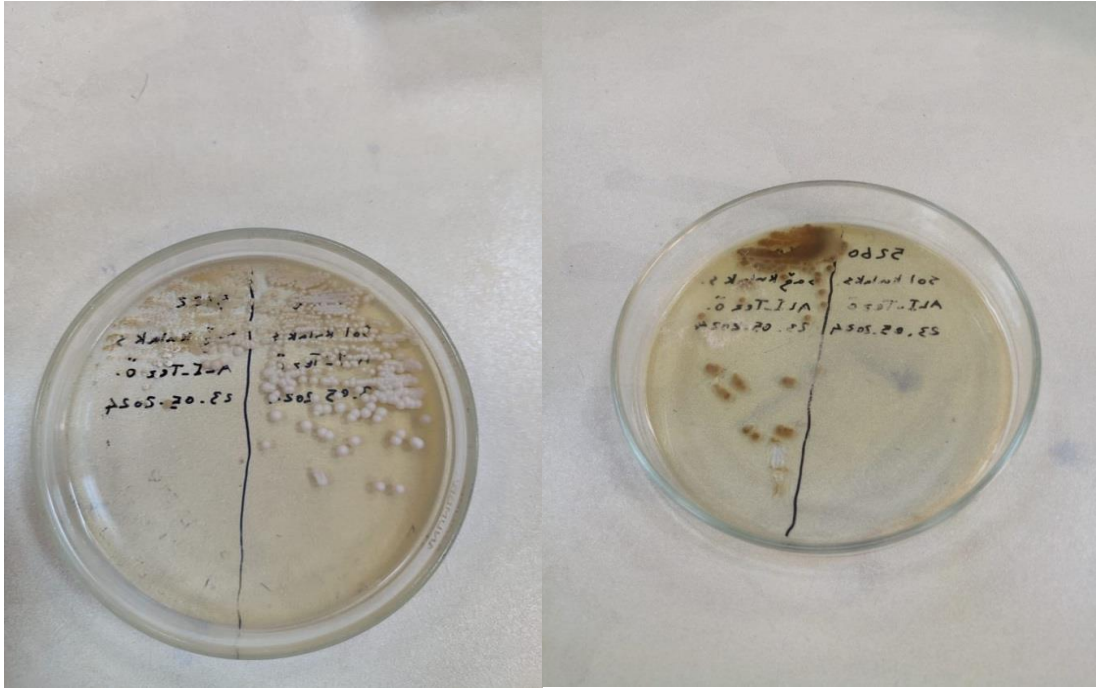
Yapılan tüm testler sonucunda mikroskopik olarak tipik ayak izi görünümü gösteren üreaz pozitif, glikoz pozitif, lipaz pozitif, katalaz pozitif ve Tween 80'de belirgin üreme gösteren izolatlar *M. pachydermatis* olarak adlandırıldı.

### 3. BULGULAR

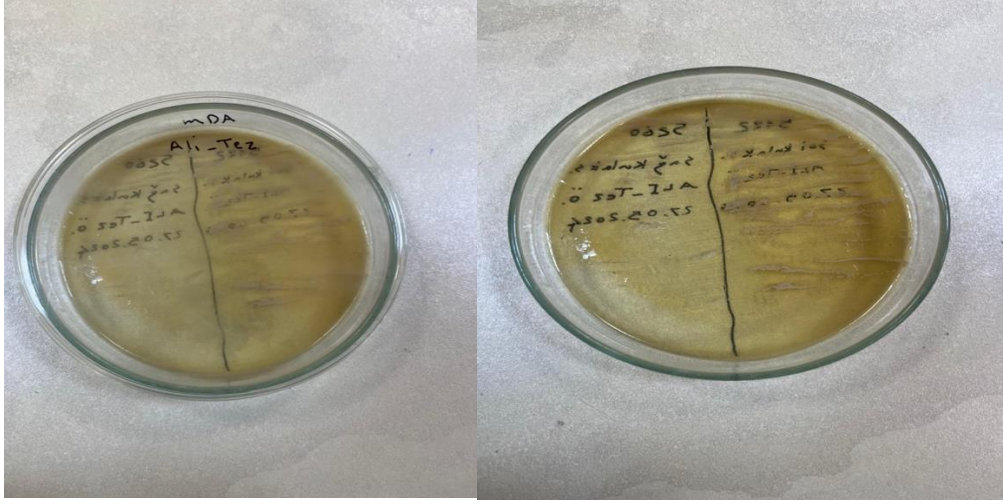
#### 3.1. İzolasyon ve İdentifikasyon Bulguları

Otitis eksterna şüpheli kedi ve köpeklerde *Malassezia pachydermatis*'in varlığının saptanması amacıyla incelenen 42 kulak svabının 12 adetinde *Malassezia pachydermatis* izolasyonu gerçekleştirildi. İzolasyon yapılan numuneleri 10 adeti köpek ve 2 adeti kedilere ait numunelerine ait olduğu belirlendi.

*M. pachydermatis* izolatlarının SDA besiyerinde koloni morfolojisi Şekil 3.1, *Malassezia pachydermatis*'in mDA besiyerinin pozitif sonucu ise Şekil 3.2 de gösterilmiştir.




Şekil 3.1. *Malassezia pachydermatis*'in izolasyonu için kullanılan SDA besiyerleri'nin pozitif görüntüsü




Şekil 3.2. *Malassezia pachydermatis*'in izolasyonu ile ilgili mDA besiyeri'nin pozitif sonuç görüntüsü

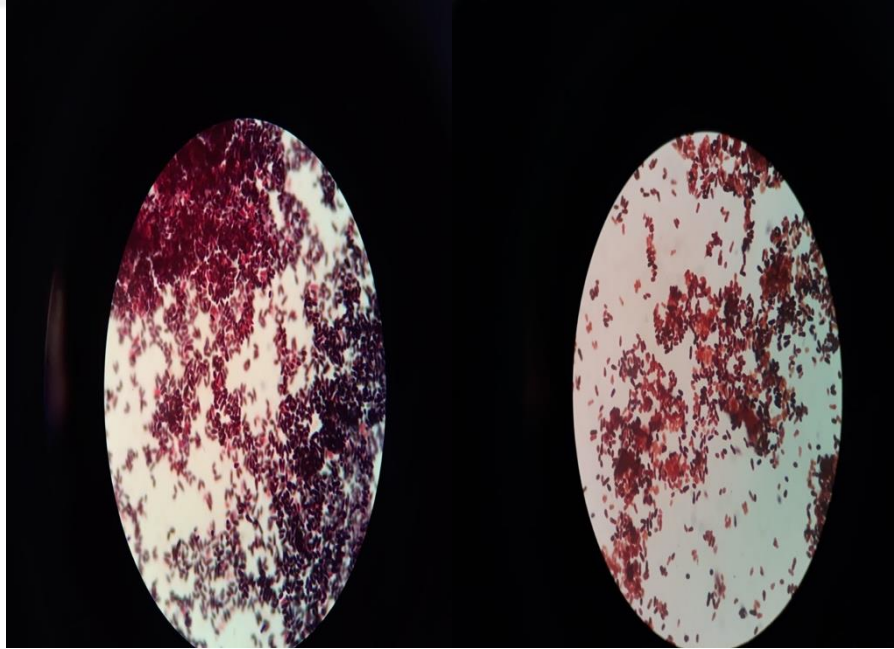
*M. pachydermatis* identifikasyonu amacıyla gerçekleştirilen üreaz test sonucu Şekil 3.3; katalaz aktivitesi Şekil 3.4 ve mikroskoik görüntüsü Şekil 3.5'te gösterilmiştir.



Şekil 3.3. *Malassezia pachydermatis*'in identifikasyonunda pozitif üreaz testi görüntüleri

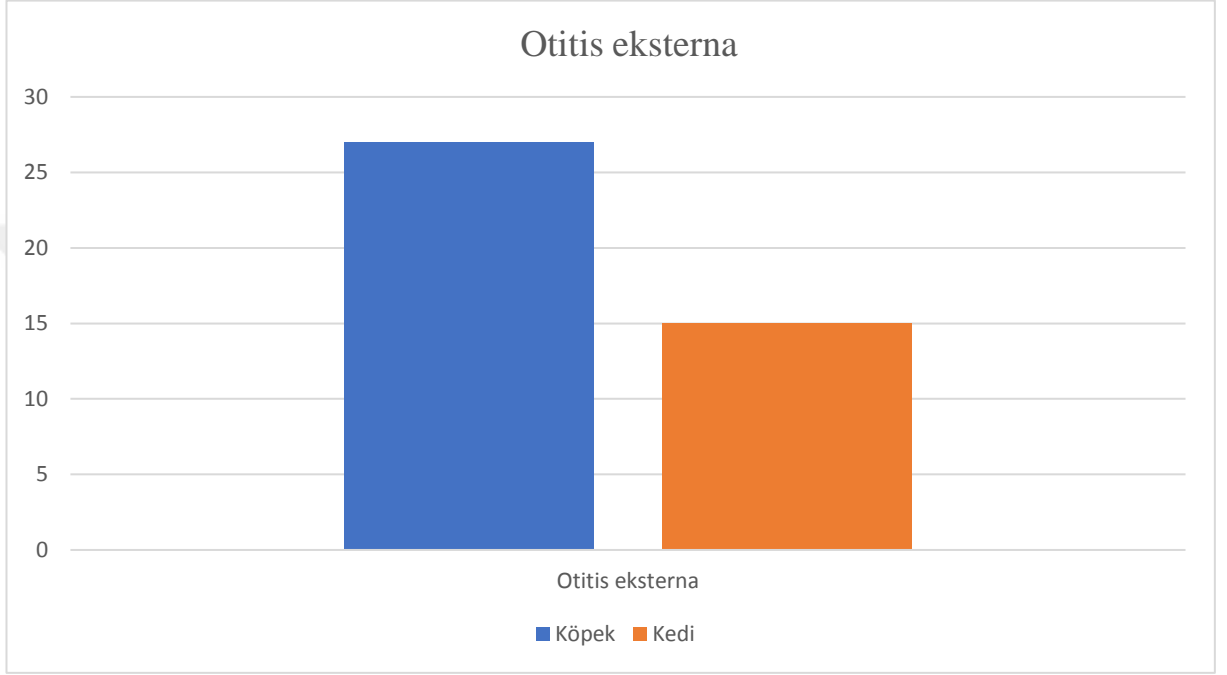


Şekil 3.4. *Malassezia pachydermatis*'in identifikasyonun'da pozitif katalaz testi görüntüleri

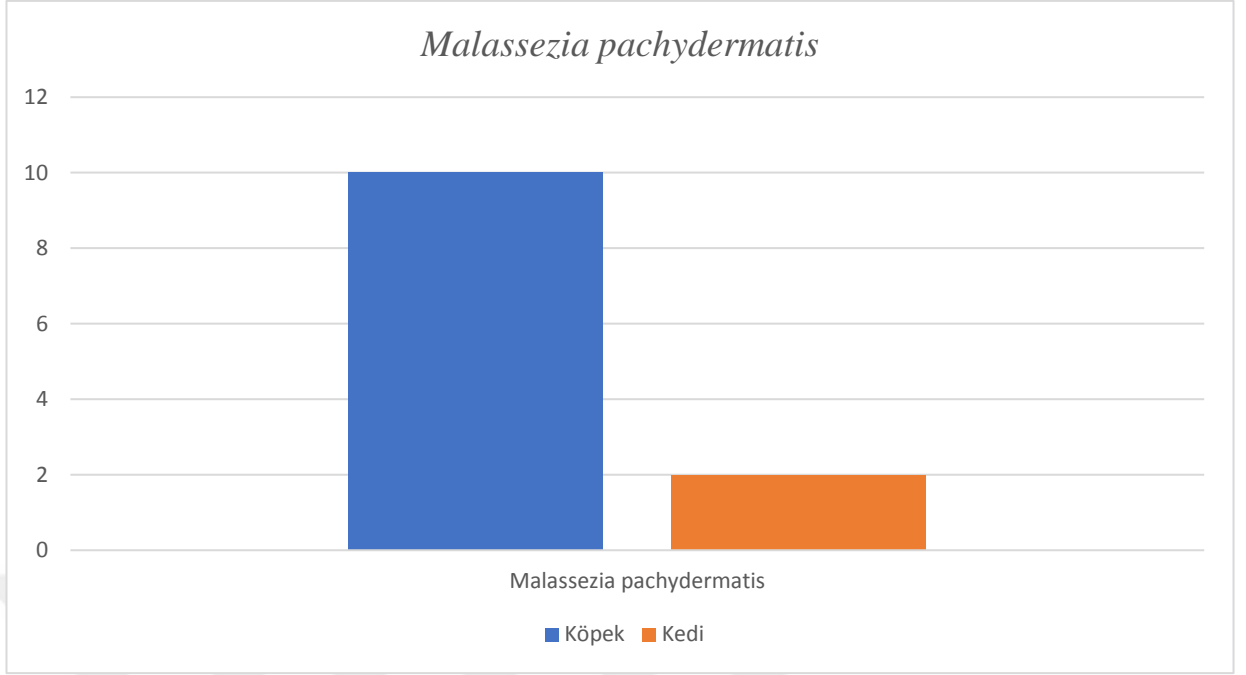


Şekil 3.5. *Malassezia pachydermatis* teşhisinde morfolojik açıdan mikroskobik görüntüsü

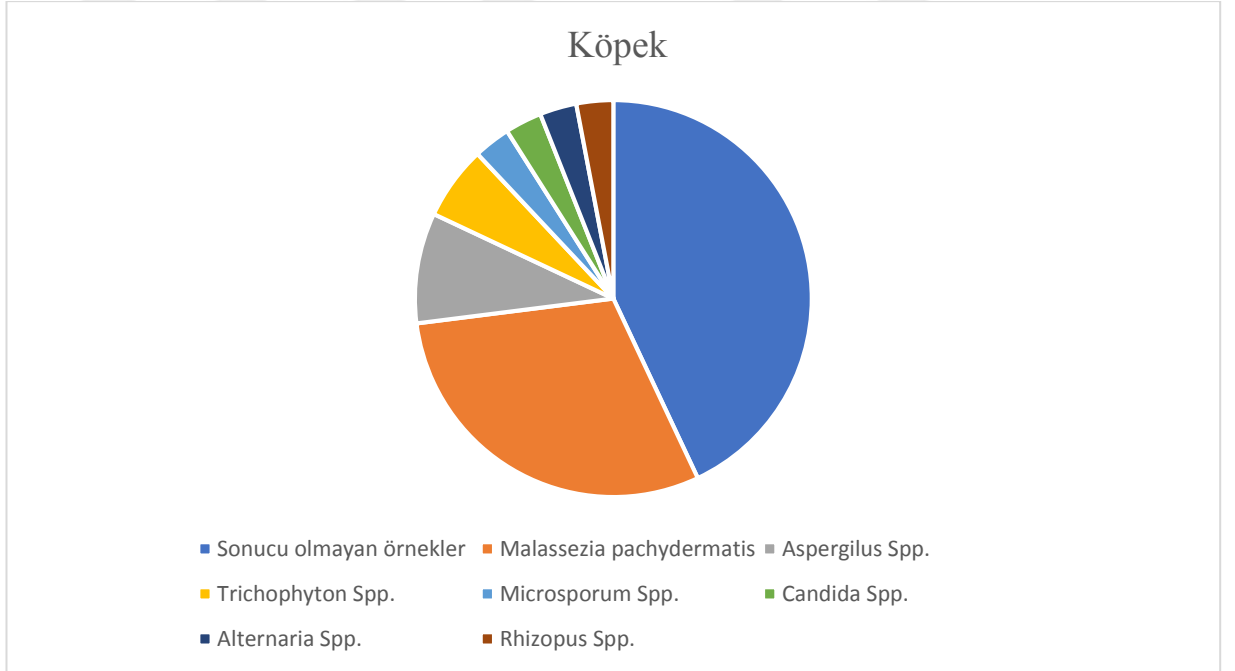
Toplam 42 otitis eksternalı kulak svabından 12 svap (10 köpek ve 2 kedi) *Malassezia pachydermatis* olarak izole edildi (Şekil 3.6). Numunelerin orijine göre *Malassezia pachydermatis* izolasyon oranı köpeklerden alınan numunelerde %37, kedilerden alınan numunelerde %13.3 oranında gerçekleşti (Şekil 3.7). *Malassezia pachydermatis* izolasyonu yapılamayan numunelerden, *Aspergillus* spp., *Trichophyton* spp., *Microsporum* spp., *Candida* spp., *Alternaria* spp. ve *Rhizopus* spp. (%3) izolasyonu yapıldı (Şekil 3.8 ve Şekil 3.9).



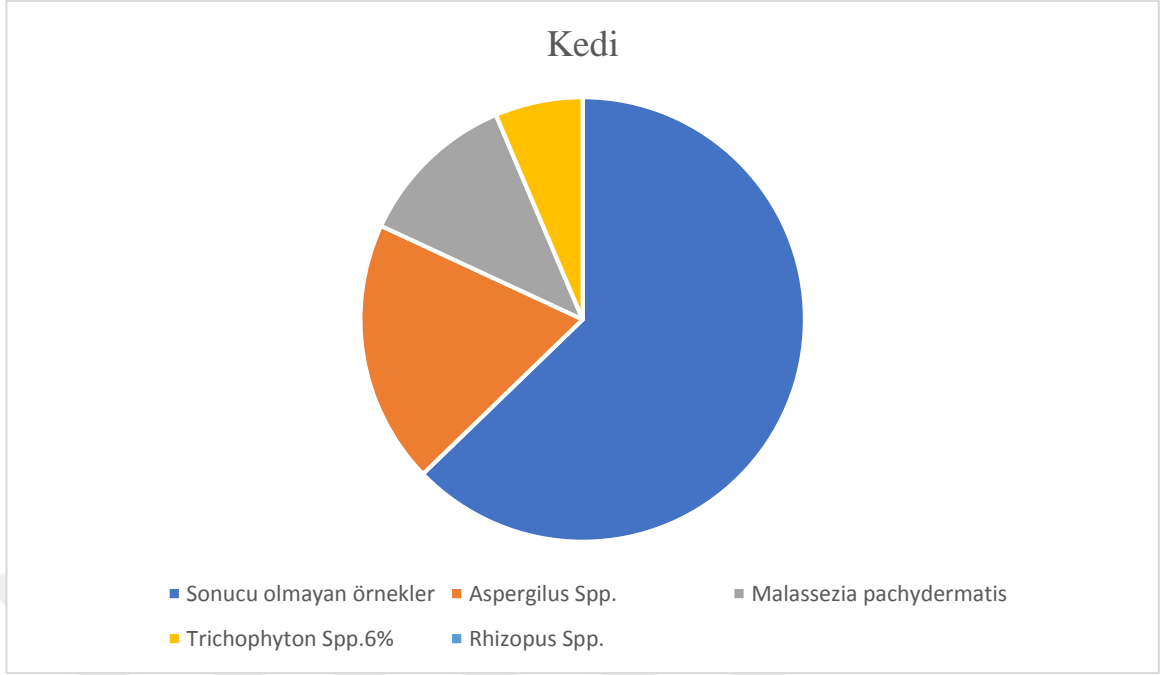
Şekil 3.6. Kedi ve köpeklerde şüpheli otitis eksterna örneklerinin oranı



Şekil 3.7. Köpek ve kedilerde *Malassezia pachydermatis* izolasyonun oranı

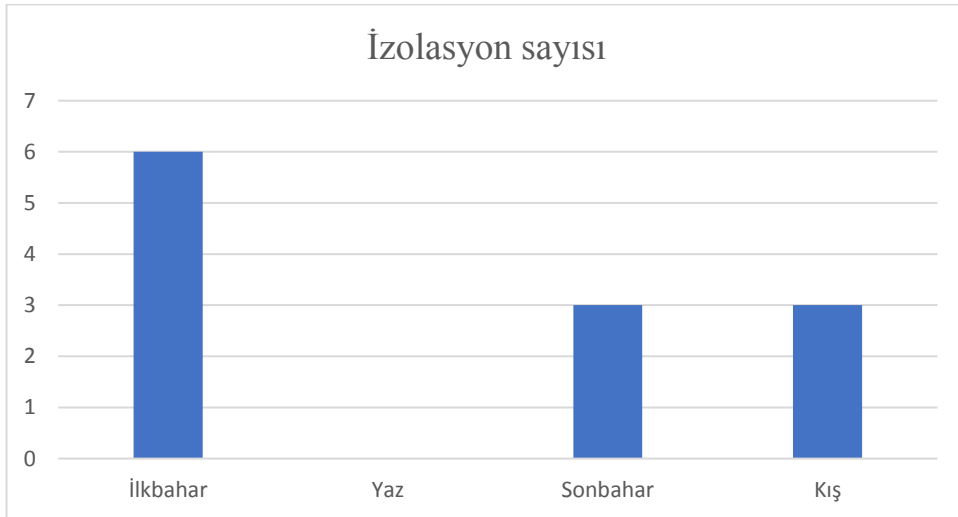


Şekil 3.8. Köpeklerde otitis eksternaya neden olan patojen etkenlerin yüzdesi

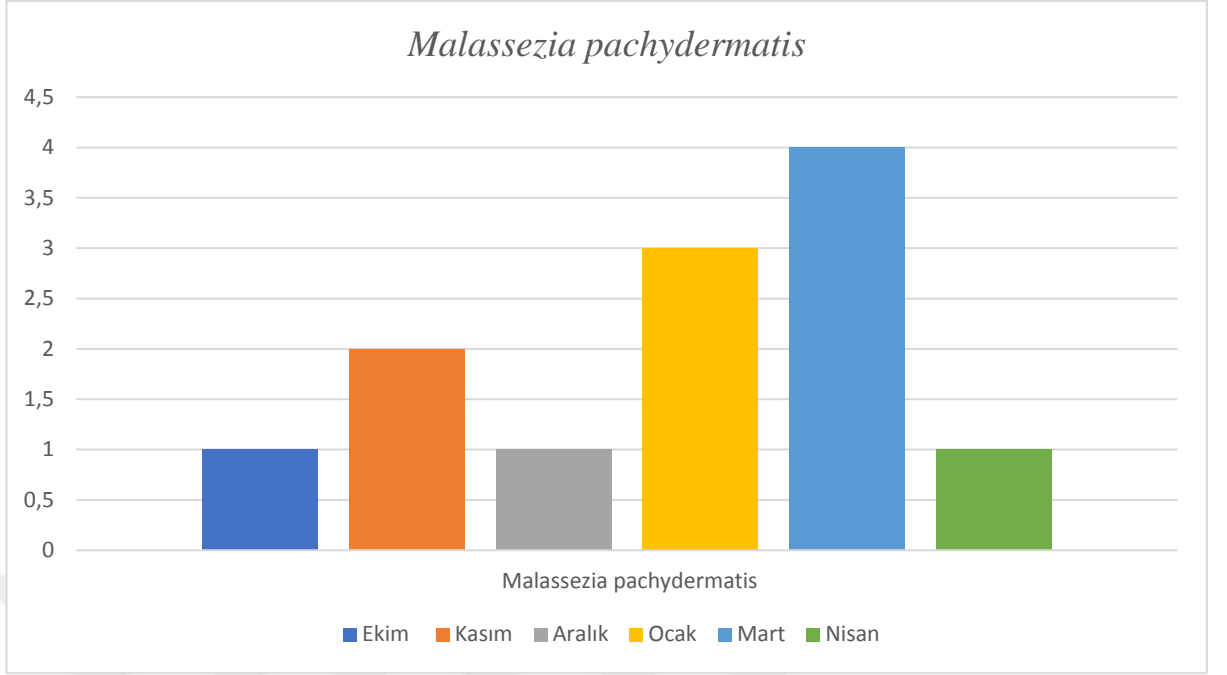


**Şekil 3.9.** Kedilerde otitis eksternaya neden olan patojen etkenlerin yüzdesi

Mevsim faktörü açısından kulak svaplarından izolasyon oranları değerlendirildi (Şekil 3.10). Bu sonuçlara göre otitis eksterna varlığını etkileyen mevsimler arasında en sık görülen mevsim kış ve en yüksek izolasyon oranı ay mart ayı olarak sonuçlandırıldı (Şekil 3.11). Kış mevsiminden sonra sonbahar ve ilkbahar yer aldı. Bu sonuçlar, mevsimlerin bu hastalık ile ilikisi olduğunu gösterdi.



**Şekil 3.10.** Mevsim açısından *Malassezia pachydermatis*'in izolasyonu



**Şekil 3.11.** Ay açısından *Malassezia pachydermatis*'in izolasyonu

## 4. TARTIŞMA

*Malassezia pachydermatis* fırsatçı patojen olarak tanımlanan köpek ve kedilerde yaygın olarak bulunan bir mayadır. Ekolojik özellikleri ve klinik rolü şu an tam anlaşılamamış ve araştırmalar devam etmektedir. Bununla beraber klinik vakalar ve kommensallerle ilişkili suşlar arasında özellikle fosfolipaz aktiviteleri veya protein ve lipit profilleri açısından bazı önemli farklılıklar da rapor edilmiştir (Czyżewska vd, 2016; Kobayashi vd, 2011; Nowakiewicz ve Ziolkowska, 2013). Kedilerde ve köpeklerde görülen özellikle köpeklerde otitis eksternanın en sık görülen etkeni olan *M. pachydermatis* 'in tedavisinde topikal ve oral antifungal ilaçlar yaygın olarak kullanılmaktadır. Ancak son yıllarda kullanılan antifungal ilaçlara direnç giderek artmaktadır. Bu da hem hayvan hem de insan sağlığını tehdit etmektedir. Bu sebeple etkenin doğru teşhisi ve doğru antimikbiyal ajan kullanımı oldukça önemlidir.

Yapılan bir çalışmada, Polonya'daki iki veteriner kliniğindeki köpeklerde mantar, bakteri ve parazitlerin neden olduğu otitis eksterna insidansını, ırk veya mevsim gibi predispozan faktörleri dikkate alarak belirlenmiştir. Bu çalışmada, araştırmacılar otitis eksterna semptomları gösteren toplam 1185 köpek üzerinde çalışmışlar ve köpeklerde otitis nedeninin sıklıkla *Malassezia pachydermatis* olduğunu bildirmişlerdir. Bununla beraber araştırmacılar tarafından otitis vakalarının köpeklerde en fazla yaz aylarında, en az ise ilkbahar ve sonbaharda ortaya çıktığı bildirilmiştir (Święcicka vd, 2015). Bu tez çalışmasında da benzer olarak köpeklerde otitis eksterna nedeninin sıklıkla *M. pachydermatis* (%30) olduğu bulundu. Bu tez çalışmasının incelenmiş sonuçlarına göre otitis eksterna kedi ve köpek vakalarının çoğu sıra ile kış, sonbahar ve ilkbahar da görülmüştür ve araştırmacıların çalışmasından farklı sonuçlar elde edilmiştir. Bu farklılığın tez çalışmasındaki süre ve örnekleme zamanından kaynaklandığı düşünülmektedir.

Yapılan diğer bir çalışmada Hindistan'da köpeklerden alınan 99 sağlıklı ve 101 otitik kulak örneği mikroskopik ve kültürel inceleme ile *Malassezia pachydermatis* ve diğer organizmaların varlığı açısından incelenmiştir. Çalışmada Sağlıklı kulak örneklerinde *Malassezia pachydermatis*, kültürel inceleme ile yüzde 45,45 bulunurken, otitik kulak örneklerinin yüzde 82,18'inden izole edilmiştir. Bu tez çalışmasında ise otitisli kulak örneklerinden elde edilen izolasyon oranı araştırmacıların belirttiğinden daha düşük (%30) olmuştur. Bu farkın örnek sayısı ve örnekleme zamanından kaynaklandığı düşünülebilir. Çalışmada araştırmacılar, otitis eksternalı köpeklerde en yüksek insidansın Haziran ayında

kaydedildiğini bildirmiştir. Ayrıca çalışmada *Malassezia* otitis eksterna'ya sahip köpeklerin en yüksek yüzdesi, iki ila dört yaş grubunda görüldüğü bildirilmiştir (Kumar vd., 2002). Bu tez çalışmasında ise farklı olarak otitis eksternalı köpek ve kedilerde *Malassezia pachydermatis* insidansı Mart ayında görülmektedir. Bu farklılığın tez çalışmasında örneklemenin yaz aylarını kapsamaması sebebiyle olduğu düşünülmektedir. Ayrıca çalışmada örnek sayısının az oluşu sebebiyle yaş faktörü konusunda herhangi bir yorum yapılamamıştır.

Slovakya'daki yapılan farklı bir çalışmada ise, yine köpeklerde *M. pachydermatis* mayasının prevalansı ve farklı yatkınlık faktörleri (cinsiyet, yaş, vücut lokalizasyonu, kıl tipi ve mevsim) araştırılmıştır. Çalışmada klinik semptomları olan 147 köpekten alınan kulak sürüntü örnekleri incelenmiş ve *M. pachydermatis* (%44,8) oranında izole edilmiştir (Čonková vd., 2011). İzolasyon oranı açısından bu tez çalışmasında da benzer sonuçlar bulunmuştur. Buna karşın araştırmacılar yaptıkları çalışmada prevalansın sonbaharda (%52,6) diğer mevsimlere göre nispeten daha yüksek olduğunu bildirmiştir (Čonková vd., 2011). Bu tez çalışmanın sonuçlarına göre mevsim açısından yapılan tez çalışmasında ise farklı olarak sıra ile en yüksek izolasyon oranı kış, sonbahar ve ilkbahar'da yapılmıştır.

Farklı bir çalışmada ise Kuzey İtalya'da 187 sokak kedisine ait otitis eksternalı kulak numuneleri incelenmiş ve *Otodectes cynotis* (tek ajan olarak veya kombinasyon halinde), kedilerin %53,3'ünde otitisin birincil nedeni olarak bulunmuştur, *Malassezia* türlerinin, tek başına veya kombinasyon halinde bulunabileceği bildirilmiştir (Perego vd., 2013). Bu tez çalışmasında ise kedilerde otitisin birincil nedeni *Aspergillus* spp. (%18) olarak belirlenmiş ve *M. pachydermatis* (%11) oranında bulunmuştur. Bu farklılık tez çalışmasında örnek sayısının azlığı ve genel olarak sahipli kedilerin örneklerinin kullanılması ile açıklanabilir.

Farklı bir çalışmada otitis eksternalı ve otitis eksternasız köpek ve kedilerin dış kulak kanalında *Malassezia*'nın farklı türlerinin varlığını, risk faktörlerini ve popülasyon büyüklüğünü değerlendirilmiştir. Bu amaçla 2001 ve 2003 yılları arasında 107 sağlıklı hayvan (25 kedi ve 82 köpek) ve kronik otitis eksternalı 123 hayvan (48 kedi ve 75 köpek) klinik olarak incelenmiştir. *Malassezia* mayaları, otitis eksterna olan kedilerde %72,9 köpeklerde ise %57,3 izole edilmiştir (Cafarchia vd., 2005). Bu tez çalışmasında ise izolasyon oranı kedilere kıyasla köpeklerde daha fazladır. *Malassezia* sıklıkla 5 yaşın altındaki hayvanlardan izole edilmiştir. Çalışmada araştırmacılar otitisli hayvanlarda, sağlıklı hayvanlara kıyasla daha fazla *Malassezia* mayası izole edildiğini bildirmiştir tüm örneklerden elde edilen 413 izolatın 403'ü (%97,6) *M. pachydermatis*, 10'u (%2,4) *M. globosa* olarak tanımlamışlardır (Cafarchia

vd., 2005). Bu da bu tez çalışmasında kedi ve köpeklerde otitis eksternaya neden olan *M. pachydermatis* bu oranda izole edilmesini desteklemektedir.

Türkiye’de yapılan bir çalışmada, kulak akıntısı, deri döküntüsü (ekzantem), pullanma, iltihaplanma, döküntü ve kötü koku gibi otitis eksterna semptomlarından şüphelenilen toplam 100 köpektan alınan svab örnekleri SDA’ya ekim yapılarak mikolojik olarak incelenmiştir. Çalışmada, izolatların 36’sı *M. pachydermatis*, 6’sı *Candida* spp. ve 2’si *Aspergillus* spp. olarak tanımlandı. (Metiner vd., 2016). Bu tez çalışmasının sonuçlarına göre de otitis eksternayı etkileyen patojen etkenler arasında kedi ve köpeklerde *Malassezia pachydermatis* ve *Aspergillus* spp. ön sıralarda yer alıyordu. Ayrıca araştırmacıların çalışmada bildirdiğine göre yaş, cinsiyet önemli bir etken oluşturmaktadı (Metiner vd., 2016). Fakat bu tez çalışmasında yaş ve cinsiyet faktörleri örnek sayısının azlığı sebebiyle değerlendirilemedi.

Bir çalışmada ise köpektaki otitis eksterna numuneleri, özellikle *Malassezia pachydermatis*’in izolasyonu için en uygun koşulların değerlendirilmesi amacıyla farklı inkübasyon koşulları altında çeşitli besiyerlerinde kültürlendi. Columbia kanı ve 37°C’de 24 saat hava ile MacConkey agar ve mikroaerofilik koşullar altında 37°C’de 48 saat boyunca Sabouraud glukoz agar ideal kombinasyon olarak kabul edildi (Blanco vd., 2000). Metiner ile arkadaşları yaptıkları çalışmada ise SDA kullanılmıştır (Metiner vd., 2016). Bu tez çalışmasında ise *M. pachydermatis*’in lipid bağımlı olmaması, kullanılan lipid içeren modifiye SDA’da *M. pachydermatis*’in üremesinde fark olmaması sebebiyle SDA’nın izolasyon için yeterli olduğu düşünülmektedir.

Bu tez çalışmasında otitis eksternalı kedi ve köpeklere ait kulak svapları incelendi. Toplam 42 (27 köpek ve 15 kedi) örnek üzerinde çalışıldı. Köpek ve kedilerde bu oran izolasyona göre köpek (%64,3) ve kedilerde (%35,7) sonuçlandırıldı. Bu sonuç bazı araştırmaların sonucu ile uyumu vardı ve otitis eksternalı etkileyen hayvan türüne göre en yaygın olarak köpekler olduğu saptanmıştır. Ayrıntılı bir şekilde çalışılmış toplam 42 otitis eksternalı svaptan 12 svapta *Malassezia pachydermatis* izole edildi ve identifikasyonu yapıldı. Bu 12 kulak svabından (10’u köpek ve 2’si kedi) olarak belirlendi. Mevsim faktörü açısından izole edilmiş kulak svapları araştırıldı. Bu sonuçlara göre otitis eksterna varlığını etkileyen mevsimler arasında en sık görülen mevsim ilkbahar ve Mart ayı olarak sonuçlandırıldı. İlkbahar mevsiminden sonra sonbahar ve kış yer aldı. Elde edilen sonuçlar mevsim açısından bazı araştırmaların sonucu ile uyum gösterip ve baz araştırmaların sonuçları ile uyum göstermiyor. Bu sonuçlar iklimsel koşullar önemini ve bu konunun düşünülmesini tekrardan

hatırlatabılır. Diğer önemli konu tüm otitis eksternalı kulak svaplarının patojen etkenler açısından sıralanmasıdır. İncelenen sonuçlara göre tüm örneklerde köpeklerden alınan svaplar ile ilgili oran sıralaması bu şekildeydi: sonucu olmayan örnekler (%43), *Malassezia pachydermatis* (%30), *Aspergillus* spp. (%9), *Trichophyton* spp. (%6), *Microsporum* spp. (%3), *Candida* spp. (%3), *Alternaria* spp. (%3), *Rhizopus* spp. (%3) tü ancak bu sıralama kedilerden alınan svaplarda değişik bir sonuç gösterdi. oranlar bu şekildeydi: sonucu olmayan örnekler (%59), *Aspergillus* spp. (%18), *Malassezia pachydermatis* (%11), *Trichophyton* spp. (%6) ve *Rhizopus* spp. (%6). Genel olarak bu sonuçlar *Malassezia* cinsinin ve özellikle *Malassezia pachydermatis* türünün kedi ve köpeklerde otitis eksterna'ya neden olan önemini etiyooloji açısından ve ona göre son aşamada veteriner hekimler tarafından doğru bir tedavi ile ilgili seçilen ilaçlarda yönlendirebilir.



## 5. SONUÇ VE ÖNERİLER

Otitis eksterna, köpeklerde oldukça sık karşılaşılan bir problem olup, bütün dünyada hastalığın etiyojisi ile ilgili olarak birçok araştırma yapılmıştır. Hastalığın oluşmasında ısı, rutubet, travma, allerji, deri yangısı, yaş, cinsiyet, anatomik yapı gibi birçok etken rol alabildiği gibi mikroorganizmalar da hastalığın etiyojisinde oldukça önemli bir paya sahiptir.

Klinik olarak otitis eksterna teşhisi konan köpekler ile köpek ırkıları arasındaki ilişkinin araştırıldığı bir çalışmada, hastalığın sarkık kulaklı ve uzun tüylü ırklarda daha sık görüldüğü bildirilmektedir (Ducha vd, 1981).

Yapılan bir çalışmada, otitis eksternanın ortalama görülme yaşının 5.3 olduğunu bildirilmiştir (Fraser, 1961).

Köpeklerde otitis eksterna vakalarından izole edilen mikroorganizmaların çok geniş bir dağılım gösterdiği ortaya konulmuştur. Bu etkenler arasında *S.aureus* ve bir maya olan *M. pachydermatis*'in yüksek oranda izole edilmesi, otitis eksterna olgularında tedavi seçenekleri düşünülürken dikkat edilmesi gereken bir konuyu oluşturmaktadır. Bu nedenle otitislerin sağaltımında antibiyotik + antifungal kombinasyonlarının düşünülmesi gereken önemli bir tedavi seçeneği olduğu gözlenmektedir.

Bu tez çalışmasında kedi ve köpeklerde otitis eksterna'ya neden olan önemli bir etkenin rolü yani *Malassezia pachydermatis*'in farklı faktörler açısından incelenmesi ortaya koyulmaktadır ve bu parametrelere göre hastalığın doğru bir şekilde yönlendirmesi ve sonuçta tedavi ve ilaçların dikkatli seçilmesi konusunda yardımcı olabilmesi için en mantıklı yolu gösterebilir.

Veteriner Hekimlerin antiparaziter, antibakteriyel, glikokortikoid tedaviye yanıt alamadıkları deri problemlerinde *Malassezia dermatiti*'si ve *Malassezia pachydermatis*'i göz önünde bulundurmaları ve tedaviye en azından mayalara etkili bir ajanı ilave etmelerinin faydalı olacağı ifade edilebilir. Tekrarlayan *Malassezia* dermatitisi olgularında ise mutlaka başta atopi olmak üzere, alerjik dermatitler, endokrin bozukluklar ve keratinasyon defektleri düşünülmalıdır.

## KAYNAKLAR

- Åhman, S., Perrins, N., and Bond, R. (2007a). Carriage of *Malassezia* spp. yeasts in healthy and seborrhoeic devon rex cats. *Med. Mycol.* 45, 449–455. doi: 10.1080/13693780701377170.
- Åhman, S., Perrins, N., and Bond, R. (2007b). Treatment of *Malassezia pachydermatis*-associated seborrhoeic dermatitis in devon rex cats with itraconazole a pilot study. *Vet. Dermatol.* 18, 171–174. doi: 10.1111/j.1365-3164.2007.00588.x.
- Åhman, S. E., and Bergstrom, K. E. (2009). Cutaneous carriage of *Malassezia* species in healthy and seborrhoeic sphynx cats and a comparison to carriage in devon rex cats. *J. Feline Med. Surg.* 11, 970–976. doi: 10.1016/j.jfms.2009.04.011
- Alvarez-Perez, S., Garcia, M. E., and Blanco, J. L. (2019). *In vitro* activity of amphotericin B-azole combinations against *Malassezia pachydermatis* strains. *Med Mycol*, 57, 196–203. doi: 10.1093/mmy/myy009
- Amend A. (2014). From dandruff to deep-sea vents: *Malassezia* like fungi are ecologically hyper-diverse. *PLOS Pathog.* 10:e1004277
- Angus J.C. (2016), Cytology and Histopathology of the Ear in Health and Disease. *Veterian Key, Fastest Veterinary Medicine Insight Engine*
- Angileri, M., Pasquetti, M., De Lucia, M., and Peano, A. (2019). Azole resistance of *Malassezia pachydermatis* causing treatment failure in a dog. *Med. Mycol. Case Rep.* 23, 58–61. doi: 10.1016/j.mmcr.2018.12.004
- Ashbee H. R., Bond, R. (2010a), *Malassezia* species and immunity: host- pathogen interactions. *Malassezia and the Skin. Science and Clinical Practice*, Berlin pp. 139–173
- Baillon, E. H. (1889). *Traité de Botanique Médicale Cryptogaminique*, Paris: Doin
- Baxter M. (1976). The association of *Pityrosporum pachydermatis* with the normal external ear canal of dogs and cats. *J Small Anim Pract.* 17 (4): 231-234
- Bellis, F.D.; Castellá, G.; Cabañes, F.J.; Bond, R. (2010). Absence of DNA sequence diversity of the intergenic spacer1 region in *Malassezia nana* isolates from cats. *Med. Mycol.*, 48, 427–429. [CrossRef] [PubMed]
- Bensignor, E., and Carlotti, D. N. (1999). Comparaison de diferentes techniques cytologiques pour la mise en evidence de *Malassezia pachydermatis* sur la peau du chien. *Prat. Med. Chirurg. L’animal Compag.* 34, 33–41

- Bilal T. (2008). Kedi ve Köpeklerin Deri Hastalıkları. Deri Mantar Hastalıkları. İstanbul Üniversitesi Veteriner Fakültesi Yayınları. 28: 61-94
- Bismark, D., Dusold, A., Heusinger, A., and Muller, E. (2019). Antifungal *in vitro* activity of essential oils against clinical isolates of *Malassezia pachydermatis* from canine ears: a report from a practice laboratory. *Complement. Med. Res.* 27, 1–12. doi: 10.1159/000504316
- Bohmova, E., Conkova, E., Harcarova, M., and Sihelska, Z. (2019). Interactions between clotrimazole and selected essential oils against *Malassezia pachydermatis* clinical isolates. *Pol. J. Vet. Sci.* 22, 173–175. doi: 10.24425/pjvs.2019.127082
- Bond R., Sant R.E. (1993), The recovery of *Malassezia pachydermatis* from canine skin. *Vet Dermatol News!*; 15: 25–27
- Bond R., Ferguson E. A., Curtis C. F., Craig J. M., Lloyd D. H. (1996), Factors associated with elevated cutaneous *Malassezia pachydermatis* populations in dogs with pruritic skin disease. *J. Small Animal Pract.* 37, 103–107
- Bond R, Howell SA, Haywood PJ, Lloyd DH. (1997). Isolation of *Malassezia sympodialis* and *Malassezia globosa* from healthy pet cats. *Vet Rec*; 141: 200–201
- Bond, R., and Lloyd, D. H. (1997). Skin and mucosal populations of *Malassezia pachydermatis* in healthy and seborrhoeic basset hounds. *Vet. Dermatol.* 8, 101–106. doi: 10.1046/j.1365-3164.1997.d01-4.x
- Bond, R., Patterson-Kane, J. C., and Lloyd, D. H. (2004). Clinical, histopathological and immunological effects of exposure of canine skin to *Malassezia pachydermatis*. *Med. Mycol.* 42, 165–175. doi: 10.1080/1369378032000 141435
- Bond, R.; Stevens, K.; Perrins, N.; Åhman, S. (2008). Carriage of *Malassezia* spp. yeasts in Cornish Rex, Devon Rex and Domestic short-haired cats: A cross-sectional survey. *Vet. Dermatol.*, 19, 299–304. [CrossRef]
- Bond R. (2010). Superficial veterinary mycoses. *Clinics of Dermatology* 28:226–236
- Bond, R., Guillot, J., and Cabanes, F. J. (2010). “*Malassezia* yeasts in animal disease,” in *Malassezia and the skin*, eds T. Boekhout, E. Guého- Kellermann, P. Mayser, and A. Velegraki (Heidelberg: Springer-Verlag), 271– 299. doi: 10.1007/978-3-642-03616-3\_10
- Bond, R., Morris, D. O., Guillot, J., Bensignor, E., Robson, D., Mason, K. V., et al. (2020). Biology, diagnosis and treatment of *Malassezia dermatitis* in dogs and cats. clinical consensus guidelines of the world association for veterinary dermatology. *Vet. Dermatol.* 31:75. doi: 10.1111/vde.12834

- Bradley, C.W; Lee, F.F.; Rankin, S.C.; Kalan,L.R.; Horwinski, J.; Morris, D.O.; Grice,E.A.; Cain, C.L. (2020). The otic microbiota and mycobiota in a referral population of dogs in eastern USA with otitis externa. *Vet. Dermatol.*, 31, 225-e49. [CrossRef]
- Brilhante, R. S. N., Rocha, M. G. D., Guedes, G. M. M., Oliveira, J. S., Araujo, G. D. S., Espana, J. D. A., et al. (2018). *Malassezia pachydermatis* from animals: planktonic and biofilm antifungal susceptibility and its virulence arsenal. *Vet. Microbiol.* 220, 47–52. doi: 10.1016/j.vetmic.2018.05.003
- Brito EH, Fontenelle RO, Brilhante RS et al. (2009). The anatomical distribution and antimicrobial susceptibility of yeast species isolated from healthy dogs. *Vet J.* 182 (2): 320-326
- Burnham McQuillan B. (2005), Inside the ear. *Banfield*, pp. 17- 26
- Cabanes, F. J., Theelen, B., Castella, G., and Boekhout, T. (2007). Two new lipid- dependent *Malassezia* species from domestic animals. *FEMS Yeast Res.* 7, 1064–1076. doi: 10.1111/j.1567-1364.2007.00217.x
- Cabanes, F. J., Vega, S., and Castella, G. (2011). *Malassezia cuniculi* sp. nov., a novel yeast species isolated from rabbit skin. *Med. Mycol.* 49, 40–48. doi: 10.3109/13693786.2010.493562
- Cabanes, F. J., Coutinho, S. D., Puig, L., Bragulat, M. R., and Castella, G. (2016). New lipid-dependent *Malassezia* species from parrots. *Rev. Iberoam. Micol.* 33, 92–99. doi: 10.1016/j.riam.2016.03.003
- Cafarchia C, Gallo S, Romito D, Capelli G, Chermette R, Guillot J, Otranto D. (2005). Frequency, body distribution and population size of *Malassezia* species in healthy dogs and in dogs with localized cutaneous lesions, *J Vet Diag Invest in press*
- Cafarchia, C.; Gallo, S.; Capelli, G.; Otranto, D. (2005). Occurrence and population size of *Malassezia* spp. in the external ear canal of dogs and cats both healthy and with otitis. *Mycopathologia*, 160, 143–149. [CrossRef]
- Cafarchia C, Gasser RB, Latrofa MS, Parisi A, Campbell BE, Otranto D. (2008). Genetic variants of *Malassezia pachydermatis* from canine skin: body distribution and phospholipase activity. *FEMS Yeast Research* 8:451–459
- Cafarchia, C., Figueredo, L. A., Iatta, R., Colao, V., Montagna, M. T., and Otranto, D. (2012a). *In vitro* evaluation of *Malassezia pachydermatis* susceptibility to azole compounds using E-test and CLSI microdilution methods. *Med. Mycol.* 50, 795–801. doi: 10.3109/13693786.2012.674219
- Cafarchia, C., Figueredo, L. A., Iatta, R., Montagna, M. T., and Otranto, D. (2012b). *In vitro* antifungal susceptibility of *Malassezia pachydermatis* from dogs with and without skin lesions. *Vet. Microbiol.* 155, 395–398. doi: 10.1016/j.vetmic.2011.09.008

- Carlotti DN, Laffort DC. (1996). *Malassezia dermatitis* in dog: review and medicale study of 12 cases treated with azole derivatives. *Pratique Medicale and Chirurgicale de I Animal de Compagnie*. 31 (4): 297-307
- Castellá, G.; deBellis, F.; Bond, R.; Cabañes, F.J. (2011). Molecular characterization of *Malassezia nana* isolates from cats. *Vet. Microbiol.*, 148, 363–367. [CrossRef] [PubMed]
- Chang HJ, Miller HL, Watkins N et al. (1998). An epidemic of *Malassezia pachydermatis* in intensive care nursery asso- ciated with colonization of health care workers' pet dogs. *N Engl J Med*; 338: 706–711
- Charach M. (1997). *Malassezia dermatitis*. *Can. Vet. J.* 38: 311-314
- Chaudhary M., Mirakhur K.K. (2002), Studies on occurence of canine otitis. *Indian Vet. J.*, 79: 748–749
- Choudhury, S., and Marte, R. L. (2014). *Malassezia pachydermatis* fungaemia in an adult on posaconazole prophylaxis for acute myeloid leukaemia. *Pathology* 46, 466–467. doi: 10.1097/PAT.0000000000000139
- Chiavassa, E., Tizzani, P., and Peano, A. (2014). *In vitro* antifungal susceptibility of *Malassezia pachydermatis* strains isolated from dogs with chronic and acute otitis externa. *Mycopathologia* 178, 315–319. doi: 10.1007/s11046-014-9782-0
- CLSI (2008), Reference method for broth dilution antifungal suscepti- bility testing of yeasts. 3rd edn, CLSI document M27–A3. Wayne, PA: Clinical and Laboratory Standards Institute
- Crespo MJ, Abarca ML, Cabanes FJ. (2000). Atypical lipid- dependent *Malassezia* species isolated from dogs with otitis externa *J Clin Microbiol*; 38: 2383–2385
- Crespo EV, Ojeda Martos A, Vera Casano A, Crespo EA, Sanchez F. (2000). Otitis externa associated with *Malassezia sympodialis* in two cats. *J Clin Microbiol*; 38: 1263–1266
- Crespo, M. ; Abarca, M.; Cabañes, F.J. (2002). Occurrence of *Malassezia* spp. in the external ear canals of dogs and cats with and with out otitis externa. *Med. Mycol.*, 40, 115–121. [CrossRef]
- Crespo, M. ; Abarca, M.; Cabanes, F. (2002). Occurrence of *Malassezia* spp. in horses and domestic ruminants. *Mycoses*, 45, 333–337. [CrossRef] [PubMed]
- Czyzewska U, Siemieniuk M, Pyrkowska A, Nowakiewicz A, Bieganska M, Dabrowska I, Bartoszewicz M, Dobrzyn P, Tylicki A. (2016). Comparison of lipid profiles of *Malassezia pachydermatis* strains isolated from dogs with otitis externa and without clinical symptoms of disease. *Mycoses* 59:20–27

- De Bellis, F., Castella, G., Cabanes, F. J., and Bond, R. (2009). Absence of DNA sequence diversity of the intergenic spacer 1 region in *Malassezia nana* isolates from cats. *Med. Mycol.* 48, 427–429. doi: 10.1080/13693780903170894
- Dizotti, C.; Coutinho, S. (2007). Isolation of *Malassezia pachydermatis* and *M. sympodialis* from the external ear canal of cats with and without otitis externa. *Acta Vet. Hung.*, 55, 471–477. [CrossRef]
- Drouhet, E., Domp Martin, D., Papachristou-Moraiti, A., and Ravisse, P. (1980). [Experimental dermatitis caused by *Pityrosporum ovale* and (or) *Pityrosporum orbiculare* in the guinea pig and the mouse]. *Sabouraudia* 18, 149–156. doi: 10.1080/00362178085380241
- Dueha, J.J., Gonzalez, J.F., Rodriguez, A.A. (1981) Otitis infecciosas caninas Revision y estado actual de la microflora patogena. *Hygia Peoris.* 3.27.35
- Dufait, R. (1985). Presence of *Malassezia pachydermatis* (syn. *Pityrosporum canis*) on the hair and feathers of domestic animals. *Bull. Soc. Franc. Mycol. Med.* 14, 19–22
- Eidi, S.; Khosravi, A.R.; Jamshidi, S. (2011). A comparison of different kinds of *Malassezia* species in healthy dogs and dogs with otitis externa and skin lesions. *Turk. J. Vet. Anim. Sci.*, 35, 345–350. [CrossRef]
- El-Hadidy, G.S., Gomaa, N.I.M., Abo bakr, R.A.E., Metwally, L.A., (2007). Direct molecular identification of *Malassezia* species from skin scales of patients with seborrheic dermatitis by nested terminal fragment length polymorphism analysis. *Egyptian Journal of Medical Microbiology* 16, 437-444
- Erika HS et al. (2009). The anatomical distribution and antimicrobial susceptibility of yeast species isolated from healthy dogs. *The Veterinary Journal.* 182: 320–326
- Evans AG. (1991). Difficult dermatologic diagnosis. *JAVMA.* 198 (7, 1): 1141-1142
- Faergemann, J., and Fredriksson, T. (1981). Experimental infections in rabbits and humans with *Pityrosporum orbiculare* and *P. ovale*. *J. Invest. Dermatol.* 77, 314–318. doi: 10.1111/1523-1747.ep12482488
- Fan, Y. M., Huang, W. M., Li, S. F., Wu, G. F., Lai, K., and Chen, R. Y. (2006). Granulomatous skin infection caused by *Malassezia pachydermatis* in a dog owner. *Arch. Dermatol.* 142, 1181–1184. doi: 10.1001/archderm.142.9.1181
- Fera, M. T., La Camera, E., and De Sarro, A. (2009). New triazoles and echinocandins: mode of action, in vitro activity and mechanisms of resistance.
- Expert Rev. Anti. Infect. Ther. 7, 981–998. doi: 10.1586/eri.09.67

- Findley K, Oh J, Yang J, Conlan S, Deming C, et al. (2013). Topographic diversity of fungal and bacterial communities in human skin. *Nature* 498:367–70
- Gaitanis, G., Magiatis, P., Hantschke, M., Bassukas, I. D., and Velegraki, A. (2012). The *Malassezia* genus in skin and systemic diseases. *Clin. Microbiol. Rev.* 25, 106–141. doi: 10.1128/CMR.00021-11
- Forster-Van Hijfte MA, Curtis CF, White RN. (1997). Resolution of exfoliative dermatitis and *Malassezia pachydermatis* overgrowth in a cat after surgical thymoma resection. *J Small Anim Pract*; 38: 451-454
- Fraser, G. (1961). Factors predisposing to canine external otitis. *Vet Rec.* 73. 55-58
- Gemmer, C.M., DeAngelis, Y.M., Theelen, B., Boekhout, T., Dawson, T.L., Jr., (2002). Fast, noninvasive method for molecular detection and differentiation of *Malassezia* yeast species on human skin and application of the method to dandruff microbiology. *Journal of Clinical Microbiology* 40, 3350-3357
- Giusiano, G; Sosa, M; Rojas, F; Vanacore, S and Mangiaterra, M (2010). Prevalence of *Malassezia* species in pityriasis versicolor lesions in northeast Argentina. *Rev. Iberoam. Micol.*, 27: 71-74
- Guého, E., G. Midgley, and J. Guillot. (1996). The genus *Malassezia* with description of four new species. *Antonie van Leeuwenhoek* 69:337–355
- Guého E, Boekhout T, Ashbee HR et al. (1998). The role of *Malassezia* species in the ecology of human skin and as pathogens. *Med Mycol*; 36: 220–229
- Guého-Kellerman, E., Boekhout, T., and Begerow, D. (2010). “Biodiversity, phylogeny and ultrastructure,” in *Malassezia* and the Skin. Science and Clinical Practice. eds T. Boekhout, E. Guého-Kellermann, P. Mayser, and A. Velegraki (Berlin: Springer), 17–63. doi: 10.1007/978-3-642-03616-3\_2
- Guillot, J., Guého, E., Lesourd, M., Midgley, G., Chevrier, G., and Dupont, B. (1996). Identification of *Malassezia* species. A practical approach. *J. Mycol. Med.* 6, 103–110
- Guillot J, Guého E, Mialot M, Chermette R. (1998). Importance des levures du genre *Malassezia* en dermatologie vétérinaire. *Le Point Veterinaire*; 29: 21–31
- Guillot, J. and Bond, R., (1999). *Malassezia pachydermatis*: a review. *Medical Mycology* 37, 295-306
- Guillot, J.; Bond, R. (2020). *Malassezia* Yeasts in Veterinary Dermatology: An Updated Overview. *Front Cell Infect. Microbiol.*, 10, 79. [CrossRef]
- Gustafson, B. A. (1955). Otitis Externa in the Dog. A Bacteriological and Experimental Study. Stockholm: Royal Veterinary College

- Grice EA, Dawson TL. (2017). Host–microbe interactions: *Malassezia* and human skin. *Curr. Opin. Microbiol.* 40:81–87
- Hajsig, M., Tadic, V., and Lukman, P. (1985). *Malassezia pachydermatis* in dogs: significance of its location. *Vet. Arhiv.* 55, 259–266
- Hajsig, D., Hajsig, M., and Svoboda Vukovic, D. (1990). *Malassezia pachydermatis* in healthy cats. *Vet. Arhiv. Stockhom.* 60, 69–73
- Hirai A, Kano R, Makimura K et al. (2004). *Malassezia nana* sp. nov., a novel lipid-dependent yeast species isolated from animals. *Int J Syst Evol Microbiol*; 54: 623–7
- Hnilica K. (2011). *Small Animal Dermatology: A Color Atlas and Therapeutic Guide. Fungal Skin Diseases.* 3rd ed. St. Louis, Missouri. Elsevier Saunders
- Ianiri, G., Heitman, J., and Scheynius, A. (2018). The skin commensal yeast *Malassezia globosa* thwarts bacterial biofilms to benefit the host. *J. Invest. Dermatol.* 138, 1026–1029. doi: 10.1016/j.jid.2018.01.008
- Ilahi,A.; Hadrich,I.; Goudjil,S.; Kongolo,G.; Chazal,C.; Léké,A.; Ayadi,A.; Chouaki, T.;Ranque, S. (2018). Molecular epidemiology of a *Malassezia pachydermatis* neonatal unit outbreak. *Med. Mycol.* , 56, 69–77. [CrossRef] [PubMed]
- Jasmin P, Schroeder H, Briggs M, Last R, Sanquer A. (2003). Assessment of the efficacy of a 3% chlorhexidine shampoo in the control of elevated cutaneous *Malassezia* populations and associated clinical signs (*Malassezia dermatitis*) in dogs. *Proceedings of the 19th Annual Congress of the ESVD ECVD, Tenerife:* 170
- Jenkinson D.M. (1992), The basis of the skin surface ecosystem. *The Skin Microflora and Microbial Skin Disease.* ed W. C. NOBLE (Cambridge: Cambridge University Press), pp. 1–32
- Jesus, F. P., Lautert, C., Zanette, R. A., Mahl, D. L., Azevedo, M. I., Machado, M. L., et al. (2011). *In vitro* susceptibility of fluconazole-susceptible and resistant isolates of *Malassezia pachydermatis* against azoles. *Vet. Microbiol.* 152, 161–164. doi: 10.1016/j.vetmic.2011.04.027
- Kano, R., and Kamata, H. (2019). Miconazole-tolerant strains of *Malassezia pachydermatis* generated by culture in medium containing miconazole. *Vet. Dermatol.* doi: 10.1111/vde.12805. [Epub ahead of print]
- Kano, R., Aramaki, C., Murayama, N., Mori, Y., Yamagishi, K., Yokoi, S., et al. (2019a). High multi-azole-resistant *Malassezia pachydermatis* clinical isolates from canine *Malassezia dermatitis*. *Med. Mycol.* 58, 197–200. doi: 10.1093/mmy/myz037
- Kano, R., Yokoi, S., Kariya, N., Oshimo, K., and Kamata, H. (2019b). Multi-azole-resistant strain of *Malassezia pachydermatis* isolated from a canine *Malassezia dermatitis*. *Med. Mycol.* 57, 346–350. doi: 10.1093/mmy/myy035

- Keddie, F., Orr, A., and Liebes, D. (1961). Direct staining on vinyl plastic tape, demonstration of the cutaneous flora of the epidermis by the strip method. *Sabouraudia* 1, 108–111. doi: 10.1080/00362176285190221
- Khantavee, N., Chanthick, C., Sookrung, N., and Prapasarakul, N. (2019). Antibody levels to *Malassezia pachydermatis* and *Staphylococcus pseudintermedius* in atopic dogs and their relationship with lesion scores. *Vet. Dermatol.* doi: 10.1111/vde.12802. [Epub ahead of print]
- Kobayashi T, Kano R, Nagata M, Hasegawa A, Kamata H. (2011). Genotyping of *Malassezia pachydermatis* isolates from canine healthy skin and atopic dermatitis by internal spacer 1 (IGS1) region analysis. *Veterinary Dermatology* 22:401–405
- Korbelik, J.; Singh, A.; Rousseau, J.; Weese, J.S. (2018). Analysis of the otic mycobiota in dogs with otitis externa compared to healthy individuals. *Vet. Dermatol.*, 29, 417-e138. [CrossRef] [PubMed]
- Kumar A, Singh K, Sharma A. (2002). Prevalence of *Malassezia pachydermatis* and other organisms in healthy and infected dogs' ears. *Israel Journal of Veterinary Medicine* 57: 4
- Lee, J., Cho, Y. G., Kim, D. S., Choi, S. I., and Lee, H. S. (2019). First case of catheter related *Malassezia pachydermatis* fungemia in an adult. *Ann. Lab. Med.* 39, 99–101. doi: 10.3343/alm.2019.39.1.99
- Lorch, J. M., Palmer, J. M., Vanderwolf, K. J., Schmidt, K. Z., Verant, M. L., Weller, T. J., et al. (2018). *Malassezia vespertilionis* sp nov.: a new cold-tolerant species of yeast isolated from bats. *Persoonia* 41, 56–70. doi: 10.3767/persoonia.2018.41.04
- MacNeil PE. (1991). *Pityrosporum* in canine skin biopsies. *Br. Vet. Dermatol. Newsl.* 13: 17-23
- Manion R.C., Widder R.M. (2017), Essentials of essential oils. *American Journal of Health- System Pharmacy.* Volume 74, Issue 9, pp: 153-162
- Mason KV, Evans AG. (1991). Dermatitis associated with *Malassezia pachydermatis* in 11 dogs. *J. Amer. Animal. Hosp. Assn.* 27: 13-20
- Mason, K. V. (1992). *Seborrhoeic Dermatitis—The Aetiology Rediscovered.* Birmingham: British Veterinary Dermatology Study Group
- Mason KV, Atwell R. (1995). Clinical efficacy trials on a chlorhexidine/miconazole shampoo for the treatment of seborrhoeic dermatitis associated with an overgrowth of *Malassezia pachydermatis* and coccoid bacteria. *Proc Eur Soc Vet Dermatol.* 12: 222
- Mauldin E.A., Scott D.W., Miller W.H., Smith C.A. (1997), *Malassezia* dermatitis in the dog: A retrospective histopathological and immunopathological study of 86 cases (1990–1995). *Vet Dermatol*; 8: 191–202

- Meason-Smith, C., Olivry, T., Lawhon, S. D., and Hoffmann, A. R. (2019). *Malassezia* species dysbiosis in natural and allergen-induced atopic dermatitis in dogs. *Med Mycol.* doi: 10.1093/mmy/myz118. [Epub ahead of print]
- Meason-Smith, C.; Olivry, T.; Lawhon, S.D.; Hoffmann, A.R. (2020). *Malassezia* species dysbiosis in natural and allergen-induced atopic dermatitis in dogs. *Med. Mycol.*, 58, 756–765. [CrossRef]
- Mickelsen PA, Viano-Paulson MC, Stevens DA, Diaz PS. (1988). Clinical and microbiological features of infection with *M. pachydermatis* in high risk infants. *J Infect Dis*; 157: 1163–1168
- Moraru, R., Chermette, R., and Guillot, J. (2019). “Superficial mycoses in dogs and cats,” in *Recent Trends in Human and Animal Mycology*, eds K. Singh and N. Srivastava (Singapore: Springer), 27–45. doi: 10.1007/978-981-13-9435-5\_2
- Morris DO. (1999). *Malassezia* dermatitis and otitis. *Veterinary Clinics of North America Small Animal Practice*, 29 (6): 1303-1310
- Morris, D. O. (2005). *Malassezia pachydermatis* carriage in dog owners. *Emerg. Infect. Dis.* 11, 83–88. doi: 10.3201/eid1101.040882
- Nakano, Y., Wada, M., Tani, H., Sasai, K., and Baba, E. (2005). Effects of beta- thujaplicin on anti-*Malassezia pachydermatis* remedy for canine otitis externa. *J. Vet. Med. Sci.* 67, 1243–1247. doi: 10.1292/jvms.67.1243
- Nardoni S, Manciant F, Corazza M, Rum A. (2004). Occurrence of *Malassezia* species in healthy and dermatologically diseased dogs *Mycopathologia*; 157: 383–388
- Nardoni, S.; Mancianti, F.; Rum, A.; Corazza, M. (2005). Isolation of *Malassezia* species from healthy cats and cats with otitis. *J. Feline Med. Surg.*, 7, 141–145. [CrossRef]
- Nardoni, S., Mugnaini, L., Pistelli, L., Leonardi, M., Sanna, V., Perrucci, S., et al. (2014). Clinical and mycological evaluation of an herbal antifungal formulation in canine *Malassezia dermatitis*. *J. Mycol. Med.* 24, 234–240. doi: 10.1016/j.mycmed.2014.02.005
- Nell A, James SA, Bond CJ, Hunt B, Herrtage ME. (2002). Identification and distribution of a novel *Malassezia* species yeast on normal equine skin. *Vet Rec*; 150: 395–8
- Nowakiewicz A, Ziolkowska G. (2013). Comparative analysis of protein profiles of *Malassezia pachydermatis* strains isolated from health dogs and dogs with otitis externa. *Bulletin of the Veterinary Institute in Pulawy* 57:41–46
- Ordeix, L., Galeotti, F., Scarpella, F., Dedola, C., Bardagi, M., Romano, E., et al. (2007). *Malassezia* spp. overgrowth in allergic cats. *Vet. Dermatol.* 18, 316–323. doi: 10.1111/j.1365-3164.2007.00609.x

- Pang KL, Guo SY, Chen I A, Burgaud G, Luo ZH, et al. (2019). Insights into fungal diversity of a shallow-water hydrothermal vent field at Kueishan Island, Taiwan by culture-based and meta barcoding analyses. PLOS ONE 14:e0226616
- Pasquetti M., Chiavassa E., Agar Tizzani P. et al. (2015), Diffusion Procedures for Susceptibility Testing of *Malassezia pachydermatis*: Evaluation of Mueller-Hinton Agar Plus 2 % Glucose and 0.5 microg/ml Methylene Blue as the Test Medium. Mycopathologia; 180: 153–158
- Patel A. (2020), Otitis externa in dogs, Veterinary Ireland Journal I Volume 10 Number 7
- Peano A., Johnson E., Chiavassa E., Tizzani P., Guillot J. and Pasquetti M. (2020), Antifungal Resistance Regarding *Malassezia pachydermatis*: Where Are We Now?. J. Fungi 2020, 6, 93, pp. 1-27
- Pedersen K. (1992). Seborrheic dermatitis in ten dogs caused by *Malassezia pachydermatis*: An Overlooked Problem. Dansk Veterinærtidsskrift. 75: 513-520
- Plant JD, Rosenkrantz WS, Griffin CE. (1992). Factors associated with and prevalence of high *Malassezia pachydermatis* numbers on dog skin. J Am Vet Med Assoc. 201 (6): 879-82
- Puig, L., Bragulat, M. R., Castella, G., and Cabanes, F. J. (2017). Characterization of the species *Malassezia pachydermatis* and re-evaluation of its lipid dependence using a synthetic agar medium. PLoS ONE 12: e0179148. doi: 10.1371/journal.pone.0179148
- Raabe P, Mayser P, Weib R. (1998). Demonstration of *Malassezia furfur* and *M. sympodialis* together with *M. pachydermatis* in veterinary specimens Mycoses; 41: 493– 500
- Rhimi, W.; Theelen, B.; Boekhout, T.; Otranto, D.; Cafarchia, C. (2020). *Malassezia spp.* Yeasts of Emerging Concern in Fungemia. Front. Cell Infect. Microbiol., 10, 370. [CrossRef] [PubMed]
- Roman, J., Bagla, P., Ren, P., Blanton, L. S., and Berman, M. A. (2016). *Malassezia pachydermatis* fungemia in an adult with multibacillary leprosy. Med. Mycol. Case Rep. 12, 1–3. doi: 10.1016/j.mmcr.2016.05.002
- Rosenberg, E. W., Belew, P., and Bale, G. (1980). Effect of topical applications of heavy suspensions of killed *Malassezia ovalis* on rabbit skin. Mycopathologia 72, 147–154. doi: 10.1007/BF00572657
- Sanguinetti, M., Posteraro, B., Fiori, B., Ranno, S., Torelli, R., and Fadda, G. (2005). Mechanisms of azole resistance in clinical isolates of *Candida glabrata* collected during a hospital survey of antifungal resistance. Antimicrob. Agents Chemother. 49, 668–679. doi: 10.1128/AAC.49.2.668-679.2005

- Santoro D., Marsella R., Pucheu-Haston C.M., Eisenschenk M.N.C., Nuttall T., Bizikova P. (2015), Pathogenesis of canine atopic dermatitis: skin barrier and host–microorganism interaction. *Vet. Dermatol.* 26, 84–94
- Sastoque A., Triana S., Ehemann K., Suarez L., Restrepo S., Wösten H., De Cock H., Fernández-Niño M., Fernando González Barrios A., Marcela Celis Ramírez A. (2020), New therapeutic candidates for the treatment of *Malassezia pachydermatis* -Associated infections. *Scientific RepoRtS*
- Schlemmer, K. B., De Jesus, F. P. K., Loreto, E. S., Farias, J. B., Alves, S. H., Ferreira, L., et al. (2019a). In vitro combination of antifungal agents against *Malassezia pachydermatis*. *Med. Mycol.* 57, 324–327. doi: 10.1093/mmy/myy043
- Scott DW, Miller WH, Griffin CE. (2001). Diagnostic methods. In: Muller and Kirks Small Animal Dermatology, 6 th edn. Philadelphia, PA: W.B. Saunders, 71-206
- Şentürk S, Batmaz H, Şen A. (2001). Bir köpekte *Malassezia dermatitisi*. *J.Fak. Vet. Med.* 20: 79-83
- Sen K, Bai M, Sen B, Wang G. (2021). Disentangling the structure and function of mycoplankton communities in the context of marine environmental heterogeneity. *Sci. Total Environ.* 766:142635
- Shifrine, M., and Marr, A. G. (1963). The requirement of fatty acids by *Pityrosporum ovale*. *J. Gen. Microbiol.* 32, 263–270. doi: 10.1099/00221287-32-2-263
- Simmons, R. B., and E. Guého. (1990). A new species of *Malassezia*. *Mycol. Res.* 94:1146–1149
- Sparber, F., and Leibundgut-Landmann, S. (2017). Host responses to *Malassezia* spp. in the mammalian skin. *Front. Immunol.* 8:1614. doi: 10.3389/fimmu.2017.01614
- Spatz M, Richard ML. (2020). Overview of the potential role of *Malassezia* in gut health and disease. *Front.Cell. Infect. Microbiol.* 10:201
- Sugita T, Takashima M, Shinoda T et al. (2002). New yeast species, *Malassezia dermatis*, isolated from patients with atopic dermatitis. *J Clin Microbiol* 2002; 40: 1363–7
- Tada, Y., Riedl, E., Lowenthal, M. S., Liotta, L. A., Briner, D. M., Crouch, E. C., et al. (2006). Identification and characterization of endogenous langerin ligands in murine extracellular matrix. *J. Invest. Dermatol.* 126, 1549–1558. doi: 10.1038/sj.jid.5700283
- Theelen, B., Cafarchia, C., Gaitanis, G., Bassukas, I. D., Boekhout, T., and Dawson, T. L. Jr. (2018). *Malassezia* ecology, pathophysiology, and treatment. *Med. Mycol.* 56, 10–25. doi: 10.1093/mmy/myx134

- Theelen B, Christinaki AC, Dawson TL Jr., Boekhout T, Kouvelis VN. (2021). Comparative analysis of *Malassezia furfur* mitogenomes and the development of a mitochondria-based typing approach. *FEMS Yeast Res.* 21(7): foab051
- Theelen B, Mixão V, Ianiri G, Goh J PZ, Dijksterhuis J, et al. (2022). Multiple hybridization events punctuate the evolutionary trajectory of *Malassezia furfur*. *mBio* 13(2):e0385321
- Tragiannidis, A., Groll, A., Velegraki, A., and Boekhout, T. (2010). “*Malassezia* fungemia, antifungal susceptibility testing and epidemiology of nosocomial infections,” in *Malassezia and the Skin. Science and Clinical Practice*,
- Turan N, Bilal T, Arıkan Uysal A, Yılmaz H. (1997). Köpeklerde *pachydermatitis* infeksiyonları. *İstanbul Üniv. Vet. Fak. Derg.* 23 (1): 119-130
- Turgut K, Börkür K. (2002). Kedi ve Köpek Dermatolojisi. Fungal Dermatozlar. Bahçivanlar Basım Sanayi A.Ş. Konya. 63-87
- Van Belkum, A., Boekhout, T., and Bosboom, R. (1994). Monitoring spread of *Malassezia* infections in a neonatal intensive care unit by PCR-mediated genetic typing. *J. Clin. Microbiol.* 32, 2528–2532. doi: 10.1128/JCM.32.10.2528-2532.1994
- Van Cutsem, J., Van Gerven, F., Franssen, J., Schrooten, P., and Janssen, P. A. (1990). The *in vitro* antifungal activity of ketoconazole, zinc pyrithione, and selenium sulfide against *Pityrosporum* and their efficacy as a shampoo in the treatment of experimental pityrosporiasis in guinea pigs. *J. Am. Acad. Dermatol.* 22, 993–998. doi: 10.1016/0190-9622(90)70140-D
- Velegraki, A., Alexopoulos, E. C., Kritikou, S., and Gaitanis, G. (2004). Use of fatty acid RPMI 1640 media for testing susceptibilities of eight *Malassezia* species to the new triazole posaconazole and to six established antifungal agents by a modified NCCLS M27-A2 microdilution method and estest. *J. Clin. Microbiol.* 42, 3589–3593. doi: 10.1128/JCM.42.8.3589-3593.2004
- Volk, A.V.; Belyavin, C.E.; Varjonen, K.; Cadiergues, M.-C.; Stevens, K.B.; Bond, R. (2010). *Malassezia pachydermatis* and *M nana* predominate amongst the cutaneous mycobiota of Sphynx cats. *J. Feline Med. Surg.* 2010, 12, 917–922. [CrossRef] [PubMed]
- Watanabe, S., Koike, A., Kano, R., Nagata, M., Chen, C., Hwang, C. Y., et al. (2014). *In vitro* susceptibility of *Malassezia pachydermatis* isolates from canine skin with atopic dermatitis to ketoconazole and itraconazole in East Asia. *J. Vet. Med. Sci.* 76, 579–581. doi: 10.1292/jvms.13-0433
- Weidman, F. D. (1925). “Exfoliative dermatitis in the Indian rhinoceros (*rhinoceros unicornis*) with description of a new yeast species, *pityrosporum pachydermatis*,” in Report of the Laboratory Museum Comparative Pathology Zoological Society Philadelphia, ed H. Fox (Comparative Pathology Zoological Society), 36–45

- Weiler, C. B., De Jesus, F. P., Nardi, G. H., Loreto, E. S., Santurio, J. M., Coutinho, S. D., et al. (2013). Susceptibility variation of *Malassezia pachydermatis* to antifungal agents according to isolate source. *Braz. J. Microbiol.* 44, 174–178. doi: 10.1590/S1517-83822013005000009
- Welbel SF, McNeil MM, Pramanik A et al. (1994). Nosocomial *M. pachydermatis* bloodstream infections in a neonatal intensive care unit. *Pediatr Infect Dis J*; 13: 104–108
- White SD, Bourdeau P, Blumstein P et al. (1998). Comparison via cytology and culture of carriage of *Malassezia pachydermatis* in atopic and healthy dogs. In: Kwochka KW, Willemse T, Von Tscherner C, eds. *Advances in Veterinary*
- Wu, G., Zhao, H., Li, C., Rajapakse, M. P., Wong, W. C., Xu, J., et al. (2015). Genus-wide comparative genomics of *Malassezia* delineates its phylogeny, physiology, and niche adaptation on human skin. *PLoS Genet.* 11:e1005614. doi: 10.1371/journal.pgen.1005614
- Xu, J., Saunders, C. W., Hu, P., Grant, R. A., Boekhout, T., Kuramae, E. E., et al. (2007). Dandruff-associated *Malassezia* genomes reveal convergent and divergent virulence traits shared with plant and human fungal pathogens. *Proc. Natl. Acad. Sci. U.S.A.* 104, 18730–18735. doi: 10.1073/pnas.0706756104
- Yamasaki, S., Matsumoto, M., Takeuchi, O., Matsuzawa, T., Ishikawa, E., Sakuma, M., et al. (2009). C-type lectin mincle is an activating receptor for pathogenic fungus, *Malassezia*. *Proc. Natl. Acad. Sci. U.S.A.* 106, 1897–1902. doi: 10.1073/pnas.0805177106
- Zhang T, FeiWang N, QinZhang Y, YuLiu H, YanYu L. (2015). Diversity and distribution of fungal communities in the marine sediments of Kongsfjorden, Svalbard (High Arctic). *Sci. Rep.* 5:14524