

**T.C.
PAMUKKALE ÜNİVERSİTESİ
TIP FAKÜLTESİ
GÖZ HASTALIKLARI ANABİLİM DALI**

**RETİNAL VEN OKLÜZYONLARINDA TEDAVİ VE İZLEM
SONUÇLARININ DEĞERLENDİRİLMESİ**

**UZMANLIK TEZİ
DR. Burak ELİBOL**

**DANIŞMAN
Prof. Dr. Gökhan PEKEL**

DENİZLİ – 2024

**T.C.
PAMUKKALE ÜNİVERSİTESİ
TIP FAKÜLTESİ
GÖZ HASTALIKLARI ANABİLİM DALI**

**RETİNAL VEN OKLÜZYONLARINDA TEDAVİ VE İZLEM
SONUÇLARININ DEĞERLENDİRİLMESİ**

**UZMANLIK TEZİ
Dr. Burak ELİBOL**

**DANIŞMAN
Prof. Dr. Gökhan PEKEL**

DENİZLİ – 2024

ONAY SAYFASI



TEŞEKKÜR

Asistanlık eğitimim boyunca bilgi ve tecrübesini paylaşan, tez dönemimde emeğini, desteğini esirgemeyen değerli tez danışmanım Prof. Dr. Gökhan PEKEL'e;

Bu çalışmanın gerçekleştirilmesinde bilgisi, birikimi, tecrübesi ve yol göstericiliğiyle bana ışık olan ve hiçbir zaman desteğini esirgemeyen değerli hocam Prof. Dr. Ebru NEVİN ÇETİN'e;

Asistanlık eğitimim boyunca hem hekimlik mesleğine hem de hayata yaklaşımları ile bizlere örnek olan, bilgi ve tecrübelerini cömertçe bizlerle paylaşan, cerrahi prensip ve meslek özgüvenimin oluşmasında büyük emeği geçen anabilim dalımızda görevli saygıdeğer hocalarım Prof. Dr. Avni Murat AVUNDUK'a, Doç. Dr. İbrahim TOPRAK'a, Doç. Dr. Uğur YILMAZ'a, Doç. Dr. Hüseyin KAYA'ya, Dr. Öğr. Üyesi Emine ŞEKER ÜN'e, Dr. Öğr. Üyesi Osman PARÇA'ya;

Birlikte çalıştığımız, uzmanlık eğitimim boyunca dostluk ve arkadaşlıklarını esirgemeyen, çalışmalarımnda desteklerini gördüğüm değerli tüm asistan arkadaşlarıma, değerli hemşirelerimize, iyi ve kötü günleri hep birlikte geçirdiğimiz tüm mesai arkadaşlarıma;

Bugünlere gelmemde büyük emeği olan aileme;

Bana her zaman koşulsuz destek veren ve yanımda duran sevgili eşim Büşra ERDAL ELİBOL'a sonsuz teşekkürlerimi sunarım.

İÇİNDEKİLER

Sayfa No:

ONAY SAYFASI	vi
TEŞEKKÜR	vii
İÇİNDEKİLER	viii
SİMGELER VE KISALTMALAR	ix
ŞEKİLLER DİZİNİ	xi
TABLolar DİZİNİ	xii
ÖZET	xiii
SUMMARY	xv
GİRİŞ	1
GENEL BİLGİLER	3
2.1. Retina Embriyolojisi.....	3
2.2. Retina Anatomisi Ve Histolojisi.....	4
2.3. Retinanın Vasküler Yapısı.....	11
2.4. Retinal Ven Tıkanıklığı	14
2.4.1. Retinal Ven Tıkanıklığı Epidemiyolojisi.....	14
2.4.2. Retina Ven Tıkanıklığı Etyopatogenezi.....	15
2.4.3. Retinal Ven Tıkanıklığında Risk Faktörleri	16
2.4.4. Retinal Ven Tıkanıklığı Patogenez.....	18
2.4.5. Retinal Ven Tıkanıklığında Klinik Tanı ve Sınıflandırma	19
2.4.6. Retinal Ven Tıkanıklığında Tanı Yöntemleri	20
2.4.7. Retinal Ven Tıkanıklığında Görüntüleme Yöntemleri	21
2.4.8. Retinal Ven Tıkanıklığında Tedavi ve Prognoz	24
GEREÇ YÖNTEM	26
BULGULAR	34
TARTIŞMA	45
SONUÇ	53
KAYNAKLAR	55

SİMGELER VE KISALTMALAR

AVD	: Arka Vitreus Dekolmanı
DM	: Diyabetes Mellitus
DRIL Layers)	: İç Retina Katmanların Düzensizliği (Disorganization of Retinal Inner
ELM	: Dış Sınırlayıcı Membran (External Limiting Membrane)
ERM	: Epiretinal Membran
EZ	: Elipsoid Zon
FFA	: Fundus floresein anjiyografi
GCL	: Ganglion Hücre Tabakası (Ganglion Cell Layer)
GK	: Görme Keskinliği
HE	: Sert Eksudalar
HL	: Hiperlipidemi
HRF	: Hiperreflektif odaklar
HT	: Hipertansiyon
HSRVT	: Hemisantral Retinal Ven Tıkanıklığı
ILM	: İç Sınırlayıcı Membran (Inner Limiting Membrane)
INL	: İç Nükleer Tabaka (Inner Nuclear Layer)
IPL	: İç Pleksiform Tabaka (Inner Plexiform Layer)
MÖ	: Maküler Ödem
NFL	: Sinir Lifleri Tabakası (Nerve Fiber Layer)
NV	: Neovaskülarizasyon
OCTA	: Optik Koherans Tomografi Anjiyografi
OKT	: Optik Koherens Tomografi
ONL	: Dış Nükleer Tabaka (Outer Nuclear Layer)
OPL	: Dış Pleksiform Tabaka (Outer Plexiform Layer)
p-MLM	: Belirgin Orta Sınırlayıcı Zar (Prominent middle limiting membrane)
PFMK	: Parafoveal Maküler Kalınlık
RPE	: Retina Pigment Epiteli

RVDT	: Retinal Ven Dal Tıkanıklığı
RVT	: Retina Ven Tıkanıklığı
SFK	: Santral Fovea Kalınlığı
SMD	: Seröz Maküla Dekolmanı
SRA	: Santral Retinal Arter
SRS	: Subretinal Sıvı
SRV	: Santral Retinal Ven
SRVT	: Santral Retinal Ven Tıkanıklığı
VEBF	: Vasküler Endotelyal Büyüme Faktörü



ŞEKİLLER DİZİNİ

Sayfa No:

Şekil 1.	Retinanın renkli fundus fotoğrafı	3
Şekil 2.	Retina histolojisinin şematik görünümü (37)	6
Şekil 3.	Retinanın katmanları (38).....	6
Şekil 4.	Santral retinal ven tıkanıklığı	21
Şekil 6.	Retinal ven dal tıkanıklığı	22
Şekil 6.	SRVT'nın fundus flöresein anjiografi görünümü	23
Şekil 7.	RVDT'nın fundus flöresein anjiografi görünümü.....	23
Şekil 8.	Santral foveal kalınlık (A), parafoveal maküler kalınlık (B).....	27
Şekil 9.	Parafoveal iç retinal kalınlık.....	28
Şekil 10.	DRIL (daire içine alınmış alan).....	28
Şekil 11.	p-MLM (oklar ile belirtilmiştir)	29
Şekil 12.	Hiperreflektif dotlar (daireler içerisinde)	30
Şekil 13.	EZ, ELM, COST çizgisi bozulması (oklar arasında kalan bölgede)	31
Şekil 14.	Subretinal sıvı (yıldız ile işaretlenmiş alan)	31
Şekil 15.	İntraretinal kistler (oklar ile belirtilmiş)	32
Şekil 16.	İntraretinal kistin yatay ve dikey ölçümü	32
Şekil 17.	Koroidal aşırı geçirgenlik (ok ile belirtilmiş)	33
Şekil 18.	Santral Fovea Kalınlığının (SFK) Alt Gruplar Arasında Karşılaştırılması.....	37
Şekil 19.	Hastaların subretinal sıvı (SRS) sonuçlarının alt gruplar arasında karşılaştırılması.....	40

TABLolar DİZİNİ

Sayfa No:

Tablo 1. Hastaların Demografik Verileri	34
Tablo 2. Hastaların sağ ve sol göz karşılaştırılması.....	34
Tablo 3. Hastaların Görme Keskinliği (GK) (LogMAR) Sonuçlarının Hastalar ve Subgruplar Arasında Karşılaştırılması.....	35
Tablo 4. Ortalama İntravitreal Enjeksiyon Sayılarının Hastalar ve Alt Gruplar Arasında Karşılaştırılması	36
Tablo 5. Santral Fovea Kalınlığının (SFK) Hastalar ve Alt Gruplar Arasında Karşılaştırılması.....	36
Tablo 6. Santral Foveal Kalınlık(SFK), Parafoveal Maküler Kalınlık(PFMK) ve GK(LogMAR) Verilerinin Karşılaştırılmasına Yönelik Korelasyon Analizi	38
Tablo 7. Hastaların Parafoveal Maküler Kalınlık (PFMK) Sonuçlarının Hastalar ve Alt Gruplar Arasında Karşılaştırılması.....	39
Tablo 8. Hastaların Subretinal Sıvı (SRS) Sonuçlarının Hastalar ve Alt Gruplar Arasında Karşılaştırılması	39
Tablo 9. Hastalar ve Alt Grupların OKT ile Değerlendiren Biyobelirteç Bulgularının Karşılaştırılması	40
Tablo 10. Hastaların Hiperreflektif Dot Verilerinin Karşılaştırılması.....	41
Tablo 11. Hastaların İntraretinal Kist Parametrelerinin Karşılaştırılması	41
Tablo 12. Hastaların Başlangıç İntraretinal Kist Boyut Parametrelerinin Karşılaştırılması.....	41
Tablo 13. Hastaların Parafoveal İç Retinal Kalınlık Ölçümlerinin Karşılaştırılması.....	42
Tablo 14. OKT Verileri ile Görme Keskinliği (GK)(LogMAR) Karşılaştırılması..	43
Tablo 15. Hiperreflektif Dot, Parafoveal İç Retinal Kalınlık ve İntraretinal Kist parametrelerinin korelasyon analizi	44

ÖZET

Retinal Ven Oklüzyonlarında Tedavi ve İzlem Sonuçlarının Değerlendirilmesi

Dr. Burak ELİBOL

Retinal ven tıkanıklığı, oftalmolojideki en dramatik tablolardan biri olarak karşımıza çıkmaktadır. İskemik olmayan ve iskemik tip olmak üzere iki kategoriye ayrılır. İskemik olmayan tipin doğal seyri nispeten iyi huyludur; ancak bazı hastalarda kalıcı kistoid maküler değişiklikler kaldığı düşünülmektedir. Çalışmamız RVT tanılı hastalar için görsel aktivite sonuçlarıyla ilişkili prediktif faktörleri, OKT biyobelirteçleri ile SRVT ile RVDT tanılı hastalardaki intravitreal enjeksiyon sonuçlarının karşılaştırılmasını amaçlamaktadır.

PAÜ Hastanesi Göz Hastalıkları Polikliniği'nde RVT'na sekonder maküla ödemi tanısı koyulmuş hastalar çalışmaya alınmıştır. Hastaların dosya kayıtlarından demografik ve hastalığa ilişkin verilerin (yaş, cinsiyet, sistemik hastalıklar, semptom/hastalık başlangıcından itibaren geçen süre) bilgisi alınmıştır. Tüm hastaların sistemde kayıtlı olan başlangıç vizitinde düzeltilmiş en iyi görme keskinliği, göz içi basıncı, ön ve arka segment muayene bulguları, FFA ve OKT tetkik sonuçları değerlendirilmeye alınmıştır. En iyi düzeltilmiş görme keskinliği LogMAR skorlaması ile değerlendirilmiştir. SRVT grubunda 19 ve RVDT grubunda 44 hastanın kayıtlarına ulaşılarak retrospektif olarak değerlendirildi.

Hastaların ortalama yaşı $61,33 \pm 10,81$ idi. SRVT ve RDVT tanılı hastalarda benzer yaş aralığı vardı ($p > 0,050$). 12 aylık takiplerde başlangıç zorunlu 3 doz intravitreal bevasizumab enjeksiyonu sonrasında intravitreal anti-VEBF enjeksiyonunun, SRVT grubunda $2,73 \pm 0,80$ ve RVDT grubunda $2,28 \pm 0,991$ yapıldığı görüldü. 12. aylık takiplerinde başlangıç zorunlu 3 doz intravitreal bevasizumab enjeksiyonu sonrasında intravitreal deksametazon implant enjeksiyonunun, SRVT grubunda $1,5 \pm 0,55$ ve RVDT grubunda $1,69 \pm 0,48$ yapıldığı görüldü. SRVT ve RVDT gruplarında başlangıç GK(LogMAR) benzer sonuçlar izlendi. RVDT grubunda GK(LogMAR) değerleri 4. ay ($p = 0,015$) ve 12. ay kontrolde ($p = 0,007$) SRVT grubuna göre anlamlı şekilde daha düşüktü. SFK ölçümleri başlangıç değerleri SRVT grubunda RVDT grubuna göre

istatistiksel olarak anlamlı şekilde yüksekken ($p=0,040$) 4. ay ve 12. ay kontrollerde benzer aralıktaydı. PFMK ölçümünde SVRT ve RVDT subgrupları değerlendirildiğinde başlangıç, 4. ay ve 12. ay kontrollerde benzer sonuçlar olduğunu gördük. RVO hastalarında santral foveal kalınlık (SFK) ve parafoveal maküler kalınlık (PFMK) değerlendirildiğinde başlangıç ölçümlerine göre 12. ay kontrollerde istatistiksel olarak anlamlı bir incelmeye olduğu görüldü ($p<0,050$). SRVT hastalarında RVDT hastalarına göre EZ ve ELM bozulmasının daha yüksek oranda olduğu ve subgruplar arasında istatistiksel olarak anlamlı olduğu görüldü ($p<0,050$). Hiperreflektif dot ortalama SRVT hastalarında $1,58\pm 2,57$ ve RVDT hastalarında $2,27\pm 3,21$ ile istatistiksel olarak anlamlı değildi ($p>0,050$). İntraretinal kistin başlangıç kontrolünde varlığı, ortaya çıkış zamanı, intraretinal kistin bulunduğu katman ve 12. ayda intraretinal kist varlığı ile SRVT ve RVDT alt grupları arasında istatistiksel olarak anlamlı farklılık yoktu ($p>0,050$).

Sonuç olarak: RVO hastalarında intravitreal bevasizumab yüklemesi ardından uygulanan anti-VEGF ve/veya deksametazon implant enjeksiyonları ile 1 yıllık kontrollerde görme keskinliğinde artış ve maküler ödemde azalma izlendi. OKT biyobelirteçleri ile GK arasında gerek başlangıç gerek 12. ay kontrollerde anlamlı ilişkiler saptanmıştır. Mevcut bulguların hastaya özel tedavi planlaması ve daha iyi görme keskinliği sağlanması açısından yol gösterici olabileceği sonucuna varılabilir.

Anahtar Kelimeler: Retinal Ven Dal Tıkanıklığı, Santral Retina Ven Tıkanıklığı, Optik Koherens Tomografi, Görme Keskinliği

SUMMARY

Evaluation of Treatment and Monitoring Results In Retinal Vein Occlusions

Dr. Burak ELİBOL

In retinal vein occlusion(RVO), it comes across as one of the most dramatic paintings in ophthalmology. It is divided into two categories; non-ischemic and ischemic type. The natural course of the non-ischemic type is relatively benign; however, it is believed that permanent cystoid macular changes remain in some patients. In our study, we aims to compare the predictive factors related to visual activity results for patients with RVO, OCT biomarkers and intravitreal injection results in patients diagnosed with BRVO and CRVO.

Patients diagnosed with macular edema secondary to RVO at PAU Hospital Ophthalmology Clinic were included in the study. Demographic and disease-related data (age, gender, systemic diseases, time elapsed since symptom/disease onset) information was taken from the patient's file records. The best corrected visual acuity, intraocular pressure, anterior and posterior segment examination findings, FFA and OCT examination results were taken into consideration during the initial visit of all patients registered in the system. The visual acuity(VA) was evaluated by LogMAR scoring. The records of 19 patients in the CRVO group and 44 patients in the RBRVO group were accessed and evaluated retrospectively.

The average age of the patients was 61.33 ± 10.81 years. There was a similar age range in patients diagnosed with CRVO and BVRO ($p>0.050$). In the 12-month follow-up, after the initial mandatory 3-dose intravitreal bevacizumab injection, it was observed that the intravitreal anti-VEGF injection was 2.73 ± 0.80 in the CRVO group and 2.28 ± 0.991 in the BVRO group. At the 12th month follow-up, after the initial mandatory 3-dose intravitreal bevacizumab injection, it was observed that intravitreal dexamethasone injection was performed at 1.5 ± 0.55 times in the CRVO group and 1.69 ± 0.48 times in the BRVO group. Similar initial VA results were observed in the CRVO and BRVO groups. VA(LogMAR) values in the BRVO group were significantly lower than the CRVO group at the 4th month control ($p=0.015$) and 12th

month control ($p=0.007$). When the CRVO and BVRO subgroups were evaluated in PFMT measurement, we saw that there were similar results at the baseline, 4th month and 12th month controls. While CFT measurements were statistically significantly higher in the CRVO group than in the BVRO group at baseline ($p=0.040$), they were within a similar range in the 4th and 12th month controls. When central foveal thickness (CFT) and parafoveal macular thickness (PFMT) were evaluated in RVO patients, a statistically significant thinning was observed at the 12th month follow-up compared to the initial measurements ($p<0.050$). It was observed that the disruption of EZ and ELM was higher in CRVO patients compared to BRVO patients and this difference was statistically significant among the subgroups ($p<0.050$). The presence of hyperreflective dots was not statistically significant with an average of 1.58 ± 2.57 in CRVO and 2.27 ± 3.21 in BRVO ($p>0.050$). There was no statistically significant difference between the CRVO and BRVO subgroups regarding the presence of intraretinal cysts at baseline, the time of onset, the layer in which the intraretinal cyst was located, and the presence of intraretinal cysts at 12 months ($p>0.050$).

In conclusion, In RVO patients, intravitreal bevacizumab loading followed by anti-VEGF and/or dexamethasone implant injections resulted in an increase in visual acuity and a decrease in macular edema at 1-year follow-up. Significant correlations were found between OCT biomarkers and CMT at both baseline and 12-month follow-ups. It can be concluded that the current findings may be guiding in terms of patient-specific treatment planning and providing better visual acuity.

Keywords: Branch Retinal Vein Occlusion, Central Retinal Vein Occlusion, Optical Coherence Tomography, Visual Acuity

GİRİŞ

Retina ven tıkanıklığı (RVT), görme bozukluğunun önde gelen nedenleri arasındadır ve genellikle altta yatan sistemik bir hastalığa bağlıdır. Anti-vasküler endotelial büyüme faktörü (VEBF) ajanları ile görüntüleme ve terapötik olanaklardaki gelişmeler, bu hastalığın tanı ve tedavisinde devrim yaratmıştır. Diğer terapötik yaklaşımlar arasında lazer, steroid ve cerrahi kullanımı yer almaktadır. Ancak uzun yıllar anti-VEBF altın standart olarak kabul edilmiştir (1). Uzun süreler boyunca tekrarlanan anti-VEBF enjeksiyonlarının potansiyel risklerine rağmen, alternatifinin olmaması onu neovasküler retina hastalıkları için en yaygın kullanılan tedavi rejimi haline getirmiştir. Fotoreseptör tabakasına bitişik olan retinal pigment epitel hücre tabakası, pro-anjiyogenik faktör VEBF'nin ağırlıklı olarak burada salgılanması nedeniyle oküler neo-vasküler hastalıklarda anahtar bir hücresel tabakadır. Bu nedenle, tüm anti-VEBF tedavileri için kilit bir etki alanıdır. Bununla birlikte, RVT'nin neden olduğu maküler ödemini tedavi etmek için anti-VEBF terapötiklerinin kullanılması başarılı ancak genellikle geçici bir tedavidir. Birkaç intravitreal anti-VEBF enjeksiyonunun ardından, bazı kişilerde maküler ödemin çözünürlüğü üzerinde hiçbir etkisi olmazken, diğerlerinde maküler ödemin tam olarak çözülmesine rağmen kötü bir görsel prognoza sahip olduğunu görebilmekteyiz (2).

Optik koherens tomografi (OKT), retinanın yüksek çözünürlüklü, kesitsel görüntülerini oluşturmak için ışık dalgalarını kullanan invazif olmayan bir görüntüleme tekniğidir. Günümüzde OKT, RVT'nin ilk ve devam eden değerlendirilmesi için standart tanı aracıdır (3). OKT, RVT'na bağlı maküler ödemini teşhis etmenin ve değerlendirmenin en iyi yoludur (1). OKT, maküla ödeminin varlığını doğrulamada yardımcı olur ve kantitatif bir değerlendirmesini sağlar. Böylelikle intravitreal enjeksiyonların veya lazer tedavisinin kullanılması gibi tedavi kararlarına rehberlik etmek için kullanılmaktadır. OKT ile elde edilen görüntüler, vitreoretinal arayüz anormalliklerinin varlığı, nörosensoryel ayrılmalar ve/veya dış retinal bütünlük kaybı gibi görüşü daha da sınırlayabilen ve tedaviyi yönlendirebilen ek bilgiler sağlar (4).

Diğer retina hastalıklarının aksine RVT'nda, bireysel morfolojik değişikliklerin görme keskinliği üzerindeki etkisinin büyüklüğü belirsizliğini korumaktadır. Bununla birlikte, önemli bir rol oynuyor gibi görünen özellikler vardır. Yaş (5), cinsiyet (5),

başlangıç görme keskinliği (5-8), subretinal sıvı, santral maküler kalınlık (8-13), ELM bozulması (13-17), elipsoid alan bozulması (13, 16, 18), hiper yansıtıcı odaklar (13, 16, 17, 19-21), retina iç tabakalarının düzensizliği (12-14, 22, 23), subfoveal koroidal kalınlık (24), retinal gangliyon hücresi-iç pleksiform tabaka kalınlığı (25), intraretinal kistler (13), koni dış segment uçlarının bozulması (13), belirgin orta sınırlayıcı zar (p-MLM) işareti (26), parafoveal iç retinal incelme (27) ve yapılan intraretinal enjeksiyon sayısı (7, 28-30) bu özelliklerden birkaçıdır.

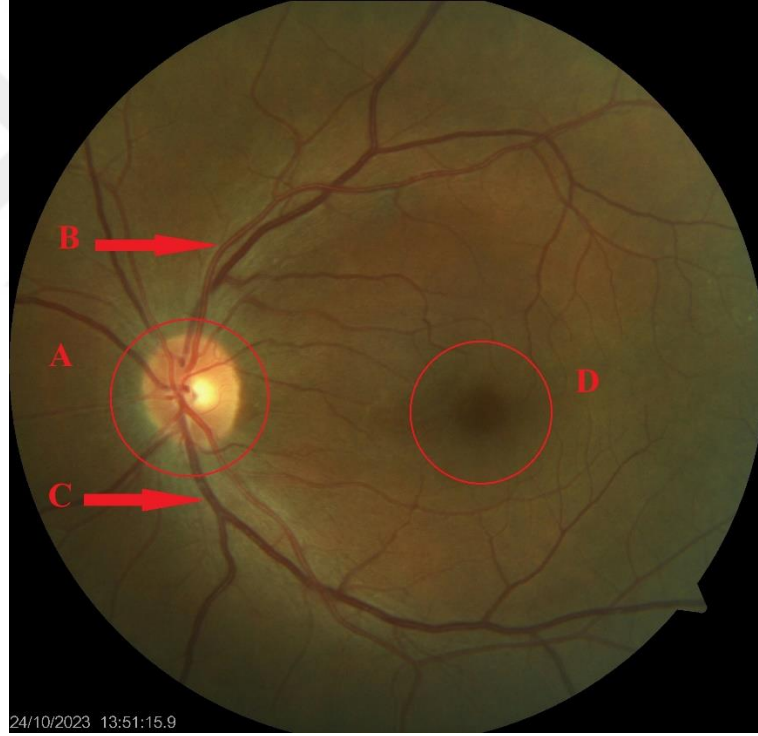
Bu arka planla amacımız yaş, cinsiyet, başlangıç görme keskinliği, olası OKT biyobelirteçleri, intraretinal enjeksiyon sayısı gibi değişkenlerin retinal ven tıkanıklığı hastalarında hastalık süreci, prognozu ve tedavi süreci üzerindeki etkileri araştırmaktır. Bu değişkenlerin hastalardaki görsel sonuçlar, anatomik stabilite ve ihtiyaç duyulan intravitreal anti-VEBF ajan uygulamasının sıklığına olan etkisi araştırılmak istenmektedir.

Bu çalışma, RVT tanılı hastalar için hem tedavi beklentilerini hem de hastalara yaklaşımları geliştirmeye yardımcı olmak için çok faydalı ve önemli olacak pozitif görsel aktivite sonuçlarıyla ilişkili prediktif faktörlere odaklanacaktır. Bu konuda daha önce birden fazla çalışma olmasına rağmen, bu çalışmada diğer çalışmalardan farklı olarak birçok OKT belirteci birlikte değerlendirilecek olup birbirleriyle kıyaslanacaktır.

GENEL BİLGİLER

2.1. RETİNA EMBRİYOLOJİSİ

Retina, gözün içinde bulunan ve ışığın algılanarak görüntünün oluşturulduğu önemli bir yapıdır (Şekil 1). Retina, embriyolojik gelişimi sırasında farklı hücre tiplerinin ve yapıların bir araya gelmesiyle oluşur. Retina gelişimi, ön beyinden gelişen optik vezikülün oluşumuyla başlar. Bu vezikül, gözün temel yapı taşlarından biridir. Optik vezikülün yüzey ektoderme doğru yer değiştirmesi sonucu lens vezikülü gelişmeye başlar ve optik vezikülden gelişen iki yaprak oluşur. Dış kısımdaki yaprak, retina pigment epiteli (RPE) olarak adlandırılırken, iç kısımdaki yaprak ise nörosensöryal retinayı oluşturur (31).



Şekil 1. Retinanın renkli fundus fotoğrafı

A. Optik disk **B.** Üst temporal retinal arter **C.** Alt temporal retinal ven **D.** Maküla

Embriyonik dönemin ikinci ayında gangliyon hücrelerinin aksonları gelişmeye başlar. Bu hücreler, ilerleyen dönemlerde sinir lifi tabakasını oluştururlar. Üçüncü ay içinde retinal farklılaşma ve siliyer cismin gelişimi izlenir. Siliyer cisim, nöral krest ve optik vezikülün ön kısmındaki nöroektodermden türetilir. Dördüncü ayda, retinal arter ve

venler görülmeye başlar. Bu damarlar, retinaya kan ve besin maddelerini taşır. Embriyonik dönemin yedinci ayında, rod ve kon hücrelerinin farklılaşması başlar. Foveal depresyon ve foveal refleks ise dokuzuncu ayda oluşur. Fovea, merkezi görüşün olduğu ve renkli görmeyi sağlayan bir bölgedir (32, 33).

Optik sinir, gözden gelen görüntü bilgisini beyne ileten sinir yolunun bir parçasıdır. Göz retinasındaki ışık uyarılarını alır ve bu bilgiyi beyinde işlemek için taşır. Gangliyon hücreleri, optik sinirin oluşumunda önemli bir rol oynar. Gangliyon hücreleri, gözdeki ışık uyarılarını alır ve bu bilgiyi optik sinire ileterek beyine iletilmesini sağlar. Optik sinir, embriyonik dönemde nöral tomurcuk hücrelerinden başlayarak gelişir. Optik sinirin pia, araknoid ve dura zarları gibi zarlarının farklılaşması, bu sürecin bir parçasıdır ve doğum öncesinde devam eder (34).

Miyelin, sinir liflerini kaplayan bir madde olarak işlev görür ve sinir iletimini hızlandırır. Optik sinirin miyelinizasyonu, gebeliğin 7. ayında başlar ve doğum sonrası 1. ayda tamamlanır. Miyelinizasyonun tamamlanması, optik sinirin daha etkili bir şekilde görsel bilgiyi iletebilmesini sağlar. Bazı durumlarda, optik sinir ve retina gelişimi ile ilgili sorunlar, oftalmoskopik muayene sırasında retina iç yüzeyinde yassı, tırtıklı beyaz yamaların görülmesine neden olabilir. Bu tür anomaliler, göz sağlığı açısından önemli olabilir ve tıbbi müdahale gerektirebilir.

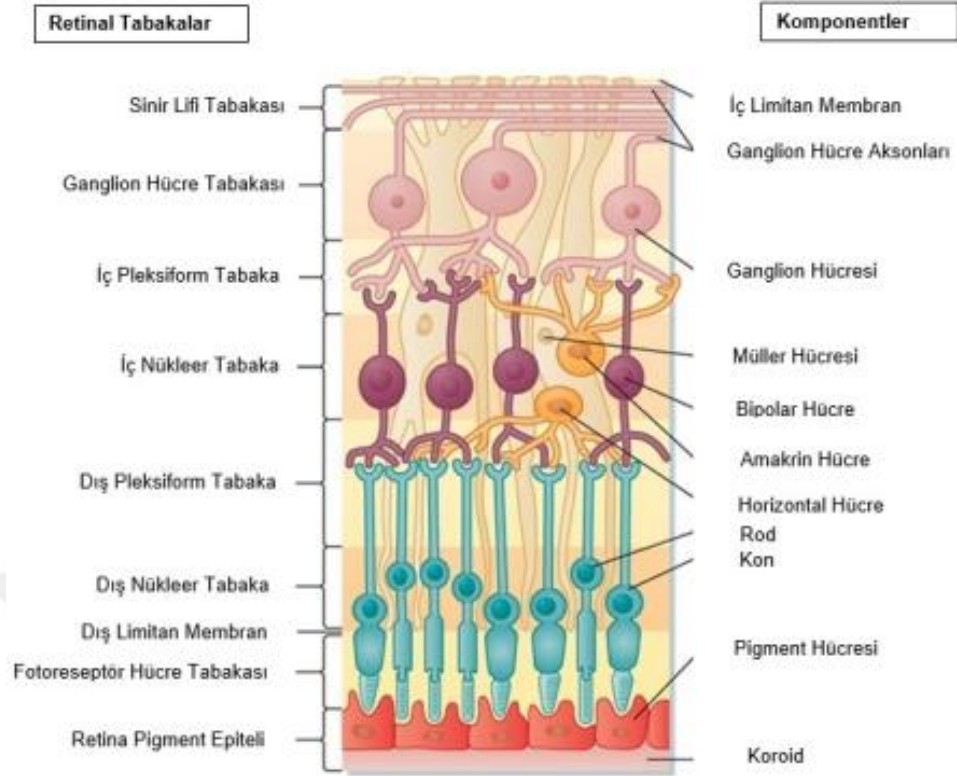
2.2. RETİNA ANATOMİSİ VE HİSTOLOJİSİ

Retina, gözün iç yüzeyinde bulunan, ışığın algılandığı ve görüntülerin oluşturulduğu özel bir doku olan retina, şeffaf bir yapıdır. Pigment epiteli, retinanın dış kısmını kaplayan ve gözün içine düşen ışığın yansımalarını emen pigment hücrelerinden oluşan bir tabakadır. Duyusal retina ise retinanın iç kısmında yer alan ve ışığın algılandığı duyusal hücreleri içerir. Duyusal retina, görsel bilgilerin işlendiği birinci seviye olan göz sinirine (optik sinir) bilgi ileten hücreler içerir. Retinadan gelen görsel bilgileri beyne taşıyan sinirsel yapıya optik sinir adı verilir. Ora serrata, retinanın kenarını ve sınırlarını tanımlayan bir yapıdır. Retinanın ön kısmında yer alan bir yapıdır ve gözün iç basıncını düzenlemeye yardımcı olan yapı siliyer cismin epitelidir (36).

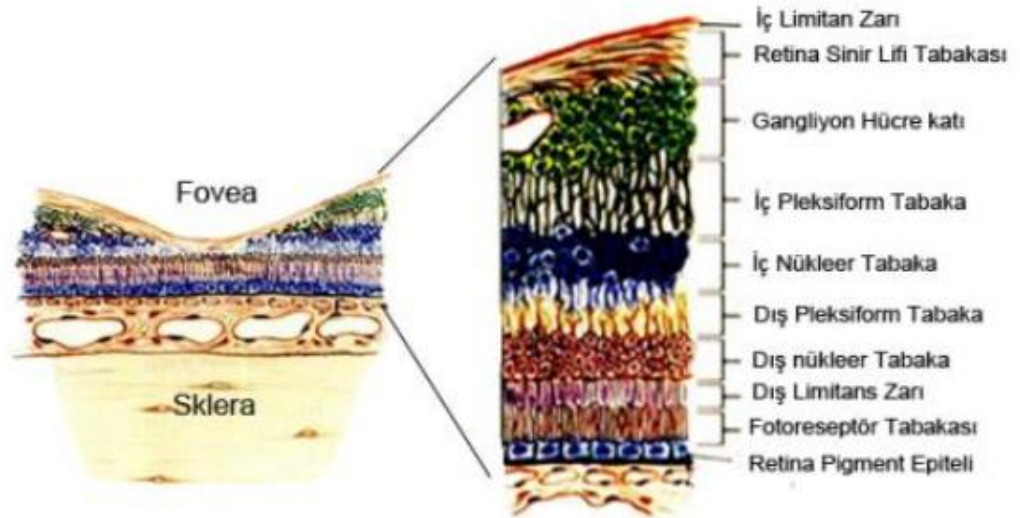
Retina, farklı bölgelerinde farklı kalınlıklara sahiptir. Özellikle fovea adı verilen bölge, en ince olanıdır ve görüntülerin en keskin şekilde algılandığı yerdir. Optik disk kenarında daha kalındır. Retinal kalınlık foveanın merkezinde en az olup optik disk (OD) kenarında 0,56 mm, ora serratada 0,1 mm'dir (1).

Retina içten (vitreus tarafından) dışa (koroid tarafına) doğru 10 ayrı tabaka şeklinde incelenmektedir (2)(Şekil 2, Şekil 3);

1. İç sınırlayıcı membran
2. Sinir lifi tabakası
3. Gangliyon hücre tabakası
4. İç pleksiform tabaka
5. İç nükleer tabaka
6. Dış pleksiform tabaka
7. Dış nükleer tabaka
8. Dış sınırlayıcı membran
9. Fotoreseptör hücre tabakası
10. Retina pigment epiteli



Şekil 2. Retina histolojisinin şematik görünümü (37)



Şekil 3. Retinanın katmanları (38)

Retina pigment epiteli (RPE), gözün arkasındaki retina tabakasının hemen dışında bulunan ve çok önemli bir işlevi olan bir hücre tabakasıdır. RPE, gözün arkasındaki gözün iç yüzeyine yapışık ve gözün diğer yapılarına destek sağlayan bir hücre tabakasıdır. RPE,

gözün içine düşen ışığın yansımalarını emer ve dağılımını kontrol eder. Bu, gözün içindeki görüntünün net ve keskin olmasını sağlar. Retina hücrelerini besler ve metabolik atıkları temizler. Bu, retina hücrelerinin sağlıklı bir şekilde çalışmasını sürdürebilmeleri için önemlidir. RPE, görsel pigmentlerin yapımı için gereken önemli bir madde olan vitamin A'yı depolar. Görsel pigmentler, ışığın algılanmasında kritik bir rol oynar. RPE, bu pigmentlerin yenilenmesini sağlar, böylece görsel sistemin sürekli olarak çalışmasını sürdürebilir. RPE, göze düşen ışık yansımalarını emerek ve dağıtarak görüntüdeki parlaklık ve kontrastı düzenler. Bu, gözün daha iyi bir şekilde aydınlatılmış ortamlarda çalışmasını sağlar (3, 39).

Fotoreseptör tabaka, retina adı verilen gözün iç tabakasının bir parçasıdır ve görsel bilgilerin algılandığı temel bölümlerden biridir. Bu tabaka, ışığa duyarlı hücrelerden oluşur ve gözün içinde bulunan ışık algılama sürecini başlatır. İki ana türde fotoreseptör hücresi vardır. Bunlardan biri çubuk hücreleri (rod hücreleri) diğeri kon hücreleridir (cone hücreleri). Çubuk hücreleri, düşük ışık seviyelerinde çalışan ve gri tonlarını algılayan fotoreseptörlerdir. Bu hücreler, gece görüşünü ve görüntülerin düşük ışık koşullarında algılanmasını sağlar. Kon hücreleri ise renk algısından sorumlu olan ve daha yüksek ışık seviyelerinde çalışan fotoreseptörlerdir. Farklı kon hücreleri, kırmızı, yeşil ve mavi renkleri algılar ve bu renk algıları, renkli görüntülerin oluşturulmasına katkı sağlar. Fotoreseptör hücreleri, ışığa maruz kaldıklarında kimyasal reaksiyonlar başlatarak bu ışığı elektriksel sinyallere dönüştürürler. Bu elektriksel sinyaller, retina içindeki diğer hücrelere iletilir ve sonunda optik sinir aracılığıyla beyne iletilir. Beyin, bu sinyalleri işleyerek görüntüleri oluşturur ve algılanabilir. Fotoreseptör tabakası, retina içinde en dış tabakada bulunur ve pigment epiteli adı verilen bir tabaka tarafından desteklenir ve korunur (38, 40).

Dış sınırlayıcı membran (ELM), gözün retina tabakasının bir parçasıdır. Retina içindeki hücrelerin düzenli bir şekilde sıralandığı ve desteklendiği önemli bir yapıdır. Gözün retina tabakası, görme sürecinin ilk aşamasında ışığı algılayan fotoreseptör hücrelerini içerir. ELM, bu fotoreseptör hücrelerini ve diğer retinal hücreleri çevreleyen bir sınır veya zar olarak görev yapar. ELM, fotoreseptör hücrelerini retina içinde düzenli bir şekilde sıralar. Bu düzen, ışığın daha iyi bir şekilde retina üzerine düşmesini sağlar ve görüntülerin daha net olmasına katkıda bulunur. Ayrıca, dışarıdan gelen zararlı

maddelerin veya hücrelerin retina içine girmesini engeller. Bu, retina ve fotoreseptör hücrelerinin korunmasına yardımcı olur. ELM, retina tabakasının yapısal bütünlüğünü korumaya yardımcı olur. Bu, retinanın işlevini düzgün bir şekilde yerine getirmesini sağlar. Gözün retina tabakası, görme sürecinin temelini oluşturan bir dizi özel hücre içerir. Bu hücreler, ışığı algılar ve bu bilgiyi sinirsel sinyallere dönüştürerek beyine iletilmesini sağlarlar (41).

Dış nükleer tabaka (outer nuclear layer veya ONL), gözün retina tabakasının bir bölümünü ifade eden bir terimdir. Retina tabakası, gözün iç yüzeyinde bulunan ve ışığın algılandığı, görsel bilgilerin işlendiği bir doku tabakasıdır. Retina tabakası, farklı hücre tiplerinden oluşur ve bu hücrelerin düzenli bir şekilde sıralandığı katmanlardan oluşur. ONL, retina tabakasının iç kısmında yer alır ve özellikle fotoreseptör hücrelerinin çekirdeklerini içerir. Bu bölge, özellikle çubuk ve kon hücrelerinin çekirdeklerini barındırmaktadır (4, 41).

Dış pleksiform tabaka (outer plexiform layer veya OPL), gözün retina tabakasının bir parçasıdır ve retinadaki görme işleminin bir aşamasını temsil eder. Retina, görsel bilgilerin işlendiği ve optik sinire iletmeye hazırlandığı bir dizi hücre tabakasından oluşmaktadır. OPL, bu hücreler arasında özel bir işlevi olan bir bölümü ifade etmektedir. Temel işlevi, fotoreseptör hücreleri ve bipolar hücreler arasındaki sinirsel iletişimi düzenlemektir. Bu tabaka, fotoreseptör hücrelerinden (çubuklar ve konlar) gelen görüntüsel bilgilerin bipolar hücrelere iletilmesini sağlar (36).

Fotoreseptör hücreleri, ışığa duyarlı hücrelerdir ve ışığın algılanması için temeldir. OPL ayrıca amakrin hücreleri içerir. Amakrin hücreleri, görme işleminin çeşitli yönlerini ve özelliklerini işlemek ve düzenlemek için sinirsel sinyallemeye katılırlar. OPL, fotoreseptör hücreleri ve bipolar hücreler arasında sinaptik bağlantıların olduğu bir bölgedir. Bu sinaptik bağlantılar, görsel bilgilerin işlenmesi ve düzenlenmesi için kritik öneme sahiptir. Ayrıca OPL, retina içindeki karmaşık sinirsel ağın bir parçasını oluşturur ve bu nedenle görme işleminin önemli bir bileşenidir. Görme süreci, ışığın retinada algılanması, bu bilgilerin işlenmesi ve nihayetinde optik sinir aracılığıyla beyne iletilmesi aşamalarını içerir. OPL, bu aşamada görüntülerin işlenmesine katkıda bulunur ve görsel bilgilerin daha yüksek seviyeli işleme için hazır hale gelmesini sağlar (40).

İç nükleer tabaka (inner nuclear layer veya INL); fotoreseptör hücrelerinin ötesinde bulunan bir katmandır ve müller, horizontal, amakrin ve ikinci nöron olan bipolar hücrelerin nükleuslarını içerir. Gözün retina tabakasının bir parçasıdır ve görme işlemi sırasında görsel bilgilerin işlenmesinde önemli bir rol oynar. Retina, gözün iç yüzeyinde bulunan ve görsel bilgilerin toplandığı, işlendiği ve iletmeye hazırlandığı bir doku tabakasıdır. INL, retina tabakasının bu karmaşık işlemde orta bir konumda bulunur. Bipolar hücreler adı verilen özel sinir hücrelerini içerir. Bipolar hücreler, fotoreseptör hücrelerinden gelen ışık bilgisini alır ve bu bilgiyi amakrin hücrelere iletmek için kullanır. Ayrıca amakrin hücreleri içerir. Amakrin hücreleri, görme işlemi sırasında görsel bilgilerin işlenmesine katkıda bulunurlar. Özellikle kontrast algısı ve hareket algısı gibi işlevlere katılırlar. INL, bipolar hücreler ve ganglion hücreleri arasındaki sinirsel iletişimi düzenler. Ganglion hücreleri, retinanın en iç tabakasında bulunur ve görsel bilgileri optik sinire ileterek beyne ulaştırırlar (5, 40).

İç pleksiform tabaka (inner plexiform layer veya IPL), gözün retina tabakasının bir bölümünü ifade eden bir terimdir. Retinanın, gözün iç yüzeyinde bulunan ve ışığın algılandığı, görüntülerin işlendiği ve görsel bilgilerin optik sinire iletmeye hazırlandığı bir doku tabakası olduğu belirtilmiştir. IPL, bu karmaşık işlemin bir aşamasını temsil etmektedir. Bipolar hücrelerin dendritleri ile amakrin hücrelerin aksonları arasındaki sinirsel iletişimi düzenler. Bipolar hücreler, fotoreseptör hücrelerinden gelen ışık bilgisini alır ve bu bilgiyi amakrin hücrelerine iletmek için kullanır. Ayrıca IPL amakrin hücreleri içerir. Amakrin hücreleri, görme işlemi sırasında görsel bilgilerin işlenmesine katkıda bulunurlar. Özellikle kontrast algısı, hareket algısı ve görsel işlemlerin çeşitli yönlerini düzenlerler (36).

IPL, ganglion hücreleri ile bipolar ve amakrin hücreler arasında sinirsel iletişimi düzenler. Ganglion hücreleri, retinanın en iç tabakasında bulunur ve görsel bilgileri optik sinire ileterek beyne ulaştırırlar. Ayrıca IPL, görsel bilgilerin işlenmesinin ve filtrelenmesinin bir aşamasını temsil eder. Fotoreseptör hücrelerinden başlayarak, bu tabaka aracılığıyla bilgiler bir dizi sinirsel işlem ve filtrelemeden geçer ve nihayet ganglion hücrelerine iletilir. Ganglion hücreleri, bu bilgileri optik sinire ileterek beyne gönderirler ve bu şekilde görme deneyimimizi oluştururlar. İç Pleksiform Tabaka, retina

içindeki karmaşık sinirsel ağın bir parçasıdır ve sağlıklı bir görme süreci için kritik öneme sahiptir (6).

Ganglion hücre tabakası (ganglion cell layer veya GCL), gözün retina tabakasının en iç kısmını ifade eden bir terimdir. Retina, görsel bilgilerin toplandığı, işlendiği ve optik sinire iletmeye hazırlandığı bir doku tabakasıdır. GCL, retina tabakasının en iç yüzeyinde bulunur ve görme sürecinin son aşamasını temsil eder. Ganglion hücreleri, görsel bilgileri retina içinden toplayarak bu bilgileri optik sinire ileten sinir hücreleridir. Optik sinir, görsel bilgilerin beyne iletilmesini sağlar (8). Ganglion hücreleri, fotoreseptör hücrelerinden (çubuklar ve konlar) gelen ışık bilgisini alır ve bu bilgiyi çeşitli yollarla işlerler. Bu işleme, kontrast algısı, hareket algısı ve renk algısı gibi görsel özelliklerin oluşturulması dahil olmak üzere çeşitli görsel işlevleri içerir. Ganglion hücreleri, optik sinire ilettikleri sinirsel sinyalleri beyne taşır. Bu sinyaller, beyinde görüntülerin oluşturulmasını ve görsel deneyimlerin meydana gelmesini sağlar. GCL, retina içindeki son sinir hücreleri olan ganglion hücrelerini içerir. Bu hücreler, görsel bilgileri toplar, optik sinire iletir, böylece bu bilgiler beyne iletilir ve görüntülerin oluşturulmasını sağlar (40).

Sinir lifleri tabakası (nerve fiber layer veya NFL), retina tabakasının iç yüzeyine yakın bir konumda bulunur ve optik sinir ile retina arasındaki bağlantıyı temsil eder. Sinir lifi tabakasını oluşturan 1,2 milyon civarındaki gangliyon hücresi aksonları, korpus genikulatum lateralede sonlanır. Retinanın arter ve venleri, astrositler, mikroglial hücreler ile oligodendrositler de bu tabakada yer alır. NFL, retina içindeki ganglion hücrelerinin aksonlarını içerir (41). Ganglion hücreleri, görme bilgilerini işleyen ve beyne ileten sinir hücreleridir. Sinir lifleri, ganglion hücrelerinin aksonlarının toplandığı bölgeyi ifade eder ve bu aksonlar optik sinire doğru ilerler. NFL, retina incelemeleri sırasında göz iç basıncı, göz tansiyonu ve göz sağlığı gibi önemli parametrelerin değerlendirilmesinde kullanılır. Göz iç basıncının artması veya retina hastalıklarının gelişimi, sinir lifleri tabakasındaki incelleme veya hasar ile ilişkilendirilebilir. Ayrıca optik sinir hasarı veya glaukoma işaret edebilecek değişikliklerin erken tespitinde kullanılır. Glaukom gibi göz hastalıkları, sinir lifleri tabakasında hasara yol açabilir ve bu nedenle bu tabakanın değerlendirilmesi, göz sağlığını izlemek için önemlidir (42).

İç sınırlayıcı membran (inner limiting membrane veya ILM), gözün retina tabakasının en iç yüzeyini oluşturan ince bir zar veya tabaka olarak bilinir. Retina, gözün iç yüzeyinde bulunan ve ışığın algılandığı, görüntülerin oluşturulduğu ve görsel bilgilerin işlendiği dokudur. ILM, retina tabakasının en dış sınırını ifade eder ve retina içine gelen ışığın düzgün bir şekilde dağılmasını sağlar. Bu, görüntülerin daha net ve keskin bir şekilde algılanmasını sağlar. Ayrıca retina içindeki hücreleri destekler ve korur. Bu, retina hücrelerinin yapısal bütünlüğünü sürdürebilmeleri için önemlidir (7). ILM, dışarıdan gelen zararlı maddelerin veya mikroorganizmaların retina içine girmesini engeller. Bu, retina ve gözün diğer yapısı üzerinde olumsuz etkileri önler. Aynı zamanda, retina tabakasının en iç sınırını oluşturan ve göz sağlığı ve görme yeteneği için önemli bir bileşendir. Bu membran, göz doktorlarının retina muayenesi sırasında göz sağlığını incelemek ve göz hastalıklarını teşhis etmek için kullanabileceği önemli bir yapıdır (43).

2.3. RETİNANIN VASKÜLER YAPISI

Retina, gözün iç tabakası olan retina tabakası için gerekli olan oksijen ve besin maddelerini sağlayan damarları içerir. Retina, özellikle maküla adı verilen bölgesinde yoğun bir şekilde koni fotoreseptör hücrelerini içerir. Bu hücreler çok miktarda oksijen ve besin maddesine ihtiyaç duyarlar. Bununla birlikte, retinada bulunan damarlar, retinadan çok daha büyük olan optik disk (görme siniri başlangıcı) bölgesi hariç olmak üzere retina tabakasını dolaşmazlar (44).

Retina, arter ve venleri arteriovenöz anastomozlarına sahip değildir, yani arterler ve venler arasında doğrudan bağlantılar yoktur. Bu, retinanın kan akışının düzenlenmesi ve basıncın kontrolü açısından önemli bir farklılıktır. Bu tür bir düzenleme olmaması, retinanın oksijen ve besin maddelerini ihtiyaca göre almasını sağlar. Retinadaki damarlar doğrudan birbirine bağlı olmadığı için kan akışındaki düzensizliklerin olumsuz etkilerini sınırlar (40).

Retina, diğer vücut dokularına göre oksijen tüketimi bakımından oldukça yüksektir çünkü göz, görme işlemi sırasında sürekli olarak ışığa duyarlı fotoreseptör hücrelerini çalıştırmak ve bu hücrelerin işlediği bilgileri iletmek için yoğun bir enerji tüketir. Bu nedenle retinanın yeterli oksijen ve besin maddelerine sürekli olarak ihtiyacı vardır. Koroid, retinanın altında bulunan ve gözün arka yüzeyini kaplayan damarlı bir

tabakadır. Koroid, gözün metabolik gereksinimlerini karşılamak için yoğun kan akımına sahip bir yapıdır ve retinaya gerekli olan oksijen ve besin maddelerini sağlar. Koroid dolaşımı, gözün metabolitlerinin çevre dokulardan temizlenmesine ve retinadaki metabolizmanın düzenlenmesine de yardımcı olur. Özellikle retinanın merkezinde bulunan maküla bölgesi, çok yüksek bir metabolizma oranına sahiptir. Bu bölgedeki fotoreseptör hücreleri, renk algısı ve keskin görüş gibi karmaşık görsel işlevleri yerine getirir (45).

Retina, vasküler yapılarını otonom sinir sistemi tarafından düzenlenmeyen bir yapıdır ve bu nedenle kan akışı, lokal faktörler tarafından etkilenir. Bu faktörler arasında karbondioksit birikimi, asit-baz dengesi değişiklikleri ve oksijen ihtiyacı gibi metabolik etkenler bulunur. Santral retinal arter (SRA), gözün merkezi bölgesine oksijen ve besin maddeleri taşıyan ana arterlerden biridir. İç karotis arterin bir dalı olan oftalmik arterden devam eder ve optik sinirin yanından geçerek retinanın içine girer. SRA, lamina kribroza (retinanın optik sinire bağlandığı nokta) ulaştığında iç elastik tabakayı ve musküler tabakayı kaybeder. SRA, optik disk üzerinde Santral retinal ven (SRV) ile aynı seviyede veya anterior (önde) girer. Bu anatomi, retinanın kan dolaşımının optik sinir ile etkileşimini açıklar ve gözün içindeki kan akışının nasıl sağlandığını gösterir (40).

Santral retinal arter (SRA), optik diskten çıktıktan sonra retinanın farklı bölgelerine oksijen ve besin maddeleri taşımak için dallara ayrılır. SRA'nın superior (üst) ve inferior (alt) papiller dallara ayrılması, retina üzerindeki kan akışının düzenlenmesinde önemlidir. Her iki dal, daha sonra temporal (dış) ve nazal (iç) dallara ayrılır. Bu dallar, retinanın farklı bölgelerine kan taşıyarak retinanın işlevselliğini destekler. Retina arterlerinin bu dallanma paterni, göz sağlığı için kritik bir öneme sahiptir çünkü her bir bölge farklı görsel işlevleri yerine getirir ve bu bölgelere yeterli kan akışının sağlanması önemlidir. Özellikle maküla bölgesi gibi retinanın en hassas ve en yoğun fotoreseptörlerin bulunduğu bölgeler, iyi bir kan akışına ihtiyaç duyarlar (46).

Retina, görsel bilgilerin işlendiği bir doku olduğu için bu damarların yapısı ve düzeni, göz sağlığı ve görme işlevi açısından önemlidir. Özellikle, retina venlerinin çaplarının komşu arterlerden daha büyük olması, venlerin daha fazla kanı taşıdığını ve retinadaki atıkları dışarıya taşıdığını gösterir. Ayrıca, arterlerin venleri üstten çaprazladığı

alanlarda, arterler ve venler arasındaki ortak kılıf olan tunika adventitia ile çevrilirler (44). Bu yapı, damarların bir arada seyretmesini sağlar ve damarlar arasında bir tür destek ve koruma sağlar. Retina içindeki kan damarlarının dallanma ve büyüme şekilleri, oksijen ve besin maddelerinin retina hücrelerine ve fotoreseptörlere iletilmesine yardımcı olur. Ayrıca, venlerin venüllere dönüşerek dallanması, dolaşımın yavaşlamasına ve retinadaki atıkların dolaşımdan çıkarılmasına katkı sağlar(40). Kapillerler, arteriyol (arteriyolus) ve venül (venula) arasında bulunan en küçük kan damarlarıdır ve bu damarlar sayesinde kan, oksijen ve besin maddelerini retina hücrelerine ve dokularına iletebilir. Bu yapılar, retina içindeki kan dolaşımının son aşamasını temsil ederler ve retinanın işlevselliği için kritik bir öneme sahiptirler (45). Retina venleri SRV'e drene olur. SRV ise ya superior oftalmik ven yolu ile dolaylı olarak ya da doğrudan kavernoöz sinüse boşalır (40).

Lamina kribroza, optik sinirin başlangıç noktasıdır ve retina damarlarının optik sinire girdiği noktadır. Bu bölgedeki özel bağ dokusu yapısı, göz sağlığı açısından önemlidir. SRA ve SRV'nin lamina kribroza düzeyinde bir kısmının duvarlarının ortak olması, bu damarların bir arada seyretmesini ve optik sinir başlangıcına yaklaştıklarında bir araya gelmelerini sağlar. Ancak bu bölgede damar lümeninin (damar içi boşluğunun) daralması ve bağ dokusunun düzensiz kalınlaşması, SRV üzerine bası yapabilir. Bu, özellikle göz içi basıncının yükselmesi veya başka göz sağlığı sorunları gibi faktörlerle ilişkilendirilebilir. Bu tür bası veya tıkanıklık, retina kan dolaşımını olumsuz etkileyebilir. Retinanın oksijen ve besin maddelerine olan ihtiyacını karşılayamamasına yol açabilir. Bu durum, göz sağlığını tehdit edebilir ve özellikle glaukom gibi göz hastalıklarının gelişimine katkıda bulunabilir (8).

Kapillerler arter ve ven arasındaki bağlantıyı sağlayan yapılardır. Retinada kapiller damarların bulunmadığı bazı bölgeler vardır. Bunlar; ora serrata ile perifer retina arasındaki 1,5 mm'lik bölge, santral foveal alandaki foveal avasküler zon olarak adlandırılan 0,5 mm çapındaki bölge, büyük arterlere ve bazı büyük venlere komşu bölgelerdir. Tek katlı endotel hücre tabakası, perisit ve bazal membran kapiller damar duvarını oluşturan yapılardır. Endotel hücreleri birbirlerine tight junction denilen sıkı yapılarla bağlanırlar. Bu sıkı bağlantı sayesinde iç kan-retina bariyeri oluşur (47).

2.4. RETİNAL VEN TIKANIKLIĞI

2.4.1. Retinal Ven Tıkanıklığı Epidemiyolojisi

Retinal ven tıkanıklığı, gözün retinal venlerinde kan akışının kısmen veya tamamen engellendiği bir durumu ifade eder. Retinal ven tıkanıklığı, tıkanıklığın görüldüğü bölgeye ve kan dolaşımı durumuna göre farklı sınıflara ayrılabilir. Santral Retinal Ven Tıkanıklığı (SRVT), retina merkezine yakın olan merkezi venin tıkanıklığına işaret eder (48). Bu tür bir tıkanıklık, merkezi görüşün etkilendiği ciddi bir durumu gösterebilir. Hemisantral Retinal Ven Tıkanıklığı (HSRVT), retina venlerinin yarısının tıkanıklığına işaret eder. Bu tıkanıklık, merkezi görüşün yarısını etkileyebilir. Retinal Ven Dal Tıkanıklığı (RVDT), daha küçük ven dallarının tıkanıklığını ifade eder. Bu tür tıkanıklıklar, retina belirli bir bölgesinin etkilendiğini gösterebilir (49).

Perfüzyon durumuna göre, retinal ven tıkanıklıkları iki gruba ayrılır. İskemik Retinal Ven Tıkanıklığı durumunda, retinanın belirli bölgelerine kan akışı tamamen veya kısmen engellenir. Perfüzyonun olmadığı alanlar genellikle daha büyük olabilir ve bu tür tıkanıklıklar daha ciddi bir durumu gösterebilir. İskemik Olmayan Retinal Ven Tıkanıklığı: Bu durumda, kan dolaşımı tıkanıklık bölgesinde kısmen etkilenir, ancak retinanın belirli bölgelerine hala kan akışı sağlanır (48).

Retinal ven tıkanıklıkları, görme kaybı veya göz sağlığı sorunlarına yol açabilecek ciddi durumlar olabilir. Bu nedenle, bu tür tıkanıklıkların erken teşhisi ve tedavisi önemlidir (49).

Retinal ven tıkanıklığı (RVT), göz sağlığını ciddi şekilde etkileyebilen bir durum olabilir ve görme kaybına yol açabilir. 2010 yılında Uluslararası Göz Hastalıkları Konsorsiyumu tarafından yayınlanan 15 farklı çalışma sonuçlarına dayalı olarak RVT'nin prevalansı binde 5,2 olarak belirtilmiştir. Yine bu çalışmada retinal ven tıkanıklığının, etnik yapıya göre değişiklik gösterdiği, görülme sıklığının yaş ile birlikte arttığı ve cinsiyetler arasında anlamlı fark olmadığı gösterilmiştir (50).

RVT, yetişkinlerde kazanılmış retinal vasküler hastalıkların sıkça görülen nedenlerinden biri olarak kabul edilir. Rogers ve arkadaşları tarafından yapılan çalışmada, her 1000 kişide RVT prevalansını 5,20, SRVT prevalansını 0,80, ve RVDT prevalansını

4,42 olarak bulunmuştur. Bu, RVT'nin genel popülasyonda nispeten nadir görülen bir durum olduğunu göstermektedir. Prevalansın yaşla birlikte arttığı belirtilmektedir. Bireysel çalışmalarda RVT prevalansının 40 yaşın üzerindeki popülasyonlarda %0,3 ile %2,1 arasında değiştiği görülmüştür. Bu, yaşın RVT riskini artırdığını göstermektedir (51).

Bilateral RVT, her iki gözdeki retinal venlerin tıkanması anlamına gelmektedir. Vakaların yaklaşık %5'inde bu tür tıkanıklık görülebilmektedir. Ayrıca, bir gözünde RVT olan hastaların zaman içinde diğer gözlerinde de tıkanıklık gelişme ihtimalinin %10 olduğu belirtilmektedir. Bu, bir gözdeki retinal ven tıkanıklığının, diğer gözü de etkileyebileceğini ve ikinci bir tıkanıklığın gelişme riskinin olduğunu gösterir. Bilateral RVT, genellikle göz sağlığı için ciddi bir durumdur çünkü her iki gözün retinal venlerinin tıkanması, görme kaybına yol açabilir (52).

2.4.2. Retina Ven Tıkanıklığı Etiyopatogenezi

Retinal venöz trombozun etiopatogenezi, hastanın durumuna ve RVT'nin türüne bağlı olarak farklılık gösterebilir. Klein ve arkadaşlarının önerdiği gibi, SRVT'nin (Santral Retinal Ven Tıkanıklığı) altında yatan mekanizmalar şunlar olabilir (48):

Retinal venin sıkışması: Birincil mekanizma, retinal venin komşu dokulardaki sklerotik (sertleşme) değişikliklere bağlı olarak sıkışmasını içerir. Bu durum, retinal venin çevresindeki dokuların sertleşmesi veya büyümesi sonucu oluşabilir. Venin sıkışması, ven içinde kan akışını yavaşlatabilir ve pıhtı oluşumunu kolaylaştırabilir (9).

Damar duvarındaki değişiklikler: İkinci mekanizma, damar duvarındaki dejeneratif veya inflamatuvar değişikliklerle ilişkilendirilir. Damar duvarının iltihaplanması veya dejenerasyonu, damarın yapısını değiştirebilir ve pıhtı oluşumuna yol açabilir (14).

Hemodinamik bozukluklar: Üçüncü mekanizma, farklı sebeplere bağlı olarak ortaya çıkan hemodinamik bozuklukların trombüs oluşumuna katkıda bulunduğunu öne sürer. Hemodinamik bozukluklar, kan akışının normalden farklı şekillerde etkilendiği durumları ifade eder. Örneğin, kan akışının yavaşlaması veya turbülansın artması, pıhtı oluşumunu kolaylaştırabilir (15).

Retinal venöz tromboz, genellikle bu mekanizmaların bir kombinasyonu ile ilişkilendirilir ve bu nedenle her hasta için etyopatogenez farklı olabilir. Ayrıca, RVT sınıflandırması hastalığın nedenine ve bulgularına bağlı olarak çeşitli alt tiplere ayrılabilir. Örneğin, santral retinal ven tıkanıklığı (SRVT), retinal ven dal tıkanıklığı (RVDT) gibi farklı alt tipleri vardır ve her biri belirli bir retinal venin tıkanmasına veya ödeme yol açabilir (11).

2.4.3. Retinal Ven Tıkanıklığında Risk Faktörleri

Retinal ven tıkanıklığı için pek çok sistemik ve okuler risk faktörü bulunmaktadır. Bunlar arasında en iyi bilinenler yaş ve sistemik vasküler hastalıklardır (53). Hipertansiyon (HT/ yüksek tansiyon), hiperlipidemi (HL), diyabetes mellitus (DM/ diyabet), ateroskleroz gibi sistemik hastalıklar arter duvarında sertliğin artmasına ve arterle venin ortak kullandığı adventisyal kılıfta kontraksiyon oluşmasına yol açarak ven üzerinde basıya neden olurlar ve RVT oluşumuna yatkınlığı arttırırlar. DM, ayrıca hiperviskoziteye neden olarak da damar tıkanıklığı açısından riski arttırmaktadır. İskemik kalp hastalığı, yüksek vücut kitle indeksi, sigara kullanımı ateroskleroza neden olarak etkili olan risk faktörleridir (49).

HT: Yüksek tansiyon, arterlerde artmış kan basıncına neden olur. Bu yüksek basınç, arter duvarlarının kalınlaşmasına ve sertleşmesine yol açabilir (ateroskleroz). Kalınlaşmış arterler, retinal venlere baskı yapabilir ve retinal ven tıkanıklığına yol açabilir (16).

DM: Diyabet, damar hasarına neden olabilir ve bu da retinal venlerin tıkanmasına zemin hazırlayabilir. Diyabet, özellikle mikrovasküler komplikasyonlarla ilişkilendirilir ve retina damarlarının etkilenmesine neden olabilir. Ayrıca, diyabetin kan viskozitesini artırabileceği ve bu da damarların tıkanıklığa yatkın hale gelmesine neden olabileceği bilinmektedir (22).

Gebelik: Gebelik, hormonal değişikliklere neden olur ve östrojen gibi hormonlar damarların genişlemesine neden olabilir. Bununla birlikte, bazı gebeliklere sekonder hipertansif durumlar, damar tıkanıklığına neden olabilir. Özellikle preeklampsi, yüksek

tansiyonun yanı sıra diğer ciddi sağlık sorunlarına yol açabilir ve göz sağlığını da etkileyebilir (27).

Oral Kontraseptifler: Oral kontraseptifler, özellikle östrojen içeren türleri, hormon dengesizliklerine neden olabilir. Bu dengesizlikler, damar duvarında değişikliklere ve trombüs (pıhtı) oluşumuna yol açabilir. Bu durum, ven tıkanıklığının riskini artırabilir (29).

Hematolojik Nedenler: Kanın yoğunluğunu veya pıhtılaşma sisteminin işlevini etkileyen durumları içerir. Örneğin, hiperviskozite durumları (kanın aşırı yoğunluğu), eritrosit şekil bozuklukları (örneğin, orak hücreli anemi), ve protein C veya S eksiklikleri gibi pıhtılaşma sistemi bozuklukları, retinal ven tıkanıklığının oluşumunda rol oynayabilirler (3).

İnflamatuvar Nedenler: Lokal veya sistemik vaskülit (damar duvarının iltihaplanması) durumlarını içerir. Örneğin, sifiliz, tüberküloz ve Behçet hastalığı gibi vaskülit yapabilen hastalıklar, retinal ven tıkanıklığının sıklıkla görüldüğü durumlar arasındadır. Bu tür hastalıklar, damar duvarında iltihaplanma ve hasara neden olabilir (49).

Glokom: Glokom, göz içi basıncının arttığı ve optik sinirin hasar gördüğü bir göz hastalığıdır. Glokomun lamina cribrosa'da (optik sinirin başlangıç noktası) hasara yol açabileceği düşünülmektedir. Bu hasar, venöz dışı akım direncinin artmasına neden olabilir ve bu da RVT oluşumuna katkıda bulunabilir. Ancak RVT'nin tam olarak nasıl geliştiği hala net değildir (52).

Aksiyel Uzunluk: Gözün aksiyel uzunluğu, gözün önünden arkasına kadar olan uzunluğunu ifade eder. Aksiyel uzunluğu kısa olan gözlerde, optik disk bölgesinde lamina cribrosa seviyesinde kalabalıklaşma artışı gözlemlenebilir. Bu durum, retinal venlere baskı yapabilir ve RVT riskini artırabilir. Ayrıca, aksiyel uzunluğun kısa olması, gözde daha küçük bir optik disk ve daha dar bir skleral kanal ile ilişkilendirilebilir. Bu darlık, kan akımının azalmasına ve türbülansın artmasına neden olabilir, bu da dolaylı olarak lamina cribrosa seviyesinde trombüs oluşumuna katkıda bulunabilir (48).

2.4.4. Retinal Ven Tıkanıklığı Patogenezi

Retinal ven dal tıkanıklığının patogenezi, çeşitli faktörlerin etkileşimi sonucu ortaya çıkan karmaşık bir süreçtir. Bu süreç, genellikle üç ana mekanizma ile ilişkilendirilir. Bunlar; arteriyovenöz çaprazlaşma bölgesinde venin sıkışması, damar duvarında görülen dejeneratif değişiklikler ve hematolojik faktörlerdeki anormalliklerdir (9).

Arteriyovenöz Çaprazlaşma Bölgesinde Venin Sıkışması: Retina damarları, arterler ve venler arasında arteriyovenöz çaprazlaşma noktaları olarak adlandırılan bölgelerde birbirine yakın bir şekilde bulunurlar. Bu bölgelerde, sertleşmiş arter duvarı ven üzerine mekanik bir baskı uygulayabilir, bu da ven lümeninin daralmasına ve tıkanıklığa yol açabilir (51).

Damar Duvarında Görülen Dejeneratif Değişiklikler: Retinal ven dal tıkanıklığının gelişiminde damar duvarının dejeneratif değişiklikleri önemli bir rol oynar. Bu değişiklikler, ven duvarının incelmeye, zayıflaması ve zarar görmesi gibi sorunları içerebilir. Bu tür hasarlar, damarın tıkanıklığına yatkınlığını artırabilir (11).

Hematolojik Faktörlerdeki Anormallikler: Kanın bileşimi ve pıhtılaşma sisteminin işleyişi, retinal ven dal tıkanıklığının gelişiminde etkili olabilir. Hematolojik anormallikler, kanın pıhtılaşmasını etkileyebilir ve damar içi pıhtıların oluşumuna neden olabilir (53).

Ayrıca, yapılan çalışmalar sonucu, retinal ven dal tıkanıklığı (RVDT) görülen hastaların çoğunda tıkanıklığın olduğu bölgede arterin venin üstünde seyrettiği bildirilmiştir. Bu, arteriyovenöz çaprazlaşma bölgesindeki anatomik düzenlemenin tıkanıklığın patogeneziye katkıda bulunabileceğini göstermektedir. Tüm bu faktörlerin bir araya gelmesi, retinal ven dal tıkanıklığının gelişimine yol açabilir. Ancak bu süreç karmaşık olduğundan, tıkanıklığın spesifik nedenleri ve mekanizmaları hastadan hastaya farklılık gösterebilir (26).

2.4.5. Retinal Ven Tıkanıklığında Klinik Tanı ve Sınıflandırma

Ciddi görme kaybına yol açar ve retina damar hastalıkları içerisinde DRP'den sonra ikinci sırada yer alır. İlk kez Leber tarafından 1877 yılında 'Hemorajik Retinitis' şeklinde tanımlanmıştır. RVT; santral retina ven tıkanıklığı (SRVT), retina ven dal tıkanıklığı (RVDT) ve hemisantral ven tıkanıklığı (HSRVT) olmak üzere üçe ayrılırlar (26, 50).

RVKT Klinik iskemik olmayan tip RVKT (venöz staz retinopatisi- perfüze tip) ve iskemik tip RVKT (hemorajik retinopati- perfüze olmayan tip) olarak iki gruba ayrılır (8).

1- İskemik olmayan tip retina ven kök tıkanıklığı: Retina ven kök tıkanıklıklarının yaklaşık % 75'inden sorumludur. RVT, iskemik ve iskemik olmayan tipler olarak iki ana kategoriye ayrılabilir. İskemik RVT, retina dokusuna kan akışının azaldığı veya tamamen kesildiği durumu ifade ederken, iskemik olmayan RVT, retina veninin tıkanıklığına rağmen dokuya yeterli kan akışının devam ettiği durumu ifade eder (7).

2- İskemik tip retina ven kök tıkanıklığı: İskemik olmayan tip RVKT'ye oranla daha az sıklıkta görülür. Hastalığın ortaya çıkışı, GK'de genellikle 6/60'ın altı veya daha alt seviyelere inebilen büyük bir azalmayla birlikte olur. Fundus floresein anjiyografide (FFA) 10 disk çapından fazla perfüze olmayan alanın saptanması iskemik tip için belirleyici olarak kabul edilir (10).

Rölatif afferent pupiller defekt belirgindir. Retina venlerinde bariz bir kıvrımlanma artışı ve şişme gözlenir. Periferi ve arka kutbu içine alacak şekilde yaygın retina kanamaları izlenir. Yaygın sert ve yumuşak eksudalar izlenebilir. Ağır optik disk ödemi ve hiperemisi görülebilir (10). Maküla ödemi iskemik tipte daha sık ve şiddetli görülür. Maküla ödeme bağlı GK oldukça düşüktür. İskemik tip RVKT körlüğe neden olabilen ciddi bir hastalıktır. Ana komplikasyonu ön segment neovaskülarizasyonunun (NV) neden olduğu neovasküler glokomdur (NVG) (22).

Retina Ven Dal Tıkanıklığı Tıkanıklığın yeri ve perfüzyon durumuna göre iki şekilde sınıflandırılabilir:

1- Tıkanıklık yerine göre;

a. Periferik RVDT

b. Maküla ven dal tıkanıklığı

2. Perfüzyon durumuna göre;

a. İskemik olmayan tip RVDT

b. İskemik tip RVDT

Retina ven dal tıkanıklıklarının %20-30'unu iskemik tip oluşturur (4).

2.4.6. Retinal Ven Tıkanıklığında Tanı Yöntemleri

RVT, gözün retinasındaki venlerde kan pıhtılarının oluştuğu bir durumdur. Bu tür bir tanı, oftalmoskopik muayene ile başlar. İlk muayenede, oftalmolog gözün arka segmentini inceleyerek retinal venlerdeki kan pıhtılarını, damar tıkanıklıklarını veya diğer retinal değişiklikleri görmeye çalışır. Bu muayene sırasında gözbebeğinizi genişletmek için özel damlalar kullanılabilir. Ancak daha ayrıntılı bilgilere ve tedavi planlamasına geçmeden önce, oftalmologlar genellikle aşağıdaki testleri de kullanarak RVT'nin derecesini ve etkilerini değerlendirebilirler (54).

Fluorescein Anjiyografi (FFA): Bu testte, hastanın koluna veya eline bir damar içine özel bir madde enjekte edilir ve bu madde retinanın kan dolaşımını izlemeye yardımcı olur. Oftalmolog, retinanın kan damarlarının durumunu ve tıkanıklık veya sızıntı gibi sorunları incelemek için özel bir kamera kullanır (55).

Optik Koherans Tomografi (OKT): Bu test, retina tabakasının kalınlığını ve yapısını detaylı bir şekilde incelemek için kullanılır. RVT durumunda, bu test, özellikle maküler ödem (MÖ) gibi retinal sorunların belirlenmesine yardımcı olabilir (56). OKT, laser diod ışık kaynağıyla oluşturulan infrarede ~830 nm dalga boyunda ışık kullanır. Kırmızı-beyaz (parlak renkler) yüksek optik yansıtıcılığı; mavi-siyah (koyu renkler) nispeten düşük yansıtıcılığı veya yansıtıcılığı olmayan bölgeleri gösterir. Sarı yeşil

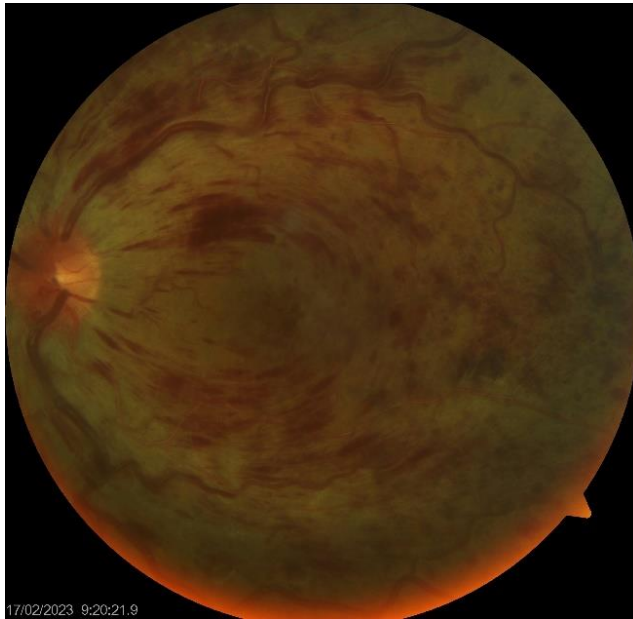
renkler ise orta yansıtıcılığı gösterir. Normal OKT'de vitreus yansıtıcılığı olmaz. Retinanın ise farklı yansıtıcı yüzeyleri bulunur (53).

Görme Keskinliği Testi: RVT'nin görme keskinliğini nasıl etkilediğini değerlendirmek için görme keskinliği testleri yapılır.

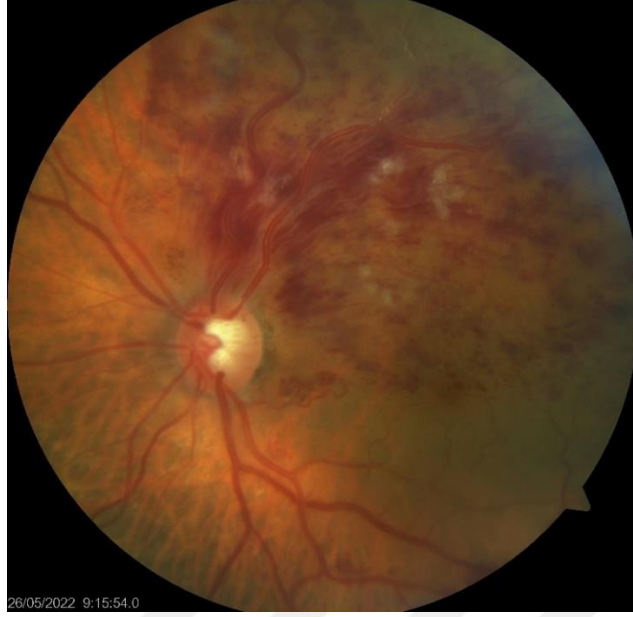RVT teşhisi konulduğunda, tedavi planı genellikle hastanın durumunun ciddiyetine ve semptomlara dayalı olarak belirlenir. Tedavi, antikoagülan ilaçlar veya trombolitik ilaçlar gibi kan pıhtılarını çözen ilaçları içerebilir. Ayrıca, altta yatan nedenlerin tedavisi de gerekebilir. Bu nedenle, RVT tanısı ve tedavi planlaması her hasta için özelleştirilmelidir (56).

2.4.7. Retinal Ven Tıkanıklığında Görüntüleme Yöntemleri

RVT tanısı için rutin muayene ile saptama mümkün olabilir, ancak daha ayrıntılı değerlendirme ve tedavi planlaması için ileri tetkikler genellikle gereklidir (Şekil 4, Şekil 5). FFA, RVT'nin teşhisi ve sınıflandırılması için önemli bir tetkiktir. Bu test sırasında gözün retinal kan damarlarına özel bir kontrast madde enjekte edilir ve daha sonra bu madde retinal kan dolaşımını izlemek için bir kamera ile gözün arka bölgesi fotoğraflanır. Bu şekilde, kan pıhtısı veya tıkanıklığın yeri ve şiddeti gibi önemli bilgiler elde edilir (54).



Şekil 4. Santral retinal ven tıkanıklığı



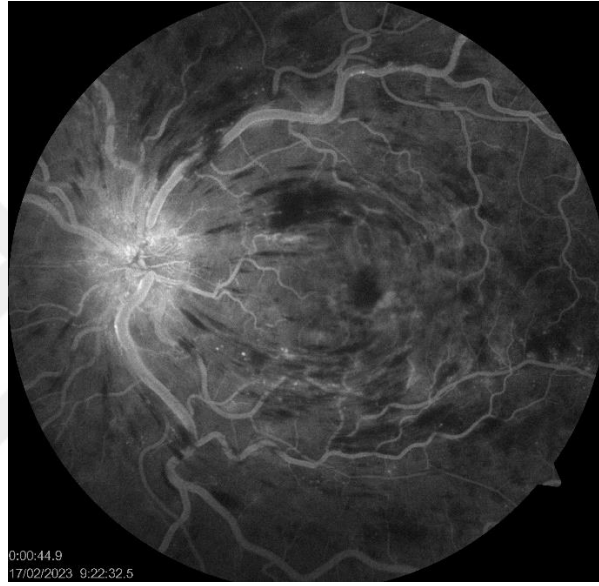
Şekil 5. Retinal ven dal tıkanıklığı

OKT, retinanın yapısını ve kalınlığını ayrıntılı bir şekilde incelemek için kullanılır. RVT durumunda, OKT ile maküler ödem (MÖ) gibi sorunlar tespit edilebilir. Ayrıca, optik sinir başı ödem gibi diğer retina değişikliklerini de değerlendirmek için OKT kullanılabilir (57).

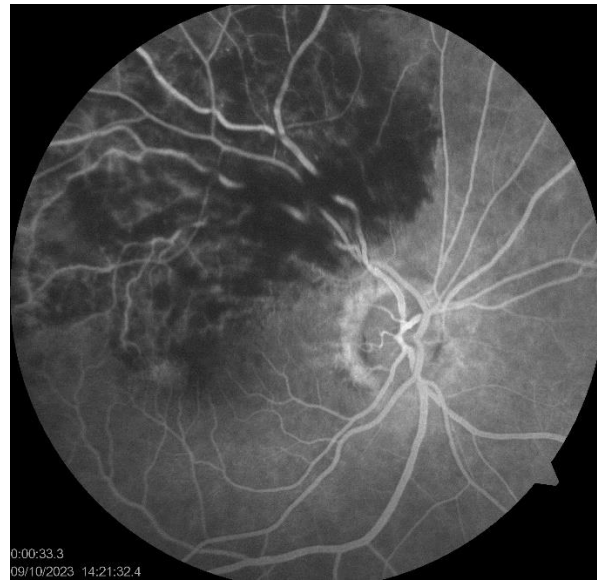Optik Koherans Tomografi Anjiyografi (OCTA), retinal kan damarlarını ve kan akışını görselleştirmek için kullanılır. Bu, retinal venlerdeki tıkanıklıkları veya kan dolaşımındaki değişiklikleri belirlemek için önemli bir araç olabilir. Özellikle retinal kan damarlarının tıkanması veya anormal kan akışıyla ilişkili sorunları değerlendirmek için kullanılır (24).

FFA'da SRVT tanısı esas olarak, ana retinal arterlerde ilk flöresin görülme zamanı ile ana posterior venlerdeki laminer akım görünümü arasındaki süre olarak bilinen retinal transit zamanın uzaması ile konur. Bu süre normalde 2-3 saniyeden kısadır. Beş saniyeden uzun sürmesi gecikmiş olarak değerlendirilir ve RVT lehinedir. RVD, FFA'da tıkanıklık olan arteriovenöz bölgedeki venin laminer akımında diğer venlere kıyasla gecikme olmasıyla tanınır (57). Retinal vende dilatasyon, tortiosite artışı, damar duvarında boyanma ve geç fazda sızıntı RVT'de görülebilen diğer anjiyografik bulgulardır (Şekil 6, Şekil 7). FFA, retinal kapiller yatağın iskemi açısından değerlendirilmesi için de değerlidir. Kapiller non perfüzyon en iyi FFA'nın erken fazında, arteriovenöz fazdan

önce ve sızıntılar başlamadan görülür. Hipofloresan alanlar şeklinde izlenen iskemik alanlar tedavi kararı ve prognoz açısından önemlidir (54). Non perfüze alanlardaki kapillerleri, venöz akımın normal olduğu alanlara bağlayan kollateral damarlar FFA'da ince ve kıvrımlı bir şekilde görülür. Kollateral damar alanları iyi prognoza işaret eder ve lazer fotokoagülasyon sırasında korunması gereken alanlardır. Bu açıdan da FFA yol göstericidir. Retinal ve optik disk üzerindeki neovaskülarizasyonlar FFA ile çok net bir şekilde görülebilir. Neovaskülarizasyonlar sızıntıya bağlı olarak FFA'da hiperfloresansa neden olurlar. Fakat kollateral damarlar sızdırmazlar (7).



Şekil 6. SRVT'nın fundus flöresein anjiografi görünümü



Şekil 7. RVDT'nın fundus flöresein anjiografi görünümü

OCT retinal yapıları 1-15 µm aksiyel rezolüsyonla gösterebilen, invaziv olmayan, non kontakt, tekrarlanabilirliği kolay bir görüntüleme yöntemidir. OCT’de lazer diod ışık kaynağı tarafından oluşturulan infrared yakın dalga boyunda ışık kullanılır (58).

Spektral domain optik koherans tomografi (SD OCT), retina ve diğer göz yapısının yüksek çözünürlüklü ve ayrıntılı görüntülerini elde etmek için kullanılan güçlü bir tıbbi görüntüleme teknolojisidir. Bu teknoloji, retina dokusunun farklı tabakalarını incelemek ve retina hastalıklarını tanımak, izlemek ve tedavi etmek için kritik bir araç haline gelmiştir (59). SD OCT, retina tabakalarının yüksek çözünürlüklü ve keskin görüntülerini sağlar. Bu, göz doktorlarına retinal yapıları daha ayrıntılı bir şekilde inceleme ve değerlendirme fırsatı verir. SD OCT, hızlı görüntü alımı yeteneği sayesinde birkaç saniye içinde çok sayıda kesit görüntüsü elde etmeyi mümkün kılar. Göz içine herhangi bir cerrahi müdahale gerektirmeyen non-invaziv bir görüntüleme tekniğidir (60). SD OCT, retina hastalıklarının tanısı, sınıflandırılması ve tedavi takibi için kullanılır. Özellikle maküler dejenerasyon, retinal ven trombozu, diyabetik retinopati, glokom ve optik sinir başı ödemi gibi durumların değerlendirilmesinde etkili bir araçtır. Ayrıca retina hastalıklarının tedavi planlamasında da önemli bir rol oynar. Tedaviye yanıtın değerlendirilmesi ve tedavi sürecinin optimize edilmesi için kullanılır (61).

RVT prognozunda çok değerli olan fotoresptör iç ve dış segmenti (IS/OS) bandı ve ELM OCT sayesinde değerlendirilebilmektedir (62). RVT’de kronik dönemde vitreoretinal arayüzeyde meydana gelen değişiklikler de OCT ile izlenebilmektedir. Tüm bu yararları göz önüne alındığında OCT tedavi, takip ve prognoz için vazgeçilmez bir tetkik olmaktadır. OCTA’nın dezavantajları; dar alanda görüntü alması, statik olduğu için göllenme, sızdırma, boyanma gibi özelliklerinin olmaması, mikroanevrizmalar gibi düşük hızda kan akımının olduğu lezyonları gösterememesidir (59).

2.4.8. Retinal Ven Tıkanıklığında Tedavi ve Prognoz

RVT'ye bağlı maküla ödemi tedavisinde birkaç farklı seçenek bulunmaktadır. Tedavi seçimi hastanın durumuna ve RVT'nin türüne bağlı olarak değişebilir. Bu tedavi seçeneklerinden bazıları şu şekildedir:

Intravitreal Anti-VEBF İlaçları: VEBF inhibe eden ilaçlar, özellikle RVT'ye bağlı maküla ödemi gibi damarla ilgili retina hastalıklarının tedavisinde etkilidir. Bu ilaçlar, göz içine enjekte edilir ve ödemi azaltarak ve görme keskinliğini iyileştirerek çalışır (61).

Intravitreal Steroid Enjeksiyonları: Steroid ilaçları, göz içine enjekte edildiğinde iltihabı ve ödemi azaltabilir. Bu tedavi, anti-VEBF ilaçlarına yanıt vermeyen veya kullanılmayan hastalarda kullanılabilir (58).

Lazer Tedavisi (Panretinal veya Grid LFK): Lazer tedavisi, RVT'ye bağlı maküla ödeminin neden olduğu anormal kan damarlarını kapatmak veya sızıntıyı azaltmak için kullanılabilir. Panretinal LFK, retina çevresindeki anormal damarları hedef alırken, Grid LFK ise maküla bölgesindeki ödemi hedef alır (57).

Pars Plana Vitrektomi: Vitrektomi, gözün içini temizlemek ve anormal damarları veya ödemli dokuları çıkarmak için kullanılan cerrahi bir işlemdir. Özellikle ödemin ciddi olduğu veya diğer tedavi yöntemleri etkili olmadığı durumlarda tercih edilebilir (62).

Radyal Optik Nörotomi ve Şitotomi: Bu cerrahi yöntemler, retinal ven trombozu nedeniyle tıkanan damarları açmak veya optik sinir başı ödemi azaltmak için kullanılabilir (30).

İzovolemik Hemodilüsyon: Bu tedavi yöntemi, kan viskozitesini azaltarak kan akışını artırmayı amaçlar. Ancak etkinliğine yönelik bilgilerin sınırlı olduğu söylenebilir (28).

Fibrinolitik Tedavi: Bazı durumlarda, retinal ven trombozunu çözmek ve kan pıhtılarını çözmek için fibrinolitik ilaçlar kullanılabilir. Ancak bu tedavi riskli olabilir ve dikkatlice değerlendirilmelidir (20).

GEREÇ YÖNTEM

PAÜ Hastanesi Göz Hastalıkları Polikliniği'nde RVT'na sekonder maküla ödemi tanısı koyulmuş hastalar çalışmaya alınmıştır. Hastaların dosya kayıtlarından demografik ve hastalığa ilişkin verilerin (yaş, cinsiyet, sistemik hastalıklar, semptom/hastalık başlangıcından itibaren geçen süre) bilgisi alınmıştır. Tüm hastaların sistemde kayıtlı olan başlangıç vizitinde düzeltilmiş en iyi görme keskinliği, göz içi basıncı, ön ve arka segment muayene bulguları, FFA ve OKT tetkik sonuçları değerlendirilmeye alınmıştır. En iyi düzeltilmiş görme keskinliği LogMAR skorlaması ile değerlendirilmiştir.

Üstte belirtilen bulgular dikkate alınarak iskemik RVT saptanmış hastalar çalışma dışı bırakılmıştır. Non-iskemik RVT tespit edilmiş olan ve güncel uygulamada Sağlık Bakanlığımız tarafından zorunlu başlangıç tedavisi olarak gösterilen intravitreal bevasizumab tedavisini bir ay arayla üç yükleme dozunun yapılmış olduğu hastalar çalışmaya dahil edilmiştir.

Dahil Olma Kriterleri:

- Sağlık Bakanlığımız tarafından zorunlu başlangıç tedavisi olarak gösterilen intravitreal bevasizumab tedavisini bir ay arayla üç yükleme dozunun yapılmış olduğu hastalar
- Non-iskemik RVT tanısını almış olmak

Dışlama Kriterleri:

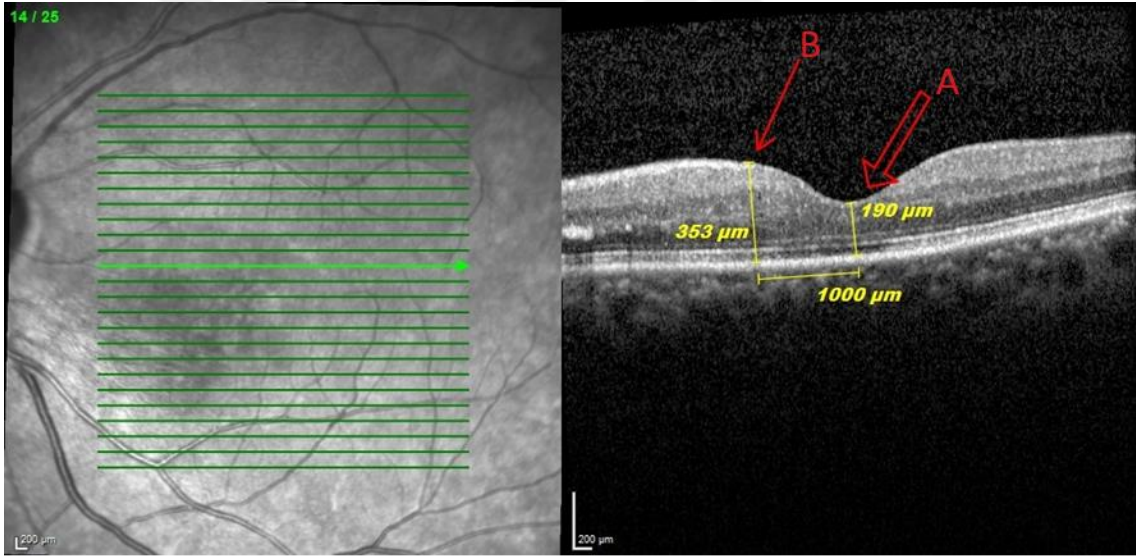
- Retina FFA'da iskemi saptanması,
- OKT'de optimal görüntü elde edilememesi,
- Yükleme tedavisinin tamamlanmaması,
- Çalışma süresi içinde izlemi bulunmaması,
- Çalışma başlangıcı öncesinde 3 ay içerisinde intraoküler cerrahi geçirmesi,

Pro re nata (PRN) protokolü kapsamındaki standart tedavi yaklaşımı şu şekildedir: Yükleme dozu olarak ifade edilen ayda birer enjeksiyon olmak üzere 3 dozdan sonra hastalar aylık olarak görme keskinliği ve OKT testi ile yeniden değerlendirilmeye çalışılmaktadır. OKT'de hala sıvı kanıtı varsa, MÖ devam ediyorsa, artmış görme

keskinliđi varsa, intravitreal anti-VEBF enjeksiyonuna devam edilmektedir. MÖ yoksa o ayki doz atlanmaktadır. MÖ ve görme keskinliđi kötüleşiyorsa anti-VEBF tedaviye son verilerek steroid tedavisine geçilmektedir. İntravitreal steroid tedavisinde deksametazon implant kullanılmaktadır. Bu arka plan ile Sağlık Bakanlıđımız tarafından zorunlu olarak önerilen intravitreal bevasizumab enjeksiyon yüklemesi yapılan ve ardından PRN protokolü ile intravitreal tedavisi devam ettirilmiş olan hastalardan takibe 12 ay gelmiş olanlar tarafımızca bu retrospektif çalışmaya dahil edilmiştir.

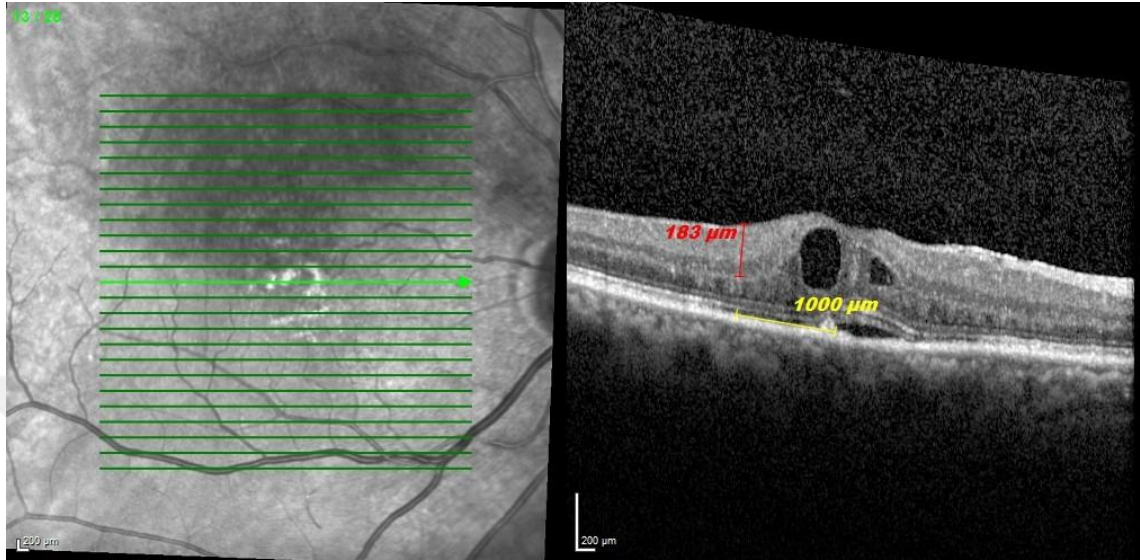
Çalışmada kullanılan OKT parametreleri şunlardır:

Santral foveal kalınlık (SFK), fovea merkezde vitreoretinal yüzey ile retina pigment epiteli arasındaki mesafe olarak ölçüldü. Parafoveal maküler kalınlık (PFMK), fovea merkezinden 1000 mikrometre uzaklıkta vitreoretinal yüzey ile retina pigment epiteli arasındaki mesafe olarak ölçüldü. (Şekil 8)



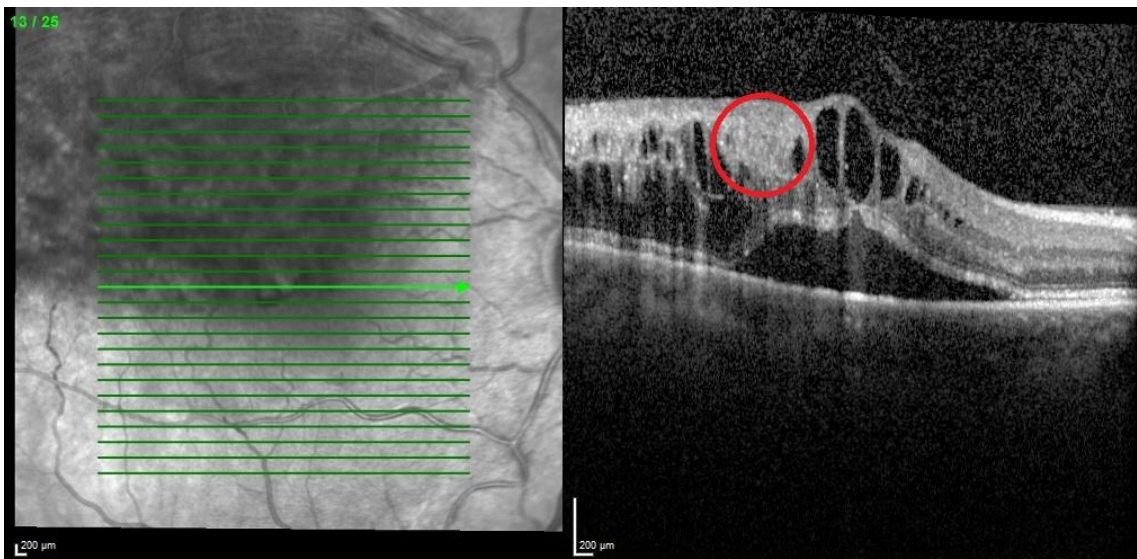
Şekil 8. Santral foveal kalınlık (A), parafoveal maküler kalınlık (B)

Parafoveal iç retinal kalınlık, foveadan 1000 mikrometre uzaklıkta iç nükleer-dış pleksiform katman birleşimi ile maküler kalınlığı ölçüm çizgisi boyunca iç sınırlayıcı membran arasındaki mesafe olarak kabul edildi. (Şekil 9)



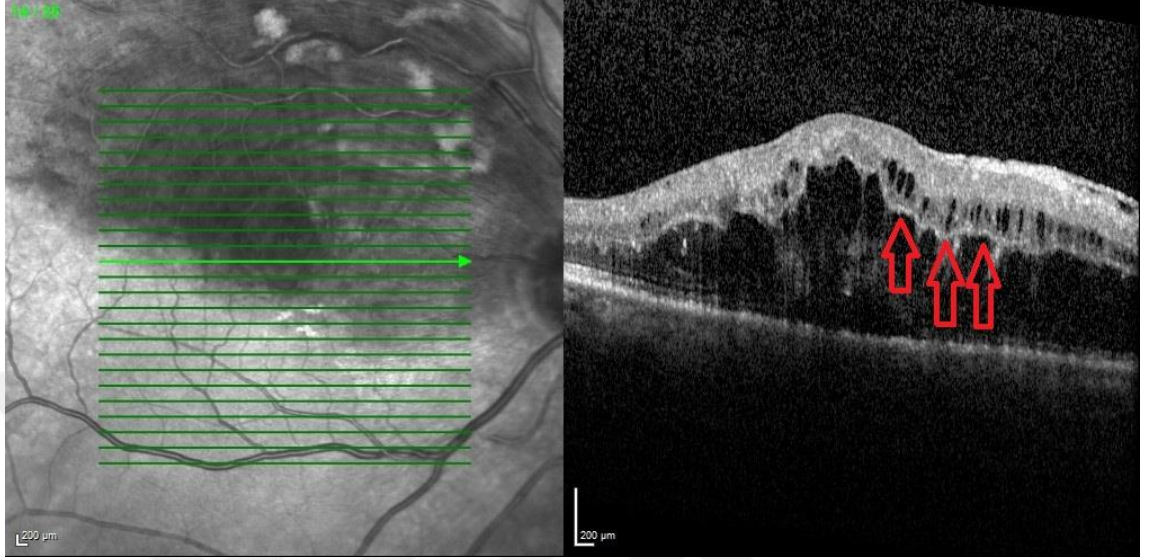
Şekil 9. Parafoveal iç retinal kalınlık

İç retina katmanlarının düzensizliği (DRIL), fovea tarama çizgisinin üstündeki ve altındaki üç segment OKT taramasında ganglion hücresi, iç pleksiform tabaka, iç nükleer tabaka ve dış pleksiform tabakanın sınırlarının belirlenememesi olarak ifade edilmektedir (18). (Şekil 10)



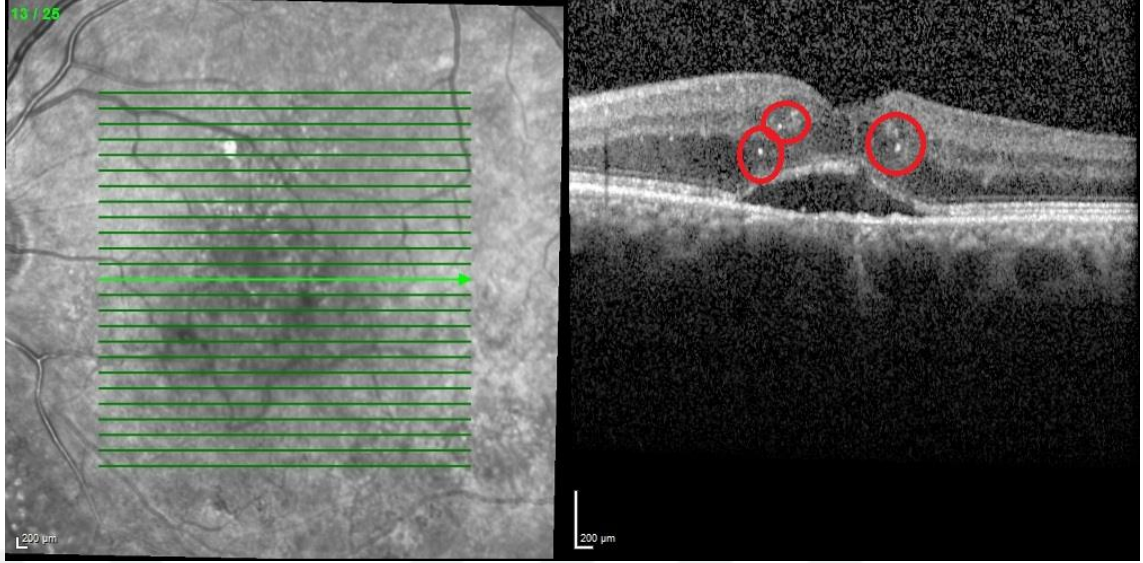
Şekil 10. DRIL (daire içine alınmış alan)

Belirgin orta sınırlayıcı zar (P-MLM), komşu normal retina yapılarıyla karşılaştırılarak OKT’de dış pleksiform tabakada yer alan hiperreflektif bir çizgi olarak kabul edildi. (Şekil 11)



Şekil 11. p-MLM (oklar ile belirtilmiştir)

Hiperreflektif dotlar, retina katmanlarında görülen nokta benzeri düzenli lezyonlardır. 50 mikrometreden küçük boyutlu ve reflektivitesi retina sinir lifi tabakasına benzer. Hiperreflektif dotlar arka gölgelenme olmaması, düzenli kenarlar, karşılık gelen fundus lezyonlarının olmayışı ve tüm retinal katmanlarda olabilmesiyle sert eksudalardan ayrılırlar. Fovea merkez kabul edilerek 1500 mikrometre aralıktaki hiperreflektif dotlar değerlendirildi. (Şekil 12)

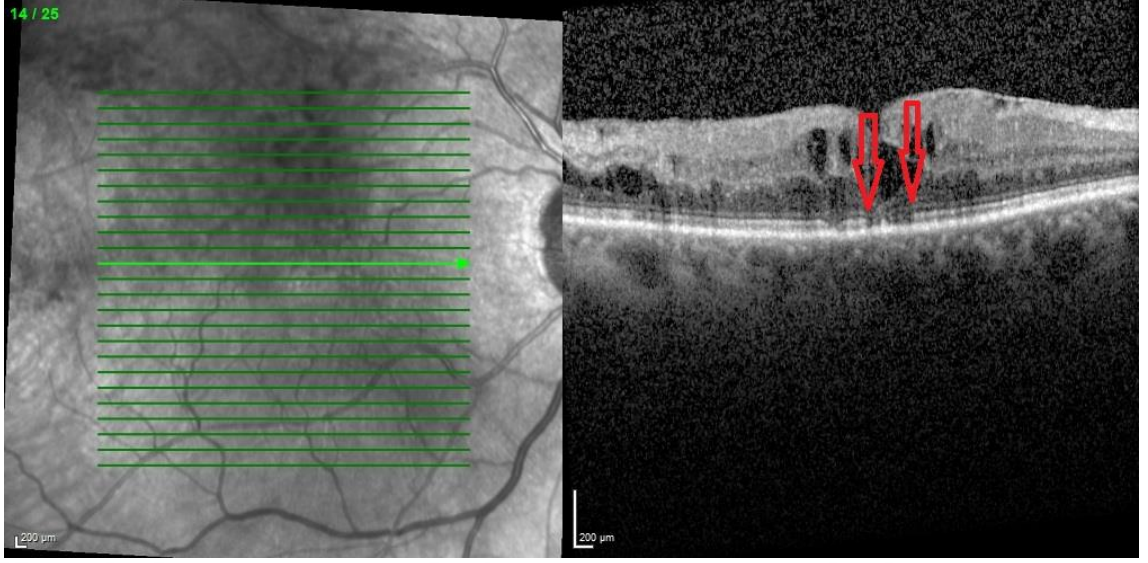


Şekil 12. Hiperreflektif dotlar (daireler içerisinde)

Elipsoid zon (EZ) OKT görüntüsünde dış sınırlayıcı membran ile interdigitation zon arasındaki hiperreflektif bant olarak kabul edildi. EZ devamlılığına göre intakt, yüzde elliden fazla bozulma var ise kısmen bozulmuş ve yüzde elliden fazla bozulma var ise bozulmuş olarak sınıflandırıldı. (Şekil 13)

Dış sınırlayıcı membran (ELM), retina iç segmentleri dış nükleer katmandan ayıran bir yapıdır. ELM devamlılığına göre intakt, yüzde elliden fazla bozulma var ise kısmen bozulmuş ve yüzde elliden fazla bozulma var ise bozulmuş olarak sınıflandırıldı. (Şekil 13)

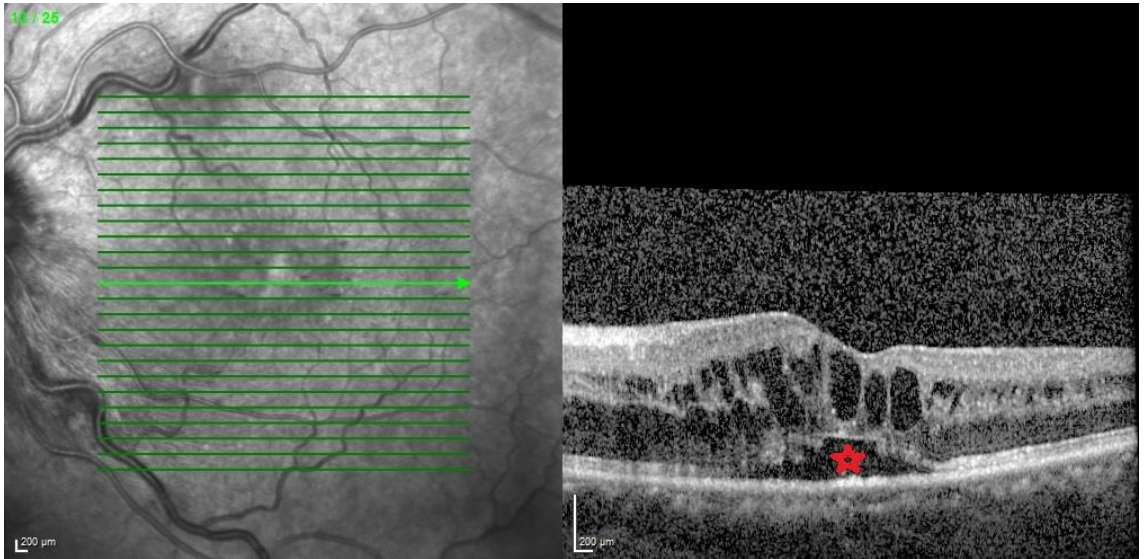
Koni dış segment uçları (COST) çizgisi, IS/OS çizgisi ile RPE arasında gözlemlenen yansıtıcı bir çizgidir. COST çizgisinin devamlılığına göre intakt, yüzde elliden fazla bozulma var ise kısmen bozulmuş ve yüzde elliden fazla bozulma var ise bozulmuş olarak sınıflandırıldı. (Şekil 13)



Şekil 13. EZ, ELM, COST çizgisi bozulması (oklar arasında kalan bölgede)

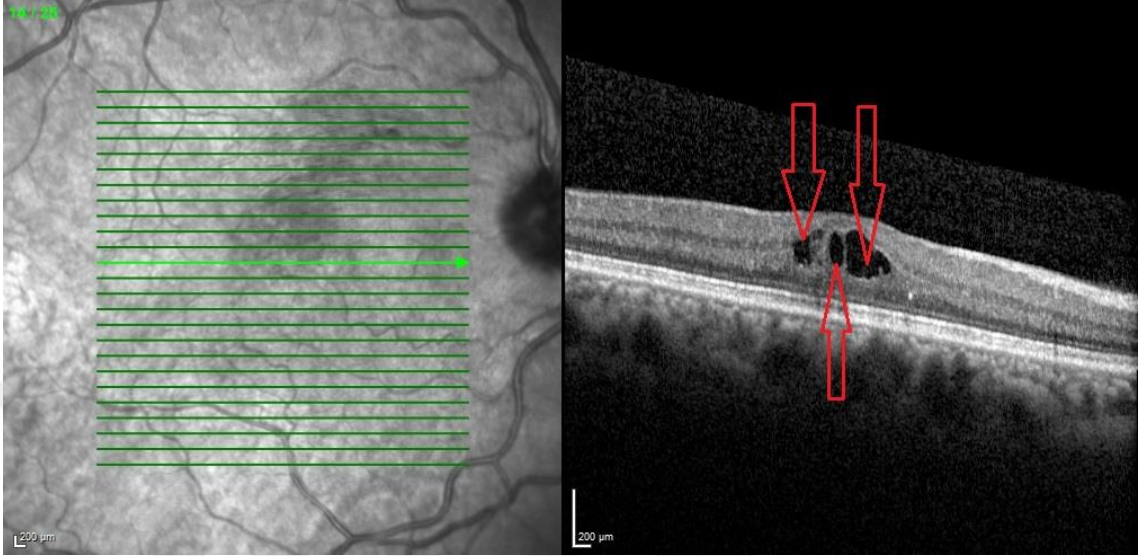
Santral foveal kalınlık, parafoveal maküler kalınlık, parafoveal iç retinal kalınlık ve intraretinal kistlerin yatay ve dikey ölçümleri Heidelberg Spectralis OCT cihazı ile çalışan Heidelberg Eye Explorer uygulamasında bulunan yerleşik kumpas özelliği ile ölçüldü.

Subretinal sıvı (SRS), retina pigment epiteli (RPE) ile nörosensöriyel retina arasında seröz sıvı birikmesi olarak kabul edilebilir. (Şekil 14)

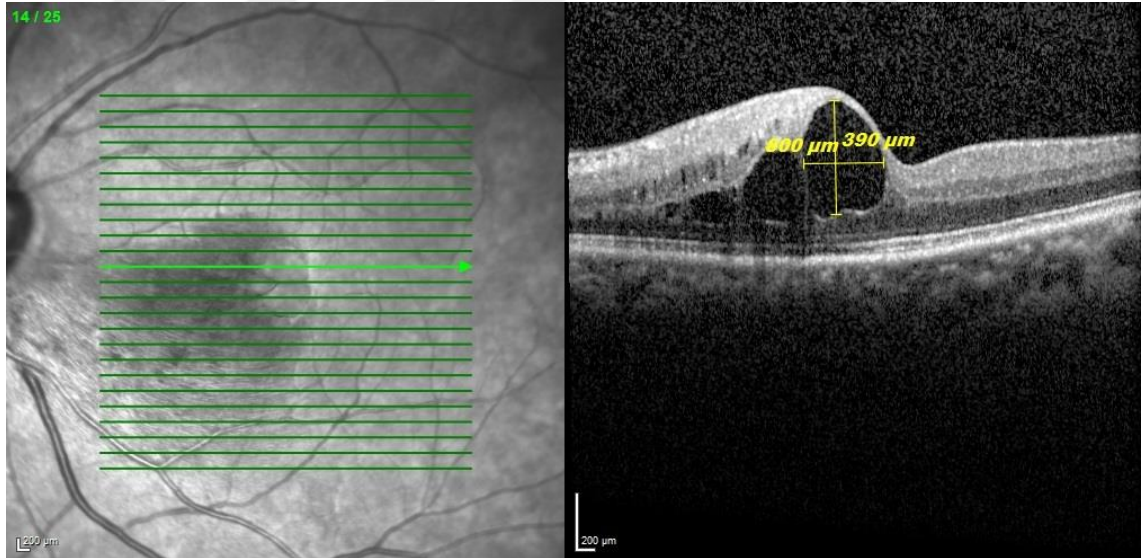


Şekil 14. Subretinal sıvı (yıldız ile işaretlenmiş alan)

İntraretinal kistler, retina katmanları arasında sınırlı alanlarda intraretinal sıvı birikimi olarak değerlendirilir. Çalışmamızda hastalarda var olan en büyük intraretinal kist boyutu dikey ve yatay olarak değerlendirildi. (Şekil 15, Şekil 16)

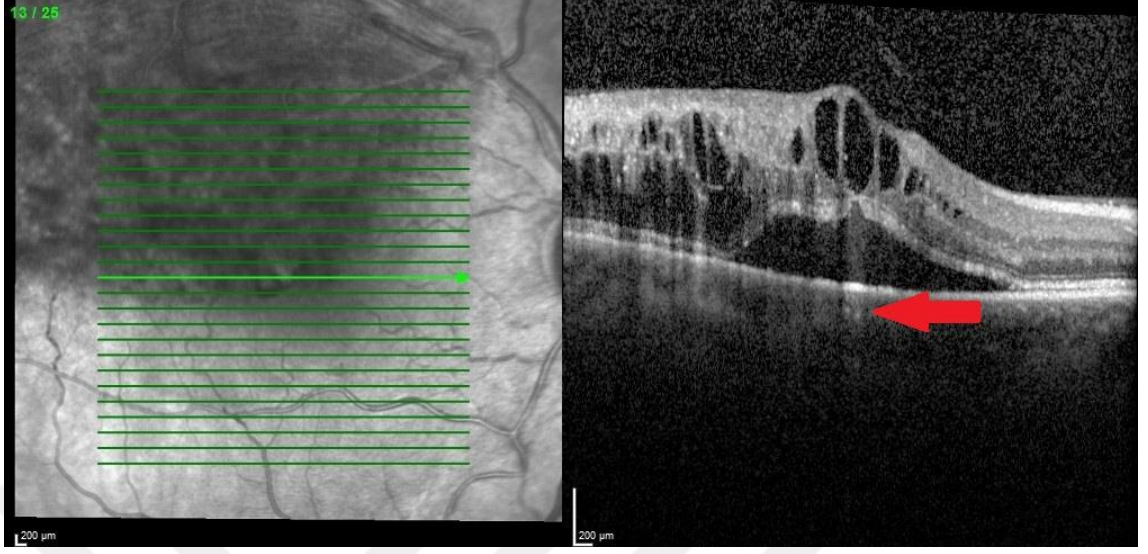


Şekil 15. İntraretinal kistler (oklar ile belirtilmiş)



Şekil 16. İntraretinal kistin yatay ve dikey ölçümü

Koroidal aşırı geçirgenlik, RPE ve üst katmanların bozulduğu durumlarda OKT sinyallerinin koroid dokuda çevre dokuya göre daha yüksek reflektiviteye sahip olmasıyla değerlendirilmiştir. (Şekil 17)



Şekil 17. Koroidal aşırı geçirgenlik (ok ile belirtilmiş)

İstatistiksel analiz: Çalışmanın istatistiksel analizinde IBM SPSS Statistics V25.0 for Windows Desktop® kullanılmıştır. Veri dağılımı Kolmogorov-Smirnov analizi ile değerlendirilmiştir. Homojen dağılıma uyan verilerin gruplar arası kıyaslaması Student T test ile, Homojen dağılıma uymayan verilerin gruplar arası kıyaslaması Mann-Whitney U ile yapılmıştır. Grup içi yapılan öncesi sonrası veri kıyaslamalarında homojen dağılıma uyan veriler için Student T test (paired samples), homojen dağılıma uymayan veriler için ise Wilcoxon Signed Rank test kullanılmıştır. Kategorik değişkenlerin analizinde 2x2 kategorik testlerde Spearmen kesin χ^2 -test ve 2x3 kategorik testlerde Pearsons χ^2 -test kullanılmıştır. $p < 0.05$ anlamlı kabul edilmiştir.

BULGULAR

Çalışmaya dahil edilen hastalarının demografik verileri Tablo 1’de gösterilmektedir. RVT tanılı 197 hastanın verileri incelendi. Çalışma kriterlerine uyan 63 hasta çalışmaya dahil edildi. Çalışma hastalarında cinsiyet dağılımı açısından anlamlı bir fark izlenmemiştir ($p=0,889$). SRVT ve RVDT arasında alt grup analizi yapıldığında gruplar arasında cinsiyet açısından anlamlı bir fark olmadığı izlenmiştir. Hastalar yaş açısından değerlendirildiğinde alt gruplar arasında anlamlı bir yaş farkı olmadığı gözlemlenmiştir ($p=0,847$).

Tablo 1. Hastaların Demografik Verileri

		RVT (N=63)			
		SRVT (N=19)	RVDT (N=44)	p	Tüm Hastalar
Cinsiyet	Erkek n(%)	10 (52,6)	24 (54,5)	0,889*	34 (54,0)
	Kadın n(%)	9 (47,4)	20 (45,5)		29 (46,0)
Yaş	Ort.±s.s.	61,74±12,28	61,16±10,26	0,847**	61,33±10,81

* χ^2 -test kullanılmıştır.

** Independent Sample T test kullanılmıştır.
 $p<0.05$ anlamlı kabul edilmiştir.

Çalışmaya dahil edilen hastalarının sağ ve sol göz karşılaştırma verileri Tablo 2’de gösterilmektedir. RVDT hastalarının 24’ü üst RVDT, 20’si alt RVDT tanılı olduğu görülmüştür. RVDT hastalarında sağ ve sol göz yönleri ile RVDT üst ve alt lokasyonu açısından anlamlı bir fark olmadığı gözlemlenmiştir ($p=0,489$).

Tablo 2. Hastaların sağ ve sol göz karşılaştırılması

		Sağ (N=31)	Göz (N=32)	Göz	p	Tüm Hastalar
SRVT n(%)		10 (52,6)	9 (47,4)	-		19 (100)
RVDT	Üst RVDT n(%)	12 (27,3)	12 (27,3)		0,489*	24 (54,5)
	Alt RVDT n(%)	9 (20,5)	11 (25)			20 (45,5)

* χ^2 -test kullanılmıştır.

$p<0.05$ anlamlı kabul edilmiştir.

Hastaların GK(LogMAR) sonuçlarının arasındaki karşılaştırma verileri Tablo 3’de gösterilmektedir. RVT tanılı hastaların başlangıca göre 4. ay ve 12. ay kontrollerinde GK(LogMAR)’ın istatistiksel olarak anlamlı bir farklılık olmadığı görüldü (sırasıyla $p=0,351$, $p=0,050$). Hasta alt grupları ile başlangıç GK(LogMAR) arasında istatistiksel olarak anlamlı farklılık izlenmedi ($p=0,094$). 4. ay GK(LogMAR) incelendiğinde SRVT grubu RVDT grubuna göre daha yüksek GK(LogMAR) değerine sahipti ve alt gruplar arasında 4. ay GK(LogMAR) açısından anlamlı fark izlendi ($p=0,015$). 12. ay GK(LogMAR) incelendiğinde SRVT grubu RVDT grubuna göre daha yüksek GK(LogMAR) değerine sahipti ve alt gruplar arasında 12. ay GK(LogMAR) açısından anlamlı fark izlendi ($p=0,007$). SRVT alt grubunun başlangıç GK(LogMAR)’a göre 4. ay ve 12. ay GK değişimi incelendiğinde zamana bağlı anlamlı fark izlenmedi ($p>0,050$). RVDT alt grubunun başlangıç GK(LogMAR)’a göre 4. ay GK(LogMAR) değişimi incelendiğinde zamana bağlı anlamlı fark izlenmedi ($p=0,097$). RVDT alt grubunda başlangıç GK(LogMAR) ile 12. ay GK(LogMAR) arasında zamana bağlı anlamlı şekilde düşüş izlenmektedir ($p=0,005$).

Tablo 3. Hastaların Görme Keskinliği (GK) (LogMAR) Sonuçlarının Hastalar ve Subgruplar Arasında Karşılaştırılması

	SRVT	RVDT	p*	Tüm Hastalar
Başlangıç GK(LogMAR) (Ort±s.s.)	1,16±0,53	0,91±0,53	0,094	0,98±0,54
4. ay GK(LogMAR) (Ort±s.s.)	1,20±0,56	0,81±0,51	0,015	0,93±0,55
12. ay GK(LogMAR) (Ort±s.s.)	1,15±0,52	0,74±0,54	0,007	0,85±0,56
p** (başlangıç-4.ay)	0,647	0,097		0,351
p** (başlangıç-12.ay)	0,932	0,005		0,050

p* : Mann-Whitney U testi uygulanmıştır.

p** : Wilcoxon testi uygulanmıştır.

Hastaların alt gruplar ile intravitreal anti-VEBF ve deksametazon enjeksiyon sayıları Tablo 4’te gösterilmektedir. Tüm hastalarda anti-VEBF enjeksiyon sayısı deksametazon sayılarından istatistiksel olarak daha fazlaydı ($p=0,000$). Alt gruplara göre 12 aylık takiplerde başlangıç zorunlu 3 doz intravitreal bevasizumab enjeksiyonu sonrasında

uygulanan intravitreal anti-VEBF enjeksiyon sayılarında istatistiksel olarak anlamlı fark yoktu ($p=0,130$). Alt gruplara göre 12 aylık takiplerde başlangıç zorunlu 3 doz intravitreal bevasizumab enjeksiyonu sonrasında intravitreal deksametazon enjeksiyon sayılarında istatistiksel olarak anlamlı fark yoktu ($p=0,448$).

Tablo 4. Ortalama İnavitreal Enjeksiyon Sayılarının Hastalar ve Alt Gruplar Arasında Karşılaştırılması

Ort±s.s.	SRVT	RVDT	p*	Toplam
Anti-VEBF	2,73±0,80	2,28±0,991	0,130	2,43±0,95
Deksametazon	1,50±0,55	1,69±0,48	0,448	1,63±0,50
p ilaçlar arası**	0,000	0,000		0,000

p* : Mann-Whitney U testi uygulanmıştır.

p** : Wilcoxon testi uygulanmıştır.

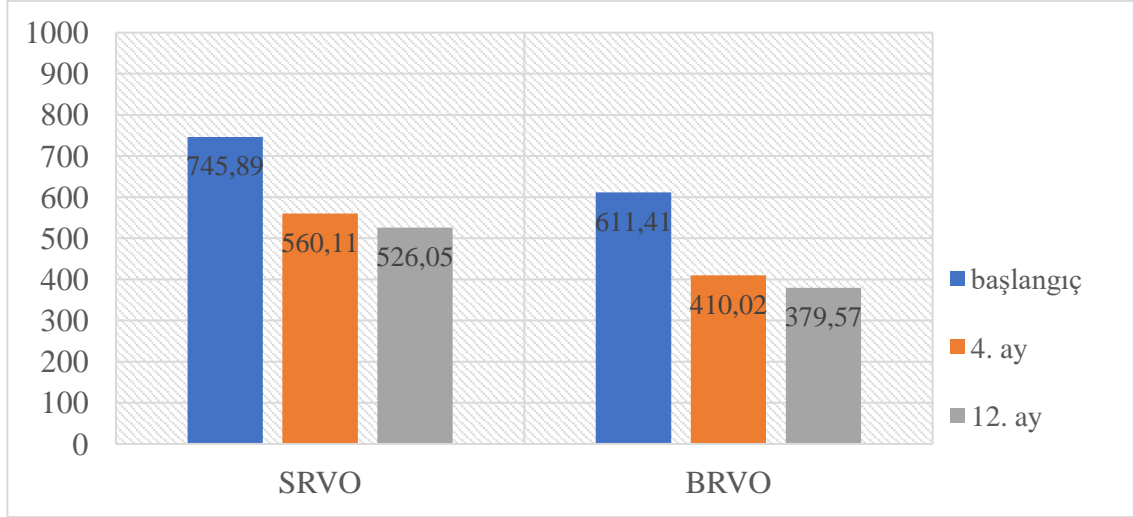
Santral fovea kalınlığının (SFK) hastalar ve subgruplar arasında karşılaştırılması Tablo 5’de gösterilmektedir. Tüm hastalarda SFK değerinde başlangıca göre hem 4. ayda hem de 12. ayda anlamlı bir düşüş izlendi ($p=0,000$). Alt grup analizi yapıldığında başlangıç SFK değeri SRVT hastalarında RVDT hastalarına göre istatistiksel olarak anlamlı yüksek ($p=0,040$) iken 4. ve 12. aylarda alt gruplar arasındaki anlamlı farkın kaybolduğu izlenmiştir. SRVT hastalarında SFK’da 4. ayda anlamlı olmayan bir azalış mevcutken ($p=0,083$), 12. ayda bu değer anlamlı bir düşüş ile değiştiği görülmüştür ($p=0,049$). RVDT hastalarında SFK’da başlangıca göre hem 4. ay hem de 12. ayda anlamlı bir azalma izlendi (ikisi de $p=0,000$).

Tablo 5. Santral Fovea Kalınlığının (SFK) Hastalar ve Alt Gruplar Arasında Karşılaştırılması

Ort±s.s.	SRVT	RVDT	p*	Tüm Hastalar
Başlangıç SFK	745,89±235,39	611,41±210,33	0,040	651,97±225,03
4. ay SFK	560,11±298,49	410,02±211,53	0,086	455,29±248,44
12. ay SFK	526,05±315,14	379,57±190,98	0,159	423,75±242,33
p** (başlangıç-4.ay)	0,083	0,000		0,000
p** (başlangıç-12.ay)	0,049	0,000		0,000

p* : Mann-Whitney U testi uygulanmıştır.

p** : Wilcoxon testi uygulanmıştır



Şekil 18. Santral Fovea Kalınlığının (SFK) Alt Gruplar Arasında Karşılaştırılması

SFK, PFMK ve GK(LogMAR) verilerinin karşılaştırılmasına yönelik korelasyon analizi Tablo 6'da gösterilmektedir. Başlangıç GK(LogMAR) ölçüm değerleri ile 4. ay GK(LogMAR) ölçüm değerleri arasında pozitif yönlü orta düzey ($r=0,638/p=0,000$), 12. ay GK(LogMAR) ölçüm değerleri arasında orta düzey korelasyon ilişkisi bulunmuştur ($r=0,598/p=0,000$). 12. ay GK(LogMAR) ölçüm değerleri ile 4. ay sonrası GK(LogMAR) ölçüm değerleri arasında pozitif yönlü yüksek düzey korelasyon ilişkisi bulunmuştur ($r=0,795/p=0,000$).

Başlangıç SFK ölçümleri ile başlangıç GK(LogMAR) ($r=0,570/p=0,000$) ve 12. ay GK(LogMAR) ($r=0,426/p=0,001$) ölçüm değerleri arasında pozitif yönlü orta düzey korelasyon ilişkisi bulunmuştur. Başlangıç SFK ölçümleri ile 4. ay GK(LogMAR) ölçüm değerleri arasında pozitif yönlü düşük düzey korelasyon ilişkisi bulunmuştur ($r=0,338/p=0,007$). 4. ay SFK verileri ile 4. ay sonrası GK(LogMAR) ($r=0,477/p=0,000$) ve 12. ay GK(LogMAR) ölçüm değerleri ($r=0,450/p=0,000$) arasında pozitif yönlü orta düzey korelasyon ilişkisi bulunmuştur. 12. ay SFK verileri ile 4. ay sonrası GK(LogMAR) ($r=0,322/p=0,010$) ölçüm değerleri arasında pozitif yönlü düşük düzey, 12. ay GK(LogMAR) ($r=0,527/p=0,000$) ölçüm değerleri arasında orta düzey korelasyon ilişkisi bulunmuştur.

Başlangıç parafoveal maküler kalınlık ile başlangıç GK(LogMAR), 4. ay GK ve 12. ay GK(LogMAR) arasında pozitif yönlü orta düzey korelasyon ilişkisi izlendi. 4. ay

parafoveal maküler kalınlık ile 4. ay ve 12. ay GK(LogMAR) arasında pozitif yönlü orta düzey korelasyon ilişkisi görüldü. 12. ay parafoveal maküler kalınlık ile 4. ay ve 12. ay GK(LogMAR) arasında pozitif yönlü orta düzey korelasyon ilişkisi izlendi.

Tablo 6. Santral Foveal Kalınlık(SFK), Parafoveal Maküler Kalınlık(PFMK) ve GK(LogMAR) Verilerinin Karşılaştırılmasına Yönelik Korelasyon Analizi

		Başlangıç GK(LogMAR)	4. ay GK (LogMAR)	12. ay GK (LogMAR)
Başlangıç GK(LogMAR)	r		,638**	,598**
	p		0,000	0,000
4. ay GK(LogMAR)	r	,638**		,795**
	p	0,000		0,000
Başlangıç SFK	r	,570**	,338**	,426**
	p	0,000	0,007	0,001
4. ay SFK	r	0,202	,477**	,450**
	p	0,113	0,000	0,000
12. ay SFK	r	0,119	,322*	,527**
	p	0,355	0,010	0,000
Başlangıç Parafoveal Maküler Kalınlık	r	,514**	,408**	,487**
	p	0,000	0,001	0,000
4. ay Parafoveal Maküler Kalınlık	r	0,214	,513**	,439**
	p	0,092	0,000	0,000
12. ay Parafoveal Maküler Kalınlık	r	0,086	,307*	,487**
	p	0,505	0,014	0,000

Pearsons Korelasyon analizi uygulanmıştır.

r: korelasyon katsayısı

Hastaların parafoveal maküler kalınlık (PFMK) sonuçlarının hastalar ve alt gruplar arasında karşılaştırılması Tablo 7’de verilmiştir. Parafovea, fovea santralinden horizontal olarak 1 mm uzaklıkta kabul edilmiştir. Tüm hastalarda PFMK değerinin başlangıca göre 4. ayda ve 12. ayda anlamlı bir şekilde düşüş gösterdiği izlendi (p=0,000). Başlangıç PFMK, 4. ay PFMK ve 12. ay PFMK ölçüm değerlerinde SRVT ve RDVT hastaları arasında istatistiksel olarak anlamlı fark izlenmedi (p>0,05). SRVT alt grubunda başlangıca göre 4. ay (p=0,049) ve 12. ay (p=0,036) PFMK değerlerinde anlamlı incelmeye izlendi. Aynı şekilde RDVT alt grubunda başlangıca göre 4. ay ve 12. ayda PFMK değerlerinde anlamlı incelmeye görüldü (p=0,000).

Tablo 7. Hastaların Parafoveal Maküler Kalınlık (PFMK) Sonuçlarının Hastalar ve Alt Gruplar Arasında Karşılaştırılması

Ort±s.s.	SRVT	RVDT	p*	Tüm Hastalar
Başlangıç PFMK	649,42±195,52	551,61±157,83	0,063	581,11±174,41
4. ay PFMK	529,05±220,35	437,16±141,15	0,071	464,87±172,40
12. ay PFMK	507,00±234,27	421,16±118,10	0,365	447,05±164,87
p** (başlangıç-4.ay)	0,049	0,000		0,000
p** (başlangıç-12.ay)	0,036	0,000		0,000

p* : Mann-Whitney U testi uygulanmıştır.

p** : Wilcoxon testi uygulanmıştır

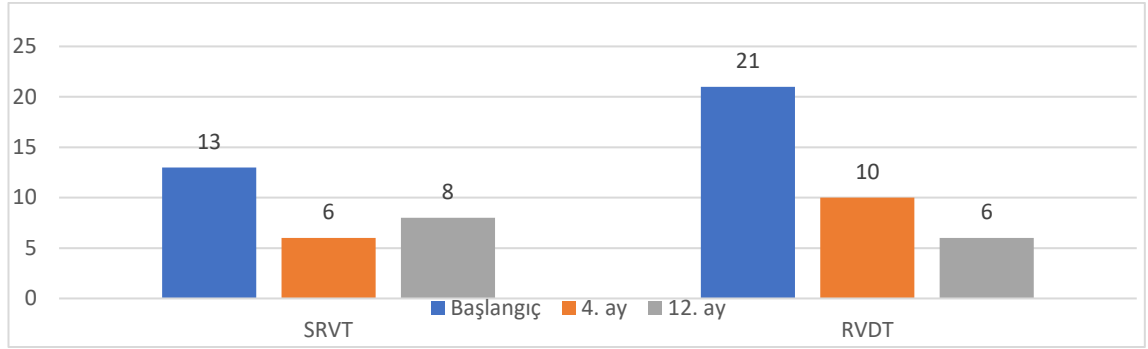
Hastaların alt gruplar ile subretinal sıvı (SRS) sonuçlarının karşılaştırılması Tablo 8’de verilmiştir. Başlangıç ve 4. ay SRS bulunma durumuna göre SRVT ve RVDT hastaları arasında istatistiksel olarak anlamlı fark yoktu ($p>0,05$). Ancak 12. ay SRS alt gruplar arasında göre istatistiksel olarak anlamlı fark izlendi ($p=0,017$). Başlangıçta SRS olan hastalarda 12. ay kontrollerinde SRS mevcudiyetinin istatistiksel olarak anlamlı şekilde düştüğü görüldü ($p=0,001$).

Tablo 8. Hastaların Subretinal Sıvı (SRS) Sonuçlarının Hastalar ve Alt Gruplar Arasında Karşılaştırılması

n (%)		SRVT	RVDT	p*	Tüm Hastalar
Başlangıç SRS	Var	13 (68,4)	21 (47,7)	0,108	34 (54)
	Yok	6 (31,6)	23 (52,3)		29 (46)
4. ay SRS	Var	6 (31,6)	10 (22,7)	0,329	16 (25,4)
	Yok	13 (68,4)	34 (77,3)		47 (74,6)
12. ay SRS	Var	8 (42,1)	6 (14)	0,017	14 (22,2)
	Yok	11 (57,9)	37 (86)		49 (77,8)
p**					0.001**

p*: χ^2 -test kullanılmıştır.

P** : Mc-Nemar testi kullanılmıştır (Başlangıç ve 12. ay SRS arasında)



Şekil 19. Hastaların subretinal sıvı (SRS) sonuçlarının alt gruplar arasında karşılaştırılması

Hasta ve alt gruplarının OKT ile değerlendiren biyobelirteçlerin değerlendirilmesi Tablo 9’da verilmiştir. EZ bozulması SRVT hastalarında RVDT hastalarına göre daha fazla ve istatistiksel olarak anlamlı olduğu gözlemlendi ($p=0,012$). ELM bozulması SRVT hastalarında RVDT hastalarına göre daha fazla ve istatistiksel olarak anlamlı olduğu gözlemlendi ($p=0,017$). Tüm hastaların yarısından fazlasında EZ ve ELM bozulması gözlemlenmiştir. DRIL, ERM, p-MLM, COST bozulması ve koroidal aşırı geçirgenlikte alt gruplar arasında anlamlı fark görülmedi ($p>0,05$). Hastaların büyük bir kısmında (%84,1) DRIL saptandı.

Tablo 9. Hastalar ve Alt Grupların OKT ile Değerlendiren Biyobelirteç Bulgularının Karşılaştırılması

n(%)		SRVT	RVDT	p*	Tüm Hastalar
EZ bozulması	İntakt	0	3 (6,8)	0,012	3 (4,8)
	Kısmen	2 (10,5)	19 (43,2)		21 (33,3)
	Bozulmuş	17 (89,5)	22 (50,0)		39 (61,9)
ELM bozulması	İntakt	0	5 (11,4)	0,017	5 (7,9)
	Kısmen	2 (10,5)	16 (36,4)		18 (28,6)
	Bozulmuş	17 (89,5)	23 (52,3)		40 (63,5)
DRIL	Var	17 (89,5)	36 (81,8)	0,362	53 (84,1)
	Yok	2 (10,5)	8 (18,2)		10 (15,9)
ERM	Var	2 (10,5)	0	0,088	2 (3,2)
	Yok	17 (89,5)	44 (100,0)		61 (96,8)
p-MLM	Var	8 (42,1)	16 (36,4)	0,438	24 (38,1)
	Yok	11 (57,9)	28 (63,6)		39 (61,9)
COST bozulması	İntakt	0	1 (2,3)	0,103	1 (1,6)
	Kısmen	18 (94,7)	31 (70,5)		49 (77,8)
	Bozulmuş	1 (5,3)	12 (27,3)		13 (20,6)
Koroidal aşırı geçirgenlik	Var	1 (5,3)	2 (2,3)	0,666	3 (4,8)
	Yok	18 (94,7)	43 (97,7)		60 (95,2)

p*: χ^2 -test kullanılmıştır.

Hastaların alt gruplar ile hiperreflektif dot karşılaştırılması Tablo 10'da gösterilmektedir. SRVT ve RVDT hastaları arasında hiperreflektif dot sayısında istatistiksel olarak anlamlı fark izlenmedi ($p=0,408$).

Tablo 10. Hastaların Hiperreflektif Dot Verilerinin Karşılaştırılması

Ort±s.s.	SRVT	RVDT	p*	Tüm Hastalar
Hiperreflektif dot	1,58±2,57	2,27±3,21	0,408	2,06±3,03

p* : Mann-Whitney U testi uygulanmıştır.

Hastaların intraretinal kist parametrelerinin karşılaştırılması Tablo 11'de verilmiştir. Alt gruplara göre başlangıç intraretinal kist varlığı, intraretinal kistin ortaya çıkışı, intraretinal kistin bulunduğu katman ve 12. ay intraretinal kist varlığı durumlarında anlamlı fark izlenmedi ($p>0,05$).

Tablo 11. Hastaların İntraretinal Kist Parametrelerinin Karşılaştırılması

		SRVT	RVDT	p*	Tüm Hastalar	
Başlangıç İntraretinal Kist Varlığı	Var	18 (94,7)	43 (97,7)	0,534	61 (96,8)	
	Görülmedi	1 (5,3)	1 (2,3)			2 (3,2)
İntraretinal Kist Ortaya Çıkışı	Başlangıç	18 (94,7)	43 (97,7)	0,534	61 (96,8)	
	4. ay	1 (5,3)	1 (2,3)			2 (3,2)
İntraretinal Kistin Bulunduğu Katman	GCL	0	1 (2,3)	0,546	1 (1,6)	
	INL	12 (63,2)	22 (50,0)			34 (54)
	ONL	7 (36,8)	21 (47,7)			28 (44,4)
12. ay İntraretinal Kist Varlığı	Var	12 (63,2)	31 (70,5)	0,568	43 (68,3)	
	Yok	7 (36,8)	13 (29,5)			20 (31,7)

p* : χ^2 -test kullanılmıştır.

Hastaların başlangıç intraretinal kist boyut parametrelerinin karşılaştırılması Tablo 12'de gösterilmektedir. SRVT ile RVDT hastaları arasında intraretinal kist yatay ve dikey ölçümleri arasında anlamlı fark izlenmedi ($p>0,05$).

Tablo 12. Hastaların Başlangıç İntraretinal Kist Boyut Parametrelerinin Karşılaştırılması

Ort±s.s.	SRVT	RVDT	p*	Tüm Hastalar
İntraretinal kist yatay	517,47±217,47	548,96±303,15	0,684	539,46±278,71
İntraretinal kist dikey	319,74±161,07	346,41±164,35	0,554	338,37±162,54

p* : Mann-Whitney U testi uygulanmıştır.

Hastaların parafoveal iç retinal kalınlık ölçümlerinin karşılaştırılması Tablo 13’de gösterilmektedir. SRVT ile RVDT hastaları arasında 12. ayda ölçülmüş olan parafoveal iç retinal kalınlık ölçümlerinde anlamlı fark izlenmedi ($p>0,392$).

Tablo 13. Hastaların Parafoveal İç Retinal Kalınlık Ölçümlerinin Karşılaştırılması

Ort±s.s.	SRVT	RVDT	p*
Parafoveal İç Retinal Kalınlık	222,79±71,68	207,32±62,57	0,392

p* : Mann-Whitney U testi uygulanmıştır.

OKT verileri ile görme keskinliği (GK)(LogMAR) karşılaştırılması Tablo 14’de gösterilmektedir. Başlangıç SRS varlığı görülen hastalarda 12. ay GK(LogMAR) değeri daha yüksek olduğu görüldü ve istatistiksel olarak anlamlıydı ($p=0,032$). EZ bozulması bulunan hastalarda 12. ay GK(LogMAR) değeri daha yüksekti ve istatistiksel olarak anlamlı olduğu görüldü ($p=0,000$).

ELM bozulması bulunan hastalarda 12. ay GK(LogMAR) değeri daha yüksekti ve istatistiksel olarak anlamlı olduğu görüldü ($p=0,000$). DRIL varlığı görülen hastalarda GK(LogMAR) değeri daha yüksekti ve istatistiksel olarak anlamlı olduğu görüldü ($p=0,003$). ERM bulgusu görülen hastalarda GK(LogMAR) değeri daha yüksekti ancak ERM bulgusu olan hasta sayısı ($n=2$) düşüklüğünden dolayı istatistiksel analiz uygulanamadı.

COST çizgisi intakt olan hasta sayısı azlığından dolayı ihmal edilip COST çizgisi kısmen ve tam bozulma gösteren hastalar arasında istatistiksel analiz uygulandı. COST çizgisi kısmen bozulmuş hastalarda GK(LogMAR) COST çizgisi tamamen bozulmuş hastalara göre daha yüksekti ve istatistiksel olarak anlamlıydı ($p=0,000$).

Tablo 14. OKT Verileri ile Görme Keskinliği (GK)(LogMAR) Karşılaştırılması

Ort±s.s.		12. ay GK(LogMAR)
Başlangıç SRS	Var	0,98±0,54
	Yok	0,72±0,56
	P*	0,032
EZ bozulması	İntakt	0,31±0,33
	Kısmen	0,38±0,20
	Bozulmuş	1,16±0,49
	P**	0,000
ELM bozulması	İntakt	0,22±0,12
	Kısmen	0,41±0,22
	Bozulmuş	1,14±0,50
	P**	0,000
DRIL	Var	0,94±0,54
	Yok	0,45±0,50
	P*	0,003
ERM	Var	1,66±0,20
	Yok	0,83±0,55
	P***	
p-MLM	Var	1,04±0,51
	Yok	0,75±0,57
	P*	0,021
COST çizgisi bozulması	İntakt	0,15±0
	Kısmen	1,01±0,54
	Bozulmuş	0,35±0,18
	P*	0,000

P* Mann-Whitney U

P** Kruskal-Wallis testi

P*** Gruplardan birinde 2 göz olduğu için analiz yapılamadı.

Hiperreflektif dot, parafoveal iç retinal kalınlık ve intraretinal kist parametrelerinin korelasyon analizi Tablo 15’te gösterilmiştir. İntraretinal kist dikey ölçüm ile başlangıç GK(LogMAR) arasında pozitif yönlü düşük düzey anlamlı korelasyon ilişkisi gözlemlendi ($r=,347/p=0,005$). Parafoveal iç retinal kalınlık ile 12. ay GK(LogMAR) arasında pozitif yönde düşük düzey anlamlı korelasyon gözlemlendi ($r=,311/p=0,013$).

Tablo 15. Hiperreflektif Dot, Parafoveal İç Retinal Kalınlık ve İntraretinal Kist parametrelerinin korelasyon analizi

		Başlangıç GK(LogMAR)	4. ay GK(LogMAR)	12. ay GK(LogMAR)
Hiperreflektif Dot	r	-0,008	0,026	0,110
	p	0,950	0,838	0,391
İntraretinal Kist Yatay ölçüm	r	0,183	-0,007	0,071
	p	0,150	0,958	0,580
İntraretinal Kist Dikey ölçüm	r	,347**	0,028	0,107
	p	0,005	0,829	0,404
Parafoveal İç Retinal Kalınlık	r	0,131	0,183	,311*
	p	0,305	0,150	0,013

Pearsons Korelasyon analizi uygulanmıştır.

r: korelasyon katsayısı

TARTIŞMA

Retinal venin tıkanması, oftalmolojideki en dramatik tablolardan biri olarak karşımıza çıkmaktadır. İskemik olmayan ve iskemik tip olmak üzere iki kategoriye ayrılır. İskemik olmayan tipin doğal seyri nispeten iyi huyludur; ancak bazı hastalarda kalıcı kistoid maküler değişiklikler kaldığı düşünülmektedir. Neovaskülarizasyon sıklıkla görülmez. İskemik tip için görme keskinliğinin (GK) azalması, retinal neovaskülarizasyon, traksiyon retina dekolmanı, rubeosis iridis ve neovasküler glom gibi ciddi komplikasyonlardır (63). RVT'nın prevalansı ile en sık görülen retina hastalıklarından biridir. Görülme sıklığına bakıldığında retinal ven dal tıkanıklığı santral ven tıkanıklığından önemli ölçüde daha yaygındır (51). RVDT'nın ana komplikasyonlarından biri körlüğe neden olabilen maküla ödemi (MÖ). RVDT ile ilişkili maküla ödeminin tedavileri, bir anti-vasküler endotelial büyüme faktörü (VEBF) ajanının intravitreal enjeksiyonlarını içerir (64). Bazı çalışmalar sitokinler ve büyüme/inflamatuar faktörlerinin aköz hümör seviyelerinin, RVDT maküla ödeminde tedaviye yanıtla ilişkili olduğunu göstermiştir (65). İskemik RVT tanılı hastaların gözlerinde neovaskülarizasyon eğilimleri mevcuttur. Retinadaki yeni kan damarları kanamaya neden olabilir. Gözün ön segmentinde oluşan bu yeni damarlar ise aköz hümörün dışarı akışını tıkayabilir. Göz tansiyonu yükselir ve glom gelişir. Tüm bu olası komplikasyonlardan ötürü görme keskinlikleri daha kötüdür ve iyileşme şansı daha az olduğu düşünülmektedir. Bu nedenle çalışmamızda iskemik RVT tanılı hastalar değil non-iskemik RVT tanılı hastalar çalışmaya dahil edilmiştir. Çalışmamızda SRVT ile RVDT'nın anti-VEBF ve steroid tedavisi ile ilişkisini OKT verileri eşliğinde incelemeyi amaçladık.

RVT yaşlı kişilerde sıklıkla görülse de 65 yaş üzeri gençleri de etkileyebilecek önemli bir görme kaybı nedenidir. Erkeklerde daha sık görülür. Retinal ven tıkanıklıkları, tıkanmanın derecesine göre santral, yarı-merkez ve dal oklüzyonları olarak sınıflandırılır (50). MÖ'nün en yaygın risk faktörleri sistemik damar hastalıkları (diyabet, hipertansiyon, hiperlipidemi) ve ileri yaşlı (>65 yaş) (66). Retina damar tıkanıklığı gelişiminde bir diğer risk faktörü de cinsiyettir. Diğer damar hastalıklarında olduğu gibi erkek hastalar RVT'na daha duyarlıdır. Fong ve ark. 103 olgudan oluşan çalışmalarında hastaların %64'ünün erkek olduğunu bildirmiştir (67). Nalcacı ve ark. Türkiye'de

yaptıkları bir çalışmada da hastaların %55'i erkek, %45'i kadındı (68). Ancak RVT'nın kadınlarda daha sık görüldüğünü belirten çalışmalar da mevcuttur (69). Çalışmamızda hastaların cinsiyet ve yaş ile benzer dağılımda olduğunu gördük. Sonuçlarımız literatürle uyumlu bir cinsiyet dağılımı göstermiştir. Hastalar, $61,33 \pm 10,81$ ortalama yaşa sahipti. Hasta popülasyonunun %31,7'si 55 yaşının altındaydı. Çalışmamızda yaş ile ilgili bir kısıtlamada bulunmadık ve literatürdeki prevalansa yakın bir yaş ortalaması olduğu görüldü.

Şu anda ranibizumab, bevasizumab ve aflibersept dahil olmak üzere çeşitli anti-VEBF ilaçları mevcuttur. Her ne kadar iyi tasarlanmış randomize klinik çalışmalar, bu ajanların çeşitli retina hastalıklarında görsel iyileşmede etkinliğini göstermiş olsa da her intravitreal enjeksiyon, enjeksiyon sonrası ve ilaç sınıfıyla ilişkili komplikasyon riski taşımaktadır (70, 71). Enfeksiyöz endoftalmi, intravitreal enjeksiyonların en yıkıcı komplikasyonlarından biri olmaya devam etmektedir. Anti-VEBF tedavisi ile yapılan çok merkezli klinik çalışmalarda hasta başına endoftalmi insidansının %0,019 ila %1,6 arasında olduğu rapor edilmiştir (72, 73). Ancak son çalışmalarda endoftalmi oranı ilk çalışmalara göre daha düşük olma eğilimindedir (74, 75). Çalışmamızda endoftalmi gelişen hasta yoktu. Ayrıca kliniğimizde standart uygulanan intravitreal enjeksiyonlarda endoftalmi komplikasyonu oldukça nadir olarak görülmektedir.

RVT olan hastalarda vasküler endotelial büyüme faktörü (VEBF) seviyelerinin yükseldiği gösterilmiştir. Ven tıkanıklığı görülen canlıların gözlerinde VEBF'nün sürekli salınımı vasküler sızıntıya ve maküler ödeme neden olur (65, 71). Bu nedenle, RVT sonrası maküler ödemli hastalarda intravitreal VEBF antagonistlerinin test edilerek uygulanması önerilmiştir (76). Çalışmamızda takiplerinde intravitreal Anti-VEBF enjeksiyonunun herhangi bir komplikasyonu gelişen hastaya rastlamadık.

Bae ve ark. SRVT ile RVDT intravitreal anti-VEBF grubunda benzer hasta sayılarında alınırken intravitreal deksametazon ile tedavi gruplarında RVDT tanılı hastalar %69 ile çoğunlukta olduğu bildirilmiştir. Aynı çalışmada sadece intravitreal anti-VEBF ve intravitreal deksametazon ile kombine tedavi uyguladıkları bir çalışmada intravitreal anti-VEBF ile tedavi grubu GK değerini korurken intravitreal deksametazon tedavisinde gerileme görülmüştür (77). İntravitreal anti-VEBF enjeksiyonları ile tedavi

edilen MÖ gözlerinde zaman içinde görme keskinliğindeki değişiklikler ile SFK arasında anlamlı ilişki bildirilmiştir (78). Buna karşın MÖ'nün neden olduğu iç retina tabakası düzensizliğindeki 4. ayın başındaki değişimin, başlangıçtan 1 yıla kadar görme keskinliği değişimini öngörüsü bildirilmiştir (79). RVDT ve SRVT hastalarında intravitreal deksametazon tedavisinin dozlara ve sham grubuna göre karşılaştırılmasının yapıldığı 1256 hastanın alındığı bir çalışmada düzeltilmiş GK harf olarak incelenmiş ve 180 gün ve 12 ay kontrollerde en iyi GK sonuçları sham grubunda alınmıştır. Sonuçlarında RVDT daha iyi GK sunduğu bildirilmiştir (80). RVT'nda görme keskinliği maküla kalınlığı veya SFK gibi parametrelerin görme keskinliği ile ilişkisi birçok çalışmada incelenmiştir (77). Bae ve ark. RVDT ve SRVT hastalarını kategorize ederek veri setine eklemesine rağmen çalışmada karşılaştırmamıştır (77). Singer ve ark. benzer ilaç ve protokolleri kullandıkları bir çalışmada %35 SRVT ve %65 RVDT tanılı hastaları almıştır. 6 ay sonra GK'nde SRVT grubunda görme keskinliğinin %46 daha iyi sonuçlar verdiğini buna karşın işlem sonrası ve 2 aylık kontrollerde çok yakın sonuçlar verdiğini bildirmiştir (81). Yeniden intravitreal enjeksiyona ihtiyaç duyan hastaların %55'inde Snellen görme keskinliğinde maksimum 3 satırlık görme keskinliği artışı ve maksimum ortalama 17 harflik görme keskinliği artışı bildirilmiştir (81). Çalışmamıza dahil edilen hastaların başlangıç ve son görme keskinliği sonuçları literatürle benzer sonuçlar verdi. RVDT grubunda başlangıçta $0,91 \pm 0,53$ olan GK(LogMAR) 12. ay kontrolde $0,74 \pm 0,54$ 'e gerilemiştir. İstatistiksel olarak anlamlı olan bu sonuca göre RVDT grubunda intravitreal enjeksiyon tedavileri ile GK(LogMAR) düşmüştür. Ayrıca SRVT hastalarında RVDT hastalarına göre 4. ay GK(LogMAR) değeri anlamlı olarak daha yüksek olup benzer şekilde 12. ay kontrollerinde de GK(LogMAR) açısından anlamlı bir fark olduğu görüldü. SRVT hastalarında 12 aylık takip süresinde RVDT hastalarına göre daha düşük GK değerleri izlendi.

Retinal ven tıkanıklığı (RVT), diyabetik retinopatiden sonra ikinci en sık görülen retinal vasküler bozukluktur (51, 82). Bir veya daha fazla retinal damarın kısmi veya tam tıkanması ardından artmış retinal venöz kan basıncına bağlı olarak retinal damarların genişlemesi ile karakterizedir (57, 83). RVT, maküla ödemi (MÖ), vitreus kanaması, optik nöropati, maküler iskemi ve hatta traksiyonel retina dekolmanı gibi görme kaybına yol açabilen çeşitli komplikasyonlarla ilişkilidir (4). MÖ, RVT'nun görme kaybına yol açabilen en sık görülen komplikasyonudur. RVT'ya sekonder ME'yi tedavi etmek için

birçok tedavi seçeneği kullanılmaktadır. Lazer fotokoagülasyon tedavisi daha önce RVT'ya sekonder MÖ için tercih edilen tedavi olarak kabul ediliyordu (54). Son zamanlarda intravitreal anti-vasküler endotelyal büyüme faktörü (VEBF) tedavinin ilk seçeneği haline gelmiştir (84). Bazı çalışmalarda hastaların önemli bir kısmı intravitreal anti-VEBF tedavisine yetersiz yanıt göstermiştir (85, 86). Çalışmamızdaki hastalarda 12 aylık takiplerde başlangıç zorunlu 3 doz intravitreal bevasizumab enjeksiyonu sonrasında intravitreal anti-VEBF sayısı ortalama $2,43 \pm 0,95$ idi. SRVT hastalarında RVDT hastalarına göre ortalama $2,73 \pm 0,80$ ile daha fazla intravitreal anti-VEBF ihtiyacı gözlemledik ancak istatistiksel olarak anlamlı değildi. 12 aylık takiplerde başlangıç zorunlu 3 doz intravitreal bevasizumab enjeksiyonu sonrasında intravitreal anti-VEBF enjeksiyon ile birlikte veya ayrıca yapılan intravitreal deksametazon enjeksiyon sayıları arasında istatistiksel olarak anlamlı farklılıklar vardı. Hem SRVT hem de RVDT hastalarında intravitreal deksametazon enjeksiyon sayıları intravitreal anti-VEBF enjeksiyon sayılarına göre daha azdı. Ayrıca intravitreal deksametazon enjeksiyon sayısı, RVDT hastalarında istatistiksel olarak anlamlı olmasa da SRVT hastalarına göre daha fazlaydı.

SFK'deki artışın giderek daha kötü görme keskinliğiyle ilişkili olduğu birkaç kez gösterilmiştir (87-89). Michl ve diğerleri, yakın zamanda çok değişkenli bir analizde, SFK'deki her 100 μm artış başına -3,4 harf azalma olduğunu göstermişlerdir (89). Retinal Ven Tıkanıklığında Standart Bakım ve Kortikosteroid Karşılaştırmasında RVDT ve SRVT hastalarında intravitreal triamsinolon (4 mg) ile tedavi edilen fakik SRVT gözlerin %5,3'ünde (4/76) ve fakik RVDT gözlerin %3,6'sında (4/110) katarakt ameliyatı gerektiği bildirilmiştir (90, 91). Irgat ve ark. RVDT hastalarında intravitreal anti-VGF ile seröz retina dekolmanı ile maküla ödemi ilişkisini araştırdıkları çalışmada SFK değerini başlangıçta $667,90 \pm 220,68 \mu\text{m}$ ve 12. ay kontrollerinde $376,66 \pm 74,71 \mu\text{m}$ olduğunu ve gerilediğini bildirmişlerdir (92). RVDT (%76,7) ile SRVT (%23,3) birlikte değerlendirilen bir çalışmada başlangıç SFK değerinin $436,05 \mu\text{m}$ olduğu bildirilmiştir (93). İntravitreal deksametazon enjeksiyonu yapılan ve optik koherens tomografi biyobelirteçlerini inceleyen bir çalışmada takip süresinin sonunda $\text{SFK} \leq 250 \mu\text{m}$ veya SFK azalması $> \%10$ ve SRVT ve RVDT (ortalama fark %4,7, $p = 0,7350$) arasında istatistiksel olarak anlamlı fark olmadığını bildirmişlerdir (94). Çalışmamıza dahil edilen SRVT hastalarında $745,89 \pm 235,39 \mu\text{m}$ ve RVDT hastalarında $611,41 \pm 210,33 \mu\text{m}$

başlangıç SFK değerleri varken tüm hastalarda başlangıca göre 12. ay kontrol SFK değerlerinde istatistiksel olarak anlamlı düşüş görüldü. SRVT hastalarında SFK ölçümündeki düşüş yaklaşık %29,5 iken RVDT hastalarında yaklaşık %37,92 ile daha yüksek bir düşüş olduğunu görüldü. PFMK ölçümlerinde de SFK değerlerine benzer oranlar vardı. SFK ve PFMK ölçümlerindeki değişimin literatürle benzer şekilde sonuçlar gösterdiği gözlemlendi.

OKT, maküler ödemde meydana gelen birçok yapısal değişikliğin niteliksel ve niceliksel olarak değerlendirilmesine olanak sağlar. OKT'de görülen yapısal değişikliklerin maküler ödemde tedaviye yanıtı ön gördürücü olabileceğine dair kanıtlar vardır (94, 95). OKT'de görülen bu yapısal değişiklikler biyobelirteçler olarak adlandırılır ve bunlar arasında elipsoid zone (EZ) ve dış sınırlayıcı membran (ELM) bütünlüğü, hiperreflektif odaklar (HRF), iç retina katmanlarının düzensizliği (DRIL), sert eksudalar (HE), seröz maküla dekolmanı (SMD), arka vitreus dekolmanı (AVD) ve epiretinal membran (ERM) yer alır (96, 97). ELM'nin yapısındaki sıkı bağlantılardan dolayı ELM'nin retina yapısının korunmasında rol oynadığı ve kan-retina bariyerinin bir parçası olduğu düşünülmektedir. Vasküler patolojilerin sıkı bağlantı proteinlerinin kaybına neden olabileceği ve maküla ödemiyle sonuçlanabileceği rapor edilmiştir (59). Retinal vasküler hastalığa (diyabetik maküla ödemi veya RVT-ME) ikincil ME hastalarında intravitreal deksametazon implant uygulamasından sonra ELM bütünlüğünde önemli bir iyileşme bildirilmiştir (98). Santral fovea kalınlığı ile OKT biyobelirteçlerinin incelendiği bir çalışmada başlangıç değerleri ile 6. ay kontrol değerleri arasında ELM bozulması, EZ bozulması, MLM, SRS, ERM, PVD gibi değişkenlerle istatistiksel olarak anlamlı ilişki olmadığı bildirilmiştir. Aynı çalışmada DRIL ile diyabetik maküler ödemi olan hastalarda daha fazla görülürken RVDT ve SRVT arasında anlamlı farklılığın olmadığı bildirilmiştir (97). 2022 yılında yapılmış bir çalışmada OKT biyobelirteçleri ile intravitreal anti-VEBF ile bizim çalışmamıza benzer gruplar değerlendirilmiştir. SRVT ve RVDT ile OKT biyobelirteçlerinin karşılaştırılmasında ELM bozulması RVDT grubunda (intakt %26,2, kısmen kesinti %42,9 ve bozulmuş %31) SRVT grubuna göre (intakt %13,3, kısmen kesinti %40 ve bozulmuş %46,7) daha iyi sonuçlar bildirilmiştir. Aynı çalışmada DRIL, ERM, p-MLM sonuçlarında istatistiksel olarak anlamlı sonuçlar bulunmamıştır (94). Çalışmamızda bu biyobelirteçlerin RVT hastalarının prognozları ile ilişkisi incelendi. Daha önce yayımlanan bu verilerin aksine çalışmamıza dahil edilen hastalarda başlangıç

kontrollerinde EZ ve ELM bozulmasının 12. ay kontrolünde daha düşük GK ile ilişkili olduğunu gözlemlendi. Benzer şekilde başlangıçta DRIL ve p-MLM varlığının 12. ayda daha düşük GK ile ilişkili olduğu izlendi. SRVT hastalarında EZ bozulmuş hastalar %89,5 ile çoğunlukta iken RVDT hastalarında EZ bozulmuş hastaların oranı %50 ile daha azdı. Benzer oranlar ELM bozulmasında da mevcuttu. SRVT tanılı hastalarda EZ ve ELM bozulması RVDT hastalarından istatistiksel olarak daha fazlaydı. ERM bulgusunu SRVT grubunda 2 hastada vardı ve istatistiksel olarak anlamlılığı değerlendirilemedi. İlerideki çalışmalarda bunun tekrar incelenmesi gerekmektedir. DRIL, p-MLM, COST ve koroidal aşırı geçirgenlik bulguları bulunan SRVT ve RVDT tanılı hastalar benzer aralıktaydı.

Hem intraretinal hem de subretinal maküler sıvı, retina ven tıkanıklığının tedavisinde ana gösterge olarak kabul edilir. Bhisitkul ve ark. sürekli kuru maküleya sahip gözlerin, kalıcı (-10,98 ETDRS harfi) veya tekrarlayan (-5,4 ETDRS harfi) maküla ödemi olan gözlerle göre önemli ölçüde daha iyi görme keskinliği sonuçlarına sahip olduğunu göstermiş, ancak intravitreal anti-VEBF tedavisi ile ilişkisini bulamamışlardır (99). SRVT durumunda, maküler sıvının artması durumunda prognoz kötüleşeceğinden, intra ve subretinal sıvının erken emiliminin sağlanması gerektiği bildirilmiştir (15). Subretinal sıvı sınırının kalınlığı ve intraretinal kistlerin boyutu da ilk başvuruda görme keskinliğindeki azalmayla ilişkili bulunmuştur (100). SRS ile RVT bölgelerini inceleyen bir çalışmada başlangıç değerlerine göre her iki grupta düzelmeye görünürken RVDT grubundaki düzelmeye anlamlı şekilde daha iyi olduğu bildirilmiştir (94). Çalışmamızda literatürle paralel şekilde başlangıçta SRS bulunmayan hastaların 12. ay GK değerleri daha iyi sonuçlar vermiştir. Bununla birlikte başlangıçta SRS olan hastaların 12 aylık takiplerinde SRS varlığının anlamlı şekilde azaldığı görüldü.

Hiperreflektif dotlar birçok retina hastalığında ortaya çıkar ve bu nedenle sıklıkla farklı oluşum ve bileşime sahiptir. Yaşa bağlı maküla dejenerasyonunda mikroglia ve retina pigment epitel hücrelerinden şüphelenilirken, damar tıkanıklıklarında ve diyabetik retinopatideki hiperreflektif dotlar büyük olasılıkla ekstrasvasküler protein veya lipidi temsil eder (101, 102). Michl ve ark. Hiperreflektif dotlar, retinal ven tıkanıklıklarında daha zayıf görme keskinliği ile ilişkili olduğunu bildirmiştir (89). İntravitreal anti-VEBF veya deksametazon tedavisine rağmen hiperreflektif dotlar devam ederse, retinal katmanlardaki konumuna göre görme keskinliği üzerindeki olumsuz etkisinin değiştiği

ve ELM'de bir bozulma ile ilgili olduğu düşünülmektedir (59, 103). Hwang ve diğerleri öncelikle intravitreal anti-VEBF tedaviye yanıt alınmadıysa intravitreal steroid tedavisi ile hiperreflektif dotlarda iyileşme olacağını bildirmiştir (104). Daha önce yapılan çalışmaların aksine çalışmamıza dahil edilen hastalarda hiperreflektif dot ve GK(LogMAR) arasında bir korelasyon izlenmemiştir. Çalışmamıza dahil edilen hastaların GK(LogMAR) ile OKT verilerinin karşılaştırmasında ise başlangıçta SRS olan hastalarda 12. ay GK(LogMAR) daha yüksekti. Başlangıçta EZ ve ELM bozulması bulunan hastalarda 12. ay GK(LogMAR) değerinin anlamlı şekilde yüksek seyrettiği görüldü. İntraretinal kist dikey ölçüm arttıkça başlangıç GK(LogMAR) değeride artmaktaydı. Parafoveal iç retinal kalınlık arttıkça 12. ay GK(LogMAR) değeride artmaktaydı.

Güncel uygulamada Sağlık Bakanlığımız tarafından zorunlu başlangıç tedavisi olarak gösterilen intravitreal bevasizumab tedavisini bir ay arayla üç yükleme dozu primer tedavi olarak kullanılan hastalar çalışmaya dahil edildi. Buna karşın intravitreal bevasizumab enjeksiyon ve intravitreal deksametazon implant enjeksiyon tedavisi kombinasyonunun veya intravitreal anti-VEBF enjeksiyon kombinasyonunun birlikte veya tek başına kullanılmasıyla karşılaştırılmamıştır.

RVT'ndan kaynaklanan maküla ödeminin tedavisinde intravitreal anti-VEBF ve deksametazon implant ile tedavilerde hastanın RVT alt gruplarına bağlı değişen bir başarı sağlandığı izlenmektedir. Daha uzun vadeli ve daha ileri çalışmalar ile kısa vadeli faydaların yalnızca geçici mi olduğunu yoksa sonunda görmede uzun süreli bir iyileşmeye yol açıp açamayacağı incelenmelidir.

Yaş, cinsiyet, başlangıç görme keskinliği, olası OKT belirteçleri, intraretinal enjeksiyon sayısı gibi değişkenlerin retinal ven tıkanıklığı hastalarında hastalık süreci, prognozu ve tedavi süreci üzerindeki etkileri ve bu değişkenlerin hastalardaki görsel sonuçlar, anatomik stabilite ve ihtiyaç duyulan intravitreal anti-VEBF ajan uygulamasının sıklığına olan etkisi araştırmayı planladığımız çalışmada aldığımız hasta grubunun başlangıç, bir ay arayla 3 doz bevasizumab yüklemesi sonrası 4. ay ve 12. ay kontrollerini çalışmaya dahil ettik. Bu çalışmanın retrospektif olması gibi bir sınırlılığı bulunmaktadır. Araştırmanın bir diğer sınırlılığı ise daha fazla takip verilerinin mevcut olmamasıydı.

Çalışmaya dahil edilen hastaların OKT optik disk değerlendirmeleri ve gelişmiş derinlik görüntüleme OKT (enhanced depth imaging OCT; EDI-OCT) verileri yoktu. Çalışmaya dahil edilen hastalar, takip süresinde optik koherens tomografi anjiyografi (OKTA) cihazı olmadığı için OKTA ile değerlendirilememiştir. Gelecekteki çalışmalarda inflamatuvar belirteçlerin prognoz ve tedavi sonuçları üzerindeki etkilerinin daha ayrıntılı analizi araştırılmalıdır.



SONUÇ

Çalışmamızda RVT tanılı hastalarında görsel aktivite sonuçlarıyla ilişkili prediktif faktörler ve OKT biyobelirteçleri ile takip sonuçları karşılaştırıldı.

Hastaların ortalama yaşı $61,33 \pm 10,81$ idi ve SRVT ile RVDT hastalarında istatistiksel olarak anlamlı fark bulunmadı. Hasta popülasyonunun %31,7'si 55 yaşının altındaydı. 12 aylık takiplerde başlangıç zorunlu 3 doz intravitreal bevasizumab enjeksiyonu sonrasında SRVT hastalarında ortalama $2,73 \pm 0,80$ ve RVDT hastalarında ortalama $2,28 \pm 0,991$ intravitreal anti-VEBF enjeksiyonu yapıldığı görüldü. 12 aylık takiplerde başlangıç zorunlu 3 doz intravitreal bevasizumab enjeksiyonu sonrasında SRVT hastalarında ortalama $1,5 \pm 0,55$ ve RVDT hastalarında ortalama $1,69 \pm 0,48$ intravitreal deksametazon implant enjeksiyonu uygulandı.

SRVT ve RVDT hastalarında GK(LogMAR) başlangıç karşılaştırması arasında anlamlı fark yok iken 4. ay ve 12. ay kontrol GK'de RVDT hastalarında SRVT hastalarına göre daha iyi sonuçlar olduğu görüldü. Başlangıç SFK ölçümleri SRVT hastalarında RVDT hastalarına göre istatistiksel olarak anlamlı şekilde yüksekken, 4. ay ve 12. ay kontrollerde benzer aralıktaydı. PFMK ölçümünde SRVT ve RDVT subgrupları değerlendirildiğinde başlangıç, 4. ay ve 12. ay kontrollerinde benzer sonuçlar olduğunu gördüldü. SFK ve PFMK değerleri hem SRVT hem RVDT hastalarında başlangıç ölçümlerine göre 12. ay kontrollerinde istatistiksel olarak anlamlı bir incelmeye olduğunu gördük. Başlangıçta SRS varlığı olan hastaların 12 aylık takiplerinde SRS varlığının intravitreal tedaviler ile birlikte anlamlı şekilde azaldığı görüldü. Başlangıçta EZ ve ELM bozulması bulunan hastalarda 12. ay GK değerlerinin daha düşük ve istatistiksel olarak anlamlı olduğu görüldü. İntraretinal kistin başlangıçta varolması, ortaya çıkış zamanı, intraretinal kistin bulunduğu katman ve 12. ayda intraretinal kist varlığı ile SRVT ve RVDT alt grupları arasında istatistiksel olarak anlamlı farklılık yoktu. Başlangıç parafoveal iç retinal kalınlık ile 12. ay GK(LogMAR) arasında pozitif yönde düşük düzey anlamlı korelasyon gözlemlendi.

Sonuç olarak: RVT hastalarında intravitreal bevasizumab yüklemesi ardından uygulanan anti-VEBF ve/veya deksametazon implant enjeksiyonları ile 1 yıllık kontrollerde GK'nde artış ve maküler ödemde azalma izlendi. OKT biyobelirteçleri ile

GK arasında gerek başlangıç gerek 12. ay kontrollerde anlamlı ilişkiler saptanmıştır. Mevcut bulguların hastaya özel tedavi planlaması ve daha iyi görme keskinliği sağlanması açısından yol gösterici olabileceği sonucuna varılabilir.



KAYNAKLAR

1. Schmidt-Erfurth U, Garcia-Arumi J, Gerendas BS, Midena E, Sivaprasad S, Tadayoni R, et al. Guidelines for the management of retinal vein occlusion by the European Society of Retina Specialists (EURETINA). *Ophthalmologica*, 2019;242(3):123-62.
2. Yin S, Cui Y, Jiao W, Zhao B. Potential prognostic indicators for patients with retinal vein occlusion. *Frontiers in Medicine*, 2022;9:839082.
3. Siedlecki J, Hattenbach L-O, Feltgen N, Priglinger SG. Biomarker in der Therapie venöser retinaler Gefäßverschlüsse. *Die Ophthalmologie*, 2022;119(11):1111-20.
4. Ip M, Hendrick A. Retinal vein occlusion review. *The Asia-Pacific Journal of Ophthalmology*, 2018;7(1):40-5.
5. Sophie R, Wang PW, Channa R, Quezada-Ruiz C, Clark A, Campochiaro PA. Different factors associated with 2-year outcomes in patients with branch versus central retinal vein occlusion treated with ranibizumab. *Ophthalmology*, 2019; 126(12):1695-702.
6. Winegarner A, Wakabayashi T, Fukushima Y, Sato T, Hara-Ueno C, Busch C, et al. Changes in retinal microvasculature and visual acuity after anti-vascular endothelial growth factor therapy in retinal vein occlusion. *Investigative ophthalmology & visual science*, 2018;59(7):2708-16.
7. Vaz-Pereira S, Marques IP, Matias J, Mira F, Ribeiro L, Flores R. Real-world outcomes of anti-VEGF treatment for retinal vein occlusion in Portugal. *European journal of ophthalmology*, 2017;27(6):756-61.
8. Kim SJ, Yoon YH, Kim HK, Yoon HS, Kang SW, Kim JG, et al. Baseline predictors of visual acuity and retinal thickness in patients with retinal vein occlusion. *Journal of Korean Medical Science*, 2015;30(4):475-82.
9. Blodi BA, Domalpally A, Scott IU, Ip MS, Oden NL, Elledge J, et al. Standard Care vs Corticosteroid for Retinal Vein Occlusion (SCORE) Study system for evaluation of stereoscopic color fundus photographs and fluorescein angiograms: SCORE Study Report 9. *Archives of ophthalmology*, 2010;128(9):1140-5.
10. Scott IU, VanVeldhuisen PC, Ip MS, Blodi BA, Oden NL, King J, et al. Baseline factors associated with 6-month visual acuity and retinal thickness outcomes in

patients with macular edema secondary to central retinal vein occlusion or hemiretinal vein occlusion: SCORE2 study report 4. *JAMA ophthalmology*, 2017;135(6):639-49.

11. Scott IU, VanVeldhuisen PC, Oden NL, Ip MS, Blodi BA, Hartnett ME, et al. Baseline predictors of visual acuity and retinal thickness outcomes in patients with retinal vein occlusion: Standard Care Versus Corticosteroid for Retinal Vein Occlusion Study report 10. *Ophthalmology*, 2011;118(2):345-52.
12. Chen AX, Greenlee TE, Conti TF, Briskin IN, Singh RP. Fluctuations in Macular Thickness in Patients with Retinal Vein Occlusion Treated with Anti-Vascular Endothelial Growth Factor Agents. *Ophthalmology Retina*, 2020;4(12):1158-69.
13. Segal O, Yavnieli R, Mimouni M, Rabina G, Geffen N, Moisseiev E, et al. Optical coherence tomography biomarkers predicting visual acuity change after intravitreal bevacizumab injections for macular edema secondary to branch retinal vein occlusion. *Ophthalmologica*, 2022;245(1):19-24.
14. Yu JJ, Thomas AS, Berry D, Yoon S, Fekrat S, Grewal DS et al. Association of retinal inner layer disorganization with ultra-widefield fluorescein angiographic features and visual acuity in branch retinal vein occlusion. *Ophthalmic Surgery, Lasers and Imaging Retina*, 2019;50(6):354-64.
15. Yiu G, Welch RJ, Wang Y, Wang Z, Wang P-W, Haskova Z. Spectral-domain OCT predictors of visual outcomes after ranibizumab treatment for macular edema resulting from retinal vein occlusion. *Ophthalmology Retina*, 2020;4(1):67-76.
16. Tang F, Qin X, Lu J, Song P, Li M, Ma X. Optical coherence tomography predictors of short-term visual acuity in eyes with macular edema secondary to retinal vein occlusion treated with intravitreal conbercept. *Retina*, 2020;40(4):773-85.
17. Liu H, Li S, Zhang Z, Shen J. Predicting the visual acuity for retinal vein occlusion after ranibizumab therapy with an original ranking for macular microstructure. *Experimental and Therapeutic Medicine*, 2018;15(1):890-6.
18. Chan EW, Eldeeb M, Sun V, Thomas D, Omar A, Kapusta MA, et al. Disorganization of retinal inner layers and ellipsoid zone disruption predict visual

- outcomes in central retinal vein occlusion. *Ophthalmology Retina*, 2019;3(1):83-92.
19. Lee H, Lee J, Chung H, Kim HC. Baseline spectral domain optical coherence tomographic hyperreflective foci as a predictor of visual outcome and recurrence for central serous chorioretinopathy. *Retina*, 2016;36(7):1372-80.
 20. Lee H, Ji B, Chung H, Kim HC. Correlation between optical coherence tomographic hyperreflective foci and visual outcomes after anti-VEGF treatment in neovascular age-related macular degeneration and polypoidal choroidal vasculopathy. *Retina*, 2016;36(3):465-75.
 21. Piri N, Nesmith BL, Schaal S. Choroidal hyperreflective foci in Stargardt disease shown by spectral-domain optical coherence tomography imaging: correlation with disease severity. *JAMA ophthalmology*, 2015;133(4):398-405.
 22. Mimouni M, Segev O, Dori D, Geffen N, Flores V, Segal O. Disorganization of the retinal inner layers as a predictor of visual acuity in eyes with macular edema secondary to vein occlusion. *American journal of ophthalmology*, 2017;182:160-7.
 23. Babiuch AS, Han M, Conti FF, Wai K, Silva FQ, Singh RP. Association of disorganization of retinal inner layers with visual acuity response to anti-vascular endothelial growth factor therapy for macular edema secondary to retinal vein occlusion. *JAMA ophthalmology*, 2019;137(1):38-46.
 24. Moleiro AF, Godinho G, Madeira C, Faria Pereira A, Brandão E, Falcão-Reis F, et al. Peripapillary and subfoveal choroidal thickness in retinal vein occlusions. *Clinical Ophthalmology (Auckland, NZ)*, 2022;3775-83.
 25. Zheng Z, Yan M, Li L, Zhang D, Zhang L. Analysis of ganglion cell-inner plexiform layer thickness in retinal vein occlusion with resolved macular edema. *International Ophthalmology*, 2023;43(2):655-64.
 26. Ko J, Kwon OW, Byeon SH. Optical coherence tomography predicts visual outcome in acute central retinal vein occlusion. *Retina*, 2014;34(6):1132-41.
 27. Roh HC, Lee GW, Kang SW, Son KY, Kang MC, Choi KJ, et al. Parafoveal inner retinal thinning as the biomarker predicting less recurrence of macular edema in central retinal vein occlusion after discontinuing antivascular endothelial growth factor. *Retina*, 2022;42(12):2336-45.

28. Holz FG, Figueroa MS, Bandello F, Yang Y, Ohji M, Dai H, et al. Ranibizumab treatment in treatment-naïve neovascular age-related macular degeneration: results from LUMINOUS, a global real-world study. *Retina (Philadelphia, Pa.)*, 2020;40(9):1673.
29. Mitchell P, Sheidow TG, Farah ME, Mahmood S, Minnella AM, Eter N, et al. Effectiveness and safety of ranibizumab 0.5 mg in treatment-naïve patients with diabetic macular edema: Results from the real-world global LUMINOUS study. *PLoS One*, 2020;15(6):e0233595.
30. Callizo J, Ziemssen F, Bertelmann T, Feltgen N, Vögeler J, Koch M, et al. Real-world data: ranibizumab treatment for retinal vein occlusion in the OCEAN study. *Clinical Ophthalmology*, 2019:2167-79.
31. Barishak Y, Spierer AHartnett M. Embryology of the posterior segment and developmental disorders. *Pediatric Retina*, 2005:3-12.
32. Moore K, Persaud T. *The developing human*. Philadelphia. 1977:279-99.
33. Hoar RM. Embryology of the eye. *Environmental Health Perspectives*, 1982; 44:31-4.
34. Kolb H. How the retina works: Much of the construction of an image takes place in the retina itself through the use of specialized neural circuits. *American scientist*, 2003;91(1):28-35.
35. Sadler TW. *Langman's medical embryology*: Lippincott Williams & Wilkins; 2022.
36. Apaydın C, Akova YA . *Temel göz hastalıkları'nda*. Ankara: Güneş Kitabevi. *Anatomi*. 2001:3-25.
37. Ravani R, Agarwal D, Kumar A, Gupta Y, Chawla R, Kumar A, et al. *Clinical Anatomy and Physiology of Vitreous and Retina*. *Retina: Medical & Surgical Management*, 2018;4:1.
38. Sibel İ. *Retina anatomisi*. *Kocatepe Tıp Dergisi*, 2014;15(3):355-9.
39. Forrester JV, Dick AD, McMenamin P, Roberts F, Pearlman E. *The eye*: Elsevier; 2021.
40. Snell RS, Lemp MA. *Clinical anatomy of the eye*: John Wiley & Sons; 2013.
41. Akova Y, AR Y, Akova YA. *Temel göz hastalıkları'nda*. Ankara: Güneş Kitabevi. *Kornea hastalıkları*. 2001:147-83.

42. Özdek ŞC, Merih ÖV. Retina Sinir Lifi Analizatörü ile Retina Sinir Lifi Tabakasının Değerlendirilmesi. *Journal of Retina-Vitreous*, 1999;7(1):12-7.
43. Miyazaki T, Naritsuka Y, Yagami M, Kobayashi S, Kawamura KJZS. Anatomy and Histology of the Eye of the Nutria *Myocastor coypus*: Evidence of Adaptation to a Semi-aquatic Life. *Zoological Studies*, 2022;61.
44. Ueda Y, Kanazawa S, Ohira A, Miyamura N, Takaki T, Kitaoka T, et al. Retinal vascular obstruction and asymptomatic cerebral infarction. *Japanese journal of ophthalmology*, 2002;46(2):209-14.
45. Sigelman J. *Retinal diseases: pathogenesis, laser therapy, and surgery*. 1984.
46. Kekunnaya R, Negalur M. Duane retraction syndrome: causes, effects and management strategies. *Clinical Ophthalmology*, 2017:1917-30.
47. Klaassen I, Van Noorden CJ, Schlingemann RO. Molecular basis of the inner blood-retinal barrier and its breakdown in diabetic macular edema and other pathological conditions. *Progress in retinal and eye research*, 2013;34:19-48.
48. Klein R, Klein BE, Moss SE, Meuer SM. The epidemiology of retinal vein occlusion: the Beaver Dam Eye Study. *Transactions of the American Ophthalmological Society*, 2000;98:133.
49. Hayreh SS, Klugman MR, Beri M, Kimura AE, Podhajsky P. Differentiation of ischemic from non-ischemic central retinal vein occlusion during the early acute phase. *Graefe's archive for clinical and experimental ophthalmology*, 1990; 228: 201-17.
50. Kolar P. Risk factors for central and branch retinal vein occlusion: a meta-analysis of published clinical data. *Journal of ophthalmology*, 2014;2014.
51. Rogers S, McIntosh RL, Cheung N, Lim L, Wang JJ, Mitchell P, et al. The prevalence of retinal vein occlusion: pooled data from population studies from the United States, Europe, Asia, and Australia. *Ophthalmology*, 2010;117(2):313-9.
52. Mitchell P, Smith W, Chang A. Prevalence and associations of retinal vein occlusion in Australia: The Blue Mountains Eye Study. *Archives of ophthalmology*, 1996;114(10):1243-7.
53. Zhou JQ, Xu L, Wang S, Wang YX, You QS, Tu Y, et al. The 10-year incidence and risk factors of retinal vein occlusion: The Beijing eye study. *Ophthalmology*, 2013;120(4):803-8.

54. Branch Vein Occlusion Study Group. Argon laser scatter photocoagulation for prevention of neovascularization and vitreous hemorrhage in branch vein occlusion. *Arch Ophthalmol*, 1986;104:34-41.
55. Öner A, Gülmez Sevim D. Santral Retinal Ven Tıkanıklığı ve Makula Ödeminde Görüntüleme Yöntemleri. *Güncel Retina*, 2019(3).
56. Catier A, Tadayoni R, Paques M, Erginay A, Haouchine B, Gaudric A, et al. Characterization of macular edema from various etiologies by optical coherence tomography. *American journal of ophthalmology*, 2005;140(2):200. e1-. e9.
57. Jonas J, Paques M, Monés J, Glacet-Bernard A. Retinal vein occlusions. Macular edema, 2010;47:111-35.
58. Adhi M, Duker JS. Optical coherence tomography—current and future applications. *Current opinion in ophthalmology*, 2013;24(3):213.
59. Kang J-W, Lee H, Chung H, Kim HC. Correlation between optical coherence tomographic hyperreflective foci and visual outcomes after intravitreal bevacizumab for macular edema in branch retinal vein occlusion. *Graefes Archive for Clinical and Experimental Ophthalmology*, 2014;252:1413-21.
60. Tsuboi K, Ishida Y, Kamei M. Gap in capillary perfusion on optical coherence tomography angiography associated with persistent macular edema in branch retinal vein occlusion. *Investigative Ophthalmology & Visual Science*, 2017;58(4):2038-43.
61. Samara WA, Shahlaee A, Sridhar J, Khan MA, Ho AC, Hsu J. Quantitative optical coherence tomography angiography features and visual function in eyes with branch retinal vein occlusion. *American Journal of ophthalmology*, 2016;166:76-83.
62. Murakami T, Tsujikawa A, Miyamoto K, Sakamoto A, Ogino K, Muraoka Y, et al. Disrupted foveal photoreceptors after combined cystoid spaces and retinal detachment in branch vein occlusion treated with bevacizumab. *Retina*, 2012; 32(9):1853-61.
63. Sanborn G, Magargal L, Jaeger E. Venous occlusive disease of the retina. *Duane's Clinical Ophthalmology*, 2004;3:1-29.

64. Noma H, Yasuda K, Narimatsu A, Asakage M, Shimura M. New individualized aflibercept treatment protocol for branch retinal vein occlusion with macular edema. *Scientific Reports*. 2023;13(1):1536.
65. Noma H, Mimura T, Yasuda K, Nakagawa H, Motohashi R, Kotake O, et al. Cytokines and recurrence of macular edema after intravitreal ranibizumab in patients with branch retinal vein occlusion. *Ophthalmologica*, 2017;236(4):228-34.
66. Sinawat S, Bunyavee C, Ratanapakorn T, Sinawat S, Laovirojjanakul W, Yospaiboon Y. Systemic abnormalities associated with retinal vein occlusion in young patients. *Clinical ophthalmology (Auckland, NZ)*. 2017;11:441-7.
67. Fong AC, Schatz H, McDonald HR, Burton TC, Maberley AL, Joffe L, et al. Central retinal vein occlusion in young adults (papillophlebitis). *Retina (Philadelphia, Pa)*. 1992;12(1):3-11.
68. Nalcaci S, Degirmenci C, Akkin C, Menten J. Etiological factors in young patients with Retinal Vein Occlusion. *Pakistan Journal of Medical Sciences*. 2019;35(5):1397-401.
69. Klein R, Moss SE, Meuer SM, Klein BE. The 15-year cumulative incidence of retinal vein occlusion: the Beaver Dam Eye Study. *Archives of ophthalmology (Chicago, Ill : 1960)*. 2008;126(4):513-8.
70. Ip MS, Scott IU, Brown GC, Brown MM, Ho AC, Huang SS, et al. Anti-vascular endothelial growth factor pharmacotherapy for age-related macular degeneration: a report by the American Academy of Ophthalmology. *Ophthalmology*. 2008;115(10):1837-46.
71. Campochiaro PA, Heier JS, Feiner L, Gray S, Saroj N, Rundle AC, et al. Ranibizumab for macular edema following branch retinal vein occlusion: six-month primary end point results of a phase III study. *Ophthalmology*. 2010; 117(6):1102-12.e1.
72. McCannel CA. Meta-analysis of endophthalmitis after intravitreal injection of anti-vascular endothelial growth factor agents: causative organisms and possible prevention strategies. *Retina (Philadelphia, Pa)*. 2011;31(4):654-61.
73. Scott IU, Flynn HW, Jr. Reducing the risk of endophthalmitis following intravitreal injections. *Retina (Philadelphia, Pa)*. 2007;27(1):10-2.

74. Moshfeghi AA, Rosenfeld PJ, Flynn HW, Jr., Schwartz SG, Davis JL, Murray TG, et al. Endophthalmitis after intravitreal vascular [corrected] endothelial growth factor antagonists: a six-year experience at a university referral center. *Retina (Philadelphia, Pa)*. 2011;31(4):662-8.
75. Diago T, McCannel CA, Bakri SJ, Pulido JS, Edwards AO, Pach JM. Infectious endophthalmitis after intravitreal injection of antiangiogenic agents. *Retina (Philadelphia, Pa)*. 2009;29(5):601-5.
76. Rosenfeld PJ, Brown DM, Heier JS, Boyer DS, Kaiser PK, Chung CY, et al. Ranibizumab for neovascular age-related macular degeneration. *New England Journal of Medicine*, 2006;355(14):1419-31.
77. Bae YH, Kim SM, Kim JY, Bae SH, Kim H, Ma D. Effect of alternate treatment with intravitreal corticosteroid and anti-VEGF for macular edema secondary to retinal vein occlusion. *Journal of Ophthalmology*, 2021;2021.
78. Bressler NM, Odia I, Maguire M, Glassman AR, Jampol LM, MacCumber MW, et al. Association between change in visual acuity and change in central subfield thickness during treatment of diabetic macular edema in participants randomized to aflibercept, bevacizumab, or ranibizumab: a post hoc analysis of the protocol T randomized clinical trial. *JAMA ophthalmology*, 2019;137(9):977-85.
79. Sun JK, Radwan SH, Soliman AZ, Lammer J, Lin MM, Prager SG, et al. Neural retinal disorganization as a robust marker of visual acuity in current and resolved diabetic macular edema. *Diabetes*, 2015;64(7):2560-70.
80. Haller JA, Bandello F, Belfort R, Blumenkranz MS, Gillies M, Heier J, et al. Dexamethasone Intravitreal Implant in Patients with Macular Edema Related to Branch or Central Retinal Vein Occlusion: Twelve-Month Study Results. *Ophthalmology*. 2011;118(12):2453-60.
81. Singer MA, Bell DJ, Woods P, Pollard J, Boord T, Herro A, et al. Effect of combination therapy with bevacizumab and dexamethasone intravitreal implant in patients with retinal vein occlusion. *Retina (Philadelphia, Pa)*. 2012; 32(7): 1289-94.
82. Song P, Xu Y, Zha M, Zhang Y, Rudan I. Global epidemiology of retinal vein occlusion: a systematic review and meta-analysis of prevalence, incidence, and risk factors. *Journal of global health*, 2019;9(1).

83. Lang GE, Lang S. Venöse Gefäßverschlüsse der Retina. *Augenheilkunde* up2date, 2018;8(03):207-25.
84. Jiang Y, Mieler WP. Update on the use of anti-VEGF intravitreal therapies for retinal vein occlusion. *The Asia-Pacific Journal of Ophthalmology*, 2017;6(6):546-53.
85. Hasegawa T, Kawano T, Maruko I, Koizumi H, Iida T. Clinical findings of eyes with macular edema associated with branch retinal vein occlusion refractory to ranibizumab. *Retina*, 2018;38(7):1347-53.
86. Moon BG, Cho AR, Kim YN, Kim JG. Predictors of refractory macular edema after branch retinal vein occlusion following intravitreal bevacizumab. *Retina*, 2018;38(6):1166-74.
87. Ach T, Hoeh AE, Schaal KB, Scheuerle AF, Dithmar S. Predictive factors for changes in macular edema in intravitreal bevacizumab therapy of retinal vein occlusion. *Graefe's Archive for Clinical and Experimental Ophthalmology*, 2010; 248:155-9.
88. Scott IU, VanVeldhuisen PC, Oden NL, Ip MS, Blodi BA, Jumper JM, et al. SCORE Study report 1: baseline associations between central retinal thickness and visual acuity in patients with retinal vein occlusion. *Ophthalmology*, 2009;116(3):504-12.
89. Michl M, Liu X, Kaider A, Sadeghipour A, Gerendas BS, Schmidt-Erfurth U. The impact of structural optical coherence tomography changes on visual function in retinal vein occlusion. *Acta Ophthalmologica*, 2021;99(4):418-26.
90. Scott IU, Ip MS, VanVeldhuisen PC, Oden NL, Blodi BA, Fisher M, et al. A randomized trial comparing the efficacy and safety of intravitreal triamcinolone with standard care to treat vision loss associated with macular Edema secondary to branch retinal vein occlusion: the Standard Care vs Corticosteroid for Retinal Vein Occlusion (SCORE) study report 6. *Archives of ophthalmology*, 2009;127(9):1115.
91. Spaide RF, Chang LK, Klancnik JM, Yannuzzi LA, Sorenson J, Slakter JS, et al. Prospective study of intravitreal ranibizumab as a treatment for decreased visual acuity secondary to central retinal vein occlusion. *American journal of ophthalmology*, 2009;147(2):298-306.

92. Irgat SG, Özcura F. Afibercept treatment for macular edema with and without serous retinal detachment due to branch retinal vein occlusion. *Arquivos Brasileiros de Oftalmologia*, 2022;86:60-7.
93. Timur İEE, Tarım B, Şeker ED, Uğurlu N. The relation between serum inflammatory marker levels and serous retinal detachment in macular edema secondary to retinal vein occlusion. *Photodiagnosis and Photodynamic Therapy*. 2023;42:103591.
94. Castro-Navarro V, Monferrer-Adsuara C, Navarro-Palop C, Montero-Hernández J, Cervera-Taulet EJBo. Optical coherence tomography biomarkers in patients with macular edema secondary to retinal vein occlusion treated with dexamethasone implant. *BMC ophthalmology*, 2022;22(1):1-16.
95. Zur D, Igllicki M, Busch C, Invernizzi A, Mariussi M, Loewenstein A, et al. OCT biomarkers as functional outcome predictors in diabetic macular edema treated with dexamethasone implant. *Ophthalmology*, 2018;125(2):267-75.
96. Markan A, Agarwal A, Arora A, Bazgain K, Rana V, Gupta V. Novel imaging biomarkers in diabetic retinopathy and diabetic macular edema. *Therapeutic Advances in Ophthalmology*, 2020;12:2515841420950513.
97. Horozoglu F, Sener H, Polat OA, Temizyurek O, Evereklioglu C. Predictive impact of optical coherence tomography biomarkers in anti-vascular endothelial growth factor resistant macular edema treated with dexamethasone implant. *Photodiagnosis and Photodynamic Therapy*. 2023;42:103167.
98. Castro-Navarro V, Monferrer-Adsuara C, Navarro-Palop C, Montero-Hernández J, Cervera-Taulet E. Effect of dexamethasone intravitreal implant on visual acuity and foveal photoreceptor integrity in macular edema secondary to retinal vascular disease. *Ophthalmologica*, 2021;244(1):83-92.
99. Bhisitkul RB, Campochiaro PA, Shapiro H, Rubio RG. Predictive value in retinal vein occlusions of early versus late or incomplete ranibizumab response defined by optical coherence tomography. *Ophthalmology*. 2013;120(5):1057-63.
100. Gurudas S, Frudd K, Maheshwari JJ, Revathy YR, Sivaprasad S, Ramanathan SM, et al. Multicenter Evaluation of Diagnostic Circulating Biomarkers to Detect Sight-Threatening Diabetic Retinopathy. *JAMA ophthalmology*. 2022; 140(6): 587-97.

101. Fragiotta S, Abdolrahimzadeh S, Dolz-Marco R, Sakurada Y, Gal-Or O, Scuderi G. Significance of hyperreflective foci as an optical coherence tomography biomarker in retinal diseases: characterization and clinical implications. *Journal of Ophthalmology*, 2021;2021.
102. Bolz M, Schmidt-Erfurth U, Deak G, Mylonas G, Kriechbaum K, Scholda C, et al. Optical coherence tomographic hyperreflective foci: a morphologic sign of lipid extravasation in diabetic macular edema. *Ophthalmology*, 2009;116(5):914-20.
103. Sun JK, Lin MM, Lammer J, Prager S, Sarangi R, Silva PS, et al. Disorganization of the retinal inner layers as a predictor of visual acuity in eyes with center-involved diabetic macular edema. *JAMA ophthalmology*, 2014;132(11):1309-16.
104. Hwang HS, Chae JB, Kim JY, Kim DY. Association between hyperreflective dots on spectral-domain optical coherence tomography in macular edema and response to treatment. *Investigative ophthalmology & visual science*, 2017;58(13):5958-67.
105. Hayreh SS. Ocular vascular occlusive disorders: natural history of visual outcome. *Progress in retinal and eye research*, 2014;41:1-25.