T.C.
HACETTEPE ÜNİVERSİTESİ
TIP FAKÜLTESİ HİSTOLOJİ ve EMBRİYOLOJİ ANABİLİM DALI

OTOİMMUN VE VASKÜLER HASTALIKLARDA ERKEN DÖNEMDE ENDOMETRİYUM RESEPTİVİTESİNİN DEĞERLENDİRİLMESİ

Dr. Emine Rümeysa HEKİMOĞLU

UZMANLIK TEZİ
Olarak Hazırlanmıştır

ANKARA
2013

T.C.
HACETTEPE ÜNİVERSİTESİ
TIP FAKÜLTESİ HİSTOLOJİ ve EMBRİYOLOJİ ANABİLİM DALI

OTOİMMUN VE VASKÜLER HASTALIKLARDA ERKEN DÖNEMDE ENDOMETRİYUM RESEPTİVİTESİNİN DEĞERLENDİRİLMESİ

Dr. Emine Rümeysa HEKİMOĞLU

UZMANLIK TEZİ
Olarak Hazırlanmıştır

Tez Danışmanı:
Doç. Dr. Pergin Atilla

ANKARA
2013

HACETTEPE ÜNİVERSİTESİ

TIP FAKÜLTESİ
HİSTOLOJİ-EMBRİYOLOJİ ANABİLİM DALI
ANKARA

15 Ocak 2013

Hacettepe Üniversitesi
Tıp Fakültesi Dekanlığı'na

Dr. Rümeysa Hekimoğlu'nun 15 Ocak 2013 tarihinde jürimiz önünde savunmasını yaptığı "Otoimmün ve vasküler hastalıklarda endometriyum resesptivitesinin değerlendirilmesi" başlıklı tez çalışması jürimiz tarafından Histoloji ve Embriyoloji uzmanlık tezi olarak kabul edilmiştir.

Jüri Başkanı	Prof.Dr. A. Nur Çakar Hacettepe Üniversitesi	
Danışman	Doç.Dr. Pergin Atilla Hacettepe Üniversitesi	
Üye	Prof.Dr. Bizden Sabuncuoğlu Ankara Üniversitesi	
Üye	Prof.Dr. Sevda Müftüoğlu Hacettepe Üniversitesi	
Üye	Prof.Dr. Petek Korkusuz Hacettepe Üniversitesi	

ONAY

Bu tez /Tıp'ta ve Diş Hekimliğinde Uzmanlık Eğitimi Yönetmeliğinin ilgili maddeleri uyarınca jüri üyeleri tarafından uygun görülmüş ve Hacettepe Üniversitesi Tıp Fakültesi Dekanlığı tarafından kabul edilmiştir.

Prof.Dr. Bülent Sivri
Tıp Fakültesi Dekan

TEŞEKKÜR

Bu çalışmayı planlamamda ve bitirmemde büyük emeği olan, bilimsel olarak gelişmemde büyük bir role sahip, desteğini hiç esirgemeyen, her zaman örnek aldığım çok değerli ve çok sevdiğim bir hoca olan sayın Doç. Dr. Pergin Atilla'ya; uzmanlık eğitimi boyunca ilminden faydalandığım, insani ve ahlaki değerleri ile de örnek edindiğim, yanında çalışmaktan onur duyduğum ve ayrıca tecrübelerinden yararlanırken göstermiş olduğu hoşgörü ve sabırdan dolayı değerli hocam Prof. Dr. A. Nur Çakar'a ve deneyimlerini paylaşan tüm değerli hocalarıma teşekkürü bir borç bilirim. Tez çalışmam için gerekli dokuların sağlanmasında vermiş olduğu yardımları için Hacettepe Üniversitesi Tıp Fakültesi Kadın Hastalıkları ve Doğum Anabilim Dalı öğretim üyelerinden Prof. Dr. M. Sinan Beksaç'a teşekkür ederim.

Tezimin istatistik kısmında yardımlarını esirgemeyen Biyoistatistik Anabilim Dalı öğretim elemanlarından Dr. Anıl Dolgun'a teşekkür ederim.

Uzmanlık eğitimim süresince maddi ve manevi olarak bana destek olan, her türlü işlerimde bana yardımcı olan Seyhan Özer, Elif Yüce, Hüsamettin Köse ve Emrah Tosun' a teşekkür ederim. Ayrıca uzmanlık eğitimi sürecinde birlikte olduğum ve bu dönemime güzel anılar katan asistan arkadaşlarıma da teşekkür ederim.

Sonsuz sabrını, desteğini ve sevgisini esirgemeyen canım annem ve babama, hayatıma anlam katan sevgili eşim Emre, kızım Nazlı ve oğlum Hakan'a çok teşekkür ederim.

ÖZET

Hekimoğlu E. R., Otoimmun ve Vasküler Hastalıklarda Erken Dönemde Endometriyum Reseptivitesinin Değerlendirilmesi, Hacettepe Üniversitesi Tıp Fakültesi Histoloji ve Embriyoloji Anabilim Dalı Uzmanlık Tezi, Ankara, 2012. Endometriyum mensturel siklus boyunca hormonal kontrol altında sürekli yenilenen ve düzenlenen bir dokudur. Gebeliğin sağlıklı bir şekilde oluşabilmesi ve tamamlanabilmesi için; sağlıklı bir endometriyum ve başarılı bir implantasyona ihtiyaç vardır.

Başarılı bir implantasyon için; blastosist ve endometriyum arasında karşılıklı bir etkileşimin olması gerekmektedir. Bu etkileşimde sitokinler [Leukemia İnhibitory Factor(LIF) , Colony-Stimulating Factor-1 (CSF-1), IL-1], büyüme faktörleri ve adezyon molekülleri [İntegrinler] rol oynamaktadır. İmplantasyonda rol alan bu moleküller östrojen ve progesteron tarafından kontrol edilmekte ve endometriyumdan mensturel siklusun belirli evrelerinde ve gebeliğin erken dönemlerinlerinde salgılanmaktadır. Blastosist ve endometrium arasındaki etkileşim sırasında endometriyal epitel ve stomal hücrelerinde farklı hücresel ölüm mekanizmaları gerçekleşmektedir. Bunlardan bir tanesi de otofajidir ve Beclin-1 otofajinin erken dönemlerinde önemli role sahiptir. Yapılan çalışmalarda implantasyonda rol alan bu faktörlerin hangi hücrelerden ve ne zaman salgılandığı gösterilmiştir. Otoimmun ve MTHFR (Metilentetrahidrofolat Redüktaz) trombofilili hastalarda erken dönemde tekrarlayan gebelik kayıpları görülmektedir.

Bu çalışmada normal, otoimmun ve MTHFR trombofilili hastalarda erken gebelik kayıplarında implantasyonda önemli rol alan bu faktörlerin nasıl değiştiği araştırıldı. Çalışmada invitro olarak ilk 10 haftada gebelik kaybı olan hastalardan elde edilen düşük materyalleri kullanıldı. 1. Grup; (kontrol grubu) sağlıklı bireylerin istenmeyen gebeliklerinden, 2. Grup; otoimmun hastalardan ve 3. Grup: MTHFR trombofilili hastalardan elde edildi. Alınan doku örneklerinde LIF, IGF-1 ve Beclin-1 immunohistokimyası yapıldı.

Otoimmun ve MTHFR trombofilili hastalarda halen başarısız gebelikler görülmektedir. İmplantasyonda rol alan faktörlerin bu hastalıklarla ilişkisinin ortaya konması başarılı gebelikler oluşması için yapılan tedavi protokollerine olumlu katkıda bulunacaktır.

Anahtar kelimeler: Otoimmün hastalık, MTHFR trombofilisi, düşük, endometriyum reseptivitesi, otofaji

Destekleyen Kurum: Hacettepe Üniversitesi Bilimsel Araştırma Projeleri Birimi (011D07101012).

ABSTRACT

Hekimoğlu E. R. Evaluation of endometrial receptivity during early pregnancy in autoimmune and vascular disease. Hacettepe University Faculty of Medicine, Thesis in Department of Histology and Embryology, Ankara, 2012. At each monthly cyle, endometrium undergoes structural changes and renews itself under hormonal control. A healthy endometrium is necessary for a succesful implantation and pregnancy.

Implantation depends on the interaction between the blastocyst and endometrium. During this interaction many molecules such as cytokins [Leukemia İnhibitory Factor (LIF), Colony-Stimulating Factor-1 (CSF-1), IL-1], growth factors and adhesion molecules (integrins) play important roles. These molecules are controlled by estrogen and progesterone and are synthesized by the endometrium at certain phases of the menstrual cycle and early pregnancy. During the interaction of the blastocyst with the endometrium, different types of 'cell death' processes are observed in endometrial epithelial cells and stromal cells. Autophagy is one of them and Beclin-1 is expressed in early autophagy. Recent studies decline the cellular sources and expression mechanisms of these factors. Patients with autoimmune diseases and MTFHR thrombophilia can have recurrent miscarriages.

The aim of this study was to investigate the expression of some of the factors which may play crucial roles in implantation in the normal pregnancies, in patients with autoimmune diseases and MTHFR mutations, and try to compare them to find out the differences which may interfere in implantation in these pregnancies.

Abortus material until 10th gestational-week are used in this study. Group 1; control group (unwanted unwanted induced abortions), Group 2; abortus materials from pregnancies with autoimmun diseases, Group 3; abortus material from pregnancies with hereditary thrombophilia (MTHFR). LIF, IGF-1 and Beclin-1 expressions are investigated immunohistochemically.

In patients with autoimmune diseases and MTHFR thrombophilia, miscarriages are common.

The explanation of the changes of these factors in autoimmune and MTHFR thrombofilia may help to contribute to understand the etiology of unsuccesfull pregnancies in these patients and may help to improve treatment protocols.

Keywords: Autoimmune diseases, MTHFR mutations, miscarriages, endometrial receptivity. autophagy.

Supported by Hacettepe University Scientific Research and Development Office (011D07101012).

İÇİNDEKİLER

Sayfa

TEŞEKKÜR iii
ÖZET v
ABSTRACT vii
İÇİNDEKİLER ix
SİMGELER ve KISALTMALAR xii
ŞEKİLLER DİZİNİ xiii
TABLOLAR DİZİNİ xx
GRAFİKLER DİZİNİ xxi
1. GİRİŞ 1
2. GENEL BİLGİLER 3
2.1. Uterus'un Anatomisi 3
2.2. Uterus'un Gelişimi 4
2.3. Uterus'un Histolojisi 5
2. 4. Menstrual Siklus; 7
2.4.1. Menstrual siklus fizyolojisi 9
2.5. Fertilizasyon (Döllenme) 10
2.6. İmplantasyon Penceresi 12
2.6.1. Endometriyum Reseptivitesi 12
2.6.2. Endometriyal reseptivitenin morfolojik belirteci 13
2.6.3. Desidualizasyon 14
2.6.4. Endometriyal reseptivitenin biyokimyasal belirteçleri 16
2.6.4.a. Leukemia Inhibitory Factor (LIF) 16
2.6.4.b. IGF-1 (insülin Benzeri Büyüme Faktörü) (Insulin-like growth factor-1) 19
2.7. İmplantasyon 21
2.8. Abortus (Düşük) 26
2.8.1 Abortuslarda Sınıflama: 26
2.8.1.a. Oluş zamanlarına göre: 3 gruba ayrılır. 26
2.8.1.b. Oluş şekillerine göre: 2 gruba ayrılır. 27
2.8.1.c. S*onlanma şekillerine göre:* 2 gruba ayrılır. 27
2.8.1.d. *Klinik şekillerine göre:* 5 gruba ayrılır. 27

2.8.2. Tekrarlayan gebelik kayıplarında etyolojik faktörler: 29
2.9. Hastalık Grupları 30
2.9.1. Diabetes Mellitus (Dm) 30
2.9.2. TROMBOFİLİLER 32
2.9.2.a. Hiperhomosisteinemi 33
2.10. Otofaji 35
2.10.1. Beclin-1 37
3. GEREÇ VE YÖNTEM 39
3.1. Gereç 39
3.2. Gruplar 40
3.3. Yöntem 40
3.3.1. Örneklerin Hazırlanması 41
3.3.2. Hematoksilen- Eozin Boyama 41
3.3.3. İmmünohistokimya Yöntemi 42
4. BULGULAR 48
4.1. İstatistik Bulguları 48
4.2. Histolojik Bulgular 49
4.2.1. Işık Mikroskobu Bulguları 49
4.2.1.a. Kontrol Grubu 49
4.2.1.b. Otoimmün Hastalık Grubu: 53
4.2.1.c. MTHFR Grubu 58
4.2.2. LIF İmmünohistokimyasal Bulgular 63
4.2.2.a. LIF Kontrol Grubu 63
4.2.2.b. LIF Otoimmün Hastalık Grubu (DM grubu) 68
4.2.2.c. LIF MTHFR Grubu 72
4.2.2.d. LIF ile İlgili İstatistiksel Bulgular 78
4.2.3. IGF-1 ile Yapılan İmmünohistokimyasal Bulgular 82
4.2.3.a. IGF-1 Kontrol Grubu 82
4.2.3.b. IGF- 1 Otoimmün Hastalık Grubu (DM grubu) 86
4.2.3.c. IGF- 1 MTHFR Grubu 89
4.2.3.d. IGF- 1 ile İlgili İstatistiksel Bulgular 93
4.2.4. BECLİN-1 İmmünohistokimyasal Bulgular 98

4.2.4.a. Beclin-1 Kontrol Grubu 98
4.2.4.b. Beclin-1 Otoimmün Hastalık Grubu (DM Grubu)..... 102
4.2.4.c. Beclin-1 MTHFR Grubu 106
4.2.4.d. Beclin-1 ile İlgili İstatistiksel Bulgular 110
5. TARTIŞMA 116
6. SONUÇLAR 125
7. ÖNERİLER 126
KAYNAKLAR 127

SİMGELER ve KISALTMALAR

Str	Stratum
GnRH	Gonadotropin-releasing hormone
FSH)	Follicle- stimulating Hormone
LH	Luteinizing Hormone
Hcg	Human chorionic gonadotropin
ZP	Zona pellusida
LIF	Leukemia Inhibitory Factor
CSF	Colony- Stimulating Factor- 1
IGF	Insulin Like Growth Factor
uNK	Uterus doğal öldürücü hücreleri
cAMP	Siklik adenozin mono fosfat
PRL	Prolaktin
IGFBP	İnsulin-like growth factor binding protein
d.	Desidua
LIF-Rβ	LIF reseptör
gp130	Glikoprotein 130
PCOS	Poli Kistik Over Sendromu
DM	Diabetes Mellitus
MTHFR	Metilentetrahidrofolat redüktaz
SLE	Sistemik Lupus Eritamatozis
PAS	Otofaji oluşum merkezi
Atg	Otofaji ile bağlantılı proteinler
PBS	Fosfat tampon solüsyonu
DAB	Diamino benzidin solüsyonu
ABC	Avidin- biotin peroksidaz kompleksi
HE	Hematoksilen eozin

ŞEKİLLER DİZİNİ

Şekil sayfa

Şekil 2.7.1: İmplantasyonun aşamaları (Fitzgerald JS, Poehlmann TG, et all., Trophoblast invasion: the role of intracellular cytokine signalling via signal transducer and activator of transcription 3 (STAT3), Human Reproduction Update, 2008, 14; 335–344'den alınmıştır.)..... 22

Şekil 2.9.2.a.1: Homosisteinin metabolik yolağı (Ardunio A Mangoni, Folic acid, inflammation, and atherosclerosis: False hopes or the need for better trials?, Clinica Chimica Acta, 2006, 367: 11- 19'dan alınmıştır.) 34

Şekil 2.10.1: Otofajinin moleküler mekanizması (Autophagy Database'den alınmıştır.)..... 37

Şekil 4.2.1.a.1: Kontrol grubu; A- Endometriyum, B- Villuslar (Hematoksilen-Eozin X50) 49

Şekil 4.2.1.a.2: Kontrol grubu; A- Endometriyum, uzun ve kıvrımlı endometriyum bezi (yıldız), B- Endometriyum bezi (yıldız) büyük büyütmesinde, kubbemsi görünüm sergileyen bez epitel hücreleri (oklar), (Hematoksilen-Eozin AX100, BX400)..... 50

Şekil 4.2.1.a.3: Kontrol grubu; desidualize endometriyum, endometriyum bezi (yıldız), desidual hücreler (ince siyah oklar), stromal hücreler (kalın siyah oklar) ve lenfositler (kırmızı oklar), (Hematoksilen-Eozin X400)..... 51

Şekil 4.2.1.a.4: Kontrol grubu; A-Tersiyer yapıdaki koryon villuslar, B-Villus büyük büyütme: fetal kapiller (yıldız), sinsityotrofoblastlar (kalın siyah oklar), sitotrofoblastlar (kırmızı oklar), mezenkimal fibroblastlar (ince siyah oklar), kan-plasenta bariyeri (iki taraflı ok), (Hematoksilen-Eozin AX100, BX400)..... 52

Şekil 4.2.1.b.1: DM grubu; sekretuvar fazda endometriyum ve endometriyal bezler, (Hematoksilen-Eozin X50) 53

Şekil 4.2.1.b.2: DM grubu; Endometriyal bezlerde salgı yapan kubbemsi görünüm sergileyen bez epitel hücreleri (oklar) ve salgısı (yıldız), Hematoksilen-Eozin X400) 54

Şekil 4.2.1.b.3: DM grubu endometriyum; A- Ödemli alanlar (yıldızlar) ve bezler (oklar), B- Özellikle spiral arteriyoller (yıldız) etrafındaki artmış lenfosit sayısı dikkati çekiyor, (Hematoksilen-Eozin AX100, BX 200)..... 55

Şekil 4.2.1.b.4: DM grubu ödemli endometriyumda (yıldız) bulunan, büyük ve soluk sitoplazmalı desidual hücreler (siyah kalın oklar), yassı ve koyu sitoplazmalı stromal hücreler (siyah ince oklar), lenfositler (kırmızı oklar), ve ekstravillöz trofoblastlar (kısa kalın oklar), (Hematoksilen-Eozin X200)..... 56

Şekil 4.2.1.b.5: DM grubu, A- Koryon villusları, B- Koryon villusları büyük büyütmesi, fetal damarlar (yıldızlar), mezenkimal hücreler (ince siyah oklar), sitotrofoblastlar (siyah kalın oklar), sinsityotrofoblastlar (kısa siyah oklar) ve plasental bariyer (kırmızı oklar), (Hematoksilen-Eozin AX100, BX400)..... 57

Şekil 4.2.1.c.1: MTHFR grubu, sekretuvar evrede endometriyum, (Hematoksilen-Eozin X 100)..... 58

Şekil 4.2.1.c.2: MTHFR grubu, hafif ödemli endometriyum stromasında damar çevrelerinde lenfosit (kırmızı oklar) sayısında belirgin artış dikkati çekiyor, spiral arteriyoller (yıldız), ekstravillöz trofoblastlar (siyah uzun, kalın oklar), desidual hücre (siyah kısa ok), stromal hücreler (siyah uzun, ince oklar), (Hematoksilen-Eozin X100) 59

Şekil 4.2.1.c.3: MTHFR grubu, endometriyum büyük büyütmesinde spiral arteriyoller (yıldızlar), damar çevresinde lenfositler (kırmızı oklar), ekstravillöz trofoblastlar (siyah uzun, kalın oklar), desidual hücreler (siyah kısa ok) ve stromal hücreler (siyah uzun, ince oklar) görülmekte. (Hematoksilen-Eozin X400)..... 60

Şekil 4.2.1.c.4: MTHFR grubu; A- Koryon villusları, B- Koryon villus büyük büyütmesinde sinsityotrofoblastlar (kırmızı oklar), sitotrofoblastlar (siyah kalın oklar) ve mezenkimal hücreler (ince siyah oklar), (Hematoksilen –Eozin AX100, BX200)..... 61

Şekil 4.2.2.a.1: LIF kontrol grubu; endometriyumda immünoreaktif yüzey epitel hücreleri (oklar) ve endometriyal bez epitel hücreleri (yıldızlar), (ABC Yöntemi-Hematoksilen X100) 63

Şekil 4.2.2.a.2: LIF kontrol grubu; immünoreaktivite gösteren bez epitel hücreleri (oklar), (ABC Yöntemi-Hematoksilen X400) 64

Şekil 4.2.2.a.3: LIF kontrol grubu; bez epitel hücrelerinde (siyah ok) damar endotel hücrelerine (kırmızı ok) göre daha güçlü immunoreaktivite olduğu dikkati çekiyor (ABC Yöntemi-Hematoksilen X400) 65

Şekil 4.2.2.a.4: LIF kontrol grubu; desidualize endometriyum dokusu içinde immünoreaktivite gösteren kapiller endotel hücreleri (kırmızı ok başları), köpüksü görünümlü sitoplazmalı desidual hücreler (siyah uzun oklar) ve immünoreaktif olmayan lenfositler (kırmızı oklar), (ABC Yöntemi-Hematoksilen X400)..... 66

Şekil 4.2.2.a.5: LIF kontrol grubu; güçlü immünoreaktif endometriyum bezi (siyah yıldız) yüzey epitel hücreleri (oklar, sitotrofoblast ve sinsityotrofoblastlar (kırmızı yıldız: villus), (ABC Yöntemi-Hematoksilen X100)..... 67

Şekil 4.2.2.a.6: LIF kontrol grubu; immünoreaktif koryon villusu büyük büyütmesi,: sinsityotrofoblastlar (kırmızı kalın oklar), sitotrofoblastlar (siyah oklar) ve mezenkimal bağ dokusu hücreleri (ince kırmızı oklar), (ABC Yöntemi-Hematoksilen X400) 67

Şekil 4.2.2.b.1: LIF DM grubu; apikali bazaline göre daha güçlü immünoreaktivite veren bez epitel hücreleri (oklar), (ABC Yöntemi-Hematoksilen X630)..... 68

Şekil 4.2.2.b.2: LIF DM grubu; desidualize endometriyumda çekirdeği ve sitoplazması immünoreaktif olan desidual hücreler (siyah kalın oklar) ve sadece sitoplazması immünoreaktif olan desidual hücreler (kırmızı oklar) ile reaktivite göstermeyen (siyah ince oklar) lenfositler, (ABC Yöntemi-Hematoksilen X400).... 69

Şekil 4.2.2.b.3: LIF DM grubu; desidualize endometriyum dokusu içinde apikali ve bazalinde immünoreaktivite farkı göstermeyen bez epitel hücreleri (kırmızı oklar), immünoreaktif damar endotel hücreleri (siyah ince oklar) ve desidual hücreler (siyah kalın oklar). Ven (kırmızı yıldız), endometriyum bezi (siyah yıldız), (ABC Yöntemi-Hematoksilen X400) 70

Şekil 4.2.2.b.4: LIF DM grubu; sitoplazmik olarak immünoreaktif sitotrofoblastlar (siyah oklar), sinsityotrofoblastlar (kırmızı kalın oklar) ile mezenkimal bağ dokusu hücreleri (kırmızı ince oklar), (ABC Yöntemi-Hematoksilen X400)..... 71

Şekil 4.2.2.c.1: LIF MTHFR grubu; yüzey epitel hücrelerindeki sitoplazmik immunoreaktivite, (ABC Yöntemi-Hematoksilen X50)..... 72

Şekil 4.2.2.c.2: LIF MTHFR grubu; Kontrol grubuna göre daha zayıf immünoreaktivite gösteren endometriyum bez epitel hücreleri (endometriyum bezi: yıldızlar) (ABC Yöntemi-Hematoksilen X200)..... 73

Şekil 4.2.2.c.3: LIF MTHFR grubu; endometriyumda immünoreaktif damar endotel hücreleri (kırmızı oklar), stromal hücreler (siyah uzun oklar), ekstravillöz trofoblastlar (siyah kısa oklar) ve bez epitel hücreleri (ok başları). Damarlar (siyah yıldız), endometriyum bezleri (kırmızı yıldız), (ABC Yöntemi-Hematoksilen X200).74

Şekil 4.2.2.c.4: LIF MTHFR grubu; ekstravillöz trofoblastlarda (kırmızı oklar) güçlü immunoreaktivite, immunoreaktif desidual hücreler (siyah kalın oklar), stromal hücreler (siyah ince oklar), ve lenfositler (ok başları), (ABC Yöntemi-Hematoksilen X400) 75

Şekil 4.2.2.c.5: LIF MTHFR grubu; villusda immünoreaktif olan mezenkimal bağ dokusu hücreleri (kırmızı ok başları), sitotrofoblastlar (kırmızı oklar) ve apikali daha güçlü reaktivite gösteren sinsityotrofoblastlar (siyah kalın oklar), (ABC Yöntemi-Hematoksilen X400) 76

Şekil 4.2.3.a.1: IGF-1 kontrol grubu; desidualize endometriyumda immunoreaktif yüzey (siyah oklar) ve bez epitel hücreleri (kırmızı oklar), endometriyum bezleri (siyah yıldızlar), Inset: immünoreaktif bez epitel hücreleri (kırmızı oklar), (ABC Yöntemi-Hematoksilen X100, insetX400) 82

Şekil 4.2.3.a.2: IGF-1 kontrol grubu; desidualize endometriyumda immünoreaktif endotel hücreleri (kırmızı ok başları), ekstravillöz trofoblastlar (kırmızı oklar), desidual hücreler (siyah kalın oklar), stromal hücreler (siyah ince oklar) ve immunoreaktif olmayan lenfositler (siyah kısa oklar), damar (yıldız), (ABC Yöntemi-Hematoksilen X400). 83

Şekil 4.2.3.a.3: IGF kontrol grubu; İmmünoreaktif endometriyum bez epitel hücreleri (kırmızı oklar) ve damar çevresindeki kas hücreleri (siyah oklar), bezler (kırmızı yıldız), damarlar (siyah yıldız), inset: immünoreaktif damar kas hücreleri (ABC Yöntemi-Hematoksilen X100, insetX400)..... 84

Şekil 4.2.3.a.4: IGF-1 kontrol grubu; A- İmmünoreaktif koryon villusları, B- Villusların büyük büyütmesi, sitotrofoblastlara (siyah ince oklar) göre daha güçlü immünoreaktif sinsityotrofoblastlar (kırmızı ince oklar), immünoreaktif mezenkimal bağ dokusu hücreleri (siyah kalın oklar) ve Hafbauer hücresi (kırmızı kalın ok), (ABC Yöntemi-Hematoksilen AX200, BX400)..... 85

Şekil 4.2.3.b.1: IGF- 1 DM grubu; A- Desidualize endometriyumda zayıf immünoreaktif yüzey epitel (siyah oklar) ve bez epitel hücreleri (kırmızı oklar), B- Apikali bazaline göre daha güçlü immünoreaktif bez epitel hücreleri (kırmızı oklar), siyah yıldız: endometriyum bezi, (ABC Yöntemi-Hematoksilen AX100, BX400) .. 86

Şekil 4.2.3.b.2: IGF-1 DM grubu; Desidualize endometriyumda immünoreaktivite gösteren desidual hücreler (siyah kalın oklar), ekstravillöz trofoblastlar (kırmızı kalın oklar), stromal hücreler (siyah kısa oklar), endotel hücreleri (siyah ince oklar) ve bez epitel hücreleri (kırmızı ince ok), endometriyum bezi (siyah yıldız), inset: immünoreaktif olmayan damar etrafındaki kas dokusu hücreleri(kırmızı ok), (ABC Yöntemi-Hematoksilen X200, insetX200). 87

Şekil 4.2.3.b.3: IGF DM grubu; koryon villusları, ortada mezenkimal bağ doku içinde yer alan, immünoreaktif damar endotel hücreleri (kırmızı ok başları) ile mezenkimal bağ dokusu hücreleri (siyah kalın oklar), çevresinde reaktif sitotrofoblastlar (siyah ince oklar) ve sinsityotrofoblastlar (kırmızı ince oklar), fetal damar (kırmızı yıldız), (ABC Yöntemi-Hematoksilen X200)..... 88

Şekil 4.2.3.c.1: IGF- 1 MTHFR grubu; Endometriyumda immünoreaktif yüzey epitel hücreleri (siyah oklar) ve endometriyum bezlerini (siyah yıldızlar) döşeyen immünoreaktif bez epitel hücreleri (kırmızı oklar), (ABC Yöntemi-Hematoksilen X100). 89

Şekil 4.2.3.c.2: IGF- 1 MTHFR grubu; endometriyumda immünoreaktif ekstravillöz trofoblastlar (siyah oklar), stromal hücreler (sarı oklar), desidual hücreler (kırmızı oklar) ve immünoreaktif olmayan lenfositler (siyah küçük oklar), (ABC, Hematoksilen X400). 90

Şekil 4.2.3.c.3: IGF- 1 MTHFR grubu; endometriyumda, immünoreaktif ekstravillöz trofoblastlar (siyah oklar), desidual hücreler (kırmızı oklar), stromal hücreler (sarı oklar), arteriyol (kırmızı yıldız) duvarında zayıf immünoreaktif kas hücreleri (siyah kalın oklar), ve reaktivite vermeyen lenfositler (siyah küçük ok), (ABC-Hematoksilen X400). 91

Şekil 4.2.3.c.4: IGF MTHFR grubu; Koryon villuslarında reaktif sitotrofoblastlar (siyah ok), sinsityotrofoblastlar (kırmızı ok), ve mezenkimal bağ dokusu hücreleri (sarı ok), (ABC-Hematoksilen X400). 92

Şekil 4.2.4.a.1: Beclin-1 kontrol grubu; immünoreaktivite gözlenen yüzey epitel hücreleri (siyah oklar) ve endometriyal bezleri (siyah yıldızlar) döşeyen bez epitel hücreleri (kırmızı oklar), (ABC Yöntemi-Hematoksilen X100). 98

Şekil 4.2.4.a.2: Beclin-1 kontrol grubu; yüzey epitel hücrelerinde belirgin sitoplazmik immünoreaktivite (siyah oklar), (ABC Yöntemi-HematoksilenX 200) 99

Şekil 4.2.4.a.3: Beclin-1 kontrol grubu; desidualize endometriyum dokusunda immünoreaktif desidual hücreler (özellikle perinükleer alanda dikkati çeken yoğunlaşma) (kırmızı oklar), stromal hücreler (sarı oklar), ekstravillöz trofoblastlar (siyah uzun oklar) ve lenfositler (siyah kısa oklar), (ABC Yöntemi-Hematoksilen X400). 100

Şekil 4.2.4.a.4: Beclin-1 kontrol grubu; immunoreaktif koryon villuslar (siyah yıldızlar), (ABC Yöntemi-Hematoksilen X100). 101

Şekil 4.2.4.a.5: Beclin-1 kontrol grubu; tersiyer koryon villusunda sitotrofoblastların bazalinde güçlü immünoreaktivite (kırmızı oklar), sinsityotrofoblastların apikalinde güçlü immünoreaktivite (siyah oklar), mezenkimal bağ dokusu hücrelerinde immünoreaktivite (sarı oklar), (ABC Yöntemi-Hematoksilen X400) 101

Şekil 4.2.4.b.1: Beclin-1 DM grubu; eşit şiddette immünoreaktivite izlenen yüzey epitel hücreleri (siyah oklar) ve endometriyum bezini (yıldız) döşeyen bez epitel hücreleri (kırmızı oklar), (ABC Yöntemi-Hematoksilen X200). 102

Şekil 4.2.4.b.2: Beclin-1 DM grubu; endometriyumdaki bezleri (yıldız) döşeyen epitel hücrelerinde hücrelerinde (kırmızı oklar) belirgin immunoreaktivite, (ABC Yöntemi-Hematoksilen X400) 103

Şekil 4.2.4.b.3: Beclin-1 DM grubu; desidualize endometriyum dokusunda immünoreaktif olarak izlenen desidual hücreler (kırmızı oklar) ve ekstravillöz trofoblastlar (siyah ok) ile immünoreaktif olmayan lenfositler (sarı oklar), (ABC Yöntemi-Hematoksilen X400)..... 104

Şekil 4.2.4.b.4: Beclin-1 DM grubu; koryon villusunda immünoreaktif sitotrofoblastlar (kırmızı oklar), sinsityotrofoblastlar (siyah oklar) ve mezenkimal bağ dokusu hücreleri (sarı oklar). Sinsityotrofoblastların apikalindeki güçlü immünoreaktivite dikkati çekiyor, (ABC Yöntemi-Hematoksilen X400)..... 105

Şekil 4.2.4.c.1: Beclin-1 MTHFR grubu; immünoreaktif endometriyum yüzey epitel hücreleri, (ABC Yöntemi-Hematoksilen X400)..... 106

Şekil 4.2.4.c.2: Beclin-1 MTHFR grubu; büyük büyütmede endometriyum bezlerinde (siyah yıldızlar) immünoreaktif bez epitel hücreleri (siyah oklar) (ABC Yöntemi-Hematoksilen X400)..... 106

Şekil 4.2.4.c.3: Beclin-1 MTHFR grubu; desidualize endometriyumda immünoreaktif ekstravillöz trofoblastlar (kırmızı oklar), lenfositler (siyah kısa oklar) ve farklı derecede reaktivite gösteren desidual hücreler, (siyah uzun oklar: güçlü immünoreaktif olan desidual hücreler, sarı oklar: zayıf immünoreaktif olan desidual hücreler), (ABC Yöntemi-Hematoksilen X400)..... 107

Şekil 4.2.4.c.4: Beclin-1 MTHFR grubu; koryon villusu, immünoreaktivite veren sitotrofoblastlar (kırmızı oklar), sinsityotrofoblastlar (siyah oklar) ve mezenkimal bağ doku hücreleri (sarı oklar), sinsityotrofoblastların apikalindeki güçlü reaktivite dikkati çekmekte (ABC Yöntemi-Hematoksilen X200)..... 108

TABLOLAR DİZİNİ

Tablo Sayfa

Tablo 3. 1. Vakaların obstetrik özellikleri ve hastalık durumları..... 39

Tablo 3.2. Gruplar 40

Tablo 3.3.3.1. Kullanılan primer antikorların özellikleri ve sulandırılma oranları ... 44

Tablo 3.3.3.2: İmmünoreaktivite şiddetleri..... 47

Tablo 4.2.2.1: LIF immunoreaktif hücrelerin gruplara göre immunoreaktivite şiddetleri..... 77

Tablo 4.2.3.1: IGF-1 immünoreaktif hücrelerin gruplara göre immünoreaktivite şiddetleri 93

Tablo 4.2.4.1: Beclin-1 immunoreaktif hücrelerin gruplara göre immunoreaktivite şiddetleri..... 109

GRAFİKLER DİZİNİ

Grafik Sayfa

Grafik 4.2.1.d.1: Gruplardaki lenfosit sayısına ait grafik [Lenfosit sayısı MTHFR grubunda kontrol ve DM grubuna göre daha az ($p<0.05$)] 62

Grafik 4.2.2.d.1: Gruplara ait ekstravillöz trofoblastlarda LIF immünoreaktivitesi [Ekstravillöz trofoblastlarda LIF immünoreaktivitesi MTHFR grubunda kontrol ve DM grubuna göre anlamlı olarak daha güçlü ($p<0.05$)] 78

Grafik 4.2.2.d.2: Gruplara ait desidual hücrelerin LIF immünoreaktivitesi [Desidual hücrelerin LIF immünoreaktivitesi açısından gruplar arasında anlamlı fark yok ($p\geq0.05$)] 79

Grafik 4.2.2.d.3: Gruplara ait yüzey epitel hücrelerinin LIF immünoreaktivitesi [Yüzey epitel hücrelerinde LIF immünoreaktivitesi açısından gruplar arasında anlamlı fark yok ($p\geq0.05$)] 79

Grafik 4.2.2.d.4: Gruplara ait bez epitel hücrelerinin LIF immünoreaktivitesi [Bez epitel hücrelerinde LIF immünoreaktivitesi açısından gruplar arasında anlamlı fark yok ($p\geq0.05$)] 80

Grafik 4.2.2.d.5: Gruplara ait sitotrofoblastların LIF immünoreaktivitesi [Sitotrofoblastlarda LIF immünoreaktivitesi açısından gruplar arasında anlamlı fark yok ($p\geq0.05$)] 80

Grafik 4.2.2.d.6: Gruplara ait sinsityotrofoblastların LIF immünoreaktivitesi [Sinsityotrofoblastlarda LIF immünoreaktivitesi açısından gruplar arasında anlamlı fark yok ($p\geq0.05$)] 81

Grafik 4.2.2.d.7: Gruplara ait villus mezenkimal bağ dokusu hücrelerinin LIF immünoreaktivitesi [Mezenkimal bağ dokusu hücrelerinde LIF immünoreaktivitesi açısından gruplar arasında anlamlı fark yok ($p\geq0.05$)] 81

Grafik 4.2.3.d.1.: Gruplarda IGF-1 immünoreaktivitesi veren desidual hücre sayısına ait grafik [IGF-1 immünoreaktivitesi veren desidual hücre saysı MTHFR grubunda kontrol ve DM grubuna göre az ($p<0.05$)] 94

Grafik 4.2.2.d.2.: Gruplara ait ekstravillöz trofoblastlarda IGF-1 immünoreaktivitesini gösteren grafik [Ekstravillöz trofoblastlarda IGF-1 immünoreaktivitesi kontrol grubunda MTHFR ve DM grubuna göre daha güçlü (p<0.05)] 94

Grafik 4.2.3.d.3.: Gruplara ait yüzey epitel hücrelerinin IGF-1 immünoreaktivitesinin grafiği [Yüzey epitel hücrelerinde IGF-1 imünoreaktivitesi DM grubunda kontrol ve MTHFR grubuna göre daha zayıf (p<0.05)] 95

Grafik 4.2.3.d.4.: Gruplara ait bez epitel hücrelerinin IGF-1 immünoreaktivitesinin grafiği [Bez epitel hücrelerinde IGF-1 imünoreaktivitesi DM grubunda kontrol ve MTHFR grubuna göre daha zayıf (p<0.05)] 95

Grafik 4.2.3.d.5.: Gruplara ait sitotrofoblastların IGF-1 immünoreaktivitesinin grafiği [Sitotrofoblastlarda IGF-1 immünoreaktivitesi açısından gruplar arasında anlamlı fark yok (p≥0.05)] 96

Grafik 4.2.3.d.6.: Gruplara ait sinsityotrofoblastların IGF-1 immünoreaktivitesinin grafiği [Sinsityotrofoblastlarda IGF-1 immünoreaktivitesi açısından gruplar arasında anlamlı fark yok (p≥0.05)] 97

Grafik 4.2.3.d.7.: Gruplara ait mezenkimal bağ dokusu hücrelerinin IGF-1 immünoreaktivitesinin grafiği [Mezenkimal bağ dokusu hücrelerinde IGF-1 immünoreaktivitesi açısından gruplar arasında anlamlı fark yok (p≥0.05)] 97

Grafik 4.2.4.d.1.: Yüzey epitel hücrelerinin Beclin-1 immünoreaktivitesinin gruplara göre dağılımı [Yüzey epitel hücrelerinde Beclin-1 immünoreaktivitesi kontrol grubunda DM ve MTHFR grubundan daha güçlü (p<0.05)] 110

Grafik 4.2.4.d.2.: Bez epitel hücrelerinin Beclin-1 immünoreaktivitesinin gruplara göre dağılımı [Bez epitel hücrelerinde Beclin-1 immünoreaktivitesi kontrol grubunda DM ve MTHFR grubundan daha güçlü (p<0.05)] 111

Grafik 4.2.4.d.3.: Ekstravillöz trofoblastlarda Beclin-1 immünoreaktivitesinin gruplara göre dağılımı [Ekstravillöz trofoblastlarda Beclin-1 immünoreaktivitesi kontrol grubunda DM ve MTHFR grubundan daha zayıf (p<0.05)] 112

Grafik 4.2.4.d.4.: Desidual hücrelerde Beclin-1 immünoreaktivitesinin gruplara göre dağılımı [Desidual hücrelerde Beclin-1 immünoreaktivitesi DM grubunda kontrol ve MTHFR grubundan daha zayıf ($p<0.05$)] 113

Grafik 4.2.4.d.5.: Sitotrofoblastlarda Beclin-1 immünoreaktivitesinin gruplara göre dağılımı [Sitotrofoblastlarda Beclin-1 immünoreaktivitesi açısından gruplar arasında anlamlı fark yok ($p\geq0.05$)] 114

Grafik 4.2.4.d.6.: Sinsityotrofoblastlarda Beclin-1 immünoreaktivitesinin gruplara göre dağılımı [Sinsityotrofoblastlarda Beclin-1 immünoreaktivitesi açısından gruplar arasında anlamlı fark yok ($p\geq0.05$)] 114

Grafik 4.2.4.d.7.: Villus mezenkimal bağ dokusu hücrelerinde Beclin-1 immünoreaktivitesinin gruplara göre dağılımı [Mezenkimal bağ dokusu hücrelerinde Beclin-1 immünoreaktivitesi açısından gruplar arasında anlamlı fark yok ($p\geq0.05$)] 115

1. GİRİŞ

Endometriyum uterusun iç kısmını döşeyen ve sürekli yenilenen bir dokudur. Menstural siklus boyunca devamlı değişikliğe uğrayan endometriyum gebelikte önemli rol üstlenir (1, 2). Gebeliğin oluşabilmesi ve sağlıklı bir şekilde doğum sürecine ulaşılabilmesi için başarılı bir implantasyon olması gerekir. İmplantasyonun başarısında da sadece sağlam bir endometriyum yeterli olmamaktadır. Aynı zamanda blastosist ve endometriyum arasında eş zamanlı karşılıklı bir etkileşimin (iletişimin) olması gerekmektedir (3,4).

Bu etkileşimde (endometriyum ve blastosistin salgıladığı) sitokinler [Leukemia Inhibitory Factor (LIF), Colony-Stimulating Factor-1 (CSF-1), IL-1], büyüme faktörleri [Insulin Like Growth Factor(IGF)], homebox genleri, prostaglandinler, kemokinler, adezyon molekülleri [Integrinler] ve hormonlar rol oynamaktadır (4,5).

LIF; endometriyum epitel ve stromal hücreleri, desidual lökositler, NK (Natural Killer, doğal öldürücü hücreler), T hücreleri ve preimplantasyon aşamasındaki blastosist tarafından üretilir. LIF; preimplantasyon, implantasyon ve plasenta gelişiminde önemlidir. Yapılan çalışmalarda LIF'in implantasyonda rol oynadığı ve embriyonik gelişimi desteklediği gösterilmiştir (4, 5). LIF salgılanmasında ki azalmalarda implantasyon bozuklukları, LIF reseptörlerinden olan Glycoprotein 130 (gp130) un eksikliğinde intrauterin ex, LIF-R eksikliğinde de plasenta oluşumu ve yerleşiminde problem olduğu yapılan çeşitli çalışmalarda gösterilmiştir (5, 6, 7).

IGF'ler (IGF-1 ve IGF-2), preimplantasyon, plasental gelişim ve embriyonun erken dönem gelişimi için önemlidir. IGF-1 plasental gelişim için önemli düzenleyicidir (8, 9). IGF-1'in erken gebelik döneminde (gebeliğin 4- 12. haftası) trofoblastlar üzerinde proliferasyonu arttırıcı etkisi vardır (8, 9). IGF implantasyon sürecinde, endometriyal hücrelere etki ederek için gerekli hücresel çoğalma ve farklılaşmayı uyararak desidualizasyonu ve desidualizasyonun erken gebelik döneminde de devamını sağlıyor (9, 10).

Otofaji Tip II programlı hücre ölüm tipidir. Beclin-1; otofajinin erken döneminde rol alır ve otofajik vezikül oluşumunu destekler (11, 12). İnsan term plasentaları ile yapılan çalışmalarda; elektronmikroskopta sitotrofoblastların ve

sinsityotrofoblastların her ikisinin sitoplazmasında da otofajik vakuoller görülmüş, immünohistokimyasal olarak da LC3 ve Beclin-1'in gebeliğin ikinci trimestırından sonuna kadar eksprese edildiğini belirtmişlerdir (13).

MTHFR (Metilentetrahidrofolat Redüktaz Gen Mutasyonu) trombofilili hastalarda tekrarlayan düşükler olmaktadır. Bunun nedenlerinden biri de yüksek homosistein miktarının endotel hasarına yol açmasıdır (14).

Otoimmun hastalıklarda da karşımıza birçok başarısız gebelik çıkmaktadır. Bugüne kadar yapılan yayınlarda MTHFR trombofilili ve otoimmun hastalığı olan hastalarda meydana gelen düşüklerde yeterli sayıda endometriyum reseptivitesi ile ilgili araştırılma yapılmamıştır.

Biz bu çalışma ile MTHFR trombofilili ve otoimmun hastalığı olan hastalarda endometriyum reseptivitesinin ve endotel yüzey işaretleyicilerinin bu gruplarda meydana gelen düşüklerle arasında bağlantı olup olmadığını araştırarak, başarısızlıkla sonuçlanan bu gebeliklerin tedavisine bir ışık tutmayı amaçladık.

2. GENEL BİLGİLER

2.1. Uterus'un Anatomisi

Uterus; pelvisin orta hattında, mesane ve rektum arasında uzanan, ortalama boyu 7-8 cm, genişliği 4- 5 cm, kalınlığı 2- 3 cm olan kaslı ve armut biçimli bir organdır. Ağırlığı 50- 80 gr arasında olup, doğum yapmış ve yapmamış kadınlarda değişiklikler göstermektedir (15, 16, 17).

Anatomik olarak 3 bölgeye ayrılır;

1- Gövde (Corpus uteri): Uterus'un geniş olan üst kısmıdır. Tuba uterina'ların giriş yaptığı yerlerin altında kalır. Ön yüz düz, arka kısım ise konvekstir.

2- Fundus uteri: Corpus uteri'nin tuba uterina'lara bağlandığı yerin üzerinde kalan kubbemsi bölümdür.

3- Serviks (Cervix uteri): Uterus'un isthmus uteri ile vajina arasında kalan bölümüdür. Yaklaşık 2 cm uzunluğunda olup, uterus'un 1/3'ünü oluşturur (15, 16, 17).

Alt kısmı vajina içine doğru sokulmuştur. Serviks uterinin vajina'ya giren bu bölümüne 'portio vaginalis cervicis', yukarıdaki bölümüne ise 'portio suprovaginalis cervicis' denir. Serviks kanalın uterus tarafındaki ağzına ostium uteri internum, vagina tarafındaki ağzına ise ostium uteri externum denir. Uterus pelviste anatomik olarak birçok kadında antevert (öne eğik bir biçimde) yerleşmiştir. Yani uterus'un uzun ekseni ile vajina'nın uzun ekseni arasında açıklığı öne bakan 100º' lik bir açı oluşur (15, 16, 17).

A. iliaca internanın bir dalı olan a. uterina, uterusun arteriyel beslenmesini sağlayan en önemli kaynakdır. Uterin arter myometriyumun vasküler tabakasında 6-10 adet Arkuat arter dalını verir. Arkuat arterden düz (bazal) arter ve spiral (kıvrımlı) arter dallanır. Kısa ve düz olan bazal arterler bazal tabakayı kanlandırır ve dolaşımın kesintisiz olmasını sağlarlar. Tersine kıvrıntılı olan spiral arterler bazal tabakayı kalınlığı boyunca geçerler ve fonksiyonel tabakaya ulaşırlar. Uterus bezlerine paralel olacak şekilde uzanarak endometriyal yüzeye ulaşırlar. Çevrede bulunan yoğun kapiller ağa boşalırlar. Spiral arterlerin distali her menstrual siklusta dejenere ve rejenere olur (15, 16, 17, 18).

Uterusun venleri kalındır, arterleri izleyerek lig. latum uterinin içine girerler. Serviks uterinin yanlarında pleksus venosus uterinus'u olustururlar. Buradan çıkan venler (vv. uterinae) v. iliaca interna'ya açılır.

Sinirleri; pleksus hypogastricus inferiordan ve büyük miktarda da plexus uterovaginalisin ön ve orta bölümlerinden gelir. Buraya parasempatikler nn. splanchnici pelvici'den (S2-4), sempatikler ise T11-12 ve L1'den gelir.

Uterus'un lenf damarları ovarium'a ait lenf damarlarıyla birlikte nodi lymphatici aortici'ye açılır. Bazıları ise nodi lymphatici iliaca externa ve nodi lymphatici inguinales superficiales'e açılmaktadır (15, 16, 17).

2.2. Uterus'un Gelişimi

Embriyonun genetik ve kromozomal cinsiyeti, ovumu dölleyen spermiyum tipi ile fertilizasyon sırasında belirlenmektedir. Ancak erkek ve dişi yapısal özellikler gelişimin 7. haftasına kadar ayırt edilemezler. Bu döneme 'seksüel gelişimin farklanmamış evresi' adı verilir. Dişi embriyolarda gonadal gelişim daha yavaştır.

Önceleri cinsiyetin dişi yönünde farklanabilmesi için sadece Y kromozomunun bulunmamasının yeterli olduğu kabul edilirken yapılan son çalışmalarda ilkel gonad'ın, testiste olduğu gibi ovaryum'a dönüşebilmek içinde bazı genlere gereksinim duyduğu anlaşılmıştır. Örneğin X kromozomunun kısa kolu üzerinde bulunan *WNT 4, DAX 1, SF 1* genleri ilkel gonadın ovaryuma dönüşebilmesi için gereklidir. WNT4 geni, DAX 1 geninin yapımını arttırır, DAX 1 de testis farklanması için gerekli olan SOX 9'u baskılar (19, 20).

Embriyolojik olarak genital sistem mezoderm kökenlidir. Dişi ve erkek embriyolarda iki çift mezonefrik (Wolffian kanalı) ve paramezonefrik (Müllerian kanalı) kanal bulunmaktadır. Bunlar gelişimin 5. – 6. haftasında yani genital sistemin seksüel gelişimin farklanmamış evresinde her iki cinste de izlenirler (19).

Mezonefrik kanallar erkek genital sisteminin gelişiminde önemli iken, paramezonefrik kanallar dişi genital sisteminde önem taşımaktadır. Dişilerde genital kanallar paramezonefrik kanallardan oluşur. Paramezonefrik kanallar, gonadların ve mezonefrik kanalların lateralinde gelişirler ve mezonefrozların lateral yüzeylerinde, mezotelin longitudinal invaginasyonlarından oluşurlar. İnvaginasyonların kenarları

birbiriyle kaynaşır ve paramezonefrik kanallar meydana gelir. Tuba uterinalar, paramezonefrik kanalların kaynaşmayan kraniyal parçalarından gelişir. Bu kanalların kaudal, kaynaşmış bölümleri ise uterus ve vajinanın üst bölümünün geliştiği uterovajinal taslağı (uterovajinal primordiyum) oluşturur. Endometriyal stroma ve miyometriyum, splanknik mezenşimden gelişir. Vajinanın epiteli ürogenital sinusun endoderminden; vajinanın fibromusküler duvarı da onu saran mezenşimden gelişir (19).

2.3. Uterus'un Histolojisi

Uterus duvarı histolojik olarak üç tabakadan oluşur;

1- Endometriyum

2- Miyometriyum

3- Perimetriyum

En dışta bulunan perimetriyum adventisya ya da serozadan oluşur. Uterus pelviste anatomik olarak birçok kadında antevert biçimde yerleşmiştir. Bu nedenle uterusun anterior kısmı peritonla örtülü olmadığı için adventisya (epitel ile kaplı olmayan sadece bağ dokusundan oluşan yapı) ile kaplıdır. Uterusun fundus ve posteriyor kısmı peritonla örtülü olduğu için seroza (mezotel denilen tek katlı yassı epitel ile çevrili bağ dokusundan oluşan yapı) ile kaplıdır (15, 18).

Miyometriyum ortadaki ve en kalın tabakadır, sınırları birbirinden zor ayırt edilen üç düz kas tabakasından meydana gelmiştir. Kaslar dış ve içte longitudinal ortada sirküler seyirlidir. Ortada ki sirküler kas tabakasında bol miktarda kan damarı bulunduğu için bu tabakaya vasküler tabaka (stratum vasculare) da denir. Buradaki damarın adı uterin arterin dalı olan 'arkuat arter' dir. Servikse doğru indikçe kasların miktarı azalır ve yerini fibroz bağ dokusuna bırakır. Yani serviksin miyometriyumu; elastik fibriller ve az miktarda dağınık olarak yerleşmiş düz kas hücrelerini içeren düzensiz sıkı bağ dokusundan oluşur (15, 18).

Miyometriyal düz kas hücrelerinin sayısı ve miktarı östrojene bağlıdır. Dolayısıyla gebelikte artan östrojenden dolayı miyometriyum bir büyüme evresine girer, hipertrofi (hücrenin büyüklüğünün artması) ve hiperplazi (hücrelerin sayısında artış) gösterir. Bu evrede, düz kas hücreleri protein salgılayan ve aktif kollagen

sentezleyen hücrelerin ince yapı özelliklerini gösterirler. Gebelik sonrasında, bazı düz kas hücrelerinde harabiyet, diğerlerinin boyutlarında azalma ve kollagenin enzimatik yıkımıyla uterus'un boyutları gebelik öncesindekine yakın değerlere döner (15, 18).

Endometriyum, fetusun yerleşip geliştiği uterusun en iç tabakasıdır. Menstrual siklus boyunca değişikliğe uğrayan ve epitel ve lamina propriyadan oluşan özelleşmiş bir mukozadır. Epiteli, tek katlı prizmatik silli epitel hücreleri ve silsiz salgı yapan epitel hücrelerinden oluşur. Lamina propriya; uterus bezlerinin ve kapillerlerin bulunduğu düzensiz sıkı bağ dokusudur. Ayrıca retiküler fibrillerden zengindir. Hücrelerarası madde çoktur. Proliferasyon ve sekresyon evresinde glikozaminoglikanlar fazladır. Endometriyum'daki stromal hücrelerin yapısı menstrual döngüyle birlikte değişiklik gösterir. Proliferasyon evresinin başlangıcında ince, belirsiz sitoplazmaları, iğ biçimli çekirdekleri vardır. Daha ileri evrelerde stroma hücreleri uzar ve sitoplazmalarının içerikleri artar. Proliferasyon evresinin sonlarında sekresyon evresinin başında granüllü endoplazma retikulumu tübülleri artar. Sekresyon evresinin sonunda ise damarların çevresinde stroma hücreleri yuvarlak, bol sitoplazmalıdır, çekirdekleri belirgin hale gelir. Artık bu hücrelere 'desidual hücre' denir. Uterus bezlerinin epiteli, yüzey epiteline benzese de silsiz salgı yapan hücrelerden oluşur ve basit tübüler yapı gösterirler.

Endometriyum, puberteden menapoza kadar her ay fertilize bir ovumun implantasyonu ve beslenmesi için hazırlanır. Endometriyum menstrual siklus boyunca çeşitli hormonların (östrojen ve progesteron) etkisinde kaldığı için morfolojik ve fizyolojik olarak farklı bir görünüm sergiler (1, 21).

Endometriyum işlevsel olarak iki tabakadan oluşur; her menstrual siklusta dökülüp, yeniden rejenere olan yüzeyel fonksiyonel tabaka (Stratum functionale) ve daha derinde yerleşen ve fonksiyonel tabakanın her menstrual siklusta yenilenmesini sağlayan bazal tabaka (Stratum basale).

Fonksiyonel tabaka da kendi içinde 2 kısıma ayrılır. Endometriyum bezlerinin boyun kısımlarının bulunduğu üst 1/3'lük kısım kompakt tabaka (str. compactum), bezlerin gövdelerinin bulunduğu alt 2/3'lük kısım spongiyoz tabaka (str. spongiosum) olarak adlandırılır (1).

Çocukluk döneminde endometriyum epiteli tek katlı, alçak kübikdir ve ince bir stroma ile desteklenir. Epitelde stromaya doğru çökmüş az sayıda tübüler bezler görülür. Endometriyum menarş ve menapoz arasında, tek katlı prizmatik epitel ve altında lamina propriyadan oluşmaktadır. Pubertedan menapoza kadar epitel hücreleri, stromal hücreler ve damarlar hızlı bir şekilde çoğalır. Her menstrual siklusta endometriyum'un yüzeyel 2/3'lük kısmı dökülür ve yenilenir (1).

Miyometriyum ve endometriyum menopozda, atrofiye uğrar ve endometriyum bezleri düzleşir. Bezler büyük oranda kaybolurlar ve doku daha fibrotik bir görünüm alır (1).

2. 4. Menstrual Siklus;

Puberteye girildiğinde hipofiz ön lobundan salınan FSH ve LH hormonları ile uyarılan ovaryumda üretilen östrojen ve progesteron hormonlarının etkisiyle endometriyumda 28 günlük siklik değişimler başlar. Buna 'menstrual siklus' denir. Pratik olarak menstrual siklusun başlangıcı menstrual kanamanın görüldüğü ilk gün olarak alınır. Menstrual siklus 12-15 yaşlarda başlar ve menopoza kadar sürer. Menstrual siklus üç evreden oluşmaktadır:

1- Menstrual Faz: Siklusun 1- 4. günleri arasındaki evredir. Kanamanın 1. günü, döngünün 1. günüdür. Yaklaşık 30-80 ml kan kaybı olur. Menstruasyon evresi yüzey epitelinin altındaki hücreler arası boşluklara kan hücrelerinin dolmasıyla başlar. Endometriyum 0,5-3 mm kalınlığındadır. Sekretuar evrenin sonunda spiral arterlerin duvarları kasılarak kan akımı engellenir. Oluşan iskemi damar duvarının ve endometriyum fonksiyonalis tabakasının nekrozuna neden olur. Bu arada kasılan damarların yukarısında bulunan kan damarları yırtılır ve kanama başlar. Kanamanın süresi hiperplazi derecesine göre değişir. Devamlı östrojen etkisi veya östrojen düzeyinin azalması sonucunda endometriyum bir taraftan yenilenirken diğer taraftan dökülür ve kanar. Endometriyum kısmen ayrılmış bir hale gelir. Menstrual evrenin sonunda endometriyumdan geriye, endometriyum bezlerinin bazal bölümlerini içeren bazal tabaka kalır. Bu evrede fonksiyonalis tabakasında oksijen azalmıştır. Menstruasyon evresi öncesi ve süresince bazalis tabakası kendi düz arterlerinden beslenmeyi sürdürür. Buradaki bezlerin bazal hücreleri çoğalır, yeni oluşan hücreler

yüzeye doğru ilerleyerek bezleri tamamlarlar. Bu tabakanın damar endoteli ve stroma hücreleri de çoğalır. Kollagen ve ara madde salgılanır. Bu evreye yenilenme ya da rejenarasyon evresi denir. Bez hücrelerinin çoğalması ve bunların yüzeye doğru tamamlanmasıyla proliferatif evre başlar.

2- Pre-ovulatuvar Faz (foliküler faz → over, proliferatif faz → uterus): Döngünün 5 ile 14. günleri arasında gerçekleşir. Ovaryum folliküllerinin gelişmesi ve östrojen hormonun üretimi ile ilgili evredir. Tüm evre boyunca hücresel çoğalma ile bezler ve endometriyum'un yüzey epiteli artar. Proliferatif evrenin erken döneminde endometriyum genellikle 2 mm den daha incedir. Tek katlı prizmatik epitel hücreleri içeren salgı bezleri dardır ve tübüler bezler bazal tabakadan endometriyal boşluğun yüzeyine kadar genelde düz ve birbirlerine paralel yönde uzanırlar. Bez hücrelerinde granüllü endoplazmik retikulum sisterna sayısında ve Golgi kompleksi boyutlarında giderek bir artış görülür. Bu şekilde hücreler salgı yapmak için hazırlık yaparlar. Yenilenmekte olan stroma içine doğru spiral arterler ilerlerler. Bezlerde glikojen birikimi başlamıştır. Hücreler iri, yoğun kromatinli çekirdek içerir. Geç proliferatif evrede bez epiteli ve stromada artış sonucunda endometriyum kalınlaşır. Endometriyum'un fonksiyonalis tabakasındaaki salgı bezleri bazaldeki dallanmış bölümleriyle karşılaştırıldığında birbirinden oldukça ayrıktırlar. Bazalde salgı son bölümleri daha çoktur ve stroma yoğundur. Ovulasyon'un yaklaşmasıyla bez epitelleri uzar ve yalancı katlanmalar oluştururlar. Endometriyum, siklusun 14. gününde tümüyle yenilenmiş ve çoğalmıştır. Bu evre ovulasyon'dan bir gün sonraya kadar sürer ve sonunda endometriyum kalınlığı 3 mm'ye ulaşır.

3- Post-ovulatuvar Faz (luteal faz → over, Sekretuar faz → uterus): Ovulasyonu izleyen 2-3 gün içerinde başlayan ve 28. güne kadar süren evredir. Bu evre progestron hormonu etkisiyle gerçekleşen menstruasyona hazırlık niteliğinde olan değişiklerin başladığı dönemdir. Ayrıca ovulasyondan sonra oluşan korpus luteumdan salgılanan progestron etkisi ile endometriyumda sekretuar değişikler olur. Bu değişiklerin amacı, döllenen ovumun implantasyonu için uygun bir ortam oluşturmaktır. Bu evrede, endometriyal bezlerden glikojen birikimi ve stromada ödem nedeniyle endometriyum kalınlaşması sürer. Endometriyum bu evrede en kalın (5mm) haline ulaşır. Bezlerin lümenini glikoprotein salgı ürünleri genişletir. Salgı

ürünleri ilk günlerde bez hücrelerinin çoğunda çekirdek altı bölgede yer alırken, ilerleyen günlerde çekirdek üstü bölgeye geçerler. Erken sekretuar evre, evrenin başlangıcından 21. güne kadarki dönemdir. Östrojen reseptörleri azalır. Progestron reseptörleri özellikle stromada bol miktarda bulunurlar. Endometriyal bezler daha da artar ve lümen aralığı genişler. Bez hücreleri de genişler sitoplazmalarında büyük mitokondriyonlar izlenir. 21 ve 25. güne kadar yani ovulasyon sonrası 5-9. günler arası orta sekresyon evresidir. Ovulasyondan sonra 10-14. günler yani menstruasyon öncesi siklusun son 2- 3. günü geç sekretuvar evre olarak bilinir. Bu evrede bezler kıvrıntılı ve dallanmış görülür, lümenleri salgıyla doludur. Spiral arterler belirginleşmiştir.

Ovulasyondan sonra döllenme gerçekleşirse tüm endometriyum desidua halini alır. Döllenme olmazsa, sekresyon evresi sona erer. Korpus luteum'un işlevi azalır. Progestron ve östrojen hormonlarının da azalmasıyla menstruasyon evresi başlar. Ayrıca geç sekreuvar evrede, endometriyum bezlerinin mukus salgısı azalır. Ovulasyondan 11 gün sonra lenfositler endometriyuma göç etmeye başlar (1, 2, 22).

2.4.1. Menstrual siklus fizyolojisi

Dişi genital sistemi üç hormon grubunun etkisindedir. Bunlar;

1) Hipotalamustan sentezlenen hipotalamik serbestleştirici hormon ya da gonadotropik serbestleştirici hormon (GnRH, Gonadotropin-releasing hormone),

2) Hipofiz ön lobundan salgılanan follikülleri uyaran hormon (FSH) (Follicle-stimulating Hormone) ve luteinizan hormon (LH, Luteinizing Hormone),

3) Ovaryumdan salgılanan östrojen ve progesteron'dur.

Bu hormonların salgılanma miktarları genital döngü süresince değişmektedir. Döngünün farklı evrelerinde salınım hızları değişkendir. Hipotalamustan GnRH salgılanması ortalama 2 saatte bir gerçekleşir ve birkaç dakika sürer. GnRH'nın pulsatil salınımı LH'nın salınımına neden olurken FSH salgısı süreklidir. GnRH yükselmesi döngüyü başlatır. GnRH hipofiz ön lobundan LH ve FSH salınımını arttırır. LH, androjenleri oluşturan teka hücrelerini uyarır. Androjenler FSH'nın etkisi ile granüloza hücrelerinde östrojene dönüştürülür. Östrojenler folliküler sıvıya girer. Östrojen düzeyi yükselince ilk olarak GnRH, daha sonra da FSH ve LH

salınımı baskılanır. Döngünün yaklasık 12- 13. günü çok yükselen östrojen düzeyi (östrojen kanda 50 saat 200pg/ml üstüne çıkınca LH pikini sağlar) pozitif geri bildirim (feedback) etkisi oluşturarak LH salınımını arttırır. Ovulasyondan yaklasık 18 saat önce ani LH ve FSH artışı önce ovulasyona, daha sonra da korpus luteum'un oluşumuna yol açar. LH'nın ovulasyon öncesi ani artışı olmazsa ovulasyon gerçekleşmez. Ovulasyondan sonra korpus luteumda çok yüksek yoğunlukta progesteron salgılanır (2, 23).

Progesteron ve östrojen, GnRH, LH ve FSH'yı baskılar. Östrojen ve progesteron'un geri bildirim etkisine ek olarak korpus luteum granuloza hücrelerinden salgılanan inhibin hormonu gibi hipofizden FSH salınımını baskılamaktadır. Menstruasyondan birkaç gün önce korpus luteum dejenere olur. Plazmada progesteron ve östrojen düzeyi düşer. GnRH, LH ve FSH baskılanmaktan kurtularak yeni siklus başlar (1, 2, 23).

Gebelik süresince uterus'un yapı ve işlevleri kanda bulunan östrojen ve progesteron hormonlarıyla denetlenir. Döllenmeden sonraki 4. aya kadar bu hormonlar korpus luteumdan salgılanır. Korpus luteum'dan ayrıca relaksin de salgılanır. Relaksin endometriyumun kasılmalarını baskılayarak gebeliğin devamlılığına yardım eder. Korpus luteum'un gebeliğin ilk aylarında büyümesi ve sürekliliği insan koryonik gonadotropin hormonu (hCG, *human chorionic gonadotropin*) denilen ve LH' ya benzeyen hormonla sağlanır. hCG döllenmiş ovum' un trofoblast hücrelerinden salgılanarak anne kanına geçer. Bu hormon implantasyondan hemen sonra anne kanında ölçülebilir. 4. aydan itibaren plasenta büyük miktarda östrojen ve progesteron salgılar. Böylece korpus luteum geriler (1, 2, 23).

2.5. Fertilizasyon (Döllenme)

Fertilizasyon çoğunlukla tuba uterinanın en geniş ve en uzun parçası olan ampullada meydana gelir. Ovulasyondan hemen önce tuba uterinanın düz kas hücreleri ritmik kasılmalara ve fimbriyaların epitel hücreleri siliyer süpürme hareketlerine başlar ve ovulasyonla birlikte atılan oosit-kumulus kompleksi (sekonder oosit ve çevresinde ki korona radiata ve bir miktar kumulustan oluşan

yapı) yakalanır ve tuba uterina içine çekilerek, uterusa doğru hareket etmeye başlar. Eğer 24 saat içinde döllenme olmazsa oosit canlılığını kaybeder ve dejenere olur (19, 20).

Koitus sonrası yaklaşık 400-600 milyon spermiyumun 1.000-10.000 kadarı birkaç saatte ampullaya ulaşır. Yaklaşık 200 kadar spermiyum oosit-kumulus kompleksinin etrafını sarar ancak sadece 1 spermiyum oositi dölleyebilir. Oosit-kumulus kompleksini saran spermiyumların dölleme yeteneği yoktur. 2 önemli olayla kapasitasyon ve akrozom reaksiyonu ile dölleme yeteneğini kazanırlar.

Yaklaşık 7 saat süren kapasitasyonu sırasında ß 1, 4-glukozil transferaz ile spermiyum başının çevresindeki glikoprotein kılıf ve seminal plazma proteinleri uzaklaştırılır. Ampullaya ulaşan spermiyum, kumulus ve korona radiata hücreleri arasından geçerek ZP3 (zona pellusida 3) reseptörleri ile zona pellusidaya bağlanır ve akrozomal reaksiyon başlar. Yaklaşık 15 dakika içinde akrozomal bölge çevresindeki plazma membranı geçirgenliği artar. Akrozomal enzimlerin (hiyaluronidaz, nöraminidaz, aril sülfataz, akrozin, asit fosfataz, fibrolizin, fibrojenaz, fruktoz, proteaz ve β-N-asetik glikozamidaz) salınımını takiben spermiyum zona pellusidayı geçerek perivitellin boşluğa penetre olur. Spermiyum başı ve kuyruğu ile oosit içine girer ancak sitoplazması ve zarı dışarıda kalır. Bu sırada sekonder oosit 2. mayozun metafazını tamamlayarak kromozom sayısını yarıya indirir ve 2. kutup cisimciğini perivitellin boşluğa atar.

Spermiyum oosit içine girdikten sonra kuyruğu ayrılır, başının kromozomal içeriği genişleme gösterir, şişer ve irileşir. Spermiyumun irileşen çekirdeğine erkek pronükleusu, dişininkine dişi pronükleusu denir. İki pronükleusun (haploid çekirdekli, 23 kromozomlu) zarları parçalanır, kromozomları kalınlaşır, hızlıca DNA'larını eşleyip metafaz plağında karşı karşıya dizilirler. Oluşan yapıya artık 'zigot' denir. Zigot 46 kromozomlu, tek hücreli bir embriyodur. Daha sonra ilk mitoz bölünmeye girip iki hücreli zigot oluştururlar. Zigotun geçirdiği mitotik bölünmelere yarıklanma denir. Böylece erken embriyonik hücreler yani blastomerler oluşur. Her bölünme sonucu blastomerler küçülür fakat erken embriyonun boyu değişmez. Zigot yarıklanma sırasında zona pellisuda içerisindedir (19, 20, 24, 25).

Döllenmeden 3-4 gün sonra blastomerler şekil değiştirir ve sıkı bir hücre topluluğu haline dönüşürler (compaction). 12 veya daha fazla blastomer, küre şeklini

alır ve duta benzediği için morula adı verilir. Bu fiziki sıkıştırma olayından (compaction) hücre yüzeyi adezyon molekülleri sorumludur.

Morulanın uterusa girmesinden kısa bir süre sonra (yaklaşık olarak fertilizasyondan 4 gün sonra) içinde uterustan gelen sıvı ile dolu bir boşluk görülür, buna blastosist boşluğu denir. Bu değişim morulayı blastosist'e dönüştürür. Blastosist boşluğundaki sıvının iyice artması ile birlikte blastomerler iki bölüme ayrılır: 1- Merkezde bulunan hücreler iç hücre kitlesini (embriyoblast) oluşturur. Bu hücreler embriyonun başlangıcıdır. 2- İnce olan dış tabaka trofoblast adını alır (19, 20, 24, 25).

2.6. İmplantasyon Penceresi

'Uterin reseptivite' ya da 'endometriyum reseptivitesi' implantasyona uygun uterusu tanımlar ve bu dönem implantasyon penceresi denen kısa aralıkla sınırlıdır. Embriyolar uterusa bu dönemin dışında ulaşırlarsa gebelik oluşamayacaktır (26, 27). İmplantasyon penceresinin tam olarak hangi zaman aralığını gösterdiği net olarak bilinmemektedir. İmplantasyon penceresinin hücresel ve moleküler özellikleri vardır. Hücresel düzeyde oluşan değişikliğe desidual reaksiyon denir (28).

2.6.1. Endometriyum Reseptivitesi

Blastosistin endometriyuma implantasyonu, sadece düzenli bir menstrual siklusun 20-24. günleri arasında, kendini sınırlayan bir zaman diliminde gerçekleşir ve bu zaman dilimine 'implantasyon penceresi' veya 'reseptif dönem' denir (3, 29). Blastosist implantasyonu dinamik bir süreçtir. Bu süreç, embriyonun hazırlanmış endometriyum epiteline yaklaşmasını, tutunmasını ve endometriyal stromaya yayılmasını içerir. Başarılı bir implantasyon, blastosist ve reseptif endometriyum arasındaki karşılıklı etkileşimlerin sonucudur. Bu etkileşimde endometriyum ve blastosistin salgıladığı sitokinler [Leukemia Inhibitory Factor (LIF), Colony-Stimulating Factor-1 (CSF-1), IL-1], büyüme faktörleri [Insulin Like Growth Factor (IGF)], homebox genleri, prostaglandinler, kemokinler, adezyon molekülleri [Integrinler] ve hormonlar rol oynamaktadır (3, 4, 5).

Endometriyum, reseptif olana kadar belirli morfolojik değişiklikler geçirerek gelişir. Embriyo gelişimi ve endometriyal olgunlaşma arasındaki uyum eksikliği, implantasyon başarısızlığının bir sebebidir. Blastosist sadece, endometriyumun morfolojik ve moleküler değişiklikleriyle karakterize olan reseptif fazında implante olabilir (30, 31).

2.6.2. Endometriyal reseptivitenin morfolojik belirteci

Pinopodlar; insan ve kemiricilerde implantasyon penceresi döneminde uterus epitelinin apikal yüzeyinde meydana gelen mantar ya da balon şeklindeki uzantılardır. Boyutları değişkendir (insanda genelde 6µm) (32, 33, 34). En iyi SEM (*scanning electron microscope*) ile gösterilirler (35). Bir hücreden bir pinopod çıkar ve hücre yüzeyinin neredeyse tamamını kaplarlar. İnsan pinopodu organel içerir (mitokondriyon, GER, çekirdek, sekretuvar granüller, Golgi kompleksi). İnsanda, pinopodlar gelişim evresine göre farklı aşamalarda görünürler (36, 37).

1- Gelişen pinopod: Hafif bir çıkıntı olarak belirir ve bir grup mikrovillusa sahiptir.

2- Olgun pinopod: Çıkıntı belirginleşmiş ve maksimum boyutuna ulaşmıştır, mikrovillusu yoktur.

3- Gerileyen pinopod: Çıkıntı küçülmüş, sıkılaşıp, kırışmış, grup olarak yeniden mikrovilluslar oluşmuştur.

Pinopodların ortaya çıkmasının implantasyon penceresi dönemine denk geldiğine dair çalışmalar olsa da; insanlarda birbirinden farklı sonuçlar rapor edilmiştir. Bu yüzden pinopodların insan endometriyum reseptivitesini belirlemede kullanılması tartışmalıdır. Sadece varılan ortak sonuç: insanda pinopodun varlığının 48 saatten fazla olmasıdır (35, 36, 38).

Reseptivitenin morfolojik belirteci olarak pinopodların kullanılmasına dair çok sayıda araştırma vardır. Ancak insan için pinopodların reseptivite belirteci olarak kullanımına dair çelişkili sonuçlar elde edilmiştir. Quinn ve arkadaşları yaptıkları çalışmada; pinopodların varlığının luteal fazdan başlayarak gebelikte de devam ettiğini göstermişler ve pinopodların insan endometriyum reseptivitesini belirlemede kullanılmasının tartışmalı olduğu sonucuna varmışlardır (37). Nikas ve arkadaşları

yaptıkları çalışmada ise; insanda pinopodların varlığının 48 saatten fazla sürmesi nedeniyle, kısa olan endometriyum reseptivite dönemi için pinopodların güvenilir bir belirteç olarak kullanılabileceği sonucuna varmışlardır (36). Sonuç olarak pinopodların insan endometiyum reseptivitesinde kullanımı henüz netlik kazanmamıştır (30).

2.6.3. Desidualizasyon

Endometriyumun, embriyonun implantasyonu ve plasentanın gelişimi için geçirmiş olduğu farklılaşma sürecine desidualizasyon adı verilir. Bu kısım doğumda plasenta ile birlikte atıldığı için latincede 'dökülmek' anlamına gelen 'decidere' sözcüğünden köken almıştır. Desidualizasyon 28 günlük menstrual siklus sürecinin 23. gününde oluşmaya başlar ve desidualizasyon yaklaşık olarak gebeliğin 1.ayının sonunda tamamlanır (40, 41). İnsanda desidual reaksiyon blastosistin varlığından bağımsız olarak gelişir (42, 43).

Post ovulatuar dönemde artmaya başlayan progesteron ile desidualizasyonda meydana gelen moleküler ve hücresel değişimler endometriyumda başlar. Trofoblastın stromaya olan invazyonu ve plasentanın gelişimi sırasında progesteron seviyesindeki artış ile de desiduanın bütünlüğü devam ettirilir (44, 45).

Desidulizasyonda; endometriyal stromal hücreler morfolojik ve biyokimyasal farklılaşmalar geçirerek desidual hücrelere dönüşmeye başlarlar (46). Desidualizasyonun gerçekleştiği stromal kompartmanda endometriyal stromal hücrelerin desidual hücrelere değişimi yanında, spiral arterlerde genişleme ve anjiyogenezis, venöz sinuslerde kan birikmesi, endometriyal bezlerde sekresyon fazına geçme ve artan sitokinlerin etkisiyle monosit ve uterus doğal öldürücü hücrelerinin (uNK) ortama göçü gerçekleşmektedir (47).

Değişim ilk olarak spiral arterler etrafındaki endometriyal stromal hücrelerde gözlenir, ardından otokrin ve parakrin sinyal yolları ile tüm endometriyal kompartmana yayılır (48). Desidualizasyon sadece endometriyumda sınırlı kalmaz, 'uterine junctional zone' olarak adlandırılan miyometriyum 1/3 iç kısmını da içine alır (49, 50). Progesteron başta olmak üzere relaksin, cAMP, gonadotropinler, prostaglandin ve çeşitli büyüme faktörleri endometriyal stromal hücrelerin

desidualizasyonunu indükler (46). Endometriyal stromal hücreler yassı, iğ şeklinde fibroblastik hücre görünümüne sahiptir. Değişim sırasında ilk olarak hücrelerin çekirdekleri genişler ve sitoplazma miktarları artar. Protein sentezi yapma işlevleri artacağı için Golgi kompleksi ve granüllü endoplazma retikulumunda da genişleme görülür. Ayrıca glikojen ve lipid depolayarak büyürler ve iğsi görünümlerini kaybederler ve büyük, poligonal görünümlü ve soluk boyanan hücrelere dönüşürler ve desidual hücre adını alırlar (47, 51).

Stromal kompartmandaki desidualizasyon ilerlerken, ekstrasellüler matriksteki farklılaşma ile birlikte desidual hücrelerin sınırları daha az belirgin hale gelir. Ekstrasellüler matriks esas olarak laminin, heparan sülfat, tip IV kollajen ve proteoglikanlardan zengin bir yapı kazanır (52). Değişim sonucunda desidual hücreler endometriyal stromal hücrelerden farklı olarak prolaktin (PRL), IGFBP-1 (insulin-like growth factor binding protein-1) ve ekstrasellüler matriks proteinleri eksprese etmeye başlar (53). PRL ve IGFBP-1 desidual hücrelerin fenotipik belirteci olarak kullanılmaktadır (54).

Endometriyal stromal hücrelerin farklılaşma süreci ilk olarak implantasyon bölgesindeki stromal hücrelerde başlar ve sonrasında tüm endometriyuma yayılır. Desidual doku, özellikle implantasyon ve erken gebelik süreçlerinde trofoblast hücreleri ve miyometriyum arasında immünolojik bir bariyer oluşturarak inflamatuvar sinyallere ve oksidatif strese karşı embriyoyu korumakla görevlidir (48). Bununla birlikte anne ve fetusu patojenlere karşı da korur. Desidual hücreler bunu endometriyuma uNK'ları çağırarak yapar. uNK'lar galektin-1 ve glikodelin A salgılar. Bu iki molekül T hücrelerinin çoğalmasını ve yaşamını inhibe eder ve T hücrelerinin aktive ettiği proinflamatuvar sitokinlerin ekspresyonunu baskılar (55, 56).

Desidual hücre sayısının artması ile birlikte, desidualizasyon bölgesi üç farklı tabakalanma gösterir. 1- Desidua kapsüllaris, 2- Desidua bazalis, 3- Desidua paryetalis.

Desidua kapsüllaris; uterus lümeni ve embriyo arasındaki, desidua bazalis; embriyo ve miyometriyum arasındaki, desidua paryetalis; geriye kalan desidua bölgesidir. Başlangıçta desidua tüm koryonu sarar.

Progesteronun etkisiyle mukozada desidual transformasyon oluşur. Blastosistin implantasyonu da bu uyarıyı arttırır. İmplantasyon olmazsa sekretuvar fazda daha düşük düzeyde desidual transformasyon oluşur. Döllenme oluşursa blastosist uterus boşluğuna yaklaşık 5 gün sonra ulaşır ve 6 gün sonra zona kompakta'ya bağlanır. Blastosist endometriyuma tutunur tutunmaz trofoblast hücreleri hızla çoğalır ve diferansiye olur ve 2 tabaka oluşturur. İç tabaka sitotrofoblast, dış tabaka sinsityotrofoblastlardan oluşur. Sinsityotrofoblastlar endometriyuma invaze olur ve desidual hücrelerde lizis oluşturarak onları fagosite ederler (5, 6, 7).

Trofoblast hücreleri plasentanın embriyonik kısmını oluşturur. Yaklaşık 9. günde sinsityotrofoblastların arasındaki vakuoller birleşerek lakünaları oluştururlar. Sinsityotrofoblastlar endometriyuma yayılırlar ve 12. günde endometriyum epiteli implantasyon bölgesinin üzerini kapatır. Yayılmanın devam etmesi anne kan damarlarının da parçalanmasına neden olur ve kan lakünalara dolar. Anne kanı embriyoyu beslemeye başlar. Trofoblast hücrelerinden, koryon plağı ve koryon villusları oluşur.

Koryon, sinsityotrofoblastlar, sitotrofoblastlar ve ekstraembriyonik somatik mezodermden meydana gelir. Trofoblastlar hCG (Human chorionic gonadotrophin) salgılarlar. Bu durum korpus luteumun progesteron ve östrojen üretmeye devam etmesini sağlar. Endometriyum gebeliğin ilk haftalarında daha ileri gelişim gösterir. Uterus bezleri genişler ve daha kıvrıntılı hale gelirler. Fetus büyüdükçe daha yassı ve ince hale gelir. Üçüncü ayın sonunda desidua kapsüllaris ve desidua paryetalis birleşir. Desidua kapsüllaris ile temas eden koryon bölgesinde villuslar kaybolur ve koryon leve adını alır. Koryon plağının desidua bazalis ile temas ettiği bölgede ise, koryon villusları iyice gelişir ve koryon frondozum adını alır. Koryon frondozum, plasentanın fetusa ait kısmını oluşturur (5, 6, 7).

2.6.4. Endometriyal reseptivitenin biyokimyasal belirteçleri

2.6.4.a. Leukemia Inhibitory Factor (LIF)

LIF; ilk defa makrofaj benzeri hücreler grubundan olan miyeloid lösemi hücrelerinin farklanması için gerekli olan bir sitokin olarak bulunmuştur. 180

aminoasitlik, yüksek miktarda glikolize, 40– 50 kDa‘luk bir glikoproteindir (57) ve IL-6 ailesinin (IL-6, IL-11, oncostatin M, cardiotrophin- 1, ciliary neurotrophic factor ve cardiotrophin- like cytokine/ cytokine like factor) bir üyesidir (58).

LIF hücre yüzeyinde bulunan bir reseptör kompleksine bağlanır. Bu reseptör kompleksi, LIF reseptör (LIF-Rβ) ve glikoprotein 130 (gp130)’ den oluşur.

Bunlardan gp130; IL-6 ailesinin ortak reseptörüdür. LIF’in bu reseptöre karşı affinitesi yüksektir ancak spesifik değildir. LIF’in LIF-Rβ’a karşı affinitesi düşük ancak daha spesifiktir (59, 60).

LIF reseptörlerinin; nöronlar, megakaryositler, makrofajlar, adipositler, hepatositler, osteoblastlar, miyoblastlar, böbrek ve meme epitel hücreleri ve bazı tümör hücre dizileri de dahil birçok embriyonik ve erişkin doku hücre tipinde (endometriyumun epitel ve stromal hücreleri de dahil özellikle uterusta) eksprese edildiği görülmüştür (57, 61).

Menstrual siklus ve Gebelikte Endometriyumdan LIF ekspresyonu:

Üreme için gerekli olan LIF’in büyük bir bölümü endometriyum bezlerinden salgılanır. LIF’in ekspresyonu menstrual siklus boyunca değişiklik gösterir. LIF mid sekratuvar dönemde eksprese edilirken; proliferatif fazda LIF ekspresyonu olmamaktadır (62, 63). LIF ekspresyonu LH pikinden sonra 7. ve 12. günler arasında maximum olur ve bu dönemde alınan uterin yıkama sıvısında da LIF saptanılabilir (64, 65).

LIF mRNA ve proteini; endometriyum bezlerinden, luteal faz boyunca eksprese edilirken (66, 67, 68), LIF- Rβ ve gp- 130; endometriyum epiteli tarafından tüm menstrual siklus boyunca eksprese edilir (6, 7). LIF mRNA ve proteini ayrıca desidual stromadan da eksprese edilir (8). LIF-R; sitotrofoblast, sinsityotrofoblast, ekstra villöz trofoblast ve fetal villus endotel hücrelerinde bulunur (69, 70).

LIF desidual uterin NK (uterine-specific natural killer, uNK) tarafından da üretiliyor. uNK ekstravillöz trofoblastların invazyonunu düzenler, ancak LIF’in ekstravillöz trofoblastlar üzerinde ki etkisi netlik kazanmamıştır (70, 71, 72).

hCG (human chorionic gonadotrophin) LIF ekspresyonunu arttırıyor. hCG gebeliğin 10. haftasından sonra düşmeye başlıyor, dolayısıyla LIF ekspresyonu da gebeliğin 10. haftasına kadar yüksek kalıyor (74, 75, 76).

LIF Ekspresyonunun Düzenlenmesi:

Estrojen, hCG, IGF-1 (Insulin- like growth factor), IGF-1I, TGF-β, IL-1 ve TNF-α; LIF ekpresyonunu arttırırken, progesteron LIF ekspresyonunu azaltıyor (77). IL1-β ve Leptin; LIF-R'ünü arttırıyor (78).

LIF ve İmplantasyon:

LIF geni olmayan farelerle yapılan çalışmalarda; blastosistin oluştuğu, minimal desidualizasyonun meydana geldiği ancak implantasyonun gerçekleşmediği ve LIF geni olmayan fareden alınan embriyonun LIF geni normal olan fareye verildiğinde embriyonun implante olduğu gösterilmiştir. Buradan çıkan sonuçla; LIF'in esas etkisinin endometriyum üzerinde olduğu ve embriyo gelişiminde etkisiz olduğu görülmüştür (79, 81).

LIF'in trofoblastlar üzerinde düzenleyici rolü var. Trofoblastın sinsityotrofoblasta ve tutundurucu (anchoring) villöz haline farklanmasında rol oynar (80). Trofoblastlardan hCG salınımını indükler, hCG'de trofoblast proliferasyonunu arttırır. Dolayısıyla LIF trofoblast proliferasyonunu arttırır (82).

İmplantasyon tarafındaki stromal fibroblast benzeri hücreler: gebeliğin 5. gününde; genişler, glikojen depolar ve bazıları 2 çekirdekli olur ve desidual hücre adını alır, gebeliğin 6. gününde ise ekstrasellüler matriks azalır ve yakın hücreler birleşir. Ancak LIF geni olmayan farelerde implantasyon bölgesinde; ultrastraktürel değişim ve desidualizasyon olmaz, fibroblastik hücreler görülmeye devam eder (83).

LIF ve Lökositler:

Makrofaj, NK (Natural killer) hücreleri ve eozinofil gebe uterusta bulunur. Makrofaj sayısı gebeliğin 3. günden itibaren artmaya başlarken, NK ve eozinofil sayısı gebeliğin 3. günden itibaren azalmaya başlar. LIF geni olmayan farelerle yapılan çalışmalarda makrofaj sayısının % 50 azaldığı ve LIF'in makrofajlar için bir kemokin görevi gördüğü izlenmiştir. Yine aynı çalışmada LIF geni olmayan farelerde NK ve eozinofillerin sayısının 2 katı arttığı ve LIF'in NK ve eozinofillerin uterusa göçünü kısıtladığı izlenmiştir (84, 85, 86).

Yapılan çalışmalara göre eğer implantasyon olursa bez epitelindeki LIF salıgılanmasının baskılandığı ve seviyesinin azaldığı; aynı zamanda

implantasyonunun olduğu bölgede ki lökositlerde (doğal öldürücüler ve farklı T hücre alt tipleri) kuvvetli LIF salgılanmasının olduğu görülmüştür (69, 87).

LIF- Rβ ve gp- 130:

LIF-Rβ olmayan farede yapılan çalışmalarda; anormal plasenta (intrauterin beslenme eksikliği) ve doğum sonrası ilk 24 saatte fetal ölüm (motor nöron dejenerasyon) izlenmiştir (88). gp-130 reseptör olmayan farelerde yapılan çalışmalarda; 2.trimestırda multiple (çoklu) anomalilere (kalp ve hematopoetik hastalıklar) bağlı ölüm izlenmiştir (89).

2.6.4.b. IGF-1 (insülin Benzeri Büyüme Faktörü) (Insulin-like growth factor-1)

IGF-1; somatomedin C ya da 'mechano growth factor' olarak ta bilinen ve insanda IGF-1 geni tarafından kodlanan bir proteindir (90, 91). IGF-2; insanda IGF-2 geni tarafından kodlanan bir proteindir. IGF-1 ve IGF-2; 7649 kDa ağırlığında, tek zincirli polipeptidtirler ve yapısal olarak proinsülin ile analogdurlar. Karbohidratlar ve proteinler üzerinde anabolik etki gösterirler. DNA sentezini ve hücre proliferasyonunu arttırırlar (92, 93).

IGF serum düzeyi**, GH** (Büyüme Hormonu) tarafından düzenlenir. Dolaşımdaki IGF'lerin tamamına yakını proteinlere bağlı olarak bulunur. Bu faktörlere yüksek derecede bağlanma özelliği olan proteinlere **IGFBP** (IGF Bağlayıcı Proteinler) adı verilir. 6 tane IGF bağlayıcı protein tanımlanmıştır. Bunlardan **IGFBP-3,** yüksek konsantrasyonda bulunan en önemli taşıyıcı proteindir (90, 91). IGFBP-1, IGFBP-3 ve IGFBP-4'e IGF-1 ve IGF-2 eşit affinitede bağlanırken; IGFBP-2, IGFBP-5 ve IGFBF-6'a IGF-2 daha yüksek affinitede bağlanır (94, 95).

IGF-1 ve IGF-2; IGF-1 reseptörüne (IGF-1R) bağlanırlar. IGF-1R tirozin kinaz reseptör ailesindendir. IGF-2 ayrıca tek başına IGF-2 reseptör'üne de (IGF2R, mannose-6 phosphate receptor) bağlanır (96).

IGF-1 ve IGF-1R uterusta eksprese edilirler ve her iki genin ekpresyonu da östrojen tarafından arttırılır (97, 98). IGF- 1R'ü uterusta bez epitel hücrelerinde bulunur (99, 100).

Sığırlarda yapılan çalışmalarda IGF-1 mRNA'nın gebeliğin erken döneminde ve menstrüel siklusun foliküler fazında yüzey epitelinin altındaki subepiteliyal stromada, yüzeyel ve derin endometriyal bezlerde, yüzey epitel hücrelerinde ve çok düşük miktarda da miyometriyumda lokalize olduğu gösterilmiştir (101). IGF-1 mRNA'nın özellikle yüzey epitelinin altındaki subepiteliyal stromada bol miktarda lokalize olması IGF-1'in yüzey epitelinin proliferasyonunda ve farklanmasında rol alabileceğini gösteriyor (102, 103).

Domuzlarda yapılan çalışmalarda IGF-1 ve IGF-2'nin gebeliğin preimplantasyon aşamasında bezlerin salgısını stimüle ettiği görülmüş (99, 104).

IGF-1 ve IGF-2 mRNA granüloza ve teka interna hücrelerinde lokalizedir (105, 106, 107) . IGF-1, granüloza hücrelerinden erken foliküler fazda eksprese edilmeye başlar ve olgun folikül oluştuğunda maksimum olur. Atretik folikülde IGF-1 mRNA ekspresyonu olmaz (106, 107) .

IGF'nin Rolü:

IGF-1 ve IGF-2, plasental gelişim için önemli düzenleyicidirler (101). IGF-1'in erken gebelik döneminde (gebeliğin 4- 12. haftası) trofoblastlar üzerinde proliferasyonu arttırıcı etkisi var. (8).

Stromal hücrelerdeki IGF reseptörleri progesterone tarafından azaltılır (down regulated) IGF-1'in büyütme etkisi engellenir (108).

IGF-1 implantasyon sürecinde, endometriyal hücrelere etki ederek implantasyon için gerekli hücresel çoğalma ve farklılaşmayı uyararak desidualizasyonu ve desidualizasyonun erken gebelik döneminde de devamını sağlar. Bu süreçte IGF, desidual hücrelerden sentezlenen IGFBP'lere özellikle de IGFBP-1'e bağlanr. IGFBP-1 endometriyum stromasının desidualizasyonunu gösteren bir marker olarak kullanılabilir (9, 10, 109).

İnfertil kadınlarda yapılan çalışmalarda; IGFBP-1'in belirgin bir şekilde düşük olduğu ve endometriyal maturasyonun ve desidualizasyonun oluşmadığı

görülmüştür. IGFBP-1'in gebe endometriyumunda desiual hücrelerde var olduğu immünohistokimyasal olarak gösterilmiştir (110).

IGFBP-1 sekresyonu fertil kadınlarda menstrual siklusta LH pikinden 10 gün sonra görülmeye başlanır. Bu dönem implantasyon penceresi döneminiyle aynı zamana rastlar. IGFBP-1'in infertil kadınlarda önemli ölçüde az olduğu saptanmıştır (111).

IGF-1; granüloza hücrelerinin mitozunu indükler, oosit maturasyonunu arttırır, preimplantasyon döneminde apoptozisi azaltır (112, 113).

Yapılan çalışmalarda, IGF-1 ve IGF-2; kültür medyumlarına eklendikleri zaman blastosist evresini geliştirmek suretiyle oluşan embriyo sayısını arttırdıkları görülmüştür (114, 115). IGF-1; blastosistlerin birbirine uyumunu arttırır ve bu sayede evre ilerleyerek blastosist gelişimini sağlar (116, 117) .

Granüloza hücrelerinde **IGF-1'in üretimi GH tar**afından arttırılır. GH ve IGF-1 granüloza hücrelerinin fonksiyonunu düzenler (118, 119) .

Desidual hücreler tarafından salgılanan TGF-β, blastosistin stromaya olan invazyonunu sınırlandırırken; sitotrofoblast hücreleri tarafından eksprese edilen insulin benzeri büyüme faktörü-2 (IGF-2) blastosistin stromaya olan invazyonunu stimüle eder (115).

Desidual hücreler tarafından eksprese edilen IGFBP-1 ise, yüksek affinite gösterdiği IGF peptidleri ile gerçekleştirdiği etkileşimler sonucu IGF'nin etkisini inhibe eder ve invazyonu durdurur (115).

2.7. İmplantasyon

İmplantasyonun başarılı olması sağlıklı bir gebeliğin başlangıcı için gereklidir İmplantasyon, uterus boşluğunda gelişmekte olan blastosist ve ovaryum steroid hormonlarınca hazırlanan endometriyumun karşılıklı etkileşimleri sonucunda gerçekleşen bir süreçtir (3, 4, 20). Fetus ve anne arasındaki ilk etkileşim, östrojen ve progesteronun etkisi altında bulunan adezyon molekülleri, sitokinler, büyüme faktörleri, metalloproteinazlar ve homeobox genler gibi birçok faktörün zincirleme bir şekilde birbirini indüklemesiyle gerçekleşen kompleks bir olaydır (116, 117). Embriyo hücreleri kendi aralarında, endometriyum bez ve stromal hücreleri kendi

aralarında, embriyo- endometriyum hücreleri birbirleriyle endokrin, parakrin ve otokrin ürünlerle haberleşme halindedir (121).

İmplantasyon 5 döneme ayrılmaktadır (123, 124). Bu dönemler sırasıyla:

1- Zona pellisudanın ayrılması (hatching)
2- Prekontakt ve blastosistin yönlenmesi
3- Apozisyon
4- Adezyon
5- Endometriyal invazyon.

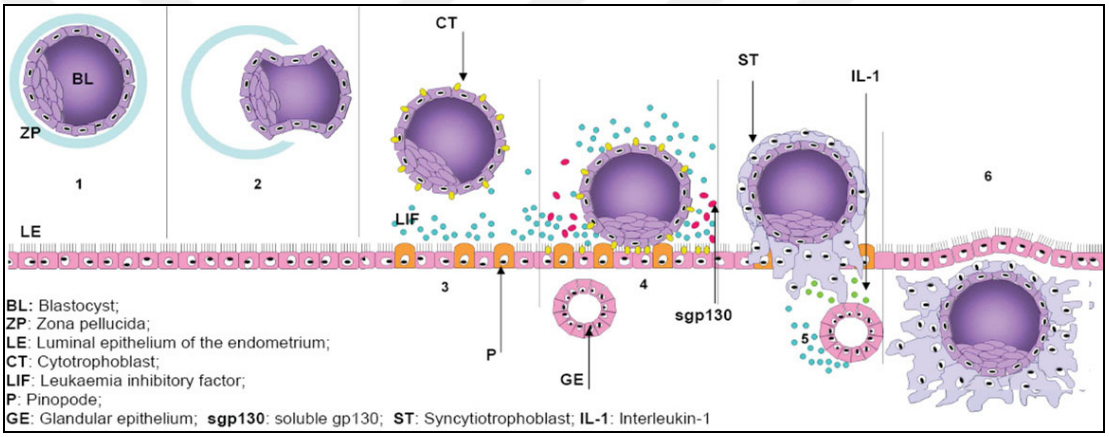

Şekil 2.7.1: İmplantasyonun aşamaları (Fitzgerald JS, Poehlmann TG, et all., Trophoblast invasion: the role of intracellular cytokine signalling via signal transducer and activator of transcription 3 (STAT3), Human Reproduction Update, 2008, 14; 335–344'den alınmıştır.)

1- <u>Zona pellisudanın ayrılması (hatching):</u> Morula fertilizasyondan sonra 4. günde uterus boşluğuna ulaşır ve yaklaşık 2 gün serbestçe uterin sıvıda yüzer. Bu süreçte zona pellisuda yavaş yavaş dejenere olur ve blastosistten ayrılır (Fertilizasyondan yaklaşık 5 gün sonra).

2- <u>Prekontakt ve blastosistin yönlenmesi:</u> Blastosist endometriyum ile çok yakınlaşır ancak trofoblast ve endometriyum epiteli arasında tanımlanmış hücresel

bir etkileşim yoktur. Blastosist zona pellisudasını kaybettikten sonra immobilize olur ve implante olacağı alana yakın pozisyon alır.

3- Apozisyon: Zona pellusidasını kaybeden blastosistin implantasyon için uygun yeri seçtiği evredir (121). Endometriyum yüzey epiteli ve trofoblastlar arasındaki başlangıç teması, yüzey epitel hücrelerinin apikal plazma membranları ile trofoblastların plazma membranlarının yakınlaşması ile olur. Bu hücreler birbirlerine paralel olurlar ve aralarında 20 nm'lik bir mesafe kalır (125).

Zona pellusidanın erimesinden hemen sonra blastosistin trofoblast hücrelerinde L-selektin ekspresyonu başlar. L-selektin, adeziv lektin olarak ta adlandırılan, karhonhidrat yapıda olan selektin ailesinin üç üyesinden biridir (L-selektin, E-selektin ve P-selektin). L-selektin lenfositlerde eksprese edilir, lenfositlerin lenf noduna ekstravasyonunda ilk basamak olan; yüksek endotelli venüller (HEV, high endothelial venuls) boyunca lenfositlerin yüzeye tutunması ve yuvarlanmasında rol oynar (126, 127). Önceleri selektinlerin yalnızca hematopoetik hücrelerden eksprese olduğu sanılıyordu. Ancak yapılan araştırmalarla insan blastosist yüzeyinde de L-selektinin olduğu bulundu (128). Sonradan yapılan immünohistokimyasal çalışmalarla insan uterusunda, endometriyum yüzey epiteli ve bez epitelinde L-selektin ligandının varlığı saptandı (129, 130).

L-selektin, endometriyumun yüzey epiteli üzerinde yer alan oligosakkarid ligandları ile etkileşime geçerek blastosisti yavaşlatır. Böylece integrinler aracılığıyla embriyo ve endometriyum arasında kurulacak olan adezyonun gerçekleşmesine olanak sağlar (131, 132). L-selektinin oligosakkarit ligandlara bağlanması endometriyum yüzey epitelinde integrinlerin aktivasyonunu da arttırır (132, 133).

Anti-adeziv özelliği ile bilinen musin ailesinin yüksek molekül ağırlıklı, yüksek glikozilli bir glikoprotein MUC-1, blastosistin yüzey epiteli üzerinde tutunacağı bölgeyi seçmesi konusunda etkin rol oynar. Endometriyumun reseptif fazında luminal epiteldeki ekspresyon düzeylerinde artış görülen MUC-1'in, blastosistin parakrin etkisinin ardından implantasyon alanında lokal olarak azaldığı ve kaybolduğu gözlenir. Böylece adezyonu engelleyen etken ortadan kaldırılarak embriyonun implantasyonuna izin verilir. Bir bariyer görevi gören MUC-1, embriyonun implantasyon için en uygun yere tutunmasını sağlamasının yanında embriyoyu annenin immün sistemine karşı korur (134). Apozisyon aşamasında yüzey

epitel hücreleri tarafından yüksek düzeyde eksprese edilen LIF trofoblast hücrelerinin yüzeyinde lokalize olan reseptörleri ile etkileşime girmesi nedeniyle implantasyon sürecinde etkili olan faktörler arasında sayılır (135).

İmmünfloresan ile yapılan çalışmalarda endometriyum epitel yüzeyinde; pre-implantasyon sırasında (Gebeliğin 5. gününde) glikokaliks artarken, yaklaşma ve bağlanma sırasında (Gebeliğin 6. gününde) glikokaliksin azaldığı izlenmiştir. Ancak LIF ekspresyonu olmayan farelerle yapılan çalışmalarda glikokaliksin incelmediği ve implantasyonun olmadığı izlenmiştir (136, 137).

4- Adezyon: Fertilizasyondan sonra yaklaşık 6. günde blastosistin embriyoblast kutbunun (iç hücre kısmının yer aldığı taraf) üzerinde yer alan trofoblastik hücrelerin adezyon molekülleri aracılığıyla endometriyumun yüzey epiteline tutunduğu evredir. Reseptif dönemin morfolojik belirteci olarak kullanılan pinopodlar embriyolar için tutunma alanları oluşturarak adezyon sürecine katılırlar (138).

Trofoblast ve endometriyum yüzey epitelinde ekspresyon düzeylerinde artış gözlenen adezyon molekülleri ve ligandları embriyo-endometriyum arasında ki etkileşimi gerçekleştirir. Bu süreçte en önemli rolü üstlenen adezyon molekülü grubunu integrinler oluşturur. Hem yüzey epitel hücrelerinin hem de trofoblastik hücrelerin yüzeyinde ekspresyonu gözlenen α5β3 integrini ve ligandı osteopontin implantasyon aşamasındaki ilk hücre-hücre etkileşiminde görev alır (131). α3β1, α6β4 ve α5β5 integrinleride adezyon sürecine katılan diğer adezyon molekülleridir (139). İntegrinler hem embriyonun endometriyum yüzeyine tutunması için bir reseptör, hem de trofoblastın penetrasyonu ve invazyonu için uyarıcıdır. Trofoblastlar tarafından eksprese edilen E-kaderinler endometriyum yüzey epiteli ile hücre-hücre etkileşimine girerek adezyonda rol oynarlar (140).

Adezyonda işlevi olduğu bildirilen bir diğer molekül de trofinindir. Trofinin; esas olarak bir transmembran proteinidir. Trofinin, adezyonda işlev görebilmek için, sitoplazmik bir protein olan bystin aracılığıyla yine sitoplazmik bir protein olan tastine bağlanarak bir kompleks oluşturur. İmplantasyon bölgesinde, trofininin, trofoblast ve endometriyum yüzey epitel hücreleri ve desidual hücrelerinin apikal yüzeylerinde açığa çıktığı gözlenmektedir (141).

5- Endometriyal invazyon: Schlafke ve Enders canlılardaki trofoblast invazyonunu üçe ayırmışlardır:

1. Yayılmacı (insanlar bu gruptadır)
2. Yer değiştiren
3. Birleşen

Her üç tipde de trofoblastlar epiteli geçtikten sonra desidualize olmuş endometriumun bazal laminasına yapışır ve alttaki bağ dokusuna penetre olurlar.

İnsan blastosistleri yayılmacı tip epiteliyal penetrasyon sergilerler. Bu tip invazyon yüzey epitel hücreleri ile sinsityotrofoblastların uzantıları arasındaki penetrasyonu içerir. Bu durum, komşu epitel hücreleri arasındaki bağlantıların kaybına ve trofoblastlar ile epitel hücreleri arasında bağlantıların oluşmasına yol açar. Böylece, trofoblastlar kendilerini epitel hücreleri arasına sokmuş olur ve daha sonra yüzey epiteli altında yer alan bazal membrana doğru penetre olurlar (141).

İnvazyon aşamasında metalloproteinazlar (MMP) ekstrasellüler matriks bileşenlerinin yıkımını gerçekleştirir. İnvazyon aşamasında MMP-2 ve MMP-9 ekspresyonu artar. MMP'lerin aktivitesi matriks metalloproteinaz doku inhibitörleri (TIMP) tarafından kontrol edilir (A60). Desidual hücreler tarafından salgılanan TGF-β, metalloproteinaz doku inhibitörünü (TIMP-1) arttırarak trofoblastların doku invazyonunu inhibe eder (142, 143).

IL-6, hamileliğin ilk dönemlerinde amniyotik sıvıda gözlenmiştir. İnvaziv özellik gösteren sitotrofoblast hücreleri tarafından eksprese edilen IL-6, MMP-2 ve MMP-9'un ekstrasellüler matriks bileşenleri üzerindeki etkilerini arttırabilme özelliğine sahiptir (144, 145).

İmplantasyon penceresi süresince endometriyum yüzey epitel ve bez hücreleri tarafından eksprese edilen LIF, sitotrofoblast hücrelerinde ki reseptörlerine bağlanır ve ardından sitotrofoblast hücrelerinin sinsityotrofoblast hücrelerine farklılaşmasını indükleyerek invazyon aşamasında rol oynar. LIF'in ekspresyonunun düşük olması açıklanamayan infertilitenin nedenleri arasındadır (135).

2.8. Abortus (Düşük)

Spontan abortus, son menstrual siklusun ilk günü temel alınarak 20. gebelik haftasından önce, 500 gramdan daha az embriyo veya fetus ve eklerinin tamamının ya da bir kısmının, mekanik ya da farmakolojik bir girişim olmaksızın uterus kavitesi dışına atılmasıdır (146). Spontan abortus sık gözlenen bir durumdur. Son menstrüasyon tarihinden itibaren, klinik olarak tespit edilen gebeliklerin %15'i abortusla sonuçlanır. Gebelik kayıplarının çoğunluğu klinik olarak tanımlanamaz (147).

Erken gebelik kayıplarının birçoğunda olay beklenen adetten önce ya da adet sırasında olduğu için annenin fark etmesi mümkün olmaz. Fark edilen gebeliklerin de %15-20 kadarı spontan abortus ya da ektopik gebelik gibi tanılarla kaybedilir (148). Gebelik kaybı riskini önceki obstetrik öykü etkilemektedir. Her düşük, bir sonraki gebeliğin de düşükle sonlanma olasılığını artırmaktadır. Bir spontan düşük sonrası başka bir spontan düşük olma riski % 15 civarındadır (149). Düşük yapma riskinin ilerleyen maternal ve paternal yaşla birlikte arttığı gösterilmiştir. Ancak tekrarlayan gebelik kayıpları açısından rekürrens riski, genç ve ileri yaş bayanlarda farklılık göstermemektedir (148).

2.8.1 Abortuslarda Sınıflama:

Abortuslar; Oluş zamanlarına, oluş şekillerine, sonlanma şekillerine ve klinik şekillerine göre gruplandırılırlar.

2.8.1.a. Oluş zamanlarına göre: 3 gruba ayrılır.

1) <u>Belirlenemeyen (subklinik) abortus:</u> Henüz klinik ya da görüntüleme teknikleriyle gebelik tanısı yokken sadece gebelik testinin pozitif olduğu durumlarda oluşan abortuslar bu gruba girer. Bu aşamadaki kayıpların birçoğu gamet bozukluğuna bağlıdır (148).

2) <u>Erken abortuslar:</u> 12. gebelik haftasının sonuna kadar olan abortuslar bu gruba girer. Abortusların %80'inden fazlası 12 hafta içinde olur ve bu oran bundan

sonra hızla düşer. Bu erken abortusların en azından yarısına kromozomal anomaliler neden olur (146).

3) Geç abortuslar: 13-20. haftalar arasında oluşan abortuslar.

Gebelik kayıpları, preembriyonik (<5 hafta), embriyonik (5–10 hafta) ve fetal (> 10 hafta) kayıp şeklinde de sınıflandırılabilir (150).

2.8.1.b. Oluş şekillerine göre: 2 gruba ayrılır.

1) Spontan abortus: 20. gebelik haftasından önce herhangi bir mekanik ya da farmakolojik girişim olmaksızın kendiliğinden oluşan abortuslar.

2) İndüklenmiş abortus: Mekanik ya da farmakolojik girişimle oluşan abortuslar bu gruba girer. İndüklenmiş abortuslar 2 gruba ayrılır:

a) Terapotik abortuslar: Tıbbi endikasyonlar nedeniyle (Maternal sistemik bir hastalık veya fetal anomali) gerçekleştirilen abortuslar.

b) İstemli abortuslar: Anne ve bebek açısından hiçbir tıbbi sorun yokken istenmeyen bir gebeliğin sonlandırılmasıdır. 10. gebelik haftasına kadar istenmeyen gebelikler yasal olarak sonlandırılabilir.

2.8.1.c. S*onlanma şekillerine göre:* 2 gruba ayrılır.

1) Komplet abortus: Fetüs ve eklerinin tamamının uterin kavite dışına atılmasıdır.

2) İnkomplet abortus: Fetüs ve eklerinin tamamının atılamadığı, bir kısmının uterin kavite içinde kaldığı abortuslardır. Uterin kavite içinde kalan yapılar küretajla çıkarılmalıdır. 10 haftalık gebelikten önce plasenta ve fetüs genellikle birlikte atılır ancak daha sonra bunlar çoğunlukla ayrı olarak atılır (146).

2.8.1.d. *Klinik şekillerine göre:* 5 gruba ayrılır.

1) Abortus imminens: 20. gebelik haftasından önce vajinal kanama olmasıdır. Tüm gebeliklerin yaklaşık %30-40'ında görülür. Kanama çoğunlukla az miktardadır ve alt batında hafif ya da kramp tarzında bir ağrıyla birlikte olabilir. Bu hastaların

ayırıcı tanısında vajinal kanama yapan diğer durumlar ekarte edilmelidir. Hastaların çoğunda kanama 8-10. gebelik haftasında olsa da gerçek kayıp sıklıkla 8. gebelik haftasından önce olur. Hastaların sadece % 3.2'in de gebelik kaybı 8. haftadan sonra olur (147).

Abortus imminens olgularına izlem şeklinde yaklaşılır. Şayet kanama hafif ve ağrı yoksa gebeliğin devam edeceği düşünülmelidir. Kanaması olan gebeliklerin %50'sinden fazlası devam eder. Kanama 10. gebelik haftasında ise %90, şayet 13. gebelik haftasında ise %99 olasılıkla gebelik devam eder (151).

2) Abortus insipiens (kaçınılmaz düşük): Abortus imminens semptomları olan gebede internal servikal osun dilate olmasıdır. Kanama fazladır. Amnion zarı yırtılmıştır ve pelvik ağrı vardır (152).

3) Missed abortus: İntrauterin fetal viabilite kaybının olduğu ancak diğer abortus tiplerinde görülen kanama, servikal dilatasyon gibi bulguların olmadığı durumdur. Ultrasonografide fetal viabilite saptanmaz ve takiplerde B-hCG artmaz. Eğer ölü fetüsün uterin kavitede kalışı uzun sürerse ciddi koagülasyon bozuklukları ortaya çıkabilir ancak bu daha çok gestasyonun fetüsün ölümünden sonra 2. trimestera ulaşması durumunda görülür. Tedavi fetüs ve eklerinin uterin kaviteden boşaltılmasıdır (153).

4) Septik abortus: Genellikle kontamine yabancı cisimle düşük yaptırma girişimini (kriminal abortus) takiben ortaya çıkar. Daha çok yasa dışı abortuslarla ilişkilendirilmiştir. Septisemi de oluşabilir. Septik abortuslar sonrası yapılan kan kültürlerinde 1/4 oranında pozitif kan kültürü saptanmıştır. Tedavisi, gebelik ürünlerinin uterin kaviteden hızla boşaltılması ve intravenöz geniş spektrumlu antibiyotiktir (146).

5) Habituel abortus (Tekrarlayan gebelik kayıpları): 20. gebelik haftasından önce ardışık 3 veya daha fazla gebelik kaybı oluşmasıdır. Ortaya çıktığında etyolojinin aydınlatılması ve tedavisi hem doktor hem de hasta açısından önemli bir problem oluşturur. Tekrarlayan gebelik kayıpları heterojendir ve altında birden fazla neden yatar. Etyolojide anatomik bozukluklar, genetik, endokrin, immünolojik faktörler, enfeksiyonlar ve sistemik hastalıklar rol oynamaktadır. Bununla birlikte % 40- 50 oranında spesifik etyolojik faktör saptanamamaktadır (146).

2.8.2. Tekrarlayan gebelik kayıplarında etyolojik faktörler:

1) İdiyopatik (%38)

2) Genetik Faktörler (%20)

A. Kromozomal

B. Tek gen defektleri

C. Multifaktöryel

3) Endokrin faktörler (%15)

A. Luteal faz yetmezliği

B. PCOS, insülin rezistansı, hiperandrojenizm

C. DM

D. Tiroid hastalıkları

E. Prolaktin bozuklukları

4) Otoimmün faktörler (%15)

A. Hümoral immün mekanizmalar

a. Lüteal faz yetmezligi

b. Diabetus Mellitus (DM)

c. Tiroid bozuklukları

d. PCOS (polikistik over sendromu)

e. Hiperprolaktinemi

B. Hücresel immün mekanizmalar

a. Kalıtsal trombofililer;

i. Tek gen defektleri (FV Leiden mut., MTHFR, Protrombin gen mut., faktör eksiklikleri)

ii. Antikor aracılı trombozlar (APAS, anti-β2G1)

b. Diğer faktörler:

i. Uterin reseptivitenin değişimi (integrinler, adhezyon molekülleri)

ii. Çevresel faktörler (toksinler, alkol, sigara, kafein, yasak ilaçlar)

5) Anatomik faktörler (%10)

A. Mülleryen anomaliler

B. DES maruziyeti

C. Servikal yetmezlik
D. Asherman sendromu
E. Leimyomlar
F. Adenomyozis

6) Enfeksiyonlar (%2)

A. Bakteriler; Listeria Monositogenez, Clamidya Trachomatis, Üreoplazma Ürealiticum, Mikoplazma Hominis, Bakteriyel Vaginozis
B. Virüsler; CMV, Rubella, HSV, HIV, Parvovirüs
C. Parazitler; Toksoplazma Gondi, Plazmodium Falciparum
D. Spiroketler; Treponema Pallidum (148).

2.9. Hastalık Grupları

2.9.1. Diabetes Mellitus (Dm)

Diabetes mellitus (DM); endojen insülin hormonunun yokluğu, yetersizliği veya dokulardaki etkisinin azalmasına bağlı olarak gelişen, karbonhidrat, yağ ve protein metabolizmalarında hiperglisemi, dislipidemi, glikozüri gibi bozukluklarla karakterize bir kronik multisistemik metabolizma hastalığıdır. Tüm diyabet vakalarının %80-90'ı Tip 2 DM'den (insüline bağımlı olmayan diabetes mellitus), %10–20'si ise Tip 1 DM'den (insüline bağımlı diabetes mellitus) oluşur (155).

Sınıflandırma

'National Diabetes Data Group' 1985 yılında Dünya Sağlık Örgütünce (WHO) de kabul gören ve son şekli verilen bir sınıflama yapmıştır (156). Bu sınıflamada diabet üçe ayrılmıştır:

1- Diabetes Mellitus (Aşikar DM)

a. Tip 1 DM (insülin bağımlı -IDMM)
b. Tip 2 DM (insülin bağımlı olmayan-NIDDM)

2- Bozulmuş glukoz toleransı

3- Gestasyonel Diabetes Mellitus (GDM)

Gebelik dönemindeki diabette şu şekilde sınıflandırılabilir:

1- Pregestasyonel Diabetes Mellitus

a. Tip 1 DM (insülin bağımlı -IDMM)
b. Tip 2 DM (insülin bağımlı olmayan-NIDDM)

2- Gestasyonel Diabetes Mellitus (GDM)

Tip I DM (insüline bağlı DM)

Tüm diyabet olgularının %10–20'si ise Tip 1 DM'den oluşur. Genellikle 30 yaşından küçük, zayıf bireylerde görülen pankreas beta hücrelerinden insülin salgılanmasında belirgin yetersizlikle karakterize olan insüline bağımlı diyabet tipidir. En belirgin özelliği insülin yetersizliğine bağlı olarak diyabetik ketoasidoz (DKA) gelişmesidir. Hem tip 1 hem de tip 2 DM multigenik ve çevresel faktörler sonucu oluşmaktadır. Tip 1 DM multigeniktir. Genetik predispozisyonu olan bireylerde (insan lökosit antijeni-HLA DR3, DR4, DP, DQ alellerini içerenler) virüsler (koksaki virüs, kabakulak, kızamık, kızamıkçık, infeksiyöz mononükleoz) veya toksinler gibi çevresel etkenler ile pankreas beta hücrelerinin hücre aracılı otoimmün hasarına bağlı olarak oluşur. Hastaların %80–90'ında adacık hücre otoantikorları (ICA), insülin otoantikorları (DAA) veya glutamik asit dekarboksilaz otoantikorları (GAD65-AA), tirozin kinaz otoantikorlarından biri veya birkaçı bulunabilir. Pankreas beta hücrelerinin %80–90'ının zarar görmesi ile hiperglisemi gelişir. Tip 1 DM'li hastalarda insülin yokluğu ile birlikte artmış glukagon düzeyleri gözlenir. İnsülin olmadığından glukoz kullanılamaz. Enerji, glukagon, glukoneogenez ve lipoliz ile sağlanır. Lipoliz ile yağ asitleri elde edilir. Yağ asitlerinin oksidasyonu ile β-hidroksibütirat (%78), asetoasetat (%20), aseton (%2) gibi keton cisimleri oluşur (161).

Diabetli gebelerin bebeklerinde konjenital anomaliler sıklıkla görülmektedir. Bu anomalilerden kaudal regresyon ve situs inversus diabetik gebelerde normal popülasyona göre daha fazla görülmektedir. Anne karnında ölümler de bu gebeliklerde sık görülmektedir. Diabetik kadınlarda implantasyon olduktan sonra fetusun kaybı normal kadınlara göre 9 kat artmıştır (158, 159).

Otoimmün DM'da meydana gelen erken gebelik kayıpları ve tekrarlayan spontan abortusların nedeni henüz tam olarak bilinmemektedir. İnsan Tip 1 DM'u yapılan obez olmayan fare modelli bir çalışmada T hücresinin otoimmün aktivasyonuyla oluşan 'interferon gama (IFNγ) bağımlı embriyo- letal T helper tip 1'

(Th- 1)'in lokal olarak endometriyuma sitotoksik etki gösterdiği ve düşüğe yol açtığı bulunmuş (160). TNF-α primer villöz trofoblastlarda programlı hücre ölümünü stimüle eder. IFNγ da TNF-α'nın primer villöz trofoblastlar üzerindeki öldürücü etkisini güçlendirir (161). Yine fare ile yapılan başka bir çalışmada gebeliğin erken günlerinde IFNγ'nın çok miktarda yapıldığı saptanmış, fazla miktardaki IFNγ'nın; LIF ve IL 1 gibi desidualizasyonda rol alan faktörlerin uterus hücrelerine olan desidualize edici etkilerini engellediği ve DM'li kadınlarda tekrarlayan spontan düşüklere yol açtığı bulunmuştur (161, 162).

Kötü kontrollü diabetiklerde spontan abortus riskinin artması hiperglisemiye, maternal vasküler hastalığa ve immünolojik faktörlere bağlanmıştır. Yine yapılan deneylerde hiperglisemin preimplantasyon döneminde blastosistte apoptoza ve sonuçta DNA fragmantasyonuna neden olduğu bulunmuştur. Bu sonuçlar prekonsepsiyonel glukoz kontrolünün ne kadar önemli olduğunu göstermektedir (161, 162).

2.9.2. Trombofililer

Trombofili, artmış venöz ve arteriyel tromboz ile ilişkilidir. Trombofili, tromboza yatkınlık anlamına gelmektedir. Trombozisin obstetrik komplikasyonları için önemli bir risk faktörüdür. İntervillöz ve spiral arterlerde oluşan trombozis, plasental perfüzyon bozukluğuna neden olur. Bu açıdan bakıldığında gebelikte trombofilinin önemi daha iyi anlaşılmaktadır. Obstetrik komplikasyonları olan kadınlarda, trombofili %68 oranında gözlenirken, gebeliği normal olarak seyreden kadınlarda bu oran %18 olarak bulunmuştur (164).

Gebelikte koagülasyon faktörlerinin (fibrinojen, FII, FVII, FX, FXII) konsantrasyonunun artması, antikoagülan düzeylerinin ve fibrinolitik kapasitenin azalmasına bağlı kazanılmış bir hiperkoagülabilite durumu vardır. Gebelikteki bu artmış hiperkoagülabilite derin ven trombozu (DVT), pulmoner emboli gibi venöz tromboembolik durumlar ve tekrarlayan düşükler, intrauterin gelişme geriliği, preeklampsi ve ablatio plasenta gibi gestasyonel vasküler komplikasyonlara predizpozisyon oluşturur. Bu gebelik komplikasyonları gebeliklerin % 15'ini etkiler. Fetal ve maternal morbidite ve mortaliteye sebep olur. Gestasyonel vasküler

komplikasyonların sıklıkla maternal kalıtsal ya da kazanılmış trombofilik risk faktörleriyle ilişkili olduğu belirtilmiştir (164).

Birçok koagülasyon bozukluğu ile ilgili hastalık trombofili içinde gruplandırılır. Bunlar; aktive protein C rezistansı (APCR), protein S eksikliği, protein C eksikliği, protrombin gen mutasyonu, antitrombin 3 eksikliği ve hiperhomosisteinemi (MTHFR mutasyonu, C677T MTHFR) dir. Bu koagülasyon bozuklukları plasental yetmezlik ve sonrasında gebelik kayıplarına yol açarlar. Aktive protein C rezistansı (APCR) tromboembolinin en yaygın genetik sebebidir. APCR olgularının %95'inde FV Leiden mutasyonu saptanmıştır (165).

Maternal folat eksikliği, maternal hiperhomosisteinemi, MTHFR C677T polimorfizmi tekrarlayan düşüklerle ilişkili bulunmuştur. Hiperhomosisteineminin tekrarlayan düşüklere yol açma mekanizmalarıyla ilgili birçok hipotez öne sürülmüştür. Homosistein embriyotoksik olabilir veya hemostatik genetik mekanizmalarla etkileşerek trombojenik potansiyeli artırabilir (166) .

2.9.2.a. Hiperhomosisteinemi

Hücre içinde homosistein sistatiyonin B sentetaz ile sistatiyonine transsülfüre olur veya metilentetrahidrofolat redüktaz (MTHFR) ve metilen sentetazın yer aldığı bir yolla metionine dönüşür. Bu metabolik yolda folik asit, vitamin B6 ve vitamin B12 önemli kofaktörlerdir. Bu yollardaki enzimlerde herediter bir bozukluk hiperhomosisteinemi ile sonuçlanmaktadır. Bu durum, otozomal resesif geçişli olup, homozigot sistationin B sentetaz defekti veya ısıya duyarlı folik asit bağımlı MTHFR enziminde parsiyel eksiklik tanımlanmıştır. Bu eksiklik MTHFR enzimini kodlayan gende nokta mutasyon sonucu yani 667. nükleotidde sitozin'in yerine timidin'in geçmesidir (667C-T). Hafif ve orta hiperhomosisteinemi sistationin sentetaz enziminin heterozigot defekti veya MTHFR'nin termolabil mutantının homozigot defekti sonucu oluşmaktadır. Bu defektlerin olduğu durumlarda erkek ve kadınlarda venöz tromboza eğilim artmakta, kadınlarda ise tekrarlayan gebelik kayıpları ve nöral tüp defekti riski artmaktadır. Hafif hiperhomosisteinemide spontan abortus, plasental infarkt ve ablasyo plasenta görülebilmektedir (167, 168, 169).

Metilentetrahidrofolat Redüktaz (MTHFR) Enzimi

Enzimin 70 ve 77 kDa'luk iki alt birimi olup, sitoplazmik bir proteindir. Folat metabolizmasında önemli bir fonksiyona sahiptir. MTHFR geninde meydana gelen C677T mutasyonu enzim aktivitesini azaltmaktadır. Bu da 5-metiltetrahidrofolat seviyesinin azalmasına, homosisteinin metionine dönüşememesine ve bunun sonucunda plazma homosistein seviyesinin yükselmesine neden olur. Hiperhomosisteinemi çeşitli mekanizmalarla vasküler hasar oluşturur. Gebelikte görülen preeklampside hiperhomosisteinemi ile ilişkili endotel hasarı gözlenebilir (14).

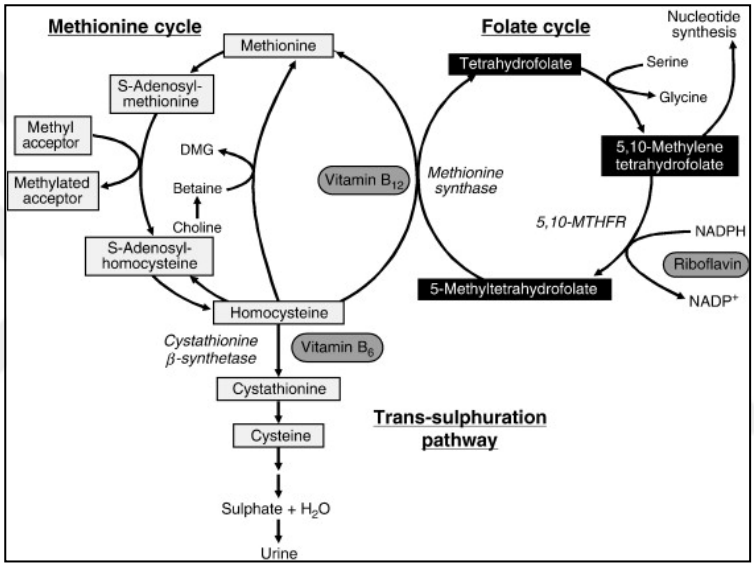

Şekil 2.9.2.a.1: Homosisteinin metabolik yolağı (Ardunio A Mangoni, Folic acid, inflammation, and atherosclerosis: False hopes or the need for better trials?, Clinica Chimica Acta, 2006, 367: 11- 19'dan alınmıştır.)

Yapılan çalışmalarda fazla miktardaki homosisteinin endotele toksik etkilerinin olduğu gösterilmiştir. Sağlıklı endotel hücresinden vazodilatasyon yapan NO (nitrik oksit), PgI_2 (prostasiklin) ve EDHF (endothelium- derived hyperpolarizing factor) salınımı olur. Homosistein bu faktörlerin salınımını azaltır ve vazokonstriksüyona yol açar. Prostasiklin aynı zamanda trombosit agregasyonu inhibitörüdür, hiperhomosisteinemide prostasiklinin azalması ile trombozis meydana gelir (167). Thai ve arkadaşları yaptıkları bir çalışma ile homosisteinin düz kas hücreleri üzerinde büyümeyi arttırıcı, endotel hücrelerinde de DNA sentezini azaltıcı etkilerinin olduğunu ortaya koymuşlar (171, 172, 173, 174, 175).

2.10. Otofaji

Hücrenin hücre içi bir programa bağlı olarak yıkılmasına programlı hücre ölümü denir. Programlı hücre ölümünün 3 ana tipi vardır.

1. Apoptozis (tip I hücre ölümü)
2. Otofaji (tip II hücre ölümü)
3. Nekroz (tip III hücre ölümü)

Otofaji, hücre içi makro moleküllerin ve organellerin bir kesecik içine alınarak lizozomlara yönlendirilmesi ve lizozomla birleşerek burada parçalanmasına yol açan bir mekanizmadır. Kısa ömürlü proteinlerin ubikitin-proteozom sisteminde parçalanmasına karşın, uzun ömürlü proteinler ve hücre içi organeller otofaji sistemi tarafından parçalanırlar ve oluşan yapı taşları (örn. aminoasitler) hücre kullanımı için yeniden kazandırılırlar (11, 12). Son on yılda yapılan çalışmalar ise otofajinin; metabolizmanın düzenlenmesinde, morfogenezisde, hücre farklanmasında, yaşlanmada, hücre ölümü ve bağışıklık sistemin bir parçası olarak hücre içi patojenlerin yıkımında da etkili bir rol oynadığını ortaya koymuştur (12, 176). Ayrıca araştırmalar, otofaji hatalarının, kanser, enfeksiyon hastalıkları ve nörodejeneratif hastalıklar gibi önemli sağlık sorunlarının da nedenleri arasında yer aldığını göstermektedir (177). Otofaji; makrootofaji, mikrootofaji ve şaperon aracılıklı otofaji şeklinde en az üç farklı mekanizma ile gerçekleşmektedir (178).

Otofaji mekanizmalarında rol oynayan proteinlerin çoğu “otofaji ile bağlantılı proteinler” (Autophagy-related proteins) ya da kısaca Atg proteinleri, mayada yapılan çalışmalar sonucunda bulunmuş ve günümüzde 30’dan fazla Atg geni tanımlanmıştır (178). Bunlardan Atg6 memelilerde Beclin-1 olarak isimlendirilmektedir. Atg proteinlerinin bir kısmı ve çeşitli protein kompleksleri “otofajik kesecik” ya da bir başka deyişle “izolasyon membranının” ve otofagozom oluşumunda rol oynamaktadır. Hücrede otofagozomlar “otofaji oluşum merkezi” (Preautophagosomal structure, PAS) adı verilen ve memelilerde endoplazma retikulumu ile Golgi bileşenlerinin aralarına serpiştirilmiş olan yapılarda ortaya çıkarlar. İzolasyon membranının kaynağı tam belli olmasa da en çok kabul edilen model, bunun yeni sentez edildiği ya da endoplazma retikulumu, mitokondriyon dış membranı ve plazma membranından kaynaklanabileceği ileri sürmektedir (179). Bu temel moleküler mekanizma Atg1-Atg13-Atg17 kinaz kompleksi; sınıf III

phosphoinositol 3 fosfat (PI3F) kinaz, Vps34'ün aktivitesini düzenleyen Atg6 protein (memelilerde Beclin-1) kompleksi; iki ubikitin benzeri sistem ve Atg9 ve döngü sistemi olarak dört basamakta özetlenebilir (180). PI3F'ın görevi, kendisine bağlanma özelliğine sahip ve kesecik oluşumunda rol oynayan proteinleri ve protein gruplarını "otofaji oluşum merkezi" (Preautophagosomal structure, PAS)'a yönlendirmektir. Bu şekilde çekirdeği oluşan otofagazom membranının uzaması ve kesecik halini alması ise iki ubikitinlenme benzeri sistem tarafından kontrol edilmektedir. Bunlardan birincisinde,

Atg12 proteininin Atg5 proteinine kovalent olarak bağlanması katalize edilir. Ardından Atg12'ye bağlanmış Atg5, Atg16 ile de birleşerek izolasyon membranının dış yüzeyine bağlanır. İkinci ubikitin benzeri sistemde ise, biyolojide az rastlanan bir reaksiyonla, Atg8 (memelilerde MAP- LC3 ya da kısaca LC3) proteininin, bir fosfotidiletanolamin (FE) yağ molekülüne kovalent olarak bağlanması söz konusudur. Atg12-Atg5-Atg16 kompleksi, Atg8/LC3'ün FE'ye bağlanması icin gereklidir. Bu bağlanmanın olabilmesi için, Atg8 ya da LC3'ün C- ucundaki beş aminoasitin Atg4 proteazı tarafından kesilmesi ve sondan 6. aminoasit olan glisinin ortaya çıkarılması gerekmektedir. FE molekülü, bu glisine bağlanmaktadır. Atg8/ LC3'ün FE' ye bağlanması, PAS'a zar taşınması ve burada zar uzaması için gerekli bir olaydır. Ayrıca Atg4, kesecik oluşumu sonrasında görevi tamamlanan LC3 proteinlerini yağdan kopararak yeniden kullanılmalarına yol açmaktadır (11, 12, 178). Atg9 ve döngü sistemi otofajik zardan otofagozom oluşumda rol oynamaktadır (180). Bir başka deyişle, otofaji ile ilgili proteinlerin çoğu, otofajik zarların oluşumunda ve bunların uzayarak kesecik haline gelmesinde görev yapmaktadırlar. Otofagozom daha sonra geç endozom veya lizozomla birleşerek taşıdığı kargonun parçalanmasına yol açar. Lizozomal enzimler tarafından kargonun (kargo proteinler, organeller vb.) yıkımı sonrasında, ortaya çıkan yapıtaşları (örn. aminoasitler, yağ asitleri, vb.) tekrar kullanılmak üzere hücreye kazandırılır (11, 12, 178, 180).

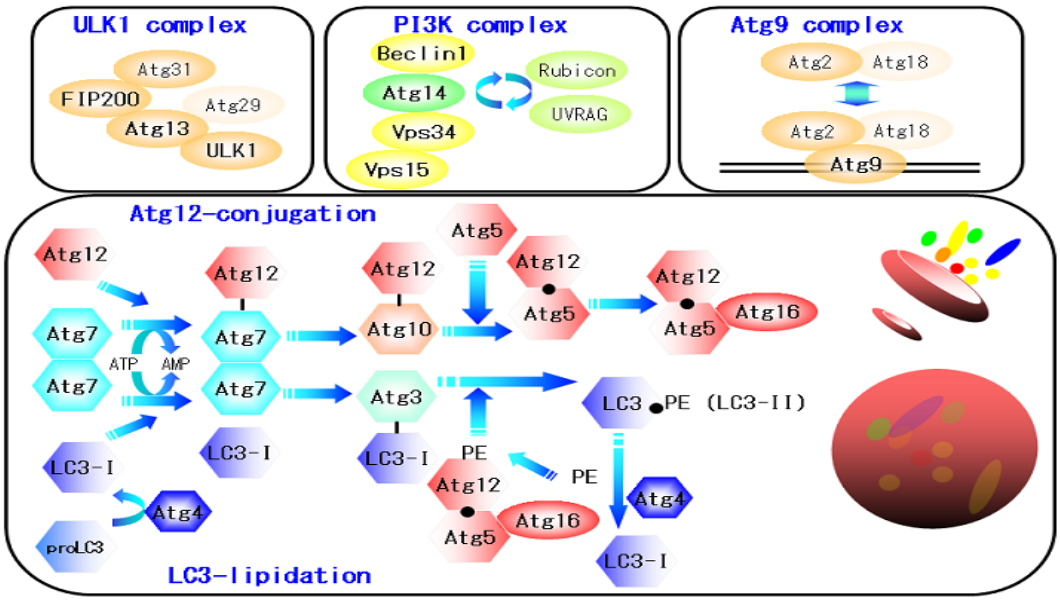

Şekil 2.10.1: Otofajinin moleküler mekanizması (Autophagy Database'den alınmıştır.)

2.10.1. Beclin-1

Beclin-1; otofajinin erken döneminde rol alır ve otofajik vezikül oluşumunu destekler (181). Beclin-1'in otofajiyi indüklediği bilinmekle birlikte, artan otofajik cevapta Beclin-1 ekspresyonunun artıp artmadığına dair farklı görüşler vardır. Yan ve arkadaşları kronik miyokard iskemisinde Beclin-1 ve LC3'ün birlikte arttığını ve otofajiyi indüklediğini söylerken (182), Martinet ve arkadaşları açlığın indüklediği otofajide Beclin-1 ekspresyonunda herhangi bir değişiklik olmadığını söylemektedirler (183).

Beclin-1'in monoalel gen delesyonunda insan meme ve over kanseri gibi malignitelerin arttığı gösterilmiştir (184, 185, 186).

İnsan term plasentaları ile yapılan çalışmalarda; elektron mikroskopta sitotrofoblastların ve sinsityotrofoblastların her ikisinin sitoplazmasında da otofajik vakuoller görülmüş, immünohistokimyasal olarakta LC3 ve Beclin-1'in gebeliğin ikinci trimestırından sonuna kadar eksprese edildiğini belirtmişlerdir (13).

Preeklampside apoptozisde artış olduğu gösterilmiştir (187, 188, 189). Bazı çalışmalarda da preeklampside sadece apoptoz değil otofajide de artış olduğu

gösterilmiştir (13). Preeklampsili ve normal plasentalar karşılaştırıldığında; preeklampside Beclin-1 seviyesinde herhangi bir değişim olmadığı, LC3'ün ise arttığı gösterilmiştir(13).

Beclin-1 insan plasentasında trofoblastların sitoplazmasında lokalizedir (186). Beclin-1 erken dönem embriyo gelişiminde rol oynar. Yapılan çalışmalarda Beclin-1 (-/-) mutant fare embriyolarının erken dönemde öldüğü ve Beclin-1 (+/-) mutant farelerde ise spontan tümör gelişiminin arttığı gösterilmiştir (190).

3. GEREÇ VE YÖNTEM

3.1. Gereç

Çalışmada kullanılan endometriyum doku örnekleri Hacettepe Üniversitesi Tıp Fakültesi, Kadın Hastalıkları ve Doğum Anabilim Dalında, ilk 10 hafta içinde küretaj yapılan; hastalığı olmayan (istemli), otoimmün (DM) veya MTHFR hastalığı olan gebelerden elde edildi (Tablo 3. 1.) ve tüm hastalardan yazılı onam alındı (Etik kurul izin no: FON 10/36).

Tablo 3. 1. : Vakaların obstetrik özellikleri ve hastalık durumları.

Hasta kodu	Yaş	Küretaj istemli istemsiz	Küretaj haftası	Otoimmün Hastalık	MTHFR
K1	41	+	7	—	—
K2	38	+	7	—	—
K3	32	+	8	—	—
K4	28	+	10	—	—
K5	29	+	6	—	—
K6	29	+	10	—	—
K7	22	+	9	—	—
K8	29	+	9	—	—
DM1	35	-	9	+	—
DM2	27	+	10	+	—
DM3	34	-	8	+	—
DM4	31	+	7	+	—
DM5	26	+	7	+	—
DM6	28	+	8	+	—
DM7	25	-	9	+	—
DM8	39	-	10	+	—
M1	33	—	7	—	+
M2	32	—	7	—	+
M3	25	—	8	—	+
M4	37	—	7	—	+
M5	25	—	6	—	+
M6	30	—	10	—	+
M7	40	—	9	—	+
M8	27	—	10	—	+

3.2. Gruplar

Elde edilen endometriyum doku örnekleri çalışmaya uygunluk açısından değerlendirildi. Dokulardan, alındığı annelerin ayrıntılı öykülerine göre gruplar oluşturuldu.

Grup 1 (Sağlıklı ve sistemik bir hastalığı olmayan ve istenmeyen bir gebelik yaşayan kişilerden elde edilen endometriyum örnekleri) n=8

Grup 2 (otoimmün hastalığı olan ve ilk 10 hafta içinde küretaj yapılan kişilerden elde edilen endometriyum örnekleri) n=8

Grup 3 (MTHFR Trombofili hastalığı olan ve ilk 10 hafta içinde küretaj yapılan kişilerden elde edilen endometriyum örnekleri) n=8 olarak belirlendi (Tablo 3. 2.).

Bilinen bir otoimmün hastalığı olan bireyler gebe kalmadan önce kontrol altına alındıkları ve gebelik boyunca uygun tedavi ve destekle kontrol altında tutulduklarından çalışma süresince diabetli hastalar dışında başka otoimmün hastalığı olan hastalardan küretaj materyali elde edilemediğinden otoimmun hastalık grubunda sadece diabetli hasta örnekleri çalışma kapsamında incelendi.

Tablo 3.2.: Gruplar

Grup 1 (Kontrol grubu)	: n=8
Grup 2 (Otoimmün- Diabet grubu)	: n=8
Grup 3 (MTHFR Trombofilili hasta grubu)	: n=8

3.3. Yöntem

Küretaj sonrasında alınan endometriyum doku örnekleri %10 tamponlu nötral formaldehit içine alınarak Hacettepe Üniversitesi Tıp Fakültesi Histoloji ve Embriyoloji Anabilim Dalına getirildi ve ışık mikroskobik ve immunohistokimyasal inceleme yapılmak üzere takibe alındı.

3.3.1. Örneklerin Hazırlanması

Alınan doku örnekleri fosfat tamponu (PBS) içinde hazırlanmış % 10 tamponlu nötral formaldehitte 1 gün tespit edildi. Tespit edilen doku örnekleri rutin ışık mikroskop doku takip yöntemine göre dereceli alkollerden geçirilerek dehidrate edildi, ksilolde şeffaflandırıldıktan sonra parafine gömüldü. Doku takibi sırasında optimizasyonun sağlanabilmesi için sabit vakumlu bir doku takip cihazı kullanıldı (Leica, model TP 1020). Parafin bloklardan rotary mikrotom ile 3- 4 µm kalınlığında kesitler krom alüm jelatin ile kaplı rodajlı lamlara alındı.

3.3.2. Hematoksilen- Eozin Boyama

Kullanılan Malzeme ve Solüsyonların Hazırlanması

- Mayer' in hematoksileni
- Eozin

Mayer' in Hematoksileninin Hazırlanması

İmmünohistokimya kısmında anlatıldı.

Eozinin Hazırlanması

- Eozin Y(suda eriyen) 3 gr
- Distile su 475 ml
- %95' lik alkol 125 ml
- CH_3COOH 2 damla

3 gr. eozin Y 100 ml. distile suda eritildikten sonra üzerine 125 ml. %95' lik alkol eklenir. Bu karışımın üzerine tekrar 375 ml. distile su eklendikten sonra 2 damla CH_3COOH damlatılır.

Hematoksilen- Eozin boyaması

Rodajlı lamlara alınan 3- 4 µm kalınlığındaki paraffin kesitler 1 gece etüvde deparafinize edildikten sonra aşağıdaki sırayla boyama işlemi yapıldı.

- 3 kere 15' er dakika ksilolde bekletildi.
- Sırasıyla %96, %96 ve %80' lik alkollerde 10 ar dak. bekletilerek rehidrate edildi.

- Akar suda 10 dakika yıkandı.
- Kullanılmadan önce süzülen Hematoksilende 15 dakika bekletildi.
- Akar suda 10 dakika yıkandı.
- 2 kere asit alkole batırılıp çıkartıldı.
- Akar suda 10 dakika yıkandı.
- 2 kere amonyaklı suya batırılıp çıkartıldı.
- 60 sn eozinde bekletildi.
- Sırsıyla %80, %96, %96' lık alkollerden geçirildi.
- Kurutulup, 45 dakika ksilolde bekletildikten sonra Kanada balsamı ile lamlar kapatıldı.

Değerlendirme

Hematoksilen- Eozin boyama yapılan endometriyum kesitleri Hacettepe Üniversitesi Histolojik Görüntüleme Merkezi'nde yer alan, Leica DM6000B ışık mikroskobunda değerlendirildi ve görüntüler DC 500 model Leica marka dijital kamera ile bilgisayar ortamına aktarıldı.

3.3.3. İmmünohistokimya Yöntemi

Kullanılan Malzeme ve Solüsyonların Hazırlanması

- Jelatinli lam
- Fosfat tampon solüsyonu (PBS)
- EDTA Tamponu
- Primer antikor
- Sekonder antikor
- Diamino benzidin solüsyonu (DAB)
- Mayer' in hematoksileni

Jelatinli Lam Hazırlanması

- Dietil eter 250 ml
- %70' lik alkol 250 ml
- Jelatin tozu 5 gr

(Sigma, G-6650)

- Chrom (III)- alimsulfat- Dodecahydrat reinst ($KCr(SO_4)_2$. $12H_2O$ 0.5 gr (Merck, K.N:K-2830535)
- Distile su 1000ml

Dietil eter ve %70' lik alkol karıştırıldı. Lamlar karışıma birkaç kez batırılıp çıkarıldı, iyice kurutuldu. Daha sonra 5 gr jelatin tozu ve 0. 5 gr krom alümsülfat 1 lt distile su içerisinde karıştırılarak kaynatılıp eritildi. Kaynatıldıktan sonra filtre kağıdı ile süzüldü ve soğutuldu. Asansöre dizilen rodajlı lamlar soğuyan jelatin solüsyonuna batırılıp çıkarıldıktan sonra tekrar kurutuldu.

Fosfat Tamponlu Salin Solusyonunun (PBS) Hazırlanması

Solüsyon I:

- Sodium dihydrogen phosphatemonohydrat (NaH_2 $PO_4.H_2O$) 13. 7 gr (Merck K,N:3090)
- Sodium chloride (NaCl) 87. 66 gr (Merck K,N:6408)
- Distile su 1000 ml

Solüsyon II:

- Sodium dihydrogenorthophosphate(NaH_2 $PO_4.2H_2O$) 71. 2 gr (BDH Chemicals No: 30132)
- Sodium chloride (NaCl) 350. 64 gr (Merck K,N:6408)
- Distile su 4000 ml

Stok Solüsyonu: Hazırlanan solüsyon I ve solüsyon II ayrı ayrı süzüldükten sonra 4000 ml. solüsyon II içerisine 500 ml. solüsyon I eklendi. Karışımın pH' sı pHmetre ile ölçüldü. Karışımın pH' sı 6, 9 olana kadar solüsyon I veya II eklendi.

Kullanma Solüsyonu (yıkama solüsyonu): Stok solüsyonu 1/ 10 oranında distile su ile dilüe edildi. Solüsyon I ve II yardımı ile pH' sı 7, 4 olacak şekilde ayarlandı.

EDTA Tamponu

- 10X TAE (Tris-Asetik Asit-EDTA)

Dr. Zeydanlı No: DZTAE10- 1

- Distile su

EDTA distile su ile 1/ 10 oranında sulandırılarak kullanıldı.

Primer Antikorlar

Çalışmada kullanılan primer antikorlar (Tablo 3.3.3.1.) ticari olarak sağlandı. Antikorlar önerilen oranlarda PBS ile sulandırılarak edilerek kullanıldı.

Tablo 3.3.3.1. : Kullanılan primer antikorların özellikleri ve sulandırılma oranları

Antikor	**Klon adı**	**Kaynağı**	**İzotip**	**Sulandırma oranı**
LIF	Poliklonal	Abbiotec	Rabbit IgG	1:200
IGF-I	Poliklonal	MyBiosource	Poliklonal IgG	1:100
Beclin-1	Poliklonal	MyBiosource	Poliklonal IgG	1:100

Sekonder Antikor

- ABC KIT (Vectastatin, Cat. No. PK-6200)
- PBS

Diamino benzidin solusyonu (DAB)

- 3,3'-Diaminobenzidine tetrahydrochloride-plus kit substrate for horseradish peroxidase (Zymed, Cat. No. 00-2020)

Mayer' in Hematoksileninin Hazırlanması

- Aliminyum potasyum sülfat ($KAL(SO_4)2.12H_2O$) 50 gr
  (Sigma, K.N:A 7167)
- Hematoksilen 1. 0 gr

(Sigma, K.N:H 9627)

- Sodyum iyodit ($NaIO_3$) 0. 2 gr

(Sigma, K.N:S 407)

- Kloral hidrat ($C_2H_3Cl_3O_2$) 50 gr

(Sigma, K.N:N 8383)

- Distile su 1000 ml
- Sitrik asit (monohidrat)($C_6H_8O_7.H_2O$) 1 .0 gr

(Sigma, K.N:C 7129)

Yukarıdaki reçeteye uygun olarak 1.0 gr. Hematoksilen 1000 ml. distile suda eritildi. Daha sonra 0. 2 gr. sodyum iyodit ilave edildi. 50 gr. Aliminyum potasyum sülfat eklenerek manyetik karıştırıcıda tamamen eriyinceye kadar karıştırıldı. Daha sonra kloral hidrat ve sitirik asit ilave edildi. Boya kullanılmadan once süzüldü.

İndirekt ABC Yöntemi

Yukarıda belirtilen şekilde elde edilen endometriyum dokularına indirekt ABC yöntemi ile immün boyama yapıldı. Jelatin kaplı rodajlı lamlara alınan 3- 4 µm kalınlığındaki parafin kesitlere aşağıdaki işlemler sırasıyla uygulandı.

- Parafin kesitler 70°C' ye kadar ısıtılmıs etüvde bir saat bekletildi.
- Üç kez yenilenen ksilolde 10' ar dakika bekletildi.
- İki kez yenilenen %96'lık alkolde ve bir kere %80' lik alkolde 10' ar dakika bekletilerek rehidrate edildi.
- Endojen peroksidaz aktivitesini bloke etmek icin %0. 3' lük hidrojen peroksit solüsyonu ile nemli ve kapalı bir kutuda oda ısısında 5 dakika inkübe edildi.
- EDTA tamponu kullanılarak düdüklü tencerede kaynayana kadar tutularak antijen açığa çıkarma işlemi uygulandı.
- Şalelere dizilen lamlar PBS yıkama solüsyonu ile 3 kere 5' er dakika yıkandı.
- Kesitlerin etrafı dakopen ile sınırlandırıldı.
- Kesitler ABC kitinin 'Blocking Serum' u damlatılarak nemli ve kapalı bir kutuda 20 dakika oda ısısında inkübe edildi.
- Uygun şekilde dilüsyonu yapılmış primer antikorlar kesitlere damlatıldı ve nemli ve kapalı bir kutuda 1 saat oda ısısında inkübe edildi.
- Şalelere dizilen lamlar PBS yıkama solüsyonu ile 3 kere 5' er dakika yıkandı.
- Kesitler ABC kitinin sekonder antikoru (Biotinylated Seconder Antibody) ile 30 dakika oda ısısnda inkübe edildi.

- Şalelere dizilen lamlar PBS yıkama solüsyonu ile 3 kere 5' er dakika yıkandı.
- Kesitler ABC kitinin Reagent' ı ile 30 dakika oda ısısnda inkübe edildi.
- Şalelere dizilen lamlar PBS yıkama solüsyonu ile 3 kere 5' er dakika yıkandı.
- Kesitlerin üzerine kit içeriğine uygun şekilde hazırlanmış olan kromojen (DAB) damlatıldı ve ışık mikroskobunda kontrol edilerek 5-10 dakika bekletildi.
- Şalelere dizilen lamlar PBS yıkama solüsyonu ile 3 kere 5' er dakika yıkandı.
- Şalelere dizilen lamlar çeşme suyu ile yıkandı.
- Hematoksilen süzüldü.
- Lamlar 45 saniye hematoksilende bekletildi.
- Şalelere dizilen lamlar çeşme suyu ile yıkandı.
- %80, %96, ve %96' lık alkollerde üçer dakika bekletilerek dehidrate edildi.
- Dehidrate edilen kesitler kurutulduktan sonra ksilolde 15-20 dakika bekletilerek şeffaflaştırıldı ve kanada balsamı ile kesitler kapatıldı.

Kontrol Boyaması

Negatif Kontrol: Kesitlere, primer antikor basamağı atlanarak, izleyen basamaklar aynen uygulandı.

Pozitif Kontrol: LIF için karaciğer ve böbrek dokusu, IGF- 1 için kalp ve akciğer dokusu, Beclin- 1 için mide dokusu kullanıldı.

Değerlendirme

İndirekt ABC yöntemi kullanılarak immün boyama uygulanmış endometriyum kesitleri Hacettepe Üniversitesi Histoloji ve Embriyoloji Ana Bilim Dalında yer alan Histolojik Görüntüleme Merkezi'nde Leica DM6000B ışık mikroskobunda değerlendirildi ve görüntüler DC 500 model Leica marka dijital kamera ile bilgisayar ortamına aktarıldı. Kontrol, DM ve MTHFR gruplarına ait endometriyum kesitlerinde; yüzey epitel hücreleri, bez epitel hücreleri, desidual hücreler, extravillöz trofoblastlar, endometriyal damar endotel ve kas hücreleri,

sitotrofoblastlar, sinsityotrofoblastlar ve mezenkimal bağ doku hücreleri LIF, IGF-1 ve BECLIN-1 immünoreaktivitesi açısından iki histolog tarafından bağımsız olarak değerlendirildi. İmmunoreaktivitelerin şiddetleri belirlendikten sonra (Tablo 3.3.3.2), Tsai HD ve arkadaşlarının yapmış olduğu derecelendirme (%0 boyanma:-, %1-30: +, %31-60: ++, %61-100: +++) örnek alınarak istatistiksel analiz yapıldı (191). Ayrıca 40'lık objektif büyütmesinde 5 ayrı alanda lenfosit ve imünoreaktivite veren desidual hücre sayımı iki histolog tarafından bağımsız olarak yapıldı ve ortalamaları alındı.

Tablo 3.3.3.2: İmmünoreaktivite şiddetleri

Kullanılan simge	**Şiddeti**
-	Sıfır (İmmünoreaktivite yok)
+	Zayıf
++	Orta
+++	Kuvetli

3.3.4. İstatiksel Değerlendirme

Çalışmada tanımlayıcı istatistiklerden nitel veriler için sayı ve yüzde; sayısal ölçümler için ise ortalama, ortanca, standart sapma, minimum ve maksimum değerler kullanıldı. Üç grupta ölçüm değerleri normal dağılım göstermediği için Kruskal Wallis testi ile karşılaştırıldı. Kruskal Wallis testi sonucunda farklılık bulundu ise Conover testi ile ikili karşılaştırmalar yapıldı. Aynı hastanın yüzey epiteli, bez epiteli ve desidual hücre karşılaştırmalarında ise Friedman testi kullanıldı. İstatistiksel analizlerin tümünde $p<0.05$ ise anlamlı kabul edildi. Çalışmada 'SPSS for Windows 15. 0' paket programı kullanıldı.

4. BULGULAR

4.1. İstatistik Bulguları

Çalışmada tüm gruplarda ortalama, ortanca, standart sapma, minimum ve maksimum değerler hesaplandı (Grafikler immünohistokimyasal bulgular kısmına eklendi). İstatistiksel analizlerin tümünde $p<0.05$ ise anlamlı kabul edildi.

Üç grupta ölçüm değerleri normal istatistiksel dağılım göstermediği için Kruskal Wallis testi ile karşılaştırıldı. Kruskal Wallis testi ile gruplar arasında, desidual hücre, yüzey epiteli, bez epiteli, extravillöz trofoblast, sitotrofoblast, sinsityotrofoblast ve mezenkimal hücreler LIF, IGF- 1 ve BECLIN-1 ekspresyonu açısından karşılaştırıldı.

Kruskal Wallis testi sonucunda: Beclin-1 yüzey epiteli, Beclin-1 bez epiteli, Beclin-1 desidual hücre, Beclin-1 extravillöz trofoblast, IGF-1 immünoreaktif olan desidual hücre sayısı, IGF-1 yüzey epiteli, IGF-1 bez epiteli, IGF-1 desidual hücre, IGF-1 extravillöz trofoblast, LIF extravillöz trofoblast ve grupların toplam lenfosit sayısı için istatiksel olarak anlamlı farklılık bulundu ($p< 0. 05$) ve farklılık bulunan gruplar arasında ikili karşılaştırma testi (Conover testi) yapıldı.

Ayrıca her bir hastalık grubunun kendi içinde yüzey epiteli, bez epiteli ve desidual hücreler; LIF, IGF-1 ve BECLIN-1 ekspresyonu açısından ayrı ayrı karşılaştırıldı, bunun için Friedman testi kullanıldı.

4.2. Histolojik Bulgular

4.2.1. Işık Mikroskobu Bulguları

Kontrol grubu, otoimmün (DM) ve MTHFR grubu örneklerinde endometriyum ve tersiyer koryon villusları incelendi.

4.2.1.a. Kontrol Grubu

Kontrol grubunda 8 örnek incelendi. Alınan doku örneklerinin hepsinde endometriyum dokusu, 7 tanesinde ise endometriyum dokusunun yanında koryon villusları görüldü ve incelendi (Şekil 4.2.1.a.1).

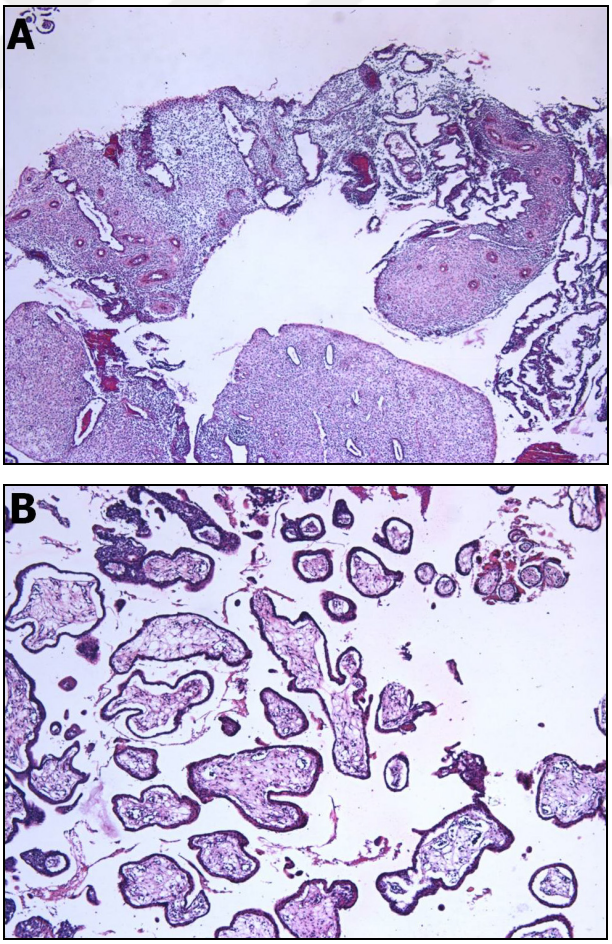

Şekil 4.2.1.a.1: Kontrol grubu; A- Endometriyum, B- Villuslar (Hematoksilen-Eozin X50)

İncelenen örneklerin hepsinde endometriyumun sekresyon fazında olduğu saptandı. Endometriyum bezlerinin boyları uzun ve kıvrımlıydı. Bez epitel hücrelerinin çekirdekleri apikalde yerleşmişti ve yuvarlaktı. Salgı yapan bez epitel hücrelerinin apikal kısmı lümene doğru çıkıntı yaptığı için hücrelerin apikali baloncuk/ kubbemsi bir görünüm sergilemekteydi ve bezlerin lümenlerinde birikmiş salgı vardı (Şekil 4.2.1.a.2).

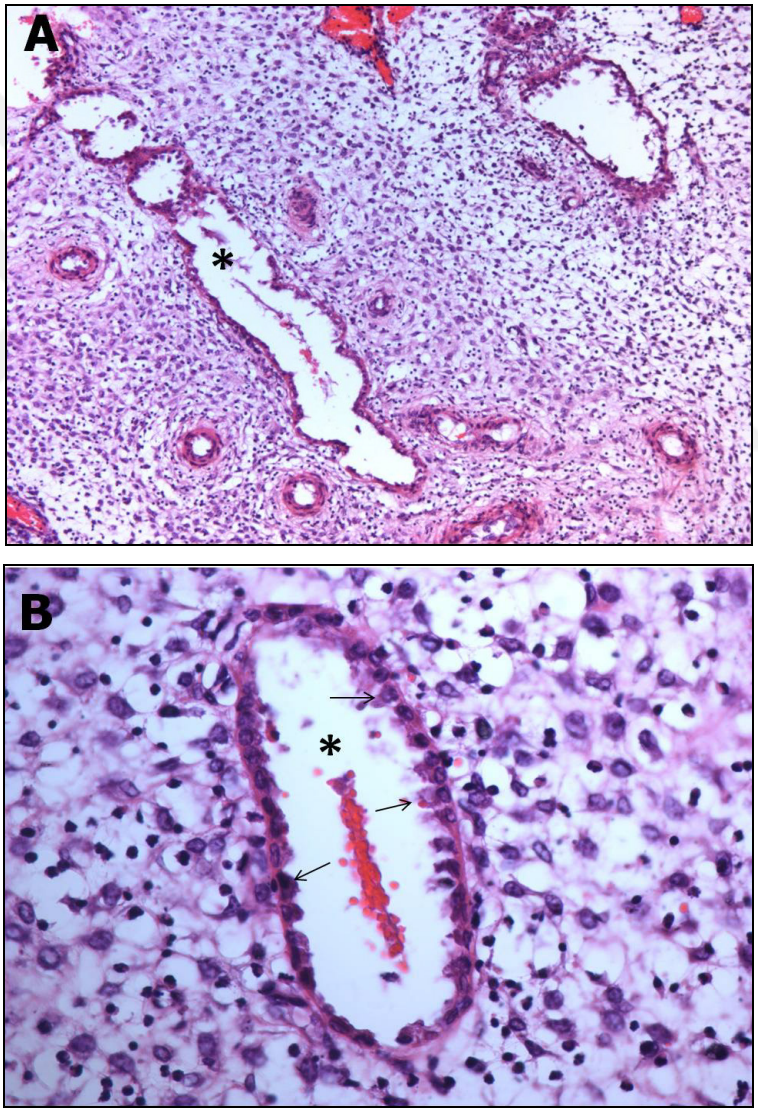

Şekil 4.2.1.a.2: Kontrol grubu; A- Endometriyum, uzun ve kıvrımlı endometriyum bezi (yıldız), B- Endometriyum bezi (yıldız) büyük büyütmesinde, kubbemsi

görünüm sergileyen bez epitel hücreleri (oklar), (Hematoksilen-Eozin AX100, BX400).

İncelenen örneklerin tümünde endometriyumda desidualizasyona özgü değişikler görüldü. Endometriyumda hücreler arasında belirgin ödem dikkati çekti. Stromada; yıldız/iğ şekilli fibroblast benzeri endometriyal stromal hücreler, stromal hücrelere göre daha büyük, glikojen ve lipid depoladıkları için daha soluk boyanan sitoplazmalı yuvarlak şekilli desidual hücreler, lenfositler ve makrofajlar görüldü (Şekil 4.2.1.a.3).

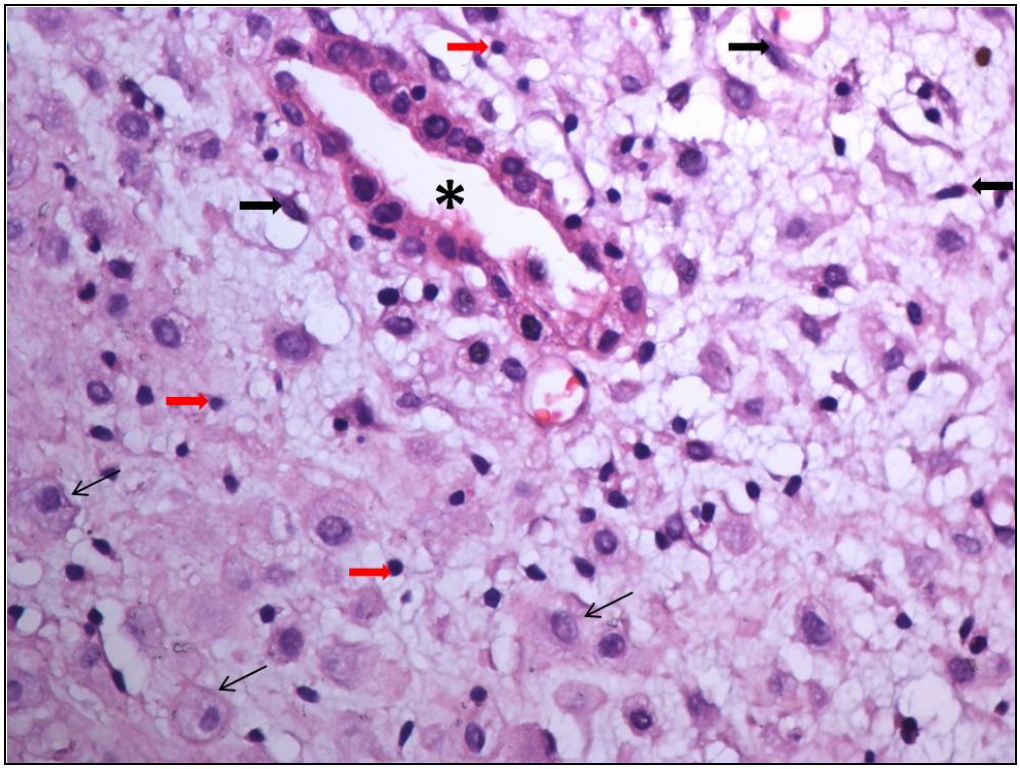

Şekil 4.2.1.a.3: Kontrol grubu; desidualize endometriyum, endometriyum bezi (yıldız), desidual hücreler (ince siyah oklar), stromal hücreler (kalın siyah oklar) ve lenfositler (kırmızı oklar), (Hematoksilen-Eozin X400).

Endometriyum komşuluğunda içinde fetal kan damarlarını içeren mezenkimal bağ dokusundan bir öz, etrafında tek sıra halinde sıralanmış sitotrofoblastlar ve en dışta sinsityotrofoblastlardan oluşan tersiyer yapıda koryon villuslar izlendi. Villusların bağ dokusunda; iğsi yapıdaki mezenkimal hücreler ve villöz makrofaj

olarak bilinen Hofbauer hücreleri görüldü. Bağ dokusuna komşu, en içte tek sıra hücre tabakasını oluşturan sitotrofoblastların çekirdekleri soluk ve yuvarlak olarak izlendi. Sitotrofoblastların üstünde, çok çekirdekli, çekirdekleri koyu boyanmış ve maternal kanla temas eden sinsityotrofoblastlar vardı. Doku örneklerimiz ilk 10 haftalık gebeliklerden elde edildiği için plasental bariyerin 5 tabakadan oluştuğunu gördük. Tabakalar: 1-Sinsityotrofoblast, 2-Sitotrofoblast, 3-Sitotrofoblast altında ki bazal lamina, 4-Fötal kapillerlerin bazal laminası, 5-Fötal kapillerlerin endotel hücreleri (Şekil 4.2.1.a.4).

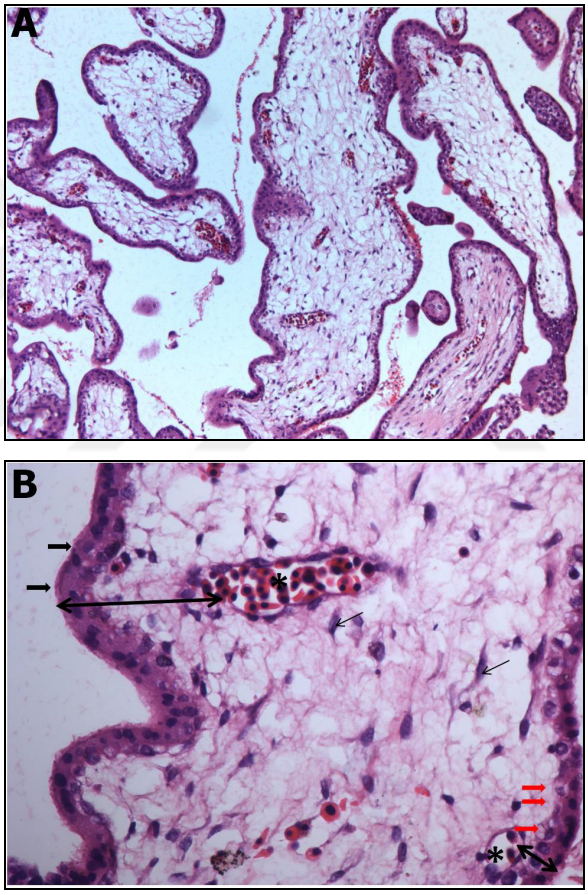

Şekil 4.2.1.a.4: Kontrol grubu; A-Tersiyer yapıdaki koryon villuslar, B-Villus büyük büyütme: fetal kapiller (yıldız), sinsityotrofoblastlar (kalın siyah oklar), sitotrofoblastlar (kırmızı oklar), mezenkimal fibroblastlar (ince siyah oklar), kan-plasenta bariyeri (iki taraflı ok), (Hematoksilen-Eozin AX100, BX400).

4.2.1.b. Otoimmün Hastalık Grubu:

Otoimmün hastalık grubunda 8 adet örnek incelendi. Alınan doku örneklerinin hepsinde endometriyum dokusu, 6 tanesinde ise endometriyum dokusunun yanında koryon villusları vardı.

Otoimmün hastalık grubuna ait endometriyum örnekleri de kontrol grubunda olduğu gibi sekretuvar fazdaydı, bezler uzun ve kıvrımlıydı. Salgı yapan bez epitel hücrelerinin apikal kısmı kubbemsi bir görünüm sergilemekteydi ve bezlerin lümenlerinde birikmiş salgı görüldü (Şekil 4.2.1.b.1, Şekil 4.2.1.b.2).

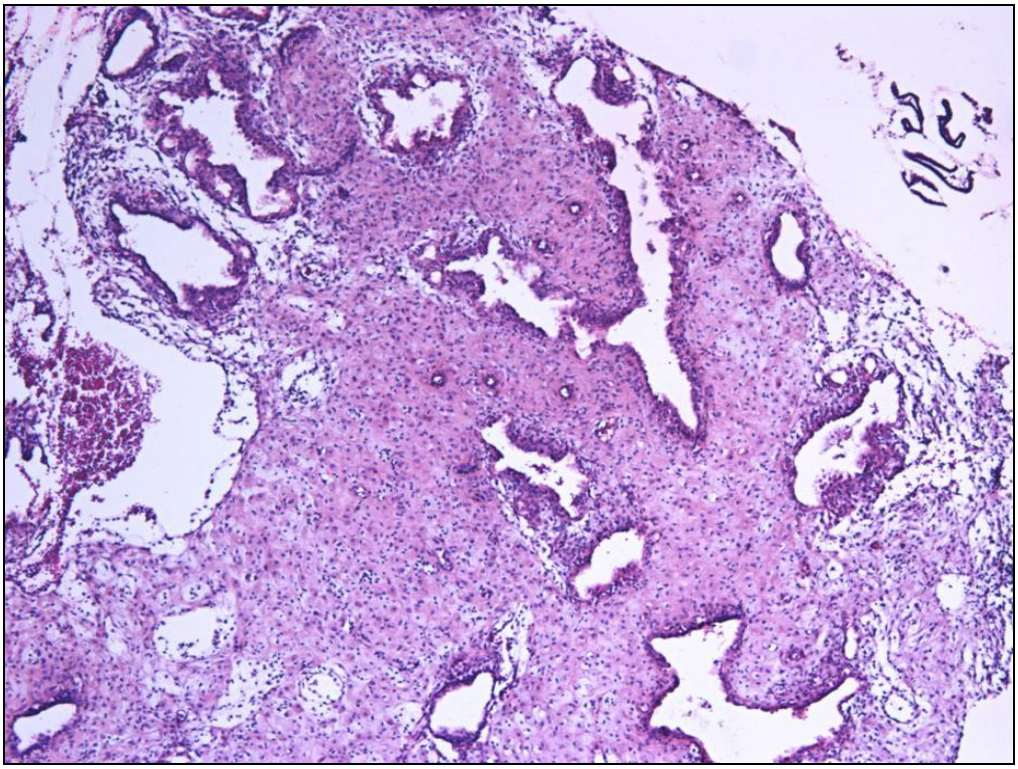

Şekil 4.2.1.b.1: DM grubu; sekretuvar fazda endometriyum ve endometriyal bezler, (Hematoksilen-Eozin X50).

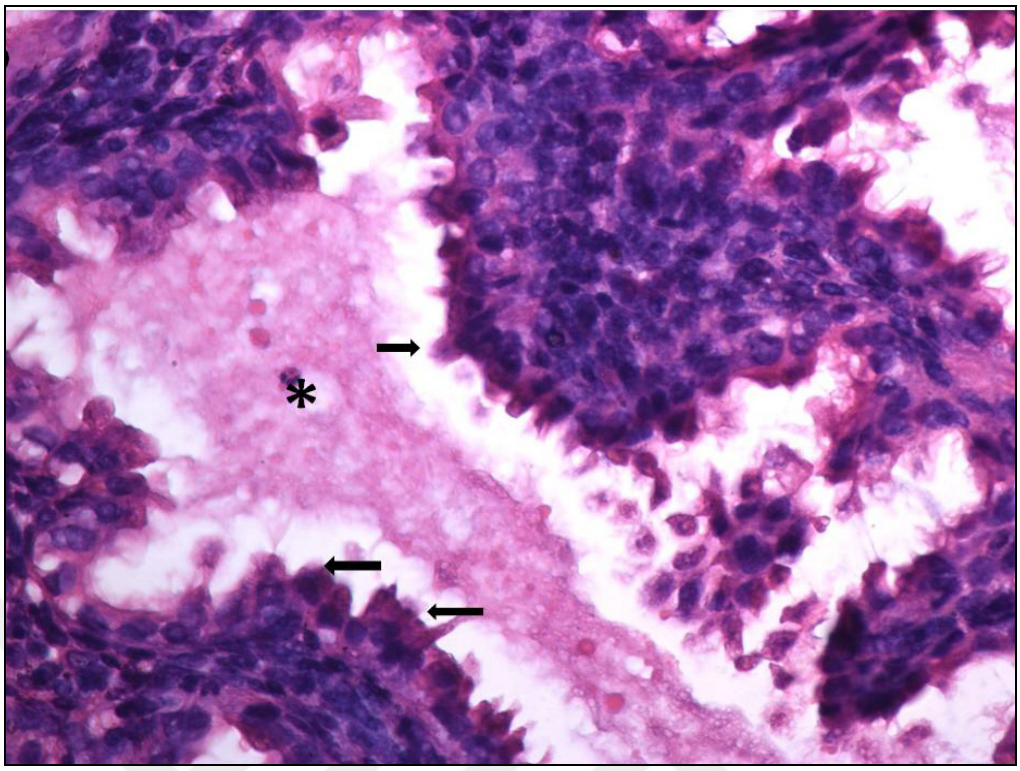

Şekil 4.2.1.b.2: DM grubu; Endometriyal bezlerde salgı yapan kubbemsi görünüm sergileyen bez epitel hücreleri (oklar) ve salgısı (yıldız), (Hematoksilen-Eozin X400).

İncelenen otoimmün grubu örneklerinin tümünde kontrol grubunda olduğu gibi endometriyumda desidualizasyona özgü değişikler görüldü, otoimmün grubunun stroması kontrol grubuna göre biraz daha fazla ödemliydi. Stromada; endometriyal stromal hücreler, desidual hücreler, lenfositler ve ekstravillöz trofoblastlar görüldü. Özellikle damar çevresinde lenfosit sayısının kontrol grubuna göre daha fazla olduğu dikkati çekti (Şekil 4.2.1.b.3, Şekil 4.2.1.b.4).

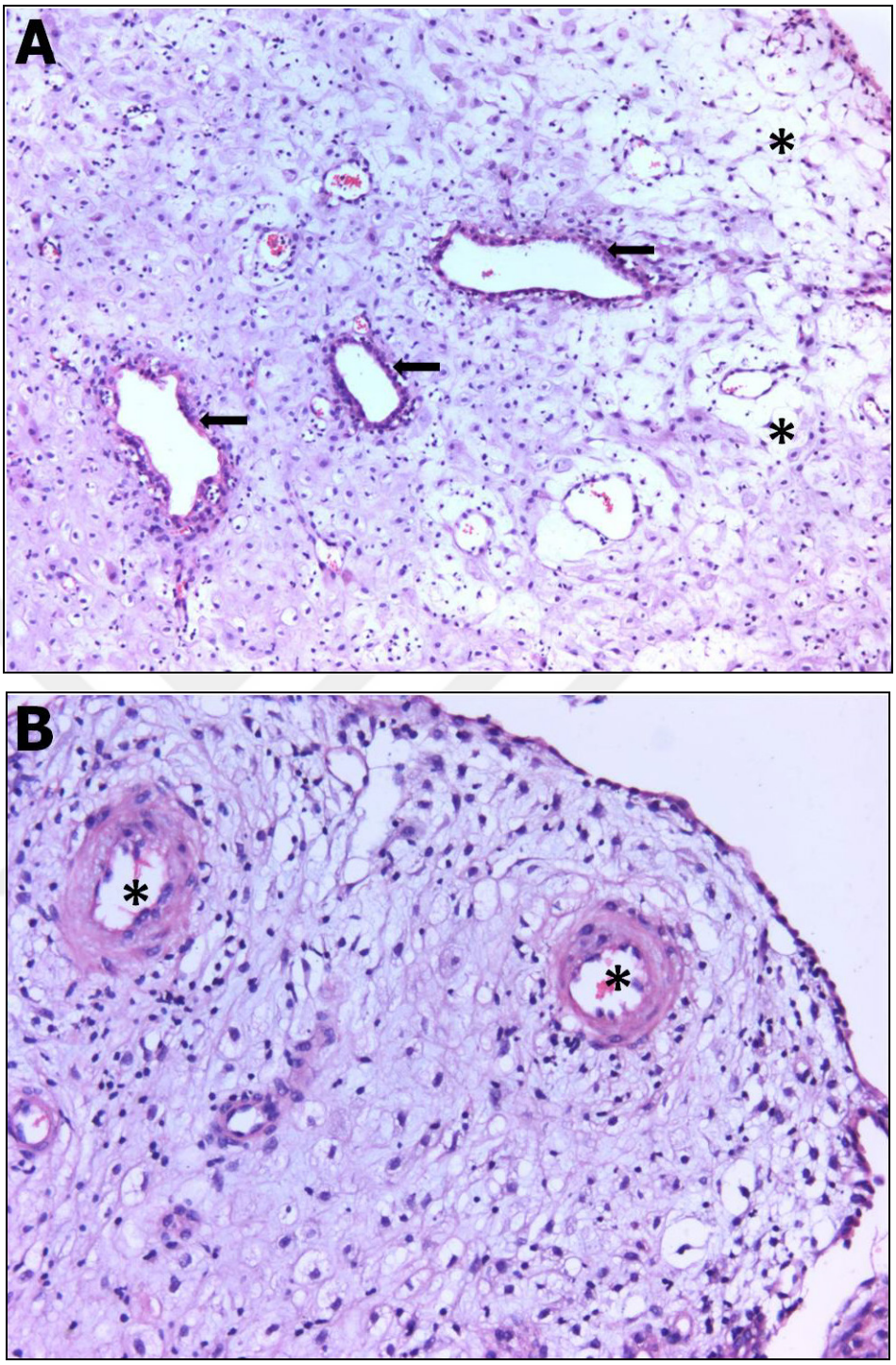

Şekil 4.2.1.b.3: DM grubu endometriyum; A- Ödemli alanlar (yıldızlar) ve bezler (oklar), B- Özellikle spiral arteriyoller (yıldız) etrafındaki artmış lenfosit sayısı dikkati çekiyor, (Hematoksilen-Eozin AX100, BX 200).

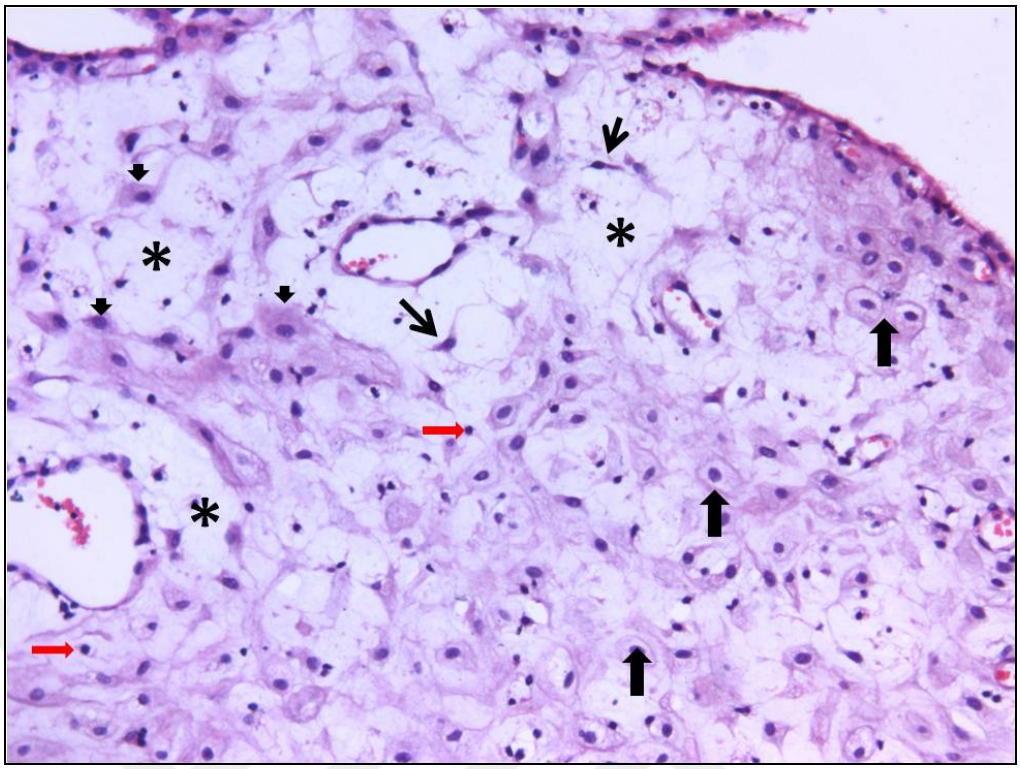

Şekil 4.2.1.b.4: DM grubu ödemli endometriyumda (yıldız) bulunan, büyük ve soluk sitoplazmalı desidual hücreler (siyah kalın oklar), yassı ve koyu sitoplazmalı stromal hücreler (siyah ince oklar), lenfositler (kırmızı oklar), ve ekstravillöz trofoblastlar (kısa kalın oklar), (Hematoksilen-Eozin X200).

Otoimmün grupta incelenen örneklerin 6 tanesinde endometriyum yanında ortada fetal kan damarlarının, mezenkimal hücrelerin ve Hofbauer hücrelerinin olduğu mezenkimal bağ dokusu, etrafında içte sitotrofoblastların, dışta sinsityotrofoblastların dizili olduğu tersiyer koryon villuslar izlendi. Doku örneklerimiz ilk 10 haftalık gebeliklerden elde edildiği için plasental bariyerin kontrol grubundaki gibi 5 tabakadan oluştuğu görüldü (Şekil 4.2.1.b.5).

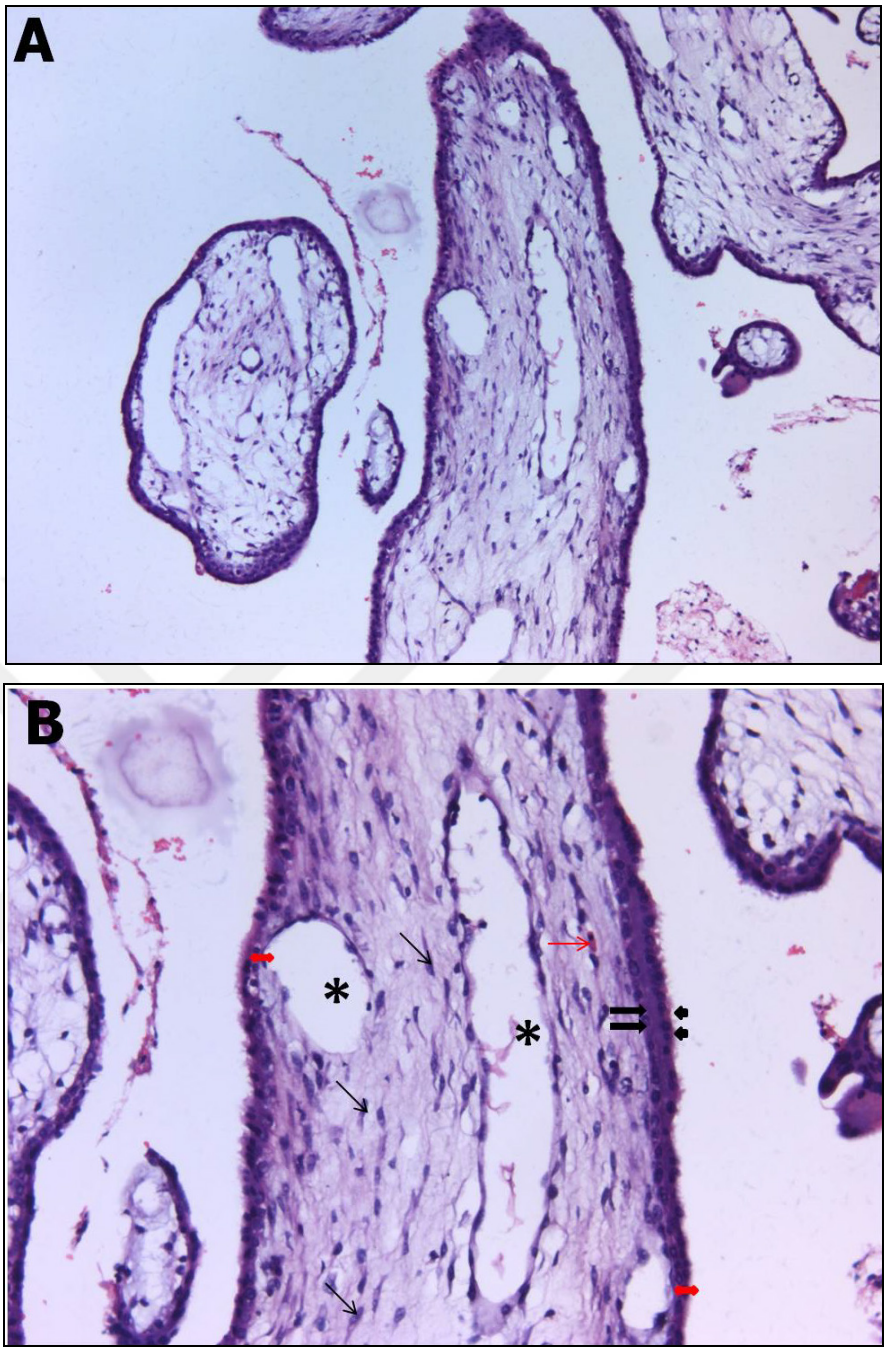

Şekil 4.2.1.b.5: DM grubu, A- Koryon villusları, B- Koryon villusları büyük büyütmesi, fetal damarlar (yıldızlar), mezenkimal hücreler (ince siyah oklar), sitotrofoblastlar (siyah kalın oklar), sinsityotrofoblastlar (kısa siyah oklar) ve plasental bariyer (kırmızı oklar), (Hematoksilen-Eozin AX100, BX400).

4.2.1.c. MTHFR Grubu

MTHFR grubuna ait 8 adet örnek incelendi. Örneklerinin hepsinde endometriyum dokusu, 2 tanesinde ise endometriyum dokusunun yanında koryon villusları izlendi.

MTHFR grubuna ait endometriyum örnekleri de kontrol ve otoimmün grupta olduğu gibi sekretuvar fazdaydı, bezlerin boyları uzamış ve kıvrımlıydı. Salgı yapan bez epitel hücrelerinin apikal kısmı kubbemsi bir görünüm sergilemekteydi ve bezlerin lümenlerinde salgı birikmişti (Şekil 4.2.1.c.1).

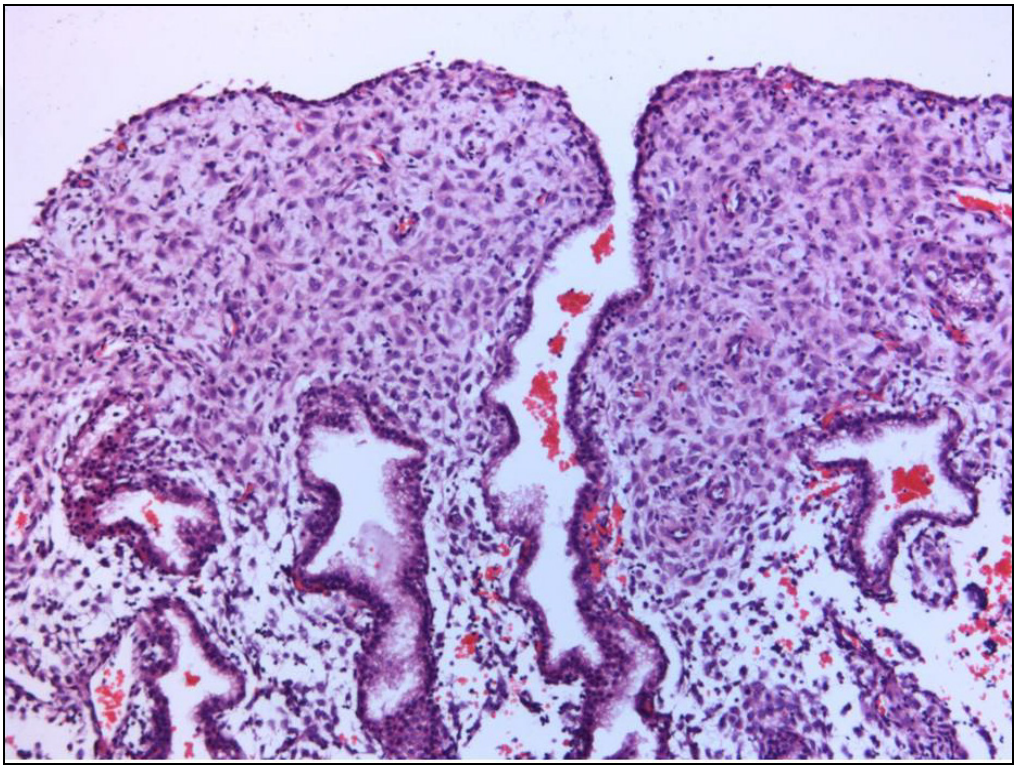

Şekil 4.2.1.c.1: MTHFR grubu, sekretuvar evrede endometriyum, (Hematoksilen-Eozin X 100).

MTHFR grubunda kontrol ve otoimmün gruplarından farklı olarak endometriyumun bir kısmı desidualizeydi. Otoimmun grubuna benzer şekilde endometriyum stroması ödemliydi ancak ödem otoimmün gruptakine göre daha hafifti. Stromada; endometriyal stromal hücreler, desidual hücreler, lenfositler ve ekstravillöz trofoblastlar izlendi. Endometriyum stromasında, desidual hücrelerin

sayısının kontrol grubuna göre daha az olduğu ve stromal hücre ve ekstravillöz trofoblast sayısının ise daha çok olduğu dikkati çekti. Ayrıca stromada özellikle damar çevresinde olmak üzere lenfosit sayısında da artış olduğu görüldü (Şekil 4.2.1.c.2 ve Şekil 4.2.1.c.3).

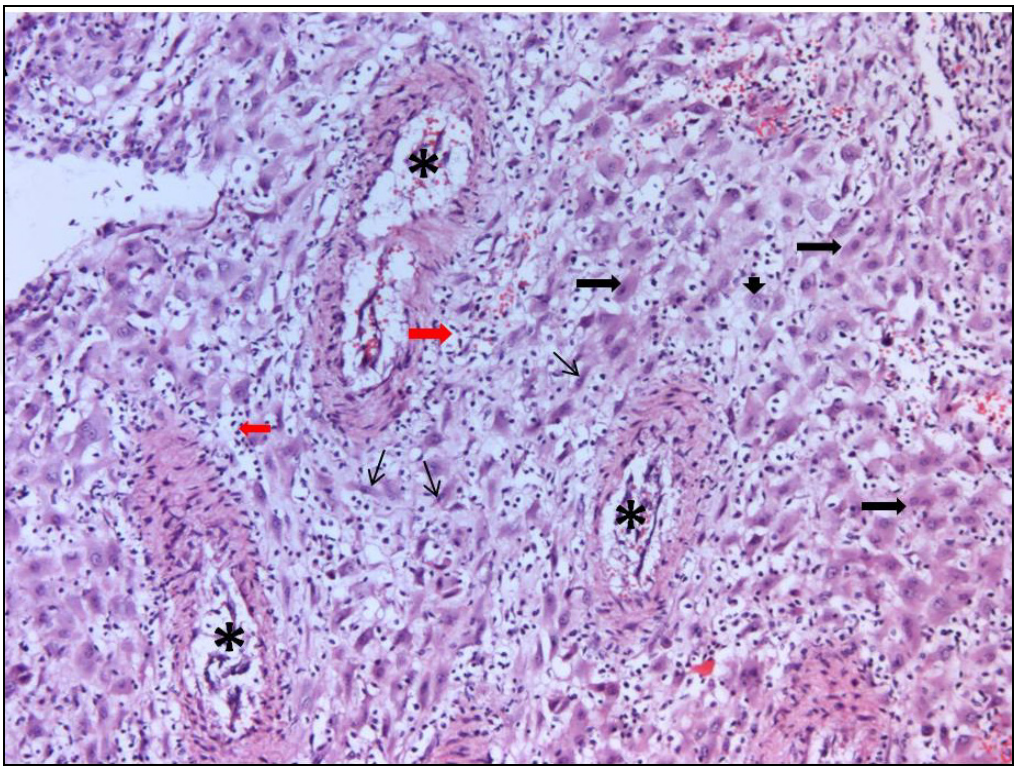

Şekil 4.2.1.c.2: MTHFR grubu, hafif ödemli endometriyum stromasında damar çevrelerinde lenfosit (kırmızı oklar) sayısında belirgin artış dikkati çekiyor, spiral arteriyoller (yıldız), ekstravillöz trofoblastlar (siyah uzun, kalın oklar), desidual hücre (siyah kısa ok), stromal hücreler (siyah uzun, ince oklar), (Hematoksilen-Eozin X100).

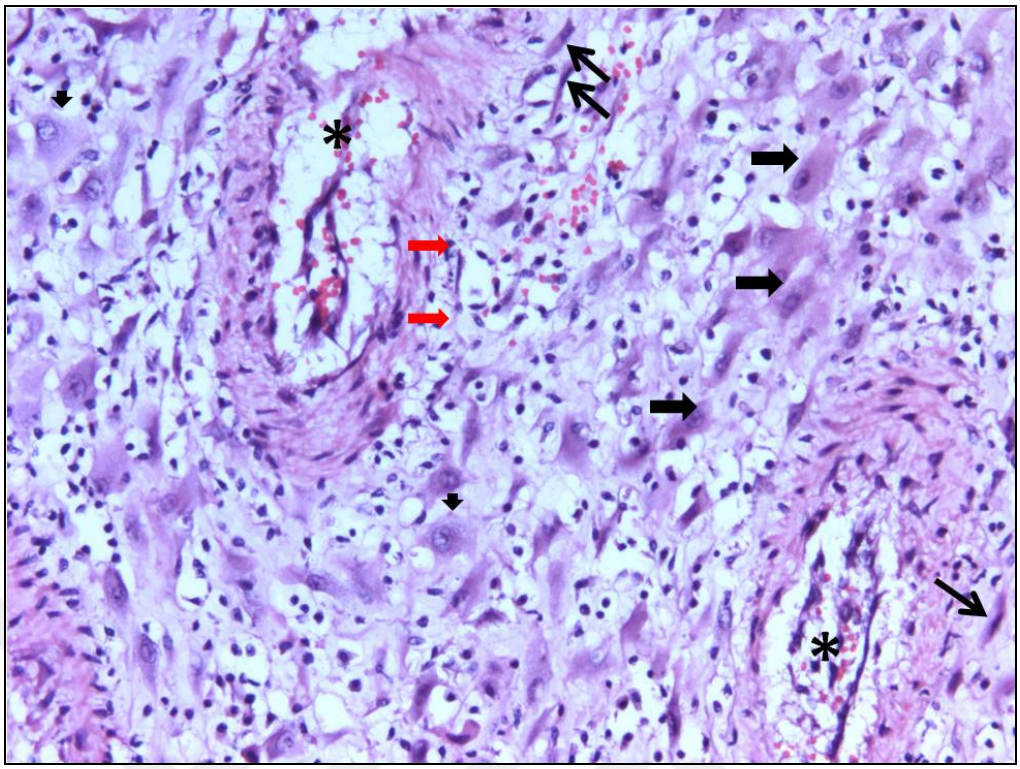

Şekil 4.2.1.c.3: MTHFR grubu, endometriyum büyük büyütmesinde spiral arteriyoller (yıldızlar), damar çevresinde lenfositler (kırmızı oklar), ekstravillöz trofoblastlar (siyah uzun, kalın oklar), desidual hücreler (siyah kısa ok) ve stromal hücreler (siyah uzun, ince oklar) görülmekte. (Hematoksilen-Eozin X400).

MTHFR grubunda incelenen örneklerin 2 tanesinde endometriyum yanında tersiyer koryon villuslar vardı. Ortada mezenkimal hücrelerin yer aldığı mezenkimal bağ dokusunu dışarıya doğru içte sitotrofoblastlar en dışta ise sinsityotrofoblastlar sarmaktaydı (Şekil 4.2.1.c.4, Şekil 4.2.1.c.5).

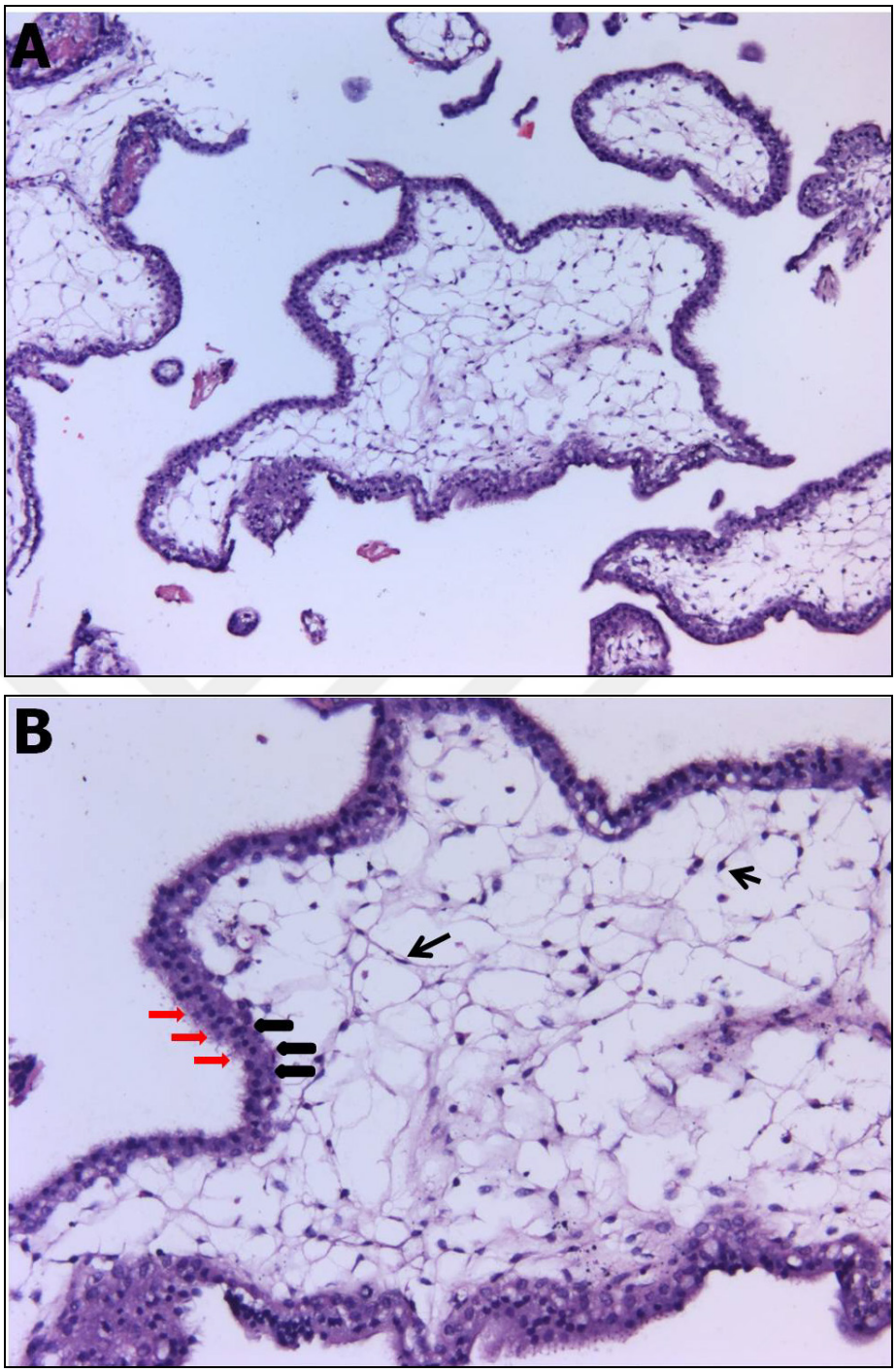

Şekil 4.2.1.c.4: MTHFR grubu; A- Koryon villusları, B- Koryon villus büyük büyütmesinde sinsityotrofoblastlar (kırmızı oklar), sitotrofoblastlar (siyah kalın oklar) ve mezenkimal hücreler (ince siyah oklar), (Hematoksilen –Eozin AX100, BX200).

4.2.1.d. Işık Mikroskobu İstatistiksel Bulguları

Her üç grupta sayılan lenfositler Kruskal-Wallis Testi ile istatistiksel olarak değerlendirildiğinde kontrol ve DM grupları arasında fark olmadığı, MTHFR grubunda ise lenfosit sayısında istatistiksel olarak anlamlı azalma olduğu bulundu ($p<0.05$).

Grafik 4.2.1.d.1: Gruplardaki lenfosit sayısına ait grafik [Lenfosit sayısı MTHFR grubunda kontrol ve DM grubuna göre daha az ($p<0.05$)]

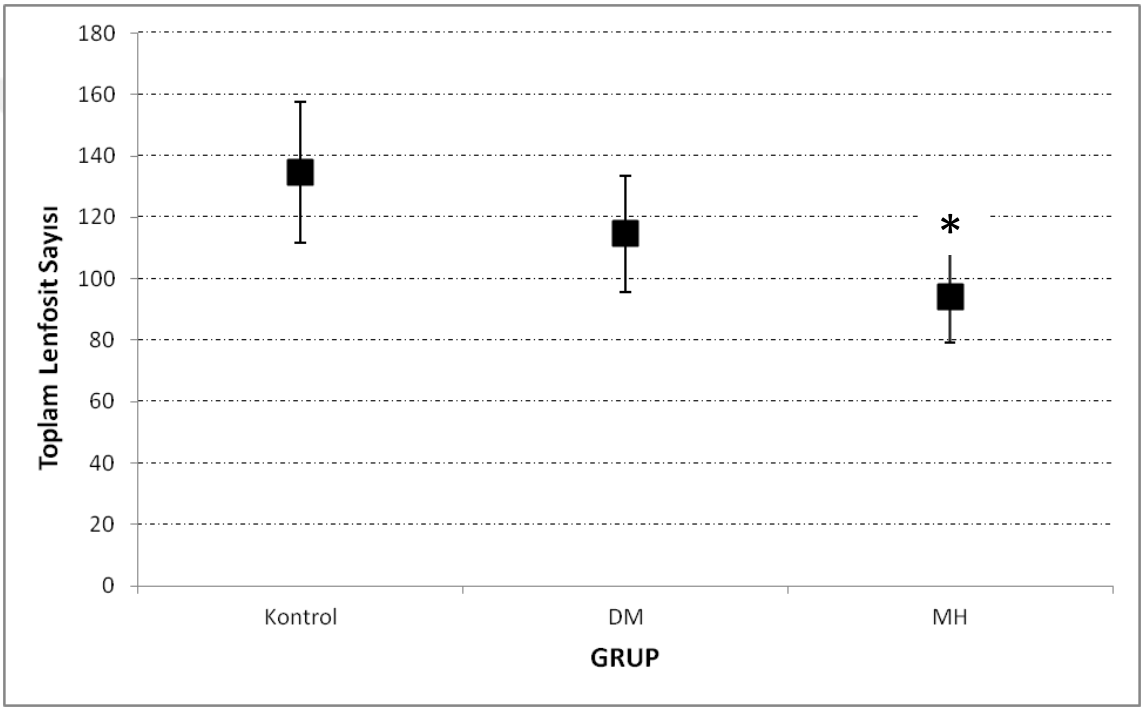

4.2.2. LIF İmmünohistokimyasal Bulgular

Kontrol, otoimmün (DM) ve MTHFR gruplarında endometriyumda yüzey epitel hücreleri, bez epitel hücreleri, stromal hücreler, damar endotel hücreleri, desidual hücreler ve koryon villuslarında sitotrofoblastlar, sinsityotrofoblastlar ile mezenkimal bağ dokusu hücreleri LIF immünoreaktivitesi açısından incelenmiştir.

4.2.2.a. LIF Kontrol Grubu

Kontrol grubundan alınan örneklerde endometriyum ve koryon villuslarında LIF ile immünoreaktivite gösteren hücreler görüldü. Endometriyum yüzey epitel hücrelerinde ve bez epitel hücrelerinde güçlü sitoplazmik LIF immünoreaktivitesi izlendi. LIF immünoreaktivitesi açısından sitoplazmanın apikali ve bazali arasında fark izlenmedi. Yüzey ve bez epitel hücreleri aynı şiddette immunoreaktivite gösteriyordu (Şekil 4.2.2.a.1, Şekil 4.2.2.a.2).

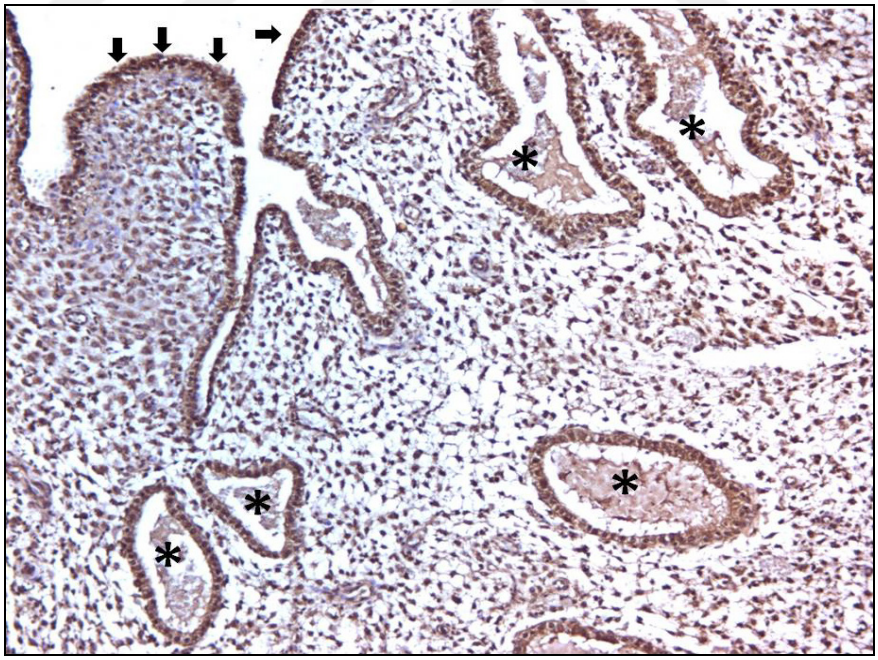

Şekil 4.2.2.a.1: LIF kontrol grubu; endometriyumda immünoreaktif yüzey epitel hücreleri (oklar) ve endometriyal bez epitel hücreleri (yıldızlar), (ABC Yöntemi-Hematoksilen X100)

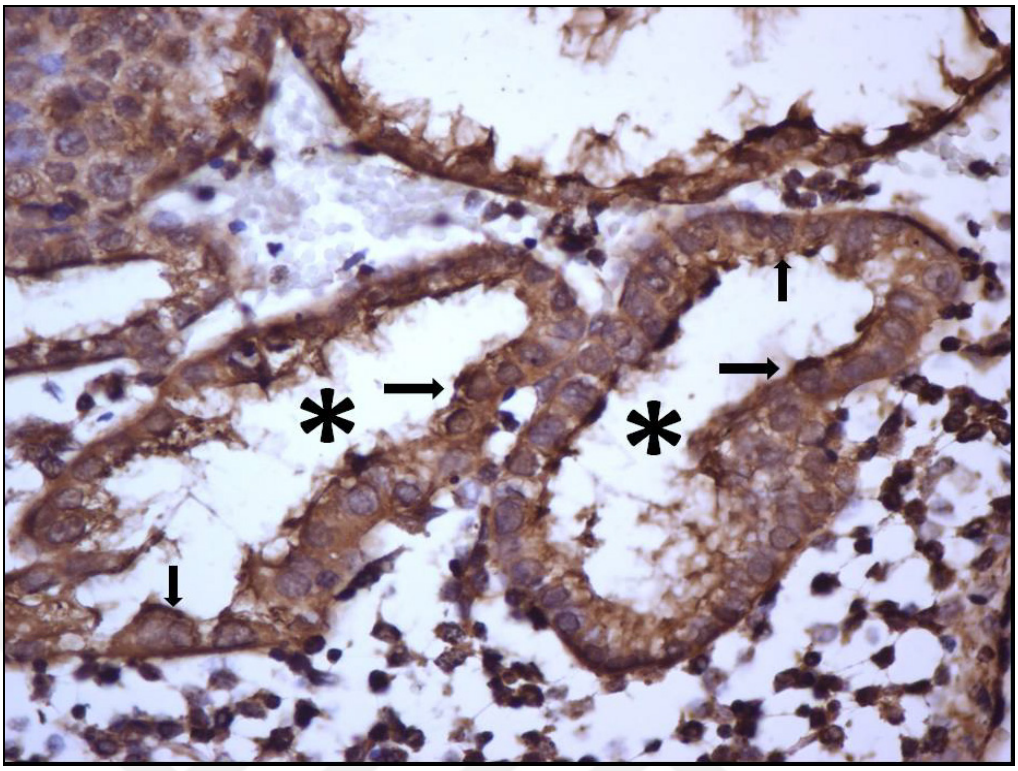

Şekil 4.2.2.a.2: LIF kontrol grubu; immünoreaktivite gösteren bez epitel hücreleri (oklar), (ABC Yöntemi-Hematoksilen X400).

Endometriyumda damar endotel hücrelerinde, desidual hücrelerde, stromal hücrelerde ve ekstravillöz trofoblastlarda sitoplazmik LIF immünoreaktivitesi görüldü. Lenfositlerde ve damar çevresindeki kas dokusu hücrelerinde immünoreaktivite izlenmedi. LIF immunoreaktivitesinin endometriyum yüzey ve bez epitel hücrelerinde damar endotel, stromal ve desidual hücrelerine göre daha güçlü olduğu saptandı (Şekil 4.2.2.a.3, Şekil 4.2.2.a.4).

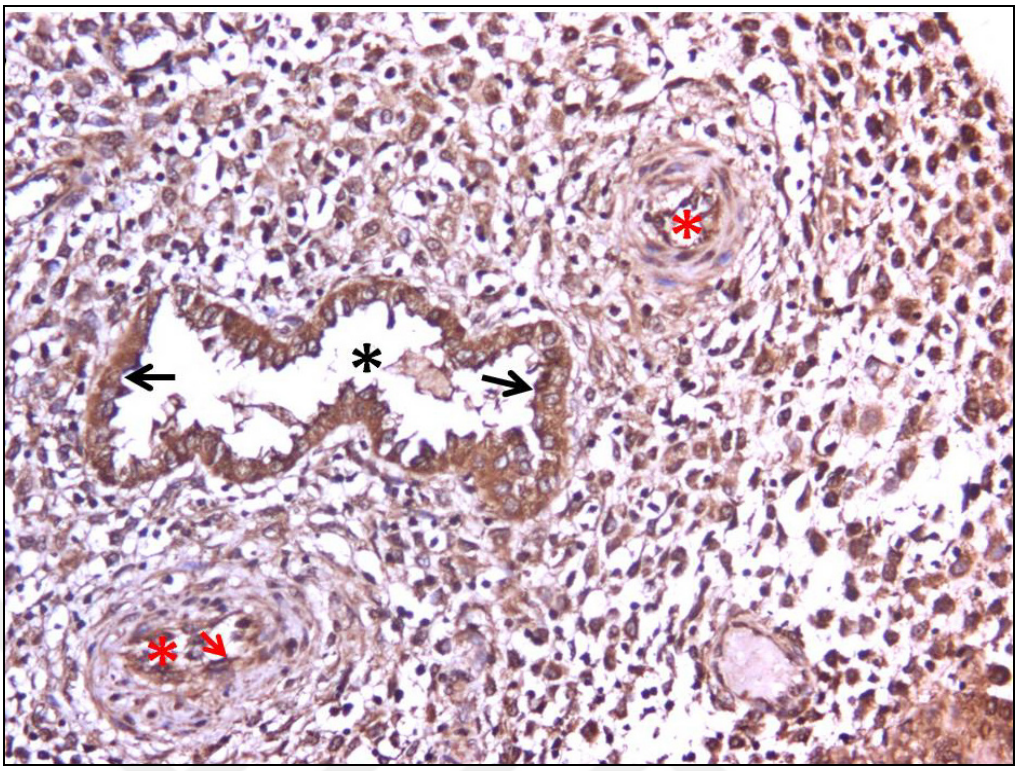

Şekil 4.2.2.a.3: LIF kontrol grubu; bez epitel hücrelerinde (siyah ok) damar endotel hücrelerine (kırmızı ok) göre daha güçlü immunoreaktivite olduğu dikkati çekiyor (ABC Yöntemi-Hematoksilen X400).

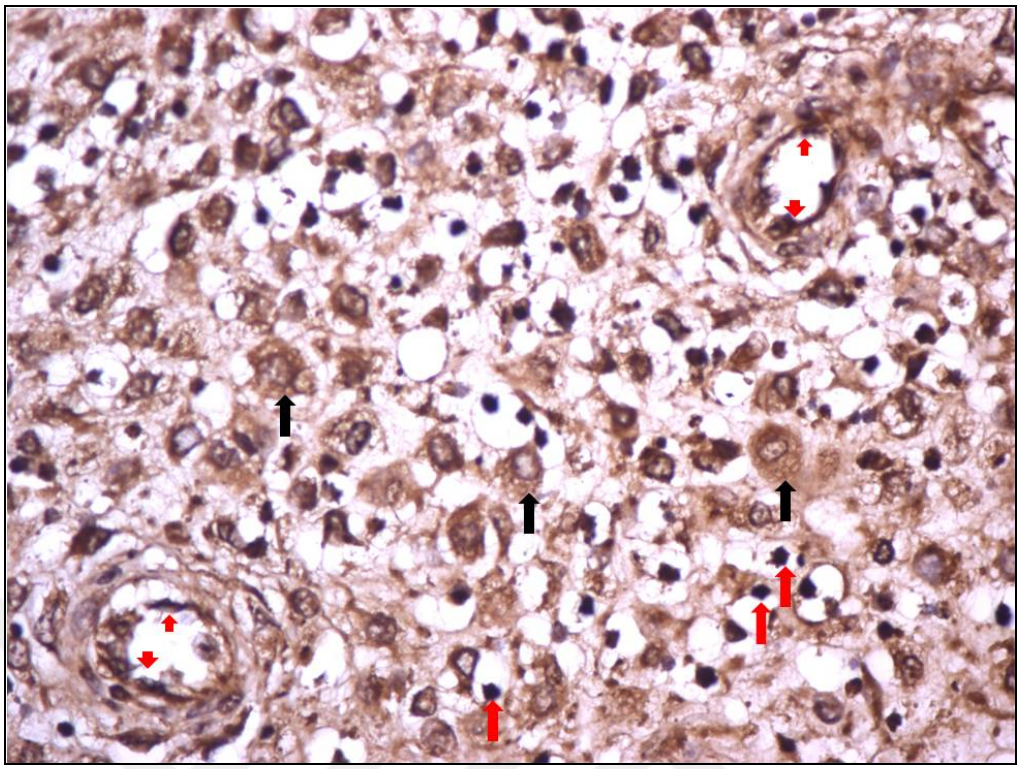

Şekil 4.2.2.a.4: LIF kontrol grubu; desidualize endometriyum dokusu içinde immünoreaktivite gösteren kapiller endotel hücreleri (kırmızı ok başları), köpüksü görünümlü sitoplazmalı desidual hücreler (siyah uzun oklar) ve immünoreaktif olmayan lenfositler (kırmızı oklar), (ABC Yöntemi-Hematoksilen X400).

Kontrol grubu koryon villuslarında sitotrofoblastlarda, sinsityotrofoblastlarda, mezenkimal bağ dokusu hücrelerinde ve fetal kan damarı endotel hücrelerinde sitoplazmik LIF immunoreaktivitesi görüldü. Sitotrofoblast ve sinsityotrofoblastların, endometriyum bez epitel hücreleri ve yüzey epitel hücrelerine benzer şekilde güçlü derecede immünoreaktif oldukları saptandı (Şekil 4.2.2.a.5, Şekil 4.2.2.a.6).

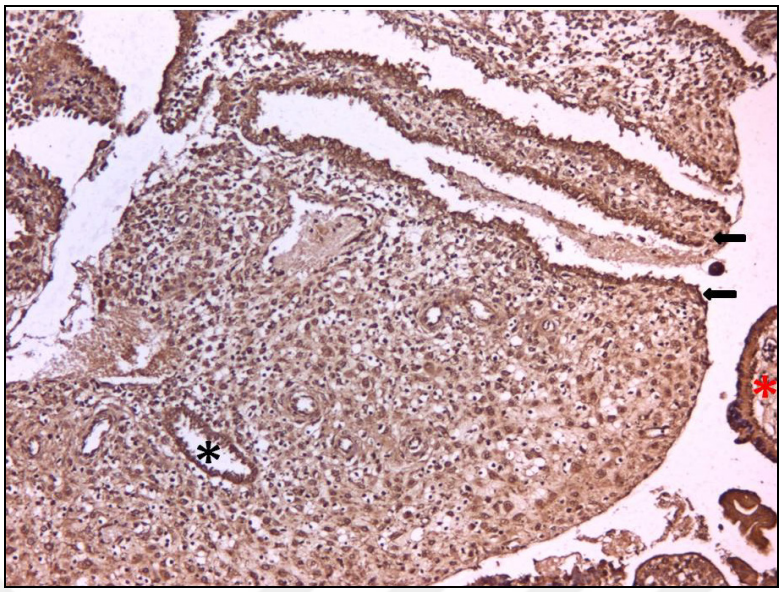

Şekil 4.2.2.a.5: LIF kontrol grubu; güçlü immünoreaktif endometriyum bezi (siyah yıldız) yüzey epitel hücreleri (oklar, sitotrofoblast ve sinsityotrofoblastlar (kırmızı yıldız: villus), (ABC Yöntemi-Hematoksilen X100).

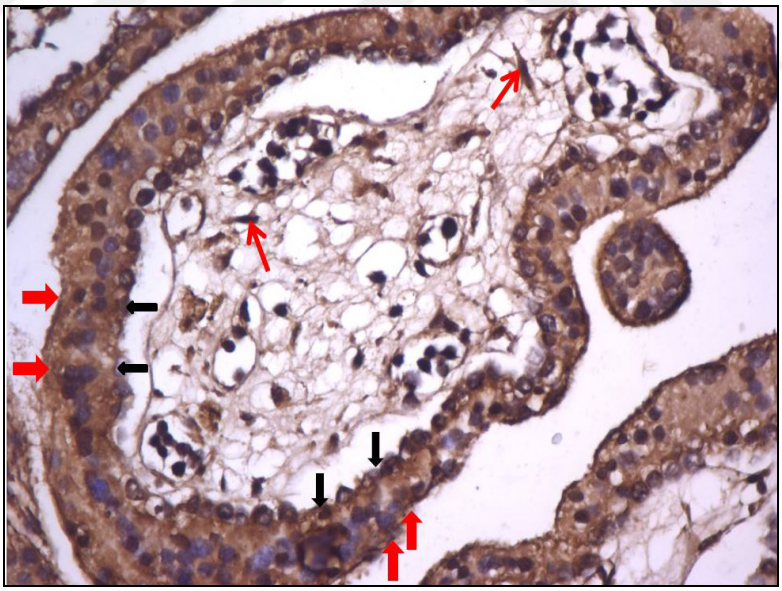

Şekil 4.2.2.a.6: LIF kontrol grubu; immünoreaktif koryon villusu büyük büyütmesi,: sinsityotrofoblastlar (kırmızı kalın oklar), sitotrofoblastlar (siyah oklar) ve mezenkimal bağ dokusu hücreleri (ince kırmızı oklar), (ABC Yöntemi-Hematoksilen X400).

4.2.2.b. LIF Otoimmün Hastalık Grubu (DM grubu)

Otoimmün hastalık grubundan (DM grubundan) alınan örnekler incelendiğinde endometriyum yüzey ve bez epitel hücrelerinin sitoplazmik olarak immünoreaktif olduğu ancak bu reaktivitenin kontrol grubu yüzey ve bez epitel hücrelerine göre daha zayıf olduğu dikkati çekti. Ayrıca yine kontrol grubundan farklı olarak immünoreaktivite açısından bez epitel hücrelerinin apikali ile bazali arasında fark olduğu görüldü. Bez epitel hücrelerinin apikalinin bazaline göre daha şiddetli immünoreaktivite gösterdiği saptandı (Şekil 4.2.2.b.1).

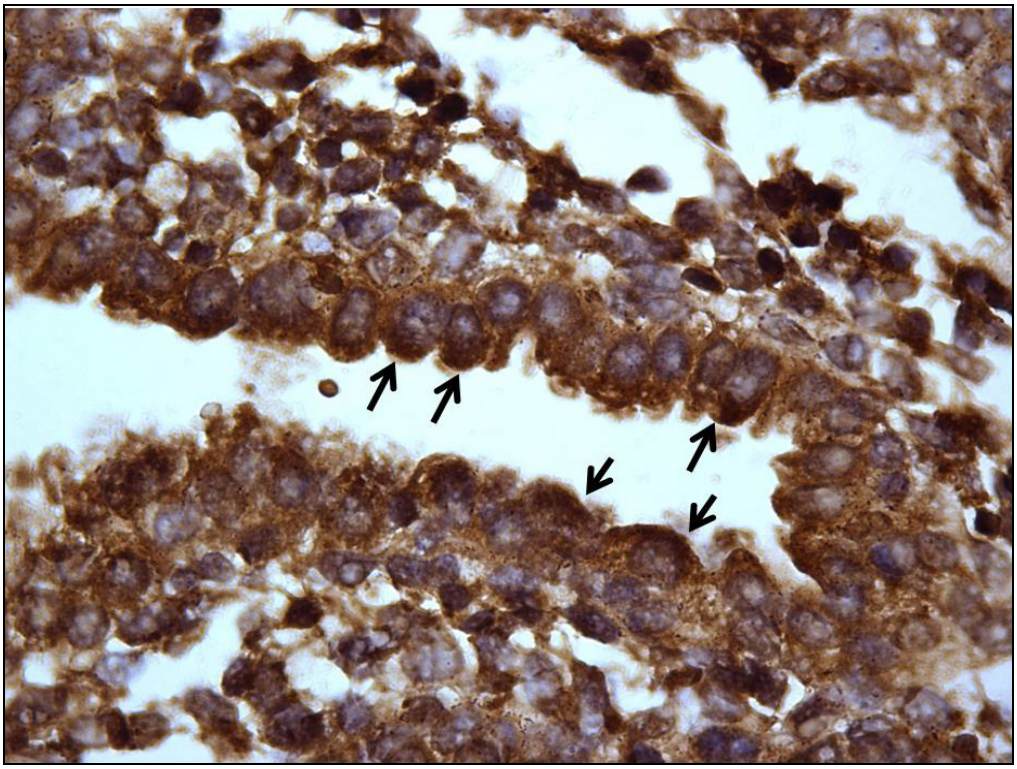

Şekil 4.2.2.b.1: LIF DM grubu; apikali bazaline göre daha güçlü immünoreaktivite veren bez epitel hücreleri (oklar), (ABC Yöntemi-Hematoksilen X630).

Otoimmün hastalık grubuna ait desidual hücreler kontrol grubundaki desidual hücreler gibi sitoplazmik olarak immünoreaktifti ancak kontrol grubuna göre reaktivite şiddeti daha zayıftı. Kontrol grubundan farklı olarak bazı desidual hücrelerde hem sitoplazmik hem de nükleer olarak immünoreaktivite olduğu dikkati

çekti. Kontrol grubuna benzer şekilde lenfositlerde immunoreaktivite yoktu (Şekil 4.2.2.b.2).

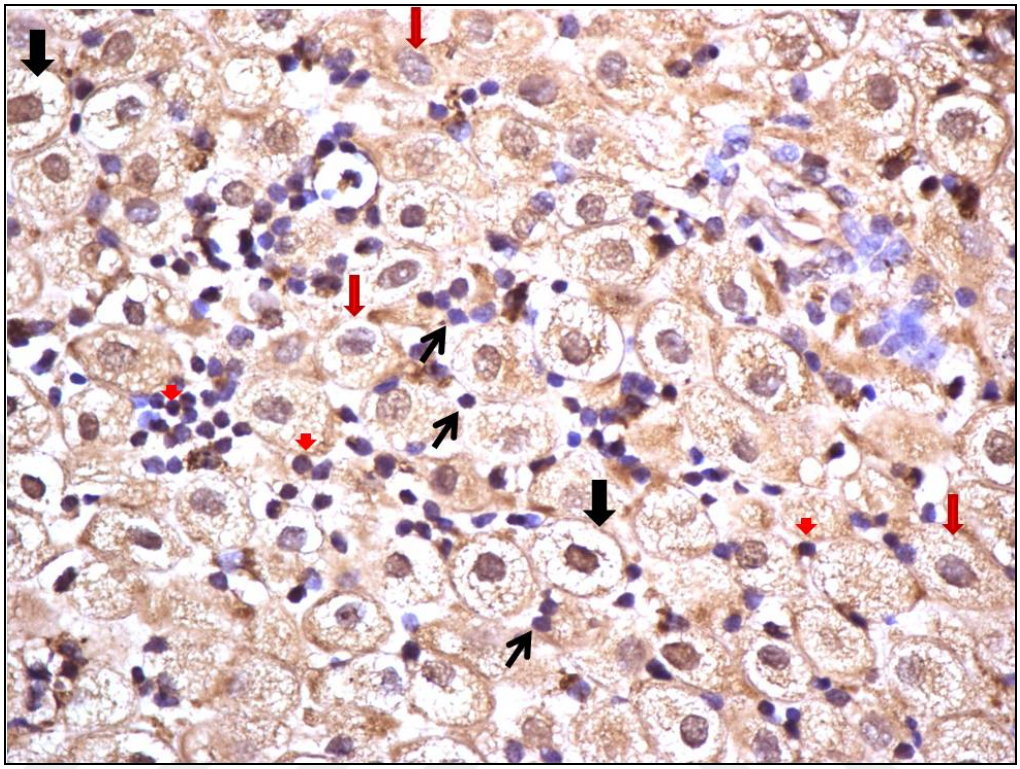

Şekil 4.2.2.b.2: LIF DM grubu; desidualize endometriyumda çekirdeği ve sitoplazması immünoreaktif olan desidual hücreler (siyah kalın oklar) ve sadece sitoplazması immünoreaktif olan desidual hücreler (kırmızı oklar) ile reaktivite göstermeyen (siyah ince oklar) lenfositler, (ABC Yöntemi-Hematoksilen X400).

Otoimmün hastalık grubunda kontrol grubundan farklı olarak; endometriyum yüzey ve bez epitel hücreleri ile sitoplazmik immunoreaktivite gösteren desidual hücrelerin immünoreaktiviteleri birbirine yakın şiddetteydi. Damar endotel hücrelerinde de immünoreaktivite izlendi (Şekil 4.2.2.b.3).

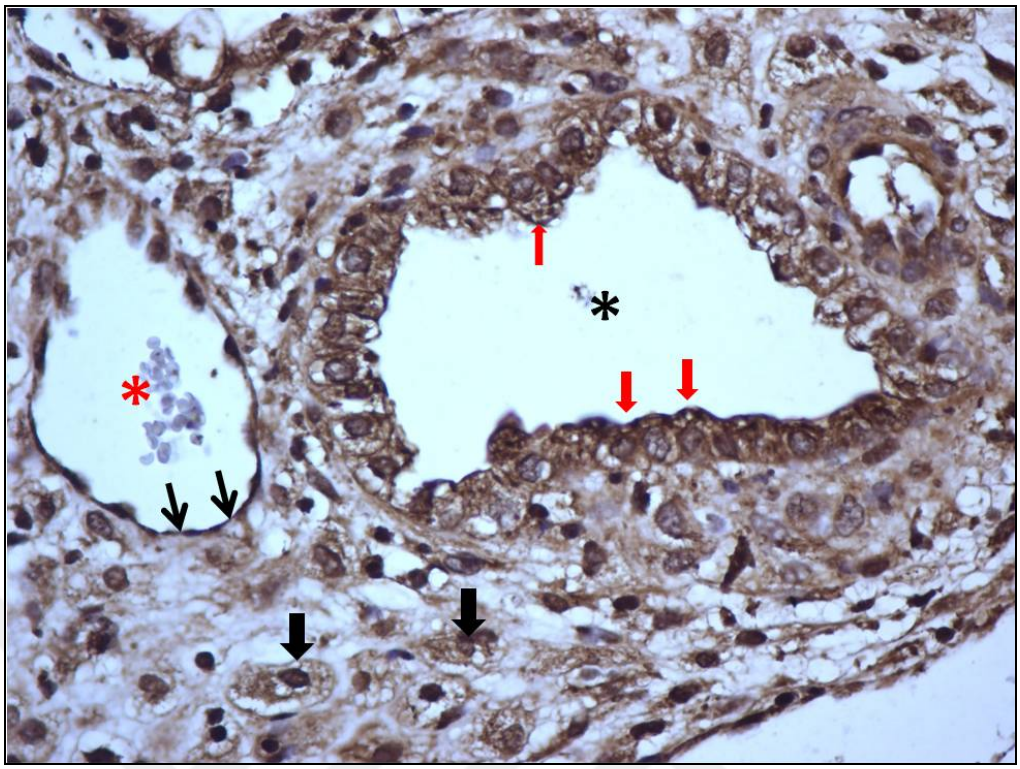

Şekil 4.2.2.b.3: LIF DM grubu; desidualize endometriyum dokusu içinde apikali ve bazalinde immünoreaktivite farkı göstermeyen bez epitel hücreleri (kırmızı oklar), immünoreaktif damar endotel hücreleri (siyah ince oklar) ve desidual hücreler (siyah kalın oklar). Ven (kırmızı yıldız), endometriyum bezi (siyah yıldız), (ABC Yöntemi-Hematoksilen X400).

Otoimmün hastalık grubu koryon villuslarında, kontrol grubu koryon villuslarına benzer şekilde sitotrofoblastlarda, sinsityotrofoblastlarda ve mezenkimal bağ dokusu hücrelerinde güçlü sitoplazmik immunoreaktivite gözlendi. Kontrol grubu örneklerinden farklı olarak otoimmun hastalık grubu villuslarındaki immunoreaktivitenin aynı grup endometriyum yüzey ve bez epitel hücrelerinden daha güçlü olduğu dikkati çekti. Villus fetal kan damar endotelinde de immünoreaktivite izlendi (Şekil 4.2.2.b.4).

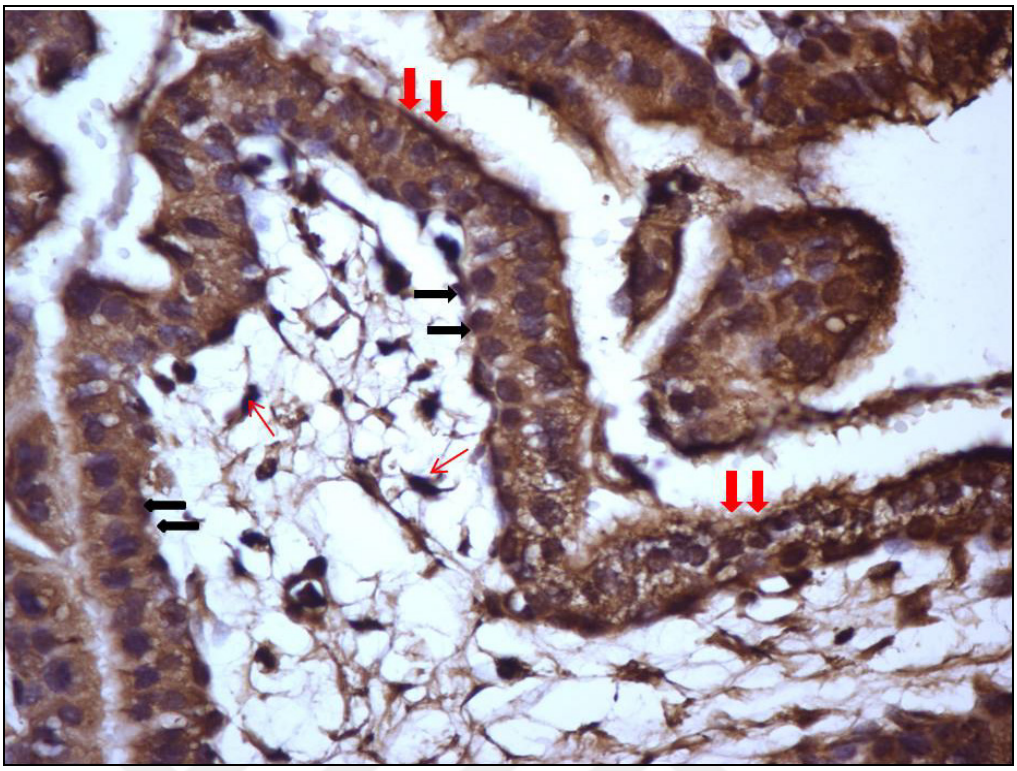

Şekil 4.2.2.b.4: LIF DM grubu; sitoplazmik olarak immünoreaktif sitotrofoblastlar (siyah oklar), sinsityotrofoblastlar (kırmızı kalın oklar) ile mezenkimal bağ dokusu hücreleri (kırmızı ince oklar), (ABC Yöntemi-Hematoksilen X400).

4.2.2.c. LIF MTHFR Grubu

MTHFR grubundan alınan örnekler incelendiğinde endometriyumda yüzey ve bez epitel hücreleri sitoplazplazmik olarak immünoreaktifti ancak immünoreaktivitenin kontrol grubu yüzey ve bez epitel hücrelerininkine göre daha zayıftı. İmmunoreaktivite açısından epitel hücreleri sitoplazmalarının apikali ile bazali arasında fark olmadığı görüldü (Şekil 4.2.2.c.1, Şekil 4.2.2.c.2).

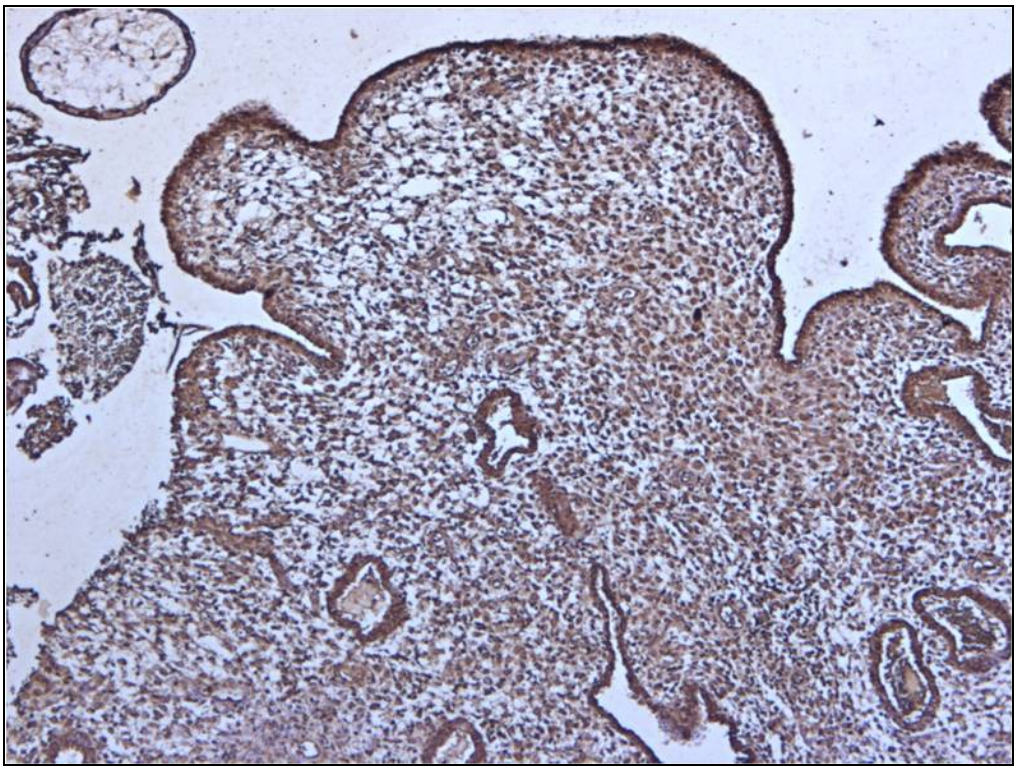

Şekil 4.2.2.c.1: LIF MTHFR grubu; yüzey epitel hücrelerindeki sitoplazmik immunoreaktivite, (ABC Yöntemi-Hematoksilen X50).

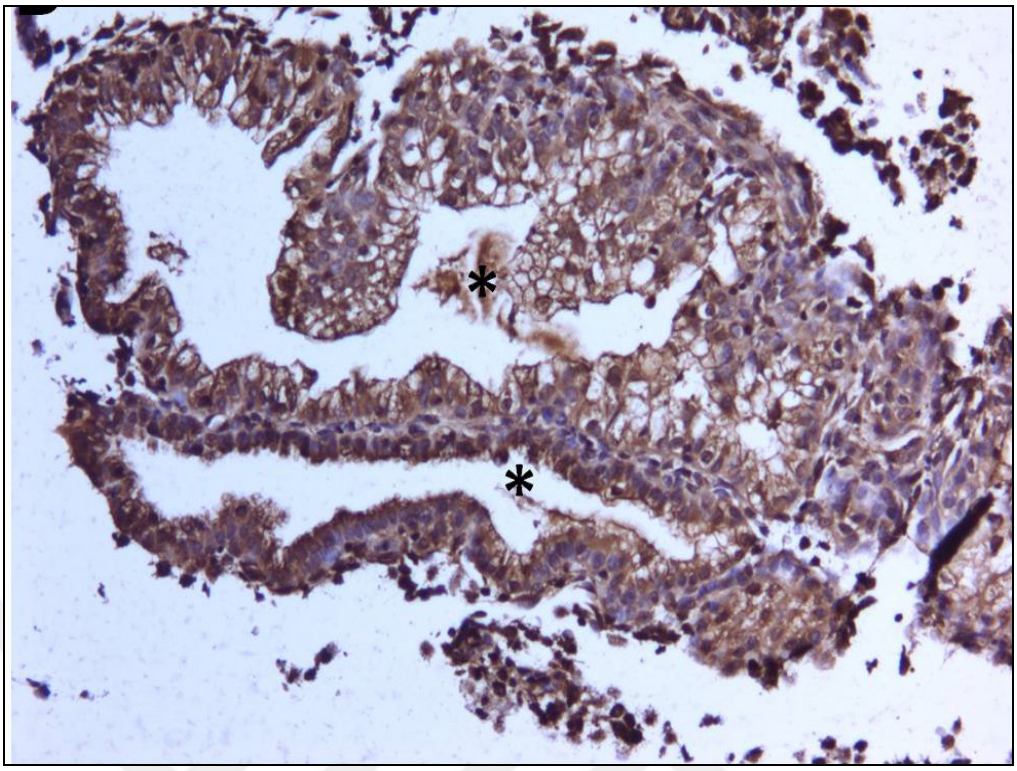

Şekil 4.2.2.c.2: LIF MTHFR grubu; Kontrol grubuna göre daha zayıf immünoreaktivite gösteren endometriyum bez epitel hücreleri (endometriyum bezi: yıldızlar) (ABC Yöntemi-Hematoksilen X200).

MTHFR grubu endometriyum örneklerinde desidual hücreler, ekstravillöz trofoblastlar ve stromal hücrelerde de sitoplazmik immünoreaktivite izlendi. MTHFR grubunda kontrol grubundan farklı olarak endometriyumda; desidual ve stromal hücrelerdeki immunoreaktivite ekstravillöz trofoblastlardakinden daha zayıftı. Ekstravillöz trofoblastlarda güçlü immunoreaktivite gözlendi. Ayrıca MTHFR grubuna ait ekstravillöz trofoblastların kontrol ve otoimmün (DM) grubu ekstravillöz trofoblastlarından da daha şiddetli immünoreaktivite gösterdiği saptandı. Endometriyumda damar endotel hücrelerinde de sitoplazmik immünoreaktivite görüldü. Kontrol grubu ve otoimmün grubundan farklı olarak lenfositlerde de sitoplazmik immünoreaktivite saptandı (Şekil 4.2.2.c.3, Şekil 4.2.2.c.4).

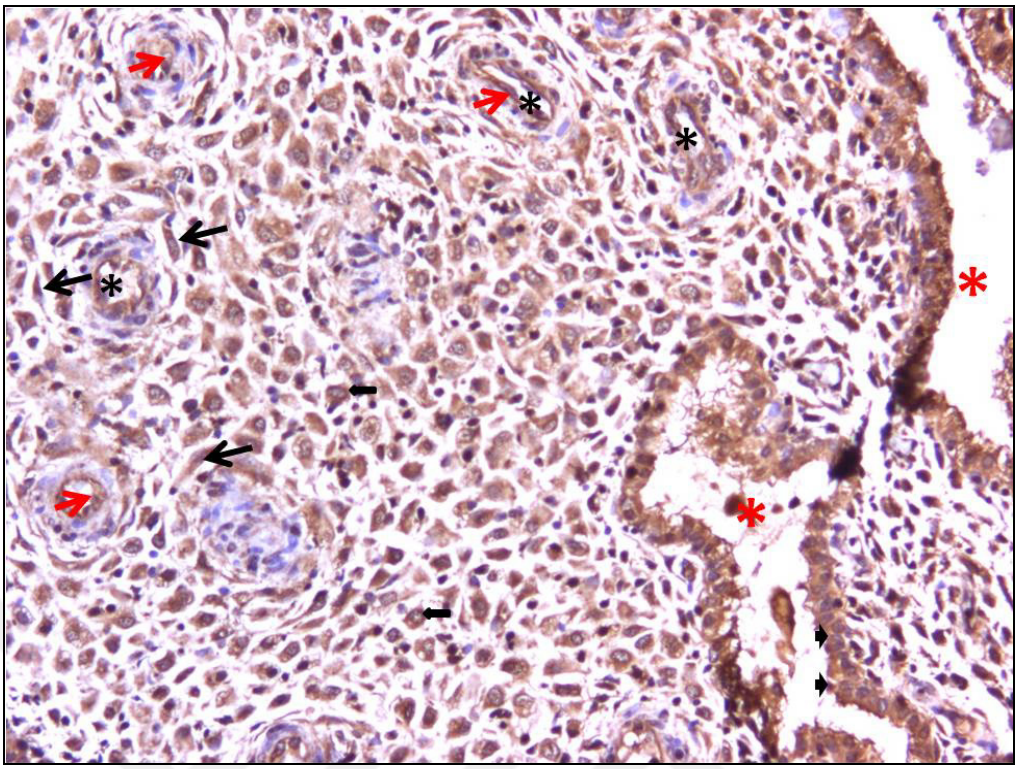

Şekil 4.2.2.c.3: LIF MTHFR grubu; endometriyumda immünoreaktif damar endotel hücreleri (kırmızı oklar), stromal hücreler (siyah uzun oklar), ekstravillöz trofoblastlar (siyah kısa oklar) ve bez epitel hücreleri (ok başları). Damarlar (siyah yıldız), endometriyum bezleri (kırmızı yıldız), (ABC Yöntemi-Hematoksilen X200).

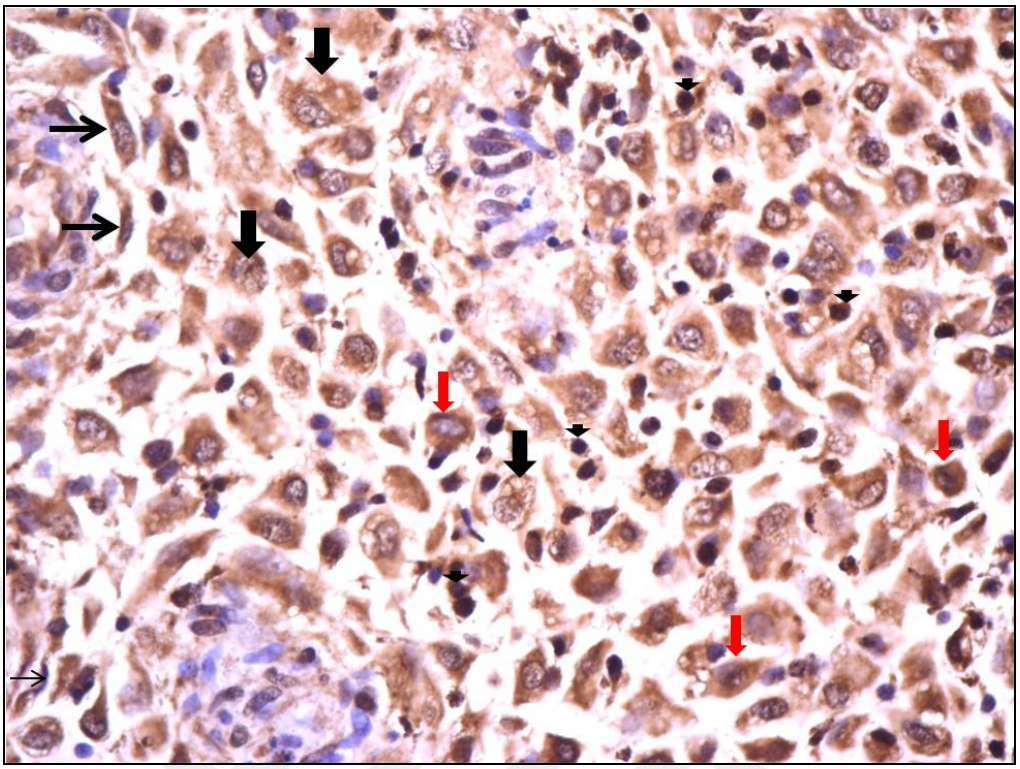

Şekil 4.2.2.c.4: LIF MTHFR grubu; ekstravillöz trofoblastlarda (kırmızı oklar) güçlü immunoreaktivite, immunoreaktif desidual hücreler (siyah kalın oklar), stromal hücreler (siyah ince oklar), ve lenfositler (ok başları), (ABC Yöntemi-Hematoksilen X400).

MTHFR grubu koryon villuslarında sitotrofoblast, sinsityotrofoblastlar, mezenkimal bağ dokusu hücrelerinin ve fetal damar endotel hücrelerinin de sitoplazmik olarak immünoreaktif olduğu izlendi. Villuslardaki trofoblastların sitoplazmik immünoreaktivitesinin endometriyum yüzey ve bez epitel hücrelerininkine oranla daha güçlü olduğu görüldü. Kontrol grubundan farklı olarak MTHFR grubu sinsityotrofoblastlarının sitoplazmasında immunoreaktivite açısından apikali ve bazali arasında fark olduğu dikkati çekti. Sinsityotrofoblastların apikalinin bazaline oranla daha güçlü reaktivite verdiği saptandı (Şekil 4.2.2.c.5). Sitotrofoblastların sitoplazmasında immunoreaktivite farklılığı yoktu.

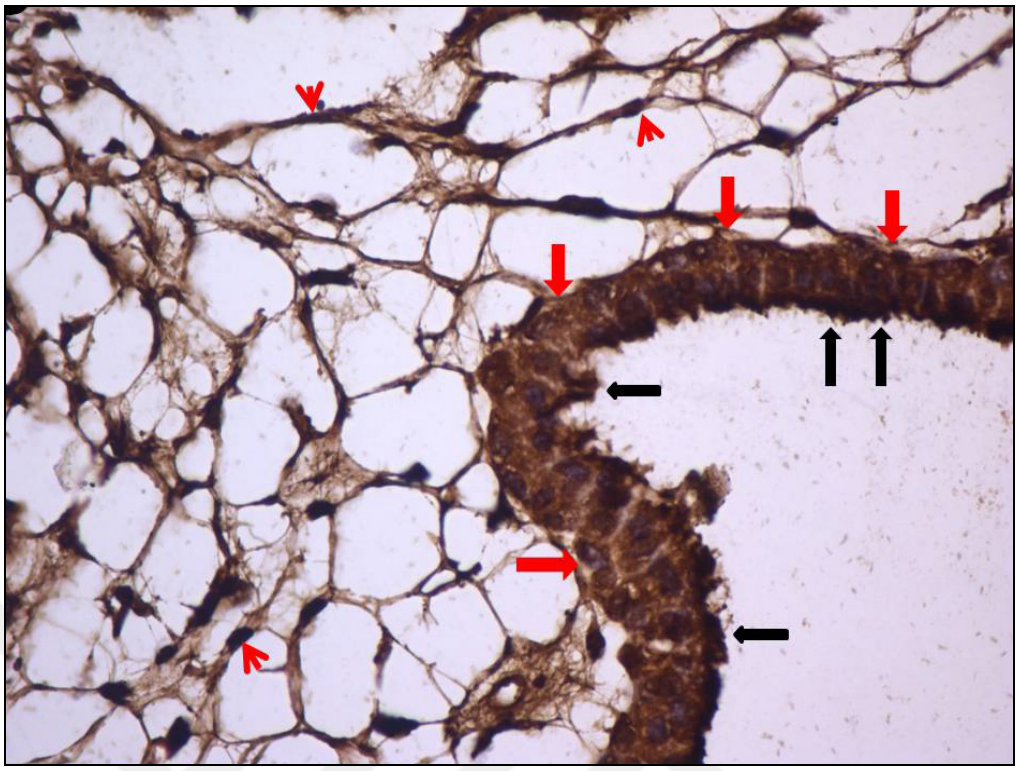

Şekil 4.2.2.c.5: LIF MTHFR grubu; villusda immünoreaktif olan mezenkimal bağ dokusu hücreleri (kırmızı ok başları), sitotrofoblastlar (kırmızı oklar) ve apikali daha güçlü reaktivite gösteren sinsityotrofoblastlar (siyah kalın oklar), (ABC Yöntemi-Hematoksilen X400).

Tablo 4.2.2.1: LIF immunoreaktif hücrelerin gruplara göre immunoreaktivite şiddetleri

Molekül	**Hücre**	**Kontrol Grubu**	**DM Grubu**	**MTHFR Grubu**
LIF	Yüzey Epitel Hücresi	Sitoplazmik: +++ Nükleer: -	Sitoplazmik: ++ Nükleer: -	Sitoplazmik: ++ Nükleer: -
LIF	Bez Epitel Hücresi	Sitoplazmik: +++ Nükleer: -	Sitoplazmik: ++ Nükleer: -	Sitoplazmik: ++ Nükleer: -
LIF	Stromal Hücre	Sitoplazmik: ++ Nükleer: -	Sitoplazmik: ++ Nükleer: -	Sitoplazmik: ++ Nükleer: -
LIF	Desidual Hücre	Sitoplazmik: ++ Nükleer: -	Sitoplazmik: + Nükleer: +	Sitoplazmik: ++ Nükleer: -
LIF	Ekstravillöz Trofoblast	Sitoplazmik: ++ Nükleer: -	Sitoplazmik: ++ Nükleer: -	Sitoplazmik: +++ Nükleer: -
LIF	Endotel Hücresi	Sitoplazmik: ++ Nükleer: -	Sitoplazmik: ++ Nükleer: -	Sitoplazmik: ++ Nükleer: -
LIF	Lenfosit	Sitoplazmik: - Nükleer: -	Sitoplazmik: - Nükleer: -	Sitoplazmik: ++ Nükleer: -
LIF	Damar Duvarı Kas Hücresi	Sitoplazmik: - Nükleer: -	Sitoplazmik: - Nükleer: -	Sitoplazmik: - Nükleer: -
LIF	Trofoblastlar (Sitotrofoblast-Sinsityotrofoblast)	Sitoplazmik: +++ Nükleer: -	Sitoplazmik: +++ Nükleer: -	Sitoplazmik:+++ Nükleer: -

4.2.2.d. LIF ile İlgili İstatistiksel Bulgular

İstatistiksel olarak değerlendirildiğinde LIF immünoreaktivitesi açısından gruplar arasında sadece MTHFR grubuna ait ekstravillöz trofoblastlarda anlamlı fark bulundu ($p<0.05$). MTHFR grubuna ait ekstravillöz trofoblastlarda kontrol ve DM grubuna ait extravillöz trofoblastlardan anlamlı olarak daha güçlü LIF immünoreaktivitesi olduğu saptandı (Grafik 4.2.2.d.1).

Grafik 4.2.2.d.1: Gruplara ait ekstravillöz trofoblastlarda LIF immünoreaktivitesi [Ekstravillöz trofoblastlarda LIF immünoreaktivitesi MTHFR grubunda kontrol ve DM grubuna göre anlamlı olarak daha güçlü ($p<0.05$)]

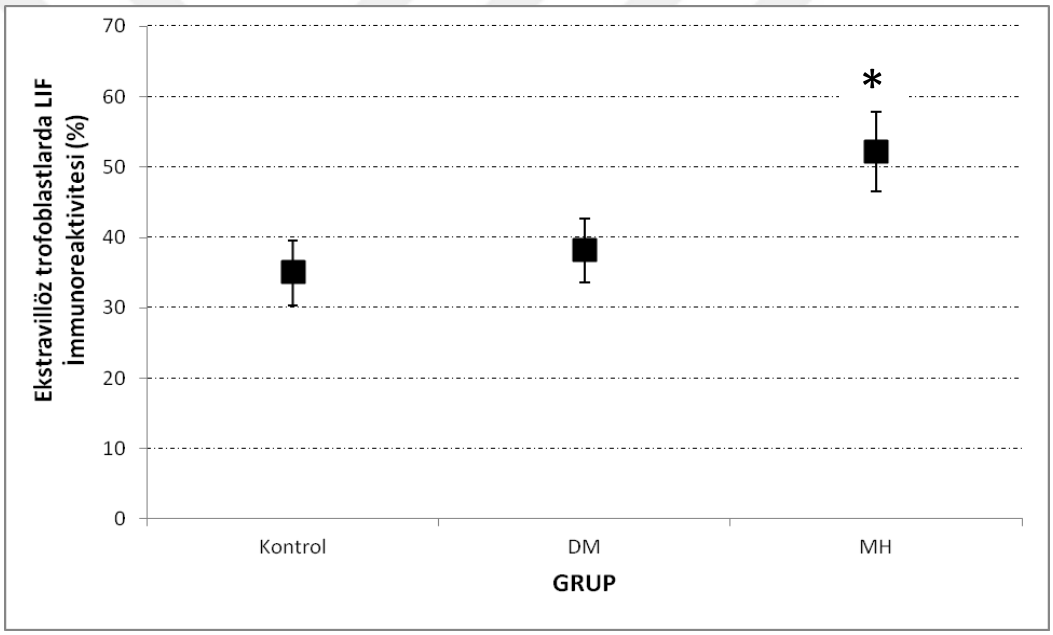

İstatistiksel olarak LIF immünoreaktivitesi açısından gruplar arasında desidual hücre, yüzey epitel hücreleri, bez epitel hücreleri, sitotrofoblast, sinsityotrofoblastlar ve villus mezenkimal bağ dokusu hücrelerinde istatistiksel olarak anlamlı fark bulunamadı ($p\geq0.05$) (Grafik 4.2.2.d.2- 4.2.2.d.6) .

Grafik 4.2.2.d.2: Gruplara ait desidual hücrelerin LIF immünoreaktivitesi [Desidual hücrelerin LIF immünoreaktivitesi açısından gruplar arasında anlamlı fark yok (p≥0.05)]

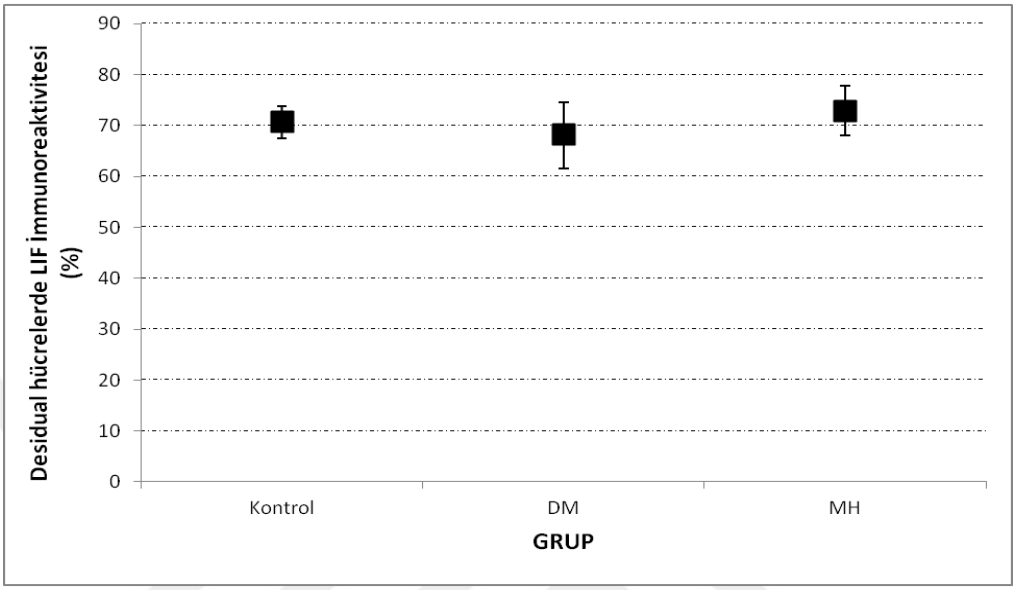

Grafik 4.2.2.d.3: Gruplara ait yüzey epitel hücrelerinin LIF immünoreaktivitesi [Yüzey epitel hücrelerinde LIF immünoreaktivitesi açısından gruplar arasında anlamlı fark yok (p≥0.05)]

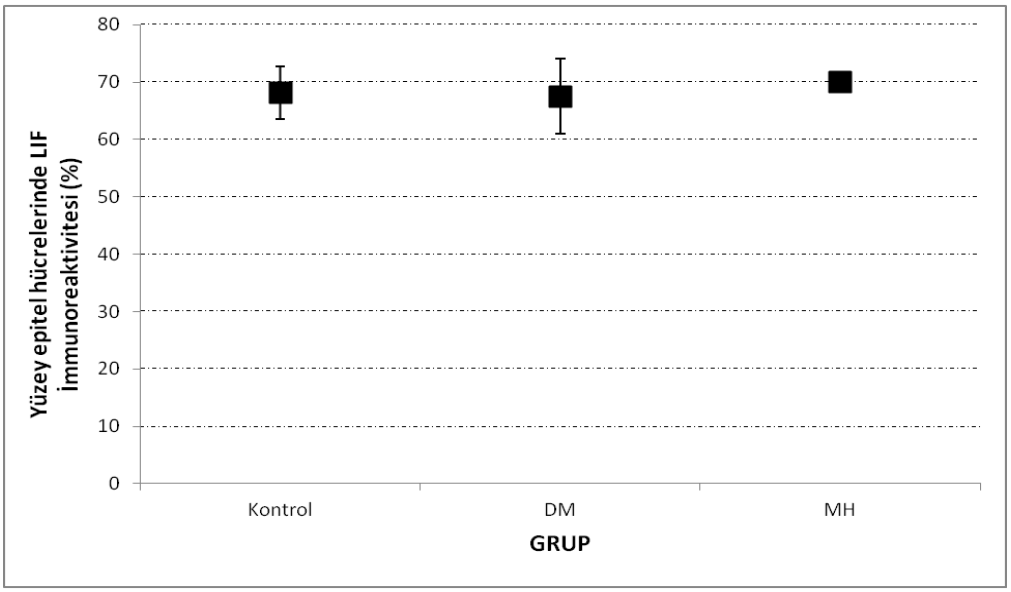

Grafik 4.2.2.d.4: Gruplara ait bez epitel hücrelerinin LIF immünoreaktivitesi [Bez epitel hücrelerinde LIF immünoreaktivitesi açısından gruplar arasında anlamlı fark yok (p≥0.05)]

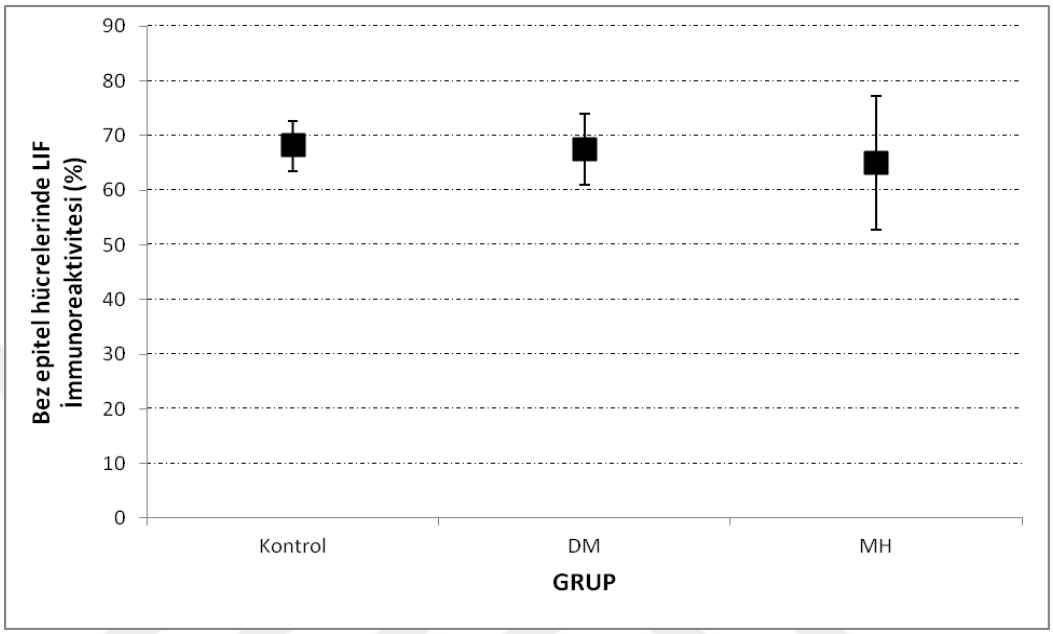

Grafik 4.2.2.d.5: Gruplara ait sitotrofoblastların LIF immünoreaktivitesi [Sitotrofoblastlarda LIF immünoreaktivitesi açısından gruplar arasında anlamlı fark yok (p≥0.05)]

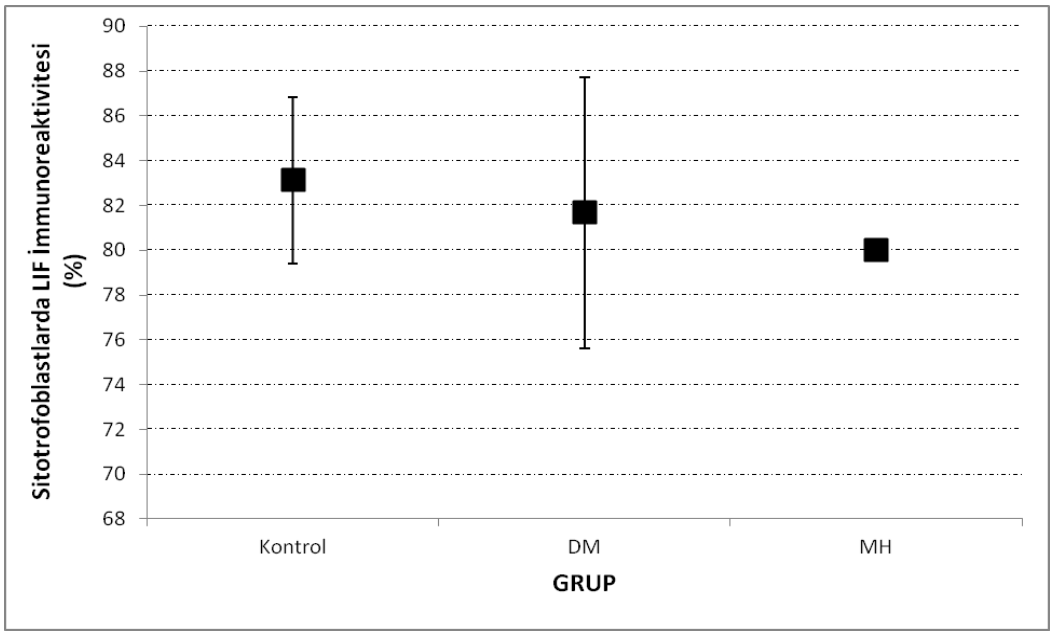

Grafik 4.2.2.d.6: Gruplara ait sinsityotrofoblastların LIF immünoreaktivitesi [Sinsityotrofoblastlarda LIF immünoreaktivitesi açısından gruplar arasında anlamlı fark yok (p≥0.05)]

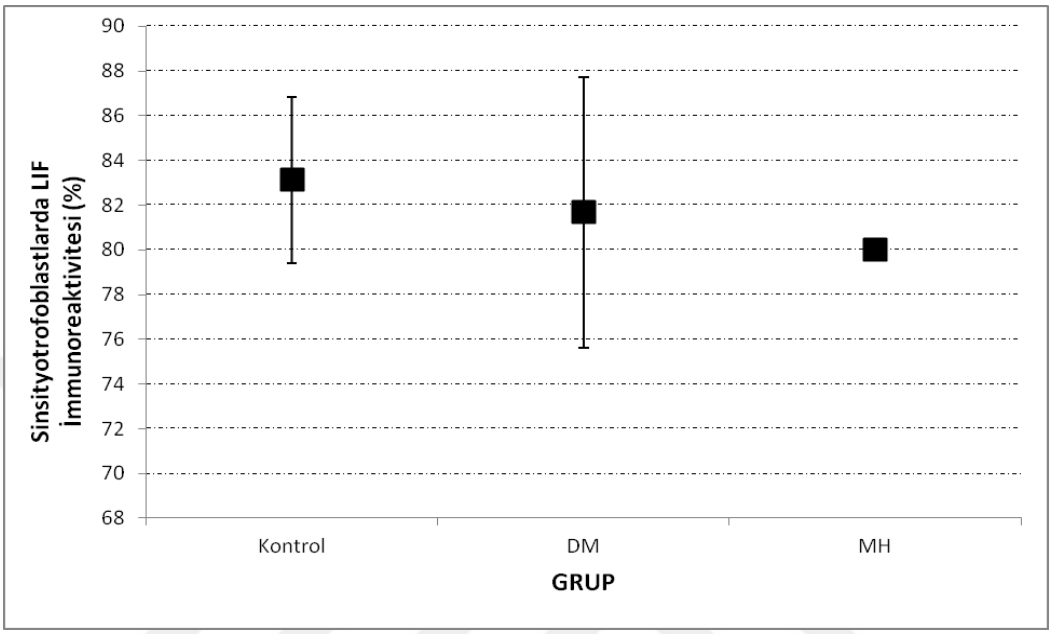

Grafik 4.2.2.d.7: Gruplara ait villus mezenkimal bağ dokusu hücrelerinin LIF immünoreaktivitesi [Mezenkimal bağ dokusu hücrelerinde LIF immünoreaktivitesi açısından gruplar arasında anlamlı fark yok (p≥0.05)]

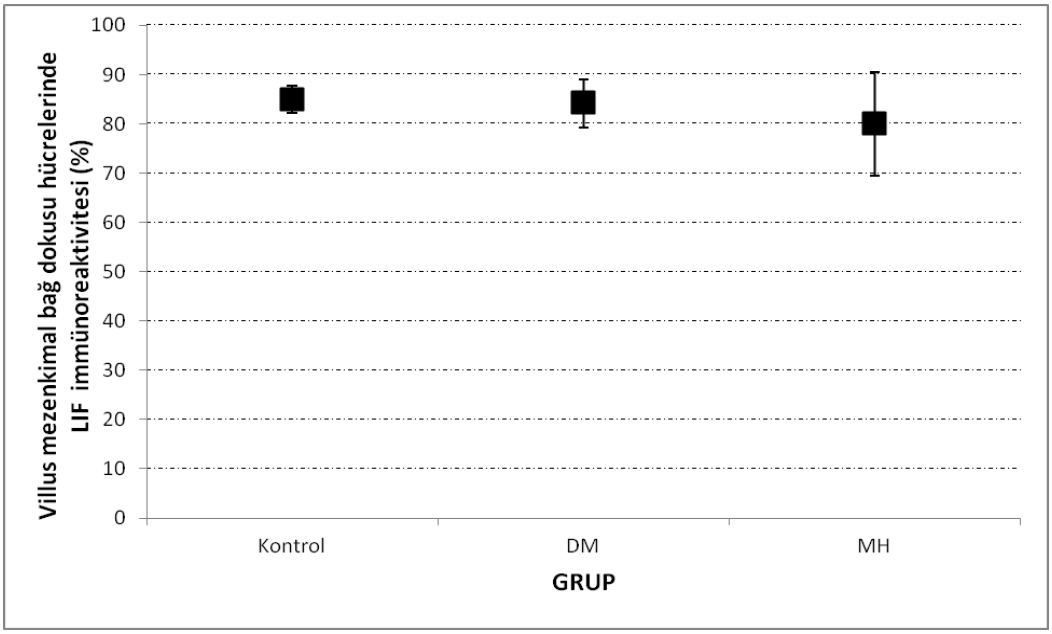

4.2.3. IGF-1 ile Yapılan İmmünohistokimyasal Bulgular

Tüm gruplarda endometriyumda yüzey epitel hücreleri, endometriyum stromal hücreleri, endometriyum bez epitel hücreleri, damar endotel hücreleri ve desidual hücreler ile koryon villuslarında sitotrofoblastlar, sinsityotrofoblastlar ve mezenkimal bağ dokusu hücreleri IGF-1 immünoreaktivitesi açısından değerlendirilmiştir.

4.2.3.a. IGF-1 Kontrol Grubu

Kontrol grubundan alınan örneklerde endometriyum yüzey epitel hücreleri ve bez epitel hücrelerinin hepsinde eşit derecede güçlü sitoplazmik immünoreaktivite izlendi (Şekil 4.2.3.a.1).

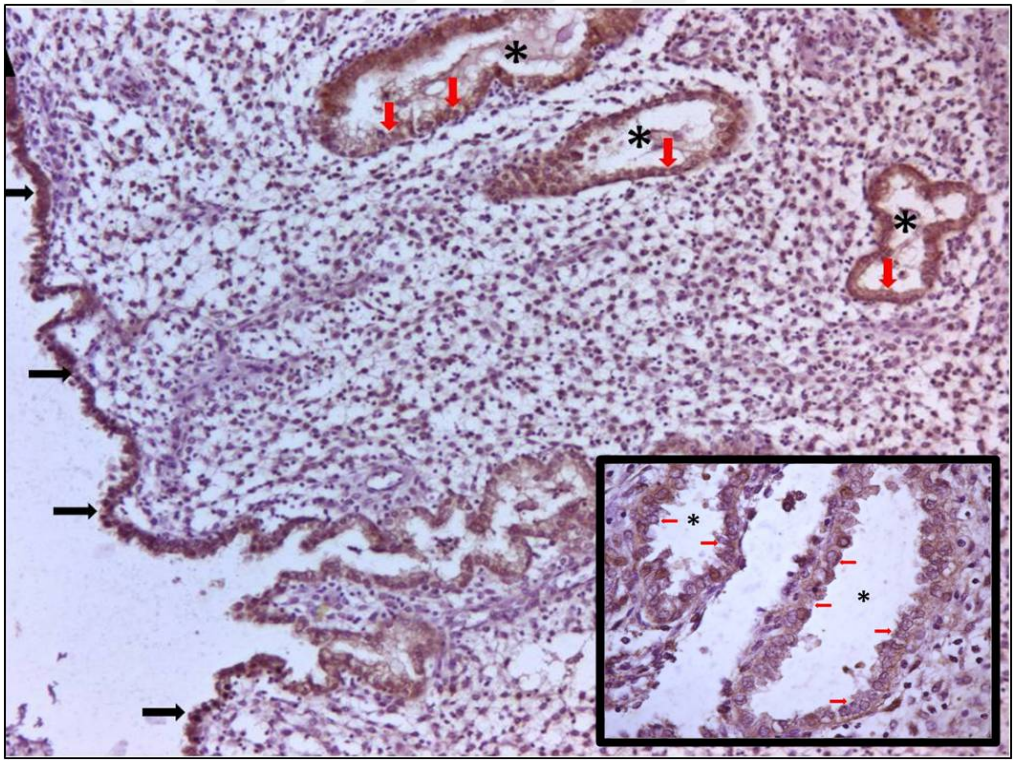

Şekil 4.2.3.a.1: IGF-1 kontrol grubu; desidualize endometriyumda immunoreaktif yüzey (siyah oklar) ve bez epitel hücreleri (kırmızı oklar), endometriyum bezleri (siyah yıldızlar), Inset: immünoreaktif bez epitel hücreleri (kırmızı oklar), (ABC Yöntemi-Hematoksilen X100, insetX400).

Kontrol grubu endometriyumunda stromal hücrelerde, desidual hücrelerde, ekstravillöz trofoblastlarda ve damarların endotel hücrelerinde sitoplazmik immünoreaktivite görüldü. Stromal hücreler ve ekstravillöz trofoblastlarda ki immünoreaktivitenin yüzey ve bez epitel hücrelerine benzer şekilde desidual ve endotel hücrelerinden daha güçlü olduğu görüldü (Şekil 4.2.3.a.2).

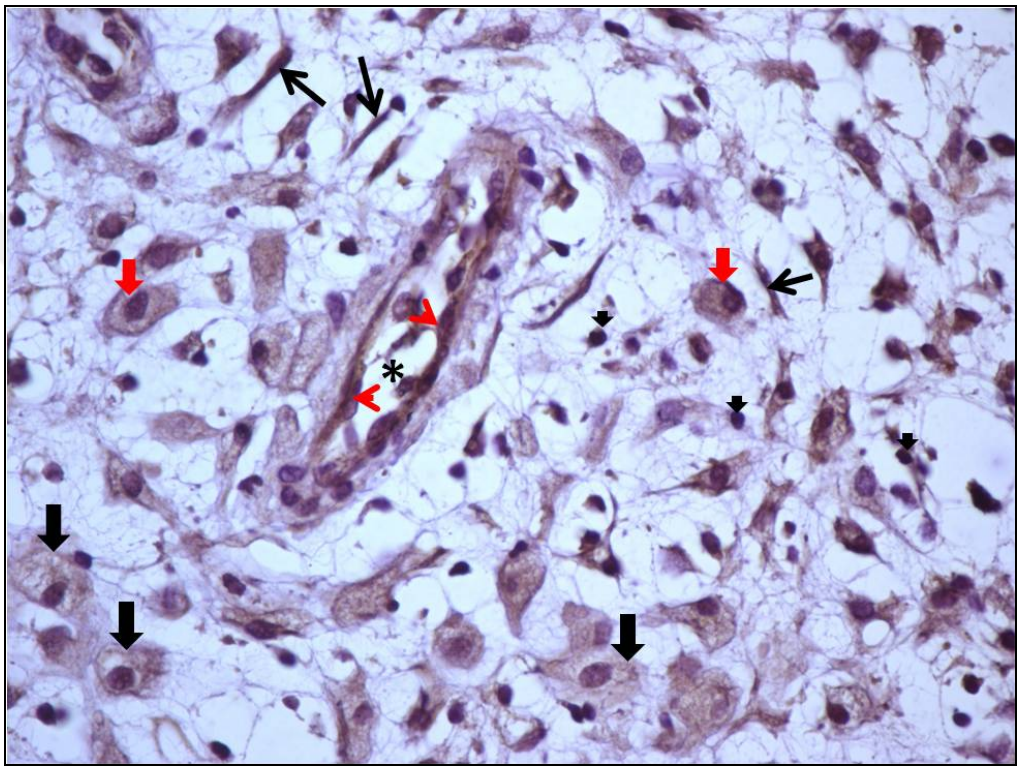

Şekil 4.2.3.a.2: IGF-1 kontrol grubu; desidualize endometriyumda immünoreaktif endotel hücreleri (kırmızı ok başları), ekstravillöz trofoblastlar (kırmızı oklar), desidual hücreler (siyah kalın oklar), stromal hücreler (siyah ince oklar) ve immunoreaktif olmayan lenfositler (siyah kısa oklar), damar (yıldız), (ABC Yöntemi-Hematoksilen X400).

Damar endotel hücrelerindeki immünoreaktifliğin yanı sıra arteriyollerin çevresindeki kas hücrelerinde de immünoreaktif olduğu görüldü. Damar kas hücrelerindeki immünoreaktivitenin şiddeti endotel ve desidual hücrelerinkine benzerdi, yüzey ve bez epitelinden daha zayıftı (Şekil 4.2.3.a.3).

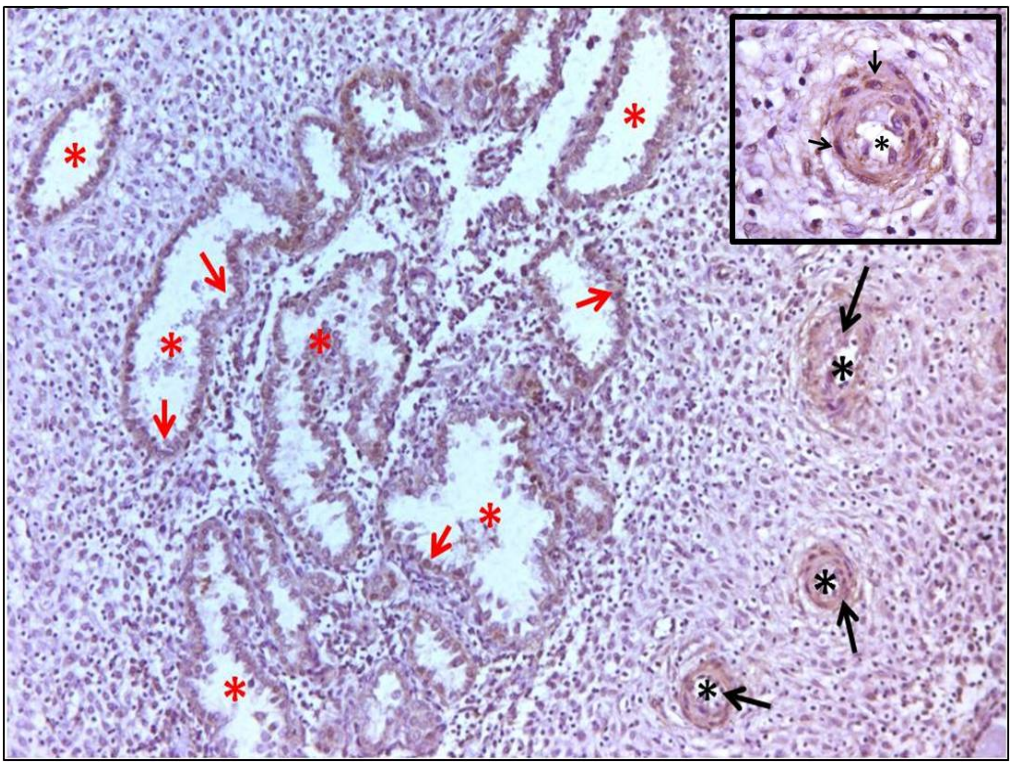

Şekil 4.2.3.a.3: IGF kontrol grubu; İmmünoreaktif endometriyum bez epitel hücreleri (kırmızı oklar) ve damar çevresindeki kas hücreleri (siyah oklar), bezler (kırmızı yıldız), damarlar (siyah yıldız), inset: immünoreaktif damar kas hücreleri (ABC Yöntemi-Hematoksilen X100, insetX400).

Kontrol grubu koryon villuslarında ise sitoplazmik immunoreaktivite sitotrofoblastlarda, sinsityotrofoblastlarda, mezenkimal bağ dokusu hücrelerinde ve Hafbauer hücrelerinde görüldü. Dikkat çekici bulgu sinsityotrofoblastların sitotrofoblastlara göre daha şiddetli reaktivite vermesi idi (Şekil 4.2.3.a.4).

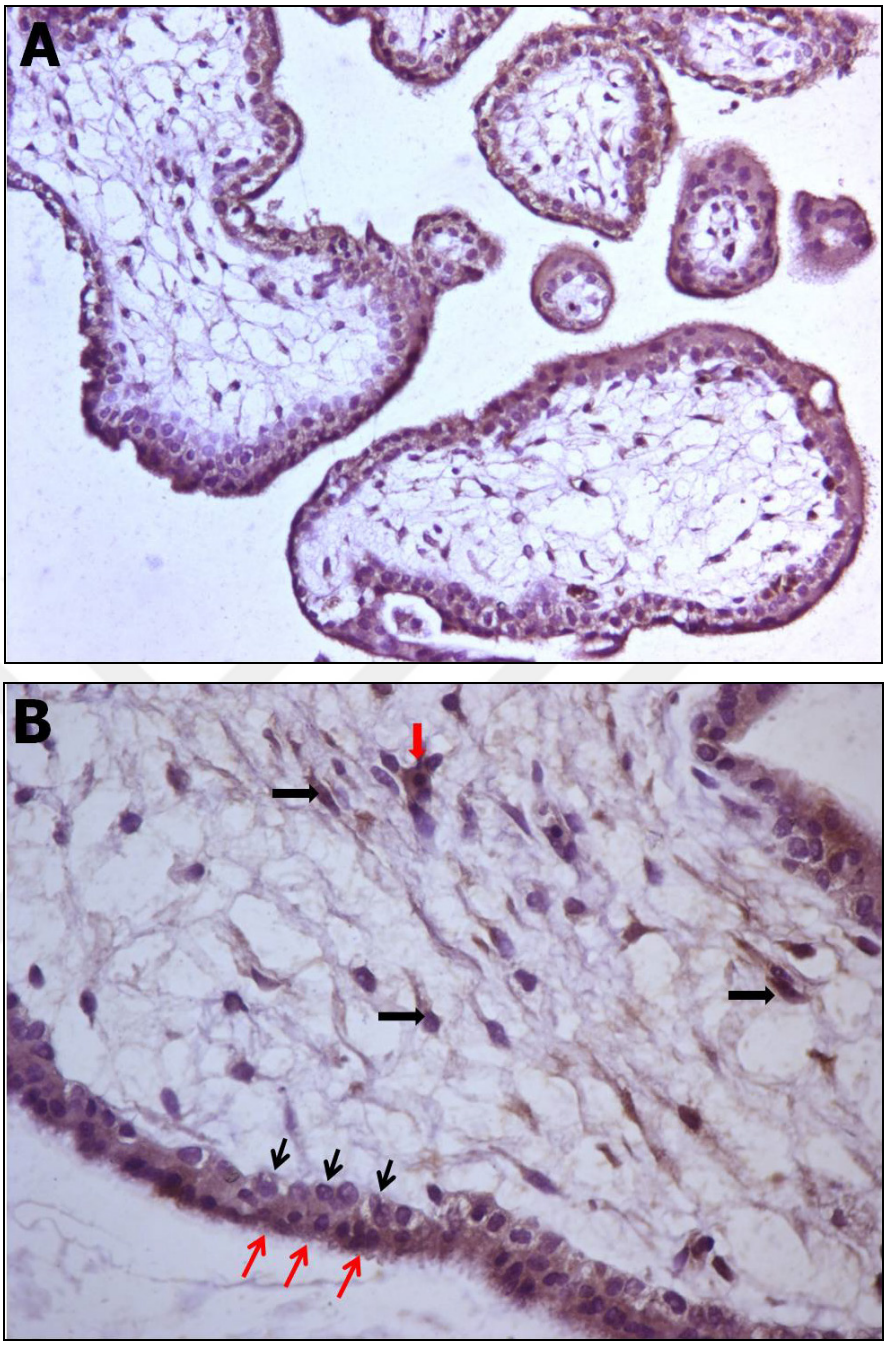

Şekil 4.2.3.a.4: IGF-1 kontrol grubu; A- İmmünoreaktif koryon villusları, B- Villusların büyük büyütmesi, sitotrofoblastlara (siyah ince oklar) göre daha güçlü immünoreaktif sinsityotrofoblastlar (kırmızı ince oklar), immünoreaktif mezenkimal bağ dokusu hücreleri (siyah kalın oklar) ve Hafbauer hücresi (kırmızı kalın ok), (ABC Yöntemi-Hematoksilen AX200, BX400).

4.2.3.b. IGF- 1 Otoimmün Hastalık Grubu (DM grubu)

Otoimmün hastalık grubundan alınan örnekler incelendiğinde endometriyum yüzey ve bez epitel hücrelerinde zayıf sitoplazmik immünoreaktivite görüldü. Kontrol grubundan farklı olarak endometriyum bez epitel hücrelerinin sitoplazmalarının apikalinin bazaline göre daha güçlü reaktivite verdiği izlendi. Ancak immunoreaktivite şiddeti kontrol grubuna göre çok zayıftı (Şekil 4.2.3.b.1).

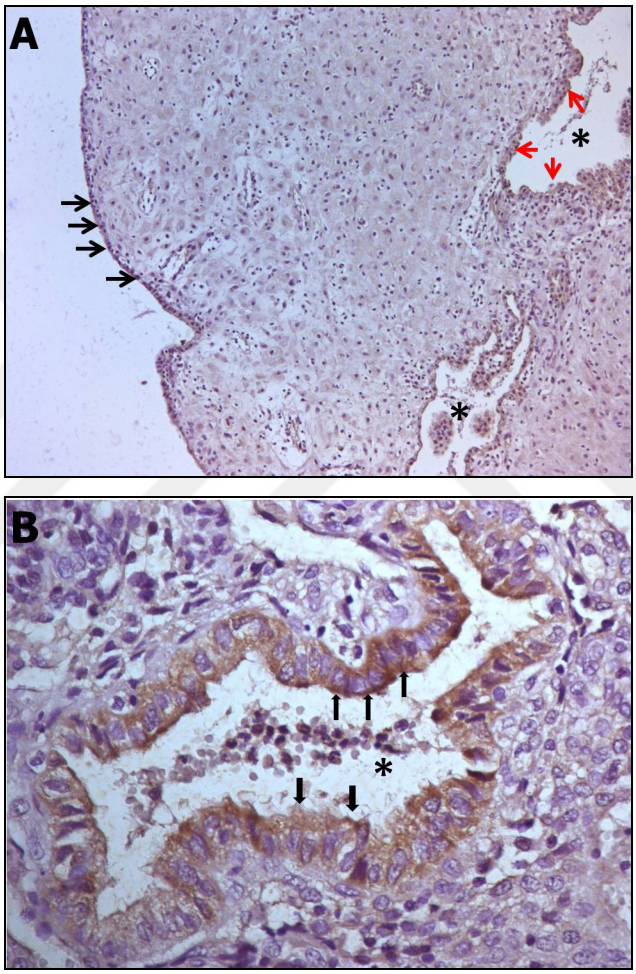

Şekil 4.2.3.b.1: IGF- 1 DM grubu; A- Desidualize endometriyumda zayıf immünoreaktif yüzey epitel (siyah oklar) ve bez epitel hücreleri (kırmızı oklar), B- Apikali bazaline göre daha güçlü immünoreaktif bez epitel hücreleri (kırmızı oklar), siyah yıldız: endometriyum bezi, (ABC Yöntemi-Hematoksilen AX100, BX400).

Otoimmün hastalık grubu endometriyumunda stromal hücreler, desidual hücreler, ekstravillöz trofoblastalar ve endotel hücrelerinin sitoplazmik olarak immünoreaktif olduğu görüldü. Ekstravillöz trofoblastlar, stromal hücreler ve damar endotel hücreleri endometriyal hücreler içinde en güçlü immunorraktivite veren hücrelerdi. Ancak kontrol grubuna oranla ekstravillöz ve stromal hücrelerdeki reaktivite daha zayıftı. Otoimmün hastalık grubunda kontrol grubundan farklı olarak endometriyum arteriyollerinin kas hücrelerinde immünoreaktivite izlenmedi (Şekil 4.2.3.b.2).

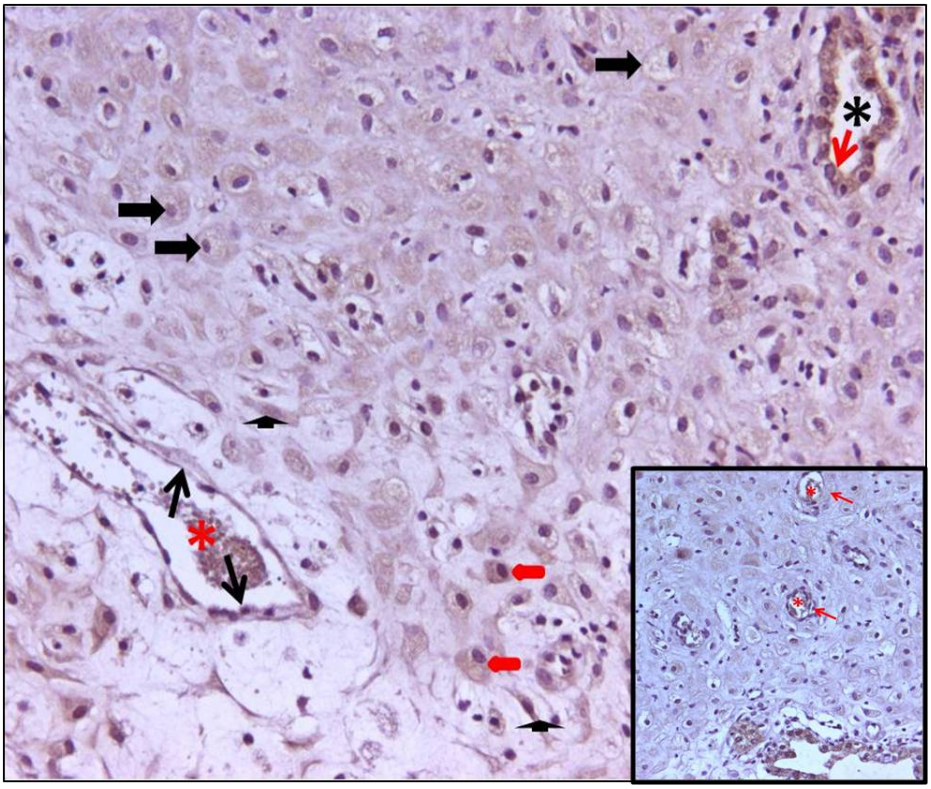

Şekil 4.2.3.b.2: IGF-1 DM grubu; Desidualize endometriyumda immünoreaktivite gösteren desidual hücreler (siyah kalın oklar), ekstravillöz trofoblastlar (kırmızı kalın oklar), stromal hücreler (siyah kısa oklar), endotel hücreleri (siyah ince oklar) ve bez epitel hücreleri (kırmızı ince ok), endometriyum bezi (siyah yıldız), inset: immünoreaktif olmayan damar etrafındaki kas dokusu hücreleri(kırmızı ok), (ABC Yöntemi-Hematoksilen X200, insetX200).

Otoimmün hastalık grubuna ait örneklerdeki tersiyer koryon villuslarında da kontrol grubunda olduğu gibi sitotrofoblastların, sinsityotrofoblastların, mezenkimal bağ dokusu hücrelerinin ve Hafbauer hücrelerinin sitoplazmik olarak immünoreaktif olduğu görüldü. Kontrol grubundan farklı olarak sinsityotrofoblastlar ve sitotrofoblastlar arasında immünoreaktivite şiddeti açısından fark yoktu. Ancak sitotrofoblastlar kontrol grubundakilerden daha güçlü immunoreaktiftiler. Villuslardaki fetal kapiller endotel hücrelerinde de reaktivite saptandı (Şekil 4.2.3.b.3).

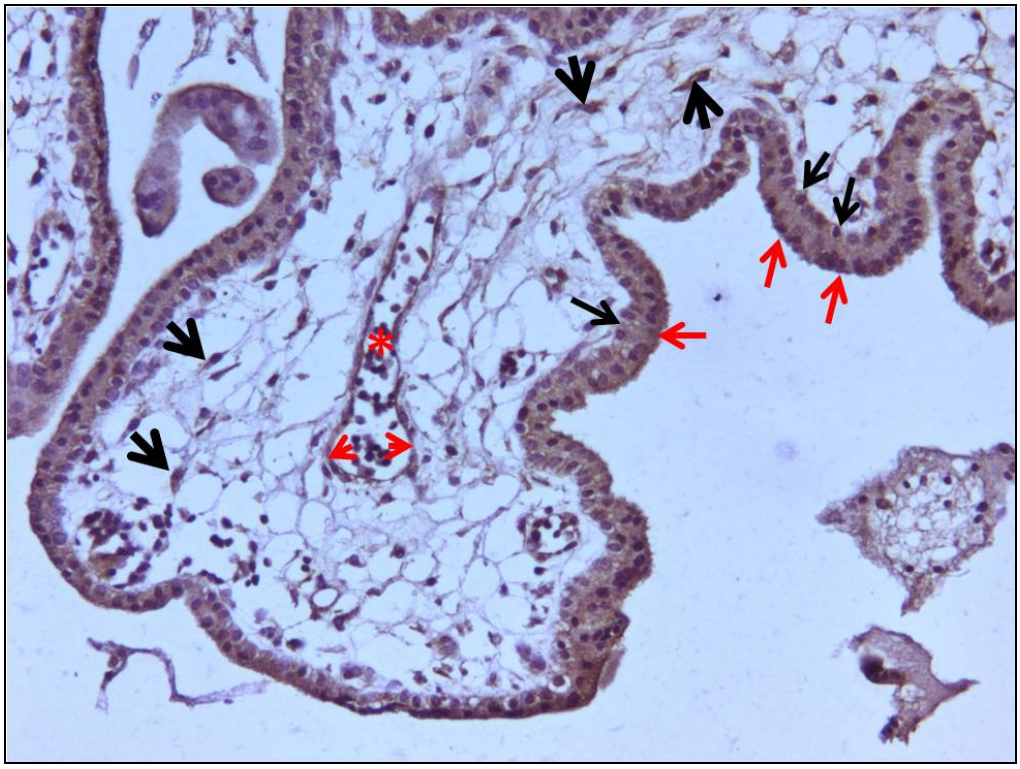

Şekil 4.2.3.b.3: IGF DM grubu; koryon villusları, ortada mezenkimal bağ dokusu içinde yer alan, immünoreaktif damar endotel hücreleri (kırmızı ok başları) ile mezenkimal bağ dokusu hücreleri (siyah kalın oklar), çevresinde reaktif sitotrofoblastlar (siyah ince oklar) ve sinsityotrofoblastlar (kırmızı ince oklar), fetal damar (kırmızı yıldız), (ABC Yöntemi-Hematoksilen X200).

4.2.3.c. IGF- 1 MTHFR Grubu

MTHFR grubuna ait doku örnekleri incelendiğinde endometriyum yüzey ve bez epitel hücrelerinde kontrol grubuna göre daha az ancak otoimmün gruptan daha fazla sitoplazmik immünoreaktivite izlendi (Şekil 4.2.3.c.1).

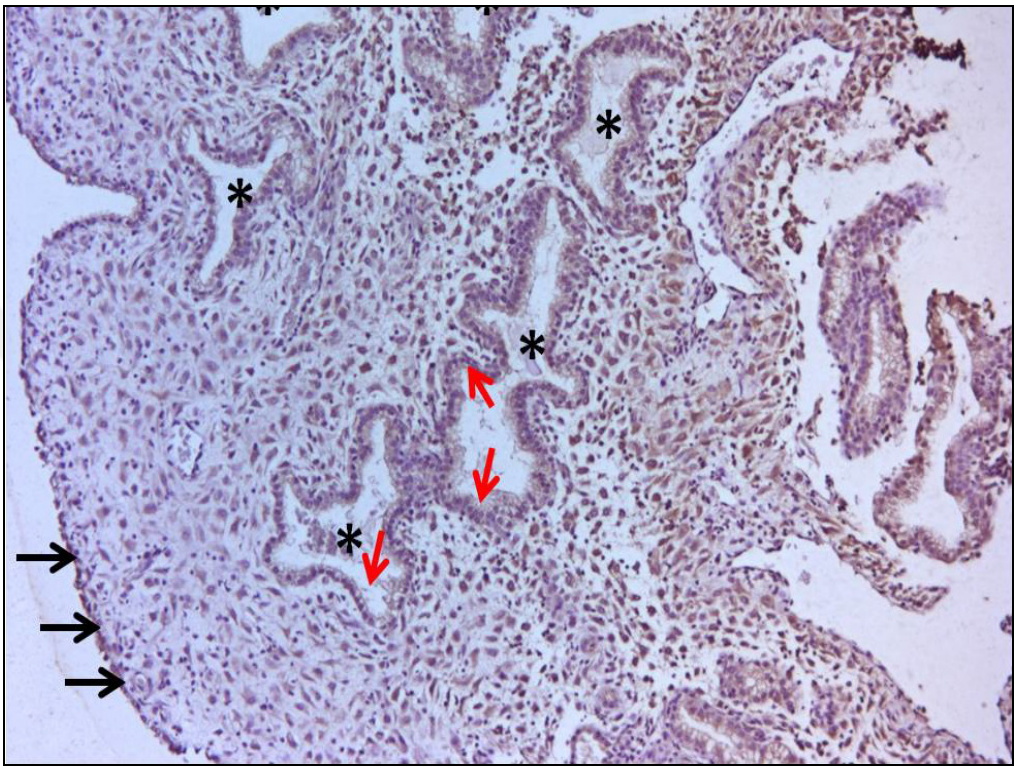

Şekil 4.2.3.c.1: IGF- 1 MTHFR grubu; Endometriyumda immünoreaktif yüzey epitel hücreleri (siyah oklar) ve endometriyum bezlerini (siyah yıldızlar) döşeyen immünoreaktif bez epitel hücreleri (kırmızı oklar), (ABC Yöntemi-Hematoksilen X100).

MTHFR grubu endometriyumda stromal hücrelerde kontrol grubuna benzer şekilde güçlü sitoplazmik immünoreaktivite izlendi. Ekstravillöz trofoblastlarda kontrol grubundan daha zayıf otoimmün gruba benzer immünoreaktivite vardı. Desidual hücrelerin bir kısmında (%30-40) sitoplazmik ya da nükleer reaktivite izlenmezken geri kalanında zayıf sitoplazmik immünoreaktivite gözlendi. Endometriyal hücreler içinde en güçlü immünoreaktivite stromal hücrelerdeydi (Şekil 4.2.3.c.2).

Damar endotel hücrelerinde kontrol ve otoimmün gruba benzer immunorektivite varken, damar duvarındaki kas hücrelerinde kontrol grubuna göre daha zayıf reaktivite gözlendi (Şekil 4.2.3.c.3).

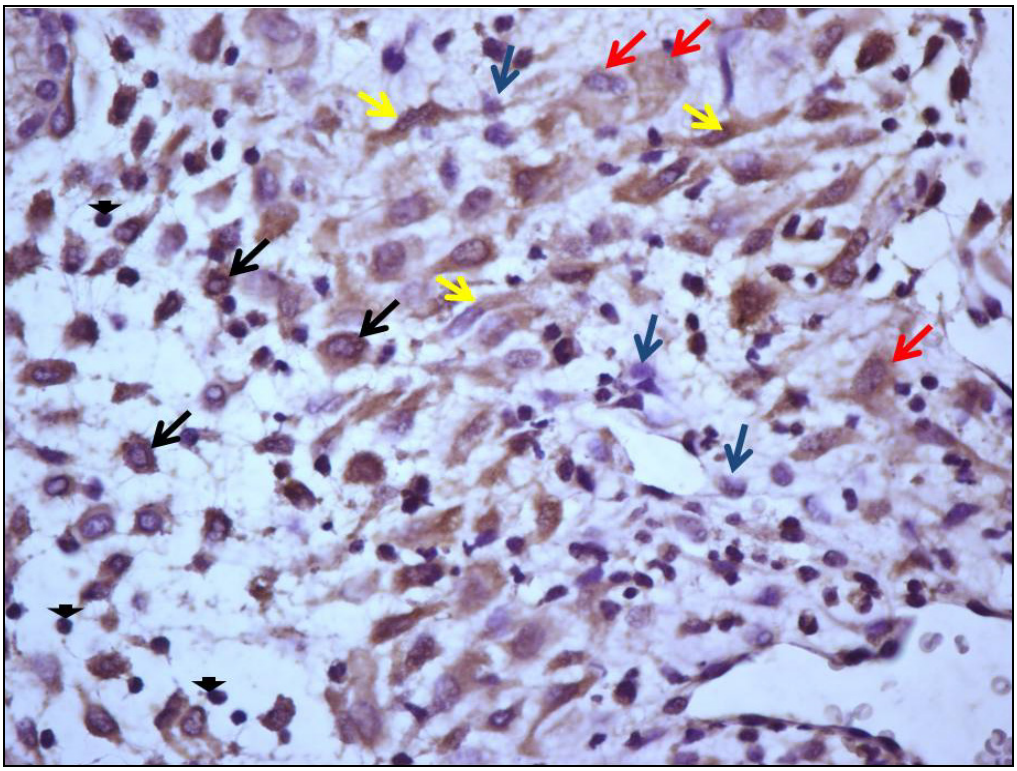

Şekil 4.2.3.c.2: IGF- 1 MTHFR grubu; endometriyumda immünoreaktif ekstravillöz trofoblastlar (siyah oklar), stromal hücreler (sarı oklar), desidual hücreler (kırmızı oklar) ve immünoreaktif olmayan lenfositler (siyah küçük oklar), (ABC, Hematoksilen X400).

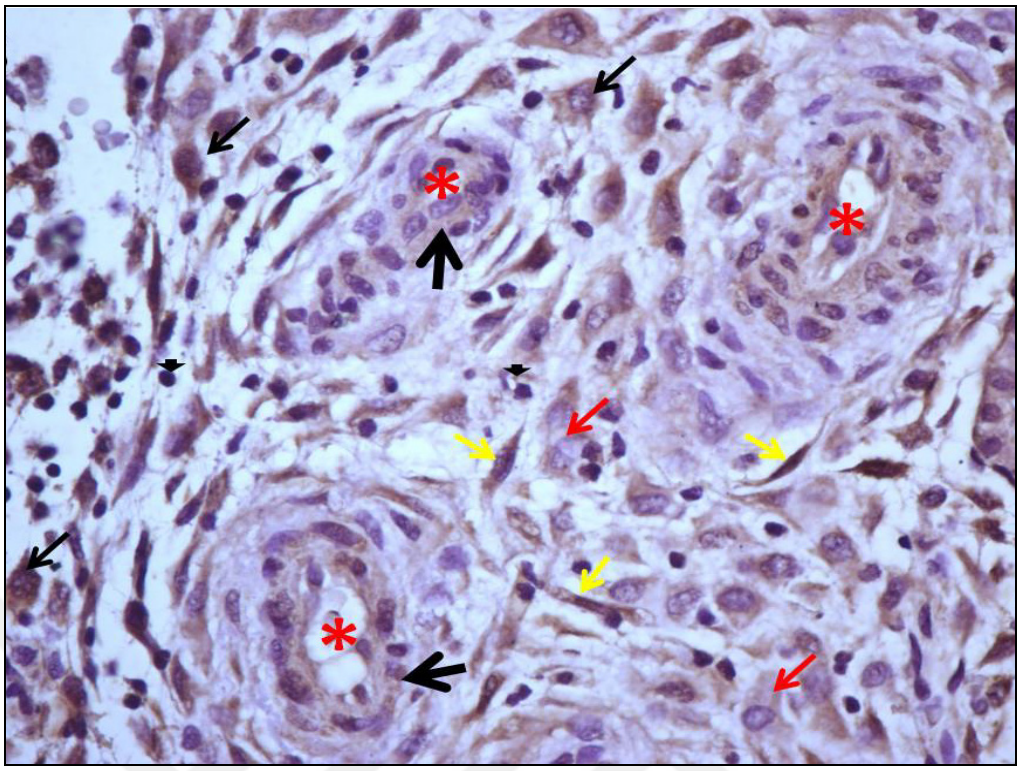

Şekil 4.2.3.c.3: IGF- 1 MTHFR grubu; endometriyumda, immünoreaktif ekstravillöz trofoblastlar (siyah oklar), desidual hücreler (kırmızı oklar), stromal hücreler (sarı oklar), arteriyol (kırmızı yıldız) duvarında zayıf immünoreaktif kas hücreleri (siyah kalın oklar), ve reaktivite vermeyen lenfositler (siyah küçük ok), (ABC-Hematoksilen X400).

Kontrol grubundan farklı olarak MTHFR grubuna ait koryon villuslarında sitotrofoblastların ve sinsityotrofoblastların otoimmün gruba benzer sitoplazmik immünoreaktivite verdiği görüldü. Kontrol grubundan farklı olarak sitotrofoblast ve sinsityotrofoblastların immünoreaktivite gücü açısından aralarında fark yoktu (Şekil 4.2.3.c.4).

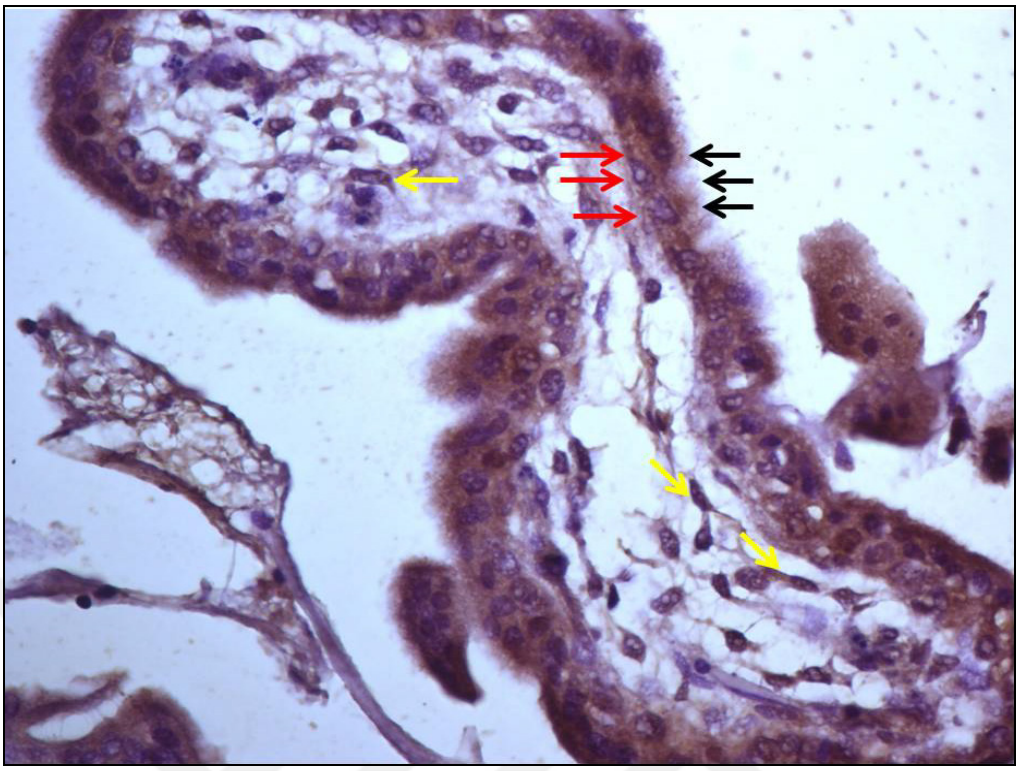

Şekil 4.2.3.c.4: IGF MTHFR grubu; Koryon villuslarında reaktif sitotrofoblastlar (siyah ok), sinsityotrofoblastlar (kırmızı ok), ve mezenkimal bağ dokusu hücreleri (sarı ok), (ABC-Hematoksilen X400).

Tablo 4.2.3.1: IGF-1 immünoreaktif hücrelerin gruplara göre immünoreaktivite şiddetleri

Molekül	Hücre	Kontrol Grubu	DM Grubu	MTHFR Grubu
IGF- 1	Yüzey Epitel Hücresi	+++	+	++
IGF- 1	Bez Epitel Hücresi	+++	+	++
IGF- 1	Stromal Hücre	+++	++	+++
IGF- 1	Desidual Hücre	++	+	+, -
IGF- 1	Ekstravillöz Trofoblast	+++	++	++
IGF- 1	Endotel Hücresi	++	++	++
IGF- 1	Lenfosit	-	-	-
IGF- 1	Damar Duvarı Kas Hücresi	++	-	+
IGF- 1	Sitotrofoblast	+	++	++
	Sinsityotrofoblast	++	++	++

4.2.3.d. IGF- 1 ile İlgili İstatistiksel Bulgular

İstatistiksel olarak değerlendirildiğinde IGF immünoreaktivitesi açısından gruplar arasında yüzey epitel hücreleri, bez epitel hücreleri, ekstravillöz trofoblastlar ve immünoreaktif desidual hücre sayısı açısından anlamlı fark bulundu ($p<0.05$). IGF-1 immünoreaktivitesi veren desidual hücre saysı MTHFR grubunda istatistiksel olarak anlamlı derecede kontrol ve DM grubuna göre azdı ($p<0.05$) (Grafik 4.2.3.d.1.). Endometriyum stromal hücrelerinde gruplar arasında istatistiksel olarak anlamlı fark bulunmadı ($p\geq0.05$). MTHFR ve DM grubuna ait ekstravillöz trofoblastlardaki IGF- 1 immünoreaktivitesi kontrol grubuna ait extravillöz trofoblastlardaki IGF-1 immünoreaktivitsinden istatiksel olarak daha zayıf olduğu bulundu ($p<0.05$) (Grafik 4.2.2.d.2.).

Grafik 4.2.3.d.1.: Gruplarda IGF-1 immünoreaktivitesi veren desidual hücre sayısına ait grafik [IGF-1 immünoreaktivitesi veren desidual hücre saysı MTHFR grubunda kontrol ve DM grubuna göre az (p<0.05)]

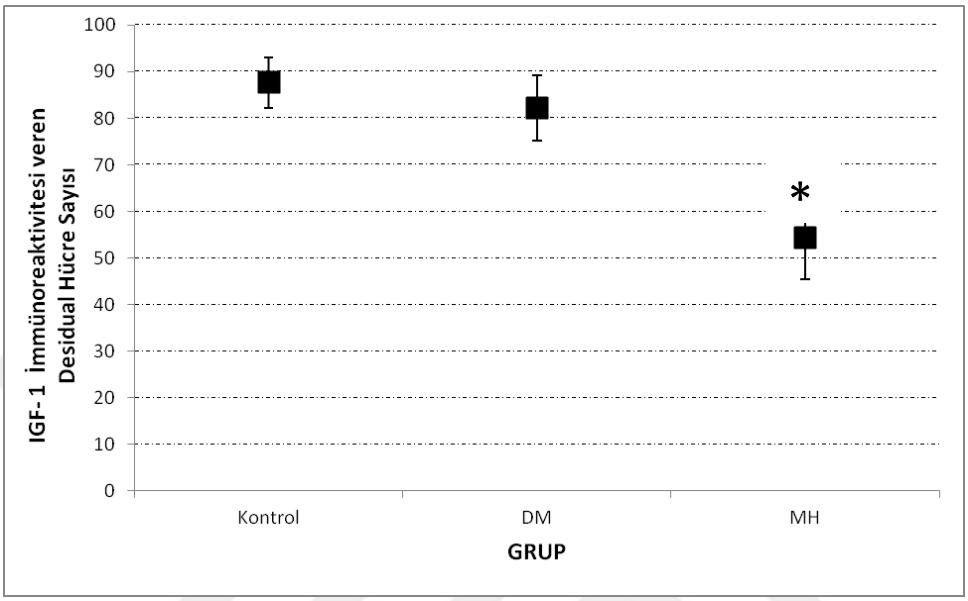

Grafik 4.2.2.d.2.: Gruplara ait ekstravillöz trofoblastlarda IGF-1 immünoreaktivitesini gösteren grafik [Ekstravillöz trofoblastlarda IGF-1 immünoreaktivitesi kontrol grubunda MTHFR ve DM grubuna göre daha güçlü (p<0.05)]

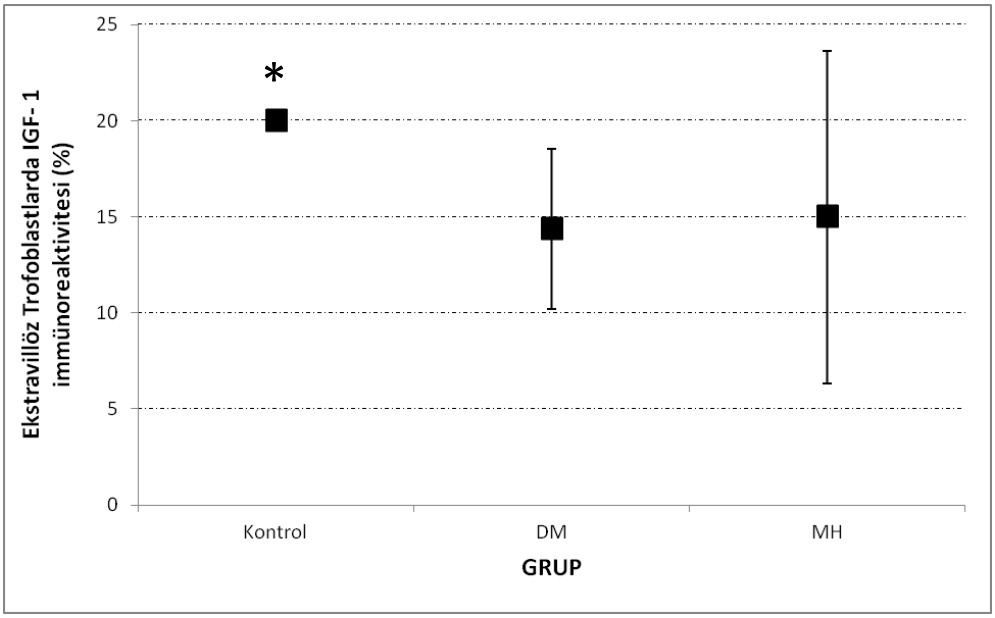

DM grubuna ait yüzey epitel hücreleri ve bez epitel hücrelerindeki immünoreaktivitenin kontrol ve MTHFR grubuna ait yüzey epitel hücreleri ve bez epitel hücrelerindeki immünoreaktiviteden istatistiksel olarak anlamlı şekilde zayıf olduğu bulundu ($p<0.05$)(Grafik 4.2.3.d.3. ve grafik 4.2.3.d.4.)

Grafik 4.2.3.d.3.: Gruplara ait yüzey epitel hücrelerinin IGF-1 immünoreaktivitesinin grafiği [Yüzey epitel hücrelerinde IGF-1 imünoreaktivitesi DM grubunda kontrol ve MTHFR grubuna göre daha zayıf ($p<0.05$)]

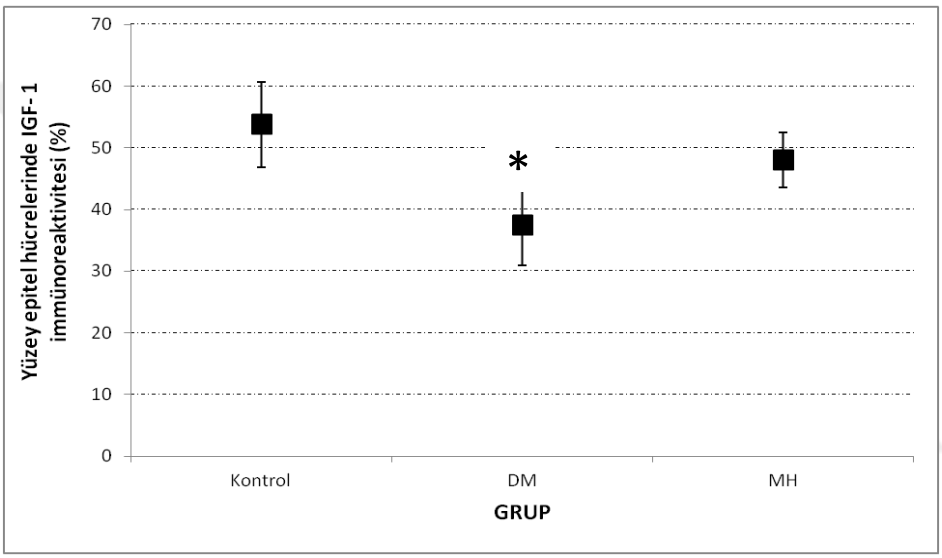

Grafik 4.2.3.d.4.: Gruplara ait bez epitel hücrelerinin IGF-1 immünoreaktivitesinin grafiği [Bez epitel hücrelerinde IGF-1 imünoreaktivitesi DM grubunda kontrol ve MTHFR grubuna göre daha zayıf ($p<0.05$)]

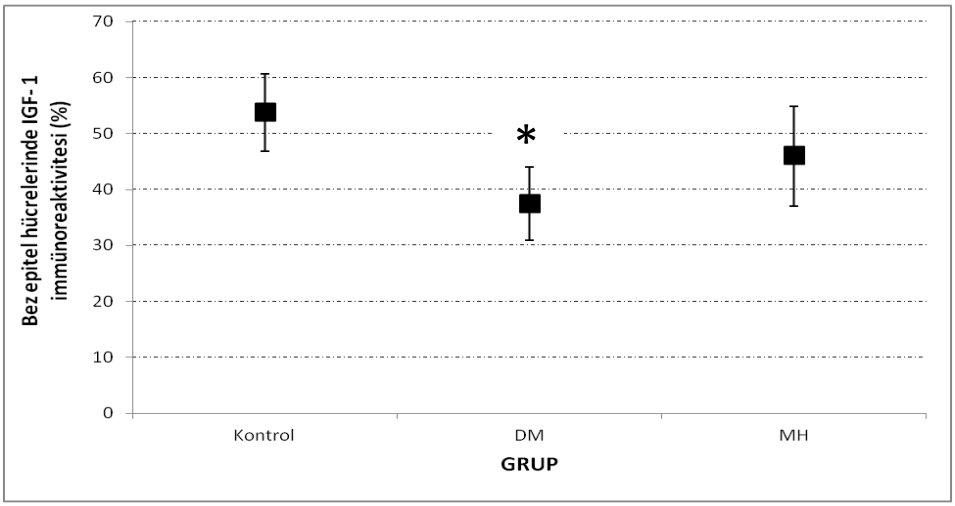

İstatistiksel olarak IGF-1 immünoreaktivitesi açısından gruplara ait sitotrofoblast, sinsityotrofoblast ve villus mezenkimal bağ dokusu hücrelerinde istatistiksel olarak anlamlı fark bulunamadı (p≥0.05) (Grafik 4.2.2.d.5, Grafik 4.2.2.d.6 ve Grafik 4.2.2.d.7.).

Grafik 4.2.3.d.5.: Gruplara ait sitotrofoblastların IGF-1 immünoreaktivitesinin grafiği [Sitotrofoblastlarda IGF-1 immünoreaktivitesi açısından gruplar arasında anlamlı fark yok (p≥0.05)]

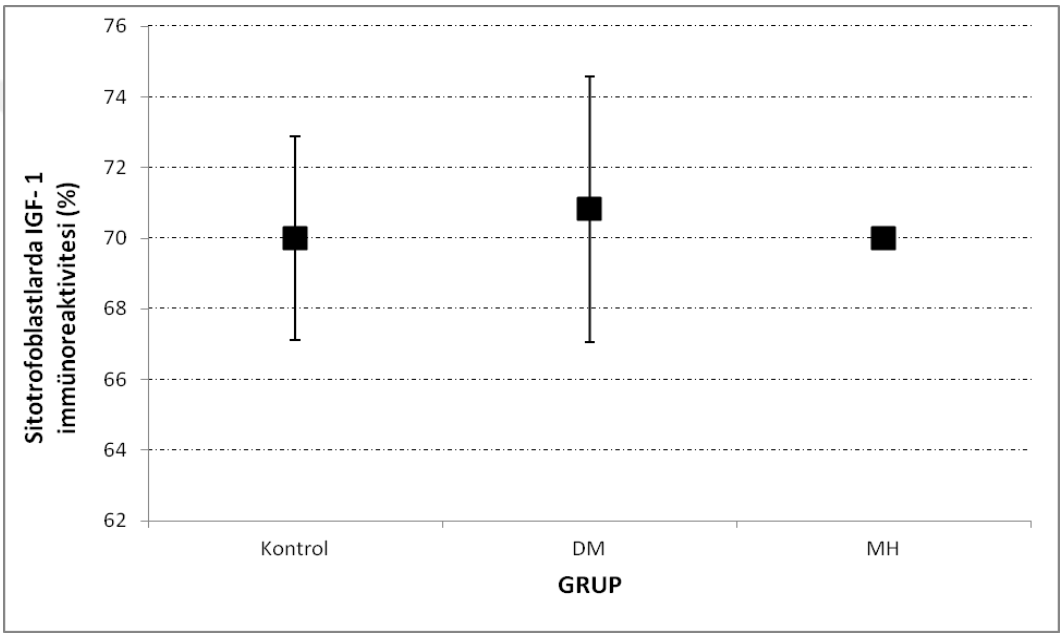

Grafik 4.2.3.d.6.: Gruplara ait sinsityotrofoblastların IGF-1 immünoreaktivitesinin grafiği [Sinsityotrofoblastlarda IGF-1 immünoreaktivitesi açısından gruplar arasında anlamlı fark yok (p≥0.05)]

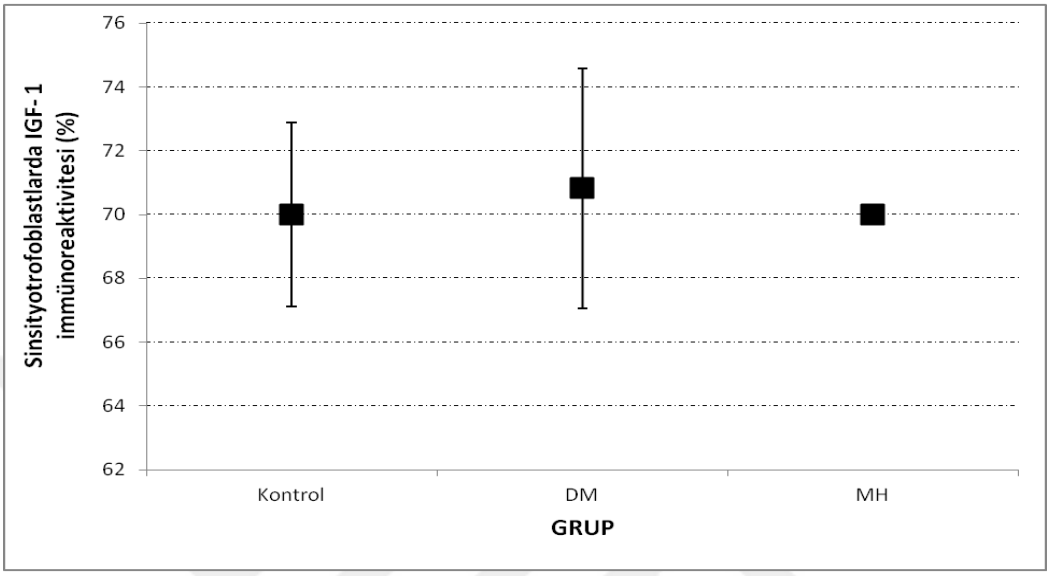

Grafik 4.2.3.d.7.: Gruplara ait mezenkimal bağ dokusu hücrelerinin IGF-1 immünoreaktivitesinin grafiği [Mezenkimal bağ dokusu hücrelerinde IGF-1 immünoreaktivitesi açısından gruplar arasında anlamlı fark yok (p≥0.05)]

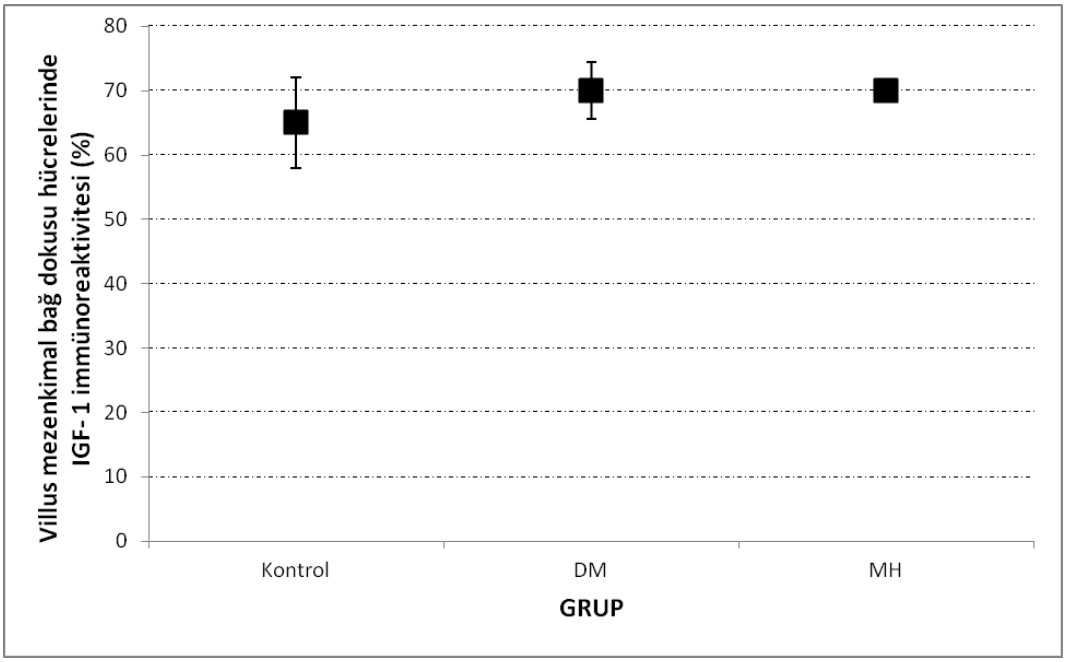

4.2.4. BECLİN-1 İmmünohistokimyasal Bulgular

Kontrol, otoimmün (DM) ve MTHFR gruplarında endometriyumda yüzey epitel hücreleri, bez epitel hücreleri, stromal hücreler, damar endotel hücreleri, desidual hücreler, ekstravillöz trofoblastlar ve koryon villuslarında sitotrofoblastlar, sinsityotrofoblastlar ile mezenkimal bağ dokusu hücreleri Beclin-1 immunoreaktivitesi açısından incelendi.

4.2.4.a. Beclin-1 Kontrol Grubu

Kontrol grubundan alınan örnekler incelendiğinde endometriyum yüzey ve bez epitel hücrelerinde güçlü sitoplazmik immünoreaktivite olduğu görüldü. Yüzey epitel ve bez epitel hücrelerindeki immunoreaktivitenin eşit şiddette olduğu saptandı (Şekil 4.2.4.a.1, Şekil 4.2.4.a.2).

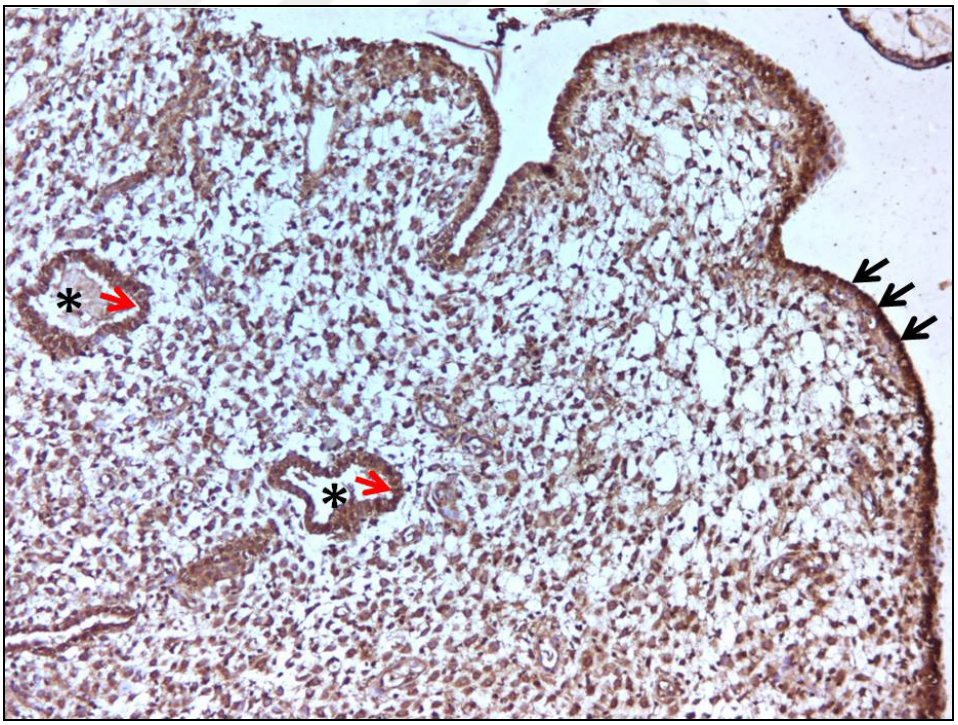

Şekil 4.2.4.a.1: Beclin-1 kontrol grubu; immünoreaktivite gözlenen yüzey epitel hücreleri (siyah oklar) ve endometriyal bezleri (siyah yıldızlar) döşeyen bez epitel hücreleri (kırmızı oklar), (ABC Yöntemi-Hematoksilen X100).

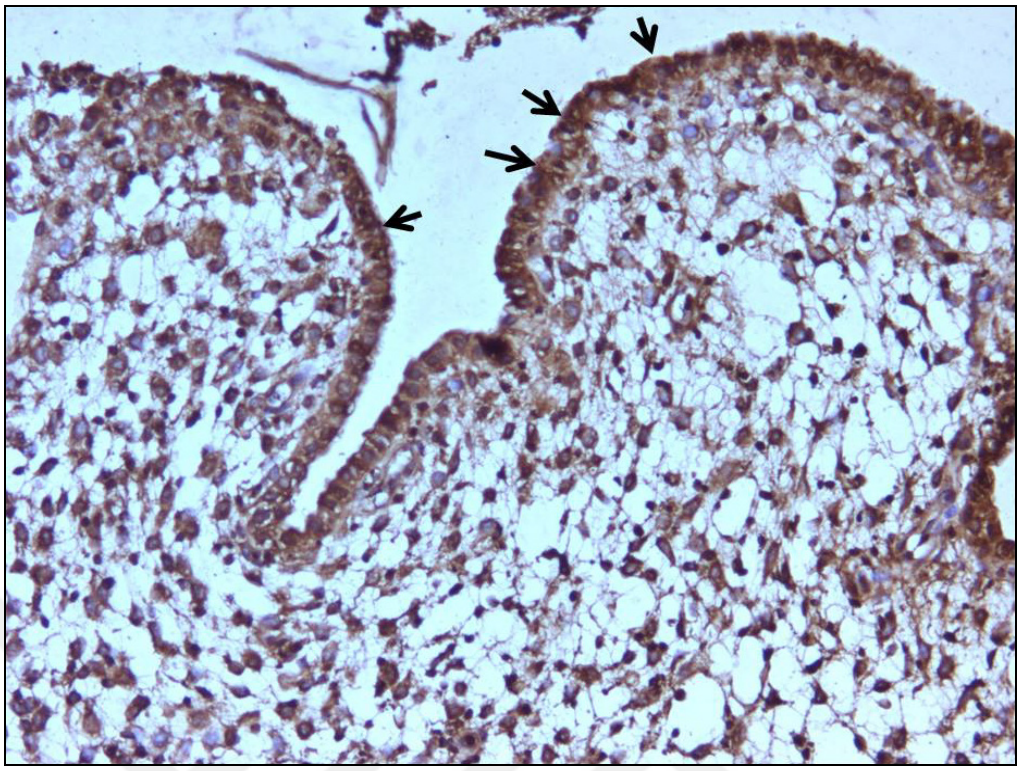

Şekil 4.2.4.a.2: Beclin-1 kontrol grubu; yüzey epitel hücrelerinde belirgin sitoplazmik immünoreaktivite (siyah oklar), (ABC Yöntemi-HematoksilenX 200).

Kontrol grubunda endometriyum stromal hücrelerinde, ekstravillöz trofoblastlarda ve lenfositlerde de güçlü sitoplazmik Beclin-1 immünoreaktivitesi saptandı. Desidual hücrelerdeki sitoplazmik immünoreaktivitenin diğer hücrelerdekine göre daha zayıf olmasına rağmen özellikle perinükleer alanda daha belirgin olduğu dikkati çekti (Şekil 4.2.4.a.3). Damar endotel hücrelerinde immunoreaktivite yoktu.

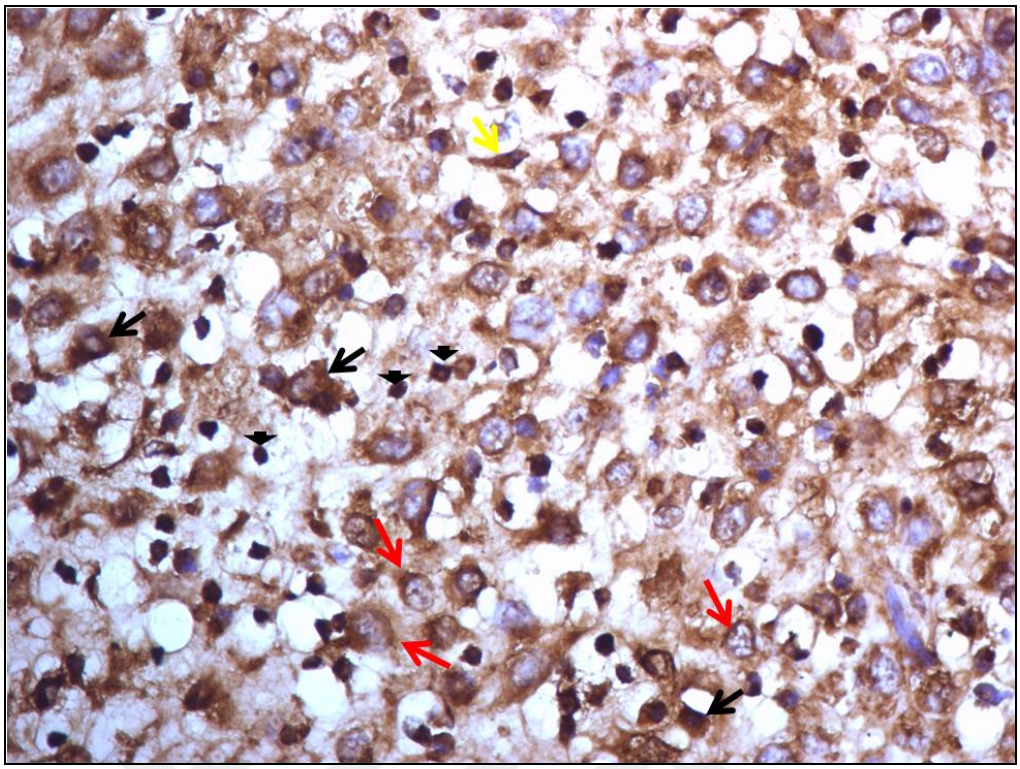

Şekil 4.2.4.a.3: Beclin-1 kontrol grubu; desidualize endometriyum dokusunda immünoreaktif desidual hücreler (özellikle perinükleer alanda dikkati çeken yoğunlaşma) (kırmızı oklar), stromal hücreler (sarı oklar), ekstravillöz trofoblastlar (siyah uzun oklar) ve lenfositler (siyah kısa oklar), (ABC Yöntemi-Hematoksilen X400).

Kontrol grubu koryon villus trofoblastlarında bez epitel hücrelerine ve yüzey epitel hücrelerine oranla daha zayıf immünoreaktivite izlendi. Sitotrofoblastların bazalinde apikaline göre, sinsityotrofoblastların ise apikalinde bazaline göre daha güçlü sitoplazmik immünoreaktivite saptandı. Mezenkimal bağ dokusu hücrelerinde de immünoreaktivite görüldü (Şekil 4.2.4.a.4, Şekil 4.2.4.a.5).

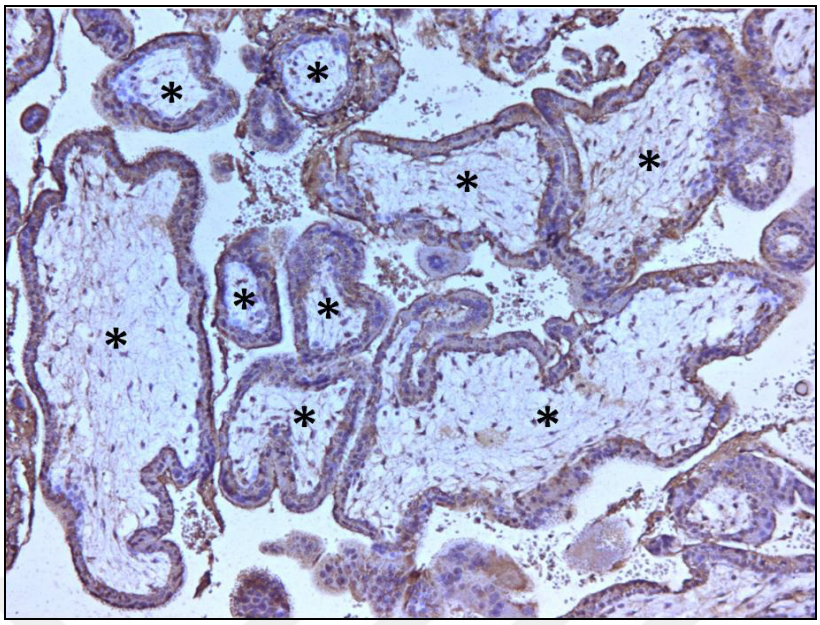

Şekil 4.2.4.a.4: Beclin-1 kontrol grubu; immunoreaktif koryon villuslar (siyah yıldızlar), (ABC Yöntemi-Hematoksilen X100).

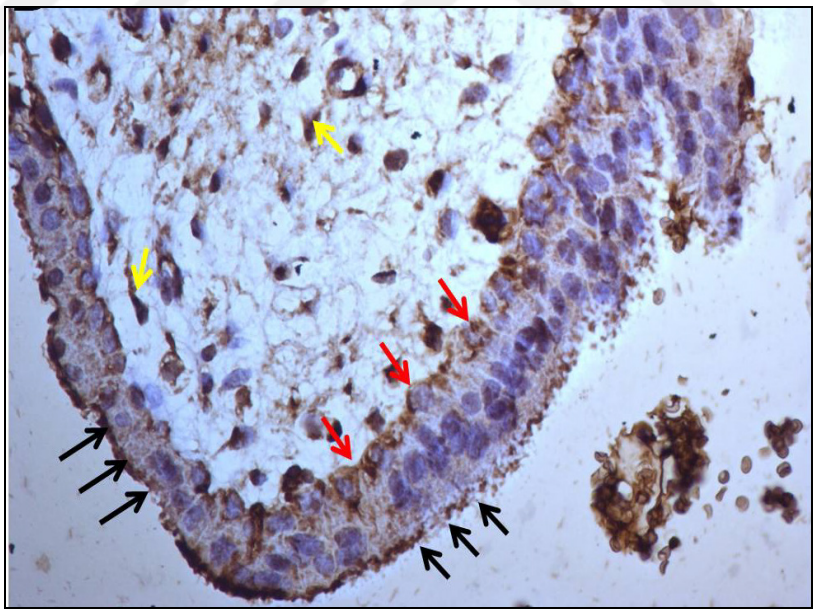

Şekil 4.2.4.a.5: Beclin-1 kontrol grubu; tersiyer koryon villusunda sitotrofoblastların bazalinde güçlü immünoreaktivite (kırmızı oklar), sinsityotrofoblastların apikalinde güçlü immünoreaktivite (siyah oklar), mezenkimal bağ dokusu hücrelerinde immünoreaktivite (sarı oklar), (ABC Yöntemi-Hematoksilen X400).

4.2.4.b. Beclin-1 Otoimmün Hastalık Grubu (DM Grubu)

Otoimmün hastalık grubuna ait doku örnekleri incelendiğinde endometriyum yüzey epitel hücrelerinde ve bez epitel hücrelerinde sitoplazmik immünoreaktivite saptandı. Her iki hücrede de immünoreaktivitenin birbirine eşit şiddette olduğu ancak kontrol grubu örneklerine göre immunoreaktivite şiddetinin daha az olduğu gözlendi (Şekil 4.2.4.b.1, Şekil 4.2.4.b.2).

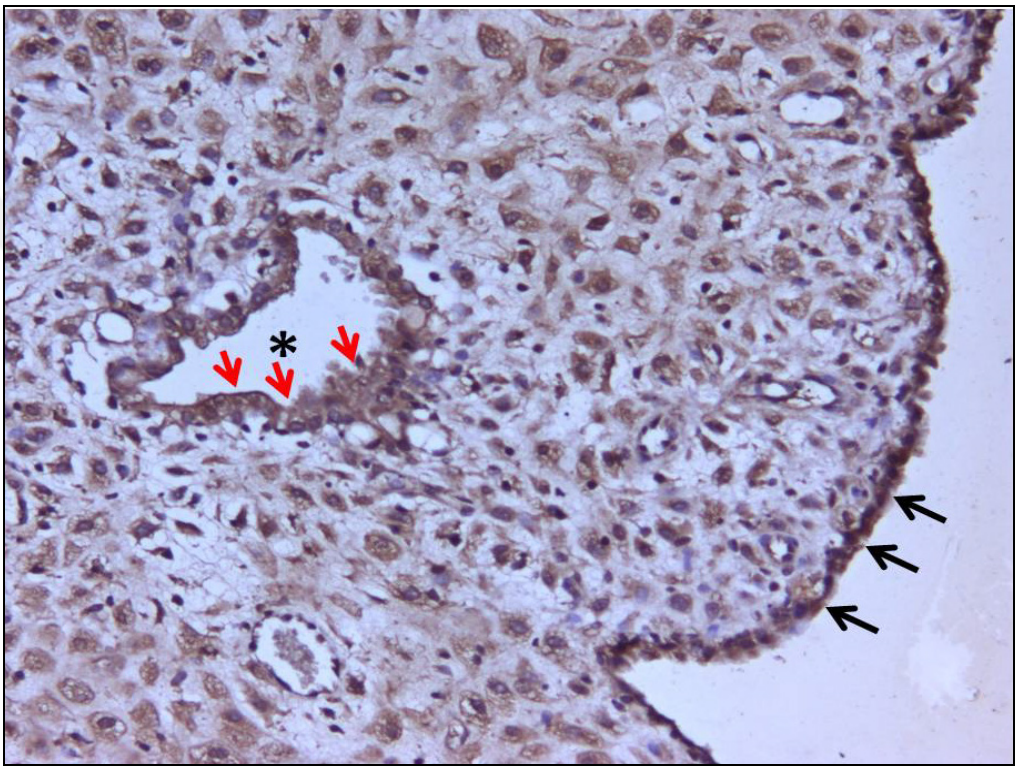

Şekil 4.2.4.b.1: Beclin-1 DM grubu; eşit şiddette immünoreaktivite izlenen yüzey epitel hücreleri (siyah oklar) ve endometriyum bezini (yıldız) döşeyen bez epitel hücreleri (kırmızı oklar), (ABC Yöntemi-Hematoksilen X200).

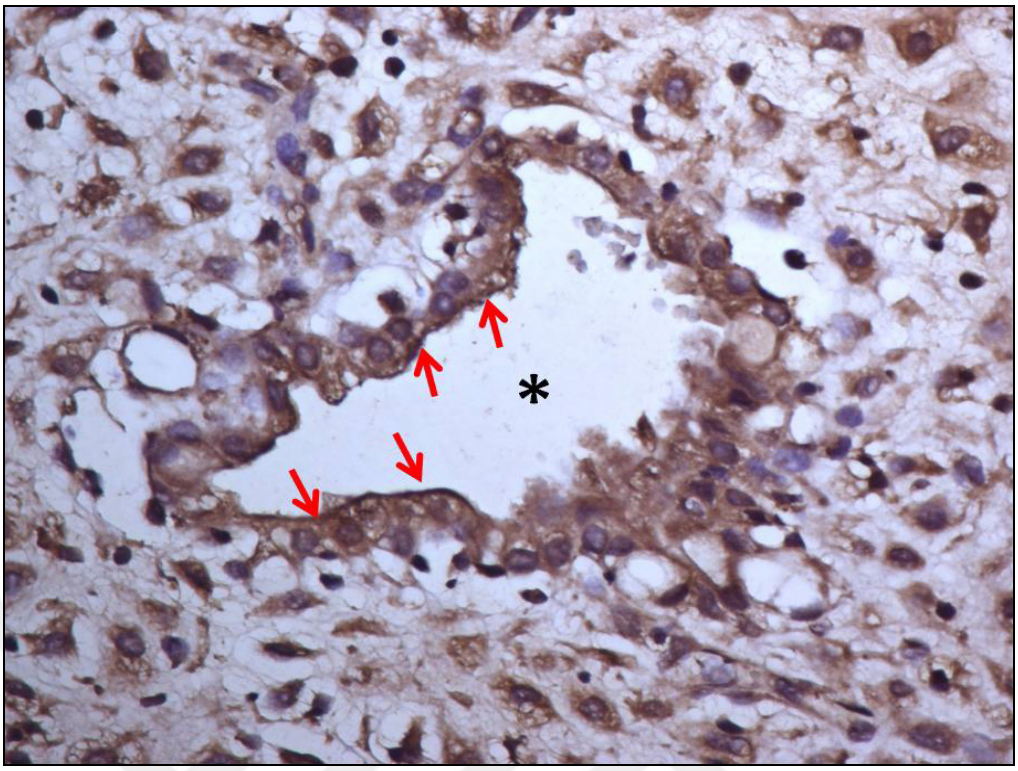

Şekil 4.2.4.b.2: Beclin-1 DM grubu; endometriyumdaki bezleri (yıldız) döşeyen epitel hücrelerinde hücrelerinde (kırmızı oklar) belirgin immunoreaktivite, (ABC Yöntemi-Hematoksilen X400).

Otoimmün hastalık grubu endometriyumunda stromal hücrelerde, desidual hücrelerde ve ekstravillöz trofoblastlarda kontrol grubuna benzer şekilde sitoplazmik olarak immünoreaktiflik izlendi. İmmunoreaktif stromal ve desidual hücrelerde immunoreaktivitenin şiddeti kontrol grubuna göre daha azken, ekstravillöz trofoblastlarda daha güçlü idi. Kontrol grubundan farklı olarak lenfositlerde immünoreaktivite gözlenmedi (Şekil 4.2.4.b.3). Endotel hücrelerinde immunoreaktivite yoktu.

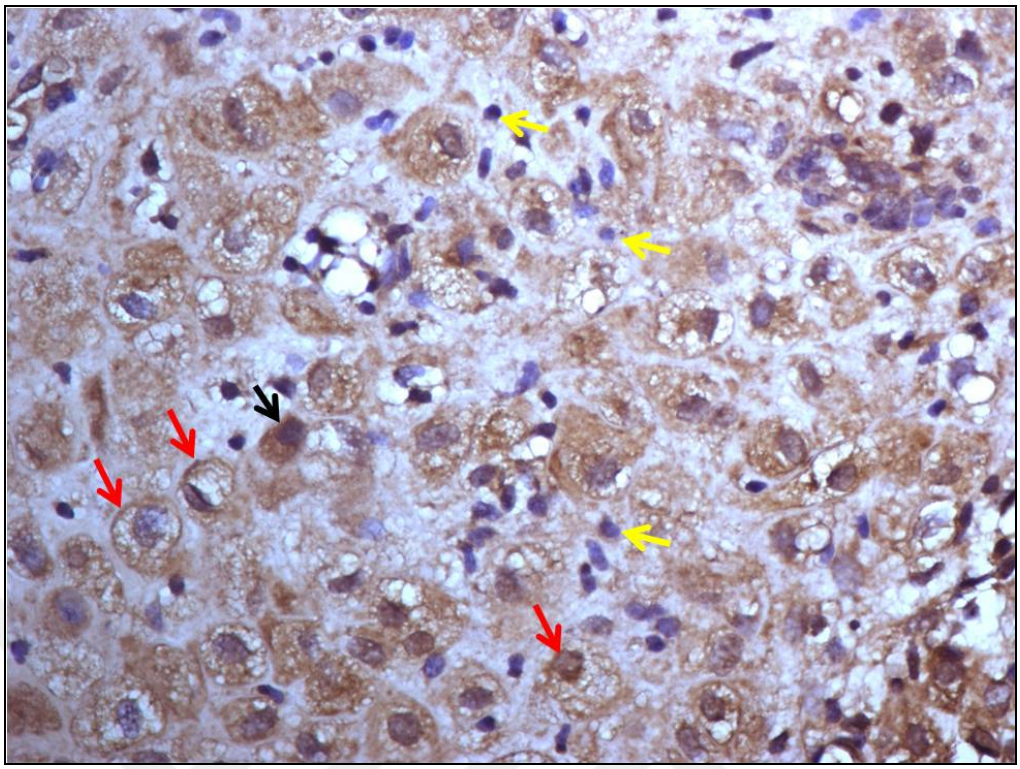

Şekil 4.2.4.b.3: Beclin-1 DM grubu; desidualize endometriyum dokusunda immünoreaktif olarak izlenen desidual hücreler (kırmızı oklar) ve ekstravillöz trofoblastlar (siyah ok) ile immünoreaktif olmayan lenfositler (sarı oklar), (ABC Yöntemi-Hematoksilen X400).

Otoimmün hastalık grubu villuslarında kontrol grubu villuslarına göre daha şiddetli immünoreaktivite görüldü. Kontrol grubundan farklı olarak sitotrofoblast sitoplazmalarının her yerinde immünoreaktivite izlenirken, sinsityotrofoblast sitoplazmalarının apikalinde bazaline oranla daha güçlü immünoreaktivite izlendi. Mezenkimal bağ dokusu hücrelerinde de sitoplazmik olarak immünoreaktiflik görüldü (Şekil 4.2.4.b.4).

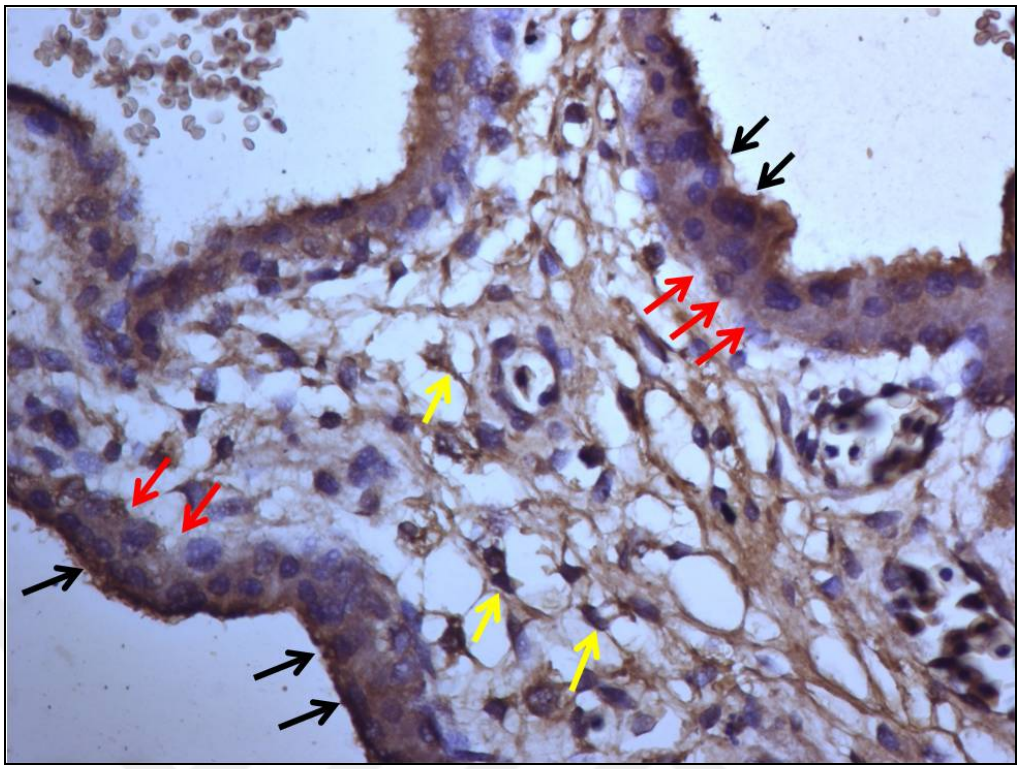

Şekil 4.2.4.b.4: Beclin-1 DM grubu; koryon villusunda immünoreaktif sitotrofoblastlar (kırmızı oklar), sinsityotrofoblastlar (siyah oklar) ve mezenkimal bağ dokusu hücreleri (sarı oklar). Sinsityotrofoblastların apikalindeki güçlü immünoreaktivite dikkati çekiyor, (ABC Yöntemi-Hematoksilen X400).

4.2.4.c. Beclin-1 MTHFR Grubu

MTHFR grubundan alınan örnekler incelendiğinde endometriyum bez ve yüzey epitel hücrelerinin sitoplazmik olarak immünoreaktif olduğu görüldü (Şekil 4.2.4.c.1, Şekil 4.2.4.c.2).

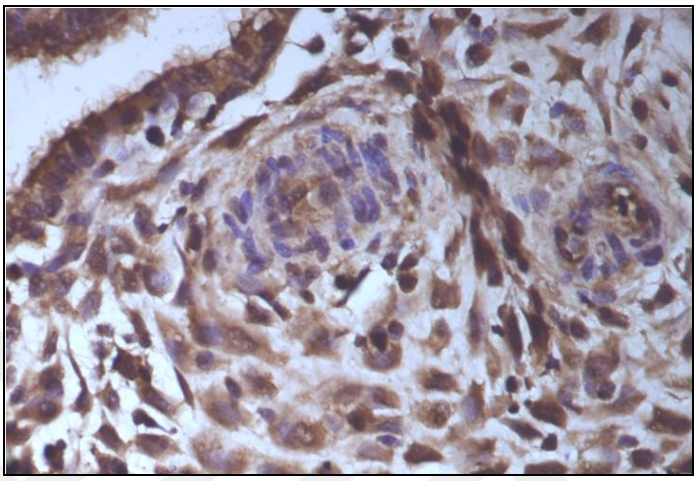

Şekil 4.2.4.c.1: Beclin-1 MTHFR grubu; immünoreaktif endometriyum yüzey epitel hücreleri, (ABC Yöntemi-Hematoksilen X400).

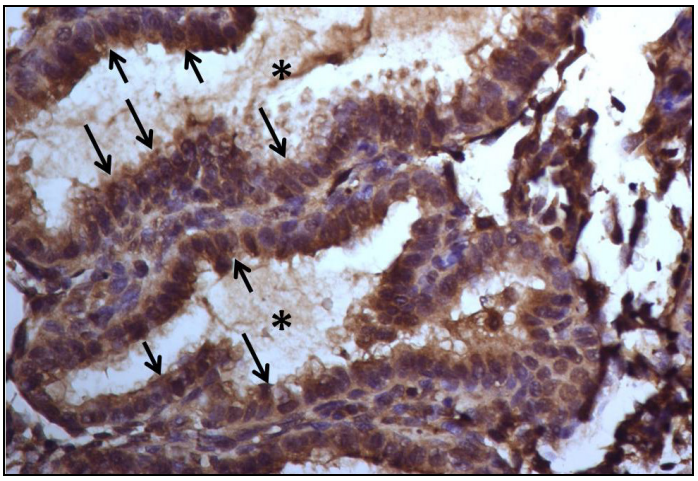

Şekil 4.2.4.c.2: Beclin-1 MTHFR grubu; büyük büyütmede endometriyum bezlerinde (siyah yıldızlar) immünoreaktif bez epitel hücreleri (siyah oklar) (ABC Yöntemi-Hematoksilen X400).

MTHFR grubu endometriyumunda stromal hücreler, ekstravillöz trofoblastlar ve lenfositlerde kontrol grubuna benzer sitoplazmik immünoreaktivite izlendi. Kontrol grubundan farklı olarak desidual hücrelerdeki immünoreaktivite her hücrede aynı değildi. Desidual hücrelerin bir kısmının sitoplazmik olarak güçlü reaktivite verirken, bir kısmının zayıf reaktivite verdiği saptandı. Güçlü immunoreaktif desidual hücreler ile ekstravillöz trofoblastların ve lenfositlerin immünoreaktivitesinin birbirine yakın derecede ve güçlü olduğu görüldü (Şekil 4.2.4.c.3).

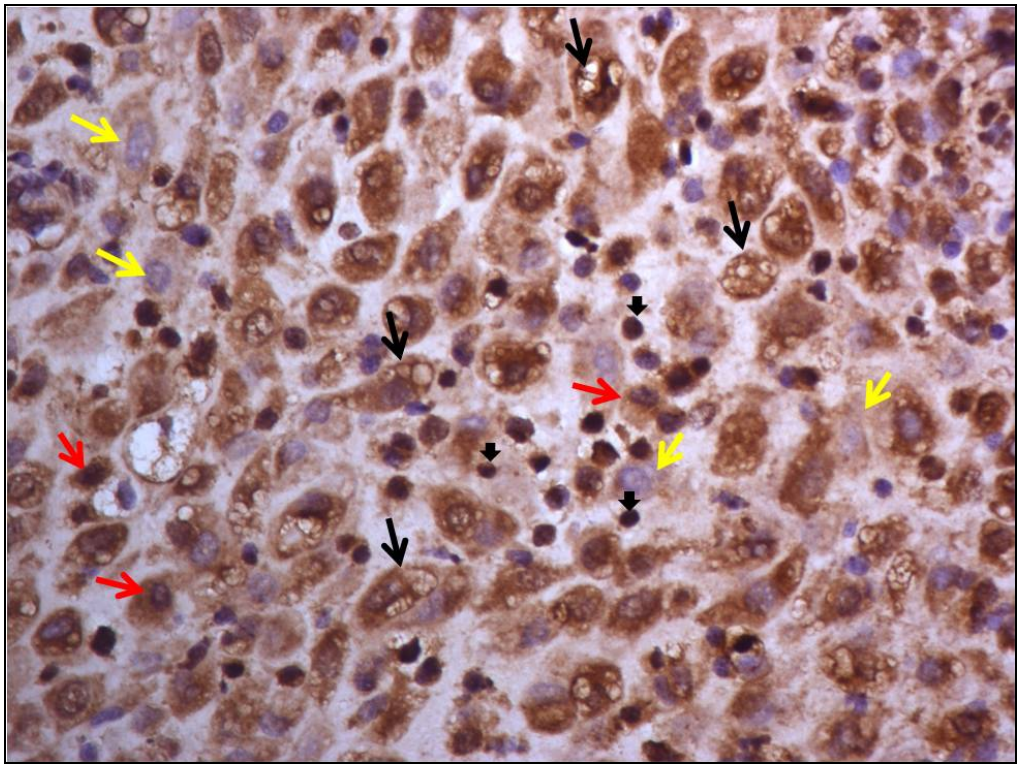

Şekil 4.2.4.c.3: Beclin-1 MTHFR grubu; desidualize endometriyumda immünoreaktif ekstravillöz trofoblastlar (kırmızı oklar), lenfositler (siyah kısa oklar) ve farklı derecede reaktivite gösteren desidual hücreler, (siyah uzun oklar: güçlü immünoreaktif olan desidual hücreler, sarı oklar: zayıf immünoreaktif olan desidual hücreler), (ABC Yöntemi-Hematoksilen X400).

MTHFR grubuna ait villusların sitotrofoblastlarında ve sinsityotrofoblastlarında otoimmün grubuna benzer şekilde kontrol grubuna göre daha güçlü sitoplazmik immünoreaktivite izlendi. Kontrol grubundan farklı olarak otoimmün hastalık grubuna benzer şekilde immünoreaktivitenin sitotrofoblastların sitoplazmasının her yerinde, sinsityotrofoblastların ise apikalinde bazaline göre daha güçlü olduğu saptandı. Mezenkimal bağ dokusu hücrelerinde de sitoplazmik immünoreaktivite görüldü (Şekil 4.2.4.c.4).

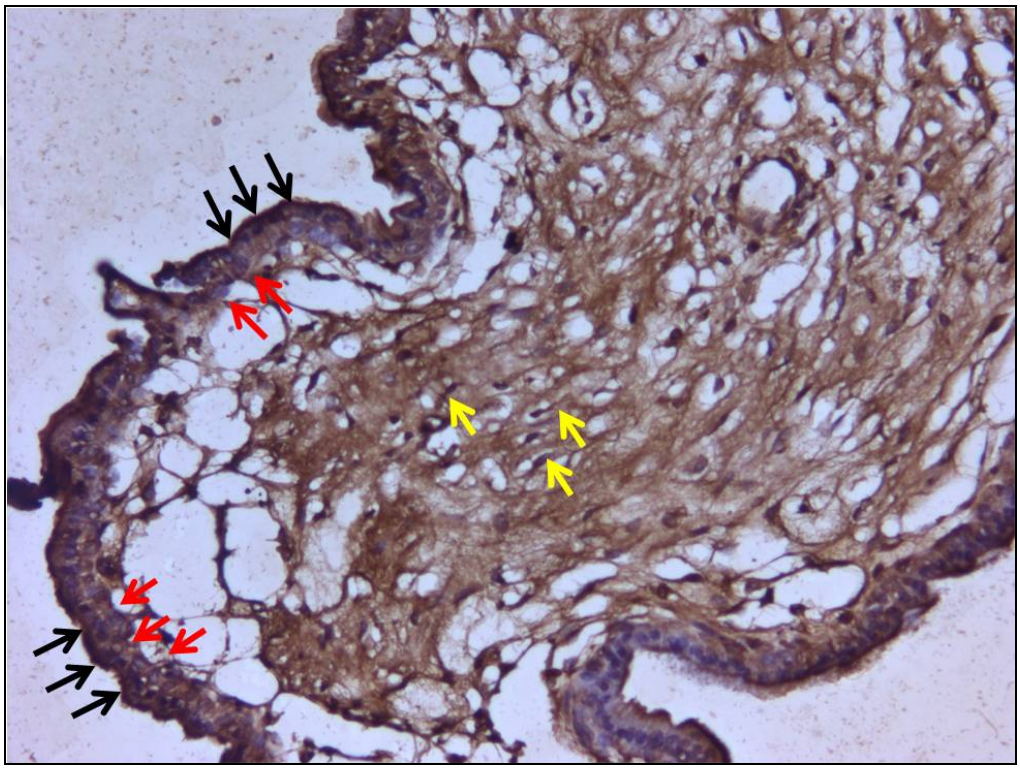

Şekil 4.2.4.c.4: Beclin-1 MTHFR grubu; koryon villusu, immünoreaktivite veren sitotrofoblastlar (kırmızı oklar), sinsityotrofoblastlar (siyah oklar) ve mezenkimal bağ doku hücreleri (sarı oklar), sinsityotrofoblastların apikalindeki güçlü reaktivite dikkati çekmekte (ABC Yöntemi-Hematoksilen X200).

Tablo 4.2.4.1: Beclin-1 immunoreaktif hücrelerin gruplara göre immunoreaktivite şiddetleri

Molekül	Hücre	Kontrol Grubu	DM Grubu	MTHFR Grubu
BECLIN- 1	Yüzey Epitel Hücresi	Sitoplazmik:+++ Nükleer: -	Sitoplazmik: ++ Nükleer: -	Sitoplazmik: ++ Nükleer: -
BECLIN- 1	Bez Epitel Hücresi	Sitoplazmik: +++ Nükleer: -	Sitoplazmik: ++ Nükleer: -	Sitoplazmik: ++ Nükleer: -
BECLIN- 1	Stromal Hücre	Sitoplazmik: +++ Nükleer: -	Sitoplazmik: ++ Nükleer: -	Sitoplazmik:+++ Nükleer:
BECLIN- 1	Desidual Hücre	Sitoplazmik: ++ Nükleer: -	Sitoplazmik: ++ Nükleer: -	Zayıf Sitoplazmik: + Kuvvetli sitoplazmik:+++ Nükleer: -
BECLIN- 1	Ekstravillöz Trofoblast	Sitoplazmik:++ Nükleer: -	Sitoplazmik: +++ Nükleer: -	Sitoplazmik: +++ Nükleer: -
BECLIN- 1	Endotel Hücresi	Sitoplazmik: - Nükleer: -	Sitoplazmik: - Nükleer: -	Sitoplazmik: - Nükleer: -
BECLIN- 1	Lenfosit	Sitoplazmik:+++ Nükleer:	Sitoplazmik: - Nükleer: -	Sitoplazmik: +++ Nükleer: -
BECLIN- 1	Damar Duvarı Kas Hücresi	Sitoplazmik: - Nükleer: -	Sitoplazmik: - Nükleer: -	Sitoplazmik: - Nükleer: -
BECLIN- 1	Trofoblastlar (Sitotrofoblast-Sinsityotrofoblast)	Sitoplazmik: + Nükleer: -	Sitoplazmik: ++ Nükleer: -	Sitoplazmik: ++ Nükleer: -

4.2.4.d. Beclin-1 ile İlgili İstatistiksel Bulgular

Beclin-1 immünoreaktivitesi istatistiksel olarak değerlendirildiğinde gruplardaki yüzey epitel hücreleri, bez epitel hücreleri, ekstravillöz trofoblastlar ve desidual hücreler açısından anlamlı fark bulundu ($p<0.05$). MTHFR ve DM grubunda yüzey epitel hücreleri ve bez epitel hücrelerindeki Beclin-1 immünoreaktivitesinin istatistiksel olarak anlamlı şekilde kontrol grubuna ait yüzey epitel hücreleri ve bez epitel hücrelerindeki Beclin-1 immünoreaktivitesinden zayıf olduğu bulundu ($p<0.05$) (Grafik 4.2.3.d.1. ve grafik 4.2.3.d.2.).

Grafik 4.2.4.d.1.: Yüzey epitel hücrelerinin Beclin-1 immünoreaktivitesinin gruplara göre dağılımı [Yüzey epitel hücrelerinde Beclin-1 immünoreaktivitesi kontrol grubunda DM ve MTHFR grubundan daha güçlü ($p<0.05$)]

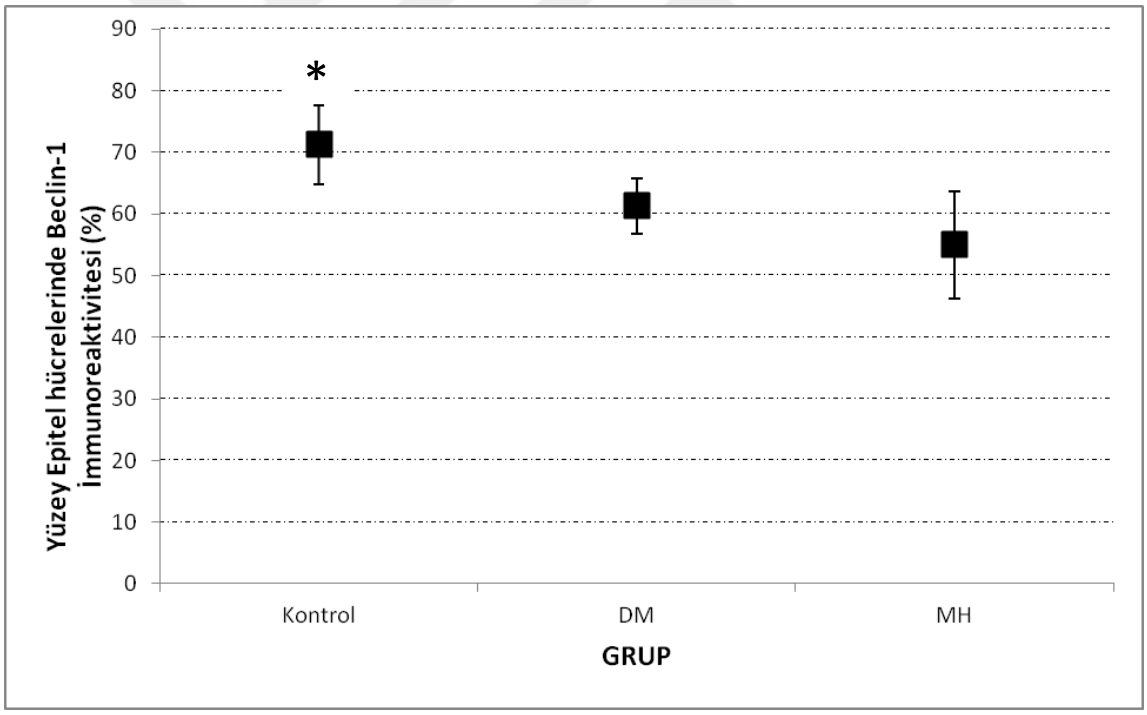

Grafik 4.2.4.d.2.: Bez epitel hücrelerinin Beclin-1 immünoreaktivitesinin gruplara göre dağılımı [Bez epitel hücrelerinde Beclin-1 immünoreaktivitesi kontrol grubunda DM ve MTHFR grubundan daha güçlü ($p<0.05$)]

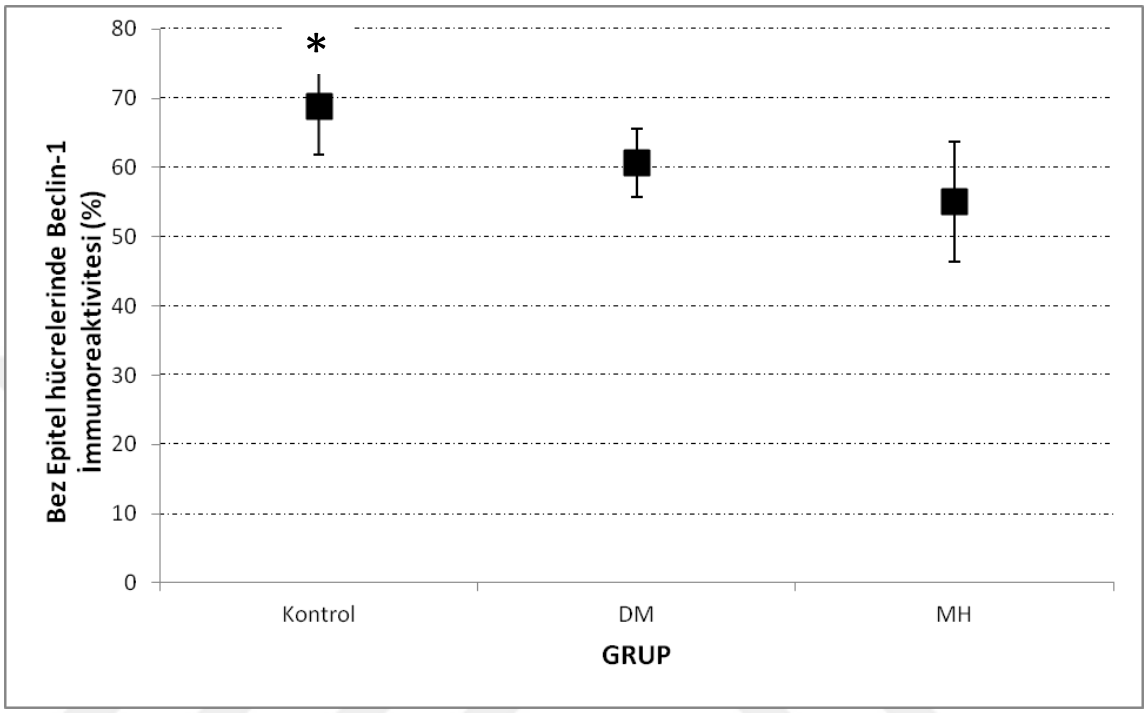

DM ve MTHFR grubuna ait ekstravillöz trofoblastlarda Beclin-1 immünoreaktivitesinin kontrol grubundaki extravillöz trofoblastların immünoreaktivitesine göre istatistiksel olarak anlamlı derecede güçlü olduğu bulundu ($p< 0.05$) (Grafik 4.2.3.d.3).

Grafik 4.2.4.d.3.: Ekstravillöz trofoblastlarda Beclin-1 immünoreaktivitesinin gruplara göre dağılımı [Ekstravillöz trofoblastlarda Beclin-1 immünoreaktivitesi kontrol grubunda DM ve MTHFR grubundan daha zayıf ($p<0.05$)]

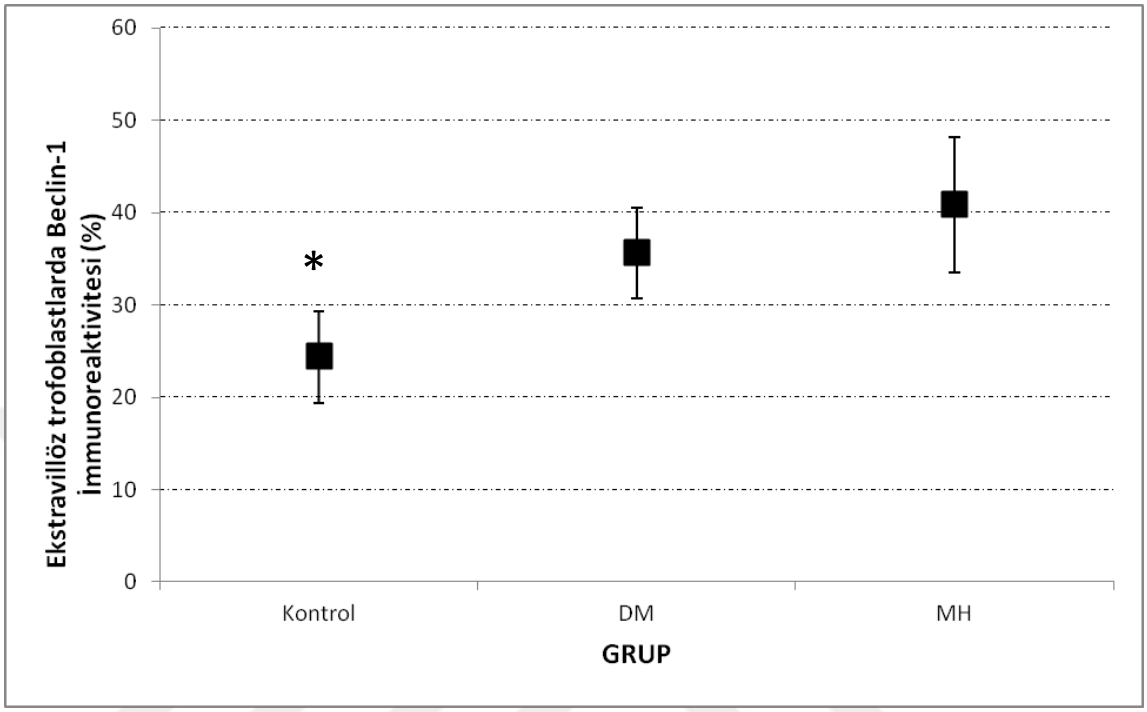

İstatistiksel olarak DM grubundaki desidual hücrelerin immünoreaktivitesinin kontrol ve MTHFR grubundaki desidual hücrelerinkinden anlamlı olarak daha zayıf olduğu bulundu ($p<0.05$) (Grafik 4.2.3.d.4).

Grafik 4.2.4.d.4.: Desidual hücrelerde Beclin-1 immünoreaktivitesinin gruplara göre dağılımı [Desidual hücrelerde Beclin-1 immünoreaktivitesi DM grubunda kontrol ve MTHFR grubundan daha zayıf ($p<0.05$)]

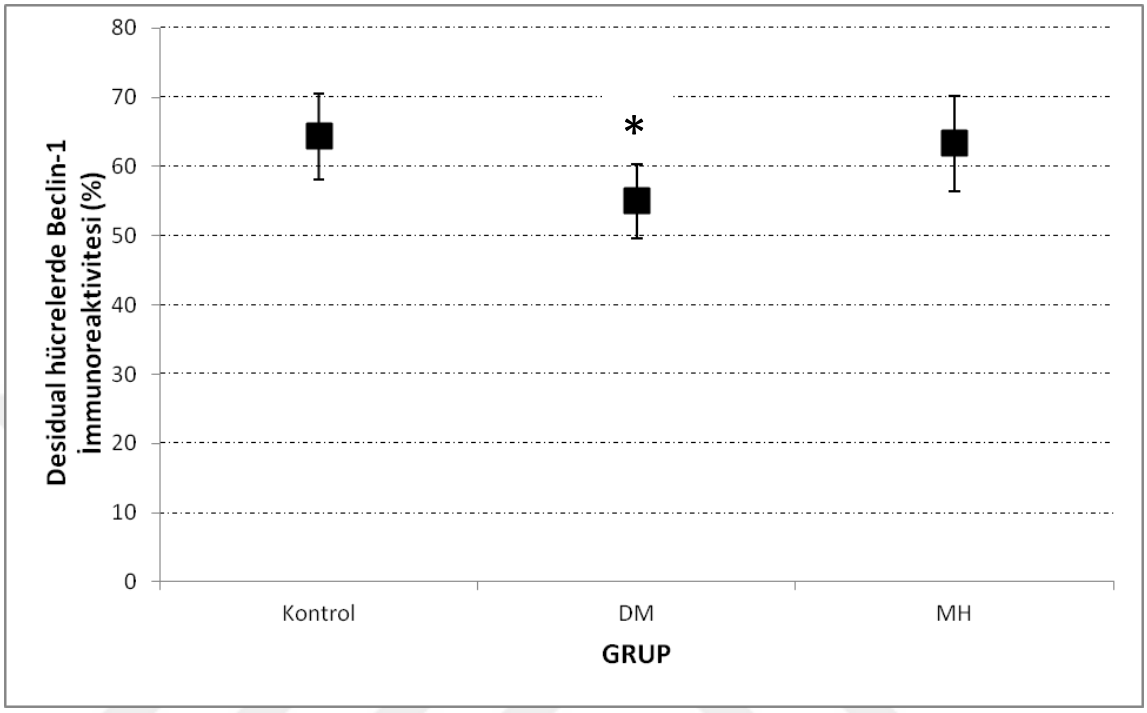

Kontrol, DM ve MTHFR gruplarında sitotrofoblast, sinsityotrofoblastlarda ve villus mezenkimal bağ dokusu hücrelerinde Beclin-1 immünoreaktivitesinde istatistiksel olarak anlamlı fark bulunmadı ($p\geq0.05$) (Grafik 4.2.3.d.5, Grafik 4.2.3.d.6 ve Grafik 4.2.3.d.7).

Grafik 4.2.4.d.5.: Sitotrofoblastlarda Beclin-1 immünoreaktivitesinin gruplara göre dağılımı [Sitotrofoblastlarda Beclin-1 immünoreaktivitesi açısından gruplar arasında anlamlı fark yok (p≥0.05)]

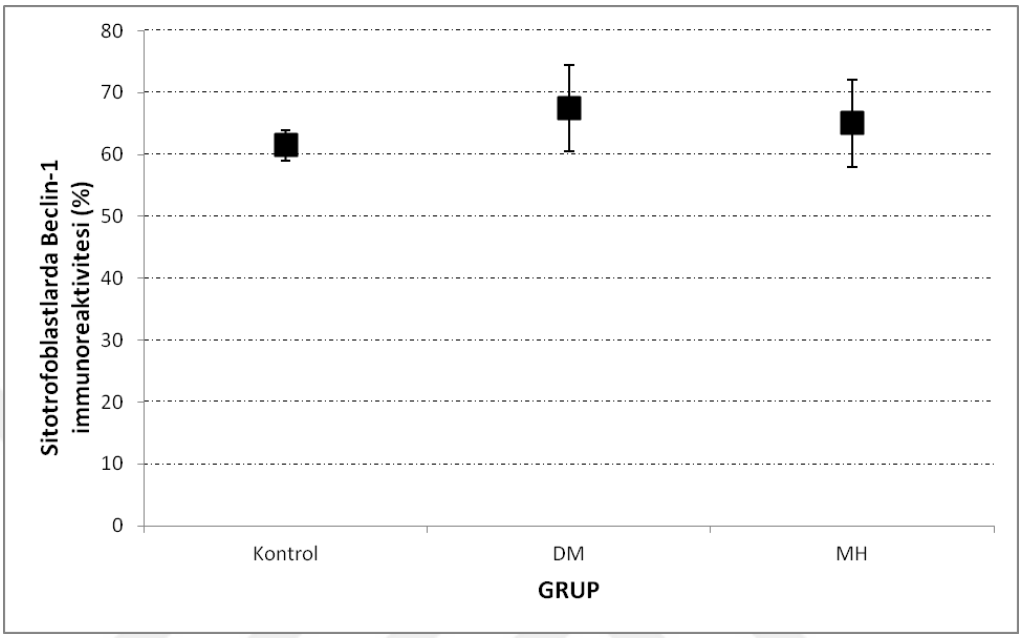

Grafik 4.2.4.d.6.: Sinsityotrofoblastlarda Beclin-1 immünoreaktivitesinin gruplara göre dağılımı [Sinsityotrofoblastlarda Beclin-1 immünoreaktivitesi açısından gruplar arasında anlamlı fark yok (p≥0.05)]

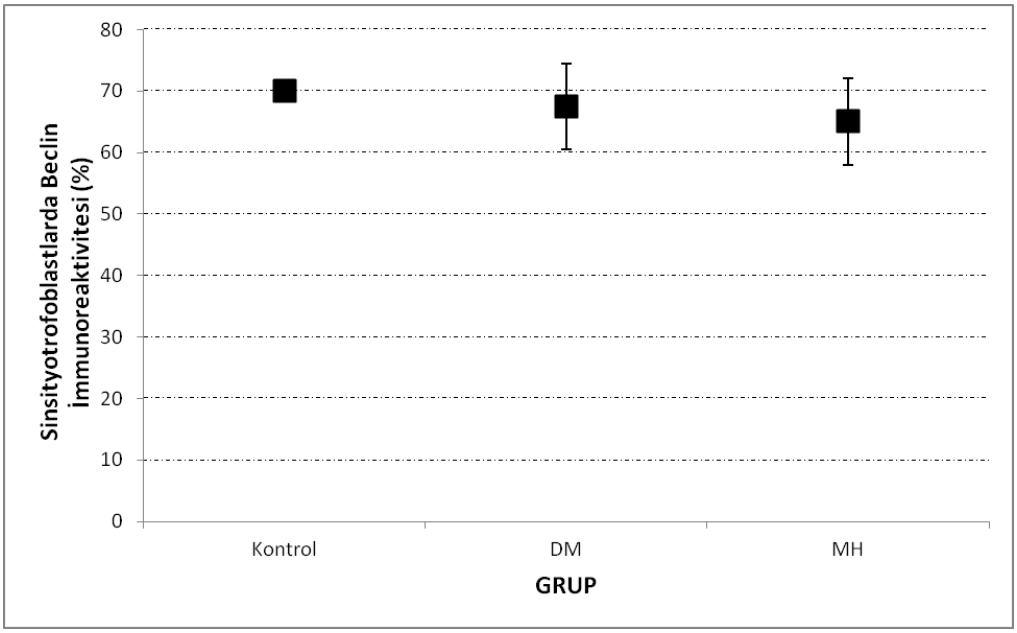

Grafik 4.2.4.d.7.: Villus mezenkimal bağ dokusu hücrelerinde Beclin-1 immünoreaktivitesinin gruplara göre dağılımı [Mezenkimal bağ dokusu hücrelerinde Beclin-1 immünoreaktivitesi açısından gruplar arasında anlamlı fark yok ($p \geq 0.05$)]

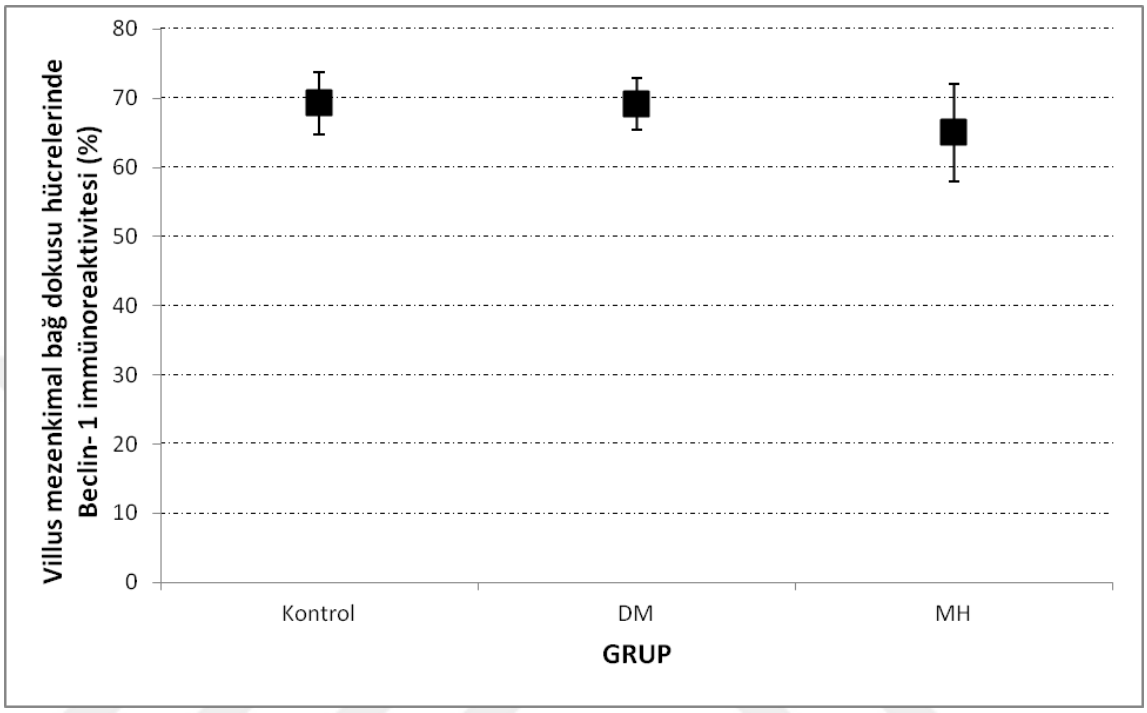

5. TARTIŞMA

Gebeliğin sağlıklı bir şekilde oluşabilmesi ve tamamlanabilmesi için; sağlıklı bir gebelik endometriyumuna ve başarılı bir implantasyona ihtiyaç vardır. Başarılı bir implantasyon için de; blastosist ve endometriyum arasında karşılıklı bir etkileşimin olması gerekmektedir (3, 4). Bu etkileşimde LIF ve IGF-1 önemli rol oynamaktadır (4, 5). Beclin-1 otofajinin erken dönemlerinde rol alan bir faktördür ve otofaji implantasyonun erken dönemlerinden itibaren görülmeye başlar (11, 12). Bu çalışmada otoimmun (Tip 1 DM) ve MTHFR trombofilili hastalarda meydana gelen düşüklerde implantasyonda rol alan LIF ve IGF-1'in, ayrıca otofajide rol alan Beclin-1'in salgılanmasında değişiklik olup olmadığı, hangi hücrelerden eksprese edildiği ve histolojik olarak ışık mikroskopi düzeyinde endometriyumda gruplar arasında fark olup olmadığı araştırıldı.

Gebelik endometriyumunun oluşumu açısından yapılan detaylı incelemelerde her üç grupta da (kontrol, DM ve MTHFR) gebelik endometriyumunun oluştuğu ancak aralarında bazı farklar olduğu bulundu. Her üç grubun endometriyumunda da desidualizasyon bulguları vardı, ancak DM ve MTHFR grubunda mevcut olan ödem kontrol grubunda var olan ödemden fazlaydı. Artmış olan bu ödemli alanların embriyonun tutunup yerleşmesine engel olan etmenlerden biri olabileceği ve erken dönemde düşüğe yol açabileceğini akla getirdi.

MTHFR hastalarında tetramerik DNA yapımı arttığı için fetal anomaliler daha sık görülüyor (191, 192). Çalışmamızda MTHFR grubuna ait endometriyumda bazı bölgelerde desidualizasyon bulguları görülürken bazı bölgelerde desidualizasyon bulguları görülmedi. Bu durum MTHFR hastalarının endometriyum dokusunda salgılanan implantasyonda rol alan faktörlerin yapısının bozuk olabileceğini ve desidualizasyonu yeterince uyaramadığını düşündürdü.

Tüm gruplarda uterus bezlerinin kıvrımlarının arttığı, bezlerin lümenlerinde salgılarının biriktiği ve bu salgıyı yapan bez epitel hücrelerinin kubbemsi bir görünüm sergilediği izlendi. Bezlerde histolojik olarak bir bozukluğun olmaması DM ve MTHFR grubunda bezlerde yapısal bozukluk olmadığını gösteriyor.

Gruplara ait endometriyum dokusu çevre stromasında desidual hücreler, endometriyum stromal hücreleri, ekstravillöz trofoblastlar ve lenfositler görüldü. Lenfositler her üç grupta da 5 farklı alanda sayıldı ve yapılan istatistik (Kruskal-Wallis Testi) sonucu kontrol ve DM grupları arasında fark olmadığı, MTHFR grubunda ise lenfosit sayısında istatistiksel olarak anlamlı azalma olduğu bulundu. Normal gebeliklerde koryon villusları miyometriyumun yüzeyine kadar ilerler. Eğer miyometriyumu invaze ederlerse plasenta akreta (placenta accreta) meydana gelir. Endometriyumda ekstravillöz trofoblastların kas dokusuna ilerlemesini doğal öldürücü hücreler (NK hücreleri) engellemektedir. Desidualizasyon yetersizse veya NK hücre sayısı az ise ekstravillöz trofoblastlar ilerlemeye devam eder ve plasenta akreta meydana gelir (192, 193). Bizim bulgularımıza göre MTHFR hastalarında lenfosit sayısının az bulunmasının nedeni NK hücrelerinin sayısındaki azalmaya bağlı olabilir. Bu hastalarda düşük olmasaydı belki ilerleyen gebelik haftalarında plasenta akreta ortaya çıkabileceğini getirdi.

Her üç grupta da koryon villusları tersiyer yapıdaydı. Gruplarda toplam 10 adet villusta damarlar sayıldı ve istatiksel olarak aralarında anlamlı bir fark bulunamadı ($p \geq 0.05$). Bu da otoimmün (DM) ve vasküler (MTHFR) hastalıklarda villuslarda damar oluşumunun etkilenmediğini, meydana gelen düşükler ile damar sayısı arasında ilişki olmadığını göstermektedir.

Doku örneklerimiz ilk 10 haftalık gebeliklerden elde edildiği için 4 tabakadan oluşan plasental bariyer (dıştan içe doğru: 1- Sinsityotrofoblast, 2- Sitotrofoblast, 3- Koryon villuslarının bağ dokusu, 4- Fötal kapillerlerin endoteli) görüldü. Villusların bağ dokusu içinde villöz makrofaj olarak bilinen hofbauer hücreleri izlendi. Hastalıklardan koryon villuslarının yapısal olarak etkilenmediğini bulduk.

LIF İmmunohistokimyası:

Her üç grupta da endometriyum yüzey epitel hücrelerinin, bez epitel hücrelerinin, stromal hücrelerinin, damar endotel hücrelerinin (hem maternal hem de desidual), desidual hücrelerin, sitotrofoblastların, sinsityotrofoblastların ve mezenkimal bağ dokusu hücrelerinin LIF eksprese ettikleri saptandı. Bu hücrelerdeki LIF ekspresyon şiddetleri incelendiğinde ise gruplar arasında sadece ekstravillöz

trofoblastların LIF ekspresyonu açısından istatiksel olarak farklılık oluşturduğu bulundu. MTHFR grubu ekstravillöz trofoblastlarında, kontrol ve DM grubu ekstravillöz trofoblastlarına oranla daha güçlü LIF immunoreaktivitesi olduğu bulundu ($p<0.05$). MTHFR grubunda ekstravillöz trofoblastlarda ki LIF ekspresyonunun bez epitel hücreleri ve yüzey epitel hücrelerininkinden daha kuvvetli olduğu saptandı. MTHFR mutasyonlarında fetal anomaliler daha sık görülüyor, çünkü hiperhomosistinemi nedeniyle tetramerik DNA (yapısı bozuk DNA) yapımı artıyor (191, 192). Çalışmamızda bulmuş olduğumuz ekstravillöz trofoblastlardaki LIF immunoreaktivitesinin MTHFR grubunda daha şiddetli olması MTHFR mutasyonlu hastaların ekstravillöz trofoblastlarında LIF yapımının olumsuz etkilendiğini, bozuk olan LIF'in reseptörüne etki edemediğini, etki edemediği içinde daha fazla LIF üretilerek bu açığı kapamaya çalışıyor olabileceğini düşündürdü.

MTHFR hastalarında görülen erken fetal kayıpların nedenlerinden birinin de ekstravillöz trofoblastlarda LIF ekspresyonunun bozulmasına bağlı olarak ortaya çıkan implantasyon yetersizliği olabileceğini, homosistinemi, tromboz, kompleman sisteminin aktive olması gibi nedenlerle zedelenen maternal endotel hücrelerinden açığa çıkan yıkım ürünlerinin ekstravillöz trofoblastlarda LIF sentezini bozabileceğini düşündürdü. Ekstravillöz (interstisyel) trofoblastlarda LIF ekspresyonunun bozulması da desiduada LIF reseptörlerinin yetersiz aktivasyonuna yol açabilir. Sonuçta, bu hücrelerin göç yeteneklerinin olumsuz etkilenmesi de yetersiz plasentasyona neden olabilir (194, 195).

Daha önce hastalıksız normal kadınlardan elde edilen endometriyum dokuları ile yapılan çalışmalarda üreme için gerekli olan LIF'in büyük bir bölümünün endometriyum bez epitel hücreleri ve yüzey epitel hücrelerinden salgılandığı belirtilmektedir (8, 9, 10). Biz bu çalışmalardan farklı olarak kontrol grubunda bez ve yüzey epitelinde aynı güçte LIF salgılandığını, aynı zamanda desidual hücrelerinde bez ve yüzey epitel hücreleri ile aynı şiddette LIF salgıladığını bulduk. İstatistiksel açıdan da aralarında salgılanma şiddeti açısından anlamlı fark bulunamadı ($p\geq0.05$). Buradan da LIF'in salgılanmasında bez ve yüzey epitel hücrelerinin yanı sıra desidual hücrelerinde önemli bir rol oynadığı anlaşıldı.

Daha önce yapılan çalışmalarda lenfositlerde LIF immünoreaktivitesi bildirilmektedir (56, 57) ancak bu çalışmada LIF'in sadece MTHFR grubuna ait lenfositlerde eksprese olduğu görüldü.

Çalışmamızda kontrol ve MTHFR grubundan farklı olarak DM grubuna ait endometriyal bez epitel hücrelerinde immünoreaktivite açısından hücrelerinin apikali ile bazali arasında fark olduğu, hücrelerinin apikalinin bazaline göre daha şiddetli immünoreaktivite gösterdiği görüldü. Literatürde LIF ekspresyonu ile ilgili böyle bir bulguya rastlanmadı.

Başka çalışmalarda LIF-R'ünün; sitotrofoblast, sinsityotrofoblast, ekstra villöz trofoblast ve fetal villus endotel hücreleri üzerinde olduğu bulunmuştur (71, 72). Çalışmamızda üç grupta da sitotrofoblast, sinsityotrofoblast ve ekstravillöz trofoblast hücrelerinde LIF ekspresyonu görüldü bu da LIF'in etkisini otokrin olarak ta gösterebileceğini düşündürdü.

Natchtigall ve arkadaşları LIF'in trofoblastlar üzerinde düzenleyici rolü olduğunu, trofoblastın sinsityotrofoblasta ve ekstravillöz trofoblasta farklanmasında rol oynadığını bildirmiştir (74). MTHFR hastalarında üretilen bozuk yapılı LIF, sitotrofoblastların ekstravillöz trofoblastlara farklanmasını da olumsuz etkilemiş, bunun sonucunda ekstravillöz trofoblast sayısının azalmış olabileceğini düşündürüyor. Plasentasyon yetersizliğine bu hücrelerin sayıca yetersizliği de katkıda bulunmuş olabilir.

Çalışmamızda villusta ki fetal endotel hücrelerinin ve desiduada ki maternal endotel hücrelerinin LIF eksprese ettiği görüldü. Sharkey ve arkadaşları da plasentada fetal endotel hücrelerinin LIF-R pozitif olduğunu göstermiş ve LIF'in plasental anjiogenezde düzenleyici rolünün olduğunu söylemişlerdir (69). Bulgularımız bunu doğrulamaktadır.

DM grubunda kontrol grubuna göre LIF ekspresyonu açısından immünohistokimyasal ve istatistiksel olarak herhangi bir fark bulunmadı. Bu durum 2 olasılıktan kaynaklanmış olabilir. Birincisi; DM'li annelerde LIF'in etkilendiği/ salgılanmasında azalma olduğu varsayımımızın doğru olmadığı, ikincisi; Raghupathy ve arkadaşlarının da söylediği gibi LIF salgılanmasında kontrol grubuna

göre fark olmaması DM'li kadınlarda fazla miktarda saptanan IFNγ; LIF ve IL-1 gibi desidualizasyonda rol alan faktörlerin uterus hücrelerine olan desidualize edici etkilerini engelleyip, DM'li kadınlarda tekrarlayan spontan düşüklere yol açıyor olabilir (161).

IGF-1 İmmunohistokimyası:

Sığırlarda yapılan bir çalışmada IGF-1 mRNA gebeliğin erken döneminde ve menstrüel siklusun foliküler fazında yüzey epitelinin altındaki subepiteliyal stromada, yüzeyel ve derin endometriyal bezlerde, yüzey epitel hücrelerinde ve çok düşük miktarda da miyometriyumda lokalize olduğu gösterilmiştir (99, 100, 101). İnsan küretaj materyali ile yapmış olduğumuz çalışmamızda endometriyum yüzey epitel hücrelerinin, endometriyum bez epitel hücrelerinin, endometriyum stromal hücrelerinin, damar endotel hücrelerinin (maternal ve desidual), desidual hücrelerin, sitotrofoblastların ve sinsityotrofoblastların IGF- 1 eksprese ettiği görüldü.

Çalışmamızda kontrol ve MTHFR grubu endometriyumunda damar çevresindeki kas hücrelerinde orta derecede IGF-1 immünoreaktivitesi saptanırken DM grubuna ait kas hücrelerinde IGF-1 immünoreaktivitesi saptanmadı. Literatürde daha önce endometriyumda damar düz kas hücrelerinde IGF-1 immünoreaktivitesi hakkında herhangi bir yoruma rastlanmadı.

Daha önce yapılan çalışmalarda IGF-1 mRNA'nın özellikle yüzey epitelinin altındaki subepiteliyal stromada bol miktarda lokalize olmasının IGF-1'in yüzey epitelinin proliferasyonunda ve farklanmasında rol alabileceğini gösterdiği fikri savunulmaktadır (102, 103). Bu çalışmanın bulguları da bu fikirleri desteklemektedir. Küretaj materyallerinden elde etmiş olduğumuz endometriyum doku örneklerinde; stromal hücrelerin, desidual hücrelere göre daha kuvvetli IGF- 1 eksprese ettiği görüldü.

Kontrol, DM ve MTHFR gruplarının hepsinde kendi içlerinde endometriyum yüzey epitel hücrelerinin ve bez epitel hücrelerinin birbirine eşit derecede IGF-1 salgıladığını, desidual hücrelerin ise bu hücrelerden daha zayıf derecede IGF-1 salgıladığını bulduk. Ayrıca DM grubuna ait endometriyum yüzey epitel hücreleri ve bez epitel hücrelerinin IGF-1 immünoreaktivitesi kontrol ve MTHFR grubuna ait

endometriyum yüzey epitel hücreleri ve bez epitel hücrelerinin IGF-1 immünoreaktivitesine göre immünohistokimyasal ve istatistiksel olarak daha zayıf olduğunu bulduk. Bu bulgular bize otoimmün Tip 1 DM'ta otoantikorların ve bozulmuş karbonhidrat metabolizmasının (155) protein yapıdaki IGF- 1'in yapımının endometriyumda yetersiz olmasına ve bu nedenle DM grubunda bez ve yüzey epitel hücrelerinde ki IGF- 1'in az salgılanmasına yol açıyor olabileceğini düşündürdü. Yetersiz salgılanan IGF-1, endometriyal bezlerden yeteri kadar salgı yapımını uyaramıyor, endometriyum stroması yeteri kadar desidualize olamıyor ve erken dönemde embriyo beslenemiyor ve erken dönemde düşüğe neden oluyor olabilir.

Kontrol, DM ve MTHFR gruplarında desidual hücrelerinin tamamı IGF-1 immünoreaktif değildi. MTHFR grubunda IGF-1 immünoreaktif olan desidual hücre sayısı, DM ve kontrol grubunda IGF-1 immünoreaktif olan desidual hücre sayısından istatistiksel olarak anlamlı şekilde daha fazla sayıdaydı. Yani IGF-1 immünoreaktif olan desidual hücre sayısı en az MTHFR grubunda bulundu. Bu durum akla 2 olasılık getirmektedir. Birincisi: MTHFR hastalarında bulunan yüksek homosistein miktarının IGF-1 üretimine zarar verdiği, yapısı bozuk IGF-1'in stromal hücrelerin desidual hücrelere dönüşümünü yeterince uyaramadığı ve desidualizasyon aşamasını tam olarak yapamayan desidual hücrelerin yeteri kadar IGF-1 üretemediği, ikincisi: yüksek homosisteinin özellikle desidual hücrelere zarar vererek IGF-1 üretimini bozduğu. Buna bağlı olarak ta kontrol grubuna göre DM ve MTHFR grubunda hücrelerden daha az salgılanan IGF-1in bu iki grupta desidualizasyonu yeterince uyaramayarak erken dönemde düşüğe neden olabileceğini akla getiriyor.

DM grubunda diğer gruplardan farklı olarak bez epitel hücrelerinin apikali ve bazali arasında IGF-1 immünoreaktivitesi açısından farklılık vardı. (Literatürde bu şekilde apikal bazal farklılığına dair yayına rastlanmadı). Apikalde ki immünoreaktivitenin bazale oranla daha fazla olması; DM'li hastalarda bulunan bozuk KH metabolizması nedeni ile yapılan IGF-1'lerinde bozuk/ az olmasına ve bozuk/ az olduğu için hücrelere etki edememesine, bundan dolayı açığı daha çok IGF-1 yapıp lümene vererek kapamaya çalıştığı için bez epitel hücrelerinin apikalinin bazaline göre daha güçlü reaktivite vermesine neden olduğunu düşündürdü.

Kontrol grubunda DM ve MTHFR grubundan farklı olarak sitotrofoblastlar ile sinsityotrofoblastlar arasında immünoreaktivite farkı olduğunu bulduk. Sitotrofoblastlarda ki daha zayıf immünoreaktivitenin daha önce literatürde bildirilmediğini gördük.

Beclin İmmunohistokimyası:

Her üç grupta da endometriyum yüzey epitel hücrelerinin, stromal hücrelerinin, bez epitel hücrelerinin, damar endotel hücrelerinin (maternal ve desidual), desidual hücrelerin, villusta sitotrofoblastların ve sinsityotrofoblastların Beclin-1 immünoreaktif oldukları saptandı. Yapılan çalışmalarda Beclin-1 ekspresyonu gebeliğin ikinci trimestırından gebeliğin sonuna kadar gösterilmiştir (13) ancak bu çalışmada kullandığımız örnekler en fazla 10 haftalık olan küretaj materyallerindendi dolayısıyla bu çalışmada gebeliğin erken döneminde de (İkinci trimester öncesinde) Beclin-1 ekspresyonu olduğu gösterildi.

Kontrol, DM ve MTHFR gruplarının her birinin kendi içinde endometriyum yüzey epitel ve bez epitel hücrelerinin Beclin-1 immünoreaktivasyonu birbirine eşitti ve istatistiksel olarak reaktivite şiddeti açısından aralarında anlamlı fark yoktu.

Kontrol grubuna ait yüzey ve bez epitel hücrelerinin Beclin-1 immünoreaktivitesinin DM ve MTHFR grubuna ait yüzey ve bez epitel hücrelerinin immünoreaktivitesine göre istatistiksel olarak anlamlı derecede fazla olduğu bulundu. Endometriyum yüzey epitel hücrelerinin otofaji ile ölmeleri implantasyonun daha kolay olmasını sağlayacağından bu hücrelerde Beclin-1 aktivitesi de fazla olacaktır. Bu durum kontrol grubundaki yüzey epitel hücrelerinde Beclin-1 reaktivitesinin daha fazla oluşunu açıklıyor olabilir. DM ve MTHFR grubunda Beclin-1 immünoreaktivitesinin az olması da bu hastalık gruplarında endometriyum yani maternal tarafta otofajiye karşı bir direnç olduğunu gösteriyor.

DM ve MTHFR grubuna ait extravillöz trofoblastlarda ki Beclin-1 ekspresyonunun kontrol grubuna ait extravillöz trofoblastlarda ki Beclin-1 ekspresyonundan anlamlı olarak daha fazla olduğu bulundu. Otofajinin; metabolizmanın düzenlenmesi, morfogenezis, hücre farklılaşması, yaşlanma, hücre ölümü ve bağışıklık sistemin bir parçası olarak hücre içi patojenlerin yıkımında da

etkili bir rol oynadığını ortaya konulmuştur (2,3). Hastalık gruplarındaki Beclin-1 ekspresyon artışı, ekstravillöz trofoblastlarda fazla olan Beclin-1 aktivitesinden dolayı bu hücrelerde otofaji olduğunu ve hücrelerin ölüme gittiğini, dolayısı ile yeterince ekstravillöz trofoblast kalmadığı için implantasyonun bozulduğunu ve erken dönemde düşüklerin meydana geldiğini akla getiriyor.

Aynı zamanda DM grubunda desidual hücrelerde ki Beclin-1 ekspresyonunun kontrol ve MTHFR grubunda ki desidual hücrelere göre anlamlı olarak daha az olduğu bulundu. DM grubunda desidual hücrelerde Beclin-1 ekspresyonunun az olması; bu hücrelerde otofajinin az olduğunu ve hücrelerin ölüme direnç geliştirdiğini gösteriyor. Bu durum annenin otoantikorları ve membran atak komplekslerine karşı endometriyum desidual hücrelerinin otofajiye direnç geliştirip implante olan embriyoyu korumaya çalışıyor olabileceğini aklımıza getiriyor.

İnsan plasentaları ile yapılan çalışmalarda; gebeliğin ikinci trimestırından sonuna kadar sitotrofoblastların ve sinsityotrofoblastların her ikisinin sitoplazmasında da LC3 ve Beclin-1'in salgılandığı bildirilmektedir (13). Bu çalışmada kullanılan dokular gebeliğin ilk trimestırında elde edildiği için Beclin-1 immünoreaktivitesinin erken gebelik haftalarından itibaren pozitif olabileceği gösterildi. Çalışmamızda her üç grupta ki sitotrofoblastların ve sinsityotrofoblastların Beclin-1açısından immünoreaktif olduğunu ve her grubun kendi trofoblastlarının birbirlerine yakın derecede reaksiyon verdikleri, istatiksel açıdan da aralarında anlamlı fark olmadığı bulundu.

Çalışmamızda villus mezenkimal bağ doku hücrelerinde de Beclin-1 immünoreaktivitesi izlendi. Bu hücrelerdeki Beclin-1 salgısı villöz trofoblastlar ile aynı şiddetteydi. Literatürde koryon villus mezenkimal bağ doku hücrelerinin Beclin-1 salgıladığına dair bir yayına rastlanmadı.

Gruplar ayrı ayrı Beclin-1 salgılanması açısından incelendiğinde kontrol grubuna ait sitotrofoblastların bazalinde apikaline göre, sinsityotrofoblastların apikalinde bazaline göre daha güçlü sitoplazmik immünoreaktivite saptandı. Kontrol grubunda farklı olarak DM ve MTHFR gruplarında birbirlerine benzer şekilde immünoreaktivitenin sitotrofoblastların sitoplazmasının her yerinde eşit,

sinsityotrofoblastların ise apikalinde bazaline göre daha güçlü olduğu saptandı. Literatürde bu şekilde bulguya rastlanmadı.

Çalışmamızda DM ve MTHFR grubunda villöz trofoblastlarda Beclin-1 salgılanmasının kontrol grubuna göre fazla olduğu bulundu. Villuslar anne kanı ile direk temasta dolayısıyla DM grubunda otoantikorlarla, MTHFR grubunda homosistein ile ve her iki hastalık grubunda da membran atak kompleksi ile direk karşı karşıya geliyorlar. Bu durumun da villöz trofoblastlarında stres etkisi oluşturup DM ve MTHFR grubunda trofoblastlarda otofajiyi indüklüyor olabileceğini aklımıza getirdi.

Gruplardan alınan örnekler incelendiğinde lenfositlerinde farklılık gösterdiğini bulduk. Kontrol ve MTHFR grubuna ait örneklerde lenfositlerde güçlü derecede Beclin-1 immünoreaktivitesi izlenirken DM grubuna ait lenfositlerde Beclin-1 immünoreaktivitesi izlenmedi. Bu bulgu, DM grubunda anneye ait doku olan endometriyumda lenfositlerin otofajiye karşı direnç gösterip ölüme gitmediğini, sayılarını koruyup implantasyona ve yabancı olan embriyonun yerleşmesine direnç geliştirdiklerini ve erken dönemde düşüklere neden olabileceklerini aklımıza getiriyor.

6. SONUÇLAR

1- MTHFR ve DM hastalarının endometriyumunda ödem miktarı artmıştır. Mevcut olan bu fazla ödem erken dönemde implantasyonu önleyip düşüğe neden olabilir.

2- MTHFR hastalarının endometriyumunda kısmi desidualizasyon bulguları mevcuttur. Bu durum erken dönemde düşüğe neden olan bir faktör olabilir.

3- MTHFR hastalarının endometriyumnunda lenfosit sayısı düşmüştür.

4- MTHFR hastalarında görülen erken fetal kayıpların nedenlerinden biri de ekstravillöz trofoblastlarda LIF ekspresyonunun bozulmasına bağlı olarak ortaya çıkan implantasyon yetersizliği olabilir. Homosistinemi, tromboz, kompleman sisteminin aktive olması gibi nedenlerle zedelenen maternal endotel hücrelerinden açığa çıkan yıkım ürünleri ekstravillöz trofoblastlarda LIF sentezini bozabilir. Ekstravillöz (interstisyel) trofoblastlarda LIF ekspresyonunun bozulması da desidua da LIF reseptörlerinin yetersiz aktivasyonuna yol açabilir. Sonuçta, bu hücrelerin göç yeteneklerinin olumsuz etkilenmesi de yetersiz plasentasyona neden olabilir.

5- IGF- 1'in DM grubu bez ve yüzey epitel hücrelerinde yapımı azalmıştır. Azalan IGF-1 bezlerde büyümeyi yeterince uyaramıyor, embriyo beslenemediği için erken dönemde düşük görülüyor olabilir.

6- Genel olarak kontrol grubuna göre DM ve MTHFR grubunda hücrelerden daha az salgılanan IGF- 1, bu iki grupta yetersiz kalarak desidualizasyonu yeterince uyaramayıp erken dönemde düşüğe neden olabilir.

7- DM ve MTHFR grubunda endometriyum yüzey ve bez epitelinde daha az otofaji görülüyor. Bu durum endometriyum yüzeyinin otofajiye direnç gösterip, implantasyona engel olduğunu düşündürüyor.

8- DM ve MTHFR grubunda villöz trofoblastlarda otofaji artmıştır. Bunun sebebi koryon villuslarının anne kanı ile direk temas halinde olması olabilir.

7. ÖNERİLER

MTHFR grubu hastaları homozigot ve heterozigot olarak ayrılıp hücresel düzeyde aralarında fark var mı yok mu araştırılabilir. Aynı zamanda tedavi görmüş ama yinede düşük yapmış MTHFR homozigot hastalar ile tedavi almadan düşük yapmış MTHFR homozigot hastalar LIF, IGF- 1 ve Beclin-1salgılanması açısından incelenebilir. Verilen tedavinin ne kadar etkili ya da etkisiz olduğu anlaşılabilir.

MTHFR homozigot hastalarda ve otoimmün hastalarda apoptoz ve otofaji aynı anda bakılıp, hangi programlı hücre ölüm tipinin nerede daha etkili olduğu saptanabilir.

MTHFR hastalarından alınan doku örneklerinde LIF immünohistokimyası yapılırken eş zamanlı olarak ekstravillöz trofoblastlar da sayılarak bu hastalarda plasentasyon yetersizliği hakkında bilgi edinilebilir.

Preeklampsili ve preeklampsili olmayan MTHFR homozigot hastalarda NK (doğal öldürücü) hücreler işaretlenip sayılarına bakılarak, MTHFR homozigot hastalarında NK hücre sayısı ile preeklampsi arasında bir bağlantı olup olmadığına bakılabilir.

Otoimmün ve MTHFR hastalarında aynı örnekte hem makrofajlar işaretlenip hemde LIF immünohistokimyası yapılıp; bu hastalık grupları için makrofaj sayılarının LIF ile bir ilişkisinin olup olmadığı araştırılabilir.

DM dışında diğer otoimmün hastalıklarda meydana gelen erken dönem düşüklerde de LIF, IGF-1 ve Beclin-1 bakılarak otoimmün hastalıklar kendi aralarında karşılaştırılabilir. Bu otoimmün hastalarda meydana gelen düşüklerde ortak bir mekanizma olup olmadığı araştırılabilir.

MTHFR hastalarında NK hücreleri işeretlenerek sayım yapılıp, azalma varsa placenta akreta ile MTHFR hastalığı arasında bağlantı var mı bulunabilir.

KAYNAKLAR

1. Ross MH, Pawlina W, Histology A Text and Atlas, Lippincott Williams & Wilkins, 2010, 845- 853.

2. Gartner LP, Hiatt JL, Color Text Book of Histology, W. B. Saunders Company, 2009, 382- 397.

3. Giudice LC, Potential biochemical markers of uterine receptivity, Hum Reprod, 1999, 2: 3– 16.

4. Simon C, Moreno C, Remohi J, Pellicer A, Cytokines and embryo implantation, J Reproduction Immunology, 1998, 39: 117– 131.

5. Simon C, Martin JC, Pellicer A, Paracrine regulators of implantation, Baillieres Best Pract. Res. Clin. Obstet. Gynaecol, 2000, 14: 815– 826.

6. Cullinan EB, Abbondanzo SJ, Anderson PS, Pollard JW, Lessey BA, Stewart CL, Leukemia inhibitory factor (LIF) and LIF receptor expression in human endometrium suggests a potential autocrine/ paracrine function in regulating embryo implantation, PNAS, 1996, 93: 3115– 3120.

7. Lass A, Weishui W, Munafo A, Loumaye E, Leukemia inhibitory factor in human reproduction, Fertility and Sterility, 2001, 76: 1091- 1096.

8. Maruo T, Murata K, Matsuo H, Samoto T, Mochizuki M, Insulin- like growth factor- I as a local regulator of proliferation and differentiated function of the human trophoblast in early pregnancy, Early Pregnancy, 1995, 1: 54– 61.

9. Fazleabas AT, Kim JJ, Srinivasan S, Donnelly KM, Brudney A, Jaffe RC, Implantation in the baboon: endometrial responses, Semin Reprod Endocrinol 1999; 17: 257– 265.

10. Talbi S, Hamilton AE, Vo KC, Tulac S, Overgaard MT, Dosiou C, Le Shay N, Nezhat CN, Kempson R, Lessey BA et al., Molecular phenotyping of human endometrium distinguishes menstrual cycle phases and underlying biological processes in normo-ovulatory women, Endocrinology, 2006, 147: 1097– 1121.

11. Ohsumi Y, Molecular dissection of autophagy: two ubiquitin- like systems, Nat Rev Mol Cell Biol, 2001; 2: 211- 6.

12. Shintani T, Klionsky DJ, Autophagy in health and disease: a double- edged sword, Science, 2004; 306: 990- 5.

13. Soo-Young Oh, Suk-Joo Choi, Kyung Hee Kim, Eun Yoon Cho, Jong-Hwa Kim, Cheong-Rae Roh, Autophagy- Related Proteins, LC3 and Beclin- 1, in Placentas From Pregnancies Complicated by Preeclampsia, Reproductive Sciences, 15: 9, 2008, 912-920.

14. Fodinger M, Horl WH, Sunder- Plassman G, Molecular biology of 5, 10-methylenetetrahydrofolate reductase, J Nephrol, 2000; 13 (1): 20- 33.

15. Snell, S. R. , Clinic Anatomy, 5.Baskı, Nobel Tıp Kitabevleri, 1998, 323- 326.

16. Hatipoğlu, M T, Anatomi sözlüğü 5. Baskı, Hatipoğlu Yayınevi, 2000.

17. Gursoy E , Ergin K, Dişi ureme sistemi Atlası, Nobel Tıp Kitabevleri, 2007

18. Ovalle WK, Nahirney PC , Netter Temel Histoloji, 2009, 413.

19. Moore KL, Persaud TVN. ,İnsan Embriyolojisi, 2002, 323- 341.

20. Sadler TW, Langman' s Medical Embryology, Lippincott Williams & Wilkins, 2012, 243- 259.

21. Henriet P, Gaide Chevronnay HP, Marbaix E, The endocrine and paracrine control of menstruation, Mol Cell Endocrinol, 2012, 358(2): 197- 207.

22. Lockwood CJ, Mechanisms of normal and abnormal endometrial bleeding, Menopause, 2011, 18(4): 408- 11.

23. Punyadeera C, Verbost P, Groothouis P, Oestrogen and progestin responses in human endometrium, J Steroid Biochem Mol Biol, 2003, 84: 393- 410.

24. Kierszenbaum AL, Histology and Cell Biology, Elsevier Saunders, 2012, 633- 649.

25. Young B, Heath JW, Wheater's Functional Histology, Sidney: Churchill Livingstone, 2000.

26. Bergh PA, Navot D, The impact of embryonic development and endometrial maturity on the timing of implantation, Fertil Steril, 1992, 58: 537– 42.

27. Navot D, Scott RT, Droesch K, Veeck LL, Liu HS, Rosenwaks Z, The window of embryo transfer and the efficiency of human conception in vitro, Fertil Steril, 1991, 55: 114–118.

28. Gellersen B. , Brosens J. , Cyclic AMP and progesterone receptor cross-talk in human endometrium: a decidualizing affair, J Endocrinol, 178: 357– 372, 2003.

29. Cross JC, Werb Z, Fisher SJ, Implantation and the placenta: key pieces of the development puzzle, Science, 1994, 266: 1508– 18.

30. Nikas G, Endometrial receptivity: changes in cell- surface morphology, Sem Reprod Med, 2000, 18: 229– 235.

31. Nikas G, Drakakis P, Loutradis D, Mara- Skoufari C, Koumantakis E, Michalas S, Psychoyos A, Uterine pinopodes as markers of "nidation window" in cycling women receiving exogenous oestradiol and progesterone, Hum Reprod, 1995, 10: 1208– 1213.

32. Johannisson E, Nilsson L, Scanning electron microscopic study of the human endometrium, Fertil Steril, 1972, 23: 613– 625.

33. Enders AC, Nelson DM, Pinocytotic activity of the uterus of the rat, Am J Anat, 1973, 138: 277– 299.

34. Singh MM, Chauhan SC, Trivedi RN, Maitra SC, Kamboj VP, Correlation of pinopod development on uterine luminal epithelial surface with hormonal events and endometrial sensitivity in rat, Eur J Endocrinol, 1996, 135: 107– 117.

35. Develioglu OH, Nikas G, Hsiu JG, Toner JP, Jones HW, Detection of endometrial pinopodes by light microscopy, Fertil Steril, 2000, 74: 767– 770.

36. Nikas G, Endometrial receptivity: changes in cell- surface morphology, Semin Reprod Med, 2000, 18: 229– 235.

37. Quinn CE, Detmar J, Casper RF, Pinopodes are present in Lif null and HoxA 10 null mice, Fertil Steril, 2007, 88 (Suppl. 4): 1021– 1028.

38. Aghajanova L, Stavreus- Evers A, Nikas Y, Hovatta O, Landgren BM, Coexpression of pinopodes and leukemia inhibitory factor, as well as its receptor, in human endometrium, Fertil Steril, 2003, 79 (Suppl. 1): 808– 814.

39. Quinn CE, Casper RF, Pinopodes: a questionable role in endometrial receptivity Human Reproduction Update, 2009, 15: 229–236.

40. Abrahamsohn PA, Zorn TM, Implantation and decidualization in rodents, Journal of Experimental Zoology, 1993, 266: 603– 628.

41. Paria BC, Ma W, Tan J, Raja S, Das SK, Dey SK, Hogan BL, Cellular and molecular responses of the uterus to embryo implantation can be elicited by locally applied growth factors, PNAS, 2001, 98: 1047– 1052.

42. Sharkey A, Cytokines and implantation, Reviews in Reproduction, 1998: 3 52–61.

43. Saito S, Cytokine cross-talk between mother and the embryo/ placenta, Journal of Reproductive Immunology, 2001, 52: 15– 33.

44. Croy BA, Van Den Heuvel MJ, Borzychowski AM, Tayade C, Uterine natural killer cells: a specialized differentiation regulated by ovarian hormones, Immunol Rev 2006; 214: 161–185

45. Hanna J, Goldman -Wohl D, Hamani Y, et al., Decidual NKcells regulate key developmental processes at the human fetalmaternal interface, Nat Med 2006; 12: 1065–1074.

46. Kasahara K, Takakura K, Takebayashi K, Kimura F, Nakanishi K, Noda Y, The role of human chorionic gonadotropin on decidualization of endometrial stromal cells in vitro, J Clin Endocrinol Metab, 2001, 86: 1281–1286.

47. Gellersen B, Brosens J, Cyclic AMP and progesterone receptor cross- talk in human endometrium: a decidualizing affair, J Endocrinol, 2003, 178: 357– 372.

48. Gellersen B, Reimann K, Samalecos A, Aupers S, Bamberger AM, Invasiveness of human endometrial stromal cells is promoted by decidualization and by trophoblastderived signals, Hum Reprod, 2010, 25 :862- 873.

49. Brosens JJ, Pijnenborg R, Brosens IA, The myometrial junctional zone spiral arteries in normal and abnormal pregnancies: a review of the literature, Am J Obstet Gynecol, 2002; 187: 1416– 1423.

50. Brosens I, Robertson WB, Dixon HG, The physiologicalresponse of the vessels of the placental bed to normal pregnancy, J Pathol Bacteriol, 1967, 93: 569– 579.

51. Maccalman CD, Furth EE, Omigbodun A, Bronner M, Coutifaris C, Strauss JF, Regulated expression of cadherin- 11 in human epithelial cells: A role for cadherin-11 in trophoblast- endometrium interactions?, Dev Dyn, 1996, 206: 201- 211.

52. Richards RG, Brar AK, Frank GR, Hartman SM, Jikihara H, Fibroblast cells from term human decidua closely resemble endometrial stromal cells: induction of prolactin and insulin- like growth factor binding protein- 1 expression, Biol Reprod, 1995, 52: 609- 615.

53. Brar AK, Kessler CA, Meyer AJ, Cedars MI, Jikihara H, Retinoic acid suppresses invitro decidualization of human endometrial stromal cells, Mol Hum Reprod, 1996, 2: 185- 193.

54. Gellersen B, Brosens J, Cyclic AMP and progesterone receptor cross- talk in human endometrium: a decidualizing affair, J Endocrinol, 2003, 178: 357– 372).

55. Kudo Y, Boyd CA, Spyropoulou I, et al., Indoleamine 2, 3- dioxygenase: distribution and function in the developing human placenta, J Reprod Immunol 2004; 61: 87– 98.

56. Lash GE, Robson SC, Bulmer JN, Review: Functional role of uterine natural killer (uNK) cells in human early pregnancy deciduas, Placenta, 2010, 31:s87- s9257. Susan J Kimber, Leukaemia inhibitory factor in implantation and uterine Biology, Reproduction, 2005, 130: 131– 145.

58. Dimitriadis E, Menkhorst E, Salamonsen LA, Paiva P, LIF and IL11 in trophoblast-endometrial interactions during, the establishment of pregnancy, Placenta 31, Supplement A, Trophoblast Research, 2010, 24: 99– 104.

59. Gearing DP, VandenBos T, Beckmann MP, Thut CJ, Comeau MR, Mosley B, et al., Reconstitution of high affinity leukaemia inhibitory factor (LIF) receptors in haemopoietic cells transfected with the cloned human LIF receptor, Ciba Found Symp, 1992, 167: 245–255.

60. Gearing DP, Ziegler SF, Comeau MR, Friend D, Thoma B, Cosman D, et al., Proliferative responses and binding properties of hematopoietic cells transfected with low-affinity receptors for leukemia inhibitory factor, oncostatin M, and ciliary neurotrophic factor, Proc Natl Acad Sci USA, 1994, 91: 1119– 1123.

61. Amir Lass, Weishui Weiser, Alain Munafo, Ernest Loumaye, Leukemia inhibitory factor in human reproduction, Fertility And Sterility, 2001, 76: 6.

62. Charnock- Jones DS, Sharkey AM, Fenwick P, Smith SK, Leukaemia inhibitory factor mRNA concentration peaks in human endometrium at the time of implantation and the blastocyst contains mRNA for the receptor at this time, J Reprod Fertil, 1994, 101: 421– 6.

63. Cullinan EB, Abbondanzo SJ, Anderson PS, Pollard JW, Lessey BA, Stewart CL, Leukemia inhibitory factor (LIF) and LIF receptor expression in human endometrium suggests a potential autocrine/ paracrine function in regulating embryo implantation, Proc Natl Acad Sci USA, 1996, 93: 3115– 20.

64. Laird SM, Tuckerman EM, Dalton CF, Dunphy BC, Li TC, Zhang X, The production of leukaemia inhibitory factor by human endometrium: presence in uterine flushings and production by cells in culture, Hum Reprod, 1997, 12: 569– 74.

65. Dalton CF, Laird SM, Serle E, et al., The measurement of CA 125 and placental protein 14 in uterine flushings in women with recurrent published showing that human endometrial cells in culture do miscarriage: relation to endometrial morphology, Hum. Reprod, 1995, 10: 101–105.

66. Li TC, Ling E, Dalton C, et al., Concentrations of endometrial unexplained infertility suggests that LIF may be an important protein PP14 in uterine flushings throughout the menstrual cycle in normal uterine factor in supporting implantation, as has been found fertile subjects, Br. J. Obstet. Gynaecol, 1993, 100: 460–464.

67. Arici A, Engin O, Attar E, Olive DL, A Modulation of leukemia inhibitory factor gene expression and protein biosynthesis in human endometrium, Journal of Clinical Endocrinology and Metabolism, 1995, 80: 1908–1915.

68. Chen DB, Hilsenrath R, Yang ZM, Le SP, Kim SR, Chuong CJ, Poindexter AN, Leukaemia inhibitory factor in human endometrium during the menstrual cycle: cellular origin and action on production of glandular epithelial cell prostaglandin in vitro, Human Reproduction, 1995, 10: 911– 918.

69. Sharkey AM, King A, Clark DE, Burrows TD, Jokhi PP, Charnock- Jones DS, et al., Localization of leukemia inhibitory factor and its receptor in human placenta throughout pregnancy, Biol Reprod, 1999, 60: 355–64.

70. Danielsson KG, Swahn ML, Bygdeman M, The effect of various doses of mifepristone on endometrial leukaemia inhibitory factor expression in the midluteal phase– an immunohistochemical study, Hum Reprod, 1997, 12 (6): 1293–7.

71. Chen HF, Lin CY, Chao KH, Wu MY, Yang YS, Ho HN, Defective production of interleukin- 11 by decidua and chorionic villi in human anembryonic pregnancy, J Clin Endocrinol Metab, 2002, 87 (5): 2320– 8.

72. Dimitriadis E, Robb L, Liu YX, Enders AC, Martin H, Stoikos C, et al., IL- 11 and IL-11Ralpha immunolocalisation at primate implantation sites supports a role for IL-11 in placentation and fetal development, Reprod Biol Endocrinol, 2003, 1 (1): 34.

73. Arici A, Oral E, Bahtiyar O, Engin O, Seli E, Jones EE, Leukemia inhibitory factor expression in human follicular fluid and ovarian cells, Hum Reprod, 1997, 12: 1233–9.

74. Nachtigall MJ, Kliman HJ, Feinberg RF, Olive DL, Engin O, Arici A, The effect of leukemia inhibitory factor (LIF) on trophoblast differentiation: a potential role in human implantation, Journal of Clinical Endocrinology and Metabolism, 1996, 81: 801– 806.

75. Sawai K, Azuma C, Koyama M, Ito S, Hashimoto K, Kimura T, Samejima Y, Nobunaga T, Saji F, Leukemia inhibitory factor (LIF) enhances trophoblast differentiation mediated by human chorionic gonadotropin (hCG), Biochemical and Biophysical Research Communications, 1995, 211: 137–143.

76. Keisuke Sawai, Noboru Matsuzaki, Takayoshi Okada, Koichiro Shimoya, Masayasu Koyama, Chihiro Azuma, Fumitaka Saji, Yuji Murata, Human Decidual Cell Biosynthesis of Leukemia Inhibitory Factor: Regulation by Decidual Cytokines and Steroid Hormones, Biology Of Reproduction, 1997, 56: 1274- 1280.

77. Gonzalez RR, Rueda BR, Ramos MP, Littell RD, Glasser S, Leavis PC, Leptin-induced increase in leukemia inhibitory factor and its receptor by human endometrium is partially mediated by interleukin 1 receptor signaling, Endocrinology, 2004, 145: 3850– 3857.

78. Stewart CL, Kaspar P, Brunet LJ, Bhatt H, Gadi I, Kontgen F, Abbondanzo SJ, Blastocyst implantation depends on maternal expression of leukaemia inhibitory factor, Nature, 1992, 359: 76– 79.

79. Cheng JG, Rodriguez CI, Stewart CL, Control of uterine receptivity and embryo implantation by steroid hormone regulation of LIF production and LIF receptor activity: towards a molecular understanding of 'the window of implantation', Reviews in Endocrine and Metabolic Disorders, 2002, 3: 119– 126.

80. Nachtigall MJ, Kliman HJ, Feinberg RF, Olive DL, Engin O, Arici A, The effect of leukemia inhibitory factor (LIF) on trophoblast differentiation: a potential role in human implantation, J Clin Endocrinol Metab, 1996, 81: 801– 6.

81. Kliman H, Nestler J, Sermasi E, Sanger J, Strauss J, Purification and in vitro differentiation of cytotrophoblasts from human term placentae, Endocrinology 1986, 118:1567-1582.

82. Anette L, Ursula BL, Vibeke R, Henrik I, Thomas H, Sven R, Susanne B, Steen S, Biochemical evaluation of endometrial function at the time of implantation, Fertility And Sterility, 2002, 78: 2.

83. Chen JR, Cheng JG, Shatzer T, Sewell L, Hernandez L, Stewart CL, Leukemia inhibitory factor can substitute for nidatory estrogen and is essential to inducing a receptive uterus for implantation but is not essential for subsequent embryogenesis, Endocrinology, 2000, 141: 4365– 4372.

84. Pollard JW, Hunt JS, Wiktor-Jedrzejczak W, Stanley ER, A pregnancy defect in the osteopetrotic (op/op) mouse demonstrates the requirement for CSF- 1 in female fertility, Developmental Biology, 1991, 148: 273– 283.

85. Guimond MJ, Luross JA, Wang B, Terhorst C, Danial S, Croy BA, Absence of natural killer cells during murine pregnancy is associated with reproductive compromise in TgE26 mice, Biology of Reproduction, 1997, 56: 169– 179.

86. Schofield G, Kimber SJ, Leukocyte subpopulations in the uteri of leukemia inhibitory factor knockout mice during early pregnancy, Biology of Reproduction, 2005, 72: 872– 878.

87. Piccinni MP, Beloni L, Livi C, Maggi E, Scarselli G, Romagnani S. Defective production of both leukemia inhibitory factor and type 2 T- helper cytokines by decidual T cells in unexplained recurrent abortions, Nat Med, 1998, 4: 1020 –4.

88. Yoshida K, Taga T, Saito M, Suematsu S, Kumanogoh A, Tanaka T, Fujiwara H, Hirata M, Yamagami T & Nakahata T et al., Targeted disruption of gp130, a common signal transducer for the interleukin 6 family of cytokines, leads to myocardial and hematological disorders, PNAS, 1996, 93: 407– 411.

89. Ware CB, Horowitz MC, Renshaw BR, Hunt JS, Liggitt D, Koblar SA, Gliniak BC, McKenna HJ, Papayannopoulou T, Thoma B et al., Targeted disruption of the low-affinity leukemia inhibitory factor receptor gene causes placental, skeletal, neural and metabolic defects and results in perinatal death, Development, 1995, 121: 1283– 1299.

90. Höppener JW, Pagter-Holthuizen P, Geurts AH, Jansen M, Kittur SD, Antonarakis SE, Lips CJ, Sussenbach JS, The human gene encoding insulin- like growth factor I is located on chromosome 12, Hum. Genet, 1985, 69 (2): 157– 160.

91. Jansen M, Schaik FM, Ricker AT, Bullock B, Woods DE, Gabbay KH, Nussbaum AL, Sussenbach JS, Brande JL, Sequence of cDNA encoding human insulin-like growth factor I precursor, Nature, 1983, 306 (5943): 609–11.

92. Jones JI, Clemmons DR, Insulin-l ike growth factors and their binding proteins: biological actions, Endocrine Reviews, 1995, 16: 3– 34.

93. Hossner KL, McCusker RH, Dodson MV, Insulin- like growth factors and binding proteins in domestic animals, Animal Science, 1997, 64 : 1– 15.

94. DeMellow JSM, Baxter RC, Growth hormone- dependent insulin- like growth factor (IGF) binding protein both inhibits and potentiates IGF- I stimulated DNA synthesis, Biochem Biophys Res Commun, 1988, 156: 199– 204.

95. Clemmons DR, Insulin- like growth factor binding proteins roles in regulating IGF physiology, J Dev Physiol, 1991, 15: 105– 110.

96. Kayaalp SO, İnsülin, oral ve diğer antidiyabetik ilaçlar ve glukagon, Rasyonel tedavi yönünden Tıbbi Farmakoloji, 2000; 9 (2): 1252- 72.

97. Murphy LJ, Ghahary A, Uterine insulin- like growth factor- I: regulation of expression and its role in estrogen-induced uterine proliferation, Endocr Rev, 1990; 11: 443- 453.

98. Kapur S, Tamada H, Dey SK, Andrews GK, Expression of insulinlike growth factor- I (IGF- I) and its receptor in the peri- implantation mouse uterus, and cell-specific regulation of IGF- I gene expression by estradiol and progesterone, Biol Reprod, 1992, 46: 208- 219.

99. Stevenson KR, Gilmour RS, Wathes DC, Localization of insulin- like growth factor-I (IGF- I) and -II messenger ribonucleic acid and type 1 IGF receptor in the ovine uterus during the oestrous cycle and early pregnancy, Endocrinology, 1994, 134: 1655–1664.

100. Reynolds TS, Stevenson KR, Wathes DC, Pregnancy specific alterations in the expression of insulin- like growth factor (IGF) system during early placental development in the ewe, Endocrinology, 1997, 138: 886– 897.

101. R S Robinson, G E Mann, T S Gadd, G E Lamming, D C Wathes, The expression of the IGF system in the bovine uterus throughout the oestrous cycle and early pregnancy, Journal of Endocrinology, 2000, 165: 231– 243.

102. Murphy LJ, Murphy LC,Friesen HG, Estrogen induces insulin- like growth factor-I expression in the rat uterus, Molecular Endocrinology, 1988, 1: 445– 450.

103. Simmen RCM, Simmen FA, Hofig A, Farmer SJ, Bazer FW, Hormonal regulation of insulin-like growth factor gene expression in pig uterus, Endocrinology, 1990, 127: 2166– 2174.

104. Hofig A, Michel FJ, Simmen FA, Simmen RCM, Constitutive expression of uterine receptors for insulin- like growth factor- I during the peri- implantation period in the pig, Biology of Reproduction, 1991, 45: 533– 539.

105. Carlsson B, Carlsson L, Billing H, Estrous cycle- dependent co-variation of insulin-like growth factor I (IGF-I) messenger ribonucleic acid and protein in the rat ovary, Molecular and Cellular Endocrinology, 1989, 64: 271– 275

106. Zhou J, Chin E, Bondy C, Cellular pattern of insulin-like growth factor I (IGF-I) and IGF-I receptor gene expression in the developing and mature ovarian follicle. Endocrinology, 1991, 129: 3281–3288.

107. Hernandez ER, Roberts CT, Hurwitz A, LeRoith D, Adashi EY, Rat ovarian insulin-like growth factor II gene expression is theca-interstitial cell-exclusive: hormonal regulation and receptor distribution, Endocrinology, 1990, 127: 3249– 3251.

108. Strowitzki T, Singer GA, Rettig I, Capp E, Characterization of receptors for insulin-like growth factor type I on cultured human endometrial stromal cells: downregulation by progesterone, Gynecological Endocrinology, 1996, 10: 229–240.

109. Aghajanova L, Hamilton A, Kwintkiewicz J, Vo KC, Giudice LC, Steroidogenic enzyme and key decidualization marker dysregulation in endometrial stromal cells from women with versus without endometriosis, Biol Reprod, 2009, 80: 105–114.

110. Altma J.A. Martı´nez-Conejero, A. Salumets, C. Simo´n, J.A. Horcajadas, A. Stavreus, Endometrial gene expression analysis at the time of embryo implantation in women with unexplained infertility, Molecular Human Reproduction, 2010, 16: 3, 178–187.

111. Licht P, Russu V, Lehmeyer S, Moll J, Siebzehnrubl E, Wildt L, Intrauterine microdialysis reveals cycle-dependent regulation of endometrial insulin-like growth factor binding protein-1 secretion by human chorionic gonadotropin, Fertil Steril 2002, 78:252–258.

112. Yoshimura Y, Nakamura Y, Oda T, Yamada H, Nanno T, Ando M, Ubukata Y, Suzuki M, Effects of gonadotropin- releasing hormone agonists on meiotic maturation of follicle-enclosed oocytes in rabbits, Biol Reprod, 1990, 43: 1012-1018.

113. Chomczynski P, Sacchi N, Single-step method of RNA isolation by acid guanidium thiocyanate-phenol-chloroform extraction. Anal Biochem, 1987, 162: 156- 159.

114. Yoshimura Y, Iwashita M, Karube M, Oda T, Akiba M, Shiokawa S, Ando M, Yoshinaga A, Nakamura Y, Growth hormone stimulates follicular development by stimulating ovarian production of insulin-like growth factor-I, Endocrinology, 1994, 135: 887- 894.

115. Zhou J, Bondy C, Anatomy of the human ovarian insulin-like growth factor system, Biol Reprod, 1993, 48: 467- 482.

116. Zhou J, Chin E, Bondy C, Cellular pattern of insulin-like growth factor-I (IGF-I) and IGF-I receptor gene expression in the developing and mature ovarian follicle, Endocrinology, 1991, 129: 3281- 3288.

117. Yasunori Yoshimura, Motomu A, Shinya N, Mitsutoshi I, Tomoko A, Kou S, Toyohiko M, Naoaki K, Mamoru T, Effects of Insulin-Like Growth Factor-I on Follicle

Growth, Oocyte Maturation, and Ovarian Steroidogenesis and Plasminogen Activator Activity in the Rabbit, Biology Of Reproduction, 1996, 55: 152-160.

118. Manson HD, Martkaninen H, Beard RW, Fulghesu AM, Caruso A, Mancuso S, Direct gonadotropin effect of growth hormone on oestradiol production by human granulosa cells, J Endocrinol, 1990, 126: 1-4.

119. Adashi EY, Resnick CE, Svoda ME, Van Wyk JJ, In vivo regulation of granulosa cells somatomedin-C/insulin-like growth factor-I receptors, Endocrinology, 1988, 122:1383-1390.

120. Dimitriadis E, White CA, Jones RL, Salamonsen LA, Cytokines, chemokines and growth factors in endometrium related to implantation, Hum Reprod Update, 2005, 11: 613-630.

121. Diedrich K, Fauser BCJM, Devroey P, Griesinger G, The role of the endometrium and embryo in human implantation, Hum Reprod Update, 2007, 13: 365- 377.

122. Dey SK, Lim H, Das SK, Reese J, Paria BC, Daikoku T, Wang H, Molecular cues to implantation, Endocr Rev, 2004, 25:341-373.

123. Justine SF, Tobias GP, Ekkehard S, Udo RM, Trophoblast invasion: the role of intracellular cytokine signalling via signal transducer and activator of transcription 3 (STAT3), Human Reproduction Update, 2008, 14:4, 335–344.

124. Thomas E Spencer1, Greg A Johnson, Fuller W Bazer, Robert C, Burghardt, Implantation mechanisms: insights from the sheep, Society for Reproduction and Fertility, 2004, 1470–1626.

125. Parr EL, Parr MB, Epithelial cell death during rodent embryo implantation, Blastocyst Implantation, Boston: Serono Symposia USA Adams Publishing Group, 1989, 105-115.

126. Butcher EC, Picker LJ, Lymphocyte homing and homeostasis, Science, 1996, 272 (5258): 60–66.

127. Tosi MF, Innate immune responses to infection, J. Allergy Clin. Immunol. 2005, 116 (2): 241– 249.

128. Yeh JC, Hiraoka N, Petryniak B, Nakayama J, Ellies LG, Rabuka D, Hindsgaul O, Marth JD, Lowe JB, Fukuda M, Novel sulfated lymphocyte homing receptors and their control by a Core1 extension beta 1,3-N-acetylglucosaminyltransferase, Cell, 2001; 105: 957–969.

129. Lai TH, Shih Ie M, Vlahos N, Ho CL, Wallach E, Zhao Y, Differential expression of L-selectin ligand in the endometrium during the menstrual cycle, Fertil Steril, 2005, 83 (Suppl1): 1297–1302.

130. Genbacev OD, Prakobphol A, Foulk RA, Krtolica AR, Ilic D, Singer MS, Yang ZQ, Kiessling LL, Rosen SD, Fisher SJ, Trophoblast L-selectin-mediated adhesion at the maternal- fetal interface, Science, 2003, 299: 405–408.

131. Dominguez F, Yanez-Mo M, Sanchez-Madrid F, Simon C, Embryonic implantation and leukocyte transendothelial migration: different processes with similar players?, FASEB J, 2005, 19: 1056–1060.

132. Enders AC, Trophoblast-uterine interactions in the first days of implantation: models for the study of implantation events in the human, Semin Reprod Med, 2000, 18(3):255-63.

133. Steeber DA, Engel P, Miller AS, Sheetz MP, Tedder TF, Ligation of L-selectin through conserved regions within the lectin domain activates signal transduction pathways and integrin function in human, mouse, and rat leukocytes, J Immunol 1997, 159 (2): 952- 63.

134. Meseguer M, Aplin JD, Caballero-Campo P, O'Connor JE, Martin JC, Remohi J, Pellicer A, Simon C, Human endometrial mucin MUC1 is up-regulated by progesterone and down-regulated in vitro by the human blastocyst, Biol Reprod, 2001, 64: 590–601.

135. Fitzgerald JS, Poehlmann TG, Schleussner E, Markert UR, Trophoblast invasion: the role of intracellular cytokine signalling via signal transducer and activator of transcription 3 (STAT3), Hum Reprod Update, 2008, 14:335-344.

136. Fouladi-Nashta AA, Jones CJ, Nijjar N, Mohamet L, Smith A, Chambers I, Kimber SJ, Characterization of the uterine phenotype during the peri-implantation period for LIF-null, MF1 strain mice, Developmental Biology, 2005, 2811–21.

137. Chen JR, Cheng JG, Shatzer T, Sewell L, Hernandez L, Stewart CL, Leukemia inhibitory factor can substitute for nidatory estrogen and is essential to inducing a receptive uterus for implantation but is not essential for subsequent embryogenesis. Endocrinology, 2000, 141: 4365–4372.

138. Achache H, Revel A, Endometrial receptivity markers, the journey to successful embryo implantation, Hum Reprod Update, 2006, 12: 731–746.

139. Dey SK, Lim H, Das SK, Reese J, Paria BC, Daikoku T, Wang H, Molecular cues to Implantation, Endocr Rev, 2004, 25:341–373.

140. Paria BC, Zhao X, Das SK, Dey SK, Yoshinaga K, Zonula occludens-1 and E-cadherin are coordinately expressed in the mouse uterus with the initiation of implantation and decidualization, Dev Biol, 1999, 208: 488–501.

141. Susan JK, Molecular Interactions at the Maternal- Embryonic Interface During the Early Phase of Implantation, Sem Reproductive Med, 2000, 18 (3): 237-253.

142. Duc-Goiran P, Mignot TM, Bourgeois C, Ferre F. Embryo- Maternal Interactions at the Implantation Site: A Delicate Equilibrium, Gynecology and Reproductive Biology, 1999, 83 (1): 85-100.

143. Bischof P, Meisser A, Campana A, Involvement of Trophoblast in Embryo Implantation: Regulation by Paracrine Factors, Journal of the Reproductive Immunology, 1998, 39 (1-2): 167-177.

144. Vu TH, Werb Z, Matrix metalloproteinases: effectors of development and normal physiology, Genes Dev, 2000, 14:2123–2133.

145. Meisser A, Cameo P, Islami D, Campana A, Bischof P. Effects of interleukin-6 (IL-6) on cytotrophoblastic cells, Mol Hum Reprod, 1999, 5: 1055–1058.

146. Clifford K, Rai R, Regan L, Future pregnancy outcome in unexplained recurrent first trimestr miscarriage, Hum Reprod, 1997, 12:387-389.

147. Jonathon S. Berek, Novak jinekoloji, 2004, 13: 1067- 1094 / 507-509.

148. M. Nedim Çiçek, Cemalettin Akyürek, Çetin Çelik, Ali Haberal. Kadın Hastalıkları ve Doğum Bilgisi, 2006, 2: 1593-1610.

149. Roman E, Fetal loss rates and their relation to pregnancy order, J Epidemiol Community Health, 1984, 38 (1): 29-35.

150. Miodovnik M, Skillman C, Holroyde JC, Elevated maternal glycohemoglobin in early pregnancy and spontaneous abortion among insulin-dependent diabetic women, Am J Obstet Gynecol 1985, 153: 439-42.

151. David K. James, Philip J. Ster, Carl P. Weiner, Bernard Gonik,(Çeviri) Yüksek riskli gebelikler yönetim seçenekleri, 2008, 3: 105-124.

152. Miller JF, Williamson E, Glue J, Fetal loss after implantation: A prospective study, Lancet, 1980, 2:554–559.

153. Boue J,Boue A,Lazar P, Retrospective and prospective epidemiological studies of 1500 karyotyped spontaneous abortions, Teratology, 1995, 12: 11- 16.

154. Holly B. Ford, Danny J. Schust, Recurrent loss: Etiology, Dignosis and therapy Obstet & Gynecol, 2009, 2: 76-83

155. Andreoli Carpenter, Bennet Plum, Cecil Essentials of Medicine, Diayebetes mellitus, 1999, 533–45.

156. World Health Organization 1999 Definition, Diagnosis and Classification of Diabetes Mellitus and its Complications.

157. Vaxillaire M, Froguel P, Genetic basis of maturity-onset diabetes of the young, Endokrinol metab clin North Am, 2006, 35: 371–84.

158. Platt MJ, Stanisstreet M, Casson IF, Howard CV, Walkinshaw S,Pennycook S, McKendrick O, St Vincent's declaration 10 years on: outcomes of diabetic pregnancies, Diabet Med, 2002, 19: 216–220.

159. Casson IF, Clarke CA, Howard CV, McKendrick O, Pennycook S,Pharoah PO, Platt MJ, Stanisstreet M, van Velszen D, Walkinshaw S, Outcomes of pregnancy in insulin dependent diabetic women: results of afive year population cohort study, BMJ, 1997, 315: 275–278.

160. Burke SD, Dong H, Hazan AD, Croy BA, Aberrant endometrial features of pregnancy in diabetic NOD mice, Diabetes, 2007, 56: 2919–2926.

161. Raghupathy R, Makhseed M, Azizieh F, Omu A, Gupta M, Farhat R, Cytokine production by maternal lymphocytes during normal human pregnancy and in unexplained recurrent spontaneous abortion, Human Reprod, 2000, 15(3): 713- 718.

162. Ecker JL, Laufer MR, Hill JA, Measurement of embryotoxic factors is predictive of pregnancy outcome in women with history of recurrent abortion, *Obstet. Gynecol*, 1993, 81: 84–87.

163. Adelberg A, Kuller Ja, Thrombophilias and recurrent miscarriage, Obstet Gynecol Survey, 2002, 57: 703-709.

164. Bates SM, Ginsberg JS, Thrombosis in pregnancy, Curr Opin Hematol, 1997, 5: 335-43.

165. Kalafatis M, Mann K, Factor V leiden and thrombophilia, Arteriosclerosis thrombosis and vascular biology, 1997, 17: 620-27.

166. Blumenfeld Z, Benjamin B, Thombophilia-associated pregnancy wastage, Fertil Steril, 1999, 72: 765-74.

167. Cotter AM, Molloy AM, Scott JM, Daly SF, Elevated plasma homocysteine in early pregnancy: A risk factor for the development of severe preeclampsia, Am J Obstet Gynecol, 2001, 185: 781-5.

168. Aubard Y, Darodes N, Cantaloube M. Hyperhomocysteinema and pregnancy review of our present understanding and therepeutic implications, Eur J Obstet Gynecol, 2000, 93: 157-65.

169. Wouters MG, Boers GH, Blom HJ, Trijbels FJ, Thomas CM, Borm GF, Steegers-Theunissen RP, Eskes TK, Hyperhomocysteinemia: a risk factor in women with unexplained recurrent early pregnancy loss, Fertil Steril, 1993, 60 (5): 820-5.

170. Cheng Z, Jiang X, Kruger WD, Praticò D, Gupta S, Mallilankaraman K, Madesh M, Schafer AI, Durante W, Yang X, Wang H, Hyperhomocysteinemia impairs endothelium-derived hyperpolarizing factor-mediated vasorelaxation in transgenic cystathionine beta synthase-deficient mice, Blood, 2011, 118(7): 1998-2006.

171. Wang J, Dudman NPB, Wikken D, Effects of homocysteine and related mmpamds on prostacyclin production by cultured human vascular endothelial cells Thromb Haemostas, 1994, 70: 1047-52.

172. Stamler JS, Osborne JA, Jaraki O, Rabbani LE, Mullins M, Singel D, Loscalzo J, Adverse vascular effects of homocysteine are modulated by endothelium-derived relaxing factor and related oxides of nitrogen, J Clin Invest, 1993, 91(1): 308-18.

173. Tsai JC. Penella MA, Yoshizumi M, Promotion of vascular smooth muscle cell growth by homocysteine. Pnrc NatI Acad Sci,1994, 91: 6369-73.

174. Harker LA. Slichtcr SJ, Scott CR, Ross R, Homocystinemia. Vascular iniury and arterial thrombosis, N Engl J Med, 1974, 291: 537-43.

175. Zou T, Yang W, Hou Z, Yang J, Homocysteine enhances cell proliferation in vascular smooth muscle cells: role of p38 MAPK and p47phox, 2010, Acta Biochim Biophys Sin (Shanghai), 42(12): 908-15.

176. Mizushima N, Levine B, Cuervo AM, Klionsky DJ, Autophagy fights disease through cellular self-digestion, Nature 2008: 451, 1069-75.

177. Yang Z, Klionsky D, Eaten alive: a history of macroautophagy, Nat Cell Biol, 2010, 12: 814-822.

178. Xie Z, Klionsky DJ, Autophagosome formation: core machinery and adaptaion, Nat Cell Biol, 2007, 9: 1102-9.

179. Kroemer G, Marino G, Levine B, Autophagy and integrated stress response, Mol Cell, 2010, 40 (2): 280-293.

180. Mehrpour M, Esclatine A, Beau I, Codogno P, Overwiew of macroautophagy regulation in mammalian cells, Cell Research, 2010, 20: 748-762.

181. Ferraro E, Cecconi F, Autophagic and apoptotic response to stress signals in mammalian cells, Arch Biochem Biophys, 2007, 462: 210-219.

182. Yan L, Vatner DE, Kim SJ, et al., Autophagy in chronically ischemic myocardium, Proc Natl Acad Sci, 2005, 102: 13807-13812.

183. Martinet W, De Meyer GR, Andries L, Herman AG, Kock MM, In situ detection of starvation-induced autophagy, J Histochem Cytochem, 2006, 54: 85-96.

184. Hamacher-Brady A, Brady NR, Gottlieb RA, The interplay between pro-death and pro-survival signaling pathways in myocardial ischemia/reperfusion injury: apoptosis meets autophagy, Cardiovasc Drugs Ther, 2006, 20: 445-462.

185. Liang, XH, Jackson S, Seaman, Brown K, Kempkes B, Hibshoosh H, Levine B, Induction of autophagy and inhibition of tumorigenesis by beclin 1, Nature, 1999, 402: 672-676.

186. Aita V M, Liang XH, Murty VV, Pincus DL, Yu W, Cayanis E, Kalachikov S, Gilliam TC, Levine B, Cloning and genomic organization of beclin 1, a candidate tumor suppressor gene on chromosome 17q21, Genomics, 1999, 59**:** 59-65.

187. Allaire AD, Ballenger KA,Wells SR, McMahon MJ, Lessey BA, Placental apoptosis in preeclampsia, Obstet Gynecol, 2000, 96: 271-276.

188. Straszewski-Chavez SL, Abrahams VM, Mor G, The role of apoptosis in the regulation of trophoblast survival and differentiation during pregnancy, Endocr Rev, 2005, 26: 877-897.

189. Huppertz B, Kadyrov M, Kingdom JC, Apoptosis and its role in the trophoblast, Am J Obstet Gynecol, 200, 195: 29-39.

190. Zhenyu Yue, Shengkan Jin, Chingwen Yang, Arnold J, Levine Nathaniel Heintz, Beclin 1, an autophagy gene essential for early embryonic development is a haploinsufficient tumor suppressor, Proc Natl Acad, 2003, 9: 100 (25): 15077–15082.

191. Tsai HD, Chang CH, Hsieh YY, Lo HY, Leukemia inhibitory factor expression in different endometrial locations between fertile and infertile women throughout different menstrual phases, Journal of Assisted Reproduction and Genetics, 2000, 17: 8.

192. Lash GE, Schiessl B, Kirkley M, Innes BA, Cooper A, Searle RF, et al., Expression of angiogenic growth factors by uterine natural killer cells during early pregnancy. J Leukoc Biol 2006; 80:572- 80.

193. Hannon T, Innes BA, Lash GE, Bulmer JN, Robson SC, Effects of local decidua on trophoblast invasion and spiral artery remodeling in focal placenta create- An immunohistochemical study, Placenta, 2012, 33: 998- 1004.

194. Rajkovic A, Catalano PM, Malinow MR, Elevated homocysteine levels with preeclampsia, Obstetric Gynecology, 1997; 90:168- 71.

195. Cotter AM, Molloy AM, Scott JM, Daly SF, Elevated plasma homocysteine in early pregnancy: A risk factor for the development of severe preeclampsia, Am J Obstet Gynecol 2001; 185:781- 5.