

T.C.
YÜZÜNCÜ YIL ÜNİVERSİTESİ
SAĞLIK BİLİMLERİ ENSTİTÜSÜ

**YALOVA MEZBAHASINDA KESİLEN HAYVANLARDA
SARCOSPORİDİOSİS'İN YAYILIŞI**

Veteriner Hekim Mehmet Veysi ÇITAK
PARAZİTOLOJİ ANABİLİM DALI
YÜKSEKLİSANS TEZİ

DANIŞMAN
Prof. Dr. M. Serdar DEĞER

VAN – 2010

T.C.
YÜZÜNCÜ YIL ÜNİVERSİTESİ
SAĞLIK BİLİMLERİ ENSTİTÜSÜ

**YALOVA MEZBAHASINDA KESİLEN HAYVANLARDA
SARCOSPORİDİOSİS'İN YAYILIŞI**

Veteriner Hekim Mehmet Veysi ÇITAK
PARAZİTOLOJİ ANABİLİM DALI
YÜKSEKLİSANS TEZİ

Jüri Başkanı

Üye

Üye

TEZ KABUL TARİHİ

/ /2010

TEŐEKKÜR

Yüksek lisans eğitimim süresince benden yardımlarını ve önerilerini esirgemeyen her türlü desteęi veren sayın danışman hocam ve Parazitoloji Anabilim Dalı Başkanı Prof. Dr. M. Serdar DEĖER'e sonsuz teşekkürlerimi sunarım. Ayrıca bana yardımcı olan ve bilgilerini ve desteklerini esirgemeyen sayın haocalarım Doç. Dr. Kamile BİÇEK ve Yrd. Doç. Dr. Nalan ÖZDAL'a ve ayrıca Yalova Mezbaha Müdürü Veteriner Hekim Yaşar KOÇTÜRK'e mezbahadaki çalışmalarımda yaptığı yardım ve desteklerinden dolayı teşekkür ederim.

İÇİNDEKİLER

Kabul ve Onay.....	II
Teşekkür.....	III
İçindekiler.....	IV
Tablolar	V
Şekiller.....	VI
1.GİRİŞ.....	1
2. GENEL BİLGİLER.....	3
3.GEREÇ VE YÖNTEM.....	10
3.1.Gereç.....	10
3. 2.Yöntem.....	10
4. BULGULAR.....	12
5.TARTIŞMA VE SONUÇ.....	20
6. ÖZET.....	23
7.SUMMARY.....	24
8. KAYNAKLAR.....	25
9. ÖZGEÇMİŞ.....	29

TABLÖLAR

Tablo 1. Evcil ve yabani hayvanlarda bulunan Sarcocystis türleri (Hiepe,1983).....	9
Tablo 2. Yalova mezbahasında kesilen kasaplık hayvanlardan alınan numunelerin Sacocystis türleriyle enfeksiyon oranları.....	13
Tablo 3. Sığır ve koyunlarda görülen makrokistlerin dağılım oranları.....	14
Tablo 4. Sarcocystis enfeksiyonunun ırk, cinsiyet ve yaş durumlarına göre dağılımı.....	15

ŞEKİLLER

Şekil 1. Özafagusta makroskopik kistlerin görünüşü (4-5 yaşında ♀ Kıvırcık ırkı koyunlar).....	16
Şekil 2. Özafagusta makroskopik kistlerin görünüşü (5-6 yaşında ♂ Kıvırcık ırkı koyunlar).....	17
Şekil 3. Özafagusta makroskopik kistlerin görünüşü (5-6 yaşında ♀ Kıvırcık ırkı koyunlar).....	18
Şekil 4. Özafagusta makroskopik kistlerin görünüşü (4-5 yaşında ♂ Kıvırcık ırkı koyunlar).....	19

1. GİRİŞ

Hayvancılık, her zaman ülkemiz ve diğer dünya toplumlarının hayatında önemli biryere sahip olmuş önemli bir sektördür.

Hayvan sağlığı, insan sağlığını yakından ilgilendirmektedir. Sağlıklı gıda tüketimi hayvan sağlığına bağlıdır.

Ülkemizde yapılan hayvancılıkla orantılı verim elde edilememesinin en önemli etkeni paraziter hastalıklardır. Paraziter hastalıklar, hayvanlarda önemli derecede verim düşüklüğüne ve ölümlere sebep olmaktadır.

Konumu, iklim şartları ve coğrafi yapısı nedeniyle bakteriyel, viral ve paraziter hastalıkların oldukça yaygın olarak görüldüğü ülkemizde, paraziter bir hastalık olan sarcosporidiosis önemli ölçüde görüldüğü bildirilmiştir (Mimioğlu ve arkadaşları 1969; Özer,1988).

Bu sektör pek çok ülkede olduğu gibi Türkiye’de de kırsal kesimlerin önemli geçim kaynağını oluşturmaktadır.

Sarcosporidiosis’in insan ve hayvan sağlığını doğrudan veya dolaylı olarak ilgilendirmesi ve yaygın olarak görülmesi bu konuda çalışmalar yapılması gerekliliğini ortaya çıkarmaktadır.

Nüfusun 70 milyondan fazla olan ülkemizde; insanlarımızın hayvansal gıda maddeleri ihtiyacının karşılanması ve hayvanlardaki ekonomik kayıpların önlenmesi gerekmektedir.

Nüfusumuzun gittikçe arttığı göz önüne alınırsa, yeterli ve dengeli beslenme için hayvansal üretimin sağlıklı ve yeterli oranda olmasına ihtiyaç vardır. Bu yüzden sağlıklı hayvan et ve et ürünlerini tehdit eden Sarcocystis türlerinin tespiti ve yayılım durumlarının belirlenmesi gerekmektedir.

Bu alıřma ile, yrede Sarkocyst yaygınlıęının belirlenmesi ve ileride yapılacak olan alıřmalara ışık tutacaęı amalanmıřtır.

2. GENEL BİLGİLER

Levine; Sarcocystislerin sınıflandırılmasını aşağıdaki şekilde yapmıştır (Levine,1973).

Hayvanlar Alemi	Regnum Animale
Alem Bölümü	Protozoa
Anaç	Plasmodroma
Anaç Bölümü	Apicomplexa
Sınıf	Sporozoasida
Sınıf Bölümü	Coccidiasina
Dizi	Eucoccidiorida
Dizi Bölümü	Endodyococcidiorida
Aile	Sarcocystidae
Soy	Sarcocystis

Sarcocystis türlerinin kistleri makroskopik ve mikroskopik olarak görülür. Makroskopik kistler çıplak gözle görülebilir. Mikroskopik kistler ise serum fizyolojik ile muamele, histolojik kesitler ve trişineskopi ile tespit edilebilirler (Tezcan ve arkadaşları, 1990).

Sarcocystis türleri genellikle silindirik yada iğ şeklindedirler. Kist duvarının granuler yapıda olmasından dolayı konakçı dokularına tutunup, kas lifleri uzamınca yerleşirler. Olgun kistlerin muz şeklinde olan zoitleri 10-12 x 4-9 mikron büyüklüğündedir (Soublsby, 1982).

Sarcocystis türleri memeli, kanatlı, sıcakkanlı hayvanlar ve insanda bulunurlar. Oldukça yaygın parazitlerdir. Zorunlu heteroksen olup indirek gelişirler. Son konak karnivorlar ve insanda eşeyli olarak, ara konak memeli, kanatlı, sıcakkanlı hayvanlar ve insanda eşeysiz olarak ürerler. Ara konaklarda mikroskopik kistlerin yanında çok az türü makroskopik kistler oluştururlar. Makroskopik kistlere özefagus, diyafram, kalp ve interkostal kaslarda bulunur (Retzlaff 1972; Erber ve Göksu, 1984; Özer, 1984)

Sarcocystis kistleri; ilk kez Miescher tarafından 1843 yılında farelerde görülmüş, 1882 yılına kadar bunlar Miescher'in tüpleri olarak isimlendirilmiştir. Lankester 1882 yılında sarcocystis soyunu oluşturmuş ve domuzlarda Sarcocystis miescheri'yi tespit etmiştir (Heydorn ve arkadaşları,1975). Raillet 1886 yılında koyunların özefagusundaki kistlere Balbiano gigantea adını vermiş ve çizgili kaslarda görülen sarcocystis kistlerini Miescheridae olarak tanımlamıştır (Heydorn ve arkadaşları,1975).

Sarcosporidiosis; pek çok memelide, özellikle de herbivorların ve su kuşlarının iskelet ve kas fibrilleri içerisinde yerleşen, yarım ay şeklinde bradizoitler ile dolu tubuler kistler olarak adlandırılan Sarcocystis türleri tarafından oluşturulan hastalık olarak tanımlanmıştır (Jones ve arkadaşları,1983; Merdivenci,1981).

Uzun yıllar sarcocystis cinsinin sadece arakonakçıdaki kas kistleri bilinmekte ve bunlar konakçı için genellikle önemsiz parazitler olarak kabul edilmekteydi. Fakat son yıllarda bunlar üzerinde yapılan çalışmalar sonucu hem biyolojileri aydınlanmış ve hem de bazı türlerin arakonakçı için ve bazılarının da son konakçı insanlar için patojen olabileceği ortaya konulmuştur (Tüzer ve arkadaşları, 1987).

Sarcocystis türlerinin dünyanın birçok ülkesinde yaygın olarak görüldüğü bildirilmiştir (Mimioğlu ve arkadaşları 1969; Levine,1977; Boch ve arkadaşları,1983). Bu hastalığı oluşturan kistlere dil, çene, kalp kası, özefagus ve diyafram kaslarında oldukça rastlanılmaktadır. Pişirilmemiş koyun eti yedirilen köpeklerin dışkısından elde edilen sporokistlerle yapılan deneysel çalışmalarda, sporokist sayısına bağlı olarak kuzularda kilo kaybı, gebe koyunlarda abortus, ve bazende ölüm görüldüğü tespit edilmiştir (Levine, 1973; O'Toole,1978; Erber ve arkadaşları, 1981; Heydorn ve arkadaşları, 1974).

Sarcocystis türleri genellikle koyun, keçi, sığır, manda, tektırnaklı, domuz, tavuk ve ördeklerle insan, maymun, fare, tavşan, geyik, ayı balığı ve çeşitli sürüngenlerde bulunduğu bildirilmiştir (Boch ve arkadaşları, 1977).

Sığırlarda bulunan kas kistleri, son konakçılar için enfektiftir. Kedi ve köpeği enfekte eden türler, patojenik etki göstermemesine rağmen insanları enfekte eden tür

hastalık oluşturabilmektedir (Tüzer ve arkadaşları, 1987; Leek ve arkadaşları, 1983; Pozou, 1981).

Sarcosporidialar canlı kaldıkları sürece kas ipliklerinde bir bozukluk oluşturmazlar. Fakat kistlerin parçalanması ile serbest kalan zoitler, çevresindeki kas ipliklerine veya inter- sitisyel dokuya yaptığı toksik etkiyle kas ipliklerinde dejeneratif bozukluklar ve intersitisyel dokularda yangıya sebep olurlar. Kistlerin gelişmesi yavaş olduğundan başlanıçta hayvanlarda hiçbir klinik semptom görülmez (Mimioğlu ve arkadaşları, 1969).

Kaslarında sarcocystis kisti bulunan hayvanlarda; iştahsızlık, zayıflık, vücut ısısında artış, şiddetli formlarda ise topallık, felçler, gebe hayvanlarda abortlar, anemi ve iç organlarda peteşial kanamalar gibi klinik semptomlar görülür (Mimioğlu ve arkadaşları, 1969; Soublesby, 1982; Urquhart ve arkadaşları, 1987; Öztürk, 1994). Mikroskopik olarak akciğer, karaciğer, böbrek, beyin, kalp ve iskelet kaslarının endotel hücrelerinde şizontlarla birlikte he- moraji, lenfatik infiltrasyon ve ödemler görülmüş, ölümün necrotik miyocarditis sonucu meydana geldiği ileri sürülmüştür (Blood ve arkadaşları, 1983).

Levine, sığırlarda *S. cruzi*'nin oldukça patojen bir tür olduğunu, enfeksiyondan 23–54 gün sonra hayvanlarda anoreksi, kaşeksi, anemi kalp frekansında hızlanma ve ölümün görülebildiğini deneysel olarak enfekte edilen erişkin sığırlarda da abortun gelişebildiğini belirtmiştir.

Yine aynı araştırmacı *S. cruzi*'nin birinci nesil merontlarının sığırlarda sadece hafif bir ısı artışına sebep olmasına rağmen, ikinci nesil merontlarının patojen olduğunu ileri sürmüştür (Levine, 1985).

Rommel ve arkadaşları tarafından 1972 yılında yapılan bir çalışmada; kaslarında sarcocystis kistleri bulunan domuz, sığır, ve koyun ile beslenen insan, kedi ve köpeklerde Isospora ookistlerine benzeyen ookistlerin gelişmesi ile parazitin biyolojisi aydınlığa kavuşmuştur (Rommel ve arkadaşları, 1972).

Makroskopik ve mikroskopik sarcocystis kistleri içeren manda özefagusu, kalbi, diyaframası ve etleri yedirilen köpek ve kedilerde parazitin biyolojisi incelenmiştir (Achuthan, 1983; Ghosal ve arkadaşları, 1987; Gill ve arkadaşları, 1978).

Wang ve arkadaşları (1989), makroskopik kistin duvarının fibrilli, karnabahar benzeri bir görünümde; mikroskopik kistin duvarının ise tamamen fibrilsiz ve uzun, parmak benzeri oluşumlar gösterdiğini belirtmişlerdir. Kan ve Dissanaik (1978), kist duvarlarının morfolojisi açısından karşılaştırdıkları *S. fusiformis* ve *S. levinei*'de farklılığın kalınlık ve villi benzeri sitofaneres'lerden kaynaklandığını, *S.levinei*'de kist duvarının meyilli çıkıntılara sahip olup, bu çıkıntıların *S.fusiformis*'de karnabahar manzarasında görüldüğünü belirtmişlerdir. Ayrıca kist, kist duvarı, zoit ve sporokistlerdeki morfolojik farklılıklarla son konakçılardan farklı olmasının mandalardaki sarcocystis'lerin ayrı türler olduğu sonucuna vardıklarını bildirmişlerdir.

Achuthan (1983), Hindistan'da genellikle sığırlarda, kısmen de mandalarda beyaz renkte, silindirik veya iğ şeklinde oluşumların iskelet kaslarında özellikle özefagus kasında bulunduğunu, boyutlarının ise 0.25 mm - 2.5 cm arasında değiştiğini, mandaların % 10 oranında, sığırların ise % 1 oranında enfekte olduğunu ve Bihar bölgesinde enfeksiyonun %59 oranında bulunduğunu bildirmiştir.

Juyal ve arkadaşları (1987), tarafından yapılan araştırmada, *S.levinei* kistlerinin 0.66-1.80 x 0.058 – 0.36 mm. bradzoitlerinin ise 10.20–14.40 x 3.50 – 5.40 mikron büyüklüğünde olduğu bildirilmiştir. Yine *S. Levinei* kistlerinin 164 (88–341) x 35 (22-77) mikron oldukları, duvar yüzeyinin kıl benzeri uzantılarla kaplı olduğu belirtilmiştir (Ghosal ve arkadaşları,1987).

Ülkemizde *Sarcocystis* türleri üzerinde ilk araştırma 1939 yılında Tüzdil tarafından yapılmış ve kesimden sonra muayene edilen koyunların %9'unun makroskopik *Sarcocystis* kistleri ile enfekte olduğu tespit edilmiştir. Mimoğlu ve arkadaşları (1969), *Sarcocystis* türlerinin Türkiye'de manda, sığır ve koyunlarda bulunduğunu ve ekonomik önem taşıdıklarını belirtmişlerdir. İstanbul'da yapılan bir araştırmada (Maskar ve arkadaşları, 1971), et ve et ürünlerinin mikroskopik

muayeneleri neticesinde 200 koyun ve kuzunun 198 (%99), 54 keçi ve oğlağın tamamında (%100) sarcocystis kistlerine rastlanmıştır.

Doğu illerinde 1980 yılında muayene edilen 2769 keçiden 194'ünde (% 7), 1981 yılında muayene edilen 4947 keçiden 943'ünde (%19) makroskopik Sarcocystis kistleri bulunmuş olup, makroskopik kistlerle enfekte olan tüm özefagusların mikroskopik Sarcocystis kistleriyle de enfekte oldukları belirtilmiştir (Özer,1984). Elazığ'da, Nisan 1985–Mart 1986 tarihleri arasında yapılmış olan bir çalışmada (Özer, 1988), 1546 adet sığırın 1416 tanesinin (%91,5), 183 mandanın 174 tanesinin (%95,1) diyaframlarında mikroskopik Sarcocystis kistleri bulunmuş ve sığırlarda rastlanmayan makroskopik kistler manda özefaguslarının %26,2'sinde tespit edilmiştir.

Aynı araştırmada (Özer,1988), enfeksiyona sığırlarda, Şubat ayında en yüksek (%95,6), Kasım ayında en düşük (%87.6), mandalarda, Nisan, Mayıs, Ağustos, Eylül, Kasım ve Mart aylarında en yüksek (%100), Ekim ayında ise en düşük (%86.9) oranda rastlandığı bildirilmiştir.

Hollanda'da yapılan bir araştırmada mezbahada kesilen koyunlarda %76 oranında sarcocystis enfeksiyonu bulunmuştur. Bu parazitin yayılış oranı Macaristan'da %15, Güney Afrika'da %100 olarak tespit edilmiştir. Batı Almanya'da trişinoskop ile muayeneye tabi tutulan 118 koyunun %99,2'sinde sarcosporidiosis'e rastlanıldığı bildirilmiştir (Maskar ve arkadaşları, 1971).

Ülkemiz koyunlarında bu parazitin varlığını araştıran araştırmacılar, Ankara'da yaptıkları bir çalışmada; 234 koyundan 186 tanesinin diyaframa kaslarında sarcosporidiosis enfeksiyonunun bulunduğunu bildirmiştir. Trişinoskop ile bu parazitlerin varlığını araştıran araştırmacı, bu hayvanlarda makroskopik kistlere rastlamadığını bildirmiştir (Retzlaf, 1972).

Munday ve Rickard (1974), koyunlarda S.tenella olarak bilinen ve köpek dışkıdaki sporocystlerle bulaşan türün S.avicanis, kedi dışkıdaki sporocystlerle bulaşan türün ise S. ovifelis olduğunu ifade etmişlerdir. Günümüzde yaygın olarak

kabul edilen görüŖe göre koyunlarda mikroskobik kistlere sebep olan türlerin *S. tenelle* (syn =*S. ovifelis*) ve *S. ovis* olduđu belirtilmiŖtir (Heydorn ve arkadaşları,1975).

Sarcocystis kistleri *sarcocystin* veya *sarcotoxin* adı verilen kuvvetli bir toksin ihtiva ederler. Bunlar koyunların merkezi sinir sistemine, kalp, adrenal bezleri, karaciğer ve barsak cidarında etkili olabilirler. Bu toksinler fazla ısıtılınca tahrip olurlar. Toksinler küçük dozlarda tavşanlarda ısı reaksiyonu oluştururlar. Büyük dozlarda ise hayvanlarda kollaps, Ŗiddetli ishal ve ölüme sebep olabilirler. Kistler parçalanınca *myocarditis* ve *myositis* gelişmektedir. *Sarcocystis*ler buldukları kas fibrillerini tahrip eder ve kistlerin büyümeleri esnasında yakınlarındaki hücrelerde basınç atrofisine sebep olurlar. *Sarcosporidia*'ler canlı kaldıkları süre içinde kas ipliklerinde bir bozukluk oluşturmazlar. Parazitlerin ölmeleriyle serbest kalan zoitler, çevresindeki kas ipliklerine veya interstisyel dokuya yaptıđı toksik etki ile kas ipliklerinde dejeneratif bozukluklar ve interstisyel dokularda yangıya sebep olurlar. Kistlerin gelişmesi yavaş yavaş olduđu için başlangıçta hayvanda hiçbir klinik semptom görülmez. Ŗiddetli enfeksiyonlarda hayvanlarda topallık, zafiyet, felçler ve ölüm görülebilmektedir (Mimiođlu ve arkadaşları, 1969).

Tablo 1. Evcil ve yabani hayvanlarda bulunan Sarcocystis türleri (Hiepe, 1983).

<u>Sığır :</u>	<u>At :</u>
Sarcocystis bovicanis (S. cruzi)	Sarcocystis equicanis (S. bertrami)
Sarcocystis bovifelis (S. hirsuta)	Sarcocystis asinus
Sarcocystis bovi hominis (S. hominis)	Sarcocystis fayeri

<u>Manda :</u>	<u>Köpek, Kurt ve diğer Canidae'ler :</u>
Sarcocystis lewinei	Sarcocystis hemionilatrantis
Sarcocystis fuciformis	

<u>Koyun :</u>	<u>Kedi :</u>
Sarcocystis ovifelis (S. gigantea)	Sarcocystis leporum
Sarcocystis ovicanis (S. tenella)	Sarcocystis cuniculi
Sarcocystis arietecanis	Sarcocystis cymruensis
Sarcocystis medusiformis	Sarcocystis muris

<u>Keci :</u>	<u>Gelincik :</u>
Sarcocystis capracanis	Sarcocystis putorii

<u>Karaca :</u>	<u>Domuz :</u>
Sarcocystis gracilis	Sarcocystis sui hominis
Sarcocystis capreolicanis	Sarcocystis suicanis (S. miescheriana)
<u>Kanatlı :</u>	Sarcocystis porcifelis
Sarcocystis horvathi	

3. GEREÇ VE YÖNTEM

3.1. Gereç

Bu araştırma, Yalova Mezbahasında (S.S Yalova Kasaplar Temin, Tevzi Kooperatifi) Mart 2010–Ağustos 2010 tarihleri arasında kesilerek tüketime sunulan kasaplık hayvanların özefagus, diyafram, kalp, dil ve çene kaslarının kesimden sonra makroskopik ve laboratuvarında mikroskopik incelenmesiyle yapılmıştır. Altı ay boyunca haftada bir kez kesimin en yoğun olduğu gün mezbahaya gidilmiştir. Mezbahada kesilen 2100 adet Kıvrıkcık ırkı koyun ile 250 adet Holştayn, 90 adet Simental, 50 adet Montofon ve 10 adet Boz ırkı sığır üzerinde kesim sonrasında incelenerek materyal alınmıştır.

3.2. Yöntem

Yalova Mezbahasında Mart 2010 – Ağustos 2010 tarihleri arasında kesilerek tüketime sunulan kasaplık hayvanlardan alınan özefagus, diyafram, kalp, dil ve çene kaslarından alınan numuneler ayrı ayrı naylon torbalara konularak, üzerlerine numara ve alındığı yer yazılarak incelenmek üzere laboratuvara getirilmiştir. Bunlara sırası ile şu işlemler uygulanmıştır.

1.Laboratuvarında üzerlerinde makroskopik kist bulunan özefagus örnekleri kistozoit (bradizoit) preparatlarını yapmak üzere sayılarak ayrılmıştır.

2.Üzerlerinde makroskopik kist bulunan ve bulunmayan özefagus ve diyafram numunelerinden elde edilen 10 gr'lık kas kısmına COONS* solusyonu ilave edilerek mikserde bir dakika parçalanmıştır. Mikserden alınan karışım normal delikli bir süzgeçten geçirilerek santrifüj tüplerine alınmış ve 1000 devirde 5 dakika santrifüj edilmiştir. Santrifüj edilen sıvının üst tarafı atılarak alta kalan kısmından bir pipet yardımıyla bir damla alınarak temiz bir lam üzerine bırakılmış ve üzerine lamel kapatıldıktan sonra mikroskop altında 10'luk ve 40'luk objektiflerle mikrokistler araştırılarak tespit edilmiş ve bulunan sonuçlar protokole kayıt edilmiştir.

3. Makroskopik kistler havan içinde fizyolojik tuzlu su ile ezilerek elde edilen solüsyondan sürme frotiler hazırlanmış, metil alkolle tespit edildikten sonra Giemsa ile boyanıp immersiyon objektifi ile zoitlerin mikroskopik özellikleri incelenmiştir.

Sarcocystis mikrokistleri numunelerde parazitin gelişme şekilleri morfolojik özellikleri buldukları yerler göz önüne alınarak teşhis edildi. Köpek, kedi ve insanlardaki kistler yine morfolojik olarak mikroskopta görülen kist duvarlarının yapısına göre teşhis edildi.

***COONS Solusyonunun Bilişimi:**

Na₂HPO₄ x2H₂O = 17.8 gr

K₂HPO₄ = 1.36 gr

NaCl = 87.7gr

Olarak ele alınır ve bu kimyasal maddeler 10 lt. distile suda karıştırılarak hazırlanır. İçerisine % 0.25 tripsin ilave edilerek pH: 7.4'e ayarlanır.

4. BULGULAR

Mart 2010 – Ağustos 2010 tarihleri arasında 6 aylık süre boyunca Yalova Mezbahasında kesimi yapılan koyun ve sığırlardan toplanan ve incelenen özefagus, diyafram ve dil numunelerinin Sarcocystis'lerle enfeksiyon % ' leri ve bulunan türler Tablo 2 'de gösterilmiştir.

Tablo 2. Yalova mezbahasında kesilen kasaplık hayvanlardan alınan numunelerin Sacocystis türleriyle enfeksiyon oranları

Alınan Numune Türü Sayısı ve Enfeksiyon % 'si (Mikrokist Olarak)											
		Özefagus		Diyafraam		Dil		Bulunan Türler ve % 'si		Toplam Enfekte Numune Sayısı ve % 'si	
Hayvan Türü	Numune Sayısı	Enfeksiyon % 'si	Numune Sayısı	Enfeksiyon % 'si	Numune Sayısı	Enfeksiyon % 'si	Tür İsimleri	%	Toplam Numune Sayısı	Enfekte Numune Sayısı	%
Sığır	400	20	20	25	15	20	S. bovicanis	80	435	88	20.22
							S. bovifelis	5			
							S. bovihominis	15			
Koyun	2100	30	50	28	50	26	S. ovicanis	85	2200	657	29.8
							S. ovifelis	15			

Mikroistlere bakılarak; sığırlarda enfeksiyon varlığı özafagusta % 20, diyaframda % 25, dil kasında % 20, koyunlarda ise özafagusta % 30, diyaframda % 28, dil kasında % 26 oranlarında enfeksiyon varlığı tespit edilmiştir.

Bulunan türler açısından değerlendirildiğinde sığırlarda; *Sarcocystis bovicanis*'e %80,

Sarcocystis bovi-hominis'e %15, *Sarcocystis bovifelis*'e %5 oranlarında rastlanılmıştır. Koyunlarda ise *Sarcocystis ovicanis*'e % 85, *Sarcocystis ovifelis*'e % 15 oranlarında rastlanılmıştır.

Tablo 3. Sığır ve koyunlarda görülen makroistlerin dağılım oranları

	Muayene Edilen Numune Sayısı ve % Oranları					
	Özefagus		Diyafram		Dil	
Hayvan Türü	Numune Sayısı	Enfeksiyon % 'si	Numune Sayısı	Enfeksiyon % 'si	Numune Sayısı	Enfeksiyon % 'si
Sığır	400	0	0	0	0	0
Koyun	2100	19	50	0	50	0

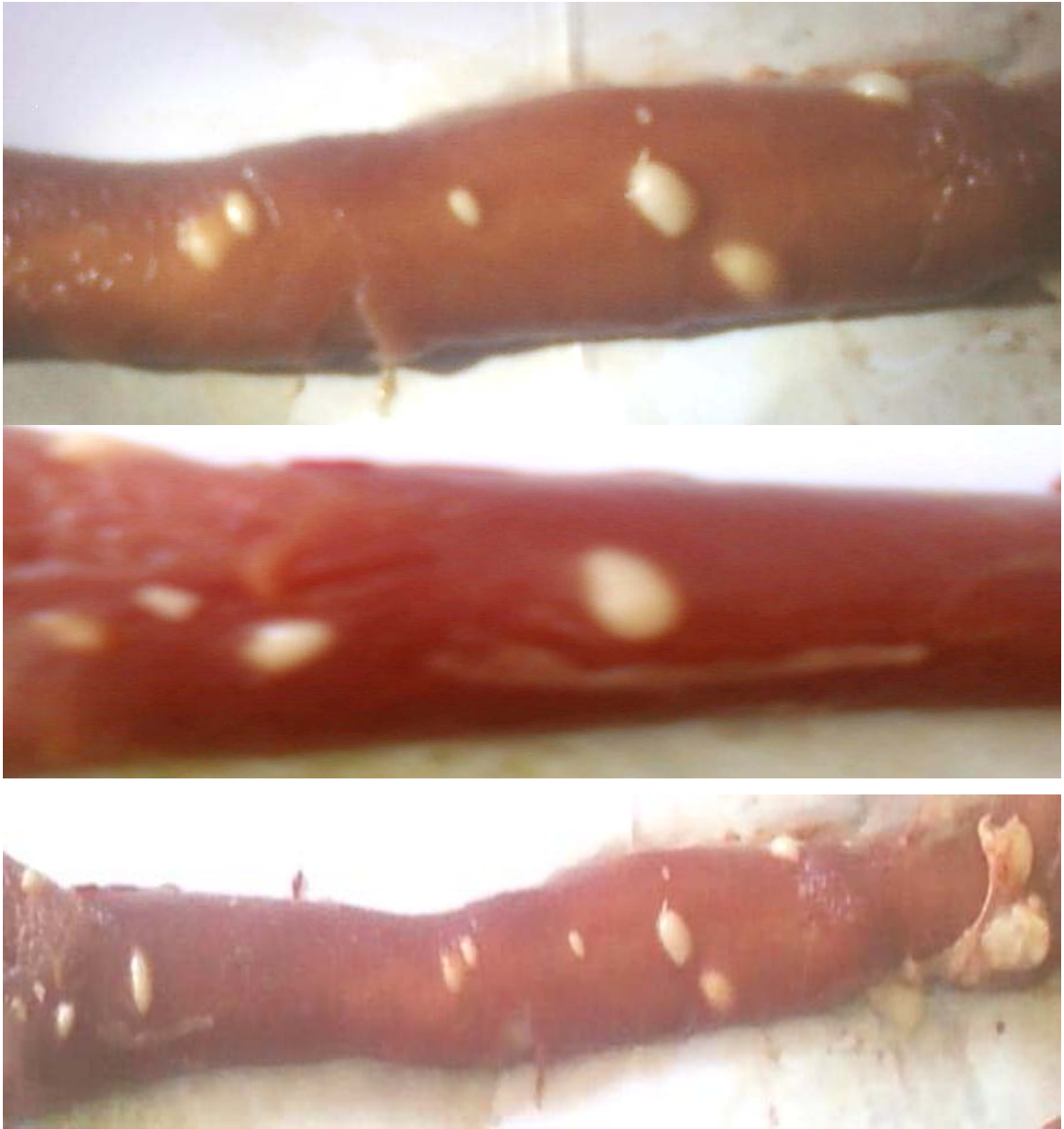
Makroistlere bakılarak; sığırlarda enfeksiyon varlığı özafagus, diyafram ve dil kasının muayenesinde tespit edilmemiştir. Koyunlarda ise özafagus muayenesinde % 19 oranında tespit edilmiş, ancak diyafram ve dil kasının muayenesinde tespit edilmemiştir.

Tablo 4. Sarcocystis enfeksiyonunun ırk, cinsiyet ve yaş durumlarına göre dağılımı

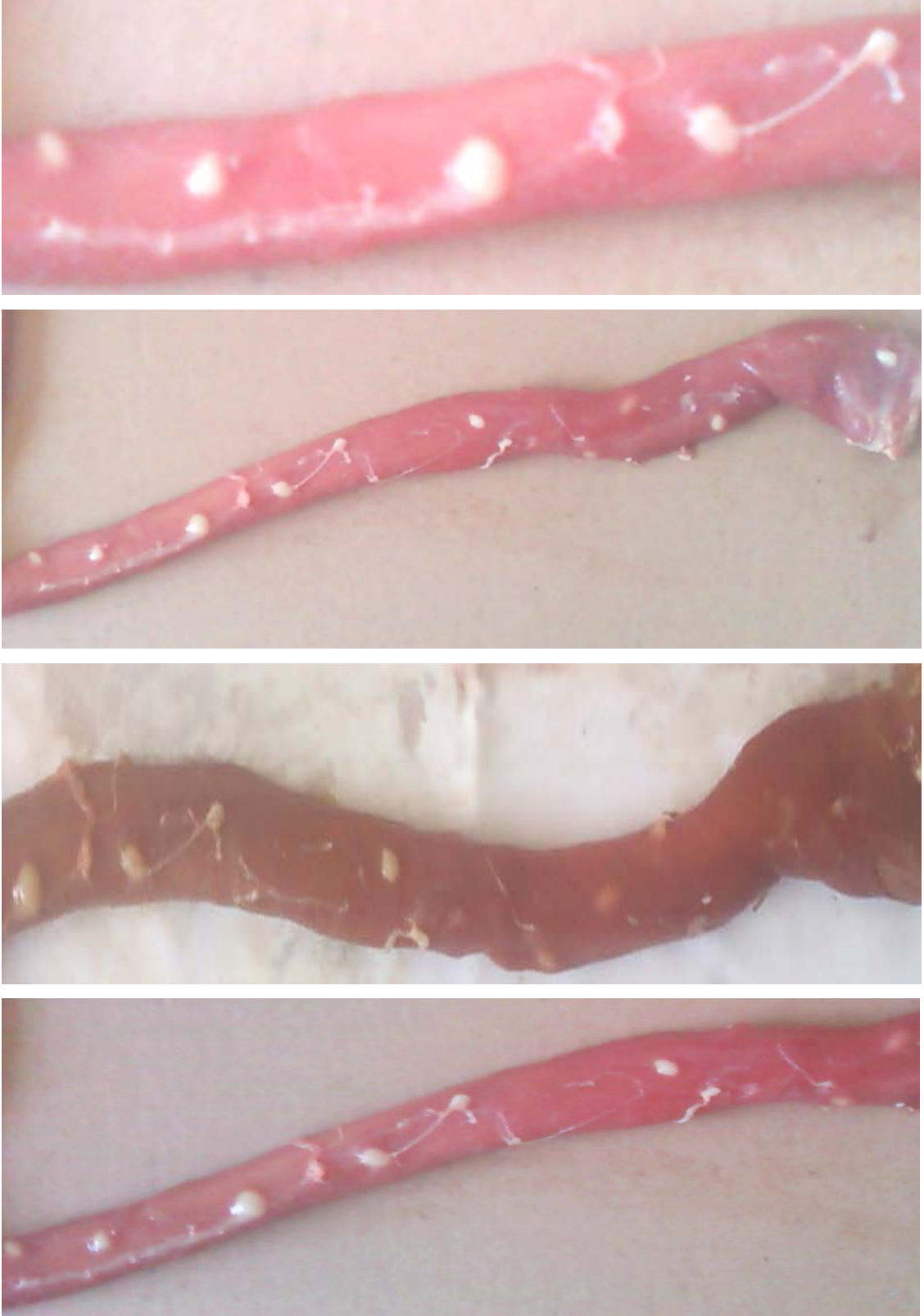
Hayvan Türü	Muayene Edilen Hayvan Sayısı	İrk ve Sayısı	Cinsiyetlerine Göre Hayvan Sayısı ve Yaşları				Makrokist Oranı (%)	Mikrokist Oranı (%)
			Cinsiyet ve Oranı (%)	Yaş	Cinsiyet	Yaş		
Sığır	400	Holştayn	250					
		Simental	90	♂ 75	♂ 1.5-3	0	♂ 5.79	
		Montofon	50	♀ 25	♀ 5-8		♀ 12.8	
Boz	10							
Koyun	2100	Kıvırcık	♂ 80	♂ 0.7-2	♂ 20	♂ 8.4		
			♀ 20	♀ 3 - 6	♀ 80	♀ 20		

Sarcocystis enfeksiyonu; muayene edilen %75'i erkek (1.5 – 3 yaşında) ve %25'i dişi (5 – 8 yaşında) olan 400 adet sığırdaki (Holştayn = 250 adet, Simental = 90 adet, Boz ırk = 10 adet), makrokist tespit edilmemiştir. Laboratuvarında yapılan incelemede mikrokist oranı, dişilerde %12.8, erkeklerde ise %5.79 olarak tespit edilmiştir. Muayene edilen %80'i erkek (0.7 – 2 yaşında) ve %20'si dişi (3 – 6 yaşında) olan kıvırcık ırkı 2100 adet koyunda; makrokist, erkeklerde % 8.4 ve dişilerde ise % 80 oranında tespit edilmiştir. Laboratuvarında yapılan incelemede mikrokist oranı, dişilerde % 20, erkeklerde ise %8.4 olarak tespit edilmiştir.

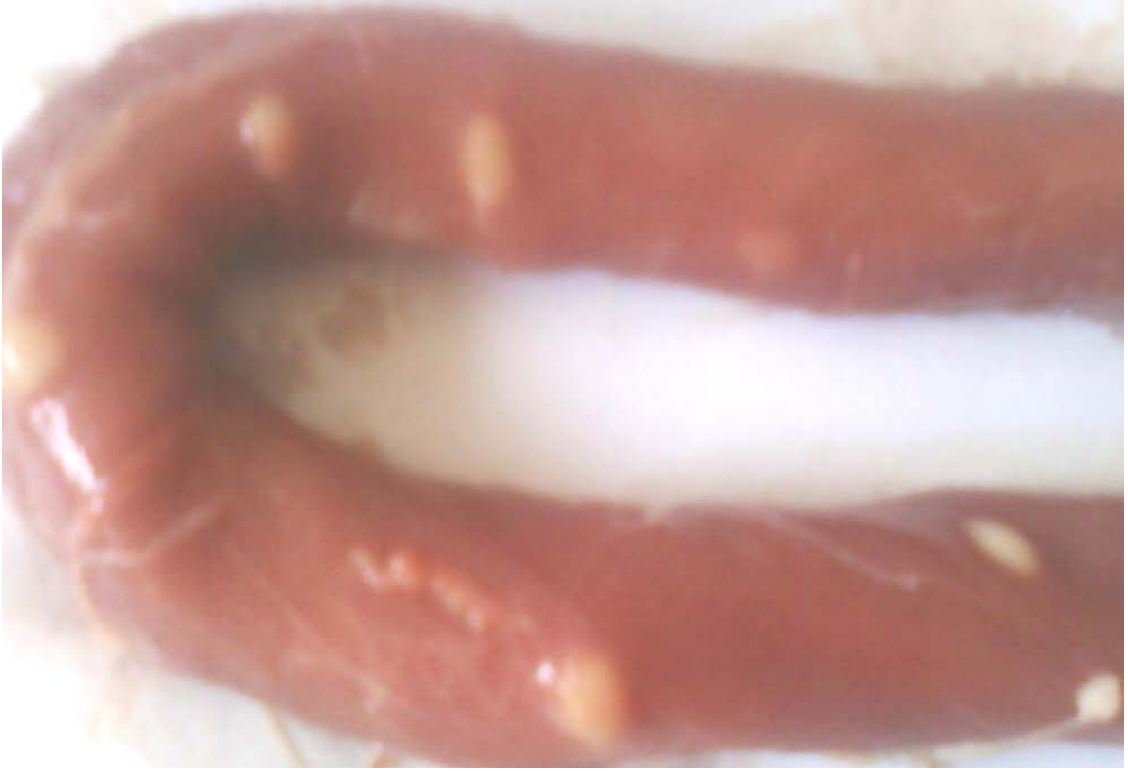Yalova Mezbahasında kesilen kasaplık hayvanların yapılan muayenelerinde, makrocystlerin çok yaygın olmadığı, daha çok dişi ve yaşlı koyunların özefagusunda görüldüğü tespit edilmiştir. Özefaguslar üzerinde 8 – 40 adet, oval, pirinç ile fasulye tanesi büyüklüğünde beyaz ve parlak şekillerde gözlenen makrocystlerin fotoğrafları çekilerek Şekil -1,2,3 ve 4'te gösterilmiştir.



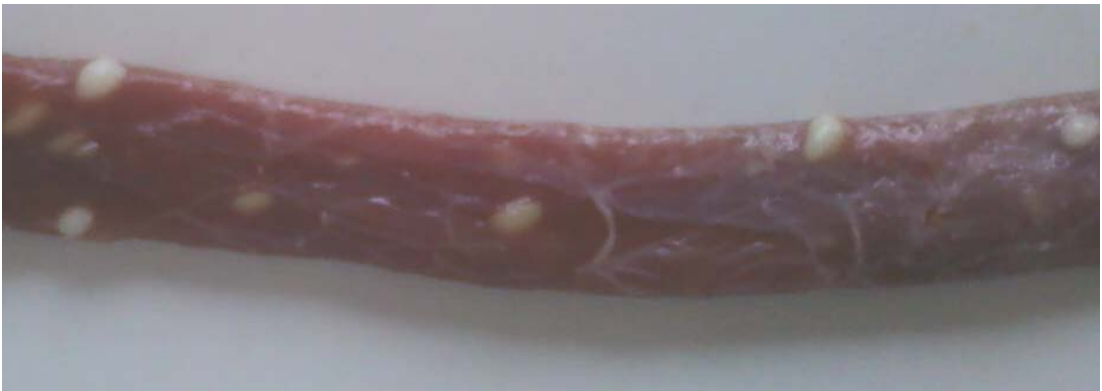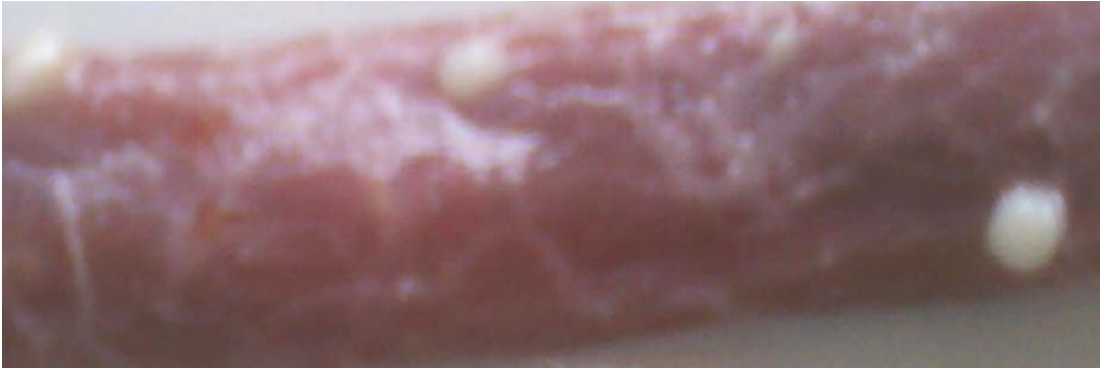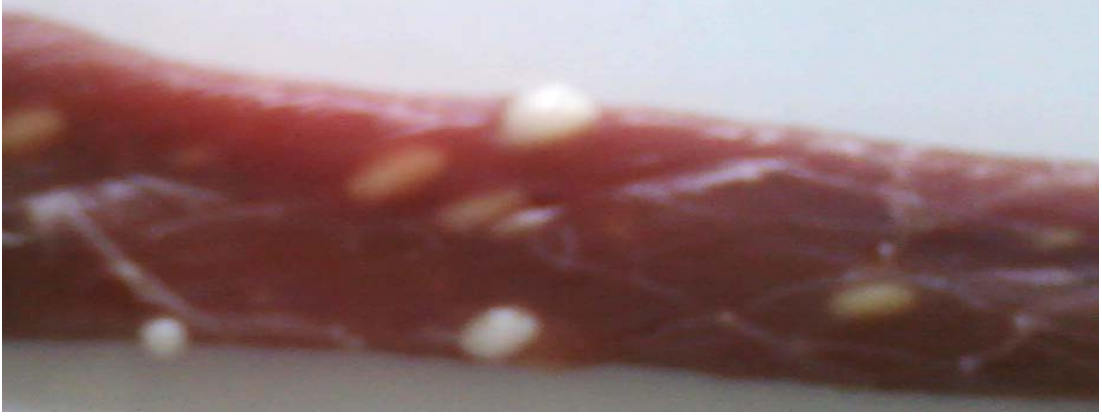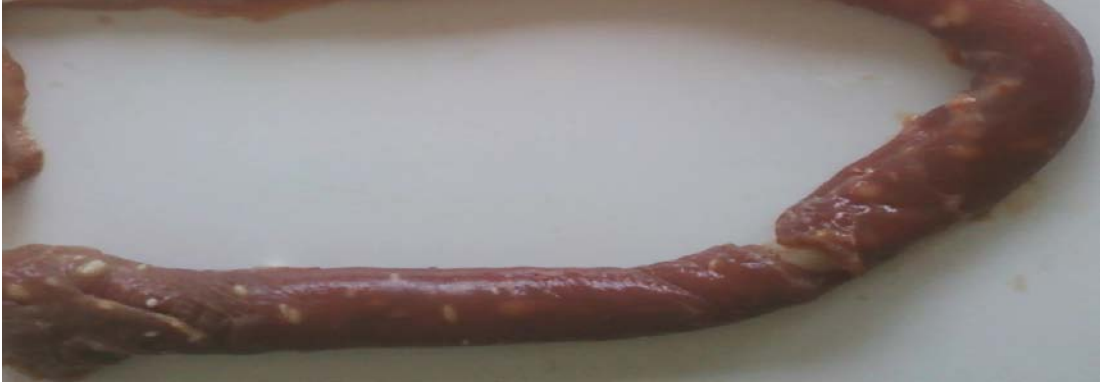Şekil 1. Özefagusta makroskopik kistlerin görünüşü (4-5 yaşında♀ Kıvırcık ırkı koyunlar)



Şekil 2. Özafagusta makroskopik kistlerin görünüşü (5-6 yaşında ♂ Kıvırcık ırkı koyunlar)



Şekil 3. Özafagusta makroskopik kistlerin görünüşü (5-6 yaşında ♀ Kıvırcık ırkı koyunlar)



Şekil 4. Özafagusta makroskopik kistlerin görünüşü (4-5 yaşında ♂ Kıvırcık ırkı koyunlar)

5. TARTIŞMA VE SONUÇ

Yapılan arařtırmalarda birçok ÷lkede evcil hayvanlarda Sarcocystis kistlerinin yaygın olarak bulunduęu tespit edilmiřtir (Mimioęlu ve arkadaşları,1969; Levine, 1977; Boch ve arkadaşları,1977; Blood ve arkadaşları,1983).

Hindistan'da genellikle sığırlarda beyaz renkte, silindirik veya ię řeklinde oluřumların iskelet kaslarında bulunduęu, boyutlarının 0,25 mm ile 2,5 cm arasında deęiřtięini, sığırların % 1 oranında enfekte olduęu bildirilmiřtir(Achuthan ,1983).

Sarcocystis kistlerinin T÷rkiye'de sığır ve koyunlarda bulunduęu ve oldukça ekonomik bir öneme sahip olduęu belirtilmiřtir (Mimioęlu ve arkadaşları,1969).

Bu etkenlerin T÷rkiyede'ki kasaplık hayvanlarda ve bu hayvanlardan hazırlanan et ürünlerindedeęişik oranlarda yaygın olduęu bildirilmektedir.

Erber ve Göksu (1984), triřineskopi ile keçilerde % 100 oranında mikroskopik kist bulunduęunu bildirmektedirler.

Sayın ve Özer keçi etlerinde histolojik kesitlerinde % 100 mikroskopik kist, % 25 ise makroskopik kist tespit etmiřlerdir.

Taşçı ve arkadaşları (1990), özefagus numuneleri üzerinde sığırlarda % 97 mikrokist, keçilerde histolojik kesitlerde % 90, tripsin teknięinde % 98 ve serum fizyolojikte % 85 nisbetinde mikrokist, % 25 oranında ise makrokist bulunduęunu saptamıřlardır.

Bingöl, Diyarbakır, Erzurum, Muř, Tunceli ve Van'da keçilerin özefaguslarında makroskopik kistler gör÷lmüřtür. En yüksek oran (%25.1) Muř'tan getirilenlerde tespit edilmiřtir. Enfeksiyon oranı Kasım ayında %20.9, dört yařındakilerde % 6.5 ve diřilerde % 12.9 en yüksek bulunmuřtur (Sayın ve Özer, 1984). Van'da keçi özefaguslarında gör÷len makroskopik ve mikroskopik kistlerin üç yařındakilerde düşük,

altı yaşındakilerde yüksek oranda görülmesi, yaş ve kist sayısındaki artış arasında doğru bir orantının bulunduğuna bağlanmıştır (Taşçı ve arkadaşları, 1990).

Koyunlarda isimlendirilmemiş makroskopik tür (Sevinç ve arkadaşları, 2000; Aldemir ve Dik, 2003; Aldemir, 2006) ile *S. tenella*, *S. ovifelis* olarak bildirilen makroskopik tür (Göksu 1975; Tüzer ve Demir, 1987; Taşçı ve Değer, 1989; Özkayhan ve ark., 2007) *S.gigantea* olarak değerlendirilmiştir. *S.tenella* (Göksu 1975; Okur ve arkadaşları, 1995; Öztürk ve Küçükerden, 1996) ve *S.gigantea* olarak bildirilen mikroskopik tür (Aldemir ve Dik 2003; Aldemir 2006) *S. ovifelis* olarak, *S. tenella* olarak bildirilen mikroskopik tür (Aldemir ve Dik, 2003; Aldemir, 2006) *S.ovicanis* olarak, *Sarcocystis* sp. (Tüzel ve Demir, 1987) *S.arieticanis* olarak değerlendirilmiştir. Değerlendirilmeler belirtilen morfolojik özelliklere göre yapılmıştır.

Ankara ve İstanbul'da koyunlarda en çok özefagus, diyafram, karın kasları ve kostalar arası kaslarda makroskopik kistler tespit edilmiş, makroskopik kist bulunmayan organ ve dokularda ise mikroskopik kistlere rastlanmıştır. Makroskopik kistlerle enfeksiyonun Akkaraman % 5,5, Morkaraman % 6,1, Kıvırcık % 12,5 ve Dağlıç ırkı koyunlarda % 3,9 oranında olduğu belirtilmiştir. Her mevsimde hastalık olaylarına rastlandığı, cinsiyet ve yaşa göre bir değerlendirme yapılmamış olmasına rağmen, makroskopik kistlerin dişilerde daha çok görüldüğü ve yaşın ilerlemesiyle enfeksiyonun prevalansının arttığı bildirilmiştir.

Erkeklerde hastalığın az görülüyor olması erkeklerin erken yaşta kesime gönderilmelerine, hormonal ve diğer nedenlere bağlanmıştır(Göksu, 1975). Çeşitli il ve ilçelerden temin edilen koyun eti ve mamüllerinde mikroskopik kistlerin en çok diyafram kaslarında (%98.4) görüldüğü bildirilmiştir(Maskar ve arkadaşları, 1971).

Bursa'da genç ve yaşlı koyunların özefaguslarında makroskopik ve mikroskopik ayrımı yapılmaksızın % 100 oranında enfeksiyon tespit edilmiştir. Gençlerde *S. Ovifelis*'in makroskopik kistlerinin görülmemiş olması, bu kistlerin gelişmesi için bir yıl yada daha fazla bir süreye ihtiyaç olmasına, yaşlı hayvanlarda *S. Ovicanis* kistlerinde artış görülürken, *Sarcocystis* sp. kistlerinin sayısındaki azalmanın bu türe karşı daha kuvvetli bir bağışıklığın şekillenmesine bağlanmıştır. Ayrıca, tek türle

enfeksiyonun miks enfeksiyonlara göre daha az olduđu, enfeksiyonlarda S.ovicanis'in önemli bir yerinin bulunduđu ve bu türün gençlerde ve yaşlılarda patojen olabileceđi bildirmiştir (Tüzer ve Demir, 1987).

Bu çalışmada enfeksiyon oranı; koyunlarda %30, sığırlarda ise % 20 oranında tespit edilmiştir. Sığırlarda en yaygın tür Sarcocystis bovicanis (80), en az görülen tür ise Sarcocystis bovifelis (%5) olmuştur. Koyunlarda ise en yaygın görülen tür Sarcocystis ovicanis olup (%85), en az görülen tür ise Sarcocystis ovifelis (%15) olarak tespit edilmiştir.

Türkiye'nin deđişik bölgelerinde günümüze kadar yapılan çalışmalarda elde edilen sonuçlarla kıyaslandığında enfeksiyon oranlarının düşük olduđu görülmektedir. Son yıllarda hayvancılığın daha bilinçli yapıyor olması, mezbahalarda hijyen kurallarına dikkat edilmesi, özellikle Sarcocystis makrokistlerini taşıyan etlerin kedi ve köpeklere çiğ olarak yedirilmemesi enfeksiyon oranının düşük çıkmasında önemli bir etken olmaktadır.

Sarcosporidiosis et endüstrisini yakından ilgilendiren bir hastalıktır. Makroskopik kistli etlerin tüketime sunulması sınırlı olmakta, imha veya kısmi değerlendirme imkânları sağlanarak protein kaybına neden olmaktadır.

Ancak yinede mezbahalarda kesilen ara konakçı etlerin başta köpekler olmak üzere karnivorlara bilinçsizce verilmemeli, kırsal bölgelerde veya kurban bayramlarında rastgele ve veteriner hekim kontrolü olmadan kesim yapılmamalıdır.

Bu enfeksiyondan korunmak için kedi ve köpeklere etler pişirilerek yedirilmeli veya bu şekilde tüketilecek etler -25°C'nin altında ve en az 3 gün tutulduktan sonra verilmelidir.

ÖZET

Çıtak V, Yalova Mezbahasında kesilen hayvanlarda Sarcosporidiosis'in yayılışı, Y.Y.Ü. Sağlık Bilimleri Enstitüsü Parazitoloji Anabilim Dalı Yüksek Lisans Tezi, Van, 2010. Bu araştırmada Yalova Mezbahasında kesilen kasaplık hayvanlarda kesim sonrasında Sarcosporidiosisin yayılışı araştırılmıştır. Bu nedenle Mart 2010 – Ağustos 2010 tarihleri arasında 6 aylık süre boyunca kesimi yapılan sığır ve koyunların özefagus, diyafram ve dil kaslarında Sarcosporidiosisin kesimden sonra makrokistleri ve laboratuarda mikrokistlerinin yayılışı tespit edilmiştir. Bu amaçla; belirtilen tarihlerde mezbahada kesilen 400 adet sığır ve 2100 adet koyun muayene edilmiştir. Koyunlarda enfeksiyon oranı % 30, sığırlarda ise % 20 olarak tespit edilmiştir. Koyunlarda görülen türler sırasıyla Sarcocystis ovicanis (% 85) ve Sarcocystis ovifelis (% 5) olmuştur. Sığırlarda ise görülen türler sırasıyla Sarcocystis bovicanis (% 80), Sarcocystis bovi hominis (% 15) ve Sarcocystis bovis (% 5) olarak görülmüştür. Sığırlarda makrokistlere rastlanmazken, muayene edilen 40 koyunda (3 ile 6 yaş) makrokiste rastlanılmıştır.

Anahtar Kelimeler: Koyun, sığır, Sarcosporidiosis.

SUMMARY

Çıtak V, The spread of sarcosporidiosis in animals slaughtered in Yalova Slaughterhouse, , Y.Y.Ü. Health Institute, Department of Parasitology, Master Thesis, Van, 2010. In this study, the spread of sarcosporidiosis after slaughter were examined in animals slaughtered in Yalova Slaughterhouse. For this purpose, the spread of macro-cyst of sarcosprodios after slaughter and micro-cyst of sarcosprodios in laboratory were examined on esophagus, diaphragm and tongue muscle of cattle and sheep slaughtered for a period of 6 months between March and August 2010. To achieve this goal; a total of 400 cattle and 2100 sheep were examined during this period. The percentages of infestations were 30 % for sheep and 20 % for cattle. The species observed in sheep were *Sarcocystis ovicanis* (% 85) and *Sarcocystis ovifelis* (% 5). The species observed in cattle were *Sarcocystis bovicanis* (% 80), *Sarcocystis bovihominis* (% 15) and *Sarcocystis bovis* (% 5). While macro-cyst was not observed in cattle, macro-cyst was found in 40 sheep out of 2100 sheep examined (3-6 year-old).

Key Words: Sheep, cattle, Sarcosporidiosis.

KAYNAKLAR

- Achuthan HN (1983). Sarcocystis and Sarcocystosis in Buffalo (Bubalus Bubalis)Calves. Indian vet. J., 60(5), 344-346.
- Aldemir OS, Dik B (2003). Koyunlardaki Sarcocystis türlerinin RAPD- PCR ile teşhisi. T Parazitol Derg., 27(4), 255-259.
- Aldemir OS (2006). Incidence of Ovine Sarcosporidiosis in Turkey. Indian Vet J, October, 1057 – 1059.
- Blood DC, Radosit OM, Henderson JA (1983). Disease Caused by Protozoa. Veterinary Medicine. Bailliere Tindall. 875-878.
- Boch J, Supperer R (1977). Veterinermedizinische Parasitologie. Verlag Paul Parey, Berlin und Hamburg. 517.
- Boch J, Supperer R (1983). Veterinermedizinische Parasitologie, 359- 365
- Erber M, Burgkart M (1981). Wirtschaftliche verluste durch Sarcosporidioose bei der Mast von Schaflämmern. Der Practische Tierärztl, 62(5), 422.
- Erber M, Göksu K (1984). Sarcosporidia in Goats in Turkey and the Differentiation of Species.Recent German Research on Problems of Parasitoloji. In ‘Animal Health and Animal Breeding in the Tropics and Subtropics’ Editors, H Markl, A.Bittner, Printed by George Hauser, Metzingen, 21-29.
- Ghosal SB, Joshi SC, Shah HL (1987). Development of Sarcocyst of Sarcocystis levinei in water buffalo infected with sporocystis from dogs. Vet. Parasit., 26(1-2), 165-167.
- Gill HS, Ajaib S, Vadehra DV, Sethi SK (1978). Shedding of unsporulated isosporon oocyst in feces by dogs fed diafragm muscles from water buffalo (bubalus bubalis) naturally infected with sarcocystis. J. Parasit., 64(3), 549-551.
- Göksu K (1975). Koyunlarda Sarcosporidiosis’in yayılışı üzerine araştırmalar. İstanbul Üniv. Vet. Fak.Derg., 1, 110-127.
- Heydorn AO, Gestrich R, Schmitt M (1974). Patthogenität von Sarcocystis tenella – sporozysten aus den Fazes von Hunden für Lammer. Berl. Münch. Tierärztl. Wschr., 87. 362 – 363.
- Heydorn AO, Gestrich R, Mehlhorn H, Rommel M (1975). Proposal fora new nomenclature of the Sarcosporidia. Z. Parazitenkd., 48, 73-82 .

Hiepe T (1983). Veterinermedizinische Protozoologie.

Jones TC, Hunt RD (1983). Veterinary Pathology, Fifth edition, Lea and Febiger, Philadelphia.

Juyal PD, Bhatia BB (1987). A note on the occurrence of sarcocystis infection in goats (capra hircus) and buffaloes (bubalus bubalis) in Tarai region of Uttar Pradesh. Indian. Vet. Med. J., 11(4), 234 – 235.

Kan SP, Dissanaike AS (1978). Studies on sarcocystis in Malaysia. Z. Parasitenkd., 57,107-116.

Leek RG, Fayer R (1983). Experimental sarcocystis ovis infection in lambs: Salinomycin chemoprophylaxis and protective immunity. J. Parasitol., 69(2), 271-276.

Levine ND (1973). Protozoan Parasites of Domestic Animals and of Man. Second edition. Burgess Publishing House, Minneapolis, Illinois, U.S.A.

Levine ND (1977). Nomenclature of sarcocystis in the ox and sheep and of fecal coccidia of the dog and cat. J. Parasit., 63(1), 36-51.

Levine ND (1985). Veterinary Protozoology. Iowa State University Press. 233-247.

Maskar Ü, Özden M, Dikmen S (1971). Çeşitli kasaplık hayvan türleri ile et müstahzarlarında sarcosporoidi bakımından histolojik araştırma. Mikrobiol. Derg., XXIV, 3-4, 86-104.

Merdivenci A (1981). Medikal Protozooloji, İ.Ü. Cerrahpaşa Tıp Fak. Yay,2834/80, İstanbul.

Mimioğlu M, Göksu K, Sayın F (1969). Veteriner ve Tıbbi Protozooloji 2. A.Ü.Vet. Fak. Yay. 248. Ankara.

Munday BI, Ricard MD (1974). Is sarcocystis tenellatwo species. Aust. Vet., 50, 558-559.

Okur H, Kandemir O, Şahin I (1995). An Investigation on sarcocystis species in the cattle and the sheep in Bayburt. T Parazitol Derg., 19, 113-118.

O' Toole D (1978). Experimental ovine sarcocystosis: Sequential ultrastructural pathology in skeletal muscle. J. Comp. Path., 7, 51-60.

Özer E (1984). Sarcocystis capracanis (Fischer, 1979)'in biyolojisi ve patojenitesi üzerinde deneysel araştırma. A.Ü. Vet. Fak. Derg., 31(3), 431-451.

Özer E (1988). Elazığ Mezbahasında kesilen sığır ve mandalarda sarcocystis türleri ve incidensi üzerinde arařtırmalar. Doęa Bilim. Derg., 12(2), 130-139.

Özkayhan MA, Karaer Z, İlkme AN, Atmaca HT (2007). Kırıkkale Belediye Mezbahasında kesilen koyunlarda sarcocystis türlerinin yaygınlığı. T Parazitol Derg., 31(4), 272-276.

Öztürk G (1994). Koyunların kalp kasında sarcosporidiosis'in yayılışı. F.Ü. Saęlık Bil. Derg., 8(2).

Öztürk G, Küçüklerden N (1996). Elazığ Et ve Balık Kurumu Mezbahasında kesilen koyunlarda sarcocystis türlerinin yayılışı. Etlik Vet. Mikrobiol Derg., 8, 74-83.

Pozou SA (1981). Nauchnye trudy stauropol'skogo sel'skokhozyaist vonnoga. Inst., 44, 96-98.

Romel M, Heydorn AO, Gruber F (1972). Beitrage zum lebenszyklus der Sarcosporoidien. 1. Die Sporozyste von S. tenella in den Fazes der Katze. Berl. Münch. Tierärztl. Wschr., 85 6, 101 – 105.

Sevinç F, Altınöz F, Uslu U, Aldemir OS (2000). Konya Konet Mezbahasında kesilen koyunlarda sarcocystis türlerinin yaygınlığı. Vet. Bil. Derg., 16(2), 75-79.

Soulsby EJJ (1982). Helminths, Arthropods and Protozoa of Domesticated Animals. Bailliere, Tindall and Cassel, London, 682–683.

Taşçı S, Deęer S, Aęaoęlu Z (1989). Van Mezbahasında kesilen koyunlarda sarcosporidiosis'in yayılışı. Ankara Üniv. Vet. Fak. Derg., 36, 540-552

Taşçı S, Deęer S, Aęaoęlu Z (1990). Van Mezbahasında kesilen keçilerde sarcosporidiosis'in yayılışı. YYÜ Vet. Fak. Derg., 1, 109-125

Tezcan İ, Yurteri A (1990). Et Muayenesi ve Teknolojisi. Ankara Üniv. Vet. Fak. Yay. Ankara.

Tüzer E, Demir S, Aydın Ö (1987). Bursa yöresi sığırlarında sarcosporidiosis. İ.Ü. Vet.Fak. Derg., 13(1), 21-30.

Urquhart GM, Armour J, Duncan JL, Dunn AM, Jennings FW (1987). Veterinary Parasitologie. Longman Group UK Ltd. Longman House, Burnt Mill, Harlow Essex CM 20 2JE, England.

Wang M, Lin Q, Liu H, Xiao B, Zhang C, Gong Z (1989). A Comparative ultrastructural study on the two types of sarcocystis in Chinese buffaloes. *Acta Veterinaria et Zootechnica Sinica*, 20(4), 356-362.

ÖZGEÇMİŞ

01.01.1968 yılında Derik'te doğdu. Diyarbakır'da; sırasıyla Yeni İlkokulu, Diyarbakır Ortaokulu ve Cumhuriyet Lisesini okuyarak 1985 yılında mezun oldu. Aynı yıl Fırat Üniversitesi Veteriner Fakültesini kazandı. Aynı fakülteden 1990 yılında mezun oldu. Bir müddet Diyarbakır'da serbest klinik yaptı. 1995 yılında Tatvan E.B.K özelleştikten sonra işletme müdürü olarak 1997 yılına kadar çalıştı. 1997 yılında Tatvan Belediyesine memur olarak girdi. Altı yıl süreyle Tatvan Belediyesine ait mezbahada muayene hekimliği yaptı. 2003 yılında Tarım Bakanlığına geçiş yaparak Bitlis ili Hizan ve Tatvan ilçelerinde çalıştı. 2009 yılında Yalova iline tayini yapıldı. Halen Yalova ili Termal İlçe Tarım Müdürlüğünde çalışmaya devam etmektedir. 2009 yılında Yüzüncü Yıl Üniversitesi Veteriner Fakültesi Parazitoloji A.B.D'da yüksek lisansa başladı ve halen devam etmekte olup evli ve üç çocuk babasıdır.