

**T.C.  
İSTANBUL ÜNİVERSİTESİ  
İSTANBUL TIP FAKÜLTESİ  
PLASTİK, REKONSTRÜKTİF VE ESTETİK CERRAHİ ANABİLİM DALI**

**SIÇANLARDA SERBEST KASIK FLEBİNDE ANASTOMOZ  
TORSİYONUNUN FLEP YAŞARLIĞINA ETKİSİ**

**Dr. Hasan Utkan AYDIN**

**(TIPTA UZMANLIK TEZİ)**

**DANIŞMAN**

**Prof. Dr. MURAT TOPALAN**

**İSTANBUL**

**2009**



III

T.C.  
İSTANBUL ÜNİVERSİTESİ  
İSTANBUL TIP FAKÜLTESİ  
PLASTİK, REKONSTRÜKTİF VE ESTETİK CERRAHİ ANABİLİM DALI

SIÇANLARDA SERBEST KASIK FLEBİNDE ANASTOMOZ  
TORSİYONUNUN FLEP YAŞARLIĞINA ETKİSİ

**Dr. Hasan Utkan AYDIN**

(TIPTA UZMANLIK TEZİ)

**DANIŞMAN**

**Prof. Dr. MURAT TOPALAN**

**İSTANBUL**

**2009**

## TEZ ONAYI

Aşağıda tanıtımı yapılan tez, jüri tarafından başarılı bulunarak Tıpta Uzmanlık Tezi olarak kabul edilmiştir.

14/12/2009

Kurum : İstanbul Üniversitesi İstanbul Tıp Fakültesi  
Program Adı :  
Programın seviyesi : Tıpta Uzmanlık  
Anabilim Dalı : Plastik, Rekonstrüktif ve Estetik Cerrahi  
Tez Sahibi : Dr. H. Utkan Aydın  
Tez Başlığı : Sıçanlarda Serbest Kasık Flebinde Anastomoz Torsiyonunun Flep Yaşarlığına Etkisi  
Sınav Yeri : İstanbul Tıp Fakültesi, Plastik, Rekonstrüktif ve Estetik Cerrahi Anabilim Dalı  
Sınav Tarihi : 14.12.09

### Tez Sınav Jürisi

- 1.Prof. Dr. Türker Özkan, İstanbul Üniv., İstanbul Tıp Fakültesi, Plastik, Rekonstrüktif ve Estetik Cerrahi A.D.
- 2.Prof. Dr. Orhan Çizmeci, İstanbul Üniv., İstanbul Tıp Fakültesi, Plastik, Rekonstrüktif ve Estetik Cerrahi A.D.
- 3.Prof. Dr. Murat Topalan (Tez Danışmanı), İstanbul Üniv., İstanbul Tıp Fakültesi, Plastik, Rekonstrüktif ve Estetik Cerrahi A.D.

## ÖNSÖZ

Uzmanlık eğitimim süresince, iyi bir hekim olabilmem için desteklerini benden esirgemeyen, bana aktardıkları mesleki birikim ve insani değerler ile hayatım boyunca bana yol gösterecek olan,

Anabilim Dalı Başkanımız Prof. Dr. Metin Erer ve kliniğimizin değerli öğretim üyeleri Prof. Dr. Hülya Aydın, Prof. Dr. Türker Özkan, Prof. Dr. Atilla Arıncı, Prof. Dr. Orhan Çizmeci, Prof. Dr. İsmail Ermiş, Prof. Dr. Ufuk Emekli, Prof. Dr. Tamer Koldaş, Prof. Dr. Murat Topalan, Doç. Dr. Aylin Bilgin Karabulut, Doç. Dr. Atakan Aydın ve uzmanımız Op. Dr. Burcu Ç.Özden'e,

Tezimi oluşturma sürecinde bana gösterdiği ilgi ve yaptığı katkılardan dolayı. hocam Prof. Dr. Murat Topalan'a,

Tezimin en başından yazımına kadar emeği ve derin bilgisinden yararlandığım Op. Dr. Erdem Güven'e,

Asistanlığım süresince birlikte çalışmaktan büyük onur duyduğum ve zevk aldığım başta Dr. Ahmet Biçer olmak üzere tüm asistan arkadaşlarıma ve Plastik Cerrahi Anabilim Dalı çalışanlarına teşekkür ederim.

Beni sınırsız destekleriyle bu güne getiren aileme, mutluluğumun kaynağı sevgili eşim Dr. Banu Aydın' a ayrıca teşekkür ederim.

Bu çalışma, İstanbul Üniversitesi Bilimsel Araştırma Projeleri Birimi tarafından desteklenmiştir. Proje No: 576

Dr. H. Utkan Aydın

2009

**İÇİNDEKİLER**

ÖNSÖZ.....	I
İÇİNDEKİLER .....	II
TABLolar LİSTESİ .....	III
ŞEKİLLER LİSTESİ.....	IV
SEMBOLLER / KISALTMALAR LİSTESİ .....	V
ÖZET .....	VI
ABSTRACT.....	VII
1. GİRİŞ VE AMAÇ .....	1
2. GENEL BİLGİLER.....	2
2.1. TARİHÇE.....	2
2.1.1. SERBEST FLEP CERRAHİSİNİN ORTAYA ÇIKIŞI.....	6
2.2. MİKROVASKÜLER ANASTOMOZ TEKNİKLERİ.....	8
2.2.1. ANASTOMOZ TİPİ .....	8
2.2.2. FİKSASYON YÖNTEMİ .....	12
2.3. KAN AKIMI .....	17
2.3.1. ANASTOMOZ TROMBOZU .....	21
2.4. KARIN BÖLGESİ FLEPLERİ .....	22
2.4.1. ANATOMİ .....	23
2.4.2. KASIK FLEBİ.....	26
2.4.3. FLEBİN HAZIRLANMASI.....	28
2.4.4. OBLİK KASIK FLEBİ .....	29
3. GEREÇ VE YÖNTEM.....	31
3.1. OPERATİF GİRİŞİM .....	32
4. BULGULAR.....	39
5. TARTIŞMA .....	42
6. SONUÇ.....	48
KAYNAKLAR .....	49
ETİK KURUL KARARI.....	54
ÖZGEÇMİŞ .....	55

**TABLolar LİSTESİ**

Tablo 3-1: Deney gruplarının oluşturulması.....	32
Tablo 4-1: Tüm gruplarda anastomoz açıldıktan sonra 5. dakika ve 20. dakikada izlenen patens ile flep yaşarlığının değerlendirilmesi .....	40
Tablo 4-2: 5. dakikada izlenen patens açısından grupların karşılaştırılması.....	40
Tablo 4-3: 20. dakikada izlenen patens açısından grupların karşılaştırılması .....	40
Tablo 4-4: Flep sağkalımı açısından grupların karşılaştırılması.....	41

## ŞEKİLLER LİSTESİ

Şekil 2-1: Uç uca anastomoz .....	9
Şekil 2-2: Uç yan damar anastomozu.....	10
Şekil 2-3: Sleeve anastomoz tekniği .....	11
Şekil 2-4: Kanın iç içe geçmiş katmanlar (laminalar) halinde akışı. ....	17
Şekil 2-5: Birbirine karışmayan iki sıvının durağan halde (A) ve akış halinde (B) kesiti .....	18
Şekil 2-6: Normal damarda laminer akım .....	19
Şekil 2-7: Damar duvarı bozulduğunda oluşan türbülans .....	19
Şekil 2-8: Laminer akımın damar bifurkasyonunda bozulması. ....	21
Şekil 2-9: A. Rotasyonda damar onarımı B. Klempin açılmasıyla damar boyunca bir rotasyonun ortaya çıkması. ....	22
Şekil 2-10: Karın bölgesinin kanlanması.....	25
Şekil 2-11: Karın bölgesinin dolaşımı.....	26
Şekil 2-12: Epigastrik flebin kanlanması.....	27
Şekil 3-1: Oblik kasık flebinin her iki kasıkta planlanması.....	31
Şekil 3-2: Oblik kasık flebi sadece pedikülüne baze kalacak biçimde kaldırılması .....	33
Şekil 3-3: Sığıçanda oblik kasık flebinin anatomisi.....	34
Şekil 3-4: Anastomozun adımları.....	35
Şekil 3-5: 0, 90, 180, 270 ve 360 derece torsiyon açılarıyla yapılan anastomozlar.....	36
Şekil 3-6: Anastomoz patensini kontrol etmek için kullanılan antero grad ve postero grad akım testi.....	37
Şekil 4-1: Yaşayan (A) ve postoperatif nekroze olan (B) fleplerin post operatif birinci hafta görünüşleri .....	41

**SEMBOLLER / KISALTMALAR LİSTESİ**

mm: milimetre

cm: santimetre

YEA: Yüzeyel epigastrik arter

YE: Yüzeyel epigastrik

**ÖZET**

Aydın HU. Sıçanlarda Serbest Kasık Flebinde Anastomoz Torsiyonunun Flep Yaşarlığına Etkisi. İstanbul Üniversitesi İstanbul Tıp Fakültesi, Plastik, Rekonstrüktif ve Estetik Cer AD. Tıpta Uzmanlık Tezi. İstanbul. 2009.

Mikrocerrahideki gelişmeler sayesinde farklı içeriklere sahip dokuları vücudun hemen hemen her yerine tek aşamada taşımak olanaklı hale gelmiştir. Mikrocerrahinin ilk günlerinden günümüze değin teknikte uygulanması gereken bazı kurallar ortaya çıkmıştır. Bunlardan biri de torsiyonun kan akımını olumsuz etkileyeceğine dair oluşmuş genel kanıdır. Bu konuda yerleşmiş kural, alıcı ile verici damarın aynı uzaysal düzlemde ve aynı çizgi üzerinde yer alması gerektiğidir. Buna ek olarak, anastomoz yapılacak damarlarda herhangi bir dönmenin de (torsiyon) olmaması gerektiğine inanılmaktadır. Ancak aktarılan dokunun özellikleri veya alıcı bölgenin özelliklerine bağlı olarak bu bahsedilen ideal koşulların sağlanması her zaman mümkün olmayabilir. Bazı çalışmalar 360 dereceye varan torsiyon açılarında bile akımın çok az ölçüde etkilendiğini göstermiştir. Bu çalışmada sıçan oblik kasık flebinin arteriyel pedikülüne farklı torsiyon derecelerinde arter anastomozu uygulanmış ve torsiyon derecesi ile yaşayan flep oranı arasındaki bağıntı incelenmiştir. 270 ve 360 derece torsiyon açısının flep yaşarlığını anlamlı ölçüde azalttığı gözlemlenmiştir. Bu bulgular ışığında belli bir kritik değeri aşmayan orta derecede torsiyonun serbest flep yaşarlığı üzerinde olumsuz bir etkisi olmadığı sonucuna varılmıştır.

**Anahtar Kelimeler :** Anastomoz, Torsiyon, Mikrocerrahi, Flep, Sıçan

Bu çalışma, İstanbul Üniversitesi Bilimsel Araştırma Projeleri Birimi tarafından desteklenmiştir. Proje No: 576

**ABSTRACT**

Aydın HU. The Effect of Anastomosis Torsion on Free Epigastrik Flap Survival in Rat Istanbul University, Istanbul Faculty of Medicine, Dept. of Plastic, Reconstructive and Aesthetic Surg. İstanbul. 2009

Advances in microsurgery made it possible to transfer tissues of complex composition anywhere in the human body. From the first days of microsurgery until now, microsurgical technique has followed some strict principles. One of them is the negative effect of anastomosis torsion on flap circulation. The common opinion is that the donor and recipient vessels should stay on the same spatial plane and line. In addition, it is widely accepted that any torsion of the vessels has to be avoided. But depending on the nature of transferred tissue and recipient site, the above mentioned ideal conditions might not be possible in every case. Some investigations have shown that the flow is minimally effected even if an anastomosis torsion above 360 degrees is present. In this study, the arterial pedicle of rat oblique epigastric artery flap is reanastomosed at different torsion angles and the relation between degree of torsion and flap survival is investigated. It has been seen that a torsion degree of 270 and 360 significantly reduced flap survival. It can be concluded that mild anastomosis torsion not exceeding a critical value does not have a negative effect on free flap survival.

**Key Words:** Anastomosis, Torsion, Microsurgery, Flap, Rat

The present work was supported by the Research Fund of Istanbul University. Project No. 576

## 1. GİRİŞ VE AMAÇ

Son yirmi beş yılda mikrocerrahideki gelişim plastik cerrahinin tüm vizyonunu değiştirmiştir. Bu sayede, farklı içeriklere sahip dokuları vücudun hemen hemen her yerine tek aşamada taşımak olanaklı olmuştur. Yapılacak mikrovasküler doku aktarımları ile fonksiyonunu kaybedecek dokulara fonksiyonları geri kazandırılabilirdiği gibi ekstremitelerin kaybedilmesinin de önüne geçilmiştir. Çok hızlı gelişen mikrocerrahi literatür bilgisine hergün yeni çalışmalar eklenmektedir.

Cerrahi olarak ilk vasküler anastomoz bundan yaklaşık yüz yıl önce yapılmıştır. Ancak gerçek anlamda ilk mikrovasküler anastomozlar son üç ile dört onyılda yapılmaya başlanmıştır. Kullanılan teknik, zaman içinde değişiklik göstermiş olsa da bazı temel ilkeler korunmuştur. Bunlardan biri de torsiyonun kan akımını olumsuz etkileyeceğidir. Bu konuda yerleşmiş kanı, alıcı ile verici damarın aynı uzaysal düzlemde ve aynı çizgi üzerinde yer alması gerekliliğidir. Aynı zamanda bu damarlarda herhangi bir dönmenin de (torsiyon) olmaması gerektiğine inanılmaktadır. Ancak aktarılan dokunun özellikleri veya alıcı bölgenin yapısına bağlı olarak yukarıda bahsedilen ideal koşulların sağlanması her zaman mümkün olmayabilir. Torsiyonun serbest flepler üzerinde ne gibi etkiler yarattığına dair literatürde yeterli ölçüde bilgi bulunmamaktadır.

Tüm bunlara rağmen 360 dereceye varan torsiyon açılarında bile akımın çok az ölçüde etkilendiği yakın geçmişte yürütülen çalışmalarla gösterilmiştir.

Bu çalışmada, oluşturulan torsiyonun serbest flep yaşarlığındaki etkisi araştırılmış ve bu bilgilerin klinik kullanımda olası sonuçları tartışılmıştır. Bu amaçla, sıçan oblik kasık flebinin arteriyel pedikülüne farklı torsiyon derecelerinde arter anastomozu uygulanmış ve torsiyon derecesi ile yaşaşan flep oranı arasındaki bağıntı incelenmiştir. Mikrocerrahi pratiğinde önemli bir problem olarak görülen vasküler pedikül torsiyonunun, doku aktarım modelinde değerlendirilmesi ve buradaki kritik derecelerin ortaya konulması amaçlanmıştır. Bu bulgular ışığında edindiğimiz bilgilerden yola çıkarak, klinik koşullarda serbest flep cerrahisinde anastomoz torsiyonunun olası etkileri tartışılmıştır.

## 2. GENEL BİLGİLER

### 2.1. TARİHÇE

Bütün mikrovasküler cerrahinin temelinde çok küçük kan damarlarını onarma çabası yatar. Bununla ilişkili tekniğin yerleşmesi ile total ve subtotal parmak amputasyonlarının revaskülarizasyonu ve replantasyonu, hasar gören çeşitli dokuların serbest doku nakilleri ile onarımı olanaklı hale gelmiştir. [1] Tarihsel olarak bu alandaki çalışmaların ulaşmaya çalıştığı hedef 1 mm çapın altındaki damarları postoperatif dönemde anlamlı bir patens oranı sağlayarak onarmak olmuştur.[2]

Vasküler cerrahinin erken tarihçesi Wintermantel tarafından gözden geçirilmiştir.[3] Kan damarlarının cerrahisi ile ilgili ilk enstrümanlar ve operatif girişimler 1559 yılında Stomayr ve 1666 yılında Scultetus tarafından tanımlanmıştır. Diğer sistemlerin cerrahisine ilişkin ilk girişimler yüzyıllar önce yapılmış olmasına rağmen vasküler sistem cerrahisi oldukça yakın bir geçmişe sahiptir. Modern tıp uygulamaları içinde hemostaz amacıyla damarların bağlanması ilk kez 1564 tarihinde Ambroise Paré tarafından gerçekleştirilmiştir. Paré (1517- 1590) arteriyel kanamayı kontrol etmede en iyi yolun ligasyon olduğunu savunmuştur. Bununla birlikte, kanama kontrolü için kan damarlarının bağlanmasına dair yöntemlere MÖ 800 yıllarında yaşamış olan Hintli cerrah Sushruta da ilk cerrahi kitabı olarak kabul edilen Sushruta Samhita'da yer vermiştir. Sushruta ligasyon için keten ipliklerden yararlandığını yazmıştır.

Damarları onarma fikrini başarıyla uygulayan ilk cerrahın 1759'da Hallowell olduğu düşünülmektedir. Hallowell'e damar laserasyonlarını bu şekilde onarma fikrini öneren yine bir İngiliz cerrah olan Lambert'tir. Hallowell, damar kesisinin iki kenarını birleştirmek için, dışarıdan içeri ve içeriden dışarı geçecek şekilde bir sekiz sütürü aracılığıyla yara dudaklarını yaklaştırmayı denemiştir. Hallowell bu tekniği ilk kez bir brakial arter yaralanmasını onarmak için kullanmış ve iyileşme tamamlandıktan sonra iğneyi bulunduğu yerden çıkartmıştır. Yaralanmış bir damarı tek tek dikişler koyarak onarma işlemini ise ilk kez 1889'da Jassinowski'nin başardığı kaydedilmiştir Bununla birlikte gerçek anlamdaki ilk damar anastomozunun Rus cerrah Nikolay Vladimiroviç Eck tarafından, 1877 yılında köpeklerde yapıldığı da bilinmektedir. Eck, köpeklerde

portal veni inferior vena kavaya uç-yan anastomozla ağızlaştırılmış ve ilk "porto-kaval" anastomoz modelini de böylece tanımlamıştır. Tam arter kesisinin tek tek dikişler konularak uç-uca anastomozu ise ilk kez Briau tarafından 1896'da köpek karotisinde başarılmıştır. İlk yaptığı anastomozların en geç dördüncü günde tromboze olduğunu görmüş ve bunu engellemek için arter uçlarını everte etmek gerektiğini bildirmiştir. Bunu Dörfler'in 1899'da, Payr'ın da 1901'deki başarılı çalışmaları izlemiştir.

Abbe 1894 yılında köpek femoral arteri ve kedi aortasında cam tüpleri vasküler greft olarak kullanmıştır. 1897 yılında Nitze vasküler anastomoz için fildişi bir protez tanımlamış ve Murphy arter onarımı için "invajinasyon" adını verdiği bir yöntem önermiştir, bu yöntem "sleeve" anastomoz tekniğinin öncüsü olarak kabul edilmektedir. 1899 yılında Silberberg vasküler sütürler ile ilgili deneysel ve klinik çalışmalarını içeren bir doktora tezi yazmıştır. 19. yüzyılın sonunda Alexis Carrel ve Peyr gibi öncü cerrahlar sadece vasküler anastomozların uygulanabilirliğini kanıtlamakla kalmamış aynı zamanda halen kullanılmakta olan bazı teknikler de geliştirmişlerdir. Alexis Carrel tarafından yapılan deneysel çalışmalar sonucunda damar ve organ nakli cerrahisinin temelleri atılmıştır.

1873'de doğan Alexis Carrel'in tıp tarihinin dönüm noktalarından birini oluşturan ünlü makalesi "Damar Anastomozlarının Ameliyat Tekniği ve Organ Nakilleri" 1902 yılında Lyon Médicale dergisinde yayınlanmıştır. Aslında, 1871 doğumlu Alman cerrah Erwin Payr magnezyum tüpleri damar lümenine "stent" olarak yerleştirmiş ve bu şekilde damar uçlarının anastomozunu gerçekleştirmiştir. Bu konudaki çalışması Carrel'den bir yıl önce 1901'de yayınlamıştır. Carrel, makalesinde bu tekniğe de değinmekte ve anastomoz işlemini kolaylaştırmak için stent olarak kullanılan magnezyum tüplerinin damar anastomozunu kolaylaştırmadığını öne sürmüştür. Carrel bu tüplerin yabancı cisim etkisiyle tromboz ihtimalini artırabileceğini belirtmiştir.[4] Carrel eriyebilen stent olarak karamela çubukları da dâhil olmak üzere çeşitli teknikler kullanmıştır. Fakat bu alanda en önemli katkısını özellikle uç-uca damar anastomozunun teknik aşamalarını gerçekçi biçimde tanımlayarak yapmıştır. Damar lümeni çevresine (0-120-240 derecelere) üç adet askı dikişi koyup, aralarını devamlı teknikle dikerek güvenli bir anastomoz tekniği de geliştirmiştir. Aynı çalışma sırasında köpeklerde böbrek ve tiroidi yerinden alıp boyunda farklı damarlara bağlayarak nakil yaptığına da değinmiştir.

Alexis Carrel ve Charles Guthrie'nin birlikte sürdürdükleri çalışmaların ürünü olarak Guthrie'nin 1912'de yayınladığı damar cerrahisi kitabı bu konudaki temel anlayışın belirleyicisi olmasına karşın “mikro” tanımına giren damarların başarılı cerrahisi için daha bir 50 yıl geçmesi gerekmiştir.

Carrel'in 1912 yılında Nobel Tıp ödülünü alması sonrasında önerdiği teknik tüm dünyaca tanınmış, fakat infeksiyon riski nedeniyle klinik kullanıma girememiştir. Carrel tekniğinin ateşli bir savunucusu olan Bernheim, yaygın doku hasarı ve infeksiyon sıklığı nedeniyle savaş yaralanmalarında vasküler sütürlerin kullanılamayacağını öne sürmüştür. [5]

Anestezi tekniklerinin gelişmesi ve antibiyotiklerin ortaya çıkışı 20. yüzyılda daha karmaşık cerrahi girişimlerin gelişebilmesine olanak tanımıştır. Vasküler cerrahi için daha karmaşık enstrümanların ve sütür materyallerinin geliştirilmesine ilişkin arayışlar 1940'larda 2. Dünya Savaşı sırasında ortaya çıkan vasküler yaralanmalara yanıt olarak ortaya çıkmıştır. Buna rağmen vasküler yaralanmaların cerrahi onarımı rutin uygulamaya bu dönemde de henüz girememiştir. DeBakey ve Simeone, 2. Dünya Savaşı sırasında edindikleri deneyimi 1946 yılında yazdıkları bir makale ile yayınlamışlardır. [6] Bu makalede, yaygın lokal doku yıkımı ve segmental arter kaybının sıklıkla uç uca onarıma olanak vermediğini bildirmişlerdir. Yazarların kayıt altına aldığı 2471 arter yaralanmasından yalnızca 81 tanesi sütüre edilebilmiştir. Majör ekstremitelerinin ligasyonuna devam edilmesi nedeniyle gangren görülme sıklığı %45-55 seviyesinde olmuştur.

2-3 mm'den küçük çaplı periferik damarların onarımında intravasküler tromboz oranları halen yüksek kalsa da bu noktadan sonra majör vasküler cerrahide klinik başarı oranları anlamlı ölçüde artmıştır. [7]

Mikro düzeydeki damarların cerrahların ilgisini çekmesi makro damarlardaki cerrahi ilerlemelerin cesaretlendirmesiyle olmuştur. Önce II. Dünya Savaşı sonra da Kore Savaşı sırasında damar onarımları konusunda edinilen deneyimler giderek küçülen damarların onarımları için çalışmaları hızlandırmıştır. Yine de uç uca onarımın olanaklı olduğu izole yaralanmalar dışında majör arteriyal yaralanmalarda ligasyon uygulanması Kore Savaşı'nın başlarına dek resmi politika olarak devam etmiştir. Shumacker ve Löwenberg 1948 yılında yaptıkları bir deneysel araştırmada 3,2 mm'den küçük çaplı

damarlarda %53'lük başarı oranına ulaşmıştır. Bu başarıdan yola çıkarak, tek tek atılan basit dikişlerin diğer tekniklerle kıyaslandığında anastomozlarda daha yüksek başarı sağladığı, ancak damar çapı küçüldükçe tıkanma oranının kaçınılmaz biçimde arttığı sonucuna varmışlardır. [8] Bu sonuçların cesaretlendirdiği Seidenberg, Hurwitt ve Carton 1958'de mikroskop kullanmadan ve yeterli incelikte dikiş materyallerine sahip olmadan da olsa 1,5 ile 3 mm arası çaptaki damar anastomozlarında benzer bir başarı sağlamışlardır.[9] Seidenberg ve arkadaşları 1959 yılında servikal özofagus defektini onarmak için serbest jejunum aktarımını denemişler ancak başarısız olmuşlardır. Damar çaplarının küçülmesine karşın bu denemelerde mikroskop kullanılmamış ve çıplak gözün elverdiği ölçüde hassas işlem yapılmaya çalışılmıştır.

Küçük damarların onarımına dair sorunlar büyütme kullanılarak çözülmüştür. Bu teknik aslında 1920'lerden beri kulak burun boğaz uzmanlarınca kullanılmış olup 1940'lı yıllarda göz cerrahları tarafından da kullanılmaya başlanmıştır.

Mikroskobu kulak ameliyatlarında kullanan Nysten ile Perritt ve Barraquer gibi göz cerrahları binoküler mikroskop sisteminin geliştirilmesinden yıllar sonra cerrahi amaçlı mikroskop kullanımını yeniden ele almış ve korneaya dikiş atmak gibi daha ince becerilerin mikroskop altında mümkün olduğunu göstermişlerdir.[10-11] Küçük damarların cerrahisinde mikroskobun sağladığı üstünlüğü gösteren ise Jacobson ve Suarez'in 1960 yılındaki çalışmaları olmuştur. [12] Aynı yıl Urschel ve Roth yaptıkları bir deneysel çalışmada 1,4-2,0 mm çaplı damarların anastomozunda %73 gibi bu çaptaki damarlarda beklenmeyecek kadar yüksek bir başarı oranına ulaştıklarını bildirmişlerdir. Buna karşın, Jacobson ve Suarez 1,6 mm çaplı damarların uç uca anastomozlarında mikroskop ve 7/0 ipek kullanarak %100'lik başarı sağlamışlardır.[13] Aradaki bu çarpıcı fark, mikroskop ve mikrocerrahiye uygun malzeme kullanımının önemini kabul ettirmiştir. Bu başarı mikro damar cerrahisinde yeni ilkelerin yerleşmesini sağlamıştır.[14] Aynı dönemde bir diğer önemli gelişme 1950'lerin sonlarından beri aynı konu üzerinde çalışmalarını sürdüren Sil Heung Lee ve Bernard Fisher'in çalışmaları ile sağlanmıştır. Lee ve Fisher, 1961'de yayınlanan çalışmalarında, 7/0 ipek dikiş ve devamlı teknik kullanarak sıçan portokaval anastomozunda uç-yan teknikle %100'e yakın başarı sağladıklarını bildirmişlerdir. Bunun sonucunda deneysel organ nakilleri için büyük hayvanlar yerine sıçanların kullanımı yaygınlaşmaya başlamış ve çok sayıda yeni deneysel model üretilmiştir.[15]

Mikroskobun kullanımı daha ince dikiş materyallerinin üretimiyle desteklenince giderek daha küçük çapta damarların ve sinirlerin onarımı mümkün olmuştur. Kısa bir süre içinde klinik alanda büyük gelişmeler olmuş, önce travma sonucu kopan vücut parçalarının yerine takılması sonra da onarım cerrahisinde dokuların mikrocerrahi yöntemlerle nakli gerçekleştirilmiştir. 1963 yılında Çin'de Chen Zhong-wei ve Chien Ying-ching, 1962 ile 1964 yıllarında ise ABD'de Malt ve McKhann başarılı önkol replantasyonlarını gerçekleştirmiştir. 1965 yılında ise Japonya'da Komatsu ve Tamai ilk başarılı başparmak replantasyonunu yapmışlardır.[16-18] Mikroskobun kullanıma girmesi periferik sinir cerrahisinde de hemen kabul görmüş ve 1964 yılında bağımsız ekipler tarafından mikronöral tekniklerle ilgili çeşitli yayınlar ortaya çıkmıştır. [19] Beyin cerrahisinde Gazi Yaşargil'in öncülüğünde bir dizi gelişme ile mikrocerrahi teknikleri klinik kullanımda yaygın kabul görmeye başlamış ve mikroskop bu alandaki vazgeçilmez yardımcı olmuştur.

Mikrocerrahinin olanaklarından 1977 yılında Silber'in öncülük ettiği vas deferens anastomozlarıyla ürolojik cerrahi de yararlanmaya başlamış ve bu disiplin içindeki çeşitli ameliyatlarda mikrocerrahi teknikler yer almıştır.[20] Benzer biçimde jinekolojik cerrahi de, fallop tüplerinin anastomozu gibi gereksinimlerde mikrocerrahi tekniklere başvurmaktadır.

### **2.1.1. SERBEST FLEP CERRAHİSİNİN ORTAYA ÇIKIŞI**

Aksiyel fleplere olan ilginin canlanması ile mikrocerrahideki gelişmeler benzer zamanlarda ortaya çıkmıştır. Büyütme ile çok küçük damarların onarılması olanaklı hale gelmiş ve bu teknikle Amerika ve Japonya'da ampute olan el ve parmakların replantasyonu başarılı bir şekilde gerçekleştirilmiştir. [18, 21]

Bu başarı, benzer bir biçimde aksiyel fleplerin damarlarının damar anastomozları aracılığıyla alıcı sahaya taşınabileceği düşüncesini doğurmuştur. Bu hipotez, Cobbett'in 1969 yılında East Grinstead şehrindeki Queen Victoria Hastanesi'nde ilk serbest parmak transferini yapmasıyla destek kazanmıştır. [22] Cobbett mikrocerrahi yöntemle hastanın ayak başparmağını el başparmağının rekonstrüksiyonu için transfer etmiştir. Bu operasyon tam anlamıyla bir serbest flep transferi sayılmasa da, dokuların tek aşamada taşınabileceğini göstermiştir. Bu şekilde serbest flep kavramı doğmuştur.

1964 yılında Nakayama ve 1965'de Jurkiewicz, Seidenberg ve arkadaşlarının birkaç yıl önce başarısız olduğu serbest jejunum aktarımı ile özofagus onarımını başarıyla uyguladıklarını bildirmişlerdir.[23] Bu olgular olasılıkla klinikteki ilk başarılı serbest flep nakilleridir.

Serbest flep kavramını ilk olarak kimin ortaya koyduğu halen tartışmalı bir konudur. Bu dönemlerde dünyanın her yerinde pek çok cerrah hayvanlar üzerinde serbest flep denemeleri yapmıştır. Fakat büyük olasılıkla insanda gerçekleşen ilk başarılı serbest flep transferi Harii, Omori ve Omori tarafından gerçekleştirilmiştir.[24] Bu cerrahlar alopesi sorununun çözümü için saçlı deriden yüzeysel temporal damarlar tarafından beslenen bir serbest flep hazırlamışlardır. Bu vaka, operasyondan uzun zaman sonra, 1974 yılında bildirilmiştir. Bununla beraber Daniel ve Taylor bu olgudan daha önce 1973 yılında bir alt ekstremite yaralanmasının onarımı için gerçekleştirdikleri serbest kasık flebi transferini bildirmiştir. [25] Bu iki yayını benzer başarıları tarif eden pek çok yayın izlemiştir. Bunların başlıcaları arasında O'Brien ve ark. ile Ikuta ve ark. yer almaktadır. [26-27]

McLean ve Buncke 1969 yılında kafa derisi defektini onarmak için yüzeysel temporal damarlara anastomozlarla ilk serbest omentum aktarımını yapmışlar ve bunu 1972 yılında yayınlamışlardır. [28] Bazı kaynaklarda ilk serbest flep gibi bildirilen Daniel ve Taylor'ın 1973 yılında yaptıkları serbest kasık flebi aktarımı ise ilk "deri flebi" olarak kabul edilebilir. Ancak, Daniel ve Taylor'ın alt ekstremitedeki bir doku defektini onarmak için kullandıkları serbest kasık flebinin yaklaşık aynı zamanda Çin'den Yang Tung-yu tarafından da başarıyla aktarıldığı bildirilmiştir. Sonraki yıllarda farklı doku bileşenlerine sahip birçok serbest flep modeli ve onarım tekniği geliştirilmiştir.

Mikrocerrahi modern cerrahların deha ve ustalığı sayesinde bir gerçeklik haline dönüşmüştür. Fakat bu başarının arkasında ilk kez 1928 yılında kullanıma giren cerrahi mikroskopun ve mikro ölçekte çalışmaya izin veren sütür, iğne ve cerrahi aletlerin gelişimi yatmaktadır.[10, 29] Eşzamanlı olarak sinir onarımlarında kullanılan sütürasyon teknikleri üzerinde yapılan çalışmalar, iyi sonuçlar için büyütme ve ince sütürlerin gerekli olduğunu ortaya koymuştur. Bu şekilde mikronöral onarım rutin hale gelmiştir. Periferik sinir cerrahisinde Seddon ve Sunderland gibi öncüler, Millesi ve Narakas gibilerine zemin hazırlamıştır ve yüz felcinin onarımındaki gelişmeler bunu

izlemiştir.[30] Daha önce pek başarılı olmayan serbest kas transferinin gerçekleştirilebilmesi de bu alandaki başarılarla bir yenisini eklemiştir.

Mikrocerrahinin bu ilk günlerinde *kasık flebi* diğer bilinen aksiyel fleplerden daha çok kullanılmıştır. Oysaki bu flebin kullanımı kısa pedikül uzunluğu yüzünden zordur ve kalınlığı yüzünden hep kötü kozmetik sonuçlar vermektedir. Bu nedenle daha fazla donör flep arayışı ortaya çıkmış ve Manchot ve Salmon'un öncülüğünde cildin kan akımı daha yakından incelenmeye başlamıştır.

Günümüzde cildin kanlanması ayrıntısıyla incelenmiş olup kanlanma biçimleri ortaya konulup sınıflanmıştır.

## **2.2. MİKROVASKÜLER ANASTOMOZ TEKNİKLERİ**

Mikrovasküler anastomozların uygulanmasında çok sayıda farklı yöntem araştırma konusu olmuştur. Buna ek olarak, değişen klinik koşullar mikrocerrahların mikroanastomoz yapmak için farklı tekniklere hâkim olmasını gerektirir. Teknikler genel olarak iki başlık altında incelenebilir:

- a. Anastomoz tipi
- b. Fiksasyon yöntemi

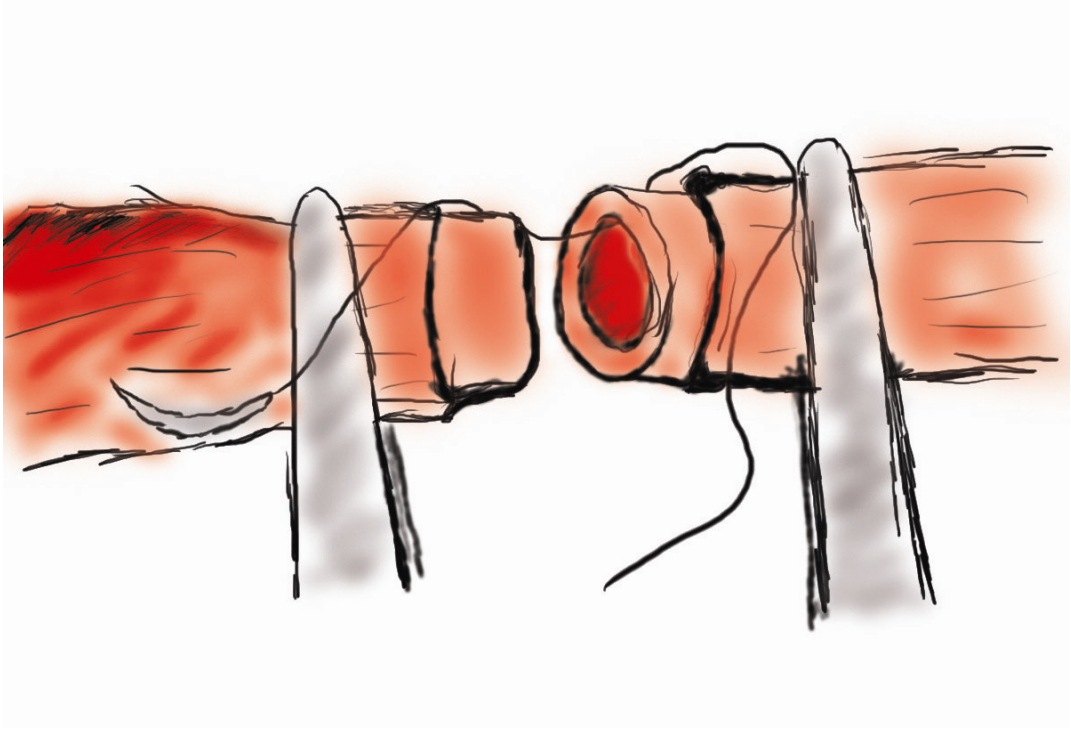
### **2.2.1. ANASTOMOZ TİPİ**

Mikrovasküler anastomozlar oluşturulmalarında kullanılan tekniğe göre sınıflanabilirler:

- a. Uç-uca anastomoz
- b. Uç-yan anastomoz
- c. Uç-yan dal anastomozu
- d. Uç içinde uç anastomoz
- e. "Cuffing" teknikleri

#### **Uç- uca Anastomoz**

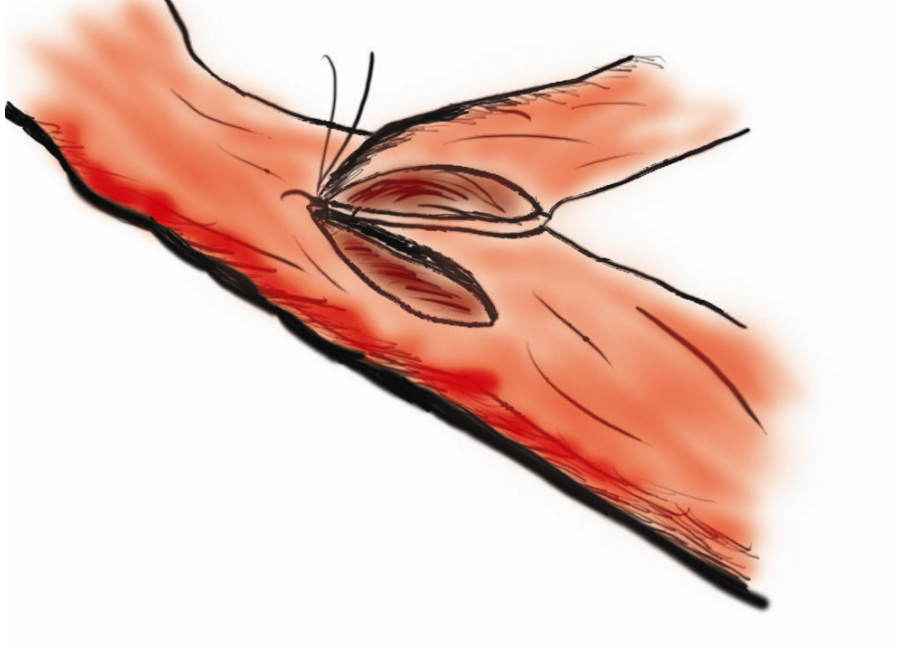
Uç-uca anastomoz ilk kullanılan tekniktir ve halen en çok kullanılan yöntemdir. İdeal olarak, iki kesik damar ucu yaklaştırıcı bir mikrovasküler klemp aracılığı ile bir araya getirilir, ardından önce ön duvar dikilir, ardından klemp döndürülerek arka duvarın dikilmesi sağlanır. Klempin döndürülemeyeceği durumlarda arka duvar ya da yan duvar tekniği kullanılabilir.



**Şekil 2-1: Uç uca anastomoz**

### **Uç-yan Anastomoz**

Uç- yan anastomoz serbest doku transferlerinin revaskülarizasyonunda önem taşımaktadır. Godina bu metodu serbest flepler alt ekstremité onarımı için kullanıldığında ideal seçim olarak önermiştir.[31] Uç yan anastomozun yüksek başarı oranı, yaralı uzuvda tüm damarların korunmasına olanak vermesi, operatif planlamada daha büyük özgürlük tanınması ve damarlara ulaşmada kolaylık sağlayarak tekniği basitleştirmesi gibi üstünlükleri olduğunu ifade etmiştir.



**Şekil 2-2: Uç yan damar anastomozu**

### **Uç-yan Dal Anastomozu**

Uç-yan dal anastomozu uç-yan anastomoz tekniğinin bir modifikasyonudur. Bu teknikte seçilen anastomoz bölgesinde ana alıcı arter ya da vene bağlanan yan dal alıcı damar olarak kullanılır. Donör damar yan dala uç-uca anastomoz tekniği kullanılarak bağlanır. Özellikle kritik klinik durumlarda, eğer olanaklı ise bu yöntem uç-yan tekniğe tercih edilebilir.

### **İç – içe Anastomoz**

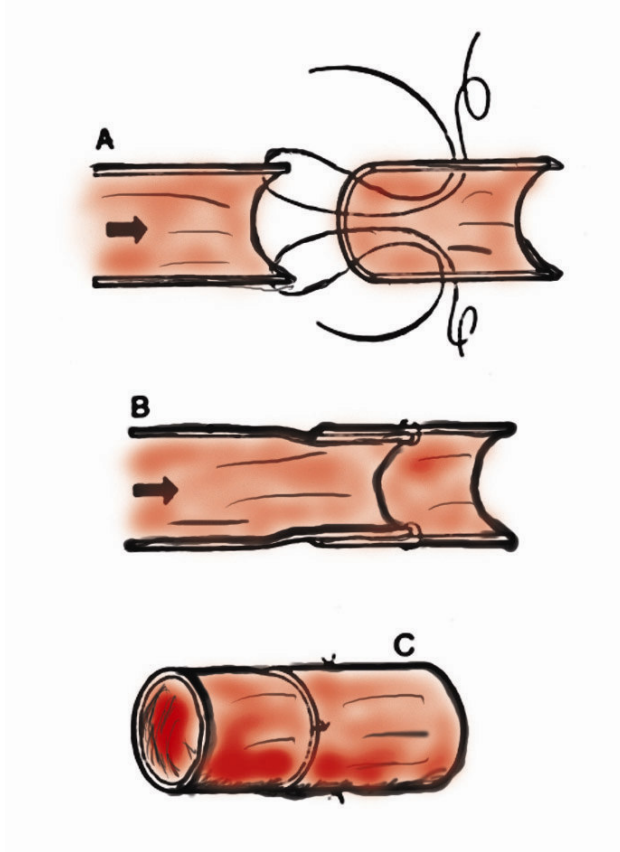
Sleeve anastomoz olarak da bilinen uç içinde uç intussepsiyon metodunu mikrocerrahiye tanıtan Lauritzen olmuştur.[32] Bu teknikte distale taraftaki damar proksimaldeki damarın üstüne geçirilecek ve sızıntıyı engelleyecek biçimde bir bilezik şeklinde yerleştirilir.

Bu yöntemi savunanlar bu tekniğin uç-uca anastomozla üstün olduğunu savunmaktadır çünkü:

- a. Daha hızlıdır
- b. İntima diseksiyonu minimaldir
- c. Anastomoz bölgesinde anevrizma bildirilmemiştir

- d. Radyasyona direnç daha fazladır.
- e. Daha az sayıda dikişle ,ht,yaç duyulmaktadır

Dünyanın bazı bölgelerinde mikrocerrahlar neredeyse sadece bu yöntemi kullanmaktadır. Diğer yerlerde ise cerrahlar bu tekniği kullanarak, bildirilen yüksek patens ve düşük komplikasyon oranlarını elde edemediklerinden bu tekniği kullanmamaktadır.



Şekil 2-3: Sleeve anastomoz tekniği

### “Cuffing” (Manşet) Teknikleri

“Cuffing” (Manşet) teknikleri daha önceleri anastomoz sahasındaki küçük kaçaqları engellemek için kullanılmıştır. Bu uygulamadan artık vazgeçilmiştir. Bugün, küçük kaçaqların kendiliğinden duracağını, büyük kaçaqlarınsa ek sütürler atarak durdurulabileceğini biliyoruz.

### 2.2.2. FİKSASYON YÖNTEMİ

Cerrahlar mikrocerrahi teknikleri ilk kullanmaya başladıklarından beri anastomozları fikse etmek için pek çok farklı yöntem kullanmıştır. Burada hedef patens oranlarını düşürmeden daha basit ve daha hızlı teknikler bulmak olmuştur. Bazı yöntemlerin diğerlerine oranla daha üstün olduğu ortaya çıkmıştır.

Tanımlanan anastomoz fiksasyon metodları arasında şunlar yer alır:

- a. Sütürlü anastomozlar
- b. Lazer teknikleri
- c. Elektrokoaptasyon
- d. Mekanik cihazlar
- e. Adheziv anastomozlar

Sütürasyon mikrovasküler anastomoz yöntemleri arasında en esnek olanıdır. Kolay ya da zor pek çok farklı klinik senaryoda kullanılabilir.

#### **Sütürlü Anastomozlar**

Mikrovasküler anastomozların dikilerek yapılması yöntemi Jacobson ve Suarez tarafından başarılı sonuçlarının 1960 yılında yayınlanmasından bu yana yaygınlıkla kullanılmaktadır.[12] Sütür tekniği o günden bu güne dek büyük bir ilerleme katetmiştir ve halen fiksasyonun en yaygın kullanılan yöntemidir. Sütür kullanılan anastomozların pek çok varyasyonu tanımlanmıştır. Bunlar iki başlık altında incelenebilir:

- a. Farklı sütür materyallerinin kullanımı
- b. Sütürlerin yerleşimi için farklı yöntemlerin kullanımı

Burada hedef damarların en az intravasküler tromboz riski yaratacak biçimde koaptasyonudur. Azalmış kan akımı, kan bileşenlerinde değişimler ve damar duvarı hasarı intravasküler tromboza yol açan üç ana faktördür. Bu nedenle, mikrocerrahi anastomoz yapılırken damarların lümen tarafındaki duvarda en az bozukluk olacak şekilde bir araya getirilmesi gerekir.

#### **Sütür Materyali**

Yıllar içinde cerrahi teknik iyileştikçe aynı ölçüde küçük ve ince narin sütür materyalleri de geliştirilmiştir. Bu dönemde yürütülen çalışmalar Naylon'un (bir amid

polimerleri ailesinin jenerik adı) en iyi sütün materyali olduđu ortaya koymuřtur. alıřmalar naylonun kullanımının kolay, tensil gúcünün yeterli, doku reaksiyonunun az ve üretiminin kolay olduđunu göstermiřtir. Arařtırmacılar diđer sütün materyallerini de incelemiřlerdir. Phelan ve ark. dakron ve naylonun ipeđe üstün olduđunu ortaya koymuř fakat düđüm atmakta zorluk yařadıklarını bildirmiřtir.[33]

Mikrosütün üretiminde karřılařılan en büyük sorun iđnelerin üretimi olmuřtur. Mikroıđnelerin keskin uçlu, düzgün gövdeli, kullanımı kolay biçimde řekillendirilmiř ve dikiř materyaline yumuřakça geçiř yapar biçimde olmaları gerekir. Erken dönemlerde farklı boy, biçim ve farklı materyallerden yapılmıř iđneler denenmiř olup hepsinin yeterince küçük olmadıđı ve damar lümeninde bıraktıkları büyük delikler nedeniyle kanamaya yol açtıkları görülmüřtür. Mikrocerrahi için kullanılan iđnelerde izlenen geliřmeler mikrosütün endüstrisinde yařanan hızlı geliřmeyi takip etmiřtir.

Günümüzde mikrosütünler dikiř ipliđi düz mikroıđneye adapte edildikten sonra makine ile iđneleri eđilerek yapılmaktadır. Pek çok cerrah mikrocerrahi anastomozlar için 70 mikron iđneli 9-0 ya da 10-0 sütün kullanmaktadır, fakat çok ince iřler için 50 mikron iđneli 11-0 sütün de mevcuttur.

### **Sütünlerin Yerleřtirilmesi**

Sütün kullanılan bir anastomozda hedef en az sütün ile sızdırmaz bir anastomoz elde etmek olmalıdır.[34] Bu ilkelere sadık kalınması mediyal tabaka nekrozu ve arter oklüzyonu ile iliřkili sorunları en aza indirger. Sütünler damar duvarının tümünden geçmelidir, çünkü bu duvarı sadece kısmen geçen sүүлere oranla daha az media hasarına yol açar. Damar sonlanmaları birbirlerine yaklařtırılmalıdır ve sүүлler arasında kalan dokuların aşırı derecede sıkıřması engellenmelidir.

İyi sütün tekniđi ameliyat sonrası damar patensinin sađlanabilmesi için önemlidir. Kötü teknikle yapılmıř bir sütünasyon lümenin anastomoz alanında daralmasına, damar duvarının bozulmasına ve vasküler tromboz olasılıđının artmasına yol açar. Sүүлler eřit ve dođru aralıklarla yerleřtirilmelidir. Harashina en son atılan bir iki sütünün anastomozun başarısı için kritik olduđunu bildirmiřtir. Bu son sүүлlerin sorunlu olması daralan aralıktan lümeni görmenin zorlařmasından kaynaklanmaktadır. Bu sorunu aşmak için son iki ya da üç sütünün düđümünü birlikte atmayı önermektedir.[35]

Çoğunlukla suture edilmekte olan damar uçlarını yaklaştırmak için bir çiftli mikrovasküler aproksimatör klemp kullanılır. Bu şekilde sutureler düzgün sıralı bir biçimde yerleştirilebilir. Önceleri, suturelerin yerleştirilmesi için bir triangülasyon metodu kullanılmaktaydı. Artık çoğu cerrah ilk olarak birbirlerine 180 derece uzakta duran iki suture yerleştirerek biangülasyon tekniğini tercih etmektedir. Daha sonra öncelikle ön duvar separe suturelerle onarılır. Bunun ardından klemp döndürülerek arka duvar ortaya konur. Sutureler 0,3 mm aralarla yerleştirilmelidir. (0,9-1,0 mm çaplı bir damar için yaklaşık 8 suture), oluşan yapı bir gemi dümenini andırır.[36] Sutureler sık kullanılan cerrah düğümü ile düğümlenir.

Bu konuda pek çok varyasyon kullanılmaktadır. Kullanılan tekniklerde bir takım kişisel tercihler mevcuttur ve merkezden merkeze farklılık gösterebilir. Bazı cerrahlar çoğu klinik durumda kullanılabilir olduğundan arka duvar tekniğini tercih etmektedir. Bazı nadir durumlarda yan duvar tekniği de faydalı olabilir. Devamlı sutureler hakkında da pek çok araştırma yapılmıştır.

Farklı yöntemler birbirine yakın patens oranlarına sahiptir. Hepsinin bazı avantajları ve dezavantajları vardır. Örneğin devamlı dikişler kullanmak hızlı bir yöntemdir, fakat araya sıkışma ya da sutureün kopmasıyla anastomozun tamamının açıkta kalması gibi bir takım sorunlar nedeniyle olumsuz yanları ağır basıyor gibi görülmektedir.

Cerrahların sutureasyonu daha büyük doğrulukla yapmalarını sağlamak amacıyla bir takım teknik yardımlar geliştirilmiştir. Tek başına ya da deneyimsiz bir asistanla çalışan cerrahlar anahtar suturelerin uzun uçlarını tutmak için Acland'ın çerçeve klemplerinden faydalanabilir. Daha deneyimli asistanlarla çalışanlar genellikle asistanın anahtar sutureleri hafifçe germesini tercih etmektedir, böylelikle anastomoz bir sonraki suture için ideal konuma gelecektir.

Asistan çok deneyimli ise ve anastomoz zor bir alanda yapılmayacaksa, iki cerrah iki iğne tekniği kullanılarak zaman kazanılabilir.

### **Lazer Anastomozlar**

Bazı araştırmacılar lazer ışınlarından yararlanarak kan damarlarını birbirlerine yapıştırmayı denemiştir. Lazer ışınının yoğun monokromatik ışığı doku tarafından soğurularak ısı ortaya çıkarır. Işın uygulanan noktada koagülasyon nekrozuna bağlı

olarak bir yapışma bölgesi oluşur. En sık kullanılan lazer ışınları argon lazer, Neodymium: YAG (yttrium-aluminyum-garnet) lazeri, CO2 (karbon dioksit) lazeri ve thulium-holmium-chromium:YAG (THC:YAG) lazeridir.

Jain, Neodymium: YAG lazerinin küçük arter onarımında kullanımını incelemiş ve lazer ile yapılan uç-yan anastomozun sütürasyona göre pek çok avantajı olduğunu ortaya koymuştur. [37]

Bu yöntem hızlıdır, sütür olmadığından yabancı cisim yoktur, iğneye bağlı travma yoktur, sonuçlar cerrahın deneyimine daha az bağımlıdır ve sütürlerle ulaşılması güç olan derin bölgelerde de çalışmak olanaklı olabilmektedir. Bailes ve ark. yaptıkları histolojik çalışmalarda lazer destekli mikrocerrahi anastomozlarda izlenen iyileşme sürecinin diğer tekniklerden farklı olmadığını ortaya koymuştur. Başka çalışmacılar CO2 lazerinin kullanımını araştırmıştır, her iki teknik de benzer patens sonuçlarını vermiş olsa da anevrima oluşumu sık izlenen bir sorun olarak ortaya çıkmıştır. [38] Argon lazer de uç-uca anastomoz yapmak amacıyla kullanılmıştır. Argon lazerin görülebilir dalga boyunda ışık yaymak gibi bir avantajı olsa da dokudaki etkileri öngörülemezdir.

Bazı araştırmacıların iyimserliğine karşın lazerlerin mikrovasküler anastomoz için kullanımı yaygınlık kazanmamıştır.

### **Elektrokoaptif Mikrovasküler Anastomozlar**

Elektrokoaptif mikrovasküler anastomozun arkasında yatan ilke yüksek frekans elektrik akımı ile birbirine komşu dokularda lokal olarak adhezyon sağlayan bir koagulum yaratmaktır. Bu akım anastomoz sahasına bipolar koter yardımı ile aktarılır.

Elektrokoaptasyon yöntemleri ile ilişkili majör sorun doğru koagülasyon miktarını oluşturacak gerekli elektrik akımı miktarını belirlemektir. Araştırmacılar gerekli elektrik akımı miktarını hayvan damarları üzerinde deneme yanılma yöntemi ile belirlemiştir.

Bu teknik yaygın kullanıma girmemiştir. Bu nedenle elektriksel olarak adhezyonun oluşturulmasına ilişkin mekanizmaların daha iyi anlaşılması ve daha iyi enstrümanların geliştirilmesi gerekir.

### **Mekanik Anastomoz Cihazları**

Stapler ve “coupler” adı verilen damar anastomozu yapan mekanik cihazlar hem deneysel hem de klinik olarak uzunca bir zamandır kullanılmıştır.

Üzerinde araştırma yapılan cihazlar üç başlık altında sınıflanmıştır:

- a. Çember metalik staplerler
- b. Everte edici pinli halka cihazlar
- c. Lümen dışı kelepçe ve kaplamalar

Mekanik cihazlar yaygın kullanım bulamamıştır. Laboratuarda, mikrovasküler anastomozların bu yöntemle yapılması hızlı ve başarılı bir şekilde gerçekleştirilebilmiştir, fakat kullanımları teknik olarak zor olmuştur. Stapler operasyon mikroskopu altında kullanmak için çok büyüktür. Pinli halka cihazları deneyim ve eğitilmiş asistans gerektirir. “Coupler” şeklinde anastomoz yapan cihazlarda ise anastomozda yeterli eversiyon sağlamak için aşırı miktarlarda serbest damar ucu gerekir ve cihazın doğru boyunu seçebilmek güçtür.

En başarılı mekanik cihaz 3M “coupling” cihazı olmuştur. Bu cihaz ticari olarak mevcuttur ve bu cihazın başarıyla kullanımına ilişkin klinik seriler yayınlanmıştır.[39]

### **Adhezif Anastomozlar**

Farklı tiplerde adhezif mikrovasküler anastomozlar araştırılmıştır. Bunların arasında siyanoakrilik adhezivler, poliüretan reçineler, adhezif bantlar ve fibrinojen adhezivler yer almaktadır.

Bu konuda yürütülmüş çalışmaların çoğu siyanoakrilik yapıştırıcılar kullanmıştır. Siyanoakrilat monomerlerin polimerizasyonu ile oluşur ve kimyasal formülü  $CH_2=C(CN)COOR$  olarak ifade edilebilir. Su, serum fizyolojik ya da zayıf bazların eklenmesi pek çok maddenin yüzeyinde hızlı ve stabil bir bağ oluşumuna yol açar. Siyanoakrilat yapıştırıcılar damarları tatmin edici düzeyde koapte edebilir. Buna rağmen, ciddi inflamatuvar reaksiyonlar ortaya çıkardıklarından ve bazı laboratuvar hayvanlarında fibrosarkomlara yol açtıklarından genel klinik kullanıma girmemişlerdir.

Fibrin yapıştırıcılar cerrahide farklı amaçlar için yaygınlıkla kullanılmaktadır. Mikrovasküler anastomozlar için kullanılabilir fakat bu alanda kullanımı yaygınlık kazanmamıştır.[40]

### 2.3. KAN AKIMI

Anastomoz trombozunu anlayabilmek için kan akımına ilişkin bazı fiziksel özelliklerin anlaşılması gerekir. Akışkan mekaniği üzerine yapılan çalışmalar bu konudaki bilgimize büyük katkıda bulunmuştur. [41]

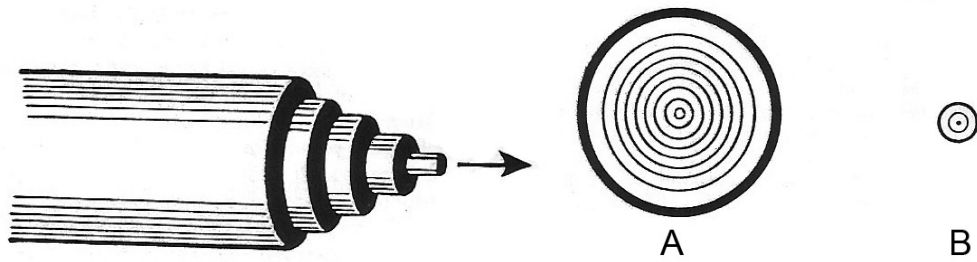
Damar içindeki kan akımını (Q) belirleyen başlıca etmenler iki tanedir:

1. Damar boyunca izlenen basınç farkı ( $\Delta P$ )
2. Damarın akıma karşı gösterdiği direnç (R)

Bu ilişki matematiksel olarak şu şekilde gösterilebilir:

$$Q = \frac{\Delta P}{R}$$

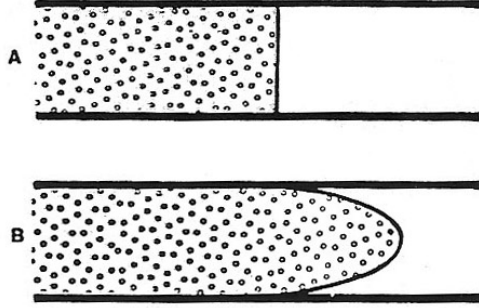
Pürüzsüz duvarlı ve uzun bir damar içinde düzgün biçimde akan kan, laminar bir yapı ortaya koyar. Bu laminalar iç içe geçmiş bir yapı oluşturur ve merkezdeki laminaya yaklaştığında akış hızı artar. (Şekil 2-4) Aslında laminalar arasında bu denli keskin sınırlar yoktur, bunun yerine periferden merkeze doğru aşamalı bir hız artışı vardır.



**Şekil 2-4: Kanın iç içe geçmiş katmanlar (laminalar) halinde akışı.**

En hızlı akım merkez katmandadır. Damar çapı küçüldükçe (A → B) merkez lamina damar duvarına yaklaşır. (O'Brien, B.M. and W.A. Morrison, Reconstructive Microsurgery. 1987, Edinburgh ; New York: Churchill Livingstone)

Bu laminer akım birbirlerine karışmayan iki sıvının yandan kesiti incelenerek, deneysel olarak gösterilebilir. Sıvılar durağan haldeyken kesit düzdür. (**Şekil 2-5A**) Akım başladığında kesit parabolik bir biçim alır. (**Şekil 2-5B**)

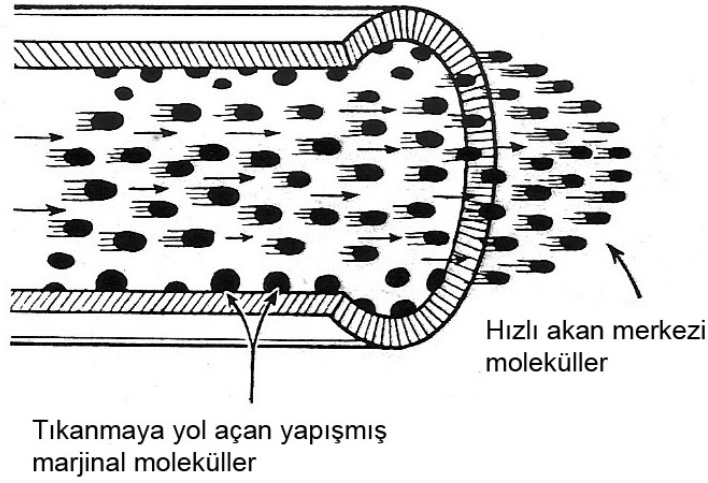


**Şekil 2-5: Birbirine karışmayan iki sıvının durağan halde (A) ve akış halinde (B) kesiti**

(O'Brien, B.M. and W.A. Morrison, Reconstructive Microsurgery. 1987, Edinburgh ; New York: Churchill Livingstone)

En dışta bulunan marjinal sıvı molekülleri damar duvarına yapışarak öne doğru daha yavaş ilerlerler. Daha merkezde bulunan moleküllerin bu yapışmış molekülleri aşmaları gerekir. Bu durum ilerlemelerini yavaşlatır ve kendilerine göre daha merkezde yer alan moleküllere direnç iletmelerine neden olur, fakat bunun miktarı marjinal moleküllere oranla daha azdır.

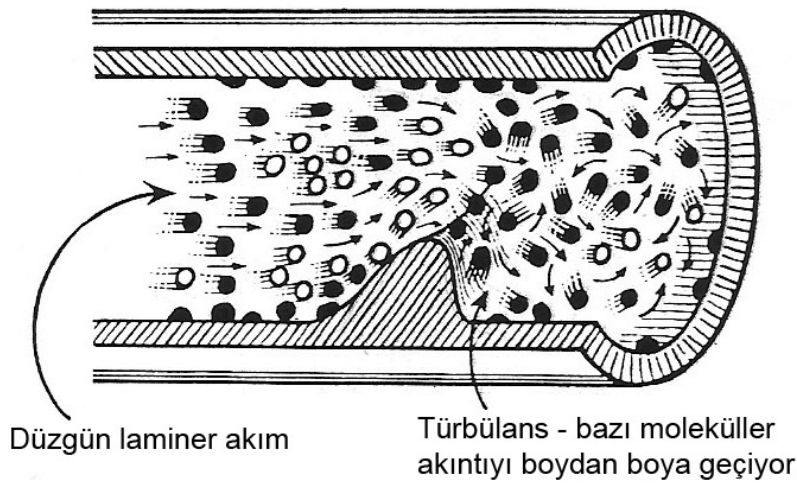
En az etkilenen moleküller en merkezdekilerdir ve bu yüzden akımları en hızlıdır. (**Şekil 2-6**)



**Şekil 2-6: Normal damarda laminer akım**

(O'Brien, B.M. and W.A. Morrison, Reconstructive Microsurgery. 1987, Edinburgh ; New York: Churchill Livingstone)

Obstrüksiyon, damar angülasyonu, dallanma ya da damar duvarı düzensizliği akım yönüne dik hareket eden moleküller ortaya çıkararak bu düzgün akışı bozar. Hem damar boyunca hem de bunun dikine hareket eden moleküllerin varlığı laminer akımı bozar ve direnci büyük ölçüde artırır. Bu düzensiz akıma *türbülans* adı verilir. (Şekil 2-7)



**Şekil 2-7: Damar duvarı bozulduğunda oluşan türbülans**

(O'Brien, B.M. and W.A. Morrison, Reconstructive Microsurgery. 1987, Edinburgh ; New York: Churchill Livingstone)

Pulsatil olmayan bir sistemde türbülans akım eğilimi akım hızı ve damar çapı ile doğru orantılı, ve viskozitenin yoğunluğa bölümü ile ters orantılıdır. Bu etmenler matematiksel olarak ilişkilidir ve *Reynolds Sayısı* (Re) ile ifade edilirler:

$$Re = \frac{v \times d}{\eta/d}$$

Reynolds sayısı arttıkça, türbülans eğilimi de artar. In vivo ortamda en fazla türbülansa majör arterler maruz kalırlar. Bu eğilim pulsatil akım ve damar çapındaki ani değişiklikler nedeniyle daha da artar. Küçük damarlarda normal koşullar altında Reynolds Sayısı hiçbir zaman türbülans oluşturacak kadar artmaz.

Laminer akım koşullarında damar içindeki direnç marjinal moleküllerin damar duvarına tutunması sonucu oluşur. Damarın yarıçapı düştükçe merkezde hızlı akan moleküller gittikçe damar duvarına daha yakın hale gelir ve böylelikle yavaş akan marjinal moleküllerden daha fazla etkilenir. Bu durum akıma karşı dirençte bir artışa yol açar. Bu nedenle damar çapı damar direncini belirleyen en önemli etmenlerdendir. *Poiseuille Kanunu*'na göre kan akımı miktarı (Q) damar yarıçapının dördüncü kuvveti ile doğru orantılıdır:

$$Q = \frac{\pi \times \Delta P \times r^4}{8 \times \eta \times L}$$

Q = Akım miktarı ( $cm^3/s$ )

$\Delta P$  = Basınç gradyeni ( $dynes/cm^3$ )

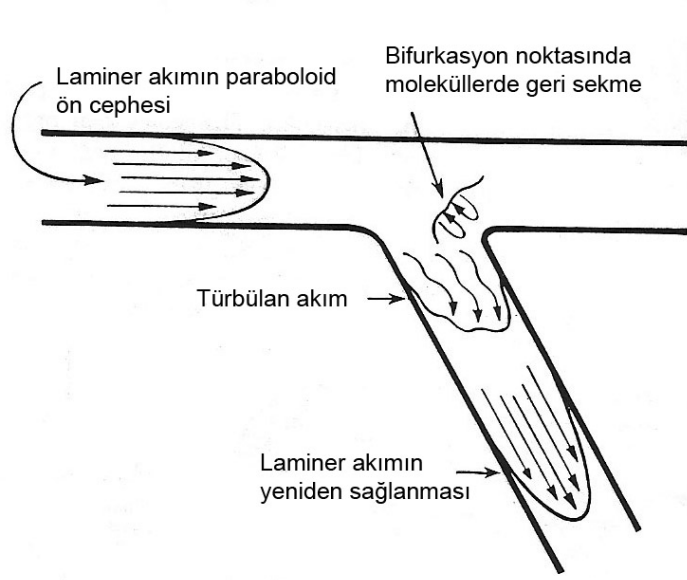
r = Damarın yarıçapı

$\eta$  = Poise olarak viskozite

L = Damarın uzunluğu

Bifurkasyonlar çevresinde akım biçiminde bir değişiklik izlenir. Laminer akım bir damar dalından aşağı akarken bozulur ve bifurkasyondan geri seken dalgalar türbülansa yol açabilir. (**Şekil 2-8**) Birleşen venöz akım farklı ve daha karmaşık bir akım biçimine sahiptir.

Kanın damar dallanmaları etrafında homojen sıvılara göre farklı davranışlara yol açan hücrel öğeler içerdiği unutulmamalıdır. Küçük damar bifurkasyonlarında eritrositlerin dağılımını etkileyen en önemli parametreler hücre ve damarların çaplarının oranı, hücrelerin biçim ve deformasyonları, ana getirici damarlardaki hematokrit oranı ve götürücü iki damardaki akım hızlarının oranıdır.



**Şekil 2-8: Laminer akımın damar bifurkasyonunda bozulması.**

Dalga yansımaları türbülansa yol açabilir. (O'Brien, B.M. and W.A. Morrison, *Reconstructive Microsurgery*. 1987, Edinburgh ; New York: Churchill Livingstone)

İki götürücü damarın aynı çapa sahip olduğu mikrosirkülasyonda, bu damarlardaki hematokrit, iki damar içindeki akım hızının oranıyla ilişkilidir. Belli bir kritik hız değerinden sonra hemen hemen tüm hücreler daha yüksek akım hızına sahip damara akarlar.

### 2.3.1. ANASTOMOZ TROMBOZU

Virchow tiradı uzun süredir vasküler tromboza yol açan etmenlerin sınıflanmasında temel alınmıştır. Bu anomaliler:

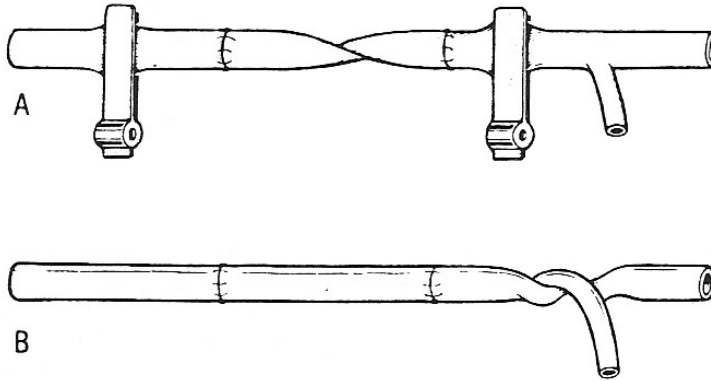
1. Damar duvarına
2. Kan Akımına
3. Kanın bileşenlerine

ait olabilir.

Anastomoz bölgesinde akım hızlı ise trombosit agregasyonu olasılığı azalır. Anastomoz hattındaki protrüzyonlar, yırtıklar ve katlantılar kan akımının normal laminer karakteristiğini bozarak türbülansa yol açar.

Gereğinden sıkı kapatılmış ameliyat insizyonu, bunun sonucu olarak gelişem ödem, hematom ve basıya bağlı oluşabilecek angulasyonlar gibi dış faktörler de laminer akımı bozabilir. Bu dış etkenler, akım hızının daha yavaş olduğu venöz sistemde etkilerini daha belirgin olarak gösterirler.

Arter onarımında hafif bir rotasyon olmasının klempin açıldığında damarı tıkayacak bir düğüm oluşması ile sonuçlanacağı düşünülmüştür. İleri doğru akım, oluşan burguyu ilk distal dala kadar iter ve bu noktada ilerleme durur. Burgu sıkılaşıyor ve akımda obstrüksiyon ortaya çıkar. (Şekil 2-9)



**Şekil 2-9: A. Rotasyonda damar onarımı B. Klempin açılmasıyla damar boyunca bir rotasyonun ortaya çıkması.**

İlerleme ilk distal dala gelindiğinde durur, burgu sıkılaşıyor obstrüksiyona yol açar. (O'Brien, B.M. and W.A. Morrison, Reconstructive Microsurgery. 1987, Edinburgh ; New York: Churchill Livingstone)

#### 2.4. KARIN BÖLGESİ FLEPLERİ

Sıçanlar flep araştırmalarında yaygın olarak kullanılmaktadır. Kolayca temin edilebilir ve bakılabilir olduklarından maliyetleri düşüktür. Sıçanlarda pek çok flep modeli tanımlanmış ve deneysel flep cerrahisinde kullanılmıştır. Sıçanlarda tanımlanan ilk flep modellerinden birisi McFarlane ve ark. tarafından 1965 yılında yayınlanan

dorsal deri flebidir. [42] Fakat McFarlane flebi bir random fleptir ve bu flepte cerrahi girişim sonucu oluşan nekroz sıklıkla tutarsızdır. Aynı zamanda bu flebin bir vasküler pedikülünün yokluğu nedeni ile mikrocerrahi çalışmalarda yeri yoktur.

Sıçanın karın derisi, mikrocerrahi çalışmalar açısından uygun pek çok flebi barındırır.[1] Bu bölgeden çeşitli deri flepleri hazırlanabilir. Bu bölgede karın derisini yüzeysel epigastrik arterler besler, iki yanlı arterler karın derisinin tamamını besleyebilir. Bu vasküler yapıların diseksiyonu ve ortaya konulması teknik açıdan kolaydır. Başka vasküler yapılar da karın derisinin kanlanmasında rol oynar, buna karşın her bir epigastrik arter başka kaynaklardan faydalanmaksızın karın derisinin kendi tarafındaki yarısını besleyebilir.

#### **2.4.1. ANATOMİ**

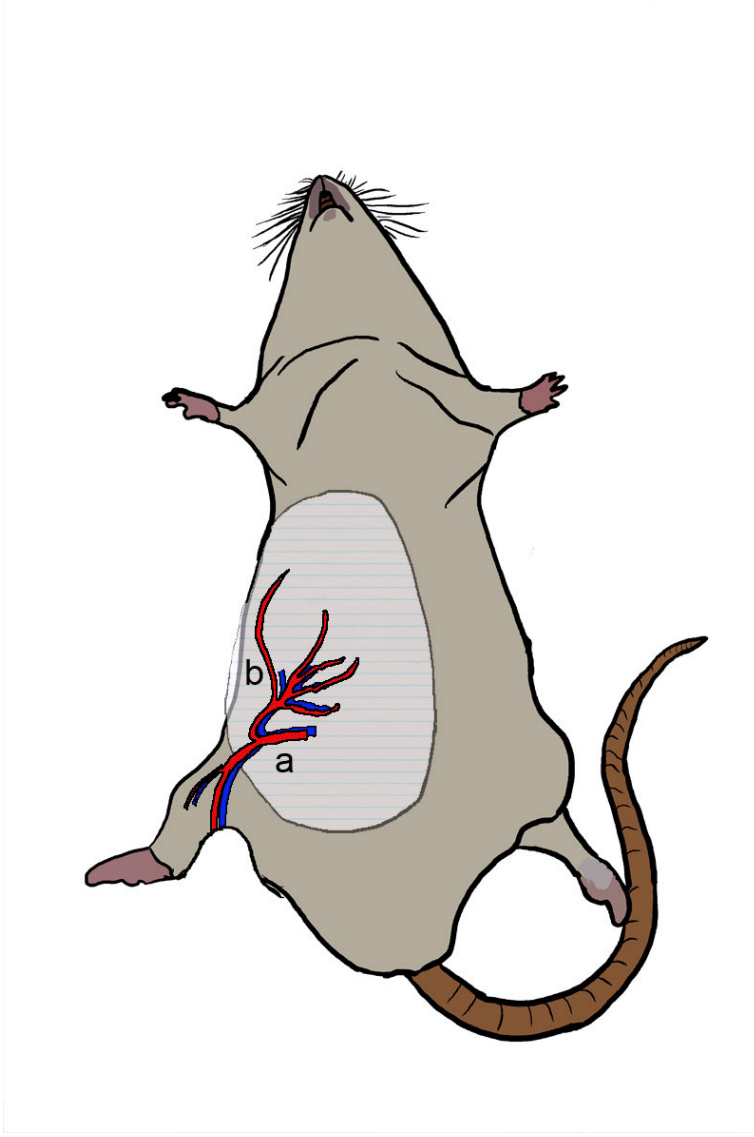Sıçanın karın ve göğüs bölgesinin kanlanması dört farklı sistemden sağlanır. Bunlardan en önemlisi en geniş yüzeyi kanlandıran yüzeysel epigastrik damarlardır. (**Şekil 2-10**) Yüzeysel epigastrik arter (YEA) femoral arterden çıkar ve kraniyalde kasık yağ yastığından geçer. Burada dallanarak biri karın derisinin mediyal kısmına diğeri de aksiller çizgiye doğru laterale doğru ilerleyen iki majör dal verir. [43] Mediyaldeki dal kraniyale doğru ilerleyip ksifoid-pubis arası mesafenin ortasından sonra incelen dallarla karın derisine dağılır. Bu noktadan sonra kraniyalden aşağıya inen uzun torasik arterin dallarıyla ağ yapar.

YEA'in femoral arterden ayrıldığı noktada çapı yaklaşık 0,6 mm'dir. Ven ise daha kalındır ve çapı yaklaşık olarak 0,8-1 mm arasındadır. Ksifoid-pubis arasındaki karın derisinin kraniyal bölümünde aksiller sistemden çıkan uzun torasik arter hâkimdir. Bu arter aksiller sistemden köken alır. Uzun torasik arter 0,4-0,5 mm, ven ise 0,5-0,6 mm kadar bir çapa sahiptir. Yüzeysel epigastrik arterden gelen dolaşım, aynı taraftaki toraks derisinin aşağı yarısını, uzun torasik arterden gelen dolaşım ise aynı taraftaki karın derisinin kraniyal yarısını besleyebilir. YE damarların lateral ana dalı, karın derisi lateralinin arka aksiller çizgiye kadar olan bölümüne kan sağlar. YE damarların lateral ana dalı ön ve arka aksiller çizgiler arasında kalan bölgede sırttan gelen ilyolomber dallarla birleşir. Karın derisinin orta bölümü, orta çizginin her iki yanında bulunup klavikuladan pubise kadar uzanan rektus abdominis kasları perforatörlerinden kan alır. Bu kastan gelen perforatörlerin tümü üzerindeki deriyi tek başına besleyebilecek kadar

gelişkin değildir. Bununla birlikte bu perforatörler bazı yazarlarca etkin bir dolaşım kaynağı olarak belirtilmiştir. [44-45]

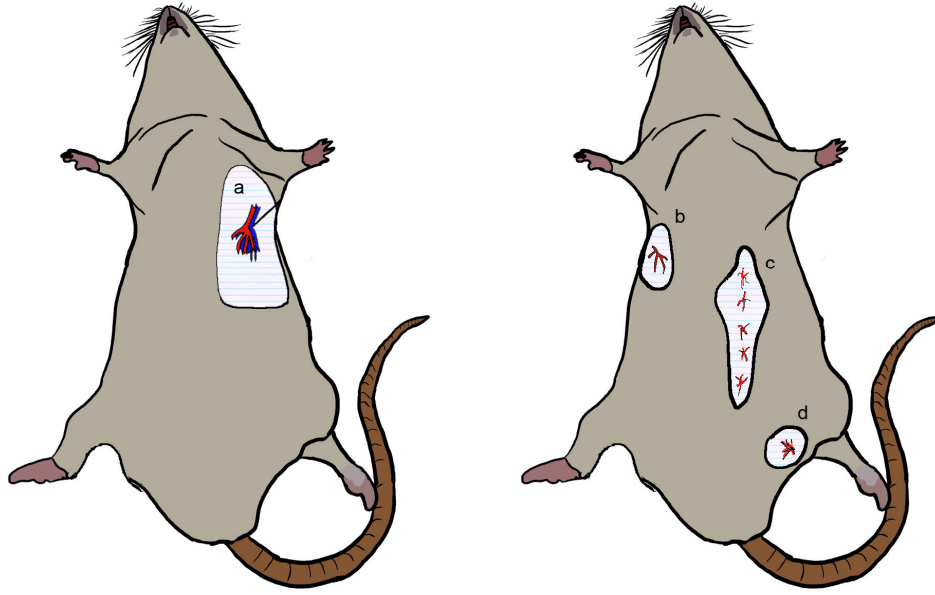Sıçanlarda rektus abdominis kasının baskın dolaşım kaynağı süperior epigastrik damarlardır. Bu damarlar internal meme damarlarının devamıdır ve ortalama çapları yaklaşık 0,4 mm'dir. Rektus abdominis kasının perforatörleri karın üst kadranında daha gelişkindir ve daha geniş bir deri adasının beslenmesine izin verirler. Ancak bunlar toraks üzerinde etkin bir deri dolaşımı sağlamazlar.

Göğüs ve karın derisinin büyük kısmını kanlandıran bu üç ana kaynak dışında her iki yanda aksiller çizgiler boyunca uzanan deri bölgesinin dolaşımı sırt bölgesinin dolaşımından da destek alır. Derin inferior epigastrik arter sıçanda insana göre farklı bir dağılım gösterir ve tam pubik bölgede küçük bir alan bu arter tarafından beslenir. (**Şekil 2-11**)



**Şekil 2-10: Karın bölgesinin kanlanması.**

**a.** Femoral arter; **b.** Yüzeysel epigastrik arter (Bayramiçli, M., Deneysel Mikrocerrahi, Temel Araştırma, Doku ve Organ Nakli Modelleri'nden değiştirilerek çizilmiştir)



**Şekil 2-11: Karın bölgesinin dolaşımı**

a. Uzun torasik arter b. Lateral torasik arter c. Rektus abdominis kasından deriye ulaşan perforatörler d. Derin inferior epigastrik arter (Bayramiçli, M., Deneysel Mikrocerrahi, Temel Araştırma, Doku ve Organ Nakli Modelleri'nden değiştirilerek çizilmiştir)

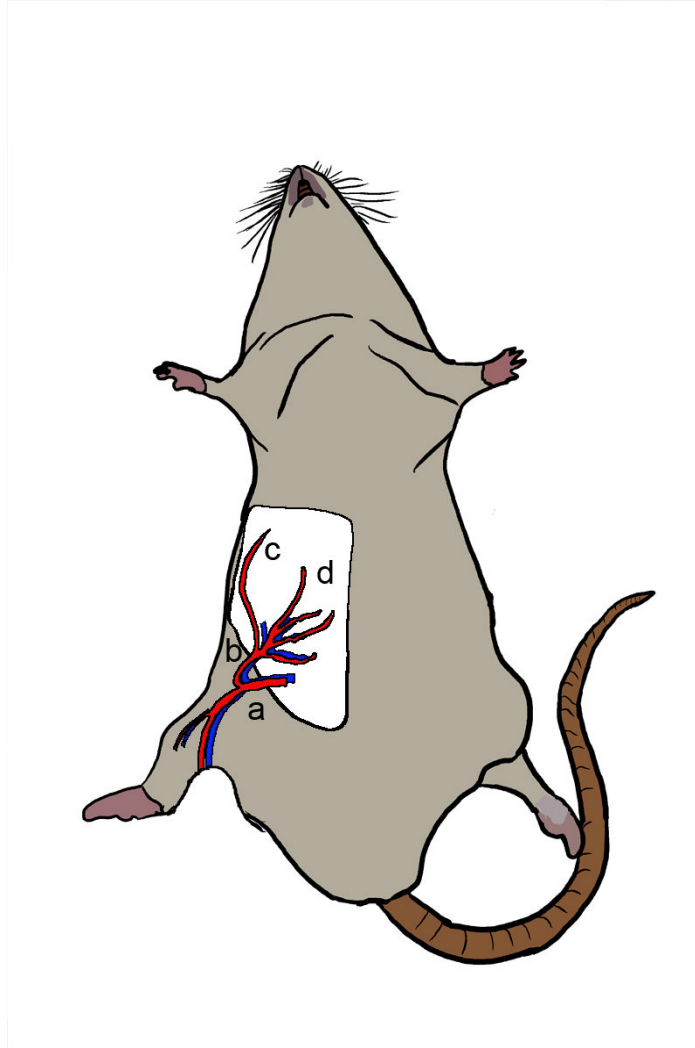### **Karın Derisinin İnnervasyonu**

Karın derisi 4. torasikten 6. sakrale kadar olan sinirlerin lateral kutanoz dallarından innerve olur. Kasık yağ yastığı seviyesinde yüzeysel inferior epigastrik dallara eşlik eden ve safen sinirinin dalı olan inferior epigastrik sinir ise karın derisinin 1/3 kaudalinde kalan küçük bir alana duyu innervasyonu sağlar.[46]

### **2.4.2. KASIK FLEBİ**

Mikrocerrahi gerektiren çalışmalarda en sık kullanılan deri flebi modeli kasık flebi ya da diğer tanımıyla inferior epigastrik fleptir. Bu flep ilk kez 1967 de Strauch ve Murray tarafından tanımlanmıştır ve kolay hazırlanması nedeniyle deneysel araştırmalarda yaygın kullanım alanı bulmuştur. [47] Bu flebin sınırları, dikey olarak ksifoidden pubise çekilen çizgi ile yanlarda koltuk alt çizgileri arasında, yatay olaraksa kosta kavsi ile inguinal ligaman arasındadır. (Şekil 2-12) Pek çok yeni mikrocerrahi teknik, vazodilatör ajanın etkisi ve geciktirme işleminin sonuçları bu flep üzerinde

değerlendirilmiştir. İlk tanımlandığı çalışmada kullanılan 6x4 cm boyutlu flep tasarımından başlayarak 2x4 cm'den 7x3.5 cm'ye kadar çeşitli boyutlarda dörtgen flepler kullanılmıştır. Farklı tasarımlar arasında ortaya çıkan tutarsızlıkları gidermek için kasık flebinin damar anatomisini esas alan bir çalışma Petry ve Wortham tarafından 1984'de yapılmıştır. Bu şekilde flep lateral sınırı damar anatomisi ışığında ortaya konulmuştur.[43] Pedikül damarlarına eşlik eden inferior epigastrik sinirin duyu sağladığı deri bölgesini Hirigoyen ve arkadaşları belirlemiştir.[46]



**Şekil 2-12: Epigastrik flebin kanlanması**

1. Femoral arter; 2. Yüzeysel epigastrik arter; 3. Yüzeysel epigastrik arterin mediyal dalı; 4. Yüzeysel epigastrik arterin lateral dalı. (Bayramiçli, M., Deneysel Mikrocerrahi, Temel Araştırma, Doku ve Organ Nakli Modelleri'nden değiştirilerek çizilmiştir)

Bu flebin diseksiyonun kolaydır, femoral damarlar mikrocerrahi anastomoz için uygun çapa sahiptir. Inferior epigastrik sinirin innerve ettiği bu flep duyulu olarak kaldırılabilir. Pedikülü femoral arter ve ven de katılarak 2 cm'ye kadar uzatılabilir. Ameliyat sonrasında flebin izlenmesi kolaydır. Ameliyat sonrası dönemde hayvanın karın bölgesindeki ameliyat alanını yeme olasılığı bu fleple çalışırken dikkate alınmalıdır, flebin innervasyonu korunarak bu sorun aşılabilir. Kasık flebi, her tarafı iyi beslenen aksiyel paternli bir modeldir.

### **2.4.3. FLEBİN HAZIRLANMASI**

Genellikle tercih edilen çizim, flebin aşağıda ve lateralde inguinal ligaman, yukarıda ve mediyalde ise ksifoid çentik ve kosta kavsini dikkate alarak hazırlanan biçimdir. Sınırlar belirlendikten sonra üst, mediyal ve lateral flep sınırları karın duvarı kaslarına inene kadar kesilir. Üst yatay insizyon yapılırken uzun torasik damarın karın duvarındaki uzantısı kesileceğinden hemostaz uygulanmalıdır. Mediyal ve kranial sınırlardaki insizyonlar tamamlanınca flep içinde dağılan damarlar ve pedikül flebin alt yüzünde kolaylıkla izlenebilir. Sıçanın gevşek deri yapısı nedeniyle flebin kas planından kaldırılması oldukça kolaydır. Alt sınır insizyonu yapılmadan önce flebin alt yüzünden pedikül damarları izlenir. Yağlı doku içindeki damarlar küt diseksiyonla deriden uzaklaştırılır ve alt sınır kesisi, pedikül güvenceye alındıktan sonra, makasla kontrollü biçimde yapılır. Flep kaldırılırken pedikülün içinde dağıldığı kasık yağ yastığının flepte bırakılması ve diseksiyon planının karın kasları üzerinden devam etmesi diseksiyonu kolaylaştırır ve pedikülün istenmeden yaralanmasını önler.

Serbest aktarımlarda YE arter ve venden oluşan pedikül, femoral arter ve vene doğru diseke edilip 2 cm ve bazen daha da fazla uzatılabilir. Böylelikle anastomozu yapılacak damar çapları arter için 0,8-1 mm, ven için de 1,2-1,5 mm'ye kadar çıkarılabilir. Eğer flep uzak bir bölgeye değil de alındığı bölgeye konulup pedikül kendi damar güdüklerine anastomoz edilecekse, ada flebi tamamen kaldırıldıktan sonra flebin proksimal kenarı iki uçtan yerine dikilip pedikül en uygun pozisyona getirilir. Damarları bu durumda hazırlayıp kesmek ve sonra da anastomozları yapmak daha kolay olacağından tercih edilebilir. Kasık flebi her tarafı iyi beslenen bir deri adası biçiminde olduğu için ameliyat sonrası yaşaması ancak "hep ya da hiç" seçenekleri ile izlenebilir.

#### 2.4.4. OBLİK KASIK FLEBİ

Kasık flebi random değil aksiyel bir fleptir. Bu nedenle kasık flebinin yaşaması "hep ya da hiç" şeklindedir. Fakat flep alanı genişledikçe elde edilen sonuçlarda tutarsızlıklar ortaya çıkar. Pedikülü kesilmiş fleplerin bile kısmen sağ kalması zaman zaman izlenebilen bir durumdur. Bu sonuç, kan dolaşımı olmayan kasık fleplerinin bir kısmının tam kalınlıklı deri grefti gibi yaşaması ile ortaya çıkar. Bu sorunu gidermek için fleplerin altına yataktan bağlantısını kesecek çeşitli materyallerden yapılmış tabakalar yerleştirilebilir. Buna bağlı olarak yabancı cisim reaksiyonu, seroma oluşumu ve infeksiyon riski artar. Bu nedenle bu çözüm nadiren kullanılmaktadır. Tam kalınlıklı deri grefti şeklinde yataktan beslenerek yaşayan bölümler genellikle flebin mediyal ve kraniyal kenarlarındadır. Flebin kaudolateralindeki kasık yağ yastığı flebin bu bölgesinin greft olarak yaşamasını engeller. Bu nedenle biz çalışmamızda bu kasık flebinin bu varyasyonunu kullanmayı tercih ettik.

Pannikulus karnosus kasının altındaki planda dağılım gösteren yağ tabakası kasık bölgesinde yoğunlaşarak kasık yağ yastığını oluşturur. Kasık flebinin kaudal yarısında sırtta doğru oblik biçimde uzanır ve sırttaki yağlı dokularla devam eder. Oblik kasık flebinin kullanımı ilk kez Nishikawa ve arkadaşları tarafından 1991 yılında önerilmiştir.[48] Bu tasarımın greft olarak yaşama sorununu aşmak için yararlı olabileceği daha sonra yapılan çalışmalarla da desteklenmiştir.[49]

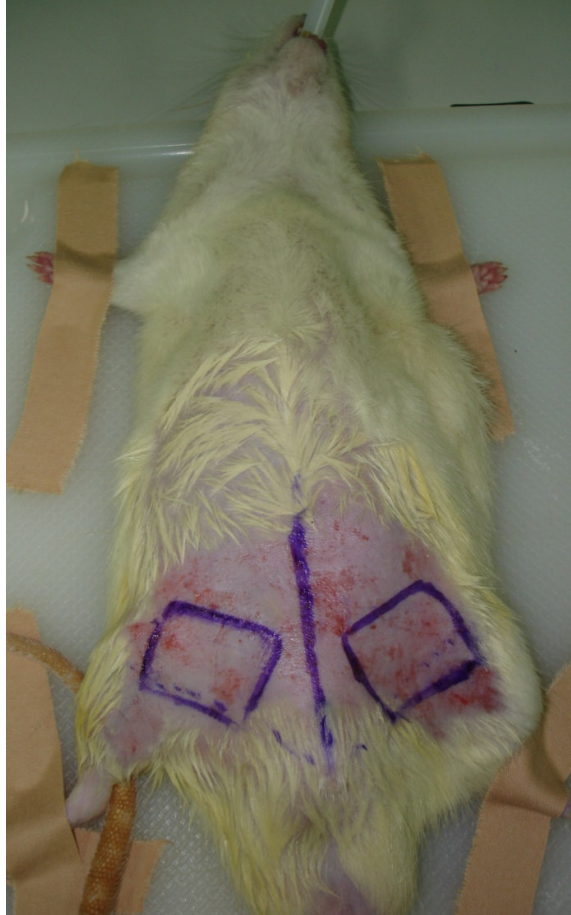Bu tasarımda yağ dokusunun flep altında doğal bir bariyer oluşturabilmesi hedeflenmelidir. Bunun için flep şekli ve boyutları kasık yağ yastığının anatomik yerleşimine göre belirlenmelidir. Kaldırılacak flebin deri adası, ksifoid - pubis arası çekilen karın orta çizgisine 70 derecelik açı yapmalıdır. Orta çizgiden arkaya doğru 2,5 x 5,5 cm boyutlarında bir "paralel kenar" biçiminde tasarlanır. Bu şekilde kasık yağ yastığı flebin tüm alt yüzünü kaplar. Diğer cerrahi basamaklar temel olarak kasık flebinin kaldırılışına benzerlik gösterir. Önce kraniyal, mediyal ve lateral kenarlar kesilir. Kraniyal ve lateral kenarlarda kanama görülürse hemostaz uygulanmalıdır, çünkü bu kanamalar dirençli olabilir. Flep alt yüzü karın duvarı kaslarından künt diseksiyonla ayrılıp flep "yarımada" biçiminde kaldırılınca yağ dokusu içindeki damar dallanması ve yüzeysel epigastrik damarların yolu izlenebilir. Damarlar korunarak inguinal ligamana paralel giden kaudal kenar kesisi de yapılır ve flep ada biçimine

getirilir. Flebin daha geniş çaplı damarlara nakledilmesi için pedikül femorallere kadar uzatılır. Flep donör sahası primer olarak rahatça kapatılabilir.

### 3. GEREÇ VE YÖNTEM

Bu çalışma İstanbul Üniversitesi Deneysel Tıp Araştırma Enstitüsü, Deneysel hayvanları Etik Kurulu'ndan alınan 5/2007 sayılı onay sonrasında başlamıştır.

Çalışma kapsamında yapılan cerrahi girişimler İstanbul Üniversitesi Deneysel Tıp Araştırma Enstitüsü Hayvan Ameliyathanesi'nde yapıldı ve bu laboratuvarında üretilmiş 46 adet Sprague-Dawley cinsi erkek sıçan kullanıldı. 350-400 g arası ağırlıktaki sıçanlar randomize bir biçimde her grupta sekizer adet denek olacak biçimde beş deney grubuna dağıtıldı. Sıçanlar gereği kadar yem ve su verilerek, gece gündüz siklüsüne uygun ışıklandırma, uygun havalandırma ve ısıtmaya dikkat edilerek bakıldı.





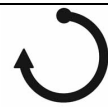
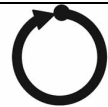
**Şekil 3-1: Oblik kasık flebinin her iki kasıkta planlanması**

Deney grupları oluşturulmadan önce üç sıçanda oblik kasık flebi kaldırıldı, pedikül izole edildi ve flep yerine iade edildi. (Şekil 3-2) Bir hafta sonra yapılan kontrolde bu sıçanların hepsinde flebin yaşadığı izlendi. Benzer bir biçimde üç sıçanda oblik kasık flebi kaldırıldı, pedikülü izole edildi ve inferior epigastrik arter bağlandı. Bu sıçanların post op birinci haftada yapılan kontrollerinde fleplerin hepsinde tam nekroz ve buna bağlı yara yerinde detaşman izlendi. Bu bulgulara dayanılarak literatürle uyumlu bir biçimde oblik kasık flebinin greft olarak ya da venöz flep olarak yaşama olasılığının olmadığı sonucuna varıldı.

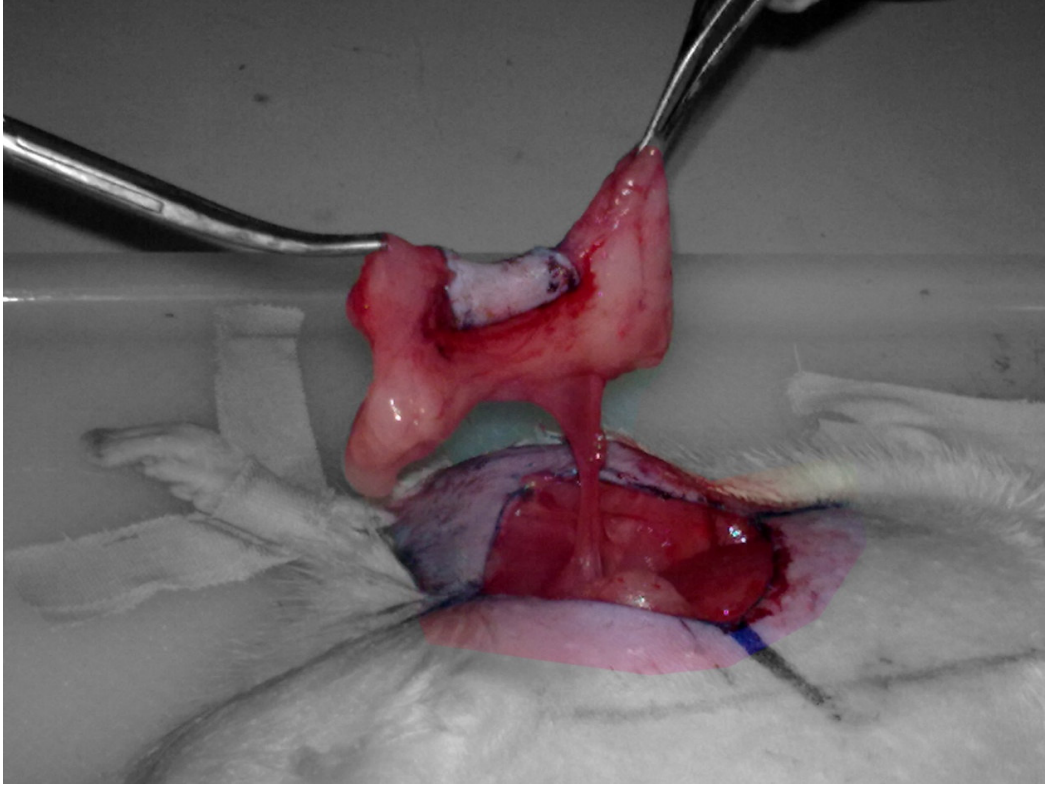
### 3.1. OPERATİF GİRİŞİM

Sıçanlara 80 mg/kg ketamin + 10 mg/kg ksilazin ile anestezi verildi. Anesteziden 45 dakika sonra ikinci doz olarak 40 mg/kg ketamin + 5 mg/kg ksilazin uygulandı. %7.5 iyodin solüsyonu ile dezenfeksiyon sonrası kasık bölgeleri traşlandı. Giriş bölümünde anatomisi ve kaldırılması tarif edilen oblik kasık flebi 2 x 2 cm ölçülerinde olacak biçimde hazırlandı. Standart mikrocerrahi enstrümanlar ve 75 µm iğneli 11-0 naylon sütürler kullanıldı. Damar uçları 50 ml'de 1000 IU heparin içeren serum fizyolojik ile yıkandı, vazospazmın giderilmesi için gerekli olduğu durumlarda %2 lidokain ve papaverin solüsyonları lokal olarak uygulandı.

**Tablo 3-1: Deney gruplarının oluşturulması**

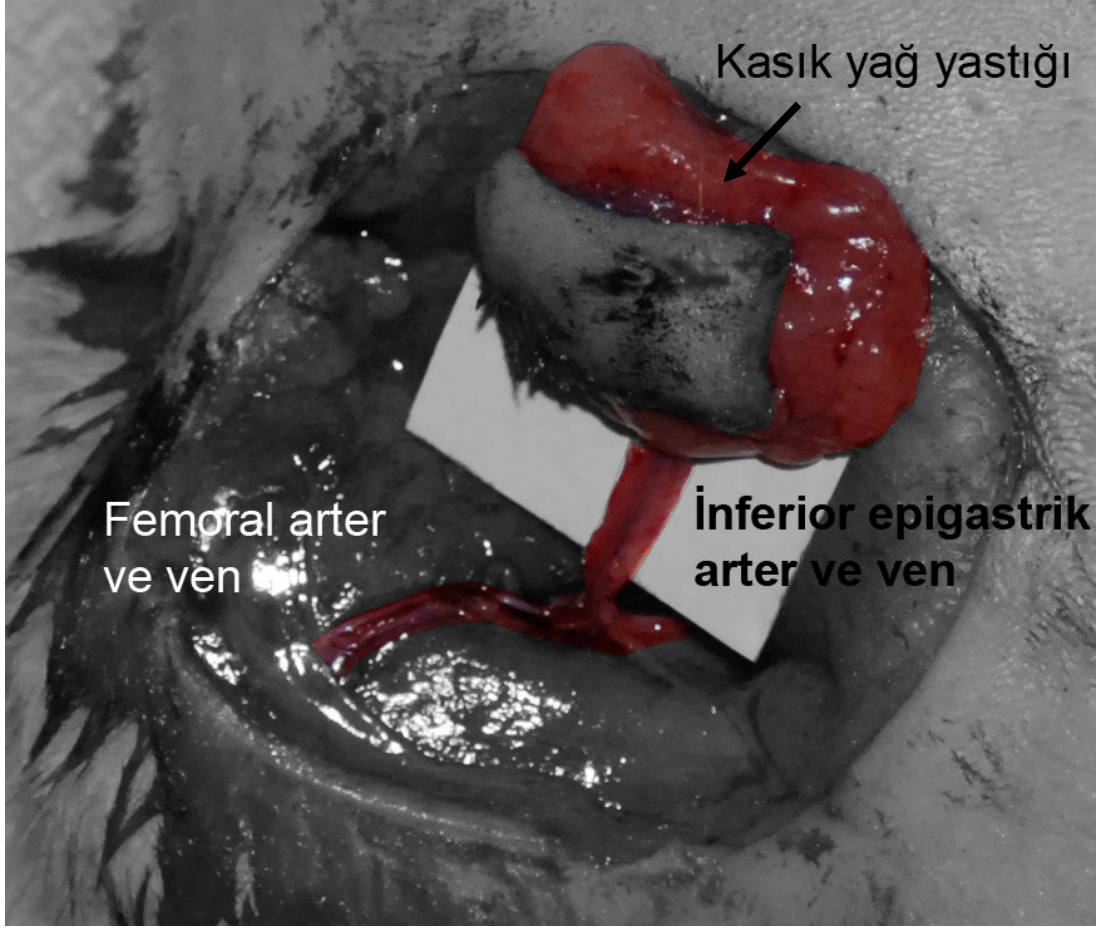Grup	Torsiyon Miktarı	Torsiyon Miktarı	Denek Sayısı
Grup 1		0°	8
Grup 2		90°	8
Grup 3		180°	8
Grup 4		270°	8
Grup 5		360°	8

Ölçüm yapıldıktan sonra deri adasının rotasyonunu engellemek amacıyla flep işaretlendi. Flep kranialden kaudale doğru diseke edildi. Flep sadece vasküler pedikülüne baze olacak biçimde bir ada flebi olarak hazırlandı. (Şekil 3-2, Şekil 3-3)

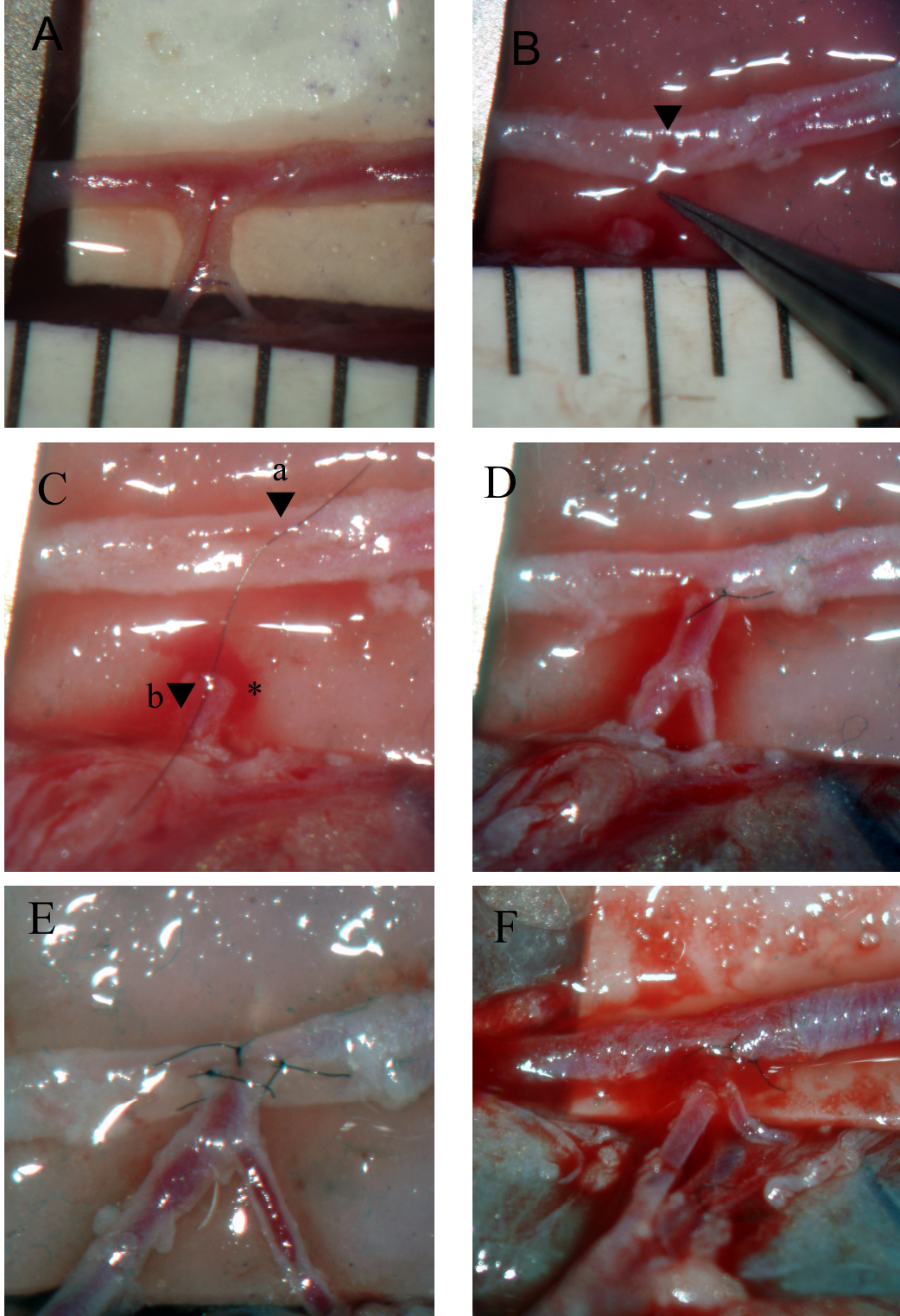


**Şekil 3-2: Oblik kasık flebi sadece pedikülüne baze kalacak biçimde kaldırılması**

Pedikül çevre dokulardan klempin sığabileceği ölçüde ayrıldı. Yüzeysel epigastrik arter ve ven izole edildi. Femoral arter ve yüzeysel epigastrik artere adventisyektomi uygulandı. Nöral desensitizasyon, flebin otokanibalizm sonucu kaybına yol açabileceğinden flebe giden tüm nöral yapılar korundu. Klemp uygulamasının ardından arter, femoral arterden bir yama (patch) ile birlikte ayrıldı. (Şekil 3-4, Şekil 3-5) Bunu takiben serbest kasık flebinin arteri 0 dereceden başlayarak sırasıyla 0, 90, 180, 270 ve 360 derece torsiyon ile ve 4 -6 adet separe sütür kullanılarak anastomoz edildi. Bu açılarının saptanması için adventisyaya rehber olarak yerleştirilmiş sütürler kullanıldı. (Şekil 3-5)

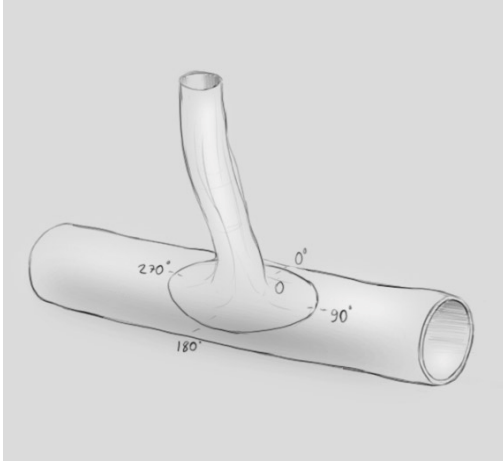


Şekil 3-3: Sığanda oblik kasık flebinin anatomisi

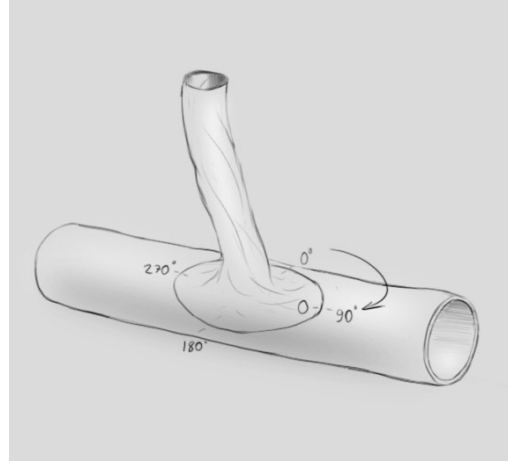


#### Şekil 3-4: Anastomozun adımları

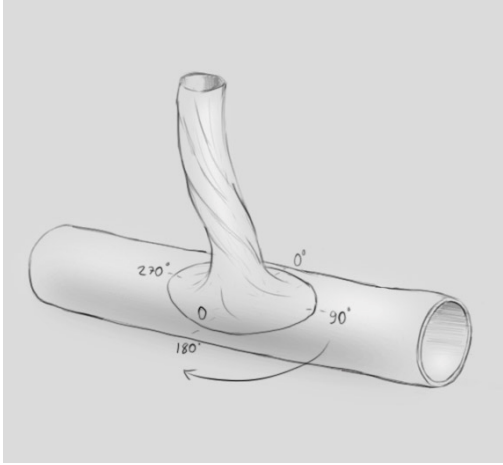
**A:** Femoral arter ve yüzeysel epigastrik arter, 40 büyütme altında; cetvelin aralıkları 1 mm, **B:** YEA, FA'den yama şeklinde ayrılmış, **C:** (a) oku FA üzerindeki 90 derece noktasını, (b) oku YEA üzerindeki 0 derece noktasını göstermektedir. (\*) YEA üzerinde 90 derece noktası, **D:** YEA üzerindeki 0 derece noktası ile FA üzerindeki 0 derece noktası sütüre edilmiş, **E:** Anastomozun tamamlanmış hali, **F:** Klempler açıldıktan sonra kan akımının yeniden başlaması



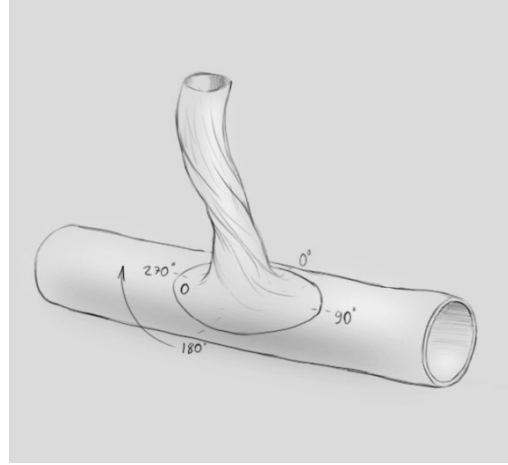
A



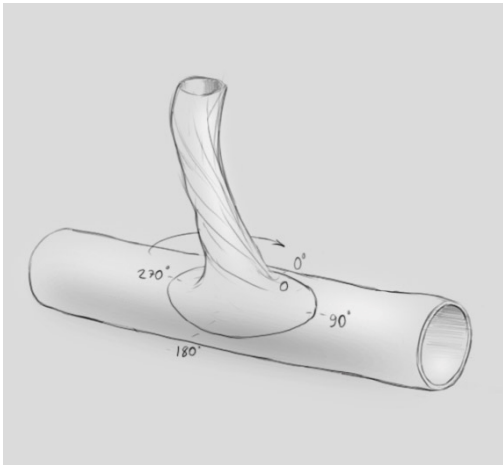
B



C



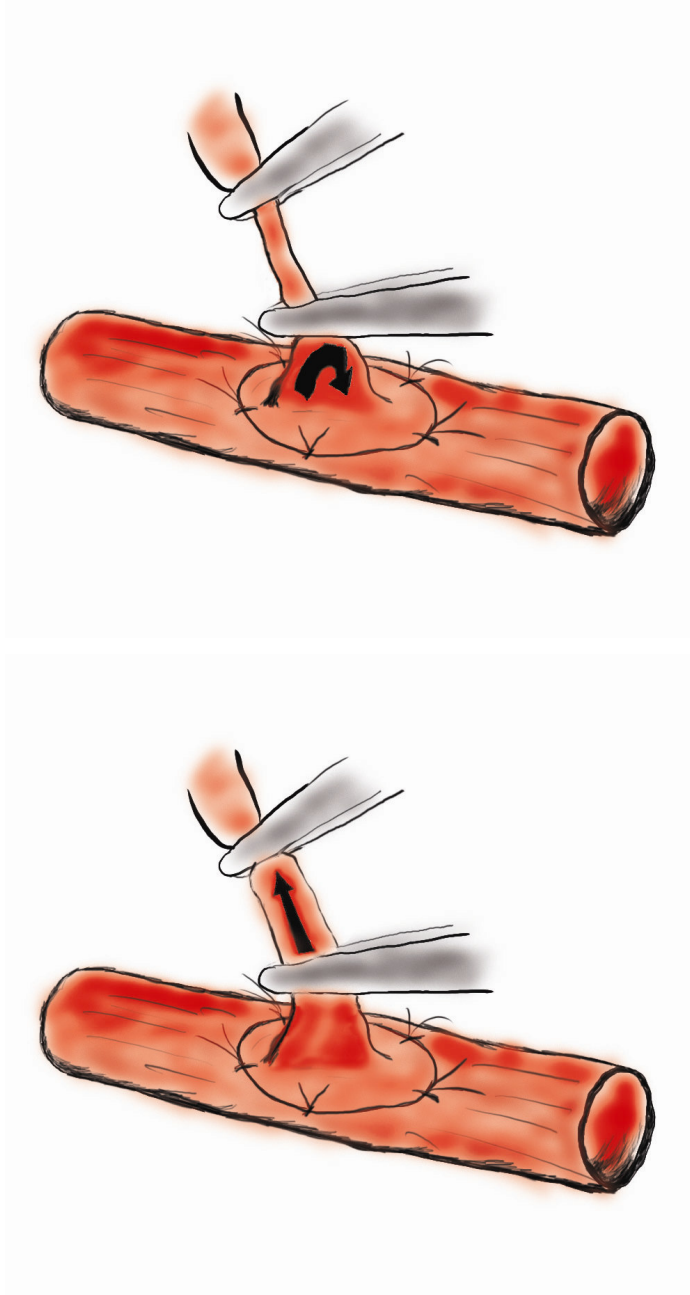
D



E

Şekil 3-5: 0, 90, 180, 270 ve 360 derece torsiyon açılarıyla yapılan anastomozlar

Toplam 40 anastomoz yapıldı. Anastomozlar klemplerin açılmasından 5 dakika ve 20 dakika sonra mikroskopik nabız, antegrad and retrograd akım - yeniden dolum (refill) testleri ile kontrol edildi. (Şekil 3-6)



Şekil 3-6: Anastomoz patensini kontrol etmek için kullanılan antegrad ve posterograd akım testi

Kaldırılan flepler 4-0 prolén str materyali kullanılarak devamlı cilt dikiřleri ile yerine stre edildi. Sıçanlar temizlendikten sonra post-op takip iin ikili gruplar halinde yařadıkları kafeslere yerleřtirildi.

Birinci hafta sonunda sıçan incelenerek flebin yařarlıđı kontrol edildi.

#### 4. BULGULAR

Toplam 46 adet denekte kasık flebi kaldırıldı. Bu deneklerden 6 adedi peroperatif ya da erken postoperatif dönemde ex oldu. Ortalama operasyon süresi her bir anastomoz için yaklaşık 1 saat 45 dakika olarak bulundu. Femoral arter çapı 0,9 – 1,2 mm (ortalama, 1,1 mm) olarak hesaplandı.

Anastomoz uygulandıktan 5 dakika sonra 0 derece torsiyon grubunda 8 denekte, 90 derece torsiyon grubunda 8 denekte, 180 derece torsiyon grubunda 6 denekte, 270 derece torsiyon grubunda 3 denekte ve 360 derece torsiyon grubunda 3 denekte anastomozun patent olduğu gözlemlendi. **(Tablo 4-1)**

Anastomozdan sonra post operatif 20. dakikada anastomozlar yeniden kontrol edildiğinde 0 derece torsiyon grubunda 7 denekte, 90 derece torsiyon grubunda 6 denekte, 180 derece torsiyon grubunda 4 denekte, 270 derece torsiyon grubunda 1 denekte ve 360 derece grubunda 0 denekte anastomozun halen açık olduğu izlendi. **(Tablo 4-1)**

Postoperatif yedinci gün sonunda flepler incelendiğinde 0 derece torsiyon grubunda 6 denekte, 90 derece torsiyon grubunda 6 denekte, 180 derece torsiyon grubunda 3 denekte, 270 derece torsiyon grubunda 0 denekte ve 360 derece grubunda 0 denekte flebin yaşar durumda olduğu izlendi. **(Tablo 4-1)**

Peroperatif gözlemler ile bu sonuçlar arasında bağıntı kurulduğunda, yüzeysel epigastrik arterin femoral arterden çıkımına yakın olarak dallanması torsiyondan sonra anastomoz patensini olumsuz olarak etkileyen bir faktör olarak değerlendirildi. Nadiren bazı olgularda (180 derece grubuna dâhil iki olgu ve 270 derece grubuna dâhil bir olgu) flep kaybına rağmen anastomozun açık olduğu izlendi. Bu durum otokanibalizm, yara yeri enfeksiyonu ya da anastomozun distaline migrasyon gösteren trombus ile açıklandı.

**Tablo 4-1: Tüm gruplarda anastomoz açıldıktan sonra 5. dakika ve 20. dakikada izlenen patensin ve flep yaşarlığının değerlendirilmesi**

Grup	Torsiyon Miktarı	Denek Sayısı	5. dakika	20. dakika	Yaşayan flep
Grup 1	0°	8	8	7	6
Grup 2	90°	8	8	6	6
Grup 3	180°	8	6	4	3
Grup 4	270°	8	3	1	0
Grup 5	360°	8	3	0	0

Gruplar arası farklılıkların değerlendirilmesi için “Fisher’s Exact” testi uygulandı. Torsiyon uygulanan deneklerin bulunduğu gruplar 0 derece torsiyon uygulanan grup ile karşılaştırıldı.

**Tablo 4-2: 5. dakikada izlenen patens açısından grupların karşılaştırılması**

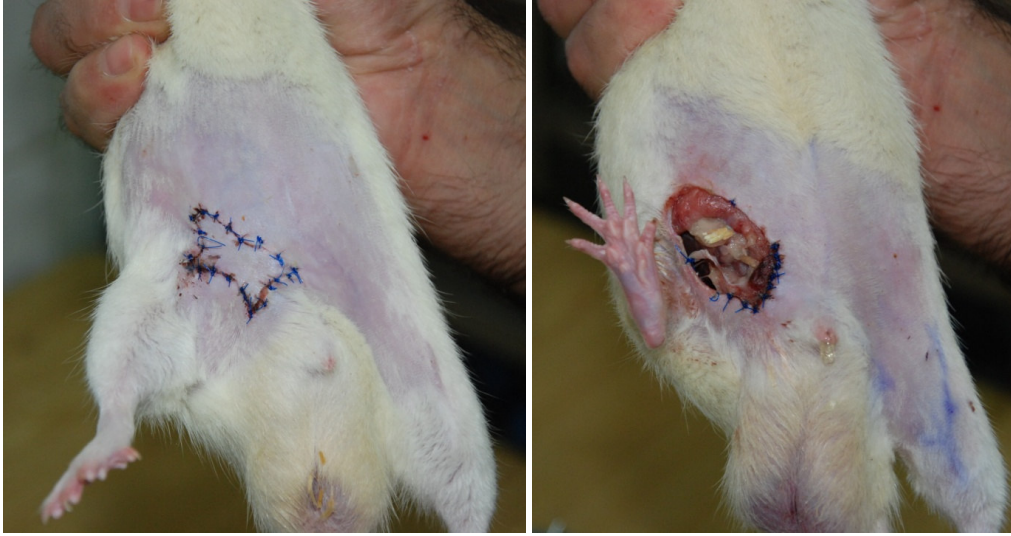<i>Karşılaştırılan Gruplar</i>	<i>Fisher’s Exact P değeri</i>
Grup 1 – Grup 2	Sabit
Grup 1 – Grup 3	0,467
Grup 1 – Grup 4	<b><u>0,026</u></b>
Grup 1 – Grup 5	<b><u>0,026</u></b>

**Tablo 4-3: 20. dakikada izlenen patens açısından grupların karşılaştırılması**

<i>Karşılaştırılan Gruplar</i>	<i>Fisher’s Exact P değeri</i>
Grup 1 – Grup 2	1,000
Grup 1 – Grup 3	0,282
Grup 1 – Grup 4	<b><u>0,010</u></b>
Grup 1 – Grup 5	<b><u>0,001</u></b>

**Tablo 4-4: Flep sağkalımı açısından grupların karşılaştırılması**

<i>Karşılaştırılan Gruplar</i>	<i>Fisher's Exact P değeri</i>
Grup 1 – Grup 2	1,000
Grup 1 – Grup 3	0,315
Grup 1 – Grup 4	<b><u>0,007</u></b>
Grup 1 – Grup 5	<b><u>0,007</u></b>

**Şekil 4-1: Yaşayan (A) ve postoperatif nekroze olan (B) fleplerin post operatif birinci hafta görünümleri**

## 5. TARTIŞMA

Mikrovasküler anastomoz patensi serbest flep transferinde sonucu belirleyen en önemli faktördür. Bu konuda kazanılan deneyimle beraber, başarısızlık oranı da gittikçe artmaktadır. Bu oran elektif cerrahiler için yaklaşık %3,6-7 arasında bildirilmiştir. [50-53]

Bu başarısızlıkların etiyojisinde pek çok faktörün rol oynayabileceği düşünülmüştür. Serbest flep kayıplarının pek çoğunun nedeni anastomoz yapılması sırasında ortaya çıkan sorunlardır. Bunların arasında hatalı iğne ve sütür penetrasyonu sonucu damarın hasar görmesi, endotelial yırtıklar, sütürler arası mesafenin eşit olmaması çok sıkı ya da gevşek bağlanmış düğümler, damarın arka duvarını yakalayan dikişler ve adventisya tabakasının lümenin içine sarkması gibi nedenler sayılabilir.

Serbest flep başarısızlığı, anastomoz tekniğinin dışındaki nedenlere de bağlıdır. Damarın durumu ve konumu bunların arasında sayılabilir. Anastomozun damar yaralanması bölgesinde (zone of injury) içinde yapılması, anastomozun aşırı gerilmesi, anastomozun dışarıdan basıya uğraması, damarların bükülmesi ya da kıvrılması tromboz nedenleri olarak görülmektedir. [54-55]

Khouri, serbest flepte başarısızlığın nedenlerini inceleyen yazısında trombozların çoğunun “aşırı gergin kapatma ve pedikülün torsiyonu ya da bükülmesi” gibi önlenebilir nedenler sonucu ortaya çıktığını ileri sürmüştür. Bu çalışmanın amacı serbest fleplerde anastomoz torsiyonunun flep yaşarlığına etkisini araştırmaktır. Torsiyon, damar direncini artırarak, kan akımında türbülansa yol açarak, kan akım hızını düşürerek, endoteli bozarak ve kollajen ekspozisyonuyla platelet agregasyonuna yol açarak tromboza neden olabilir. Küçük çaplı damarlar dış güçlerin etkilerine özellikle hassastır. Literatürde mikroanastomozların farklı derecelerde torsiyona maruz kalmasından sonra elde edilen patens oranlarını gösteren pek çok çalışma olsa da torsiyonun serbest flep yaşarlığına olan direkt etkisini gösteren bir çalışma bulunmamaktadır.

Çalışmamızda elde edilen bulgular değerlendirildiğinde 0 derece anastomoz grubunda 5. dakikada izlenen patens oranı 8/8, 20. dakika patens oranı 7/8, flep sağkalımı oranı 6/8 olarak bulunmuştur. Bu konuyla ilgili literatürte verilen flep sağkalım oranı çalışmamızda elde ettiğimize benzer biçimde %75'tir. [56]

Torsiyon uygulanmadan arter anastomozu yapılan 0 derece grubu, 5. dakikada izlenen anastomoz patensi açısından diğer gruplarla karşılaştırıldığında, 270 ve 360 derece torsiyon uygulanarak anastomoz yapılan grupla arasında anlamlı bir fark görülmüştür ( $p=0,026$ ,  $p=0,026$ ). Bu durum yüzeysel epigastrik arterin kısa oluşu ve bu nedenle 180 dereceyi aşan burgulanmayı tolere edemeyebileceği şeklinde açıklanmıştır. 90 derece ve 180 derece gruplarıyla torsiyon olmayan 0 derece grubu arasında 5. dakikada izlenen patens açısından istatistiksel olarak anlamlı bir fark bulunamamıştır.

Gruplar 20. dakikada anastomoz patensi açısından incelendiğinde benzer bir biçimde 0 derece grubu ile 270 ve 360 derece torsiyon uygulanarak anastomoz yapılan gruplar arasında anlamlı bir fark bulunmuştur ( $p=0,010$ ,  $p=0,001$ ).

Post operatif birinci haftada flep yaşarlığı incelendiğinde yine aynı şekilde 0 derece grubu ile 270 ve 360 derece torsiyon uygulanarak anastomoz yapılan gruplar arasında anlamlı bir fark bulunmuştur ( $p=0,007$ ,  $p=0,007$ ). 90 derece ve 180 derece gruplarıyla torsiyon olmayan 0 derece grubu arasında post operatif birinci haftada flep yaşarlığı açısından istatistiksel olarak anlamlı bir fark bulunamamıştır.

Mikrocerrahi literatüründe torsiyon altında yapılan anastomozların başarısına ilişkin farklı sonuçlara varmış çeşitli çalışmalar mevcuttur. Damar anastomozlarının torsiyon altında dikilmesine ilişkin ilk çalışmalardan biri Endean ve ark. tarafından yürütülmüştür.[57] Köpekler üzerinde yürütülen çalışmada femoral venden alınan ven greftleri oluşturulan bir düzenekle in vitro ortamda torsiyona maruz bırakılmıştır. Rotasyon açısı, perfüzyon basıncı ve çıkış direnci değişimlerinin greft içindeki akım üzerine etkileri araştırılmıştır.

Araştırmacılar az miktarlarda rotasyonun ven grefti boyunca eşit bir şekilde bükülmeye yol açtığı fakat rotasyon miktarı ve perfüzyon basıncı arttıkça bu eşit dağılımın bozularak giriş kateterine yakın bir bölgede bir katlantı (kink) halinde toplandığını görmüştür. 140 derece torsiyona kadar akımın azalmadığı fakat bunun üzerindeki az miktarlardaki rotasyon artışının bile büyük akım azalmalarına yol açtığı ortaya konulmuştur. 175 derece rotasyon 150 mmHg perfüzyon basıncında, 206 derece rotasyon 25 mmHg perfüzyon basıncında akımın tamamen durmasına yol açmıştır. Aynı araştırma çerçevesinde yürütülen in vivo çalışmada 200 derece rotasyonda tüm damar greftlerinin postoperatif 4. saatle tıkalı olduğu izlenmiştir. Düşük perfüzyon basıncında

gevşek durumda olan greftlerin rotasyonun yol açtığı duvar deformasyonunu tolere edebildiği, fakat yüksek basınç altında gergin duran greftlerde toleransın daha az olduğu düşünülmüştür. Araştırmacılar bu çalışma sonunda az miktardaki rotasyonun erken postoperatif dönemde ven grefti içindeki akımı azaltmadığı sonucuna varmıştır. Bu sonuç, yapılan çalışma ven greftleri üzerinde yapılmış olsa da bizim elde ettiğimiz sonuçlarla benzerlik göstermektedir.

Torsiyonun mikroanastomozların patensi ve lümen çapına olan etkisi Izquierdo ve ark. tarafından da araştırılmıştır. [58] Sıçan femoral arteri üzerinde yapılan bu çalışmada postoperatif 2. saatte anjiyografi ile anastomoz değerlendirilmiştir. 0 derecede %86, 90 derecede %82, 180 derecede %71 ve 270 derecede %33 patens oranı elde edilmiştir. Bu sonuçlar postoperatif ikinci saat patens değerlerinin sadece 270 derece torsiyonda istatistiksel olarak anlamlı ölçüde düştüğünü göstermektedir. 270 derece torsiyona maruz bırakılan anastomozlarda kesit alanının anastomoz bölgesinde %44 oranında azaldığı gözlenmiştir. Damar içi akım direnci damarın yarıçapının 4. kuvveti ile ters orantılı olduğundan (direnci  $\propto 1/r^4$ ) relatif direnci 90 derece torsiyonda 3,5 iken 180 derece torsiyonda 19,2 ye çıkmış ve 270 derece torsiyonda 56,2 değerine ulaşmıştır. 270 derece torsiyon uygulanan grupta görülen yüksek tromboz oranının açıklamasının bu olduğunu belirtmiştir. Yazarlar, torsiyonun tromboz oranında ancak 270 dereceden sonra istatistiksel olarak anlamlı bir artışa yol açtığı sonucuna varmıştır.

Cheung ve ark. yürüttükleri çalışmada damarın geometrisi ve anastomoz sayısının kan akımı üzerine etkilerini incelemiştir. [55] 6 cm uzunluğunda iki ven grefti ve bunları bağlayan üç anastomoz kullanılarak dört farklı geometrik şekil oluşturulmuştur. Bu şekiller alfa, omega, sigmoid ve düz biçimler olarak seçilmiştir. Anastomoz sonrası takipler ultrasonik Doppler akımölçer aracılığı ile yapılmıştır. Kan akımının başlangıçta üç mikroanastomoz boyunca farklı geometrik şekiller için değişiklik göstermediği bulunmuştur. Bununla birlikte geç dönemde incelemeye tabi tutulan yedi ven greftinden altısının postoperatif 24. saatte tromboze olduğu gözlenmiştir.

Cheung ve ark. ven grefti boyunca ortaya çıkabilecek potansiyel bükülme (kink) noktalarını belirlemiştir. Femoral arterin diseke edilen ucu bu noktalardan biri olarak görülmüştür. Bu damarın yetersiz mobilizasyonunun bükülme ile sonuçlanabileceği öngörülmüştür. Mikroanastomoz ve ven greftinin bağlanan yan dallarının da torsiyon ve

bükülmeye hassas olduğu belirlenmiştir. Torsiyon varlığında ve aks burgulandığında kan akımının yeniden sağlanması ile beraber damarda bir bükülmenin ortaya çıktığı görülmüştür. Benzer bir biçimde adventisyanın yetersiz ayrıldığı bölgelerde de bükülme ortaya çıkmıştır. Yazarların yetersiz mobilizasyonun torsiyon toleransında düşüşe yol açabileceği görüşü çalışmamızda elde edilen sonuçlarla uyumaktadır.

Salgarello ve ark. da torsiyon sorununun mikroanastomozlar üzerine etkilerini incelemiştir.[59] Sıçan femoral arteri ve veni üzerinde yapılan bu çalışmada 0, 90, 180 ve 270 derece torsiyonlarda postoperatif 20. dakika ve 3. gün patens oranları araştırılmıştır. Tüm anastomozların postoperatif 20. dakika patent olduğu görülmüştür. Endean ve ark. gözlemlediği gibi venlerde 180 ve 270 derece torsiyon açılarında makroskopik olarak görülebilir boyutta bir katlanma izlenmiştir. Buna karşın torsiyonun arterler duvarında lokalize değil yaygın bir burgulanma yaptığı görülmüştür. 90 derece torsiyon erken dönemde hem arteriyel hem venöz mikroanastomozlarda bir tıkanmaya yol açmamıştır.

Salgarello ve ark. postoperatif 3. gün de anastomozları incelediklerinde artan torsiyon derecesi ile tromboz oranının arttığını ve bu durumun venlerde arterlere oranla daha fazla gözlemlendiğini görmüştür. Yazarlar rotasyon olmayan mikroanastomozda tromboz riski 1 olarak kabul edildiğinde 270 derece torsiyona maruz kalan bir arteriyel anastomozda riskin 10,08 kat, venöz anastomozda ise 226,85 kat artacağını bildirmiştir.

Topalan ve ark. yürüttüğü çalışma torsiyona rağmen arteriyel mikroanastomozlarda yüksek başarı elde edilebileceğini göstermektedir. [60] Sıçan femoral arterine 0, 45, 90, 135, 180, 225, 270, 315 ve 360 derece torsiyon açılarıyla anastomoz yapılmıştır. Postoperatif 1. saatte patens oranları ve anastomozun en dar bölgesindeki aralık ölçülmüştür. Ek olarak postoperatif ikinci ve yedinci günlerde alınan örnekler histopatolojik incelemeye tabi tutulmuştur.

Topalan ve ark. postoperatif birinci saatte bütün anastomozların patent durumda olduğunu gözlemiştir. 2. gün ise bütün anastomozlardan yalnızca beşinin tromboze olduğu tespit edilmiştir. 7. gün ise iki arterin daha tromboze olduğu izlenmiştir. Deney gruplarında patens oranı %96,8 olarak bulunmuştur. Değişen torsiyon açısının patens oranı üzerinde istatistiksel olarak anlamlı bir etki yaratmadığı sonucuna varılmıştır.

Histopatolojik incelemelerde torsiyon altında onarımın anlamlı boyutta histopatolojik bir değişime ve damar kesitlerinde ölçülen çaplarda bir daralmaya yol

açmadığı fakat aşırı torsiyon varlığında endotelial bütünlüğün etkilendiği gösterilmiştir. Topalan ve ark. yaptığı gözlemlerden biri de torsiyon gücünün arterin en zayıf bölgesine doğru dağıldığı olmuştur.

Yürüttüğümüz çalışmada elde edilen sonuçlar bu yayınlar ışığında incelendiğinde femoral artere göre çok daha kısa ve dar çaplı olan yüzeysel epigastrik arterin torsiyona daha duyarlı olduğu sonucuna varılabilir.

Aynı ekibin (Bilgin ve ark.) mikrovenöz anastomozlar üzerinde yaptığı çalışmada ise 180 derece torsiyonun venlerdeki tromboz oranını anlamlı ölçüde artırdığı gösterilmiştir. Fakat tromboze olan venlerin üçüncü günden sonra rekanüle olarak yeniden patent hale geldiği gözlenmiştir.[61]

Selvaggi ve ark. mikroanastomozların torsiyona uğratılmaları ile oluşan burgulanma fenomenini matematiksel bir modelle aydınlatmayı hedeflemişlerdir.[62] Az miktarda bir torsiyon yükünün damarın düz geometrisini bozmadığı fakat torsiyon açısının belli bir kritik değeri aşması durumunda bu dengenin bozulacağını bildirmişlerdir. Arter yüzeyinde akımı en fazla bozacak burgulanma miktarı olan iki burğu dalgası oluşturmak için gerekli olan torsiyon açısının 360 dereceden fazla olacağı hesaplanırken venler için bu açının sadece 105 derece olduğu gösterilmiştir. Bu değerler venlerin daha düşük torsiyon açılarında tromboze olduğu gözlemiyle de uyumaktadır.

Sıçan ada fleplerinde mikroanastomoz olmaksızın pedikül torsiyonu oluşturulmasının dolaşıma etkileri de araştırılmıştır. Demirseren ve ark. ada flebi şeklinde hazırlanan kasık flebinin torsiyondan 10 gün sonraki dolaşımını lazer Doppler akımölçümü ile değerlendirmiştir. [63] Ödem ve nekroz varlığı kontrol edilmiştir. Kontrol grubu ile 180 ve 270 derece pedikül rotasyonuna maruz kalan denekler arasında bir fark izlenmemiştir. 360 derece torsiyonda ödem ve subkütan konjesyona rağmen nekroz görülme de 720 derecede tüm olgularda nekroz tespit edilmiştir. Bu sonuç, bazı koşullarda pedikül torsiyonunun flep dolaşımını etkilemeyebileceği varsayımımızı desteklemektedir.

Vasküler yapılar farklı uzunluklarda diseke edilebilirler ve bu uzunluk torsiyonun etkilerini önemli ölçüde etkiler. Arter duvarı kas yapıları açısından daha zengindir, bu durum arter duvarını ven duvarına göre dış etkilere daha dayanıklı kılar. Ven duvarı kas yapıları açısından çok fakirdir, bu nedenle daha ince ve kırılığandır. Buna bağlı olarak mekanik strese daha hassastır çünkü bükülme kuvvetleri ven

duvarında eşit bir biçimde dağılamaz. Bunun aksine, arter duvarı yapısal tonüsü sayesinde torsiyonun etkilerini diske edilmiş damar boyunca dağıtabilir.

## 6. SONUÇ

Sonuç olarak, serbest fleplerin arteriyal pedikülleri, pedikülün uzunluğuna bağlı olarak deęişen derecelerdeki torsiyonu tolere edebilmektedir. Bununla birlikte, hayvan deneylerinden yola çıkarak vardığımız bu sonucun klinik durumlarda geçerli olup olmadığının araştırılması gerekir. Klinik arařtırmalar anastomoz torsiyonunun serbest flep başarısını ne ölçüde etkilediđi sorusunu tam anlamıyla yanıtlayabilir. Özellikle baş boyun cerrahisi gibi alıcı ve verici damarları düz bir çizgi üzerinde hizalamanın zor olduđu kořullarda anastomozların hafif ölçüde torsiyonu tolere edebileceğinin gösterilmesi serbest flep transferini teknik açıdan daha kolay hale getirebilir. Fakat yine de güvenli bir anastomoz için, özellikle pedikülün kısa olduđu durumlarda torsiyondan kaçınılması gerekir.

## KAYNAKLAR

1. Bayramiçli M. (2005). Deneysel Mikrocerrahi, Temel Araştırma, Doku ve Organ Nakli Modelleri, ARGOS, İstanbul, s 265-270
2. Malizos K. (2001). Reconstructive Microsurgery, Landes Bioscience, Georgetown, TX, s. 1-7
3. Wintermantel E. (1981): The thermic vascular anastomosis (TVA). A new nonsuture method. I. History, instruments, and microsurgical technique, **Acta Neurochir (Wien)**, 56 (1-2), 5-24.
4. Carrel A., Guthrie C. (1906): Uniterminal and biterminal venous transplantations, **Surg Gynecol Obstet**, 2, 266-286.
5. Bernheim BM. (1920): Blood vessel surgery in the war, **Surg Gynecol Obstet**, 30, 564.
6. Debakey ME., Simeone FA. (1946): Battle Injuries of the Arteries in World War II : An Analysis of 2,471 Cases, **Ann Surg**, 123 (4), 534-79.
7. Santoni-Rugiu P., Sykes PJ. (2007). A history of plastic surgery, Springer, Berlin ; London, s. 79-110
8. Shumacker HB, Jr., Lowenberg RI. (1948): Experimental studies in vascular repair; comparison of reliability of various methods of end-to-end arterial sutures, **Surgery**, 24 (1), 79-89.
9. Seidenberg B., Hurwitt ES., Carton CA. (1958): The technique of anastomosing small arteries, **Surg Gynecol Obstet**, 106 (6), 743-6.
10. Nylen CO. (1954): The microscope in aural surgery, its first use and later development, **Acta Otolaryngol Suppl**, 116, 226-40.
11. Barraquer JL., Barraquer J., Littmann H. (1967): [An operating microscope especially suitable for eye surgery], **Ophthalmologica**, 154 (5), 483-96.
12. Jacobson J., Suarez E. (1960): Microsurgery in the anastomosis of small vessels, **Surg Forum**, 11, 243.
13. Urschel HC, Jr., Roth EJ. (1961): Small arterial anastomoses: I. Nonsuture, **Ann Surg**, 153, 599-610.
14. Smith JW. (1964): Microsurgery of Peripheral Nerves, **Plast Reconstr Surg**, 33, 317-29.

15. Lee SH., Fisher B. (1961): Portacaval shunt in the rat, **Surgery**, 50, 668-72.
16. Zhong-wei C. (1963): Replantation of Completely Amputated Forearm, **Chinese Medical Journal**, 82, 632.
17. Malt RA., McKhann C. (1964): Replantation of Several Arms, **JAMA**, 189, 716-22.
18. Komatsu S TS. (1968): Successful replantation of a completely cut off thumb, **Plast Reconstr Surg**, 42, 374.
19. Michon J., Masse P. (1964): [the Optimum Moment for Nerve Suture in Wounds of the Upper Extremity.], **Rev Chir Orthop Reparatrice Appar Mot**, 50, 205-12.
20. Silber SJ., Galle J., Friend D. (1977): Microscopic vasovasostomy and spermatogenesis, **J Urol**, 117 (3), 299-302.
21. Kleinert HE KM. (1965): Anastomosis of digital vessels, **J Ky Med Assoc** 63, 106.
22. Cobbett JR. (1969): Free digital transfer. Report of a case of transfer of a great toe to replace an amputated thumb, **J Bone Joint Surg Br**, 51 (4), 677-9.
23. Jurkiewicz MJ. (1965): Vascularized intestinal graft for reconstruction of the cervical esophagus and pharynx, **Plast Reconstr Surg**, 36 (5), 509-17.
24. Harii K., Omori K., Omori S. (1974): Hair transplantation with free scalp flaps, **Plast Reconstr Surg**, 53 (4), 410-3.
25. Daniel RK., Taylor GI. (1973): Distant transfer of an island flap by microvascular anastomoses. A clinical technique, **Plast Reconstr Surg**, 52 (2), 111-7.
26. O'Brien BM., MacLeod AM., Hayhurst JW., Morrison WA. (1973): Successful transfer of a large island flap from the groin to the foot by microvascular anastomoses, **Plast Reconstr Surg**, 52 (3), 271-8.
27. Ikuta Y., Watari S., Kawamura K., Shima R., Matsuishi Y. (1975): Free flap transfers by end-to-side arterial anastomosis, **Br J Plast Surg**, 28 (1), 1-7.
28. McLean DH., Buncke HJ, Jr. (1972): Autotransplant of omentum to a large scalp defect, with microsurgical revascularization, **Plast Reconstr Surg**, 49 (3), 268-74.
29. Nylen CO. (1972): The otomicroscope and microsurgery 1921-1971, **Acta Otolaryngol**, 73 (6), 453-4.

30. Anderl H. (1976): Cross-face nerve transplantation in facial palsy, **Proc R Soc Med**, 69 (10), 781-3.
31. Godina M. (1979): Preferential use of end-to-side arterial anastomoses in free flap transfers, **Plast Reconstr Surg**, 64 (5), 673-82.
32. Lauritzen C. (1978): A new and easier way to anastomose microvessels. An experimental study in rats, **Scand J Plast Reconstr Surg**, 12 (3), 291-4.
33. Phelan JT., Young WP., Gale JW. (1958): The effect of suture material on small artery anastomoses, **Surg Gynecol Obstet**, 107 (1), 79-83.
34. Hayhurst JW., O'Brien BM. (1975): An experimental study of microvascular technique, patency rates and related factors, **Br J Plast Surg**, 28 (2), 128-32.
35. Harashina T. (1977): Use of the united suture in microvascular anastomoses, **Plast Reconstr Surg**, 59 (1), 134-5.
36. Harashina T., Fujino T. (1979): Experimental microvascular procedures. In: Serafin D., Buncke H (eds): .Microsurgical Composite Tissue Transplantation, St Louis, Mosby Co., s.164-174.
37. Jain KK., Gorisch W. (1979): Repair of small blood vessels with the neodymium-YAG laser: a preliminary report, **Surgery**, 85 (6), 684-8.
38. Onishi K. (1975): Experimental studies in new method for nonsuture anastomoses of small blood vessels, **Jap J Surg** 76, 592-601.
39. Denk MJ, et al. (1995): Microsurgical reconstruction of the lower extremity using the 3M microvascular coupling device in venous anastomoses, **Ann Plast Surg**, 35 (6), 601-6.
40. Casanova R., Herrera GA., Vasconez Engels B., Velasquez C., Grotting JC. (1987): Microarterial sutureless sleeve anastomosis using a polymeric adhesive: an experimental study, **J Reconstr Microsurg**, 3 (3), 201-7, 209-10.
41. O'Brien BM., Morrison WA. (1987). *Reconstructive microsurgery*, Churchill Livingstone, Edinburgh ; New York
42. McFarlane RM., Deyoung G., Henry RA. (1965): The Design of a Pedicle Flap in the Rat to Study Necrosis and Its Prevention, **Plast Reconstr Surg**, 35, 177-82.
43. Petry JJ., Wortham KA. (1984): The anatomy of the epigastric flap in the experimental rat, **Plast Reconstr Surg**, 74 (3), 410-3.

44. Taylor GI., Minabe T. (1992): The angiosomes of the mammals and other vertebrates, **Plast Reconstr Surg**, 89 (2), 181-215.
45. Dunn RM., Mancoll J. (1992): Flap models in the rat: a review and reappraisal, **Plast Reconstr Surg**, 90 (2), 319-28.
46. Hirigoyen MB, et al. (1996): Reappraisal of the inferior epigastric flap: a new neurovascular flap model in the rat, **Plast Reconstr Surg**, 98 (4), 700-5.
47. Strauch B., Murray DE. (1967): Transfer of composite graft with immediate suture anastomosis of its vascular pedicle measuring less than 1 mm. in external diameter using microsurgical techniques, **Plast Reconstr Surg**, 40 (4), 325-9.
48. Nishikawa H., Manek S., Green CJ. (1991): The oblique rat groin flap, **Br J Plast Surg**, 44 (4), 295-8.
49. Werker PM., Kon M., Green C., Franken RJ., Overgoor ML. (1992): Survival characteristics of the epigastric free flap in DA-rats, **Microsurgery**, 13 (2), 67-71.
50. Acland RD. (1980). *Microsurgery practice manual*, Mosby, St. Louis
51. Khouri RK. (1992): Free flap surgery. The second decade, **Clin Plast Surg**, 19 (4), 757-61.
52. Suominen S., Asko-Seljavaara S. (1995): Free flap failures, **Microsurgery**, 16 (6), 396-9.
53. Shaw WW. (1983): Microvascular free flaps. The first decade, **Clin Plast Surg**, 10 (1), 3-20.
54. Khouri RK. (1992): Avoiding free flap failure, **Clin Plast Surg**, 19 (4), 773-81.
55. Cheung WY., Zhang F., Bosch U., Buncke HJ., Lineaweaver WC. (1996): Effect of anastomosis and geometry of vessel curvature on blood flow velocity and patency in microvessels, **Microsurgery**, 17 (9), 491-4.
56. Ruby LK., Greene M., Risitano G., Torrejon R., Belsky MR. (1984): Experience with epigastric free flap transfer in the rat: technique and results, **Microsurgery**, 5 (2), 102-4.
57. Endean ED., DeJong S., Dobrin PB. (1989): Effect of twist on flow and patency of vein grafts, **J Vasc Surg**, 9 (5), 651-5.
58. Izquierdo R., Dobrin PB., Fu K., Park F., Galante G. (1998): The effect of twist on microvascular anastomotic patency and angiographic luminal dimensions, **J Surg Res**, 78 (1), 60-3.

59. Salgarello M, et al. (2001): The effect of twisting on microanastomotic patency of arteries and veins in a rat model, **Ann Plast Surg**, 47 (6), 643-6.
60. Topalan M., Bilgin SS., Ip WY., Chow SP. (2003): Effect of torsion on microarterial anastomosis patency, **Microsurgery**, 23 (1), 56-9.
61. Bilgin SS., Topalan M., Ip WY., Chow SP. (2003): Effect of torsion on microvenous anastomotic patency in a rat model and early thrombolytic phenomenon, **Microsurgery**, 23 (4), 381-6.
62. Selvaggi G., Anicic S., Formaggia L. (2006): Mathematical explanation of the buckling of the vessels after twisting of the microanastomosis, **Microsurgery**, 26 (7), 524-8.
63. Demirseren ME., Yenidunya MO., Yenidunya S. (2004): Island rat groin flaps with twisted pedicles, **Plast Reconstr Surg**, 114 (5), 1190-4.

**ETİK KURUL KARARI**

**T.C.**  
**İSTANBUL ÜNİVERSİTESİ**  
**DENEYSEL TIP ARAŞTIRMA ENSTİTÜSÜ**  
**(DETAE)**  
**DENEY HAYVANLARI ETİK KURULU**

Uzm. Dr. Erdem Güven, İ. Ü. İst. Tıp Fak. Plastik Estetik ve Rekonstrüktif Cer. AB Dalı

Karar No:05

İlgi:22.01.2007 tarihli yazımız.

Sorumluluğunu üstlendiğiniz “Sıçanlarda serbest kasık flebinde anastomoz torsiyonunun flep yaşarlılığına etkisi” isimli projeniz Etik Kurulumuz tarafından incelenmiş ve Etik Kurul İlkeleri’ne uygun bulunmuştur.



Yard. Doç. Dr. Mutlu KÜÇÜK  
Deney Hayvanları Etik Kurulu  
Başkanı




Prof. Dr. Mehmet KAYA  
Üye



Doç. Dr. Asiye NURTEN  
Üye


Prof. Dr. Müzeyyen MAMAL TORUN




Üye  
Uzm. Dr. Mehmet ÖZEK  
Üye



Doç. Dr. Bülent AHISHALI  
Üye



Vet. Hek. Fatma TEKELI  
Raportör



## ÖZGEÇMİŞ

### Kişisel Bilgiler

<b>Adı</b>	Hasan Utkan	<b>Soyadı</b>	Aydın
<b>Doğ.Yeri</b>	İstanbul	<b>Doğ.Tar.</b>	2.5.1978
<b>Uyruğu</b>	TC	<b>TC Kim No</b>	25393894418
<b>Email</b>	utkana@hotmail.com	<b>Tel</b>	

### Eğitim Düzeyi

	Mezun Olduğu Kurumun Adı	Mez. Yılı
<b>Doktora</b>		
<b>Yük.Lis.</b>		
<b>Lisans</b>	İstanbul Tıp Fakültesi	2003
<b>Lise</b>	İstanbul Lisesi	1997

### İş Deneyimi (Sondan geçmişe doğru sıralayın)

	Görevi	Kurum	Süre (Yıl - Yıl)
1.			-
2.			-
3.			-

Yabancı Dilleri	Okuduğunu Anlama*	Konuşma*	Yazma*	KPDS/ÜDS Puanı	(Diğer) Puanı
<b>İngilizce</b>	Çok iyi	Çok iyi	Çok iyi	100	TOEFL 283
<b>Almanca</b>	Çok iyi	Çok iyi	Çok iyi		

\*Çok iyi, iyi, orta, zayıf olarak değerlendirin

	Sayısal	Eşit Ağırlık	Sözel
<b>LES Puanı</b>			
<b>(Diğer) Puanı</b>			

### Bilgisayar Bilgisi

Program	Kullanma becerisi
MS Office	Çok iyi
Adobe CS	Çok iyi

**Yayınları/Tebliğleri Sertifikaları/Ödülleri**  
**Yayınlar**

- Facial Contour Reconstruction With Temporoparietal Prelaminated Dermal-adipose Flaps

Guven E, Kuvat SV, Aydin HU, Yazar M, Emekli U

Journal of Cranio-Maxillofacial Surgery, 2009 (Yayınlanmak üzere kabul edildi)

- A New Idea On The Treatment Of Temporomandibular Internal Derangement: Repairing The Disc With Cell Seeding

Ugurlu AM, Keklik B, Aydin HU, Diracoglu D

Journal of Physical Medicine and Rehabilitation Sciences 2009;12:97-98

- Results of Surgical Repair of Sciatic Nerve Injuries

Aydin A, Ozkan T, Aydin HU, Topalan M, Erer M, Ozkan S

Acta Orthop Traumatol Turc, 2009 (Yayınlanmak üzere kabul edildi)

- Unusual Burn Injury in a Child Caused by a Cleaning Agent

Aydin, HU, Basat SO, Ugurlu AM, Karabulut AB

J Burn Care Res. 2009 Sep-Oct;30(5):907

- Tacking the pinna with external mattress sutures to facilitate correction of prominent ears.

Cizmeçi O, Aydin HU, Yiğit B.

J Plast Reconstr Aesthet Surg. 2009 May 15.

- A simple setup for easy infiltration of large volumes.

Aydin HU, Yiğit B, Serin DA, Güven E.

Aesthetic Plast Surg. 2009 Jan;33(1):129-30.

- Misled by radiology: pseudoaneurysm of the axillary artery caused by breakdancing.

Aydin A, Aydin HU, Erer M.

J Plast Reconstr Aesthet Surg. 2008 Dec;61(12):1541-2

- Use of Kirschner wires as endoscopic retractors.

Aydin A, Güven E, Aydin HU, Erer M.

Aesthetic Plast Surg. 2008 Mar;32(2):397-8.

- An Investigation On Feasibility of Median Nerve Neurotization With Brachialis Branch of Musculocutaneous Nerve: Cadaver Study

Aydin A, Aydin HU, Oguz N

Medical Journal of Trakya University (Trakya Univ Tip Fak Derg) 2009;26(2):109-114

- Principles For The Surgical Treatment Of Burn Sequelas,

H. Utkan AYDIN, Ahmet BICER, Ufuk EMEKLI

Turkiye Klinikleri J Surg Med Sci 2007, 3(1):112-115

- Principles Of Surgical Treatment Of Burn Wounds And Wound Care

Ahmet BICER, H.Utkan AYDIN, Ufuk EMEKLI

Turkiye Klinikleri J Surg Med Sci 2007, 3(1):14-18

**Özel İlgi Alanları (Hobileri):**

Seyahat

Edebiyat