

T.C.  
ESKİŐEHİR OSMANGAZİ ÜNİVERSİTESİ  
TIP FAKÜLTESİ

SÜPERİOR MEZENTERİK ARTER OKLÜZYONU  
OLUŐTURULMUŐ RATLARDA TİMOKİNON'UN İSKEMİ/  
REPERFÜZYON HASARINA KORUYUCU ETKİSİ

Dr. Görkem ÖZDEMİR

Genel Cerrahi Anabilim Dalı  
TIPTA UZMANLIK TEZİ

ESKİŐEHİR  
2017



T.C.  
ESKİŐEHİR OSMANGAZİ ÜNİVERSİTESİ  
TIP FAKÜLTESİ

SÜPERİOR MEZENTERİK ARTER OKLÜZYONU  
OLUŐTURULMUŐ RATLARDA TİMOKİNON'UN İSKEMİ/  
REPERFÜZYON HASARINA KORUYUCU ETKİSİ

Dr. Görkem ÖZDEMİR

Genel Cerrahi Anabilim Dalı  
TIPTA UZMANLIK TEZİ

TEZ DANIŐMANI  
Yrd. Doç. Dr. N. Fatih YAŐAR

ESKİŐEHİR  
2017

**TEZ KABUL VE ONAY SAYFASI**

T.C.  
ESKİŞEHİR OSMANGAZİ ÜNİVERSİTESİ  
TIP FAKÜLTESİ DEKANLIĞINA,

Dr. Görkem ÖZDEMİR'e ait "Süperior mezenterik arter oklüzyonu oluşturulmuş ratlarda timokinon'un iskemi/reperfüzyon hasarına koruyucu etkisi" adlı çalışma jürimiz tarafından Genel Cerrahi Anabilim Dalı'nda Tıpta Uzmanlık Tezi olarak oy birliği ile kabul edilmiştir.

Tarih :

Jüri Başkanı: Prof. Dr. H. Tarık ÇAĞA  
Genel Cerrahi Anabilim Dalı

Üye : Prof. Dr. Mustafa Cem ALGIN  
Dumlupınar Üniversitesi Tıp Fakültesi  
Genel Cerrahi Anabilim Dalı

Üye : Yrd. Doç. Dr. N. Fatih YAŞAR  
Genel Cerrahi Anabilim Dalı

Eskişehir Osmangazi Üniversitesi Tıp Fakültesi Fakülte Kurulu'nun ...../...../.....  
Tarih ve ..... /..... Sayılı Kararıyla onaylanmıştır.

Prof. Dr. Ali ARSLANTAŞ  
Dekan Vekili

## TEŞEKKÜR

Eskişehir Osmangazi Üniversitesi Genel Cerrahi Anabilim Dalında yapmış olduğum uzmanlık eğitimim süresince bana bilgi ve deneyimleri ile yol gösteren, tezimin hazırlanmasında büyük emekleri olan sayın hocalarım Prof. Dr. Ercüment PAŞAOĞLU ve Yrd. Doç. Dr. N. Fatih YAŞAR'a, tezimin hazırlanmasında büyük emekleri ile katkıda bulunan saygıdeğer hocalarım Tıbbi Biyokimya Anabilim Dalı öğretim üyesi Prof. Dr. Özkan ALATAŞ'a ve Tıbbi Patoloji Anabilim Dalı öğretim üyesi Yrd. Doç. Dr. Deniz ARIK'a, Biyoistatistik Anabilim Dalı öğretim üyesi Prof. Dr. Setenay ÖNER ve Araştırma görevlisi Büşra EMİR'e çok teşekkür ederim.



## ÖZET

**Özdemir, G. Süperior mezenterik arter oklüzyonu oluşturulmuş ratlarda timokinon'un iskemi/reperfüzyon hasarına koruyucu etkisi. Eskişehir Osmangazi Üniversitesi Genel Cerrahi Anabilim Dalı Tıpta Uzmanlık Tezi, Eskişehir, 2017.** Bu çalışmada amaç; mezenter iskemi oluşturulmuş ratlarda timokinonun iskemi reperfüzyon hasarına karşı koruyucu etkisini araştırmaktır. Çalışmamızda timokinon'un etkisini 50 mg/kg ve 100 mg/kg dozlarında iki ayrı grupta inceledik. Çalışmamızda timokinonu çözülmek için dimetil sülfoksit (DMSO) kullandık ve DMSO'nun iskemi/reperfüzyon hasarındaki etkilerini ayrı bir grupta gözlemledik. Çalışmada cinsiyet farkı gözletilmeksizin 200-250 gram ağırlığındaki 35 adet Wistar Albino türü sıçanlar kullanıldı. Deney hayvanları beş gruba ayrıldı. Grup 1'de (kontrol grubu) SMA izole edilerek ortaya konuldu ancak bağlanmadı. Grup 2'de (iskemi/reperfüzyon grubu-sham) SMA izole edildi, atravmatik pensler kullanılarak 60 dakika klampe edildi ardından klempler açılarak 120 dakika reperfüzyon sağlandı. Grup 3'te (İ/R+ Timokinon 50 mg/kg grubu) SMA izole edildi 60 dakika boyunca atravmatik pensler kullanılarak klampe edildi ardından hayvanlara 50 mg/kg timokinon i.p verildi, klempler açılarak 120 dakika reperfüzyon sağlandı. Grup 4'te (İ/R +DMSO) SMA izole edildi, 60 dakika boyunca atravmatik pensler kullanılarak klampe edildi, ardından hayvanlara 0.2 ml DMSO+0.8 ml distile su i.p verildi klempler açılarak 120 dakika reperfüzyon sağlandı. Grup 5'de (İ/R+100 mg/kg timokinon) ise SMA izole edildi, 60 dakika boyunca atravmatik pensler kullanılarak klampe edildi ardından hayvanlara 100 mg/kg timokinon i.p verildi ardından klempler açılarak 120 dakika reperfüzyon sağlandı. İskemi/reperfüzyona bağlı intestinal hasarı araştırmak üzere terminal ileumdan doku örnekleri elde edildi ve intrakardiyak kan örnekleri alındı. Çalışmamızda timokinon 50 mg/kg kullanılan deneklerde hücresel hasar sham-iskemi grubuna göre azalmış olduğu görüldü. Timokinon 100 mg/kg kullanılan grupta ise hücresel hasar sham-iskemi grubuna göre bir fark olmadığı görüldü. Çalışmamızda kullanılan çözelti ajanımız DMSO'nun yarattığı etkilere bakarsak DMSO grubundaki deneklerde hücresel hasar sham-iskemi grubuna göre azalmış olduğu bulunmuştur.

Anahtar Kelimeler: Mezenter İskemi, Timokinon, DMSO, Reperfüzyon,

## ABSTRACT

**Ozdemir, G. The protective effect of thymoquinon on ischemia-reperfusion injury on rats that have ligated superior mesenteric artery. Eskisehir Osmangazi University Medical Specialization Thesis, Department of General Surgery, Eskisehir, 2017.** The purpose of the present study was to investigate the protective effects of thymoquinone on ischemia/reperfusion injury on rats that have mesenteric ischemia is determined. In our study, we examined the effect of thymoquinone in two groups of 50 mg/kg and 100 mg/kg doses. We used dimethyl sulphoxide(DMSO) to dissolve thymoquinone and we observed the effects of DMSO on I/R injury in a separate group. In the study, regardless of gender difference 35 Wistar Albino rats weighing 200-250 grams were used. The animals were divided into 5 groups. In group 1 (control group); SMA was isolated but not ligated. In group 2 (sham); SMA was isolated and ligated for 60 minutes and then 120 minutes reperfusion was allowed. In group 3 (I/R + 50 mg/kg thymoquinone) SMA was isolated and ligated for 60 minutes, then 50 mg/kg thymoquinone was injected i.p and 120 minutes reperfusion was allowed. In group 4 (I/R+DMSO) SMA was isolated and ligated for 60 minutes, then 0.2 ml DMSO + 0.8 ml distilled water was injected i.p and 120 minutes reperfusion was allowed. In group 5 (I/R + 100 mg/kg thymoquinone ) SMA was isolated and ligated for 60 minutes, then 100 mg/kg thymoquinone was injected i.p and 120 minutes reperfusion was allowed. To determine the intestinal damage depending ischemia and reperfusion the samples were taken from terminal ileum and blood samples intracardiac way. In our study we showed that cellular injury was attenuated in 50 mg/kg thymoquinone group as compared to the sham group. There was no difference in cellular injury between 100 mg/kg thymoquinone group and sham group. Regarding the effects of DMSO, which we used as dissolving solution, we observed that the cellular damage in the DMSO group was reduced compared to the sham-ischemia group.

**Key Words:** Mesenteric Ischemia, Thymoquinone, DMSO, Reperfusion

**İÇİNDEKİLER**

	Sayfa
TEZ KABUL VE ONAY SAYFASI	iii
TEŞEKKÜR	iv
ÖZET	v
ABSTRACT	vi
İÇİNDEKİLER	vii
SİMGELER VE KISALTMALAR DİZİNİ	ix
ŞEKİLLER DİZİNİ	xi
TABLolar DİZİNİ	xii
GRAFİKLER DİZİNİ	xiii
1.GİRİŞ	1
2.GENEL BİLGİLER	3
2.1. Tarihçe	3
2.2. Barsak histolojisi ve Anatomi	3
2.2.1. Çölyak Trunkus	4
2.2.2. Süperior Mezenterik Arter	4
2.2.3. İnferior Mezenterik Arter	5
2.2.4. Mezenterik Kollateraller	6
2.2.5. Venöz Sistem	8
2.2.6 Lenfatik Sistem	8
2.3. Akut Mezenter İskemi Etyolojisi	8
2.3.1. Mezenter Arter Embolisi	9
2.3.2. Mezenter Arter Trombozu	10
2.3.3. Nonoklusiv Mezenter İskemi	10
2.3.4. Mezenter Ven Trombozu	10
2.4. Fizyopatoloji	11

	Sayfa
2.4.1. İskemi / Reperfüzyon ve Oksidatif hasar	13
2.4.2. Serbest Radikaller	16
2.4.3. Antioksidan Savunma Sistemleri	18
2.5. Klinik Bulgular	19
2.6. Tanı	19
2.6.1. Laboratuvar Testleri	20
2.6.2. Radyografi	20
2.6.3. Diagnostik Periton Lavajı ve Laparaskopi	21
2.7. Tedavi	21
2.8. Prognoz	22
3. GEREÇ VE YÖNTEM	23
3.1. Deney Hayvanları	23
3.2. Çalışma Grubu ve Cerrahi Teknik	23
3.3. Histolojik Teknikler	24
3.4 Timokinon	25
3.5 DMSO	26
3.6. Genel Histolojik Değerlendirme	27
3.7. Kan Örnekleri	27
3.8. İstatistiksel değerlendirme	27
4. BULGULAR	28
4.1. Histolojik Bulgular	28
4.2. Laboratuvar Bulguları	34
5. TARTIŞMA	37
6. SONUÇ VE ÖNERİLER	42
KAYNAKLAR	43

## SİMGELER VE KISALTMALAR

AF	Atrial Fibrilasyon
ALT	Alanin Transferaz
ALP	Alkalen fosfataz
AMİ	Akut Mezenterik İskemi
Ark	Arkadaşları
AST	Aspartat Amino Transferaz
ATP	Adenozin Tri Fosfat
BT	Bilgisayarlı Tomografi
BUN	Kan üre azotu
Ca <sup>+2</sup>	Kalsiyum
COX	Siklooksijenaz
Cr	Kreatinin
ÇT	Çölyak Trunkus
DMSO	Dimetil sülfoksit
DNA	Deoksiribonükleik asit
H <sub>2</sub> O <sub>2</sub>	Hidrojen Peroksit
HE	Hematoksilen Eosin
i.p.	İntraperitoneal
İMA	İnferior Mezenterik Arter
İMV	İnferior Mezenterik Ven
İ/R	İskemi Reperfüzyon
İRH	İskemi Reperfüzyon Hasarı
Kg	Kilogram

KMİ	Kronik mezenter iskemi
LDH	Laktat Dehidrogenaz
LOX	Lipooksijenaz
Mcg	Mikrogram
Mg	Miligram
Mİ	Miyokard infaktüs
ml	Mililitre
MVT	Mezenter ven trombüsü
Na	Sodyum
NO	Nitrik oksit
NOMİ	Non-oklüziv mezenter iskemi
O <sub>2</sub> <sup>-</sup>	Superoksit
OH <sup>-</sup>	Hidroksil
ONOO	Peroksinitrit anyonu
P	Fosfor
PV	Portal Ven
SMA	Superior Mezenterik Arter
SMV	Superior Mezenterik Ven
SOR	Serbest Oksijen Radikalleri
TICAM	Tıbbi ve Cerrahi Araştırma Merkezi
TQ	Timokinon
TXA <sub>2</sub>	Tromboksan A <sub>2</sub>
USG	Ultrasonografi

**ŞEKİLLER**

	Sayfa
2.1. Süperior Mezenterik Arter	5
2.2. İnferior Mezenterik Arter	6
2.3. SMA ve İMA arasındaki kollateral ağlar	7
2.4. Akut Mezenter İskemisinde Patofizyoloji	12
3.1 Timokinon'un Kimyasal Yapısı	25
3.2. DMSO'nun Kimyasal Yapısı	26
4.1 Normal İnce Barsak Dokusu	28
4.2. Sham grubunda grade 3 görünüm	29
4.3. Sham grubunda grade 5 görünüm	30
4.4. Timokinon 50 mg/kg grubunda grade 2 görünüm	31
4.5. DMSO grubunda grade 2 görünüm	32
4.6 Timokinon 100 mg/kg grubunda grade 5 görünüm	33

## TABLÖLAR

4.1 Histolojik bulguların grupta dağılımı	Sayfa 28
---	-------------



**GRAFİKLER**

	Sayfa
4.1. LDH deęerleri	34
4.2. BUN deęerleri	34
4.3. AST deęerleri	35
4.4. Fosfor deęerleri	35
4.5. ALT deęerleri	36
4.6. ALP deęerleri	36



## 1. GİRİŞ

Akut mezenter iskemisi (AMİ) ince barsak ve/veya kalın barsağın yetersiz perfüzyonuna bağlı olarak gelişir. Günümüzde halen farklı kaynaklarda farklı oranlar bildirilmekle birlikte, %20-94 arasında mortalite oranına sahiptir, senelik görülme insidansı 5.3/100,000 olduğu bilinmektedir (1-3). Hastane yatışlarının %0.1'ini oluşturmaktadır. Mezenter iskemi yetersiz kan akımı, inflamatuvar olaylar ve sonrasında barsak hasarı ile kendini gösteren klinik durumdur (2). Mezenter iskemi venöz trombozis, arteriyel emboli, arteriyel trombozise bağlı primer mezenterik vasküler yetmezliğe bağlı gelişebileceği gibi, düşük kardiyak outputa bağlı hipoperfüzyon, aort diseksiyonu ve mezenterik arteriyel vazokonstrüksiyon gibi sekonder mezenterik vasküler yetmezliğe (Non-oklüziv Mezenter İskemi, NOMİ) bağlı da gelişebilir (3). Akut mezenter iskemisinin nedenlerinden, süperior mezenter arter embolisi %50, süperior mezenter arter trombüsü %15-20, süperior mezenter ven trombüsü %5-10, non-oklüziv mezenter iskemisi ise %20-30'dan sorumludur (4-7). Nedeni ne olursa olsun, akut mezenterik iskemi komplikasyonlu, genel ve vasküler cerrahi yönetimi gerektiren acil durumdur, yüksek morbidite ve mortalite ile ilişkilidir (14). Mezenterik iskemiden erken dönem mortalite oranları %20 ile %80 arasında değişmektedir (11-13). Sabit, diffüz, lokalize edilemeyen ağrı, periumbikal ağrı gibi non-spesifik belirtiler bulunabilir (7-10). Mezenter iskemisinin teşhisinde, direk grafi, USG, doppler USG, anjiyografi, BT, MRG gibi radyolojik yöntemler kullanılabilir. Anjiyografide arteriyel ve venöz tıkanıklıklar gösterilebilir (14, 20, 21). USG'de barsak duvarında kalınlaşma gösterilebilir. Doppler USG de mezenter arter veya vendeki trombüs, SMA'daki stenoz gösterilebilir. Bilgisayarlı tomografi(BT) barsak duvarını, komşu mezenter ve vasküler yapıları da göstererek AMİ tanısına katkıda bulunur (15, 16, 18).

İskemi, bir dokunun yeterince kanlanmaması anlamına gelmektedir, reperfüzyon ise iskemi sonrası kan akımının yeniden sağlanması anlamına gelmektedir. İskemi ve reperfüzyon hasarı günlük uygulamamızda, trombolitik tedavi, organ nakli, koroner anjioplasti ve kardiyopulmoner bypass gibi çeşitli tıbbi ve cerrahi girişimler sırasında görülen ciddi bir sorundur. İnce barsaklardaki İ/R hasarı, endotel hücre şişmesi, kapiller tıkanma, intestinal kan akımı azalması ve mukozal bariyer disfonksiyonu gibi mikrovasküler ve mukozal değişiklikler ile karakterizedir (27).

İ/R sonrası damarlarda meydana gelen endotel disfonksiyonu ve buna baęlı olarak özellikle nitrik oksit (NO) biyoyararlanımının azalmasının neden olduęu vazokonstriksiyon, nötrofil aktivasyonu ve infiltrasyonu ile trombosit agregasyonu, ayrıca serbest oksijen radikallerinin oluşması ile oksidatif hasar gelişir. Bunun sonucunda birçok organda hasar ve yetmezliğe sebep olan sistemik inflamatuvar cevap sendromu (SIRS), multiple organ disfonksiyon sendromu (MODS) gelişir (28,29).

Bu çalışmadaki amacımız akut mezenter iskemi oluşturulmuş ratlarda iskemi/reperfüzyon hasarında timokinon'un 50 mg/kg ve 100 mg/kg dozlarının etkilerini ayrıca iyi bir solüvent olan dimetil sülfoksit (DMSO)'nun etkisini araştırmaktır.



## 2. GENEL BİLGİLER

### 2.1 Tarihçe

Mezenter vasküler oklüzyon ile intestinal iskemi arasındaki ilişki yaklaşık 15. Yüzyılda ortaya atılmıştır. İnfarkt nedenli ilk başarılı intestinal rezeksiyon Eliot tarafından 1895'te yapılmış. 1901'de Schnitzler kronik arteryel oklüzyonun yemek yedikten sonra abdominal ağrıya yol açtığını bulmuş (30, 32). 1921'de Davis, mezenterik iskeminin intermittant klodikasyona benzediğini öne sürmüş, 1957'de Mikkelsen '*intestinal angina*' adını verdiği intestinal iskemili hasta grubunda cerrahi revaskülarizasyon uygulamış. Aynı yıl içinde, barsak nekrozuyla sonuçlanan, mezenterik iskemisi olan iki hasta; Shaw ve Maynard tarafından trombo-endarterektomi ve barsak rezeksiyonu uygulanarak başarıyla tedavi edilmiş (30, 31, 33). 1958'de Ende, '*nonokluziv mezenterik iskemi*'yi (NOMİ) tanımlamış ve kardiyak yetersizliğe eşlik eden, mezenterik vasküler oklüzyon olmaksızın barsak nekrozunun görüldüğü tablonun vasküler spazm ile ilişkili olabileceğini söylemiş. Bu hastalarda tanısal anjiyografik çalışmalar ilk kez 1967'de Aarhus ve Brabrand tarafından yapılırken mezenterik vazokonstrüksiyonda intraarteryel papaverin uygulaması 1973'te Boley tarafından yapılmış (17). Çeşitli araştırmacılar (Kudsk, Machiedo, Pape ve Rouman gibi), hayvan modellerinde, artmış intestinal geçirgenliğin enfeksiyon gelişimi ve multi-organ failure(MOF) ile ilişkili olduğunu göstermişler (18).

### 2.2 Barsak Histolojisi ve Anatomi

İnce barsaklar dört kattan oluşur. İçten dışa doğru sıralandığında tunica mukoza, tunica submukoza, tunica muskularis ve tunica seroza olarak adlandırılır. Tunica mukoza lümeninden dışa doğru; epitelyum, lamina propria ve muskularis mukoza tabakalarından oluşmaktadır. Lamina propria, kan ve lenf damarlarından zengin gevşek bir bağ dokusu olup düz kas hücreleri, bezler ve lenfoid dokular içerir. Muskularis mukoza, mukozayı submukozadan ayıran ince bir kas tabakasıdır (34). Tunica mukoza da makroskopik olarak da seçilebilen iki önemli yapı vardır; a) Kerkring valvülleri/ Plika sirkulares: Barsak lümenini sirküler ya da spiral biçimde saran mukoza kıvrımlarıdır, b) Villus: Çıplak gözle tüm mukoza yüzünden seçilen küçük parmak ya da yaprak biçimindeki mukoza kabartılarıdır (35). Tunica submukoza kan ve lenf damarlarını ve ayrıca sinir pleksusu içeren (Meissner

Pleksusu) gevşek bağ dokusudur (34). Barsak duvarının en sağlam tabakasıdır ve bu nedenle barsak dokusuna konulan dikişler mutlaka bu tabakadan geçmelidir (36). Tunica muskularis içte sirküler, dışta ise longitudinal olarak seyreden iki katmanlı bir kas dokusudur. Bu iki katman arasında Myenterik (Auerbach) pleksus adı verilen sinir pleksusu ile kan ve lenf damarları içeren bağ dokusu bulunur. Tunica serosa kan ve lenf damarları ile yağ dokusundan zengin ince ve gevşek bir bağ dokusu tabakasıdır. Mezotelyum denilen tek katlı yassı epitelle örtülüdür (34). Sindirim kanalı lümenini örten epitelin başlıca fonksiyonları; kanal içerikleri ile organizma arasında seçici geçirgen bir bariyer olmak yiyeceklerin sindirim ve transportunu kolaylaştırmak sindirim ürünlerinin absorpsiyonuna aracılık etmek, sindirim sistemin aktivitesinde rol oynayan bazı hormonları salgılamaktır (37, 38).

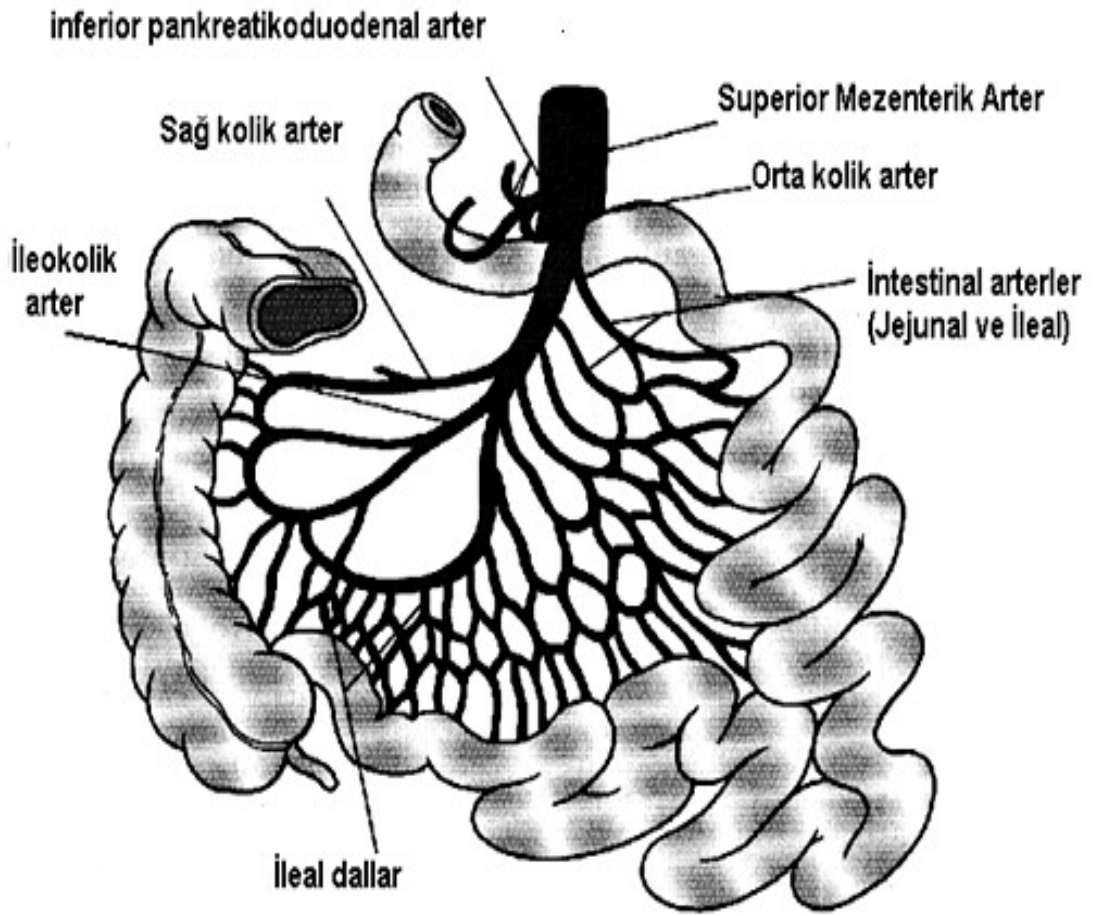
Abdominal aortanın en önemli üç major dalı: Çölyak trunkus, Süperior mezenter arter (SMA) ve İnférieur mezenter arterdir (İMA). SMA ve İMA arasındaki kollateral gelişimi de akut ve kronik mezenter iskemi patofizyolojisinde önemli rol oynar. İnsan anatomisi çok değişik varyasyonlar göstermekle birlikte distal özefagustan rektum 1/3 distaline kadar sindirim sisteminin arteriyel kan dolaşımı Çölyak trunkus, superior mezenter arter (SMA) ve inferior mezenter arter (İMA) tarafından sağlanır.

### **2.2.1 Çölyak Trunkus**

Torokal 12. Vertebra hizasında aortadan ön yüzünden 90 derece dik açıyla ayrılır. A.hepatica communis, A. Splenica ve A. Gastrica sinistra olmak üzere üç ana dalına ayrılır. Çölyak trunkus özefagus alt 1/3'ünden başlayarak duodenumun 2. kıta ortalarına kadar olan mide ve barsak bölümünü, hepatobilier sistemi ve dalağın arteriyel dolaşımını sağlar. Çölyak trunkus çapının büyük olması, aortadan dik açıyla ayrılması nedeniyle tromboz ve emboli nadir görülür (16).

### **2.2.2 Superior Mezenter Arter**

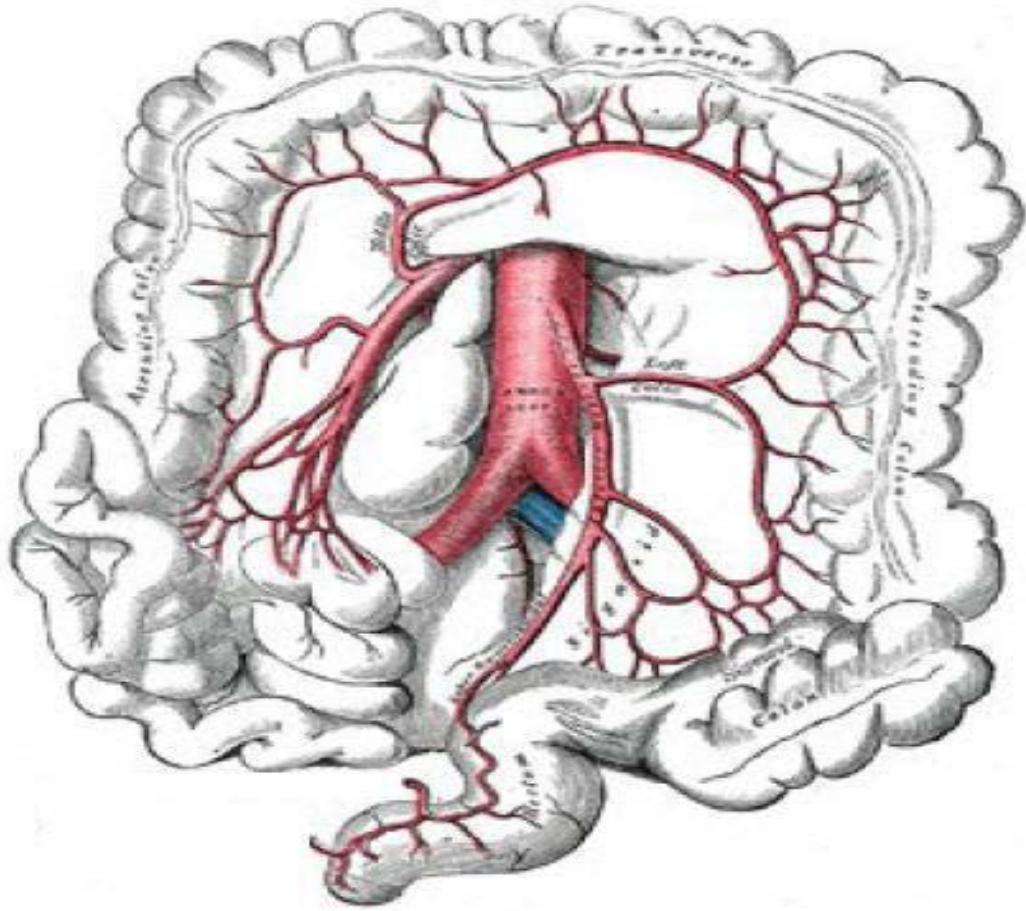
Superior mezenter arter 1. Lomber vertebra seviyesinde çölyak arterin 1-3 cm inferiorundan dar bir açıyla abdominal aortanın ön yüzünden çıkar. Mezenter yaprakları arasında sağ iliak fossaya kadar çapı daralarak ilerler. SMA duodenumun 2. kıtasından başlayıp transvers kolonun distal 1/3'üne kadar olan barsak segmentini besler. SMA inferior pankreatikoduodonal arter (İPDA), 4-6 jejunal dal, 9-13 ileal dal, orta kolik arter, sağ kolik arter ve ileokolik arterleri verir (39, 40).



Şekil 2.1: Superior mezenter arter

### 2.2.3 İnferior mezenter arter

İnferior mezenter arter 3. Lomber vertebra seviyesinde SMA'nın yaklaşık 5 cm inferiorundan aortanın sol yan yüzünden ayrılır. 1/3 distal transvers kolondan başlayıp, splenik fleksura, inen kolon, sigmoid kolon ve 1/3 proksimal rektumun arteriyel dolaşımını sağlar. Sol kolik arter, sigmoidal arterler ve superior rektal arterleri verir. Sol kolik arter distal transvers kolon, splenik fleksura ve inen kolonun beslenmesini sağlar. Sigmoid arterler inen kolonun alt kısımları ve sigmoid kolonun beslenmesini sağlar. Süperior rektal arter ise 3. sakral vertebra seviyesinde ikiye ayrılarak rektumun iki yanından internal sfinkter hizasına kadar iner ve rektum proksimalinin beslenmesini sağlar (39, 40, 41).

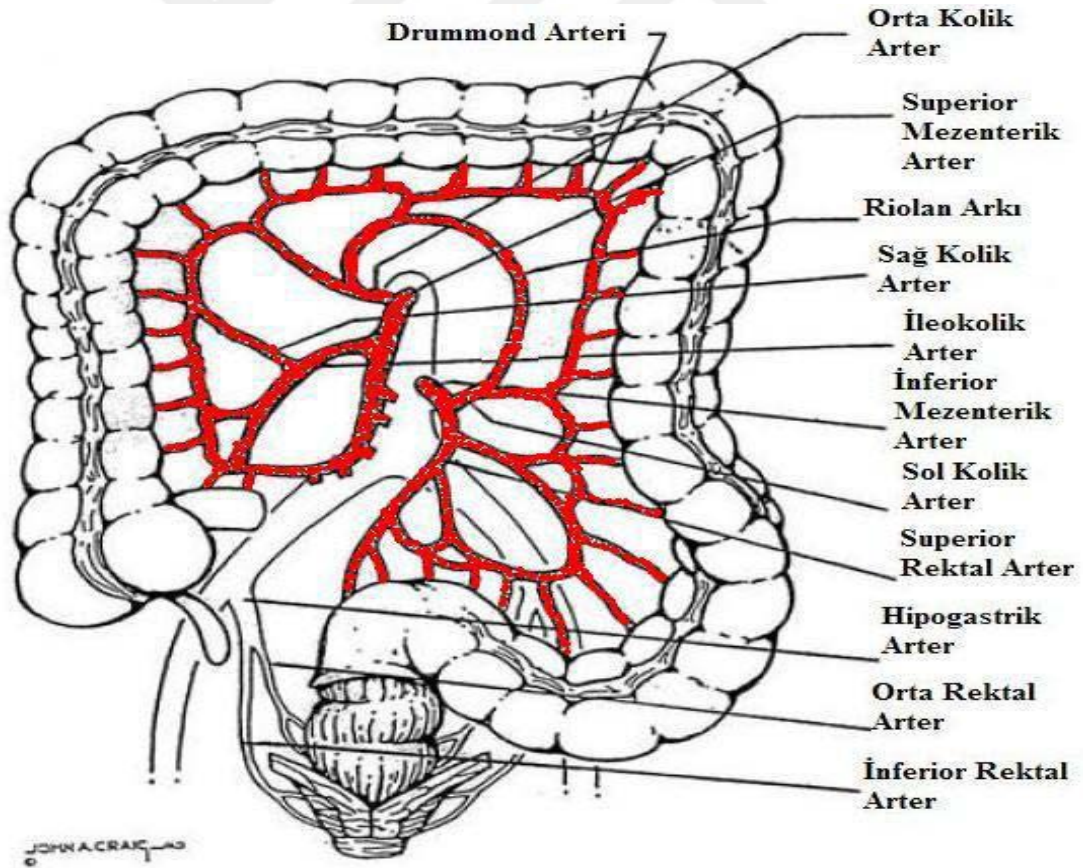


Şekil 2.2: İ inferior Mezenter Arter ve dalları

#### 2.2.4. Mezenterik Kollateraller

Kollateral kelimesi esas olarak yanda bulunan demektir. Kollateral dolaşım ile kanın ana damar yerine yan (yardımcı) damarlardan akmasıdır. Kollateral dolaşım, mezenter arterlerin tıkanması durumunda intestinal iskemiye karşı koruyucu bir rol üstlenir. Pankreatikoduodenal arter ve gastroduodenal arterler aracılığıyla, SMA ve çölyak trunkus arasında bir damarsal ağ vardır. İ inferior pankreatikoduodenal arter (İPDA) SMA'nın ilk dalıdır. İPDA'nın ön ve arka dalları çölyak arterin terminal dallarından olan superior pankreatikoduodenal arter (SPDA) aracılığıyla, çölyak arterle kollateral bağlantı yapar. Bu seviyede iki önemli yan dal vardır. Birincisi SMA'nın omental dalları ile çölyak trunkus dalları arasında gelişebilen Barkow arkı, diğeri de SMA ve çölyak trunkus arasındaki embriyonik bir kalıntı olan ve sık gözükmeyen Bühler arkıdır.

Süperior mezenterik arter (SMA) ile inferior mezenter arter (İMA) arasında üç tane önemli kollateral bağlantı vardır. Birincisi ve en önemlisi Drummond'un marjinal arteridir. SMA'nın sağ ve orta kolik arterleriyle İMA'nın sol kolik arterinin assendan dalı arasında oluşmuş önemli bir anastomozdur. Bu arter, kolon duvarına yakın ve paralel lokalizasyonda seyreden bir anastomoz ağıdır. SMA veya İMA tıkanığı zaman bu arter belirgin derecede genişler. İkinci önemli ilişki Riolan arkıdır. Riolan arkı mezenter içinde ve daha merkezde olup, SMA'nın orta kolik ve İMA'nın sol kolik dalını birleştirir. Üçüncü önemli ilişki yine SMA ile İMA arasında bulunan ve bunlardan biri tıkanığında belirginleşen meandering arteridir. Kolonda SMA ve İMA arasındaki bağlantılar çok önemlidir çünkü SMA ve İMA arasındaki bu bağlantılar kolonun vasküler hastalıklarında, kolonun akut ve kronik obstrüksiyonlarında, rezeksiyon sonrasında doku perfüzyonunun devamlılığını sağlar (16, 39, 40, 41, 42, 43).



Şekil 2.3: SMA ve İMA arasındaki kollateral ağlar

### 2.2.5 Venöz Sistem

Mezenterik venöz dolaşımında süperior ve inferior mezenterik venler kendi isimlerini taşıyan arterlere paralel seyrederek ve barsağın ilgili kısımlarını drene ederler. İnférieur mezenterik ven (İMV) splenik vene (SV) açılır. Splenik ven süperior mezenterik ven (SMV) ile birleşerek portal veni (PV) oluşturur. Portal ven midenin koroner venlerini alarak karaciğer içine girer. Karaciğerden çıkan hepatik venler ise vena kava inferiora açılır (16, 39, 40).

### 2.2.6 Lenfatik Sistem

İnce barsaklarda lenfoid dokular üç yerde bulunurlar. Bu yerler Peyer plakları, intraepitelial lenfositler ve lamina propriadaki lenfoid hücrelerdir. Lenf sisteminin başlangıcı villusların ortasındaki santral lenf aralıklarıdır. Bunlar villusların altında ve submukozada bulunan lenf damar ağı ile birleşirler. Bu ağlardan çıkan lenf damarları mezenterin iki yaprağı arasındaki lenf ganglionlarına ulaşırlar, arterleri boyunca ilerleyerek süperior mezenterik lenf nodlarına drene olur. Buradan ve çölyak nodüllerden çıkan lenfatik damarlar, sol renal arterin altından geçerek sol lomber lenfatik gövdede (%70) veya sisterna şilide (%25) sonlanır (44).

### 2.3 Akut Mezenter İskemi Etyolojisi

Akut mezenter iskemi barsak kan akımının aniden azalması veya tamamen kesilmesine bağlı gelişen akut karın kliniğine neden olan hayatı tehdit edici bir hastalıktır. Arteryel vazospazm, kollateral dolaşımın yetersizliği ve doku perfüzyonunun azalması iskemiye başlatır. AMİ tanısı konan hastada en sık etkilenen organlar ince barsaklardır. Akut mezenter iskemi olgularının yaklaşık %50'sinde mezenter arter embolisi, %15-20'sinde mezenter arter trombüsü, %5-10'unda süperior mezenter ven trombüsü, %20-25'inde ise non oklüziv mezenter iskemi sorumludur (41, 42).

#### **Mezenter iskemide etyolojik faktörler;**

**Mezenter Arter Embolisi (%50-55);** Kardiak aritmi (atrial fibrilasyon), miyokardial diskinezi, prostetik kapak, kardioversiyon, kardiak kataterizasyon, geçirilmiş miyokard infarktüsü.

**Mezenter Arter Trombüsü (%15-20);** Arteryel yetersizlik, koroner hastalıklar, serebrovasküler durumlar, ileri yaş, hiperkolesterolemi ve hipertrigliseridemi,

diabetes mellitus, hipertansiyon, konjestif kalp yetmezliđi, hiperkoagülabilité, vasküliter hastalıklar, aortik veya mezenterik arter anevrizması, travma.

**Mezenter Ven Trombüsü (%5-10);** Faktör 5 Leiden mutasyonu, antitrombin III yetmezliđi, hiperfibrinojenemi, antifosfolipid sendromu, protein S yetmezliđi, protein C yetmezliđi, hamilelik, malignite, myeloproliferatif bozukluklar, orak hücreli anemi, pankreatit, akut apandisit, divertikülit, intraabdominal abseler.

**Nonoklüziv mezenter iskemisi(%20-25);** Kardiojenik şok, hipovolemik şok, konjestif kalp yetmezliđi, pulmoner ödem, majör kardiak cerrahi, abdominal cerrahi.

### 2.3.1 Mezenter Arter Embolisi

Superior mezenter arter embolisi, akut mezenter iskeminin en sık nedenidir. Tüm olguların %50'sini teşkil eder. SMA'nın çapının daha geniş olması ve aortadan oblik olarak çıkmasından dolayı emboliler SMA'da daha sık görülür (30, 41). Çölyak trunkus SMA'dan dik açıyla ayrılması nedeniyle, İMA'nın çapının dar olması nedeniyle embolisi nadirdir. Tromboemboli kaynađı sıklıkla kalptir. Trombüsün nedenleri geçirilmiş MI'a bađlı sol atrial ya da ventriküler hipokinezi, mitral stenoz, diđer kapak lezyonları, konjestif kalp yetmezliđi, atrial fibrilasyon (AF), myokardial diskinezi, kardioversiyon ve kardiak kateterizasyondur. SMA embolisi olan hastaların 1/3'ünde önceden geçirilmiş periferik emboli atakları vardır. Tıkanmanın distalinde sıklıkla vazospazm da görülür. Emboli, mezenterik akımı tam ve akut tıkanma eğilimi gösterdiđi için mezenterik kollateral gelişimi için yeterli süre kalmaz. Embolik arteryel oklüzyon kaynaklı barsak iskemisinin reaktif mezenterik vazokonstrüksiyon ile birlikte olduđu durumlarda kollateral akım daha fazla azalır ve iskemik hasar daha şiddetli olur. Anjiyografide tipik olarak kan akımını tama yakın engelleyen yuvarlak bir dolum defekti görülür. İleokolik arterin çıkış yerinin hemen proksimalinde olan bu emboli, majör emboli olarak isimlendirilebilir. Genellikle orta kolik arter de etkilendiđinden proksimal jejunumdan transvers kolonun distal 1/3'üne kadar olan masif bir barsak segmentinde iskemi ve nekroz gelişebilir. Minör emboliler, ileokolik arter çıkışının distalinde SMA'nın distal dallarına oturarak, segmenter barsak iskemilerine neden olurlar ve embolilerin %10- 15'ini oluştururlar (39, 40, 41, 42, 43, 44, 45, 46).

### 2.3.2 Mezenter Arter Trombüsü

SMA trombüsü akut mezenter iskemi olgularının yaklaşık %25'inin nedenidir. SMA trombüsü genellikle aterosklerotik damar hastalığına bağlı olan ciddi daralmanın olduğu alanda yerleşir. Bu alan genellikle SMA'nın aortadan çıkış yeridir. Bu hastalarda aterosklerotik hastalığa bağlı mezenter kanlanmasında azalma vardır. Akut iskemik atak sıklıkla kronik mezenter iskemisinin üzerine eklenir. Tipik olarak SMA'deki plak yavaşça gelişerek yıllar içinde kritik stenoz oluşturur ve bir düşük akım periyodu sırasında rezidüel lümen aniden tromboze olur. SMA trombozu anjiyografide aortadan çıkış yerinden itibaren 1-2 cm distalinde tam tıkanıklık ile tanımlanabilir. Anjiyografide SMA ile çölyak arter ve/veya İMA arasındaki kollaterallerin varlığı kronik SMA tıkanıklığının belirtisidir (30, 39, 40, 41).

### 2.3.3 Non-oklüziv Mezenterik İskemi

Non-oklüziv mezenter iskemi AMİ olgularının %20-25'inden sorumludur. En önemli etyolojik neden vasküler vazokonstriksiyondur. Özellikle altta yatan aterosklerotik hastalık varlığında, arteriyel veya venöz obstrüksiyon olmaksızın, mezenterik vazokonstriksiyona sekonder mezenterik iskemi ortaya çıkabilir (42). Kardiojenik veya hipovolemik şoka bağlı düşük kan akımı durumlarında artan sempatik aktiviteye bağlı vazokonstriksiyon gelişmektedir (43). Vazokonstriktif ilaçlar özellikle alfa adrenerjik ajanlar, vazopressin, ergotamin, diüretikler ve digital glikozidler non-oklüziv mezenterik iskemiyeye yol açabilir (45). Non-oklüziv mezenterik işlemler tanımsında anjiyografi kullanılabilir. Anjiyografide SMA dallarında yaygın, tıkanmasız daralma, spazm ve intramural damarların dolmasında yetersizlik görülmektedir. 50 yaş üstü, konjestif kalp yetmezliği, ciddi aterosklerotik kalp hastalığı, yakında zamanda geçirilmiş MI, kardiyopulmoner by-pass, büyük karın ameliyatı geçiren, travma, yanık, akut pankreatit, gastrointestinal kanama, şok gibi yaşamı tehdit eden hipotansif durumlarda hastalar risk altındadır (41, 42, 47).

### 2.3.4 Mezenter Ven Trombüsü

Mezenter ven trombüsü nadir görülür, AMİ olgularının %5-10'unu oluşturur (39, 40). Olguların %95'inde SMV lümeni tamamen trombozedir (39, 40). AMİ'nin diğer nedenlerine kıyasla daha genç yaşlarda görülmektedir (48,49). Hiperkoagülabilitate, portal hipertansiyon, pankreatit ve ciddi enfeksiyonlar başlıca nedenlerdir. Diğer nedenler arasında intraabdominal sepsis, intraabdominal

maligniteler, inflamatuvar barsak hastalığı, abdominal travma, portokaval sistem cerrahisi mezenterik ven yaralanmaları, oral kontraseptif ve gastroenteritler bulunur (39, 40, 41, 42). Periferik arkuat dallar ve vasa rektalarda trombüs olmadıkça, barsak infarktı seyrek görülür. Venöz mezenterik iskemi genellikle barsağın bir segmentine sınırlı olup, diğer iskemi türlerine göre daha iyi prognoza sahiptir.

#### **2.4 Fizyopatoloji**

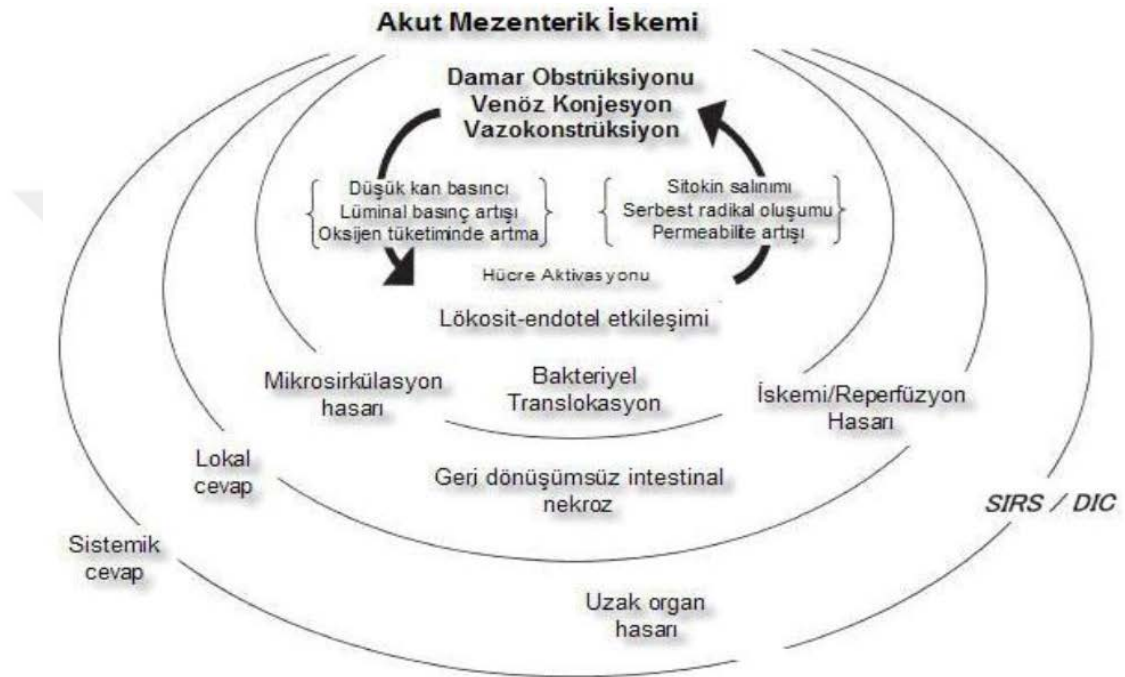
Barsaklar kardiyak output'un istirahatte %25'ini, yemek sonrası dönemde %35'ini alır (50, 51). Barsağa gelen kanın %70'i barsak mukozasına gider, geri kalanı muskularis propria ve seroza tabakasına gider. Barsak kontraksiyonları esnasında arteriyel kan akımı azalır, gevşemede ise artar. Barsakda intralüminal basınç 30 mmHg'nin üzerine çıktığında barsak perfüzyonu önemli ölçüde azalır. Total mezenterik kan akımını ayarlayan en önemli mekanizma arteriolar dirençtir. Barsak kan akımı otoregülasyonu sayesinde barsak perfüzyon yetersizliğinde gerekli oksijen ve besin maddeleri ihtiyacı karşılanarak barsak mukozal bütünlüğü korunmaktadır (30, 40).

Barsak kan akımı intrensek otoregülasyonu şöyledir; 1) Metabolik yol; barsaklarda oksijen ihtiyacının karşılanamadığı durumlarda dokuda oluşan lokal metabolitlerin (hidrojen, potasyum, karbondioksit ve adenozin vb.) konsantrasyonunun artışı; arteriyollerin düz kaslarının gevşemesini ve mukozal kan akımının arttırılmasını sağlar (52). 2) Miyojenik yol; arteriol duvarındaki basınç reseptörleri, kan basıncındaki değişiklikleri algılar ve arteriyel duvar gerilimi azaltılır. Perfüzyon basıncının azalması ile vasküler düz kas hücreleri düzenli olarak kasılıp gevşeyerek doku kanlanmasının devamlılığı sağlanır (53, 54).

Barsak kan akımı ekstrensek olarak da nöral ve hormonal yollarla kontrol edilir. İntestinal kan akımı ağırlıklı otonom sinir sisteminin kontrolü altındadır. Çölyak gangliondaki postganglionik adrenerjik lifler uyarıldığında mezenterik arter ve arteriyollerde vazokonstriksiyon oluşurken vagus sinirine bağlı parasempatik dallar uyarıldığında mezenterik dolaşımda vazodilatasyon oluşur ancak bu etki çok azdır (55).

Barsak kan akımının hormonal düzenlenmesinde renin-anjiyotensin hormon sistemi önemlidir. İntravasküler volümün azalması, renin-anjiyotensin mekanizmasını tetikler. Açığa çıkan anjiyotensin II, mezenterik vazokonstriksiyona neden olur.

Ayrıca intravasküler volümün azalması ve hiperozmolarite, nörohipofizi uyararak antidiüretik hormon (ADH) salgımasına yol açar. Bu hormon, mezenterik arterlerde vazokonstriksiyona, mezenterik venlerde ise vazodilatasyona yol açar. Alfa adrenerjik ajanlar, dijitalis preparatları, prostaglandin-F2 de vazokonstriksiyon yapar. Beta adrenerjik ajanlar, prostaglandin-E1, kolesistokinin, gastrin ve glukagon ise vazodilatasyona neden olurlar.



Şekil 2.4: Akut mezenter iskemisi fizyopatolojisi (56)

İntestinal iskemide oklüzyon, vazospazm, barsak dokusunun yetersiz perfüzyonu nedeniyle doku oksijenlenmesinin azalması ve mitokondride oksidatif fosforilasyonun bozulması aynı zamanda hücre hasarına yol açan mediatörlerin ve metabolitlerinin birikmesine yol açmaktadır. Kalıcı değişiklikler ortaya çıkmadan önce perfüzyonun tekrar sağlanması ile mitokondrial fonksiyonlar tekrar düzene girer, toksik ürünler yıkılır ve hücre hasarı giderilir. Vasküler oklüzyonun distalindeki doku perfüzyonu 1 ile 6 saatlik kritik bir süre daha lokal ve humoral faktörlerle sağlanabilir. Kritik süre aşılsa daha sonra reperfüzyon sağlansa bile refleks vazokonstriksiyona bağlı olarak perfüzyon yetersiz kalır ve iskemide gelişir. İskeminin süresi ve yoğunluğuna bağlı olarak, reoksijenizasyon ile birlikte doku hasarı daha da artabilmektedir (oksijen paradoksu) (58, 59, 60).

### 2.4.1 İskemi/ Reperfüzyon ve Oksidatif hasar

Deneysel mezenter İ/R modelinde, reperfüzyon sırasında oluşan doku hasarının iskemi sırasında oluşana göre daha fazla olduđu gösterilmiştir (60). Mezenter arterlerin oklüzyonu ve sonrasında reperfüzyonu vasküler permeabilitedeki artış sonucu polimorfonükleer nötrofillerin adezyonuna, proinflamatuvar maddelerin salıverilmesine ve serbest radikallerin oluşmasına neden olur. Mezenterik İ/R sonucunda oluşan hasar genellikle mukozaya ve submukozada görülen ve endotelial yıkıma neden olan yoğun inflamasyon ile karakterizedir (61). İntestinal İ/R sonucunda motilitede azalma, mikrovasküler permeabilitede artma ve mukozal bariyer disfonksiyonu görülmektedir (62). İnce barsaklardaki İ/R, mukozal bariyerinin bozulmasına neden olarak bakteriyel translokasyon ve inflamatuvar cevabın aktivasyonuna yol açar. Dolaşım yoluyla bakterilerin barsak dışına çıkarak diđer doku ve organlara geçmesiyle bakteriyel translokasyon gerçekleşir böylelikle dokularda asit-baz bozukluđu gelişmektedir. Sonuçta multiorgan yetmezliđi ve ölüm gerçekleşir (68).

İntestinal İ/R hasarı oluşumunda esas 2 mekanizma sorumludur.

Bunlar:

- A. Fosfolipaz A2 aktivasyonu
- B. Serbest oksijen radikallerinin(SOR) oluşumu

#### **A. Fosfolipaz A2 aktivasyonu:**

Reperfüzyon ile birlikte kalsiyumun hücre içine geçişi artmakta ve bu durum fosfolipaz A2 aktivitesinde artışa neden olmaktadır. Fosfolipaz A2 etkisi ile membran fosfolipidlerinden araşidonic asit oluşur. Siklooksijenaz (COX) enzimi ile araşidonic asitten prostaglandin (PG)'ler, tromboksan A2 (TXA2) ve prostasiklin (PGI2) oluşur, lipoksijenaz (LOX) enzimi ile lökotrien (LT)'ler oluşur (69). Bu oluşan ürünler vazokonstriksiyona (TXA2, LTC4, LTD4, LTE4), vazodilatasyona (PGI2, PGE1, PGE2, PGD2), vasküler permeabilitede artışa (LTC4, LTD4, LTE4), trombosit kümelenmesine ve polimorfonükleer lenfositlerde kemotaksise neden olmaktadır (LTB4) (65, 66, 67, 70).

## **B.Serbest oksijen radikalleri (SOR):**

Bağırsakta İ/R hasarında rol oynayan SOR'un başlıca üç kaynaktan oluştuğu düşünülmektedir. Bunlar;

- 1) Ksantin Oksidaz (KO) reaksiyonuna bağlı serbest oksijen radikalleri oluşumu.
- 2) Nötrofillerden kaynaklanan serbest oksijen radikalleri.
- 3) Bilinmeyen sebeplerle oluşan serbest oksijen radikalleri.

### **1. Ksantin Oksidaz yolu**

İskemi süresince hücrede ATP üretimi önemli derecede azalır ancak tüketimi devam eder. ATP sırası ile enerjiden zengin fosfat bağları indirgenerek; adenozin difosfat, adenozin monofosfat, adenozin, inozin ve hipoksantine çevrilir. Hipokside hipoksantin daha fazla metabolize edilemez ve birikir. Reperfüzyon periyodunun başlaması ve oksijenin dokulara ulaşması ile KO hipoksantini ksantine, sonra da ürik aside dönüştürür. Bu basamak önemlidir çünkü bu sırada SOR oluşur. Bu reaksiyonlarda  $H_2O_2$  ve  $OH^-$  ortaya çıkar, hücre membranı ve mitokondri membranlarında lipidlerin peroksidasyonunu ve nötrofil infiltrasyonunu başlatır (71). Serbest oksijen radikallerinin ilk oluşanı  $O_2^-$  'dir. Oksijen radikali, genellikle instabildir ve  $H_2O_2$  ve  $O_2$ 'e dönüşür ancak  $O_2^-$  daha ciddi hasara neden olan oksijen radikallerinin prekürsörü olması nedeni ile daha önemlidir. Hidrojen peroksit zayıf ve yavaş bir oksidandır ve katalaz enzimi etkisi ile  $H_2O$  ve  $O_2$ 'e yıkılır. Ancak reperfüzyonda  $H_2O_2$  süperoksit radikali ile reaksiyona girerek (Haber-Weiss reaksiyonu) hidroksil kökü ( $-OH$ ) ve hidroksil radikaline ( $OH^-$ ) dönüşür. Reperfüzyon hasarından sorumlu olan ana radikal de hidroksil radikalidir. Ancak hidroksil radikalinin oluştuğu Haber-Weiss reaksiyonunun gerçekleşmesi için ortamda metal şelatların olması gereklidir (72).

Hidroksil radikali çok reaktif ve kısa ömürlü bir radikaldir. Hidroksil radikallerinin karakteristik özelliği hidrojen atomlarını membrana bağlı poliansature yağ asitlerinden ayırmasıdır (73).

### **Haber-Weiss Reaksiyonu**

Reaktif  $O_2$  metabolitlerinden en toksik ve en reaktif olan hidroksil radikali bu reaksiyonla oluşur. Haber-Weiss reaksiyonu demirin (Fe) katalizörlüğünde gerçekleşen ve süperoksit radikali ile  $H_2O_2$ 'nin Fe eşliğinde reaksiyona girip sonuçta hidroksil radikali, hidroksil kökü ve oksijenin oluştuğu bir reaksiyondur (75).



Reperfüzyon sırasında aniden O<sub>2</sub> konsantrasyonunun artması ve reaksiyonlara eklenmesi ile O<sub>2</sub> kaynaklı serbest oksijen radikallerin zincirleme reaksiyonu başlar. Bu radikaller direkt olarak hücre hasarına neden olurlar veya nötrofillerin aktivasyonu ya da lipit peroksidasyonu ile hasarın etkisini arttırırlar. Mukozaya sınırlı reperfüzyon hasarında serbest radikaller önemli iken, transmural infarktlarda herhangi bir rolleri yoktur (77).

## 2. Nötrofil Aktivasyonu

Serbest radikallerin artışı ve Fosfolipaz A2 (PLA2) aktivasyonu barsak dokusunda nötrofillerin aktivasyonuna neden olurlar. Mukozal lezyonların oluşumundan büyük ölçüde nötrofil aktivasyonu sorumludur (73). Aktive olan nötrofiller fazla miktarlarda O<sub>2</sub> tüketimine neden olur ve hücre membranında Nikotinamid adenin dinükleotid fosfatın (NADP) katalizörlük yaptığı bir reaksiyonla çok miktarlarda süperoksit anyonları oluşur. Daha sonraki reaksiyonlar süperoksit dismutaz (SOD) ve myeloperoksidaz (MPO) enzimlerinin katalizlediği reaksiyonlardır. Bunların sonucunda H<sub>2</sub>O<sub>2</sub>, OH<sup>-</sup> ve hipoklorik asit (HOCL) oluşur.

Hücre membran hasarı sonucu hücre içine giren kalsiyum, fosfolipaz A2 (PLA2) ve araşidonik asit salınımını başlatır. Artmış fosfolipaz aktivitesi prostoglandin ve lökotrienlerin oluşumunu stimüle eder. Platelet aktive edici faktör, histamin, lizozomal enzimler, endotoksin, prostoglandin E2 (PGE2), Lökotrien B4 (LTB4) gibi metabolitlerin üretimlerinin artması ile inflamatuvar olaylar ilerler (74, 76). Barsak dokusunun reperfüzyonu sonrasında ortaya çıkan serbest radikaller LTB4 birikimi ve nötrofil aktivasyonuna neden olur. Böylece O<sub>2</sub> kaynaklı serbest radikallerin etkisi ve PLA2 aktivasyonu ile İ/R hasarı artar (80). İnce bağırsak İ/R hasarında lokal olarak üretilen serbest radikaller, araşidonik asit metabolitleri (platelet aktive edici faktör, lökotrien, prostoglandin vs) ve sitokinler hasarın olduğu bölgeye doğru dolaşımdaki nötrofillerin migrasyonunu sağlayarak İ/R hasarının artmasına neden olurlar (74). Polimorfonükleer lökositler ile başlayan İ/R hasarında oluşan mukoza hasarı monoklonal antikörlerin kullanılması ile endotelial hücrelere lökosit tutunması engellenerek azaltılmıştır.

### 2.4.2 Serbest Radikaller

Serbest radikal, bir veya daha fazla eşlenmemiş elektron içeren herhangi bir atom veya moleküldür. Bu moleküller eşlenmemiş elektronlarından dolayı oldukça reaktiftirler. Biyolojik sistemlerde serbest radikaller en fazla elektron transferi sonucu meydana gelirler. Serbest radikaller pozitif ya da negatif yüklü veya elektriksel olarak nötral olabilirler. Organik veya inorganik moleküller şeklinde bulunabilirler (81).

#### Süper Oksit Radikalleri ve Reaktif Oksijen Türleri

Biyolojik sistemlerdeki en önemli serbest radikaller  $O_2$ 'den oluşan radikallerdir. Serbest oksijen radikallerin en önemlileri  $O_2$ ,  $O_2^-$ ,  $H_2O_2$ ,  $OH^-$  ve geçiş metallerinin iyonlarıdır. Oksijenin elektron dağılımında iki elektronu eşlenmemiştir. Oksijenin bu özelliği onun diğer serbest radikallerle kolayca tepkimeye girmesine neden olur (82).

#### 1-Süperoksit radikali( $O_2^-$ )

$O_2$ 'nin bir elektron alarak indirgenmesi sonucu, süperoksit radikali meydana gelir. En önemli özelliği  $H_2O_2$  kaynağı olması ve geçiş metalleri iyonlarının indirgeyicisi olmasıdır. Süperoksit radikalının fizyolojik bir serbest radikal olan nitrik oksit(NO) ile birleşmesi sonucu reaktif bir oksijen türevi olan peroksinitrit( $ONOO^-$ ) meydana gelir. Fagositoz görevi yapan makrofaj, nötrofil ve monositler tarafından enzimatik olarak üretilirler (58).

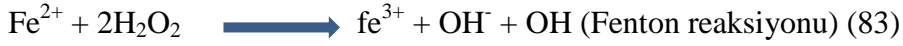
#### 2-Hidrojen peroksit( $H_2O_2$ )

Moleküler  $O_2$ 'nin çevresinden 2 elektron alması sonucu peroksit oluşur. Peroksit molekülü 2 hidrojen atomu ile birleşerek  $H_2O_2$ 'yi meydana getirir. Hidrojen peroksit membranlardan kolayca geçebilen uzun ömürlü bir oksidandır (82).

Hidrojen peroksit bir serbest radikal olmadığı halde, reaktif  $O_2$  türleri içine girer ve serbest radikal biyokimyasında önemli bir rol oynar çünkü süperoksit ile reaksiyona girerek, en reaktif ve zarar verici serbest radikal olan  $OH^-$  oluşturur. Buna Haber-Weiss tepkimesi adı verilir. Haber-Weiss tepkimesi, ya katalizör varlığında ya da katalizörsüz olarak gerçekleşir. Süperoksit, hem  $H_2O_2$  kaynağı hem de geçiş metalleri iyonlarının indirgeyicisidir. İndirgenmiş geçiş metalleri (demir ve bakır) okside şekillerine göre  $H_2O_2$  birlikte daha reaktiftirler (82).

### 3-Hidroksil Radikali(OH<sup>·</sup>)

Hidroksil radikali H<sub>2</sub>O<sub>2</sub>'nin geçiş metallere varlığında indirgenmesiyle (Fenton reaksiyonu) meydana gelir. Hidroksil radikali yarılanma ömrü çok kısa olan son derece reaktif bir O<sub>2</sub> radikalidir (73).



### 4-Nitrik Oksit(NO)

Nitrik oksit hemostatik olaylarda ve organizmanın savunma mekanizmalarında otokrin ve parakrin etkisi olan bir serbest radikaldir. Makrofajlar, nötrofiller, hepatositler ve endotel hücreler tarafından üretilir. En önemli fonksiyonu vücudun çeşitli dokularında interlökin-1 ve sitokinlerin etkilerini artırmasıdır (84). Tümör hücrelerini, parazitleri, bakteri ve mantar hücrelerini öldürmede görev alır. Ancak yüksek seviyelerde normal hücreler üzerinde toksik etkisi vardır. NO serbest radikal tutucu olarak kabul edilse de uygun ortamlarda süperoksit ile güçlü bir oksidan olan peroksinitriti(ONOO<sup>-</sup>) oluşturur (85).

#### Serbest Radikallerin Etkileri

Serbest radikaller hücrelerin lipit, protein, deoksiniükleik asit (DNA), karbonhidrat ve enzim gibi tüm önemli bileşiklere etki ederler.

#### 1-Membran lipidlerine etkileri (Lipid peroksidasyonu)

Biyolojik moleküllerin hepsi serbest radikaller tarafından etkilenirler, fakat lipidler serbest radikal hasarından en fazla etkilenen biyomoleküllerdir. Hücre membranındaki kolesterol ve yağ asitlerinin doymamış bağları, serbest radikallerle kolayca tepkimeye girerek peroksidasyon ürünleri oluştururlar. Çoklu doymamış yağ asitlerinin ve kolesterolün oksidatif hasarlanmasına lipit peroksidasyonu denir.

#### 2-Proteinlere etkileri

Serbest radikallerin çift bağ ve tiyol içeren moleküllerle yüksek oranda reaksiyona girmesinden dolayı triptofan, trozin, fenilalanin, histidin, metionin ve sistein aminoasitleri serbest radikal hasarına duyarlıdır. Yapısında veya reaksiyon aktivitesinde bu aminoasitlerin yer aldığı enzimler, serbest radikallerin etkisi ile yapsal değişikliğe uğrar ve inhibe olurlar. Ayrıca serbest radikallerin etkisi ile sitoplazmik ve membran proteinlerinde çapraz bağlanmalar ve agregat oluşumu görülür. Normalde modifikasyonlara dirençli olan prolin, lizin gibi aminoasitler O<sub>2</sub>, H<sub>2</sub>O<sub>2</sub>, OH<sup>-</sup> etkisi ile nonenzimatik olarak hidroksilasyona uğrayabilirler (87).

### 3-Karbonhidratlara etkileri

Monosakkaritlerin oksidasyonu sonucu  $H_2O_2$  okzoaldehitler oluşur. Okzoaldehitler, DNA, ribonükleik asit ve proteinlere bağlanabilir ve çapraz bağ oluşturabilirler.

### 4-Nükleik asitler ve DNA'ya etkileri

İyonize edici serbest radikaller, DNA'yı etkileyerek hücrede mutasyona ve ölüme yol açarlar. Sitotoksisite de hem nükleobaz modifikasyonuna hem de DNA'nın çift sarmal yapısının bozulmasına bağlıdır (88).

#### 2.4.3 Antioksidan Savunma Sistemleri

Organizmada devamlı olarak SOR oluşmasına rağmen antioksidan savunma sistemleri ile oksidasyon arasındaki dengeden dolayı zararlı etkiler görülmez. Herhangi bir nedenden dolayı bu dengenin oksidasyon lehine değişmesi durumunda oksidatif hasar görülebilir.

#### Antioksidan enzimler

Serbest radikalleri daha zararsız bileşiklere dönüştürerek veya başka moleküllerden serbest radikal üretimini engelleyerek etki gösterirler (88).

**a) Süperoksit dismutaz:** Süperoksitin, hidrojen peroksit ve moleküler oksijene dönüşümünü sağlar. Enzimin fizyolojik fonksiyonu, oksijeni metabolize eden hücreleri süperoksit serbest radikallerinin zararlı etkilerine karşı korumaktır (89, 90).

**b) Katalaz:** Dört tane hem grubu bulunan bir hemoproteindir. Peroksizomlarda lokalizedir. Hidrojen peroksiti oksijen ve suya parçalar (91).

**c) Glutasyon peroksidaz:** Hidroperoksidlerin indirgenmesinden sorumlu enzimdir. Membran fosfolipit hidroperoksitlerini alkollere indirger (90, 91).

**d) Glutasyon-S-transferazlar (GST):** Antioksidan aktivitelerine ilave olarak çok önemli biokimyasal fonksiyonlara (detoksifikasyon) da sahiptirler (90, 91).

**Serbest radikal toplayıcılar:** Vitamin E, vitamin C, p-karoten, ürik asit, bilirubin, albümin bu gruptandır ve sekonder antioksidanlar olarak bilinir. Bunlar serbest radikalleri yakalayarak oluşabilecek zincir reaksiyonlarını engeller (89).

**Nötrofil inhibitörleri:** PAF antagonistleri ve 5-lipooksijenaz inhibitörleri kemotaksisi inhibe ederken Transforming Growth Faktör  $\beta$  ise nötrofillerin endotele yapışmasını ve adenosin reseptör mekanizması yoluyla aktive nötrofillerden serbest radikal üretimini inhibe eder (92, 93).

## 2.5. Klinik Bulgular

Akut mezenterik iskemi hekimlerin tanı koymakta zorlandığı bir hastalıktır (41). Elli yaşın üzerinde risk faktörlerini taşıyan veya AF'li ya da vaskülitli genç hastalarda iki saatten daha uzun süren, periumblikal bölgede, ani olarak başlayan, şiddetli, kramp şeklinde generalize karın ağrısı, abdominal distansiyon ve nedeni açıklanamayan asidoz varlığında AMİ ayırıcı tanıda düşünülmelidir (32). AMİ kliniği erken dönemde belirgin bulgu vermez, karın rahat, barsak sesleri aktiftir. Karında defans ve rebaunt negatiftir. 8 saatten sonra iskemi ilerler, mukozadan submukozaya doğru nekroz ilerler ve transmural nekroz ilerledikçe periton irritasyon bulguları belirgin hale gelir (40, 42). Karında distansiyon belirginleşir, hassasiyet, defans ve rebaunt ortaya çıkar, barsak sesleri azalır. Rektal kanama, kanlı kusma görülebilir ve barsak peristaltizmi olmamasından dolayı gaz gayta çıkaramama gelişir (40, 42). Yaklaşık 12-24 saat sonra nekroz tüm barsak duvarını tutarak transmural hale gelir ve peritonit bulguları ortaya çıkar (40, 41).

Kronik mezenterik iskeminin tek nedeni vardır ve o da mezenterik damarların aterosklerotik tıkaçıcı hastalığıdır. Kronik mezenterik iskemili hastaların en sık hastaneye başvuru şikayeti yemek sonrası ağrı ve kilo kaybıdır (30,41, 42, 94). Ağrı, yemeklerden 30-60 dk. sonra başlar, sırta vurur ve 1-2 saat sonra azalarak geçer. Tıkaçıcı neden ilerlerse ağrı sabit ve devamlı bir hale gelir. Epigastrik bölgede ağrı, şişkinlik ve ishal olabilir (41, 42).

## 2.6. Tanı

Akut mezenterik iskemi tanısını koymak çok zordur. Özellikle açıklanamayan karın ağrıları ve kardiyovasküler hastalığı olan yaşlı hastalarda mutlaka ayırıcı tanıda düşünülmelidir. Fizik muayene bulgusu olmayan karın ağrısının varlığında, AMİ'den şüphelenilmelidir (41,95). AMİ'de tanı ve tedavide gecikme mortalitenin artmasına neden olmaktadır. Yüksek mortalitenin en önemli nedeni klinik bulguların spesifik olmaması nedeniyle teşhisteki gecikmedir. Erken tanı ve müdahale AMİ'de önemli olmasına rağmen erken dönemde tanı koyduracak spesifik bir test yoktur.

### 2.6.1. Laboratuvar Testleri

Erken dönemde hafif lökositoz dışında laboratuvar bulgusu yoktur. İlerleyen dönemlerde hemokonsantrasyon, ateş, 20.000'e varan lökositoz vardır. Biyokimyasal değerlerde laktat dehidrojenaz (LDH), aspartat transferaz (AST), alanin transferaz (ALT) ve kreatin kinaz (CK), fosfat yükselir, metabolik asidoz sıklıkla AMİ'ye eşlik eder ancak bu değerler AMİ'ne spesifik değildir. Bu bulgular transmural barsak nekrozunun geliştiği geç dönemde ortaya çıkar (30, 40, 41, 95, 96, 97 ).

### 2.6.2. Radyografi

Direkt karın grafileri bulguları nonspesifiktir (42). Direkt karın grafisinde; Gazla distandü barsak, submukozal ödem, İntramural gaz (pnömatozis), gazsız batın görülebilir. USG ve Renkli Doppler USG, özellikle SMA ve çölyak trunkusun hızlı, non-invaziv görüntülenmesi sağlar ancak SMA distalindeki emboliyi göstermede ve NOMİ tanısında yeterli değildir. Doppler USG SMA oklüzyonunu saptayabilir ancak barsak iskemisi hakkında özgül bilgi veremez. Radyolojik değerlendirmenin USG'yi yapan kişinin tecrübesine ve cihazın kalitesine de bağlı olması testin sensitivitesini düşürmektedir (39, 41).

Bilgisayarlı Tomografi bulguları arasında; Barsak duvar kalınlaşması (en sık görülen ancak nonspesifik bulgudur), barsak duvar kalınlaşmasında target sign görüntüsü, arteriyel oklüzyon, mezenterik veya portal ven trombüsü, barsak dilatasyonu, mezenterik venlerde dolgunluk, mezenterik ödem, intramural gaz (pnömatozis intestinalis), mezenterik veya portal vende gaz, barsak duvar kontrastlanmasında azalma (en spesifik bulgudur), kalınlaşmış barsak duvarının kontrastlanmasında artış (uzamış venöz konjesyona bağlı), diğer batın organlarında infarkt görülebilir (19).

Bilgisayarlı tomografi akut mezenterik iskemide erken dönemde tanı koydurucu değildir çünkü radyolojik bulgular non spesifik. Spesifik bulgular geç döneme aittir ve barsakta gelişen transmural nekrozu yansıtmaktadır. Hastaların BT bulguları, iskeminin şiddetine göre değişkenlik göstermektedir.

Manyetik Rezonans(MR) Anjiyografi; son yıllarda geliştirilen MR anjiyografi ile AMİ'nin ve KMİ'nin tanısında invaziv anjiyografik incelemelere yakın sensitif ve spesifik sonuçlar alınmaktadır. Portal veya mezenterik ven trombozu olan hastalarda

MR anjiyografi ile trombozun gösterilmesinde duyarlık %100, özgüllük %98 ve doğruluk %99 olarak bildirilmiştir (39, 99).

Anjiyografi; hem oklüziv hem de non-oklüziv AMİ'nin tanısında ve tedavisinde esas yöntemdir. Anjiyografide SMA embolisi, perifere olan kan akımı kısmen ya da tamamen engelleyen, keskin konturlu, oval dolma defekti şeklinde görülür. Anjiyografi emboli, trombüs, spazm mevcut olup olmadığını, mezenterik dolaşımın yeterli olup olmadığını gösterir (39, 40, 41, 42, 45, 46). AMİ kesin tanısı anjiyografi ile konmaktadır. Anjiyografi AMİ'de hem tanı hem de eş zamanlı trombolitik tedavi ile büyük fayda sağlamaktadır.

### **2.6.3. Diagnostik Periton Lavajı ve Laparoskopi**

Bilgisayarlı tomografi ve Doppler USG gibi radyolojik görüntülemelerin yeterli olmadığı durumlarda parasentez yapılırsa serösanginöz bir sıvı görülebilir, non-diagnosdiktir.

Barsak iskemisi veya nekroz varlığını ortaya koymak için tanısal laparoskopi yapılabilir (41, 42). Ancak erken dönemde seroza hala normal görünümdeyken var olan mukozal nekroz görülmeyebilir ve mezenter iskemi tanısı atlanabilir (39).

## **2.7. Tedavi**

Akut mezenter iskemisi tanısı konan hastaya, ilk olarak gerekli sıvı replasmanı yapılmalı, elektrolit açığı ve asidoz varsa düzeltilmelidir. Barsak iskemisi bakteriyel translokasyon ve sepsise yol açtığı için geniş spektrumlu antibiyotikler verilmelidir. Verilen sıvı miktarı takibi için santral venöz kateter takılmalı, hasta monitörize edilmeli, nazogastrik sonda ve idrar takibi için foley sonda takılmalıdır. Tanı konduğu anda sistemik heparinizasyon başlanmalıdır. Peritoneal irritasyon bulgularının gelişmediği olgularda anjiyografi eşliğinde trombolitik tedavi yapılabilir.

NOMİ hastaları dijital veya alfa adrenerjik gibi vazokonstrüktör ajanlar kullanıyorsa kesilir. Akut arteriyel oklüzyonların çoğunda sıklıkla geç tanı konulduğu için cerrahi girişim gerekli olabilir. Mezenter arterin rekanalizasyonu öncelikli tedavi seçeneği olmalıdır. Böylece barsak kanlanması artırılarak daha kısa bir segment rezeke edilmiş olur. Ancak perfore olmuş veya çok ciddi doku nekrozu gelişmiş segmentler süratle rezeke edilerek toksik kaynak hızlıca vücuttan uzaklaştırılmalıdır. Reperfüzyondan 36-48 saat sonra barsakların beslenmesini ve canlılığını değerlendirmek açısından "second-look" yapılması önerilmektedir. Doku nekrozunun

olmadığı ya da kronik mezenter trombüsünde sentetik greft kullanılarak aortomezenterik by-pass yapılabilir (40, 41).

## **2.8. Prognoz**

Akut mezenter iskeminin tanısında son yıllardaki radyolojik görüntüleme teknikleri ve klinik ilerlemelere rağmen morbidite ve mortalite oranları hala çok yüksektir (1). Mortaliteyi belirleyen en önemli faktör erken tanıdır. Prognozu etkileyen en önemli faktör iskemi süresinin uzunluğu ve barsak rezeksiyonu'nun genişliğidir. 24 saat içinde tanı konan hastalarda yaşam şansı %60 iken, 24 saatten sonra oran %30'a düşmektedir. Peritonit ve nekroz gelişmeden önce anjiyografi ile erken tanı konabilirse sağkalım %90'ların üzerine çıkmaktadır (18, 42).



### 3. GEREÇ VE YÖNTEM

#### 3.1. Deney Hayvanları

Bu deneysel çalışma Eskişehir Osmangazi Üniversitesi Tıp Fakültesi T.I.C.A.M. (Tıbbi ve Cerrahi Araştırma Merkezi) laboratuvarında 19.08.2015 tarihli 480-2 sayılı Etik Kurul onayıyla yapıldı. Süperior mezenter arter oklüzyonu oluşturulmuş ratlarda Timokinon'un iskemi/reperfüzyon hasarına koruyucu etkisi konulu çalışmamızda bir gecelik açlığı takiben (sadece su içmelerine izin verilerek), 50 mg/kg intramuskuler ketamine (Ketalar; Parke-Dawis, Eczacıbaşı, İstanbul, Türkiye) ve 10 mg/kg xylazine (Rompun; Bayer AG, Leverkusen, Almanya) kullanılarak, 200-250 gram ağırlığındaki 35 adet wistar albino türü ratlara anestezi verildi. Cerrahi sırasında hayvanların spontan olarak solumaları sağlandı. Vücut sıcaklıklarının 37°C derece civarında tutulabilmesi için bir ısıtıcı lamba kullanıldı. Ameliyat sonunda farelerin dehidrate olmalarının önlenmesi amacıyla intraperitoneal yoldan 10 ml serum fizyolojik solusyonu verildi. Karın bölgesi traş edildikten sonra %10 povidon iyodür solusyonuyla iki kez silindi ve asepsi kurallarına uyularak steril aletlerle ameliyata başlandı. Orta hat laparatomisiyle batına girildi ve süperior mezenterik arter (SMA) ortaya konuldu.

#### 3.2. Çalışma Grubu ve Cerrahi Teknik

Ratlar rastgele seçilerek her biri yedi hayvandan oluşan beş grup oluşturuldu. Grup 1'de (kontrol grubu) SMA izole edilerek ortaya konuldu ancak bağlanmadı. Grup 2'de (İ/R grubu-sham) SMA izole edildi, 60 dakika boyunca atravmatik pensler kullanılarak klampe edildi, 60 dakikanın sonrasında pensler çıkarıldı, 120 dakika reperfüzyon sağlandı. Grup 3'te (İ/R+50 mg/kg timokinon) ise, SMA izole edildi, 60 dakika boyunca atravmatik pensler kullanılarak klampe edildi, klempler açıldıktan sonra 50 mg/kg timokinon i.p verildi ve 120 dakika perfüzyon sağlandı. Grup 4'te (İ/R+DMSO) ise SMA izole edildi, 60 dakika boyunca atravmatik pensler kullanılarak klampe edildi, klempler açıldıktan sonra 0.2 ml DMSO+0.8 ml distile su i.p verildi ve 120 dakika perfüzyon sağlandı. Grup 5'de (İ/R+100 mg/kg timokinon) SMA izole edildi, 60 dakika boyunca atravmatik pensler kullanılarak klampe edildi, klempler açıldıktan sonra 100 mg/kg timokinon i.p verildi ve 120 dakika perfüzyon sağlandı. Daha sonra, batın insizyonları 3/0 propilen sütürlerle (Poliprolene, Doğan, Türkiye) iki kat üzerinden kapatıldı. Reperfüzyondan 24 saat sonra tüm hayvanlara

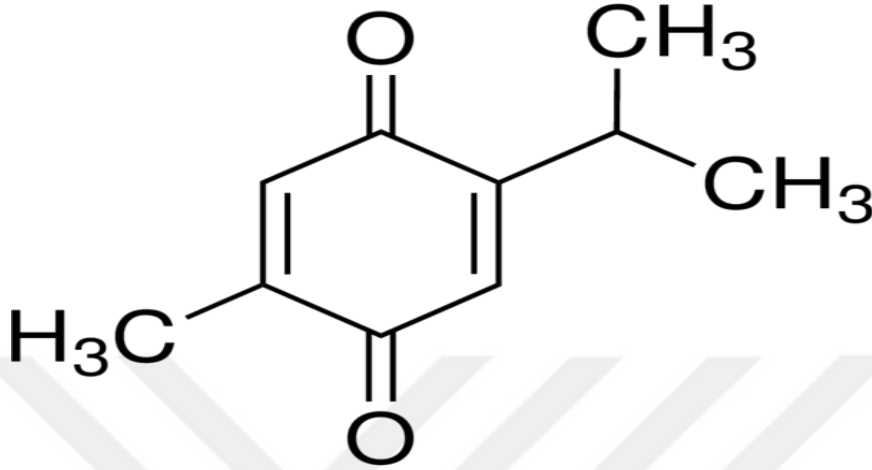
anestezi verilerek ötenazi uygulandı. İskemi/reperfüzyona bağlı intestinal hasarı araştırmak üzere terminal ileumdan doku örnekleri elde edildi, intrakardiak kan örnekleri elde edildi.

### 3.3. Histolojik Teknikler

Grup 1(kontrol), grup 2(sham), grup 3(İ/R+timokinon 50 mg/kg), grup 4(İ/R+DMSO) ve grup 5(İ/R+timokinon 100 mg/kg) gruplarını oluşturan tüm ratlardan terminal ileum örnekleri alındı. Alınan terminal ileum örneklerinin % 10'luk formalin fiksatifinde 48 saat süre ile fiksasyonları sağlandı. Fiksasyonları sağlanan örnekler fiksatifin çökmesini engellemek amacıyla 3-4 saat çeşme suyunda yıkandı. Çeşme suyuyla yıkanan doku parçaları daha sonra sırasıyla kademeli olarak %70'lik, %80'lik, %90'lık ve %96'lık alkol serilerinde 45'er dakika bekletilerek dehidratasyonları sağlandı. Dehidratasyonlarının ardından örnekler şeffaflandırılmak üzere 2 kez 20'şer dakika ksilolde bekletildi. İnce bağırsak ve çekum örnekleri şeffaflanmalarının ardından etüv içinde 65 °C eritilmiş parafinlere alınarak 60 dakika süreyle üç ayrı parafinde bekletildi. Parafinize edilen dokular ayrı ayrı parafin içeren kasetlere gömülerek bloklandı ve kesit alınmaya hazır duruma getirildi. Parafin bloklardan kesitlerin alınmasında kullanılacak mikrotom bıçağı buzdolabında soğutulularak, mikrotom aracılığı ile her bir örnekten 5'er mikrometre kalınlığında doku kesitleri alındı. Kesitlerin 45 °C'de su banyosunda açılmaları sağlanarak temiz lamalar üzerine alınmasından sonra etüv içinde 1 saat süre ile bekletilmeleri sağlandı. Preparatlar 1'er saat süre ile iki ayrı ksilolde tutulup deparafinizasyonları sağlandıktan sonra boyama aşamasına geçildi. Kesitlerin boyanmasında Hematoksilen-Eosin(HE) ikili boyası kullanıldı. Deparafinizasyonu yapılmış olan doku kesitleri 5'er dakika süreyle %96, %90, %80, %70'lik alkollerde ve distile suda bekletildi. Kesitler Hematoksilen ile 2 dakika ve Eosin ile 10 dakika boyandı. Çeşme suyu ile fazla boyası alınan kesitler hızla alkol serilerinden geçirilip dehidratasyonları sağlandı. Dokular iki ayrı ksilolde 30'ar dakika tutularak şeffaflandırıldı ve şeffaflanan dokular daha sonra entellan ile kapatılarak ışık mikroskopik düzeyde Olympus BH-2 mikroskop ile değerlendirmeleri yapılarak terminal ileum örneklerini içeren tüm preparatların Olympus DP-70 digital kamera ile fotoğrafları çekildi.

### 3.4 Timokinon(TQ)

Timokinon (C<sub>10</sub>H<sub>12</sub>O<sub>2</sub>, 2-izopropil-5-metil 1, 4-benzokinon) çörek otundan (*Nigella Sativa*) elde edilen bir etken maddedir (100).



Şekil 3.1: Timokinon'un kimyasal yapısı

Timokinon, *Nigella Sativa*'nın farmakolojik olarak bilinen en aktif içeriğidir (101). Timokinon uzun yıllar antioksidan, anti-inflamatuar ve antineoplastik ilaç olarak kullanılmaktadır (101). Yapılan araştırmalarda timokinonun pek çok kanser türüne etkili olduğu kanıtlanmıştır. Akciğer adenokarsinomu, over adenokarsinomu (100), kolorektal kanser (103), pankreatik adenokarsinomu, uterus sarkomu (104), neoplastik keratinosit, osteosarkom (105), fibrosarkom, akciğer sarkomu'na etkili olduğu kanıtlanmıştır.

*Nigella sativa*'nın anti-diyabetik, anti-oksidan, anti-inflamatuar, anti-histaminik, antimikrobiyal, antitümöral, hematolojik, immünomodülatör, antihiperlipidemik, antihiperkolesterolemik, antitümoral ve antikanserojenik, gastroprotektif, analjezik, antibakteriyel, antihelmintik ve antifungal, sinir sistemine nöroprotektif, üriner sisteme pozitif ve nefrotoksisiteyi azaltıcı, karaciğer üzerine koruyucu, kemik iyileşmesini artırıcı şeklinde pek çok yararlı özellikleri mevcuttur. Timokinon'un farklı mekanizmalarla anti-oksidan etkileri olduğu bildirilmiştir. Süperoksit radikal anyonu ve hidroksil radikalleri de dahil olmak üzere çeşitli oksijen türleri üzerinde radikal temizleyici etkisi olduğu gösterilmiştir (106). Yapılan deneysel çalışmada demir bağımlı mikrozomal lipid peroksidasyonunu inhibe ettiği gösterilmiştir (107).

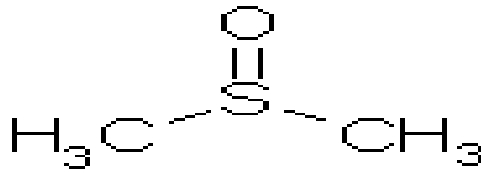
Hücresel glutasyonu uyararak oksidatif stresi azaltmasında diğere bir anti-oksidan özelliğidir (108).

Timokinon'un invitro demir bağımlı mikrozomal lipid peroksidasyonu inhibe etmesi, timokinon ile sitümüle edilmiş lokositlerin SOR'nin zararlı etkilerine karşı korunduğunun gösterilmesi, timokinonun anti-oksidan özelliklerine örnektir.

Timokinon'un rat peritoneal lökositlerinde COX ve Lipooksijenaz yollarını inhibe ettiği gösterilmiştir. Alerjik ensefalomyelit, artrit ve kolit modellerinde anti-inflamatuar etkisi bulunmuştur. Timokinon kobaylardan izole edilmiş trakeal ve ileum düz kasında histamin ve serotoninin etkilerini kaldırdığı tespit edilmiştir. Ratlarda intravenöz timokinon verilmesi doza bağımlı olarak kan basıncını ve kalp atım hızını düşürmüştür. Timokinon içeren ürünlerin, benzopirenele indüklenmiş mide tümörlerinden koruduğu ve standart antineoplastik ilaçların sitotoksik etkilerini azalttığı bulunmuştur (102).

### 3.5 Dimetil Sülfoksit(DMSO)

Dimetil sülfoksit (DMSO), (CH<sub>3</sub>)<sub>2</sub>SO, basit moleküler yapısı terapötik uygulamaları ve toksik etkileri üzerine birçok çalışma vardır.



Şekil 3.2: Dimetil sülfoksitin (DMSO)'in kimyasal yapısı

Dipolar, aprotik yapıda bir solventtir, yani içinde çözüdüğü maddelerin atomları ile proton değişimi yapmaz, daha çok hidrojen bağlarındaki protonları kabul eder. DMSO'nun suya afinitesi oldukça yüksektir. DMSO'nun hidrojen bağları kurma yönündeki eğilimi suya olan afinitesinden büyük ölçüde sorumludur. DMSO pek çok madde için sudan daha iyi bir çözücüdür. Proteinlerin ve steroidlerin çoğu DMSO içinde çözünebilir (23). DMSO'nun yıkım ürünü olan dimetil sülfid serbest oksijen radikallerini yakalar. İn vivo ve in vitro ortamlarda DMSO'nun hücreleri, dokuları hatta bütün bir organın tamamını iskemik hasardan koruduğu gösterilmiştir.

İskemi sırasında trombositlerden salınan vazoaktif aminleri antagonize ederek, trombosit agregasyonunu bozarak koruyucu etkisini göstermektedir (23, 24, 25).

### **3.6. Genel Histolojik Değerlendirme**

Mukozal hasar Park/Chiue histolojik skorlama sistemine ile değerlendirildi (11).

#### **Chiu/ Park**

**Grade 0:** Normal mukoza

**Grade I:** Villus apeksinde subepitelyal konjesyon

**Grade II:** Villus tabanına yayılan subepitelyal konjesyon.

**Grade III:** Birkaç villus tepesinde ülserasyon, yaygın subepitelyal konjesyon.

**Grade IV:** Villusta ülserasyon, Lamina propriada dilate kapillerler.

**Grade V:** Lamina propriada hemoraji, ülserasyon

**Grade VI:** Kript tabakası hasarı

**Grade VII:** Transmukozal infarkt

**Grade VIII:** Transmural infarkt

### **3.7. Kan Örnekleri**

İskemi reperfüzyonun sistemik etkilerini göstermek için kan örneklerinden kan üre azotu(BUN), fosfor(P), aspartat aminotransferaz(AST), alanin amino-transferaz (ALT), alkalin fosfotaz (ALP), laktat dehidrogenaz(LDH) değerleri çalışıldı.

### **3.8. İstatistiksel Değerlendirme**

Tüm veri analizleri SPSS 15.0 ve SigmaStat 3.1 paket programları ile yapılmıştır. Sürekli nicel veriler; n, ortalama ve standart sapma olarak, nitel veriler ise n ve oran olarak ifade edilmiştir. Bağımsız gruplardan oluşan ve normal dağılım gösteren sürekli veri grupları, One-Way ANOVA ile analiz edilmiş olup normal dağılım göstermeyen değişkenlerden oluşan veri gruplarına Kruskal Wallis testi uygulanmıştır.  $P < 0.05$  olasılık değerleri önemli olarak kabul edilmiştir.

## 4.BULGULAR

### 4.1. Histolojik Bulgular

Tüm deney gruplarını oluşturan ratların terminal ileum örneklerinin ışık mikroskobu ile yapılan incelemelerde aşağıda verilen bulgular gözlenmiştir.

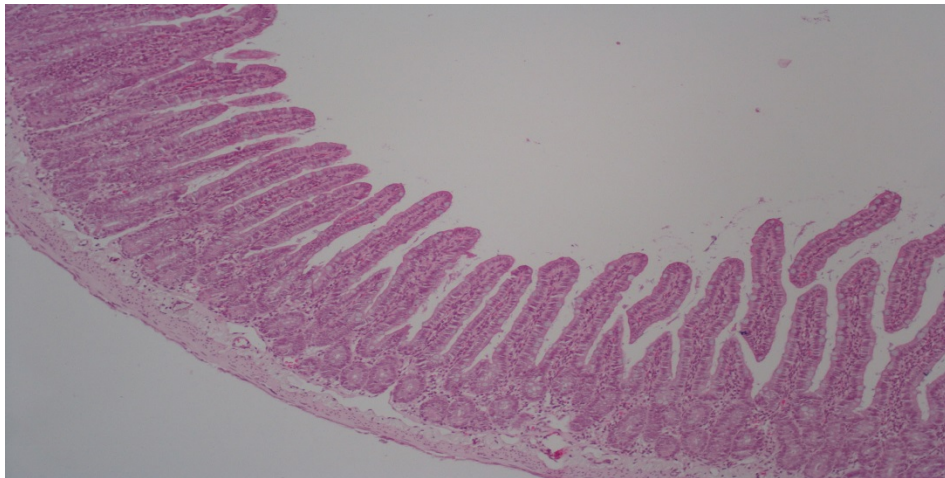
Çalışmamızda terminal ileum spesmenlerindeki hasar Park/Chiue histolojik skorlama sistemine göre derecelendirilmiştir.

Histolojik grupların Ki-kare testi ile yapılan karşılaştırılmasında anlamlı fark saptanmıştır ( $p=0.000$ ).

Tablo 4.1: Histolojik bulguların gruplarda dağılımı

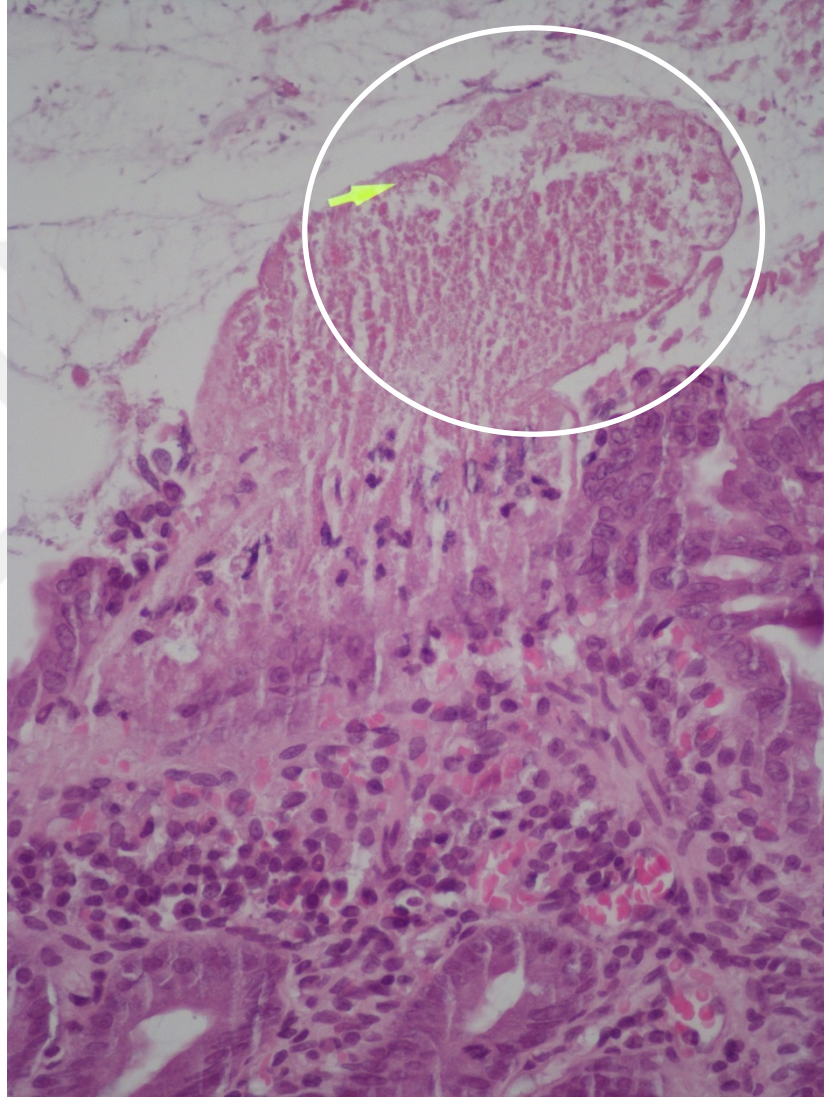
	Normal mukoza	Apeksde konjesyon	Villus tabanında konjesyon	Yaygın subepitelyal konjesyon	Villusda ülserasyon	Lamina propriada Hemoraji
Kontrol	7					
Sham			1	2	2	2
Timokinon 50 mg/kg		3	4			
DMSO		4	2	1		
Timokinon 100 mg/kg			3	2		2

**Kontrol grubu;** Çalışmamızda kontrol grubunda tüm hayvanda normal ince barsak histolojisi izlendi.

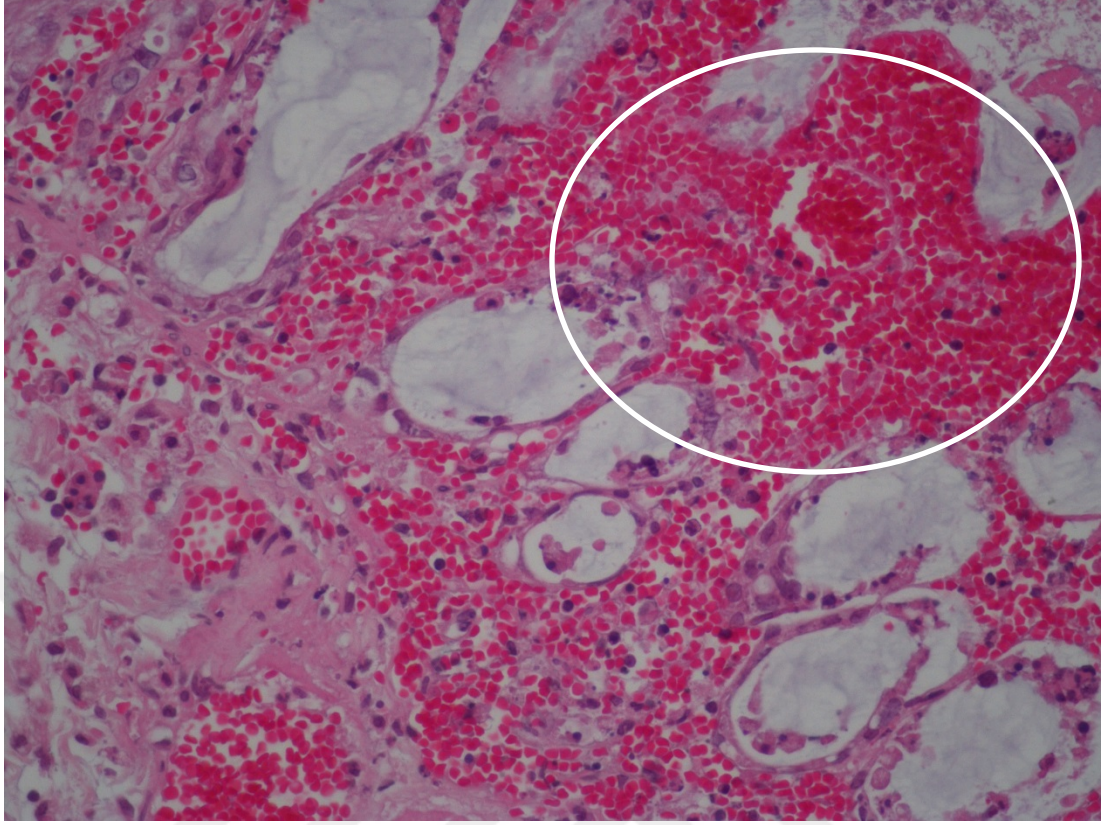


Şekil 4.1: Normal ince barsak mukozası(Grade 0)

**Sham grubu;** Çalışmamızda sham grubunda ise ince bağırsaklarda 1 hayvanda villus tabanına yayılan subepitelyal konjesyon, 2 hayvanda villus tepesinde ülserasyon, yaygın subepitelyal konjesyon, 2 hayvanda villusda ülserasyon, lamina propriada dilate kapiller, 2 hayvanda lamina propriada hemoraji ve ülserasyon izlendi. Sham grubu ile kontrol grubu karşılaştırıldığında istatistiksel olarak anlamlı fark izlenmiştir ( $p=0.000$ )

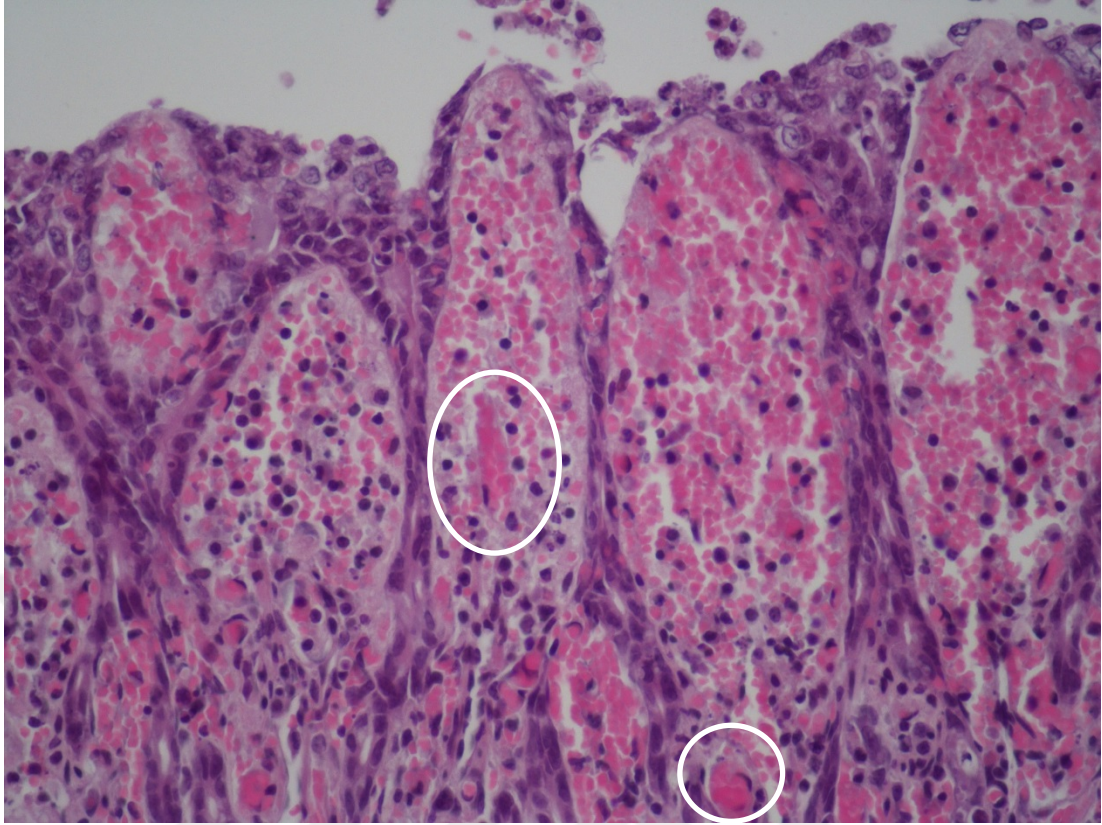


Şekil 4.2: Sham grubunda villus tepesinde ülserasyon (daire içindeki alan) , yaygın subepitelyal konjesyon (Grade 3 hasar)



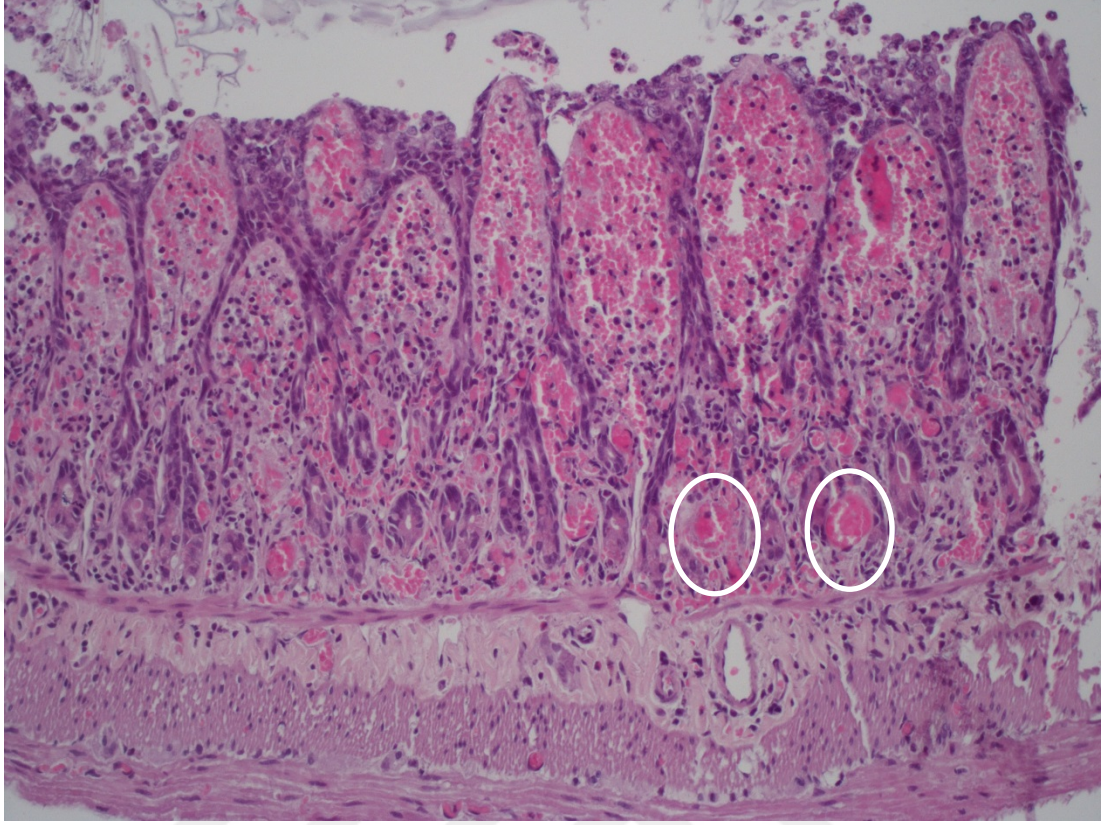
Şekil 4.3: Sham grubunda Lamina propriada hemoraji ( daire içindeki alan),  
ülserasyon(Grade 5 hasar)

**Timokinon 50 mg/kg grubu;** Çalışmamızda iskemi/ reperfüzyon hasarına karşı timokinon 50 mg/kg+ 0.2 ml DMSO(çözücü) kullandığımız hayvanlarda 3 hayvanda villus apeksinde subepitelyal konjesyon, 4 hayvanda villus tabanına yayılan subepitelyal konjesyon izlendi. Timokinon 50 mg/kg grubu ile Sham grubu ikili gruplar arasında karşılaştırıldığında istatistiksel olarak anlamlı fark izlenmiştir ( $p=0.016$ ).



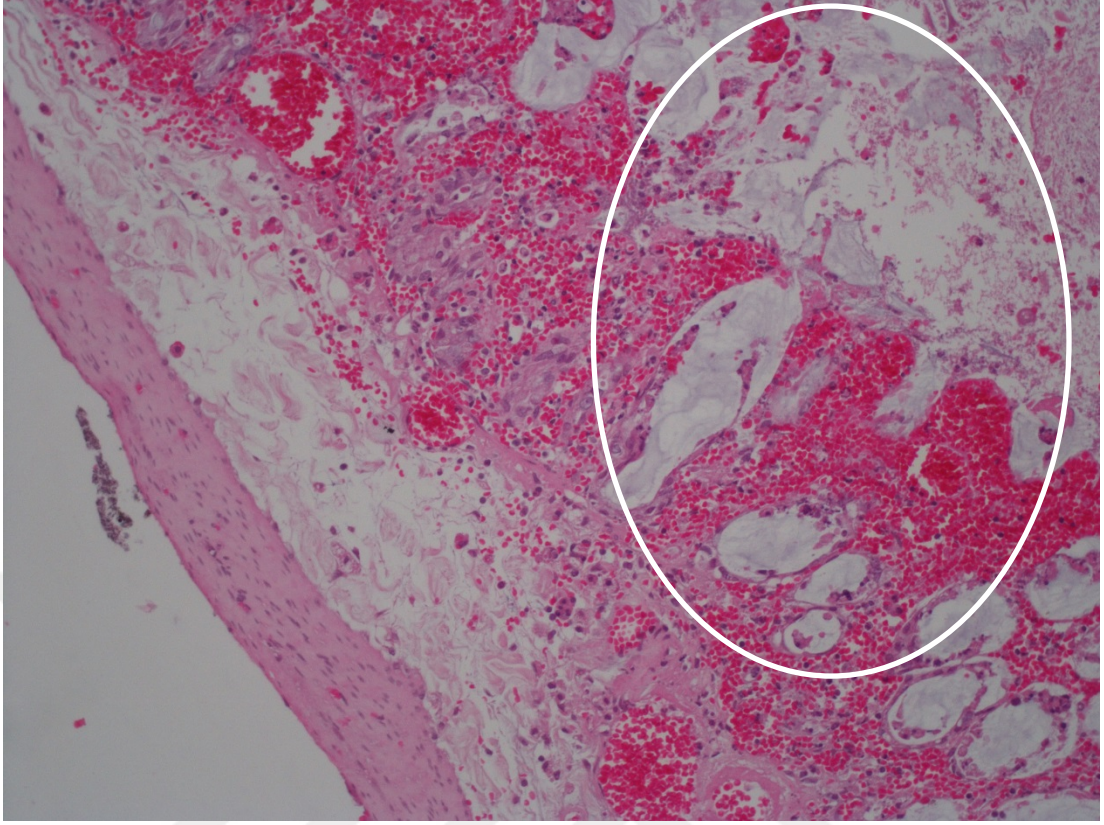
Şekil 4.4: Timokinon 50 mg/kg grubunda villus tabanına yayılan subepitelyal konjesyon (daire içindeki alanlar) (Grade 2 hasar)

**DMSO grubu:** İskemi/reperfüzyon+DMSO grubunda 4 hayvanda villus apeksinde subepitelyal konjesyon, 2 hayvanda villus tabanına yayılan subepitelyal konjesyon, 1 hayvanda villus tepesinde ülserasyon, yaygın subepitelyal konjesyon izlendi. DMSO grubu ile Sham grubu ikili gruplar arasında karşılaştırıldığında istatistiksel olarak anlamlı fark izlenmiştir ( $p=0.015$ ). DMSO grubu ile Timokinon 50 mg/kg grubu ikili gruplar arasında karşılaştırıldığında istatistiksel olarak anlamlı fark izlenmedi ( $p=0.979$ ).



Şekil 4.5: DMSO grubunda villus tabanına yayılan subepitelyal konjesyon (daire içindeki alanlar) (Grade 2 hasar)

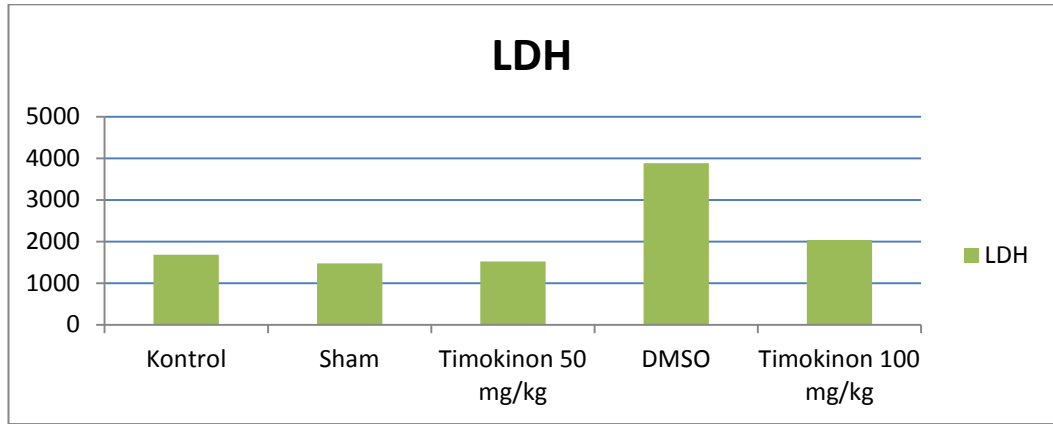
**Timokinon 100 mg/kg grubu;** İskemi/reperfüzyon+timokinon 100 mg/kg+0.2 ml DMSO(çözücü) grubunda ise 3 hayvanda villus tabanına yayılan subepitelyal konjesyon, 2 hayvanda villus tepesinde ülserasyon, yaygın subepitelyal konjesyon, 2 hayvanda lamine propriada hemoraji, ülserasyon izlendi. Timokinon 100 mg/kg grubu ile Sham grubu ikili gruplar arasında karşılaştırıldığında istatistiksel olarak anlamlı fark izlenmedi ( $p=0.557$ ). Timokinon 100 mg/kg ile DMSO grubu ikili gruplar arasında karşılaştırıldığında istatistiksel olarak anlamlı fark izlenmedi ( $p=0.064$ ). Timokinon 100 mg/kg grubu ile Timokinon 50 mg/kg grubu ikili gruplar arasında karşılaştırıldığında istatistiksel olarak anlamlı fark izlenmedi ( $p=0.068$ ).



Şekil 4.6: Timokinon 100 mg/kg grubunda lamina propriada hemoraji ve ülserasyon(daire içindeki alan) (Grade 5 hasar)

## 4.2 Laboratuvar Bulguları

### LDH

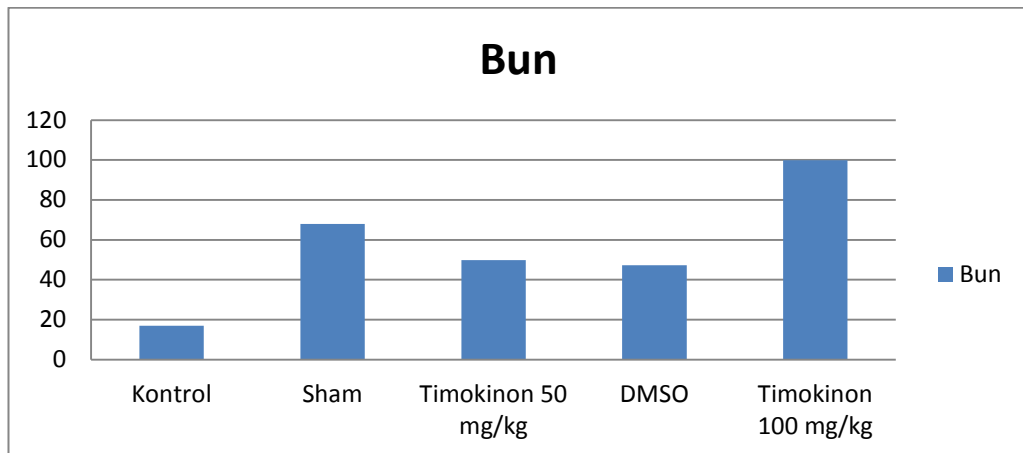


Grafik 4.1: Çalışma gruplarında LDH değerleri

ANOVA testine göre Laktat dehidrogenaz (LDH) mean değerlerinin istatistiksel değerlendirilmesinde kontrol grubu ile DMSO gruplar arasında istatistiksel olarak anlamlı fark saptandı ( $p=0.000$ ). Sham grubu ile DMSO grupları arasında istatistiksel olarak anlamlı fark saptandı ( $p=0.000$ ). DMSO grubu ile timokinin 50 mg/kg grupları arasında istatistiksel olarak anlamlı fark saptandı ( $p=0.000$ ). Timokinin 100 mg/kg grubu ile DMSO grupları arasında istatistiksel olarak anlamlı fark saptandı ( $p=0.000$ ).

Analiz sonuçlarına göre BUN, Fosfor, AST, ALT, ALP değerleri gruplar arasında normal dağılım varsayımını sağlamadığı için parametrik olmayan istatistiksel yöntemlerden Kruskal Wallis Testi kullanılmıştır.

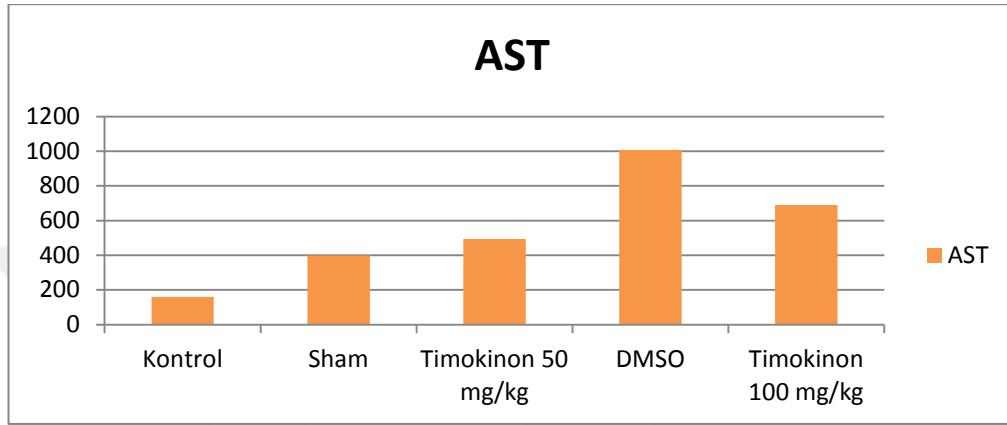
### BUN



Grafik 4.2: Çalışma gruplarında BUN değerleri

Kan üre azotu (Bun) medyan(%25-%75) değerlerinin istatistiksel olarak değerlendirilmesinde gruplar arasında istatistiksel olarak anlamlı fark saptandı ( $p=0.015$ ). Kontrol grubu ile timokinon 100 mg/kg grubu arasında istatistiksel olarak anlamlı fark saptandı ( $p=0.008$ ).

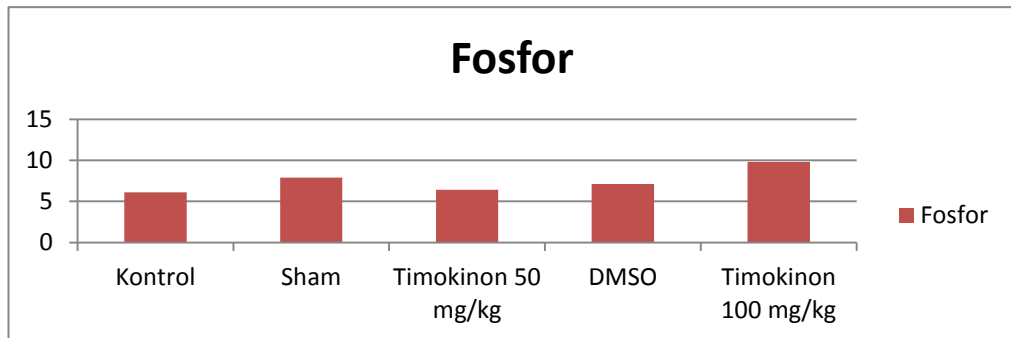
### AST



Grafik 4.3: Çalışma gruplarında AST değerleri

Aspartat aminotransferaz (AST) medyan(%25-%75) değerlerinin istatistiksel olarak değerlendirilmesinde kontrol grubu ile diğer gruplar arasında istatistiksel olarak anlamlı fark saptandı ( $p=0.002$ ). Kontrol grubu ile DMSO grubu arasında istatistiksel olarak anlamlı fark saptandı ( $p=0.005$ ). Kontrol grubu ile timokinon 100 mg/kg grubu arasında istatistiksel olarak anlamlı fark saptandı ( $p= 0.011$ ). Timokinon 50 mg/kg grubu ile timokinon 100 mg/kg grubu arasında anlamlı fark saptanmadı ( $p=1.000$ ). Sham grubu ile DMSO grubu arasında istatistiksel olarak anlamlı fark saptandı ( $p=0.015$ ).

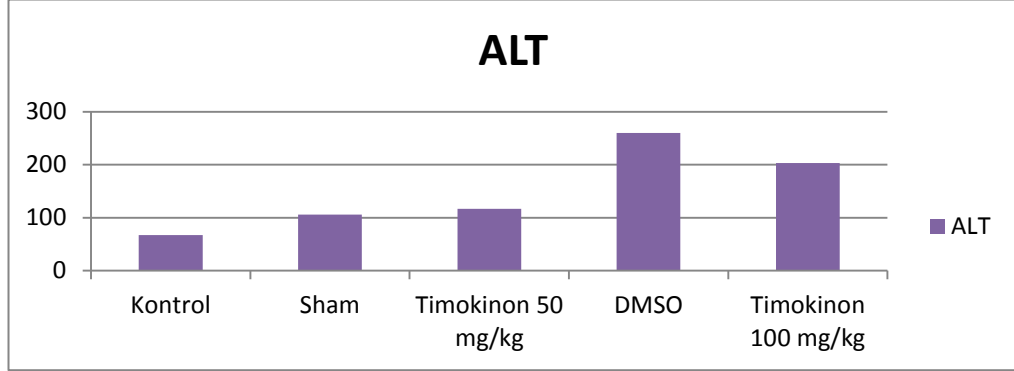
### Fosfor



Grafik 4.4: Çalışma gruplarında fosfor değerleri

Fosfor median(%25-75) değerlerinin istatistiksel değerlendirilmesinde gruplar arasında istatistiksel olarak anlamlı fark saptanmadı ( $p=0.084$ ).

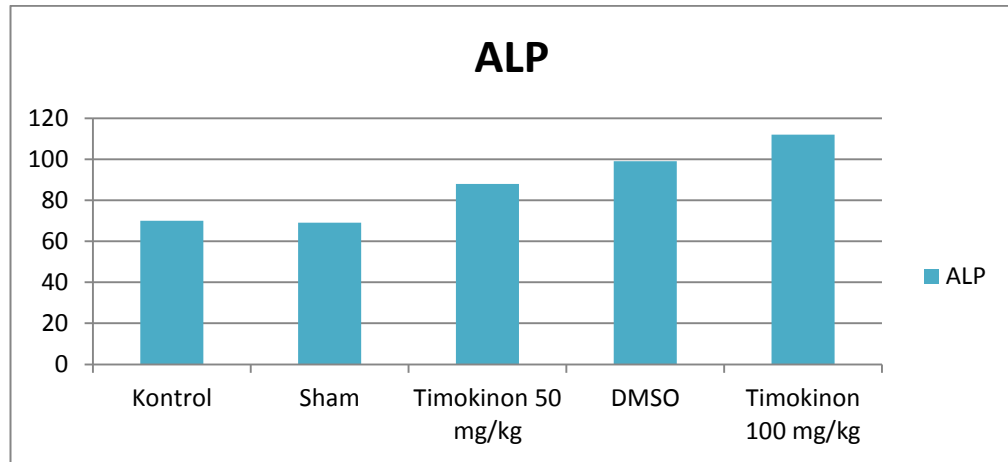
### ALT



Grafik 4.5: Çalışma gruplarında ALT değerleri

Alanin aminotransferaz(ALT) median(%25-75) değerlerinin istatistiksel incelemesinde gruplar arasında ( $p=0.004$ ) ile istatistiksel olarak anlamlı bir fark saptanmıştır. Kontrol grubu ile DMSO grupları arasında istatistiksel olarak anlamlı fark saptanmıştır ( $p=0.01$ ). Kontrol grubu ile timokinon 100 mg/kg grubu arasında istatistiksel olarak anlamlı fark saptanmıştır ( $p=0.036$ ).

### ALP



Grafik 4.6: Çalışma gruplarında ALP değerleri

Alkalen fosfataz(ALP) median(%25-75) değerlerinin istatistiksel incelemesinde gruplar arasında istatistiksel olarak anlamlı fark saptanmadı ( $p=0.076$ ).

## 5. TARTIŞMA

AMİ, akut batına neden olan ince barsağın acil vasküler bir patolojisidir (94). AMİ'nin en sık sebebi SMA embolisidir. Embolinin kaynağı genel olarak aterosklerotik kalp hastalıklarıdır. Akut mezenter iskemi, medikal ve cerrahi tedaviye rağmen yüksek oranda ölümcül bir hastalıktır. Mortalite oranının bu kadar yüksek olmasının en önemli nedeni bağırsaklarda nekroz ve peritonit oluşmadan önce tanı konulmasındaki gecikmedir. Geç tanı konulan hastalarda iskeminin ilerlemesinden dolayı masif ince barsak ve kolon rezeksiyonu gerekebilir.

İskemik hasar, dolaşım yetersizliği nedeniyle dokunun oksijen ve metabolik ihtiyacının sağlanamaması ve oluşan artık ürünlerin dokudan uzaklaştırılmaması nedeniyle oluşur sonuç olarak hücre ölümü gelişir. İskemiye bağlı akut hücresel şişme, interstisyel ödem ve hücresel disfonksiyon meydana gelir. Reperfüzyon sağlanması iskemik dokunun iyileşebilmesi için şarttır. Ancak iskemik dokunun reperfüzyonu hücresel hasarın devam etmesine veya artmasına neden olabilir. İskemik dokunun reperfüzyonu dokuda paradoksal olarak sadece iskemi ile oluşan hasara göre çok daha ciddi bir hasara yol açar (50, 58). I/R sonucunda gelişen hasar mekanizmasında rol oynayan lokal ve sistemik kaynaklı serbest oksijen radikalleri, NO, transkripsiyon faktörleri, serotonin ve pankreatik proteazlar gibi sitotoksik metabolitler salınır ve nötrofil aktivasyonu gelişir. I/R'a bağlı doku hasarından sorumlu en önemli faktör serbest oksijen radikalleri'dir. Serbest oksijen radikalleri arasında en önemlileri süperoksit anyonu ( $O_2^-$ ), hidrojen peroksit ( $H_2O_2$ ), hidroksil radikali ( $OH^-$ ), peroksinitrit anyonudur ( $ONOO^-$ ). Bu radikaller membran hasarı, DNA yıkımı, proteaz aktivasyonu, lipid ve protein peroksidasyonu, apoptozis ve nekrozla sonuçlanan hücre ölümüne neden olmaktadır (51). Oksijen yokluğu, aerobik metabolizma ile elde edilen enerji üretiminde belirgin bir azalmaya, anaerobik oksidatif fosforilasyona ve lokal laktik asit konsantrasyonunun artışına neden olur, asidoz gelişir.

Hücrede enerji depolarının boşalması ile hücre zarında bulunan  $Na^+-K^+$  ATP az pompası inhibe olur. Sonuçta hücre içinde  $Na^+$  ve  $Ca^{+2}$  iyon konsantrasyonları artar. İskemi döneminde yüksek enerjili fosfat bileşiklerinin (ATP) yıkımı, dokuda ksantin ve hipoksantin gibi pürin metabolitlerinin birikimine ve KD'ın KO'a dönüşümüne yol açar. KD, KO'a dönüştüğünden hipoksantinün ürik asite dönüşümü KO

tarafından gerçekleşir ve bu reaksiyonda ise elektron alıcı olarak moleküler oksijen kullanılır, sonuçta serbest oksijen radikalleri açığa çıkar. Biyolojik sistemlerde oluşan serbest radikallerin endojen kaynakları oksijen, NO, nötrofil aktivasyonu, mitokondriyal elektron transport sistemi, endoplazmik retikulum, peroksizom ve plazma membranı olarak sayılabilir. Serbest oksijen radikalleri özellikle hücrel membran lipidlerinin peroksidasyonunu ile hücre hasarına ve sonuçta nekroza neden olmaktadır. Lipid radikalleri pek çok radikal reaksiyon ile oluşabilir. Lipid radikali, hücre membranlarında bol miktarda doymamış yağ asitlerinin peroksidasyonuna sebep olarak hücre hasarına neden olmaktadır. Lipid radikali oksijen ile reaksiyona girer ve lipid peroksid radikalini yapar. Membran geçirgenlik değişkenliklerinden başlayarak membranda yapısal ve fonksiyonel bozukluklar oluşabilir. Membran bütünlüğü bozulabilir. Lipid peroksid radikali diğer lipid hidroperoksidlerini oluşturur. Hidroperoksidler yüksek derecede toksik ürünlere dönüşür. En toksik ürünler aldehitlerdir.

Dokuların hipoksiye dayanıklılığı farklılık gösterir. Nöronal hücrelerde iskemi dakikalar içinde meydana gelirken çizgili kas hücreleri saatlerce iskemiye dayanabilirler (54). Ratlarda iskemi reperfüzyon hasarını ve çeşitli ajanların bu hasarı önlemede etkinliklerini araştırmak amacıyla, in vivo olarak deneysel modeller geliştirilmiştir. Bu modellerde, mezenterik iskemi oluşturmak için, SMA aortadan çıktığı yerden ortaya konmuş ve oklüzyonu uygulanmıştır. Bununla birlikte, uygulanan iskemi ve reperfüzyon süreleri konusunda, çalışmalar arasında farklılıklar bulunmaktadır. Daha derin bir iskemi oluşturmak için, kollaterallerin de akımının kesildiği modeller de çalışılmıştır. SMA akımının %75 oranında 12 saat kesilmesi, ışık mikroskopuyla tanımlanabilen hiçbir mukozal histopatolojik değişikliğe yol açmadığı gösterilmiştir (72). Barsak İ/R modeli sık kullanılan deneysel bir model olarak karşımıza çıkmaktadır. Birçok çalışma incelendiğinde birbiriyle çelişen sonuçlar ortaya çıkmaktadır. Ancak her şeye rağmen ince bağırsak İ/R modelinin çalışılması kolay, günlük klinik uygulamalarla bağdaşan ve sonuçlarının objektif olarak değerlendirdiğimiz bir çalışma modelidir

Timokinon(TQ), Nigella Sativanın farmakolojik olarak bilinen en aktif içeriğidir (101). Nigella Sativa'nın uçucu yağının temel biyoaktif bileşeni olan timokinon uzun yıllar antioksidan, anti-inflamatuar ve antineoplastik ilaç olarak kullanılmaktadır

(101). *Nigella sativa*'nın anti-diyabetik, anti-oksidan, antiinflamatuvar, antihistaminik, antimikrobiyal, antitümöral, hematolojik, immünomodülatör, antihiperlipidemik, antihiperkolesterolemik, antitümoral ve antikanserojenik, gastroprotektif, analjezik, antibakteriyel, antihelmintik ve antifungal, sinir sistemine nöroprotektif, üriner sisteme pozitif ve nefrotoksisteyi azaltıcı, karaciğer üzerine koruyucu, kemik iyileşmesini artırıcı şeklinde pek çok yararlı özellikleri mevcuttur. Timokinon'un farklı mekanizmalarla anti-oksidan etkileri olduğu bildirilmiştir. Süperoksit radikal anyonu ve hidroksil radikalleri dahil olmak üzere çeşitli oksijen türleri üzerinde radikal temizleyici etkisi olduğu gösterilmiştir (106).

Ong ve ark. (63) akut toksisitede, nanoyapılı lipid taşıyıcıya (NLC) yüklenen timokinonu(TQ), saf timokinona göre daha az toksik olduğunu göstermişlerdir. Timokinonun lipid taşıyıcı içine kapsüllenmesinin, bileşiğin toksikliğini en düşük seviyeye indirdiği sonucuna varılmış. Subakut toksisite çalışmasında, oral yolla 100 mg / kg TQ-NLC ve TQ uygulanması, hem erkek hem de dişi farelerde mortaliteye neden olmamasına karşın karaciğere toksisiteye neden olduğunu göstermişlerdir.

Erol ve ark.(79) ratlarda deneysel testis torsiyonu iskemi/reperfüzyon hasarında kombine antioksidanlar ile tek ajan timokinon'un etkilerini karşılaştırmışlar. Çalışma sonucunda TQ tek başına total antioksidan statüsünün doku düzeyi değerlerini arttırdığını ve doku iNOS ve eNOS düzeylerini düşürdüğünü saptamışlar ancak antioksidan kombine tedavinin testis İ/R hasarında apoptozu daha etkin bir şekilde azaltabileceğini göstermişlerdir.

Abd-elbased ve ark. (98) karaciğer iskemi reperfüzyon hasarında timokinon'un etkisini araştırmışlar ve İ/R sonrası 10 gün süreyle oral 20 mg/kg timokinon verilmesinin karaciğerde eNOS düzeyini artırdığını, iNOS ve NOSTRIN düzeyini azaltarak hepatoprotektif etkisi olduğunu göstermişlerdir.

Gökçe ve ark.(86) ratlarda deneysel spinal kord İ/R hasarında timokinon'un etkisini incelemişler ve timokinon'un oksidatif ürünlerin ve proinflamatuvar sitokinlerin seviyesini azalttığını, motor nöron apoptozunu azalttığını, spinal kord travmasında önemli bir koruyucu etkisi olduğunu ortaya koymuşlardır.

Hammad ve ark (64) ratlarda renal iskemi/reperfüzyon modelinde timokinonun etkisini araştırmışlar ve timokinonun iskemi reperfüzyon hasarı ile oluşturulan renal disfonksiyon üzerinde renoprotektif bir etkiye sahip olduğunu tespit etmişlerdir.

Aydın ve ark. (78) ratlarda abdominal aorta iskemi reperfüzyon modelinde end organ hasarına koruyucu etkisini araştırmışlar. Karaciğer, akciğer ve böbrek üzerinde 20 mg/kg timokinonun iskemi reperfüzyon hasarında histopatolojik olarak koruyucu etkisi olduğunu göstermişlerdir.

Taş ve ark. (57) 50 mg/kg timokinon ile melatoninin intestinal iskemi reperfüzyon hasarında koruyucu etkilerini karşılaştırmışlar ve 50 mg/kg melatoninin benzer oranda apoptotik hücre sayısını azalttığını ortaya koymuşlardır.

DMSO pek çok madde için sudan daha iyi bir çözücüdür. Proteinlerin ve steroidlerin çoğu DMSO içinde çözünebilir (23). Dimetil sülfoksit(DMSO) hidroksil serbest radikallerini yakalar. DMSO'nun yıkım ürünü olan dimetil sülfid serbest oksijen radikallerini yakalar. İn vivo ve in vitro ortamlarda DMSO'nun hücreleri, dokuları hatta bütün bir organın tamamını iskemik hasardan koruduğu gösterilmiştir (23, 24, 25).

Brayton (23) DMSO'nun terapötik ve toksik etkileri açısından önemli olduğu düşünülen özellikler olarak; dokuya hızlı penetrasyonu ve diğer maddelerin biyolojik membranlara nüfuz etmesi, serbest radikal süpürme, pıhtılaşma üzerine etkiler, antikolinesteraz aktivitesi ve mast hücreleri tarafından DMSO ile indüklenen histamin salınımına dikkat çekmiştir. DMSO'nun sistemik toksisitesinin düşük olduğunu kabul etmiştir.

Wood ve ark. (24) DMSO'nun bilinen çok sayıda farmakolojik özelliği olduğunu belirtmişlerdir. Kriyoprotektif etki, radyoprotektif etki, deneysel hiperkolesterolemi etkileyen serum kolesterolü ve trombosit agregasyon antagonizması bunlardan birkaçıdır. DMSO'nun biyolojik sistemleri etkilediği ve bu etkinin birçok klinik uygulamaya sahip olduğu göstermişlerdir. DMSO'nun belki de en ilginç ve en önemli özelliklerinden birinin, diğer ilaçları membranlardan geçirebilme yeteneği olduğunu belirtmişlerdir. DMSO ile karıştırıldığında, birçok ilaç fizyolojik etkileri bakımından güçlendirilmiş gibi görüldüğünü, bu nedenle daha küçük dozlar gerektiğini ve daha az toksisite görüldüğünü belirtmişlerdir.

Jacob ve ark. (25) dimetil sülfoksitin (DMSO) birincil farmakolojik etkileri olarak; membran penetrasyonu, membran transportu, anti-inflamasyon, sinir blokajı (analjezi), kolinesteraz inhibisyonu, enfeksiyona karşı direncin spesifik olmayan şekilde artırılması, vazodilatasyon, kas gevşemesi, platelet agregasyonuna karşı

antagonizma ve deneysel hiperkolesterolemide serum kolesterolü üzerindeki etkisini belirtmişlerdir. DMSO ayrıca profilaktik radyoprotektif özelliklere ve kriyoprotektif etkilere sahip olduğunu, iskemi hasarına karşı kordüğunu ortaya koymuşlardır.

Çalışmamızda kontrol grubuna ait deney hayvanlarının terminal ileum spesmenleri üzerinde yapılan incelemelerde normal morfolojiye sahip barsak mukoza yapısı görülmüştür. Sham iskemi grubu ile timokinon 50 mg/kg grubu histopatolojik bulgular karşılaştırıldığında lamina propriada hemoraji ve ülserasyonun gerilediğini gördük. Sham grubu ile timokinon 100 mg/kg grubu histopatolojik bulgular karşılaştırıldığında histopatolojik bulgularda gerileme olmadığını gördük. Sham grubu ile DMSO grubu histopatolojik bulgular karşılaştırıldığında histopatolojik bulgularda gerileme olduğunu gördük. Timokinon 50 mg/kg grubu ile timokinon 100 mg/kg grupları karşılaştırıldığında non-parametrik değerlendirmede göreceli olarak timokinon 50 mg/kg grubunda histopatolojik bulgularda gerileme varken istatistiksel olarak iki grup arasında anlamlı fark görülmedi.

Çalışmamızda labratuar sonuçlarında tüm gruplarda fosfor değerlerinde ve ALP değerlerinde istatistiksel olarak anlamlı bir fark saptanmadı. BUN değerlerinde timokinon 100 mg/kg grubu ile kontrol grubu arasında istatistiksel olarak anlamlı bir artış vardı, diğer gruplar arasında istatistiksel olarak anlamlı fark görülmedi. AST değerlerinde DMSO grubunda belirgin bir artış fark edildi. DMSO grubu ile kontrol ve sham grupları arasında istatistiksel olarak anlamlı fark izlendi. ALT değerlerinde DMSO grubunda daha fazla bir artış izlendi. Kontrol grubu ile DMSO ve timokinon 100 mg/kg grupları arasında istatistiksel olarak anlamlı fark izlendi. LDH değerlerinde DMSO grubunda belirgin bir artış dikkati çekti. DMSO grubu ile diğer gruplar arasında istatistiksel olarak anlamlı fark saptandı.

## 6. SONUÇ VE ÖNERİLER

Bizim çalışmamızda timokinonun düşük dozlarda, 50 mg/kg dozunda 100 mg/kg dozuna göre iskemi reperfüzyon sonrası hasarda daha efektif olduğunu düşünmekteyiz. 100 mg/kg dozunda histopatolojik değerlendirmede sham grubu ile anlamlı bir fark olmadığını gördük. Ong ve ark. (63) yaptığı çalışmada görüldüğü gibi Timokinon'un 100 mg/kg dozunda barsak dokusunda toksik olduğunu düşünmekteyiz. Timokinon 50 mg/kg grubu ile iyi bir solüvent olan DMSO grubunun histopatolojik sonuçları karşılaştırıldığında DMSO ve timokinon 50 mg/kg dozunun benzer etkiye sahip olduğunu gördük ancak DMSO'nun laboratuvar değerlerinde timokinon 50 mg/kg'a göre daha fazla bir artışa neden olduğunu farkettilik.

İskemi/Reperfüzyon hasarı klinik uygulamalarda sıklıkla karşılaşılan bir olaydır. Yapılan tüm cerrahi işlemler sırasında dokuların geçici bir iskemisi ve bunu takiben bir reperfüzyon periyodu vardır. İskemi reperfüzyon hasarını önlemek için birçok çalışma yapılmış, birçok ajan araştırılmış ancak hala etkin bir medikal ajan bulunamamıştır. Antioksidan savunma mekanizmalarının bilinmesi ve ince barsakta oluşan oksidatif strese bağlı hasarın iyi anlaşılması, klinik ortamda cerrahiye yardımcı yeni antioksidan tedavi seçeneklerinin geliştirilmesi bakımından önemlidir.

İnsanlar üzerinde yapılacak ileri araştırmalarla uygun doz ayarlamasıyla timokinon'un İ/R hasarını azaltıcı olası etkilerinin araştırılması gerektiğini düşünmekteyiz.

## KAYNAKLAR

1. Incidence of Acute Thrombo-Embolic Occlusion of the Superior Mesenteric Artery—A Population-based Study S. Acosta correspondence email, M. Ögren, N.-H. Sternby, D. Bergqvist, M. Björck.
2. A Statewide Analysis of the Incidence and Outcomes of Acute Mesenteric Ischemia in Maryland from 2009 to 2013 Robert S. Crawford, Donald G. Harris, Elena N. Klyushnenkova, Ronald B. Tesoriero, Joseph Rabin, Hegang Chen, and Jose J. Diaz.
3. Mesenteric ischemia: Pathogenesis and challenging diagnostic and therapeutic modalities Aikaterini Mastoraki, Sotiria Mastoraki, Evgenia Tziava, Stavroula Touloumi, Nikolaos Krinos, Nikolaos Danias, Andreas Lazaris, and Nikolaos Arkadopoulos.
4. Martinez JP, Hogan GJ: Mesenteric ischemia. *Emerg Med Clin North Am* 2004; 22: 09- 928.
5. Herbert GS, Steele SR: Acute and chronic mesenteric ischemia. *Surg Clin North Am* 007; 87: 1115- 1134.
6. Kozuch PL, Brandt LJ: Review article: diagnosis and management of mesenteric ischaemia with an emphasis on pharmacotherapy. *Aliment Pharmacol Ther* 2005; 21: 201-215.
7. Oldenburg WA, Lau LL, Rodenberg TJ, Edmonds HJ, Burger CD: Acute mesenteric ischemia: a clinical review. *Arch Intern Med* 2004; 164: 1054-1062.
8. Zhang Y, Leng YF, Xue X, Zhang Y, Wang T, Kang YQ. Effects of penehycli-dine hydrochloride in small intestinal damage caused by limb ischemia-reperfusion. *World J Gastroenterol*. 2011;14;17:254–9.
9. Marston A. Acute intestinal ischemia. In: *Gastrointestinal Emergencies*. London: WB Saunders 1992;42–160.

10. Badiola CM, Scoppetta DJ. Rapid revascularization of an embolic superior mesenteric artery occlusion using pulse-spray pharmacomechanical thrombolysis with urokinase. *AJR* 1997;169:55-7.
11. Greca FH, Goncalves NM, Souza Filho ZA, Noronha Ld, Silva RF, Rubin MR, The protective effect of methylene blue in lungs, small bowel and kidney after intestinal ischemia and reperfusion. *Acta. Cir. Bras.* 2008; 23(2): 149-156.
12. Menon NJ, Amin AM, Mohammed A, Hamilton G: Acute mesenteric ischaemia. *Acta Chir Belg* 2005; 105: 344- 354.
13. Ujiki M, Kibbe MR: Mesenteric ischemia. *Perspect Vasc Surg Endovasc Ther* 2005; 17: 309- 318.
14. Yasuhara H: Acute mesenteric ischemia: the challenge of gastroenterology. *Surg Today* 2005; 35: 185- 195.
15. Törüner A. Mezenterik vasküler hastalıklar. Sayek İ (Editör). *Temel Cerrahi*. Ankara: Güneş Kitabevi; 2004.s.1499-502.
16. Çimen A. *Anatomi*. Bursa: Uludağ Üniversitesi Bası mevi, 1994:253-7.
17. Paterno F, Longo WE. The Etiology and Pathogenesis of Vascular Disorders of the Intestine. *Radiol Clin N Am* 2008; 46: 877-85.
18. Giannoudis PV. Current concepts of the inflammatory response after major trauma: an update. *Injury* 2003; 34: 397-404.
19. Türk radyoloji dreneği/Bezmialem vakıf üniversitesi/İskemik barsağın radyolojik bulguları, ppt.
20. Martinez JP, Hogan GJ: Mesenteric ischemia. *Emerg Med Clin North Am* 2004; 22: 09- 928.
21. Herbert GS, Steele SR: Acute and chronic mesenteric ischemia. *Surg Clin North Am* 007; 87: 1115- 1134, ix.
22. Acosta S, Nilsson TK, Bjorck M: D-dimer testing in patients with suspected acute thromboembolic occlusion of the superior mesenteric artery. *Br J Surg* 2004; 91: 991-994.

23. Flagg Brayton C. Dimethyl Sulfoxide: A review. *Cornell Vet* 1986;76:61-90.
24. Wood DC, Wood J. Pharmacologic and biochemical considerations of dimethyl sulfoxide. *Ann N Y Acad Sci* 1975 Jan 27;243:7-19.
25. Jacob SW, Herschler R. Pharmacology of DMSO. *Cryobiology* 1986 Feb;23(1):14-27.
26. Collange O, Tamion F, Chanel S, Hue G, Richard V, Thuilliez C, et al.: D-lactate is not a reliable marker of gut ischemia-reperfusion in a rat model of supraceliac aortic clamping. *Crit Care Med* 2006; 34: 1415-1419.
27. İskemi-reperfüzyon hasarının patofizyolojisi, Zafer Teke , Burhan Kabay , Akın Özden, *Pamukkale Tıp Dergisi*, 2008;1:65-72
28. Oldenburg, WA., Lau, LL., Rodenberg, TJ., Edmonds, HJ., ve Burger, CD. (2004). Acute mesenteric ischemia: a clinical review. *Archives of Internal Medicine*, 164(10), 1054-1062.
29. Kozuch, PL., ve Brandt, LJ. (2005). Diagnosis and management of mesenteric ischaemia with an emphasis on pharmacotherapy. *Alimentary Pharmacology & Therapeutics*, 21(3), 201- 215.
30. Sabiston David C. (Çeviri: A. Kazancıgil). *Temel Cerrahi*. Ankara: Güven Kitabevi; 1979:244- 254.
31. Schwartz LB, Gewertz BL. Mesenteric ischemia. *Surg Clin North Am* 1997; 77:275.
32. Dunphy JE. Abdominal pain of vascular origin. *Am J Med Sci* 1936;192:109.
33. Luther B, Moussazadeh K, Müller BT, Franke C, Harms JM, Ernst S, et al. The acute mesenteric ischemia-not understood or incurable. *Zentralbl Chir Düsseldorf* 2002;127:674-84.
34. Junqueira L.C. Carneiro J. Kelley O.R. *Basic Histology*, AYTEKİN Y.(çeviri editörü), Barış Kitabevi, 1993;15: 336-370,
35. Özkuş K, Demirci S, Barlas B, İnce Barsak Anatomisi, *Türkiye Klinikleri, J Surg Med Sci* 2005; 1(8):1-2.

36. Schwartz S, Shires T, Spencer F, Daly J, Fisher J, Galloway A. Principles of Surgery, 7th Edition, Geçim E.İ (çeviri editörü), Antıp, 2004;25: 1235-1282.
37. Alverdy JC, Chi HS, Sheldon GF. The effect of parenteral nutrition on gastrointestinal immunity: The importance of enteral stimulation. Ann Surg 1985;202:681.
38. Johnson CD, Kudsk KA. Nutrition and intestinal mukozal immunity. Clinical Nutrition 1999;18:337-44.
39. Gürbüz AK. İskemik barsak hastalıkları [serial online] 2007,
40. Gönen Ö. Barsakların Vasküler Hastalıkları. İliçin G, Ünal S, Biberoglu K, Akalin S, Süleymanlar G (Editörler). Temel İç Hastalıkları'nda. 1. baskı. Ankara: Güneş Kitabevi; 2004. s.1018- 23.
41. Dilege Ş. Mezenter Damar Hastalıkları. Kalaycı G (Editör). Genel Cerrahi'de. 2. baskı. İstanbul: Nobel Tıp Kitabevi; 2002.s.883- 93.
42. Törüner A. Mezenterik vasküler hastalıklar. Sayek (Editör). Temel Cerrahi. Ankara: Güneş Kitabevi; 2004.s.1499- 502.
43. Kachlik D, Baca V. Macroscopic and Microscopic Intermesenteric Communications. Biomed Pap Med Fac Üniv Palacky Olomouc Czech Repub 2006;150:121- 30.
44. Sayek İ. Temel Cerrahi, Cilt 1, Gastrointestinal sistem anatomisi, In: İlgi S, ed. 2.baskı Güneş Kitabevi, 1996; 899-900.
45. Kaleya RN, Sammartan RJ, Boley SJ. Aggressive approach to acute mesenteric ischemia. Surg Clin North Am 1992;72: 157- 82.
46. Bakal CW, Sprayregen S, Wolf EL. Radiology in intestinal ischemia: angiographic diagnosis and management. Surg Clin North Am 1992;72: 125- 41.
47. Corman G, Marvin L, Allı son Stephen I, Kuehne Jonathan P. (Çeviri: Ö.Alabaz). Kolon ve rektal cerrahinin el kitabı . Adana: Nobel tıp Kitabevleri; 2004:687-90.

48. Turnage, RH., Guice, KS., ve Oldham, KT. (1994).Endotoxemia and remote organ injury following intestinal reperfusion . The Journal of Surgical Research, 56, 571-578.
49. Badiola CM, Scoppetta DJ. Rapid revascularization of an embolic superior mesenteric artery occlusion using pulse-spray pharmacomechanical thrombolysis with urokinase. AJR 1997;169: 55- 7.
50. Zimmerman BJ, Granger DN. Reperfusion injury Surg. Clin. North Am.1992;72(1) 65- 83
51. Sahna E, Deniz E, Aksulu HE. Myocardial ischemia-reperfusion injury and melatonin Anadolu Kardiyol. Derg. 2006;6(2):163- 8.
52. Dođtař A, Solak O, Topçu Ö, Duman M. Akut süperior mezenterik arter tromboembolisinde selektif intraarteriyel trombolitik tedavi. C. Ü. Tı p Fak Derg 2005;27(2): 79- 82.
53. Rhodens RS, DePalma RG. Mitochondrial dysfunction of the liver and hypoglycemia in hemorrhagic shock. Surg Gynecol. Obstr. 1980;150(3): 347- 52.
54. Chervu A, Moore WS, Hamsher E, Quinones- Baldrich WJ. Differential recovery of skeletal muscle and peripheral nevre function after ischemia and reperfusion. J.Surg. Res.1987;47(1):12- 9.
55. Ogihara S, Yamamura S, Tomono H, Iwabuchi H, Ebihara T, Mı nagava Y, et al. Superior mesenteric arterial embolism: Treatment by transcatheter thromboaspiration. J Gastroenterol 2003;38:272- 7.
56. Talih T, Sıçanlarda oluşturulmuş deneysel intestinal iskemi/reperfüzyon modelinde sulforafanın etkileri, Tez 2012
57. Ufuk Tas, Murat Ayan, Erkan Sogut, Tuncay Kuloglu, Murat Uysal, Halil I. Tanriverdi, Ufuk Senel, Birsen Ozyurt,and Mustafa Sarsilmaz Protective Effects of Thymoquinone and Melatonin on Intestinal Ischemia–reperfusion Injury, Saudi J Gastroenterol. 2015 Sep-Oct; 21(5): 284–289.

58. Grace, PA. (1994). Ischaemia-reperfusion injury. *The British Journal of Surgery*, 81, 637- 647.
59. McCord, JM. (1985). Oxygen-derived free radicals in postischemic tissue injury. *The New England Journal of Medicine*, 312, 159- 163.
60. Granger, DN., Hollwarth, ME., ve Parks, DA. (1986). Ischemiareperfusion injury: role of oxygen-derived free radicals. *Acta Physiologica Scandinavica*, 548, 47- 63.
61. Parks, DA. ve Granger, DN. (1986). Contributions of ischemia and reperfusion to mucosal lesion formation. *The American Journal of Physiology*, 250, 749- 753.
62. Cuzzocrea, S, Chatterjee, P. Mazzon, E., Dugo, L., De Sarro,A., Van de Loo, FAJ. ve diğerleri. (2002). Role of induced nitric oxide in the initiation of the inflammatory response after postischemic injury. *Shock*, 18, 169-176.
63. Acute and subacute toxicity profiles of thymoquinone-loaded nanostructured lipid carrier in BALB/c mice. Ong YS, Saiful Yazan L, Ng WK, Noordin MM, Sapuan S, Foo JB, Tor YS. *Int J Nanomedicine*. 2016 Nov 9;11:5905-5915.
64. The effect of thymoquinone on the renal functions following ischemia-reperfusion injury in the rat. Hammad FT, Lubbad L. *Int J Physiol Pathophysiol Pharmacol*. 2016 Dec 25;8(4):152-159.
65. Schoenberg MH, Beger HG. Reperfusion injury after intestinal ischemia. *Crit Care Med* 1993; 21:1376-1386.
66. Molnar Z., Shearer E., Lowe D., N-acetylcysteine treatment to prevent the progression of multisystem organ failure: a prospective, randomized, placebo controlled study. *Crit Care Med* 1999; 27: 1100-1104.
67. Takahashi, A., Tomomasa, T., Kaneko, H., Watanabe, T., Tabata, M., Morikawa, H., ve diğerleri. (2001). Intestinal motility in an in vivo rat model of intestinal ischemia- reperfusion with special reference to the effects of nitric oxide on the motility changes. *Journal of Pediatric Gastroenterology and Nutrition*, 33(3), 283- 288.

68. Turnage, RH., Guice, KS., ve Oldham, KT. (1994). Endotoxemia and remote organ injury following intestinal reperfusion. *The Journal of Surgical Research*, 56, 571-578.
69. Cuzzocrea, S., Rossi, A., Serraino, I., Di Paola, R., Dugo, L., Genovese, T., ve diğeri. (2003). 5-Lipoxygenase knockout mice exhibit a resistance to splanchnic artery occlusion shock. *Shock*, 20, 230- 236.
70. Hassoun, HT. Weisbrodt, NW., Mercer, DW., Kozar, RA., Moody, FG., ve Moore, FA. (2001). Inducible nitric oxide synthase mediates gut ischemia/reperfusion-induced ileus only after severe insults. *The Journal of Surgical Research*, 97(2), 150- 154.
71. Mustafa NA., Yandi M., et al. Role of diltiazem in ischemia-reperfusion injury of the intestine. *Eur Surg Res* 1994; 26: 335–341.
72. Şener G, Akgün Ü, şatrioğlu H, Topaloğlu Ü, et al. The effect of pentoxifylline on intestinal ischemia/reperfusion injury. *Clin Pharmacol*. 2001;15:19- 22.
73. Günel E., Caglayan F., Caglayan O. et al. Treatment of intestinal reperfusion injury using antioxidative agents. *J Pediatr Surg* 1998; 33:1536-1539.
74. Parks DA., Bulkley GB., Granger DN., et al. Ischemic injury in the cat small intestine: role of superoxide radicals. *Gastroenterology* 1982; 82: 9-15
75. Reilly PM., Schiller HJ., Bulkley GB., Pharmacologic approach to tissue injury mediated by free radicals and other reactive oxygen metabolites. *Am J Surg* 1991; 161:488–503.
76. Schoenberg MH, Beger HG. Reperfusion injury after intestinal ischemia. *Crit Care Med* 1993; 21:1376-1386.
77. Haglund U., Bergqvist D., Intestinal ischemia—the basics. *Langenbeck's Arch Surg* 1999; 384: 233–238.
78. Thymoquinone protects end organs from abdominal orta ischemia /reperfusion injury in a rat model. Aydin MS, Kocarlan A, Kocarlan

- S, Kucuk A, Eser İ, Sezen H, Buyukfirat E, Hazar A. Rev Bras Cir Cardiovasc. 2015 Jan-Mar;30(1):77-83.
79. Comparison of combined antioxidants and thymoquinone in the prevention of testis ischemia - reperfusion injury. Erol B, Sari U, Amasyali AS, Ozkanli S, Sogut S, Hanci V, Efiloglu O, Danacioglu YO, Engin P, Yencilek F, Atis G, Yildirim A, Alkoc OA, Caskurlu T.
80. Stojadinovic A., Smallridge R. et al: Anti-inflammatory effects of U743S9F in a rat model of intestinal ischemia-reperfusion injury. Crit Care Med 1999; 27: 764–770.
81. Halliwell B., Free radicals, antioxidants, and human disease: curiosity, cause, or consequence? Lancet 1994; 344 (8924): 721-724.
82. Tamer L., Polat G., Eskandari G., Ercan B., Atik U., Serbest radikaller. MEÜ Tıp Fak Derg 2000; 1: 52-58.
83. Cuzzocrea S., Reiter RJ., Pharmacological action of melatonin in shock, inflammation and ischemia/reperfusion injury. Eur J Pharmacol 2001;426 (1–2):1-10.
84. Aktan ÖA., Yalçın SA., Ischemia-reperfusion injury, reactive oxygen metabolites and the surgeon. Turk J Med Sci 1998; 1–5.
85. Aydın ÇY., Deneysel testis torsiyonunda doku hasarının önlenmesinde N asetil sisteinin rolü (tez). Edirne: Trakya Üniversitesi Tıp Fak; 2005.
86. Neuroprotective effects of thymoquinone against spinal cord ischemia-reperfusion injury by attenuation of inflammation, oxidative stress, and apoptosis. Gökce EC, Kahveci R, Gökce A, Cemil B, Aksoy N, Sargon MF, Kısa Ü, Erdoğan B, Güvenç Y, Alagöz F, Kahveci O.
87. Baykal Y., Kocabalkan F., Serbest radikaller ve hücre hasarı. Sendrom 2000; 9: 31–39.
88. Girotti AW., Lipid hydroperoxide generation, turnover, and effector action in biological systems. J Lipid Res 2000; 39: 1529- 1542.

89. Haga S., Remington SJ., Morita N., Terui K., Ozaki M., Hepatic ischemia induced immediate oxidative stress after reperfusion and determined the severity of the reperfusion-induced damage. *Antioxid Redox Signal* 2009; 11:2563– 2572.
90. Halliwell B. Free radicals, antioxidants, and human disease: curiosity, cause, or consequence? *Lancet*. 1994; 10: 721–724.
91. Akkuş İ., Serbest radikaller ve fizyopatolojik etkileri. Mimoza Yayınları, İstanbul, 2000; 1–124.
92. Chen HF, Kou YR. Vagal and mediator mechanisms underlying the tachypnea caused by pulmonary air embolism in dogs. *J Appl Physiol* 2000; 88: 1247– 1253.
93. Kutty RK., Kutty G., Wiggert B., et al. Induction of heme oxygenase 1 in the retina by intensive visible light: Suppression by the antioxidant dimethylthiourea. *Biochemistry* 1995; 92: 1177–1181.
94. O'Mara CS, Ernst CB. Acute mesenteric ischemia. Ğn: Zuidema GD (Ed.). Shackelford's surgery of the alimentary tract 2ed. Vol.5, Philadelphia: W.B.Saunders Company; 1986.p.3- 36.
95. Meyer T, Klein P, Schweiger H, Lang W. How can the prognosis of acute mesenteric artery ischemia be improved? Results of a retrospective analysis. *Zentralbl Chir Nürnberg* 1998;123:230- 4.
96. Uncu H, Uncu G, İlçöl Y, Aker Y. Diagnosis of intestinal ischemia by measurement of serum phosphate and enzyme changes and the effectiveness of vitamin E treatment. *The Turkish J of Gastroenterol* 1999;10(3):272- 5.
97. Lores ME, Canizares O, Rosselo PJ. The significance of elevation of serum phosphate levels in experimental intestinal ischemia. *Surg Gynecol Obstet* 1981;152:593- 6.
98. Thymoquinone mitigate ischemia-reperfusion-induced liver injury in rats: a pivotal role of nitric oxide signaling pathway. Abd-Elbaset M, Arafa EA, El Sherbiny GA, Abdel-Bakky MS, Elgendy AN.

99. Kreft B, Strunk H, Flacke S, Wolff M, Conrad R, Gieseke J, et al. Detection of thrombosis in the portal venous system: comparison of contrast-enhanced MR angiography with intraarterial digital subtraction angiography. *Radiology* 2000;216(1):86- 92.
100. Shoieb AM, Elgayyar M, Dudrick PS, Bell JL, Tithof PK. 2003. In vitro inhibition of growth and induction of apoptosis in cancer cell lines by thymoquinone. *Int J Oncol*, 22:107-13.
101. Hosseinzadeh H, Parvardeh S. Anticonvulsant effects of thymoquinone, the major constituent of *Nigella sativa* seeds, in mice. *Phytomedicine*. 2004;11(1):56-64.
102. Ragheb A, Attia A, Eldin WS, Elbarbry F, Gazarin S, Shoker A. The protective effect of thymoquinone, an anti-oxidant and anti-inflammatory agent, against renal injury: a review. *Saudi J Kidney Dis Transpl*. 2009; 20:741-52.
103. Gali-Muhtasib H, Kuester D, Mawrin C, et al. Thymoquinone triggers inactivation of the stress response pathway sensor CHEK1 and contributes to apoptosis in colorectal cancer cells. *Cancer Res*. 2008;68(14):5609-18.
104. Worthen DR, Ghosheh OA, Crooks PA. The in vitro anti-tumor activity of some crude and purified components of blackseed, *Nigella sativa* L. *Anticancer Res*.1998; 18(3A):1527-32.
105. Roepke M, Diestel A, Bajbouj K, Walluscheck D, Schonfeld P, Roessner A, Schneider- Stock R, Gali-Muhtasib H. Lack of p53 augments thymoquinone-induced apoptosis and caspase activation in human osteosarcoma cells. *Cancer Biol Ther*. 2007; 6(2):160-9.
106. Kruk I, Michalska T, Lichszteid K, Kładna A, Aboul-Enein HY. The effect of thymol and its derivatives on reactions generating reactive oxygen species. *Chemosphere*. 2000; 41:1059-64.
107. Badary OA, Abdel-Naim AB, Abdel-Wahab MH, Hamada FM. The influence of thymoquinone on doxorubicin-induced hyperlipidemic nephropathy in rats. *Toxicology*. 2000;143(3):219-26.

108. Mohamed A, Shoker A, Bendjelloul F, Mare A, Alzrigh M, Benghuzzi H, Desin T. Improvement of experimental allergic encephalomyelitis (EAE) by thymoquinone; an oxidative stress inhibitor. *Biomed Sci Instrum.* 2003;39:440-5.



