

T1807



T.C.  
AKDENİZ ÜNİVERSİTESİ  
TIP FAKÜLTESİ  
ORTOPEDİ VE TRAVMATOLOJİ  
ANABİLİM DALI

AKDENİZ ÜNİVERSİTESİ  
MERKEZ KÜTÜPHANESİ

**POSTERİOR AYAK BİLEĞİ ARTROSKOPİSİNDE  
PORTALLERİN GÜVENİLİRLİĞİ VE EKLEM  
HAREKETLERİNİN ETKİSİ +**

**Dr. Hakan BİLBAŞAR**

**Uzmanlık Tezi**

**Tez Danışmanı : Doç.Dr. F.Feyyaz AKYILDIZ**

*“Tezimden Kaynakça Gösterilerek Faydalanılabilir”*

**Antalya, 2005**

## TEŞEKKÜR

Akdeniz Üniversitesi Tıp Fakültesi Ortopedi ve Travmatoloji Anabilim Dalı'ndaki asistanlığım süresince yardım ve desteklerini her zaman hissettiren ve eğitimimde büyük katkıları olan başta tez danışmanım sayın Doç. Dr. Feyyaz Akyıldız olmak üzere değerli hocalarım Prof. Dr. Ahmet Turan Aydın, Prof. Dr. Semih Gür, Doç. Dr. Serdar Tüzüner, Doç. Dr. Hakan Özdemir, Doç. Dr. Mustafa Ürgüden, Doç. Dr. Merter Özenci, Yrd. Doç. Dr. Yetkin Söyüncü, Op. Dr. Haluk Özcanlı, Op. Dr. Kürşat Dabak ve birlikte çalışma şansına eriştiğim tüm asistan arkadaşlarıma en derin teşekkürlerimi sunarım.

# İÇİNDEKİLER

	<u>SAYFA</u>
SİMGELER ve KISALTMALAR DİZİNİ	v
ŞEKİLLER DİZİNİ	vi
1. GİRİŞ	1
2. GEREÇ VE YÖNTEM	4
3. SONUÇLAR	8
4. TARTIŞMA	10
5. ÖZET	13
KAYNAKLAR	15
EKLER	

## SİMGELER VE KISALTMALAR

FHL	Fleksör Hallusis Longus
CT	Computerized Tomography
MRI	Magnetic Resonance Imaging
Mm	Milimetre
cm	Santimetre
N.	Nervus
V.	Vena

## ŞEKİLLER DİZİNİ

<u>Şekil :</u>	<u>Sayfa :</u>
2.1 Ayak bileğini dorsifleksiyonda tutan splint	4
2.2 Ayak bileğini nötralde tutan splint	4
2.3 Splintlerin lateralden görünümü	5
2.4 Splintlerin inferiordan görünümü	5
2.5 Splintlerin posteriordan görünümü	5
2.6 Tibial ve sural sinirlerin portal çizgilerine fibula tipi seviyesindeki uzaklıklarının ölçümü (A ; posterolateral portal çizgisi, B; posteromedial portal çizgisi, T; tibial sinirden posteromedial portal çizgisine olan mesafe, S: sural sinirden posterolateral portal çizgisine olan mesafe).	7

## 1. GİRİŞ

Bu çalışmada klasik ayak bileği artroskopisindeki posteromedial ve posterolateral giriş noktalarıyla Van Dijk'in (16) tanımladığı ardayak endoskopisi portallerinin nöral yapılarla olan ilişkilerinin değerlendirilmesi amaçlandı. Ayrıca ayak bilek ve ardayak hareketlerinin nöral yapılarla artroskopik giriş noktaları arasındaki uzaklıklara olan etkileri değerlendirildi.

Ayak bileğinin posterior kompartmanının patolojileri birçok otör tarafından tanımlanmıştır. Bu bölgede ağrıya sebep olan birçok faktör mevcuttur; bunlar intraartiküler (eklem fareleri, osteokondral defektler, subkondral kistik lezyonlar yumuşak doku impingement'ı gibi) ve/veya ekstraartiküler (os trigonum sendromu, posterior intermalleolar ligament sendromu gibi) olabilir. Ağrı posttravmatik-posterior talar çıkıntının non-unionu, kemiksel avülsiyonlar, kalsifikasyonlar- veya atravmatik- FHL veya peroneal tendonların tendiniti, ayak bilek veya subtalar eklem artritleri- orijinli olabilir. Anterior ayak bilek ağrısı veya diz ya da dirsek gibi eklemlerden şikayetleri olan hastalarda bu alanların anatomik yapıları oldukça yüzeysel ve dolayısıyla kolay palpe edilebilir yapılar iken ardayak için bunu söylemek mümkün değildir. Ardayaktaki bir çok anatomik yapı derin yerleşimlidir, dolayısıyla palpasyonları zordur. Bu yüzden ardayakla ilgili klinik yakınmaların tanılarının sadece klinik muayene ve radyolojik değerlendirmeye konulmaya çalışılması sıklıkla zordur.

Tanı koymak için sıklıkla CT, MRI, kemik sintigrafisi gibi ek tanısal modalitelere ihtiyaç duyulmaktadır.

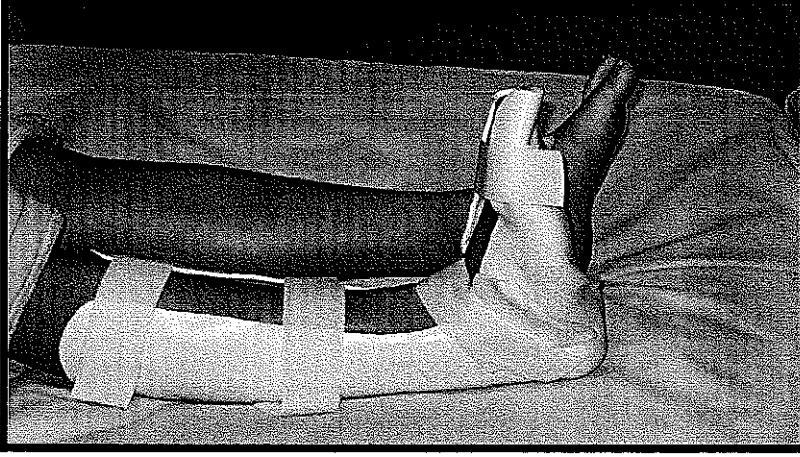
Küçük eklem artroskopilerinde kullanılan cihazlardaki gelişmeler ve ayak bileğinin anatomisi ve biyomekaniği hakkındaki artan bilgi birikimi sayesinde birçok ayak bileği problemi artroskopiyle tedavi edilebilmektedir. Ayak bileği patolojilerinin artroskopik tedavileriyle ilgili birçok çalışma mevcuttur. Anterolateral, anteromedial ve posterolateral portaller ayak bileği artroskopisinde daha güvenli portaller olarak tanımlanmıştır. Nörovasküler yapılara ait iatrojenik yaralanma riski yüksek olduğu için posteromedial portalin kullanımı önerilmemektedir (1-7). Konservatif tedaviye iyi cevap vermeyen ve cerrahi olarak tedavi edilmeleri gereken birçok ayak bileği posterioruna ait patoloji literatürde tanımlanmıştır (8-14). Güvenli portallerden ulaşımın mümkün olmadığı ve posteromedial portalin kullanılmasının gerektiği durumlarda açık cerrahi tercih edilmekteydi (9-15). Van Dijk ve arkadaşları (16,17) fibula tipi hizası veya biraz proksimalinde açılan portaller aracılığıyla uygulanan ardayak endoskopisi ile birçok intraartiküler veya ekstraartiküler patolojinin damar sinir yaralanması olmadan tedavi edilebildiklerini göstermiştir. Böylece artroskopik olarak ayak bileği eklemının posterior kompartmanına ulaşımın da mümkün olması nedeniyle bu bölgedeki patolojilerin tedavisi için bu teknik güvenle kullanılabilir.

Artroskopik cerrahi tedavide posterolateralde N. Suralis'in dalları ve V. Saphena Parva risk altındayken posteromedialde N. Tibialis, A. Tibialis Posterior ve dalları risk altındadır.

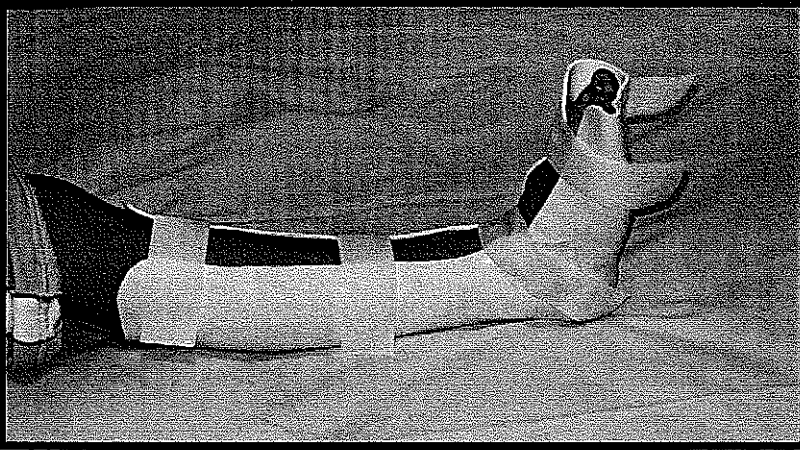
Kimi otörler tarafından rutin anterior ayak bilek artroskopisiyle beraber posterolateral yaklaşım savunulmaktadır. Rutin ayak bilek artroskopisiyle ayak bileği ekleminin posterior kısmının sistemik olarak değerlendirilmesi mümkün olmakla birlikte eklemin şekli dolayısıyla önden arkaya enstrümanlarla çalışmak zordur. Ayrıca sadece intraartiküler patolojiler değerlendirilebilmektedir. Ne posttravmatik kalsifikasyonlar, periartiküler skar dokuları ya da semptomatik os trigonum gibi periartiküler patolojiler ne de FHL tendiniti gibi ekstraartiküler patolojiler değerlendirilememektedir. Ardayak problemlerine endoskopik yaklaşımın ise bariz avantajları vardır.

## 2. GEREÇ VE YÖNTEM

Tam hareket genişliğine sahip ve ayak bileği patolojisi olmayan yirmi gönüllü erişkinin (10 bayan ve 10 erkek) 20 ayak bileği çalışmaya dahil edildi. MRI incelemesinin süresi uzun sürdüğü için gönüllülerin sadece tek taraf ayak bilekleri değerlendirildi. İncelemeler esnasında ayak bileğinin sabit durumda tutulmasını garantilemek için polycaprolacone bir splint kullanıldı. Splintler suda ısıtıldı ve gönüllülerin ayaklarında planlanan ayak bileği pozisyonlarında şekillendirildiler (Şekil 2.1, Şekil 2.2).

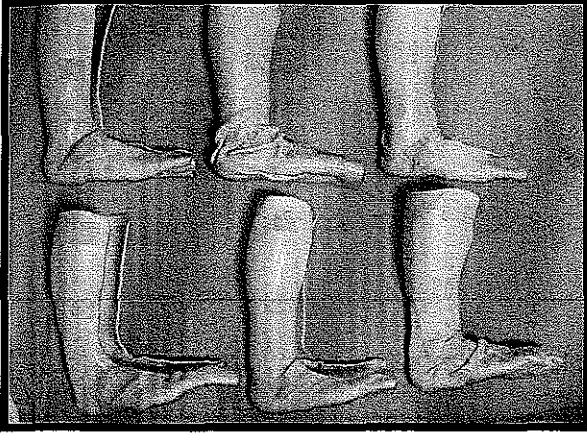


Şekil 2.1. Ayak bileğini dorsifleksiyonda tutan splint




Şekil 2.2. Ayak bileğini nötralde tutan splint


Ayak bileklerinin MRI incelemeleri 6 farklı pozisyonda yapıldı: nötral-nötral, nötral-varus, nötral-valgus, dorsifleksiyon-nötral, dorsifleksiyon-varus ve dorsifleksiyon-valgus (Şekil 2.3, Şekil 2.4, Şekil 2.5).



Şekil 2.3. Splintlerin lateralden görünümü



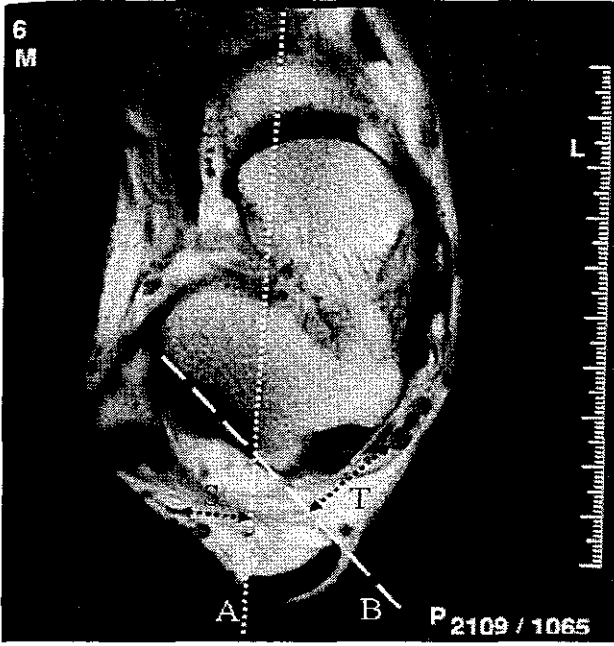
Şekil 2.4. Splintlerin inferiordan görünümü



Şekil 2.5. Splintlerin posteriordan görünümü

İncelemeler sonrasında ölçümler yapıldı. İki seviye belirlendi. Ardayak endoskopisi için Van Dijk ve arkadaşlarının (16) tanımladığı fibula tipi ilk seviye olarak belirlendi. İkinci seviye fibula tipinin 1.2 cm proksimalinde yerleşmiş ve Ferkel ve (7) arkadaşlarının klasik ayak bileği artroskopisi için tanımlamış olduğu posterior portallerdi. Ayak bileği ve ardayağın nötral-nötral pozisyonlarında aşil tendonunun hemen medial ve lateralinde açılmış portallere medialde tibial sinirin lateralde sural sinirin uzaklıkları her seviyede ölçüldü. Bu pozisyondaki sonuçlar referans olarak alındı. Ardından beş farklı pozisyondaki (nötral-varus, nötral-valgus, dorsifleksiyon-nötral, dorsifleksiyon-varus ve dorsifleksiyon-valgus) uzaklıklar ölçülerek ayak bilek ve ardayağın hareketiyle sinirlerin portallerle aralarındaki uzaklıklardaki değişimler değerlendirildi.

Çalışmada öncelikli olarak ayak bileği ve ardayak nötral-nötral pozisyondayken en alt MRI çapraz kesitlerinde birinci web aralığı belirlendi. Ardından web aralığından aşil tendonunun lateraline düz bir çizgi çekilerek bu çizgi tüm aksiyel çapraz kesitlerde işaretlendi. Fibula hizasında bu çizgi aşil tendonunun lateralinde olacak şekilde düzeltildi ve bu çizgi ardayak artroskopisinin lateral portal çizgisi olarak kabul edildi. Tüm kesitlerde FHL tendonunun bu çizginin medialinde kaldığı gözlemlendi. Lateral portal çizgisiyle aynı hizada medial portal çizgisi oluşturuldu. Lateral portal çizgisinin kemikle birleştiği noktadan aşil tendonunun medialine bir çizgi çekildi ve burası medial portal çizgisi olarak kabul edildi. Medial portal çizgisinden tibial sinire, lateral portal çizgisinden sural sinire olan ölçümler yapıldı (Şekil 2.6).



**Şekil 2.6.** Tibial ve sural sinirlerin portal çizgilerine fibula tipi seviyesindeki uzaklıklarının ölçümü (A ; posterolateral portal çizgisi, B; posteromedial portal çizgisi, T; tibial sinirden posteromedial portal çizgisine olan mesafe, S; sural sinirden posterolateral portal çizgisine olan mesafe).

Klasik ayak bileği artroskopisi için tanımlanan portallerin fibula tipinin 1.2 cm proksimalinde olması sebebiyle aynı prosedür tekrarlanarak bu seviyede de ölçümler tekrarlandı.

İstatistiki analiz SPSS 10.0.1 ile yapıldı. İstatistiki anlamlılığı değerlendirmek için çiftli t-testi kullanıldı.

### 3. SONUÇLAR

MRI'lardaki ölçümler iki radyoloji uzmanı ve bir ortopedi uzmanının konsensusuyla belirlendi. Nötral-nötral pozisyonda posteromedial portalin tibial sinire olan ortalama uzaklığı  $16.5\pm5.6$  mm, posterolateral portalin sural sinire ortalama uzaklığı  $13.1\pm3$  mm idi. Klasik ayak bileği portalleri söz konusu olduğundaysa tibial sinirin portal çizgisine uzaklığı  $13.3\pm4.6$  mm, sural sinirin portal çizgisine uzaklığı  $9.7\pm2.9$  mm idi (Ek 1). Tibial ve sural sinirlerin fibula tipi ile fibula tipinin 1.2 cm proksimalindeki portal çizgilerine olan uzaklıklarının ölçümleri için çiftli t-testi sonuçları istatistiki olarak anlamlıydı ( $p<0.001$ ).

Fibula tipi hizasında ayak bilek ve ardayağın farklı pozisyonlarındaki ölçümleri nötral-nötral pozisyondaki ölçümlerle karşılaştırıldı. Tibial sinirin nötral-valgus pozisyonunda posteromedial portale ortalama uzaklığı  $16.6\pm4.6$  mm ( $p=0.761$ ), nötral-varus pozisyonunda  $16.1\pm5.2$  mm ( $p=0.306$ ), dorsifleksiyon-nötral pozisyonunda  $16.2\pm4.3$  mm ( $p=0.526$ ), dorsifleksiyon-valgus pozisyonunda  $16.2\pm4.7$  mm ( $p=0.467$ ) ve dorsifleksiyon-varus pozisyonunda  $16.3\pm4.6$  mm ( $p=0.699$ ) idi. Sural sinirin nötral-valgus pozisyonunda posterolateral portale ortalama uzaklığı  $13.5\pm3.3$  mm ( $p=0.494$ ), nötral-varus pozisyonunda  $13.7\pm3$  mm ( $p=0.035$ ), dorsifleksiyon-nötral pozisyonunda  $11.3\pm2.7$  mm ( $p=0.001$ ), dorsifleksiyon-valgus pozisyonunda  $11.7\pm3.3$  mm ( $p=0.014$ ) ve dorsifleksiyon-varus pozisyonunda  $12.3\pm2.8$  mm ( $p=0.026$ ) idi (Ek 2).

Ayak bilek ve ardayağın çeşitli pozisyonlarındaki ölçümlerin değerlendirilmesi sonunda sural sinirin dorsifleksiyon-varus ( $p=0.026$ ), dorsifleksiyon-valgus ( $p=0.014$ ), dorsifleksiyon-nötral ( $p<0.001$ ), nötral-varus ( $p=0.035$ ) pozisyonlarında portal çizgisine yaklaştığı gözlemlendi ve bu farklar istatistiki olarak anlamlı bulundu.

Bu tez çalışmasının sonuçları ardayakta endoskopik veya artroskopik girişim için en güvenli portallerin fibula tipi seviyesinde oluşturulabileceğini göstermektedir. Nörolojik komplikasyonları engellemek için ayak bilek ve ardayağı farklı pozisyonlarda tutmanın bir avantajı yoktur. Bu yüzden nötral-nötral pozisyonda Van Dijk ve arkadaşlarının tanımladığı fibula tipinin seviyesinde oluşturulan portallerin kullanılmalarıyla ve posteromedial portal oluşturulurken tanımladıkları yöntemin kullanılmasıyla birçok intraartiküler ayak bileği ve subtalar eklem patolojileri ve ardayağın eklem dışı patolojileri artroskopiyle güvenli bir şekilde tedavi edilebilmektedir.

Bu çalışmanın sonucunda ardayak endoskopisi portalleri posterior ayak bileği artroskopisi portallerine göre daha güvenli bulundular. Sural sinir lezyonlarını azaltmak ve önlemek için posterior portallerin ayak bileği ve ardayak nötral pozisyondayken açılmasını öneririz.

#### 4. TARTIŞMA

Artroskopi düşük morbiditeli, rehabilitasyonu, iyileşmeyi ve normal günlük ve sportif aktivitelere dönmeyi hızlandıran bir metoddur (5). Başarılı bir artroskopik cerrahi için ayak bileği ve ilgili yapıların anatomisine ait ayrıntılı bilgi gereklidir. Bu aynı zamanda iatrojenik yaralanmaları engellemek için de önemlidir. Farklı otörler posteromedial portal kullanılmadan güvenli portallerden yapılan artroskopilerde %25'lere varan oranda komplikasyonlar rapor etmişlerdir ve bunların yaklaşık yarısı nörolojik komplikasyonlardır (6,18-24). Ayak bileği artroskopisindeki en önemli komplikasyon posteromedial nörovasküler yapıların zarar görmesidir, bu yüzden birçok otör posteromedial portalin kullanılmamasını önermektedir (1-7). Ancak anterior portaller aracılığıyla ayak bileği posterioruna ait patolojileri saptayıp tedavi edebilmek sadece çok laksitesi olan ayak bileklerinde mümkün olabilmektedir. Bunun yanında rutin ayak bilek artroskopisinin posterior portallerinin modifikasyonu Acevedo ve arkadaşları (25) 29 hastada nörolojik komplikasyonlar olmadan başarılı artroskopik sinoviyektomi sonuçları bildirmişlerdir.

Tibial sinir ardayağın medialinde orta hatta en yakın olan dolayısıyla da yaralanmaya en elverişli yapıdır. Lateral tarafta ise sural sinirin yaralanma ihtimali yüksektir. Klasik ayak bileği artroskopisi portalleri oluşturulurken fibulanın tipi referans olarak alınır ve farklı otörlere göre bu noktanın portallere uzaklığı 1.2 ila 2.5 cm arasında değişmektedir (4,5,6,7). Bu tez çalışmasında klasik ayakbileği artroskopisi uygulamalarında posteromedial ve posterolateral portallerin belirlenmesinde Ferkel ve arkadaşları (7)

tarafından önerilen fibula tipine göre 1.2 cm proksimalde kalan noktalar referans olarak alınmıştır. Ardayak endoskopisinde Van Dijk ve arkadaşları (16) portalleri fibula tipi veya hemen proksimali hizası olarak tanımlamışlardır. Lijoi ve arkadaşları (26) yaptıkları anatomik çalışmada fibula tipinin 1 ve 2 cm proksimalinde oluşturulan 2 farklı portale nörolojik yapıların uzaklıklarını ölçmüşler ve iki seviye arasında istatistiki olarak anlamlı farklılıklar bulmuşlardır. Çalışmalarında fibula tipinin 1 cm proksimalindeki portal noktası, fibula tipinin 2 cm proksimalindeki portal noktasına göre sinir yapılarına ortalama olarak 2.9 mm daha uzak bulunmuştur. Bizim çalışmamızda tibial ve sural sinirlerin fibula tipi hizasındaki portallere olan uzaklıklarının fibula tipinin 1.2 cm proksimalindeki portallere olan uzaklıklarından ortalama 3.3 mm daha uzak olduğu ve bu farklılığın istatistiki olarak anlamlı olduğu saptandı ( $p < 0.001$ ). Lijoi'nin anatomik diseksiyon çalışması (26) ile bu çalışmada yapılan MRI çalışması birlikte değerlendirildiğinde tibial ve sural sinirlerin portallere en uzak olduğu seviyelerin Van Dijk ve arkadaşlarının (16) ardayak endoskopisi için tanımladığı fibula tipi seviyesindeki portaller olduğu ortaya çıkmaktadır.

Ardayak endoskopisinde posterolateral portal oluşturulurken trokarın ucunun birinci web aralığına yönlendirilmesi ve böylece FHL tendonunun lateral kısmında kalınarak nöral yapıların korunmalarının sağlanması önerilmektedir (16). Medial portal açılmasını takiben enstrümanların horizontal planda portale sokulup aşıl tendonu lateralinde artroskopa değildikten sonra dikleşilmesi ve FHL tendonunun lateralinde kalınması, medialdeki nörovasküler yapıların korunmasında ek olarak faydalıdır. Van Dijk ve arkadaşları (16) 1995-2000 yılları arasında bahsedilen yöntemlerle ardayak endoskopisi

uygulanan 86 hastada hiçbir komplikasyon bildirmemişlerdir. Yukarıda bahsedilen teknikle uygulandığında ardayak endoskopisinin ayak bilek posterioruna ait çok çeşitli patolojilerin tanı ve tedavilerinde güvenilir bir yöntem olduğunu savunmaktadırlar.

## 5. ÖZET

Bu çalışmada ayak bileğini posteriordan çaprazlayan nöral yapılarla hem klasik posterior ayak bilek artroskopisi hem de ardayak endoskopisi için tanımlanmış portallerin ilişkisini belirlemek ve ayak bilek ve ardayak hareketlerinin portal-sinir mesafesine olan etkisini değerlendirmek amaçlandı.

Ayak bileklerinden şikayeti olmayan 20 erişkin gönüllünün 20 ayağı çalışmaya dahil edildi. MRI incelemesi esnasında ayak bilek ve ardayağı 6 sabit pozisyonda (nötral-nötral, nötral-varus, nötral-valgus, dorsifleksiyon-nötral, dorsifleksiyon-varus ve dorsifleksiyon-valgus) tutmak için ayaklar muayene öncesinde şekillendirilmiş polycaprolacone bir splint içerisine yerleştirildiler. MRI incelemeleri tüm bu pozisyonlarda yapıldı; iki farklı portal seviyesi ve altı farklı pozisyonda sural sinir ve posterior tibial sinirlerin portallere olan en kısa mesafeleri ölçüldü.

Çalışmada tibial ve sural sinirlerin ardayak endoskopisi portallerine olan ortalama uzaklıklarının posterior ayak bileği portallerine olan ortalama uzaklıklarından büyük oldukları saptandı. Uzaklıklardaki farklılık çiftli t-testine göre istatistiki olarak anlamlıydı ( $p<0.001$ ). Sural sinirin dorsifleksiyon varus, dorsifleksiyon valgus, nötral dorsifleksiyon ve nötral varus pozisyonlarında posterolateral portale yaklaştığı saptandı ve bunların tümündeki ölçümler istatistiki olarak anlamlı bulundu.

Bu alıřmanın sonucunda ardayak endoskopisi portalleri posterior ayak bileęi artroskopisi portallerine gre daha gvenli bulundular. Sural sinir lezyonlarını azaltmak ve nlemek iin posterior portallerin ayak bileęi ve ardayak ntral pozisyondayken aılmasını neririz.

## KAYNAKLAR

1. Feiwell LA, Frey C. Anatomic study of arthroscopic portal sites of the ankle. *Foot & Ankle* 1993; 14: 142-147.
2. Voto SJ, Ewing JW, Fleissner PR Jr, Alfonso M, Kufel M. Ankle arthroscopy: Neurovascular and arthroscopic anatomy of standard and trans-achilles tendon portal placement. *Arthroscopy Association of North America* 1989; 5: 41-46.
3. Ferkel RD, Scranton PE. Current concepts review. Arthroscopy of the ankle and foot. *J Bone Joint Surg* 1993; 75-A: 1233-1242.
4. Parisien JS, Vangness T, Feldman R. Diagnostic and operative arthroscopy of the ankle. *CORR* 1987; 224: 228-236.
5. Ferkel RD, Fischer SP. Progress in ankle arthroscopy. *CORR* 1989; 240: 210-220.
6. Ferkel RD, Fasulo GJ. Arthroscopic treatment of ankle injuries. *Orthop Clin North Am* 1994; 25: 17-32.
7. Ferkel RD. Arthroscopy of the foot and ankle. In : Mann RA, Coghlin MJ, eds *Surgery of the foot and ankle*. Vol 2, Ed 7. St Louis: Mosby, 1999; 1257-1297.
8. Bureau NJ, Etienne C, Hobden R, Aubin B. Posterior ankle impingement syndrome: MR imaging findings in seven patients. *Radiology* 2000; 215: 497-503.

9. Eberle CF, Moran B, Gleason T. The accessory flexor digitorum longus as a cause of flexor hallucis syndrome. *Foot and Ankle Int.*, 2002; 23(1): 51-55.
11. Hamilton WG, Geppert MJ, Thompson FM. Pain in the posterior aspect of the ankle in dancers: differential diagnosis and operative treatment. *J Bone Joint Surg.* 1996; 78-A: 1491-1500.
12. Abramowitz Y, Wollstein R, Barzilay Y, London e, Matan Y, Shabat S, Nyska M. Outcome of resection of a symptomatic os trigonum. *J Bone Joint Surg* 2003; 85-A: 1051-1057.
13. Veazey BL, Heckman JD, Galindo MJ, Mc Ganity PLJ. Excision of ununited fractures of the posterior process of the talus: A treatment for chronic posterior ankle pain. *Foot Ankle* 1992; 13: 453-457.
14. Moratta JJ, Micheli LJ. Os trigonum impingement in dancers. *Am J Sports Med* 1992; 20: 533-536.
15. Paterson RS, Brown JN. The posteromedial impingement lesion of the ankle. A series of six cases. *Am Sports Med* 2001; 29: 550-556.
16. Van Dijk CN, Scholten PE, Krips R. A 2-portal endoscopic approach for diagnosis and treatment of posterior ankle pathology. *Arthroscopy* 2000; 16: 871-876.
17. Van Dijk CN. Hindfoot endoscopy. *Sports Medicine and Arthroscopy Review* 2000; 8: 365-371.
18. Small NC. Complications in arthroscopic surgery performed by experienced arthroscopists. *Arthroscopy Association of North America* 1988; 4: 215-221.

19. Ferkel RD, Dalton DH, Guhl JF. Neurological complications of ankle arthroscopy. *Arthroscopy* 1996; 12: 200-208.
20. Martin DF, Baker CL, Curl WW, Andrews JR, Robie DB, Haas AF. Operative ankle arthroscopy. *Am J Sports Med*; 1989; 17: 16-23.
21. Barber FA, Glick J, Britt BT. Complications of ankle arthroscopy. *Foot Ankle* 1990; 10: 263-266.
22. Amendola A, Petrik J, Webster-Bogaert S. Ankle arthroscopy: outcome in 79 consecutive patients. *Arthroscopy*. 1996; 12: 565-573.
23. Drez D Jr, Guhl JF, Gollehon DL. Ankle arthroscopy: technique and indication. *Foot Ankle* 1981; 2: 138-143.
24. Andrews JR, Previte WJ, Carson WG. Arthroscopy of the ankle: technique and normal anatomy. *Foot Ankle* 1985; 6: 29-33.
25. Acevedo JI, Busch MT, Ganey TM, Hutton WC, Ogden JA. Coaxial portals for posterior ankle arthroscopy: an anatomic study with clinical correlation on 29 patients. *Arthroscopy* 2000; 16: 836-842.
26. Lijoi F, Lughì M, Baccarani G. Posterior approach to the ankle: An anatomic Study. *Arthroscopy* 2003; 19: 62-67.
27. Sitler DF, Amendola A, Bailey C, Thain LMF, Spouge A. Posterior ankle arthroscopy. *J Bone Joint Surg* 2002; 84-A: 763-769.

# **EKLER**

**EK 1**

	Tip Seviyesi		Tip Proksimali Seviyesi	
	T	S	T	S
1	23,1	13,2	17,8	6,5
2	16,1	11,6	13,7	9,5
3	21,6	10,1	15,4	7,5
4	10,6	13,2	10,5	9,6
5	13,2	16,3	10,3	9,8
6	17,1	10	13,6	8
7	16,4	15,1	16,3	10,4
8	22,7	12,8	14,9	9,8
9	22,6	14,6	18,6	9,7
10	26,7	11,7	23,2	8,6
11	16,7	11,2	12,2	6,6
12	7,1	13,3	4,9	10,6
13	22,6	17,8	16,2	16,2
14	16,3	10,1	15,3	7,4
15	12,4	11,6	11	7,8
16	12,3	9,7	11,9	7,7
17	12,3	15,5	8	12,4
18	6,1	9,7	3,6	8,1
19	16,1	13,1	12,9	10,6
20	18,5	21,3	16,1	17,8

Tibial sinirin medial portal çizgilerine sural sinirin lateral portal çizgilerine fibula tipinden ve 1.2 cm proksimalinden en kısa mesafeleri. T: N. Tibialis, S: N. Suralis

## EK 2

ANKARA ÜNİVERSİTESİ  
MERKEZ KÜTÜPHANESİ

	nötral- nötral		nötral- valgus		nötral- varus		dorsifleksiyon- nötral		dorsifleksiyon- valgus		dorsifleksiyon- varus	
	T	S	T	S	T	S	T	S	T	S	T	S
1	23,1	13,2	21,3	9,7	17,4	13	18,8	9	21	8,1	18,3	12,7
2	16,1	11,6	18,2	13,4	17	13,3	16,3	11,3	18,7	12,3	17,7	11,6
3	21,6	10,1	20	11,6	20,7	11,8	18,2	9,3	20	10,2	18,6	10,5
4	10,6	13,2	10,3	13,9	10	13,4	10,6	11,2	906	12,7	8,5	12,6
5	13,2	16,3	16,7	13,4	14,9	18,7	15,9	11,5	16,5	10,7	16,4	14,1
6	17,1	10	17,7	16,8	17	13,1	16,8	10,6	15,9	11,9	15,3	11
7	16,4	15,1	18,3	13,2	14,2	15,5	19,7	11,9	18,5	12,6	18,7	12,2
8	22,7	12,8	19,6	11,5	22,5	12,7	20,7	9,5	18,7	9,9	20,5	9,8
9	22,6	14,6	23,3	12,8	23,9	12,5	22,7	12,9	22,3	11,3	22,2	11,8
10	26,7	11,7	24,9	12,4	25	14,2	23,9	7,6	25,2	9,8	25,1	13,4
11	16,7	11,2	16	9,4	14,9	10,8	15,3	9	15	8,9	16,6	10,7
12	7,1	13,3	8,6	13,4	5,9	13,3	9,2	10,2	8,2	7,3	9,5	9,1
13	22,6	17,8	19,7	20,1	21,7	19,5	19,3	15,2	18,1	14,6	19,8	17,3
14	16,3	10,1	16,7	11,8	15,9	11,1	16,8	9,7	15,9	10,9	17	9,4
15	12,4	11,6	12,1	13,1	13	11,6	13,2	10,4	15,4	10,9	14,2	10,2
16	12,3	9,7	13,4	11,3	13,3	11	14	9,2	12,7	9,9	13,6	10,5
17	12,3	15,5	13,3	16,2	12,8	14,6	12,5	16,1	12,1	14,7	12,5	15,2
18	6,1	9,7	8	8,8	6,9	9,7	6,7	9,3	6,4	10,5	6,7	9,7
19	16,1	13,1	16,8	14,1	16,6	14,1	16,7	13,3	15,2	12,8	16,4	13,6
20	18,5	21,3	18	22,1	19,1	21	17,2	18	18,2	23,1	19,2	20

Farklı ayak ve ayak bileği pozisyonlarında tibial ve sural sinirlerin tip seviyesinde portallere en yakın mesafeleri, T: N. Tibialis S: N. Suralis