T.C.

SELÇUK ÜNİVERSİTESİ

SAĞLIK BİLİMLERİ ENSTİTÜSÜ

ÖN AÇIK KAPANIŞ OLGULARININ ESSIX MATERYALİ İLE TEDAVİLERİ ve ETKİ MEKANİZMASININ DEĞERLENDİRİLMESİ

Mustafa Erinç UYGUN

DOKTORA TEZİ

ORTODONTİ ANABİLİM DALI

Danışman

Prof.Dr. Yaşar Bedii GÖYENÇ

KONYA - 2008

T.C.
SELÇUK ÜNİVERSİTESİ
SAĞLIK BİLİMLERİ ENSTİTÜSÜ

ÖN AÇIK KAPANIŞ OLGULARININ ESSIX MATERYALİ İLE TEDAVİLERİ ve ETKİ MEKANİZMASININ DEĞERLENDİRİLMESİ

Mustafa Erinç UYGUN

DOKTORA TEZİ

ORTODONTİ ANABİLİM DALI

Danışman

Prof.Dr. Yaşar Bedii GÖYENÇ

Bu araştırma Selçuk Üniversitesi Bilimsel Araştırma Projeleri Koordinatörlüğü tarafından 07202025 proje numarası ile desteklenmiştir.

KONYA - 2008

ÖNSÖZ

Doktora eğitimim süresince ve araştırmamın tüm aşamalarında yardımını, bilgisini, maddi ve manevi desteğini esirgemeyen; tezimin yapım aşamasında ve yorumlanmasında büyük katkısı olan danışmanım sayın Prof. Dr. Yaşar Bedii GÖYENÇ'e,

İstatistik analizlerinin yapılmasında ve yorumlanmasında katkısı olan Prof. Dr. Mehmet Emin TEKİN'e,

Doktora süresince bilgilerinden faydalandığım S.Ü. Diş Hekimliği Fakültesi Ortodonti Anabilim Dalı Öğretim Üyelerine,

Beraberliğimizin her anında maddi ve manevi desteklerini hissettiren ve dostluklarını esirgemeyen sevgili hocalarım Doç.Dr. Faruk Ayhan BAŞÇİFTÇİ, Doç. Dr. Abdullah DEMİR ve arkadaşlarım Dt. Gökhan BİŞİRİCİ, Dr. Önjen TAK, Dt. Kemal SOLMAZ'a ve Ortodonti A.D. personeline,

Tüm eğitimim boyunca desteklerini hiçbir zaman esirgemeyen anneme, babam Dt.Haşmet UYGUN'a, kardeşime, özellikle tez dönemindeki çalışmalarım süresince gösterdiği anlayış ve destekten dolayı eşim Dt. Lerzan Nisa UYGUN'a teşekkürlerimi sunarım.

İÇİNDEKİLER

	Sayfa
1. GİRİŞ	**1**
1.1. Ön Açık Kapanış Maloklüzyonunun Tanımı	2
1.2. Arka Açık Kapanış	3
1.3. Yetersiz Bite	3
1.4. Ön Açık Kapanış Maloklüzyonunun Görülme Sıklığı	3
1.5. Ön Açık Kapanış Maloklüzyonunun Etyolojisi	3
1.5.1. Dentoalveolar Gelişim	8
1.5.2. Çevresel Faktörler	8
1.6. Arka Açık Kapanışın Etyolojisi	14
1.6.1. Primer Erüpsiyon Hatası	14
1.6.2. Erüpsiyonun Durması	15
1.7. Ön Açık Kapanış Maloklüzyonunun Sınıflandırılması	15
1.7.1. Dişsel Açık Kapanış	16
1.7.1.1. Dental Açık Kapanışların Karakteristik Özellikleri	18
1.7.2. İskeletsel Açık Kapanış	19
1.7.2.1. İskeletsel Açık Kapanışların Kraniofasiyal Karakteristik Özellikleri	19
1.8. Açık Kapanış Maloklüzyonunun Morfolojik Özellikleri	21
1.9. Ön Açık Kapanış Maloklüzyonunun Dişsel Karakteristik Özellikleri	24
1.10. Ön Açık Kapanış Maloklüzyonunun Klinik Karakteristik Özellikleri	25
1.10.1. Pseudo Açık Kapanış	25
1.10.2. Basit Açık Kapanış	25
1.10.3. Kompleks Açık Kapanış	26
1.10.4. Kompund (İnfantil) Açık Kapanış	26
1.10.5. İatrojenik Açık Kapanış	26
1.11. Ön Açık Kapanış Maloklüzyonu ve Konuşma Performansı	27
1.12. Ön Açık Kapanış Maloklüzyonunda Tedavi Yöntemleri ve Kullanılan Apareyler	27
1.12.1. Süt Dişlenme Döneminde Tedavi	27

1.12.2. Erken Karışık Dişlenme Döneminde Tedavi 29
1.12.3. Geç Karışık Dişlenme Döneminde Tedavi 29
1.12.3.1. High-Pull Headgear 30
1.12.3.2. Vertikal Çenelik 31
1.12.3.3. Posterior Bite Bloklar 33
1.12.3.4. Aktif Vertikal Düzenleyici 34
1.12.3.5. Fonksiyonel Apareyler 35
1.12.3.6. Thurow Apareyi 37
1.12.3.7. Elastik Aktivatör (Stockfisch Kinetor) 37
1.12.3.8. Hızlı Molar İntrüzyon Apareyi 38
1.12.3.9. Lip Seal Egzersizleri 39
1.12.3.10. Kas Egzersizleri 40
1.12.3.11. Glossektomi 40
1.12.4. Daimi Dentisyonda Tedavi 41
1.12.4.1. Diş Çekimi 41
1.12.4.2. Ekstrüzyon Arkı 42
1.12.4.2.A. Molarlarda Hareket 42
1.12.4.2.B. Keserlerde Hareket 43
1.12.4.3. Multiloop Edgewise Ark Teli Tekniği 43
1.12.4.4. İmplantlar, Miniplaklar ve Mikrovidalar 45
1.12.4.5. Ortodontik ve Ortognatik Tedavi Yöntemleri 48
1.13. Ön Açık Kapanış Tedavileri Sonrası Stabilite ve Relaps 48
2. GEREÇ ve YÖNTEM 53
2.1. Ortodontik Modellerin Elde Edilmesi 53
2.2. Lateral Sefalometrik Filmlerin Elde Edilmesi 54
2.3. El-Bilek Filmlerinin Elde Edilmesi 54
2.4. Apareyin Yapımı 55
2.5. Apareyin Kullanılması 58
2.6. Lateral Sefalometrik Filmlerin Değerlendirilmesi 61

2.7. Lateral Sefalometrik Filmlerin Analizinde Kullanılan Noktalar 61

2.8. Lateral Sefalometrik Filmlerin Analizinde Kullanılan Düzlemler 64

2.9. Araştırmada Kullanılan Sefalometrik Ölçümler 66

2.9.1. İskeletsel Ölçümler 66

2.9.2. Dişsel Ölçümler 69

2.10. İstatiksel Yöntem 72

3. BULGULAR 73

3.1. Ölçüm Duyarlılığı 73

3.2. Ölçümlerin Değerlendirilmesi 74

4. TARTIŞMA 77

4.1. Lateral Sefalometrik Radyografilere Ait Sonuçların İstatiksel Değerlendirilmesi 83

5. SONUÇ ve ÖNERİLER 101

6. ÖZET 102

7. SUMMARY 103

8. KAYNAKLAR 104

9. ÖZGEÇMİŞ 112

1. GİRİŞ

İskeletsel ve dental açık kapanış olguları, yüzün vertikal boyutlarının artması sonucunda iskeletsel yapı ile birlikte dentoalveolar yapıların da etkilendiği bir maloklüzyon türüdür (Eren 1994).

Dil ve dudak fonksiyonları, dişlerin erüpsiyonları, alveolar kemik gelişimi, alt ve üst çenenin gelişimi çene yüz kompleksinde vertikal ilişkileri düzenleyen faktörlerdir. Gelişim döneminde, bu yapılarda görülen bir düzensizlik durumunda çeşitli maloklüzyonlar oluşabilir. Vertikal yönde bir maloklüzyon olan açık kapanış, etyolojisinin karmaşık ve birçok faktöre bağlı olmasından dolayı ortodontik olarak tedavi edilmesi en zor anomalilerdendir (Dinçer 1995).

Hastanın alt ve üst çene gelişim yönünün saptanması, var olan vertikal sorunların teşhisinde son derece önemlidir. Uzun yüz sendromuna sahip hastalarda alt çene kondilinin büyüme paterninin yönü geriye ve yukarı doğrudur. Bu geriye doğru rotasyon ön yüz yüksekliğini arttırmakta, çene ucunun geride konumlanmasına neden olmakta ve bazı vakalarda açık kapanış ile sonuçlanmaktadır. Björk'ün alt çenenin gelişim yönünün tahmin edilmesiyle ilgili çalışmaları, ortodontistler için anomalilerin teşhisinde belirleyici olmuştur. Björk'ün çalışmasında kondilin yapmış olduğu rotasyon tahmini sefalometrik filmler ile yapılmaktadır. Bunun için Björk 7 özel sefalometrik nokta belirlemiştir. Kondiler rotasyonun tahmini için belirlenen bu noktalar:

1. Kondil başının eğimi
2. Mandibular kanalın kurvatürü
3. Alt çenenin alt sınırının şekli
4. Simfiz'in eğimi
5. Kesiciler arası açı
6. Premolarlar yada molarlar arası açı
7. Alt ön yüz yüksekliği

Eğer üst çene suturlarının ve alt/üst çene alveolar yapılarının gelişimi, kondilin dik yön büyümesini geçerse geriye doğru rotasyon görülür ve uzun yüz tipi meydana gelir (Björk 1969).

Açık kapanışların etyolojisi birçok faktöre bağlı olduğu için çeşitli tedavi yöntemleri mevcuttur. Tedavide anormal gelişim gösteren yapıların normal boyutlarına getirilmesi yada yaklaştırılması hedeflenmektedir. Açık kapanış vakalarının erişkin bireylerde tedavilerinin zor olması ve cerrahi işlemler gerektirebilmesinden dolayı erken dönemde tedavi edilmesi daha uygundur (Dinçer 1995).

Tüm bu bilgiler ışığında çalışmamızın amacı, büyüme gelişim dönemi sona ermemiş, iskeletsel ön açık kapanış gösteren Angle sınıf I ve hafif sınıf II anomalilerin 3 mm kalınlığında yumuşak Essix plastiğinden hazırlanmış aparey ile tedavisinin dentoalveolar ve iskeletsel yapılar üzerine etkilerinin sefalometrik olarak incelenmesidir.

1.1. Ön Açık Kapanış Maloklüzyonunun Tanımı

Günümüze kadar birçok araştırmacı tarafından açık kapanışın çeşitli tanımlamaları yapılmıştır. Açık kapanış, sentrik oklüzyonda ön dişlerin dik yönde birbirlerini örtmediği durum olarak tanımlanmaktadır (Shapiro 2002).

Worms ve ark (1971), ön açık kapanışı, arka bölge dişleri oklüzyondayken alt ve üst çene kesici dişlerin kesici kenarları arasında negatif overbite'ın görülmesi olarak tanımlamışlardır.

Açık kapanış, çeneler tamamen kapalıyken alt ve üst dişlerin birbirinden ayrı olma durumu; ön açık kapanış ise sentrik oklüzyon pozisyonundayken üst ve alt ön dişlerin oklüzyonda olmama durumu olarak tanımlanmıştır (Mizrai 1978).

Ön açık kapanış, alt çenenin tam kapanışa geçtiğinde üst kesici dişlerin alt kesicilerin 1/3'ünü kaplamadığı durum olarak tanımlanmaktadır (Nhaoum 1975).

Kim (1987) tarafından ön açık kapanış, alt ve üst anterior dişlerinin vertikal yönde birleşmediği ve alt çene kapalı pozisyonda iken kesici fonksiyonu için gerekli kapanış eksikliği durumu olarak tanımlanmıştır.

Ön açık kapanış, vertikal yönde üst ve alt ön dişlerin kesici kenarlarının temasta olmadığı durum olarak tanımlanmaktadır (Subtelny ve Sakuda 1964).

1.2. Arka Açık Kapanış

Ön açık kapanışa ek olarak, posterior açık kapanış da oklüzyon durumunda posterior dişlerde kapanışın olmaması durumu olarak tanımlanmaktadır.

1.3. Yetersiz Bite

Yetersiz bite ise, üst keserlerin alt keserleri normalden daha az örtmesi veya sıfır bite (başbaşa kapanış) durumuna denir (Mitchell ve ark 2001).

1.4. Ön Açık Kapanış Maloklüzyonunun Görülme Sıklığı

Birçok araştırmacı, açık kapanışın populasyonda görülme sıklığını araştırmıştır. 2 mm'den fazla açık kapanışın, populasyonun %1'inden azında görülmekte olduğu ve araştırmalara göre açık kapanışın siyah populasyonda görülme sıklığının beyaz ırktan ve özellikle İspanyol populasyonundan 5 kat fazla olduğu rapor edilmiştir (Proffit 2000).

Kuzey Amerikalı 8-11 yaşlarındaki beyaz ırk çocuklarında ön açık kapanış oranı %3.6 olarak not edilmiştir (Proffit ve ark 1998).

Açık kapanışın genel populasyondaki görülme sıklığı 8-11, 12-17 ve 18-50 yaşlarında sırasıyla %3,6; %3,5 ve %3,3 olarak rapor edilmiştir (Proffit ve Fields 2000).

Bu maloklüzyon, kuzey Amerikalı zencilerin %16'sında ve beyazların %4'ünde görülmektedir. Bazı yazarlar, bu tip maloklüzyonun görülme sıklığının erişkin dönemde arttığını rapor etmişlerdir (Ngan ve Fields 1997, Sankey ve ark 2000).

1.5. Ön Açık Kapanış Maloklüzyonunun Etyolojisi

Açık kapanış maloklüzyonu, tedavi edilmesi en zor anomalilerdendir. Açık kapanış problemlerinde çok dikkat edilmesine rağmen, açık kapanış faktörleri ile ilgili konu tartışmalı bir konudur. Bu nedenle bu problemin tedavi yollarında, ortodontistler arasında tam bir görüş birliği yoktur. Etkili bir tedavi planının

geliştirilmesi ve tedavinin doğru bir şekilde yapılması diagnozun doğru olarak tespit edilmesine bağlıdır. Doğru diagnoz için, dikkatli değerlendirme ve açık kapanışa neden olan etyolojik faktörler hakkında geniş bilgi sahibi olmak kaçınılmazdır.

Genel olarak açık kapanışın oluşmasında etyolojik faktörler:

- Kalıtım
- Parmak emme alışkanlıkları
- Kistler ve süpernümere dişler
- Anormal dil boyutu ve fonksiyonları
- Vertikal büyüme paterni
- Çevresel faktörler
- Kondildeki artrik dejenerasyonlar
- Kasların zayıf olması (kas distrofisi)
- Üst solunum yolu problemleri (Total nazal obstrüksiyon, büyümüş tonsiller, septum deviasyonları, allerji, geniş konkalar)
- Mental gerilik
- Konjenital anomaliler ve iskeletsel patolojiler
- Oklüzal kuvvetler
- Kafa pozisyonu
- Dengesiz alt çene posturu
- Orofasiyal fonksiyonel matriks (Beane 1999).

Maloklüzyonun en önemli iki etyolojik faktörü, morfoloji ve çevresel etkenlerdir. Alt çene prognatizminin Hapsburg ailesinin genel bir özelliği olduğu bilinmektedir. Bu ailedeki alt çenenin aşırı gelişimi genetik etkenlerden kaynaklanmaktadır. Genel olarak bir çocuğun yüzü ailesiyle benzerlik göstermektedir. Hiç kuşkusuz ki maksillofasiyal morfolojinin büyüme gelişimi genetik olarak belirlenmektedir. Yutkunma, çiğneme ve artikülasyon gibi oral fonksiyonlar maloklüzyonu etkileyebilecek diğer faktörlerdir. Dil itimi, dil ısırma, ağız solunumu, düşük dil posturu ve tek taraflı çiğneme gibi anormal fonksiyonlar maloklüzyona neden olabilmektedir. Angle'a göre üst kesici protrüzyonunun görüldüğü sınıf II bölüm 1 maloklüzyonu, ağız solunumu ile ilişkilidir. Bu nedenle, oral fonksiyon ve oklüzyon birbirleriyle ilişkilidirler. Oral fonksiyonun vücut posturunun korunmasında çok önemli bir rolü vardır. İstemsiz kuvvetler ve habituel

davranışlar maksillo fasiyal ve alveolar bölge üzerinde kemik yapılarının deformasyonuna, çene bozuklukları ve maloklüzyonlara neden olabilmektedir. Bu habituel kuvvetler genellikle anormal postur olarak adlandırılırlar. Maloklüzyon ve oral postur arasındaki ilişki çok dikkatli bir şekilde değerlendirilmelidir. Morfoloji, oral fonksiyon ve postur birbirleriyle yakından ilişkili unsurlardır (Yamaguchi ve Sueshi 2003).

Maksiller protrüzyona yada açık kapanışa neden olan anormal alışkanlıklardan biri parmak emmedir. Bu alışkanlık, genellikle bebeklerde görülmektedir. Parmak yada emzik emme, bebekler için fizyolojik bir davranıştır. Genellikle 3 yaşına kadar parmak emme alışkanlığı zorla bıraktırılmaya çalışılmamalıdır. Ancak 10 yaşında bir çocuk hala parmak emme alışkanlığına devam ediyorsa bu alışkanlık, habit breaker apareyi yardımıyla hemen bıraktırılmalıdır (Yamaguchi ve Sueshi 2003).

Warren ve ark (2002), 3 yaşına kadar olan erken yaşlardaki emme alışkanlıklarını normal olarak tanımlamışlardır. Fakat, bu alışkanlıkların 3 yaşından sonra da devam etmesinin arzu edilmeyen dental arkın ve oklüzyonun oluşmasına neden olabileceğini belirtmişlerdir.

Parmak emme vakalarında, dentoalveoler yapılar üzerine etki sınırlıdır ve üst keserlerin proklinasyonuna ve alt keserlerin retroklinasyonuna neden olabilir. Bu tip açık kapanışlar nadiren geç pre pubertal yada pubertal dönemde görülürler. Fakat ara sıra yetişkin kişilerde de görülebilir. Açık kapanışın spontan olarak kapanması genellikle dento alveoler yapıların gelişimiyle yada kesicilerin sürmesiyle gerçekleşmektedir (Richardson 1981).

Çocukluk döneminde açık kapanış ve maksiller protrüzyon; parmak emme, dil itimi, dudak yalama, dudak emme ve ağız solunumu gibi anormal alışkanlıklarla ilişkilidir. Bu alışkanlıkların farklı sıklıkta, farklı miktarda ve farklı sürede olmasından dolayı maloklüzyon bireyden bireye değişiklik göstermektedir. Morfoloji, fonksiyon ve postur birbirinden etilenen faktörlerdir ve büyümenin normal sınırlar içinde devam etmesine katkıda bulunmaktadır (Yamaguchi ve Sueshi 2003).

Lokal patolojik olaylar; süpernumerer dişlerin ve kistlerin var olduğu ve sürmemiş dişin kökünün angulasyon bozukluğundan dolayı süremediği durumlar olarak sıralanabilmektedir. Cerrahi tedaviyi takiben süremediş dişlerin oklüzal seviyeye ulaşması 2 yıl yada daha fazla sürede gerçekleşebilir. Bununla birlikte, sabit yada hareketli apareylerle dişin sürmesi hızlandırılabilir. Bu tip vakalarda lokal açık kapanışın kapatılması dento-alveoler büyümeyle gerçekleşmektedir (Richardson 1981).

Graber ve ark. (1967), morfoloji ve oral fonksiyonların birbirinden ayrılmaz etkenler olduğunu belirtmişlerdir.

Dik yönde aşırı büyümenin gerçekleşmesi, iskeletsel açık kapanışlarda önemli etyolojik faktörlerden biri olarak kabul edilmektedir. Orofasiyal kompleksin gelişiminde kalıtımın önemli bir rolü vardır. Dik alt çene düzlem açısına ve dik yön büyüme paternine sahip ailelerin çocuklarında da aynı özellikler görülebilmektedir. Parmak emme alışkanlığı, aynı bir fonksiyonel aparey gibi büyüme-gelişimi etkileyebilmekte ve dik yönde büyümeyi şiddetlendirebilmektedir. Havayolu obstrüksiyonu da açık kapanışa neden olan bir diğer problemdir. Büyümüş adenoid doku havayolunda daralmaya, dilin önde konumlanmasına ve sonuç olarak dişsel yada iskeletsel açık kapanışın oluşmasına neden olabilmektedir. Büyümedeki bu değişiklikler sonucu da açık kapanış görülen vakalarda alt çene aşağı ve geriye doğru saat yönünde bir rotasyon yapmaktadır (Ngan 1997).

Proffit (2000)'e göre dil itimi, keserlerin konumlarının değişmesine neden olmaktadır.

Geçmişte yapılan klinik araştırmalar, parmak emme alışkanlıklarının iskeletsel maloklüzyonlara neden olamayacağı yönündeydi. Ancak, günümüzde bu tip alışkanlıklar sonucu oluşan dentoalveolar problemlerin iskeletsel sorunlara yol açabileceği düşünülmektedir (Cozza ve ark 2005).

Fukuta ve ark (1996), süt dişlenme döneminde emme aışkanlıkları ve maloklüzyon arasında bir ilişki olup olmadığını araştırmışlar, emme alışkanlığının olduğu grupta normal gruba göre daha yüksek oranda açık kapanış eğilimine rastlamışlardır.

Farsi ve Salama (1997), yaşları 3-5 arası olan Suudi çocuklarında emme

alışkanlıklarının etkisini incelemişler ve oral alışkanlıklar ile açık kapanış arasında güçlü bir ilişki olduğunu rapor etmişlerdir.

Ön açık kapanışın analiz edildiği araştırmalarda hiperdiverjant fenotipin yaygınlığı rapor edilmiştir (McNamara ve Brudon 2001).

Cozza ve ark (2005)'nın yapmış olduğu çalışmada, karışık dişlenme döneminde 1710 hastanın %17,7 (303)'sinde ön açık kapanış rapor edilmiştir. Ön açık kapanışa sahip hastaların %63,4'ünde emme alışkanlığı, %61'inde fasiyal hiperdiverjant özellikler gözlemlenmiştir. Ön açık kapanışa sahip hastalarda hem emme alışkanlığı hem de fasiyal hiperdiverjantlık %36,3 olarak belirtilmiştir. Ön açık kapanışa sahip olmayan hastalarda ise emme alışkanlığı oranı %28, fasiyal hiperdiverjantlık %34,5 olarak gözlemlenmiştir. Emme alışkanlıklarının ve fasiyal hiperdiverjantlığın artmış olmasının, ön açık kapanışın oluşmasında önemli rol oynadığı not edilmiştir.

Pullinger ve ark (1993) ve Yamada ve ark (2001), TME osteoartrozislerinin açık kapanışa neden olabileceğini rapor etmişlerdir.

Miyawaki ve ark (2005), maksimum oklüzal kuvvetlerin pre-pubertal dönemdeki açık kapanış vakalarında normal değerde olduğunu, açık kapanışa sahip erişkinlerde ise normal bireylere göre daha az değerlere sahip olduğunu rapor etmişlerdir.

Bazı yazarlar, çenenin maksimal açıklığında kondil hareket miktarının pre-pubertal dönemdeki açık kapanışa sahip bireylerde normal olduğunu belirtmişlerdir. Yapılan bu araştırmalar pre-pubertal dönemdeki hastaların normal TME ilişkilerine sahip olduğunu rapor etmektedirler (Harper ve Schneiderman 1996).

Açık kapanışa sahip erişkin bireylerde, normal bireylere göre daha kısa kondiler translasyon ve daha sık osteoartrozis görüldüğü belirtilmiştir. Bununla birlikte osteoartrozis görülme sıklığı %50'den daha azdır. Açık kapanışa sahip hastalardaki kondiler hareketlere ait bulgular daha yenidir. Bu yüzden TME rahatsızlıklarının ve osteoartrozisin açık kapanışa neden olduğu konusunda kesin bir bulgu yoktur. Ancak büyük olasılıkla açık kapanışa sahip hastalarda osteoartrozis ve TME bozuklukları görüldüğü rapor edilmiştir (Miyawaki ve ark 2005).

İskeletsel patoloji olarak damak yarıkları, cranio-fasiyal dizostoslar, kondiler hyperplazi ve akromegali sıralanabilir. Burada iki etki örnek gösterilebilir: ilk etkileyici faktör membranöz kemikleşme, ikincisi ise kıkırdaksal kemikleşmedir. Cleido-cranial dizostoslu hastalarda - membranöz kemiklerde defekt vardır- birçok sürmemiş dişler mevcuttur ve hücresel sement yoktur. Süpernumerer dişlerin alınmasını takiben sabit fakat hafif kuvvetlerle yapılan tedavi ile belki alveoler yapıların yetersizliğinin daha az olması sağlanabilir (Richardson 1981).

Scott (1962)'un klasik teorisine göre, açık kapanış akondroplazinin bir şekli olabilir. Çünkü, kıkırdaktan gelen kemiğin yetersizliği üst çenenin büyümesini sınırlandırmaktadır.

Dik yönde iskeletsel bozukluklar yalnızca kondiler büyümeden kaynaklanmaz. Ayrıca ön ve arka yüz yüksekliğindeki farklılıklardan da kaynaklanabilmektedir. Ön ve arka yüz yüksekliğinin gelişimini birçok faktör etkilemektedir. Bu faktörler 2 ana başlık altında incelenebilir:

1. Dentoalveolar gelişim
2. Çevresel faktörler

1.5.1. Dentoalveolar Gelişim

Isaacson ve ark (1971) 'nın yaptığı araştırmaya göre, bütün dentoalveolar yükseklikler, uzun ön yüz yüksekliğine sahip hastalarda artmıştır. Özellikle üst çenede, dentoalveolar gelişimdeki değişimler yüzünden ön yüz yüksekliği etkilenmektedir.

1.5.2. Çevresel Faktörler

Yapılan çalışmalara göre uzun yüz tipine sahip çocukların %40'tan azında burun solunumuna rastlanmıştır. Uzun yüz tipine sahip erişkin bireyler normal populasyonla karşılaştırıldığında uzun yüz tipine sahip grupta nasal tıkanıklığın daha fazla olduğu saptanmıştır.

Büyük adenoidler, tonsiller, septum deviasyonları, büyük konkalar ve allerjiler gibi havayolu problemleri high angle hastalarda genellikle görülmektedir ve bu problemler alt çene posturunu etkilemektedir. Araştırmacılar adenoidlerin ve

tonsillerin alınması sonucu hastalarda mandibular düzlem açısının ve ön yüz yüksekliğinin azaldığını rapor etmişlerdir.

Solunum üzerine yapılan araştırmalarda birbiriyle zıt görüşte iki madde rapor edilmektedir:

1. Yapılan insan ve hayvan deneylerine göre total hava yolu tıkanıklığı büyüme paterninin değişmesine ve maloklüzyonun gelişmesine neden olmaktadır.

2. Uzun yüz tipine sahip bireylerde hava yolu tıkanıklığı bir kanıt değildir ve etyolojide çevresel faktörler önemlidir.

Sonuç olarak ağız solunumu ortodontik problemlerin ortaya çıkmasına neden olabilir, fakat bunu etyolojik bir faktör olarak görmek de zordur.

Bebeklik döneminde, dişler sürmediğinden yutkunma sırasında dil, alveol kretleri arasına girer. Bu yutkunma türüne infantil yutkunma denir ve dişler sürdükten sonra bu yutkunma tipi değişir. Bu tip yutkunma alışkanlığının devam etmesi durumunda sürmekte olan dişler arasına giren dil, bu dişlerin sürmesini engelleyeceğinden anteriorda açık kapanışa sebep olacaktır. Dilin anormal pozisyonundan kaynaklanan açık kapanışlarda simetrik bir durum söz konusudur.

Subtelny (1965) bir başka çalışmasında, hatalı yutkunmayı yani dilin dişler arasına girerek gerçekleştirilen yutkunmayı, süt dişlenmeden daimi dişlenmeye geçiş sırasında görülen ve normal sayılan bir yutkunma biçimi olarak tanımlamıştır. Bu tip yutkunmanın, daimi keserlerin sürmesiyle son bulduğu ve peltek konuşmanın hatalı yutkunmanın karakteristik özelliklerinden birisi olduğu rapor edilmiştir.

Dil itimi aktivitesinin dört değişik varyasyonu vardır:

- **Deformasyonsuz dil itimi:** Anormal dil itimi fonksiyonuna rağmen hiçbir deformasyon ortaya çıkmaz.

- **Anterior deformasyona sebep olan dil itimi:** Bazen bilateral ark darlığı ve bir posterior çapraz kapanış ile beraber olan ön açık kapanıştır.

- **Bir arka açık kapanış ile birlikte bukkal segment deformasyonuna sebep olan dil itimi:** Bazı sınıf II div 2 maloklüzyonlar bu gruba girer. İnteroklüzal aralığa yanağın girmesi bir faktör olabilir.

- **Hem ön açık kapanışa hem de arka açık kapanışa sebep olan kombine dil itimi:** Bu nedenle oluşmuş açık kapanışların tedavileri oldukça zordur. (Mitchell ve ark 2001).

Yutkunma sırasında dil itimi şu olaylar gerçekleşirken görülebilir:

1. Normal oklüzyona sahip küçük çocuklarda süt dişlenmeden daimi dişlenmeye geçilirken

2. Kesici dişler yer değiştirirken

Yutkunma sırasında dil tarafından meydana gelen basınç hemen hemen 1 saniye etki etmektedir. Bu tipik yutkunma günde 800 kez tekrarlanmaktadır. Bu etki bazı yazarlar tarafından tartışılmaktadır.

Birçok klinisyen dilin, hafif kuvvetler olmasına rağmen basınç altında kalan dişleri dik yada yatay yönde etkileyebileceğini belirtmişlerdir (Mitchell ve ark 2001).

Yüksek hızda alt kesicilerin debondingi sırasında bazı hastalarda dilin hareketleri agresif bir biçimde artmaktadır. Bu hastalar genellikle soğuğa hassasiyetten şikayet etmektedirler. Eğer başparmak dili önlemek için kesicilerin arkasına konulursa dil refleks olarak alt kesicilerin lingual bölgesine ulaşmaya çalışmaktadır. Nazal hava obstrüksiyonlarının bir sonucu olarak hastalar ağızlarından nefes almaktadırlar. Bu nedenle de gelişimini tamamlamamış geniş pulpalı ön dişler neme maruz kalmakta ve buharlaşmanın etkisiyle soğumaktadır. Soğuk ağrıya neden olmakta ve kesicileri korumak ve ısıtmak için dil itimi refleksi meydana gelmektedir. Eğer ağız solunumu devam ederse, dil itimi ve dilin dinlenme pozisyonunda önde yer alması da devam edecektir. Bu olay, alt kesicilerin intrüze olmasına, posterior dişlerin ekstrüze olmasına ve alt ön yüz yüksekliğinin artarak açık kapanışa neden olmasına yol açacaktır (Rudolph 1997).

Dik yön problemi olan hastaların teşhisi sırasında klinisyen; kondil gelişimini, üst çene sutural gelişimini, dentoalveolar gelişimi, dişlerin sürmesini ve hastanın alışkanlıklarını ve bu unsurların birbirleriyle ilişkilerinin olup olmadığını değerlendirmelidir. Genellikle dik yön gelişimini ve alt yüz yüksekliğini tek bir faktör etkilememektedir. Problemi açığa çıkarmak için genel kural, dik yön kondil gelişiminin dişlerin sürmesini (alveolar gelişimi) geçtiğinde alt çene öne

rotasyonunun meydana gelmesidir. Bunun sonucunda arka yüz yüksekliği artmaktadır. Tam tersine eğer dentoalveolar gelişim ve diş sürmesi dik yön kondil büyümesinden fazla olursa alt çene geriye doğru rotasyona uğrar (Vaden ve Pearson 2002).

Hellman (1931), nazomaksiller bölgenin vertikal gelişim yetersizliğinden ziyade kısa alt çene ramus ve korpusunun açık kapanışa neden olduğunu belirtmiştir. Tedavi ettiği hastaların %50'inde relaps görüldüğünü rapor etmiştir.

Swinehart (1942), açık kapanış vakalarında kısa ramus ve arklarda anormal meziodistal ilişki gözlemlemiştir. Ayrıca üst çene dişlerinde infraoklüzyon not etmiştir.

Hapak (1964) ve Subtelny ve Skuda (1964), açık kapanış olgularında dik mandibular düzlem ve geniş gonial açı rapor etmişlerdir. Subtelny, ayrıca alt çenenin kafa kaidesine göre geride olduğunu belirtmiştir.

Subtelny (1964), kafa tabanının posteriorunun kısa, anteriorunun normal olduğunu belirtmiştir. Anormal kas gelişimi ve fonksiyonunun ve emme alışkanlıklarının açık kapanışın etyolojisinde önemli unsurlar olduğunu rapor etmiştir.

Neff ve Kydd (1966), dilin pasif bir faktör olduğunu; açık kapanışın kaynağının yutkunma ve çiğneme kaslarıyla ilgili olduğunu not etmiştir.

Frankel (1980) 'e göre dil, açık kapanışın asıl etkeni değildir. Dudak ve perioral kasların postural paterni asıl nedenlerdir.

Ballard (1965), artmış maksillo-mandibular düzlem açısına sahip bireylerde anormal ileri yönde dil posturuna dikkat çekmiş; klinik olarak yumuşak dokuların şekli ve boyutlarına ve yüz iskeletindeki orantısızlıklara dikkat edilmesi gerektiğini belirtmiştir.

Büyümüş adenoidler, daralmış nasal kavite ve septum deviasyonlarının nasal obstrüksiyonlara neden olduğu ve bununda fasiyal değişikliklere yol açtığı düşünülmektedir. Yapılan çalışmalara göre monozigotik ikizlerde -teorik olarak aynı büyüme etkenlerine sahip olan ikizlerde- nasal obstrüksiyonun mandibulanın morfolojisini etkileyebileceği belirtilmiştir (Dunn ve ark 1973).

Uzun-dar yüze ve uzun- dar damak kubbesine sahip çocuklarda; kısa-geniş yüz tipine ve geniş damak kubbesine sahip çocuklara göre daha fazla nasal direnç görüldüğü rapor edilmiştir Nasal kavite genişliği gibi anatomik özellikler komşu kemik yapılarının gelişimini etkileyebilir (Linder-Aronson 1963).

Woodside ve Linder-Aronson (1979), nasal obstrüksiyon görülen bireylerde alt anterior yüz yüksekliğinin yaşla beraber arttığını belirtmişlerdir. Alt yüz yüksekliğinin diğer bütün iskeletsel ünitelerden bağımsız olduğunu ve sadece alt çenenin gelişim yönüne ve nöromuskuler faktörler olarak ağız solunumu ve baş posturu gibi alt çenenin posturunu etkileyen etkenlere bağlı olduğunu söylemişlerdir.

Çeşitli hayvan ve klinik insan çalışmaları, hiperdiverjant açık kapanış fenotipi ve kronik üst, orta ve alt hava yolu obstrüksiyonları arasında bir ilişki olduğunu göstermektedir. Rhesus maymunlarına ağız solunumu yaptırıldığında beklenenden daha fazla miktarda ön yüz yüksekliğinde artma, ark genişliğinde azalma ve dil şekli ve pozisyonunda değişiklikler görülmüştür. Primatlarda ve kemiricilerde hafif ve ağır şiddette nasal obstrüksiyon mandibulanın aşağı ve geriye doğru rotasyonuna, gonial angulasyonun ve ön açık kapanışın artmasına neden olduğu söylenmektedir (Yamada ve ark 1997).

McNamara (1981), insanlarda hava yolu obstrüksiyonu ve iskeletsel hiperdiverjant yapı arasında bir ilişki olduğunu rapor etmiştir.

Burun solunumu yapan çocuklarla, kronik alerjik ağız solunumu yapan 6-12 yaş arası çocuklar karşılaştırıldığında, 2. gruptaki hastalarda daha dar üst çene, posterior çapraz kapanış, daha uzun ön yüz yüksekliği, daha dik palatal, oklüzal ve alt çene düzlemi, daha geniş gonial açı ve daha retrognatik alt çeneye rastlanmıştır (Bresolin ve ark 1983).

Hipertrofiye adenoide sahip ağız solunumu yapan kişiler, dar üst çeneye sahiptirler; dil daha aşağıda konumlanmıştır, keserler protrüzyona uğramıştır ve alt ön yüz yüksekliği artmıştır (Linder-Aronson 1970).

Çocuklarda nazofarengeal obstrüksiyonu düzeltmek için yapılan adenoidektomi sonrası; keser eğimlerinin, üst çene ark genişliğinin, nazofarinks derinliğinin ve alt çene düzlem eğiminin normale döndüğü rapor edilmiştir. Büyümüş tonsilleri olan çocuklar, daha retrognatik alt çeneye, daha büyük alt ön yüz

yüksekliğine ve daha büyük alt çene düzlem açısına sahiptiler. Genellikle kötü alışkanlıklara, zayıf kaslara ve hava yolu obstrüksiyonuna sahip hiperdiverjant açık kapanış vakalarında alt çenenin posturu aşağıya doğru konumlanmıştır. Alışkanlıklar ve zayıf elavatör kaslar alt çenenin posturunu değiştirebilir (Woodside ve ark 1991).

Harvold (1963), alt anterior yüz yüksekliğindeki değişimin büyüme gelişimden ziyade nöromuskuler sisteme bağlı olduğu sonucuna varmıştır.

Kydd ve ark (1963), ön açık kapanışa sahip hastalarda yutkunma sırasında artmış dil basıncını rapor etmişlerdir.

Kiliaridis ve ark (1989), zayıf oklüzal kuvvetlerin açık kapanışa neden olabileceğini rapor etmişlerdir. Eğer bu görüş doğru ise açık kapanışa sahip hem pre-pubertal hem de erişkin ortodonti hastalarında normal vakalara göre daha zayıf oklüzal kuvvetler görülmesi beklenmektedir.

Hiperdiverjant vakalarda kasların boyu daha kısadır ve ısırma kuvvetleri daha zayıftır. Masseter ve medial pterygoid kas tonusları arka yüz ve ramus yükseklikleriyle pozitif yönde ilişkili, alt çene düzlemi ve gonial açıyla negatif ilişkilidir (Buschang ve ark 2002).

Kiliaridis ve Kalebo (1991), daha uzun yüz tipi olan kadınlarda masseter kasının ince olduğunu rapor etmişlerdir.

Bakke ve ark (1992), en yüksek tonustaki kas kalınlığında masseterin superficial kısmının ısırma kuvvetleriyle, ön yüz yüksekliği ve mandibulanın eğimi ile ilişkili olduğunu bulmuşlardır. Dahası dinlenme, yutkunma, çiğneme ve maksimum kapanış sırasında masseter ve temporal kasın EMG (elektromiyografik aktivite) genişliği 9-11 yaş aralığındaki çocuklarda alt çenenin hiperdiverjantlığıyla negatif ilişkilidir.

Bakke ve Michler (1991), maksimum istemli kasılma sırasında EMG aktivitesinin ön yüz yüksekliği, alt çenenin eğimi, vertikal çene ilişkisi ve gonial açı ile negatif ilişkili olduğunu belirtmişlerdir.

Hiperdiverjant vakalarında kaslar daha kısa ve daha az aktiftir ve buna bağlı olarak ısırma kuvvetleri normale göre daha zayıftır. Erişkinlerde daha güçlü molar ve kesici ısırma kuvvetleri, daha küçük gonial açı, daha az mandibular düzlem açısı ve

daha büyük arka yüz yüksekliği ile son derece ilişkilidir (Kiliaridis ve ark 1995).

Daha zayıf ısırma kuvvetleri ve hiperdiverjanlık arasındaki ilişki çocuklarda erişkinlerdeki kadar güçlü değildir. Proffit ve Fields (1983), 6-11 yaş grubundaki uzun ve normal yüze sahip çocuklar arasında oklüzal kuvvetlerde önemli bir fark bulamamışlardır.

Garcia-Morales ve ark (2002), çocuklarda yapmış oldukları araştırmada (9.3 yaş +/- 3.6 yıl) iskeletsel hiperdiverjant özelliğe sahip olanların daha zayıf mekanik avantaja ve ısırma kuvvetlerine sahip olduklarını belirtmişlerdir.

Kişide daha zayıf oklüzal kuvvetlerin olması sonucu uzun yüz tipi özellikleri gelişip gelişmediği konusu tartışmalı bir konudur. Bu tartışmalı konu, en azından genetik olarak nöromuskuler bozukluktan kaynaklanan daha zayıf çiğneme kas sistemine sahip hiperdiverjant açık kapanış maloklüzyonu olan bireylerde yapılan çalışmalarda açıklanmaya çalışılmıştır. Myotonik distrofili hastalardan maksimum kapanışta, masseter ve temporal kaslarda en az 2-3 kez EMG aktivitesi ölçülmüş ve daha az ısırma kuvveti, ön açık kapanış ve hiperdiverjant büyüme modeli saptanmıştır. Benzer olarak spinal muscular atrofisi olan kişilerde açık kapanış maloklüzyonu, vertikal yönde artmış iskeletsel model, dik mandibular düzlem açısı ve hiperdiverjant yüz paterni görülmektedir (Odman ve Kiliaridis 1996).

1.6. Arka Açık Kapanışın Etyolojisi

Arka açık kapanış, ön açık kapanışa göre daha nadir görülür ve etyolojisi iyi anlaşılamamıştır.

Daimi bukkal segment dişlerinin sürmesini etkileyen iki tane nadir görülen durum vardır:

1.6.1. Primer Erüpsiyon Hatası

Bu durum, özellikle molar dişleri etkilemekte ve etyolojisi bilinmemektedir. Henüz sürmemiş dişin üzerindeki kemik rezorpsiyonu normal olarak işlemesine rağmen dişin kendisinden kaynaklanan potansiyel erüpsiyon hatası ortaya çıkar. Çekim tek tedavi yöntemidir (Mitchell ve ark 2001).

1.6.2. Erüpsiyonun Durması

Etkilenen diş, normal olarak oklüzyona ulaşacak gibi görünür. Fakat daha sonra oküzal gelişime ayak uyduramaz. Dentisyon ve alveolar yapıların gelişimi devam ederken etkilenen diş yada dişlerin hareketinin eksikliği yüzünden kısmi bir gömüklük ortaya çıkar. Etyolojisi anlaşılamamıştır ve yine tedavi seçeneği, ilgili dişlerin çekimidir (Mitchell ve ark 2001).

Daha nadir olarak arka açık kapanış fasiyal asimetriyle sonuçlanan unilateral kondiler hiperplazi ile birlikte görülebilir. Eğer kondil başında aşırı bir gelişme saptanmışsa genellikle bir kondilektomi gereklidir (Mitchell ve ark 2001).

1.7. Ön Açık Kapanış Maloklüzyonunun Sınıflandırılması

Günümüze kadar çeşitli araştırmacılar tarafından açık kapanışın birçok sınıflandırması yapılmıştır.

Thoma (1943), sınıflandırmayı bölgeye (anterior veya lateral) ve paterne göre yapmıştır.

Shira (1961), etyolojiye göre sınıflandırmış; gelişimsel ve kazanılmış açık kapanış olarak tanımlamıştır.

Graber (1961) ise, açık kapanışlarla ilgili özel bir sınıflama yapmamıştır. Fakat açık kapanışı bütün maloklüzyonlarla beraber sınıflamanın içine dahil etmiştir.

Salzmann (1966), iskeletsel faktörleri önemsiz olarak görmüştür.

Tulley ve Campbell (1970), iskeletsel açık kapanışı gerçek açık kapanış olarak adlandırmışlardır.

Worms ve ark (1971) ise açık kapanışları; pseudo, gerçek ve kompound olarak sınıflandırmışlardır.

Daha sonraları cerrahlar, iskeletsel yada dental olarak sınıflandırmışlardır (Mizrahi 1978).

Stuani ve ark (2005), açık kapanışları dişler ve alveolar yapılar ile sınırlıysa basit, vertikal iskeletsel displazilerden kaynaklanıyorsa kompleks olarak sınıflandırmışlardır. Vertikal sefalometrik analizler anormal değerler göstermediği

ve sadece problemin birkaç dişte olduğu durumlarda açık kapanış basit açık kapanış olarak adlandırılabilir. Bununla birlikte, ön yüz iskeletsel yapıların uyumsuzluğu ve alveolar yapıların vertikal gelişimi ile iskeletsel morfoloji arasında uyumsuzluğun olduğu durumlarda problemin iskeletsel olarak kabul edilebileceğini rapor etmişlerdir.

Genel olarak açık kapanışın 2 tipi vardır:

1.7.1 Dişsel Açık Kapanış

Dişsel açık kapanış, anormalliğin dentoalveolar bölgede sınırlı olduğu durumlarda meydana gelmektedir. Bu tip anomali, genellikle parmak emme gibi çevresel etkenlerle ilişkilidir ve yalnız ortodontik tedavi ile başarılı bir şekilde tedavi edilebilir. Dişsel açık kapanışın prognozu çevresel etmenlerin kontrol edilebilir özellikte olmasından dolayı kötü değildir (English ve Olfert 2005).

Dişsel açık kapanış görülme yerine göre;

1- Anterior

2- Posterior

3- Lokal

olarak ayrılmaktadır (Linder 1983).

Parmak emme veya dil emme gibi anormal alışkanlıkların sonucu olarak meydana gelen ön açık kapanış, genellikle asimetrik şekildedir. Anormal alışkanlıklar bırakıldığında açık kapanışlar kendiliğinden düzelir (Şekil 1.1) (Linder 1983).



Şekil 1.1 (Linder 1983).

Dil konumunun normal olmamasının neden olduğu açık kapanışlar ise, aksine simetrik şekildedirler. Dilin anormal konumu engellendiğinde açık kapanış kendiliğinden düzelir (Şekil 1.2) (Linder 1983).



Şekil 1.2 (Linder 1983).

Posterior bölgedeki açık kapanış, dilin dişler arasında konumlanmasından dolayı dişlerin tam süremelerinden kaynaklanır. Açık kapanış antagonist iki diş arasında olabildiği gibi daha geniş bir alanı da kapsayabilir. Posterior bölgedeki açık kapanış, kötü interoklüzal temasla kombine olabilir. Dilin, karşılıklı premolarların lingual tüberkülleri arasında konumlanmasından oluşabilirken, bukkal tüberküller sarkarak birbirleriyle temas ederler. Bu şekilde temas eden dişler aynı zamanda da transversal yönde de anormal ilişkide olurlar (Şekil 1.3) (Linder 1983).

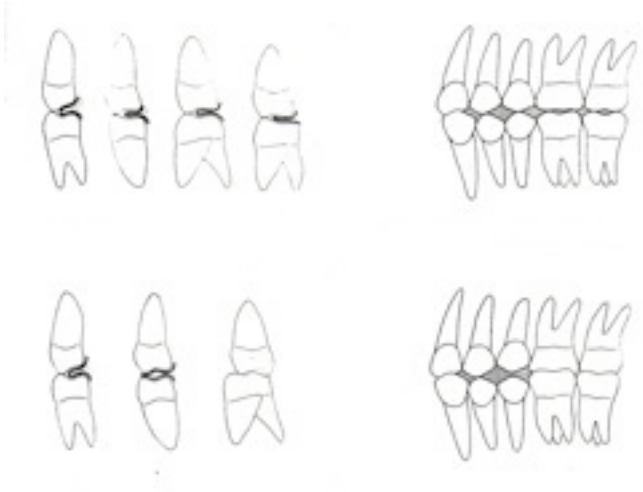

Şekil 1.3 (Linder 1983).

Lokal açık kapanışlar, dişin sementi ve alveol kemiği arasındaki birleşmenin sonucu olarak meydana gelen ankiloz sebebiyle dişlerin erüpsiyonunun engellenmesiyle oluşur. Bu durum, genellikle alt 2. süt molarlarda görülür. Bu dişin vertikal gelişimi, diğer dişlerin gerisindedir ve antagonistiyle teması yoktur. Tek dişi kapsayan veya belli bir bölgeyi kapsayan diş ankilozu sadece süt dentisyonunda değil, aynı zamanda daimi dentisyonda da görülebilir (Şekil 1.4) (Linder 1983).

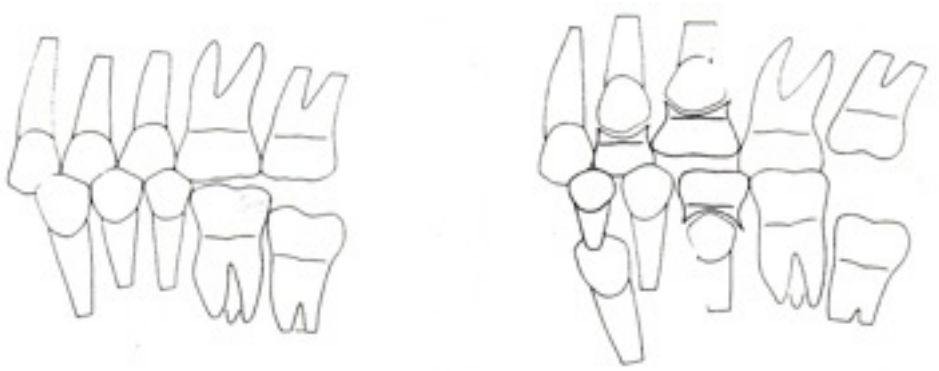

Şekil 1.4 (Linder 1983).

1.7.1.1. Dental Açık Kapanışların Karakteristik Özellikleri

- Normal kraniofasiyal patern
- Prokline kesiciler
- Tam sürmemiş ön dişler
- Normal yada artmış molar yüksekliği
- Parmak emme alışkanlıkları

Dental açık kapanışlar, genellikle kanin ve kesicilerin olduğu ön bölgede bulunur (Subtelny ve Musgrave 1973).

Nahoum (1975), dental açık kapanış ile çenelerin şekli arasındaki farklılığın önemini vurgulamıştır. Üst ön yüz yüksekliğinin alt ön yüz yüksekliğine sefalometrik olarak oranlarını incelemiş, dental açık kapanışa sahip ve Üst Ön Yüz yüksekliği/Alt Ön Yüz Yüksekliği oranı 0,650'den az olan hastaların geleneksel ortodontik tedavi için az risk taşıdığını rapor etmiştir.

1.7.2. İskeletsel Açık Kapanış

Diğer açık kapanış tipi olan iskeletsel açık kapanış, yalnızca dentoalveolar bölgeyle sınırlı olmayan çenelere ait bozuk iskeletsel yapıdan kaynaklanmaktadır. İskeletsel açık kapanışlarda etyoloji, aşırı dik yön büyümesinin sonucu olarak dikey yüz formuyla ilişkili olabilir. Bu iskeletsel patern, uzun yüz sendromu (long-face syndrome), high-angle yada hiperdiverjant büyüme paterni olarak tanımlanmaktadır.

İskeletsel açık kapanışlarda molar ve kesicilerin ekstrüzyonu görülürken; dişsel açık kapanışlarda ön dişlerin intrüzyonu görülmektedir. Dişsel ve iskeletsel açık kapanışları klinik olarak birbirinden ayırt etmek zordur. Hastanın yaşı ve alışkanlığın varlığı hastanın değerlendirilmesinde önemli iki unsurdur (English ve Olfert 2005).

Cangialosi (1984), iskeletsel açık kapanışa neyin neden olduğunu saptamak için bir sefalometrik analiz geliştirmiştir. Altı sefalometrik ölçümden dördü (arka yüz yüksekliğinin ön yüz yüksekliğine oranı, üst yüz yüksekliğinin alt yüz yüksekliğine oranı, SN-MP, gonial açı, SN-PP, PP-MP) ölçülmüştür.

Nahoum (1975), tanı koyarken üst ön yüz yüksekliğinin alt ön yüz yüksekliğine oranını kullanmıştır. Eğer hastada açık kapanış varsa ve Üst Ön Yüz Yüksekliği/Alt Ön Yüz Yüksekliği oranı 0,65'ten küçükse o zaman açık kapanışın iskeletsel olduğu ve tedavinin sadece ortodontik olarak gerçekleştirilemeyeceği belirtilmektedir.

1.7.2.1. İskeletsel Açık Kapanışların Kraniofasiyal Karakteristik Özellikleri

- Artmış alt çene düzlem açısı
- Artmış gonial açı
- Artmış alt ön yüz yüksekliği
- Artmış total yüz yüksekliği
- Anterioru yukarı tipping yapmış palatal düzlem
- Retrognatik alt çene
- Alt çenenin geriye ve aşağı rotasyonu
- Posterior dentoalveolar yapılarda vertikal yönde aşırı gelişim
- Kısa posterior yüz yüksekliği

(Subtelny ve Sakuda 1964, Subtelny ve Musgrave 1973, Lopez-Gavito ve ark 1985).

Bazı çalışmalarda, kısa arka yüz yüksekliğinin açık kapanış maloklüzyonunda belirgin bir özellik olduğu rapor edilirken (Cangialosi 1984, Haralabakis ve ark 1994), bazı araştırmacılar da normal ve açık kapanışa sahip bireyler arasında arka yüz yüksekliği arasında anlamlı bir fark bulunmadığını belirtmişlerdir (Nanda 1988).

Arka ön yüz yüksekliğinin ön yüz yüksekliğine oranı, açık kapanışlı hastalarda normal bireylere göre daha az bulunmuş; açık kapanışa sahip bireylerde üst yüz yüksekliğinin total yüz yüksekliğine oranının azaldığı rapor edilmiştir (Nahoum 1977, Cangialosi 1984, Nanda 1988).

Uzun yüz sendromu, ön yüz yüksekliğinin artmasıyla sonuçlanan alt çene kondilinin geriye doğru yönelmiş büyüme paterniyle ilişkilidir. Alt çenenin büyüme yönü vertikaldir. Ön yüz yüksekliğindeki artış, üst ve alt çene arka bölge dişlerinin erupsiyonunun ve üst çene sutural gelişim miktarının bir sonucudur (Neilsen 1991).

İskeletsel faktörler açık kapanışın oluşmasında önemli bir faktör olmasına rağmen, dentoalveolar oluşumlar da açık kapanış maloklüzyonunun oluşmasında rol oynamaktadırlar. Richardson (1970), üst ve alt kesicilerin aksiyal inklinasyonlarının artması sonucu açık kapanışın oluştuğunu rapor etmiştir.

Bazı yazarlar, vertikal gelişim potansiyelinden dolayı alt ve üst kesici dişlerin overbite'ı korumak için adaptif bir fonksiyon içinde olduğunu belirtmişlerdir (Isaacson 1980, Solow 1980).

Aslında bite'ın derinliği yüz yüksekliği ile ilişkili değildir. Betzenberger ve ark (1999), büyüme gelişimini tamamlamamış high-angle bireylerin iskeletsel karakteristiklerini incelemişler ve vakaların %80'ninde normal overbite ilişkisi yada derin kapanış görüldüğünü rapor etmişlerdir. Örneklerin sadece %20'sinde açık kapanışa rastlanmıştır. İskeletsel paternin endikasyonunda, açık kapanışa sahip yada açık kapanış eğilimi olan bu hastalara göre karar vermek yeterli değildir.

Birçok açık kapanış maloklüzyonu hem iskeletsel hem de dental özellik göstermektedir. Hastanın, açık kapanışının iskeletsel mi? yoksa dental mi? olduğunu belirlemek zor olabilir. Tedavi planlamasının başarılı yapılması için bu ayrıma çok

dikkat edilmelidir. Dental açık kapanış, sadece ortodontik olarak tedavi edilebilir. Gerçek bir iskeletsel açık kapanış hastasının tedavisinde, stabil bir oklüzyonu, uygun bir estetiği ve fonksiyonun kabul edilebilir sınırlara getirilmesini sağlamak için ortodontik tedavi ile beraber ortognatik cerrahi işlemlerinin de yapılması gerekmektedir (Frost ve ark 1980, Lawry ve ark 1990).

İskeletsel paterne sahip hastaların çoğunun tedavisi için cerrahi yöntemler gerekmektedir. Bununla beraber, ortognatik cerrahi yöntemleri gerektiren durumlarda dahi hastalar çene cerrahisini kabul etmemektedirler.

Transversal düzlem değerlendirildiğinde, iskeletsel açık kapanış vakalarında posterior cross-bite eğiliminin yüksek olduğu belirtilmiştir (Buschang ve ark 2002).

Hapak (1964), artmış alt yüz yüksekliğinin, total yüz yüksekliğinin ve alt çene kesici yüksekliğinin artmış mandibular düzlem açısıyla ilişkili olduğunu bulmuştur.

1.8. Açık Kapanış Maloklüzyonunun Morfolojik Özellikleri

Moss ve Salentijn (1971), açık kapanış vakalarında foramen ovale, mandibular ve mental foramenlerin daha aşağıda konumlandığını rapor etmişlerdir. Mandibular foramen ve foramen ovale arasındaki mesafenin açık kapanışa sahip hastalarda normal bireylere göre daha kısa olduğu belirtilmiştir.

Ramus inklinasyonu, ön açık kapanış vakalarında daha geri pozisyondadır (Şekil 1.5) (Trouten ve ark 1983).

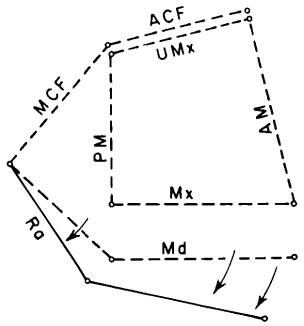

Şekil 1.5 (Trouten ve ark 1983).

ACF: Anterior kranial fossa; MCF: Orta kranial fossa; UMx: Üst çene bölgesi; PM: Üst çenenin posterior vertikal kısmı; AM: Üst çenenin anterior kısmı; Mx: Üst çene arkı; Ra: Ramus; Md: Alt çene arkı

Posterior üst çene yüksekliği; nazomaksiller kompleksin posterior kısmı vertikal olarak artmıştır (Şekil 1.6) (Trouten ve ark 1983).

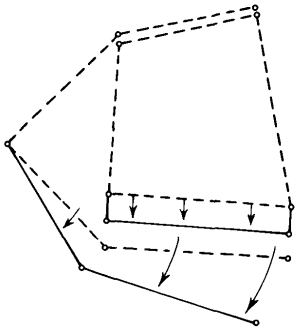

Şekil 1.6. Vertikal olarak uzun nazomaksiller boyut açık kapanışın oluşmasına katkıda bulunur (Trouten ve ark 1983).

Palatal düzlem eğimi; açık kapanış olgularında palatal düzlemin ve üst çene alveolar arkın antero-superior inklinasyonu görülmektedir (Şekil 1.7) (Trouten ve ark 1983).

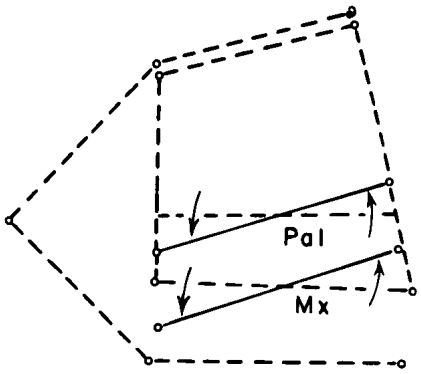

Şekil 1.7. Palatinanın ve üst çene alveolar arkın anteriosuperior inklinasyonu açık kapanışın oluşmasına katkıda bulunur (Trouten ve ark 1983).

Ramus/Korpus açısı (Gonial); açık kapanış olgularında gonial açı artmıştır (Şekil 1.8) (Trouten ve ark 1983).

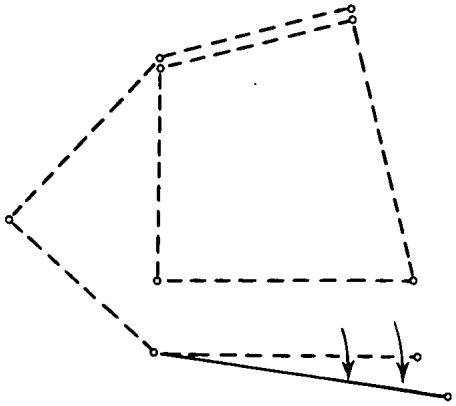

Şekil 1.8. Horizontal olarak uzun mandibular ark ve artmış gonial açı açık kapanışın oluşmasına katkıda bulunur (Trouten ve ark 1983).

Alt çene düzlem eğimi; açık kapanış vakalarında alt çene aşağı inklinedir.

Orta kranial fossa inklinasyonu; açık kapanış vakalarında ileri ve aşağı inklinedir. Bu inklinasyon deep bite vakalarında daha fazladır (Şekil 1.9) (Trouten ve ark 1983).

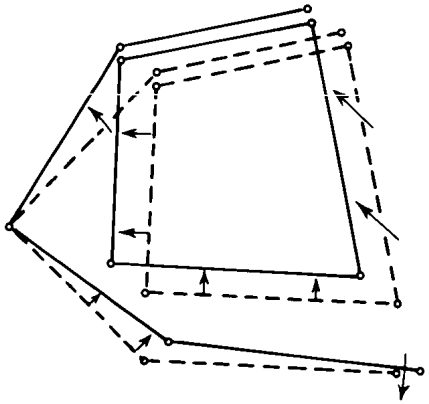

Şekil 1.9 (Trouten ve ark 1983).

Spee eğrisi, açık kapanış vakalarında negatiftir yada yoktur.

Vertikal üst çene uzunluğu, açık kapanış vakalarında artmıştır.

Fonksiyonel oklüzal düzlem, açık kapanış vakalarında aşağı inklinedir.

Gonial açının artmış olması, tek başına açık kapanışa neden olabilecek bir durum değildir. Bununla birlikte gonial açının artışı, Spee eğrisinin kompanzasyonunun gerçekleşmemesi, üst çene ve kafa tabanının rotasyonları, artmış vertikal yükseklik ve artmış horizontal alt çene boyutlarının kombinasyonları sonucunda açık kapanışlar oluşabilmektedir.

Alt çenenin horizontal olarak uzun olması (ramus ve korpus) açık kapanış vakalarında beklenen bir durumdur (Trouten ve ark 1983).

1.9. Ön Açık Kapanış Maloklüzyonunun Dişsel Karakteristik Özellikleri

Hsu (1998) 'nun yapmış olduğu çalışmada, incelenen 62 açık kapanış vakasında üst çene molar-molar arası genişlik normal vakalara göre daha dar, alt çene molar-molar arası genişlik daha geniş olarak rapor edilmiştir. Alt çenedeki mesafe artışının, dilin daha aşağıda konumlanması ve basıncından kaynaklandığı düşünülmektedir. Bu nedenle açık kapanış tedavi ediliyorsa alt molar-molar arası genişlik azaltılmalıdır.

Lopez-Gavito ve ark (1985) yapmış olduğu çalışmada, ortodontik olarak tedavi edilmiş ön açık kapanış vakalarında üst molar-molar arası genişlik miktarı tedavi öncesi ve sonrası değişmemişken, alt molar-molar arası genişlik azalmıştır. Bu sonuçlara göre ortopedik üst çene genişletmesi posterior çapraz kapanışı olan ön açık kapanış vakaları için ideal olabilir. Aynı sonuçlar premolar-premolar arası genişlik için de bulunmuştur.

Hsu (1998), palatal derinlik bakımından açık kapanış ve kontrol grubu arasında bir fark bulamamıştır. Alt posterior dişlerin, açık kapanış vakalarında daha bukkale doğru uprighting yaptığı ve üst posterior dişlerin inklinasyonlarının kontrol grubuyla farklılık göstermediği not edilmiştir.

Sonuç olarak, açık kapanış vakalarında genellikle posterior üst çene arkı iskeletsel olarak dardır ve posterior alt çene arkı dental olarak genişlemiştir.

1.10. Ön Açık Kapanış Maloklüzyonunun Klinik Karakteristik Özellikleri

Maloklüzyonun şiddetine bağlı olarak birçok ön açık kapanış formu vardır.

1.10.1. Pseudo Açık Kapanış

Bir overjet ile kombine olan, 1 mm.'den az açık kapanışın görüldüğü durumdur (Resim 1.1).



Resim 1.1. Pseudo açık kapanış

1.10.2. Basit Açık Kapanış

1 mm'den daha fazla açık kapanışın görüldüğü, fakat arka dişlerin oklüzyonda olduğu vakalardır (Resim 1.2).



Resim 1.2. Basit açık kapanış

1.10.3. Kompleks Açık Kapanış

Bir taraftaki premolar veya süt molarlara uzanan açık kapanış olarak tanımlanır (Resim 1.3).



Resim 1.3. Kompleks açık kapanış

1.10.4. Kompund (İnfantil) Açık Kapanış

Molar dişlerin dahil olduğu açık kapanıştır (Resim 1.4).



Resim 1.4. Kompund açık kapanış

1.10.5. İatrojenik Açık Kapanış

Kapanışı yüksek alınmış bir aktivatör, bir dil itimi alışkanlığı ve kalıcı ön açık kapanışa neden olabilir. Posterior dişlerin intrüzyonu sırasında özellikle süt molarlar bölgesinde bir arka açık kapanış oluşturulabilir. Üst çene genişletme tedavisinde bukkal segmentler lingual tüberküllerin elongasyonu ile aşırı şekilde bukkale devrilebilir. Bu erken temaslar, etkili bir şekilde açık kapanış oluşturabilir. Ağız dışı kuvvet ile üst birinci molarların distalizasyonu sırasında molarlar sıklıkla mezial tüberküllerinin elongasyonuyla aşağı ve geriye doğru eğilirler. Bu da, açık kapanış oluşturan bir molar fulkrumu meydana getirir (Mitchell ve ark 2001).

1.11. Ön Açık Kapanış Maloklüzyonu ve Konuşma Performansı

Maloklüzyon ve konuşma performansı arasındaki ilişki ile ilgili birçok araştırma vardır ve bu konuda kesin bir görüş yoktur. Ancak ön açık kapanış bu konuda istisnadır. Bu tip problemi olan hastalarda sesli ve sessiz harflerin telafuzunda çeşitli problemler vardır (Klechak ve ark 1976).

Herrington ve Breinholt (1963), ön açık kapanış ile peltek konuşma arasındaki ilişkiden söz etmişlerdir. Ayrıca açık kapanışı olan hastalarda peltek konuşma not edilmiş ancak, konuşmadaki bozukluğun direk olarak açık kapanışın şiddeti yada overjet-overbite miktarı ile ilgili olmadığı rapor edilmiştir.

Açık kapanışta en çok etkilenen harfler s, z, f ve v harfleridir (Klechak ve ark 1976).

Munim (1966), deformite ve defektif konuşma arasında bir ilişki olup olmadığını anlamak için açık kapanışa sahip 17 ve normal oklüzonlu 8 hastayı klinik, sefalometrik ve fonetik açıdan incelemiştir. Munim (1966), açık kapanışa sahip 17 hastadan 14'ünde dil itimi olduğunu rapor etmiştir. Dilin dinlenme pozisyonunda gruplar arasında bir fark bulunamamıştır. Ancak açık kapanış grubunda, "S" harfinin telafuzu sırasında dilin ileri doğru hareket ettiği gözlemlenmiştir. Açık kapanış grubunda s, f, z, l ve r harflerinin telafuzunda bozukluk olduğu belirtilmiştir.

1.12. Ön Açık Kapanış Maloklüzyonunda Tedavi Yöntemleri ve Kullanılan Apareyler

Açık kapanış maloklüzyonlarının tedavileri, hastanın yaşına, problemin iskeletsel yada dental kökenli oluşuna göre farklılık göstermektedir. Etyolojik faktörler de incelenerek çeşitli tedavi yöntemleri kullanılabilir.

1.12.1. Süt Dişlenme Döneminde Tedavi

Süt dişlenme döneminde ortodontik müdahaleden çok anomalinin kendiliğinden düzelmesi beklenmelidir. Uzun yüz paternine sahip ve üst çenesinde iskeletsel olarak uyumsuzluğun olduğu açık kapanış hastalarında problemin spontan olarak düzelmesi çok zordur. Tedaviye başlamak için en ideal dönem karışık dişlenme dönemidir. Eğer maloklüzyon süt dişlenme döneminde düzeltilirse, devam eden büyüme değişikliklerinden dolayı geri dönüş yaşanabilmektedir. Karışık

dişlenme döneminde en önemli konu alışkanlığın konuşma terapisi yada hareketli apareyler ile elimine edilmesidir. Alışkanlık elimine edildikten sonra hasta apareyi 3-6 ay daha taşımalıdır (Stuani ve ark 2005).

Zararlı alışkanlığı olan hastalara telkin ile bu alışkanlığın bıraktırılması yoluna başvurulması ilk seçenek olmalıdır. Ancak tüm yönlendirmelere rağmen hasta, bu alışkanlığını bırakmıyorsa sabit veya hareketli alışkanlık kırıcı apareylerin kullanılması uygun olacaktır (Resim 1.5 ve Resim 1.6). Bununla birlikte hem sabit hem de hareketli bu tip apareylerin tedavisinde hasta kooperasyonu son derece önemlidir.

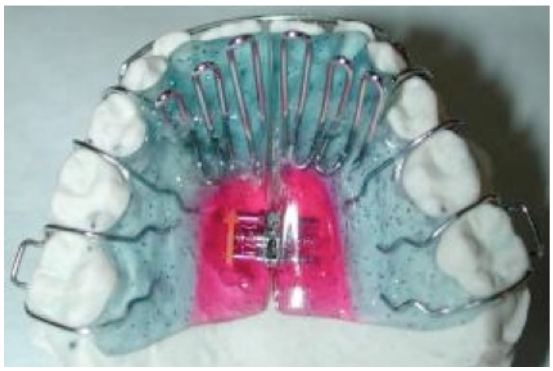

Resim 1.5. Hareketli alışkanlık kırıcı aparey (Kaya ve Arman 2006).

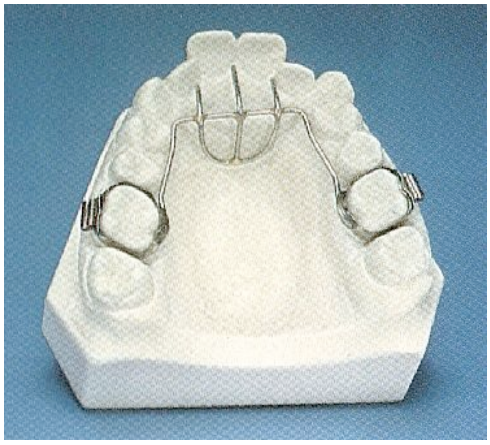

Resim 1.6. Sabit alışkanlık kırıcı aparey

Eğer ön açık kapanış, anormal iskeletsel paterne sahip bir hastada görülüyorsa anomalinin kendiliğinden düzelme ihtimali yoktur. Böyle bir durumda tedavi için büyüme modifikasyonlarına başvurulmalıdır. Fakat, bu tip tedavinin süt dişlenme döneminde yapılması önerilmemektedir. Çünkü aktif tedaviye ara verildiği anda hemen iskeletsel yapı eski haline döner ve relaps görülür (Kaya ve Arman 2006).

1.12.2. Erken Karışık Dişlenme Döneminde Tedavi

Bu dönemde de genellikle süt dişlenme döneminde olduğu gibi, yüz iskeleti oranları düzgün olduğu halde zararlı alışkanlıklara bağlı olarak ön açık kapanış görülür (Resim 1.7). Bu durumda, yine öncelikle çocukla konuşulup bu alışkanlıkların zararlı olduğu anlatılır ve yapmaması gerektiğine ikna edilir. Bunlar işe yaramazsa süt dişlenme döneminde anlatıldığı şekilde sabit veya hareketli bir alışkanlık önleyici aparey takılabilir (Kaya ve Arman 2006).



Resim 1.7. Erken karışık dişlenme döneminde görülen ön açık kapanış (Kaya ve Arman 2006).

Çocukların %50'sinde bu apareyler takıldıktan hemen sonra, %40'ında ise birkaç hafta içinde alışkanlık terk edilir (Villa ve Cisneros 1997).

Bu uygulamaların dışında, önemli bir burun tıkanıklığı olmadığı halde ağız solunumu yapan, zararlı emme alışkanlıkları veya dudak disfonksiyonu olan çocuklarda, bu alışkanlıkları önleyebilmek ve dudakların düzgün kapanabilmesini sağlamak amacıyla vestibuler screen apareyleri ile myofonksiyonel tedavi uygulanabilir. Apareyi kullandığı zamanlar hastadan alt ve üst dudağı arasında bir parça kağıt tutarak dudak kapama egzersizleri yapması istenir. Böylece anormal perioral kas aktivitesinin düzeltilmesi amaçlanır (Kaya ve Arman 2006).

1.12.3. Geç Karışık Dişlenme Döneminde Tedavi

Bu dönemde zararlı alışkanlıklara bağlı ön açık kapanış görülmediği ve alışkanlık bırakıldığı halde kendiliğinden düzelme gerçekleşmeyeceğinden dolayı zararlı alışkanlıkları önlemeye yönelik tedavi yöntemleri tercih edilmez. Bu dönemde görülen yutkunurken dil itmenin, ön açık kapanış nedeni olmadığı ve ön açık kapanış durumuna karşı gelişen bir adaptasyon olduğu düşünülmektedir (Kaya ve Arman

2006).

Hem geç karışık dişlenme hem de daimi dentisyondaki ön açık kapanış vakalarının tedavileri için birçok aparey kullanılmaktadır.

1.12.3.1. High-Pull Headgear

High-pull headgear, hiperdiverjant açık kapanış olgularında sıklıkla tercih edilen bir apareydir (Resim 1.8). Bunun nedeni üst çenenin sutural büyümesini ve dik yön dentoalveolar gelişimi engellemesidir (Firouz ve ark 1992).

Baumrind ve ark (1981), high-pull headgear kullanan hastalarda alt çene düzlem açısının arttığını ve kondiler büyümenin azaldığını bulmuştur.

High-pull headgear ile kullanılan akrilik splintler üst molarların istenmeyen tippingini önlemek için büyük bir ankraj ünitesi meydana getirir. Caldwell ve ark (1984), maksillanın superior ve distale yer değiştirmesiyle SNA açısında azalma, palatal düzlemde saat yönünde rotasyon ve üst molarlarda intrüzyon olduğunu belirtmişlerdir. Ayrıca alt molar erupsiyonunun arttığı, alt çene büyümesinin azaldığı ve SNB açısının arttığını rapor etmişlerdir.

Bazı araştırmacılar, ağız dışı kuvvetlerin çekme yönünün palatal ve oklüzal düzlemlere olan etkilerini araştırmışlardır. Elde edilen sonuçlara göre high-pull headgear, üst molarların vertikal erupsiyonunu azaltmaktadır. Dentoalveolar bu değişim, alt çenenin saat yönünde rotasyonunu azaltmakta ve birçok vakada mandibulanın saat yönünün tersine rotasyon yapmasını sağlamaktadır (Poulton 1967, Kuhn 1968,Watson 1972).

Tek başına üst birinci molarlara high-pull headgear uygulanması ile diğer üst posterior dişlerin erüpsiyonu engellenemez. Ancak high-pull headgear, akrilik bir maksiller splintle uygulanırsa, vertikal yöndeki kuvvet tüm üst posterior dişlere ve dentoalveoler yapılara etkir. Böylece üst çenenin hem iskeletsel hem dental büyümesinin vertikal yönde kontrolü sağlanmış olur (Kaya ve Arman 2006).



Resim 1.8. High pull headgear

1.12.3.2. Vertikal Çenelik

Vertikal çenelik, iskeletsel açık kapanışın erken fonksiyonel ortopedik tedavisinde kullanılmaktadır (Resim 1.9). Vertikal çenelik, alt çenenin anterior rotasyon yapmasını sağlamaktadır. Sabit ortodontik apareyler ile, iskeletsel açık kapanışın fonksiyonel ortopedik tedavisinde ve fonksiyonel apareyler ile beraber posterior dentoalveolar yapılar üzerindeki çiğneme kaslarının etkisini arttırmak amacıyla tercih edilmektedir. Ayrıca vertikal çenelik iskeletsel açık kapanışların tedavisinde tek başına da kullanılabilmektedir (İşcan ve ark 2002).

Araştırma sonuçlarına göre mandibular düzlem açısını azalttığı, alt ön yüz yüksekliğinin artmasını engellediği, posterior dişlerin erüpsiyonunu engellediği ve gonial açıyı azalttığı rapor edilmiştir (Arat ve İşeri 1992).

Eren (1994), vertikal çeneliğin tek başına kullanımı sonundaki etkisini araştırmış, alt çene düzlem açısında azalma, üst çenenin posterior rotasyonu, üst yüz yüksekliğinde artış, total ön ve alt yüz yükseklikleri̇nde artış ve overbite'ta artış rapor etmiştir.

Pearson (1991), vertikal çeneliği karışık ve daimi dişlenme döneminde alt çene düzlem açısını ve ön yüz yüksekliğini azalmak için kullanmıştır.

Tedavi başarısı, arka yüz yüksekliğinin artmasına bağlıdır. Çenelikler aynı

zamanda mandibular düzlem açısının artmasını kontrol etmek için RME ile birlikte kullanılmaktadır. Vertikal çenelik, arka yüz yüksekliğini arttırarak, kondiler büyümeyi yeniden yönlendirerek ve gonial açıyı azaltarak alt çenenin şeklini değiştirebilen bir apareydir (Majourau ve Nanda 1994).

İşcan ve ark (2002), yaptıkları çalışmada iskeletsel açık kapanışı dikey çenelik kullanarak başarılı bir şekilde tedavi etmiş ve çeneliğin, alt çene arka dentoalveolar bölgenin dik yön gelişimine engel olduğunu rapor etmişlerdir.

Stuani ve ark (2005) vertikal çeneliğin, açık kapanış maloklüzyonlarının tedavisinde geleneksel ortodontik apareylerle birlikte başarıyla kullanılan bir aparey olduğunu ve çeneliğin, artmış alt ön yüz yüksekliğini kontrol etmede ve posterior dişlerin ekstrüze olmasını önlemede yardımcı olduğunu not etmiştir.

Vertikal çeneliğin alt çene üzerine anterior rotasyon etkisi, alt birinci molar intrüzyonu ve alt çene dentolaveolar bölgenin gelişiminin inhibisyonu sonucu gerçekleşmektedir (İşcan ve ark 2002).



Resim 1.9. Vertikal çenelik

1.12.3.3. Posterior Bite Bloklar

Bite bloklar, dinlenme pozisyonunda interoklüzal boşluğu 3-4 mm içine alan fonksiyonel apareylerdir. Bu tedavi yaklaşımının, bukkal dentoalveolar yapıların yüksekliklerini azaltmasıyla etkili olduğu ve böylece alt çenenin aşağı ve geriye rotasyonunun engellendiği belirtilmektedir.

Bazı yazarlara göre büyüme-gelişim bitmeden önce en etkili tedavi yöntemi posterior bite bloklardır (Kuster ve Ingervall 1992, İşcan ve Sarisoy 1997).

İskeletsel açık kapanışın tedavisinde kullanılan 2 tip bite blok vardır:

1. Hareketli yaylı bite bloklar (Resim 1.10)
2. Magnetli bite bloklar (Resim 1.11)

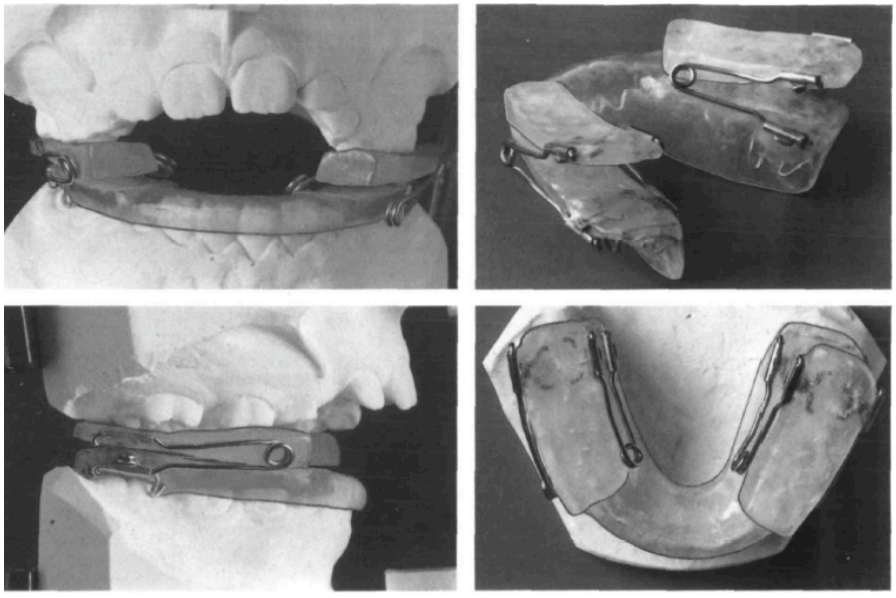

Resim 1.10. Yaylı bite blok (Kuster ve Ingervall 1992).

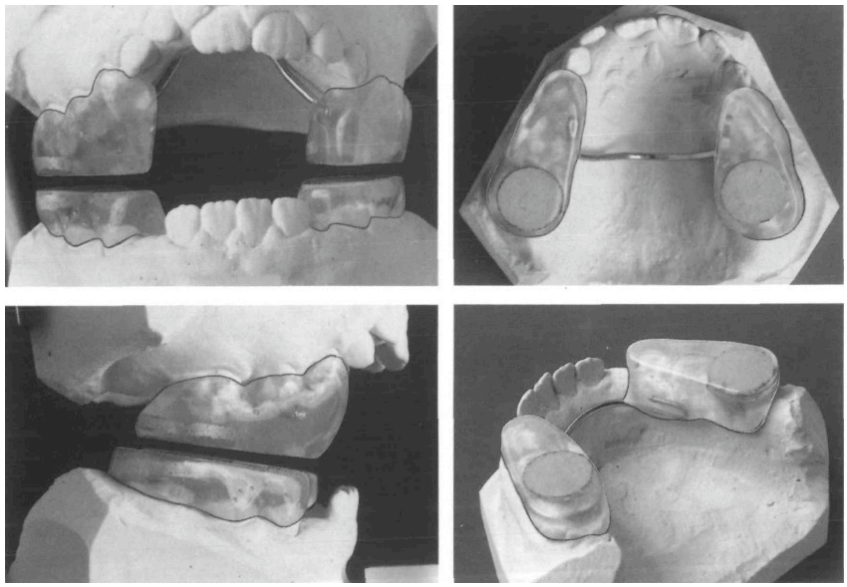

Resim 1.11. Magnetli bite blok (Kuster ve Ingervall 1992).

Magnetli bite blokların yaylı bite bloklara göre 2 kat daha fazla etkili olduğu rapor edilmiştir. Overbite'ta magnetlerde 3 mm ye karşı yaylı bite blokta 1,3 mm gelişim gözlemlendiği belirtilmiştir (Kuster ve Ingervall 1992).

Tedavide başarının molarlarda intrüzyon, kesicilerde ekstrüzyonun gözlemlenmesine bağlı, alt çenenin öne rotasyon yapmasıyla sağlandığı rapor edilmiştir. Bite blokların özellikle highpull headgear ile birlikte kullanıldığında daha da etkili olduğu literatürde belirtilmiştir (Galleto ve ark 1990).

McNamara (1977), bite bloklardan en çok üst çene kompleksinin etkilendiği sonucuna varmıştır.

Kalra ve Burstone (1989), sabit manyetik bite blokları değerlendirmişler ve artmış alt çene uzunluğu, fasiyal konveksitede azalma, alt ve üst molarlarda gömülme, overjette artış ve alt çene düzlem açısında ve Y aksında az miktarda azalma rapor etmişlerdir.

1.12.3.4. Aktif Vertikal Düzenleyici

Aktif vertikal düzenleyici (AVD), arka bölge dişlerini resiprokal kuvvetlerle intrüze etmek amacıyla kullanılan sabit yada hareketli bir apareydir (Resim 1.12). Günümüzde kullanılan bite blok tedavisinin bir versiyonudur. Apareyde arka dişleri intrüze etmek için akriliğin içine gömülmüş somarium kobalt magnetleri kullanılmaktadır. Aparey kullanımı ile alt çenenin otorotasyonu sağlanarak, açık

kapanışı kapatmak hedeflenmektedir. Magnetik kuvvetlerin, statik bite blok apareylerin oluşturduğu kuvvetlerden daha üstün olduğu düşünülmektedir (Dellinger 1986).



Resim 1.12. Aktif vertikal düzenleyici

Hastalara apareyi mümkün oldukça çok kullanmaları tavsiye edilir. Apareyin maksimum kullanılması ile en ideal sonuçlar elde edilebilmektedir. Ancak günde 12 saat kullanım ile kabul edilebilir sonuçların elde edileceği belirtilmektedir. Problemin şiddetine bağlı olarak, açık kapanışlar birkaç ayda kapatılmaktadır. Hem çocuklarda hem de erişkinlerde aparey ile başarılı sonuçlar elde edilmesine rağmen, büyüme-gelişim dönemindeki çocuklarda erişkinlere göre daha hızlı sonuçlar alınmaktadır. Bu aparey, iskeletsel açık kapanış tedavisine bir alternatif olarak görülmektedir (Richard ve Beane 1999).

1.12.3.5. Fonksiyonel Apareyler

Sadece iskeletsel bozukluktan değil aynı zamanda orofasiyal kasların postural aktivitesindeki bozukluktan kaynaklanan açık kapanışların tedavisinde fonksiyonel apareylerden yararlanılabilir (Frankel ve Frankel 1983).

İskeletsel açık kapanışın tedavisinde kullanılan Frankel 4 apareyi ile yumuşak dokular eğitilerek anomali düzeltilmektedir (Resim 1.13) (Frankel ve Frankel 1983).

Bazı görüşlere göre fonksiyonel düzenleyici aparey (Frankel 4) dentoalveolar yapıları değiştirmekte etkiliyken, iskeletsel yapılar üzerine önemli bir etkisi yoktur (Haydar ve Enacar 1992).

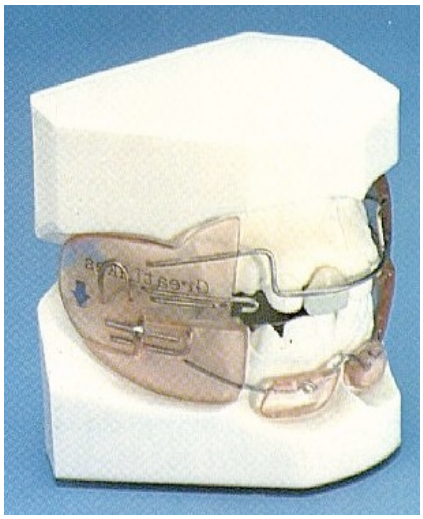

Resim 1.13. Frankel apareyi

İskeletsel açık kapanışlı ve tedavi edilmemiş iskeletsel açık kapanışa sahip bireylerden oluşan kontrol grubunun karşılaştırıldığı çalışmalara göre, üst ve alt kesici dişlerin vertikal erupsiyonu ve üst kesici dişlerin retraksiyonundan dolayı açık kapanışın tedavi edilen grupta anlamlı derecede azaldığı not edilmiştir. Yapılan başka bir çalışmada da, alt çenenin geriye ve aşağı rotasyon yaptığı iskeletsel açık kapanış vakalarında Frankel 4 apareyiyle başarılı sonuçlar elde edildiği ve alt çenenin yukarı ve ileri yönde rotasyon yapması sağlandığı rapor edilmiştir (Erbay ve ark 1995).

Balters tarafından geliştirilen bionator apareyi, bir etyolojik faktör olarak kabul edilen dili, anomalinin oluşmasına neden olduğu bölgeden uzaklaştırarak ön açık kapanış tedavisinde kullanılmaktadır (Resim 1.14).



Resim 1.14. Bionator

Weinback ve Smith (1992) tarafından yapılmış retrospektif çalışmada, bionatorün klinik etkileri incelenmiştir. Hastaların çoğunda yüz yüksekliğinin

azaldığı ve açık kapanışın ortalama 1,3 mm kapandığı not edilmiştir. Aparey kullanımı ile üst molarların erupsiyonunun engellendiği, alt molarların da bu etkiye az da olsa maruz kaldığı belirtilmiştir. Daha uzun süre fonksiyonel aparey kullanımı daha fazla değişimlerin elde edilmesini sağlamaktadır. Tedavi sırasında headgear kullanımının önemli bir etkisinin olmadığı literatürde geçmektedir. Sonuç olarak bionator, büyüme-gelişim dönemindeki hastalar için yararlı bir aparey olarak kullanılmaktadır.

1.12.3.6. Thurow Apareyi

Thurow apareyi, premolarlar sürmeden önce high-pull headgear ile beraber kullanılır (Resim 1.15). Günde 12 saat kullanılması önerilmektedir. Bu apareyin kullanılmasının amacı, posterior bölgenin vertikal gelişimini önleyecek üst çenede ortopedik etki meydana getirerek ön açık kapanışı tedavi etmektir. Apareyin akrilik kısımları üst süt molarları ve daimi molarları ve süt kaninleri içine almalı, keserler pas geçilmelidir. Bir ekspansiyon vidası palatinal kısma yerleştirilebilir. Apareyin çekme yönü maksillanın direnç merkezinden geçecek şekilde ayarlanmalıdır (Thurow 1975, Stuani ve ark 2005).

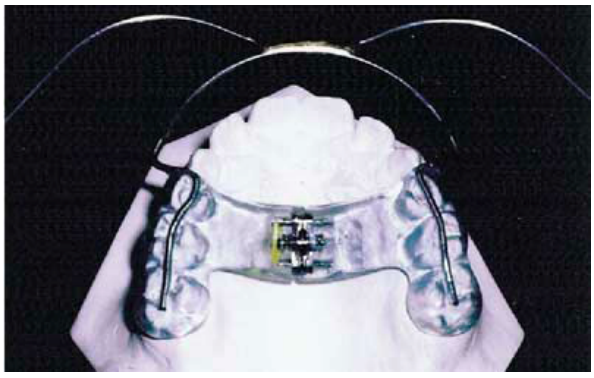

Resim 1.15. Thurow apareyi (Stuani ve ark 2005)

1.12.3.7. Elastik Aktivatör (Stockfisch Kinetor)

Kinetor, vestibul ark ve lateral oklüzal bölgede değiştirilebilir lastik tüpler olmak üzere 2 parçadan oluşmaktadır. Yutkunma ve çiğneme hareketleriyle lastik tüpler vertikal yönde posterior dişleri gömücü kuvvetler oluşturmaktadır (Resim 1.16) (Stellzig ve ark 1999).



Resim 1.16. Elastik aktivatör (Stellzig ve ark 1999).

Elastik aktivatörün avantajları:

1. Yapımının kolay olması

2. Elastik tüplerin yerleştirilmesinin kolay olması

3. Orofasiyal kas sisteminin ortopedik jimnastik hareketleriyle stimülasyonu (myofonksiyonel tedavi)

4. Doğal çiğneme uyumunun geliştirilmesini sağlaması. Geleneksel akrilikten rijit fonksiyonel apareylerin aksine elastik posterior bite bloklar kas hareketlerini devamlı stimüle etmektedirler. Böylece gömme etkisi yapan kuvvetler artarak periodonsiyumdan arka bölge dişlerine iletilmektedir.

5. Mevcut olan kötü alışkanlıkların elimine edilmesi

6. Erken ortodontik tedavinin mümkün kılınması

7. Apareyin headgear yada sabit bir apareyle beraber kullanılması

8. Retansiyon apareyi olarak kullanılabilmesi.

1.12.3.8. Hızlı Molar İntrüzyon Apareyi

Apareyde 1. molarların üzerinde 2 adet elastik modül vardır. Hasta ağzını kapattığında modüller esner ve her iki tarafta da 800 gr'lık bir intrüzif kuvvet oluşur (Şekil 1.10). Kuvvet birinci hafta sonunda 450 gr'a, ikinci hafta sonunda da 250 gr'a düşer. Çünkü, molarlar üzerindeki intrüzif kuvvet bir moment oluşturmakta ve kronların bukkale tipping yapmasına neden olmaktadır. Hızlı molar intrüzyon apareyi, lingual arklar ile beraber kullanılmaktadır. Ortalama tedavi süresi 4-5 aydır. Hasta kooperasyonuna ve cerrahi işlemlere ihtiyaç duyulmaması apareyin avantajıdır.

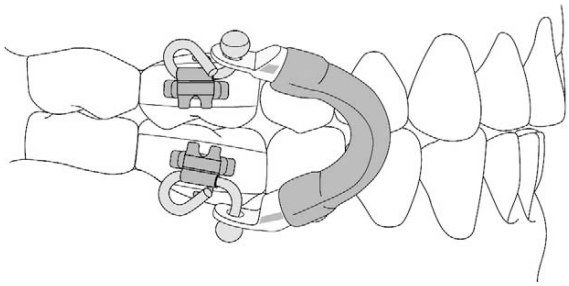

Şekil 1.10. Hızlı molar intrüzyon apareyi (Carano ve ark 2005).

Molarlar intrüze edildiğinde, alt çene ileri ve yukarı rotasyon yapmış olur ve bite kapanır, yüz yüksekliği ve alt çene düzlem açısı azalır ve ön dişlerin ekstrüze edilmesine gerek kalmaz. Vertikal iskeletsel boyutun azaltılmasıyla çenenin gelişimi sağlanmış olur. Bu yaklaşım sınıf I ve sınıf II iskeletsel açık kapanış vakaları için uygunken sınıf III hastalar için önerilmemektedir. Hızlı molar intrüzyon apareyi ile sınıf III vakalarının prognozu daha da kötü olmaktadır (Carano ve ark 2005).

1.12.3.9. Lip Seal Egzersizleri

İskeletsel açık kapanışta dudak uzunluğu ve alt yüz yüksekliği arasındaki dik yön oranları anormaldir ve anterior oral seal sadece alt dudağın mental kas kasılması sayesinde sağlanabilir. Zayıf postural hareketlerden kaynaklanan dudak yetersizliği lip seal egzersizleriyle tedavi edilebilirler. Orbicularis oris kaslarının fonksiyonu sayesinde lip seal sağlandığı belirtilmiştir (Frankel 1980).

Lip seal egzersizleri ile anterior oral sealı sağlayan orbikularis oris kası daha aktif hale getirilmiş olur. Egzersizler günde toplam 1 saat bir disk yardımıyla dudakların birleştirilmesi şeklinde gerçekleştirilir (Sankey ve ark 2000).

Vestibuler shieldler ile yapılan lip seal egzersizleri fonksiyonel ortamlarda değişikliklere neden olmakta ve orofasiyal kompleksin postural sistem ağında zincirleme adaptif değişimler meydana gelmektedir. Fonksiyonel ortopedi ve lip seal yöntemlerinin en zor kısmı hasta kooperasyonudur ve bu sorun sadece düzgün psikolojik yönlendirmeyle çözülebilir. Estetik olarak kabul edilmesi zor olan yüz görünümü çocuk ve aile için motive edici bir unsur olabilir (Frankel 1980).

1.12.3.10. Kas Egzersizleri

Çiğneme kası egzersizleri, iskeletsel açık kapanışın tedavisinde diğer bir yaklaşım olarak kabul edilmektedir. Uzun yüz morfolojisine sahip bireylerin zayıf çiğneme kaslarına sahip oldukları bilinmektedir (Ingervall ve Helkimo 1978).

İskeletsel açık kapanışa sahip çocuklarda özel tipte sert sakız ile kas egzersizleri, çiğneme kaslarının gücünü arttırdığı görülmüştür. Bu da, alt çenenin öne rotasyonuyla açık kapanışın kapatılmasını sağlamaktadır (Ingervall ve Bitsanis 1987).

Karışık dişlenme döneminde high-pull headgear ile beraber izometrik egzersiz kombinasyonu otorotasyonu kolaylaştırmakta, ANB açısını azaltmakta ve gonial açının kapanmasını sağlamaktadır. Egzersizlerin, çiğneme kaslarını güçlendirmemesine rağmen artmış vertikal büyüme paternini azaltmada yüz morfolojisi üzerinde olumlu etkileri vardır (English ve Olfert 2005).

Egzersizlerin hem iskeletsel açık kapanışlar (ortopedik etki) hem de dişsel açık kapanışlar (ortodontik etki) üzerine yararlı etkileri vardır. İdiopatik kondiler rezorpsiyon yada romatoid artrit gibi etyolojik faktörlerin kondili etkilediği durumlarda egzersizlerin açık kapanış üzerine olumlu etkileri olmayabilir. Ayrıca primer sürme hatasından kaynaklanan açık kapanışlarda da egzersizlerin bir faydası olmamaktadır. Egzersizlerin temporo mandibular eklem üzerine herhangi bir zararlı etkisi rapor edilmemiştir (English ve Olfert 2005).

1.12.3.11. Glossektomi

Büyük dil anomalisi veya makroglossi, genellikle ön açık kapanışın bir etkeni olarak tanımlanır. Dil normal boyutlarda olmasına rağmen anormal fonksiyon içerisindeyse, açık kapanış gözlemlenebilir. Açık kapanışın kapatılması, dil adaptasyonun sağlanmasına ve dil itiminin önüne geçilmesine bağlıdır. Bununla birlikte, dil ile oral kavite arasında boyutsal bir uyuşmazlık varsa, o zaman en iyi yaklaşım parsiyel glossektomi işlemleri denilen cerrahi yöntemlerle dilin boyutlarını küçültmek olacaktır (Ingervall ve Schmoker 1990, Frohlich ve ark 1993).

Glossektomi işlemleri Avrupa'da, A.B.D. ve Japonya'ya göre daha sık yapılmaktadır. Bunun nedeni bilinmemektedir, fakat A.B.D. ve Japonya'daki birçok

cerrah açık kapanış tedavisi sonrası yeni fonksiyonel pozisyona adapte olacağına inanmaktadırlar (Deguchi 1993).

Bununla birlikte, gerçek makroglossi vakalarının açık kapanışın prognozunda ve stabilitesinde bu prosedürle garanti altına alınacağı unutulmamalıdır.

1.12.4. Daimi Dentisyonda Tedavi

Yukarıda anlatılan tedavi yöntemleri aynı zamanda daimi dentisyonda da uygulanabilmektedir. Bu tedavi yöntemlerine ek olarak daimi dentisyonda ön açık kapanış maloklüzyonunu tedavi etmek için kullanılan diğer tedavi seçenekleri aşağıda anlatılmaktadır.

1.12.4.1. Diş Çekimi

Molarların çekiminin endike olduğu durumlar (çürük, erken temas, prematur kontak gibi), yüz yüksekliğini azaltmada çok etkili olabilir. 3. molarların oklüzyonda kullanılabilecek olması önemli bir unsurdur. En sondaki molarların mezial hareketi alt çenenin ileri ve yukarı rotasyon yapmasına izin verecektir. Molarların 1 mm vertikal olarak intrüze edilmesi, alt çenenin saat yününün tersine rotasyon yapmasına ve bite'ın yaklaşık 3 mm kapanmasına neden olduğu düşünülmektedir (Kuhn 1968).

İskeletsel açık kapanışa sahip bir hastanın tedavisi için klinisyenin tedavi prensiplerini iyi bilmesi gerekir. Temel kural, yüz yüksekliğinin artışından yada arka dişlerin ektrüzyonundan kaçınmaktır. Arkları seviyelemek uygun değildir; Spee eğrisinin korunması veya oluşturulması arzu edilir. Ark teli takıldığında ekstrüzyon oluşturacağından dolayı 2. molarların bantlanması yada tüp yapıştırılmasından kaçınılması gerekmektedir. Eğer 2. molarlar bantlananacaksa, molar bant yada tüpleri klinik kuronun oklüzal 1/3'ne yapıştırılmalı yada ark teline gingivalde basamak yapacak şekilde büküm verilmelidir (Pearson 1996).

Uyumlu bir fasiyal profil elde etmek için anterior dişler retrakte edilmeli, posterior dişlerin uprightingi sağlanmalı ve anterior dişler ekstrüze edilmelidir. Bu nedenle premolar çekimi tedavi seçeneği olarak düşünülmelidir. Posterior dişlerin meziale tippingi premolar çekimi ile kolaylıkla meydana gelebilmektedir (Küçükkeleş ve ark 1999).

1.12.4.2. Ekstrüzyon Arkı

Bir diş vertikal olarak alveolar yapıların içinde hareket ettiğinde neler olmaktadır? Açık kapanış kapatılırken diş hareketi alveolar yapılar ile beraber mi gerçekleşir yoksa dişin klinik kuronunun uzatılmasıyla mı gerçekleşir? Yapılan çalışmalara göre, diş intrüze yada ekstrüze olsun, vertikal hareketlerle dişle beraber alveolar yapılarda ve gingival dokularda da değişiklikler meydana gelmektedir (Kozlovsky ve Lieberman 1988).

Bir ekstrüzyon arkı bazen segmental olarak ve çoğunlukla da gömülü kaninlerin sürdürülmesi için kullanılmaktadır (Lindauer ve Isaacson 1995).

Ekstrüzyon arkı anterior open bite'ları kapatmada çok yeterli ve etkilidir. Ektrüzyon arkının biyomekaniği oldukça basittir. Ekstrüzyon arkı ortodontiste hasta kooperasyonu olmadan tedavi etme imkanı vermektedir.

1.12.4.2.A. Molarlarda Hareket

Şekil 1.11'de ekstrüzyon arkının etkisi, iki boyutlu olarak gösterilmektedir. Ekstrüzyon arkının anterior ucu kesici dişlere bağlandığında molarlar rotasyona uğrama eğilimindedirler. Bu kuvvet çifti moların kronunu meziale, kökünü distale doğru hareket ettirir. Burada bir denge mevcuttur.

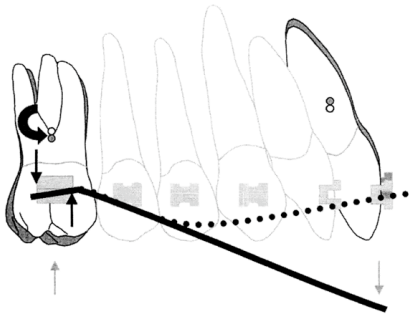

Şekil 1.11 (Isaacson ve Lindauer 2001).

Telin anterior ucu kesici dişleri ekstrüze etmek isterken arka kısmı molarları intrüze etmek istemektedir (Şekil 1.12). Bu 2 kuvvet eşittir ve zıt yönlüdür (Isaacson ve Lindauer 2001).

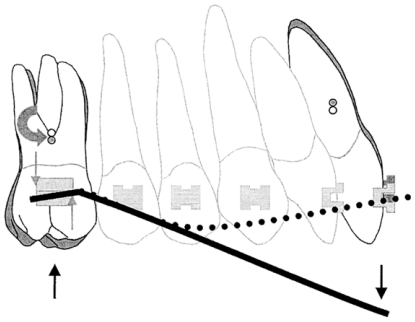

Şekil 1.12 (Isaacson ve Lindauer 2001).

1.12.4.2.B. Keserlerde Hareket

Ekstrüzyon tek bir dişi yada bir diş grubunu içine alabilir. Bir grup diş ekstrüze edileceği zaman anterior dişlerde daha rijit arklar kullanılabilir. Eğer ekstrüzyon arkı segment haline getirilmiş anterior dişlere bağlanırsa keser braketleri diğer dişlerden farklı seviyede konumlanmış olacaktır. Ekstrüzyon arkı, continuous Ni-Ti tele bağlanırsa keserlerin braket yükseklikleri daha iyi korunmuş olacaktır.

Keserler linguale yatırılmak isteniyorsa; uygulanacak kuvvet keserlerin direnç merkezinin yakınından geçmelidir. Kuvvet laterallerden uygulanırsa kuvvet direnç merkezinden uzaklaşmakta ve keserlerin linguale tippingi azalmaktadır (Şekil 1.13) (Isaacson ve Lindauer 2001).

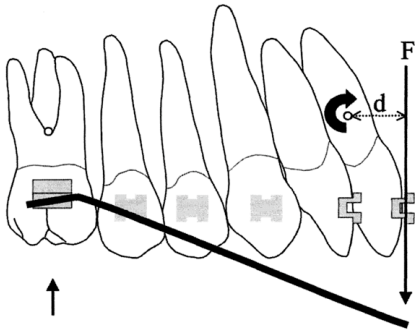

Şekil 1.13 (Isaacson ve Lindauer 2001).

1.12.4.3. Multiloop Edgewise Ark Teli Tekniği

Cerrahi müdahalelerden yararlanmadan, bazı açık kapanışların tedavisinde MEAT'den başarılı bir şekilde yararlanılabilmektedir. (Kim 1987, Goto ve ark 1994,

Chang ve Moon 1999). Kim (1987) tarafından geliştirilen bu teknikte, 0,016x0,022 inç paslanmaz çelik ark teli ile ağır anterior elastiklerin kombine kullanımı ile molar intrüzyonu ve keser ekstrüzyonunu sağlamakta ve açık kapanış tedavi edilmektedir (Şekil 1.14).

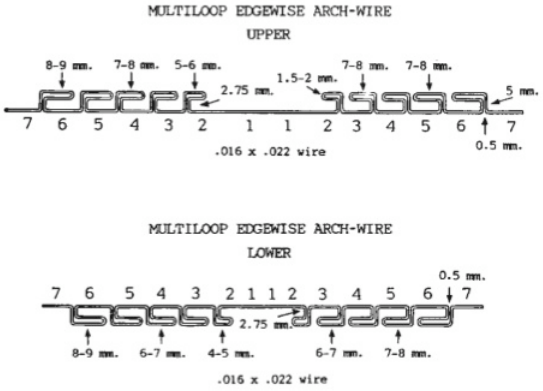

Şekil 1.14 Kim (1987).

Bu teknikte, multiloop gable büküm ark teli ve kanin bölgesinde vertikal elastikler kullanılmaktadır. Bu tekniğin hedefi oklüzal düzlem eğimini düzeltmek, dudak hattıyla uyumlu olacak şekilde üst kesici dişleri düzeltmek ve posterior dişlerin aksiyal inklinasyonlarını upright etmektir (Kim 1987).

Chang ve Moon (1999), MEAT'nin açık kapanışlı hastalarda yapmış olduğu yapısal değişiklikleri incelemişler ve açık kapanışa sahip olmayan bireylerle sonuçları karşılaştırmışlardır. Bu teknikte, alt ve üst ön dentoalveolar yükseklikler artmaktdır. Üst arka dentoalveolar yükseklikerde bir değişim not edilmemiştir. Alt arka dentoalveolar yükseklikler anlamlı miktarda azalmıştır. Ölçümler, bütün dentisyonun distale hareket ettiğine işaret etmektedir. Keserler arası açıda anlamlı derecede artış gözlemlenmiştir. MEAT'ın iskeletsel paterne etkisi minimaldir. Açık kapanışlar, oklüzal düzlem değiştirilerek ve arka dişlerin distale uprighting'i ile düzeltilmektedirler. Bu tedavi yöntemiyle sadece arka dişlerin ekstrüzyonu engellenmemekte aynı zamanda da özellikle alt arka bölge dişlerini intrüze etmektedir. MEAT tekniği ile tedavi değişiklikleri genellikle dentoalveolar bölgede meydana gelmekte ve doğal dentoalveolar kompanzasyon mekanizması ile büyük benzerlik göstermektedir. MEAT ile ön bölge dişlerinde ekstrüzyon çok görülmemektedir. Bu da, tedavi öncesi dentoalveolar yüksekliği aşırı yada normal olan bireyler için olumludur.

Multiloop edgewise ark teli mekanikleri ve intermaksiller elastikler, genellikle posterior dişlerin ekstrüzyonunu sağlarlar. Ancak bu, alt çene düzlemini açmakta ve yüz profilini olumsuz yönde etkilemektedir. Bu nedenle, posterior dişlerin vertikal kontrolü açık kapanış tedavisinde çok önemli bir konudur (Yamaguchi ve Nanda 1991).

Küçükkeleş ve ark (1999), Kim'in tekniğini multiloop gable bükümler yerine 0,016x0,022 inch üstte arttırılmış speeli, altta tersine speeli nikel titanyum ark telleri ve kaninler bölgesinde intermaksiller elastikler kullanarak modifiye etmişlerdir (Resim 1.17). Alt ve üst nikel titanyum arkların uygulamasının, multilooplarla karşılaştırıldığında daha basit ve daha hijyenik olduğu, hasta koltuğunda harcanan zamanın azaldığı ve yumuşak dokuların daha az tahriş olduğu belirtilmiştir. Küçükkeleş ve ark (1999), multiloop edgewise ark sistemi ile yapılan tedavilerle benzer sonuçlar elde etmişlerdir.

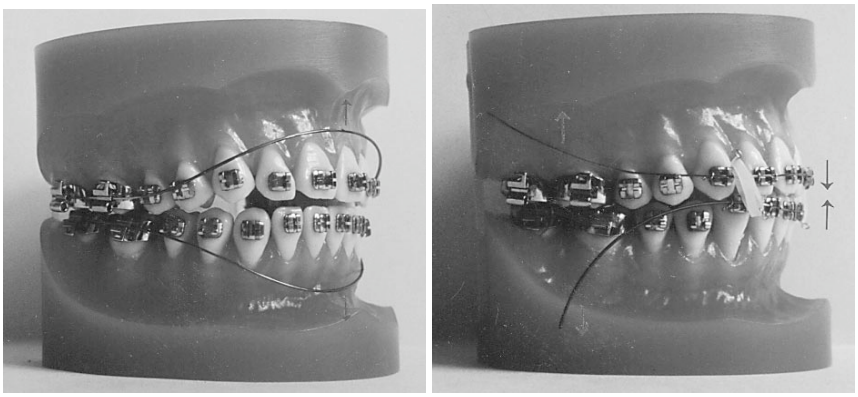

Resim 1.17. Küçükkeleş ve ark (1999).

1.12.4.4. İmplantlar, Miniplaklar ve Mikrovidalar

İskeletsel açık kapanışın düzeltilmesi sırasında amaç, overbite'ı arttırmak olduğundan arka bölge dişlerinin intrüze edilmesi bite'ın kapatılması için ideal bir yöntemdir. Molarların üzerine gelen bir gömücü etki, başka bölgeye ekstrüze edici kuvvet geldiğinde meydana gelmektedir (Shellhart ve ark 1996).

Ekstrüzyon gibi ankraj ünitesinin istenmeyen hareketleri, alt çenenin geriye ve aşağı rotasyonuna ve böylece de arzu edilmeyen tedavi sonuçlarıyla karşılaşılmasına neden olmaktadır. İmplantlar, minividalar, mikrovidalar ve zigoma ankrajları iskeletsel açık kapanış vakalarında tatmin edici ankraj kaynaklarıdır. Açık

kapanış maloklüzyonlarında arka bölge dişlerinin ekstrüzyonunu önlemek için intrüzyon mekanikleriyle beraber osteointegre implantlar başarılı bir şekilde kullanılmaktadır (Prosterman ve ark 1995).

Ayrıca, tek diş implantlar ve geçici olarak üst veya alt çeneye implante edilmiş iskeletsel ankraj sistemi olarak kullanılan titanyum mini plaklar ankraj kaynağı olarak kullanılmaktadır. Birinci ve ikinci molarların apikal bölgelerinde bukkal kortikal kemiğe implante edilen titanyum mini implantlar ile 3 ile 5 mm arasında intrüzyon sağlanabildiği ve oklüzal düzlemde saat yönünün tersine rotasyon görüldüğü rapor edilmiştir. İskeletsel açık kapanışın tedavisinde kullanılan iskeletsel ankraj sisteminin etkili bir biyomekanik sistem olduğu ve yan etkilerinin çok az olduğu konusunda literatürde araştırmalar mevcuttur (Umemori ve Sugawara 1998).

Mikrovidalar, üst çenede 1. ve 2. molarlar arasına yerleştirilip anterior retraksiyon için ankraj kaynağı olmakta ve posterior dişlerin intrüzyonunun elde edilmesini sağlayabilmektedir. Alt çenede, 1. ve 2. molarlar arasına yerleştirilen mikrovidalar ile de molarların uprightingi için ankraj sağlanmakta ve boşluk kapatılırken meziale tippinge karşı kuvvet oluşturulmaktadır (Şekil 1.15) (Park ve ark 2004).

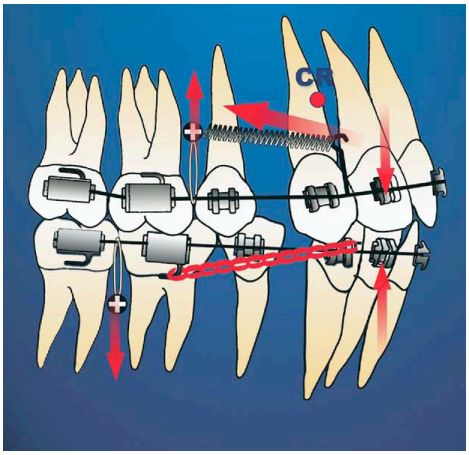

Şekil 1.15 (Park ve ark 2004).

Ayrıca mikrovidaların kullanımı ile molarların ekstrüze olmasına neden olan intermaksiller elastik kullanımı elimine edilmekte ve klinisyenlerin alt çene düzlemini kapatma şansları artmaktadır. Böylece SNB açısı artarak profil düzeltilebilmektedir (Park ve ark 2004).

Son zamanlarda osteointegre titanyum implantlar ve mini plaklar gibi biyolojik uyumu iyi olan medikal materyallerin geliştirilmesiyle, bu malzemeler ortognatik cerrahi operasyonlarında rijit fiksasyon amacıyla kullanılmaktadırlar (Şekil 1.16). Bu uygulamalar sayesinde titanyum mini plakların diş hareketleri için iyi bir ankraj kaynağı olarak da kullanılması mümkün olmuştur. Ortognatik cerrahi yöntemlerinin uygulanmadığı iskeletsel açık kapanış tedavilerinde molarların gömülmesi gerekmektedir. Ancak, bu işlem oldukça zordur, çünkü molarların gömülmesi için gerekli ankraj sistemini oluşturmak kolay olmamaktadır (Umemori ve ark 1998).

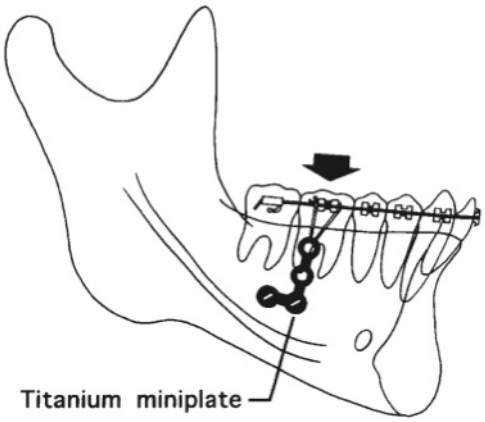

Şekil 1.16. Titanyum miniplak (Umemori ve ark 1998).

Melsen ve ark (1998), De Clerck ve ark (2002), Erverdi ve ark (2002) ve Sherwood ve ark (2002), maksiller posterior ankraj ve posterior segmentin gömülerek ön açık kapanış tedavisi için zigomatik ankrajı rapor etmişlerdir. (Resim 1.18).

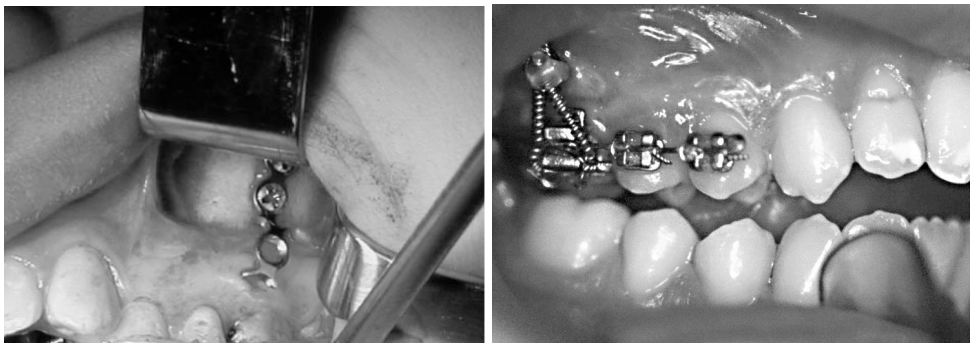

Resim 1.18. Zigomatik ankraj (Erverdi ve ark 2002).

1.12.4.5. Ortodontik ve Ortognatik Tedavi Yöntemleri

Şiddetli iskeletsel sorunların ortodontik kamuflaj yoluyla düzeltilmesi hem çok zordur hem de fizyolojik sınırlar zorlandığı için relaps olasılığı artmaktadır. Son yıllarda, büyüme ve gelişim sürecinin sonuna gelmiş, artmış vertikal yüz boyutlarına sahip, ağır iskeletsel ön açık kapanış vakaların tedavisinde ortognatik cerrahi sık kullanılır hale gelmiştir (Kaya ve Arman 2006).

Üst çenedeki artmış vertikal boyutu düzeltmek için LeFort 1 osteotomisi ile üst çene yukarıya taşınarak total yüz uzunluğu azaltılıp ve alt çeneye yukarı öne doğru rotasyon yaptırılır. Üst çenenin gömüldüğü ameliyatlarda relaps pek görülmez ve yeni postural durum ve oklüzal ilişkilere karşı nöromuskuler adaptasyon gelişir. Araştırıcılar iskeletsel ön açık kapanış maloklüzyonlarının cerrahi olarak düzeltilmesinde alt çeneye öne yukarı rotasyon yaptırmak için üst çenenin posteriorunun cerrahi olarak intrüze edilmesi yerine bu yöntemin alternatif olarak kullanılabileceğini ve daha estetik sonuçlar elde edileceğini belirtmişlerdir.

Uzun yüz paternine sahip iskeletsel açık kapanış hastalarında vertikal yüksekliği çok artmış olan alt çene anterior segment, anterior segmental cerrahilerle kısaltılabilir. Ancak alt çeneye inferior border osteotomisi yaparak çene ucunun vertikal yüksekliğinin düşürülmesi daha çok tercih edilen bir yöntemdir (Kaya ve Arman 2006).

1.13. Ön Açık Kapanış Tedavileri Sonrası Stabilite ve Relaps

Bütün ortodontistler, ön açık kapanış tedavileri ve tedavi sonrası retansiyon konusunda birçok zorlukla karşılaşmaktadır. Ortodonti literatüründe olumlu tedavi sonuçlarının rapor edildiği birçok vaka sunumu ve çalışmalar yer almaktadır. Bu bilgiler çok yararlıdır, fakat açık kapanış tedavisinin başarısı uzun dönem stabiliteye bakılarak anlaşılmaktadır.

Her ne kadar birçok vaka raporunda açık kapanış tedavilerinin çok iyi tedavi edildiği belirtilse de açık kapanış tedavisinin uzun dönem stabilitesini gösteren çalışma bulunmamaktadır.

Açık kapanışın süt veya karışık dişlenme dönemindeki tedavisi, erken dönemde spontan düzelmenin de yardımıyla tedavi sonrası en az relaps sonuçlarıyla

kaşılaşılmasını sağlamaktadır. Ancak erken tedavi yaklaşımları Down sendromu, diğer kalıtımsal veya konjenital problemlerden dolayı başarılı olamayabilir. Diğer taraftan daimi dentisyonda açık kapanışların ortognatik cerrahi yöntemlerle tedavisi sonunda daha stabil bir durum elde edilebilmektedir (Janson ve ark 2003).

Lopez-Gavito ve ark (1985), en az 9 yaşında olan hastaların (Sabit mekaniklerin ve headgearın kullanıldığı) ortodontik tedavi stabilitelerini ve retansiyon apareyinin bırakılmasından sonraki 6 aylık dönemi değerlendirmişlerdir. Bu geriye dönük vakalar serisinde, Lopez-Gavito ve ark, vakaların % 35' inde relaps görüldüğünü rapor etmişlerdir. Bu relaps sefalometrik olarak alt keserin ucundan en yakın sert dokuya alt keserin uzun ekseni boyunca ölçülerek uzaklığın 3 mm' den fazla olmasına göre tanımlanmıştır.

Katsaros ve Berg (1993), ön açık kapanış tedavisi gören hastaların %75'inde en az 1 yıllık tedavi sonrası dönemde stabil durumun korunduğunu belirtmişlerdir.

Dil posturu adaptasyonunun tamamlanmamış olması, tedavi sonrası tekrar açık kapanışın oluşmasına neden olabilmektedir. Bu nedenle myofonksiyonel tedavi, tedavi sonrası anormal dil posturunun elimine edilmesine yardımcı olmaktadır (Janson ve ark 2003).

Dil itimi gibi dilin anormal pozisyonları ön açık kapanışların devam etmesine neden olmaktadır. Bu alışkanlıklar ortadan kaldırılmadan yapılan bütün açık kapanış tedavileri relapsla sonuçlanacaktır. Alexander (1999), dil egzersizlerini günde 10 set olarak 3 defa tekrarlanacak şekilde yapılması gerektiğini önermiştir. Dil egzersizlerini 3 aşamalı olarak tanımlamıştır. 1. adım tükürüğün ağızda biriktirilmesi, 2. adım tükürüğün dişler arasında sıkıştırılıp kasların aktive edilmesi ve 3. adımda yutkunma hareketinin yapılmasıdır. Kasların bu şekilde yönlendirilmesi açık kapanışın uzun dönem stabilitesinin sağlanmasında son derece önemlidir.

Kim ve ark (2000), açık kapanış maloklüzyonların ortodontik olarak tedavisinin multiloop edge-wise ark teli tekniği ile stabil olacağını rapor etmiştir. Yaptıkları bir çalışmada multiloop edge-wise ark teli tekniği ile 55 açık kapanış hastasını tedavi etmiş ve bu vakaların 27'sinin 2 yıllık takip dönemine ait final kayıtlarını almışlardır. Büyüme-gelişim dönemindeki hastaların (n=17) hepsinde tedavi sonunda pozitif overbite elde edilmiş ve 2 yıllık takip sonunda % 6'sında

relaps görüldüğü rapor edilmiştir. Erişkin hastalarda ise (n=10) hepsinde tedavi sonunda pozitif overbite elde edilmiş ve 2 yıllık takip sonunda % 10'unda relaps görüldüğü rapor edilmiştir. Toplam relaps oranı %7 olarak belirtilmiştir. Bu sonuçlar ümit vericidir fakat hasta seçim kriterleri ve hasta takiplerinin iyi yapılamaması göz önünde bulundurulmalıdır.

Benzer şekilde Küçükkeleş ve ark (1999), nikel titanyum teller ile Kim'in kullandığı tekniği uygulamışlar ve stabil sonuçlar elde etmişlerdir.

Kötü alışkanlıkları olmayan tedavi edilmiş açık kapanış hastalarında en büyük relaps nedeni posterior dişlerde görülen ektrüzyondur. Vertikal büyüme ve posterior dişlerin erupsiyonu 20' li yaşlara kadar devam edebilir ve bu da açık kapanış eğilimini arttırmaktadır. Bu nedenle açık kapanış hastalarında retansiyon uzun dönemde devam etmeli ve posterior dişlerin hareketleri devamlı kontrol altında olmalıdır (Küçükkeleş ve ark 1999).

Nemeth ve Isaacson (1974), 13 relaps görülmüş açık kapanış vakasını incelemişler ve bu vakaları 13 relaps görülmüş derin kapanış vakalarıyla karşılaştırmışlardır. Tedavi sonrası gelişimden kaynaklanan alt çenenin arkaya rotasyonunun, açık kapanış tedavisinde relaps görülmesinin önemli bir faktör olduğunu belirtmişlerdir.

Miethke ve Fischer (1987), hareketli apareylerle tedavi edilmiş ve retansiyonda en az 2,5 yıl geçmiş 16 açık kapanış vakasının %37'sinde relaps görüldüğünü rapor etmişlerdir.

Ön açık kapanış tedavilerinin çekimli yada çekimsiz yöntemlerle yapılmasının stabiliteyi etkilediği ve çekimli tedavilerin çekimsizlere göre daha stabil olduğu rapor edilmiştir (Freitas ve ark 2004).

Sadece üst çeneye cerrahi müdahale yapılan vakalarda, çift çene cerrahi işlemlere göre daha stabil sonuçlar rapor edilmiştir (Proffit ve ark 2000).

Denison ve ark (1989) tarafından cerrahi yöntemlerle tedavi edilen vakaların uzun dönem takiplerine dayalı yapılan çalışmalarda, relaps oranı %35-%42,9 arasında olarak rapor edilmiştir. Denison ve ark'nın yaptığı araştırmaya göre, relaps iskeletsel değişikliklerden değil dentoalveolar değişikliklerden kaynaklanmaktadır. Bu bilgi, retainer kullanımının ne kadar önemli olduğunu göstermektedir. Özellikle

kesicilerin labial protrüzyonunun engellenmesi önem taşımaktadır. Oklüzal bölgelerin de içine alındığı retainerların kullanımı özellikle büyüme-gelişim dönemini tamamlamış hastalarda molar erupsiyonunu engelleyebilir.

Stabilitenin arttırılmasında en önemli unsur açık kapanışın etkenlerinin elimine edilmesidir. Eğer dil posturu ve fonksiyonu açık kapanışa neden olmuşşa, tedavi sonrası görülen relapsta bu etkenlerin en önemli rolü oynayacağı kesindir. Bu tip hastalarda tedavi sonrası dil önleyici apareyin kullanılması stabiliteyi arttırabilir (Huang ve ark 1990, De Cuebas 1997).

Huang ve ark. (1990), açık kapanış hastalarında tedavinin stabilitesini incelemişlerdir. Büyüme çağında olan 26 hasta ve büyümesi bitmiş 7 hastanın tedavi öncesi, tedavi sonrası ve tedavi sonrası 1 yıllık döneme ait sefalometrik filmleri değerlendirilmiştir. Tedavi öncesi ortalama negatif overbite, N-Me çizgisine göre ölçülmüş ve –2,8 mm olarak bulunmuştur. Hastaların %88'inde pozitif overbite elde edilmiş ve pozitif overbite elde edilen hastaların hepsinde tedavi sonrası takip dönemlerinde varolan durumun korunduğu gözlemlenmiştir.

Proffit ve ark. (2000), Lefort I osteotomi ile tedavi edilmiş açık kapanış hastalarının uzun dönem stabilitesini incelemişlerdir. 28 hastada sadece üst çeneye ve 26 hastada ise hem üst hem de alt çeneye cerrahi müdahale edilmiştir. Uzun dönemde sadece üst çeneye müdahale edilen grubun %7'sinde overbite'ta 4 mm ve çift çeneye müdahale edilen grubun %12'sinde 2 mm azalma görülmüştür.

Proffit (1985), fonksiyon sırasında (yutkunma, konuşma çiğneme vb.) dudak ve dil basınçlarının maloklüzyon oluşumunda önemsiz olduğunu, fakat dinlenme poziyonunda bu etkinin önemli derecede yüksek olduğunu belirtmiştir.

Tonsillektomi ve adenoidektominin, ortodontik olarak tedavi edilmiş açık kapanışların stabilitesinde farklılık yarattığı ile ilgili bir çalışma yoktur.

Büyüme, tedavi başarısı için kritik bir öneme sahiptir. İskeletsel maloklüzyonda eğer cerrahi olmayan yaklaşımın başarılı olması isteniyorsa erken ortopedik tedavi şarttır.

Hemen hemen bütün açık kapanış tedavileri sonrası sabit yada hareketli retansiyon apareylerinin kullanılması tavsiye edilmektedir (Richard ve Beane 1999).

Açık kapanış tedavileri sonrasında relapsı önlemek için hareketli bir retainer ile birlikte high-pull headgear veya bite bloklu açık kapanış aktivatörü ya da bionator gibi fonksiyonel apareyler kullanılabilir. Veya gündüzleri mandibuler ve maksiller hareketli retainerlar, geceleri ise bite bloklu fonksiyonel apareyler kullanılabilir. Ancak yüzün vertikal büyümesi ve posterior dişlerin erüpsüyonu yavaş da olsa 20'li yaşların başına kadar sürdüğü için iskeletsel açık kapanış hastalarında retansiyon aşaması uzun tutulmalıdır (Kaya ve Arman 2006).

2. GEREÇ ve YÖNTEM

Bu araştırma, Selçuk Üniversitesi Dişhekimliği Fakültesi Ortodonti Anabilim Dalı Kliniğine tedavi amacıyla başvuran Angle sınıf I ve II molar ilişki ile beraber ön açık kapanış maloklüzyonuna sahip ve iskeletsel sınıf I veya sınıf II eğilim özelliği gösteren toplam 27 birey üzerinde yürütülmüştür.

Araştırmaya dahil edilen hastalarda şu kriterler göz önünde bulundurulmuştur;

1. 7-12 yaşları arasında ve maksimal pubertal gelişim döneminde yada öncesinde olmaları
2. Tek yada çift taraflı çapraz kapanışa sahip olmamaları
3. İskeletsel sınıf III eğilim göstermemeleri

Tedavi grubu bireylerinin araştırma başı kronolojik yaşları 7 ile 12 arasında değişmektedir. Hastaların kronolojik yaş ortalaması 9,72 yıl olarak ölçülmüştür.

Tedavi grubu bireylerinin Greulich-Pyle atlasından faydanılarak saptanan kemik yaşları ortalama 9,32 yıl olarak ölçülmüştür (Greulich ve Pyle 1970).

Çalışmamızın materyalini, tedavi grubunu oluşturan hastalardan tedavi öncesi 27 ve sonrası 27 adet olmak üzere toplam 54 adet lateral sefalometrik film oluşturmaktadır.

2.1. Ortodontik Modellerin Elde Edilmesi

Her bireye uygun alt ve üst dişli ölçü kaşıkları seçilerek, aljinat ölçü maddesi ile alt ve üst çenelerin ölçüleri alınmıştır. Pembe mum ile hastanın sentrik ilişkideki kapanışına göre kapanışı belirlenmiştir. Kapanış mumu ile sabitlenen alçı modeller hazır plastik model kalıplarına beyaz alçı ile yerleştirilerek ortodontik modeller elde edilmiştir (Resim 2.1).

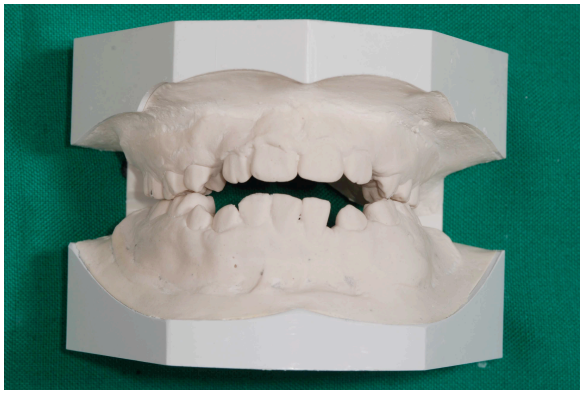

Resim 2.1. Ortodontik Model

2.2. Lateral Sefalometrik Filmlerin Elde Edilmesi

Anabilim dalımızın röntgen servisinde bulunan "Planmeca 2002 cc Proline" marka röntgen cihazı kullanılmıştır. Işın kaynağı ile birey arasındaki uzaklığın 150 cm olduğu bu cihaz sefalometrik film için 12 mA, 66 kV gücünde ayarlanmıştır. 18x24 cm boyutlarında film kaseti kullanılmıştır.

Lateral sefalometrik film çekimi sırasında hastaların başları, "Frankfurt Horizontal Düzlemi" yere paralel olacak şekilde konumlandırılmıştır. Sefalostatın kulak çubukları dış kulak yoluna, nasion çubuğu nasion bölgesine yerleştirilmiştir. Başları sabit hale getirilen hastalara ağızları alıştıkları şekilde kapattırılmış ve film çekilmiştir.

2.3. El-Bilek Filmlerinin Elde Edilmesi

Hastanın kullanmadığı eli, bilek kısmı kasetin ortasına gelecek ve avuç içi kasete temas edecek şekilde konumlandırılmıştır. El-bilek filmi için cihaz 0,4 mA, 60 kV gücünde ayarlanmıştır. Merkezi ışın kaynağı, filme dik ve karpal kemiklerin ortasından geçecek şekilde yönlendirilmiştir. Elde edilen görüntüler Greulich ve Pyle'ın kemik yaşı atlasındaki değerler ile karşılaştırılarak hastaların kemik yaşları saptanmıştır (Greulich ve Pyle 1970) (Resim 2.2).



Resim 2.2. El-bilek filmi

2.4. Apareyin Yapımı

Apareyin yapılması için hastaların alt ve üst çenelerinden aljinat ile ölçü alınmış ve elde edilen ölçüye alçı dökülerek ortodontik model ve çalışma modeli elde edilmiştir.

Pembe mum, rulo haline getirilip hastaya ısırttırılarak alışık olduğu pozisyonda kapanışı elde edilmiştir. Mum hava su spreyi ile soğutulup alçı model üzerine yerleştirilmiştir (Resim 2.3).



Resim 2.3. Mumlu kapanış

Daha sonra modeller, Essix plastiğinin çalışma modellerine iyi adaptasyonunun sağlanması için modelin tabanı ile tepesi arası 2 cm olacak şekilde trimlenmiştir. Trimleme işlemi bittikten sonra çalışma modelleri vakum cihazına yerleştirilmiş ve 3 mm kalınlığında, kenar uzunluğu 12,7 cm olan kare formda yumuşak Essix plastiği çalışma modeline tatbik edilmiştir (Resim 2.4).

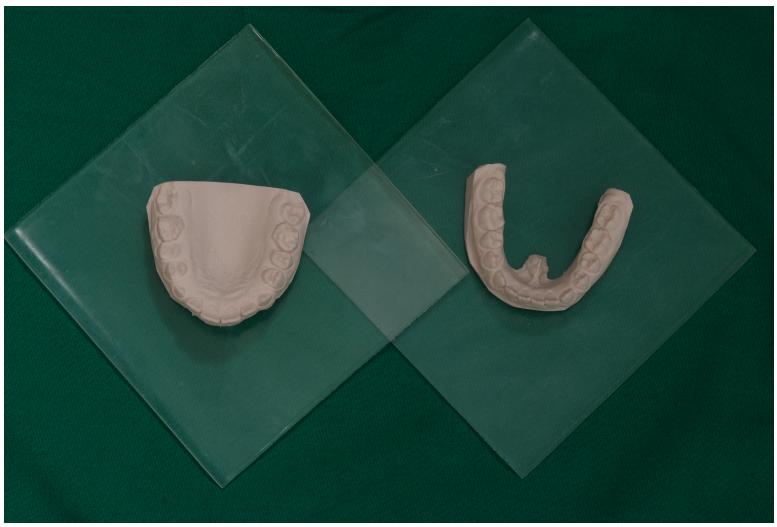

Resim 2.4. 3 mm kalınlığında yumuşak Essix plakları

Alınan mumlu kapanışa göre azılar ve kesiciler bölgesinden kapanışın kaymaması için işaretler konulmuştur (Resim 2.5).

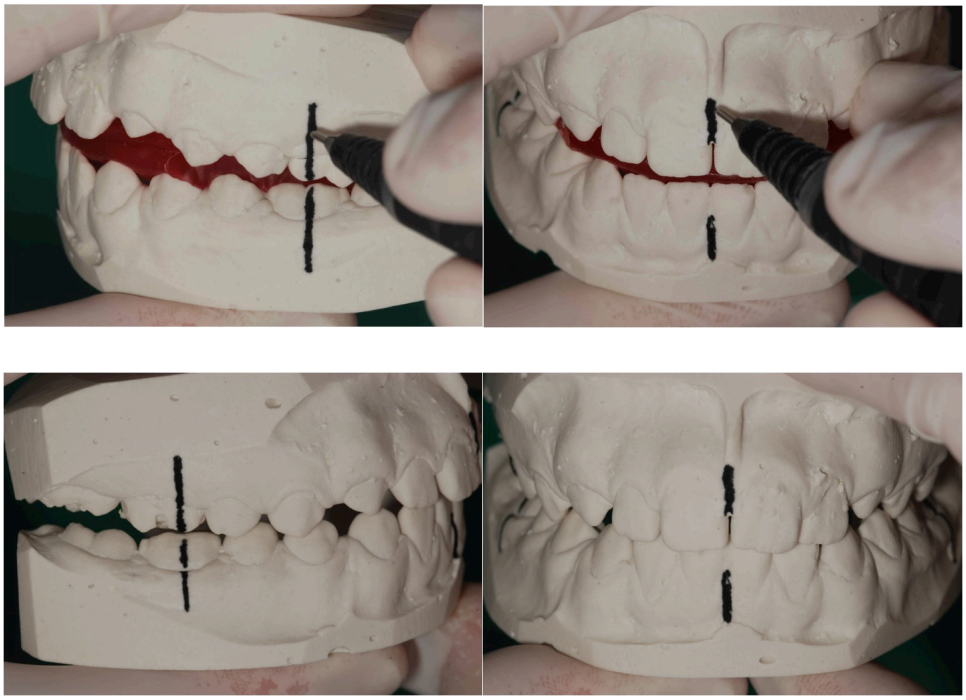

Resim 2.5. Modelin kapanışının işaretlenmesi

İyi bir adaptasyonun gerçekleşmesi için plastik, modele uygulandıktan hemen sonra soğuk sudan geçirilmiştir. Aynı işlem diğer model içinde tekrarlanmıştır. Plastiğin modele adaptasyonunun iyi olması için modeller ayrı ayrı vakum işlemlerinden geçirilmelidir. Adaptasyon işlemlerinden sonra plastik, dişlerin gingival konturlarından 2-3 mm uzakta olacak şekilde separe ile kesilmiştir. Model üzerindeki işaretler, plastik üzerinde de tekrarlanmıştır (Resim 2.6).

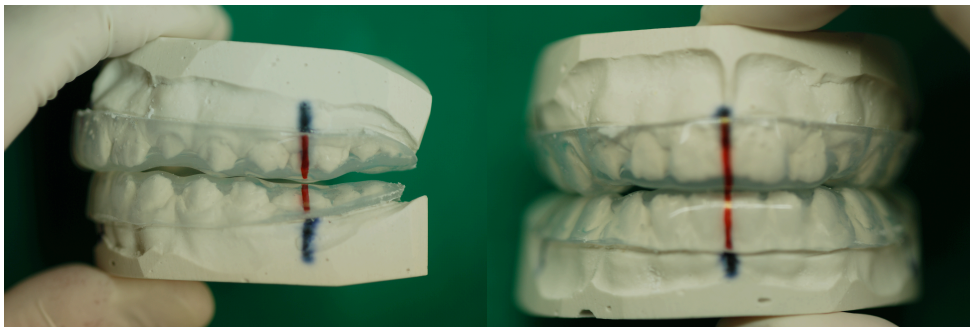

Resim 2.6. Model üzerinde işaretleme

Hastanın kapanışı dental orta hat kaymayacak şekilde sabitlendikten sonra üst çene modelini, tedavi sonunda hedeflediğimiz overbite ilişkisine göre ayarlayıp ince

kesilmiş aynı tipte Essix plastiği ile sabitlenmiştir. Apareyin posterior bölgesi önceden belirlenen freeway space'in üzerine 1-2 mm eklenecek şekilde yükseltilmektedir. Buradaki üst çene modeline yaptırmış olduğumuz hareket aşağı doğru bir devrilme hareketi olarak kabul edilebilir (Resim 2.7).

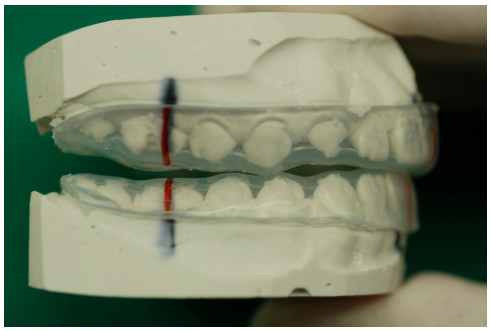

Resim 2.7. Apareyin posterior kısmının yükseltilmesi

Sabitleme işlemlerinden sonra apareyin tesviye ve polisajı yapılmıştır. Son olarak aparey, hasta ağzına yerleştirilmiş ve aparey ağızda iken irritasyon yapabilecek bölgeler düzeltilmiştir (Resim 2.8).

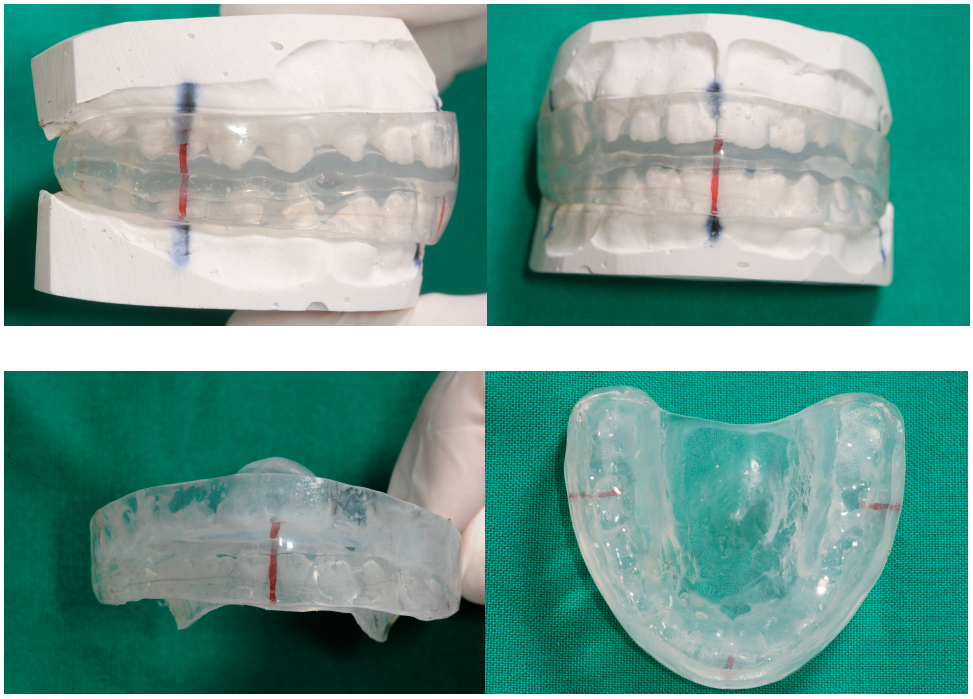

Resim 2.8. Tesviyesi ve polisajı bitirilmiş Essix apareyi.



Resim 2.9. Apareyin ağız içi görüntüleri.

2.5. Apareyin Kullanılması

Hastalara apareyi günde en az 18-20 saat kullanmaları önerilmiştir. Apareyin spor yapma ve yemek yeme aktiviteleri dışında kullanılması söylenmiştir. Aparey ağıza ugulandığında sadece posterior bölgede temas mevcut olup anterior bölgede temas görülmemektedir. Aparey ağızdayken ısırma egzersizlerini günde 10 kere 1 dk süreyle yapmaları gerektiği hastalara bildirilmiştir. Ailelere ve hastalara anomalinin önemi hakında bilgi verilmiştir. En çok apareyin yırtılması gibi şikayetlerle karşılaşılmıştır. Apareyin yırtılması durumunda hemen yenisi yapılarak tedaviye devam edilmiştir. Hastalar 3 veya 4 haftalık periyotlarla takip edilmiştir. Ortalama 4,1 ayda açık kapanış düzeltilmiştir. Resim 2.10 ve Resim 2.11'de örnek vakanın tedavi başı ve tedavi sonu ağız içi resimleri ve Resim 2.12 ve Resim 2.13'de hastanın tedavi başı ve tedavi sonu sefalometrik filmleri görülmektedir.



Resim 2.10. Tedavi başı ağız içi görüntüler



Resim 2.11. 3,8 ay sonundaki tedavi sonu ağız içi görüntüler.



Resim 2.12. Tedavi başı sefalometrik film.



Resim 2.13. Tedavi sonu sefalometrik film.

2.6. Lateral Sefalometrik Filmlerin Değerlendirilmesi

Elde edilen lateral sefalometrik filmlerinin üzerine asetat kağıdı yapıştırılmış, negatoskop üzerinde rotring marka 0,3 mm kurşun kalem ile analiz için gerekli anatomik yapılar çizilip, sefalometrik noktalar işaretlenmiştir (Barbre ve Sinclair 1991, Eren 1994, Dinçer 1995, Alexander 1999, Küçükkeleş ve ark 1999, Stellzig ve ark 1999, Akkaya ve ark 2000, Janson ve ark 2003, Erverdi ve ark 2004, Park ve ark 2004, Carano ve ark 2005, Stuani ve ark 2005, Cal-Neto ve ark 2006, Cozza ve ark 2006, Pedrin ve ark 2006).

2.7. Lateral Sefalometrik Filmlerin Analizinde Kullanılan Noktalar

Çalışmamızda lateral sefalografiler üzerinde 17 adet nokta kullanılmıştır. (Şekil 2.1).

1. **Nasion (N):** Nazofrontal suturun en ileri noktasıdır.

2. **Sella (S):** Sella Tursikanın orta noktasıdır.

3. **A Noktası (A):** Anterior Nasal Spina altındaki üst çene ön alveolar kemik girintisinin en derin noktasıdır.

4. **B Noktası (B):** Alt çene ön alveolar kemik girintisinin en derin noktasıdır.

5. **Menton (Me):** Alt çenenin simfiz bölgesi ile korpusun birleştiği en alt noktadır.

6. **Gonion (Go):** Ramus mandibulanın arka kenarına çizilen teğet ile korpus mandibulanın alt kenarına çizilen teğetin oluşturduğu açının açıortayının alt çeneyi kestiği noktadır.

7. **Artikülare (Ar):** Ramusun arka kenarı ile kranial tabanın dış kenarının kesim noktasıdır.

8. **Porion (Po):** Meatus acusticus externus'un üst kenarının orta noktasıdır.

9. **Orbita (Or):** Göz çukuru alt kenarının en derin noktasıdır.

10. **Spina Nasalis Anterior (ANS):** Anterior nasal spina çıkıntısının en uç noktasıdır.

11. **Spina Nasalis Posterior (PNS):** Sert damağın en arka noktasıdır.

12. **U1 noktası:** Üst orta kesici dişin kesici kenarıdır.

13. **U1k noktası:** Üst orta kesici dişin kök apeksidir.

14. **U6 noktası:** Üst 1. moların meziobukkal tüberkülünün tepe noktasıdır.

15. **L1 noktası:** Alt kesici dişin kesici kenarıdır.

16. **L1k noktası:** Alt kesici dişin kök apeksidir.

17. **L6 noktası:** Alt 1. moların meziobukkal tüberkülünün tepe noktasıdır.

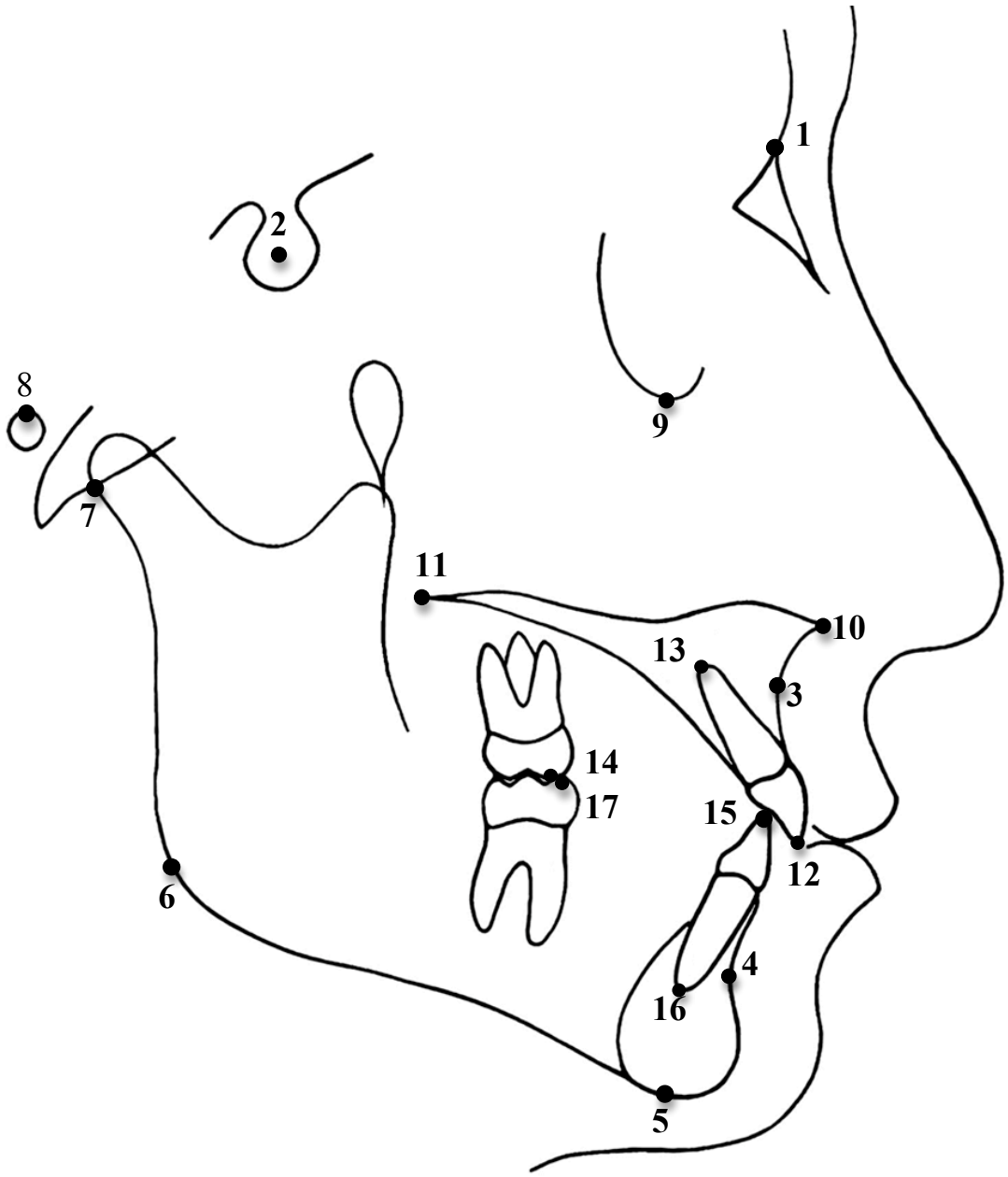

Şekil 2.1. Lateral sefalometrik filmlerde kullanılan noktalar.

2.8. Lateral Sefalometrik Filmlerin Analizinde Kullanılan Düzlemler

Çalışmamızda lateral sefalografiler üzerinde 9 adet düzlem kullanılmıştır. (Şekil 2.2).

1. **Sella-Nasion Düzlemi (SN):** Sella ve nasion noktaları arasından geçen düzlemdir. Ön kafa kaidesi olarak da bilinmektedir.

2. **Frankfurt Horizontal Düzlemi (FH):** Orbita ve porion noktaları arasında meydana getirilen düzlemdir.

3. **Palatal Düzlem (PP):** ANS ve PNS noktaları arasında oluşturulan düzlemdir.

4. **Oklüzal Düzlem (Occ):** Alt ve üst molarların tüberküllerinin kapanış fazlalığının ortası ile alt ve üst kesici dişlerin kapanış fazlalığının ortasını birleştiren düzlemdir.

5. **Mandibular Düzlem (MP):** Gonion ve Menton noktalarından geçen düzlemdir.

6. **NA (Nasion-A Noktası Düzlemi):** Nasion ve A noktalarını birleştiren düzlemdir.

7. **NB (Nasion-B Noktası Düzlemi):** Nasion ve B noktalarını birleştiren düzlemdir.

8. **U1-U1k:** Üst orta kesici dişin uzun eksenidir.

9. **L1-L1k:** Alt orta kesici dişin uzun eksenidir.

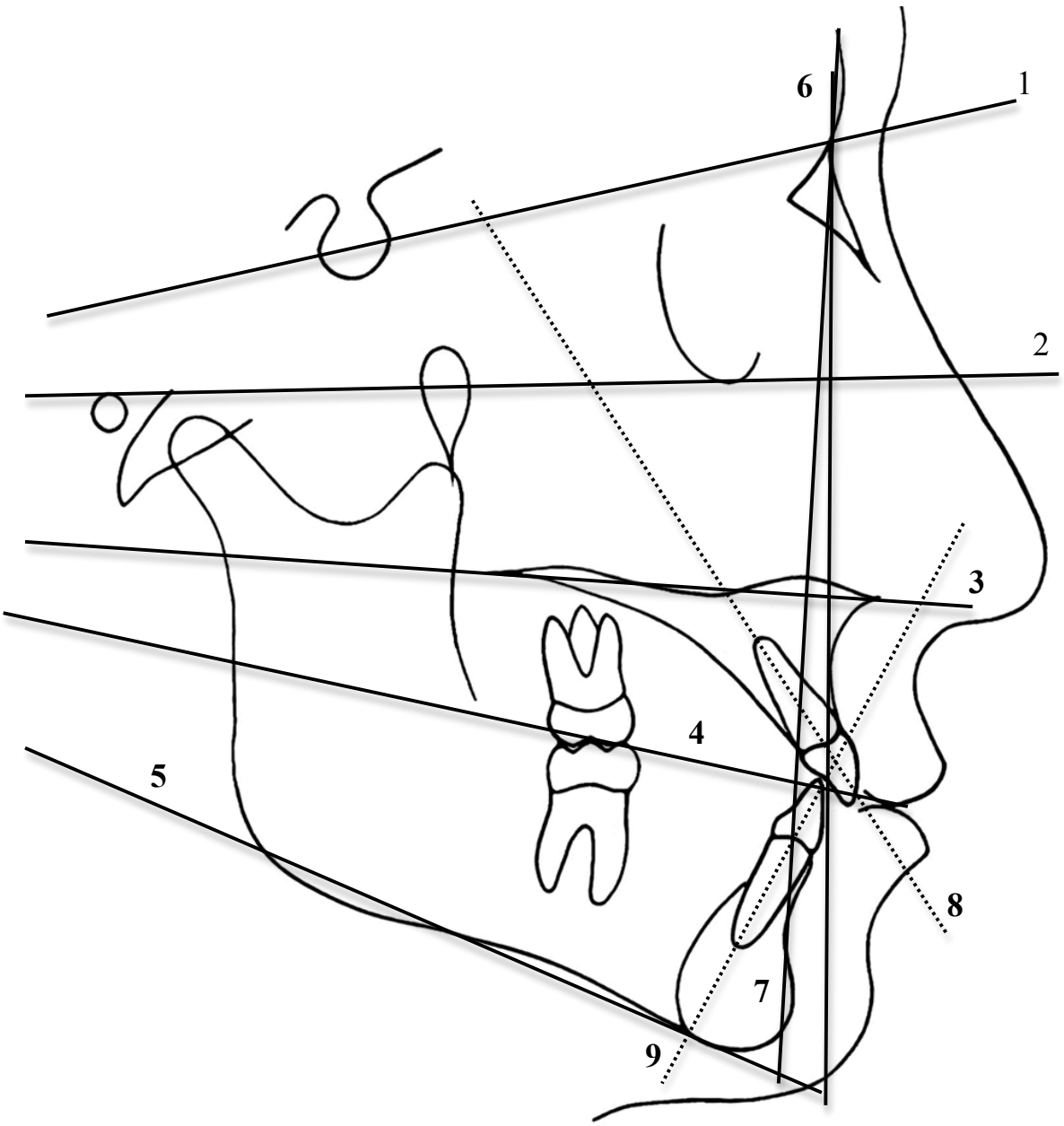

Şekil 2.2. Lateral sefalometrik filmlerde kullanılan düzlemler

2.9. Araştırmada Kullanılan Sefalometrik Ölçümler

Çalışmamızda lateral sefalografiler üzerinde toplam 33 adet düzlem kullanılmıştır.

2.9.1. İskeletsel Ölçümler

19 adet iskeletsel ölçüm yapılmıştır (Şekil 2.3).

1. **SNA:** Üst çenenin ön kafa kaidesine göre konumunu belirleyen açıdır.

2. **SNB:** Alt çenenin ön kafa kaidesine göre konumunu belirleyen açıdır.

3. **ANB:** Üst ve alt çenelerin birbirlerine göre konumunu belirleyen açıdır.

4. **Wits:** A ve B noktalarının oklüzal düzleme dik izdüşümleri arasındaki uzunluktur.

5. **SN-MP:** Ön kafa kaidesi düzlemi ile alt çene düzlemi arasında oluşan açıdır.

6. **SN-FH:** Ön kafa kaidesi düzlemi ile Frankfurt horizontal düzlemi arasında oluşan açıdır.

7. **SN-PP:** Ön kafa kaidesi düzlemi ile palatinal düzlem arasındaki açıdır.

8. **N-ANS:** Üst ön yüz yüksekliği.

9. **ANS-Me:** Alt ön yüz yüksekliği.

10. **N-Me:** Ön yüz yüksekliği.

11. **S-Go:** Arka yüz yüksekliği.

12. **Ar-Go:** Alt arka yüz yüksekliği.

13. **ANS-FH:** ANS noktasından Frankfurt horizontal düzleme çıkılan dikmenin uzunluğudur.

14. **PNS-FH:** PNS noktasından Frankfurt horizontal düzleme çıkılan

dikmenin uzunluğudur.

15. **PP-MP:** Mandibular düzlem ile palatinal düzlem arasındaki açıdır.

16. **FH-PP:** Frankfurt horizontal düzlemi ile palatinal düzlem arasındaki açıdır.

17. **FH-MP (FMA):** Frankfurt horizontal düzlemi ile mandibular düzlem arasındaki açıdır.

18. **Ar-S:** Üst arka yüz yüksekliği.

19. **Gonial Açı:** Mandibula korpusu ve ramusu arasındaki açıdır.

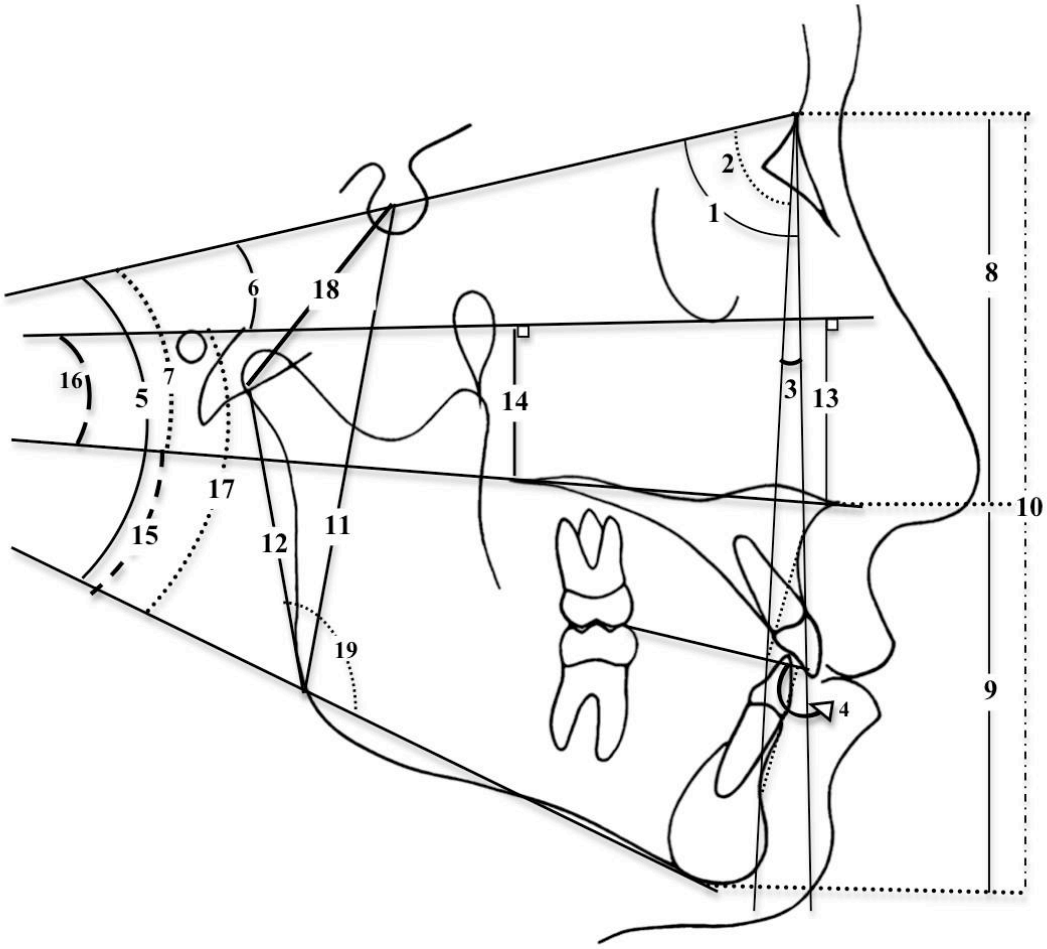

Şekil 2.3. Lateral sefalometrik filmlerde yapılan iskeletsel ölçümler

2.9.2. Dişsel Ölçümler

Çalışmamızda lateral sefalografiler üzerinde 14 adet dişsel ölçüm yapılmıştır (Şekil 2.4).

20. U1-SN: Üst orta kesici dişin uzun ekseni ile kafa kaidesi düzlemi arasındaki açıdır.

21. U1-PP: Üst orta kesici dişin uzun ekseni ile palatinal düzlem arasındaki açıdır.

22. U1-NA: Üst kesici dişin vestibul yüzeyinin NA doğrusuna olan dik uzaklığıdır.

23. U1-PP (V): Üst kesici dişin kesici kenarından, palatinal düzleme indirilen dikmenin boyutudur.

24. L1-MP: Alt kesici dişin mandibular düzlem ile yaptığı açıdır.

25. L1-NB: Alt kesici dişin vestibul yüzeyinin NB doğrusuna olan dik uzaklığıdır.

26. L1-MP (V): Alt kesici dişin kesici kenarından, mandibular düzleme indirilen dikmenin boyutudur.

27. U1-L1: Üst ve alt kesici dişlerin uzun eksenleri arasında oluşan açıdır.

28. Overjet: Alt ve üst kesici dişlerin kesici uçlarının oklüzal düzlem üzerindeki izdüşümleri arasındaki uzaklıktır.

29. Overbite: Alt ve üst kesici dişlerin kesici uçları arasındaki uzaklığın oklüzal düzleme dik yönde uzunluğudur.

30. U6-FH: Üst 1. moların meziobukkal tüberkül tepesinden Frankfurt horizontal düzlemine çizilen dikmenin uzunluğudur.

31. U6-PP: Üst 1. moların meziobukkal tüberkül tepesinden palatinal düzleme çizilen dikmenin uzunluğudur.

32. L6-MP (V): Alt 1. moların meziobukkal tüberkül tepesinden

mandibular düzleme çizilen dikmenin uzunluğudur.

33. **SN-Occ:** Kafa kaidesi düzlemi ile oklüzal düzlem arasındaki açıdır.

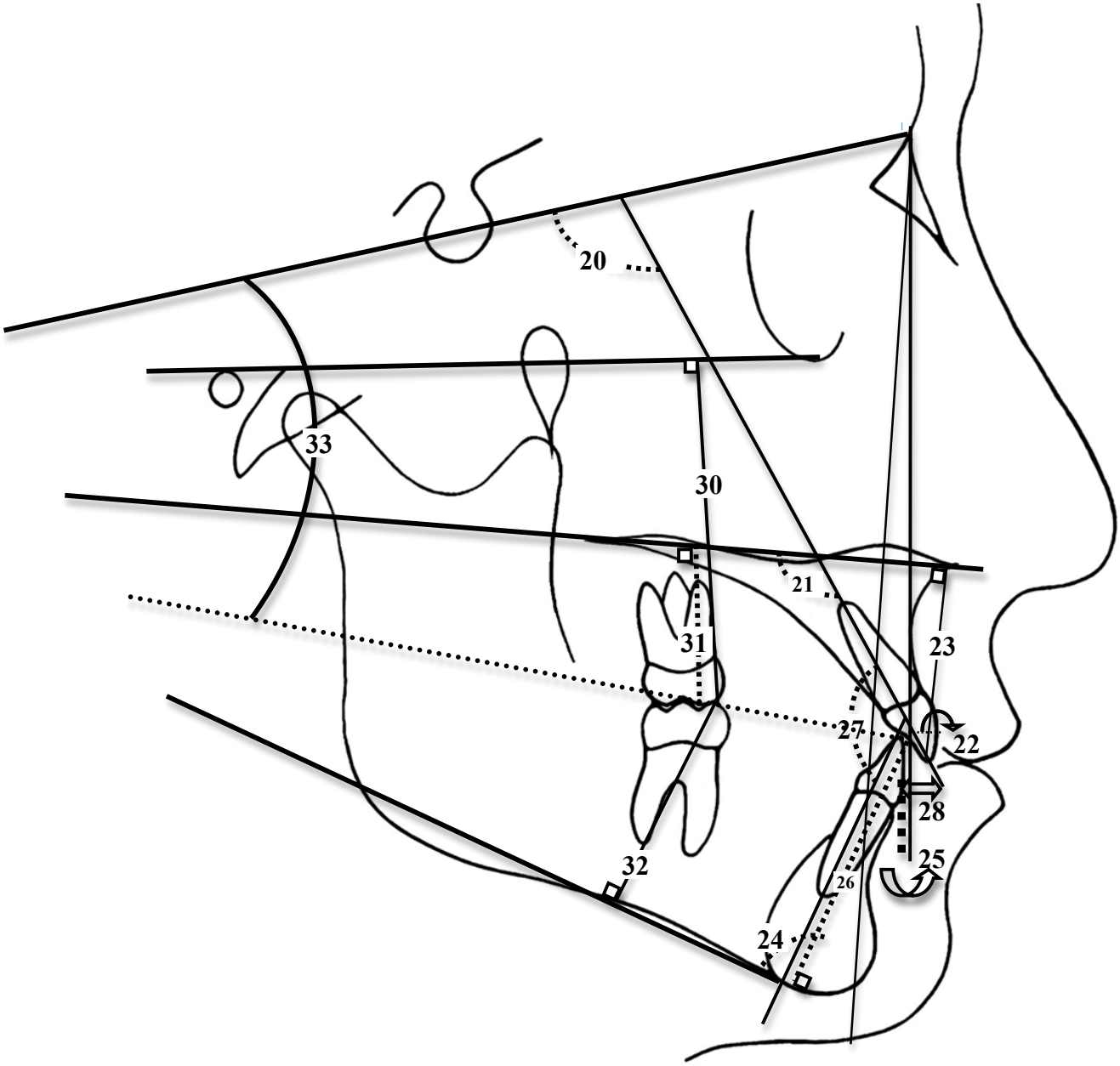

Şekil 2.4. Lateral sefalometrik filmlerde yapılan dişsel ölçümler.

2.10. İstatiksel Yöntem

1. Yapılan ölçümlerin duyarlılığının saptanabilmesi için Dahlberg'in metot hatası formülü ($\sqrt{\sum d^2/2n}$) kullanılarak, ölçümlerin tekrarlanabilirliği hesaplanmıştır.

2. Tedavi başı ve tedavi sonu alınan lateral sefalometrik filmler üzerinde yapılan ölçümlerden elde edilen sonuçların değerlendirilmesinde, SPSS istatistik paket programıyla "Paired t Testi" uygulanmıştır.

3. BULGULAR

3.1. Ölçüm Duyarlılığı

Elde edilen ölçümlerin duyarlılığının saptanabilmesi için gelişigüzel seçilen 20 adet lateral sefalometrik film üzerinde yapılan birinci çizim ve ölçümler yaklaşık 15 gün sonra aynı kişi tarafından tekrarlanmıştır. Ölçümlerin tekrarlanabilirliği Dahlberg'in metot hatası formülü ($\sqrt{\sum d^2/2n}$) ile hesaplanmıştır. Çizelge 3.1'de lateral sefalometrik filmlere ait metot hatası değerleri görülmektedir. Metot hatası en düşük 0, 31 ile Ar-Go ölçümünde, en yüksek 0,86 ile FH-MP ölçümünde hesaplanmıştır.

1	**SNA**	0,38	*18*	**Ar-S**	0,35
2	**SNB**	0,44	*19*	**Gonial**	0,57
3	**ANB**	0,39	*20*	**U1-SN**	0,38
4	**Wits**	0,61	*21*	**U1-PP**	0,41
5	**SN-MP**	0,65	*22*	**U1-NA**	0,63
6	**SN-FH**	0,38	*23*	**U1-PP (V)**	0,57
7	**SN-PP**	0,45	*24*	**L1-MP**	0,41
8	**N-ANS**	0,32	*25*	**L1-NB**	0,34
9	**ANS-Me**	0,35	*26*	**L1-MP (V)**	0,47
10	**N-Me**	0,59	*27*	**U1-L1**	0,55
11	**S-Go**	0,61	*28*	**Overjet**	0,38
12	**Ar-Go**	0,31	*29*	**Overbite**	0,39
13	**ANS-FH**	0,52	*30*	**U6-FH (V)**	0,47
14	**PNS-FH**	0,54	*31*	**U6-PP (V)**	0,41
15	**PP-MP**	0,72	*32*	**L6-MP (V)**	0,33
16	**FH-PP**	0,33	*33*	**SN-Occ**	0,38
17	**FH-MP**	0,86			

Çizelge 3.1. Lateral Sefalometrik Ölçümlerin Metot Hatası Değerleri.

3.2. Ölçümlerin Değerlendirilmesi

Tedavi öncesi ve tedavi sonrası değerler arasındaki farkların ortalamaları, minimum, maksimum, standart sapma değerleri ve anlamlılık dereceleri Çizelge 3.2'de görülmektedir.

$p<0,05$ düzeyinde;

- SN-PP açısında 1,22 derece artış
- Alt arka yüz yüksekliğinde (Ar-Go) 1,07 mm artış
- SN-Occ düzlem açısında 1,96 derece azalma
- Wits değerinde 0,93 mm artış

$p<0,01$ düzeyinde;

- SNA açısında 0,47 derece artış
- Keserler arası açıda (U1-L1) 5,3 derece artış
- Alt dentoalveolar yükseklikte (L1-MP (V)) 1,8 mm artış
- L1-NB uzunluğunda 0,89 mm azalma

$p<0,001$ düzeyinde;

- SNB açısında 1,18 derece artış
- ANB açısında 1,82 derece azalma
- SN-MP açısında 1,81 derece azalma
- Üst ön yüz yüksekliğinde (N-ANS) 1,37 mm artış
- Alt ön yüz yüksekliğinde (ANS-Me) 2,59 mm azalma
- Total ön yüz yüksekliğinde (N-Me) 1,22 mm azalma
- Arka yüz yüksekliğinde (S-Go) 1,33 mm artış
- ANS-FH değerinde 2,18 mm artış
- PNS-FH değerinde 1,44 mm azalma

- PP-MP açısında 1,78 derece azalma
- FMA (FH-PP) açısında 2 derece azalma
- U1-SN açısında 3 derece azalma
- U1-PP ölçümünde 3,18 derece azalma
- Üst dentoalveolar yükseklikte (U1-PP (V)) 1,93 mm artış
- U1-NA boyutunda 1,29 mm azalma
- L1-MP (IMPA) açısında 3,3 derece azalma
- Overjette 1,36 mm azalma
- Overbite değerinde 4,33 mm artış
- U6-FH (V) boyutunda 1,85 mm azalma
- U6-PP (V) boyutunda 1,79 mm azalma
- Gonial açıda 2,11 derece azalma

Şeklinde istatistiksel olarak anlamlı farklar bulunmuştur (Çizelge 3.2).

Ölçümler		N	Tedavi Başı				Tedavi Sonu				Test	
			X	Sd	Min	Maks	X	Sd	Min	Maks	Grup İçi	
1	**SNA**	27	79,44	3,27	75	86	79,91	2,87	74	85	,004	**
2	**SNB**	27	75,04	3,41	67	83	76,22	3,11	69	83	,000	***
3	**ANB**	27	4,41	2,53	0	9	2,59	2,61	-2	8	,000	***
4	**Wits**	27	-0,22	3,14	-5	9	-1,15	3,34	-7	7	,041	*
5	**SN-MP**	27	41,70	5,57	28	55	39,89	5,58	26	53	,000	***
6	**SN-FH**	27	11,30	3,64	5	20	11,00	3,75	4	19	,621	NS
7	**SN-PP**	27	7,04	3,30	0	12	8,26	3,57	0	13	,032	*
8	**N-ANS**	27	50,22	3,33	44	57	51,59	3,30	45	58	,000	***
9	**ANS-Me**	27	70,22	4,86	61	87	67,63	5,12	58	85	,000	***
10	**N-Me**	27	120,44	7,42	107	144	119,22	7,52	106	143	,000	***
11	**S-Go**	27	75,52	6,62	61	86	76,85	6,97	65	89	,000	***
12	**Ar-Go**	27	41,67	4,30	32	49	42,74	4,63	35	52	,040	*
13	**ANS-FH**	27	18,41	3,63	11	24	20,59	3,13	13	25	,000	***
14	**PNS-FH**	27	22,59	2,93	16	26	21,15	2,93	15	25	,000	***
15	**PP-MP**	27	34,74	4,96	26	46	32,96	5,33	22	45	,000	***
16	**FH-PP**	27	5,30	3,42	1	13	4,44	3,29	0	12	,006	**
17	**FH-MP**	27	30,85	4,66	23	44	28,85	4,73	21	43	,000	***
18	**Ar-S**	27	34,07	3,44	28	41	34,48	3,83	28	44	,262	NS
19	**Gonial**	27	130,89	5,00	121	144	128,78	4,90	119	142	,000	***
20	**U1-SN**	27	105,22	5,41	89	116	102,22	5,09	88	114	,000	***
21	**U1-PP**	27	112,70	5,40	98	122	109,52	4,89	97	118	,000	***
22	**U1-NA**	27	7,22	2,14	4	12	5,93	2,32	3	11	,000	***
23	**U1-PP (V)**	27	28,63	3,07	21	36	30,56	3,38	22	41	,000	***
24	**L1-MP**	27	93,15	5,59	82	103	89,85	4,31	82	98	,000	***
25	**L1-NB**	27	7,04	1,72	4	10	6,15	1,32	4	9	,008	**
26	**L1-MP (V)**	27	39,96	3,24	35	49	41,04	3,19	37	49	,007	**
27	**U1-L1**	27	121,33	8,04	98	137	126,63	6,59	112	139	,009	**
28	**Overjet**	27	3,81	2,75	1	12	2,45	2,50	1	10	,000	***
29	**Overbite**	27	-3,04	1,34	-6	-1	1,30	0,47	1	2	,000	***
30	**U6-FH (V)**	27	44,26	4,70	33	54	42,41	4,51	32	52	,000	***
31	**U6-PP (V)**	27	23,41	2,56	18	30	21,62	2,26	16	28	,000	***
32	**L6-MP (V)**	27	31,00	2,75	27	39	30,85	3,30	26	41	,574	NS
33	**SN-Occ**	27	21,00	3,53	10	27	19,04	3,50	9	26	,034	*

*: p<0,05, ** p<0,01, *** p<0,001, NS: Önemsiz

Çizelge 3.2. Çalışma grubunun tedavi öncesi ve tedavi sonrası lateral sefalometrik film ölçümlerinin karşılaştırılması.

4.TARTIŞMA

Vertikal yöndeki anomaliler, tedavilerinin zor olması ve relaps eğilimi göstermesiden dolayı diğer yön anomalilerine göre prognozu daha kötü olan anomalilerdir.

Ön açık kapanışın görülme sıklığı literatürde %3,3 ile %3,6 arasında bildirilmiştir (Proffit ve ark 1998).

Stuani ve ark (2005), uzun yüz paternine sahip ve üst çenesinde iskeletsel olarak uyumsuzluğun olduğu açık kapanış hastalarında problemin spontan olarak düzelmesinin çok zor olduğunu, tedaviye başlamak için en ideal dönemin karışık dişlenme dönemi olduğunu vurgulamışlardır. Eğer maloklüzyon süt dişlenme döneminde düzeltilirse, devam eden büyüme değişikliklerinden dolayı geri dönüş yaşanabilmektedir. Karışık dişlenme döneminde en önemli konu alışkanlığın konuşma terapisi yada hareketli apareyler ile elimine edilmesidir.

İskeletsel ve dental açık kapanışların erken dönem tedavileri konusunda genel görüş, posterior dentoalveolar bölgelerin dik yön gelişimleri engellenerek, alt çenenin yukarı ve öne doğru gelişim göstermesinin sağlanmasıdır (Cangialosi 1984, Dellinger 1986).

İskeletsel ve dental ön açık kapanışların tedavisinde birçok farklı yöntem kullanıldığı literatürde görülmektedir.

Cangialosi (1984), erken dönemde posterior bite blok ve vertikal çenelik kombinasyonunu kullanmış ve posterior bölge dişlerinin vertikal yönde sürmelerinin önlenebileceğini, sonucunda da gonial açıda bir azalma olduğunu rapor etmiştir.

Arat ve ark (1988), high-pull headgear, monoblok ve vertikal çeneliği iskeletsel ön açık kapanışın erken dönem tedavisinde kullanmışlar ve olumlu sonuçlar elde etmişlerdir.

Kuhn (1968), Caldwell ve ark (1984), ve Kaya ve Arman (2006), high-pull headgear ile üst çenenin hem iskeletsel hem de dentoalveolar gelişiminin vertikal yönde kontrol edilebileceğini belirtmişlerdir. Watson (1972) ve Firouz ve ark (1992), high pull headgearı üst posterior dişleri intrüze etmek amacıyla kullanmışlar, ancak bu apareyin alt çenenin şekline ve gelişimine bir etkisinin olmamasının, kullanımının

sınırlı olmasına neden olduğunu bildirmişlerdir. Alexander (1999), 21 yaşındaki erişkin vakada ön açık kapanışı premolar çekimi, high pull headgear ve dil terapisi ile tedavi etmiş; tedavi sonucu dentoalveolar değişiklikler elde etmiştir. Üst ve alt çene vertikal pozisyonlarında değişiklik bildirilmemiştir.

Pearson (1991), Arat ve İşeri (1992), Eren (1994), İşcan ve ark (2002), vertikal çeneliği iskeletsel ön açık kapanış vakalarında kullanmışlar ve başarılı tedavi sonuçları elde etmişlerdir. Pedrin ve ark (2006) ise vertikal çenelikle beraber palatal cribleri kullanmışlar vertikal yüz yüksekliği kontrolü sonuçlarına bakarak vertikal çenelik ve crib tedavisinin önemli iskeletsel değişiklikler meydana getirmediğini, sadece dentoalveolar değişimlerin görüldüğünü belirtmişlerdir. Açık kapanışın kapatılmasında criblerin dilin dişler arasına girmesini engelleyen yardımcı bir etken olduğunu vurgulamışlardır. Yapmış oldukları çalışma sonucu 30 kişilik kontrol grubundan sadece dört hastada kendiliğinden kapanma olduğunu rapor etmişlerdir. Bu kapanmanın fonksiyonel büyüme paterninden kaynaklandığı not edilmiştir. Lindsay ve English (2003), vertikal çeneliğin aşırı artmış alt anterior yüz yüksekliğini kontrol altına almada ve posterior dişlerin ekstrüzyonunu önlemede yardımcı olduğunu rapor etmişlerdir.

Bazı araştırmacılar iskeletsel ön açık kapanış vakalarında büyüme-gelişim dönemi bitmeden önce en etkili tedavi yönteminin posterior bite bloklar olduğunu belirtmişlerdir (Kuster ve Ingervall 1992, İşcan ve Sarısoy 1997). McNamara (1977) ve Kalra ve Burstone (1989), çeşitli tipte posterior bite blokları iskeletsel ön açık kapanış olgularının tedavilerinde kullanmışlardır. Ek olarak Galletto ve ark (1990), posterior bite blok ve high-pull headger kombinasyonu ile ilgili olumlu sonuçlar elde etmişlerdir.

Arka bölge dişlerini resiprokal kuvvetlerle intrüze etmek amacıyla kullanılan "Aktif Vertikal Düzenleyici" apareyi ile Dellinger (1986) ve Richard ve Beane (1999) iskeletsel ön açık kapanış olgularında açık kapanışta hızlı bir kapanmanın olduğunu rapor etmişlerdir. Yine Barbre ve Sinclair (1991), aktif vertikal düzenleyici ile ön açık kapanışı, üst ve alt molar intrüzyonu ile beraber üst kesici retraksiyonu ve üst kesicinin vertikal erupsiyonu ile kapatmışlardır. Alt keserlerdeki bir miktar linguale tipping de buna katkıda bulunmuştur. Bununla birlikte eğer apareyde kesiciler akrilikle kaplanırsa kesici erupsiyonunun görülemeyeceği vurgulanmıştır.

Ayrıca alt çenenin anterior rotasyonunun elde edilmesi de açık kapanışın kapatılmasında etkili olmuştur. Barbre ve Sinclair (1991), aktif vertikal düzenleyici apareyinin ana etkisinin üst ve alt birinci molarların normal erupsiyonunu sınırlandırması olduğunu belirtmişlerdir. Yazarlar hem iskeletsel hem de dentoalveolar vertikal gelişim inhibisyonu sağlandığında alt çenenin saat yönünün tersine rotasyon yaptığını ve açık kapanışın kapandığını belirtmişlerdir.

İskeletsel ön açık kapanış tedavisinde Frankel ve Frankel (1983) ve Erbay ve ark (1995), Frankel 4 apareyi ile bu anomaliyi tedavi etmişlerdir.

Weinback ve Smith (1992) ve Dinçer (1995) bionatörü ön açık kapanış tedavisinde kullanmışlardır.

Thurow (1975) ve Stuani ve ark (2005), premolarlar sürmeden önce high-pull headgear ile birlikte kullanılan Thurow apareyini isketesel ön açık kapanış tedavisinde uygulamışlardır.

Posterior bölge dişlerini vertikal yönde gömen bir etkiye sahip olan elastik aktivatör (Stockfisch kinetor) apareyinin kullanımı Stellzig ve ark (1999) tarafından rapor edilmiştir.

Molarları gömmek için kullanılan başka bir aparey de hızlı molar intrüzyon apareyidir. Bu aparey ile molarlar gömülerek ön açık kapanış anomalileri tedavi edilebilmektedir (Carano ve ark 2005). Hasta kooperasyonu gerektirmeden apareyin kullanılabilmesi apareyin avantajlı bir yönü olarak kabul edilebilir. Bununla birlikte intrüzyon sırasında, molarlar bukkale devrilmektedir. Bunu önlemek için palatal yada lingual arklardan yararlanılabilmektedir.

İskeletsel ön açık kapanışın tedavisinde kullanılan bir başka tedavi alternatifi ise Ingervall ve Bitsanis (1987) ve English ve Olfert (2005) tarafından rapor edilmiş olan kas egzersizleridir. Egzersizlerin hem iskeletsel ön açık kapanışlar (ortopedik etki) hem de dişsel ön açık kapanışlar (ortodontik etki) üzerine olumlu etkileri olduğu yazarlar tarafından belirtilmiştir. Carano ve ark (2005), hızlı molar intrüzyonu apareyi ile tedavi sonrası hastalarına günde 3 kez 3 dakika bir sakız ile çiğneme egzersizleri vermişlerdir. Bu egzersizler, hem tedavi sırasında hem de tedavi sonrası retansiyon döneminde etkili olabilmektedir.

Daimi dentisyonda cerrahi müdahalelerden yararlanmadan bazı ön açık kapanışların tedavsinde Kim (1987), Goto ve ark (1994) ve Chang ve Moon (1999) multi loop Edgewise ark teli tekniğini başarılı bir şekilde uygulamışlardır. Chang ve Moon (1999)'a göre multiloop Edgewise ark teli tekniği ile iskeletsel olarak çok az bir etki meydana gelmektedir. Ön açık kapanışın düzeltilmesi posterior dişlerin uprightingi ve oklüzal düzlem eğiminin değiştirilmesiyle sağlanabilmektedir. Üst oklüzal düzlem aşağı, alt oklüzal düzlem yukarı rotasyon yaparak etki göstermektedir. Sabit mekaniklerle sadece posterior dişlerin ekstrüzyonları engellenmemekte aynı zamanda özellikle alt molarlarda intrüzyon sağlanmaktadır. Chang ve Moon (1999), eğer ön açık kapanış kesicilerin ekstrüzyonu ile tedavi edilecekse estetik ve stabilitenin kabul edilebilir olması için alt kesicilerin uzatılması gerektiğini belirtmişlerdir. Sabit mekaniklerle tedavilerde, vertikal elastik kullanımı ile kesicilerde intrüzyon elde edilebilir. Bununla birlikte istenmeyen etkilerle karşılaşmamak için elastiklerin uygulama yönüne dikkat edilmelidir.

Küçükkeleş ve ark (1999), ön açık kapanışı kapatmak için Ni-Ti arklar ve anterior elastikler kullanmışlardır. Tedavi sonunda görülen molarlarda ekstrüzyon istenmeyen bir etki olarak belirtilmiştir. Açık kapanış, keser ekstrüzyonu ve oklüzyon düzlem eğiminin değiştirilmesiyle tedavi edilmiştir. Elde etmiş oldukları sonuçların multi loop Edgewise tekniği ile elde edilen sonuçlarla benzer olduğunu rapor etmişlerdir.

Yine daimi dentisyonda ön açık kapanışı kapatmak için bazı araştırmacılar mikrovidalar ve mini plaklardan yararlanmışlardır (Shellhart ve ark 1996, Melsen ve ark 1998, Umemori ve Sugawara 1998, De Clerk ve ark 2002, Erverdi ve ark 2002, Sherwood ve ark 2002, Park ve ark 2004).

Birçok araştırmacıya göre dişsel ve iskeletsel ön açık kapanışların erken dönem tedavilerinde, posterior dentoalveolar bölgelerin dik yön gelişimlerinin durdurularak, alt çenenin yukarı ve ileri yönde gelişiminin sağlanması amaçlanmaktadır (Cangialosi 1984, Dellinger 1986, İşcan ve Akkaya 1989).

Literatürde, fonksiyonel tedavide kullanılan apareylerin günde ne kadar süre taşınması gerektiği konusunda birçok farklı görüş yer almaktadır.

Dellinger (1986), aktif vertikal düzenleyici apareyi ile tedavi ettiği vakalarda apareyi hastalara günde 12 saat kullandırmıştır. Ancak, günlük 20-22 saat kullanım ile daha hızlı diş hareketi elde edilebileceğini belirtmiştir.

Stuani ve ark (2005), Thurow apareyi ile tedavi ettikleri ön açık kapanış olgusunda apareyin 12 saat kullanılmasını tavsiye etmektedirler. Apareyin kullanılmasıyla yaklaşık 500 gr bir kuvvetin dentoalveolar bölgelere iletileceğini ve apareyin 12 saatten fazla kullanılması durumunda periodontal dokularda ve sutural bölgelerde iskemi oluşabileceğini rapor etmişlerdir.

Erbay ve ark (1995)'ın Frankel 4 ile tedavi ettikleri iskeletsel ön açık kapanış vakalarında apareyin kullanım süresi, lip seal egzersizleri ile beraber günlük 18 saat olarak rapor edilmiştir.

Ingerwall ve Bitsanis (1987), bir Yunan adasında yetişen "Mastiks" adlı özel bir sakızı, uzun yüz paternine sahip çocuklarda çiğneme egzersizlerinde günde 2 saatlik program dahilinde kullandırmışlardır.

Alexander (1999) dört premolar çekimli ön açık kapanış hastasında vertikal boyutları kontrol etmek için high pull headgear ve dil terapisini uygulamış ve apareyin günde 10 saat kullanıldığını belirtmiştir.

Barbre ve Sinclair (1991), aktif vertikal düzenleyici apareyini dişlere simante etmiş ve tedavi ettiği hastalarının apareyi 24 saat kullanmalarını sağlamışlardır. Apareyin kullanım süresinden dolayı herhangi bir eklem problemine rastlanmamıştır.

Cal Neto ve ark (2006), sunmuş olduğu vaka raporunda modifiye high pull headgear apareyi (high pull headgear, vertikal çenelik ve üst çene genişletmesi) ile iskeletsel ön açık kapanış tedavisini gerçekleştirmiş ve apareyin tüm gün kullanıldığını belirtmiştir.

English ve Olfert (2005), trans palatal ark, lingual ark ve high pull headgear kombinasyonu ile tedavi ettikleri ön açık kapanış vakasında günde 5 defa 1 dakika boyunca çiğneme kası egzersizleri uygulatmışlardır.

İşcan ve ark (2002), iskeletsel ön açık kapanış vakalarını vertikal çenelik ile 9 ay boyunca günde 16 saat kullanım sonucu tedavi ettiklerini rapor etmişlerdir.

Sankey ve ark (2000) ise vertikal çeneliğin erken dönem tedavide 12-14 saat kullanımının uygun olduğunu not etmişlerdir.

İşcan ve Sarısoy (1997), posterior kısmı 5 mm ve 10 mm yükseltilmiş posterior bite blokların karşılaştırıldığı çalışmada, hastaların apareyleri günde 18 saat kullandıklarını belirtmişlerdir.

Kuster ve Ingervall (1992), yaylı bite blok ve magnetik bite blok'un etkilerini karşılaştırdığı çalışmada tedavi süresinin 3 ay olduğunu ve apareylerin hastalar tarafından tüm gün taşındığını rapor etmişlerdir.

Pearson (1991), hızlı üst çene genişletmesi ve vertikal çeneliği iskeletsel ön açık kapanış tedavisinde hastasına günde 12 saat kullandırdığını not etmiştir.

Pedrin ve ark (2006), 12 ay boyunca tedavi ettikleri ön açık kapanış vakalarında vertikal çeneliği günde 14-16 saat hastalarına kullandırmışlardır.

Stellzig ve ark (1999), ön açık kapanışı kapatmak için kullandıkları elastik aktivatörü hastalarına 8 ay boyunca günde 14 saat kullandırdıklarını rapor etmişlerdir.

Çalışmamızda, hastalara apareyi günde en az 18-20 saat kullanmaları gerektiği söylenmiştir. Ek olarak, günde 10 kez 1 dakikalık periyotlarla ısırma egzersizleri hastalara yaptırılmıştır. Ayrıca free way space üzerinde bir yükseklik sağlandığı için çiğneme kaslarının vertikal yöndeki etkisinden de yararlanılmaktadır. Büyüme değişimleri uyku sırasında en üst seviyede olduğu için apareyi uyku sırasında da kullanmaları gerektiği hastalara bildirilmiştir (Thurow 1975).

Fonksiyonel tedavi yaklaşımları, hastanın büyüme-gelişiminin en üst seviyede olduğu dönemde tatminkar sonuçlar vermektedir (Bishara ve Ziaja 1989). Bu nedenle ön açık kapanış maloklüzyonunun fonksiyonel tedavisinde bu dönemin geçilmemesi gerekmektedir. Bundan dolayı araştırmamız için seçilen hastalar 7-12 yaşları arasında, maksimum pubertal dönemin öncesinde yada tam bu dönemdedir. El-bilek filmleri büyüme-gelişimin hangi aşamada olduğunu saptamak için alınmış ve değerlendirilmiştir. Tedavi süresi ortalama 4,1 ay olarak saptanmış ve bu kısa sürede ön açık kapanışta kendiliğinden düzelme beklenmeyeceği düşünülerek kontrol grubu oluşturulmamıştır. Ayrıca kontrol grubu oluşturmayan araştırmalar literatürde

mevcuttur (Arat ve İşeri 1992, Kuster ve Ingervall 1992, Stellzig ve ark 1999 Akkaya ve ark 2000, Carano ve ark 2005, Stuani ve ark 2005).

Literatüre bakıldığında, iskeletsel ve dişsel ön açık kapanış tedavilerinde çalışmamızda kullanılan aparey uygulaması yer almamaktadır.

Bu araştırmanın amacı, iskeletsel ön açık kapanış gösteren Angle sınıf I veya sınıf II eğilim gösteren anomalilerin, 3 mm kalınlığında yumuşak Essix plastiğinden hazırlanmış aparey ile tedavisinin dentoalveolar ve iskeletsel yapılar üzerine etkilerinin sefalometrik olarak incelenmesidir. Bizi bu amaca yönelten neden, apareyin ısırma egzersizleriyle beraber kullanılarak oluşan kuvvetlerin, fizyolojik sınırlar dahilinde dentoalveolar yapılara iletilecek olması ve açık kapanışı etkili bir biçimde kapatacak olmasını düşünmemiz ve giriş ve tartışma bölümlerinde anlatılan tedavi yöntemlerine alternatif bir seçenek sunulmasıdır.

Çalışma süresince hastaların alt ve üst kesici dişlerinin sürmüş olmasına dikkat edilmiştir.

Tedavi sonunda meydana gelmiş değişikliklerin belirlenebilmesi için sefalometrik filmler üzerinde yapılan ölçümlerden faydalanılmış ve araştırmanın temeli sefalometrik filmlerden elde edilen verilere dayandırılmıştır.

4.1. Lateral Sefalometrik Radyografilere Ait Sonuçların İstatiksel Değerlendirilmesi

Steiner (1953), referans düzlemi olarak Sella-Nasion doğrusunu seçmiştir. Sella ve nasion noktalarının belirlenmesinin kolay olduğunu ve median yapılar olmaları nedeniyle deformasyona az uğradıklarını belirtmiştir. Bu görüş günümüzde tartışmalı bir konudur. Frankfurt horizontal düzlemi için gerekli yapılar daha net belirlenebilmektedir.

Maksiller ölçüm olarak kullanılan SNA açısındaki değişiklikleri değerlendirdiğimizde; tedavi sonunda tedavi başına göre 0,47 derecelik bir artış tespit edilmiş ve istatistiksel olarak anlamlı bulunmuştur ($p<0,01$).

Elde edilen sonuçlara paralel olarak Dinçer (1995), bionatör ve Frankel 4 apareyleri ile tedavi ettiği ön açık kapanış grubunda SNA açısında istatistiksel olarak artış rapor ederken, posterior bite blok grubunda ise azalma rapor etmiştir.

İşcan ve ark (1992) ise, yaylı bite blok ve pasif bite blok-vertikal çenelik kombinasyonu olarak iki tedavi yöntemini iskeletsel açık kapanış vakalarında kullanmışlar ve etkilerini değerlendirmişlerdir. Tedavi sonucunda SNA açısında her iki grupta da istatistiksel olarak anlamlı derecede artış gözlemlemişlerdir.

Eren (1994), dikey çenelik uygulaması ile tedavi ettiği dişsel ve iskeletsel ön açık kapanış vakalarında tedavi sonunda SNA açısında istatistiksel olarak anlamlı olmamasına rağmen artış rapor etmiştir. Barbre ve Sinclair (1991), magnetik aktif vertikal düzenleyici ile tedavi ettiği 25 ön açık kapanış hastasında SNA açısında istatistiksel olarak anlamlı olmayan bir artış gözlemlemişlerdir. Carano ve ark (2005), hızlı molar intrüzyonu apareyi ile ön açık kapanışı tedavi ettiği 11 büyüme gelişim çağındaki hastada istatistiksel olarak anlamlı olmayan, ortalama 0,41 derecelik artış rapor etmişlerdir. Akkaya ve ark (2000), yaylı bite blok apareyi ile tedavi ettiği 10 ön açık kapanış vakasında SNA açısında istatistiksel olarak anlamlı olmayan, ortalama 0,65 derecelik artış görüldüğünü belirtmişlerdir. Cal-Neto ve ark (2006), palatal crib ve çenelik-headgear kombinasyonu ile tedavi ettiği ön açık kapanış vakasında SNA açısında 2 derecelik azalma rapor etmişlerdir. Janson ve ark (2003), sabit mekanikler ve vertikal elastikler ile tedavi ettikleri ön açık kapanış olgularında SNA açısında ortalama 0,32 derecelik istatistiksel olarak anlamlı olmayan artış gözlemlemişlerdir. Cozza ve ark (2005), 23 ön açık kapanış vakasını quad-heliks-crib kombinasyonu ile tedavi etmiş ve SNA açısında istatistiksel olarak anlamlı olmayan ortalama 0,6 derecelik bir azalma rapor etmişlerdir. Stuani ve ark (2005), modifiye Thurow apareyi ile tedavi ettiği ön açık kapanış vakasında tedavi sonunda SNA açısında 2 derecelik artış olduğunu belirtmişlerdir. Park ve ark (2004), mikrovida ile tedavi ettikleri açık kapanış olgusunda SNA açısında herhangi bir değişikliğin olmadığını rapor etmişlerdir. Alexander (1999), dört premolar çekimli ve high-pull headgear ile ön açık kapanış vakasını tedavi etmiş ve SNA açısında 1 derecelik bir azalma olduğunu gözlemlemiştir. Stellzig ve ark (1999), elastik aktivatör ile ön açık kapanışı tedavi ettikleri vaka raporunda SNA açısında 1 derecelik bir azalma rapor etmişlerdir.

Küçükkeleş ve ark (1999), nikel titanyum teller ile Kim mekaniğini büyüme gelişim dönemi bitmiş ön açık kapanış vakalarında uygulamışlar ve SNA açısında istatistiksel olarak anlamlı olmayan ortalama 0,06 derecelik bir artış gözlemlemişlerdir. Erverdi ve ark (2004), iskeletsel ankraj ünitesini kullanarak

tedavi ettikleri ön açık kapanış olgularında SNA açısında istatistiksel olarak anlamlı düzeyde ortalama 1 derecelik bir artış gözlemlemişlerdir. Pedrin ve ark (2006), vertikal çenelik ile beraber palatal cribleri olan hareketli aparey ile büyüme-gelişimi bitmemiş 30 ön açık kapanış vakasını tedavi etmişler ve SNA açısında istatistiksel olarak anlamlı olmamakla beraber 0,41 derecelik bir azalma rapor etmişlerdir. Katsaros ve ark (1993), Edgewise teknikle tedavi ettikleri 20 ön açık kapanış vakasında SNA açısında istatistiksel olarak anlamlı olarak 0,8 derecelik bir azalma olduğunu gözlemlemişlerdir. Arat ve İşeri (1992), iskeletsel ön açık kapanışlarını Begg, Edgewise ve fonksiyonel apareylerle tedavi etmişler ve sonuçlarını karşılaştırmışlardır. Yapmış oldukları çalışmada, Begg tekniğinde SNA açısında istatistiksel olarak anlamlı bir azalma, Edgewise ve fonksiyonel apareylerle ise anlamsız düzeyde bir azalma tespit etmişlerdir. Ingervall ve Bitsanis (1987), çiğneme egzersizlerinin fonksiyonel morfolojiye olan etkilerini incelemişler ve SNA açısında istatistiksel olarak anlamsız düzeyde azalma rapor etmişlerdir. Ayrıca araştırma sonuçlarında egzersizler ile çiğneme kaslarının güçlendiğini gözlemlemişlerdir. Erbay ve ark (1995), karışık dişlenme döneminde sınıf I ön açık kapanışa sahip 40 vakayı lip seal egzersizleri ve Frankel 4 apareyi ile tedavi etmişler ve SNA açısında istatistiksel olarak herhangi bir değişim belirtmemişlerdir.

SNA açısındaki bu artış, apareyin kullanımı ve ısırma kuvvetlerinin etkisiyle oluşan kuvvetin üst çenede posterior bölgeye etkimesi sonucu üst çenenin vertikal yön gelişimini, sagittal yöne yönlendirmesine bağlı olduğu düşünülebilir.

Mandibular ölçüm olarak kullanılan ve alt çenenin kafa kaidesine göre konumunu beliryelen SNB açısındaki değişiklikleri değerlendirdiğimizde; tedavi sonunda tedavi başına göre 1,18 derecelik bir artış gözlemlenmiş ve istatistiksel olarak anlamlı bulunmuştur ($p<0,001$).

Elde edilen sonuçlarla benzer olarak, Dinçer (1995), Frankel 4 ve posterior bite blok grubunda SNB açısında istatistiksel olarak anlamlı bir artış, bionatör grubunda ise anlamsız düzeyde bir artış gözlemlemiştir.

İşcan ve ark (1992), yaylı bite blok grubunda ortalama 1,73 derece, pasif bite blok- vertikal çenelik grubunda ortalama 1,08 derecelik istatistiksel olarak artış olduğunu not etmişlerdir. Yaylı bite blok grubunda SNB açısında daha fazla bir artış görülmüştür. Yazarlar tarafından SNB açısındaki bu artış alt posterior

segmentlerdeki intrüzyondan kaynaklandığı şeklinde yorumlanmıştır.

Barbre ve Sinclair (1991) 1,2 derece, Eren (1994) 1,28 derece, Stellzig ve ark (1999) 1 derece, Akkaya ve ark (2000) 1.30 derece, Janson ve ark (2003) 0,56 derece, Erverdi ve ark (2004) 1,8 derece, Park ve ark (2004) 0,5 derece, Carano ve ark (2005) 2,17 derece, Stuani ve ark (2005) 3 derece SNB açısında istatistiksel olarak anlamlı düzeyde artış rapor etmişlerdir. Pedrin ve ark (2006) 0,03 derece, Cozza ve ark (2006) 0,20 derece istatistiksel olarak anlamsız düzeyde artış rapor etmişlerdir. Ingervall ve Bitsanis (1987), SNB açısında istatistiksel olarak anlamlı bir artış gözlemlemişler ve bunu tedavi sonucu alt çenenin anterior rotasyon yapmasına bağlamışlardır. Weinbach ve Smith (1992), ön açık kapanışı tedavi ettikleri bionatör grubunda tedavi sonunda SNB açısında istatistiksel olarak anlamlı bir artış gözlemlemişlerdir. Erbay ve ark (1995) ise lip seal egzersizi ve Frankel 4 tedavi grubunda tedavi sonunda SNB açısında istatistiksel olarak anlamsız düzeyde bir artış rapor etmişlerdir.

Elde ettiğimiz bulgulara ters olarak yaptıkları çalışmalarda sabit mekanikleri kullanmış olan Küçükkeleş ve ark (1999) 0,15 derece ve çenelik-headgear-palatal crib kombinasyonunu kullanmış olan Cal-Neto ve ark (2006) 2 derece SNB açısında azalma tespit etmişlerdir.

Arat ve İşeri (1992), Begg ve Edgewise gruplarında SNB açısında istatistiksel olarak anlamlı bir azalma, fonksiyonel tedavi grubunda anlamsız bir artış rapor etmişlerdir. Sabit mekaniklerle tedavi edilen grupta alt çene posterior rotasyon yapmış ve ön yüz yüksekliği artmıştır. Buna bağlı olarak da SNB açısında bir azalma görüldüğü yazarlar tarafından belirtilmiştir. Bu istenmeyen etki posterior dentoalveolar bölgelerdeki değişikliklerden kaynaklanmakadır. Sabit mekaniklerle tedavi sırasında üst ve alt dentoalveolar yüksekliklerin artması sonucu alt çene posterior rotasyon yapmaktadır.

Alexander (1999) ise, tedavi sonunda SNB açısında herhangi bir değişiklik olmadığını rapor etmiştir.

Ön açık kapanış olgularında B noktası, alt çenenin aşağı ve geriye rotasyonuna bağlı olarak öne doğru gelişim gösterememektedir. Bu nedenle de ANB açısı artmaktadır. B noktasının öne hareketi ile SNB açısında artış ile beraber alt çene

öne ve yukarı rotasyon yapmaktadır. Çalışmamızda da alt çenenin anterior rotasyon yaptığı gözlemlenmiştir.

Araştırmamız sonunda ANB açısında istatistiksel olarak anlamlı seviyede ortalama 1,8 derecelik bir azalma tespit edilmiştir ($p<0,001$).

İşcan ve ark (1992), yaylı bite blok grubunda, pasif bite blok-vertikal çenelik grubuna göre ANB açısında istatistiksel olarak daha fazla anlamlı bir azalma gözlemlemişlerdir.

Bulgularımızla paralel olarak Dinçer (1995), Frankel 4 ve posterior bite blok grubunda ANB açısında istatistiksel olarak anlamlı derecede azalma, bionatör grubunda ise anlamsız düzeyde azalma hesaplamıştır. Barbre ve Sinclair (1991) 1,3 derece, Alexander (1999) 1 derece, Stellzig ve ark (1999) 2 derece, Akkaya ve ark (2000) 0,75 derece, Erverdi ve ark (2004) 1,40 derece, Park ve ark (2004) 0,5 derece ve Stuani ve ark (2005) istatistiksel olarak anlamlı düzeyde azalma rapor etmişlerdir. Yine bu açıda Weinbach ve Smith (1992), bionatör grubunda istatistiksel olarak anlamlı bir azalma görüldüğünü belirtmişlerdir. Janson ve ark (2003), Cozza ve ark (2006) ve Pedrin ve ark (2006) ise istatistiksel olarak anlamsız düzeyde bir azalma ölçmüşlerdir.

Bizim sonuçlarımızın aksine Küçükkeleş ve ark (1999), ANB açısında istatistiksel olarak anlamlı artış rapor ederken, Cal-Neto ve ark (2006) yaptıkları tedavi sonunda ANB açısında bir değişiklik bulamamışlardır.

ANB açısındaki azalma bize alt çenenin öne-yukarı rotasyonunun gerçekleştiğini göstermektedir.

Jacobson (1988), ANB açısının alt çenenin yapmış olduğu rotasyonlarından etkilenmesinden doğan problemleri çözmek amacıyla "Wits Apprasial" adlı yöntemi bulmuştur. Bu yöntemde negatif (-) değerler B noktasının A noktasına göre önde konumlandığını belirtmektedir. Oklüzal düzlem eğimi alt çenenin anterior rotasyon yaptığı durumlarda azalmaktadır. Bu bakımdan Wits ölçümünün ANB açısına oranla daha güvenilir olduğu söylenebilir. Bizim çalışmamız sonucunda tedavi sonunda Wits değerinde B noktasının önde konumlandığı konusunda istatistiksel olarak anlamlı sonuçlar elde edilmiştir ($p<0,05$). Umemori ve ark (1999) ve Janson ve ark (2003)'nın elde etmiş oldukları sonuçlarla bizim bulgumuz benzerlik göstermektedir.

Elde ettiğimiz verilere göre, SN-MP açısında 1,9 derecelik istatistiksel olarak anlamlı bir azalma izlenmektedir ($p<0,001$).

Benzer sonuçlara Dinçer'in (1995) posterior bite blok grubunda da rastlanmaktadır. Bionatör gruplarında istatistiksel olarak anlamsız düzeyde azalma varken, Frankel 4 grubunda anlamsız düzeyde bir artış rapor edilmiştir. İşcan ve ark (1992), her iki bite blok grubunda da istatistiksel olarak anlamlı azalma tesbit etmişler ve alt çenenin yukarı ve ileri rotasyonunun SN-MP açısındaki değişimle belirlenebileceğini belirtmişlerdir. Erbay ve ark (1995) ise, lip seal ve Frankel 4 tedavi kombinasyonu sonucu SN-MP açısında istatistiksel olarak anlamlı azalma gözlemlemişlerdir. Frankel ve Frankel (1983), Fankel 4 apareyi ile tedavi ettiği 30 hastada SN-MP açısında istatistiksel olarak anlamlı azalma görüldüğünü belirtmişlerdir. Yine Barbre ve Sinclair (1991) 1 derece, Eren (1994) 2,1 derece, Erverdi ve ark (2004) 1,7 derece, Carano ve ark (2005) 2,34 derece, Stuani ve ark (2005) 5 derece istatistiksel olarak anlamlı düzeyde bir azalma rapor etmişlerdir. Carano ve ark (2005), ön açık kapanışı molar intrüzyonu ile SN-MP açısını ve ön yüz yüksekliğini azaltarak tedavi etmişlerdir. Keser ekstrüzyonuna ihtiyaç duymadıklarını vurgulamışlardır. Yine benzer olarak İşcan ve ark (2002), açık kapanış hastalarında vertikal çeneliğin alt çene morfolojisine olan etkilerini araştırmışlar ve tedavi sonunda SN-MP açısında istatistiksel olarak anlamlı düzeyde 1,42 derecelik azalma gözlemlemişlerdir. SN-MP açısında önemli seviyede azalma rapor edilen bir diğer araştırma ise Umemori ve ark (1999)'nın yapmış olduğu çalışmadır. Umemori ve ark (1999), ön açık kapanışı iskeletsel ankraj sistemi ile tedavi etmişlerdir. Chang ve Moon (1999), 16 erişkin ön açık kapanışa sahip bireyi multi loop Edgewise ark teli tekniği ile tedavi etmişler ve tedavi sonunda istatistiksel olarak anlamsız düzeyde 0,31 derecelik bir azalma olduğunu saptamışlardır. Akkaya ve ark (2000), Janson ve ark (2003) ve Pedrin ve ark (2006) yaptıkları çalışmalarda istatistiksel olarak anlamsız düzeyde SN-MP açısında azalma olduğunu gözlemlemişlerdir. Aynı şekilde Arat ve İşeri (1992), fonksiyonel tedavi grubunda istatistiksel olarak anlamsız düzeyde azalma rapor etmişlerdir.

Arat ve İşeri (1992), ön açık kapanışı Begg ve Edgewise teknikleri ile tedavi ettikleri grupta SN-MP açısında istatistiksel olarak anlamlı düzeyde bir artış rapor etmişler ve bu sonucu alt çenenin posterior rotasyon yapmasına bağlamışlardır.

Alexander (1999), Küçükkeleş ve ark (1999) ve Cal-Neto ve ark (2006) ise SN-MP açısında istatistiksel olarak anlamsız düzeyde bir artış olduğunu belirtmişlerdir. Bu bulgular ise bizim elde etmiş olduğumuz sonuçlarla örtüşmemektedir.

Barbre ve Sinclair (1991), SN-MP açısındaki azalmayı, alt çenedeki remodelling ile gonial açıdaki azalma ve kas geriliminin artmasıyla alt çenenin anterior rotasyon yapması şeklinde yorumlamışlardır.

SN-MP açısının azalması alt çenenin öne ve yukarı rotasyon yaptığının bir göstergesidir. Çalışmamızda, tedavi etmiş olduğumuz vakalarda görülen bu etkinin, kullandığımız apareyin iskeletsel açık kapanış olgularında alt çenenin aşağı ve arkaya rotasyonunu engellediği ve alt çenenin öne ve yukarı yönde gelişimini stimüle ettiği şeklinde yorumlayabiliriz.

Çalışmamızda SN-FH açısında, istatistiksel olarak anlamlı bir değişiklik bulunmamıştır. Elde ettiğimiz bu sonuç Barbre ve Sinclair (1991)'in yapmış oldukları araştırma ile paralellik göstermektedir.

Tedavi edilen vakalarda apareyin SN-PP açısı üzerindeki olumlu etkisi tedavi sonucunda bu açıdaki istatistiksel olarak anlamlı düzeyde 1,22 derecelik artış şeklinde gözlemlenmiştir ($p<0,05$).

Eren (1994)'in çalışması bizim bulgumuzla benzerlik göstermektedir. Yine Dinçer (1995), tedavi etmiş olduğu bionatör ve Frankel 4 gruplarında bu açıda istatistiksel olarak anlamsız düzeyde bir artış gözlemlenirken, posterior bite blok grubunda anlamsız düzeyde bir azalma rapor edilmiştir. Yine Frankel 4 apareyini kullanmış olan Erbay ve ark (1985), bu düzlem açısında istatistiksel olarak anlamlı artış gözlemlemişlerdir. Barbre ve Sinclair (1991), Küçükkeleş ve ark (1999) ve Janson ve ark (2003) yapmış oldukları çalışma sonuçlarında SN-PP açısında istatistiksel olarak anlamsız derecede azalma saptamışlardır. Arat ve İşeri (1992), Begg tekniği ile tedavi edilmiş grupta istatistiksel olarak anlamsız düzeyde azalma, Edgewise ve fonksiyonel tedavi grubunda ise anlamsız bir artış görüldüğünü bildirmişlerdir. Bizim bulgularımızla uyumlu olarak da İşcan ve ark (1992), Akkaya ve ark (2000), İşcan (2002), Erverdi ve ark (2004), Carano ve ark (2005), Pedrin ve ark (2006), ve bu açıda istatistiksel olarak anlamsız düzeyde de olsa artış

belirlemişlerdir.

Ingervall ve Bitsanis (1987), çiğneme egzersizleri sonucu SN-PP açısında istatistiksel olarak bir değişim gözlemlememişlerdir.

SN-PP açısı, üst çenenin kafa kaidesine göre konumunu belirlemektedir ve bu açının açık kapanış vakalarında azaldığı bazı araştırmacılar tarafından rapor edilmiştir (Frankel ve Frankel 1983, Cangialosi 1984, Lopez-Gavito ve ark 1985, Kim 1987). Palatal düzlem eğimindeki artışın, palatal düzlemin ön kısmının öne ve aşağı yönde yer değiştirmesine bağlı olarak ANS noktasının da aşağı doğru hareket ettiği düşünülmektedir. Ülgen (1983), vertikal boyutların arttığı ancak dişsel ön açık kapanışın görülmediği olgularda bu anomalinin SN-PP açısındaki artış ile kompanze edilebileceğini belirtmiştir. Bundan dolayı bizim elde ettiğimiz SN-PP açısındaki artış ön açık kapanışın tedavisinde yardımcı bir unsurun varlığının bir semptomu da olabilir.

Ölçtüğümüz üst ön yüz yüksekliği değerlerine bakıldığında bu değerin istatistiksel olarak anlamlı düzeyde 1,37 mm arttığı görülmektedir ($p<0,001$).

İşcan ve ark (1992), Katsaros ve Berg (1993), Eren (1994), Erbay ve ark (1995), Cozza ve ark (2006) adlı araştırmacıların yapmış oldukları çalışma sonuçlarıyla bizim elde ettiğimiz sonuçlar paralellik göstermektedir. Barbre ve Sinclair (1991) ve Pedrin ve ark (2006) ise N-ANS ölçümünde istatistiksel olarak anlamsız derecede bir artış rapor etmişlerdir.

Üst ön yüz yüksekliğindeki artışın palatal düzlem eğim açısındaki olumlu değişimden (artıştan) ve üst çene düzleminin saat yönünde rotasyon yapmasından kaynaklandığı düşünülmektedir.

İskeletsel açık kapanış vakalarında genelikle alt çenenin posterior rotasyonu görülmekte ve alt ön yüz yüksekliği boyutları artmaktadır. Çalışmamız sonunda alt ön yüz yüksekliğinde 2,59 mm istatistiksel olarak anlamlı bir azalma olmuştur ($p<0,001$).

İşcan ve ark (1992), yaylı bite blok grubunda 1,77 mm, pasif bite blok-vertikal çenelik grubunda ise 2,29 mm istatistiksel olarak anlamlı azalma rapor etmişlerdir.

Pearson (1978), Barbre ve Sinclair (1991), Eren (1994), Umemori ve ark (1999), Carano ve ark (2005) bizim elde etmiş olduğumuz sonuç gibi ANS-Me boyutlarında istatistiksel olarak anlamlı bir azalma tesbit etmişlerdir.

Bizim bulgularımızın aksine Katsaros ve ark (1993), Küçükkeleş ve ark (1999) ve Janson ve ark (2003) çalışmalarında istatistiksel olarak anlamlı artış; Erbay ve ark (1995), Cozza ve ark (2006) ve Pedrin ve ark (2006) anlamsız düzeyde artış saptamışlardır.

Sonuç olarak kullanmış olduğumuz apareyin alt çenenin anterior rotasyonunu sağlayarak alt yüz yüksekliğinde azalmaya neden olduğu görülmektedir.

Ön yüz yüksekliği, iskeletsel açık kapanış vakalarında artış göstermektedir. Bizim araştırmamızda N-Me uzunluğu istatistiksel olarak anlamlı derecede, ortalama 1,22 mm azalma göstermiştir ($p<0,001$).

Frankel ve Frankel (1983), Barbre ve Sinclair (1991), İşcan ve ark (1992), Eren (1994) de N-Me boyutlarında istatistiksel olarak anlamlı düzeyde azalma tespit etmişlerdir.

Elde edilen bulguların aksine Ingervall ve Bitsanis (1987), Katsaros ve ark (1993), Erbay ve ark (1995) ve Küçükkeleş ve ark (1999) istatistiksel olarak anlamlı bir artış; Cozza ve ark (2006), Pedrin ve ark (2006) anlamsız derecede artış rapor etmişlerdir. Ek olarak Dinçer (1995), bionatör grubunda N-Me uzunluğunda istatistiksel olarak anlamlı bir artış, posterior bite blok grubunda anlamsız derecede bir artış, Frankel 4 grubunda ise anlamsız düzeyde azalma saptamıştır. Küçükkeleş ve ark (1999), ön yüz yüksekliğindeki artışın posterior bölge dişlerinin ekstrüzyonundan kaynaklandığını belirtmişlerdir.

Arat ve İşeri (1992), sabit mekaniklerle (Begg ve Edgewise) ön açık kapanışı anterior dentoalveolar yükseklikleri arttırarak tedavi etmişlerlerdir. Buna bağlı olarak da ön yüz yüksekliğinde anlamlı bir artış saptamışlardır. Yazarlar, üst ve alt anterior dentoalveolar yüksekliklerin arttırılmasının, alt ve üst kesicilerin retrüzyonundan kaynaklanmış olabileceğini belirtmişlerdir. Posterior dentoalveolar yüksekliklerin arttırılmasını önlemek için sabit mekaniklerle beraber high pull headgear, lingual ark yada vertikal çenelik kullanılabilir. Elastik kullanımında ise dikkat edilmelidir.

Bu sonuca bakarak, araştırmamızda kullanılan apareyin açık kapanış vakalarında artan vertikal yüz boyutlarının kontrol altına alınmasında etkili olduğu söylenebilir.

Bazı araştırmacılar, iskeletsel ve dişsel açık kapanış vakalarında arka yüz yüksekliğinin (S-Go) yetersiz kaldığını belirtmişlerdir (Cangialosi 1984, Haas 1980, Lopez-Gavito ve ark 1985). Arka yüz yüksekliğinin kısa olması, açık kapanış vakalarında ön yüz yüksekliğinin artmasına ve alt çenenin posterior rotasyon yapmasına neden olabilmektedir. Yapmış olduğumuz çalışmada, S-Go boyutunda istatistiksel olarak anlamlı bir artış görülmüştür ($p<0,001$).

Ingervall ve Bitsanis (1987), Barbre ve Sinclair (1991), İşcan ve ark (1992), Katsaros ve ark (1993), Dinçer (1995), Erbay ve ark (1995), Pedrin ve ark (2006)'nın yapmış oldukları çalışmalardaki sonuçları bizim bulgumuzu desteklemektedir. Arat ve İşeri (1992) ise fonksiyonel tedavi grubunda bu ölçümde istatistiksel olarak anlamsız düzeyde artış saptamışlardır.

Arka yüz yüksekliğindeki anlamlı artışın, bize alt çenenin saat yönünün tersine rotasyonuna bağlı olarak, gonion noktasının öne doğru hareketinden kaynaklandığını düşündürmektedir.

Alt posterior yüz yüksekliği (Ar-Go) ölçümlerimizde de istatistiksel olarak anlamlı bir artış gözlemlenmektedir ($p<0,05$). Yaptıkları çalışmalarda Katsaros ve ark (1993) ve Erbay ve ark (1995) istatistiksel olarak anlamlı; Barbre ve Sinclair (1991) ve Pedrin ve ark (2006) bu istatistiksel olarak ölçümde anlamsız bir artış kaydetmişlerdir.

Vertikal iskeletsel ölçümlerden olan ANS-FH ve PNS-FH ölçümlerimizde de istatiksel olarak anlamlı sonuçlar elde edilmiştir ($p<0,001$). ANS-FH uzunluğu için ortalama 2,18 mm artış, PNS-FH uzunluğu için ise 1,44 mm bir azalma hesaplanmıştır. Barbre ve Sinclair (1991) yaptıkları çalışmada her iki ölçümde de istatistiksel olarak anlamsız düzeyde artış tespit etmişlerdir. ANS-FH ve PNS-FH değerlerindeki bu değişimin, olgularımızdaki posterior kısmı aşağı sarkık olan palatal düzlemin ön kısmının öne ve aşağı rotasyon yapmasından kaynaklandığını söyleyebiliriz.

Palatal düzlem ile alt çene düzlemi arasındaki açıda (PP-MP) istatistiksel olarak anlamlı bir azalma saptanmıştır ($p<0,001$). Bu ortalama azalma miktarı 1,78 derece olarak ölçülmüştür.

İşcan ve ark (1992), yaylı bite blok grubunda 1,91 mm, pasif posterior bite blok-vertikal çenelik grubunda 1,71 mm istatistiksel olarak anlamlı bir azalma rapor etmişlerdir.

Yapılan diğer çalışmalara bakacak olursak Dinçer (1995), bu açıda bionatör ve Frankel 4 gruplarında istatistiksel olarak anlamsız, posterior bite blok grubunda anlamlı düzeyde bir azalma rapor etmiştir. Frankel ve Frankel (1983), Ingervall ve Bitsanis (1987), Erbay ve ark (1995) ise istatistiksel olarak anlamlı düzeyde bir azalma gözlemlemişlerdir. Yine PP-MP açısında Erverdi ve ark (2004) ve Cozza ve ark (2006) istatistiksel olarak anlamlı; Chang ve Moon (1999) ve Akkaya ve ark (2000) anlamsız bir azalma olduğunu belirtmişlerdir.

PP-MP açısındaki bu azalma, bize alt çenenin saat yönünün tersine yaptığı rotasyonu işaret etmektedir. Araştırmacılar, bu açının alt yüz yüksekliği ile ilişkili olduğunu vurgulamışlardır (Nahoum 1971, Arvystas 1977). Büyüme-gelişime bağlı olarak PP-MP açısı farklılıklar gösterebilir. Açık kapanış anomalilerinde palatal düzlemin aşağı ve geriye doğru eğim yapması, üst molarların daha da aşağıda konumlanmasına neden olabilir. Bu nedenle de alt yüz yüksekliği ve alt-üst arka dentoalveolar bölge boyutlarında artışlar görülebilmektedir. Tedavi sonunda bu açıdaki azalma ile açık kapanış eğiliminde bir azalma olduğu şeklinde yorumlanabilir.

Enacar (2000), Ricketts sefalometrik analizinde yer alan FH-PP açısı arttığında üst çene düzleminin anteriorunun yukarı rotasyon yaptığını belirtmiştir. Yaptığımız çalışmada FH-PP açısında istatistiksel olarak anlamlı derecede bir azalma bulunmuştur ($p<0,01$). Chang ve Moon (1999)'un yapmış oldukları çalışma sonucunda da bizim çalışmamızla benzer sonuçlar elde edilmiştir.

Vertikal yöndeki gelişimin en önemli göstergelerinden biri de FMA (FH-MP) açısıdır. Çalışmamızda FMA açısında ortalama 2 derecelik istatistiksel olarak anlamlı bir azalma hesaplanmıştır ($p<0,001$). Ön yüz yüksekliğindeki anlamlı azalma FMA açısındaki azalmayı desteklemektedir. Dinçer (1995) posterior bite blok

grubunda FMA açısındaki anlamlı azalma bizim bulgumuzla paralellik göstermektedir. Ancak bionatör ve Frankel 4 apareyleriyle aynı sonuçlar elde edilmemiş, FMA açısında artış rapor etmiştir. Janson ve ark (2003), Park ve ark (2004), Cal-Neto ve ark (2006) yaptıkları tedavi sonunda FMA açısında istatistiksel olarak azalma gözlemlerken, Alexander (1999) FMA açısında bir değişiklik bulmamıştır.

Önemli bir değişken olan gonial açı, açık kapanış vakalarında önemlidir. Trouten ve ark 1983, açık kapanış olgularında gonial açının arttığını rapor etmişlerdir. Björk ve Skieller (1983), alt çene anterior rotasyon yaptığında gonial açıda bir azalma eğiliminin görüleceğini bildirmişlerdir. Fields ve ark (1984), gonial açıdaki artışın ramusun arkaya eğimlenmesine bağlı olduğunu vurgulamıştır. Bizim çalışmamızda ortalama 4,1 ay gibi kısa bir sürede gonial açıda tedavi sonunda istatistiksel olarak anlamlı düzeyde ortalama 2,11 derece bir azalma saptanmıştır ($p<0,001$). Elde ettiğimiz sonuca yakın veriler Frankel ve Frankel (1983), İşcan ve ark (1992), Eren (1994), Stellzig ve ark (1999) ve İşcan ve ark (2002) tarafından istatistiksel olarak anlamlı düzeyde rapor edilmiştir. Arat ve İşeri (1992) ise Begg grubunda anlamlı, Edgewise ve fonksiyonel apareylerin kullanıldığı grupta istatistiksel olarak anlamsız düzeyde bir azalma saptamışlardır.

Akkaya ve ark (2000) ise tedavi sonunda gonial açıda istatistiksel olarak önemli olmayan bir artış rapor etmiştir.

Tedavi ettiğimiz olgularda kullandığımız apareyin, alt çenenin öne ve yukarı doğru büyümesi üzerine olumlu etkilerinin olmasıyla beraber gonial açıda küçülme gözlenmiştir.

Araştırmamızda kullandığımız üst keserin eğimini belirleyen dişsel ölçümlerden U1-SN ve U1-PP açılarında sırasıyla 3 ve 3,18 derecelik istatistiksel olarak anlamlı bir azalma hesaplanmıştır ($p<0,001$).

U1-SN ölçümünde, Barbre ve Sinclair (1991), Alexander (1999), Umemori ve ark (1999), Stellzig ve ark (1999) ve Erverdi ve ark (2004)'nin bulmuş oldukları sonuçlar ile bizim sonuçlarımız benzerdir. Yine Arat ve İşcan (1992), hem sabit mekanikler hem de fonksiyonel tedavi gruplarında istatistiksel olarak anlamlı bir azalma elde etmişlerdir.

Barbre ve Sinclair (1991), İşcan ve ark (1992), Weinbach ve Smith (1992), Eren (1994), Erbay ve ark (1995), Janson ve ark (2003) ve Küçükkeleş ve ark (1999)'nın U1-PP ölçümüne ait sonuçları bizim bulgumuzu desteklemektedir.

Keser konumlarını saptama için kullanılan U1-NA boyutunda, çalışmamız sonunda 1,29 mm lik istatistiksel olarak anlamlı düzeyde azalma ($p<0,001$); L1-NB boyutunda ise 0,89 mm lik anlamlı düzeyde azalma ($p<0,01$) hesaplanmıştır. Bu ölçümlerdeki azalma kesicilerde görülen retrüzyon ile açıklanabilir. U1-NA ölçümü için Barbre ve Sinclair (1991), Weinbach ve Smith (1992), Cal-Neto ve ark (2006) ve Pedrin ve ark (2006) istatistiksel olarak anlamlı derecede, Janson ve ark (2003) anlamsız derecede bir azalma bulmuş olup bizim sonucumuzu desteklemektedir.

Araştırmamızda üst çenede dentoalveolar bölgede üst 1. kesici ile palatal düzlem (U1-PP (V)) arasındaki uzaklıkta 1,93 mm istatistiksel olarak anlamlı düzeyde bir artış bulunmuştur ($p<0,001$). Posterior bölgede arkaya rotasyon ile beraber vertikal boyutlar arttığında ön dişler vertikal yön ilişkilerini korumak için vertikal yönde daha fazla gelişim gösterme eğilimindedirler. Dinçer (1995)'in posterior bite blok, Frankel 4 ve bionatör gruplarının hepsinde de tedavi sonunda üst dentoalveolar yükseklik istatistiksel olarak anlamlı bir şekilde artış göstermiştir. Yine bu ölçümümüz McNamara (1977), Woods ve Nanda (1988), Barbre ve Sinclair (1991), İşcan ve ark (1992), Erbay ve ark (1995), Chang ve Moon (1999), Küçükkeleş ve ark (1999), Janson ve ark (2003), Erverdi ve ark (2004) ve Pedrin ve ark (2006)'nın yapmış oldukları çalışmalarla uyuşmaktadır. Pedrin ve ark (2006), kesicilerde kontrol grubunda 0,8 mm, tedavi grubunda 2,98 mm ekstrüzyon ölçmüşlerdir. Buna ek olarak Eren (1994), çenelik grubunda istatistiksel olarak anlamsız düzeyde bir artış rapor etmiştir.

Alt keserin eğimini saptamak için kullanılan L1-MP açısına baktığımızda çalışmamız sonunda istatistiksel olarak anlamlı düzeyde 3,3 derecelik bir azalma hesaplanmıştır ($p<0,001$). Elde etmiş olduğumuz bu veri Barbre ve Sinclair (1991), İşcan ve ark (1992), Eren (1994), Alexander (1999), Stellzig ve ark (1999), Umemori ve ark (1999), Erverdi ve ark (2004), Park ve ark (2004), Cozza ve ark (2006)'nın sonuçları ile paralellik göstermektedir. Arat ve İşeri (1992), Begg ve Edgewise gruplarında istatistiksel olarak anlamsız, fonksiyonel tedavi grubunda anlamlı bir azalma gözlemlemişlerdir. L1-MP açısına ait Carano ve ark (2005) ve Cal-Neto ve

ark (2006)'nın bulguları ise bizim sonucumuzla uyuşmamaktadır. Buna ek olarak Erbay ve ark (1995), Küçükkeleş ve ark (1999) ve Janson ve ark (2003) ise istatistiksel olarak anlamsız düzeyde olmasına rağmen L1-MP açısında bir azalma rapor etmişlerdir. Pedrin ve ark (2006) ise L1-NB açısını ölçmüşler ve alt kesicilerde istatistiksel olarak anlamlı bir retrüzyon rapor etmişlerdir. Kontrol gruplarında ise önemli bir değişiklik olmamıştır.

Kesici dişlerde tedavi sonunda görülen bu retrüzyonun, dilin kesici dişlerin arasına girmesini engelleyen apareyin dizaynından ve kesicilerin dudak kas basıncı ile karşılaşmasından; vertikal yöndeki değişimlerin ise posterior bölge temas ettiğinde anterior bölgede dişler ve aparey arasında kalan boşluğa doğru kesici dişlerin hareketinden kaynaklandığı şeklinde yorumlamaktayız (Resim 2.9).

Alt dentoalveolar yükseklik (L1-MP (V)) ölçüm değerimiz ise tedavi sonunda 1,08 mm lik istatistiksel olarak anlamlı bir artış göstermiştir ($p<0,01$).

İşcan (1988), alt dentoalveolar yüksekliğin iskeletsel açık kapanış vakalarında normalden farklı bulunmadığını belirtirken; Lopez ve Gavito (1985), bu boyutun azaldığını rapor etmiştir. İşcan ve ark (1992), Eren (1994), Dinçer (1995), Erbay ve ark (1995), Chang ve Moon (1999), Küçükkeleş ve ark (1999), Janson ve ark (2003), Erverdi ve ark (2004) ve Pedrin ve ark (2006) istatistiksel olarak anlamlı, Barbre ve Sinclair (1991)'in tedavi sonunda L1-MP (V) uzunluğunda buldukları anlamsız derecede artış bizim çalışmamızı desteklemektedir. Barbre ve Sinclair (1991), alt kesicilerde daha çok linguale tipping görüldüğünü, alt kesicilerin alt çene düzlemine olan dik uzaklığında anlamlı bir artış olmamasını kas geriliminden kaynaklanmış olabileceğini belirtmişlerdir. Pedrin ve ark (2006), kesicilerde tedavi grubunda kontrol grubuna göre daha fazla ekstrüzyon saptamışlardır. Arat ve İşeri (1992) ise, Edgewise ve fonksiyonel tedavi gruplarında anlamlı, Begg grubunda anlamsız artış gözlemlemişlerdir.

İşcan ve ark (2002), vertikal çenelik grubunda alt kesicilerde erupsiyon gözlemlemişlerdir. Bu, ön açık kapanış tedavisinde önemli bir etkidir. Ancak benzer erupsiyon oluşturmuş oldukları kontrol grubunda da görülmüştür. Bu, ön açık kapanışın kapatılması için doğal bir kompanzasyon mekanizması olarak düşünülebilir. Vertikal çenelik grubunda alt keserlerde görülen erupsiyonun alt kesicilerin retrüzyonundan kaynaklandığı düşünülmemelidir. Çünkü aynı miktarda

retrüzyon kontrol grubunda da görülmüştür. Bu nedenle erupsiyon etkisinin, alt çenenin anterior rotasyonundan kaynaklandığı düşünülmektedir.

Çalışmamız sonunda alt ve üst dentoalveolar yüksekliklerdeki istatistiksel olarak anlamlı artış alt çenenin öne ve yukarı rotasyonu ve posterior bölgede intrüzyon ile sağlanmıştır. Ayrıca dili etyolojik bir faktör olarak kabul edersek, kullanmış olduğumuz aparey ile dil, ağız içine hapsedilerek dilin istenmeyen etkisinin önüne geçilmektedir. Bu sayede sadece dudak basıncı ile kesicilerde retrüzyon ve arada herhangi bir engel olmadığından dolayı kesiciler bölgesinde vertikal gelişim teşvik edilmektedir.

Lowe (1980), iskeletsel açık kapanış olgularında keserler arası açının değerlerinin küçük olduğunu rapor etmiştir. Bu açının değerindeki değişim alt ve üst kesici dişlerin eksen eğimlerindeki değişimlerden kaynaklanmaktadır.

Araştırmamız sonunda keserler arası açıda (U1-L1) istatistiksel olarak anlamlı düzeyde 5,3 derecelik bir artış gözlemlenmiştir ($p<0,01$). Barbre ve Sinclair (1991), Weinbach ve Smith (1992), Eren (1994), Alexander (1999), Stuani ve ark (2005), Cal-Neto ve ark (2006) ve Cozza ve ark (2006)' nın tedavi sonu gözlemledikleri keserler arası açıdaki anlamlı artış ile bizim bulgumuz uyum göstermektedir.

U1-L1 açısında gözlenen istatistiksel olarak bu anlamlı artışın üst ve alt kesicilerdeki retrüzyondan kaynaklandığı söylenebilir.

Çalışmamızdaki overjet değişimleri incelendiğinde tedavi sonunda istatistiksel olarak anlamlı derecede 1,36 mm lik bir azalma gözlemlenmiştir ($p<0,001$). Bizim bulgumuza paralel olarak overjet miktarında Katsaros ve ark (1993), Dinçer (1995), Küçükkeleş ve ark (1999), Akkaya ve ark (2000), Janson ve ark (2003), Erverdi ve ark (2004) istatistiksel olarak anlamlı düzeyde; Barbre ve Sinclair (1991) ve Cozza ve ark (2006) anlamsız düzeyde bir azalma rapor etmişlerdir. Bizim bulduğumuz sonucun aksine Eren (1994) çenelik grubunda tedavi sonunda overjet miktarında istatistiksel olarak anlamlı düzeyde artış bulmuştur. Eren (1994), bunun sebebinin çeneliğin alt kesiciler üzerinde retrüzif etki etmesinden dolayı alt keser eğiminde görülen azalmadan kaynaklandığını belirtmiştir.

SNB açısındaki artış, overjetin istatistiksel olarak anlamlı olarak azalmasında önemli rol oynamıştır. SNB açısındaki artış ile B noktası öne hareket etmekte ve alt çene öne ve yukarı doğru rotasyon yapmakta ve böylece de overjette azalma görülmektedir. Bu bulgumuz Frankel ve Frankel (1983), Kuster ve Ingerwall (1992) tarafından desteklenmektedir.

Araştırmamızda tedavi sonu overbite değerleri incelendiğinde 4,33 mm lik istatistiksel olarak anlamlı düzeyde bir artış gözlemlenmiştir ($p<0,001$). Elde ettiğimiz bu veriyle uyumlu olarak, Ingervall ve Bitsanis (1987), Arat ve İşeri (1992), İşcan ve ark (1992), Weinbach ve Smith (1992), Katsaros ve ark (1993), Eren (1994), Dinçer (1995), Erbay ve ark (1995), Chang ve Moon (1999), Küçükkeleş ve ark (1999), Akkaya ve ark (2000), İşcan ve ark (2002), Janson ve ark (2003), Erverdi ve ark (2004), Carano ve ark (2005), Cozza ve ark (2006), Pedrin ve ark (2006)'nın yaptığı çalışmalar literatürde mevcuttur.

Tedavi sonunda ön açık kapanışın düzelerek normal bir overbite ilişkisinin oluşması, posterior bölgelerin dik yön gelişimlerinin frenlenmesi, alt çenenin anterior rotasyon yapması, posterior kısmı aşağı sarkık palatal düzlem eğiminin düzeltilmesi ve alt ve üst dentoalveolar bölge vertikal boyutlarının artışına bağlı olarak sağlandığı düşünülmektedir.

Tedavi sonunda üst arka dentoalveolar yükseklikte istatistiksel olarak anlamlı azalma saptanmıştır. U6-FH boyutunda ortalama 1,85 mm, U6-PP boyutunda ortalama 1.79 mm bir azalma gözlemlenmiştir ($p<0,001$). Barbre ve Sinclair (1991), tedavi sonunda U6-FH değerini ölçmüş ve bizimle benzer sonuca varmıştır. Bununla birlikte başka bir ölçüm olan U6-PP değerini Barbre ve Sinclair (1991), Akkaya ve ark (2000), Snakey ve ark (2000) Erverdi ve ark (2004) ve Carano ve ark (2005) ölçmüşler ve bizim sonucumuzla benzer olarak istatistiksel olarak anlamlı bir azalma rapor etmişlerdir. Arat ve İşeri (1992), Edgewise grubunda U6-PP (V) değerinde anlamlı bir azalma gözlemlerlerken, Begg grubunda istatistiksel olarak anlamsız bir artış belirtmişlerdir.

Bizim bulgularımızın aksine Eren (1994), Dinçer (1995), Küçükkeleş ve ark (1999) ve Janson ve ark (2003) anlamlı, Pedrin ve ark (2006) tedavi sonunda U6-PP değerine ait istatistiksel olarak anlamsız bir artış bulmuşlardır.

Ritucci ve Nanda (1986), vertikal çenelik ile değişimleri incelemişler ve üst ve alt molarların ekstrüze olmadan meziale hareket ettiklerini rapor etmişlerdir.

Subtelny ve ark (1964), Nemeth ve ark (1974) ve Frost ve ark (1980), iskeletsel ön açık kapanış vakalarında üst posterior dentoalveolar boyutların arttığını belirtmişlerdir.

Kullanmış olduğumuz apareyin dizaynı ve ısırma egzersizlerinin beraber uygulanması sonucu üst posterior dentoalveolar bölge boyutlarında bir azalma olduğu düşünülmektedir.

Alt posterior dentoalveolar boyut (L6-MP (V)) ölçümünde yaptığımız tedavi sonunda istatistiksel olarak anlamsız düzeyde bir azalma gözlemlenmiştir. İşcan ve Gültan (1988) ve Fields ve ark (1984) iskeletsel açık kapanış vakalarında L6-MP (V) uzunluğunun arttığını rapor etmişlerdir. Singer ve ark (1987), aynı fikirdedirler ve bu boyut artışının alt çenenin posteriora rotasyonunda etkili olduğunu belirtmişlerdir. Erken dönem açık kapanış tedavilerinde alt posterior dentoalveolar boyutun vertikal gelişiminin frenlenmesi gerektiğini vurgulamışlardır. L6-MP (V) değerini Küçükkeleş ve ark (1999) ve Janson ve ark (2003) istatistiksel olarak anlamlı derecede artmış; Barbre ve Sinclair (1991), Eren (1994), Akkaya ve ark (2000), İşcan ve ark (2002), Carano ve ark (2005) anlamlı derecede azalmış olarak rapor etmişlerdir. Eren (1994) ve İşcan ve ark (2002) ön açık kapanış vakalarında vertikal çenelik kullanımı sonunda önemli derecede alt posterior boyutlarda vertikal gelişimi frenlemişlerdir. Yine Pearson (1991), vertikal çenelik ile alt molarlarda belirgin intrüzyon gözlemlemişlerdir. Erverdi ve ark (2004) yapmış oldukları çalışma sonucu L6-MP (V) değerindeki bulgusu bu boyutta bizim elde ettiğimiz sonuca benzemektedir.

İşcan ve ark (1992), hem yaylı bite blok hemde pasif posterior bite blok-vertikal çenelik grubunda alt posterior dentoolveolar yükseklikte istatistiksel olarak anlamlı bir azalma bulmuşlardır.

Pearson (1973), McNamara (1977), Dellinger (1986) ve Woods and Nanda (1988), posterior segmentlerin erupsiyonunun engellenmesi sonucu alt çenenin anterior rotasyon yapacağını belirtmişlerdir.

Çalışmamız sonucunda, oklüzal düzlem ile SN düzlemi arasındaki açıda (SN-Occ) istatistiksel olarak anlamlı olarak ortalama 1,96 derece bir azalma görülmektedir ($p<0,05$). Oklüzal düzlem eğiminde azalmanın belirtisi olan SN-Occ açısı, posterior dentoalveolar vertikal yön gelişiminin frenlenmesi ve alt çenenin öne ve yukarı rotasyonu ile birlikte meydana gelmiştir. Araştırmamızdaki bu sonuç ile benzerlik gösteren diğer çalışmalar ise; İşcan ve ark (1992), Küçükkeleş ve ark (1999), Umemori ve ark (1999), Carano ve ark (2005)'nın yapmış oldukları çalışmalardır. Ek olarak, Dinçer (1995)'in posterior bite blok grubunda da elde edilen sonuç bizim sonucumuzla paralellik göstermektedir. Bizim sonucumuzla ters olarak Erverdi ve ark (2004), SN-Occ düzlem açısında istatistiksel olarak anlamlı bir artış gözlemlemişlerdir.

5. SONUÇ ve ÖNERİLER

Büyüme gelişim dönemi sona ermemiş, iskeletsel ön açık kapanış gösteren Angle sınıf I ve hafif sınıf II anomalilerin erken dönem tedavilerinde Essix apareyi kullanımının dentoalveolar ve iskeletsel yapılar üzerine etkilerini incelemek amacıyla yapılan bu çalışmada elde edilen sonuçlar şu şekilde sıralanabilir:

1. Essix apareyi ile tedavi sonu elde edilen SNB açısında ve arka yüz yüksekliğinde artış, SN-MP, PP-MP, SN-Occ ve gonial açılardaki azalma ile alt çenenin anterior rotasyon yaptığı ve ön açık kapanışın kapandığı düşünülmektedir.

2. Tedavi sonunda alt çenede görülen anterior rotasyondan dolayı, bu apareyin sınıf III eğilim gösteren vakalarda mevcut anomaliyi daha da ağırlaştıracağından; kullanılması önerilmemektedir.

3. Essix apareyinin, üst çene düzleminin anterior kısmının aşağı doğru rotasyonunda etkili olarak üst ön yüz yüksekliğini arttırdığı düşünülmektedir.

4. Essix apareyinin, vertikal yüz yüksekliklerinin artışının engellenmesinde etkili olduğu; total ön yüz yüksekliği ve alt ön yüz yüksekliğinde azalmaya neden olduğu belirlenmiştir.

5. Essix apareyinin, üst posterior dentoalveolar yükseklik artışının engellenmesinde etkili olduğu bulunmuştur.

6. Essix apareyi ile alt ve üst kesicilerde retrüzyon ve ekstrüzyon hareketleri görülmüştür. Bu değişmlerin ön açık kapanışın kapatılmasında yardımcı oldukları gözlemlenmiştir.

7. Büyüme-gelişim döneminde Essix apareyinin, iskeletsel ve dişsel ön açık kapanış tedavisinde ve kabul edilebilir bir overbite ilişkisinin elde edilmesinde etkili olduğu görülmüştür.

8. Retansiyon döneminde hastalara 3 ay boyunca aparey geceleri kullandırılmış, daimi dentisyon döneminde de sabit tedaviye geçilmiştir.

Fonksiyonel tedavi ile başarılı sonuçlar elde edilmiş olması tedavinin tamamlandığı anlamına gelmemektedir. Bu doğrultuda ileride yapacağımız çalışmalarla kalıcı sonuçları elde ettiğimizde tedavi yöntemimizi başarılı saymamız mümkün olacaktır.

6. ÖZET

T.C.
SELÇUK ÜNİVERSİTESİ
SAĞLIK BİLİMLERİ ENSTİTÜSÜ

Ön Açık Kapanış Olgularının Essix Materyali ile Tedavileri ve Etki Mekanizmasının Değerlendirilmesi

Mustafa Erinç Uygun

Ortodonti Anabilim Dalı

DOKTORA TEZİ/KONYA-2008

Bu çalışmanın amacı, Essix apareyi ile iskeletsel ve dentoalveolar ön açık kapanış olgularının erken dönem tedavisi sonucu etki mekanizmasının sefalometrik olarak incelenmesidir.

Amacımız doğrultusunda, 7-12 yaşları arasında isketesel ve dişsel ön açık kapanış maloklüzyonuna sahip, maksimum pubertal yada öncesi dönemde bulunan 27 hasta çalışma kapsamına alınmıştır. Hastaların kronolojik yaş ortalamaları 9,72 yıldır.

Tedavi süresi boyunca hastalara apareyi günde 18-20 saat kullanmaları talimatı verilmiştir. Ayrıca tedavi boyunca çiğneme egzersizleri hastalar tarafından sürdürülmüştür. Tedavi süresi ortalama 4,1 ay olarak saptanmıştır.

Tedavi sonucu oluşan değişikliklerin belirlenmesi için sefalometrik filmler üzerinde ölçümler yapılmıştır. Ayrıca hastaların kemik yaşlarını tesbit etmek için el bilek filmlerinden yararlanılmıştır.

Sefalometrik filmler üzerinde 18 iskeletsel, 15 dentoalveolar toplam 33 değişken ölçülmüştür. İstatistiksel değerlendirmede grup içi değişimlerin belirlenmesi için "Paired t Testi" kullanılmıştır. Ayrıca bireysel çizim ve ölçüm hatasının kontrolü için de Dahlberg'in metot hatası formülü ($\sqrt{\sum d^2/2n}$) kullanılmıştır.

Araştırma bulgularına göre, SNB açısında artış; SN-MP, PP-MP, FH-MP açılarında azalma ve alt çenede anterior rotasyon görülmüştür. Ayrıca posterior yüz yüksekliğinde, üst ön yüz yüksekliğinde artış; alt ön yüz yüksekliğinde ve total ön yüz yüksekliğinde ve üst posterior dentoalveolar yükseklikte azalma saptanmıştır. Kesicilerde retrüzyon ve ekstrüzon gözlemlenmiştir. Overbite'da 4,33 mm artış sağlandığı ölçülmüştür.

Bu çalışmada Essix apareyinin, alt çenenin anterior rotasyonunda, ön yüz yüksekliğinin azaltılmasında, üst posterior dentoalveolar bölgenin intrüzyonunda, kesicilerin ekstrüzyonunda ve açık kapanışın düzeltilmesinde etkili olduğu sonucuna varılmıştır.

Anahtar Kelimeler: Ön açık kapanış, Essix apareyi, Fonksiyonel tedavi

7. SUMMARY

T.C.
SELÇUK ÜNİVERSİTESİ
SAĞLIK BİLİMLERİ ENSTİTÜSÜ

The Evaluation of Treatment and Effect Mechanism of Anterior Open Bite Cases Using Essix Material

The aim of the present study was to evaluate cephalometrically the effects of Essix appliance on the early treatment of skeletal and dentoalveolar open bite malocclusion.

For this purpose, patients having skeletal and dental open bite malocclusion, in or before maximum pubertal growth were selected. Treatment group consisted of 27 patients (aged 7-12 years). The mean chronological age in the study group was 9,72 years.

The patients were instructed to wear the appliance 18-20 hours a day for treatment time. Additionally, the chewing exercises were maintained by patients for treatment period. The treatment time was determined for 4,1 months.

We used lateral cephalometric films and measurements to determine the changes after treatment. Also, the skeletal ages of the patients were evaluated with hand-wrist radiograps.

33 different parameters of which 18 were skeletal and 15 were dental were evaluated on the cephalometric radiograps. Intragroup comparisons were made with "Paired t Test". In addition to, the error of the method was calculated with Dahlberg method error analysis ($\sqrt{\sum d^2/2n}$).

The results of this study showed that a increase of SNB angle; a reduction of SN-MP, PP-MP, FH-MP angles and anterior rotation of mandible. Also, an increase of posterior facial height and upper anterior facial height; a decrease of lower anterior facial height, total anterior facial height and upper posterior dentoalveolar height were found at the end of the treatment. Additionally, retrusion and extrusion of incisors have seen in cases. Finally, overbite 4,33 mm increased in treated patients.

In this study, it was concluded that the Essix appliance was effective in anterior rotation of mandible, decreasing of anterior facial height, intruding of the posterior dentoalveolar area, extruding of the incisors and correcting the open bite.

Keywords: Anterior open bite, Essix appliance, Functional therapy.

8. KAYNAKLAR

1. Akkaya S, Haydar S, Bilir E. Effects of spring-loaded posterior bite block appliance on masticatory muscles. Am J of Orthod and Dentofac Orthop. 2000; 118 (2): 179-183.

2. Alexander CD. Open bite, dental alveolar protrusion, class 1 malocclusion: A successful treatment result. Am J of Orthod and Dentofac Orthop. 1999; 116 (5): 494-500.

3. Arat M, Altuğ Z, Parlar Ş, Özbek M. İskeletsel açık kapanışın erken dönem tedavisi. Türk Ortodonti Dergisi. 1998; 1(1), 152-8.

4. Arat M, İşeri H. Orthodontic and orthopedic approach in the treatment of skeletal open bite. Eur J Orthod 1992;14:207-15.

5. Arvystas MG. Treatment of anterior skeletal open bite deformity. Am J Orthod. 1977; 72 (2): 147-164.

6. Bakke M, Michler L. Temporalis and masseter muscle activity in patients with anterior open bite and craniomandibular disorders. Scand J Dent Res. 1991; 99: 219-228.

7. Bakke M, Tuxen A, Vilmann P. Ultrasound image of human masseter muscle related to bite force, electromyography, facial morphology, and occlusal factors. Scand J Dent Res. 1992; 100:164-171.

8. Ballard CF. Variations of posture and behaviour of the lips and tongue which determine the position of the labial segments: The implications in orthodontics, prosthetics and speech. Trans of the Europ Orthod Soc. 1965; 67-93.(In: Frankel C, Frankel R. A functional approach to treatment of skeletal open bite. Am J Orthod. 1983;84:54-68).

9. Barbre RE, Sinclair PM. A cephalometric evaluation of anterior open bite correction with the magnetic active vertical corrector. The Angle Orthod. 1991; 61(2): 781-786.

10. Baumrind S, Korn EL, Mohhen BS. Changes in facial dimensions associated with the use of forces to retract the maxilla. Am J Orthod. 1981; 80:17-30.

11. Beane RA Jr. Nonsurgical management of the anterior open bite: A review of the options. Seminars in Orthodontics. 1999; 5(4): 275-283.

12. Betzenberger D, Ruf S, Pancherz H. The compensatory mechanism in high angle malocclusions: A comparison of subjects in the mixed and permanent dentition. The Angle Orthod. 1999; 69:27-32.

13. Bishara SE, Ziaja RR. Functional appliances: a review. Am J Orthod Dentofacial Orthop. 1989;95:250–258.

14. Björk A. Prediction of mandibular growth rotation. Am J Orthod. 1969; 55(6): 585-599.

15. Björk A, Skieller V. Normal and abnormal growth of the mandible. A synthesis of longitudinal cephalometric implant studies over a period of 25 years. Eur J Orthod. 1983; 1-46.

16. Bresolin D, Shapiro PA, Shapiro GG. Mouth breathing in allergic children: its relationship to dentofacial development. Am J Orthod. 1983; 83:334-340.

17. Buschang PH, Sankey W, English JD. Early treatment of hyperdivergent open-bite malocclusions. Seminar in Orthodontics. 2002; 8(3):130-140.

18. Cal-Neto PJ, Quintao CC, Menezes M, Almeida MA. Severe anterior open bite malocclusion. The Angle Orthod. 2006; 76, 4:728-733.

19. Caldwell SF, Hymas TA, Timm TA. Maxillary traction splint: A cephalometric evaluation. Am J Orthod. 1984; 85: 376-384.

20. Cangialosi TJ. Skeleteal morphologic features of anterior open bite. Am J Orthod. 1984; 85(1): 28-36

21. Carano A, Machata W, Siciliani G. Noncompliant treatment of skeletal open bite. Am J of Orthod and Dentofac Orthop. 2005; 128 (6): 781-786.

22. Chang YI, Moon SC. Cephalometric evaluation of the anterior open bite treatment. Am J Orthod Dentofac Orthop. 1999;115:29-38.

23. Cozza P, Bacetti T, Franchi L, Mucedero M, Polimeni A. Sucking habits and facial hyperdivergency as risk factors for anterior open bite in the mixed dentition. Am J of Orthod and Dentofac Orthop. 2005;128(4): 517-519.

24. De Clerck H, Geerinckx V, Siciliano S. The zygoma anchorage system. J Clin Orthod. 2002;36:455–459.

25. De Cuebas JO. Nonsurgical treatment of a skeletal vertical discrepancy with a significant open bite. Am J Orthod Dentofac Orthop. 1997;112: 124-131.

26. Deguchi T. Case report: Three typical cases of glossectomy. The Angle Orthod. 1993;63:199-207.

27. Dellinger EL. A clinical assesment of the active vertical corrector a nonsurgical alternative for skeletal open bite treatment. Am J Orthod. 1986; 89(5): 428-436.

28. Denison T, Kokich VG, Shapiro PA. Stability of maxillary surgery in openbite vs nonopenbite malocclusions. The Angle Orthod. 1989;59:5-10.

29. Dunn GF, Green LJ, Cunat JJ. Relationships between variation of mandibular morphology and variation of nasopharyngeal airway size in monozygotic twins. The Angle Orthod. 1973; 43: 129-135.

30. English JD, Olfert KD. Masticatory muscle exercise as an adjunctive treatment for open bite malocclusions. Seminars in Orthodontics. 2005; 11: 164-169.

31. Erbay E, Uğur T, Ülgen M. The effects of Frankel's function regulatory therapy (FR-4) on the treatment of angle class I skeletal anterior open bite malocclusion. Am J Orthod Dentofac Orthop. 1995;108:9-21.

32. Eren K. İskeletsel ve dişsel ön açık kapanış vakalarında ağız dışı dikey çenelik (vertikal chin-cap) uygulamasının çene, yüz iskelet morfolojisi ve dentoalveolar yapılar uzerine etkilerinin incelenmesi (Doktora tezi).Gazi Üniversitesi Dişhek Fak. Ankara; 1994.

33. Erverdi N, Tosun T, Keleş A. A new anchorage site for the treatment of anterior open bite: zygomatic anchorage case report. World J Orthod. 2002;43:147–153.

34. Erverdi N, Keleş A, Nanda R. The use of skeletal anchorage in open bite treatment: A cephalometric evulation. The Angle Orthod. 2004; 74 (3): 381-390.

35. Farsi NM, Salama FS. Sucking habits in Saudi children: prevalence, contributing factors and effects on the primary dentition. Pediatr Dent. 1997;19:28-33.

36. Fields HW, Proffit WR, Nixon WL, Philips C, Stanek E. Facial pattern differences in longifaced children and adults, Am J Orthod. 1984; 85(3): 217-223.

37. Firouz M, Zernik J, Nanda R. Dental and orthopedic effects of high-pull headgear in treatment of Class II division I malocclusion. Am J Orthod. 1992; 102:197-205.

38. Frankel C, Frankel R. A functional approach to treatment of skeletal open bite. Am J Orthod. 1983;84:54-68.

39. Frankel R. Lip seal training in the treatment of skeletal open bite. Eur J of Orthod. 1980; 219-228.

40. Freitas MR, Beltrao RTS, Janson G, Henriques JFC, Cancado RH. Long term stability of anterior openbite extraction treatment in the permanent dentition. Am J Orthod Dentofac Orthop 2004; 125: 78-87.

41. Frohlich K, Ingervall B, Schmoker R. Influence of surgical tongue reduction on pressure from the tongue on the teeth. The Angle Orthod. 1993;63:191-198.

42. Frost DE, Fonseca RJ, Turvey TA, Hall DJ. Cephalometric diagnosis and surgical orthodontic correction of apertognathie. Am J Orthod. 1980; 78 (6): 657-669.

43. Fukuta O, Braham RL, Yokoi K, Kurosu K. Damage to the primary dentition resulting from thumb and finger (digit) sucking. J Dent Child. 1996;63:403-7.

44. Galleto L, UrbaniakJ, SubtelnyJD. Adult anterior open bite. Am J Orthod Dentofacial Orthop 1990;97:522-526.

45. Garcia-Morales P, Buschang PH, Throckmorton GS. Maximum bite force, muscle efficiency and mechanical advantage in children with vertical growth pattern. Eur J Orthod. 2003; 265-272.

46. Goto S, Boyd RL, Nielsen IL, Lizuka T. Case report: Nonsurgical treatment of an adult with severe anterior open bite. The Angle Orthod. 1994;64:311-318.

47. Graber TM, Chung DDB, Aoba JT. Dentofacial orthopedics versus orthodontics. J Am Dent Assoc. 1967; 75: 1145-1166. In: Yamaguchi H, Sueshi K. Malocclusion associated with abnormal posture. Bull Tokyo Dent. Coll.2003;44(2):43-54

48. Graber TM. Orthodontics, principles and practice, W. B. Saunders Co., Philadelphia, sf:190,1961.

49. Greulich WW, Pyle SI. Radiographic atlas of skeletal development of the hand and wrist. Stanfort Oxfort University Press, Stanfort, California, Oxfort University Press, London. 1970; 96-145.

50. Hapak FM. Cephalometric appraisal of the open bite case. The Angle Orthod. 1964; 34: 65-72.

51. Haralabakis NB, Yiagtzis SC, Toutounzakis NM. Cephalometric characteristics of open bite in adults: A threedimensional cephalometric evaluation. Int J Adult Orthod Orthognath Surg 1994;9:223-231.

52. Harper RP, Schneiderman E. Condylar movement and centric relation in patients with internal derangement of the temporomandibular joint. J Prosthet Dent. 1996; 75:67-71.

53. Harrington R, Breinholt V. The relation of oral mechanism malfunction to dental and speech development. Am J of Orthod. 1963; 49:84-93.

54. Harvold EP. Some biologic aspects of orthodontic treatment in the transitional dentition. Am J of Orthod. 1963; 49: 1-14.

55. Haydar B, Enacar A. Functional regulatory therapy in treatment of skeletal open bite. J Nihon Univ Sch Dent 1992;34:278-287.

56. Hellmann M. Open bite. The Internat J Orthod Oral Surg And Radiol. 1931; 17: 421-444.

57. Hsu BS. The nature of arch width difference and palatal depth of the anterior open bite. Am J of Orthod and Dentofac Orthop. 1998; 113(3): 344-350.

58. Huang GJ, Justus R, Kennedy DB, Kokich VG. Stability of anterior open bite treated with crib therapy. Angle Orthod 1990;60:17-26.

59. Ingervall B, Bitsanis E., A pilot study of the effect of masticatory muscle tra ve ining on facial growth in long-face children. European Journal of Orthodontics, 1987, 9: 15-23.

60. Ingervall B, Helkimo E. Masticatory muscle force and facial morphology in man. Archives of Oral Biology. 1978; 23: 203-206.

61. Ingervall B, Schmoker R. Effect of surgical reduction of the tongue on oral stereognosis, oral motor ability, and the rest position of the tongue and mandible. Am J Orthod Dentofacial Orthop 1990;97:58-65.

62. Isaacson JR, lsaacson RJ, Speidel TM. Extreme variation in vertical facial growth and associated variation in skeletal and dental relationships. The Angle Orthod. 1971; 41:219-228.

63. Isaacson KG. Overbite and facial height. Dent Pract Dent Rec 1970;20:398-408.

64. Isaacson RJ, Lindauer S. Closing anterior open bites: the extrusion arch. Semin Orthod. 2001;7:34-41.

65. İşcan HN, Akkaya S. Açık kapanış tedavisinde yaylı arka ısırma bloğu uygulaması.Türk Ortodonti Dergisi. 1989; 2(1): 160-172.

66. İşcan HN, Akkaya S, Koralp E. The effects of the spring-loaded posterior bite-block on the maxillo facial morphology. Europ J of Orthod. 1992; 54-60.

67. İşcan HN, Gültan A.S., Dik yön yüz boyutları artmış iskeletsel klas 2 vakalarda ön açık kapanış kompanzasyonunun araştırılması, Türk Ortodonti Dergsi, 1988, 1(2), 204-211.

68. İşcan HN, Dinçer M, Gültan A, Meral O, Sarisoy L. Effects of vertical chincap therapy on the mandibular morphology in open-bite patients. Am J of Orthod and Dentofac Orthop. 2002; 122 (5): 506-511.

69. İşcan HN, Sarisoy L. Comparison of the effects of passive posterior bite-blocks with different construction bites on the craniofacial and dentoalveolar structures. Am J Orthod Dentofac Orthop. 1997;112(2):171-178.

70. Jacobson A, Update on the Wits apprasial, Angle Orthod., 1988, 7, 205-219.

71. Janson G, Valarelli P, Henriques C, Feritas M, Cançado R. Stability of anterior open bite nonextraction treatment in the permanent dentition. Am J of Orthod and Dentofac Orthop. 2003;124(3): 265-276.

72. Kalra V, Burstone CJ. Eftects of a fixed magnetic appliance on the dentofacial complex. Am J Orthod Dentofac Orthop. 1989; 95:467-478.

73. Katsaros C, Berg R. Anterior open bite malocclusion: a follow- up study of orthodontic treatment effects. Eur J Orthod 1993;15:273-80.

74. Kaya B, Arman A. Açık kapanış maloklüzyonlarının tedavisi. Cumhuriyet Üniversitesi Diş Hekimliği Fakültesi Dergisi. 2006; 9(1):53-62.

75. Kiliaridis S, Johansson A, Haraldson T. Craniofacial morphology, occlusal traits, and bite force in persons with advanced occlusal tooth wear. Am J Orthod Dentofac Orthop. 1995; 107:286-292.

76. Kiliaridis S, Kalebo P. Masseter muscle thickness measured by ultrasonography and its relation to facial morphology. J Dent Res. 1991; 70:1262-1265.

77. Kiliaridis S, Majersjo C, Thilander B. Muscle function and craniofacial morphology: a clinical study in patients with myotonic dystrophy. Eur J Orthod. 1989;11: 131-138.

78. Kim YH. Anterior open bite and its treatment with multi loop edgewise archwire. The Angle Orthod. 1987; 57(4): 290-321.

79. Kim YH, Han UK, Lira DD, et al: Stability of anterior openbite correction with multiloop edgewise archwire therapy: A cephalometric follow-up study. Am J Orthod Dentofacial Orthop, 2000 118:43-54.

80. Klechak TL, Bradley DP, Warren DW. Anterior open bite and oral port constriction. The Angle Orthod. 1976; 46(3): 232-242.

81. Kozlovsky A, Lieberman M. Forced eruption combined with gingival fiberotomy. A technique for clinical crown lengthening. J Clin Periodontal. 1988;15:534-538.

82. Kucukkeles N, Acar A, Demirkaya AA, Evrenol B, Enacar A. Cephalometric evaluation of open bite

treatment with NiTi arch wires and anterior elastics. Am J Orthod Dentofacial Orthop 1999;116:555-62.

83. Kuhn R. Control of anterior vertical dimension and proper selection of extraoral anchorage. The Angle Orthod. 1968;38:340-349.

84. Kuster R, Ingervall B. The effect of treatment of skeletal open bite with two types of bite blocks. Eur J Orthod. 1992;14:489-499.

85. Lawry DM, Heggie AA, Crawford EC, Ruljancich MK. A review of the management of anterior open bite malocclusion. Aust OrthodJ 1990;11:147-160.

86. Lindauer SJ, Isaacson RJ. One-couple orthodontic appliance systems. Semin Orthod .1995;1:12-24.

87. Linder Frans PGM van der. The Development of the Dentition in Open Bites.Quintessence Publishing Co., Inc Chicago.1983; 115-21.

88. Linder-Aronson S. Adenoids: Their effect on mode of breathing and nasal airflow and their relationship to characteristics of the facial skeleton and the denition. Acta Otolaryngologica Suppl. 1970; 265:1-132. In: Arat M, Altuğ Z, Parlar Ş, Özbek M. Orthodontic and orthopedic approach in the treatment of skeletal open bite. Eur J Orthod. 1992;14:207-15.

89. Linder-Aronson S. Dimensions of face and palate in nose breathers and in habitual mouthbreathers. Odontologisk Revy. 1963; 13: 187-200.

90. Lindsey CA, English JD, Orthodontic treatment and masticatory muscle exercises to correct a class I open bite in adult patient. Am J Orthod and Dentofac Orthop. 2003; 91-98.

91. Lopez-Gavito G, Wallen TR, Little RM, Joondeph DR. Anterior open-bite malocclusion: A longitudinal 10-year postretention evaluation of orthodontically treated patients. Am J Orthod. 1985;87:175-186.

92. Lowe A.A.; Correlations between orofacial muscle activity and craniofacial morphology in a sample of control and anterior open bite subjects. Am. J. Orthod., 1980,78 (1), 89-98.

93. Majourau A, Nanda R. Biomechanical basis of vertical dimension control during rapid palatal expansion therapy. Am J Orthod Dentofac Orthop. 1994; 106:322-328.

94. McNamara JA Jr, Brudon WL. Orthodontics and dentofacial orthopedics. Ann Arbor, Mich: Needham Press; 2001,113-5.

95. McNamara JA: An experimental study of increased vertical dimension in the growing face. Am J Orthod. 1977 ; 71: 382-395.

96. McNamara JA: Influence of respiratory pattern on craniofacial growth. The Angle Orthod. 1981; 51:269-300.

97. Melsen B, Petersen JK, Costa A. Zygoma ligatures: an alternative form of maxillary anchorage. J Clin Orthod. 1998;32:154–158.

98. Miethke RR, Fischer C. Nachuntersuchung von Patienten mit frontal offenem BiB. Praktische Kieferorthopadie. 1987; 1: 181-189. In: Katsaros C, Berg R. Anterior open bite malocclusion : a fallow up study of orthodontics treatment effects. Eur J Orthod, 1993;15:273-80.

99. Mitchell L, Carter NE, Doubleday B, An Introduction to Orthodontics, 2nd Edition, Oxford University Press. 2001 ; 124-131.

100. Miyawaki S, Araki Y, Tanimoto Y, Katayama A, Fujii A, Imai M, Takano T. Occlusal force and condylar motion in patients with anterior open bite. J Dent Res. 2005; 84(2): 133-137.

101. Mizrahi E, A rewiev of anterior open bite. Br j Orthod,1978, 5: 21-27

102. Moss ML, Salentijn L. Differences between the functional matrices in anterior open bite and in deep overbite. Am J Orthod. 1971; 60:264-279.

103. Munim KR, Anterior open bite anomaly and defective speech articulation, J All-India Dent Assoc, 1966, 38: 185-191

104. Nahoum HI. Anterior open bite: A cephalometric analysis and suggested treatment procedures. Am J Orthod. 1975; 67: 513-521.

105. Nahoum HI. Vertical proportions: A guide for prognosis and treatment in anterior open bite. Am J Orthod 1977;72:128-146

106. Nanda SK. Patterns of vertical growth in the face. Am J Orthod Dentofac Orthop. 1988;93:103-116.

107. Neff CW, Kydd WL. The open bite: physiology and occlusion. J Dent Res. 1966; 36: 351-357.

108. Neilsen IL. Vertical malocclusions: Etiology, development, diagnosis and some aspects of treatment.The Angle Orthod. 1991;61:247-260.

109. Nemeth RB, Isaacson RJ, Vertical anterior relapse. Am J of Orthod. 65: 565-585, 1974

110. Ngan P, Fields HW. Open bite: a review of etiology and management. Pediatr Dent. 1997;19:91-8.

111. Odman C, Kiliaridis S: Masticatory muscle activity in myotonic dystrophy patients. Oral Rehab. 1996; 23:5-10.

112. Park H, Kwon T, Kwon O. Treatment of open bite microscrew implant anchorage. Am J of Orthod and Dentofac Orthop. 2004; 126 (5): 627-636.

113. Pearson LE. Vertical control through use of mandibular posterior intrusive forces.The Angle Orthod. 1973;194-200.

114. Pearson LE. Vertical in treatment of patients having backward-rotational growth tendencies. The Angle Orthod. 1978; 132-140.

115. Pearson LE: Treatment of a severe openbite excessive vertical pattern with an eclectic non-surgical approach. The Angle Orthod. 1991; 61:71-76.

116. Pearson LE. Treatment of vertical backward rotating type growth pattern patients in todays' environment. Meeting of Southern Assoc of Orthodontists, Birmingham, AL, October 20-23, 1996 (confirmed by personal communication).

117. Pedrin F, Almeida R, Almeida RR. A prospective study of the treatment effects of a removable appliance with palatal crib combined with high-pull chincup therapy in anterior open-bite patients. Am J of Orthod and Dentofac Orthop. 2006;129(3): 418-423.

118. Poulton DR. The influence of extraoral traction. Am J Orthod Dentofac Orthop. 1967;53:8-18.

119. Proffit W. Fields H. Occlusal forces in normal and long-face children. J Dent Res. 1983; 62:571-574.

120. Proffit W. On the etiology of malocclusion. Brit J Orthod. 1985;13:1-11.

121. Proffit WR, Bailey LJ, Phillips C, Turvey TA. Long term stability of surgical openbite correction by LeFort 1 osteotomy. The Angle Orthod. 2000; 70: 112-7.

122. Proffit WR, Fields HW, Moray LJ. Prevalence of malocclusion and orthodontic treatment need in the United States: estimates from the N-HANES III survey. Int J Adult Orthod Orthognath Surg. 1998;13:97-106.

123. Proffit WR, Fields HW, The orthodontic problem. In: Contemporary orthodontics, 2000, 3rd editio. St. Louis: Mosby,pp 2-22.

124. Profitt WR. Contemporary Orthodontics. 3rd ed. Mosby Publishing, St Louis. 2000; sf: 136.

125. Prosterman B, Prosterman L, Fisher R, Gornitsky M. The use of implants for orthodontic

correction of an open bite. Am J Orthod Dentofac Orthop. 1995;107:245-250.

126. Pullinger AG, Seligman DA, Gornbein JA, A Multiple logistic regression analysis of the risk and relative odds of temporpmandibular disorders as a function of common occlusal features, 1993, J Dent Res, 72: 968-979.

127. Richard A, Beane Jr. Nonsurgical management of the anterior open bite: a review of the options. Seminars in Orthodontics. 1999; 5(4): 275-283.

128. Richardson A. Dentoalveolar factors in anterior open bite and deep overbite. Dent Pract Dent Rec. 1970;21:53-57.

129. Richardson A. A classification of open bites. Eur J of Orthod. 1981; 3: 289-296.

130. Ritucci R, Nanda R. The effect of chin cup therapy on the growth and development of the cranial base and midface. Am J Orthod Dentofac Orthop. 1986; 475-483.

131. Rudolph MF. Another possible etiology for anterior open bite. Am J of Orthod. 1997;112: 16A-17A.

132. Salzmann JA. Practice of Orthodontics.J. B. Lippincott Co., Philadelphia.1966; sf: 590.

133. Sankey WL, Buschang PH, English J, Owen AH. Early treatment of vertical skeletal dysplasia: the hyperdivergent phenotype. Am J Orthod Dentofac Orthop. 2000;118:317-27.

134. Scott JH. The growth of the craniofacial skeleton. Irish Journal of Medical Science. 1962; 276-286.

135. Shapiro PA. Stability of open bite treatment. Am J Orthod Dentofac Orthop.2002; 121:566-568.

136. Shellhart WC, Moawad M, Lake P. Case report: Implants as anchorage for molar uprighting and intrusion. The Angle Orthod. 1996;66:169-172.

137. Sherwood K, Burch J, Thompson W. Closing anterior open bites by intruding molars with titanium miniplate anchorage. Am J Orthod Dentofacial Orthop. 2002;122:593–600.

138. Shira RB. Surgical correction of openbite deformities by oblique sliding osteotomy. Oral Surg. 1961: 19: 275-90.

139. Singer CP, Mamandras AH, Hunter WS. The depth of the mandibular ategonial notch as an indicator of mandibular growth potential. Am J Orthod Dentofac Orthop. 1987; 91(2): 117-124.

140. Solow B. The dentoalveolar compensatory machanism: Background and clinical implications. Br J Orthod. 1980; 7:145-161.

141. Steiner CC.; Cephalometrics for you and me, Am J Orthod, 39: 729-755, 1953

142. Stellzig A, Steegmayer-Gilde G, Basdra EK. Elastic activator for treatment of open bite, Br J of Orthod. 1999; 26: 89-92.

143. Stuani M, Stuani A, Stuani AS. Modified Thurow appliance: A clinical alternative for correcting skeletal open bite. Am J Orthod and Dentofac Orthop. 2005;128 (1): 118-125.

144. Subtelny JD. Examination of current philosophies associated with swallowing behaviour. Am J Orthod. 1965; 51: 161-182.

145. Subtelny JD, Musgrave KS. Open bite treatment: The why of success or failure. In: Cook JT (ed). Transactions of the Third International Orthodontic Congress, London, 1973. St Louis, MO: Mosby, 1975;432-445.

146. Subtelny JD, Sakuda M. Open-bite: diagnosis and treatment. Am J Orthod. 1964;50:337–358.

147. Swinehart EW, A clinical study of open bite. Am J Orthod.1942; 28: 18-34.

148. Thoma KH. Y-shaped osteotomy for correction of open bite in adults. Surg Gynae Obst. 1943; 77: 40.

149. Thurow RC. Craniomaxillary orthopedic correction with en masse dental control. Am J Orthod. 1975;68:601-24.

150. Trouten J, Enlow DH, Rabine M, Phelps AE, Shedlow D. Morphologic factors in open bite and deep bite. The Angle Orthod. 1983; 53(3):192-211.

151. Tulley WJ, Campbell AC. A manual of practical orthodontics. John Wright and Sons, Bristol.1970; sf: 183.

152. Umemori M, Sugawara J, Mitani H. Skeletal anchorage system for open-bite correction. Am J Orthod Dentofac Orthop. 1998;115:166-174.

153. Uzel İ, Enacar E, Ortodontide sefalometri, Çukurova Üniversitesi Basımevi, 2000

154. Ülgen M. Yüzün dik yön boyutlarının azalmış veya artmış olmasına rağmen ortodontik anomalilerin ortaya çıkmadığı vakalarda yüz iskeleti morfolojisi. A.Ü. Diş Hek Fak Dergisi. 1983; 10 (1): 81-102.

155. Vaden JL, Pearson LE, Diagnosis of vertical dimension. Seminar in Orthodontics, 2002; Vol 8, No 3, 120-129

156. Villa NL, Cisneros GJ. Changes in the dentition secondary to palatal crib therapy in digit-suckers. Pediatric Dent 1997; 19: 323-6.

157. Warren JJ, Bishara SE. Duration of nutritive and nonnutritive sucking behaviors and their effects on the dental arches in the primary dentition. Am J Orthod Dentofac Orthop. 2002;121: 347-56.

158. Watson WG. A computerized appraisal of the high-pull face bow. Am J Orthod Dentofac Orthop. 1972;62:561- 579.

159. Weinbach JR, Smith RJ. Cephalometric changes during treatment with the open bite bionator. Am J Orthod Dentofac Orthop. 1992;101:367-374.

160. Woods GM, Nanda S, Intrusion of posterior teeth with magnets. Angle Orthod, 1988.

161. Woodside DG, Linder-Aronson S, Lundstrom A. Mandibular and maxilla T growth after changed mode of breathing. Am J Orthod Dentolac Orthop.1991; 100:l-18.

162. Woodside DG, Linder-Aronson S. The channelization of upper and lower anterior face heights compared to population standard in males between ages 6 to 20 years. European Journal of Orthodontics, 1979; 1: 25-40.

163. Worms FW, Meskin LH, Isaacson RJ. Open bite. Am J Orthod 1971;59:589-95.

164. Yamada K, Satou Y, Hanada K, Hayashi T, Ito J. A case of anterior open bite developing during adolescence. J Orthod. 2001; 28: 19-24.

165. Yamada, T, Tanne K, Miyamoto K, et al: Influences of nasal respiratory obstruction on craniofacial growth in young Macaca fuscata monkeys. Am J Orthod Dentofacial Orthop 111:38-43, 1997 (37,38).

166. Yamaguchi H, Sueshi K, Malocclusion associated with abnormal posture. Bull. Tokyo Dent. Coll. 2003; 44(2): 43-54.

9. ÖZGEÇMİŞ

1981 yılında Emet'te doğdu. 1999 yılında İstanbul Üniversitesi Dişhekimliği Fakültesini kazandı. 2004 yılında dişhekimliği eğitimini tamamladı. 2004 yılında Selçuk Üniversitesi Dişhekimliği Fakültesinde Ortodonti Anabilim Dalında doktora eğitimine başladı. Halen aynı bölümde doktora öğrencisi olarak görev yapmaktadır. Evlidir. Yabancı dili İngilizcedir.