

283918

T. C.  
HACETTEPE ÜNİVERSİTESİ  
SAĞLIK BİLİMLERİ ENSTİTÜSÜ

ARAYÜZ ÇÜRÜKLERİNE AİT TANIDA TRANSİLLUMİNASYON  
KLİNİK VE RADYOGRAFİK YÖNTEMLERİN KARŞILAŞTIRILMASI

ORAL DİAGNOZ - RADYOLOJİ (Dis) PROGRAMI  
DOKTORA TEZİ

Dt. A. Özden KANSU

ANKARA — 1983

72

T.C.  
HACETTEPE ÜNİVERSİTESİ  
SAĞLIK BİLİMLERİ ENSTİTÜSÜ

ARAYÜZ ÇÜRÜKLERİNE AIT TANIDA TRANSELÜMİNASYON  
KLİNİK VE RADYOĞRAFİK YÖNTEMLERİN KARŞILAŞTIRILMASI

ORAL DIAGNOZ-RADYOLOJİ (Diş) PROGRAMI  
DOKTORA TEZİ

Dr. A. Özden KANSU

Rehber Öğretim Görevlisi  
Dr. Hilmi KANSU

ANKARA-1983

## İÇİNDEKİLER

	<u>Sayfa</u>
GİRİŞ ve GENEL BİLGİLER -----	1
GEREÇ ve YÖNTEM -----	21
BULGULAR -----	34
TARTIŞMA -----	51
SONUÇ -----	60
ÖZET -----	62
KAYNAKLAR -----	64

## G İ R İ Ő ve G E N E L B İ L G İ L E R

İnsan saęlıęı ile ilgili pekçok sorunun çözümlünde, tıp ve dişhekimlięi alanlarında bilimsel buluşların yanı sıra, çeşitli tanı ve tedavi yöntemleri geliştirilmiştir. Ağız boşluęundaki bulguların pekçok sistemik hastalıkla yakından ilişkili olabileceęi çok önceleri belirtilmiş ve güvenilir tanı yöntemlerinin gereklilięi vurgulanmıştır.<sup>(14)</sup> Bu arada dişhekimlięindeki tanı yöntemlerinin geliştirilmesi üzerinde de önemle durulmuştur.

Bugün tıp ve dişhekimlięinde modern tanı yöntemleri kullanılmakta ve bu konuda yeni araçlar geliştirilmektedir. Bu yöntemler, gerek klinik ve radyolojik muayene, gerekse çeşitli laboratuvar incelemelerinden oluşmaktadır. Bu yöntemlerden elde edilen sonuçların biraraya getirilmesiyle kesin tanıya ulaşılmaktadır.

Tanı yöntemlerinden biri olan transillüminasyon; bir ışık kaynağı yardımıyla dokulara nüfuz edebilen yüksek konsantrasyonda aynı dalga boylu ışığın, doku vücut boşluklarından geçirilerek izlenmesidir. (1,14,24,25,26,43,60)

Transillüminasyonla tanı, tıpta olduğu kadar dişhekimliğinde de uzun süreden beri ilgilenilen bir konudur. Dişhekimi araştırmacılar, X-ışınının bulunmasından önce sert ve yumuşak dokuları transillüminasyonla incelemeyi düşünmüşlerdir. Ancak bir süre, transillüminasyon için yeterli ışık meydana getirebilecek düzeyde bir lamba üretilmemiştir. (50)

1865 yılında Alman Dişhekimi Julius Bruck, diş ve çevre dokuları izleyebilmek için bir "elektro-termal stomatoskop" geliştirmiştir. (60)

Özellikle 20. yüzyılın başlangıcında radyografik yöntemlerdeki gelişmelerle, transillüminasyona ait ilgi belirli ölçüde azalmıştır. Ancak bu yöntem, kolay ve ucuz olması nedeniyle, büyük merkezlerde bulunan radyografi yöntemlerinin uygulanamadığı kısıtlı ortamlarda geçerliliğini sürdürmüştür.

1920'lerde bu konuda uğraşları olan Cameron<sup>(14)</sup> tarafından, bir lamba geliştirilmiştir. Bu lamba bir reflektör ile birbirine paralel ışık huzmesini fokus yapabilen bir lensi kapsamaktaydı. Lamba yıllarca kullanılmakla birlikte, tanıda yeterli olup olmadığı konusunda zıt görüşler öne sürülmüştür. (14,50)

1940-1960 döneminde yüksek intensitede ışık veren daha küçük ampuller geliştirilmiştir. Ancak bu ampullerin ve Cameron'un geliştirdiği lamba, fazla ışık sağlamakla birlikte büyük oranda ısı yaratıyordu. Bu nedenlerden dolayı, özellikle dişhekimliğinde bu lambalar tanı aracı olarak fazla rağbet görmemiştir. (50)

Işığın, tıpta tanı amacıyla uzun süreden beri kullanılmasına rağmen, dişhekimliğinde kullanımı özellikle fiber optik sistemin geliştirilmesiyle önem kazanmıştır. (24) Fiber optik ile ilgili ilk bilimsel gösteri, 1870'de İngiltere'de Royal Society'de John Tyndall tarafından yapılmıştır. (30) Tyndall, su kanallarından su ve ışık geçirilmesiyle, eğimli kanallarda su ile birlikte ışığında yansıtılabileceğini gösterdi. Ancak bu gösteri ile birlikte uzun süre sessiz kalan fiber optik sistem çalışmaları, 1927'de İngiltere'de Baird ve A.B.D.'de Hansell'in fiberler yardımıyla, televizyon ekranına görüntünün aktarılması olasılığını düşünmeleriyle tekrar canlanmıştır. (30,50) 1930'da Almanya'da Lamm, fiberlerin ışığı ve ana görüntüyü ilettiğini göstermek için, kuartz fiberlerini kullanmıştır. (30)

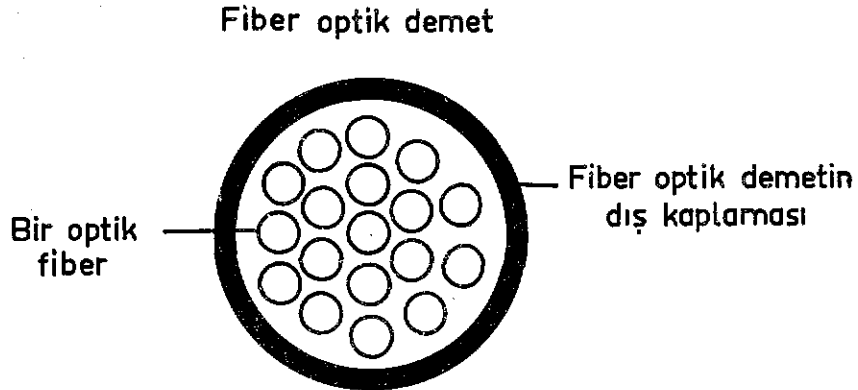
1951 yılında yeni atılımlarla Hollanda'da A.C.S. van Heel, Londra'da Imperial College'de N.S. Kapany ve H.H. Hopkins, birbirlerinden bağımsız olarak fleksibl cam fiber demetler boyunca görüntünün iletilebilmesi için çalışmalarına başladılar. Van Heel'in cam fiberleri plastikte kaplama

fikrine karşın, Kapany ve Hirschowitz, cam fiberlerin yine camla kaplanmasının daha iyi sonuç verebileceğini ileri sürmüş ve bu konuda ilk adımı atmışlardır. Bu fiberler ilk kez 1956'da Kapany tarafından "FIBER OPTICS" olarak tanımlanmış, bu konudaki kurallar ve uygulamalar yine kendisi tarafından açıklanmıştır. (30)

Fiber optik, yüksek kalitede ışığı kırma ve toplama yeteneğine sahip ince silindirik cam ve plastik liflere verilmiş isimdir. (25) Aydınlatma amacıyla, ışığın taşınması ve direkt olarak gözlenemiyen bölgelerin görülmesini sağlamak için, bir fiber veya fiberler topluluğunun kullanılabilmesi düşünülmüştür. Bu görüşle Kapany, 1958 yılında çok sayıda fiber demetlerin üretimine öncülük etmiştir. Bu çalışmalarla çapları 5-10  $\mu$  arasında değişen fiberler elde etmek mümkün olmuştur. 1961'de Hicks, bu fiberlerin mikrokanallar halinde üretilmesine büyük katkıda bulunmuştur. (30)

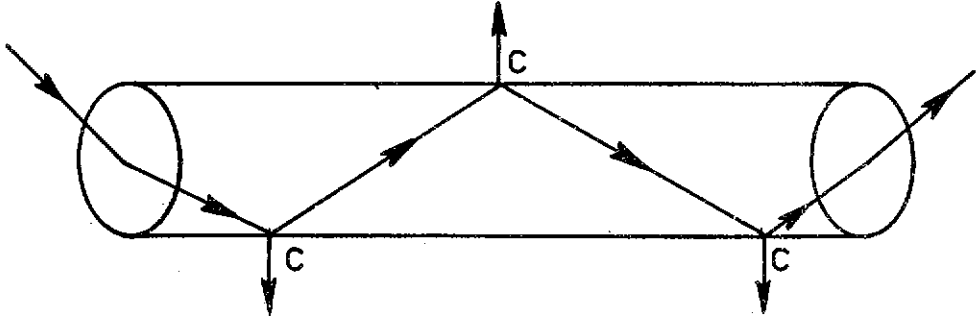
Optik amaçlarla kullanılmayan fiber yapımı daha önceleri de bilinmekteydi. 1832'de Faraday tarafından çok ince çaplı cam ve kuartz fiberler yapıldı. Cam fiberlerin üretimi, önceleri tekstil sanayi için düşünülmüştür. Ancak, bu fiberler son zamanlarda ses, ısı ve elektriğe karşı izolasyon için kullanılmaktadır. Günümüzde çok ince cam, kuartz, naylon, polisitiren ve polimetilkrilat fiberler yapılmaktadır. Bunların cam ve plastikten yapılmış olanları,

ıŒıĒın ok iyi grlebilmesi, fazla ısı vermemeleri, yzeylerinin przsz olmaları, mekanik kuvvetlilik ve fleksibilitate nedenleriyle optik kullanımlar iin retilmektedir. zellikle cam fiberler, ekilebilme tekniklerinin ve fiziksel karakterlerinin bilinmesi nedeniyle fiber optik uygulamalar iin caziptir. (20,30) Bu nedenle, bugn optik ynden yksek kaliteye sahip silindirik cam fiberler sistemde kullanılmaktadır. rmcek aĒının bir telini andıran cam fiberin apı, genellikle 5-10  $\mu$  dur. Œphesiz az sayıdaki fiberler pratik olamayacaĒından ok sayıdaki (64-1.000.000) fiberler bir demet halinde eŒitli uzunlukta ve apta toplanırlar. Bir demetin apı da genellikle 1,5 mm ile 6 mm arasında olup, esneklik derecesini demetteki fiberlerin sayısı belirlemektedir. Herbir fiber, demet iinde yatay ve dikey planda birbirlerine paralel seyreder (Œekil 1). Fiber demetlerin son kısımlarını oluŒturan optikal yzey, aydınlatmayı saĒlamak iin parlatılmıŒtır. (6,9,21,24,25,40,44,50,55)



ŒEKİL 1 - Bir fiber demetin Œematik grnm

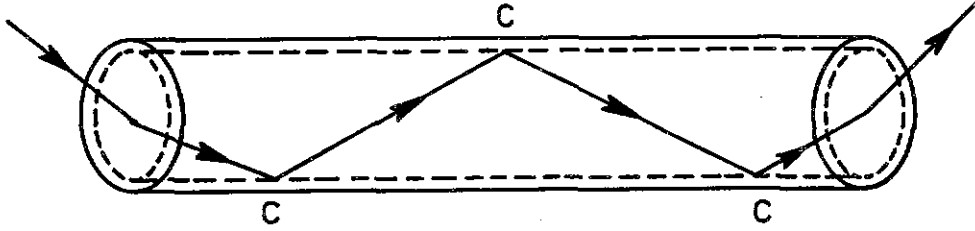
Işığın saydam silindirler boyunca içten yansıma ile iletilmesi, oldukça eski ve iyi bilinen bir olaydır. (6,9, 21,24,25,40,50,55) Eski Yunanlılar ve Venedikliler, ışığın cam eşyalar içinde yansıtılmasıyla dekoratif görünümeler elde etmişlerdir. (30) İç yansıma olayı, yüksek kırıcı özellikteki ortama giren ve düşük kırıcı özellikteki bir sınıra çarpan ışık huzmelerinin, izledikleri yoldan bu sınır yüzeyine doğru sapmalarıdır. Bu olay 1618'de Shell Kanunu olarak adlandırılmıştır. (44) Işık, optik cam fiberin iç yüzeyine çarptığı zaman önemli bir kısmı absorblanır. Bu nedenle çıkan ışık, giren ışıktan farkedilebilir derecede azdır (Şekil 2). Bugün kullanılan geliştirilmiş fiberler,



ŞEKİL 2 - Optik cam fiberin şeması. Işık miktarı, C köşesindeki absorpsiyon nedeniyle azalır

yüksek kalitede camdan yapılmış olup, demet halinde düşük optik kaliteli camla kaplanmıştır. Bu kaplama, demetin

duvarlarında ışık enerjisinin kaybını büyük ölçüde önler. (6,9,25,44,50,55,56) (Şekil 3). Örneğin; ışık, 180 cm uzunluğundaki optik demet ile, en az % 40 oranında istenilen alana iletilmiş olur. (6,50) İletilen ışık miktarı, giren ışık yoğunluğuna, demetteki fiber sayısına, fiberler boyunca kaybolan ışık miktarına bağlıdır. Fiber demetlerinin uzunluğu arttıkça iletilen ışık miktarında düşme vardır. (21)



ŞEKİL 3 - Kaplanmış optik cam fiberin şeması

Fiber optik demetler, koherent ve nonkoherent demetler olarak gruplandırılır. Koherent demetler, fiberlerin demet içinde aynı şekilde dizilmeleri nedeniyle görüntünün oluşmasını sağlarlar. Nonkoherent demetler ise, rastgele sıralandıkları için, yalnız ışık iletmek amacıyla kullanılırlar. Bu iki ana tipin özel kombinasyonları tıpta endoskopi gibi bir uygulama alanı bulmuştur. (24,44)

Fiber optik sistem sağladığı yararlar nedeniyle tıpta 1960'dan beri bir tanı aracı olarak kullanılmaktadır. Özellikle sistoskopi, rektoskopi, bronkoskopi, gastroskopi, özefagoskopi, laparoskop gibi yöntemlerle iç organlar ışık yardımıyla incelenmektedir. (6,9,30,50,55,56) Yöntemin uygulanması sırasında ışığın ısı duyusu oluşturmadan iletimi, aletin uç kısmının kolayca sterilize edilebilmesi ve fleksibl olması nedeniyle ulaşılması güç bölgelerdeki dokuların izlenmesi, sistemin temel avantajlarını oluşturmaktadır. (6,9,11,21,24,25,32,33,50,55,56)

Transillüminasyon yöntemi, son yıllarda bazı özel vakalarda da kullanılmış ve tanıya olan yardımıyla yararlı olabileceği belirtilmiştir. Miyazaki, Matsuya ve Yamaoka<sup>(42)</sup> fiberskopi yöntemiyle, velofaringeal bölgenin ve hareketlerinin izlenebileceğini belirtmişlerdir.

Goldman,<sup>(27)</sup> bir hastasında burun kenarında bulunan bazal hücreli karsinomanın dokuda meydana getirdiği değişiklikleri biyopsi öncesi transillüminasyonla izlemiştir. Burun boşluğuna yerleştirilen transillüminatör ucu yardımıyla aydınlatıldığında, lezyon bölgesindeki doku invazyonu koyu bir alan olarak dikkati çekmiş ve biyopsi sonucu lezyonun malign olduğu saptanmıştır.

Buck, Weintraub ve Coran,<sup>(12)</sup> transillüminasyonun pediatrikte karın ve göğüs boşluğundaki kitlelerin, Donn, Sharp ve Kuhns,<sup>(19)</sup> yeni doğanlarda meydana gelen intrakranial

hemorajinin, Kuhns, Nelson ve Deibert<sup>(34)</sup> ise bebeklerde büyük meningeal kist nedeniyle genişleyen kafatası kırıklarının saptanmasında kullanılabileceğini açıklamışlardır. Ayrıca Cohen, Banko ve Zerykier,<sup>(17)</sup> transokuler ve transkuteneus transillüminasyonla gözde Bell's fenomeninin test edilebileceğini göstermişlerdir.

Zervoudakis ve Birnbaum,<sup>(64)</sup> transillüminasyonun jinekolojik amaçlarla kullanılabileceğini göstermişlerdir.

Transillüminasyon yönteminin tanı için en çok kullanıldığı alanlardan biriside otorinolaringolojidir. Karartılmış bir odada sistemin intra ve ekstraoral olarak uygulanmasıyla, maksiller ve frontal sinüslerdeki patolojilerin ışığı geçirme oranlarına göre tanımlanabileceği belirtilmektedir.<sup>(2,3,7,8,9,10,13,14,15,25,26,28,36,38,39,41,47,48,52,53,60,61)</sup>

İlk kez 1888'de Voltolini tarafından, paranazal sinüslerin incelenmesi oldukça yoğun tartışmalara yol açmıştır. <sup>(7,52)</sup> Ballenger, <sup>(3)</sup> Cameron, <sup>(14)</sup> Smith <sup>(52)</sup> ve Woodruff'a <sup>(61)</sup> göre, maksiller sinüslerin transillüminasyonla incelenmesi sırasında; parlak pupiller refleksi, infraorbital bölgede yarım ay şeklinde ışık, gözler kapandığında subjektif duyarlılık bulgularının ortaya çıkabileceğinden söz etmektedirler. Bu hususların yokluğu sinüslerde enfeksiyonu düşündürülebilir.

Silva, Lustre ve Rumel, <sup>(51)</sup> transillüminasyonla elde edilen görüntülerin fikse edilemeyeceğini, bu nedenle geliştirdikleri fototransillüminasyonun daha avantajlı olduğunu ileri sürmüşlerdir.

Spector, Lotan, English ve Philpot, <sup>(53)</sup> maksiller ve frontal sinüs hastalıklarının tanımlanmasında radyografi ve transillüminasyonu birlikte kullanmışlardır. Bu araştırmada, özellikle transillüminasyonun radyografik yöntemlere göre olan avantajları kıyaslanmış ve araştırmacılar, frontal sinüs incelenmesinde bu yöntemin radyografi kadar iyi sonuç verdiği kanısına varmışlardır. Maksiller sinüslerin incelenmesinde ise aynı sonuca varılamamıştır. Araştırmacılar, maksiller sinüslerin transillüminasyonla incelenmesini üç ayrı bölgeden gerçekleştirmişlerdir. Spector ve arkadaşları, araştırmalarında maksiller sinüsleri karartılmış bir odada transillüminatörün uç kısmını üst ikinci premoların palatinal yüzde kök ucuna yerleştirerek incelemişlerdir. Ballenger, <sup>(3)</sup> Cameron <sup>(14)</sup> ve Mc Gehee, <sup>(38)</sup> transillüminatörün ucunu palatal arkta orta çizgi ve infraorbital kenar üzerine, Burtoff <sup>(13)</sup> ise, infraorbital kenar üzerinden başka fossa kanina bölgesine de yerleştirerek, yansıyan ışığa göre intra ve ekstraoral olarak incelemişlerdir. Şüphesiz maksiller sinüslerin incelenmesinde, kemiğin anatomik kalınlığı, kas yapısı ve derinin rengi de önemli rol oynamaktadır. <sup>(7,14)</sup>

Frontal sinüsler, transillüminatörün uç kısmının orbita tavanı ile frontal kemikteki processus nasalisin supraorbital kenarının alt kısmına yerleştirilerek izlenmiştir. Yapılan araştırmalarda transillüminasyon yöntemi, frontal sinüslerin incelenmesinde maksiller sinüslere göre daha kolay uygulanabilmiştir. Yapılan araştırmaların çoğunda ise, transillüminasyonun radyografik yöntemlere göre yetersiz olduğu ve tanı koymada güvenilir olmadığı ortaya çıkmıştır. Bu yöntemle sinüs enfeksiyonlarında her zaman belirgin şekilde tanıya varılamıyacağı konusunda birleşilmiştir. (52,53) Genellikle mastoid boşlukların da bu yöntemle izlenebilmesine karşın, diğer paranasal sinüsler olan etmoid ve sfenoid sinüslerin kesinlikle izlenemeyeceği belirtilmiştir. (3,8,14,47,53)

Transillüminasyon yöntemi, son yıllarda dişhekimliğinde de kullanım alanı bulmuştur. Son olarak geliştirilen oral fiber optik transillüminatörler özellikle periodontal, periapikal dokular ve dişlerde görülen patolojilerin saptanmasında yararlı sonuçlar vermektedir. (1,4,9,10,14,24,25,26,33,38,41,50,55,59,60,62)

Fiber optik sistemin dişhekimliğinde transillüminasyon için geliştirilmesi ve kullanılması ile ilgili ilk raporlar; Baurmash ve Mandel, (6) Friedman ve Marcus, (25) Taylor, Ware ve Mc Dowel (55) tarafından açıklanmıştır.

Abdalla<sup>(1)</sup> ve Cameron,<sup>(14)</sup> dişlerin ve dişetlerinin lingual ve bukkal yüzden ışık yardımıyla incelendiğinde, sağlıklı yapıların parlak pembe renkte olduğunu, koyu şekilde görünümünün damarlardaki konjesyon nedeniyle olabileceğini söylerler. Yapılan araştırmalarda tanının fiber optik sistemle dokulardan ışığın yansımaları ve selektif absorpsiyonu nedeniyle konabildiği belirtilir.<sup>(1)</sup> Dokulardaki patolojik değişikliklere bağlı olarak, kanda değişiklikler meydana gelmekte, oksijen yetersizliği ortaya çıkmaktadır. Bu nedenle dokulardan sızan ışık, bu bölgelerde bir gölge yaratmaktadır. Oysa sağlıklı dokulardan ışık geçirildiğinde, hücrelerin ışık geçirgenlikleri nedeniyle pembe renk izlenir. Açık ve pembe olarak izlenemiyen alanlarda patolojik değişiklikler var olabilir.<sup>(1,14,16,25)</sup>

Bu yöntemle devital dişler sağlıklı dişlere göre ışığı daha az geçirdiği için dişin vitalitesi konusunda fikir verebilir.<sup>(10,14,16,22,25,29,38,43,46,59)</sup>

Cohen, Burns<sup>(16)</sup> ve Weine,<sup>(59)</sup> bu yöntemin diş kırıkları ve mine çatlaklarında da önemli avantajları olduğunu vurgularlar. Onlara göre; dentini içine alan vertikal bir kırık, lingualden geçirilen ışık yardımıyla siyah bir çizgi şeklinde görülecektir.

Freidman,<sup>(25)</sup> Parker,<sup>(44)</sup> Winter ve Fiaschetti,<sup>(60)</sup> transillüminasyonun endodontik uygulamalarda, kanal tedavisi sırasında kanal ağızlarının, kök kanallarında kırılmış

metal aletlerin yerlerinin ve endodontik cerrahide kök ucunun tesbitinde yardımcı olabileceğini ileri sürmüşlerdir. Ayrıca apikal cerrahi uygulanacak dişlere yakın dişlerin kök durumlarını belirlemede yararlı olduğunu açıklamışlardır.

Marschall, Lipsey ve Heuer,<sup>(37)</sup> endodontik uygulamalarda kullanmak üzere geliştirdikleri fiber optik endoskop ile kök kanalının izlenmesi konusunda çalışmışlardır. Sonuç olarak yöntemin yan kanalların ve kanal perforasyonlarının saptanmasında yararlı olabileceği görüşüne varmışlardır.

Bomba,<sup>(9)</sup> transillüminasyon yönteminin protetik ve ortodontik apareylerin laboratuvar işlemlerinde olabilecek bazı yanlışlıkların saptanmasında kullanılabileceğini belirtmiştir. Araştırmacıya göre; ölçülerdeki hava kabarcıkları, akrilik kron ve plakların kalınlıkları, pörözler ve çatlaklar rahatlıkla görülebilmektedir.

Transillüminasyon yöntemi ile ağızda kemikleri tutan ve destrüksiyon yapan bazı patolojik durumların incelemeleri yapılmıştır. King ve King,<sup>(32)</sup> King ve Moore,<sup>(33)</sup> bir grup hastada fiber optik sistemle periapikal lezyon ve diğer kemik anomalileri konusunda çalışmışlar ve panoramik radyografiye göre sistemin yetersiz olduğunu açıklamışlardır. Ancak hastalardaki anatomik farklılıkların ve kalın kemik yapısının ışığın geçişinde etkili olacağı, buna rağmen anatomik nedenlerle anterior bölgelerdeki patolojilerin

posterior bölgelere göre daha fazla görülebileceğini belirtmişlerdir. Oysa çok daha önce Cameron, (14) kendi geliştirdiği transillüminasyon lambası ile periapikal ve çevre dokulardaki patolojilerin gölgeler halinde görülebileceğini vurgulamıştır.

Transillüminasyon sırasında sağlıklı periodonsiyum, enflamasyonlu eksuda, sağlam diş yapısı, restoratif materyeller, çürükler, tükrük bezi ve diş taşları için ışığın iletilmesi farklıdır. Bu yöntemle periodontal, periapikal hastalıklar ve gingival pigmentasyonlar da o alanlardaki ışık geçirgenliğinin kaybolmasıyla görülürler. Diştaşlarının birikimleriyle dişlerin kenarlarında değişik densitelerde yarım ay şeklinde gölgeler izlenir. Çürük bölgeler, dentin kanalcıkları boyunca çürüğün yayılımını izleyen koyu bir gölge olarak görülürler. (1,10,14,24,25,26,45,60,62)

Fiber optik sistem yardımıyla anterior ve posterior bölgelerdeki diş çürükleriyle ilgili araştırmalar, oldukça büyük yer tutar. Özellikle bu yöntem rahat, ucuz, kısa sürede uygulandığı ve radyasyonun neden olduğu zararları oluşturmadığı için birçok araştırmacı tarafından tercih edilmiştir. (16,24,25,26,33,37,38,41,43,44,59,60)

Friedman, (24) Friedman ve Marcus, (25) bu sistemle çürük saptanmasında çalışmalar yapmışlardır. Bu yazarlar, sistemin özellikle belirgin olmayan arayüz çürüklerinin tanımında bite-wing radyografi yöntemine göre daha iyi sonuçlar yarattığını belirtirler.

Bomba<sup>(9)</sup> ve Friedman<sup>(24)</sup> yaptıkları arařtırmalarda, özellikle arayüz çürüklerinin farkedilmeyen çürük şeklinde mine dentin birleřimi boyunca ve dentin kanallarından ilerlediđine iřaret ederek, bu çürüklerin bite-wing radyografiye göre fiber optik sistemle daha iyi görülebileceđini belirtmiřlerdir. Bomba,<sup>(9)</sup> fiber optik sistemle çürüklerin tanımının yanısıra çürüklerin derinliđi konusunda da radyografiye göre daha fazla bilgi edinilebileceđini göstermiřtir.

Yazarlar arařtırmalarında sistemin, anterior ve posterior çürükler için farklı uygulamasına iřaret ederler. Abdalla,<sup>(1)</sup> Bomba,<sup>(9)</sup> Friedman,<sup>(24)</sup> Mumford<sup>(43)</sup> ve Pickard'a<sup>(46)</sup> göre anterior diřler, transillüminatörün ucu servikal bölgeye ve gingivaya temas ettirilerek, hem labial hem de lingualden kontrol edilir. Diřin labial kontrolü direkt gözlemlenir, lingual kontrolü ise ayna yardımıyla yapılır. Posterior bölgedeki diř çürükleri için oldukça farklı muayene yöntemi uygulanır. Transillüminatörden çıkan ışık, diřin okluzalinden görülmeksizin kökten itibaren mine ve dentinden geçirilmelidir. Optik uç, labial ve lingual yüzden diřin servikalindeki diřeti üzerine yerleřtirilerek, çürüđün direkt veya ayna yardımıyla okluzal yüzeyden bir gölge halinde görülmeleri sađlanır.

Winter ve Fiaschetti,<sup>(60)</sup> transillüminasyonla anterior diřlerdeki arayüz çürüklerinin daha iyi saptanabileceđini ve klinik muayeneye büyük katkılar sađlayacađını

belirtmektedirler. Bu arařtıřıcılar, transillüminasyon yöntemi ile klinik muayeneye göre anterior diřlerin arayüzlerinde % 51 oranında daha fazla çürük saptamıřlardır.

Barenie, Leske ve Ripa,<sup>(4)</sup> miks dentisyondaki 384 öğrencide yaptıkları arařtıřmalarda, fiber optik sistemle daimi kesici diřlerde arayüz çürüklerinin oldukça fazla oranda saptanabildiğini açıklamıřlardır. Posterior diřlerde ise klinik muayene ve bite-wing radyografiye göre daha fazla bilgi veremeyeceği sonucuna varmıřlardır. Ayrıca sistemin ağız dokularının aydınlatılmasında da yararlı olduğunu belirtmiřlerdir.

Baurmash ve Mandel<sup>(6)</sup> ise, yaptıkları arařtıřmalarda fiber optik sistemin tanı aracı olmaktan çok, ağız boşluğunda ulaşılması güç kısımların çok iyi aydınlatılmasında kullanılabileninden söz etmektedirler.

Transillüminasyon yöntemi ile çürük saptanması için yapılan çalışmalarda bazı şüpheli sonuçların olduğunu bildiren yazarlar da vardır. Wright ve Simon,<sup>(62)</sup> arařtıřmalarında süt molarlardaki çürüklerin saptanmasının bu sistemle şüpheli olduğunu, ancak sistemin geliştirilmesiyle yararlarının olabileceğini ileri sürmüşlerdir.

Reynolds ve Aduddell'e<sup>(50)</sup> göre, fiber optik sistemle transillüminasyonun, arayüz çürüklerinin gösterilmesinde kabul edilebilir bir doğruluğu yoktur, ayrıca anatomik oluşumların (insisiv foramen gibi) saptanması mümkün değil-

dir. Abdalla<sup>(1)</sup> ve Cameron<sup>(14)</sup> akut pulpitis, akut enflamasyon, gömülü dişler, çene fraktürleri ve diş malformasyonlarının saptanmasında yöntemin yetersizliğine işaret etmişlerdir.

Purdell-Lewis ve Pot,<sup>(49)</sup> araştırmalarında bu sistemle muayene edilen hastalarda mine çürüklerinin % 34 ünün, dentin çürüklerinin % 71 inin görüldüğünü; diğer yöntemlerle birlikte tanıya yardımcı olabileceğini açıklamışlardır.

Menzel ve Bordes,<sup>(40)</sup> 60 hastada 385 arayüz çürüğünün yalnız 59 unu fiber optik sistemle saptayabilmişlerdir.

Peltola ve Wolf,<sup>(45)</sup> 62 hasta üzerinde molar ve premolar dişlerdeki arayüz çürüklerini göstermek için araştırma yapmışlardır. Araştırmalarında tüm mine çürüklerinin % 37 si, dentin çürüklerinin ise % 78'i fiber optik transillüminatörle saptanmıştır. Ancak sekonder çürüklerin gösterilmesinde fazlaca başarı sağlanamamıştır.

X-ışınlarının tanıda kullanılmaya başlamasıyla birlikte zamanla ortaya çıkabilecek zararlı etkilerinden korunmak amacıyla, transillüminasyon yöntemi zaman zaman önemsenmiş ve tanıdaki güvenilirliği araştırılmıştır.<sup>(25)</sup> Ancak radyografik yöntemler, geliştirilmeleri ve tanıda sağladıkları yararlar nedeniyle tıpta olduğu kadar dişhekimliğinde de ön plana geçmiştir.

1920'de Dr. Howard Raper, arayüz çürükleri için bir radyografik yöntem geliştirmiş ve bunu "bite-wing" yöntemi olarak adlandırmıştır. Bite-wing filim anlamı, filmin tam ortasından uzanan bir bandın alt ve üst dişler tarafından tutulması ya da kısaca "ısırtma filmi" şeklinde açıklanır. Böylece ağzın kapatılarak bandın alt ve üst dişler arasında sıkıştırılmasıyla, bu dişlerin koronal üçlülere ve çevre alveoler kemik dokuları aynı film üzerinde maksimal anatomik doğrulukla izlenirler. (54,57)

Bite-wing radyograflarda arayüzlerdeki çürüklerin yanısıra sekonder çürükler, yapılan restorasyonların adaptasyonları, alveol kemik, periodontal dokular ve diştaşları da en iyi şekilde gözlenir. (23,31,54)

Barr ve Gresham,<sup>(5)</sup> arayüzlerdeki çürükleri klinik muayene ve bite-wing radyografik yöntem yardımıyla araştırarak, bu iki yöntem arasında bir karşılaştırma yapmışlardır. Ancak elde ettikleri bulgularda, radyolojik değerlendirilmelerin oldukça yararlı olmalarına karşın, her iki yöntemde tek başına yeterli olamayacağı, gerek klinik ve gerekse radyolojik muayenenin birlikte olması gerektiği kanısına varmışlardır. Yine Kerr,<sup>(31)</sup> kitabında çürüklerin tanımında aynı görüşlere yer vermiştir.

Davitt,<sup>(18)</sup> özellikle molar dişlerde dentin tabakasına inmiş olan pit ve fissur çürüklerinin saptanmasında, klinik muayenenin yanında bite-wing radyografik incelemesinde mutlak şekilde uygulanması gerektiğini ileri sürmektedir.

Leijon ve Marken, (35) 15 hastada birbirlerinden ayrı olarak birçok gözlemci tarafından yapılan bite-wing ve periapikal radyografik değerlendirmelerde, primer çürüklerin saptanmasında bite-wing radyografların üstün olduğunu, ancak sekonder çürüklerin saptanmasında önemli bir üstünlüğü olmadığını belirtmişlerdir.

Wuehrmann ve Hing, (63) arayüz lezyonlarını saptamak için açığortay yöntem kullanıldığında posterior bite-wing radyografların şart olduğunu, paralel yöntem kullanıldığında ise bite-wing radyografların yardımcı olabileceğini öne sürmüşlerdir.

Bite-wing radyograflar için, periapikal filmlere göre daha uzun olan filmler üretilmiştir. 54 mm x 27 mm ebadındaki bu filmler, genellikle posterior bölgeler için kullanılırlar. Film ağıza yerleştirildikten sonra X-ışın tüpü vertikal düzlemle +5 veya +10 derecelerde açı yapacak şekilde ayarlanır. (23,63)

Intraoral radyografik yöntemlerle (açığortay, paralel ve bite-wing) saptanan arayüz çürükleri oluşurken, önce dişlerin kontakt noktalarının altında, mine yüzeyinde bir çentiğin oluştuğu görülür. Minede ilerliyen çürükle, tepesi dentinde, tabanı mine yüzeyinde olan bir üçgen meydana gelir. Dentin kanallarındaki yıkımın artımıyla çürük "U" şeklini alır. Böylece çürüğün bulunduğu devreye göre, radyograflarda da bu şekilde bir radyolusensi izlenir. Okluzal

çürükler ise, radyograflarda çürüğün mine dentin sınırına ilerlemesiyle görülürler. İlk radyolojik işaret, mine dentin arasındaki ince radyolusent çizgidir. Okluzal çürüklerin şekil ve pozisyonu bukkal ve lingual çürüklerden farklı olup, sınırları düzensizdir. Minedeki çürük, mine prizmalarını izler ve çoğu kez arayüz çürüğüne benzer. Ancak burada üçgenin tepesi minede, tabanı ise mine dentin sınırındadır. (31,63)

Intraoral radyografik yöntemler için son yıllarda gerek filmlerin daha kolay yerleştirilmeleri ve gerekse X-ışın tüpünün daha iyi ayarlanabilmesi için, bazı film tutucular geliştirilmiştir. Updegrave, (57,58) özel geliştirdiği film tutucularla bite-wing radyografiye yeni boyutlar kazandırmış, "VERTİKAL INTERPROKSİMAL RADYOGRAFİ" adı altında bite-wing radyograflarda elde edilen görüntülere alt ya da üst dişlerin periapikal dokularının görüntülerinin de izlenmesi olanağını sağlamıştır. Böylece, bu yöntemle tanı ve tedavi sonrası kontrollerde önemli ölçüde bilgi sağlanabileceğini vurgulamıştır.

Araştırmamızda, dişhekimliğinde tanı yöntemlerinden birisi olarak kabul edilen transillüminasyonun, klinik muayene ve yine önemli bir tanı aracı olan bite-wing radyografi yönteminin, günümüzde geliştirilmiş özel fiber optik transillüminatörler ve bite-wing film tutucular yardımıyla uygulanması planlanmıştır. Amacımız, bu yöntemlerin arayüz çürüklerinin saptanmasındaki etkinliklerini karşılaştırmaya yöneliktir.

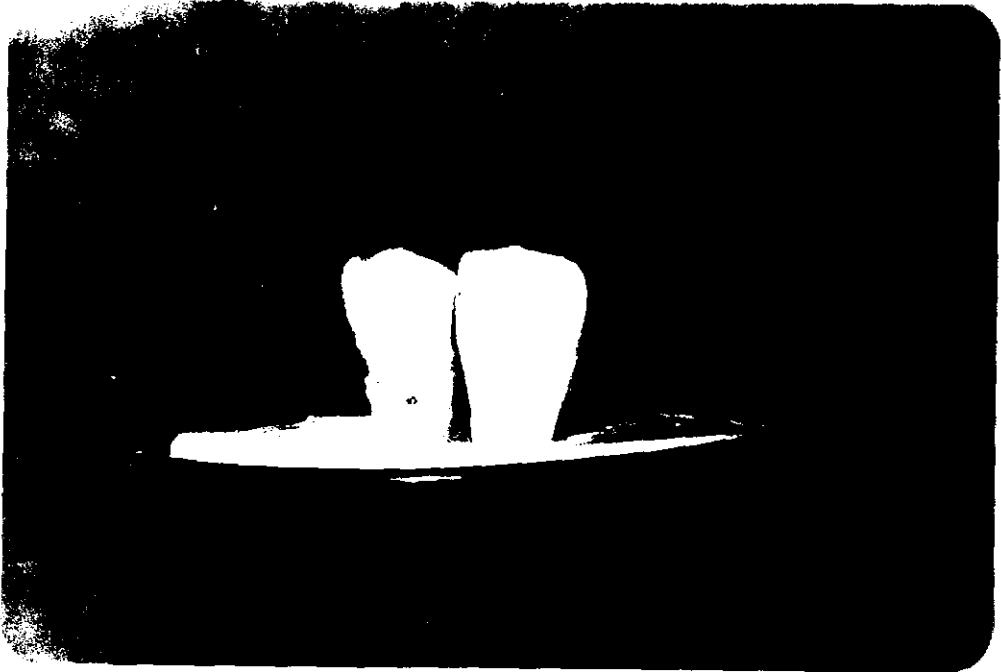
## G E R E Ç ve Y Ö N T E M

Araştırmamızda, son yıllarda fiber optik sistemin geliştirilmesiyle yeni boyutlar kazanan transillüminasyon yöntemi verilerini, klinik ve radyografik muayene verileriyle karşılaştırmak amacımız olmuştur. Bu üç ayrı yöntemin arayüz çürüklerinin saptanmasında birbirlerine oranla ne ölçüde üstünlük sağlayabilecekleri araştırılmış, özellikle oral fiber optik transillüminatörlerin dişhekimliğinde tanıya olabilecek katkıları üzerinde durulmuştur.


Araştırmamız, transillüminasyonun özellikle anterior ve posterior dişlerdeki arayüz çürüklerinin saptanmasında farklı şekilde uygulanması nedeniyle deneysel ve klinik uygulamalar olarak iki kısımda planlanmıştır.

Deneysel araştırmalarımız, daha önce çeşitli nedenlerle çekilmiş olan sağlam ve çürük anterior ve posterior dişler üzerinde, klinik incelemeler ise, bu uygulamalara paralel olarak hastalarda yapılmıştır.

Klinik öncesi yaptığımız deneysel arařtırmalarımızda, çekilmiş dişler anterior ve posterior, ayrıca sağlam ve çürük olarak gruplandırılmış, daha sonra alçı modele konulmuřtur. Yanyana dizilmiş olan anterior dişler transilluminasyon sırasında, palatinal veya lingual kole civarına yerleřtirilen uç yardımıyla vestibul yüzden incelenmiřtir. Çürük olmayan dişler, ışık geçirildiğinde şeffaf olarak izlenmişler, çürük ihtiva eden dişlerde ise çürük olan alanlar belirgin şekilde koyu renkte görülmüřtür. Daha sonra bu dişlerin radyografları alınmıştır (Resim 1a, 1b, 1c)



RESİM -1a. Deneysel çalışmalarımızda kullanılan sağlam ve çürük kesici dişlerin normal ışık altında görünümü



RESİM - 1b. Deneysel çalışmalarımızda kullanılan sağlam ve çürük kesici dişlerin transillüminasyonla görünümü




RESİM 1c. Deneysel çalışmalarımızda kullanılan sağlam ve çürük kesici dişlerin radyografik görünümü


Posterior diřler de anterior diřlerde olduđu gibi alçı kalıba alınmıř ve transillüminasyon yöntemi vestibül veya palatinal yüzlerde kole civarına yerleřtirilen uç ile uygulanmıřtır. İnceleme yine literatürde belirtildiđi gibi okluzal yüzden yapılmıřtır. Çürük ieren posterior diřlerde çürük alanlar, okluzal yüzde koyu renkte ya da diđer bölgelere göre karanlık olarak görülmüşlerdir. Daha sonra bu diřlerin periapikal radyografları alınmıřtır (Resim 2a, 2b, 2c).



RESİM - 2a. Deneysel alıřmalarımızda kullanılan sađlam ve çürük posterior molar diřlerin normal ışık altında görünümü




RESİM - 2b. Deneysel çalışmalarımızda kullanılan sağlam ve çürük posterior molar dişlerin transillüminasyonla görünümü




RESİM - 2c. Deneysel çalışmalarımızda kullanılan sağlam ve çürük posterior molar dişlerin radyografik görünümü

Transillüminasyon yöntemi, A.B.D. Demetron Research Corporation tarafından geliştirilmiş "NOVAR" oral fiber optik transillüminatörler yardımıyla uygulanmıştır. Aracın uç kısmı 4mm çapında kıvrımlı şekilde yapılmış olup, içerdiği her bir cam lifin çapı da  $75\mu$ dur. Bu araç elde edilen ışık miktarı 400 mum dur. Işık halojen bir lamba tarafından üretilmekte ve 3050 Kelvinlik ısı yaratmaktadır. Ancak bu ısı, uygulama sırasında dokulara iletilmekte yalnız ışık, soğuk olarak fiber uç tarafından yansıtılmaktadır (Resim 3).



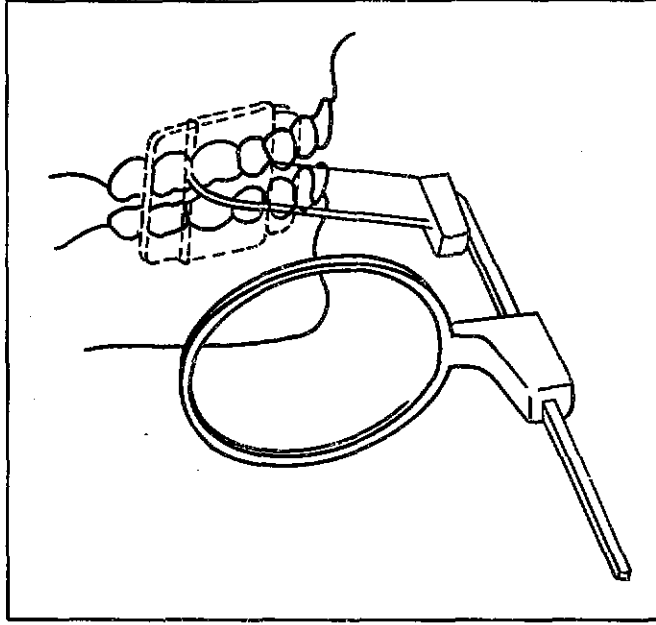
RESİM 3 - Araştırmamızda kullandığımız oral fiber optik transillüminatör

Bite-wing radyograflar Fakültemiz Radyoloji Bölümünde bulunan Siemens Heliodont 70 röntgen cihazı ve Rinn firmasınınca bite-wing radyografi için özel geliştirilmiş X-C-P film tutucuları ile elde edilmiştir (Resim 4).



RESİM 4 - Bite-wing radyografların elde edilmesinde kullanılan X-C-P aparatı

Bu tutuculara film yerleştirildikten sonra ağıza uygulanarak, plastik bloğun hasta tarafından ısırılması sağlanmış ve aparatın yuvarlak plastik kısmına uyarlanan röntgen tüpü ile filmler ekspoz edilmiştir (Şekil 4, Resim 5).



ŞEKİL 4 - X-C-P aparatının ağıza uygulanmasının şematik olarak gösterilmesi



RESİM 5 - Bir hastamızdan bite-wing radyograf elde edilirken

Araştırmamızın temelini oluşturan klinik muayeneler, Fakültemiz Oral Diagnoz Kliniğine başvuran iyi ağız hijyenine sahip 30 hastada uygulanmıştır. Klinik muayene, muayene ünitelerinde ayna ve sond yardımcıyla yapılmıştır.


Transillüminasyon yöntemi, Fakültemiz Radyoloji Kliniğindeki karanlık odada, filtre ışığı altında uygulanmıştır. Transillüminasyon, daha önce klinik muayeneleri yapılan hastalarda dişler spanç yardımıyla kurutulularak deneysel çalışmalarda olduğu gibi, anterior ve posterior dişlere uygulanmıştır. Anterior dişlerin transillüminasyonu sırasında, uç kısım lingual ve palatinal yüzde kole hizasına yerleştirilip vestibüldeki yansımalarından, posterior dişler ise uç kısım anterior dişlerdeki gibi yerleştirilerek direkt, ya da ayna yardımıyla okluzal yüzeylerdeki yansımalarından izlenmişlerdir (Resim 6a, 6b, 6c).

Transillüminasyon yönteminin uygulanmasından sonra aynı kişilerin alt üst anterior periapikal ve posterior bite-wing radyografları yukarıda belirtilen gereçlerle elde edilmiştir (Resim 7a, 7b, 7c).

Araştırmamıza katılan tüm hastalarımızda 358'i anterior, 446'sı posterior olmak üzere toplam 804 diş incelenmiştir. Böylece, arayüz çürüklerinin her üç yöntemle incelenmesi sırasında, 1608 yüzey incelenmiştir. Tüm dişler incelenirken diğer çürükler dikkate alınmamıştır. Ayrıca dolgulu yüzeyler sağlam, sekonder çürükler ise dentin çürüğü



RESİM - 6a. Bir hastamızda anterior dişlerdeki arayüz çürüklerinin klinik görünümü




RESİM - 6b. Aynı hastada anterior dişlerdeki arayüz çürüklerinin transillüminasyonla izlenmesi



RESİM - 6c. Aynı hastaya ait anterior periapikal radyograf



RESİM - 7a. Bir hastamızda üst sağ I. molar diřin mezialinde arayüz çürüřünün klinik görünümü



RESİM - 7b. Aynı hastaya ait arayüz çürüğünün transillüminasyonla izlenmesi



RESİM - 7c. Aynı hastaya ait posterior bite-wing radyograf

olarak değerlendirilmiştir. Protetik uygulamalı dişler değerlendirmelerin dışında bırakılmıştır. Çürükler, Peltola ve Purdell-Lewis'in araştırmalarından yararlanılarak dişlerdeki sağlamlılık, çürük olasılıkları, mine ve dentinde olmaları şeklinde sınıflandırılmıştır. (45, 49) Her üç yöntem için yapılan bu sınıflamada:

a) Sağlam yüzey (0)

b) Mine çürüğü (1)

c) Dentin çürüğü (2)

d) Şüpheli çürük (3) şeklinde kodlanmış, anterior ve posterior dişler için ayrı ayrı istatistiksel değerlendirme yapılmıştır. İstatistiksel değerlendirme klinik, transillüminasyon ve radyolojik yöntemlerle elde edilen bulguların bağımlı örneklerde  $\chi^2$ -kare testi yardımıyla karşılaştırmalar yapılarak elde edilmiştir.

Araştırmamızda, özellikle çürük derinliğinin radyolojik bulgularla daha somut şekilde incelenebilmesi nedeniyle, klinik ve transillüminasyonla elde edilen bulguların radyolojik bulgulara göre karşılaştırılması yapılmıştır.

## B U L G U L A R

Arayüz çürüklerinde klinik, radyografik ve transillüminasyon yöntemlerinin etkinliklerinin karşılaştırıldığı araştırmamızda, yöntemlerin uygulama farklılıkları nedeniyle anterior ve posterior bölgelerdeki değerlendirmeler ayrı şekilde yapılmıştır.

Anterior bölgelerde incelenen 716 yüzeyin 9'unda (% 1,2) restoratif uygulama saptanmış olup bu yüzeyler sağlam olarak nitelendirilmiştir. Anterior dişlerde açığortay radyografi yöntemiyle elde ettiğimiz değerlere göre toplam 716 arayüzeyin 684'ü sağlam (% 95), 10 u mine çürüğü (% 1,3) ve 22'si dentin çürüğü (% 3) olarak saptanmıştır. Şüpheli çürük yüzeyi ise görülmemiştir. Klinik ve transillüminasyon yöntemleriyle elde edilen değerler de aynı şekilde saptanmıştır (Tablo 1, 2).

Elde ettiğimiz bulgulara göre yapılan karşılaştırma-  
da 684 yüzeyin radyografik olarak sağlam gözükmesine karşı-  
lık, transillüminasyonla 693 yüzeyde sağlam kanısına varıl-  
mıştır. Böylece transillüminasyonla 9 yüzeyde çürüğün sap-  
tanamadığı görülmüştür. Bu sonuçla ( $p < 0,005$ ) elde edildi-  
ğinden anterior sağlam yüzeylerin incelenmesinde radyogra-  
fik ve transillüminasyon yöntemleri arasında istatistiksel  
yönden önemlilik olduğu görülmüştür. Yine radyografik ve  
transillüminasyon yöntemleriyle mine, dentin ve şüpheli çü-  
rük yüzeyi aynı yöntemle karşılaştırılmıştır. Bu verilere  
göre mine çürüğü incelemelerinde istatistiksel olarak önem-  
lilik bulunmamıştır. Şüpheli çürük yüzeyi bulunmadığı için  
karşılaştırma yapılamamıştır (Tablo 3a, 3b, 3c).

Anterior dişlerde toplam 716 yüzeyde radyografik ve  
klinik yöntemlerden elde edilen veriler karşılaştırıldığın-  
da, yalnız mine çürüğü ve şüpheli çürük yüzeyi incelemele-  
rinde istatistiksel olarak önemlilik bulunamamıştır.  
( $p > 0,005$ ).

Toplam 716 anterior arayüzeyin transillüminasyon ve  
klinik incelemelerinden elde edilen veriler karşılaştırıl-  
dığında sağlam ve dentin çürüğünde iki yöntem arasında is-  
tatistiksel önemlilik olduğu görülmüştür ( $p < 0,005$ ). Mine  
ve şüpheli çürük de ise istatistiksel olarak önemlilik bu-  
lunmamıştır ( $p > 0,05$ ). (Tablo 5a, 5b, 5c).

Araştırmamızda posterior dişlere ait incelemelerde 892 arayüzey klinik, transillüminasyon ve radyografik yöntemlerle incelenmiştir. Bu 892 arayüzeyin 31'inde (% 3,4) anterior dişlerde olduğu gibi restoratif uygulamalar görülmüş ve bu yüzeyler de sağlam olarak nitelendirilmiştir.

892 posterior arayüzeyde her üç yönleme göre elde edilen değerlerin hastalara göre dağılımları ve yüzde oranları da anterior bölgelerde olduğu gibi saptanmıştır. Bite-wing yöntemiyle yapılan radyografik incelemelerde toplam 892 posterior arayüzeyin 768'inde sağlam yüzey (% 86), 63'ünde mine çürüğü (% 7) ve 61'inde dentin çürüğü (% 6) saptanmıştır. Şüpheli çürük yüzeyi ile karşılaşılmamıştır. Ayrıca transillüminasyon ve klinik olarak elde edilen bulgular da bu şekilde saptanmıştır (Tablo 6,7).

Posterior bölge incelemelerinde bite-wing radyograf- larında toplam 892 yüzeyde 768 sağlam yüzey bulunmuştur. Transillüminasyon yöntemi ile 823 sağlam yüzey bulunmuştur. Buna göre transillüminasyonla 55 yüzeyde çürük görülememiştir. Posterior bölge radyografik ve transillüminasyon verileri karşılaştırıldığında şüpheli çürük hariç diğer yüzey- lerde istatistiksel önemlilik dikkati çekmiştir ( $p < 0,005$ ). (Tablo 8a, 8b, 8c, 8d).

Araştırmamızda radyografik bulgulardan elde edilen değerler klinik bulgularla sağlanan değerlerle karşılaştırıldığında istatistiksel yönden tüm olarak önemli bulunmuştur ( $p < 0,05$ ). (Tablo 9a, 9b, 9c, 9d).

Posterior bölge klinik ve transillüminasyon yöntemlerinden elde edilen veriler karşılaştırıldığında da tüm bulgularda istatistiksel olarak önemlilik olduğu görülmüştür ( $p < 0,005$ ). (Tablo 10a, 10b, 10c, 10d).

Araştırmamızda anterior ve posterior bölgelerdeki radyografik veriler klinik ve transillüminasyon verileriyle karşılaştırıldığında genel olarak transillüminasyon bulgularının radyografik bulgulardan sonra ikinci sırayı aldığı saptanmıştır. Tüm bulgular değerlendirildiğinde elde edilen sonuçlara göre klinik bulguların önemi üçüncü sırada yer almıştır (Tablo 11).

TABLO 1 - Her Üç Yöntemin Anterior Dişlere Uygulanmasıyla Elde Edilen Bulguların Hastalara Göre Dağılımları

HASTA ADI-SOYADI DOSYA NO: YAŞI	KLİNİK İNCELEME			TRANSİLLÜMİNASYONLA İNCELEME			RADYOGRAFİK İNCE- LEME			TOPLAM DIŞ YÜZEYİ			
	0	1	2	3	0	1	2	3	0		1	2	3
R.U. K 52692	1942	22	-	1	21	1	2	-	21	1	2	-	24
B.A. K 52758	1961	24	-	-	24	-	-	-	24	-	-	-	24
M.U. K 1193	1952	22	1	1	21	2	1	-	21	1	2	-	24
I.P. K 52753	1952	24	-	-	24	-	-	-	24	-	-	-	24
K.K. K 52765	1950	24	-	-	24	-	-	-	24	-	-	-	24
E.B. E 52717	1958	23	-	1	23	-	1	-	23	-	1	-	24
E.K. K 393	1965	24	-	-	23	1	-	-	22	1	1	-	24
F.K. K 52840	1964	20	3	1	20	1	3	-	20	-	4	-	24
E.T. K 1959	1959	24	-	-	24	-	-	-	24	-	-	-	24
R.T. K 476	1960	24	-	-	24	-	-	-	22	2	-	-	24
F.K. K 37449	1960	23	1	-	22	2	-	-	22	2	-	-	24
A.B.C K 52878	1963	24	-	-	24	-	-	-	24	-	-	-	24
T.Ö. K 52892	1955	23	-	1	21	1	2	-	21	1	2	-	24
N.B.K. K 1043	1962	24	-	-	24	-	-	-	24	-	-	-	24
O.Ö. E 41599	1955	24	-	-	24	-	-	-	24	-	-	-	24

TABLO 1

HASTA ADI-SOYADI DOSYA NO: YAŞI	KLİNİK İNCELEME			TRANSİLLÜMİNASYONLA İNCELEME			RADYOGRAFİK İNCE- LEME			TOPLAM DIŞ YÜZEYİ			
	0	1	2	3	0	1	2	3	0		1	2	3
G.Ç. K 052	1944	24	-	-	24	-	-	-	24	-	-	-	24
L.K. K 1078	1961	23	-	1	23	-	1	-	22	-	2	-	24
A.B. K 173	1938	24	-	-	24	-	-	-	24	-	-	-	24
N.Y. E 37421	1953	23	1	-	23	1	-	-	23	-	1	-	24
Ş.Ö. K 220	1941	24	-	-	24	-	-	-	22	1	1	-	24
K.T. E 966	1950	20	-	-	20	-	-	-	19	1	-	-	20
S.Ş. E 444	1964	24	-	-	24	-	-	-	24	-	-	-	24
S.Y. E 457	1963	22	-	2	22	-	2	-	21	-	3	-	24
A.K. K 1164	1964	22	-	2	22	-	2	-	22	-	2	-	24
Ş.D. K 524	1962	24	-	-	24	-	-	-	24	-	-	-	24
Y.K. E 550	1965	24	-	-	24	-	-	-	24	-	-	-	24
B.Ç. K 622	1969	24	-	-	24	-	-	-	24	-	-	-	24
N.K. K 444	1964	24	-	-	24	-	-	-	23	-	1	-	24
N.I. K 4181	1957	24	-	-	24	-	-	-	24	-	-	-	24
A.C. K 639	1952	24	-	-	24	-	-	-	24	-	-	-	24

TABLO 2 - Hastalarımızın Anterior Dişlerinde Her Üç Yönteme Göre Elde Edilen Bulguların Dağılımı

	Toplam Yüzey	Sağlam Yüzey	Mine Çürüğü	Dentin Çürüğü	Şüpheli Çürük
KLİNİK İNCELEME	716	699	6	9	2
TRANSİLLÜMİNAS- YONLA İNCELEME	716	693	9	14	-
RADYOGRAFİK İNCELEME	716	684	10	22	-

TABLO 3a.  $\chi^2 = 9$  ( $p < 0,05$ )

Radyografik Tanı	Transillüminasyonla Tanı		
	0	Değil	Toplam
0	684	9	693
Değil	0	23	23
Toplam	684	32	716

TABLO 3b.  $\chi^2 = 0,11$  ( $p > 0,05$ )

Radyografik Tanı	Transillüminasyonla Tanı		
	1	Değil	Toplam
1	5	4	9
Değil	5	702	707
Toplam	10	706	716

TABLO 3c.  $\chi^2 = 8$  ( $p < 0,05$ )

Radyografik Tanı	Transillüminasyonla Tanı		
	2	Değil	Toplam
2	14	0	14
Değil	8	694	702
Toplam	22	694	716

TABLO 4a.  $\chi^2 = 15$  ( $p < 0,05$ )

Radyografik Tanı	Klinik Tanı		
	0	Değil	Toplam
0	684	15	699
Değil	0	17	17
Toplam	684	32	716

TABLO 4b.  $\chi^2 = 1,142$  ( $p > 0,05$ )

Radyografik Tanı	Klinik Tanı		
	1	Değil	Toplam
1	1	5	6
Değil	9	701	710
Toplam	10	706	716

TABLO 4c.  $\chi^2 = 13$  ( $p < 0,05$ )

Radyografik Tanı	Klinik Tanı		
	2	Değil	Toplam
2	9	0	9
Değil	13	694	707
Toplam	22	694	716

TABLO 4d.  $\chi^2 = 2$  ( $p > 0,05$ )

Radyografik Tanı	Klinik Tanı		
	3	Değil	Toplam
3	0	2	2
Değil	0	714	714
Toplam	0	716	716

TABLO 5a.  $\chi^2 = 6$  ( $p < 0,05$ )

Klinik Tanı	Transillüminasyonla Tanı		
	0	Değil	Toplam
0	693	6	699
Değil	0	17	17
Toplam	693	23	716

TABLO 5b.  $\chi^2 = 1,286$  ( $p > 0,05$ )

Klinik Tanı	Transillüminasyonla Tanı		
	1	Değil	Toplam
1	4	2	6
Değil	5	705	710
Toplam	9	707	716

TABLO 5c.  $\chi^2 = 5$  ( $p < 0,05$ )

Klinik Tanı	Transillüminasyonla Tanı		
	2	Değil	Toplam
2	9	0	9
Değil	5	702	707
Toplam	14	702	716

TABLO 5d.  $\chi^2 = 2$  ( $p < 0,05$ )

Klinik Tanı	Transillüminasyonla Tanı		
	3	Değil	Toplam
3	0	2	2
Değil	0	714	714
Toplam	0	716	716

TABLO 6 - Her Üç Yöntemin Posterior Dişlere Uygulanmasıyla Elde Edilen Bulguların Hastalara Göre Dağılımı

HASTA ADI-SOYADI DOSYA NO: YAŞI	KLINİK İNCELEME 0 1 2 3	TRANSİLLÜMİNASYONLA İNCELEME 0 1 2 3	RODYOGRAFİK İNCE- LEME 0 1 2 3	TOPLAM DIŞ YÜZEYİ
R.U. K				
52692 1942	21 - 2 3	22 1 3 -	22 1 3 -	26
B.A. K				
52758 1961	31 - - 1	30 - 2 -	27 2 3 -	32
M.U. K				
1193 1952	31 - 1 -	27 3 2 -	26 3 3 -	32
I.P. K				
52753 1952	22 1 - 3	23 3 - -	18 7 1 -	26
K.K. K				
52765 1950	24 - 1 1	24 1 1 -	24 1 1 -	26
E.B. E				
52717 1958	17 1 2 -	16 1 3 -	15 2 3 -	20
E.K. K				
393 1965	29 - - 3	28 4 - -	25 6 1 -	32
F.K. K				
52840 1964	29 1 - -	27 2 1 -	25 1 4 -	32
E.T. K				
1959 31 - - 1	31 - 1 -	29 2 1 -	32	
R.P. K				
476 1960	24 1 - 1	24 2 - -	24 2 - -	26
F.K. K				
37449 1960	28 - - -	27 - 1 -	26 - 2 -	28
A.B.C. K				
52878 1963	28 - 1 3	30 - 2 -	25 2 5 -	32
T.Ö. K				
52892 1955	17 3 - 2	18 2 1 1	19 2 1 -	22
N.B.K. K				
1043 1962	32 - - -	32 - - -	32 - - -	32
O.Ö. E				
41599 1955	28 - 1 1	26 1 2 1	26 - 4 -	30

TABLO 6

HASTA ADI-SOYADI DOSYA NO: YAŞI	KLİNİK İNCELEME			TRANSİLLÜMİNASYONLA İNCELEME			RADYOGRAFİK İNCE- LEME			TOPLAM DIŞ YÜZEYİ			
	0	1	2	3	0	1	2	3	0		1	2	3
G.Ç. K 052	1944	28	-	-	27	1	-	-	25	1	2	-	28
L.K. K 1078	1961	29	-	1	2	29	-	3	28	1	3	-	32
A.B. K 173	1938	32	-	-	-	32	-	-	32	-	-	-	32
N.Y. E 37421	1953	27	-	-	1	27	-	1	26	-	2	-	28
Ş.Ö. K 220	1941	32	-	-	-	31	-	-	26	4	2	-	32
K.T. E 966	1950	30	-	-	-	29	1	-	28	2	-	-	30
S.Ş. E 444	1964	28	-	1	3	30	-	2	28	2	2	-	32
S.Y. E 457	1963	29	-	1	2	29	-	3	26	-	6	-	32
A.K. K 1164	1964	32	-	-	-	30	-	2	27	3	2	-	32
Ş.D. K 524	1962	30	-	-	2	29	1	2	29	1	2	-	32
Y.K. E 550	1965	32	-	-	-	31	1	-	28	4	-	-	32
B.Ç. K 622	1969	29	-	1	2	27	3	2	23	4	5	-	32
N.K. K 444	1964	32	-	-	-	30	2	-	23	8	1	-	32
N.I. K 4181	1957	28	-	-	-	26	-	2	26	-	2	-	28
A.C. K 639	1952	32	-	-	-	31	1	-	30	2	-	-	32

TABLO 7 - Hastalarımızın Posterior Dişlerinde Her Üç Yönteme Göre Elde Edilen Bulguların Dağılımı

	Toplam Yüzey	Sağlam Yüzey	Mine Çürüğü	Dentin Çürüğü	Şüpheli Çürük
KLİNİK İNCELEME	892	842	7	12	31
TRANSİLLÜMİNAS- YONLA İNCELEME	892	823	30	36	3
RADYOGRAFİK İNCELEME	892	768	63	61	-

TABLO 8a.  $\chi^2 = 47,03$  ( $p < 0,05$ )

Radyografik Tanı	Transillüminasyonla Tanı		
	0	Değil	Toplam
0	764	59	823
Değil	4	65	69
Toplam	768	124	892

TABLO 8b.  $\chi^2 = 18,28$  ( $p < 0,05$ )

Radyografik Tanı	Transillüminasyonla Tanı		
	1	Değil	Toplam
1	19	12	31
Değil	44	817	861
Toplam	63	829	892

TABLO 8c.  $\chi^2 = 25$  ( $p < 0,05$ )

Radyografik Tanı	Transillüminasyonla Tanı		
	2	Değil	Toplam
2	35	0	35
Değil	25	832	857
Toplam	60	832	892

TABLO 8d.  $\chi^2 = 3$  ( $p > 0,05$ )

Radyografik Tanı	Transillüminasyonla Tanı		
	3	Değil	Toplam
3	0	3	3
Değil	0	889	889
Toplam	0	892	892

TABLO 9a.  $\chi^2 = 58,56$  ( $p < 0,05$ )

Radyografik Tanı	Klinik Tanı		
	0	Değil	Toplam
0	760	82	842
Değil	9	41	50
Toplam	769	123	892

TABLO 9b.  $\chi^2 = 52,56$  ( $p < 0,05$ )

Radyografik Tanı	Klinik Tanı		
	1	Değil	Toplam
1	5	2	7
Değil	58	827	885
Toplam	63	829	892

TABLO 9c.  $\chi^2 = 48$  ( $p < 0,05$ )

Radyografik Tanı	Klinik Tanı		
	2	Değil	Toplam
2	12	0	12
Değil	48	832	880
Toplam	60	832	892

TABLO 9d.  $\chi^2 = 31$  ( $p < 0,05$ )

Radyografik Tanı	Klinik Tanı		
	3	Değil	Toplam
3	0	31	31
Değil	0	861	861
Toplam	0	892	892

TABLO 10a.  $\chi^2 = 8,395$  ( $p < 0,05$ )

Transillüminas- yonla Tanı	Klinik Tanı		
	0	Değil	Toplam
0	811	31	842
Değil	12	38	50
Toplam	823	69	892

TABLO 10b.  $\chi^2 = 22,15$  ( $p < 0,05$ )

Transillüminas- yonla Tanı	Klinik Tanı		
	1	Değil	Toplam
1	6	1	7
Değil	25	860	885
Toplam	31	861	892

TABLO 10c.  $\chi^2 = 23$  ( $p < 0,05$ )

Transillüminas- yonla Tanı	Klinik Tanı		
	2	Değil	Toplam
2	12	0	12
Değil	23	857	880
Toplam	35	857	892

TABLO 10d.  $\chi^2 = 26,13$  ( $p < 0,05$ )

Transillüminas- yonla Tanı	Klinik Tanı		
	3	Değil	Toplam
3	2	29	31
Değil	1	860	861
Toplam	3	889	892

TABLO 11 - Radyografik, Transillüminasyon ve Klinik Yöntemlerden Elde Edilen Bulguların, Anterior ve Posterior Bölgelere Göre Uyum Oranları

Radyografik <sup>x</sup> İnceleme	A N T E R İ O R		P O S T E R İ O R	
	Transillü- minasyonla İnceleme	Klinik İnceleme	Transillü- minasyonla İnceleme	Klinik İnceleme
Sağlam yüzey	100	100	0,994	0,985
Mine çürüğü	0,50	0,10	0,30	0,079
Dentin çürüğü	0,63	0,41	0,58	0,20
Şüpheli Çürük	-	0,00	0,00	0,00

<sup>x</sup>Radyografik bulgular kesin tanı olarak kabul edilmiştir.

## T A R T I Ő M A

Son yıllarda fiber optik sistemin geliştirilmesiyle birlikte dişhekimliğinde önem kazanan transillüminasyon yönteminden özel transillüminatörlerle ağız boşluğu araştırmalarında olumlu sonuçlar alındığı belirtilmektedir. Yapılan araştırmalardaki karşılaştırmalarla bu yöntemin veri açısından katkısı gösterilmiş ve tanıda etkin olabileceği açıklanmıştır. Şüphesiz yeni tanı yöntem gereksinimleri radyolojik yöntemlerde de yeni gelişmelere neden olmuş ve tanıda en etkili yöntemin ortaya konulmasına çalışılmıştır.

Birçok araştırmacı tarafından transillüminasyonla yapılan araştırmalarda bir gözlemci ile elde edilen bulgularla sisteme ve yöntem güvenilirlik konusunda kuşkular olabileceği de belirtilmiştir. Yapılan araştırmalarda çoğu kez birden fazla gözlemci tarafından elde edilen sonuçlarla

senteze gidilmiştir. Ancak bu araştırmalar sonucu, farklı gözlemciler tarafından elde edilen bulgularda istatistiksel yönden önemlilik bulunmamıştır. Bu sonuç, sistemin uygulanması ve sağladığı verilerin yorumlanmasının genellikle aynı olacağını ve sonuçlarda farklılıklar yaratmayacağını gösterir. (45,49,62)

Friedman,<sup>(24)</sup> Friedman ve Marcus,<sup>(25)</sup> transillüminasyon yöntemi ile dişler ve çevre dokulardaki birçok lezyonun saptanmasının mümkün olacağını belirtmişlerdir. Özellikle, diş çürükleri konusunda yaptıkları araştırmalarda sistemin, anterior dişlerde olduğu kadar posterior dişlerde de yararlı olduğunu ve ayrıca bite-wing radyografiye göre üstün niteliklerinin olduğunu göstermişlerdir. Bu araştırmacılar, araştırmalarda transillüminasyon yöntemi ile dişlerin mine-lerindeki çatlakların, subgingival tartırların, periodontal cep ve kök kanallarının gözlenmesi ve dişlerin vitaliteleri gibi birçok konuda önemli ölçüde yararlı sonuçlar alınabileceğini ileri sürmüşlerdir. Ayrıca radyolojik incelemelere göre herhangi bir radyasyon riskinin olmadığına işaret etmişlerdir.

Fiber optik sistem yardımıyla ağız boşluğunda daha çok arayüz çürükleri konusunda araştırmalar yapılmıştır. Bu araştırmalarla genel olarak sistemin belli ölçülerde yararlı olabileceği vurgulanmıştır.

Winter ve Fiaschetti,<sup>(60)</sup> transillüminasyonun diş-hekimliğinde çeşitli uygulamalardaki yararlarından başka, özellikle anterior çürüklerin saptanmasında klinik muayeneye göre üstün olduğundan söz etmişlerdir. Bu yazarların araştırmalarında, normal klinik muayene bulgularına transillüminasyon bulguları eklendiğinde çürük tanımında % 56,6 oranında artış olduğu belirtilmiştir. Ayrıca anterior dişlerdeki çürüklerin gözlenmesinde yine transillüminasyonun, radyolojik yöntemle göre üstünlüklerinden söz edilmektedir. Araştırmalarında radyolojik yöntemle ancak % 7 oranında ek lezyon bulunmuştur.

Barenie, Leske ve Ripa,<sup>(4)</sup> fiber optik sistemle miks dentisyonda bulunan çocuklarda arayüz çürüklerini klinik ve radyolojik yöntemlerle birlikte incelemişlerdir. 9-13 yaşları arasında 384 çocukta yapılan bu araştırmada, transillüminasyonun daimi kesicilerdeki çürüklerin saptanmasında yararları belirtilmiştir. Araştırmada fiber optik transillüminasyonla fazladan 22 çürük bulunmuş ve bu sayının klinik muayene bulgularına göre % 18,5 fazla olduğu ortaya çıkmıştır. Ancak sistemin daimi molarlarda süt molarlara göre daha yararlı olduğu, fakat bite-wing radyografinin en güvenilir tanı yöntemi olduğu belirtilmiştir.

Wright ve Simon,<sup>(62)</sup> süt molarlarda arayüzlerdeki çürükleri çeşitli yöntemlerle araştırmışlardır. 28 çocukta 266 diş yüzeyi birden fazla gözlemci tarafından klinik,

rad-yolojik ve transillüminasyon yöntemleri ile incelenmiştir. Elde edilen sonuçlarla klinik muayenenin yanında radyografik yöntemin mutlak gerekliliğine işaret edilmiş, ancak radyasyon riski nedeniyle kliniğe yardımcı bir yöntem olarak transillüminasyonun da kullanılabileceği belirtilmiştir.

Transillüminasyonun klinik olarak değerlendirilmesi konusundaki Reynolds ve Aduddell'in<sup>(50)</sup> çalışmalarında, gözlemcilerin raporlarına göre transillüminasyon yönteminin kliniksel değerinin şüpheli olduğu belirtilmektedir. Çürük konusundaki araştırmalarında, anterior dişlerdeki çürükler bakımından transillüminasyon ve radyografik yöntem bulguları arasında yakın ilişki bulunmuştur. Posterior bölgelerdeki çürüklerde ise, radyografik sonuçların fiber optik transillüminasyonla elde edilenlere göre daha fazla olduğu gözlenmiştir. Böylece araştırmacılar fiber optik transillüminasyonun sınırlı ölçülerde faydalı olabileceği ve radyografik yöntem verilerine ulaşamayacağı sonucuna varmışlardır.

Menzel ve Bordes,<sup>(40)</sup> 60 hastada yaptıkları araştırmada özellikle fissural, pit ve bukkal ve lingual kole çürüklerinin tanımında klinik muayenenin önemine işaret etmişlerdir. Araştırmada arayüz çürüklerinin saptanmasında ise bite-wing radyografi en önemli yeri almıştır. 302 dişte saptanan 385 arayüz çürüğünün % 68,6'sı radyografik, % 16,1'i klinik ve % 15,3'ü transillüminasyonla elde edilmiştir.

Özellikle arayüz çürükleri konusunda transillüminasyon, radyografik ve kliniksel yöntemlerle yapılan karşılaştırmalarda, çürük derinliği tamamen radyolojik verilere dayandırılmıştır. Zira radyograflar üzerinde elde edilen verilerle, çürüğün hangi tabakaya ulaştığı en iyi şekilde izlenmektedir. Bu değerlendirmelere göre, diğer iki yöntem bulguları ile bir karşılaştırma yapmak mümkün olmaktadır. (45,49)

Purdell-Lewis ve Pot'un<sup>(49)</sup> makalelerinde, arayüz çürükleri derinliklerinin tanımında bite-wing radyograflara göre bir sınıflandırma yapılmış ve bu bulgular transillüminasyon bulguları ile karşılaştırılmıştır. Böylece çürüklerin daha doğrulukla tanımlanabilmesi ve transillüminasyonun etkinliğinin bu ayrımlara göre karşılaştırılması sağlanmıştır. İki ayrı gözlemci ve fiber optik sistem kullanılarak yapılan bu araştırmada, çürükler radyolojik olarak mine çürüğü, mine-dentin sınırındaki çürük ve dentin çürüğü şeklinde sınıflandırılmıştır. Ayrıca mine çürüğü de derinliklerine göre üç alt grupta incelenmiştir. Bu araştırmanın sonucuna göre; radyografik bulgularla transillüminasyon bulguları karşılaştırıldığında transillüminasyonun değeri, çürük lezyonlarının derinlik oranına bağlıdır. Araştırmacılar özellikle dentin çürüklerinin transillüminasyonla % 71 oranında saptanabilmesi ile bu yöntemin bite-wing radyografi yönteminden sonra yararlı olabileceğine işaret etmektedirler. (49)

Peltola ve Wolf,<sup>(45)</sup> 62 dişhekimliği öğrencisinde posterior bölgelerdeki arayüz çürüklerinin klinik, bite-wing radyografi ve transillüminasyon yöntemleri ile karşılaştırıldığı çalışmalarında, çürük derinlikleri yine radyografik verilere göre sınıflandırılmıştır. Yaşları 21-30 arasında değişen öğrencilerde yapılan araştırmalar iki ayrı gözlemci tarafından uygulanmıştır. Gözlemcilerin elde ettikleri bulguların ortalaması istatistiksel açıdan önemlilik göstermemiştir. Araştırmada 1960 arayüz incelenmiş ve bunların 227'sinde (% 11,6) radyolojik olarak çürük bulunmuştur. Bu çürüklerin 168'i minede, 43'ü dentinde görülmüştür. Transillüminasyon yöntemi ile mine çürüklerinin % 37'si ve dentin çürüklerinin de % 78'i saptanmıştır. Klinik muayenede mine çürüklerinin % 14'ü, dentin çürüklerinin % 33'ü görülmüştür. Bu sonuçlara göre, radyolojik bulgulardan sonra transillüminasyonun önemi göze çarpmakta ve transillüminasyonun etkinliğinin çürük derinliği ile bağdaştığı görülmektedir. Transillüminasyon ile elde edilen bulguların klinik olarak elde edilenlerden daha fazla olduğu dikkati çekmektedir. Araştırmacıların belirttiğine göre, genel olarak transillüminasyon ile izlenen çürük sayısı klinik olarak gözlenenlerden yaklaşık 2,5 kat fazla idi.

Barr ve Gresham,<sup>(5)</sup> 416 hastada arayüz çürüklerini klinik ve radyolojik yöntemlerle incelemişlerdir. Elde edilen bulgulara göre, radyografik olarak saptanan çürük-

ler, klinik olarak görülenlerden daha fazla bulunmuştur. Ancak, sonuçta her iki yönteminde birbirini tamamlayıcı nitelikte oldukları belirtilmiştir. Ayrıca, anterior bölgelerde filimlerin bükülmeleri nedeniyle, bite-wing radyografinin bu bölgelerde yararlı olamayacağı vurgulanmıştır.

Leijon ve Marken<sup>(35)</sup> ise, çürük tanımında klinik muayene ile birlikte radyografinin önemine işaret etmektedirler. Bu yazarların bulgularında yapılan karşılaştırmalara göre, primer çürüklerin tanımında bite-wing radyografinin periapikal radyografiye göre üstün olduğu ileri sürülmektedir. Böylece radyografik yöntem çeşitlerinin de farklı sonuçlar yaratabileceği belirtilmiştir. Bu nedenlerden dolayı araştırmamızda anterior ve posterior bölgelere farklı radyografik yöntemler uygulanmıştır.

Araştırmamızda 30 hastada posterior bölgelerde 892 yüzeyde yaptığımız sınıflamaya göre, radyolojik olarak % 86 sağlam yüzey, % 7 mine çürüğü, % 6 dentin çürüğü saptanmıştır. Radyolojik bulgularla, transillüminasyon ve klinik bulgular karşılaştırıldığında bazı mine çürükleri ve şüpheli çürük yüzeyi dışında tüm bulgularda istatistiksel önemlilik bulunmuştur. Genel olarak tüm bulgularımız değerlendirildiğinde, transillüminasyon ile posterior dişlerde klinik bulgulara göre 3 kat fazla dentin çürüğü gözlenmiştir. Transillüminasyon ve klinik yöntemleriyle yapılan değerlendirmelerde radyografik değerlere göre belli

ölçülerde sonuçlar alınabileceği kuşkusuzdur. Örneğin, 892 yüzeyde radyolojik olarak saptanan dentin çürüğü miktarı 60 olarak bulunmuştur. Oysa transillüminasyonla yine 892 yüzeyin 35 inde dentin çürüğü görülmüştür. Yapılan istatistiksel incelemede her iki yöntemle aynı yüzeylere ait 35 dentin çürüğü tanısında birleşilmiştir. Radyolojik olarak bulunan 60 dentin çürüğüne karşın, kliniksel olarak yine 892 yüzeyde sadece 12 dentin çürüğüne rastlanmıştır. Bu sonuçlar, Peltola'nın ulaştığı sonuçlarda olduğu gibi, posterior arayüz çürüklerinde radyolojik yöntemden sonra transillüminasyonun tanıdaki önemini gösterir.

Ayrı olarak değerlendirdiğimiz anterior bölge arayüz çürüklerinin tanısında da yine radyografik bulguların yanısıra transillüminasyon bulguları üstün gözükmiştir. Anterior bölgelerde incelediğimiz toplam 716 yüzeyde açığortay yöntemi ile elde ettiğimiz radyograflarda 22 dentin çürüğü görülmüştür. Aynı yüzeylerde transillüminasyon ile 14 dentin çürüğü izlenmiştir. Klinik muayeneler sonucu ise 716 toplam yüzeyden sadece 9 unda dentin çürüğü saptanmıştır. Bu sonuç, transillüminasyonun radyografik yöntemden sonra çürük tanısında önemli ölçüde yararlı olabileceğini gösterir. Bu bulgumuzla, Barenie ve Leske,<sup>(4)</sup> ayrıca Winter ve Fiaschetti'nin<sup>(60)</sup> çalışmalarında belirttikleri gibi, transillüminasyonun anterior dişlerde yararlı sonuçlar sağlayabileceği ortaya çıkmıştır.

Araştırmamızda elde ettiğimiz sonuçlar, yapılan birçok araştırmada belirtildiği gibi, fiber optik transillüminasyon yönteminin tanıdaki yeri konusunda belirtilen sonuçlarla uyumlu olmuştur. Bu uyumluluk, özellikle aynı fiber optik transillüminatörlerin (Novar) kullanıldığı ve arayüz çürükleri tanımında transillüminasyon, bite-wing radyografi ve klinik yöntemlerin karşılaştırıldığı Peltola, (45) Wolf ve bizim araştırmamızdaki bulgularla belirgin şekilde kanıtlanmıştır.

Araştırmalarda kullanılan fiber optik sistemlerin teknik olanakları ve özellikleri konusunda yazarlarca değişik görüşlere yer verilmediği görülmüştür. Bugün ağız boşluğu incelemeleri için firmalarca üretilen transillüminatörlerin teknik özellikleri belli boyutlarda olmaktadır. Bu nedenle bazı oral fiber optik transillüminatörlerin teknik olanaklarının tanıda daha fazla rol oynayabilecekleri gibi bir faktörün olamayacağı kanısındayız. Ancak benzer cihazlar ve yöntemler kullanıldığında elde edilen bu sonuçların da benzerlik göstermesi beklenilecektir.

Tüm bulgularımız, bu konuda araştırma yapan yazarların belirttikleri sonuçlarla paralellik göstermiştir. Sonuçlarımıza göre, radyolojik incelemelerin arayüz çürüklerinin saptanmasında önemli yeri olduğu, transillüminasyonun radyografik incelemelerin yerini alamıyacağı ancak, klinik incelemelere büyük ölçüde yardımcı olabileceği kanısına varılmıştır.

## S O N U Ç

Arayüz çürüklerinin saptanmasında klinik, radyolojik ve fiber optik transillüminasyon yöntem etkinliklerinin karşılaştırıldığı araştırmamızda, 30 hastada anterior ve posterior dişlere ait 1608 arayüz incelenmiştir. Klinik, radyografik ve fiber optik transillüminasyonla yapılan değerlendirmeler deneysel ve klinik olmak üzere iki basamakta gerçekleştirilmiştir. Elde edilen verilere göre ulaşılan sonuçlar;

1 - Anterior bölge arayüz incelemeleri sonucu çürük tanısı konulmasında transillüminasyonun radyografik incelemeyi pekiştirdiği görülmüştür.

2 - Posterior bölge arayüz incelemelerinde de çürük tanısı konulmasında radyolojik yöntem ile transillüminasyonun diğer incelemelere göre ilk iki sırayı aldıkları izlenmiştir.

3 - Sađlam yüzeylere ait tanıda ise klinik deđer-  
lendirmenin diđer iki yönteme oranla daha etkin olduđu an-  
laşılmıştır.

4 - Radyolojik verilerin karşılaştırılması sonucu  
"bite-wing" radyografinin önemi vurgulanmış, özellikle  
posterior bölgelerdeki arayüz çürüklerinin varlığı ve de-  
rinliğinin saptanmasında bu yöntemin üstünlüğü görülmüş  
ve bu yöntem için geliştirilen filim tutucu apareylerin  
katkısı vurgulanmıştır.

5 - Fiber optik transillüminasyon yönteminin ara-  
yüz çürüklerinin tanımında önemli ölçüde yararlı olduđu,  
bu tür transillüminatörlerin klinik kullanım rahatlığı ve  
ısı meydana getirmeyen ışık sađlamaları nedeniyle ađızıçi  
dokuların aydınlatılması ve muayenesindeki yararı gözlen-  
miştir.

6 - Fiber optik transillüminasyon yönteminin diř-  
hekimliğinde radyografinin yanısıra tanıda önemli katkısı  
olduđu sonucuna varılmıştır.

## Ö Z E T

Bu arařtırmada, arayüz çürüklerine ait tanı konulmasında klinik, radyolojik ve fiber optik sistemle uygulanan transillüminasyon yöntemlerinin etkinlikleri karşılaştırılmıştır. Transillüminasyon yöntem uygulamaları, öncelikle deneysel olarak yapılmış daha sonra klinik ve radyolojik yöntemlerle birlikte 30 hastada 1608 arayüzde uygulanmıştır.

Transillüminasyon ve radyolojik yöntemler anterior ve posterior bölgelere göre deęişik şekilde uygulanmış ve deęerlendirmeleri ayrı olarak yapılmıştır. Özellikle çürük derinlikleri konusunda radyografik yöntemin sağladığı verilere göre, dięer iki yöntemin bulguları istatistiksel açıdan karşılaştırılmıştır.

Araştırmamızdaki tüm bulgular incelendiğinde, arayüz çürüklerinin tanımında özellikle bite-wing radyografi başta olmak üzere radyolojik yöntem en önemli yeri almıştır. Transillüminasyon ile elde edilen sonuçlar ise, bu yöntemin de aynı konuda büyük ölçüde yararlı olabileceğini göstermiştir. Böylece, fiber optik transillüminasyon yönteminin dişhekimliğinde tanıda yararlı sonuçlar sağlayabileceği kanısına varılmıştır.

K A Y N A K L A R

- 1 - ABDALLA, M.A.: Transillumination as an aid in dental diagnosis, Dent. Abstr., 1: 424, 1956.
- 2 - BALLANTYNE, J.C., ROWE, A.C.: Some points in the pathology, diagnostic and treatment of chronic maxillary sinusitis, J. Laryngol Otol., 63: 337, 1949.
- 3 - BALLENGER, H.C., BALLENGER, J.J.: A manual of otology, rhinology and laryngology, 4th ed., Lea and Febiger Co., Philadelphia, 1954, p. 38.
- 4 - BARENIE, J., LESKE, G., RIPA, L.W.: The use of fiber optics transillumination for the detection of proximal caries. Evaluation in a field situation, Oral Surg., 36: 891-7, 1973.
- 5 - BARR, J.H., GRESHAM, A.H.: The detection of carious lesions on the proximal surfaces of teeth, JADA., 41: 198-204, 1950.

- 6 - BAURMASH, H., MANDEL, L.: Fiber optic lighting in oral surgery, N.Y. Dent. J., 35: 29-32, 1969.
- 7 - BINNER, W.H., SCHMIDBAUER, M.: Fibre-optic transillumination of the sinuses: A comparison of the value of radiography and transillumination in antral disease, Clin. Otolaryngol., 3: 1-11 1978.
- 8 - BOIES, L.R., HILGER, J.A., PRIEST, R.E.: Fundamentals of otolaryngology, 4th ed., W.B. Saunders Co., Philadelphia, London, Toronto, 1964, pp. 205-6.
- 9 - BOMBA, J.L.: Fiber optic lighting systems: Their role in dentistry, Den. Clin. N.Amer., 15: 197-218 1971.
- 10 - BOURGOYNE, J.R.: Oral cancer, Lea and Febiger Co., Philadelphia, 1954, pp. 52-53.
- 11 - BUCHS, H.: The flexible illuminator-a new aid in dental practice, Deutsch. Zahnärztl Z., 25: 307-8, 1970. (ENG. ABSTR.)
- 12 - BUCK, J.R., WEINTRAUB, H.W., CORAN, A.G., WYMAN, M.L., KUHNS, L.R.: Fiber optic transillumination: A new tool for the pediatric surgeon, J. Pediatr. Surg., 12: 451-463, 1977.
- 13 - BURTOFF, S.: Evaluation of diagnostic methods used in cases of maxillary sinusitis, with a comparative study of recent therapeutic agents employed locally, Arch. Otolaryngol., 45: 516, 1947.

- 14 - CAMERON, W.J.: Diagnosis by transillumination,  
Cameron's Pub. Co., Chicago, 1928.
- 15 - CINGİ, E.: Kulak burun boğaz hastalıkları, Ayyıldız  
Matbaası, A.Ş., Ankara, 1977, s. 174.
- 16 - COHEN, S., BURNS, R.C.: Pathways of the pulp, The C.V.  
Mosby Co., St. Louis, 1976, pp. 19-20.
- 17 - COHEN, S.W., BANKO, W., ZERYKIER, A.: Testing of Bell's  
phenomenon by transoculartranscuteneus transil-  
lumination, Am. J. Ophtalmol., 84: 735-7, 1977.
- 18 - DAVITT, A.: Bite-wing also needed, JADA., 93: 518, 1976.
- 19 - DONN, M.S., SHARP, M.J., KUHNS, L.R., UY, J.O., KNAKE,  
J.E., DUCHINSKY, B.J.: Rapid detection of neo-  
natal intracranial hemorrhage by transillumina-  
tion, Pediatrics, 64: 843-7, 1979.
- 20 - EDWARDS, T.S.F.,: Fiber optics, J. Dent., 1: 92, 1972.
- 21 - EHRLICH, S.F.: Fiber optics in dentistry, Dent. Assist.,  
38: 25, 1969.
- 22 - ELLIS, R.G., DAVEY, K.W.: The classification and treat-  
ment of injures to the teeth of children, 5th  
ed., Year Book Medical Publishers Inc., Chicago,  
1970, p. 66.
- 23 - ENNIS, L.M., BERRY, H.M., PHILLIPS, J.E.: Dental  
roentgenology, 6th ed., Lea and Febiger Co.,  
Philadelphia, 1967, pp. 144-147.

- 24 - FRIEDMAN, J.: The use of fiber optics as a diagnostic aid, Dent. Surv., 48: 38-41, 1972.
- 25 - FRIEDMAN, J., MARCUS, M.I.: Transillumination of the oral cavity with use of fiber optics, JADA., 80: 801-9, 1970.
- 26 - GOLDMAN, H.M., FORREST, P.S., BYRD, D.L., McDONALD, R.E.: Current therapy in dentistry, The C.V. Mosby Co., St. Louis, 1966, pp. 5-10.
- 27 - GOLDMAN, L.: Transillumination as diagnostic aid, Arch. Dermat., 112: 262, 1976.
- 28 - GROSSMAN, L.I.: Lippincott's handbook of dental practice, 3rd ed., J.P. Lippincott Co., 1958, pp. 152, 443.
- 29 - HARGREAVES, J.A., CRAIG, J.W.: The management of traumatized anterior teeth of children, E.S. Livingstone, Edinburgh, London, 1970, p. 11.
- 30 - KAPANY, N.S.: Fiber optics principles and application, Academic Press, New York, London, 1967, pp. 1-3, 110-113, 171, 176.
- 31 - KERR, D.A., ASH, M.M., MILLARD, H.D.: Oral diagnosis, 4th ed., The C.V. Mosby Co., St. Louis, 1974, pp. 205, 274, 291.
- 32 - KING, D.R., KING, A.C.: Significance of external light source in diagnosis by fiber optics, J. Oral Med., 30: 15-16, 1975.

- 33 - KING, D.R., MOORE, H.E., KING, A.C.: Fiber optics in diagnosis of osseous pathology, *J. Oral Med.*, 29: 18-9, 1974.
- 34 - KUHNS, L.R., NELSON, D., DEIBERT, G.: Transillumination detection of a growing skull fracture, *Am. J. Dis. Child.*, 131: 889-92, 1977.
- 35 - LEIJON, G., MARKEN, K.E.: Roentgenological diagnosis of proximal caries. Deviations between observers and comparison between the recordings from periapical and bite-wing roentgenograms, *Acta. Odontol. Scand.*, 26: 35-61, 1968.
- 36 - MANHOLD, J.H.Jr.: Clinical oral diagnosis, Mc Graw-Hill Book Co. Inc., New York, Sydney, Toronto, London, 1965, p. 32.
- 37 - MARSCHALL, G.W.Jr., LIPSEY, M.R., HEUER, M.A., KOT, C., SMARZ, R., EPSTEIN, M.: An endodontic fiber endoscope for viewing instrumented root canals, *J. Endo.*, 7: 85-8, 1981.
- 38 - Mc GEHEE, W.H.O., TRUE, H.A., INSKIPP, E.F.: A textbook of operative dentistry, 4th ed., Mc Graw-Hill Book Co., New York, 1956, pp. 44-5.
- 39 - Mc NEIL, R.A.: Comparison of the findings on transillumination, X-ray and lavage of the maxillary sinus, *J. Laryngol. Otol.*, 77: 1009-13, 1963.

- 40 - MENZEL, H.J., BORDES, L.: Die Brauchbarkeit des Kaltlichtes bei der Frühdiagnose der Karies im Vergleich zur klinischen und röntgenologischen Untersuchungsmethode, Deutsch. Zahnärztl. Z. 29: 147-50, 1974.
- 41 - MITCHELL, F.D., STANDISH, S.M., FAST, T.B.: Oral diagnosis/oral medicine, 2 nd ed., Lea and Febiger Co., Philadelphia, 1971, p. 97.
- 42 - MIYAZAKI, T., MATSUYA, T., YAMAOKA, M.: Fiberscope methods for assesment of velopharyngeal closure during various activities, Cleft Palate J., 12: 107-14, 1975.
- 43 - MUMFORD, J.M.: Endodontics, 1st ed., Pergamon Press, 1966, pp. 33-4.
- 44 - PARKER, W.A., HUTCHINS, D.W.: Periapical localization using fiber optics, J. Oral Med., 26: 17-20, 1971.
- 45 - PELTOLA, J., WOLF, J.: Fibre optics transillumination in caries, Procc. Finn. Dent. Soc., 77: 240-244, 1981.
- 46 - PICKARD, H.M.: A manual of operative dentistry, 3rd ed., Oxford University Press, 1970, pp. 28-9.
- 47 - PRIOR, J.A., SILBERSTEIN, J.S.: Physical diagnosis, The history and examination of the patient, 5th ed., The C.V. Mosby Co., St. Louis, 1977, pp. 183-6.

- 48 - PROCTOR, F.D.: The nose, paranasal sinuses and ears in childhood, Springfield, Ill., 1963, pp. 60-61.
- 49 - PURDELL-LEWIS, D.J., POT, Tj.: A comparison of radiographic and fibre-optic diagnosis of approximal caries lesions, J. Dent., 2: 143-8, 1974.
- 50 - REYNOLDS, R.L., ADUDELL, A.C.: A clinical evaluation of fiber optics in diagnosis, J.S. Calif. Dent. Assoc., 39: 896-900, 1971.
- 51 - SILVA, G.P., LUSTRE, G., RUMEL, A.: Photographic images of transillumination of the sinuses of the face in normal and pathological cases. Study of its diagnostic and therapeutic control value, Rev. Assoc. Paul Cir. Dent., 26: 311-6, 1972.  
(ENG. ABSTR.)
- 52 - SMITH, M.E.N.: Sinus transillumination: An archaic survival, J. Laryngol. Otol., 75: 93-4, 1961.
- 53 - SPECTOR, S.L., LOTAN, A., ENGLISH, G., PHILPOT, I.: Comparison between transillumination and the roentgenogram in diagnostic paranasal sinus disease, J. Allergy Clin. Immunol., 67: 22-6, 1981.

- 54 - STAFNE, E.C., GIBILISCO, J.A.: Oral roentgenographic diagnosis, 4th ed., W.B. Saunders Co., Philadelphia, London, Toronto, 1975, pp. 71-3, 390.
- 55 - TAYLOR, R.C., WARE, W.H., Mc DOWEL, J.A.: Illumination of the oral cavity, JADA., 74: 1207-9, 1967.
- 56 - TOCCHINI, J.J.: Breakthrough in intra-oral illumination, J. Calif. Dent. Assoc., 47: 9, 1971.
- 57 - UPDEGRAVE, W.J.: Vertical interproximal radiography, Dent. Rad. Photo., 51: 56-60, 1978.
- 58 - UPDEGRAVE, W.J.: Right angle dental radiography described, simplified, and standardized part II. instrumentation, The Compen. Continu. Educa. Dent., 3: 43, 1982.
- 59 - WEINE, F.S.: Endodontic therapy, 2nd ed., The C.V. Mosby Co., St. Louis, 1976, pp. 10,11,57,58.
- 60 - WINTER, G.R., FIASCHETTI, F.J.: Transillumination in the oral cavity, Dent. Dig., 55: 106-110, 1949.
- 61 - WOODRUFF, M.F.A.: Surgery for dental students, 3rd ed., Blackwell Scientific Publications, London, Edinburgh, Melbourne, 1974, pp. 120, 194.
- 62 - WRIGHT, G.Z., SIMON, I.: An evaluation of transillumination for caries detection in primary molars, J.Dent. Child., 39: 199-202.

- 63 - WUEHRMANN, A.H., MANSON-HING, L.R.: Dental radiology,  
3rd ed. The C.V. Mosby Co., St. Louis, 1973,  
pp. 117, 274.
- 64 - ZERVOUDAKIS, I.A.,: BIRNBAUM, S.J.: Transillumination  
in operative gynecology, Am. J. Obstet. Gynecol.  
127: 209-11, 1977.