



T.C.

TOKAT GAZİOSMANPAŞA ÜNİVERSİTESİ

DİŞ HEKİMLİĞİ FAKÜLTESİ

FARKLI HIZLI ÜST ÇENE GENİŞLETME UYGULAMALARININ  
ETKİLERİNİN KARŞILAŞTIRILMASI

Hazırlayan

Dt. Sema YILMAZ

Ortodonti Ana Bilim Dalı

Uzmanlık Tezi

Danışman

Prof.Dr. Ali Altuğ BIÇAKÇI

Eş Danışman

Dr. Öğretim Üyesi Fatih ÇELEBİ

TOKAT-2020

T.C.

GAZİOSMANPAŞA ÜNİVERSİTESİ

DIŞ HEKİMLİĞİ FAKÜLTESİ DEKANLIĞI'NA

Bu belge ile, bu tezdeki bütün bilgilerin akademik kurallara ve etik ilkelere uygun olarak toplanıp sunulduğunu, bu kural ve ilkelerin gereği olarak, çalışmada bana ait olmayan tüm veri, düşünce ve sonuçlara atıf yaptığımı ve kaynağını gösterdiğimi beyan ederim.

(.../.../200...)

Tezi Hazırlayan Öğrencinin

Adı ve Soyadı

.....Sema YILMAZ.....

İmzası

.....

## TEŞEKKÜR

Bu çalışmanın gerçekleştirilmesindeki katkılarının yanı sıra uzmanlık öğrenimim boyunca teorik ve pratik bilgilerini benimle paylaşan etik değerlerini örnek aldığım ve asistanı olmaktan her zaman gurur duyduğum çok değerli hocam ve tez danışmanım Sayın Prof. Dr. Ali Altuğ BIÇAKÇI'ya;

Tez yazma sürecinde tecrübelerini benimle paylaşan ek danışmanım Dr. Öğretim Üyesi Fatih ÇELEBİ'ye ve mesleki becerilerimin gelişmesinde büyük rolü olan Dr. Öğretim Üyesi Sibel AKBULUT'a;

Tezimin istatistiksel analizlerinde yardımcı olan Öğr. Gör. Yunus Emre Kuyucu'ya;

Çalışma hayatımın parçası olan ve birlikte güzel zamanlarımı geçirdiğim bütün asistan arkadaşlarıma, çalışma hayatımda katkıları ve emekleri olan personelimize;

Hayatımın her zorlu anlarında varlıklarından güç aldığım, maddi ve manevi destekleriyle her zaman yanımda olan hayattaki en büyük şansım olarak gördüğüm canım aileme her türlü maddi ve manevi desteklerinden dolayı, sonsuz saygı ve teşekkürlerimi sunuyorum.

## ÖZET

### FARKLI HIZLI ÜST ÇENE GENİŞLETME UYGULAMALARININ ETKİLERİNİN KARŞILAŞTIRILMASI

**Amaç:** Bu çalışmanın amacı, konvansiyonel hızlı üst çene genişletmesi, cerrahi destekli hızlı üst çene genişletmesi ve mini vida destekli hızlı üst çene genişletmesiyle iskeletsel, alveoler ve dental yapılar üzerinde oluşan etkileri postero-anterior, lateral sefalometrik filmler ve alçı modeller üzerinde değerlendirmek ve elde edilen sonuçları karşılaştırmaktır.

**Materyal ve Metod:** Benzer maksiller yetersizliği olan 40 hasta üç gruba ayrılmıştır. 1. Gruba (13 hasta,  $18,9\pm 3,2$  yıl) SARME, 2. gruba (12 hasta,  $15,7\pm 2,6$ ) 4 minivida destekli RME ve 3. Gruba (15 hasta,  $11,9\pm 0,9$  yıl) akrilik cap splint ile hızlı üst çene genişletmesi yapılmıştır. Her hastadan tedavi etkilerini değerlendirmek üzere tedavi öncesi ve ortalama 3 aylık retansiyon dönemi sonrasında posteroanterior, lateral sefalometrik film ve alçı modeller alınmıştır. Tedavi etkilerinin grup içi değerlendirilmesinde paired t testi kullanılmış, hızlı üst çene genişletmesinin farklı uygulamaları arasında fark olup olmadığı ise tek yönlü varyans analizi (ANOVA) ile değerlendirilmiştir.

**Bulgular:** Posteroanterior film ölçümlerinin ve molar tipping miktarlarının gruplar arası karşılaştırılmasında istatistiksel olarak anlamlı farklılık bulunmamıştır. Lateral sefalometrik film ölçümlerinin gruplar arası karşılaştırılmasında ise nasolabial açı, SARME grubunda diğer iki gruptan farklı olarak istatistiksel olarak anlamlı şekilde artış göstermiştir. Alt dudakın E düzlemine olan uzaklığında ise 4 minividalı RME grubunda diğer iki gruptan farklı olarak istatistiksel olarak anlamlı azalma meydana gelmiştir. Diğer bütün ölçümlerdeki karşılaştırmalarda istatistiksel olarak anlamlı bir fark tespit edilmemiştir.

**Sonuç:** Büyüme gelişimini tamamlamış maksiller darlığı bulunan genç yetişkin hastaların tedavisinde kullanılan kemik destekli RME, cerrahi destekli RME ve büyüme gelişimi devam eden hastalara uygulanan cap splintli RME ile benzer etkiler göstermiştir.

**Anahtar Kelimeler:** Bonded RME, Cerrahi destekli RME, 4 Minividalı RME

## **ABSTRACT**

### **COMPARISON OF EFFECTS OF DIFFERENT RAPID MAXILLARY EXPANSION APPLICATIONS**

**Aim:** The aim of this study is to evaluate the effects on the skeletal, dentoalveolar and dental structures caused by conventional RME, surgically assisted RME and mini-screw supported RME on postero-anterior, lateral cephalometric films and dental casts to compare the results.

**Materials and Methods:** 40 patients with similar transverse maxillary deficiency were divided into 3 groups as SARME for 13 person (mean age = 18 years 9 months), miniscrew supported RME for 12 persons (mean age = 15 years 7 months), and bonded RME for 15 persons (mean age = 11 years 9 months). Posteroanterior, lateral cephalometric film and dental casts were taken from each patient before expansion and and at the end of the 3-month retention to evaluate the effects of treatment. Paired t test was used to evaluate the treatment effects within the group. Comparison between groups was evaluated by ANOVA.

**Results:** There was no statistically significant difference in the results of the intergroup comparison results of posteroanterior film measurements and molar tipping amounts. In the comparison of lateral cephalometric film measurements between groups, the nasolabial angle showed a statistically significant increase in the SARME. There was a statistically significant decrease in the distance of the lower lip to the E plane in the miniscrew assisted RME group. There was no statistically significant difference in the comparisons in other measurements.

**Conclusion:** Miniscrew supported RME used in the treatment of adolescents with maxillary deficiency showed similar effects with surgical assisted RME and bonded RME patients with continued growth development.

**Key Words:** Bonded RME, Surgically assisted RME, Miniscrew Supported RME

# İÇİNDEKİLER

TEŞEKKÜR .....	ii
ÖZET .....	iii
ABSTRACT.....	iv
İÇİNDEKİLER .....	v
TABLolar LİSTESİ .....	x
ŞEKİLLER LİSTESİ .....	xi
KISALTMALAR VE SİMGELER LİSTESİ.....	xiii
1. GİRİŞ .....	1
2. GENEL BİLGİLER.....	3
2.1. BÜYÜME VE GELİŞİM .....	3
2.1.2 Üst Çenenin Translasyonu.....	5
2.1.3 Sutura Palatina Medianın Ossifikasyon Süreci.....	9
2.2 MAKSİLLER KEMİK ANATOMİSİ .....	10
2.3 MAKSİLLER TRANSVERSAL YETMEZLİK .....	12
2.3.1 Çapraz Kapanışın Tanımı .....	12
2.3.1.1. <i>Dişsel Posterior Çapraz Kapanış</i> .....	13
2.3.1.2. <i>İskeletsel Posterior Çapraz Kapanış</i> .....	13
2.3.1.3. <i>Fonksiyonel Posterior Çapraz Kapanış</i> .....	14
2.3.2. Maksiller Transversal Yetmezliklerin Etiyolojisi.....	15

<b>2.3.3. Maksiller Transversal Yetmezliğin Teşhisi.....</b>	<b>16</b>
<b>2.3.4. Maksiller Transversal Yetmezliğin Tedavisi .....</b>	<b>16</b>
<b>2.3.4.1. Yavaş Maksiller Genişletme .....</b>	<b>17</b>
<b>2.3.4.2. Hızlı Maksiller Genişletme .....</b>	<b>18</b>
<b>2.4 HIZLI ÜST ÇENE GENİŞLETMESİ.....</b>	<b>19</b>
<b>2.4.1.Hızlı Üst Çene Genişletmesi Endikasyonları: .....</b>	<b>19</b>
<b>2.4.2. Hızlı Üst Çene Genişletmesi Kontrendikasyonları:.....</b>	<b>20</b>
<b>2.4.3 Vida Çevirme Protokolü.....</b>	<b>20</b>
<b>2.4.4. Hızlı Üst Çene Genişletmesinde Kullanılan Apeyler.....</b>	<b>21</b>
<b>2.4.5. Hızlı Üst Çene Genişletmesinde Zamanlama .....</b>	<b>25</b>
<b>2.4.6 Hızlı Üst Çene Genişletmesinin Dentofasial Yapılara Etkileri .....</b>	<b>26</b>
<b>2.4.7. Hızlı Üst Çene Genişletmesinin Sistemik Etkileri .....</b>	<b>28</b>
<b>2.4.7.1. Nazal hava yolu direncine olan etkisi .....</b>	<b>28</b>
<b>2.4.7.2. Nocturnal enuresise etkisi .....</b>	<b>29</b>
<b>2.4.7.3. İletim tipi işitme kaybı ve orta kulak iltihaplarına etkisi .....</b>	<b>30</b>
<b>2.4.8 Hızlı Üst Çene Genişletmesinde Komplikasyonlar.....</b>	<b>30</b>
<b>2.5 CERRAHİ DESTEKLİ HIZLI ÜST ÇENE GENİŞLETMESİ.....</b>	<b>32</b>
<b>2.5.1 Tarihsel Gelişimi.....</b>	<b>32</b>
<b>2.5.2. Endikasyonları, Kontrendikasyonları ve Hasta Seçim Kriteri .....</b>	<b>33</b>
<b>2.5.3. Avantajları .....</b>	<b>35</b>
<b>2.5.4 Cerrahi Prosedür.....</b>	<b>35</b>

2.5.5. Sarıme Sonrası Distraksiyon, Latent Dönem, Aktivasyon Protokolü .....	39
2.5.6. Komplikasyonlar .....	39
2.5.7. Relaps.....	42
2.6. HIZLI ÜST ÇENE GENİŞLETMESİNDE MİNİ VIDALARIN KULLANIMI .....	43
3) MATERYAL VE METOD .....	48
3.1. BİREY SEÇİMİ.....	48
3.2 APAREY YAPIMI VE UYGULANMASI.....	49
3.3. KAYITLARIN ELDE EDİLMESİ .....	52
3.4. POSTEROANTERİOR VE LATERAL SEFALOMETRİK FİMLERİN ELDE EDİLMESİ .....	52
3.4.1. Lateral Sefalometrik Filmlerin Analizinde Kullanılan Referans Noktalar .....	52
3.4.2. Lateral Sefalometrik Filmlerin Analizinde Kullanılan Referans Düzlemler ....	54
3.4.3. Lateral Sefalometrik Filmlerin Analizinde Kullanılan Ölçümler.....	55
3.4.4. Posteroanterior Sefalometrik Filmlerin Analizinde Kullanılan Referans Noktalar .....	58
3.4.5. Posteroanterior Sefalometrik Filmlerin Analizinde Kullanılan Referans Düzlemler .....	60
3.4.6. Posteroanterior Sefalometrik Filmlerin Analizinde Kullanılan Boyutsal Ölçümler .....	61
3.5. İSTATİSTİKSEL YÖNTEM .....	65
4. BULGULAR.....	66

<b>4.1. RME Grubunda Sefalometrik ve Posteroanterior Filmlerde Genişletmeyle Oluşan Etkilerin Grup İçi Değerlendirilmesi .....</b>	<b>66</b>
<b>4.2. SARME Grubunda Sefalometrik ve Posteroanterior Filmlerde Genişletmeyle Oluşan Etkilerin Grup İçi Değerlendirilmesi .....</b>	<b>66</b>
<b>4.3. Minividalı RME Grubunda Sefalometrik ve Posteroanterior Filmlerde Genişletmeyle Oluşan Etkilerin Grup İçi Değerlendirilmesi .....</b>	<b>67</b>
<b>4.4. Lateral Sefalometrik ve Posteroanterior Film Üzerinde Tedavi Sonrasında Meydana Gelen Değişimlerin Gruplar Arası Karşılaştırması .....</b>	<b>68</b>
<b>4.5. Alçı Model Üzerinde Tedavi Sonrası Meydana Gelen Birinci Molar Dişlerin Tipping Miktarının Gruplar Arası Karşılaştırılması .....</b>	<b>72</b>
<b>5. TARTIŞMA.....</b>	<b>74</b>
<b>5.1. MATERYAL VE METODUN TARTIŞMASI.....</b>	<b>76</b>
<b>5.2. BULGULARIN TARTIŞMASI.....</b>	<b>87</b>
<b>5.2.1. Tedavi Etkilerinin Grup İçi Karşılaştırılması.....</b>	<b>87</b>
<b>5.2.1.1. Sagittal ve Vertikal Yön Değişikliklerinin İncelenmesi.....</b>	<b>88</b>
<b>5.2.1.2. Transversal Yöndeki Değişimlerin İncelenmesi .....</b>	<b>94</b>
<b>5.2.2. Hızlı Üst Çene Genişletmesi Sonrasında Meydana Gelen Değişimlerin Gruplar Arası Karşılaştırılması.....</b>	<b>96</b>
<b>5.2.2.1. Lateral Sefalometrik Film Ölçümlerinin Karşılaştırılması.....</b>	<b>96</b>
<b>5.2.2.2. Posteroanterior Sefalometrik Film Ölçümlerinin Karşılaştırılması .....</b>	<b>96</b>
<b>5.2.2.3. Alçı Model Üzerinde Ölçülen Molar Tipping Miktarlarının Karşılaştırılması... </b>	<b>97</b>
<b>6. SONUÇLAR VE ÖNERİLER.....</b>	<b>99</b>

<b>7. KAYNAKLAR .....</b>	<b>101</b>
<b>8.EKLER.....</b>	<b>111</b>
<b>9.ÖZGEÇMİŞ .....</b>	<b>112</b>



## TABLÖLAR LİSTESİ

<b>TABLO 4.1.</b> POSTEROANTERİÖR SEFALOMETRİK FİLM ÖLÇÜMLERİNİN DAĞILIMI.....	68
<b>TABLO 4.2.</b> LATERAL SEFALOMETRİK FİLM ÖLÇÜMLERİNİN DAĞILIMI ...	70
<b>TABLO 4.3.</b> MOLAR TİPPİNG MİKTARLARININ GRUPLAR ARASI KARŞILAŞTIRILMASI.....	73



## ŞEKİLLER LİSTESİ

<b>ŞEKİL 2.1.</b> SCAMMON'UN VÜCUDUN DÖRT ANA DOKU SİSTEMİNİN BÜYÜMESİ İÇİN EĞRİLERİ(W. R. PROFFİT ET AL., 2018).....	3
<b>ŞEKİL 2.2.</b> NORMAL BÜYÜME VE GELİŞME SIRASINDA GENEL VÜCUT ORANLARINDAKİ DEĞİŞİKLİKLERİN ŞEMATİK GÖSTERİMİ. FETAL YAŞAMIN 3. AYINDAN SONRA BAŞ VE YÜZ BÜYÜKLÜĞÜ TOTAL VÜCUDA ORANLA AZALIR (W. R. PROFFİT ET AL., 2018).....	4
<b>ŞEKİL 2.3.</b> MAKSİLLAYI ÇEVRELEYEN YUMUŞAK DOKULAR BÜYÜDÜKÇE MAKSİLLA İLERİ VE AŞAĞI DOĞRU TRANSLASYONA UĞRAR, BÖYLELİKLE SÜPERİÖR VE POSTERİÖR SÜTURLARDA AÇIKLIK OLUŞUR. BU BOŞLUK SÜTURLARA YENİ KEMİK EKLENMESİYLE DOLAR (W. R. PROFFİT ET AL., 2018).....	6
<b>ŞEKİL 2.4.</b> MAKSİLLANIN ANTERİÖR YÜZAYI REZORPSİYON EĞİLİMİNDEDİR. REZORPSİYON YÜZEYLERİ KOYU SARI RENKTE GÖSTERİLMİŞTİR. ANTERİÖR NASAL SPİNA ETRAFINDAKİ ALAN İSTİSNADIR (W. R. PROFFİT ET AL., 2018).....	7
<b>ŞEKİL 2.5.</b> GENEL BÜYÜME YÖNÜNE ZIT YÖNDE GERÇEKLEŞEN YÜZEY REMODELİNGİ (W. R. PROFFİT ET AL., 2018).....	8
<b>ŞEKİL 2.6.</b> PALATAL KEMİĞİN REMODELİNGİ TRANSLASYON YÖNÜYLE AYNIDIR. BURUN TABANINDA REZORPSİYON AĞIZ İÇİNE BAKAN KISIMDA APOZİSYON OLUR. BUNUNLA BİRLİKTE ANTERİÖR YÜZEYDE (W. R. PROFFİT ET AL., 2018).....	9
<b>ŞEKİL 2.7.</b> MAKSİLLA ANATOMİSİ, ÜSTTEN GÖRÜNÜM (SOBOTTA, 2006).....	11
<b>ŞEKİL 2.8.</b> MAKSİLLANIN LATERALDEN GÖRÜŞÜ (SOBOTTA, 2006).....	12
<b>ŞEKİL 2.9.</b> HAAS EXPANSİYON APAREYİ (MOREİRA ET AL., 2017).....	22
<b>ŞEKİL 2.10.</b> RİJİT AKRİLİK BONDED EXPANSİYON APAREYİ (HALICIOĞLU & YAVUZ).....	23
<b>ŞEKİL 2.11.</b> HYRAX EKSPANSİYON APAREYİ (MOREİRA ET AL., 2017).....	23
<b>ŞEKİL 2.12.</b> HYRAX APAREYİNİN POSTERİÖR DIŞLARIN OKLUZAL YÜZEYLERİNE AKRİL EKLENEREK YAPILAN MODİFİKASYONU (DE ROSSİ, STUANİ, & DA SİLVA, 2010).....	24
<b>ŞEKİL 2.13.</b> HAFIZA VİDALI EKSPANDER (HALICIOĞLU & YAVUZ).....	25
<b>ŞEKİL 2.14.</b> APERTURA PİRİFORMİSTEN PTERİGOMAKSİLLER BİRLEŞİME KADAR KORTİKOTOMİYİ GÖSTEREN ŞEMATİK ÇİZİM (M. J. KOUDSTAAL ET AL., 2005).....	36
<b>ŞEKİL 2.15.</b> MİDPALATAL SÜTURUN OSTEOTOMİSİNİ GÖSTEREN ŞEMATİK ÇİZİM (M. J. KOUDSTAAL ET AL., 2005).....	36
<b>ŞEKİL 2.16.</b> SPİNA NASALIS POSTERİÖR İNCİSİV FORAMENİN HEMEN ARKASINDAKİ NOKTAYA KADAR İKİ PARAMEDİAN PALATAL OSTEOTOMİSİNİ GÖSTEREN ŞEMATİK ÇİZİM (M. J. KOUDSTAAL ET AL., 2005).....	37
<b>ŞEKİL 2.17.</b> PTERYGOİD PLAKALARIN OSTEOTOMİSİNİ GÖSTEREN ŞEMATİK ÇİZİM (M. J. KOUDSTAAL ET AL., 2005).....	38
<b>ŞEKİL 2.18.</b> SEPTUM OSTEOTOMUNUN KULLANILMASIYLA NAZAL SEPTUMUN SERBESTLEŞTİRİLMESİNİ GÖSTEREN ŞEMATİK ÇİZİM (M. J. KOUDSTAAL ET AL., 2005).....	38

<b>ŞEKİL 2.19.</b> PTERYGOMAKSİLLER BAĞLANTI VE HATALI OSTEOTOM KONUMU (IŞIK, ALPARSLAN, & MENZİLETOĞLU).....	41
<b>ŞEKİL 2.20.</b> PTERYGOMAKSİLLER BAĞLANTI VE DOĞRU OSTEOTOM KONUMU(IŞIK ET AL.).....	41
<b>ŞEKİL 3.1.</b> LATERAL SEFALOMETRİK FİLM ÖLÇÜMLERİNDE KULLANILAN ANATOMİK NOKTALAR .....	54
<b>ŞEKİL 3.2.</b> LATERAL SEFALOMETRİK FİLM ÖLÇÜMLERİNDE KULLANILAN DÜZLEMLER .....	55
<b>ŞEKİL 3.3.</b> LATERAL SEFALOMETRİK FİLM ÖLÇÜMÜNDE KULLANILAN AÇISAL ÖLÇÜMLER .....	57
<b>ŞEKİL 3.4.</b> LATERAL SEFALOMETRİK FİLM ÖLÇÜMÜNDE KULLANILAN BOYUTSAL ÖLÇÜMLER .....	58
<b>ŞEKİL 3.5.</b> POSTEROANTERİOR SEFALOMETRİK FİLM ÖLÇÜMÜNDE KULLANILAN ANATOMİK NOKTALAR.....	60
<b>ŞEKİL 3.6.</b> POSTEROANTERİOR SEFALOMETRİK FİLM ÖLÇÜMÜNDE KULLANILAN DÜZLEMLER.....	61
<b>ŞEKİL 3.7.</b> POSTEROANTERİOR SEFALOMETRİK FİLM ÖLÇÜMÜNDE KULLANILAN BOYUTSAL ÖLÇÜMLER .....	63

## KISALTMALAR VE SİMGELER LİSTESİ

**RME** : Rapid Maksillary Expansion

**SARME** : Surgical Assisted Rapid Maxillary Expansion

**TPA** : Transpalatal Ark

**TPD** : Trans Palatal Distractor

**PD** : Palatal Distractor

**Ark** : Arkadaşları

**g** : Gram

**mm** : Milimetre

**%** : Yüzde

**°** : Derece

## 1.GİRİŞ

Fonksiyonel, genetik veya çevresel faktörlerle meydana gelen iskeletsel kraniofasial anomaliler, fasial bölgenin büyümesini kötü yönde etkileyerek sagittal, vertikal ve transversal yönde anomalilere sebep olabilir (Graber, Vanarsdall, Vig, & Huang, 2016).

Transversal yöndeki anomalilerde sıklıkla iskeletsel ve/veya dişsel, tek ya da çift taraflı posterior çapraz kapanış görülmektedir (A. J. Haas, 1965).

Adolesanlarda ve çocuklarda tek veya çift taraflı posterior çapraz kapanışla birlikte görülen sagittal yöndeki maksiller yetersizlikleri düzeltmek için, ark çevresini genişletmek ve çapraşıklığı gidermek için veya konservatif çekimsiz tedavi yapabilmek amacıyla hızlı maksiller genişletme (RME) kullanılır (Lagravère, Carey, Heo, Toogood, & Major, 2010). Bununla birlikte, yetişkin hastalarda cerrahi destekli hızlı üst çene genişletmesi yapılması durumunda ortopedik maksiller genişletme genellikle başarısız olmakta ya da nadiren başarılı olmaktadır. Bunun sebebi olarak midpalatal sütür ve komşu süturların, geç adolesan dönemde kaynaşmaya başlaması ve yaşla birlikte daha rijit hale gelmesi söylenebilir (Melsen & Melsen, 1982).

Yetişkinlerde geleneksel RME yapılması; sütür açılımının başarısız olması, sınırlı iskeletsel etki, sonuçların stabil olmaması, ağrı, ödem, posterior dişlerin bukkal yönde devrilmesi, dişeti çekilmesi, kök rezorpsiyonu ve ülserasyon gibi yan etkileri ortaya çıkarmaktadır (Cao, Zhou, Song, & Vanarsdall Jr, 2009). Cerrahi destekli hızlı üst çene genişletmesi (SARME), yetişkinlerde genişletme kuvvetlerine direnen kapalı süturların cerrahi olarak serbestleştirilmesi yoluyla yukarıda bahsedilen komplikasyonların üstesinden gelmek için sıklıkla kullanılmaktadır (Cureton & Cuenin,

1999). Ancak, hastaların cerrahi konusunda tereddütleri, operasyonun maliyeti ve eşlik eden cerrahi riskler hastaların heveslerini kırmakta ve bazen tedaviden vazgeçmelerine bile sebep olmaktadır (K.-J. Lee, Park, Park, & Hwang, 2010).

Son yıllarda iskeletsel ankraj kavramın ortaya çıkmasıyla birlikte, bunu sağlayabilecek mini vida, mini implant, mini plak, onplant gibi aygıtların kullanımı ortodontide yaygınlaşmıştır (Sfondrini, Gandini, Alcozer, Vallittu, & Scribante, 2018). Hızlı üst çene genişletmesinde de konvansiyonel apareylere bir alternatif oluşturması amacıyla iskeletsel ankraj amaçlı mini vidalardan destek alan apareyler kullanılmaya başlanmıştır.

Literatürde, mini vida destekli RME ile geleneksel RME'nin karşılaştırıldığı çalışmalara rastlanmaktadır (K. B. Kim & Helmkamp, 2012; Lin et al., 2015; Montigny, 2017). Bu çalışmalarda mini vida destekli RME'nin daha fazla ortopedik etki ve daha az dentoalveolar yan etki ürettiği bildirilmiştir. Ancak yapılan literatür taramasında 4 mini vidalı RME, SARME ve konvansiyonel RME'nin iskeletselsel ve dental etkilerini karşılaştıran bir çalışmaya rastlanmamıştır.

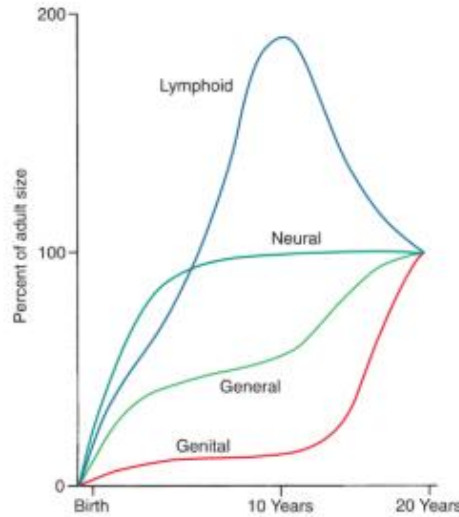
Bu retrospektif çalışmanın amacı, konvansiyonel hızlı üst çene genişletmesi, cerrahi destekli hızlı üst çene genişletmesi ve mini vida destekli hızlı üst çene genişletme uygulamalarının iskeletsel, alveoler ve dental yapılar üzerine etkilerini, genişletme öncesinde (T0) ve aktif genişletmenin tamamlanmasını takip eden 3 aylık pekiştirme dönemi sonrasında (T1) alınan postero-anterior, lateral sefalometrik filmler ve alçı modeller üzerinde değerlendirmek ve elde edilen sonuçları karşılaştırmaktır. Çalışmamızın sıfır hipotezi, üç genişletme uygulaması arasında hiçbir fark olmadığı şeklindedir.

## 2. GENEL BİLGİLER

### 2.1. BÜYÜME VE GELİŞİM

Büyüme ve gelişim, yakından ilişkili olmasına rağmen, eş anlamlı değildir. Büyüme terimi genellikle boyuttaki artışı ifade eden anatomik bir olgu iken gelişim ise organizmanın çeşitli bölümleri arasındaki oran değişimini ifade eder ve hayat boyu devam eder. Büyüme biyolojik aktivitenin kantitatif yönüdür ve hormonaldir. Oysa gelişim fizyolojik ve davranışsaldır (W. R. Proffit, Fields, Larson, & Sarver, 2018).

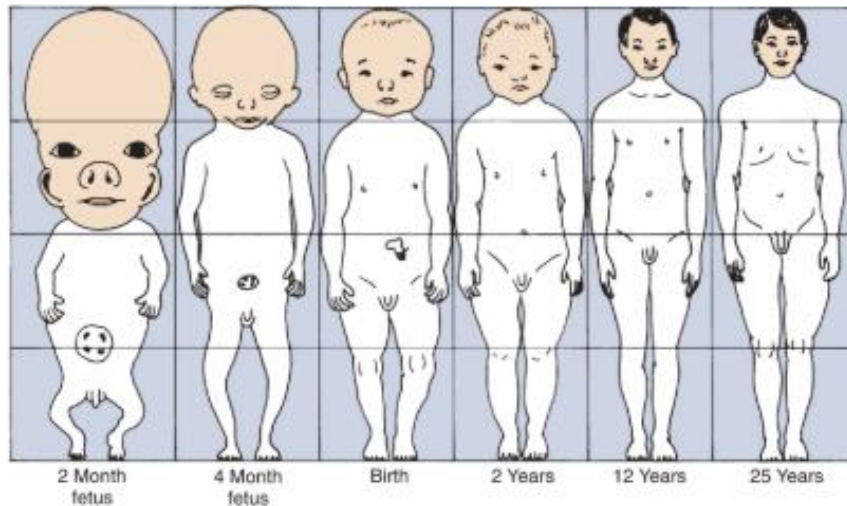
Scammon, vücuttaki farklı organların farklı zamanlarda, farklı oranlarda ve farklı miktarlarda büyüdüğünü bildirmiş ve bu duruma diferansiyel büyüme adını vermiştir. Scammon eğrisi adı verilen grafik ile de bu durum açık bir şekilde gösterilmiştir. (W. R. Proffit et al., 2018).



**Şekil 2.1.** Scammon'un vücudun dört ana doku sisteminin büyümesi için eğrileri (W. R. Proffit et al., 2018)

Kas, kemik ve iç organlar dahil olmak üzere genel vücut dokuları, çocukluk çağında yavaşlayan ve ergenlik döneminde hızlanan S şeklinde bir büyüme eğrisi gösterir. Lenfoid dokular, geç çocukluk döneminde erişkin boyutlarının iki katına çıkar ve daha sonra involusyona uğrayarak küçülürler. Genital dokuların büyümesinde ise hız puberte döneminde maksimumdur ve bu dönemde erişkin boyutlarına ulaşmış olur (W. R. Proffit et al., 2018).

İnsanda baştan kuyruk sokumuna doğru artan bir büyüme potansiyeli vardır. Bu artışa sefalokaudal büyüme gradienti denir. Bu durum yüz içinde bile belirgindir. Kafatası doğum sırasında yüzden orantılı olarak daha büyüktür ancak doğum sonrası yüz kafatasından daha fazla büyür. Benzer şekilde, mandibula maksilladan daha fazla miktarda ve daha uzun süre büyümesini sürdürür (W. R. Proffit et al., 2018).



**Şekil 2.2.** Normal büyüme ve gelişme sırasında genel vücut oranlarındaki değişikliklerin şematik gösterimi. Fetal yaşamın 3. ayından sonra baş ve yüz büyüklüğü total vücuda oranla azalır (W. R. Proffit et al., 2018).

### **2.1.1. Maksillanın Postnatal Büyüme Ve Gelişimi**

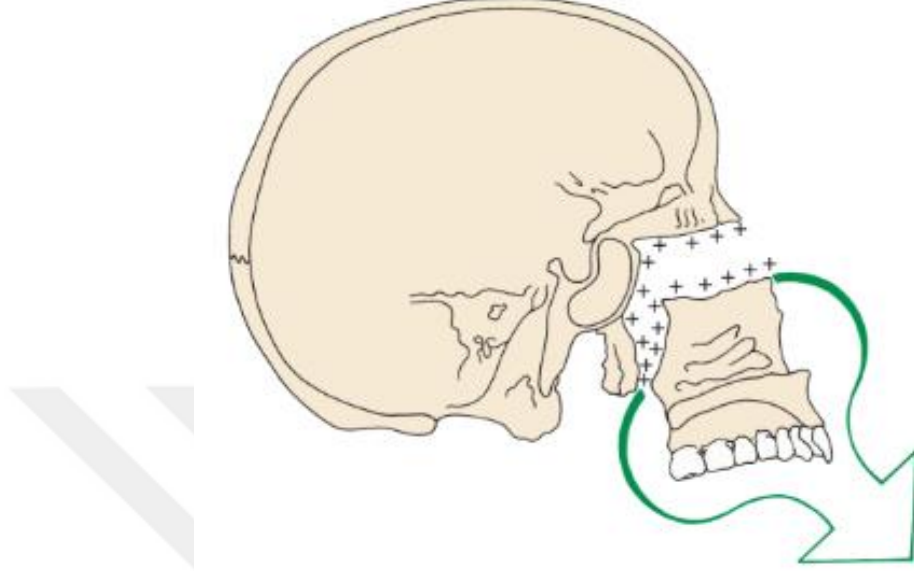
Maksilla postnatal dönemde tamamen intramembranöz kemikleşmeyle oluşur. Kıkırdak taslağı olmadığından maksilla; kemik apozisyonu ve yüzey modelingi/remodelingi olmak üzere 2 şekilde büyür. Ek olarak, maksilla, arkasındaki kranial kaidenin büyümesiyle ileriye doğru hareket eder.

Yüzün büyüme paterni kafatası tabanına göre aşağı ve öne doğrudur, yani maksilla büyüdükçe kafatası ve kafa tabanına göre aşağı ve ileri yönde hareket eder. Bu iki yolla gerçekleştirilir: 1) kranial kaide büyümesi ile oluşturulan arkadan itme 2) süturlardaki büyüme. Maksilla kafa tabanının ön ucuna bağlandığından kafa tabanının ileri doğru büyümesi onu da ileri doğru hareket ettirir. Yaklaşık 6 yaşına kadar kafa kaidesinin büyümesiyle oluşan yerdeğiştirme, maksillanın ileri büyümesinin önemli bir parçasını oluşturur. Yaklaşık 7 yaş civarında, kranial kaide büyümesi durur ve daha sonra maksilla, süturlardaki büyüme ile ileriye doğru hareketini devam ettirir (W. R. Proffit et al., 2018).

### **2.1.2 Üst Çenenin Translasyonu**

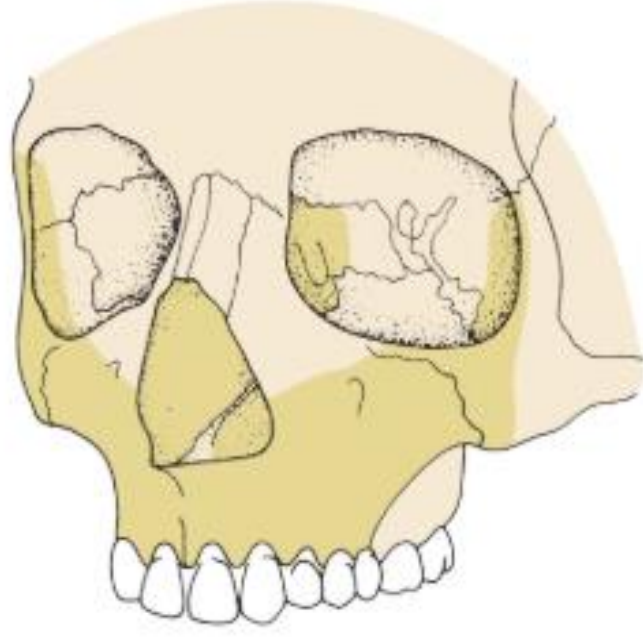
Şekil 2.3.'te gösterildiği gibi, maksillanın süperior ve posterior süturları, maksillanın ileri ve aşağı yönde hareketini sağlar. Aşağı ve ileri hareket gerçekleştikçe, süturlarda oluşan boşluk, kemiğin proliferasyonu ile doldurulur. Süturlar aynı genişlikte kalır ve maksillanın süreçleri uzamış olur. Süturun her iki tarafında kemik apozisyonu olduğundan maksillanın bağlı olduğu kemikler de büyür. Maksillanın posterior sınırının bir kısmı, tüberosite bölgesinde serbest bir yüzeydir. Bu yüzeyde de kemik oluşur.

Böylece süt molar ve daimi molar dişlerin sürmesi için ilave alan oluşturulur (W. R. Proffit et al., 2018).



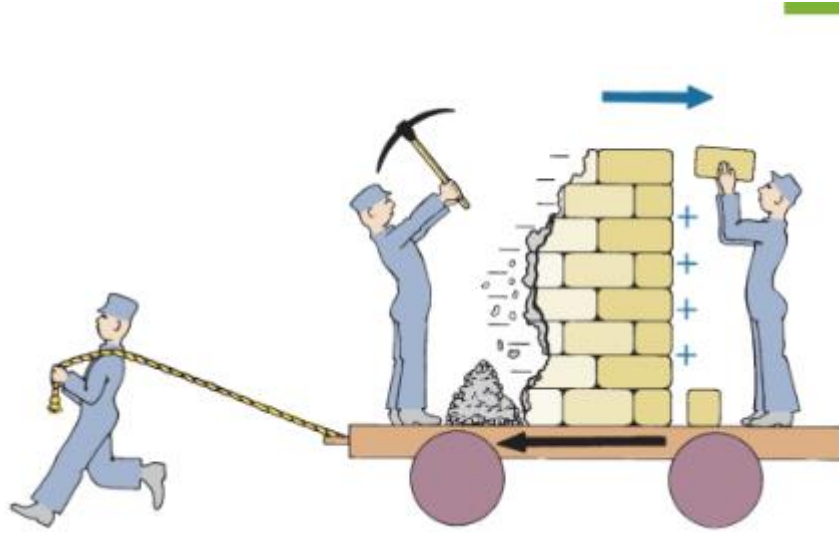
**Şekil 2.3.** Maksillayı çevreleyen yumuşak dokular büyüdükçe maksilla ileri ve aşağı doğru translasyona uğrar, böylelikle süperior ve posterior süturlarda açıklık oluşur. Bu boşluk süturlara yeni kemik eklenmesiyle dolar (W. R. Proffit et al., 2018).

Maksilla aşağı ve ileri doğru büyüdükçe ön yüzeyinde remodeling olur ve kemiğin anterior yüzeyinde kemik rezorpsiyonu gerçekleşir. Maksillanın anterior yüzeyinin neredeyse tamamı rezorpsiyon bölgesidir (Şekil 2.4.).



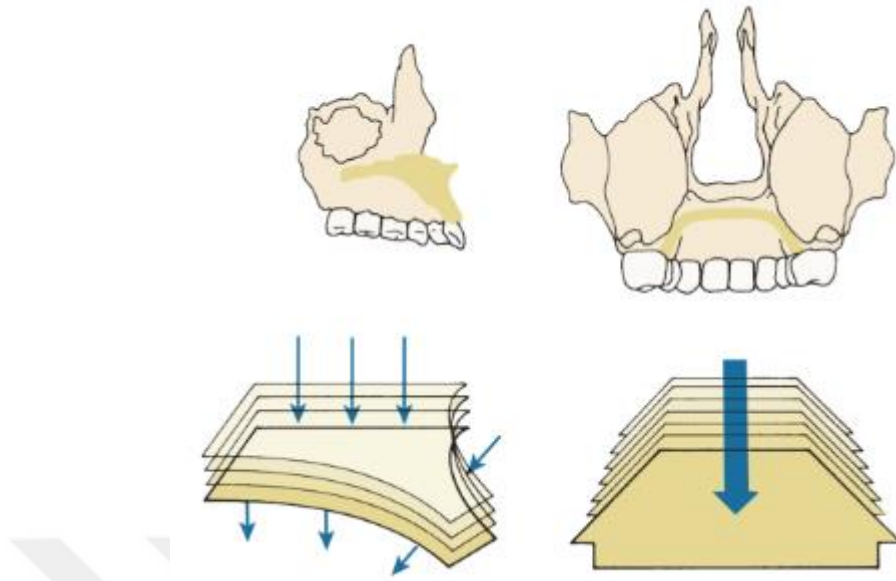
**Şekil 2.4.** Maksillanın anterior yüzeyi rezorpsiyon alanıdır. Rezorpsiyon yüzeyleri koyu sarı renkte gösterilmiştir. Anterior nasal spina etrafındaki alan istisnadır (W. R. Proffit et al., 2018).

Nazomaksiller kemik kompleksinin tümü kranyuma göre göreceli olarak uzayda ileri ve aşağı hareket eder. Enlow, bu durumu temsili olarak resmetmiştir (Şekil 2.5.). Maksilla, tekerlekler üzerindeki platform gibidir, ileri doğru hareket ederken, aynı zamanda şekildeki duvarla temsil edilen yüzeyi uzayda hareket eden tüm büyüme yönünün aksine anteriorda rezorpsiyona, posteriorda ise apozisyona uğrar.



**Şekil 2.5.** Genel büyüme yönüne zıt yönde gerçekleşen yüzey remodelingi (W. R. Proffit et al., 2018)

Şekillenme değişiklikleri her bölgede translasyon yönüne zıt yönde gerçekleşmez. Bu durum bölge bölge farklılık gösterebilir. Aynı yönlü etkinin olduğu alanlardan biri damaktır. Bu alan, maksillanın geri kalanı ile birlikte aşağı ve öne doğru taşınır ama aynı zamanda burun tabanına bakan yüzeyde rezorpsiyon ve ağız içine bakan yüzeyde ise apozisyon olur, böylece damakta ilave bir aşağı ve ileri hareket gerçekleşir (şekil 2.6.). Bununla birlikte alveoler proçesin anterior kısmı rezorptif alandır, bu nedenle burdaki yüzeyden kemiğin kaldırılması tüm maksillanın translasyonu nedeniyle oluşacak ileri büyümeyi kompanse etme eğilimindedir (W. R. Proffit et al., 2018).



**Şekil 2.6.** Palatal kemiğin remodelingi translasyon yönüyle aynıdır. Burun tabanında rezorpsiyon ağız içine bakan kısımda apozisyon olur. (W. R. Proffit et al., 2018).

Maksilla, yüz büyüdükçe aşağı ve ileri doğru hareket eder ve süturlar yeni kemikle dolar. Septum ve çevredeki yumuşak dokular da maksillanın ileriye doğru yeniden konumlandırılmasına katkıda bulunur (W. R. Proffit et al., 2018).

Maksillada kıkırdak olmamasına rağmen, nazal septumda kıkırdak vardır ve nazomaksiller kompleks bir birim olarak büyür. Kıkırdak teorisinin savunucuları kıkırdaklı nazal septumun maksiller büyümenin diğer yönleri için kalp pili görevi gördüğünü belirtmektedir (W. R. Proffit et al., 2018).

### **2.1.3 Sutura Palatina Medianın Ossifikasyon Süreci**

Süturdaki büyüme, suture bitişik hücresel tabaka tarafından yeni kemik oluşumu ile meydana gelir. Fetal yaşamın sonuna doğru hücresel katmanların kalınlığı azalır, bu da büyüme hızının yavaşladığını ve kapsüler katmanları birleştiren ara katmandaki lif

sayısının azaldığını gösterir (M. J. Koudstaal et al., 2005). 0-18 yaş aralığındaki insan kafatası süturları üzerinde yapılan bir çalışmada, doğumdan yaklaşık 2-3 yıl sonra kafatası süturlarının genel olarak kaynaştığı, ancak lokalize şekillenmenin devam eden bir süreç olduğu bildirilmiştir (Latham & Burston, 1966).

Kraniyal süturlar, üçüncü molar dişler sürmeden önce kapanır. Bundan kısa bir süre sonra, yüz süturları kaynaşır. Kranial ve yüz komplekslerini bağlayan süturlar ise en son kapanır (Krogman, 1930). Yüz süturları ile ilgili olarak, Sicher (Sicher & DuBrul, 1975) midpalatal suture kapanmasının posterior uçta 30'lu yaşların ortasında başladığını belirtir. Ancak frontozigomatik dahil bazı yüz süturlarının daha ileri yaş gruplarında bile açık kalabileceğini belirtmiştir.

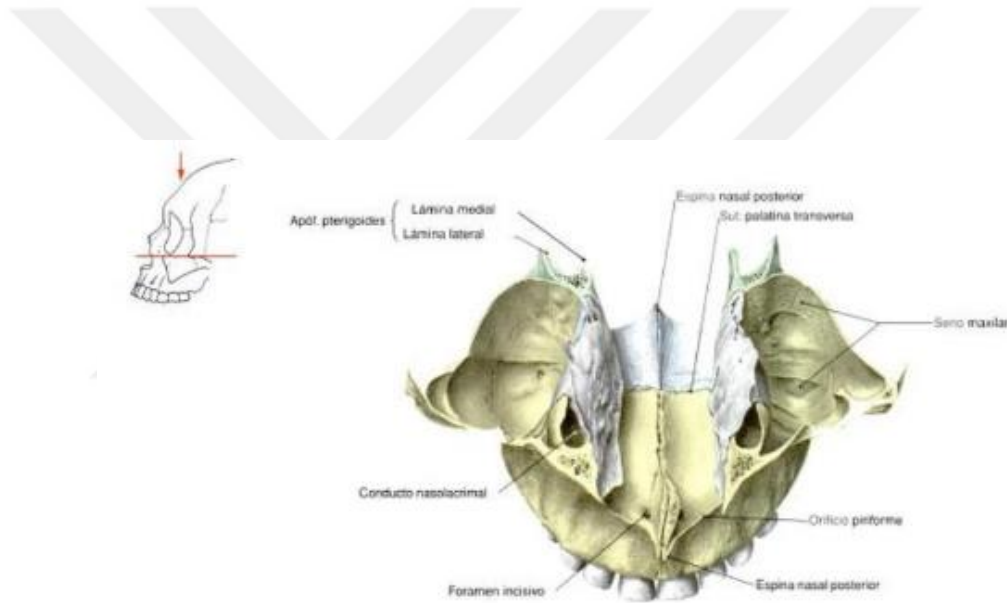
Farklı bir görüş, midpalatal sutureda 17. yılda kemik kaynaşmasına dair kanıt bulan Persson tarafından ifade edilmektedir (Persson, 1973). Bununla birlikte, Latham ve Burston, 18 yaşına kadar aynı sutureda hiçbir kaynaşma kanıtı bulamamıştır (Latham & Burston, 1966).

## **2.2 MAKSİLLER KEMİK ANATOMİSİ**

Orbita, burun ve damak oluşumunda rol alan, üst dişleri barındırıp, çiğneme ve konuşmada önemli rol alan maksilla, kafatasının hayati bir viskerokranium yapısıdır.

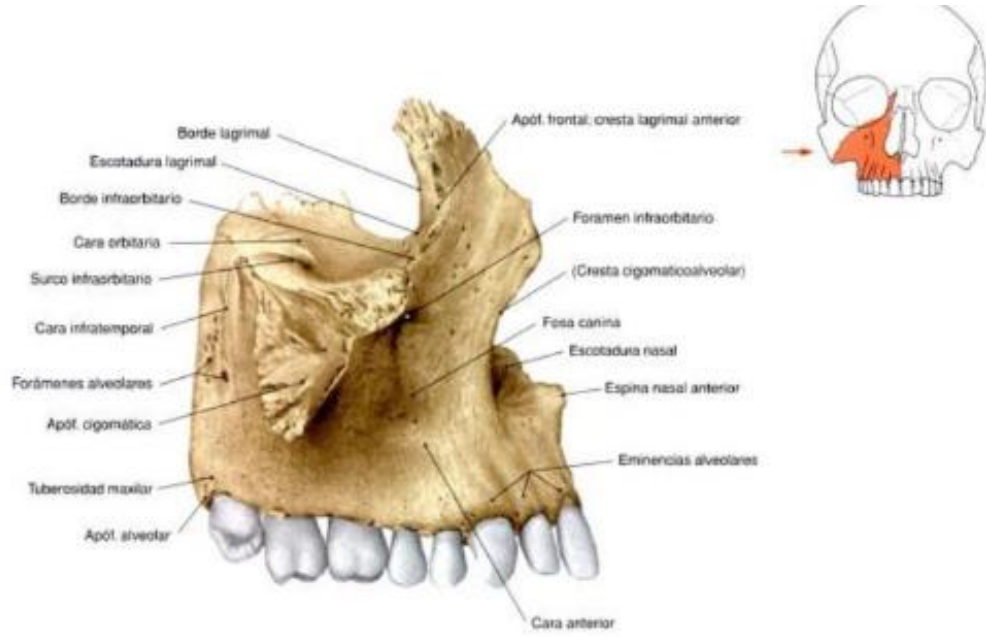
Bu kemik, biri gövde diğeri proçes adı verilen çıkıntılar (frontal, zigomatik, palatin, alveolar) olmak üzere beş ana bölümden oluşur. Maksilla, intermaksiller suture yoluyla karşı taraftaki kemikle birleşir. Maksillanın gövdesi kemiğin en büyük kısmıdır ve piramit şeklindedir. Orbitanın ön kenarı ve tabanı ile infratemporal fossanın alt kısmını oluşturur ayrıca maksiller sinüsleri içerir.

Alveolar proçes, oldukça gözenekli bir yapıya sahip maksillanın aşağı yönde uzantısıdır. Üst dişleri içeren maksiller diş arkını oluşturur. Frontal proçes orbitanın medial sınırını oluşturan dikey bir çıkıntıya sahiptir. Arkada, lakrimal kemik ile birlikte lakrimal oluğu oluşturur. Zigomatik proçes lateral yönde uzanır ve zigomatik kemikle birleşir. Son olarak palatin proçes, ağız çatısını ve burun boşluğu tabanını oluşturan horizontal uzantıdır. Palatin kemik ile birlikte sert damağı oluşturur. Anteriorda küçük bir proçes olan nasal çıkıntıya sahiptir. İncisiv foramenler, nazopalatin sinir ve büyük palatin damarlarının geçtiğı kesici dişlerin hemen arkasındaki medyan çizgide bulunur.



**Şekil 2.7.** Maksilla anatomisi, üstten görünüm (Sobotta, 2006)

Maksilla önde; frontal, arkada; sfenoid, palatin, lakrimal ve etmoid, lateralde; zigomatik medialde; nazal kemik, vomer ve konka nasalis inferior olmak üzere çok sayıda kemikle eklem yapar.



**Şekil 2.8.** Maksillanın lateralden görünüşü (Sobotta, 2006)

## 2.3 MAKSİLLER TRANSVERSAL YETMEZLİK

### 2.3.1 Çapraz Kapanışın Tanımı

Posterior çapraz kapanış, üst posterior dişlerin alt posterior dişlerle olması gerektiğinden daha palatinalde ilişki göstermesi durumudur. Bu durum süt dişlenme dönemindeki çocukların % 1 ila % 16'sında görülmektedir. Bu dönemde oluşan çoğu posterior çapraz kapanış (% 50-% 90) kendiliğinden düzelmez ve kalıcı hale gelir (Agostino et al., 2014). Erişkinlerde ise oran %8 ila %16 arasındadır.

Çapraz kapanış varlığında daha rahat bir oklüzyon elde etmek için, alt çene daha fazla dişin temas etmesine izin veren bir pozisyona geçer. Bununla birlikte, alt çenenin bu şekilde kayması dişlerin aşınmasına, çenelerin anormal büyüme ve gelişimine ve temporomandibular eklem problemleri gibi diğer problemlere yol açabilir (Agostino et al., 2014). Bu maloklüzyon çoğu zaman kendiliğinden düzelmez ve mümkün olan en

erken dönemde maksiller genişletme ile tedavi edilmelidir (Baccetti, Franchi, Cameron, & McNamara, 2001)

Erken tedavi daha iyi bir diş/iskelet ilişkisini kurmayı amaçlar. Böylece çiğneme fonksiyonunu geliştirir ve simetrik bir kondil/fossa ilişkisi kurar. Posterior çapraz kapanışın erken dönemde düzeltilmesi için önerilen tedavi, Haas tipi genişletici gibi sabit veya çıkarılabilir cihazların kullanılmasıdır. Bu ortopedik aparey, midpalatal süturu açarak maksiller diş arkının transversal boyutunu artırır (da Silva Filho, do Prado Montes, & Torelly, 1995; de Silva Fo, Boas, & Capelozza, 1991).

Daha iyi bir stabilite elde etmek için, maksiller darlığın aşırı düzeltilmesi önerilir. Çünkü yapılan genişletme miktarında en az üçte bir oranında nüks beklenir (Arat, Gökalp, Atasever, & Türkkahraman, 2003; de Silva Fo et al., 1991). Nüksü en aza indirmek için retansiyon apareyleri en az 3 ay boyunca ağızda tutulmalıdır (Arat et al., 2003).

#### ***2.3.1.1. Dişsel Posterior Çapraz Kapanış***

Dişsel posterior çapraz kapanış, diş kavislerinde darlık olmaksızın sadece dişlerin palatine eğilmesiyle karakterizedir. Bu durum tek bir diş veya bir diş grubunu kapsayabilmektedir. Çoğu kez lokal faktörler nedeniyle ortaya çıkmaktadır (Graber et al., 2016).

#### ***2.3.1.2. İskeletsel Posterior Çapraz Kapanış***

İskeletsel çapraz kapanış, alt ve üst çenenin kemik kaideleri arasında transversal yöndeki uyumsuzluktan kaynaklanmaktadır. Anomali üst çenenin dar ve/veya alt

çenenin geniş olmasından kaynaklanabilmektedir (Lux, Conradt, Burden, & Komposch, 2004).

Fonksiyonel çapraz kapanışı olan çocuklar için bildirilen pozisyonel asimetrielerin kısa sürede morfolojik hale gelmesi beklenebilir. Schmid ve arkadaşları, büyüme ve gelişimi devam eden çocuklarda morfolojik asimetrinin oklüzal değişikliklere bağlı mandibular yer değiştirmenin sonucu olduğunu ileri sürmüştür (Schmid, Mongini, & Felisio, 1991). Büyüme ve gelişimi devam eden, çapraz kapanışa sahip hastaların karakteristik Sınıf II maloklüzyonları da mandibular iskelet asimetrisini gösterir (Ben-Bassat, Yaffe, Brin, Freeman, & Ehrlich, 1993). Geç adolesanlarda ve yetişkinlerde iskeletsel çapraz kapanışların tedavisi cerrahi müdahale gerektirmektedir (A. S. Pinto, Buschang, Throckmorton, & Chen, 2001).

### **2.3.1.3. Fonksiyonel Posterior Çapraz Kapanış**

Fonksiyonel posterior çapraz kapanış genellikle süt veya karışık dişlenme dönemindeki çocuklarda gözlenmektedir ve etiolojisinde çoğu zaman erken oklüzal temaslar rol oynamaktadır. Erken temaslar genellikle üst çenenin dar olmasından kaynaklanmaktadır. Oklüzal interferanslara bağlı olarak alt çene istirahat konumundan maksimum interküspidasyona geçerken yana doğru kaymakta ve posteriora tek taraflı çapraz kapanış meydana gelmektedir (Ben-Bassat et al., 1993). Fonksiyonel çapraz kapanışı olan hastaların mandibulasının simetrik olduğu, sadece asimetrik konumlandığı düşünülür. Süt ve karışık dişlenme dönemindeki fonksiyonel unilateral posterior çapraz kapanışı olan çocuklar asimetrik kondil pozisyonuna ve asimetrik kas fonksiyonuna sahiptir. Çapraz kapanış tarafındaki kondil, glenoid fossa içinde çapraz kapanış olmayan taraftaki kondile göre rölatif olarak daha üst ve posteriora konumlanmıştır (Hesse, Årtun, Joondeph, & Kennedy, 1997).

Fonksiyonel unilateral çapraz kapanış, tek taraflı çapraz kapanış vakalarının yaklaşık % 67-79'unu içerir (Thilander, Wahlund, & Lennartsson, 1984).

Maksiller genişletme, maksiller transversal yetersizliği çözdüğü ve mandibulanın normal bir sentrik ilişki-maksimum kuspidasyon ilişkisini yeniden kazanmasına izin verdiği için fonksiyonel çapraz kapanışın tedavisinde uygulanmaktadır (A. S. Pinto et al., 2001).

### **2.3.2. Maksiller Transversal Yetmezliklerin Etiyolojisi**

Maksiller darlığın oluşmasında genetik ve/veya çevresel faktörlerin etkili olduğu belirtilmiştir. Bununla birlikte multifaktöriyel etkenler sonucu da meydana gelebilir (W. Proffit & Fields, 1993). Bu etkenler; parmak emme, hatalı yutkunma, adenoid hipertrofisi veya üst solunum yollarında oluşan tıkanıklık ve ağız solunumu gibi faktörlerdir (Melsen, Stensgaard, & Pedersen, 1979). Parmak emme veya emzik emme gibi durumlarda dil ağız tabanında konumlanmaktadır. Dilin ağız tabanında konumlanması, üst posterior dişlerin palatinalden desteklenmemesine ve yanak basıncını dengeleyememesi sonucunda daha dar bir üst çene oluşmasına; alt dişlerde ise basıncın artması sonucu daha geniş bir alt çene oluşumuna neden olmaktadır. Bu değişiklikler sonucunda da çeneler arası transversal uyumsuzluklar oluşmakta ve posterior çapraz kapanış eğilimi artmaktadır (Larsson, 1986). Ağız solunumu yapan bireylerde de benzer şekilde dil ağız tabanında konumlanarak basınç değişikliğine neden olur ve posterior çapraz kapanış meydana gelir.

### 2.3.3. Maksiller Transversal Yetmezliğin Teşhisi

İskeletsel transversal yetmezliğin radyografik olarak tanımlanması ve değerlendirilmesinde posteroanterior sefalogram en kolay ulaşılabilir ve güvenilir tanı aracıdır (Allen, Rebellato, Sheats, & Ceron, 2003). Yüz asimetrisi ile ilişkili olduğu durumlar dışında, transversal düzlemin iskelet değerlendirmesi tipik olarak sadece dental modellerle de yapılabilir (Allen et al., 2003). Çünkü maksiller intermolar genişlik maksiller taban boyutu ile ilişkili iken mandibular dental genişlik ölçümleri mandibular iskelet boyutu ile ilişkili değildir (Allen et al., 2003). Vanarsdall ve White (Vanarsdall & White Jr, 1994)'e göre ise dental arklar dolayısı ile alçı modeller, iskeletsel transversal boyutu değerlendirmek için doğru bir araç değildir.

Klinik olarak, maksiller transversal yetmezlik tek veya iki taraflı bir çapraz kapanış, yüksek eğimli, V şeklinde damak, ön dişlerde çapraşıklık ve gülümserken ortaya çıkan artmış bukkal koridorlar şeklinde kendini gösterir (Mommaerts, 1999; Ramieri, Spada, Austa, Bianchi, & Berrone, 2005). Lupton, temel klinik özelliklerini artmış burun solunumu zorluğu, azalmış burun boşluğu hacmi, ağız solunumu, konka hipertrofisi, yüksek eğimli sert damakla birlikte görülen çift taraflı çapraz kapanış olarak tanımlamıştır. Yukarıda belirtilen klinik özelliklerden en az ikisinin varlığı iskeletsel maloklüzyonu gösterir ve maksiller transversal boyutu arttırmayı amaçlayan tedaviyi gerektirir (Lupton, 1981).

### 2.3.4. Maksiller Transversal Yetmezliğin Tedavisi

Posterior çapraz kapanışın tedavi planının belirlenmesinde posterior çapraz kapanışın gerçek bir iskelet displazisi mi yoksa sadece dentoalveoler yapıları içeren bir sorun mu olduğuna karar verilmelidir. Ek olarak, posterior çapraz kapanışın morfolojik

özelliklerinin tanımlanması, bu durumun önlenmesinde veya erken tedavisinde yardımcı olabilir ve ayrıca uygun tedavi mekaniğinin kullanılmasını sağlamak için bir rehber olabilir (Allen et al., 2003).

#### ***2.3.4.1. Yavaş Maksiller Genişletme***

Haftada 0.5-1 mm'lik aktivasyonla 450 ile 900 g arasında kuvvet uygulanarak yapılan genişletme prosedürüdür. Bu yöntemde genişletme süresi ortalama 2-6 ay arasında sürmekte ve sütural bütünlük korunduğu için ortopedik etkiden çok ortodontik hareket gözlenmektedir (Bishara & Staley, 1987; Lagravere, Major, & Flores-Mir, 2005). Ancak süt veya karışık dişlenme dönemlerinde yavaş genişletme prosedürü ile üst çenede sütural ayrılmanın gerçekleştiğinden bahsedilmiştir. Sütura uzun dönemde hafif kuvvet uygulanmasıyla dokuların iskeletsel ve dişsel değişimlere daha iyi uyum sağladığı ve hızlı genişletmeye göre daha az relaps olduğu bildirilmiştir (Akkaya, Lorenzon, & Üçm, 1998)

19. yüzyılın ilk yarısında Lefoulon (Lefoulon, 1839, 1841) ve Talma (Talma, 1852), palatal veya bukkal C-şekilli bir spring ile maksiller genişletme yaptıklarını rapor etmişlerdir. Daha az ciddi vakalarda ise ebeveyn veya çocuğun kendisi tarafından her sabah veya günde birçok kez başparmağın lateral yönde kuvvet uygulaması önerilmiştir.

Yavaş üst çene genişletmesinde günümüzde en sık kullanılan apareyler; hareketli plaklar, minne apareyi ve quad helix'tir (Akkaya et al., 1998).

### ***2.3.4.2. Hızlı Maksiller Genişletme***

Hızlı maksiller genişletme, maksiller transversal yetersizliğin düzeltilmesinde kullanılan yaygın bir tedavi yöntemidir (Altug Atac, Karasu, & Aytac, 2006). Tedavinin amacı, dişlere ve marjinal alveoler kemiğe karşı lateral yönde bir kuvvet uygulayarak midpalatal süturu genişletmektir (Greenbaum & Zachrisson, 1982). RME, çocuklarda ve ergenlerde sütür kapanmadan önce başarıyla kullanılabilir. Ancak büyümesi tamamlanmış adolesanlarda ve genç yetişkinlerde, sütür kapanmasına bağlı maksiller genişletme başarı oranı azalır (Altug Atac et al., 2006).

Maksiller genişlik uyumsuzluklarının düzeltilmesine yönelik ilk olgu sunumu Angell tarafından yapılmıştır (Angell, 1860). 14 yaşındaki bir kız çocuğuna vida içeren bir aparey ile hızlı maksiller genişletme uyguladığı vaka raporunda, vidayı her gün çevirerek maksiller süturu 2 haftalık bir süre içinde yeterince açabildiğini bildirmiştir. Fakat bu uygulama o dönemde yaygın kullanıma geçmemiştir. 1961'de Haas'ın hızlı maksiller genişletmeyi yeniden tanıtmaya ve 1970'te RME kullanımının ideal olarak büyüme hamlesi sırasında yapılması gerektiğinden bahsetmesiyle RME tekrar popüler hale gelmiştir (A. J. Haas, 1961, 1970)

RME'nin kraniyofasiyal yapılar üzerindeki etkileri göz önüne alındığında, hastanın olgunlaşma düzeyi önemli bir faktördür ve RME tedavisinin çocuklarda yetişkinlerden daha etkili olduğu bulunmuştur (Memikoglu & Işeri, 1999). 20'li yaşlardaki hastalarda iskeletsel maksiller genişleme elde edildiğini iddia eden çalışmalar bulunsa da ortaya çıkan sonuçlar ne öngörülebilir ne de stabildir (Bishara & Staley, 1987). Bu noktada, cerrahi destekli hızlı üst çene genişletmesi (SARME) sütür gelişimini tamamlamış genç hastalar için bir alternatifken, yetişkinlerde maksillayı

geniřletmek için tek seçenektir. Ancak cerrahi işlemin (Lanigan & Mintz, 2002) komplikasyonları ve finansal maliyet, tedavinin tüm yetişkin hastalara uygulanabilirliğini sınırlandırmaktadır.

Literatürde çok sayıda çalışma, RME'nin kraniyofasiyal yapılar üzerindeki etkilerini değerlendirmiştir (Basciftci & Karaman, 2002; Berger, Pangrazio-Kulbersh, Borgula, & Kaczynski, 1998; Doruk, Bicakci, Basciftci, Agar, & Babacan, 2004; Daniela Gamba Garib, Henriques, Carvalho, & Gomes, 2007; Lima Filho & Ruellas, 2007; Sari, Uysal, Usumez, & Basciftci, 2003). Genellikle, majör farklılıklar ve tedavi hedefleri transversal düzleme odaklandığından, RME'nin sadece bu düzlem üzerindeki etkileri değerlendirilmiştir (Baccetti et al., 2001; Ballanti et al., 2009; Berger et al., 1998; Daniela G Garib, Henriques, Janson, Freitas, & Coelho, 2005).

## **2.4 HIZLI ÜST ÇENE GENİŐLETMESİ**

### **2.4.1.Hızlı Üst Çene Geniřletmesi Endikasyonları:**

- 1) Maksilla ve mandibula arasındaki transversal uyumsuzluğun 4 mm'ye eşit veya daha büyük olduğu ve maksiller azı dişlerinin bukkal olarak eğimli olduğu durumlarda,
- 2) Sınıf III tedavisinde maksillayı kraniyal tabana bağlayan sütün sisteminin mobilizasyonunu sağlayıp maksiller protraksiyonu kolaylařtırmak için,
- 3) Maksiller kollapsa neden olan yarık damak hastaları,
- 4) Orta derecede maksiller çaprařıklığı olan hastalarda ark çevresini artırmak amacıyla hızlı üst çene geniřletmesi kullanılır (Agarwal & Mathur, 2010).

### 2.4.2. Hızlı Üst Çene Genişletmesi Kontrendikasyonları:

- 1) Pubertal büyüme atağını geçmiş,
- 2) Azı dişlerinin bukkal tarafında dişeti çekilmesi olan,
- 3) Anterior açık kapanışa sahip, dik mandibular düzlem açısı ve dış bükey profili olan,
- 4) Sadece tek dişi çapraz kapanışta olan,
- 5) Kooperasyonun kötü olduğu hastalarda kontrendikedir (Agarwal & Mathur, 2010)

### 2.4.3 Vida Çevirme Protokolü

Hızlı üst çene genişletme işleminin en çok tartışılan kısmı genişletme hızı olmuş ve literatürde çok değişik vida çevirme protokolleri önerilmiştir. Zimring ve Isaacson (Isaacson & Ingram, 1964), genç bireylerde sütura açılıncaya kadar (ortalama 4-5 gün) günde 2 çeyrek tur, süturun açılmasını takiben günde 1 çeyrek tur yapılarak elde edilen genişletmenin daha dengeli olacağını belirtmişlerdir. Daha yaşlı bireylerde ise, ilk iki gün 2 çeyrek tur, daha sonraki 5. veya 7. güne kadar yani sütur açılana kadar ve sonrasında günde 1 çeyrek turluk çevirme programını önermişlerdir. Haas (A. J. Haas, 1961), birinci gün beşer dakika aralıklarla 15 dakika içinde genişletme vidasını 4 çeyrek tur, sonraki günlerde ise günde 2 çeyrek tur olacak şekilde çevirme protokolünü uygularken, Biederman (Biederman, 1973) ise birinci gün 5 veya 10 dakika aralıklarla 3 çeyrek tur, sonraki günlerde ise günde 2 çeyrek tur olacak şekilde vida aktivasyonu uygulamıştır. Ceylan ve ark (Ceylan, Oktay, & Demirci, 1996) ve Taşpınar ve ark (Taşpınar, Üçüncü, & Bishara, 2003) ise sütur açılana kadar günde 3 çeyrek tur,

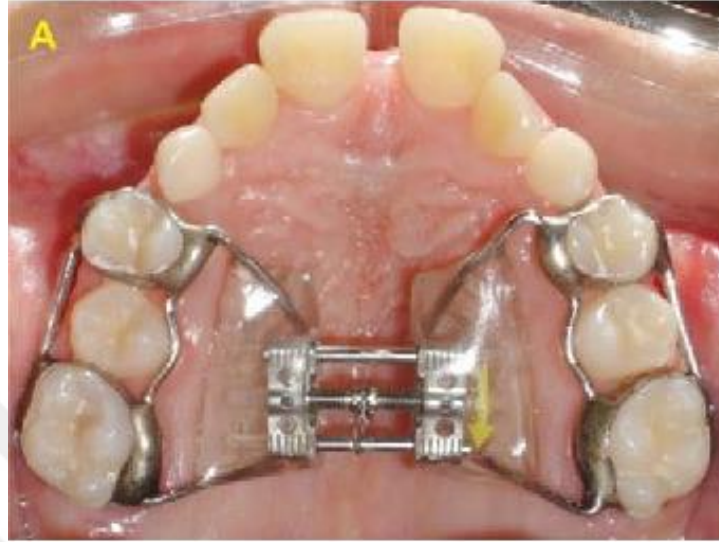süturun açılmasından sonra ise günde 2 çeyrek tur yapılan vida çevirme programını uyguladıklarını bildirmişlerdir. Tecco ve ark (Tecco, Festa, Tete, Longhi, & D'Attilio, 2005) ise vidanın ilk gün 4 çeyrek tur, takip eden günlerde 1 çeyrek tur şeklinde çevrilmesini önermişlerdir. Sander ve ark (Sander, Hüffmeier, Sander, & Sander, 2006), RME nedeniyle oluşan kök rezorpsiyonunun vidanın uyguladığı kuvvetten ziyade aktif tedavi süresi ile ilişkili olduğu düşüncesiyle Hyrax RME vidasının günde en az 5 defa ( $0,225 \text{ mm.} \times 5 = 1,125 \text{ mm.}$ ) çevrilmesini önermişlerdir. Chatellier ve Chateau (Chatellier & Chateau, 1963) ise ilk 3 gün içinde üst çenede 6 mm ve takip eden bir hafta içinde ise 3 mm olacak şekilde genişletme işlemi uygulamışlar ve bu işleme ultra-rapid maksiller ekspansiyon ismini vermişlerdir. Farklı apareylerle yapılan hızlı üst çene genişletmesinde genel olarak önerilen yöntem vidanın sabah ve akşam olmak üzere günde 2 çeyrek tur çevrilmesidir (Ciambotti, Ngan, Durkee, Kohli, & Kim, 2001; A. J. Haas, 1961; McNamara, 2000; D. Timms & Vero, 1981; Wertz, 1970).

#### 2.4.4. Hızlı Üst Çene Genişletmesinde Kullanılan Apareyler

Hızlı üst çene genişletmesinde kullanılan apareyler şunlardır:

**Haas Apareyi:** 1961 yılında Dr. Andrew Haas tarafından tanıtılan bu aparey, üst birinci küçük azı ve molar dişlere yerleştirilen bantlara akrilik plak içinden çıkan kalın tellerin lehimlenmesi ve plağın ortasına bir genişletme vidası yerleştirilmesiyle yapılmaktadır (Şekil 2.9.). Bu apareyin akrilik desteği sayesinde kuvvetin bir bütün olarak maksillanın iskeletsel ve dentoalveoler yapılarına uygulandığı, daha fazla paralel genişletme sağlandığı ve elde edilen ortopedik etkinin ortodontik etkiden daha fazla olduğu öne sürülmektedir (A. Haas, 1980; A. J. Haas, 1961). Ancak, akrilik plağı

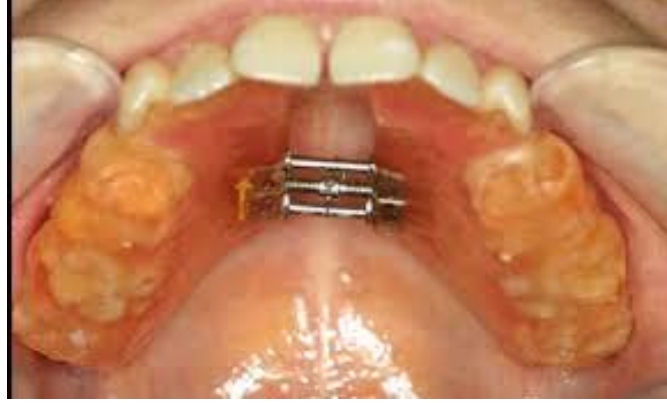yüzünden bu apareyin hijyenik olmadığı ve yumuşak dokuda irritasyonlara neden olabileceği de rapor edilmiştir (Biederman, 1973).



**Şekil 2.9.** Haas ekspansiyon apareyi (Moreira et al., 2017)

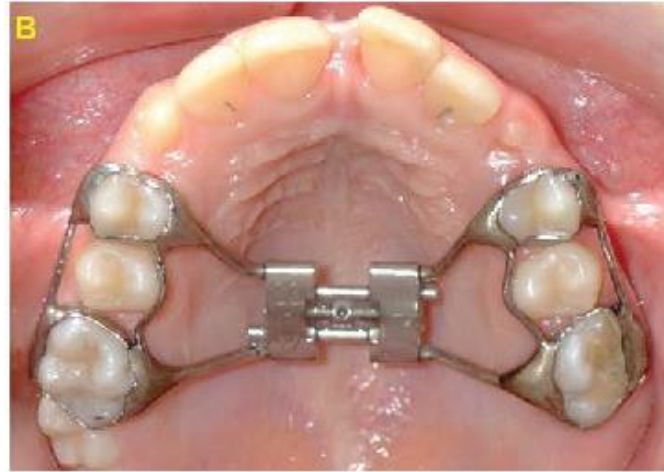**Cap Splint Apareyi:** Timms (D. Timms & Vero, 1981) tarafından 1981 yılında tanıtılan bu aparey, üst kesici dişler dışında tüm dişlerin oklüzal ve insizal kenarlarını örten krom kobalt döküm plak ve bir vidadan oluşur. Bu aparey zamanla modifiye edilerek döküm yerine akrilik plaktan yapılmaya başlanmıştır.

**Rijit Akrilik Bonded Maksiller Genişletme Apareyi:** Hekim açısından klinik yapımı ve hastaya uygulanması kolay olan bu aparey, posterior dişlerin bukkal, oklüzal ve palatinal yüzleri ile anterior dişlerin sadece palatinal yüzlerini, maksillanın palatinal kısmını tamamen saran, rijit akriliğin içine midpalatal düzlemde premolarlar arasında konan bir vidadan oluşan, diş ve doku destekli bir apareydir (Şekil 2.10.). Rijit bir yapıya sahip olmasından dolayı, dişlerde daha az tipping ve daha fazla iskeletsel genişletme yaptığı düşünülerek, bu apareyle daha kalıcı sonuçlar elde edildiği bildirilmiştir (İşeri & Özsoy, 2004; Memikoglu & İşeri, 1999; Özsoy, 2001).



**Şekil 2.10.** Rijit akrilik bonded ekspansiyon apareyi (HALICIOĞLU & YAVUZ)

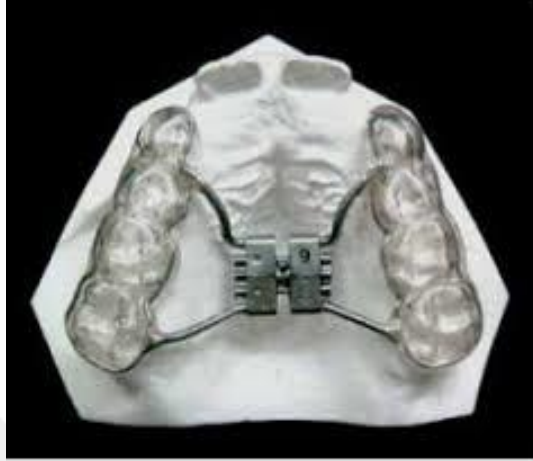**Hyrax Apareyi:** Akrilik destek olmaksızın sadece premolar ve molar bantlarına lehimlenen bir vidadan oluşan diş destekli bu aparey Biederman (Biederman, 1973) tarafından “Hygienic rapid expander” olarak tanıtılmış ve Haas apareyine göre daha hijyenik olduğu belirtilmiştir (Şekil 2.11.). Hyrax apareyi klinisyenlerce en fazla tercih edilen hızlı üst çene genişletme apareyidir (Schuster, Borel-Scherf, & Schopf, 2005).



**Şekil 2.11.** Hyrax ekspansiyon apareyi (Moreira et al., 2017)

**Hyrax Modifikasyonları:** Hyrax apareyinin posterior dişlerin okluzal yüzeyleri veya buna ek olarak diğer yüzeylerine akrilik eklenerek yapılan modifikasyonları

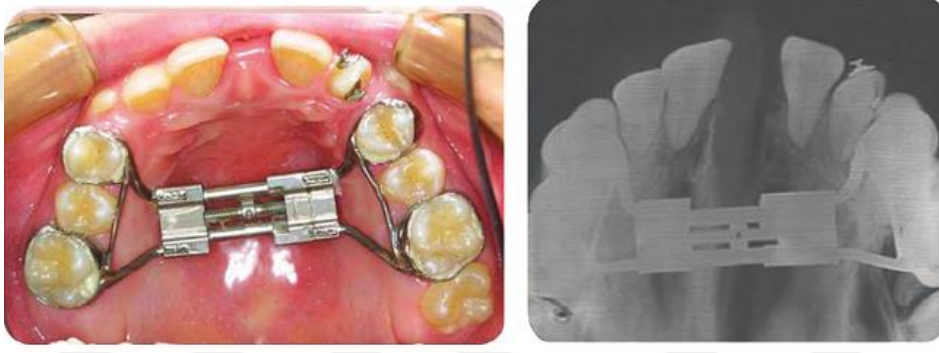
geliştirilmiştir (Şekil2.12.). Bu akrilik desteklerin eklenmesinin vertikal yön kontrolü başta olmak üzere bir takım avantajları olduğu bildirilmiştir (Akkaya, Lorenzon, & Üçem, 1999; Akkaya et al., 1998; Basciftci & Karaman, 2002; Howe, 1982).



**Şekil 2.12.** Hyrax apareyinin posterior dişlerin okluzal yüzeylerine akrilik eklenerek yapılan modifikasyonu (De Rossi, Stuani, & da Silva, 2010)

**Hafızalı vidalar:** 2004 yılında Wichelhaus ve ark. (Wichelhaus, Geserick, & Ball, 2004) tarafından Ni-Ti hızlı maksiller genişletme vidası (Hafızalı vida) olarak tanıtılmış olup, sürekli kuvvet uygulamak için vida haznesinde Ni-Ti açık coil springler bulundurmaktadır (Şekil2.13.). Wichelhaus ve ark. (Wichelhaus et al., 2004) Ni-Ti hızlı maksiller ekspansiyon vidalarıyla yapılacak tedavilerde vidanın sabah, öğle ve akşam 2 defa  $\frac{1}{4}$  (çeyrek) tur çevrilmesini önermişlerdir. 37 derece santigradta İnstron universal test makinasıyla yaptıkları çalışmada vidanın günde 6 defa aktivasyonu ile sürekli olarak 1,225-1,425 gr. kuvvet uyguladığını ve bunun sütür açılması için yeterli bir kuvvet olduğunu belirtmişlerdir. Kendi klinik gözlemleri sonucu günlük 6 tur aktivasyonun günde 2 defa 3 çeyrek tur şeklinde de yapılabileceğini söylemişlerdir.

Halicioğlu (Halicioğlu, 2009), Hafızalı vida ve Hyrax vidasının etkilerini karşılaştırdığı araştırmasında; her iki vida kullanılarak yapılan hızlı üst çene genişletmesinin başarıyla gerçekleştirilebildiğini belirtmiş, ancak hafızalı vida ile yapılan hızlı üst çene genişletmesinin daha kısa sürede tamamlanmasının, bu vidaların pekiştirme döneminde bir miktar daha genişlemesinin ve daha hafif kuvvetler uygulamasının konvansiyonel Hyrax vidalarına göre avantaj olarak düşünülebileceğini bildirmiştir.



**Şekil 2.13.** Hafıza vidalı ekspander (HALICIOĞLU & YAVUZ)

#### **2.4.5. Hızlı Üst Çene Genişletmesinde Zamanlama**

Klinik uygulamada; transversal uyumsuzluğun iskeletsel düzeltilmesi, hastanın cinsiyetine bağlı olarak yaklaşık 14-15 yaşına kadar yapılabilmektedir. Bu yaştan sonra ortopedik genişleme neredeyse imkansız hale gelmektedir ve işlem çok ağrılı olmaktadır (Melsen, 1975; Öztürk et al., 2003). Genel olarak, midpalatal süturun kapanmasının bu tip genişlemeyi engellediği varsayılır (Melsen, 1975).

Büyümesi tamamlanmış hastalarda genişletmeyi başarmak mümkün olsa da, sonuçlar ne öngörülebilir ne de stabildir. Proffit (Proffit & Fields 3rd, 2000) ve McNamara ve Brudon (McNamara & Brudon, 1993), onlu yaşların sonlarında ve 20'li

yaşların başlarında maksiller ekspansiyonun uygulanabilirliğini sorgulamışlardır. Sabit ortodontik tedavi ile birlikte cerrahi destekli hızlı üst çene genişletmesi, bu sorunun üstesinden gelmek için önerilmiştir (Wertz, 1970).

Berger ve ark. hyrax tipi genişletme apareyi kullandıkları çalışmalarında RME (6 ila 12 yaş) ve SARME (13 ile 35 yaş) uygulamasının stabilitesini incelemişler ve hiçbir fark olmadığı sonucuna varmışlardır (Berger et al., 1998).

#### **2.4.6 Hızlı Üst Çene Genişletmesinin Dentofasial Yapılara Etkileri**

Hızlı üst çene genişletmesi dentofasiyal yapıya etki eden ortopedik bir uygulamadır. Etkisini temel olarak midpalatal süturu ayırarak gösterir. Kuvveti maksiller kemiğe iletmek için dişler veya kemikten yararlanır (Singh, 2008). Bu amaçla posterior dişler kullanılırsa dişlerin bukkale eğilebileceği, ekstrüsv ortodontik hareketler görülebileceği veya alveolar proçeste devrilme izlenebileceği bildirilmiştir (Singh, 2008).

Bazı yazarlar midpalatal süturun, geniş kısmı anteriorda olan üçgen şekilde açıldığını bildirmekte ise de (Lione, Ballanti, Franchi, Baccetti, & Cozza, 2008) açılmanın paralel (Christie, Boucher, & Chung, 2010) ve hatta posteriora daha geniş olabileceğini söyleyenler de vardır (Podesser, Williams, Crismani, & Bantleon, 2007). Benzer bir üçgen açılma tipi tabanı oral kaviteye, tepesi de nazal kaviteye bakacak şekilde supero-inferior yönde gözlenmiştir (Singh, 2008). Hızlı maksiller genişletme; transversal maksiller hipoplazi, psödo Sınıf III maloklüzyon ve rinolojik ve solunum problemleri olan büyümesi devam eden hastaların tedavisinde etkili bir yöntemdir (Bishara & Staley, 1987; A. J. Haas, 1970). RME'nin dentofasiyal yapılara etkileri:

Maksiller proçesler: Haas (A. J. Haas, 1961) ve Wertz (Wertz, 1970), maksillanın sıklıkla ařađı ve öne dođru yer deđiřtirdiđini bildirmişlerdir.

Damak kubbesi: Haas (A. J. Haas, 1961), maksiller proçeslerin laterale dođru eđilmesi sonucu maksillar palatal proçeslerin daha ařađıda konumlandıđını bildirmiřtir.

Alveolar proçes: Kemik esnek olduđu için, RME uygulamasının ilk ařamalarında alveolar proçesler laterale eđilir, bu etki birkaç gün sonra geri döner (Isaacson & Ingram, 1964).

Maksiller ön diřler: Hastanın bakıř açısından, RME'ye eřlik eden en çarpıcı deđiřikliklerden biri, maksiller santral kesici diřler arasında diestema oluřmasıdır. Aktif sütür açılması sırasında kesici diřlerin, geniřleme vidasının açıldıđı mesafenin yaklaşık yarısı kadar ayrıldıđı tahmin edilmektedir (A. J. Haas, 1961). Ancak merkezi kesici diřler arasındaki ayrılma miktarı, sütür açılma miktarının bir göstergesi olarak kullanılmamalıdır (Wertz, 1970). Bu distema, transseptal liflerin elastik özelliđi nedeniyle kendiliđinden kapanır.

Maksiller posterior diřler: Maksiller azı diřlerde ise bukkale devrilme ve ekstrüzyon oluřur. Maksillanın posterioru, zigomatik butress ve pterygoid plakların ürettiđi direnç nedeniyle daha az geniřler.

RME'nin mandibula üzerindeki etkisi: Mandibula ařađı ve geri rotasyon yapar (Bishara & Staley, 1987).

RME'nin nazal hava akımına etkisi: Anatomik olarak, geniřlemenin hemen ardından burun boşluđu geniřliđinde bir artış olur ve böylece RME nefes almayı kolaylařtırır. Burun boşluđu geniřliđi ortalama 1,9 mm artmakla birlikte 8 ila 10 mm'e kadar geniřleme izlenebilir (Gray, 1975).

Hızlı maksiller genişletme sırasında kuvvetler sadece maksillaya değil, paramaksiller yapılara da uygulandığı için diğer iskeletsel yapılarda da değişiklikler görülebilir. Nazal kavitede genişleme, maksiller sinüs reformasyonu, sirkummaksiller süturlarda (zigomatikofrontal, zigomatikomaksiller, zigomatikotemporal, frontomaksiller, nazomaksiller, frontonazal ve internazal), hatta kraniyal tabanda değişiklikler bildirilmiştir (Bazargani, Feldmann, & Bondemark, 2013).

#### **2.4.7. Hızlı Üst Çene Genişletmesinin Sistemik Etkileri**

Hızlı üst çene genişletmesi esnasında uygulanan ağır kuvvetler sadece midpalatal süturu değil maksillanın eklem yaptığı 10 adet yüz kemiğini de etkilemektedir. Yüz kemiklerindeki bu değişimlerin tıbbi yönden farklı faydalar sağladığı pek çok yazar tarafından bildirilmiştir. Bu faydalar şu şekilde sıralanabilir:

##### ***2.4.7.1. Nazal hava yolu direncine olan etkisi***

Maksillanın palatin proçesi nazal kavitenin tabanını oluşturur. Bu sebeple maksiller posterior çapraz kapanışa sahip bireylerde nazal hava yolu direnci artmaktadır. (Löfstrand-Tideström, Thilander, Ahlqvist-Rastad, Jakobsson, & Hulcrantz, 1999). Hızlı üst çene genişletmesinden sonra maksiller segmentlerin lateral hareketiyle nazal kavite genişliğinde bir artış meydana gelmektedir (Wertz, 1970). Hartgerink ve ark. hızlı üst çene genişletmesinin nazal hava yolu direncini azalttığını ancak bireysel farklılıklar sebebiyle bunun önceden tahmin edilemeyeceğini belirtmişlerdir (Hartgerink, Vig, Orth, & Abbott, 1987). Halıcıoğlu ve ark. hafızalı vida ile yapılan hızlı üst çene genişletmesi sonrasında nazal hava yolu direncinde azalma

meydana geldiğini bildirmişlerdir (Halicioğlu, Kiliç, Yavuz, & Aktan, 2010). Bıçakçı ve ark. puberte öncesi ve sonrası dönemdeki hastalara uyguladıkları hızlı üst çene genişletmesinin nazal hava yolu direncinde oluşturduğu değişimleri akustik rinometri kullanarak incelemişler ve en fazla değişimin puberte öncesi dönemde olduğunu rapor etmişlerdir (Bicakci, Agar, Sökücü, Babacan, & Doruk, 2005). Başçiftçi ve ark. ise yaş ortalaması 12,1 yıl olan normal RME grubu ile 18,4 yıl olan cerrahi destekli RME grubunu karşılaştırdıkları çalışmalarında her iki grupta da nazal boyutların artmasıyla birlikte nazal hava yolu direncinin azaldığını ve gruplar arasında fark olmadığını bildirmişlerdir (Basciftci, Mutlu, Karaman, Malkoc, & Küçükkolbasi, 2002).

#### ***2.4.7.2. Nocturnal enuresise etkisi***

Enuresis, tekrarlayıcı nitelikte istem dışı idrar kaçırmaya olarak tanımlanabilir. Nocturnal enuresis ise bir çocuğun 4-5 yaşından sonra geceleri altını ıslatmasıdır (D. J. Timms, 1990). Hızlı üst çene genişletmesinin nazal hava yolu akımını ve buna bağlı olarak kanın oksijen saturasyonunu arttırdığını savunan bazı araştırmacılar, RME sonrası geceleri idrar kaçırmaya oranında azalma olduğunu rapor etmişlerdir (Schütz-Fransson & Kuroi, 2008; D. J. Timms, 1990). Ancak, RME sonrası enuresiste azalmanın asıl nedeni hala tam olarak açıklanamamıştır. Basha ve ark. tonsillektomi ve adoneidektomi işleminin de kanın oksijenlenmesini arttırdığı gerekçesiyle enuresis üzerinde iyileştirici etkisi olduğunu belirtmişlerdir (Basha, Bialowas, Ende, & Szeremeta, 2005).

Ayrıca hızlı üst çene genişletmesi sonrası hastalarda rinit, soğuk algınlığı ve astımın azaldığını, hipofiz bezindeki kan akımında düzelme ve kanın oksijen saturasyonundaki artışla birlikte vücut büyümesinde artışın olduğunu savunan araştırmacılar da vardır (Gray, 1975; Griffin, 1965).

### **2.4.7.3. İletim tipi işitme kaybı ve orta kulak iltihaplarına etkisi**

Damak derinliğindeki artışla birlikte gözlenen üst çene darlığını “iskeletsel gelişim sendromu” olarak adlandıran Laptook, bu sendroma sahip kişilerin sıklıkla işitme kaybı yaşadığını belirtmiştir (Laptook, 1981). Braun ise ağız solunumuna bağlı gelişen üst çene darlığının östaki tüpü aracılığıyla orta kulağı etkileyebileceğini söylemiştir (Braun, 1966). RME'nin işitme kayıplarında iyileştirici etkisi olduğunu ilk kez 1974 yılında Timms rapor etmiştir (D. J. Timms, 1974).

RME sonrasında tensor ve levator veli palatini kaslarındaki gerilmeye bağlı olarak östaki tüpünün farinkse açılan kısmının genişlediği ve orta kulağın daha iyi havalandığı, bunun sonucunda işitme kaybının azaldığı birçok yazar tarafından bildirilmiştir (Ceylan et al., 1996; Laptook, 1981). Tensor ve levator veli palatini kasları östaki borusunun üst kısmından başlayıp yumuşak damakta sonlanmaktadır. Bu kasların gerilmesiyle orta kulakta oluşan sekresyonların nazofarinkse boşaltılması kolaylaşır (Bluestone, 2004). Östaki borusunun farinkse açılan kısmının bu hareketi, üst solunum yolu ve orta kulak enfeksiyonlarının azalmasını sağlamaktadır (Cozza, Di Girolamo, Ballanti, & Panfilio, 2007; D. Timms, 1987).

### **2.4.8 Hızlı Üst Çene Genişletmesinde Komplikasyonlar**

Literatürde, maturasyonunu tamamlamış hastalarda yapılan diş destekli RME sonucunda başarısızlık ve/veya nüksetme gibi çeşitli problemlerden ve periodontal problemlerden bahsedilmektedir (P. X. Pinto, Mommaerts, Wreakes, & Jacobs, 2001). Diğer araştırmacılar ankraj dişlerin laterale devrilmesi, buccal kök rezorpsiyonu, kemik defektleri ve dişeti çekilmesine yol açan periodontal sorunlar, asimetric genişleme ve öngörülemeyen nüks ile oral mukozada nekroz ve ağrı hissini rapor etmişlerdir

(Mommaerts, 1999; Pearson, Davies, & Sandler, 1996; Silverstein & Quinn, 1997). Bu komplikasyonlar, transversal kuvvetlere direnen kemik yapılarının cerrahi olarak serbestleştirilmesiyle önlenebilir (R. A. Bell, 1982; Starnbach, Bayne, Cleall, & Subtelny, 1966). Bu nedenle, iskeletsel maturasyonunu tamamlamış hastalarda maksilla genişletmesi için cerrahi ve ortodontik tedavi kombinasyonu savunulmaktadır.

#### **2.4.9 Üst Çene Genişletmesinden Sonra Pekiştirme Ve Nüks**

Aktif tedavi genellikle 2-3 haftalık bir sürede tamamlanır, ardından ayrılmış süturun kemikle dolması için üç aylık bir retansiyon süresi önerilir (Gill, Naini, McNally, & Jones, 2004).

Haas ve Hyrax tipi banded veya bonded cihazlar gibi çok sayıda RME cihazı klinisyenler tarafından yaygın olarak kullanılmaktadır. Bununla birlikte, uzun vadeli değerlendirme, bu geleneksel maksiller genişletme apareyleri ile tedavi edilen hastalarda % 63'e varan bir nüks eğilimi göstermiştir (Bishara & Staley, 1987; D. Timms & Vero, 1981; Wertz, 1970). Yaş, özellikle uzun dönem stabilite açısından RME prognozunda bir faktör olarak tartışılmıştır. Bishara & Staley (Bishara & Staley, 1987), genişletme için en uygun yaşın 13 ila 15 yaşından önce olduğunu belirtmiştir.

Timms & Vero pekiştirme sağlanmadığında, yapılan genişlemenin % 33-50'sinin nüksettiğini belirtmiştir (D. Timms & Vero, 1981).

## 2.5 CERRAHİ DESTEKLİ HIZLI ÜST ÇENE GENİŞLETMESİ

### 2.5.1 Tarihsel Gelişimi

İlk kez Brown (Brown, 1919) ders kitabında midpalatal suturen cerrahi yoluyla *serbestleştirilme* tekniğini tanımlamıştır. Midpalatal suturen genişlemeye karşı direnç gösterdiğini, yüz iskeletinin de yaşlandıkça ve olgunlaştıkça genişlemeye karşı direncinin arttığını ve ana direnç bölgesinin midpalatal suturendan ziyade diğer maksiller eklemler olduğunu belirtmiştir.

İskeletsel olarak olgunlaşmış hastalar için maksiller genişletmeye yönelik cerrahi ve ortodontik tedavi kombinasyonu 1938'de tanıtılmıştır (M. J. Koudstaal et al., 2005). Wertz (Wertz, 1970), zigomatik ark direncinin midpalatal suturen paralel olarak açılmasını engellediğini savunmuştur.

1972'de Steinhauser (Steinhauser, 1972), distraksiyon kullanmadan yapılan maksiller genişletme osteotomi tekniğini tanıtmıştır. Bu teknikte damak orta hattında cerrahi split ile birlikte Le Fort I tipi bir osteotomi yapıp ardından genişletmeyle oluşturulan boşluğa üçgen bir unikortikal iliak greft yerleştirilmektedir.

1975'te, Lines (Lines, 1975) ve 1976'da Bell ve Epker (W. H. Bell & Epker, 1976), artmış yüz iskelet direncinin aslında midpalatal suturen olmadığını, zygomaticotemporal, zygomaticofrontal ve zygomaticomaxillar suturenlar olduğunu bildirmişlerdir. Kraniofasial iskeletteki bu direnç alanlarının belirlenmesi, ortodontik RME cihazları ile birlikte maksillayı transversal yönde genişletmek için çeşitli maksiller osteotomilerin gelişimini teşvik etmiştir (Bays & Greco, 1992). Orta yüzde, lateral kuvvetlere karşı direnç alanları apertura piriformis (anterior), zigomatik buttress

(lateral), pterygoid bağlantı (posterior) ve midpalatal süturdur (medyan) (W. Bell & Jacobs, 1979; W. H. Bell & Epker, 1976).

Son zamanlarda, azalmış morbidite ile birlikte, hospitalize edilmeden yapılan cerrahi vurgu yapılarak, anterior, lateral ve medyan (Bays & Greco, 1992); lateral ve medyan (Pogrel, Kaban, Vargervik, & Baumrind, 1992); anterior, posterior ve lateral (Messer, Bollinger, & Keller, 1979); anterior ve lateral olacak şekilde (Feller, Herzmann, Schimming, & Eckelt, 1998; Glassman, Nahigian, Medway, & Aronowitz, 1984) daha az osteotomize desteklenmektedir. Çoğu çalışmada, SARME'nin, konvansiyonel RME'den daha stabil olduğu belirtilmektedir (W. H. Bell & Epker, 1976; Kennedy III, Bell, Kimbrough, & James, 1976; Kraut, 1984; Lehman Jr & Haas, 1990).

Glassmann ve ark. (Glassman et al., 1984), Alpern ve Yurosko (Alpern & Yurosko, 1987) ve Lehmann ve Haas (Lehman Jr & Haas, 1990), palatal cerrahi yapılmadan apertura piriformisten pterygoid plağa uzanan lateral osteotomi sonrasında Hyrax apareyi ile ekspansiyon yapılan bireylerde başarılı bir genişletme elde etmişlerdir. Bu çalışmalarda, genişlemenin iskeletsel mi yoksa dental mi olduğuna ve retansiyon süresinin ardından oluşan nükse değinilmemiştir (Mossaz, Byloff, & Richter, 1992). 1984'te Glassmann ve ark. damak veya pterygomaksiller fissür kesilmeden, üniform palatal genişlemenin elde edilebileceğini belirtmişlerdir (Glassman et al., 1984).

### **2.5.2. Endikasyonları, Kontrendikasyonları ve Hasta Seçim Kriteri**

İskeletsel maturasyon tamamlandığında, 5 mm'den fazla transversal yetersizlik gösteren maksillada konvansiyonel RME ile stabil bir genişleme sağlanamaz. Genel

olarak, bir ortodontist 5 mm'den daha az transversal uyumsuzlukları ortopedik kuvvetlerle tedavi edebilir (Silverstein & Quinn, 1997).

Yaş faktörü göz önüne alındığında, medyan palatin süturun ilerleyen yaşla birlikte olgunlaşması nedeniyle hızlı maksiller genişletmenin ortopedik etkisi giderek daha kısıtlı hale gelmektedir (Gungor, Türkkahraman, Baykul, & Alkis, 2012).

Uluslararası literatürde bahsedilen SARME ile ilgili çalışmalardan SARME uygulanan hastaların ortalama yaşı 19 ile 29 arasında değişmektedir (Bays & Greco, 1992; W. Bell & Jacobs, 1979; Berger et al., 1998; Glassman et al., 1984; Kraut, 1984; Mossaz et al., 1992; Northway & Meade, 1997). Yapılan bu çalışmalarda oluşturulan gruplardaki kişi sayıları oldukça azdır ve çoğunlukla 20'den fazla hastayı içermemektedir. Genişletmeden sonraki retansiyon süresi 2 ila 12 ay arasında değişmekle birlikte, genellikle 3 aylık bir retansiyon süresi kullanılmıştır. Bahsedilen distraksiyon miktarı ise kanin diş seviyesinde 3,4 ila 5 mm, birinci küçük azı bölgesinde 4,7 ila 5,9 mm ve birinci molar bölgede 3,4 ila 8 mm arasında değişmektedir.

Cerrahi destekli hızlı maksiller genişletme (SARME) için genel endikasyonlar; tamamlanmış iskeletsel maturasyon, tek veya çift taraflı transversal maksiller hipoplazi, anterior çapraşıklık ve karanlık bukkal koridorlar, ortodontik maksiller genişlemenin başarısız olduğu ve sütür direncinin aşılması gereken herhangi bir durumu içerir. Adolesanlarda ve yetişkinlerde maksiller transversal hipoplazi, damak yarığı olan hastalar da dahil olmak üzere sendromlu ve sendromsuz hastalarda sıklıkla görülür. İskeletsel olarak olgunlaşmış hastalarda tek veya çift taraflı transversal hipoplazi SARME ile düzeltilebilir. Tedavi, ortodonti ve cerrahi prosedürlerin bir kombinasyonudur ve dişlerin ark üzerinde hizalanmasını sağlar. Prosedür ayrıca

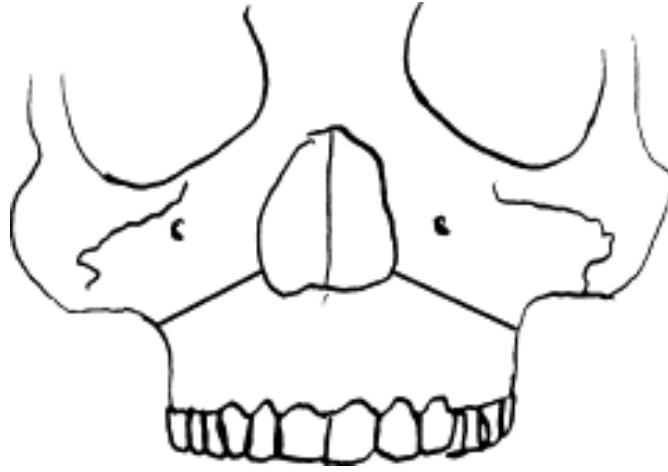
maksiller apikal tabanın ve palatal kubbenin önemli ölçüde genişlemesine neden olarak, dilin doğru yutkunması için alan sağlar ve böylece nüksü önler. Ek olarak, nazal solunumda belirgin bir iyileşme, burun iç hacminde bir artış görülür (M. J. Koudstaal et al., 2005)

### **2.5.3. Avantajları**

Burundan geçen hava akımının iyileştirilmesi, periodontal sağlığın iyileştirilmesi, gülümsemeye oluşan karanlık alanların ortadan kaldırılmasıdır (Swennen, Schliephake, Dempf, Schierle, & Malevez, 2001). Ayrıca dental arkların seviyelenmesi ve çapraşıklığın giderilmesi için diş çekiminin önüne geçilmiş olur (Silverstein & Quinn, 1997).

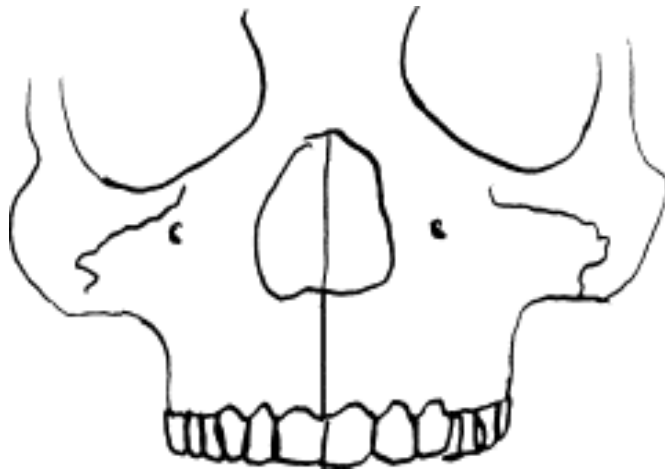
### **2.5.4 Cerrahi Prosedür**

20. yüzyılın başlarından beri SARME için çeşitli teknikler geliştirilmiştir. Temelde iki farklı görüş vardır. Bir taraf, daha büyük miktarda düzeltme için maksiller proçeslerin maksimum oranda serbestleştirildiği daha invaziv bir tekniği desteklerken, diğer taraf, daha az komplikasyon riski olan daha az invaziv bir tekniği savunmaktadır. Ancak ikinci görüşte nüks, periodontal problem ve beklenmedik kırıkların görülme ihtimali daha fazladır (M. J. Koudstaal et al., 2005). En çok tercih edilen yöntemde, Şekil 2.14.'te görüldüğü gibi zigomatikomaksiller birleşim majör direnç bölgesi olarak kabul edilir ve apertura piriformisten pterygomaksiller bileşene kadar zigomatik butressten kortikotomi yapılır (M. J. Koudstaal et al., 2005).



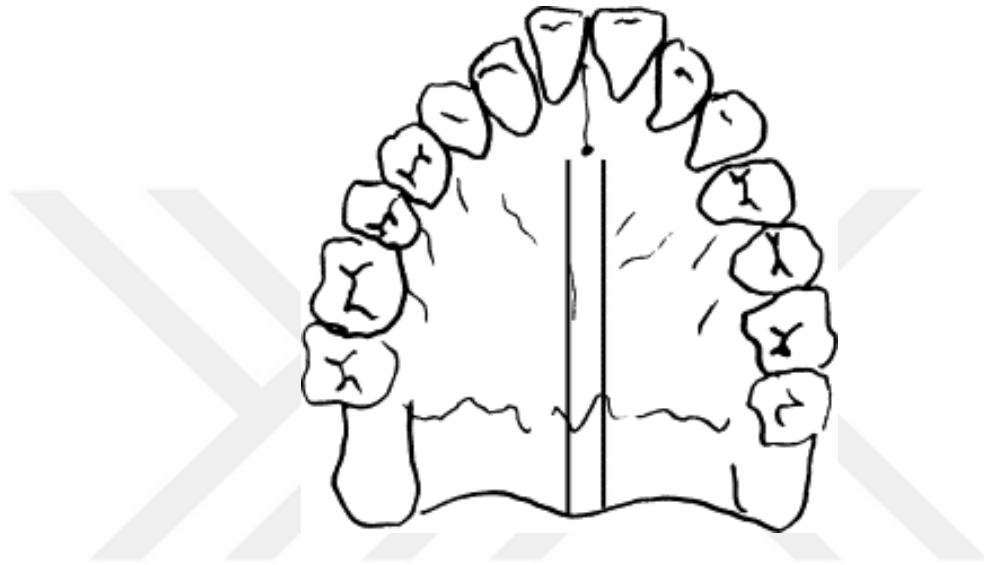
**Şekil 2.14.** Apertura piriformisten pterigomaksiller birleşime kadar kortikotomiği gösteren şematik çizim (M. J. Koudstaal et al., 2005)

Midpalatal suture, önceden majör direnç yeri olarak kabul edilirdi. Ancak bunun doğru olmadığı Isaacson ve Ingram (Isaacson & Ingram, 1964) ve Kennedy ve ark. (Kennedy III et al., 1976) tarafından kanıtlanmıştır (Şekil 2.15.).



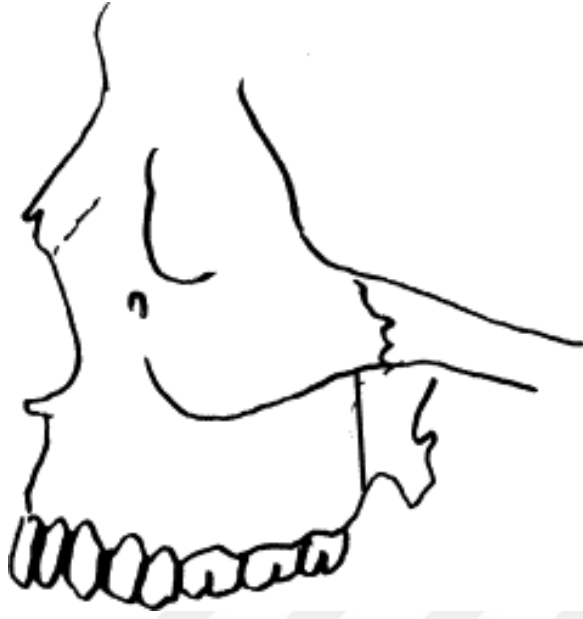**Şekil 2. 15** Midpalatal sutureun osteotomisini gösteren şematik çizim (M. J. Koudstaal et al., 2005)

Arařtırmacıların çoęu, hareketlilięi artırmak ve nazal septum deviasyonunu önlemek için midpalatal süturu serbestleştirir. Bazı yazarlar, Şekil 2.16.'da görüldüęü gibi spina nazalis posteriordan incisiv foramenin hemen arkasındaki bir noktaya kadar iki paramedian palatal osteotominin yapılabileceęini belirtmiştir (M. J. Koudstaal et al., 2005).



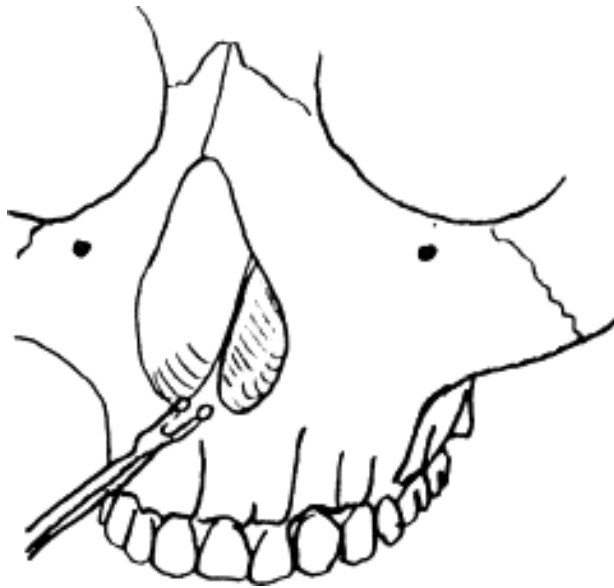
**Şekil 2.16.** Spina nazalis posteriordan incisiv foramenin hemen arkasındaki noktaya kadar iki paramedian palatal osteotomiye gösteren şematik çizim (M. J. Koudstaal et al., 2005).

Pterygoid plakalar da önemli bir direnç bölgesidir, ancak osteotomi nedeniyle pterygoid pleksusa zarar verme riski vardır. Bu nedenle bazı cerrahlar bunu yapmamayı tercih etmektedir (Şekil 2.17.). Pterygoid bileşke serbestleştirilmeden maksiller proçeslerin açılma paterni, V şekline daha benzerdir ve hem posterior hem de anterior bölgede daha fazla distraksiyon sağlamak için bir tedavi olarak düşünülebilir.



**Şekil 2.17.** Pterygoid plakaların osteotomisini gösteren şematik çizim (M. J. Koudstaal et al., 2005)

Nazal septumda deviasyonu önlemek ve böylece burundaki hava akımında değişikliklere neden olmaktan kaçınmak için sıklıkla Şekil 2.18.'de görüldüğü gibi nazal septum damak tabanından ayrılır.



**Şekil 2.18.** Septum osteotomunun kullanılmasıyla nazal septumun serbestleştirilmesini gösteren şematik çizim (M. J. Koudstaal et al., 2005).

Schwarz tarafından yapılan bir tomografik çalışmada, nazal septum kesiti olmaksızın yapılan SARME'de nazal septum pozisyonunda önemli bir değişiklik olmadığı ve SARME'nin burun hava yolu boşluğunu artırdığı gösterilmiştir (M. J. Koudstaal et al., 2005).

#### **2.5.5. Sarame Sonrası Distraksiyon, Latent Dönem, Aktivasyon Protokolü**

Kortikotomiden sonra genişletme işlemi başlamadan önce 5 günlük latent period beklenir. Bu, dokuya ilk kallusu oluşturmak için zaman verir, ancak konsolidasyon için çok kısadır. Yeni kemik oluşumunda dört aşama tanımlanabilir. İlki fibrovasküler hematomdur; 5. ve 7. günler arasında ekspansiyon vektörüne paralel olarak düzenlenecek kollajen lifleri oluşur. İkincisi, kemik oluşumu dışarıdan içeriye kollajen lifleri intramembranöz kemikleşme yoluyla takip eder. Üçüncüsü, yeni kemiğin remodeling aşaması. Dördüncüsü, eski kemiklerle aynı dokuya sahip katı kompakt kemik oluşumu. Ekspansiyon çok hızlı yapıldığında, kollajen lifleri teması kaybedebilir ve yeni kemik büyümesi olmaz, bu da süturların yeniden birleşmemesine veya birleşme bozukluğuna neden olur. Ekspansiyonun çok yavaş olması durumunda erken konsolidasyon meydana gelebilir ve istenen genişlik miktarına ulaşamaz (M. J. Koudstaal et al., 2005).

#### **2.5.6. Komplikasyonlar**

SARME, çok az ciddi komplikasyon riski olan bir prosedür olarak kabul edilir. Ancak literatürde hayatı tehdit eden epistaksisten serebrovasküler bir kazaya, geri dönüşümlü okülomotor sinir parestezisinden kafatası tabanı kırığına ve orbital kompartman sendromuna kadar değişen çeşitli komplikasyonlardan bahsedilmektedir (Kraut, 1984; Messer et al., 1979; Pogrel et al., 1992).

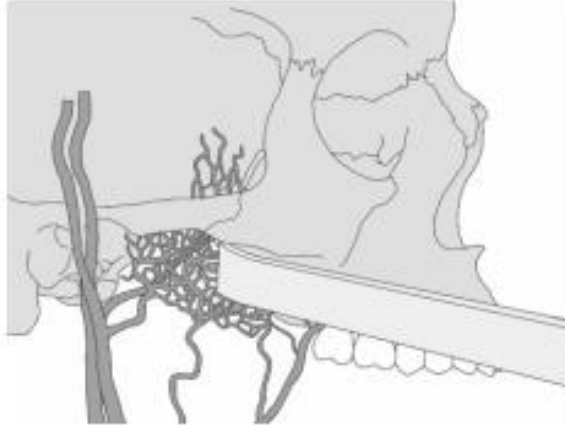
Bildirilen daha az ciddi komplikasyonlar; postoperatif kanama, ağrı, sinüzit, damak dokusu tahrişi/ülserasyonu, nazal septum deviasyonu, periodontal problemler ve relapstır (M. J. Koudstaal et al., 2005). Ayrıca iki maksiller kemik aynı miktarda ayrılmayabilir, yani asimetrik ekspansiyon görülebilir (M. Koudstaal, Wolvius, Schulten, Hop, & Van der Wal, 2009; Verlinden, Gooris, & Becking, 2011). Bu, tam yapılmamış osteotomilerden kaynaklanır ve genellikle gözden kaçan nokta lateral nazal duvardır (Dergin, Aktop, Varol, Ugurlu, & Garip, 2015). Nispeten sıklıkla karşılaşılan başka bir istenmeyen durum ise genişletme aparatının baskısından dolayı gelişen aseptik yumuşak doku nekrozudur (Alpern & Yurosko, 1987; Williams, Currimbhoy, Silva, & O'Ryan, 2012).

Cerrahi destekli hızlı maksiller genişletmede operasyon esnasında ya da sonrasında ciddi bir kanama yaşanma olasılığı olsa da bu ameliyatların yaygınlığı göz önüne alındığında aslında görülme sıklığı azdır (Mehra, Cottrell, Caiazzo, & Lincoln, 1999). Pterygoid plakları ayırma teşebbüsü maksiller arterin terminal dallarını tehlikeye attığı için kanama riskini artırmaktadır (Şekil 2.19.). Bu bağlantı yerinin en alt noktası ile internal maksiller arterin en alt kısmı arasındaki ortalama mesafe 25 mm'dir (Turvey, TA, & RJ, 1980). Pterygomaksiller bağlantı ayrılmak isteniyorsa osteotomlar uygun konumlandırılmalı (Şekil 2.20.) ve anatomik farklılıklar olabileceği de göz önünde bulundurulmalıdır. Kanama tehlikesi bulunan bir diğer damar arteria palatina descendens'tir. Burası da yine pterygomaksiller bağlantısının ayrılması esnasında yaralanabileceği gibi lateral nazal duvar osteotomisinde de zedelenebilir. Fakat çoğu teknikte zaten lateral nazal duvar kesilmemektedir.

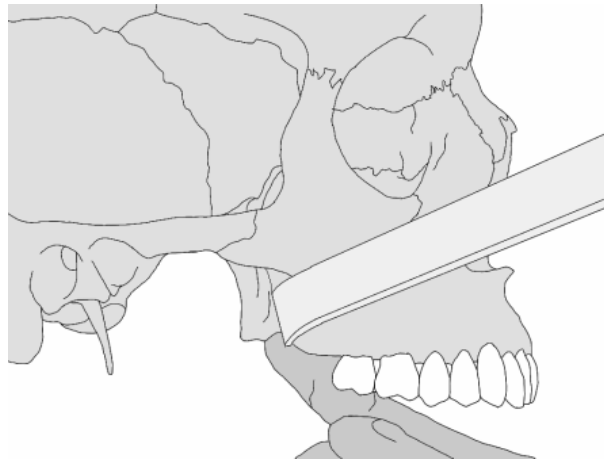
Muhtemel dental ve periodontal komplikasyonlar arasında dişlerde devrilme, dişeti çekilmesi ve kemikte fenestrasyon sayılmaktadır. Bazı yazarlar buna dayanarak

özellikle periodontal açıdan sıkıntılı hastalarda pterygomaksiller bağlantının ayrılması gerektiğini savunmaktadır (Sygouros, Motro, Ugurlu, & Acar, 2014).

Cerrahi operasyon sonrası bu sayılanlar dışında; kulak çınlaması, baş ağrısı ve lakrimasyon da bildirilmiş ise de bunlar oldukça nadir görülen komplikasyonlardır (Dergin et al., 2015).



**Şekil 2.19.** Pterygomaksiller bağlantı ve hatalı osteotom konumu (IŞIK, Alparslan, & MENZİLETOĞLU)



**Şekil 2.20.** Pterygomaksiller bağlantı ve doğru osteotom konumu (IŞIK et al.)

### 2.5.7. Relaps

Yakın zamanda yapılan bir çalışmada, 2476 kraniyofasiyal ve oral/maksillofasiyal cerraha distraksiyon osteogeneziyle ilgili bir anket gönderilmiştir. 145 katılımcı toplam 3278 kraniyofasiyal distraksiyon vakası tedavi etmiştir. Cerrahlara, herhangi bir distraksiyon hastasında relaps fark edip etmedikleri sorulmuştur. Ankete katılanların %50,4'ü nüksü fark ettiklerini bildirmiştir. Nüksü, katılımcıların % 64,8'i mandibulada ve % 60,6'sı orta yüzde görmüştür. Nüksü fark eden katılımcıların % 67,6'sı distraksiyonun tamamlanmasından 6 aydan daha kısa bir süre sonra, % 31'i ise distraksiyonun tamamlanmasından 6 aydan daha uzun bir süre sonra ilk nüksü tespit etmişlerdir.

Cerrahların çoğu (% 66,7) distraksiyon işlemi sırasında rutin olarak aşırı düzeltme yapmamıştır. Birkaç cerrah, yalnızca büyümesi devam eden hastalarda aşırı düzeltme yaptıklarını bildirmiştir. Distraksiyon sırasında rutin olarak aşırı düzeltme yapan 42 cerrahın ortalama aşırı düzeltme miktarı 3,3 mm'dir (M. J. Koudstaal et al., 2005).

Tedavi edilen anomalinin zamanla kademeli olarak tekrarlaması olarak tanımlanan nüks ayrı bir komplikasyon olarak sayılmamış ancak katılımcıların yarısından fazlası tarafından tespit edilmiştir. Cerrahların hemen hemen yarısı mandibulada ve orta yüzde nüksle karşılaşmıştır (M. J. Koudstaal et al., 2005).

SARME'de sadece birkaç çalışma, oranı % 5 ila % 25 arasında değişen nüks rapor etmektedir (Bays & Greco, 1992; Berger et al., 1998; Mommaerts, 1999; Swennen et al., 2001). SARME'nin stabilitesi için, Pogrel ve ark. (Pogrel et al., 1992) ameliyattan 1 yıl sonra sabit tedavisi devam eden 12 yetişkin hasta üzerinde çalışmış ve

birinci molar bölgesinde sadece % 11,8 nüks saptamıştır. Bays ve Greco (Bays & Greco, 1992), sabit tedavisi biteli 6 aydan daha uzun süre geçmiş 19 yetişkin hastanın kayıtları üzerinde yaptığı retrospektif bir çalışmada, kaninlerde % 8,8, 1. premolar dışında % 1 ve 1. molar dışında % 7,7 nüks bulmuştur. Bu çalışmada ortalama takip süresi 2,4 yıldır. Yazarlar SARME'nin mükemmel bir stabiliteye sahip olduğu ve bu nedenle aşırı düzeltmeye gerek olmadığı sonucuna varmışlardır. Pogrel ve ark. ile Bays ve Greco çalışmalarında diş destekli distraktör kullanmışlardır. Ayrıca SARME'yi diş destekli distraktör ile birlikte kullanarak nüksten bahseden ancak nüks miktarını ölçmeyen birkaç yazar da vardır (Brown, 1919; Lehman Jr & Haas, 1990; Mossaz et al., 1992).

Transpalatal distraktörü kullanan Mommaerts (Mommaerts, 1999) ve Palatal distraktörü kullanan Zahl ve Gerlach (Gerlach & Zahl, 2003), takip sırasında nüksetme iddiasında bulunmadıkları için aşırı genişletmeyi gereksiz bulmaktadır. Bunun nedeni, distraksiyon kuvvetlerinin doğrudan iskelet tabanına uygulanmasıdır.

## **2.6. HIZLI ÜST ÇENE GENİŞLETMESİNDE MİNİ VİDALARIN KULLANIMI**

Ortodontik tedaviye dental implantların ve geçici ankraj sistemlerinin dahil edilmesiyle ankraj kaybı riski ortadan kalkmıştır. Geçici ankraj cihazları, ya ankraj ünitesindeki dişleri destekleyerek ya da ankraj üniteye olan ihtiyacı tamamen ortadan kaldırarak ortodontik ankraji güçlendirmek amacıyla geçici olarak kemiğe sabitlenen ve kullanımdan sonra çıkartılan cihazlardır. Transosseoz, subperiostal veya endosteoz olarak yerleştirilebilirler ve mekanik olarak (kortikal olarak stabilize edilmiş) veya biyokimyasal olarak (osseointegre) kemiğe sabitlenebilirler (Cope, 2005).

Bir dizi kuru kafatasının analizi yapılarak yerleştirilmeye uygun alanlar araştırılmıştır. Maksillada önerilen alanlar infrazigomatik crest, alveolar proçes, damak, infranazal spina ve retromolar bölgedir. Mandibulada önerilen alanlar retromolar bölge, alveolar proçes ve simfizdir. Normalde tedavi öncesi tanı kayıtlarından elde edilebilen panoramik bir radyografi, alveolar proçesin dışındaki yerleştirme alanlarını belirlemek için genellikle yeterlidir. Alveolar proçese bir mini vida yerleştirilecekse, periapikal bir radyografi, mini vidanın tam yüksekliğini ve yönünü belirlemek için bir kılavuz görevi görmektedir (Melsen & Verna, 2005).

Maksillaya implante edilen mini vidalar, daha gözenekli maksiller kemik yapısı nedeniyle mandibulaya implante edilenlerden daha az stabiliteye sahiptir. Ancak midpalatal sütür bölgesi yoğun kortikal kemikten oluşmuştur ve bu bölge maksilladaki en iyi ankraj yeri olarak belirlenmiştir (J.-S. Lee, Hyung Kim, Park, Kyung, & Kim, 2004). Kortikal kemik kalınlığının implantların birincil stabilitesi ve genel başarı oranları üzerinde güçlü bir etkisi olabileceğine dair çalışmalar vardır (Motoyoshi, Hirabayashi, Uemura, & Shimizu, 2006; Motoyoshi, Yoshida, Ono, & Shimizu, 2007). Damakta kemik derinliği ve kortikal kemik kalınlığı göz önünde bulundurulduğunda, mini vida uygulaması için en uygun bölgenin birinci ve ikinci premolar bölgesi olduğu bildirilmiştir (Baumgaertel, 2009; Wehrbein, Glatzmaier, Mundwiler, & Diedrich, 1996).

Miyawaki ve ark (Miyawaki et al., 2003) yaptıkları çalışmada mini vida yerleştirilmesinden sonra peri-implant dokusunun iltihaplanmasını vidaların hareketliliği için risk faktörü olarak bulmuştur. Bununla birlikte, başarı oranı ile aşağıdaki değişkenler arasında anlamlı bir ilişki bulamamışlardır: vida uzunluğu, yerleştirme ameliyatı türü, erken yükleme, yerleştirme yeri, yaş, cinsiyet, dişlerin

çapraşıklığı, çenelerin antero-posterior ilişkisi, kontrollü periodontitis ve temporomandibular eklem bozuklukları.

Wilmes ve ark. (Wilmes, Su, & Drescher, 2008) yaptıkları çalışmada; implant çapı ve yerleştirme torkunun implantların primer stabilitesi üzerinde büyük bir etkiye sahip olduğunu bildirmiştir. Daha yüksek bir yerleştirme torku elde etmek için, 60° ile 70° arasında değişen bir yerleştirme açısı tavsiye etmişlerdir. Ayrıca iki bitişik kök arasındaki kullanılabilir alan küçükse, kök teması riskini en aza indirmek için daha eğik bir yerleştirme yönünün uygun olduğunu, çok yüksek yerleştirme torklarının aşırı kemik sıkışmasına neden olduğu için daha yüksek başarısızlık oranlarına yol açabileceğini belirtmişlerdir. Günümüzde mini vida destekli maksiler genişletme, diş ve periodontal yapılardaki geri dönüşü olmayan hasarı önlemek, ankraj azı dişlerine gelen kuvvetleri ortadan kaldırmak, ve daha stabil bir genişleme elde etmek için önerilmektedir. Wilmes (Wilmes, Drescher, & Nienkemper, 2009), premolar bölgede vestibüler periodonsiyumun zayıflaması durumunda mini vida destekli genişleticilerin kullanılmasını önermektedir.

Kemik destekli transpalatal distraktörler diş destekli RME apearelerinin istenmeyen yan etkilerini önler. Ancak invaziv cerrahi gerektirirler, enfeksiyon ve kök hasarı riski vardır. Ayrıca çok pahalıdırlar (Matteini & Mommaerts, 2001; Mommaerts, 1999). Bu dezavantajlar göz önünde bulundurulduğunda son zamanlarda, kuvvetlerin doğrudan maksillaya uygulanması için alternatif bir yöntem olarak implant destekli genişletme cihazları önerilmiştir (Daniela Gamba Garib, Navarro, Francischone, & Oltramari, 2008; Tausche, Hansen, Hietschold, Lagravère, & Harzer, 2007).

Gedrange ve ark. hızlı üst çene genişletmesinde direkt kemikten destek alınan sistemlerde tüm kuvvetin implantlar vasıtasıyla doğrudan palatal kemiğe iletilmesi

sonucunda kemikte ciddi hasarların oluşabileceğini, bu nedenle en az iki mini vidadan destek alınması gerektiğini bildirmişlerdir (Gedrange, Köbel, & Harzer, 2001).

Literatür incelemesinde son yıllarda, adolesan bireylere uygulanan hızlı üst çene genişletmesinde mini vidaların kullanıldığı farklı sistemler görülmektedir. Bu sistemler, çoğunlukla erişkin bireylere uygulanan invaziv özellikteki transpalatal distraktörlerle karşılaştırıldığında minimal cerrahi işlem gerektirirken, diş destekli sistemlerin dişler üzerindeki yan etkilerini de ortadan kaldırmaktadırlar (Daniela Gamba Garib et al., 2008; Lagravère et al., 2010).

Garib ve arkadaşları, yayınladıkları vaka raporunda sınıf 1 malokluzyona ve tek taraflı posterior çapraz kapanışa sahip 14 yaşındaki kız hastaya, daimi birinci azı dişlerindeki bantlardan ve birinci ve ikinci küçük azı dişleri arasına yerleştirdikleri iki taraflı mini vidadan destek alan Hyrax genişletici uygulayıp, hızlı maksiller genişletme prosedürü yapmışlardır. Ortaya çıkan etkileri CT kullanarak değerlendirmişlerdir. Araştırmacılar, maksiller posterior dişlerde daha az bukkal yönde devrilme ve daha az periodontal risk oluştuğunu açıklamışlardır (Daniela Gamba Garib et al., 2008).

Lagravere ve arkadaşları, yaptıkları çalışmada maksiller genişletme ihtiyacı olan adolesan dönemdeki 62 hastayı kontrol grubu da dahil olmak üzere 3 gruba ayırmışlardır. Bir grubu 2 mini vidadan destek alan kemik destekli maksiller genişletme apareyi ile diğer grubu birinci büyük azı ve birinci küçük azı dişlerden destek alan bantlı maksiller genişletme apareyi ile tedavi etmişler ve genişletme apareylerinin oluşturduğu transversal, vertikal ve anteroposterior yöndeki iskeletsel ve dental değişiklikleri aldıkları CBCT görüntüleri ile değerlendirmişlerdir. Çalışmanın sonucunda iki grubun değerlerinin birbiriyle benzer olduğunu tespit etmişlerdir.

Arařtırmacılar, kemik ankrajlı maksiller genişletme apareyinin konvansiyonel maksiller genişletme apareyine alternatif bir seçenek olarak uygulanabileceğini açıklamışlardır (Lagravère et al., 2010).

Kim ve Helmkamp, yayınladıkları olgu raporunda adolesan dönemdeki hastalara uyguladıkları 4 adet mini vidadan destek alarak hazırlanmış kemik destekli hızlı üst çene genişletme apareyinden bahsetmişlerdir. Mini vida destekli genişletme, hastayı invaziv bir cerrahi prosedüre maruz bırakmadan daha fazla iskeletsel genişleme sağlamıştır (K. B. Kim & Helmkamp, 2012). Genişletme cihazı dişlere bağılı olmadığı için, diş destekli bir Hyrax genişleticiye kıyasla minimum diş devrilmesi ve daha fazla iskeletsel genişleme sağlanmıştır.

Mini vida destekli RME'nin diğere bir avantajı, sabit tedavinin genişletici yerinde iken gerçekleştirilebilmesidir. Böylece genişletme veya retansiyon sırasında seviyeleme ve hizalama başlatılabilir Klinik gözlemler, mini vida destekli RME'nin, diş destekli Hyrax cihazında görülen bazı olumsuz yan etkileri önleyebilecek etkili bir alternatif olduğunu göstermektedir.

Literatürde, büyüme gelişimi devam eden bireylere uygulanan akrilik cap splintli RME uygulaması ile büyümesi tamamlanmış bireylere uygulanan kemik destekli (4 minividalı) RME ve cerrahi destekli RME'yi karşılaştıran çalışmalar nispeten azdır (Altug Atac et al., 2006; Babacan, Sokucu, Doruk, & Ay, 2006; Berger et al., 1998; Northway & Meade, 1997; Sokucu, Kosger, Bıçakci, & Babacan, 2009). Bu nedenle, bu çalışmanın amacı, sagittal, vertikal ve transversal düzlemlerde bu üç uygulamanın etkilerini değerlendirmek ve karşılaştırmaktır.

### 3) MATERYAL VE METOD

#### 3.1. BİREY SEÇİMİ

Çalışmanın materyalini 2013-2019 yılları arasında Tokat Gaziosmanpaşa Üniversitesi Diş Hekimliği Fakültesi Ortodonti Anabilim Dalına tedavi amacıyla başvurmuş olan maksiller darlığa sahip toplam 40 bireyden, ekspasyon öncesi ve retansiyon dönemi sonrası olmak üzere 2 farklı dönemde alınan posteroanterior ve lateral sefalometrik film ile alçı model kayıtları oluşturmaktadır. Hastalar genişletme işlemi uygulamasındaki farklılığa göre büyüme gelişimi tamamlanmış bireylere uygulanan cerrahi destekli genişletme (Grup 1) ve kemik destekli genişletme (4 mini vidalı rme) (Grup 2) uygulaması ile büyümesi devam eden bireylere uygulanan akrilik çap splintli genişletme (Grup 3) olmak üzere 3 gruba ayrılmıştır.

Araştırmaya dahil edilme kriterleri şunlardır:

- Herhangi bir kraniofasial konjenital anomalisi veya sendromu bulunmayan,
- Travmaya bağlı maksillo fasiyal bölgeyi ilgilendiren herhangi bir deformasyonu olmayan,
- Posterior çapraz kapanış sebebiyle üst çene genişletme işlemi yapılan,
- Daha önce ortodontik tedavi görmemiş,
- Genişletme ve retansiyon süresi esnasında herhangi bir sabit ve/veya hareketli ortodontik mekanik uygulanmamış veya vertikal yön kontrolü için vertikal chin cup verilmemiş,

-Başlangıç ve ara kayıt lateral sefalometrik ve posteroanterior röntgen kayıtları eksiksiz olan hasta kayıtları seçilmiştir.

SARME grubu (Grup 1), 3 erkek 10 kız olmak üzere 13 kişiden oluşmakta olup yaş ortalaması  $18,9\pm 3,2$ 'dur.

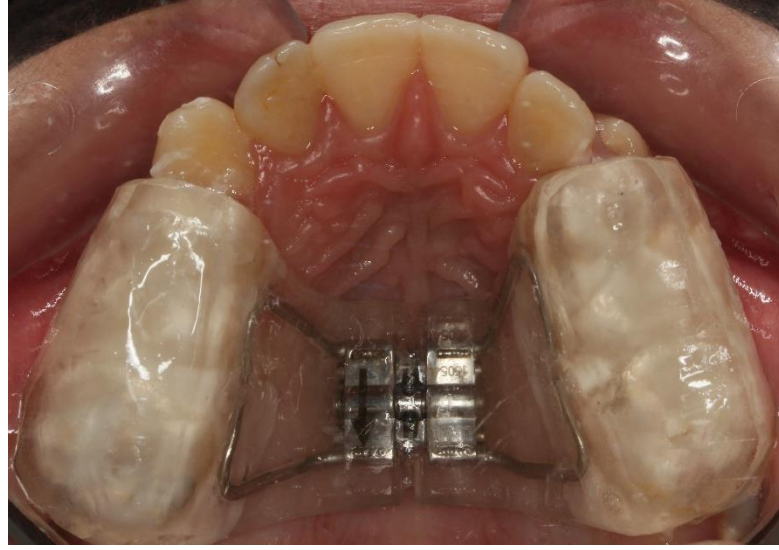
4 minividalı RME grubu (Grup 2) 2 erkek 10 kız olmak üzere 12 kişiden oluşmakta olup yaş ortalaması  $15,7\pm 2,6$ 'dır.

Akrilik cap splint RME grubu (Grup 3) 5 erkek 10 kız olmak üzere 15 kişiden oluşmakta olup yaş ortalaması  $11,9\pm 0,9$ 'dir.

### **3.2 APAREY YAPIMI VE UYGULANMASI**

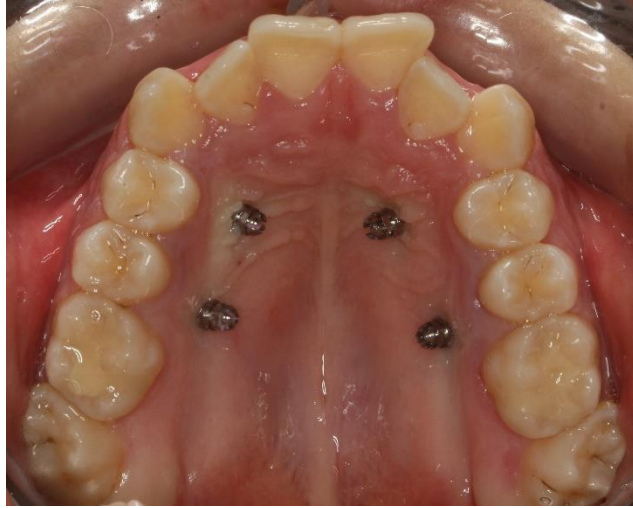Grup 1 ve grup 3'te posterior dişlerin okluzalini kaplayan akrilik cap splint tipi genişletici kullanılmıştır. Hyrax vidası, palatinal kubbenin mümkün olan en derin bölgesinde ve aktivasyonun kolayca yapılabileceği antero-posterior konumda ve paralel şekilde yerleştirilip aparey hazırlanmıştır. Aparey hazırlandıktan sonra kimyasal olarak sertleşen cam iyonmer siman ile dişlere yapıştırılmıştır.

Grup 1'de SARME operasyonu, genel anestezi altında gerçekleştirilmiştir. Anterior maksiller sinüs duvarı, infrazigomatik kret ve lateral nazal duvarlardan geçen Le-Fort I hattı boyunca kortikotomi yapılmıştır. Santral dişler arasından median osteotomi yapılmış ve pterygoid plak ayrılmıştır. Operasyon sırasında aygıtın vidası ortalama 4-5 tur açılmış, 5 günlük bir latent dönemden sonra, vidalar günde iki tur aktive edilmiştir. Genişletme miktarı hastadan hastaya değişmekle birlikte her hasta için üst birinci molar dişlerin palatinal tüberkül tepelerinin, mandibuler molar dişlerin bukkal tüberkül tepelerine temas edeceği noktaya kadar belirlenmiştir.

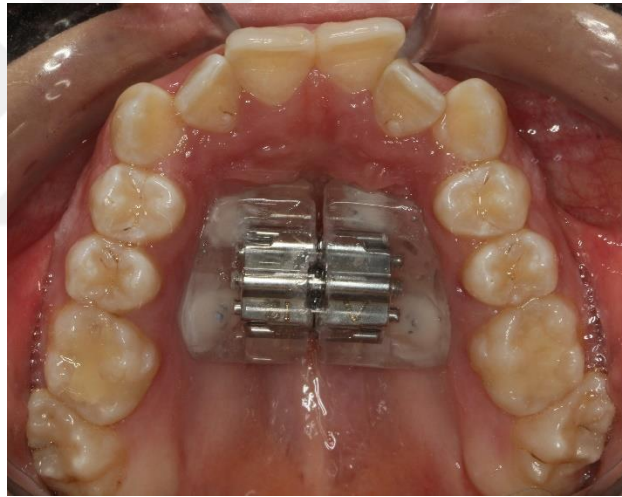


**Resim 3.1.** Kliniğimizde uygulanmış akrilik çap splintli ekspansiyon apareyi

Grup 2’de, palatinalde premolar bölgesine uygulanan 1.6 mm çapında 8 mm uzunluğunda 4 adet minividadan destek alan hyrax vidalı genişletici kullanılmıştır. Aparey, minividadaların uygulandığı seans hazırlanıp hasta ağızına uygulanmıştır. Yapıştırma işlemi ışıkla polimerize olan kompozit ile gerçekleştirilmiş, vida çevirme işlemi hastaya gösterilip çevirme frekansı günde 1 tur olacak şekilde hastaya anlatılmıştır.



**Resim 3.2.** Kliniğimizde kemik destekli ekspansiyon apareyi amacıyla uygulanmış minivida



**Resim 3.3.** Kliniğimizde uygulanmış 4 minividalı ekspansiyon apareyi

Her üç grupta da gerekli genişletme miktarı sağlanana kadar vidalar açılmıştır. Aktivasyon tamamlandıktan sonra vidalar kompozit ile sabitlenip ortalama 3 aylık bir retansiyon süresi sonunda posteroanterior ve lateral sefalometrik filmleri ve alçı model kayıtları alınmıştır.

### 3.3. KAYITLARIN ELDE EDİLMESİ

Hastaların tedavi öncesi (T0) ve retansiyon sonrası (T1) kayıtları rutin kayıt materyallerinden elde edilmiştir. Hastalarda genişletme ile oluşan dental ve iskeletsel değişiklikler posteroanterior ve lateral sefalometrik filmler üzerinden, üst birinci büyük azı dişlerdeki tipping miktarı ise dental alçı modellerden ölçülerek değerlendirilmiştir. Posteroanterior ve sefalometrik filmler hastanenin bilgisayar üzerinde depolanan dijital veri tabanından elde edilmiştir.

### 3.4. POSTEROANTERİÖR VE LATERAL SEFALOMETRİK FİMLERİN ELDE EDİLMESİ

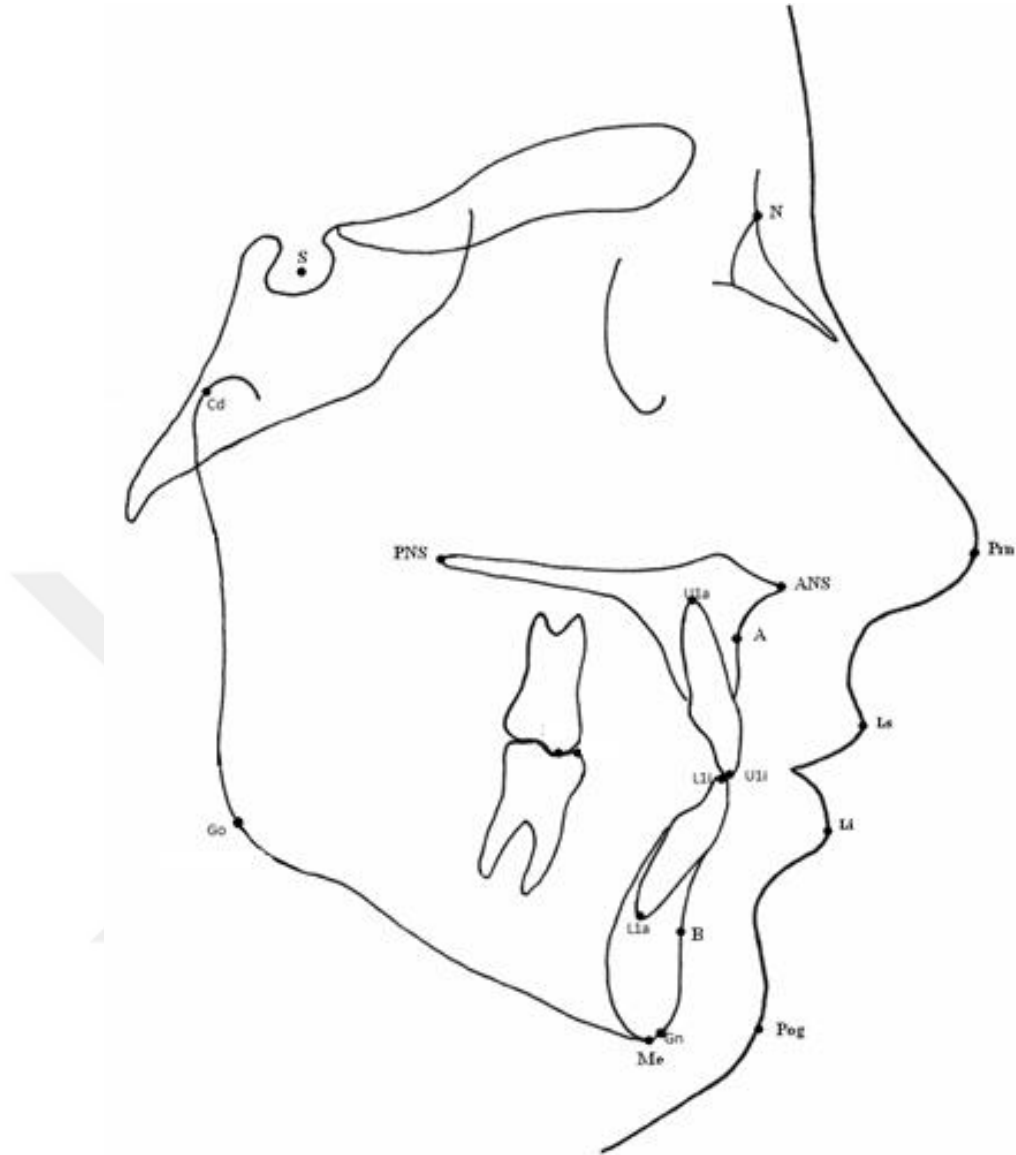
Posteroanterior ve lateral sefalometrik filmler, Frankfort horizontal düzlemi yere paralel olacak şekilde dişler sentrik okluzyonda ve dudaklar istirahat halindeyken alınmıştır. Filmler Dolphin Imaging yazılımı (Vers 11,5, Patterson Dental, CA, ABD) kullanılarak değerlendirilmiştir. Tüm ölçümler aynı araştırmacı tarafından yapılmış ve aynı bireyin 2 farklı dönemine ait filmleri tek seferde ardı ardına çizilerek çizim hatasının en aza indirgenmesi amaçlanmıştır. Bireysel çizim ve ölçüm hata oranının belirlenmesi amacıyla rastgele seçilen 10 radyografi ilk ölçümü yapan araştırmacı tarafından 3 hafta sonra tekrar çizilmiştir.

#### 3.4.1. Lateral Sefalometrik Filmlerin Analizinde Kullanılan Referans Noktalar

**1. Sella (S):** Sella tursica'nın orta noktası

**2. Nasion (N):** Midsagittal düzlemde nazofrontal suture ile internazal suturen kesişim noktası

- 3. Gonion (Go):** Ramusun alt kenarının en konveks noktası
- 4. Condylion (Cd):** Kondil başının en üst ve en geri noktası
- 5. A noktası (A):** Midsagittal düzlemde spina nasalis anteriorla üst kesici diş arasında, maksilla konkavitesinin en derin noktası
- 6. B noktası (B):** Simfiz kemiğinin anterior yüzündeki konkavitenin en derin noktası
- 7. ANS:** Anterior nasal spinanın sagittal düzlemde en ön noktası
- 8. PNS:** Sert damağın sagittal düzlemde en arka noktası
- 9. Gnathion (Gn):** Alt çene simfizinin en alt ve en ön noktaları arasındaki nokta
- 10. Menton (Me):** Alt çene simfizinin en alt noktası
- 11. U1a:** Üst santral dişin apeksi
- 12. U1i:** Üst santral dişin kesici kenarının uç noktası
- 13. L1a:** Alt santral kesici dişin apeksi
- 14. L1i:** Alt santral dişin kesici kenarının uç noktası
- 15. Subnasale (Sn):** Üst dudağın burun ile birleşme noktası
- 16. Pronasale (Pr):** Burun ucunun sagittal yöndeki en ileri noktası
- 17. UL Noktası:** Üst dudağın sagittal yönde en ileri noktası
- 18. LL Noktası:** Alt dudağın sagittal yönde en ileri noktası
- 19. Yumuşak Doku Pogonion (Pg') Noktası:** Yumuşak doku çene ucunun en ileri noktası



**Şekil 3.1.** Lateral sefalometrik film ölçümlerinde kullanılan anatomik noktalar

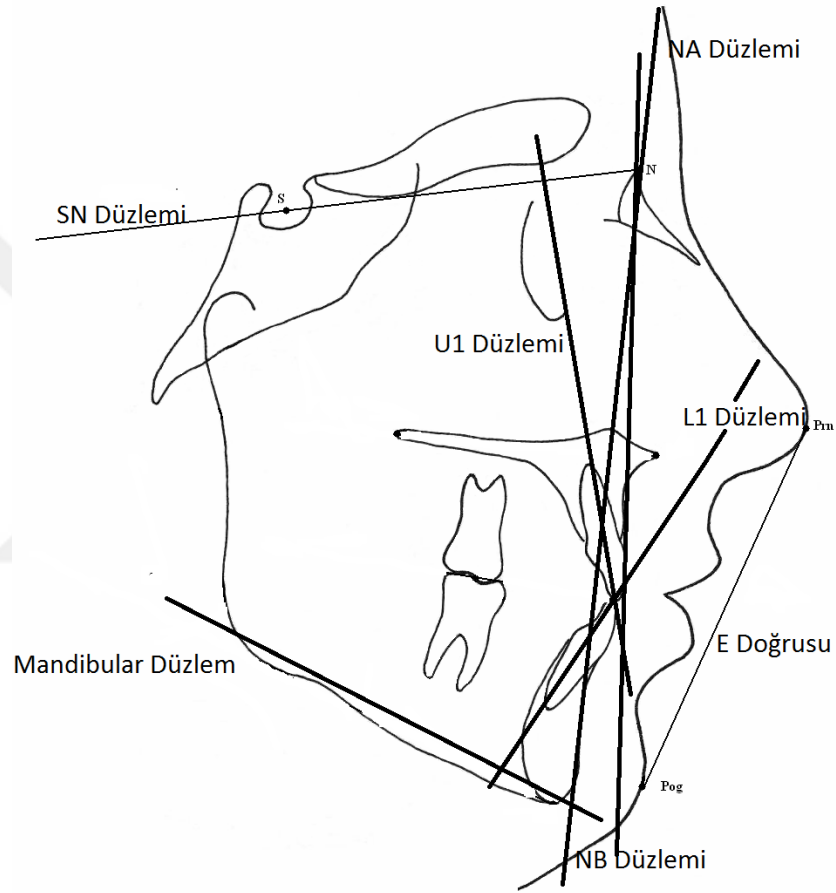
### 3.4.2. Lateral Sefalometrik Filmlerin Analizinde Kullanılan Referans Düzlemler

**1. Sella Nasion Düzlemi (SN):** Sella ve nasion noktalarını birleştiren doğrunun oluşturduğu düzlemdir.

**2. Mandibuler Düzlem (MD):** Gonion ve gnathion noktalarını birleştiren doğrunun oluşturduğu düzlemdir.

**3. NA Düzlemi:** Nasion ve A noktalarını birleştiren düzlemdir.

4. **NB Düzlemi:** Nasion ve B noktalarını birleştiren düzlemdir.
5. **U1 Düzlemi:** Maksiller santral dişin uzun eksenini
6. **L1 Düzlemi:** Mandibular santral kesici dişin uzun eksenini
7. **E Doğrusu:** Yumuşak doku burun ucu (Prn) ile çene ucu (Pog) noktalarını birleştiren doğru

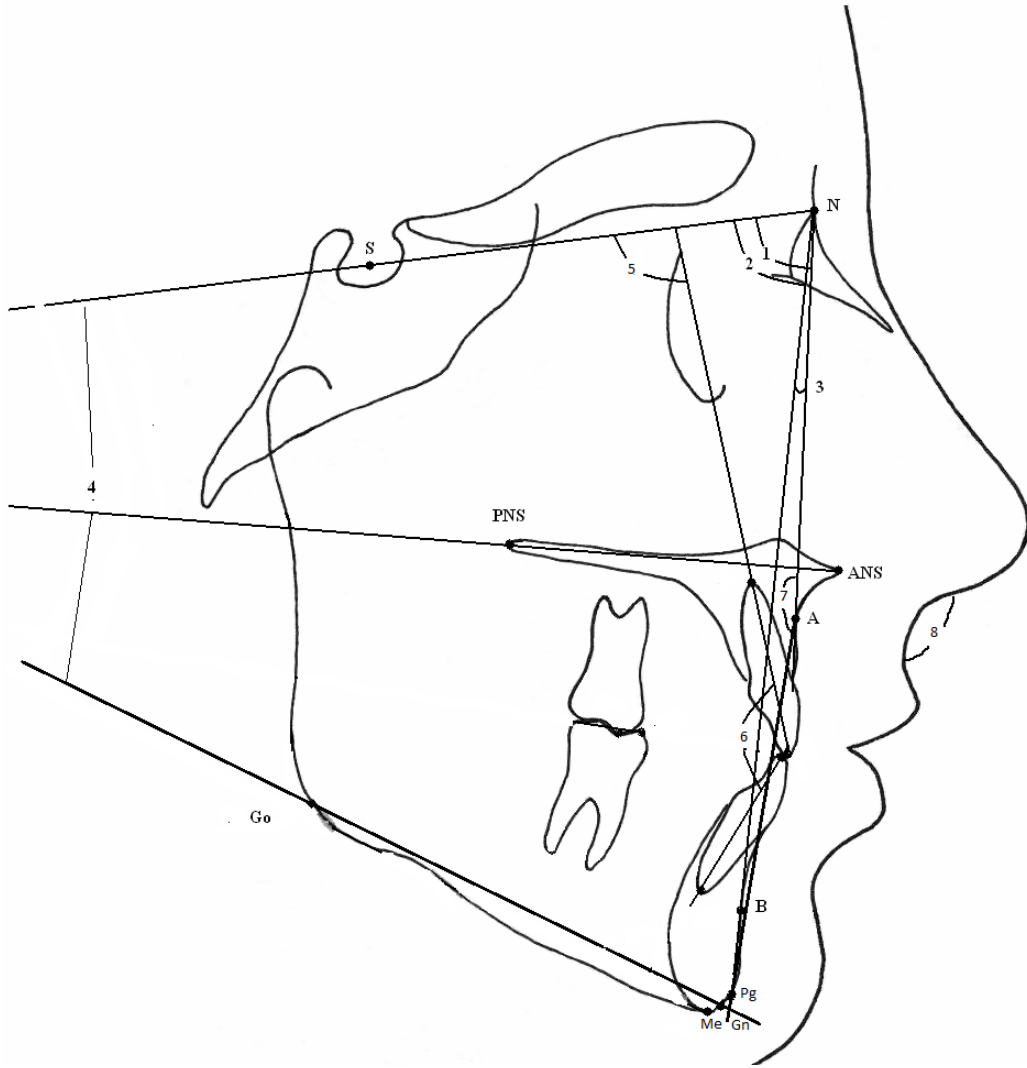


**Şekil 3.2.** Lateral sefalometrik film ölçümlerinde kullanılan düzlemler

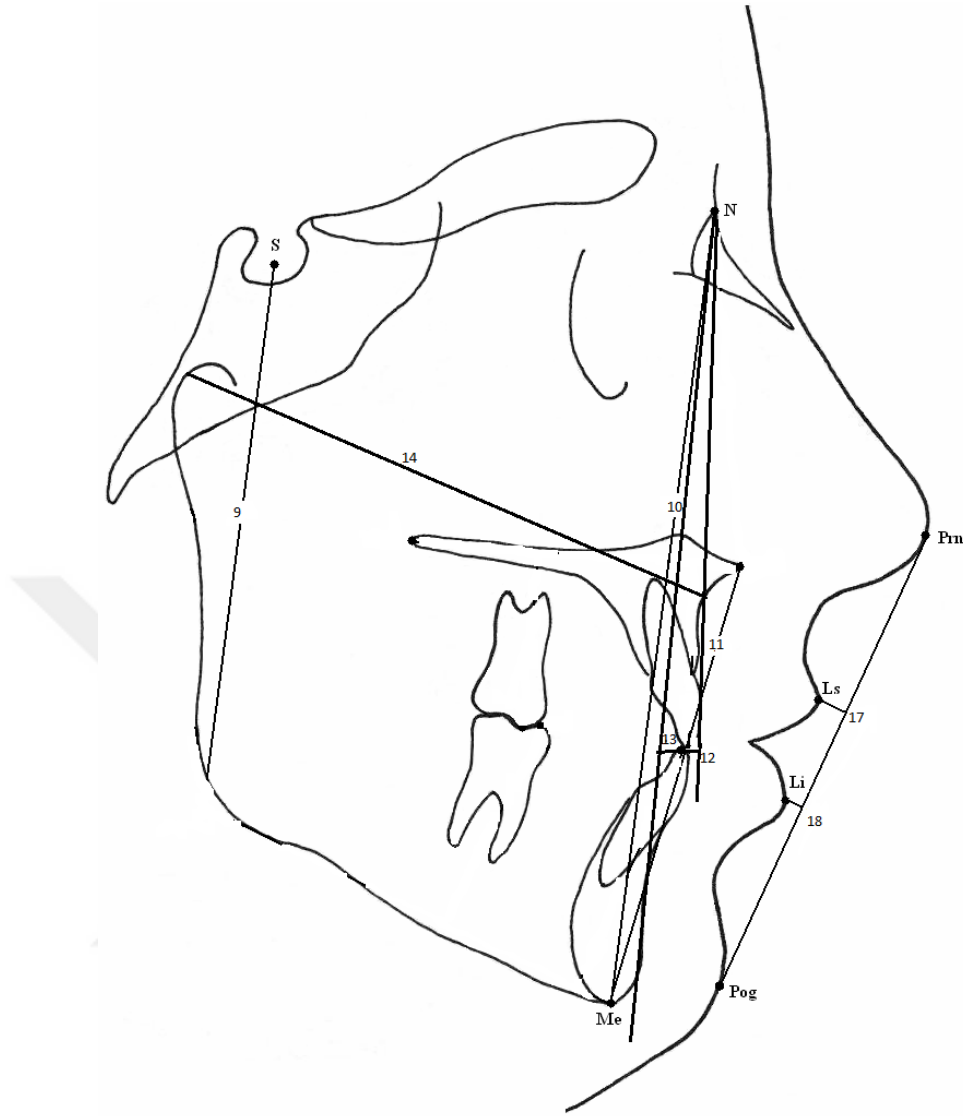
### 3.4.3. Lateral Sefalometrik Filmlerin Analizinde Kullanılan Ölçümler

1. **SNA (açı):** Maksillanın ön kafa kaidesine göre konumunu belirten açı.
2. **SNB (açı):** Mandibulanın ön kafa kaidesine göre konumunu belirten açı.

3. **ANB (açı):** Maksilla ve mandibulanın birbirlerine göre konumunu belirten açı.
4. **GoGn/SN (açı):** Ön kafa kaidesi düzlemi ile mandibuler düzlem arasındaki açı.
5. **U1-SN (açı):** Üst en ileri kesici dişin sella nasion düzlemi ile yaptığı açı
6. **İnterrensizal açı:** Üst ve alt kesicilerin uzun aksları arasında oluşan açı.
7. **Konveksite açısı:** Nasion, A ve Pogonion noktalarının oluşturduğu açıdır.
8. **Nasolabial açı:** Kolumella, subnasal ve üst dudak arasında oluşan açıdır.
9. **S-Go (mm):** Arka yüz yüksekliği miktarını belirten boyutsal ölçüm.
10. **N-Me (mm):**Ön yüz yüksekliği miktarını belirten boyutsal ölçüm.
11. **ANS-Me ( mm):**Alt ön yüz yüksekliği miktarını belirten boyutsal ölçüm.
12. **U1-NA:** Üst orta keser dişin kesici kenarının NA doğrusuna uzaklığıdır.
13. **L1-NB:** Alt orta keser dişin kesici kenarının NB doğrusuna uzaklığıdır.
14. **Midface length:** Kondilyon ve A noktası arasındaki mesafedir.
15. **Overjet ( mm):** Üst en ileri kesici dişin kesici ucu ile alt en ileri kesici dişin kesici ucu arasında oluşan okluzal düzleme paralel uzaklık.
16. **Overbite (mm):** Üst en ileri kesici dişin kesici ucu ile alt en ileri kesici dişin kesici uçları arasındaki okluzal düzleme dik uzaklık.
17. **Üst dudak- E doğrusu mesafesi (mm):** Üst dudağın en ileri noktasının (Ls) E doğrusuna olan dik uzaklığı
18. **Alt dudak- E doğrusu mesafesi (mm):** Alt dudağın en ileri noktasının (Li) E doğrusuna olan dik uzaklığı.



**Şekil 3.3.** Lateral sefalometrik film ölçümünde kullanılan açısai ölçümler



**Şekil 3.4.** Lateral sefalometrik film ölçümünde kullanılan boyutsal ölçümler

#### **3.4.4. Posteroanterior Sefalometrik Filmlerin Analizinde Kullanılan Referans Noktalar**

Posteroanterior sefalometrik filmde kullanılan referans noktaları Şekil 3.5'te görülmektedir. Bu noktalar:

- 1. Sağ ve sol zigomatik noktalar (Zl-Zr):** Zigomatik ark görüntüsünün en dış noktaları.

**2. Sağ ve sol nazal noktalar (Ncl-Ncr):** Nazal kavitenin en geniş bölgesinde en dışta yer alan noktalar.

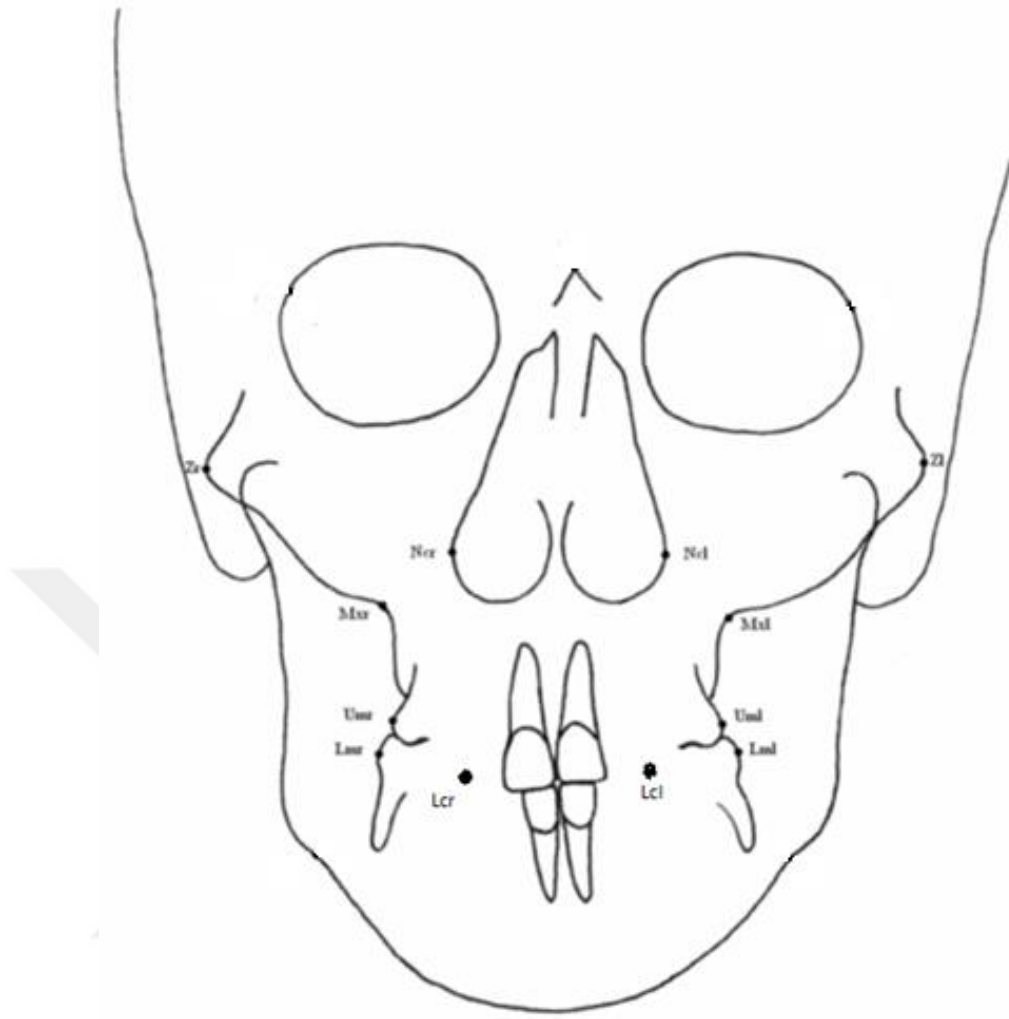
**3. Sağ-sol maksiller noktaları (Mxl-Mxr):** Lateral maksiller konturun oluşturduğu konkavitenin en derin noktası.

**4. Mandibular Kuspit (Mcl-Mcr) :** Mandibular kanin dişin insizal ucu

**5. Sağ-sol üst 1. molar diş noktaları:** Maksiller birinci moların bukkal yüzeyinin orta noktası

**6. Sağ-sol alt 1. molar diş noktaları:** Mandibular birinci moların bukkal yüzeyinin orta noktası



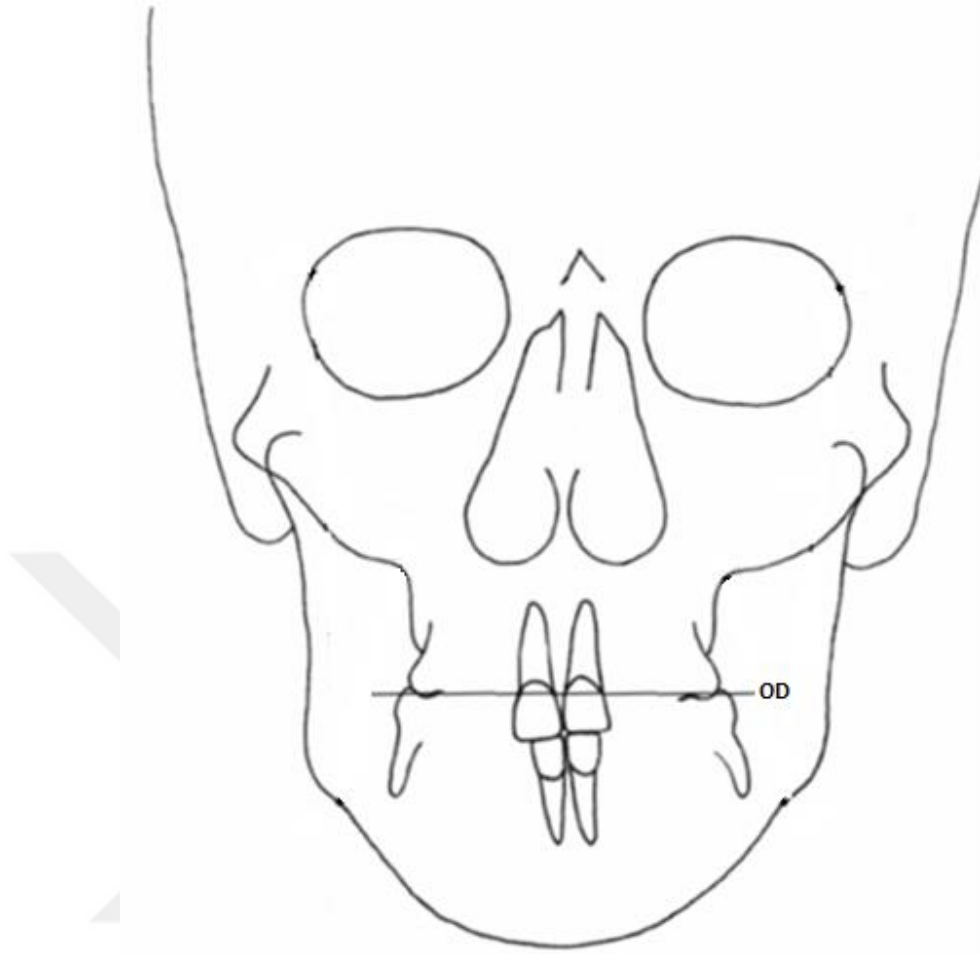


**Şekil 3.5.** Posteroanterior sefalometrik film ölçümünde kullanılan anatomik noktalar

### 3.4.5. Posteroanterior Sefalometrik Filmlerin Analizinde Kullanılan Referans Düzlemler

Posteroanterior sefalometrik filmde kullanılan referans düzlemleri Şekil 3.6.'da görülmektedir.

**1. Okluzal Düzlem:** Sağ ve sol taraftaki 1. molar dişlerin mezial tüberküllerinin orta noktalarını birleştiren doğru.



**Şekil 3.6.** Posteroanterior sefalometrik film ölçümünde kullanılan düzlemler

### **3.4.6. Posteroanterior Sefalometrik Filmlerin Analizinde Kullanılan Boyutsal Ölçümler**

Posteroanterior sefalometrik filmde kullanılan boyutsal ölçümler Şekil 3.7.'de görülmektedir.

- 1. Facial genişlik (Zr-Zl):** Sağ ve sol zigomatik noktalar arası genişlik
- 2. Maksiller genişlik (Mxr-Mxl):** Sağ ve sol maksiller noktalar arasındaki genişlik
- 3. Nazal genişlik (Ncr-Ncl):** Nazal kavitenin en geniş olduğu yerde en dışta yer alan noktaları arasındaki genişlik

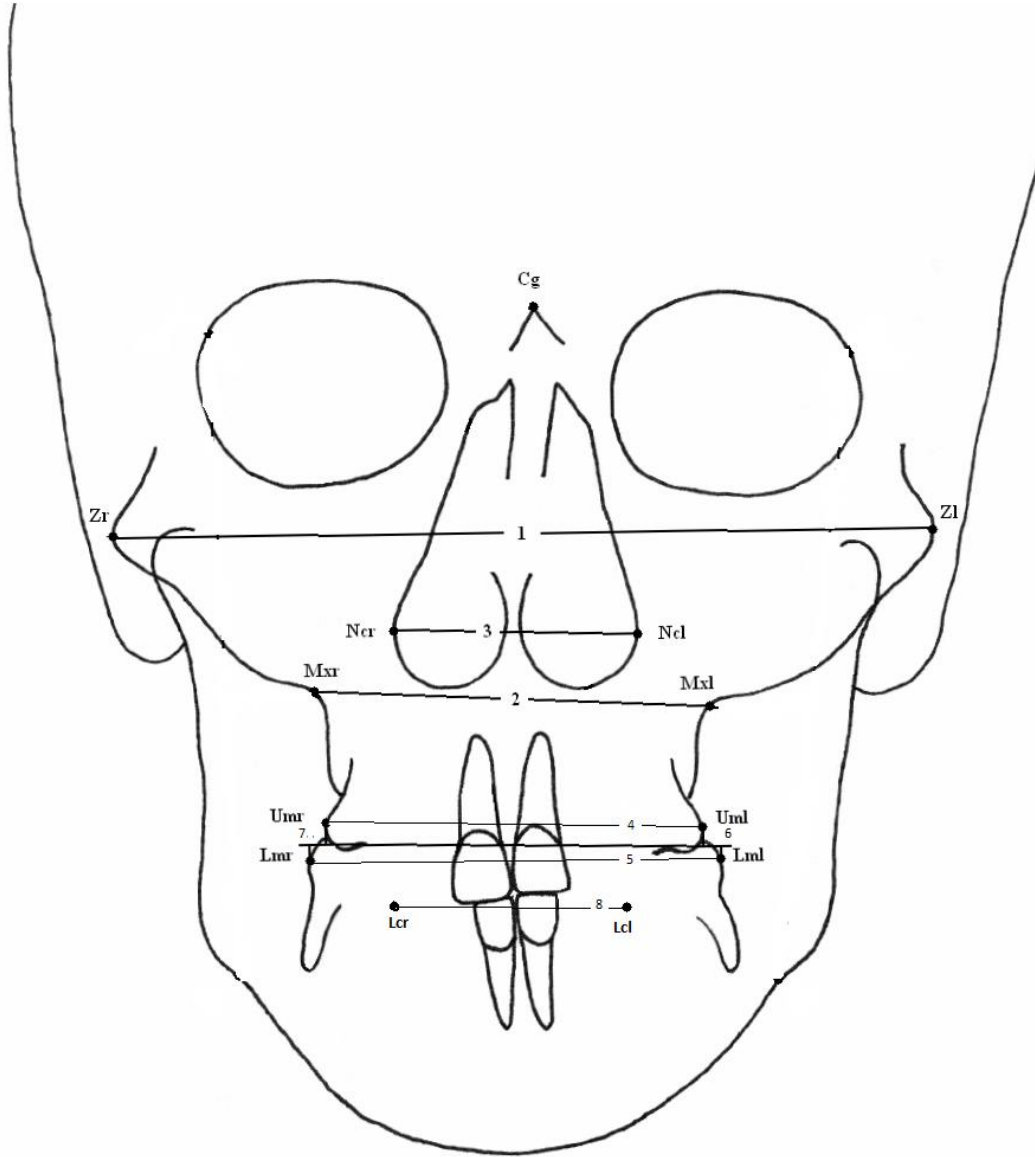
**4. Maksiller intermolar genişlik (Umr-Uml):** Sağ ve sol maksiller birinci molar dişlerin buccal yüzeylerinin frontal düzlemdeki en çıkıntılı noktaları arasındaki mesafedir.

**5. Mandibular intermolar genişlik (Lmr-Lml):** her iki taraftaki mandibular molar dişlerin buccal yüzeylerinin en belirgin noktaları arasındaki mesafedir.

**6. Sol molar ilişki:** Sağ taraftaki Um ve Lm noktalarının okluzal düzlemi dik olarak kestiği noktalar arasındaki mesafe. Molar çapraz kapanışın göstergesidir.

**7. Sağ molar ilişki:** Sol taraftaki Um ve Lm noktalarının okluzal düzlemi dik olarak kestiği noktalar arasında oluşan mesafe. Molar çapraz kapanışın göstergesidir.

**8. Mandibular interkanin mesafesi:** Mandibular kanin dişlerin cusp tepeleri arasındaki mesafedir.




**Şekil 3.7.** Posteroanterior sefalometrik film ölçümünde kullanılan boyutsal ölçümler

### **Model Ölçümü**

Bu çalışmada genişletme öncesi ve genişletmeyi takiben retansiyon sonrası olmak üzere iki farklı zamanda alınan alçı model kayıtlarında üst birinci molar dişlerdeki tipping miktarı ölçülmüştür. Ölçüm yöntemi Ciambotti ve ark'nın (Ciambotti et al., 2001) kullandığı yöntemden faydalanılarak oluşturulmuştur.

Bu yöntemde C-tipi silikon ölçü materyalinden yapılan başlıklar, molar devrilme miktarını değerlendirmek amacıyla tedavi öncesi alçı modellerde maksiller birinci molar dişlerin okluzaline yerleştirilmiştir. Ölçü maddesi hala yumuşak iken, ortodontik tel (0.035 inç) sağ ve sol birinci molar silikon başlıkların içine merkezi fossa üzerinden ve alçı modelin tabanına dik olarak yerleştirilmiştir (Resim 3.4.). 16 cm mesafeden median palatal sütura paralel, alçı modellerin ortasından bir fotoğraf çekilip, telli silikon başlıkları daha sonra tedavi sonrası modellere aktarılmış ve fotoğraf çekimi tekrarlanmıştır. Daha sonra bu fotoğraflar 210 x 297 mm beyaz kağıda basılmış ve tedavi öncesi ve retansiyon sonrası fotoğraflar sol molar diş üzerine yerleştirilen teller üzerinde karşılaştırılmıştır. Daha sonra sağ taraftaki tellerin oluşturduğu açı ölçülmüştür. Bulunan değer toplam molar devrilme miktarını vermektedir.



**Resim 3.4.** Molar tippingini değerlendirmek amacıyla hazırlanmış metal tijli silikon başlıklar

### 3.5. İSTATİSTİKSEL YÖNTEM

Çalışma gruplarının genel özellikleri hakkında bilgi vermek amacı ile tanımlayıcı analizler yapılmıştır. Veriler Ortalama±Standart Sapma şeklinde verilmiştir. Tedavi etkilerinin grup içi değerlendirilmesinde iki eş arasındaki farkın önemlilik testi (Paired t testi) (Test 2) kullanılmıştır. Hızlı üst çene genişletmesinin farklı uygulamaları arasında fark olup olmadığı ise tek yönlü varyans analizi (ANOVA) (Test 1) ile değerlendirilmiştir. İstatistiksel olarak anlamlı değer gösteren verilerde grupların ikili karşılaştırmaları için verilerin normal dağılıma uygunluğuna göre post-hoc testlerinden tukey testi kullanılmıştır. p değerleri 0.05'den küçük hesaplandığında istatistiksel olarak anlamlı kabul edilmiştir. Hesaplamalarda hazır istatistik yazılımı kullanılmıştır. (IBM SPSS Statistics 19, SPSS inc., an IBM Co., Somers, NY).

Parametre ölçümlerine ait metot hatasının tespitinde sınıf içi korelasyon katsayısı hesaplanmıştır ve güvenilirlik %83 oranında bulunmuştur.

Çalışma verilerinin normal dağılıma uygunluğu kolmogorov-smirnov testi ile değerlendirilmiş ve parametrelerin normal dağılıma uygun olduğu saptanmıştır.

## 4. BULGULAR

### 4.1. RME Grubunda Sefalometrik ve Posteroanterior Filmlerde Genişletmeyle Oluşan Etkilerin Grup İçi Değerlendirilmesi

Posteroanterior film ölçümlerine ait istatistiksel veriler Tablo 4.1.'de görülmektedir. Üst çene genişletme öncesi ve sonrası (T0-T1) değişimler karşılaştırıldığında, genişletme sonrasında, sağ ve sol molar ilişkide istatistiksel olarak önemli bir değişim görülmezken; fasial genişlik, nazal genişlik, maksiller genişlik, üst ve alt intermolar genişlik ve alt interkanin mesafesi istatistiksel olarak anlamlı bir şekilde artmıştır.

Lateral sefalometrik film ölçümlerine ait istatistiksel veriler Tablo 4.2.'de görülmektedir. Üst çene genişletmesi öncesi ve sonrası (T0-T1) değişimler karşılaştırıldığında, genişletme sonrasında posterior yüz yüksekliği (S-Go) ve U1-Na mesafesinde istatistiksel olarak anlamlı bir değişim görülmezken; SNB ve U1/SN açısı, kesiciler arası açı, nasolabial açı ve overbite istatistiksel olarak önemli miktarda azalmıştır. Bu ölçümlerin dışındaki diğer tüm ölçümler istatistiksel olarak önemli miktarda artmıştır.

### 4.2. SARME Grubunda Sefalometrik ve Posteroanterior Filmlerde Genişletmeyle Oluşan Etkilerin Grup İçi Değerlendirilmesi

Posteroanterior film ölçümlerine ait istatistiksel veriler Tablo 4.1.'de görülmektedir. Üst çene genişletme öncesi ve sonrası (T0-T1) değişimler karşılaştırıldığında, genişletme sonrasında, sağ ve sol molar ilişkide istatistiksel olarak önemli bir değişim görülmezken; fasial genişlik, nazal genişlik, maksiller genişlik, üst

ve alt intermolar genişlik, alt interkanin mesafesi istatistiksel olarak anlamlı olarak artmıştır.

Lateral sefalometrik film ölçümlerine ait istatistiksel veriler Tablo 4.2.'de görülmektedir. Üst çene genişletmesi öncesi ve sonrası (T0-T1) değişimler karşılaştırıldığında, genişletme sonrasında SNB ve U1/SN açısı, U1-Na mesafesi, overbite ile üst dudağın E doğrusuna olan uzaklığı istatistiksel olarak azalmış, bu ölçümlerin dışındaki diğer tüm ölçümler istatistiksel olarak artmıştır.

#### **4.3. Minividalı RME Grubunda Sefalometrik ve Posteroanterior Filmlerde Genişletmeyle Oluşan Etkilerin Grup İçi Değerlendirilmesi**

Posteroanterior film ölçümlerine ait istatistiksel veriler Tablo 4.1.'de görülmektedir. Üst çene genişletme öncesi ve sonrası (T0-T1) değişimler karşılaştırıldığında, genişletme sonrasında, sağ ve sol molar ilişkide istatistiksel olarak önemli bir değişim görülmezken; nazal genişlik, maksiller genişlik, üst ve alt intermolar genişlik, alt interkanin mesafesi istatistiksel olarak anlamlı bir şekilde artmıştır ( $p<0,005$ ). Fasial genişlik ise istatistiksel olarak anlamlı bir şekilde azalmıştır.

Lateral sefalometrik film ölçümlerine ait istatistiksel veriler Tablo 4.2.'de görülmektedir. Üst çene genişletmesi öncesi ve sonrası (T0-T1) değişimler karşılaştırıldığında, genişletme sonrasında ANB ve U1/SN açısında istatistiksel olarak anlamlı bir değişim gözlenmezken; SNB açısı, U1-Na mesafesi, overbite, alt ve üst dudağın E düzlemine uzaklığı istatistiksel olarak önemli şekilde azalmıştır ( $p<0,005$ ). Bu ölçümlerin dışındaki diğer tüm ölçümler istatistiksel olarak önemli miktarda artmıştır.

#### 4.4. Lateral Sefalometrik ve Posteroanterior Film Üzerinde Tedavi Sonrasında Meydana gelen Değişimlerin Gruplar Arası Karşılaştırması

Posteroanterior sefalometrik film ölçümlerinin gruplar arası karşılaştırma sonuçlarına ait istatistiksel veriler Tablo 4.1'de görülmektedir. Tedaviyle elde edilen değişikliklerin gruplar arasındaki karşılaştırmasında istatistiksel olarak hiçbir farklılık bulunmamıştır.

Lateral sefalometrik film ölçümlerinin gruplar arası karşılaştırma sonuçlarına ait istatistiksel veriler Tablo 4.2.'de görülmektedir. Maksiller genişletme sonunda elde edilen değişiklikler gruplar arası karşılaştırıldığında nasolabial açının Sarme grubunda diğer iki gruptan farklılık gösterdiği ve istatistiksel olarak arttığı görülmektedir. Alt dudağın E düzlemine olan uzaklığında ise 4 minividalı RME grubunda diğer iki gruptan farklı olarak istatistiksel azalma meydana gelmiştir. Diğer bütün ölçümlerdeki karşılaştırmalarda istatistiksel olarak anlamlı bir fark tespit edilmemiştir.

**Tablo 4.1.** Posteroanterior sefalometrik film ölçümlerinin dağılımı

	Grup	Test1		
	SARME	4MİNİVİDALI	CAPSPLİNT	
	(n=13)	(n=12)	(n=15)	
T0 FACIAL WIDTH (MM)	133,2±13,43	133,24±11,46	127,93±13,47	
T1 FACIAL WIDTH (MM)	135,09±17,36	133,23±9,76	129,39±12,76	
Test2	<0,001*	<0,001*	<0,001*	
Fark	1,89±6,39	-0,02±5,05	1,47±4,3	0,641
T0 NASAL WIDTH (MM)	32,82±4,04	33,85±4,6	31,11±3,27	
T1 NASAL WIDTH (MM)	34,64±5,75	36,33±3,99	32,01±3,06	
Test2	<0,001*	<0,001*	<0,001*	

Fark	1,82±2,18	2,48±1,74	0,89±1,24	0,070
T0 MAKSİLLARY WİDTH (MM)	62,71±6,82	64,61±5,47	66,22±7,12	
T1 MAKSİLLARY WİDTH (MM)	65,08±9,67	68,08±5,55	67,33±7,26	
Test2	<0,001*	<0,001*	<0,001*	
Fark	2,37±4,19	3,48±2,72	1,11±2,39	0,167
T0 İNTERMOLAR WİDTH,UPPER (MM)	50,35±6,45	51,42±4,72	51,71±5,16	
T1 İNTERMOLAR WİDTH,UPPER (MM)	56,88±10,42	56,25±4,58	55,45±4,77	
Test2	<0,001*	<0,001*	<0,001*	
Fark	6,53±5,21	4,83±3,61	3,73±3,17	0,204
T0 İNTERMOLAR WİDTH,LOWER (MM)	51,75±7,14	52,23±5,11	53,1±4,77	
T1 İNTERMOLAR WİDTH,LOWER (MM)	53,92±9,54	53,87±4,36	53,96±5,13	
Test2	<0,001*	<0,001*	<0,001*	
Fark	2,17±3,43	1,64±1,53	0,86±2,36	0,407
T0 MOLAR RELATİON, LEFT (MM)	-0,87±1,62	-1±2,07	-1,13±1,56	
T1 MOLAR RELATİON, LEFT (MM)	1,22±1,42	0,98±1,79	0,28±1,82	
Test2	0,622	0,061	0,106	
Fark	2,08±1,99	1,98±1,83	1,41±1,81	0,596
T0 MOLAR RELATİON, RİGHT (MM)	-0,92±1,16	0,2±1,82	-0,27±1,98	
T1 MOLAR RELATİON, RİGHT (MM)	1,75±1,64	1,4±1,85	1,21±1,12	
Test2	0,129	0,092	0,175	
Fark	2,67±1,53	1,2±1,82	1,48±1,88	0,092
T0 İNTERCUSPİD WİDTH,LOWER (MM)	24,25±3,43	26,28±3,42	27,05±2,56	
T1 İNTERCUSPİD WİDTH,LOWER (MM)	26,08±4,37	27,03±3,04	27,59±2,49	
Test2	0,001*	<0,001*	<0,001*	
Fark	1,83±2,51	0,74±1,27	0,54±1,04	0,125

Test1: Tek Yönlü Varyans Analizi (ANOVA) Test2: İki Eş Arasındaki Farkın Önemlilik Testi  
Veriler Ort±Standart Sapma şeklinde gösterilmiştir. (\* p değeri < 0,05 )

**Tablo 4.2.** Lateral sefalometrik film ölçümlerinin dağılımı

	Grup			Test1
	SARME (n=13)	4MİNİVİDALI (n=12)	CAPSPLİNT (n=15)	
T0 SNA	76,88±5,29	78,93±4,14	80,95±3,2	
T1 SNA	77,31±5,2	79,56±4,36	81,39±3,26	
Test2	<0,001*	<0,001*	<0,001*	
Fark	0,43±1,33	0,63±1,6	0,43±0,95	0,911
T0 SNB	74,51±5,76	75,86±4,08	76,25±2,67	
T1 SNB	74,27±5,47	75,1±3,98	75,58±2,88	
Test2	<0,001*	<0,001*	<0,001*	
Fark	-0,24±1,35	-0,76±1,29	-0,67±1,55	0,612
T0 ANB	2,4±4,62	3,08±1,93	4,73±2,04	
T1 ANB	3,05±5	4,48±2,49	5,81±2,09	
Test2	<0,001*	0,108	0,001*	
Fark	0,65±1,3	1,4±2,29	1,09±1,38	0,535
T0 Convexity	2,33±9,91	3,85±4,61	7,11±5,34	0,194
T1 Convexity	3,68±9,97	6,88±5,58	9,4±5,56	0,131
Test2	<0,001*	0,045*	<0,001*	
Fark	1,35±2,49	3,03±4,72	2,29±2,94	0,478
T0 SN-GoGn	42,88±8,2	38,38±3,91	34,11±3,3	
T1 SN-GoGn	43,61±8,14	40±3,57	36,24±3,57	
Test2	<0,001*	<0,001*	<0,001*	
Fark	0,72±3,03	1,62±1,62	2,13±1,71	0,249
T0 S-Go	75,06±5,27	73,72±5,45	72,13±5,6	
T1 S-Go	76,09±7,05	74,73±6,22	71,91±5,14	
Test2	0,002*	0,005*	0,056	
Fark	1,03±4,48	1,02±4,15	-0,21±5,37	0,730

T0 N-ME	122,69±5,68	115,92±7,99	106,65±5,68	
T1 N-ME	123,48±6,65	117,97±9,47	110,24±6,34	
Test2	<0,001*	<0,001*	<0,001*	
Fark	0,78±3,25	2,05±3,62	3,59±3,32	0,105
T0 ANS-Me	67,04±4,22	62,14±4,76	57,39±2,1	
T1 ANS-Me	68,59±5,41	62,37±5,25	59,18±2,91	
Test2	<0,001*	<0,001*	0,010*	
Fark	1,55±2,37	0,23±2,74	1,79±2,25	0,233
T0 U1-SN	103,59±6,93	101,61±4,67	103,38±7,65	
T1 U1-SN	99,69±6,93	99,33±4,94	101,95±8,85	
Test2	<0,001*	0,060	<0,001*	
Fark	-3,9±3,73	-2,28±4,53	-1,43±3,2	0,239
T0 U1-NA (MM)	4,58±2,93	3,78±1,91	9±19,56	
T1 U1-NA	4,2±3,2	3,12±2,4	2,39±3	
Test2	<0,001*	0,030*	0,073	
Fark	-0,38±1,75	-0,67±1,92	-6,61±21,15	0,372
T0 L1-NB (MM)	4,85±2,91	5,1±2,9	4,42±2,11	
T1 L1- NB	5±2,3	5,38±2,85	4,46±2,15	
Test2	<0,001*	<0,001*	<0,001*	
Fark	0,15±1	0,28±0,51	0,04±0,56	0,687
T0 NASOLABIAL	100,8±10,74	108,38±7,44	118,91±5,3	
T1 NASOLABIAL	110,26±7,45	108,71±6,85	117,96±5,97	
Test2	0,028*	0,004*	0,020*	
Fark	9,46±8,6 <sup>(a)</sup>	0,33±4,95 <sup>(b)</sup>	-0,95±5,13 <sup>(b)</sup>	<0,001*
T0 UL-E	-5,67±3,8	-6,23±3,63	-3,67±1,86	
T1- UL-E	-5,5±3,77	-5,28±3,17	-3,67±1,83	
Test2	<0,001*	<0,001*	<0,001*	
Fark	0,17±1,22	0,96±1,2	-0,01±1,12	0,099
T0 LL-E	-1,37±3,59	-2,93±4,03	-1,89±2,29	0,495

T1-LL-E	-1,91±3,39	-1,94±3,68	-2,09±2,24	0,986
Test2	<0,001*	<0,001*	<0,001*	
Fark	-0,54±1,32 <sup>(a)</sup>	0,99±0,94 <sup>(b)</sup>	-0,21±1,23 <sup>(a)</sup>	0,007*
T0 MAX LENGHT	76,93±4,48	78,18±5,46	78,32±5,35	
T1 MAX LENGHT	77,37±5,82	80,3±5,88	80,07±5,08	
Test2	<0,001*	0,001*	<0,001*	
Fark	0,44±3,46	2,13±3,16	1,75±2,19	0,324
T0 VERJET	2,84±5,44	2,97±3,07	5,14±2,71	
T1 OVERJET	3,03±5,24	4,03±3,14	5,7±2,51	
Test2	<0,001*	0,003*	<0,001*	
Fark	0,19±1,64	1,07±2,09	0,56±1,52	0,461
T0 OVERBİTE	-1,91±3,83	0,66±1,7	2,57±2,04	
T1 OVERBİTE	-2,78±3,09	0,29±2,42	1,72±2,87	
Test2	<0,001*	<0,001*	<0,001*	
Fark	-0,88±1,63	-0,37±1,08	-0,85±1,64	0,633
T0 İTERİNSİZAL AÇI	128,85±13,2	129,37±10,54	127,95±11,87	
T1 İTERİNSİZAL AÇI	133,22±12,64	130,41±10,68	127,85±12,06	
Test2	<0,001*	<0,001*	<0,001*	
Fark	4,37±5,03	1,04±4,88	-0,1±4,52	0,053

Test 1: Tek Yönlü Varyans Analizi (ANOVA) Test 2: İki Eş Arasındaki Farkın Önemlilik Testi Veriler Ort±Standart Sapma şeklinde gösterilmiştir. (\* p değeri <0,05) Ortak indis istatistiksel olarak anlamsızlığı ifade etmektedir.

#### 4.5. Alçı Model Üzerinde Tedavi Sonrası Meydana Gelen Birinci Molar Dişlerin Tipping Miktarının Gruplar Arası Karşılaştırılması

Model üzerinde ölçülen birinci molar dişlerin ekspansiyon sonrası tipping miktarları incelendiğinde; SARME grubunda birinci molar dişlerdeki total tipping miktarı ortalama 8,6°, minividalı RME grubunda ortalama 6,7° ve cap splint RME

grubunda ortalama  $7,3^\circ$  bulunmuştur. Molar dişlerdeki tipping miktarlarının gruplar arası karşılaştırma sonuçlarına ait istatistiksel veriler Tablo 4.3.'te görülmektedir. Elde edilen veriler incelendiğinde gruplar arasında istatistiksel olarak anlamlı bir fark bulunmamıştır.

**Tablo 4.3.** Molar tipping miktarlarının gruplar arası karşılaştırılması

Grup	Ortalama	Std. Sapma	Minimum	Maximum	P
1	$8,625^\circ$	$9,318^\circ$	$-9^\circ$	$20^\circ$	0,851
2	$6,777^\circ$	$7,189^\circ$	$-5^\circ$	$20^\circ$	
3	$7,363^\circ$	$3,585^\circ$	$1^\circ$	$12^\circ$	

\* $p < 0.05$  Tek Yönlü Varyans Analizi (ANOVA)

## 5. TARTIŞMA

Ortodontik tedavilerde fonksiyon ve estetiği sağlamak amacıyla çenelerin transversal, vertikal ve sagittal yönde uyumlu bir ilişkide olması hedeflenir. Çene yüz bölgesinde görülen en yaygın iskeletsel anomaliler arasında üst çenenin transversal yöndeki yetersizliği önemli yer tutmakta, buna bağlı olarak tek veya çift taraflı posterior çapraz kapanış oluşmaktadır (McNamara, 2000). Posterior çapraz kapanış, süt, karışık ve daimi dişlenme dönemlerinde popülasyonda sıklıkla karşılaşılan bir maloklüzyon türüdür (Thilander et al., 1984). Maksillanın transversal yöndeki darlığı, bireyleri estetik ve fonksiyon açısından olumsuz etkilemektedir.

İlk kez 1860 yılında Angell'in maksiller yetersizliği düzeltmek amacıyla tanıttığı üst çene genişletmesi, 100 yılı aşkın süredir ortodontistlerin yoğun olarak başvurdukları bir iskeletsel tedavi olmuştur (Gianelly, 2003). İskeletsel düzeyde üst çene darlığı olan vakalarda, problemin gerçek anlamda düzeltilmesi ancak ortopedik genişletme sağlayan bir aponun uygulanmasıyla sağlanabilmektedir. Hızlı üst çene genişletmesi, midpalatal süturun açılmasını sağlayacak şekilde, maksiller genişletme yapan dentofasiyal tedavi prosedürüdür. RME ile maksimum iskeletsel, minimum dişsel etki sağlanarak maksiller darlığın giderilmesi amaçlanmaktadır. Günümüzde birçok ortodontist tarafından kullanılan bu yöntemde, iskeletsel kaidenin transversal boyutunu artırmak amacıyla farklı şekillerde tasarlanmış üst çene genişletme aponyelerinden faydalanılmaktadır.

Geleneksel RME aponyeleri olan diş destekli Hyrax ve diş-doku destekli Haas aponyeleri ile kuvvetin ankraj dişler üzerinde yoğunlaşması sonucunda hedeflenen ortopedik etki kısıtlanmakta, bununla beraber istenmeyen etkiler oluşabilmektedir. Bu aponyeler, midpalatal süturun açılmasıyla beraber daha çok posteriordaki dentoalveoler

yapıların, yani damağı oluşturan iki lateral proçesin devrilmesiyle maksillanın transversal yönde genişlemesini sağlamaktadır. Ancak bu hareket sırasında maksiller posterior dişlerde devrilme ve ekstrüzyon oluşmakta ve bu olay mandibulanın posterior rotasyonu ile sonuçlanmaktadır. Bu durum, posterior mandibuler büyüme modeli gösteren, vertikal yön gelişimi fazla olan ve open-bite'ı olan hastalarda bu apareylerin kullanımını güçleştirmektedir (A. J. Haas, 1961). Yetişkin hastalarda bahsedilen bu etkiler daha belirgin olarak görülmektedir (Melsen & Melsen, 1982). Pangrazio ve arkadaşları da (Pangrazio-Kulbersh, Wine, Haughey, Pajtas, & Kaczynski, 2012), alveoler ve dental yapıların bukkale devrilme miktarı arttıkça elde edilmek istenen iskeletsel genişlemenin azaldığını belirtmişlerdir. Bu nedenle hızlı üst çene genişletmesinde en ideal olan dental ve alveoler devrilmenin en aza indirilmesi ve genişletmenin tamamen iskeletsel olması yönündedir.

Mini vidalar; ağız içerisinde uygulama yerlerinin çeşitli olması, hastaya verdiği rahatsızlığın az olması, minimal cerrahi girişim gerektirmesi, kuvvetin osseointegrasyon süreci beklenmeden hemen uygulanabilir olması, düşük maliyetli olmaları, 16 yaşından küçük hastalarda da kullanılabilir olmaları sayesinde minividaların hızlı üst çene genişletmesinde kullanılması ile istenilen maksimum iskeletsel etkiye ulaşmak mümkün olmaktadır (J. S. Lee, Kim, Park, & Vanarsdall, 2007)

Cerrahi destekli hızlı üst çene genişletme (SARME) uygulaması ortodontik maksiller genişletmenin başarısız olduğu ve sütür direncinin üstesinden gelinmesi gereken durumlarda sıklıkla kullanılan bir tedavi yaklaşımıdır (M. J. Koudstaal et al., 2005).

## 5.1. MATERİYAL VE METODUN TARTIŞMASI

Grupların oluşturulması amacıyla kliniğimizdeki arşiv kayıtları incelenmiş;

Grup 1'in oluşturulmasında SARME uygulanmış hastalar seçilmiş, bu hastalardan 14'ü genişletme ile beraber vertikal çenelik kullandıklarından gruba dahil edilememiştir.

Grup 2'nin oluşturulmasında, 16 hastaya 2 minivida destekli RME uygulandığı ve 23'üne retansiyon aşamasında sabit tedavi başlandığı için çalışmaya dahil edilememiştir.

Grup 3'ün oluşturulmasında toplam 247 hastaya ulaşılmış, bunlardan 108 tanesine genişletme işlemi ile birlikte fonksiyonel tedavi yapıldığı veya yüz maskesi verildiği, 18'i farklı genişletme apareyi ile tedavi edildiği, 73 tanesi 10 yaş altı veya 14 yaş üstü olması ve 33 tanesinin az genişletme ihtiyacı olduğu için çalışmaya dahil edilememiştir.

Toplam 23 hastanın ise kayıtlarında eksiklik olduğundan çalışma grupları en son 40 hasta olacak şekilde oluşturulmuştur.

Geçmiş klinik tecrübelerimiz, radyolojik olarak büyüme gelişimini tamamlamış (Ru) ama kronolojik olarak 15-18 yaş arası hastaların yarısında RME uygulaması ile midpalatal süturun açılmadığı yönündedir. 4 minividalı RME uygulamasının günümüzdeki kadar yaygınlaşmadığı dönemlerde, süturu açmayı başaramadığımız durumlarda tedavi alternatifimiz hastaları SARME'ye yönlendirmek şeklindeydi. Ancak hastaların bir kısmı cerrahiye istemiyor ve tedaviden vazgeçiyor, diğer bir kısmı yine cerrahiye istemeyip, sadece dental tedavi istediklerini söylüyorlardı. Böylelikle ideal tedavi sonuçları elde edilemiyor, estetik ve fonksiyon açısından istenmeyen durumlar ortaya çıkıyordu.

4 minividalı RME uygulaması kliniğimizde yapılmaya başlandıktan sonra ise bu gruptaki hastaları (iskeletsel Ru, kronolojik olarak 15-18 yaş) 4 minividalı RME ile tedavi etmeye başladık. Bu her ne kadar çalışmada veri olarak verilmemiş olsa da süturu açma başarısının % 90 olduğunu söyleyebiliriz. Bu çalışmada 4 minividalı RME ile elde ettiğimiz sonuçların, hem konvansiyonel RME hem de SARME ile karşılaştırılması amaçlanmıştır.

Yukarıda bahsettiğimiz bilgiler doğrultusunda, kliniğimizde maksiller darlığı olan ve büyüme gelişimi devam eden hastalara, haas tipi genişletme, radyolojik olarak büyüme gelişimini tamamlamış ancak kronolojik olarak 18 yaş altı hastalara 4 minividalı RME, büyüme gelişimi tamamlanmış 18 yaş üstü hastalara ise SARME rutin olarak uygulanmaktadır.

Literatürde kemik yaşının belirlenmesinde çeşitli yöntemler yer almaktadır. Sıklıkla başvurulan yöntemlerden biri el bilek radyografilerinin Greulich Pyle (GP) atlası referans alınarak değerlendirilmesidir (Flores-Mir, Nebbe, & Major, 2004). Çalışmamızdaki bireylerin iskeletsel maturasyon düzeyi belirlenirken de GP atlasındaki referans radyografiler kullanılmıştır. Yapılan karşılaştırmalar sonucu grup 3'deki bireylerin S ile MP3 cap iskeletsel gelişim dönemleri arasında, grup 1 ve grup 2 'deki bireylerin Ru dönemlerinde bulunduğu tespit edilmiştir (Todd, Greulich, & Pyle, 1950).

Hızlı üst çene genişletmesinden elde edilecek fayda, iskeletsel gelişim aşaması ve potansiyeline göre değişim göstermektedir (Suri & Taneja, 2008). Artan yaşla birlikte midpalatal sutureda sitonozis ve interdijitasyon artışı erişkin bireylerde maksiller genişletme için daha fazla kuvvet uygulanmasını gerektirmektedir. Matürasyonunu tamamlamış bireylerde cerrahi prosedür uygulanmaksızın yapılan maksiller genişletmede, daha az iskeletsel cevap, daha fazla dişsel hareket görülür (Vanarsdall Jr,

1999). Bu bireylerde cerrahi müdahale yapılmaksızın genişletme yapıldığı takdirde komplikasyon görülme riski artmaktadır (Betts, 2016). Dolayısıyla cerrahi destekli hızlı üst çene genişletmesi büyüme gelişimi tamamlanmış bireylerde endikedir (Chrcanovic & Custódio, 2009).

Maturasyonu tamamlanmış ve suture kaynaşması olan bireylerde de aşırı kuvvet uygulandığında midpalatal sutureda kısmi de olsa bir açılma olabilir. Ama bu açılma esnasında destek alınan sert ve yumuşak dokularda ve destek dişlerde bukkal yönde aşırı bir eğilme meydana gelir ve çoğu zaman ilerleyen yaşlarda ortaya çıkacak olan dehiscens ve fenestrasyonlara yol açar. Esas önemli olan “bir şekilde” sutureu açmak değil, dokulara zarar vermeden istenilen iskeletsel açılmayı sağlamaktır.

Literatürde yer alan histolojik ve relaps çalışmaları incelendiğinde, hızlı üst çene genişletmesinde ideal yaş aralığının 13-15 yaş olduğu, bu yaştan sonra suturedaki büyümenin tamamlandığı, daha geç yaşlarda da genişletme sağlanabileceği fakat sonuçların tahmin edilebilir ve stabil olmayacağı görülmüştür (Melsen, 1975; Wertz, 1970). Bu bilgiler ışığında çalışmamıza dahil edilen grup 3’deki bireyler, 10-13 yaş aralığında seçilmiştir. 16 yaşından büyük hastaların iskeletsel ankraja veya duruma göre cerrahi destekli genişletmeye ihtiyaç duyabilecekleri düşünülmüş ve bu yaşın üstündekiler SARME veya minividalı RME grubuna dahil edilmiştir.

Çalışmamıza dahil edilen bütün hastaların benzer transversal maksiller yetersizlik göstermesi, apareylerdeki genişletme vidasıyla uygulanan genişletme miktarının benzer olmasına olanak vermiştir. Böylelikle 3 farklı hızlı üst çene genişletme uygulamasının genişletme üzerindeki etkileri incelenirken gruplar arasında standartizasyon sağlanmıştır.

Literatürde, hızlı üst çene genişletmesinin etkilerini araştıran bazı çalışmalarda cinsiyet farklılığı değerlendirilmemiş, cinsiyet farklılığını değerlendiren çalışmalarda ise anlamlı bir farkın olmadığı tespit edilmiştir (Bishara & Staley, 1987; Memikoglu & İşeri, 1999) Bu nedenle çalışmamızda grup içi cinsiyet dağılımında eşitlik sağlanmaya çalışılmamıştır.

Hızlı üst çene genişletmesinin diğer tedavi mekanikleriyle beraber yürütülmesi, genişletme etkilerinin diğer işlemlerden bağımsız olarak değerlendirilememesine neden olacağından, çalışmamıza daha önce ortodontik tedavisine başlanmamış bireyler dahil edilmiştir.

Çalışma gruplarımızdaki bireylere uyguladığımız hızlı üst çene genişletme apeareleri biyomekanik olarak farklılık göstermektedir. Grup 1 ve grup 3'te yer alan bireylere dişlerden ve palatinal mukazadan destek alan akrilik cap splint ekspansiyon apeareyi uygulanırken, 2. grupta yer alan bireylere palatinal kemikten ankraj alan mini vida destekli ekspansiyon apeareyi uygulanmıştır. Diş-doku destekli genişletme apeareyi kullanılan gruplarda uygulanan kuvvet, dişler ve palatinal mukoza üzerinde yoğunlaşırken, mini vida destekli grupta kemik üzerindeki basınç daha fazla olmaktadır. 1. ve 3. gruptaki bireylere uyguladığımız akrilik cap splint genişletme apeareyi, posterior dişler üzerine simante edilmiştir. Bu nedenle apeare, biomekanik olarak maksillanın direnç merkezinden uzakta yer almaktadır. Bu da dentoalveoler yapıda rotasyonel kuvvetlerin oluşmasına neden olmaktadır. Ancak, palatinal mukozadan da destek olarak hazırlanmış olması ve çok sayıda dişi kapsaması sebebiyle rijiditesi fazladır. Bu sayede ankrajın arttırılarak uygulanan kuvvetin daha ideal şekilde dişlere iletilmesi ve iskeletsel etkinin arttırılıp, dişsel etkinin azaltılması hedeflenmiştir.

2. gruptaki bireylere uyguladığımız minivida destekli ekspansiyon apareyinde, iskeletsel ankraj ünitesi olarak mini vidalar kullanılmıştır. Bu nedenle dişler üzerine herhangi bir kuvvet uygulanmamış ve dişsel sistemlerde ortaya çıkan yan etkilerin ortadan kaldırılması amaçlanmıştır. Bu yönüyle 4 mini vidalı RME uygulamasını eşsiz bir tedavi olarak değerlendirmekteyiz. Sistem biyomekanik yönden de birçok avantaja sahiptir. Bunlardan en önemlisi apareyin palatal kubbenin daha derin bir noktasına yani maksiller direnç merkezine yakın konumda olması sebebiyle maksiller segmentlerde devrilmeden ziyade paralel hareket oluşturmasıdır. Ayrıca 4 adet mini vidadan destek alması hyrax vidasında biriken yükün 4 kola dağılmasını sağlamaktadır, böylece daha dengeli bir kuvvet dağılımı oluşturulmuştur (M. Koudstaal et al., 2009).

Apareyin hazırlanması konvansiyonel sistemlere göre daha zahmetlidir ancak genişletme sonucunda ortaya çıkan pozitif etkiler, bu tip genişletme apareylerinin gün geçtikçe daha çok tercih edilir olmasını sağlamaktadır.

Minividaların yerleştirilmesinde anatomik olarak uygun bölgelerin bilinmesi önem arz etmektedir (Baumgaertel, 2009). Tüm bölgeler içerisinde palatinal bölge anatomik, histomorfolojik özellikleriyle ve kolay erişilebilir olması yönüyle mini vidaların yerleştirilmesi için en uygun ve güvenilir bölgedir (Baumgaertel, 2009). İnsiziv kanal bölgesi dışında palatinal kemiğin median ve paramedian alanları mini vida stabilizasyonu için yeterli miktarda yoğun kortikal kemikten oluşmaktadır. Bu bölgenin diğer avantajları da, sinir ve kan damarı gibi anatomik yapılardan uzak olması ve mini vidanın yerleştirilmesi esnasında diş köklerine zarar verme ihtimalinin diğer bölgelere kıyasla daha az olmasıdır (Silvestrini Biavati et al., 2011).

Mini vidaların yerleştirilmesinde palatinal kemikte en ideal alan premolarlar arası bölge olarak belirlenmiştir (Gracco, Lombardo, Cozzani, & Siciliani, 2008). Bu

doğrultuda, çalışmamızda 2. gruptaki bireylere uygulanan minivida destekli ekspansiyon apareyinde kullanılan 4 adet mini vidadan iki tanesi palatinal bölgede kanin ve 1.premolar, diğer ikisi 2.premolar ve 1.molar dişlerin kökleri arasına yerleştirilmiştir.

Literatürde, kullanılan mini vida çap ve boyutunun primer stabilizasyonda etkili olduğunu belirten çalışmalar mevcuttur. Yapılan çalışmalarda vida çapının 1 mm'den küçük olmasının vidanın stabilitesini olumsuz etkilediği (Lim, Kim, Kim, Son, & Byun, 2003), 1,5 mm'nin üstündeki değerlerin ideal olduğu bildirilmiştir (Miyawaki et al., 2003). Ayrıca, mini vida çapının 1,5 mm - 2,3 mm arasında olduğu durumlarda başarı oranında istatistiksel olarak anlamlı bir fark olmadığı belirtilmiştir (Miyawaki et al., 2003).

Freudenthaler ve arkadaşları (Freudenthaler, Bantleon, & Haas, 2001), minivida stabilitesinin sağlanabilmesi için en az 5 mm uzunlukta olması gerektiğini bildirmişlerdir. Bu bilgiler ışığında, çalışmamızda yeterli stabilitenin elde edilebilmesi ve interradiküler alanda kök hasarı oluşturmaması amacıyla palatinalde paramedian bölgeye yerleştirilen mini vidaların, 1,6 mm çapında ve 8 mm uzunluğunda olması tercih edilmiştir.

Mini vida stabilitesinde önemli olan bir diğer faktör, kullanılan mini vidanın şeklidir. Wilmes ve arkadaşları (Wilmes, Ottenstreuer, Su, & Drescher, 2008), konik tipteki mini vidaların silindirik şekilli mini vidalara göre primer stabilite açısından çok daha iyi olduğunu bildirmişlerdir. Yano ve arkadaşları da (Yano, Motoyoshi, Uemura, Ono, & Shimizu, 2006), konik şekilli mini vidaların hemen yapılan yüklemde kemik vida bağlantısını indüklediğini ve çıkarma esnasında fraktür riskinin az olduğunu bildirmişlerdir. Bu doğrultuda, çalışmamızda konik tipte mini vidalar kullanılmıştır.

Kortikal kemik kalınlığı da mini vidanın stabilitesinde önemli rol oynamaktadır. Motoyoshi ve arkadaşları (Motoyoshi et al., 2007), yeterli primer stabilitenin ve klinik başarının sağlanması için kortikal kemik kalınlığının en az 1 mm olması gerektiğini bildirmişlerdir. Poggio ve arkadaşları (Poggio, Incorvati, Velo, & Carano, 2006), palatinal bölgedeki kemik kalınlığının mini vidaların stabilitesi açısından daha uygun olduğunu bildirmişlerdir. Baumgaertel (Baumgaertel, 2009), palatinal bölgede mini vidaların yerleştirilmesi için anatomik olarak en uygun ve ulaşılabilir alanın 1. ve 2.premolar dişler arasındaki bölge olduğunu belirtmiştir. Çalışmamızda mini vidalar posterior palatal bölgede sağ ve sol tarafta önde kanin ile 1. premolar diş arasına ve arkada 2.premolar ve 1.molar diş arasındaki keratinize mukozaya yerleştirilmiştir. Kökler arasındaki mesafenin yeterli olduğu, yumuşak doku ve kortikal kemik kalınlığının en uygun olduğu bölgeler tercih edilmeye çalışılmıştır. Çalışmamızda mini vidaların yerleştirildiği noktalar Kang ve arkadaşlarının (Kang, Lee, Ahn, Heo, & Kim, 2007), kortikal kemik kalınlığını gösterdikleri şablondaki ideal aralıklar içerisinde (5-9 mm) yer almaktadır. Mini vidaların yerleştirilme yönteminde; ince ve yoğun olmayan kortikal kemik varlığında self drilling, kalın ve yoğun kortikal kemik varlığında ise self tapping metodu tercih edilmektedir (Melsen, 2005).

Kim ve arkadaşları (J.-W. Kim, Ahn, & Chang, 2005), yaptıkları histomorfometrik incelemede self drilling yönteminde daha fazla kemik-metal teması sağlandığını ve daha az mobilite meydana geldiğini bildirmişlerdir. Chen ve arkadaşları (Chen, Shin, & Kyung, 2008), self drilling yönteminde fraktür riskinin daha fazla olmasına rağmen, self drilling grubunda başarı oranının %93, self tapping grubunda ise % 86 olduğunu belirtmişlerdir. Predrilling uygulamasının self tapping vidalarda yapılması zorunlu iken, self drilling vidalarda zorunlu olmadığı belirtilmiştir

(Baumgaertel, 2009). Çalışmamızda kullandığımız 1,6-8 mm boyutlarındaki self drilling mini vidaların, kortikal kemiği delemek ve kemik içerisinde ilerleyebilecek şekilde tasarlanmış olması ve çalışma grubumuzun kemik mineralizasyonu düşük genç bireylerden oluşması sebebiyle mini vidaların yerleştirilmesi sırasında predrilling ile pilot delik ve yuva hazırlanmamıştır.

Literatürde mini vidaların kortikal kemiğe yerleştirilmesi esnasında yapılan açılardırmanın stabiliteye etkisini araştıran çalışmalar mevcuttur. Lee ve arkadaşları (J. S. Lee et al., 2007), bukkal ve palatinal bölgede kortikal kemik eğiminin farklı olması nedeniyle, palatinal bölgede mini vidanın kortikal kemiğe 90°'lik açıyla yerleştirilmesini önermektedirler. Bu doğrultuda, çalışmamızda kullandığımız mini vidalar kortikal kemikle yüzey temasının artırılması ve posterior dişlerin köklerine zarar verilmemesi amacıyla palatal kortikal kemikle 90° açı yapacak şekilde yerleştirilmiştir.

Çalışmamızda SARME operasyonu öncesinde genişletme aygıtları hazırlanıp ağıza yerleştirilmiştir. Bütün hastaların SARME operasyonları tek merkezde, aynı cerrahi ekip tarafından ve aynı teknikle gerçekleştirilmiştir. Böylelikle cerraha ve operasyon tekniğine bağlı etkenlerin ortadan kalkması mümkün olmuştur. Operasyonda Glassman ve ark.'nın tanımladığı yöntemle anterior maksiller sinüs duvarı, infrazigomatik kret ve lateral nazal duvarlardan geçen Le-Fort I hattı boyunca, kortikotomi yapılmış olup ayrıca santral dişler arasından median osteotomi gerçekleştirilmiş ve pterygoid plaklar ayrılmıştır (Glassman et al., 1984). Literatürde SARME'de uygulanan cerrahi yöntemlerle ilgili henüz ortak bir karara varılmamış olduğu belirtilse de çalışmamızda kullanılan yöntem en yaygın kullanılan metodlardan biridir (M. J. Koudstaal et al., 2005). Çalışmamızda uygulanan Glassman ve ark.'nın

lateral osteotomi tekniđi, üst çene genişletmesine direnç oluşturan zigomatik butressleri içine aldığı için günümüzde tüm SARME operasyonlarında kullanılmaktadır. Matteini ve Mommaerts, maksiller genişletme esnasında direncin zigomatik buttresslerden kaynakladığını; ancak bu bölgeden sonraki direnç bölgelerinin midpalatal sutur ve pterygomaksiller sutura olduğunu belirtmişlerdir (Matteini & Mommaerts, 2001). Sütural kemikleşmenin ve yüz iskeletinin olgunluğunun artmasıyla bu iki direnç bölgesinde de osteotomi yapılması gerektiğini savunmuşlardır. Çalışmamızda üst çenenin daha serbest hale getirilmesi amacıyla bu iki direnç bölgesinde serbestleme yapılmıştır. Literatürde özellikle posterior maksiller genişletme için pteriomaksiller osteotomiyi öneren araştırmacılar, bu osteotomi olmaksızın genişletmenin anterior maksilla ile sınırlı kaldığını bildirmişlerdir (Ludwig, Glas, Bowman, Drescher, & Wilmes, 2010). Çalışmamızda üst çene genişletmesine, SARME operasyonundan 5 gün sonra başlanmıştır. Cerrahi müdahale sonrasında 5-7 günlük bir iyileşme sürecinin beklenmesi kemik boşluğunda kapiller iyileşmeye izin vermektedir. Yapılan birçok çalışmada bu nedenle operasyondan 5-7 gün sonra üst çene genişletme işlemine başlandığı görülmektedir (M. J. Koudstaal et al., 2005; Mommaerts, 1999).

SARME prosedürünün klinik olarak en çok tartışılan konularından biri günlük genişletme miktarıdır. Çeşitli araştırmacılar hasta yaşı, oklüzyon durumu, istenilen ekspansiyon miktarı ve hastanın toleransı gibi faktörler göz önünde bulundurularak günlük genişletme miktarının modifiye edilebileceğini belirtmişlerdir (Bishara & Staley, 1987; Wertz, 1970). Bizim çalışmamızda genişletme, grup 1 ve grup 3'deki hastalarda vidanın günde 2 kez birer tur çevrilmesiyle günlük 0,5 mm olacak şekilde gerçekleştirilmiştir. Tüm hastalardan vidanın çevrilmeye başlanmasından bir hafta sonra okluzal radyografiler alınmış, sutureda ayrılma tespit edilmiş ayrıca santral kesici dişler

arasında median diastema olduğu klinik olarak gözlenmiştir. Aktif genişletme işleminin ardından ortalama 3 aylık retansiyon süresi sonunda T1 röntgen kayıtları alınmıştır.

Hızlı üst çene genişletmesi sırasında elde edilen genişletme miktarı maksiller darlığın miktarına ve kullanılan apanyin özelliklerine göre değişiklik gösterebilmektedir. Dental arkların gerekenden daha fazla düzeltilmesi bukkal segmentlerde pekiştirme dönemi sonrasında ortaya çıkacak olan relapsı kompanse edecektir. Literatürde, gereken genişletmeden %30 daha fazla düzeltme yapılmasını öneren çalışmalar mevcuttur (Ekström, Henrikson, & Jensen, 1977; A. J. Haas, 1965). Çalışmamızda her üç grupta yapılan genişletme miktarı her hastanın üst molar dişlerinin palatinal tüberkülleri alt molar dişlerin bukkal tüberküllerine temas edinceye kadar olacak şekilde belirlenmiştir. İstenen genişletme sağlandığında çevirme işlemi sonlandırılmıştır.

Genişletme sonrası pekiştirmenin nasıl ve ne kadar süreyle uygulanacağı konusunda birçok çalışma yapılmış ve birçok pekiştirme protokolü önerilmiştir (Bishara & Staley, 1987; Cleall, Bayne, Posen, & Subtelny, 1965). Bishara ve Staley'e göre (Bishara & Staley, 1987), genişletme miktarı ne kadar fazla olursa, pekiştirme süresi de o kadar uzun olmalıdır. Küçükkeleş ve Ceylanoğlu (Küçükkeleş & Ceylanoğlu, 2003), hızlı üst çene genişletmesinden hemen sonra yanak ve dudak basıncının arttığını ancak pekiştirme aşamasının 3. ayında tedavi öncesi düzeye indiğini bildirmişlerdir. 3 aylık pekiştirme dönemi sonrasında histolojik olarak kemikte mineralizasyonun tamamlanmadığını bu nedenle pekiştirme süresinin 3 ile 6 ay arasında tutulmasını öneren çalışmalar da mevcuttur (Cleall et al., 1965). Bu bilgiler doğrultusunda, çalışmamızda pekiştirme süresi 3 ay olarak belirlenmiştir.

Çalışmamızda ilk radyolojik görüntüler hızlı üst çene genişletmesi öncesinde apareyler yerleştirilmeden (T0), ikinci radyolojik görüntüler ise genişletme bitiminden ortalama 3 ay sonraki pekiştirme dönemi sonunda apareyler çıkarıldıktan sonra (T1) alınmıştır.

Radyolojik görüntüleme; ortodontide tanı, tedavi ve tedavi sonrası değerlendirmelerin en önemli parçalarından biridir. Hızlı üst çene genişletme işleminin dentofasiyal yapılarda oluşturduğu dişsel ve iskeletsel değişiklikleri tespit etmek amacıyla lateral sefalometrik ve posteroanterior filmleri değerlendiren birçok çalışma vardır (da Silva Filho et al., 1995; Davidovitch, Efstathiou, Sarne, & Vardimon, 2005).

Sefalometrik filmlerde temel dezavantaj insan vücuduna ait üç boyutlu anatomik yapıların iki boyutlu olarak yansıtılması nedeniyle anatomik yapının bir boyutunda oluşan kayıplardır. Bu kayıplar nedeniyle farklı anatomik noktaların belirlenmesinin zor olması ve anatomik yapıların üst üste çakışması bu tekniğin temel dezavantajlarıdır. İki boyutlu sefalometrik analizlerin kullanımı ile ortaya çıkan olumsuzluklara bir cevap olarak 3 boyutlu verilerin kullanımı gün geçtikçe artmaktadır. Ancak hastaların sefalometrik filmlere göre daha yüksek dozda x-ray ışını almaları, yeterli sayıda hasta kaydının bulunmaması ve konik ışınli bilgisayarlı tomografi verilerinin analizinde kullanılan yazılımların yetersizliği ve maliyeti günümüzde hala yaygın kullanımlarını kısıtlamaktadır. Çalışmamızda tüm hastalardan sefalometrik ve posteroanterior filmlerin rutin olarak çekilmesi, hasta arşivinden kolaylıkla ulaşılabilir olması, ek maliyet gerektirmemesi, hem hasta hem de hekim için pratik, standardize edilebilir, kullanışlı ve ölçümlerinin güvenilir olması nedeniyle sefalometrik radyograflar tercih edilmiştir. Hastaların baş pozisyonu sefalometrik filmler alınmadan önce konumlandırılmış olsa dahi birkaç vakada hastalar vertikal ya da horizontal yönde başlarını oynatmışlardır. Baş

pozisyonunun etkilerinin önlenmesi için ölçümlerde işaretlenen noktaların seçiminde tekrarlanabilirliği olan bölgeler tercih edilmiştir.

## **5.2. BULGULARIN TARTIŞMASI**

### **5.2.1. Tedavi Etkilerinin Grup İçi Karşılaştırılması**

Rijid, sabit RME cihazları, maksiller süturu ayıran ağır kuvvetler üretir ve minimum ortodontik diş hareketi ile maksimum ortopedik genişleme sağlamayı amaçlar (A. J. Haas, 1961). RME yoluyla ortopedik genişleme, yalnızca midpalatal süturun kütleli ayrılmasıyla değil, aynı zamanda maksiller alveolar süreçlerin bukkal yönde rotasyonu ile de elde edilir (Isaacson & Ingram, 1964). Maksiller kemikler, rotasyon merkezi frontonazal sütur olacak şekilde transversal yönde hareket eder (Wertz, 1970). RME kuvveti maksiller süturu ayırmaya odaklanmış olsa da; frontomaksiller, zigomatikomaksiller, zygomaticotemporal ve pterygopalatin süturlarda da değişiklikler meydana gelir (Starnbach et al., 1966).

Bir RME cihazı ile elde edilen toplam genişleme 3 bölüme ayrılabilir: iskelet genişlemesi, alveolar genişleme veya bükülme ve dental tipping. Son ikisi (ortodontik genişleme), genellikle toplam genişlemeye dentoalveolar katkı olarak analiz için birleştirilir. İskeletsel (ortopedik) genişleme, süturun ayrılmasıyla ortaya çıkan maksiller süreçlerin doğrudan ayrılması ile gerçekleşir, alveolar bükülme veya devrilme, maksiller süturun ötesinde bukkal alveolar yapılarda oluşan ek genişlemedir. Dental tipping ise dentisyonun bukkale eğilmesidir (da Silva Filho et al., 1995). RME prosedürü ile saf bir iskeletsel genişleme hedeflese de, alveolar sürecin bükülmesi ve dental devrilme bir dereceye kadar meydana gelebilir. Apeyin dizaynı ve rijiditesi, hastanın iskelet olgunlaşması ve destek alınan diş sayısı dentoalveolar bükülmeyi

artıran faktörler olarak sayılabilir. İleri yaş grubunda genişletmeyle maksimum ortopedik etki elde edebilmek amacıyla cerrahi müdahalelerde bulunulur.

### ***5.2.1.1. Sagittal ve Vertikal Yön Değişikliklerinin İncelenmesi***

Sagittal ve vertikal yönde tedavinin etkilerine ait istatistiksel veriler ve bulgular Tablo 4.2.'de görülmektedir.

#### **Maksiller Ölçümler**

Maksillanın kafa kaidesine göre sagittal yöndeki konumunu belirten SNA açısı değerlendirildiğinde, üst çene genişletmesi sonrasında bu açıda SARME grubunda 0.43, 4 minividalı RME grubunda 0.63 ve RME grubunda ise 0.43 derecelik bir artış meydana gelmiştir. Bu değişimler her üç grupta da istatistiksel olarak anlamlı bulunmuştur. 1973'te Dr. Biederman, "Butressing Effect" adını verdiği sütür açılma teorisinden bahsetmiştir. Bu genişleme modelinde, lateroposterior bölgedeki bağlantı maksillayı tutar ve sonuç olarak genişletmenin rotasyon merkezi hamular ve pterigoid plakların birleşim yerinde (süperoposterior bölgede) olduğundan maksiller yarımalar bu noktalar etrafında rotasyon yapar ve A noktası ileri ve aşağı yönde hareket eder (Biederman, 1973). İlerleyen yaşla birlikte iskeletsel maturasyonun artması ve bu süturların kaynaşmasıyla maksilla daha az rotasyona uğramakta ve A noktasının sagittal yöndeki hareketi daha az gerçekleşmektedir. Biz de çalışmamızdaki A noktasının ileri hareketini dolayısıyla SNA açısındaki artışı, maksillanın bu modele uygun açılmasından kaynaklandığını düşünmekteyiz.

Altuğ Ataç ve ark. büyüme gelişimini tamamlamış hastalarda SARME (kronolojik yaş ortalaması 19) ve RME'nin (kronolojik yaş ortalaması 15.5) etkilerini

karşılaştırdıkları çalışmalarında SNA açısının RME grubunda istatistiksel olarak anlamlı bir şekilde arttığını bulmuşlardır. SARME grubunda da bir miktar artış tespit etmişler ancak bulunan değer istatistiksel olarak anlamsız çıkmıştır. Bu sonucu ise başlangıç ANB açısının RME grubunda, SARME'den farklı olarak negatif olması ve apanyin posteriordaki dişleri kapsayan akrilik yükseltinin oklüzyonu açması sayesinde maksillanın serbest kalmasıyla, maksillanın bir miktar daha ileri yönde büyüme göstermesi şeklinde açıklamışlardır (Altug Atac et al., 2006). SARME grubunda ise daha ileri yaş grubundaki hastaların seçilmiş olması nedeniyle büyüme potansiyelleri tamamen bitmiş ve maksilla ileri yönde büyümemiştir. Oluşan az miktardaki artışı ise maksillanın genişletme kuvvetleri karşısında meydana gelen lateral rotastona bağlamışlardır.

Arman-Özçirpici ve ark. 4 mini vidadan destek alan hızlı üst çene genişletmesinin etkilerini araştırdıkları çalışmada, SNA açısında ortalama 0.5 derecelik artış tespit etmişlerdir. Bulunan değer istatistiksel olarak anlamsız çıkmıştır (Arman-Ozçirpici, Yilmaz, & Polat-Ozsoy, 2014). Kullanılan apanye dizaynı bizim çalışmamızla benzerdir fakat hasta grubunun yaş ortalaması 12 yıl 8 ay olmakla birlikte bizim çalışmamızdaki bireylerin yaş ortalamasından küçüktür.

Çalışmamızda, maksiller uzunlukta (Co-A) da A noktasının öne gelmesine paralel olarak 4 minividalı RME grubunda ortalama 2.13, RME grubunda ortalama 1.75 ve SARME grubunda ortalama 0.44 mm'lik artış tespit edilmiştir.

### ***Mandibuler Ölçümler***

SNB açısı üst çene genişletmesi sonrasında SARME grubunda ortalama 0.24, 4 minividalı RME grubunda 0.76 ve RME grubunda 0.67 derece azalmıştır. Bu küçük

değişimlere rağmen, sonuçlar istatistiksel olarak anlamlı bulunmuştur. Çalışmamızdaki SNB açılarında oluşan azalmanın; maksiller genişletme ile oluşan alveoler süreçlerin eğilmesinden, maksiller posterior dişlerin devrilmesi ve ekstrüzyonuna bağlı mandibulanın aşağıya ve arkaya rotasyonundan kaynaklandığını düşünmekteyiz. Çalışma öncesi beklediğimiz sonuç SNB açısının 4mini vidalı RME grubunda diğer iki gruptan daha az değişim göstermesi şeklindeydi. Ancak her ne kadar gruplar arası istatistiksel olarak fark olmasa da en fazla azalma yine bu grupta görülmüştür. Dişlerden destek almayan bu aparatın SNB açısında azalmaya yol açması, bu yönde alveoler eğilmenin meydana geldiğini göstermektedir. Bu sebeple 4mini vidalı RME ile dişsel bir hareket olmasa da alveoler eğilmenin olabileceği klinisyenler tarafından dikkate alınmalıdır.

Çalışmamızdaki her üç grupta da görülen mandibulanın posterior rotasyonuna bağlı olarak, mandibuler düzlem açısı (SN-GoGn) ve dolayısıyla alt ön yüz yüksekliği (ANS-Me) istatistiksel olarak anlamlı bir şekilde artmıştır. Akrilik cap splint RME cihazlarının dikey boyutu kontrol etmede avantajlara sahip olduğu ancak yine de önemli bir bite açma etkisine sahip olduğu bildirilmiştir (Akkaya et al., 1999; Memikoglu & Işeri, 1999). Minividalı RME cihazı ise diş kaynaklı olmadığı için üst dişlerin devrilmesi veya ekstrüzyonu engellenmiş olur. Üst çene genişletmesi sonrasında bu ölçümlerde gözlemlenen artışa sebep olarak; her üç grupta da alveoler yapının lateral yönde eğilmesi, maksillanın aşırı genişletilmesine bağlı alt dişlerle tüberkül tüberküle ilişkide olması ve dolayısıyla primer kontakların oluşması, maksillanın posterior kısmının aşağı doğru hareketi ve Grup 1 ve Grup 3'te aparat dişlerden de destek aldığı için molar dişlerdeki kısmi ekstrüzyonlar gösterilebilir.

Arka yüz yüksekliği (S-Go) SARME ve 4 minividalı RME grubunda istatistiksel olarak anlamlı olacak şekilde artmıştır. Bu artışın, her iki grupta genişletme sonrası oluşan erken temaslardan kaynaklandığını düşünmekteyiz. Ayrıca SARME grubunda yapılan cerrahi işlem de mandibulayı daha aşağıda konumlanmasına sebep olacak şekilde etkilemiş olabilir. Güngör ve ark.'nın SARME ve RME'nin etkilerini karşılaştırdıkları çalışmada da arka yüz yüksekliğinin arttığı tespit edilmiştir (Gungor et al., 2012).

### ***Maksillo-Mandibuler Ölçümler***

Yukarıda da belirtildiği gibi, her üç grupta da SNA açısında artma ve alt çenenin posterior rotasyonuna bağlı SNB açısında azalma meydana gelmiştir. Bunun sonucunda ANB açısı SARME ve RME grubunda istatistiksel olarak anlamlı düzeyde artmıştır. 4 minividalı RME grubundaki artış ise istatistiksel olarak anlamsız bulunmuştur. Bunun nedeni kullanılan aparey dizaynına bağlı maksilla ve mandibuladaki değişimlerin daha minimal düzeyde etkilenmesi olabilir. Bu bulgu üst çene genişletmesi sonrasında ANB açısında benzer artışları tespit eden çalışmalar ile uyumludur (Altug Atac et al., 2006; Arman-Ozcirpici et al., 2014; Parhiz et al., 2011).

Çalışmamızda konveksite açısı her üç grupta da istatistiksel olarak anlamlı olacak şekilde artmıştır. Bu bulgular her üç grupta da mandibulanın aşağıya ve geriye rotasyon yaptığını işaret etmektedir.

Overjet'in ise her üç grupta da istatistiksel olarak anlamlı olacak şekilde maksiller genişletme sonrası arttığı görülmektedir. Overjet'teki bu değişimin, maksiller genişletme sonrasında alt çenenin aşağı ve geri rotasyonu ile maksillanın öne hareketinden kaynaklanmaktadır.

Overbite ise ekspansiyon sonucu oluşan primer kontaklara bağlı mandibulanın aşağı ve geriye doğru rotasyonu ve alt kesicilerin eksen eğimlerindeki artışa bağlı olarak her üç grupta da azalmıştır ve sonuçlar istatistiksel olarak anlamlı bulunmuştur.

### ***Dentoalveoler Ölçümler***

Üst kesicilerin eksen eğimleri her üç grupta da önemli derecede azalmıştır. Üst kesici dişlerin eksen eğimlerindeki azalma, genişlemeden sonra gerilen interseptal fibrillerin geri dönme eğilimi sonucu santral kesici dişler arasındaki boşluğu kapatmasıyla ve üst kesici dişlerin retrüzyonuyla açıklanabilir. Ayrıca genişletme sonrasında dudak basıncında artış olması da kesicilerin eksen eğiminin azalmasında bir faktör olmuş olabilir.

Çalışmamızda her üç grupta da alt kesicilerin eksen eğimlerinde istatistiksel olarak anlamlı artışlar meydana gelmiştir. Bizim sonuçlarımızla benzer bulguları bildiren çalışmalar (Chung & Font, 2004; Özsoy, 2001) paralellik göstermektedir. Başçiftçi ve Karaman (Basciftci & Karaman, 2002) ise, alt kesici eksen eğiminde çok az bir (0,1 derece) azalma rapor etmiştir. Çalışmamızda alt kesici dişlerin eksen eğimindeki artışının sebebi, dilin aparey sebebiyle daha aşağıda konumlanması ve dişlere labial yönde kuvvet uygulaması olabilir.

Kesiciler arası açığı SARME ve 4 mini vidalı RME grubunda istatistiksel olarak anlamlı bir şekilde artmıştır. SARME ve 4 mini vidalı RME gruplarında oluşan artışın nedeninin, maksillanın genişletme etkisiyle öne ve aşağı yer değiştirmesi ve ayrıca üst kesici dişlerin eksen eğimlerindeki azalmadan kaynaklandığını düşünmekteyiz.

### *Yumuşak Doku Ölçümleri*

Çalışmamızda üst dudağın E doğrusuna olan uzaklığında SARME ve 4 minividalı RME grubunda azalma, Cap splint grubunda artma olmuştur. SARME grubundaki azalmanın cerrahi operasyon sonrası meydana gelen yumuşak dokudaki ödemden ve genişletmenin etkisiyle maksillanın öne gelmesi ve üst dudağı öne taşımamasından kaynaklandığını düşünmekteyiz. RME grubundaki artmanın nedenini genişletme sonucu oluşan diestemaya kesici dişlerin eğilmesi ve dudakların da dişleri takip ederek geri gitmesinden kaynaklandığını düşünmekteyiz.

Alt dudağın E doğrusuna uzaklığında SARME ve RME grubunda istatistiksel olarak anlamlı bir artma meydana gelmiştir. RME ve SARME gruplarında oluşan artışın nedeninin aparey dizaynının bite'ı açmasına ve genişletmenin etkisiyle oluşan primer kontaklara bağlı mandibulanın posteriora rotasyon yapması ve alt dudağın da mandibulayı takip etmesi olduğunu düşünmekteyiz. Bulunan değerler küçük de olsa istatistiksel olarak anlamlı çıkmıştır. Literatürde RME'nin yumuşak dokulardaki etkisini sefalometrik olarak inceleyen çalışmalar azdır (Akkaya et al., 1999; Basciftci & Karaman, 2002).

Nasolabial açı SARME grubunda ortalama 9,46 derecelik bir artışla istatistiksel olarak anlamlı bir değişim göstermiştir. Bu değişimin, üst kesici dişlerin eksen eğimindeki azalmaya ve subnasal bölgedeki kesi hattının ameliyat sonrası nasolabial bölgede oluşturduğu remodelinge bağlı olduğunu düşünmekteyiz. 4 minividalı RME grubunda bu açı ortalama 0,33 derecelik bir artış göstermiştir ki stabil olarak da değerlendirilebilir. Bu minimal artışın nedeni üst kesici dişlerin eksen eğimindeki azalmadır. Sonuç istatistiksel olarak anlamlı bulunsa da klinik olarak önemsiz bir

değişimdir. RME grubundaki hastalarda ise nasolabial açıda ortalama 0,95 derecelik bir azalma izlenmiştir ve sonuç istatistiksel olarak anlamlı bulunmuştur. Bu azalmaya, RME grubunu oluşturan bireylerin büyüme potansiyellerinin yüksek olması ve buna bağlı olarak üst dudağın sagittal yöndeki gelişiminin neden olduğunu düşünmekteyiz.

### ***5.2.1.2. Transversal Yöndeki Değişimlerin İncelenmesi***

#### ***Posteroanterior Sefalometrik Ölçümlerinin Değerlendirilmesi***

Tedavinin posteroanterior film ölçümlerinde oluşan değişimleri ve bunların istatistiksel değerlendirmeleri Tablo 4.1.'de görülmektedir.

Üst çene genişletmesi sonrası transversal yönde oluşan değişimler göz önüne alındığında, zigomalar arası genişliğin istatistiksel olarak anlamlı olacak şekilde SARME ve RME grubunda arttığı, 4 mini vidalı RME grubunda ise azaldığı görülmektedir. SARME ve RME gruplarında elde edilen bu artışın büyük oranda apareyin genişletme etkisinden kaynaklandığını düşünmekteyiz. Zigomatik arklar arası elde edilen bu genişlik artışına benzer bulgular, birçok hızlı üst çene genişletmesi çalışmasında gösterilmiştir (Baccetti et al., 2001; Memikoglu & Işeri, 1999; Özsoy, 2001). 4 mini vidalı RME grubundaki azalma, genişletmenin rotasyon merkezinin horizontal olarak zigomatik arkları birleştiren doğru üzerinde bir yerde olması sebebiyle ekspansiyon esnasında bu bölgede sıkışma kuvvetleri sonucu daralmadan kaynaklanmış olabilir.

Nazal genişliğin her üç grupta da istatistiksel olarak anlamlı olacak şekilde arttığı bulunmuştur. Üst çene genişletmesi sonrasında nazal genişliğin arttığı, yapılan çalışmalarda gösterilmiştir (Arman-Ozcirpici et al., 2014; Baccetti et al., 2001; Chung & Font, 2004). Yavuz ve arkadaşları yaptıkları çalışmada büyüyen bireylerde nazal

genişlik artışının yılda ortalama 1 mm olduğunu belirtmişlerdir (Yavuz, İkbal, Baydaş, & Ceylan, 2004). Çalışmamızda ortalama 3-6 aylık bir gözlem periyodu göz önüne alındığında, nazal genişlikteki bu artışın büyük oranda maksiller ekspansiyona bağlı olduğu görülmektedir.

Üst çene genişletmesi sonrasında maksiller genişlik artışında üç grupta da istatistiksel olarak anlamlı olacak şekilde artış olmuştur. Bu artışların çok büyük oranda üst çene genişletmesinden kaynaklandığını söyleyebiliriz. Çünkü Gandini ve Buschang yaptıkları bir implant çalışmasında, büyüme ve gelişim dönemindeki bireylerde üst çenede posterior bölgedeki implantlar arası mesafe artışının 2,6 yılda ortalama 0,8 mm olduğunu bulmuşlardır (Gandini Jr & Buschang, 2000).

Literatürde posteroanterior sefalometrik film ölçümü yapan çalışmalarda, üst çene genişletmesi sonrasında üst molarlar arası mesafe artışının ortalama 6-10 mm arasında olduğu gösterilmiştir (Cross & McDonald, 2000; Sari et al., 2003). Bu artışın sebebi maksiller segmentlerin ekspansiyonuyla elde edilen iskeletsel genişleme ve dental tipping olabilir. Molarlar arası mesafe artışı tam olarak maksiller darlığın miktarı ve yapılan genişletme miktarına bağlıdır. Bizim çalışmamızda SARME grubunda ortalama 6.53, minividalı RME grubunda 4.83, RME grubunda ise 3.73 mm'lik bir artış elde edilmiştir.

Her üç grupta da molar dişlerin vestibüldeki en geniş noktalarının okluzal düzleme olan izdüşümü arasındaki farkı belirten sağ ve sol molar ilişkisi, üst çene genişletmesi sonrası önemli bir şekilde artmıştır. Genişletme öncesinde negatif değerlerde olan bu ölçümler, genişletme sonrasında posterior overjeti belirten yeterli pozitif değerlere ulaşmıştır. Bu da hastalarda posterior çapraz kapanışın düzeldiğinin ayrı bir göstergesidir.

Üst çene genişletmesi sonrasında her üç grupta da alt intermolar ve interkanin mesafesinde istatistiksel olarak anlamlı artışlar olmuştur. Alt intermolar ve interkanin mesafesindeki artış, apareye bağlı olarak dilin alt çenede konumlanmasının ve değişmiş olan kas dengesinin alt çenedeki dişlerde az da olsa genişlemeye sebep olması ile açıklanabilir. Ayrıca SARME ve RME grubundaki apareylerde üst posterior dişlerin okluzal yüzlerinin akrilik ile kaplanması sebebiyle alt dişlerin üst dişlerle okluzal ilişkilerini kaybetmesi de dekompanzasyona sebep olmuştur.

## **5.2.2. Hızlı Üst Çene Genişletmesi Sonrasında Meydana Gelen Değişimlerin Gruplar Arası Karşılaştırılması**

### **5.2.2.1. Lateral Sefalometrik Film Ölçümlerinin Karşılaştırılması**

Farklı hızlı üst çene genişletmesi uygulamalarının lateral sefalometrik film ölçümlerinde meydana gelen değişimlerinin gruplar arası karşılaştırılması Tablo 4.2.'de verilmiştir. Üst çene genişletmesi sonrasında gruplar arasında nasolabial açı ve alt dudak E düzlemi mesafesi hariç tüm ölçümlerde istatistiksel olarak anlamlı bir farklılık tespit edilmemiştir. Bu sonuçlar bize çalışmamızda kullanılan üç genişletme uygulamasının tedavi etkileri açısından benzer tepkiler verdiğini göstermiştir.

### **5.2.2.2. Posteroanterior Sefalometrik Film Ölçümlerinin Karşılaştırılması**

Üst çene genişletmesi sonrası posteroanterior sefalometrik film ölçümlerinde meydana gelen değişimlerin gruplar arası karşılaştırma sonuçları Tablo 4.1.'de görülmektedir. Üç grup arasında transversal yön ölçümlerinde istatistiksel olarak anlamlı değişim gözlenmemiştir.

Veriler incelendiğinde SARME grubunda, maksiller molar genişlikte 6.53 ( $\pm$  5.21) mm, maksiller tabanda 2.37 ( $\pm$  4.19) mm genişleme elde edilmiştir. RME grubunda ise maksiller molar genişlikte 3.73 ( $\pm$  3.17) ve maksiller taban genişliğinde 1.11 ( $\pm$  2.39) mm artış elde edilmiştir. Her iki grupta da en büyük genişleme dentoalveolar alanda meydana gelmiş ve önceki RME çalışmalarında bildirildiği gibi cihazların genişleme etkisi üçgen bir modelde üst yapılar boyunca azalmıştır (Memikoglu & Işeri, 1999; Wertz, 1970). 4 minividalı RME grubunda maksiller intermolar genişlikte 4.83 ( $\pm$ 3.61) mm artış, maksiller taban genişliğinde 3.48 ( $\pm$ 2.72) tespit edilmiştir. Bu artış oranı SARME ve RME gruplarıyla kıyaslandığında, 4 mini vidalı RME grubunun genişleme paterninin daha paralel olduğu sonucuna varılabilir.

### ***5.2.2.3. Alçı Model Üzerinde Ölçülen Molar Tipping Miktarlarının Karşılaştırılması***

Üst molar dişlerde üst çene genişletmesi sonrası oluşan bukkal tipping miktarını ölçmek için araştırmacılar tarafından farklı yöntemler önerilmiştir (Ciambotti et al., 2001; Oliveira, Da Silveira, Kusnoto, & Viana, 2004). Bu çalışmada kullanılan ölçüm yönteminin uygulanabilirliğinin pratik, sonuçların ise daha doğru olduğunu düşünmekteyiz.

Çalışmamızdaki her üç grupta da, üst çene genişletmesi sonrasında molar dişlerin kron tippinginde artışlar olmuştur. Hicks (Hicks, 1978), Minne genişletme apareyi ile yavaş ekspansiyon prosedürü uyguladığı çalışmasında üst molar dişlerde 1-24 derece arasında tipping oluşabileceğini belirtmiştir. Bantlı ekspansiyon apareyi ile üst çene genişletmesi yapılan hastalarda görülen molar tippinginin, bonded genişletme

apareyi ile yapılan hastalardakinden daha fazla olduđu kabul edilmektedir (Memikođlu, İřeri, & Uysal, 1995).

Çalıřmamızdaki her üç grupta da molar tippingindeki deđiřimlerin gruplar arasında istatistiksel olarak farklı olmamasının nedeni SARME grubunda midpalatal sütünun cerrahi operasyonla serbestleřtirilmesi ve cap splint grubunda olduđu gibi uygulanan aparatın diřleri sıkıca kaplamaları ve palatal mukozayı da kapsayan akrilik yapıdan kaynaklandığını düşünmekteyiz. Ayrıca büyüme gelişimi tamamlanmış olmasına rağmen cerrahi operasyon olmadan minivida destekli ekspansiyon yapılan grupta da diřlerden destek alınmaması neticesinde SARME ve RME grubundakilere benzer derecede deđiřim gözlenmiştir. Meydana gelen bu deđiřimin alveoler bükülmeden kaynaklandığını düşünmekteyiz.

## 6. SONUÇLAR VE ÖNERİLER

İskeletsel maturasyonunu tamamlamış hastalara uygulanan minivida destekli ve cerrahi destekli hızlı üst çene genişletme uygulaması ile büyümesi devam eden hastalara uygulanan genişletme işleminin dentofasiyal yapılara olan etkisinin karşılaştırıldığı bu çalışmada elde edilen sonuçlar şu şekilde özetlenmiştir:

1. Çalışmamızdaki üç grupta da üst çene öne doğru hareket ederken, alt çene aşağı ve geriye doğru rotasyon yapmıştır.
2. Her üç grupta da mandibulanın aşağı ve geri yönde rotasyonuna bağlı olarak yüzün dik yön boyutlarında artış meydana gelmiş, konveksite açısı artmıştır.
3. Üst kesici dişlerin eksen eğimlerinde üç grupta da azalma izlenirken, alt kesici dişlerde artış tespit edilmiştir.
4. Overjet üç grupta da istatistiksel olarak anlamlı bir şekilde artarken overbite istatistiksel olarak anlamlı şekilde azalmıştır. Keserler arası açıda ise SARME ve 4 minividalı RME grubunda önemli miktarda artma, RME grubunda azalma izlenmiştir.
5. Yumuşak doku değişimleri göz önüne alındığında RME grubunda nasolabial açı azalırken, alt ve üst dudak E düzlemine olan mesafesi artmıştır. 4 minividalı RME grubunda, nasolabial açı artarken alt ve üst dudak E düzlemine mesafesi azalmıştır. SARME grubunda ise nasolabial açı ve alt dudak E düzlemi mesafesi artmış, üst dudak E düzlemi mesafesi azalmıştır.
6. Facial genişlik; SARME ve Cap splint RME grubunda artarken, 4 mini vidalı RME grubunda azalmıştır.
7. Her üç grupta da nazal ve maksiller genişlik, alt ve üst intermolar genişlik ve alt kaninler arası genişliklerde artış meydana gelmiştir.

8. Her üç grupta da, dentoalveoler tipping meydana gelmiştir.

9. Sonuç olarak dentoalveoler, iskeletsel ve yumuşak doku etkileri yönüyle her üç uygulamada bir kısım farklılıklar dışında benzer etkiler gözlemlenmiştir.

### **Öneriler**

4 minividalı RME grubundaki umut verici klinik sonuçlarımıza rağmen, minividalı RME cihazının daha ileri yaş grubundaki yetişkinlerde ossifiye süturları ayırması beklenemez. Bu nedenle, minividalı RME endikasyonları, daha önceki çalışmalara dayanarak, genç yetişkinlerde (onlu yaşların sonlarından yirmili yaşlara kadar) sınırlı olmalıdır. Cerrahi destekli RME, daha ileri yaş grubundaki hastalar için hala tercih edilen bir tedavidir. Cihazın birincil amacı, sütürlerde maksimum iskelet etkisi elde etmektir, ancak tamamı ossifiye olmuş sütürlerde bu etki elde edilemeyebilir. Sirkummaksiller sütürlerdeki olası bir mekanik direnç, midpalatal sütür açık olsa bile başka bir sınırlayıcı faktör olabilir. Sütür gelişimindeki farklılıklar ve kraniyofasiyal yapıların karmaşıklığı nedeniyle, yetişkinlerde bu cihazın güvenilirliğini büyütmekte olan çocuklara kıyasla değerlendirmek için ileriye dönük bir çalışma yapılmalıdır. Bu çalışmanın sonuçlarına göre, maksillanın transversal yöndeki tedavisi için ortodontik mini vidaların etkili bir şekilde kullanımı önerilebilir; bu, komplike kraniyofasiyal uyumsuzluğu olan hastalarda SARME ihtiyacını ortadan kaldırır ve hastaya birden fazla cerrahi prosedür uygulanmamış olur. Ayrıca transversal yöndeki anomalinin düzeltilmesinde oluşabilecek yan etkileri ortadan kaldırıp, stabiliteyi sağlar. Ayrıca her üç yaklaşımda da nüks riskini ortadan kaldırmak için bir miktar aşırı genişletme önerilmektedir.

## 7. KAYNAKLAR

- Agarwal, A., & Mathur, R. (2010). Maxillary expansion. *International journal of clinical pediatric dentistry*, 3(3), 139.
- Agostino, P., Ugolini, A., Signori, A., Silvestrini-Biavati, A., Harrison, J. E., & Riley, P. (2014). Orthodontic treatment for posterior crossbites. *Cochrane Database of Systematic Reviews*(8).
- Akkaya, S., Lorenzon, S., & Üçem, T. T. (1999). A comparison of sagittal and vertical effects between bonded rapid and slow maxillary expansion procedures. *The European Journal of Orthodontics*, 21(2), 175-180.
- Akkaya, S., Lorenzon, S., & Üçm, T. (1998). Comparison of dental arch and arch perimeter changes between bonded rapid and slow maxillary expansion procedures. *The European Journal of Orthodontics*, 20(3), 255-261.
- Allen, D., Rebellato, J., Sheats, R., & Ceron, A. M. (2003). Skeletal and dental contributions to posterior crossbites. *The Angle Orthodontist*, 73(5), 515-524.
- Alpern, M. C., & Yurosko, J. J. (1987). Rapid palatal expansion in adults: with and without surgery. *The Angle Orthodontist*, 57(3), 245-263.
- Altug Atac, A. T., Karasu, H. A., & Aytac, D. (2006). Surgically assisted rapid maxillary expansion compared with orthopedic rapid maxillary expansion. *The Angle Orthodontist*, 76(3), 353-359.
- Angell, D. (1860). Treatment of irregularity of the permanent or adult teeth. *Dent. Cosmos*, 1, 540-544.
- Arat, Z. M., Gökalp, H., Atasever, T., & Türkkahraman, H. (2003). 99mTechnetium-labeled methylene diphosphonate uptake in maxillary bone during and after rapid maxillary expansion. *The Angle Orthodontist*, 73(5), 545-549.
- Arman-Ozcirpici, A., Yilmaz, A., & Polat-Ozsoy, O. (2014). Maxillary expansion via palatal mini-implants: a preliminary study. *TURKISH JOURNAL OF ORTHODONTICS*, 27(1), 16-27.
- Babacan, H., Sokucu, O., Doruk, C., & Ay, S. (2006). Rapid maxillary expansion and surgically assisted rapid maxillary expansion effects on nasal volume. *The Angle Orthodontist*, 76(1), 66-71.
- Baccetti, T., Franchi, L., Cameron, C. G., & McNamara, J. A. (2001). Treatment timing for rapid maxillary expansion. *The Angle Orthodontist*, 71(5), 343-350.
- Ballanti, F., Lione, R., Fanucci, E., Franchi, L., Baccetti, T., & Cozza, P. (2009). Immediate and post-retention effects of rapid maxillary expansion investigated by computed tomography in growing patients. *The Angle Orthodontist*, 79(1), 24-29.
- Basciftci, F., & Karaman, A. (2002). Effects of a modified acrylic bonded rapid maxillary expansion appliance and vertical chin cap on dentofacial structures. *The Angle Orthodontist*, 72(1), 61-71.
- Basciftci, F., Mutlu, N., Karaman, A., Malkoc, S., & Küçükkolbasi, H. (2002). Does the timing and method of rapid maxillary expansion have an effect on the changes in nasal dimensions? *The Angle Orthodontist*, 72(2), 118-123.
- Basha, S., Bialowas, C., Ende, K., & Szeremeta, W. (2005). Effectiveness of adenotonsillectomy in the resolution of nocturnal enuresis secondary to obstructive sleep apnea. *The Laryngoscope*, 115(6), 1101-1103.
- Baumgaertel, S. (2009). Quantitative investigation of palatal bone depth and cortical bone thickness for mini-implant placement in adults. *American journal of orthodontics and dentofacial orthopedics*, 136(1), 104-108.

- Bays, R. A., & Greco, J. M. (1992). Surgically assisted rapid palatal expansion: an outpatient technique with long-term stability. *Journal of oral and maxillofacial surgery*, *50*(2), 110-113.
- Bazargani, F., Feldmann, I., & Bondemark, L. (2013). Three-dimensional analysis of effects of rapid maxillary expansion on facial sutures and bones: a systematic review. *The Angle Orthodontist*, *83*(6), 1074-1082.
- Bell, R. A. (1982). A review of maxillary expansion in relation to rate of expansion and patient's age. *American Journal of Orthodontics*, *81*(1), 32-37.
- Bell, W., & Jacobs, J. (1979). Surgical-orthodontic correction of horizontal maxillary deficiency. *Journal of oral surgery (American Dental Association: 1965)*, *37*(12), 897.
- Bell, W. H., & Epker, B. N. (1976). Surgical-orthodontic expansion of the maxilla. *American Journal of Orthodontics*, *70*(5), 517-528.
- Ben-Bassat, Y., Yaffe, A., Brin, I., Freeman, J., & Ehrlich, Y. (1993). Functional and morphological-occlusal aspects in children treated for unilateral posterior cross-bite. *The European Journal of Orthodontics*, *15*(1), 57-63.
- Berger, J. L., Pangrazio-Kulbersh, V., Borgula, T., & Kaczynski, R. (1998). Stability of orthopedic and surgically assisted rapid palatal expansion over time. *American journal of orthodontics and dentofacial orthopedics*, *114*(6), 638-645.
- Betts, N. J. (2016). Surgically assisted maxillary expansion. *Atlas of the Oral and Maxillofacial Surgery Clinics of North America*, *24*(1), 67-77.
- Bicakci, A. A., Agar, U., Sökücü, O., Babacan, H., & Doruk, C. (2005). Nasal airway changes due to rapid maxillary expansion timing. *The Angle Orthodontist*, *75*(1), 1-6.
- Biederman, W. (1973). Rapid correction of Class III malocclusion by midpalatal expansion. *American journal of orthodontics and dentofacial orthopedics*, *63*(1), 47-55.
- Bishara, S. E., & Staley, R. N. (1987). Maxillary expansion: clinical implications. *American journal of orthodontics and dentofacial orthopedics*, *91*(1), 3-14.
- Bluestone, C. D. (2004). Studies in otitis media: Children's Hospital of Pittsburgh—University of Pittsburgh progress report—2004. *The Laryngoscope*, *114*(S105), 1-26.
- Braun, F. (1966). A contribution of the problem of bronchial asthma and extension of the palatal suture. *Trans Eur Orthod Soc*, *42*, 363.
- Brown, G. I. (1919). The Surgery of Oral Diseases and Malformations. *The American Journal of the Medical Sciences*, *157*(5).
- Cao, Y., Zhou, Y., Song, Y., & Vanarsdall Jr, R. L. (2009). Cephalometric study of slow maxillary expansion in adults. *American journal of orthodontics and dentofacial orthopedics*, *136*(3), 348-354.
- Ceylan, Í., Oktay, H., & Demirci, M. (1996). The effect of rapid maxillary expansion on conductive hearing loss. *The Angle Orthodontist*, *66*(4), 301-308.
- Chatellier, J., & Chateau, M. (1963). Premières observations des disjonctions mediopalatine ultra rapide sous anesthésie locale. *Rev Stomatol*, *64*, 145-149.
- Chen, Y., Shin, H.-I., & Kyung, H.-M. (2008). Biomechanical and histological comparison of self-drilling and self-tapping orthodontic microimplants in dogs. *American journal of orthodontics and dentofacial orthopedics*, *133*(1), 44-50.
- Chrcanovic, B. R., & Custódio, A. L. N. (2009). Orthodontic or surgically assisted rapid maxillary expansion. *Oral and maxillofacial surgery*, *13*(3), 123.
- Christie, K. F., Boucher, N., & Chung, C.-H. (2010). Effects of bonded rapid palatal expansion on the transverse dimensions of the maxilla: a cone-beam computed tomography study. *American journal of orthodontics and dentofacial orthopedics*, *137*(4), S79-S85.
- Chung, C.-H., & Font, B. (2004). Skeletal and dental changes in the sagittal, vertical, and transverse dimensions after rapid palatal expansion. *American journal of orthodontics and dentofacial orthopedics*, *126*(5), 569-575.

- Ciambotti, C., Ngan, P., Durkee, M., Kohli, K., & Kim, H. (2001). A comparison of dental and dentoalveolar changes between rapid palatal expansion and nickel-titanium palatal expansion appliances. *American journal of orthodontics and dentofacial orthopedics*, *119*(1), 11-20.
- Cleall, J. F., Bayne, D. I., Posen, J. M., & Subtelny, J. D. (1965). Expansion of the midpalatal suture in the monkey. *The Angle Orthodontist*, *35*(1), 23-35.
- Cope, J. B. (2005). *Temporary anchorage devices in orthodontics: a paradigm shift*. Paper presented at the Seminars in orthodontics.
- Cozza, P., Di Girolamo, S., Ballanti, F., & Panfilio, F. (2007). Orthodontist-otorhinolaryngologist: an interdisciplinary approach to solve otitis media. *Eur J Paediatr Dent*, *8*(2), 83-88.
- Cross, D. L., & McDonald, J. P. (2000). Effect of rapid maxillary expansion on skeletal, dental, and nasal structures: a postero-anterior cephalometric study. *The European Journal of Orthodontics*, *22*(5), 519-528.
- Cureton, S. L., & Cuenin, M. (1999). Surgically assisted rapid palatal expansion: orthodontic preparation for clinical success. *American journal of orthodontics and dentofacial orthopedics*, *116*(1), 46-59.
- da Silva Filho, O. G., do Prado Montes, L. A., & Torelly, L. F. (1995). Rapid maxillary expansion in the deciduous and mixed dentition evaluated through posteroanterior cephalometric analysis. *American journal of orthodontics and dentofacial orthopedics*, *107*(3), 268-275.
- Davidovitch, M., Efstathiou, S., Sarne, O., & Vardimon, A. D. (2005). Skeletal and dental response to rapid maxillary expansion with 2-versus 4-band appliances. *American journal of orthodontics and dentofacial orthopedics*, *127*(4), 483-492.
- De Rossi, M., Stuaní, M. B. S., & da Silva, L. A. B. (2010). Cephalometric evaluation of vertical and anteroposterior changes associated with the use of bonded rapid maxillary expansion appliance. *Dental Press Journal of Orthodontics*, *15*(3), 62-70.
- de Silva Fo, O. G., Boas, C. V., & Capelozza, L. F. (1991). Rapid maxillary expansion in the primary and mixed dentitions: a cephalometric evaluation. *American journal of orthodontics and dentofacial orthopedics*, *100*(2), 171-179.
- Dergin, G., Aktop, S., Varol, A., Ugurlu, F., & Garip, H. (2015). Complications related to surgically assisted rapid palatal expansion. *Oral Surgery, Oral Medicine, Oral Pathology and Oral Radiology*, *119*(6), 601-607.
- Doruk, C., Bicakci, A. A., Basciftci, F. A., Agar, U., & Babacan, H. (2004). A comparison of the effects of rapid maxillary expansion and fan-type rapid maxillary expansion on dentofacial structures. *The Angle Orthodontist*, *74*(2), 184-194.
- Ekström, C., Henrikson, C. O., & Jensen, R. (1977). Mineralization in the midpalatal suture after orthodontic expansion. *American Journal of Orthodontics*, *71*(4), 449-455.
- Feller, K.-U., Herzmann, K., Schimming, R., & Eckelt, U. (1998). Gaumennahtsprengung nach Glassman. *Mund-, Kiefer-und Gesichtschirurgie*, *2*(1), 26-29.
- Flores-Mir, C., Nebbe, B., & Major, P. W. (2004). Use of skeletal maturation based on hand-wrist radiographic analysis as a predictor of facial growth: a systematic review. *The Angle Orthodontist*, *74*(1), 118-124.
- Freudenthaler, J. W., Bantleon, H. P., & Haas, R. (2001). Bicortical titanium screws for critical orthodontic anchorage in the mandible: a preliminary report on clinical applications. *Clinical oral implants research*, *12*(4), 358-363.
- Gandini Jr, L. G., & Buschang, P. H. (2000). Maxillary and mandibular width changes studied using metallic implants. *American journal of orthodontics and dentofacial orthopedics*, *117*(1), 75-80.

- Garib, D. G., Henriques, J. C., Carvalho, P. E. G., & Gomes, S. C. (2007). Longitudinal Effects of Rapid Maxillary Expansion: A Retrospective Cephalometric Study. *The Angle Orthodontist*, 77(3), 442-448.
- Garib, D. G., Henriques, J. F. C., Janson, G., Freitas, M. R., & Coelho, R. A. (2005). Rapid maxillary expansion—tooth tissue-borne versus tooth-borne expanders: a computed tomography evaluation of dentoskeletal effects. *The Angle Orthodontist*, 75(4), 548-557.
- Garib, D. G., Navarro, R., Francischone, C. E., & Oltramari, P. (2008). Rapid maxillary expansion using palatal implants. *J Clin Orthod*, 42(11), 665-671.
- Gedrange, T., Köbel, C., & Harzer, W. (2001). Hard palate deformation in an animal model following quasi-static loading to stimulate that of orthodontic anchorage implants. *The European Journal of Orthodontics*, 23(4), 349-354.
- Gerlach, K. L., & Zahl, C. (2003). Transversal palatal expansion using a palatal distractor. *Journal of Orofacial Orthopedics/Fortschritte der Kieferorthopädie*, 64(6), 443-449.
- Gianelly, A. A. (2003). Rapid palatal expansion in the absence of crossbites: added value? *American journal of orthodontics and dentofacial orthopedics*, 124(4), 362-365.
- Gill, D., Naini, F., McNally, M., & Jones, A. (2004). The management of transverse maxillary deficiency. *Dental update*, 31(9), 516-523.
- Glassman, A. S., Nahigian, S. J., Medway, J. M., & Aronowitz, H. I. (1984). Conservative surgical orthodontic adult rapid palatal expansion: sixteen cases. *American Journal of Orthodontics*, 86(3), 207-213.
- Graber, L. W., Vanarsdall, R. L., Vig, K. W., & Huang, G. J. (2016). *Orthodontics-e-book: current principles and techniques*: Elsevier Health Sciences.
- Gracco, A., Lombardo, L., Cozzani, M., & Siciliani, G. (2008). Quantitative cone-beam computed tomography evaluation of palatal bone thickness for orthodontic miniscrew placement. *American journal of orthodontics and dentofacial orthopedics*, 134(3), 361-369.
- Gray, L. P. (1975). Results of 310 cases of rapid maxillary expansion selected for medical reasons. *The Journal of Laryngology & Otology*, 89(6), 601-614.
- Greenbaum, K. R., & Zachrisson, B. U. (1982). The effect of palatal expansion therapy on the periodontal supporting tissues. *American Journal of Orthodontics*, 81(1), 12-21.
- Griffin, C. (1965). Chronic nasal obstruction and bronchial asthma. *Australian dental journal*, 10(4), 313-316.
- Gungor, A. Y., Türkkahraman, H., Baykul, T., & Alkis, H. (2012). Comparison of the effects of rapid maxillary expansion and surgically assisted rapid maxillary expansion in the sagittal, vertical and transverse planes. *Medicina oral, patologia oral y cirugia bucal*, 17(2), e311.
- Haas, A. (1980). Long-term posttreatment evaluation of rapid palatal expansion. *The Angle Orthodontist*, 50(3), 189-217.
- Haas, A. J. (1961). Rapid expansion of the maxillary dental arch and nasal cavity by opening the midpalatal suture. *The Angle Orthodontist*, 31(2), 73-90.
- Haas, A. J. (1965). The treatment of maxillary deficiency by opening the midpalatal suture. *The Angle Orthodontist*, 35(3), 200-217.
- Haas, A. J. (1970). Palatal expansion: just the beginning of dentofacial orthopedics. *American journal of orthodontics and dentofacial orthopedics*, 57(3), 219-255.
- Halicioğlu, K. (2009). *Hafızalı Vida ve Hyrax vidası ile Yapılan Hızlı Üst Çene Genişletmesinin Dentofasiyal Yapılar Üzerine Etkilerinin Karşılaştırması*. Sağlık Bilimleri Enstitüsü, Ortodonti Anabilim Dalı. Doktora Tezi, Erzurum: Atatürk Üniversitesi.

- Halicioğlu, K., Kiliç, N., Yavuz, İ., & Aktan, B. (2010). Effects of rapid maxillary expansion with a memory palatal split screw on the morphology of the maxillary dental arch and nasal airway resistance. *The European Journal of Orthodontics*, 32(6), 716-720.
- HALICIOĞLU, K., & YAVUZ, İ. Literatür derlemesi: üst çene genişletmesinde apareyler ve felsefeler. *Atatürk Üniversitesi Diş Hekimliği Fakültesi Dergisi*, 2011(4), 32-39.
- Hartgerink, D. V., Vig, P. S., Orth, D., & Abbott, D. W. (1987). The effect of rapid maxillary expansion on nasal airway resistance. *American journal of orthodontics and dentofacial orthopedics*, 92(5), 381-389.
- Hesse, K. L., Årtun, J., Joondeph, D. R., & Kennedy, D. B. (1997). Changes in condylar position and occlusion associated with maxillary expansion for correction of functional unilateral posterior crossbite. *American journal of orthodontics and dentofacial orthopedics*, 111(4), 410-418.
- Hicks, E. P. (1978). Slow maxillary expansion: a clinical study of the skeletal versus dental response to low-magnitude force. *American Journal of Orthodontics*, 73(2), 121-141.
- Howe, R. P. (1982). Palatal expansion using a bonded appliance: report of a case. *American Journal of Orthodontics*, 82(6), 464-468.
- Isaacson, R. J., & Ingram, A. H. (1964). Forces produced by rapid maxillary expansion: II. Forces present during treatment. *The Angle Orthodontist*, 34(4), 261-270.
- İşeri, H., & Özsoy, S. (2004). Semirapid maxillary expansion—a study of long-term transverse effects in older adolescents and adults. *The Angle Orthodontist*, 74(1), 71-78.
- IŞIK, B. K., Alparslan, E., & MENZİLETOĞLU, D. CERRAHİ DESTEKLİ HIZLI MAKSİLLER GENİŞLETME: BİR DERLEME. *Atatürk Üniversitesi Diş Hekimliği Fakültesi Dergisi*, 141-146.
- Kang, S., Lee, S.-J., Ahn, S.-J., Heo, M.-S., & Kim, T.-W. (2007). Bone thickness of the palate for orthodontic mini-implant anchorage in adults. *American journal of orthodontics and dentofacial orthopedics*, 131(4), S74-S81.
- Kennedy III, J. W., Bell, W. H., Kimbrough, O., & James, W. B. (1976). Osteotomy as an adjunct to rapid maxillary expansion. *American Journal of Orthodontics*, 70(2), 123-137.
- Kim, J.-W., Ahn, S.-J., & Chang, Y.-I. (2005). Histomorphometric and mechanical analyses of the drill-free screw as orthodontic anchorage. *American journal of orthodontics and dentofacial orthopedics*, 128(2), 190-194.
- Kim, K. B., & Helmkamp, M. E. (2012). Miniscrew implant-supported rapid maxillary expansion. *J Clin Orthod*, 46(10), 608-612.
- Koudstaal, M., Wolvius, E., Schulten, A., Hop, W., & Van der Wal, K. (2009). Stability, tipping and relapse of bone-borne versus tooth-borne surgically assisted rapid maxillary expansion; a prospective randomized patient trial. *International journal of oral and maxillofacial surgery*, 38(4), 308-315.
- Koudstaal, M. J., Poort, L., Van der Wal, K., Wolvius, E., Prah-Andersen, B., & Schulten, A. (2005). Surgically assisted rapid maxillary expansion (SARME): a review of the literature. *International journal of oral and maxillofacial surgery*, 34(7), 709-714.
- Kraut, R. A. (1984). Surgically assisted rapid maxillary expansion by opening the midpalatal suture. *Journal of oral and maxillofacial surgery*, 42(10), 651-655.
- Krogman, W. (1930). Studies in growth changes in the skull and face of anthropoids. II. Ectocranial and endocranial suture closure in anthropoids and Old World apes. *American Journal of Anatomy*, 46(2), 315-353.
- Küçükkeleş, N., & Ceylanoğlu, C. (2003). Changes in lip, cheek, and tongue pressures after rapid maxillary expansion using a diaphragm pressure transducer. *The Angle Orthodontist*, 73(6), 662-668.
- Lagravère, M. O., Carey, J., Heo, G., Toogood, R. W., & Major, P. W. (2010). Transverse, vertical, and anteroposterior changes from bone-anchored maxillary expansion vs

- traditional rapid maxillary expansion: a randomized clinical trial. *American journal of orthodontics and dentofacial orthopedics*, 137(3), 304. e301-304. e312.
- Lagravere, M. O., Major, P. W., & Flores-Mir, C. (2005). Skeletal and dental changes with fixed slow maxillary expansion treatment: a systematic review. *The Journal of the American Dental Association*, 136(2), 194-199.
- Lanigan, D. T., & Mintz, S. M. (2002). Complications of surgically assisted rapid palatal expansion: review of the literature and report of a case. *Journal of oral and maxillofacial surgery*, 60(1), 104-110.
- Laptook, T. (1981). Conductive hearing loss and rapid maxillary expansion: report of a case. *American Journal of Orthodontics*, 80(3), 325-331.
- Larsson, E. (1986). The effect of dummy-sucking on the occlusion: a review. *The European Journal of Orthodontics*, 8(2), 127-130.
- Latham, R., & Burston, W. (1966). The postnatal pattern of growth at the sutures of the human skull. An histological survey. *The Dental practitioner and dental record*, 17(2), 61.
- Lee, J.-S., Hyung Kim, D., Park, Y.-C., Kyung, S.-H., & Kim, T.-K. (2004). The efficient use of midpalatal miniscrew implants. *The Angle Orthodontist*, 74(5), 711-714.
- Lee, J. S., Kim, J. K., Park, Y.-C., & Vanarsdall, R. L. (2007). *Applications of orthodontic mini-implants*: Quintessence Publishing Company Chicago, Ill.
- Lee, K.-J., Park, Y.-C., Park, J.-Y., & Hwang, W.-S. (2010). Miniscrew-assisted nonsurgical palatal expansion before orthognathic surgery for a patient with severe mandibular prognathism. *American journal of orthodontics and dentofacial orthopedics*, 137(6), 830-839.
- Lefoulon, P. (1839). Orthopédie dentaire. *Gazette de l'hôpital*, 111-119.
- Lefoulon, P. (1841). Nouveau traité Théorique et pratique de l'art dentaire du dentiste. *Paris, Fortin: Masson*.
- Lehman Jr, J., & Haas, A. (1990). Surgical-orthodontic correction of transverse maxillary deficiency. *Dental clinics of North America*, 34(2), 385-395.
- Lim, J.-W., Kim, W.-S., Kim, I.-K., Son, C.-Y., & Byun, H.-I. (2003). Three dimensional finite element method for stress distribution on the length and diameter of orthodontic miniscrew and cortical bone thickness. *The korean journal of orthodontics*, 33(1), 11-20.
- Lima Filho, R. M., & Ruellas, A. C. (2007). Long-term anteroposterior and vertical maxillary changes in skeletal class II patients treated with slow and rapid maxillary expansion. *The Angle Orthodontist*, 77(5), 870-874.
- Lin, L., Ahn, H.-W., Kim, S.-J., Moon, S.-C., Kim, S.-H., & Nelson, G. (2015). Tooth-borne vs bone-borne rapid maxillary expanders in late adolescence. *The Angle Orthodontist*, 85(2), 253-262.
- Lines, P. A. (1975). Adult rapid maxillary expansion with corticotomy. *American Journal of Orthodontics*, 67(1), 44-56.
- Lione, R., Ballanti, F., Franchi, L., Baccetti, T., & Cozza, P. (2008). Treatment and posttreatment skeletal effects of rapid maxillary expansion studied with low-dose computed tomography in growing subjects. *American journal of orthodontics and dentofacial orthopedics*, 134(3), 389-392.
- Löfstrand-Tideström, B., Thilander, B., Ahlqvist-Rastad, J., Jakobsson, O., & Hultcrantz, E. (1999). Breathing obstruction in relation to craniofacial and dental arch morphology in 4-year-old children. *The European Journal of Orthodontics*, 21(4), 323-332.
- Ludwig, B., Glas, B., Bowman, S., Drescher, D., & Wilmes, B. (2010). Miniscrew-supported Class III treatment with the Hybrid RPE Advancer. *Journal of clinical orthodontics: JCO*, 44(9), 533.

- Lux, C. J., Conradt, C., Burden, D., & Komposch, G. (2004). Transverse development of the craniofacial skeleton and dentition between 7 and 15 years of age—a longitudinal postero-anterior cephalometric study. *The European Journal of Orthodontics*, 26(1), 31-42.
- Matteini, C., & Mommaerts, M. Y. (2001). Posterior transpalatal distraction with pterygoid disjunction: a short-term model study. *American journal of orthodontics and dentofacial orthopedics*, 120(5), 498-502.
- McNamara, J. A., & Brudon, W. L. (1993). *Orthodontic and orthopedic treatment in the mixed dentition*: Needham Press.
- McNamara, J. A. (2000). Maxillary transverse deficiency. *American journal of orthodontics and dentofacial orthopedics*, 117(5), 567-570.
- Mehra, P., Cottrell, D. A., Caiazzo, A., & Lincoln, R. (1999). Life-threatening, delayed epistaxis after surgically assisted rapid palatal expansion: a case report. *Journal of oral and maxillofacial surgery*, 57(2), 201-204.
- Melsen, B. (1975). Palatal growth studied on human autopsy material: a histologic microradiographic study. *American Journal of Orthodontics*, 68(1), 42-54.
- Melsen, B. (2005). Mini-implants: where are we? *Journal of clinical orthodontics*, 39(9), 539.
- Melsen, B., & Melsen, F. (1982). The postnatal development of the palatomaxillary region studied on human autopsy material. *American Journal of Orthodontics*, 82(4), 329-342.
- Melsen, B., Stensgaard, K., & Pedersen, J. (1979). Sucking habits and their influence on swallowing pattern and prevalence of malocclusion. *The European Journal of Orthodontics*, 1(4), 271-280.
- Melsen, B., & Verna, C. (2005). *Miniscrew implants: the Aarhus anchorage system*. Paper presented at the Seminars in Orthodontics.
- Memikoglu, T., & İşeri, H. (1999). Effects of a bonded rapid maxillary expansion appliance during orthodontic treatment. *The Angle Orthodontist*, 69(3), 251-256.
- Memikoğlu, U., İşeri, H., & Uysal, M. (1995). Three dimensional dentofacial changes with bonded and banded rapid maxillary appliances. *Eur J Orthod*, 16, 342.
- Messer, E., Bollinger, T., & Keller, J. (1979). Surgical-mechanical maxillary expansion. *Quintessence international, dental digest*, 10(8), 13.
- Miyawaki, S., Koyama, I., Inoue, M., Mishima, K., Sugahara, T., & Takano-Yamamoto, T. (2003). Factors associated with the stability of titanium screws placed in the posterior region for orthodontic anchorage. *American journal of orthodontics and dentofacial orthopedics*, 124(4), 373-378.
- Mommaerts, M. (1999). Transpalatal distraction as a method of maxillary expansion. *British Journal of Oral and Maxillofacial Surgery*, 37(4), 268-272.
- Montigny, M. (2017). Mini-implant assisted rapid palatal expansion: New perspectives. *Journal of Dentofacial Anomalies and Orthodontics*, 20(4), 405.
- Moreira, A., Menezes, L., Roithmann, R., Rizzato, S., Weissheimer, A., Yen, S., . . . Azeredo, F. (2017). *Immediate effects of rapid maxillary expansion on the nasal cavity using Haas-type and Hyrax-type expanders in CBCT*.
- Mossaz, C., Byloff, F., & Richter, M. (1992). Unilateral and bilateral corticotomies for correction of maxillary transverse discrepancies. *The European Journal of Orthodontics*, 14(2), 110-116.
- Motoyoshi, M., Hirabayashi, M., Uemura, M., & Shimizu, N. (2006). Recommended placement torque when tightening an orthodontic mini-implant. *Clinical oral implants research*, 17(1), 109-114.
- Motoyoshi, M., Yoshida, T., Ono, A., & Shimizu, N. (2007). Effect of cortical bone thickness and implant placement torque on stability of orthodontic mini-implants. *International Journal of Oral & Maxillofacial Implants*, 22(5).

- Northway, W. M., & Meade, J. B. (1997). Surgically assisted rapid maxillary expansion: a comparison of technique, response, and stability. *The Angle Orthodontist*, 67(4), 309-320.
- Oliveira, N. L., Da Silveira, A. C., Kusnoto, B., & Viana, G. (2004). Three-dimensional assessment of morphologic changes of the maxilla: a comparison of 2 kinds of palatal expanders. *American journal of orthodontics and dentofacial orthopedics*, 126(3), 354-362.
- Özsoy, F. (2001). *Semirapid üst çene genişletmesinin dentofasiyal yapılar üzerine olan etkilerinin incelenmesi*. Ankara Üniversitesi Sağlık Bilimleri Enstitüsü Ortodonti Anabilim Dalı. Doktora Tezi, Ankara.
- Öztürk, M., Doruk, C., Özeç, İ., Polat, S., Babacan, H., & Biçakci, A. A. (2003). Pulpal blood flow: effects of corticotomy and midline osteotomy in surgically assisted rapid palatal expansion. *Journal of Cranio-Maxillofacial Surgery*, 31(2), 97-100.
- Pangrazio-Kulbersh, V., Wine, P., Haughey, M., Pajtas, B., & Kaczynski, R. (2012). Cone beam computed tomography evaluation of changes in the naso-maxillary complex associated with two types of maxillary expanders. *The Angle Orthodontist*, 82(3), 448-457.
- Parhiz, A., Schepers, S., Lambrichts, I., Vrielinck, L., Sun, Y., & Politis, C. (2011). Lateral cephalometry changes after SARPE. *International journal of oral and maxillofacial surgery*, 40(7), 662-671.
- Pearson, A., Davies, S., & Sandler, P. (1996). Surgically assisted rapid palatal expansion: a modified approach in a patient with a missing lateral incisor. *The International journal of adult orthodontics and orthognathic surgery*, 11(3), 235-238.
- Persson, M. (1973). Structure and growth of facial sutures. *Odontol Revy* 24, 26, 101-113.
- Pinto, A. S., Buschang, P. H., Throckmorton, G. S., & Chen, P. (2001). Morphological and positional asymmetries of young children with functional unilateral posterior crossbite. *American journal of orthodontics and dentofacial orthopedics*, 120(5), 513-520.
- Pinto, P. X., Mommaerts, M. Y., Wreakes, G., & Jacobs, W. V. (2001). Immediate postexpansion changes following the use of the transpalatal distractor. *Journal of oral and maxillofacial surgery*, 59(9), 994-1000.
- Podesser, B., Williams, S., Crismani, A. G., & Bantleon, H.-P. (2007). Evaluation of the effects of rapid maxillary expansion in growing children using computer tomography scanning: a pilot study. *The European Journal of Orthodontics*, 29(1), 37-44.
- Poggio, P. M., Incurvati, C., Velo, S., & Carano, A. (2006). "Safe zones": a guide for miniscrew positioning in the maxillary and mandibular arch. *The Angle Orthodontist*, 76(2), 191-197.
- Pogrel, M., Kaban, L., Vargervik, K., & Baumrind, S. (1992). Surgically assisted rapid maxillary expansion in adults. *The International journal of adult orthodontics and orthognathic surgery*, 7(1), 37.
- Proffit, W., & Fields, H. (1993). Contemporary orthodontics. 2nd. St. Louis, Mosby-Year Book.
- Proffit, W. R., Fields, H. W., Larson, B., & Sarver, D. M. (2018). *Contemporary orthodontics-e-book*: Elsevier Health Sciences.
- Proffit, W., & Fields 3rd, H. (2000). Contemporary Orthodontics, 3rd edn St. Louis, MO: Mosby.
- Ramieri, G., Spada, M., Austa, M., Bianchi, S. D., & Berrone, S. (2005). Transverse maxillary distraction with a bone-anchored appliance: dento-periodontal effects and clinical and radiological results. *International journal of oral and maxillofacial surgery*, 34(4), 357-363.
- Sander, C., Hüffmeier, S., Sander, F. M., & Sander, F. G. (2006). Initial results regarding force exertion during rapid maxillary expansion in children. *Journal of Orofacial Orthopedics/Fortschritte der Kieferorthopädie*, 67(1), 19-26.
- Sari, Z., Uysal, T., Usumez, S., & Basciftci, F. A. (2003). Rapid maxillary expansion. Is it better in the mixed or in the permanent dentition? *The Angle Orthodontist*, 73(6), 654-661.

- Schmid, W., Mongini, F., & Felisio, A. (1991). A computer-based assessment of structural and displacement asymmetries of the mandible. *American journal of orthodontics and dentofacial orthopedics*, 100(1), 19-34.
- Schuster, G., Borel-Scherf, I., & Schopf, P. M. (2005). Frequency of and complications in the use of RPE appliances—results of a survey in the Federal State of Hesse, Germany. *Journal of Orofacial Orthopedics/Fortschritte der Kieferorthopädie*, 66(2), 148-161.
- Schütz-Fransson, U., & Kurol, J. (2008). Rapid maxillary expansion effects on nocturnal enuresis in children: a follow-up study. *The Angle Orthodontist*, 78(2), 201-208.
- Sfondrini, M. F., Gandini, P., Alcozer, R., Vallittu, P. K., & Scribante, A. (2018). Failure load and stress analysis of orthodontic miniscrews with different transmucosal collar diameter. *Journal of the mechanical behavior of biomedical materials*, 87, 132-137.
- Sicher, H., & DuBrul, E. L. (1975). *Oral anatomy*: Mosby.
- Silverstein, K., & Quinn, P. D. (1997). Surgically-assisted rapid palatal expansion for management of transverse maxillary deficiency. *Journal of oral and maxillofacial surgery*, 55(7), 725-727.
- Silvestrini Biavati, A., Tecco, S., Migliorati, M., Festa, F., Marzo, G., Gherlone, E., & Tetè, S. (2011). Three-dimensional tomographic mapping related to primary stability and structural miniscrew characteristics. *Orthodontics & craniofacial research*, 14(2), 88-99.
- Singh, G. (2008). *Textbook of orthodontics*: Jaypee Brothers Publishers.
- Sobotta, J. (2006). *Atlas de anatomía humana: Cabeza, cuello, miembro superior. Vol. 1* (Vol. 1): Ed. Médica Panamericana.
- Sokucu, O., Kosger, H. H., Bcakci, A. A., & Babacan, H. (2009). Stability in dental changes in RME and SARME: a 2-year follow-up. *The Angle Orthodontist*, 79(2), 207-213.
- Starnbach, H., Bayne, D., Cleall, J., & Subtelny, J. D. (1966). Facioskeletal and dental changes resulting from rapid maxillary expansion. *The Angle Orthodontist*, 36(2), 152-164.
- Steinhauser, E. (1972). Midline splitting of the maxilla for correction of malocclusion. *Journal of oral surgery (American Dental Association: 1965)*, 30(6), 413.
- Suri, L., & Taneja, P. (2008). Surgically assisted rapid palatal expansion: a literature review. *American journal of orthodontics and dentofacial orthopedics*, 133(2), 290-302.
- Swennen, G., Schliephake, H., Dempf, R., Schierle, H., & Malevez, C. (2001). Craniofacial distraction osteogenesis: a review of the literature. Part 1: clinical studies. *International journal of oral and maxillofacial surgery*, 30(2), 89-103.
- Sygiouros, A., Motro, M., Ugurlu, F., & Acar, A. (2014). Surgically assisted rapid maxillary expansion: cone-beam computed tomography evaluation of different surgical techniques and their effects on the maxillary dentoskeletal complex. *American journal of orthodontics and dentofacial orthopedics*, 146(6), 748-757.
- Talma, A. J. L. F. (1852). *Mémoires sur quelques points fondamentaux de la médecine dentaire: considérée dans ses applications à l'hygiène et à la thérapeutique*: Tircher.
- Taşpinar, F., Üçüncü, H., & Bishara, S. E. (2003). Rapid maxillary expansion and conductive hearing loss. *The Angle Orthodontist*, 73(6), 669-673.
- Tausche, E., Hansen, L., Hietschold, V., Lagravère, M. O., & Harzer, W. (2007). Three-dimensional evaluation of surgically assisted implant bone-borne rapid maxillary expansion: a pilot study. *American journal of orthodontics and dentofacial orthopedics*, 131(4), S92-S99.
- Tecco, S., Festa, F., Tete, S., Longhi, V., & D'Attilio, M. (2005). Changes in head posture after rapid maxillary expansion in mouth-breathing girls: a controlled study. *The Angle Orthodontist*, 75(2), 171-176.

- Thilander, B., Wahlund, S., & Lennartsson, B. (1984). The effect of early interceptive treatment in children with posterior cross-bite. *The European Journal of Orthodontics*, 6(1), 25-34.
- Timms, D. (1987). Rapid maxillary expansion in the treatment of nasal obstruction and respiratory disease. *Ear, nose, & throat journal*, 66(6), 242.
- Timms, D., & Vero, D. (1981). The relationship of rapid maxillary expansion to surgery with special reference to midpalatal synostosis. *British Journal of Oral Surgery*, 19(3), 180-196.
- Timms, D. J. (1974). Some medical aspects of rapid maxillary expansion. *British Journal of Orthodontics*, 1(4), 127-132.
- Timms, D. J. (1990). Rapid maxillary expansion in the treatment of nocturnal enuresis. *The Angle Orthodontist*, 60(3), 229-233.
- Todd, T., Greulich, W., & Pyle, S. (1950). Radiographic Atlas of Skeletal Development of Hand and Wrist: Stanford, Calif., Stanford University Press.
- Turvey, T., TA, T., & RJ, F. (1980). The anatomy of the internal maxillary artery in the pterygopalatine fossa: its relationship to maxillary surgery.
- Vanarsdall Jr, R. L. (1999). *Transverse dimension and long-term stability*. Paper presented at the Seminars in orthodontics.
- Vanarsdall, R., & White Jr, R. (1994). Three-dimensional analysis for skeletal problems. *The International journal of adult orthodontics and orthognathic surgery*, 9(3), 159.
- Verlinden, C. R., Gooris, P. G., & Becking, A. G. (2011). Complications in transpalatal distraction osteogenesis: a retrospective clinical study. *Journal of oral and maxillofacial surgery*, 69(3), 899-905.
- Wehrbein, H., Glatzmaier, J., Mundwiler, U., & Diedrich, P. (1996). The Orthosystem--a new implant system for orthodontic anchorage in the palate. *Journal of orofacial orthopedics= Fortschritte der Kieferorthopädie: Organ/official journal Deutsche Gesellschaft fur Kieferorthopädie*, 57(3), 142-153.
- Wertz, R. A. (1970). Skeletal and dental changes accompanying rapid midpalatal suture opening. *American Journal of Orthodontics*, 58(1), 41-66.
- Wichelhaus, A., Geserick, M., & Ball, J. (2004). A new nickel titanium rapid maxillary expansion screw. *Journal of clinical orthodontics: JCO*, 38(12), 677.
- Williams, B. J., Currimbhoy, S., Silva, A., & O'Ryan, F. S. (2012). Complications following surgically assisted rapid palatal expansion: a retrospective cohort study. *Journal of oral and maxillofacial surgery*, 70(10), 2394-2402.
- Wilmes, B., Drescher, D., & Nienkemper, M. (2009). A miniplate system for improved stability of skeletal anchorage. *J Clin Orthod*, 43(8), 494-501.
- Wilmes, B., Ottenstreuer, S., Su, Y.-Y., & Drescher, D. (2008). Impact of implant design on primary stability of orthodontic mini-implants. *Journal of Orofacial Orthopedics/Fortschritte der Kieferorthopädie*, 69(1), 42-50.
- Wilmes, B., Su, Y.-Y., & Drescher, D. (2008). Insertion angle impact on primary stability of orthodontic mini-implants. *The Angle Orthodontist*, 78(6), 1065-1070.
- Yano, S., Motoyoshi, M., Uemura, M., Ono, A., & Shimizu, N. (2006). Tapered orthodontic miniscrews induce bone-screw cohesion following immediate loading. *The European Journal of Orthodontics*, 28(6), 541-546.
- Yavuz, Í., Íkbal, A., Baydaş, B., & Ceylan, Í. (2004). Longitudinal posteroanterior changes in transverse and vertical craniofacial structures between 10 and 14 years of age. *The Angle Orthodontist*, 74(5), 624-629.



T.C.  
TOKAT GAZİOSMANPAŞA ÜNİVERSİTESİ  
TIP FAKÜLTESİ DEKANLIĞI  
Klinik Araştırmalar Etik Kurulu

Sayı : 83116987 - 739  
Konu : Etik Kurul Kararı  
Toplantı Tarihi : 27.08.2020  
Toplantı No : 2020/11  
Proje No : 20-KAEK-221

05.10.2020

Sayın, Prof.Dr. Ali Altuğ BIÇAKÇI

Etik Kurulumuzun 27.08.2020 tarihli toplantısında görüşülen 20-KAEK-221 kayıt numaralı “**Farklı Hızlı Üst Çene Genişletme Uygulamalarının Etkilerinin Karşılaştırılması**” başlıklı çalışmanız gerekçe, amaç, yaklaşım ve yöntemleri dikkate alınarak incelenmiş ve uygun bulunmuş olup, çalışmanın başvuru dosyasında belirtilen merkezde gerçekleştirilmesinde etik ve bilimsel sakınca bulunmadığına karar verilmiştir.

İlaç ve Biyolojik Ürünlerin Klinik Araştırmaları Hakkında Yönetmeliğin 14-4. maddesi ve yönergemizin 18-3. maddesine göre çalışmanız tamamlandıktan sonra sonuç raporunun tarafımıza en geç 90 gün içerisinde bildirilmesi gerekmektedir.

Bilgilerinizi rica ederim.

Dr. Öğretim Üyesi Muzaffer KATAR  
Başkan

## 9. ÖZGEÇMİŞ

### KİŞİSEL BİLGİLER

**Adı Soyadı:** Sema YILMAZ

**Doğum Tarihi:** 20.01.1994

**Doğum Yeri:** Trabzon

**Uyruğu:** T.C.

**Adres:** Tokat Gaziosmanpaşa Üniversitesi Diş Hekimliği Fakültesi,  
Ortodonti Ana Bilim Dalı, TOKAT

**E-mail:** [dt.sema.61@gmail.com](mailto:dt.sema.61@gmail.com)

### EĞİTİM BİLGİLERİ

**Lise:** Kanuni Anadolu Lisesi / Trabzon (2011)

**Üniversite:** Atatürk Üniversitesi Diş Hekimliği Fakültesi / ERZURUM  
(2016)

**Yabancı Dil:** İngilizce