



T.C.

SAĞLIK BİLİMLERİ ÜNİVERSİTESİ

ANKARA NUMUNE EĞİTİM VE ARAŞTIRMA HASTANESİ

ACİL TIP KLİNİĞİ

Klinik Eğitim Sorumlusu: Doç. Dr. Mehmet Akif KARAMERCAN

**ACİL SERVİSE BAŞVURAN MAKSİLLOFASİYAL
TRAVMALI HASTALARIN KLİNİK VE DEMOGRAFİK
ÖZELLİKLERİ**

UZMANLIK TEZİ

Dr. Seval KOMUT

ANKARA

2017



T.C.

SAĞLIK BİLİMLERİ ÜNİVERSİTESİ

ANKARA NUMUNE EĞİTİM VE ARAŞTIRMA HASTANESİ

ACİL TIP KLİNİĞİ

Klinik Eğitim Sorumlusu: Doç. Dr. Mehmet Akif KARAMERCAN

**ACİL SERVİSE BAŞVURAN MAKSİLLOFASİYAL
TRAVMALI HASTALARIN KLİNİK VE DEMOGRAFİK
ÖZELLİKLERİ**

UZMANLIK TEZİ

Dr. Seval KOMUT

Tez danışmanı

Başasistan Uzm. Dr. B. Müge SÖNMEZ

ANKARA

2017

TEŞEKKÜR

Sosyal ve mesleki hayatımın en zor dönemlerinden biri olan tıpta uzmanlık eğitimimi tamamlarken bu süreçte bilgi, birikim ve tecrübelerinden pek çok defa faydalandığım, kıymetli hocalarım Doç. Dr. Mehmet Akif KARAMERCAN'a, Doç. Dr. M. Evvah KARAKILIÇ'a, klinik idari sorumlumuz Uzm. Dr. Tamer DURDU'ya, tez danışmanım Uzm. Dr. B. Müge SÖNMEZ'e öncelikle teşekkür ediyorum.

Bu zorlu süreçte pek çok defa ve çok çeşitli sıkıntıları birlikte göğüslediğimiz acil servis mesaimize eşlik eden hemşire, sağlık memuru ve sedyeci arkadaşlarıma da teşekkürler.

Sevgili aileme, beni yalnız bırakmadıkları için, kendimi güçlü hissettirdikleri için ve yanımda oldukları her an için minnettarım.

Tıpta uzmanlık eğitimim sırasında hayatımın her dönem ve dönemecinde olduğu gibi desteği ve sevgisiyle hep yanımda olan, her zaman da yanımda olacağını bildiğim biricik eşim Yrd. Doç. Dr. Erdal KOMUT ve elbette yaşama sevincimiz sevgili oğlumuz Tuğrul Mete'nin varlığı en kuvvetli dayanağım olmuştur. Sevgiyle...

Dr. Seval KOMUT

Ankara 2017

İÇİNDEKİLER

TEŞEKKÜR.....	iii
İÇİNDEKİLER	iv
SİMGE VE KISALTMALAR	v
TABLolar DİZİNİ	vi
ŞEKİLLER DİZİNİ.....	vii
1. GİRİŞ.....	1
2. GENEL BİLGİLER	2
2.1. Epidemiyoloji	2
2.2. Anatomi Fizyoloji ve Mekanizma	2
2.3. Travma Patofizyolojisi	6
2.4. Klinik Özellikler.....	9
2.5. Maksillofasiyal Kırıkların Yönetimi	17
3. MATERYAL VE METOD.....	25
3.1. Çalışma Yeri ve Şekli.....	25
3.2. Hasta Popülasyonu ve Veri Girişi	25
3.3. İstatistiksel Analiz	25
4. BULGULAR.....	27
5. TARTIŞMA	33
6. SONUÇLAR.....	42
7. ÇALIŞMANIN KISITLILIKLARI	43
8. ÖZET	44
ABSTRACT.....	46
KAYNAKLAR	48
EKLER.....	62
Ek.1.....	62

SİMGE VE KISALTMALAR

ATLS: Advanced Trauma Life Support

BOS: Beyin omurilik sıvısı

BT: Bilgisayarlı tomografi

LMA: Laringeal mask airway

MFT: Maksillofasiyal travma

NOE: Nazoetmoidal kırıklar

ECA: Eksternal Karotid Arter

SPSS: Statistical Package for Social Sciences

SS: Standart sapma

ZMC: Zigomatikomaksiller kompleks kırıkları

TABLULAR DİZİNİ

Tablo 1. Kesin hava yolu entübasyonları.....	19
Tablo 2. Yaş ve MFT’de fraktür ilişkisi	27
Tablo 3.Cinsiyet ve MFT’de fraktür ilişkisi	27
Tablo 4. Travma mekanizması ve MFT’ de fraktür ilişkisi	27
Tablo 5. MFT ve diğer kafatası lezyonları.....	28
Tablo 6. Özel kemik fraktürleri.....	29
Tablo 7. Baş bölgesi ve MFT’ de fraktür ilişkisi	29
Tablo 8. Spinal travma ve MFT’ de fraktür ilişkisi	30
Tablo 9. Toraks İçi travma ve MFT’ de fraktür ilişkisi	30
Tablo 10. Abdominopelvik yaralanma ve MFT’ de fraktür ilişkisi	30
Tablo 11. Ekstremitte yaralanmaları ve MFT’ de fraktür ilişkisi.....	31
Tablo 12. Alkol ve MFT’ de fraktür ilişkisi.....	31
Tablo 13.Hospitalizasyon ve MFT’ de fraktür ilişkisi	31
Tablo 14. Yatış yapılan klinik ve MFT’ de fraktür ilişkisi	32
Tablo 15. Mortalite ve MFT’ de fraktür ilişkisi.....	32

ŞEKİLLER DİZİNİ

Şekil 1. Maksillofasiyal bölgenin kemik yapısının görünüşü	3
Şekil 2. Maksillofasiyal damar sinir görünüşü	4
Şekil 3. Maksillofasiyaldeki bez yapıları	5
Şekil 4. Yüzün kas yapısı	6
Şekil 5. Kırık mekanizmaları ve gereken kuvvetler	7
Şekil 6. Le fort Kırıkları	14



1. GİRİŞ

Travma, 40 yaş altındaki bireylerde ölüm nedenleri arasında ilk sırayı almaktadır (1,2). Maksillofasiyal travmalar (MFT), acil servise başvuran en sık travmalardan biridir. Olgular izole olabilmekle birlikte, genellikle diğer sistem yaralanmaları da eşlik etmektedir (2,3). Gelişmekte olan ülkelerde motorlu araç kazalarına bağlı gelişen MFT'lerin insidansı son derece yüksek iken, gelişmiş ülkelerde en sık nedeninin darp olduğu bildirilmektedir (1,4,5). MFT'li hastalara eşlik eden diğer sistem yaralanmaları da hayati önem arz etmesi sebebiyle oldukça önemlidir (1,2,6).

Yüz insanın görünümü ve işlevselliği için yaşamsal öneme sahiptir. Fasiyal yaralanmalar hastanın yeme içme, konuşma, diğer insanlar ile iletişim kurma gibi önemli fonksiyonlarını etkileyebilmektedir. Çalışmalar disfigüring fasiyal yaralanmaların ağır sosyal ve psikolojik sonuçları olabileceğini ortaya koymaktadır (7). Fasiyal yaralanmaların tedavisinde öncelikli konu yaşamsal tehditlerin ortadan kaldırılması iken, ikincil olarak işlevselliğin ve uzun dönem kozmetiğin korunmasıdır. Hızla gelişen tanı araçları ve tedavi seçenekleri sayesinde travma hastasına yaklaşım da sürekli değişim göstermektedir (8,9). Travma görüntülemesinde asıl amaç kırıkların yerini, sayısını ve neden oldukları hasarı tespit edebilmektir. Bu sayede fonksiyonun korunması sağlanabilir, olası komplikasyon ve kozmetik sorunların önüne geçilebilir (8,9). Direkt grafiler cerrahi planlamada esas olan travma ciddiyeti ve deplasman miktarını göstermede yetersizdir. Çok kesitli bilgisayarlı tomografi (BT), MFT'lerde en sık tercih edilen görüntüleme yöntemidir.

Bu çalışmada MFT'li hastaların epidemiyolojik özellikleri ve MFT'ye eşlik eden diğer eş zamanlı yaralanmaların tespit ve analiz edilmesi amaçlandı.

2. GENEL BİLGİLER

2.1. Epidemiyoloji

Spor yaralanmaları, genç erişkinlerde hafif fasiyal yaralanmaların en önemli nedenidir (10,11). Ağır yaralanmalar ise genellikle motorlu taşıt kazalarında ya da kişiler arası şiddet sonucu meydana gelmektedir (12,13). Diğer fasiyal yaralanma mekanizmaları düşmeler, hayvan ısırıkları ve rekreasyonel aktivitelerdir. Askeriyede ise yüz yaralanmaları genellikle ateşli silahlardan veya patlamalardan dolayı oluşmakta ve bu yaralanmalar yüksek mortalite ve morbidite ile seyretmektedir (14). Kayda değer fasiyal yaralanması olan hastalarda genellikle kafa ve servikal omurga yaralanmaları da eşlik etmektedir (15).

Gelişmekte olan ülkelerde motorlu taşıt kazaları çene kırıklarının en önemli nedeni iken, gelişmiş ülkelerde çene kırığının en önemli neden darp olup ikinci en sık neden olarak motorlu taşıt yaralanmaları göze çarpmaktadır. Nalliah ve arkadaşlarının ulusal ayaktan başvuru örnekleminde yaptığı çalışmada, fasiyal fraktürlerin redüksiyonu için yapılan hastaneye yatışlar değerlendirilmiş ve en sık neden olarak darp görülmüştür (16). Midfasiyal (orta yüz) bölgenin lezyonlarının etyolojisi son üç dekattan günümüze değişmektedir. Travma paternleri ise bölgesel olarak farklılık göstermektedir (17). Son 10 yılda batılı gelişmiş ülkelerde, yaşlanan toplumun da etkisi ile kamu alanlarındaki kazalar artarken, gelişmekte olan ülkelerde ise genç bireylerde spor yaralanma sıklığı artma eğilimindedir (10,11).

Orta yüz bölgesinin lateral kısmındaki yaralanmalar santral kısma oranla daha çok meydana gelmekte; erkekler kadınlara oranla belirgin olarak bu tür yaralanmalardan daha çok etkilenmektedir. Yaralanmaların pik yaptığı yaş aralığı 30-40 yaşlardır. Hastaların % 43'ünde kranial sinir bozuklukları gözlemlenebilmektedir. En sık infraorbital sinirin hassasiyetindeki bozukluklar görülürken; bu bozukluğu Fasiyal sinir lezyonları takip etmektedir (17).

2.2. Anatomi Fizyoloji ve Mekanizma

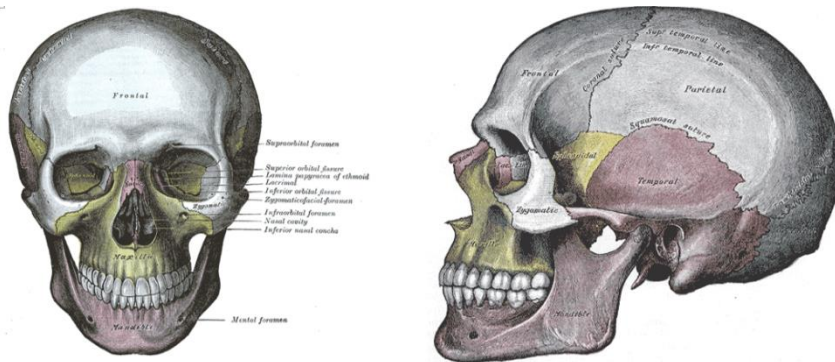
Yüz bölgesi anatomik olarak karmaşık yapısı ile dikkat çekmektedir. Yüzde deri, mastikasyon gibi gross motor fonksiyonları gerçekleştiren kaslar, subtile yüz ifadelerini gerçekleştiren kaslar, karmaşık kemik yapısı ve hayati öneme haiz duyu

organları bulunmaktadır. Yüz bölgesi yaralanmalarında hastanın solunum, görme, konuşma, duyma, yeme içme gibi işlevleri zarar görebileceği gibi yaralanma santral sinir sistemi hasarına da neden olabilmektedir (18).

Yüz 3 eşit parçaya ayrılmaktadır. Üst yüz saç hattı ile glabella arasında yer almaktadır ve bu bölgedeki kırıklar frontal kemik ve frontal sinüsü içermektedir. Orta yüz glabelladan kolumellanın tabanına kadar olan kısmı içermektedir. Bu bölgenin kırıkları maksilla, nazal kemik, nazoethmoidal kompleks, zigomatikomaksiller kompleks ve orbital taban kırıklarıdır. Alt yüz ise kolumellanın tabanından yumuşak doku mentonuna uzanmaktadır. Bu bölgenin kırıkları ise mandibula ve dentoalveolar kırıklardır (19).

2.2.1. Kemikler

Yüzün posterior kısımları kalvaryanın anterior duvarını meydana getirmektedir. Bu sebeple yüz santral sinir sistemi ile yakın ilişki halindedir. Frontal, nazal, maksiller ve zigoma kemikleri ile mandibula anterior fasiyal iskeleti oluşturmaktadır (Şekil 1). Sfenoid, etmoid, lakrimal kemik, vomer ve temporal kemikler ise yüzün kemik yapısının derinlerinde bulunmaktadır ve kemiklerin tutunma bölgelerini işaret etmektedir. Bu kaslar çiğneme, konuşma ve yutkunma işlevlerini yerine getirmektedir (19,20).



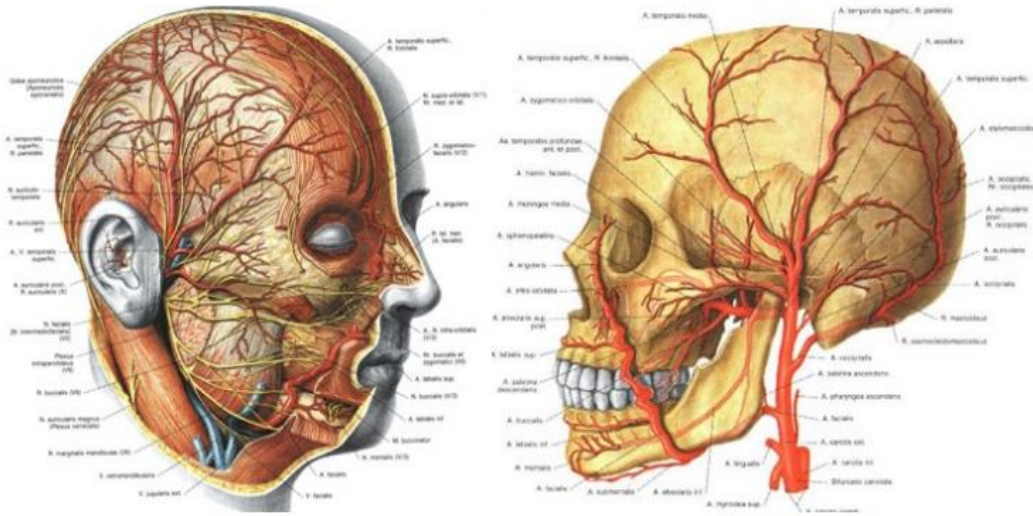
Şekil 1. Maksillofasiyal bölgenin kemik yapısının görünüşü
(<http://www.bartleby.com/107/indextn5.html> sitesinden alınmıştır)

Temporomandibular eklem, yüzdeki tek hareketli eklemdir ve karmaşık hareketleri gerçekleştirir. Mandibulanın kondil kısmı ağız açıkken ileri ve rotasyon hareketini yapar. Kondilin üzerini örten menisküs ile beraber eklemi oluşturur ve hareketi sağlar. Kondil ve menisküs menteşe tipi eklemi oluşturarak rotasyonu

sağlar. Menisküs ile temporal kemik ise kayan tarz eklem oluşturur ve translasyonu gerçekleştirir.

2.2.2. Sinirler

5. kranial sinir olan trigeminal sinir yüzün his duyusunu 3 majör bölümü ile almaktadır. Oftalmik sinir (V1) yüzün üst 1/3'ünün hissini alır. Bu bölge gözü ve burnun uç kısmını kapsamaktadır. Maksiller bölüm (V2) ise orta yüzü inerve eder ve infraorbital siniri içerir. Mandibular bölüm (V3) ise alt 1/3'ün duyu sinirlerini içermektedir. Yüzde en öndeki kas tabakası fasiyal ifadelerin kaslarını içermektedir ve 7. kranial sinir (Fasiyal sinir) tarafından inerve edilmektedir. Fasiyal sinir temporal kemik içerisindeki dar bir kanaldan ilerlemektedir ve bu kemiğin kırığında oluşabilecek yaralanmalara karşı duyarlıdır. Mastikasyon kasları V. (çene hareketi) IX. ve X. sinirler (damak hareketleri) tarafından inerve edilir (21).



Şekil 2. Maksilofasiyal damar sinir görünüşü (<http://slideplayer.biz.tr/slide/9534426> sitesinden alınmıştır)

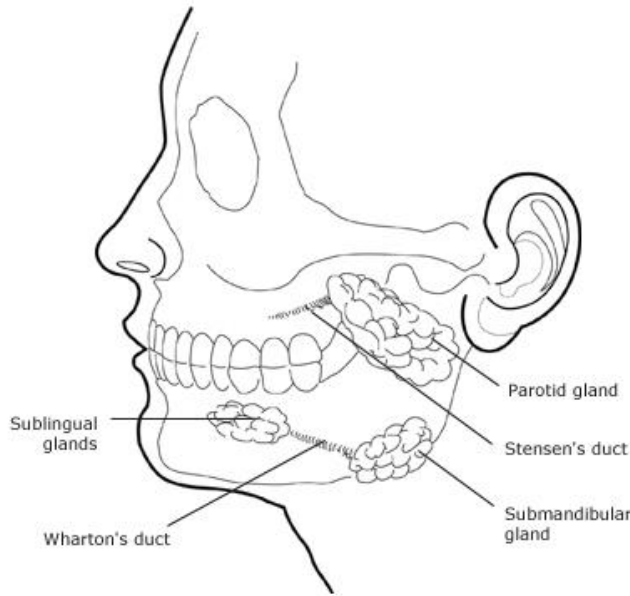
2.2.3. Damar Yapısı

Yüz, yüksek oranda damarlanma yapısına sahiptir. Damarları ilgilendiren yumuşak doku yaralanmaları ve kırıklar büyük hematomlar, ağır kanamalar veya bazı durumlarda exsanguinasyona neden olabilir. Yüz birçok arteriyel anastomoz

içerir bu nedenle majör branşların ligasyonunun iskemiye neden olması beklenmemektedir (21) (Şekil 2).

2.2.4. Bez Yapıları

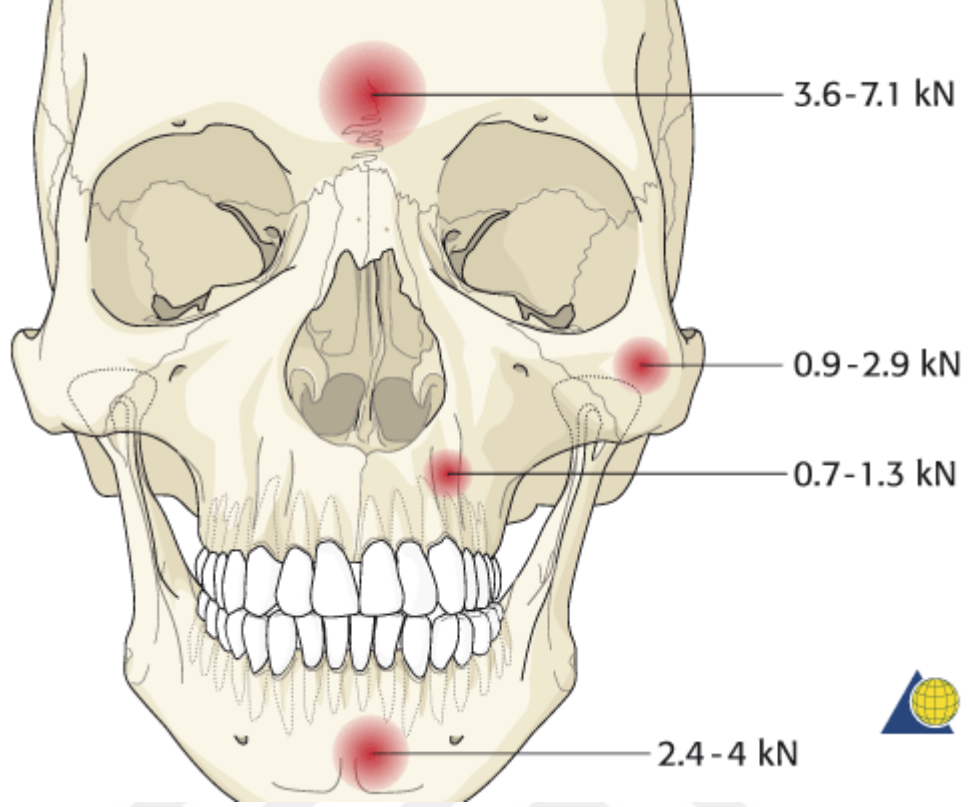
Parotis bezleri, aurikulanın önünde uzanmaktadır ve mandibulanın ramusunun arkasında bulunmaktadır (Şekil 3). Parotis kanalı horizontal düzlemde anterior olarak ilerler ve ikinci üst molar diş hizasında yanağın iç duvarından açılır. Submandibular ve sublingual tükürük bezleri iyi korunan bölgelerde oldukları için yaralanmaları nadir görülmektedir (22).



Şekil 3. Maksillofasialdeki bez yapıları (<https://www.uptodate.com/contents/image?imageKey=PC%2F62744&topicKey=EM%2F343&rank=10%7E61> &source=see_link&search=maxillofacial+trauma sitesinden alınmıştır)

2.2.5. Kaslar

Yüzün kas yapısı karmaşıktır (Şekil 4). Fasiyal travma ile yaralanabilecek önemli kaslar ekstraoküler kaslar ve ağız çevresindeki kaslardır. Gözün aşağıya doğru rotasyonunda sorumlu olan inferior rektus kası orbital taban kırıklarında tuzaklanabilmektedir. Ağız çevresinde saran orbikülaris oris kas yaralanması ise perioral laserasyonlarda sıklıkla gerçekleşir ve primer onarım gerektirir (21).



Şekil 5. Kırık mekanizmaları ve gereken kuvvetler (Borah GL, Rankin MK. Appearance is a function of the face. Plast Reconstr Surg 2010; 125:873 makaleden alınmıştır)

- Kribriform platein foraminalarından olfaktör sinir lifleri çıkmaktadır.
- Optik sinir ve kanal.
- Süperior orbital fissür. Bu fissürde yer alan sinirler okülomotor fonksiyonları gerçekleştirmesi bakımından önemlidir.
- İnfra ve supraorbital foramenlerden ise trigeminal sinirin belli bölümleri geçmektedir. Bu alanı etkilen kırıklar hipo veya anestezi durumunda opere edilmelidir.

Yüz vertikal ve horizontal destek noktalarından oluşmaktadır. Bu destek noktalarında kemik üzerine gelen kuvvetleri nötralize etmek için kalınlaşmıştır (23).

- Frontal kemik kırıkları: Forehead kısmına alınan yüksek hızlı künt travmalarda karşılaşılmaktadır. Frontal sinüslerin anterior ve Posterior tabakaları etkilenebilmektedir. Frontal sinüs kırıklarınının 1/3'ünde ek intrakraniyal yaralanma görülebilmektedir (24).
- Orbital taban kırıkları: izole ve medial duvar kırıkları ile beraber olabilmektedir. Bu yaralanmanın geçerli 3 teorisi vardır. Bu teoriler globe-to-

wall theory, hydraulic theory and bone conduction teorileridir. Bu tip yaralanmanın bir çoğu darp, spor yaralanması veya trafik kazalarından ileri gelmektedir (25).

- Nazal kırıklar: Burnun yüzün en ön kısmında olması ve orta hatta bulunması nedeni ile en sık görülen yüz kemiği kırığıdır (26).
- Nazoorbitoethmoidal kırıklar (NOE): Yıllar içinde yüksek hızlı ve enerjili kazaların artması ile bu kırık tipinin görülme sıklığı da artmıştır. Kuvvetin derecesi ve açısı hesaba katıldığında NOE kırıkları nadiren izole olarak görülmektedir. Eşlik eden yaralanmalar; santral sinir sistemi yaralanmaları, kribriform plate kırığı, serebrospinal sıvı rinoresi, frontal kemik kırığı, orbital taban kırığı, yüzün orta bölümündeki kemikleri içeren kırıkları ve lakrimal sistem yaralanmalarıdır (27).
- Zigomatikomaksiller kompleks kırıkları (ZMC): Bu kırıklar doğrudan travma nedeni ile gerçekleşebilmektedir. Kırık hatları zigomatikotemporal, zigomatikofrontal, zigomatikomaksiller sütürler ve sfenoid kemiğin büyük kanadının artikülasyonları olabilir. Bu kırıkların birçoğu motorlu taşıt kazalarının sonucunda meydana gelebilmektedir (28).
- Maxiller kırıklar: Le fort I, II, ve III olarak sınıflandırılabilir.
 - Le fort I kırık maksillanın inferior yüzünde meydana gelen horizontal vasıfta kırıklardır ve maksiller dişler ve sert damağı geri kalan maksilladan ayırmaktadır. Kırık septumun alt 1/3'üne uzanım gösterir ve buradan palatin kemik ve pterygoid kemiklere medial ve lateral maksiller sinüsleri içine alarak ilerler.
 - Le fort II kırığı piramit şeklinde bir kırıktır ve nazal kemikten başlayarak ethmoid ve lakrimal kemiklere uzanım gösterir. Aşağıya zigomatikomaksiller suture ilerler ve maksillanın posterior ve lateraline, zigomanın altına doğru uzanarak pterygoid platelerde son bulur.
 - Le fort III kırığı bütün yüz kemiklerinin kafa kaidesinden ayrılması ve zigoma, maksilla ve nazal kemiklerin kırığı ile karakterizedir. Kırık hattı ethmoid kemiklerin, orbitanın ve pterygomaksiller suturen posterolateralinden geçer ve sphenopalatine fossaya ulaşır.

- Mandibular kırıklar: Bu kırıklar genellikle çenenin U şeklinde olması ve kondiller boyun bölgesinin zayıf olması nedeni ile birden çok yerde gerçekleşebilmektedir. Kırıklar doğrudan ya da dolaylı fasiyal yaralanmalara ikincil olarak meydana gelmektedir. Etyolojide motorlu taşıt kazaları, düşmeler, spor yaralanmaları, künt travma ve ateşli silah yaralanmaları önemli yer tutmaktadır. Bütün maksilofasiyal yaralanmaların yarısına yakınında eşlik eden mandibular kırıklar görülebilmektedir (29).
- Alveolar kırıklar: izole olarak doğrudan düşük etkili güçlerin neticesinde veya maksilla ya da mandibula kırığının alveola bölgesine uzanımı sonucunda dolaylı olarak görülebilmektedir (30).
- Panfasiyal kırıklar: Bu tip kırıklar genellikle yüksek enerjili bir mekanizma sonucunda meydana gelmektedir (31). Panfasiyal ifadesi genellikle 4 Fasiyal ünitenin en az üçünün etkileniminde kullanılmaktadır.

2.4. Klinik Özellikler

MFT'ye acil servis pratiğinde oldukça sık rastlanmaktadır. Maksilofasiyal yaralanması olan hastaların yaklaşık %50'sinde multisistem travma da görülmekte ve bu durum acil servis doktorları ile oral ve maksilofasiyal cerrahlar, otolaringologlar, plastik cerrahlar ve diğer travma cerrahları arasında koordinasyon gerektirmektedir (32).

2.4.1. Nazal Kemik Kırıkları

Orta yüzün en sık görülen lezyonları eksternal burun yaralanmaları ve nazal kemik kırıklarıdır (33). Çalışmalarda hastaların % 12-37'sinin kadın, % 63-88'inin erkek olduğu görülmektedir. Yaş ortalaması 27'dir (34,35). Darp bütün olguların % 80'inin nedeni olarak başı çekmektedir (35). Kırık hattı genellikle nazal aksa doğru ilerlemekte ve septumun kırıldık ve kemik kırıkları ile de beraberlik göstermektedir (36). Septum kırıkları, ağır komplikasyonlar ile sonuçlanabilecek nazal septum hematomlarına zemin hazırlaması açısından önemlidir ve bu nedenle cerrahi acil olarak değerlendirilmektedirler (34). Nazal kırıkların tanısı genellikle klinik, fizik muayeneye dayanılarak konulabilmektedir. Birçok hastada daha önce tedavi

edilmemiş yaralanmalardan kaynaklanan nazal bridge veya septum displacementı olabilmektedir. Bu nedenle hastalara burunlarının şeklini kontrol ettirmek faydalı olabilir. Birçok eski nazal fraktürde kırık fragmanların ossifikasyonu görülmediği için bilgisayarlı tomografi yanıltıcı sonuçlar verebilmektedir. Burun kemiği kırıklarında burun hassas ve ağrılıdır. Ek olarak krepitasyon ve epistaksis de görülebilir. Nazal spekulum ile septal hematoma muayenesi yapılması gerekmektedir. Hematomun özelliğine göre enfeksiyonlar septal abselere ilerleyebilmektedir. Kıkırdağın nekrozu ile işlevsel bozukluklara da neden olabilir, bu durumda eğer burun deformitesi saptanabilmektedir. Bu komplikasyonlardan kaçınmak için ilk 24 saat içinde drenaj yapılmalıdır (36). Geniş spektrumlu antibiyotik, mikrobiyolojik bulgular elde edilene kadar başlanmalıdır. En sık görülen patojenler; öncelikle *Staphylococcus aureus* olmak üzere, *Haemophilus influenzae*, *Streptococcus pneumoniae*, ve Grup A β -hemolytic streptococcus'lardır. Antibiyoterapide penisilin ve klindamisin kullanılabilir (37). Nazal kırıklar genellikle 2-10 gün arasında tedavi edilir. Bu dönem ödemin gerilemesi ve en iyi redüksiyonun yapılması için gereklidir. 10 gün sonrasında ise kapalı redüksiyon imkânı azalmakta ve 6 aya kadar hastanın beklemesi gerekebilmektedir.

2.4.2. Nazo-ethmoid ve Nazo-orbito-ethmoid Kırıklar

Nazoethmoid bölge horizontal ve vertikal pillarları olan bir yapıdır. kranial ve horizontal bölgelerde orbitalara frontal kemik şeklini verirken; maksiller kemiğin kaudohorizontal bölgeleri ve zigoma orbitayı oluşturur ve orbitanın stabilitesini sağlar. Medialde kantal tendonun kemiğe insersiyosu merkezi öneme sahiptir. Bu bölge göz küresi, göz kapakları ve orbikularis okuli kasına destek sağlar ve lakrimal sak'ın kenarıdır. Lateral pillar zigomatik, frontal ve maksiller kemiği içermektedir.

Yüksek etkili (3.6–7.1 kN) frontal travma, burun kemiklerini, maksillanın frontal proseslerini ve ethmoid kemiği kırar (38,39). Sık görülen nazal kemik kırıklarının tersine nazo-ethmoid kırıklar bütün fasiyal kırıkların %5-15'inde görülmektedir. Nadiren izole olan bu kırıklar genellikle panfasiyal kırıklarla beraber görülebilmektedir (40).

Nazo-ethmoid komplekse darbe geldiğinde burun projeksiyonu kaybolmakta ve kompleks posterior doğrultuya kaymaktadır. Orbitanın maruz kaldığı shehar

kuvvetler nedeni ile orbital kavitenin eş zamanlı yaralanması beklenmelidir. Eğer kantal ligamanlar tutundukları periostal bölgeden ayrılır ya da koparsa orbital septumun telekantus gibi kozmetik bozuklukları, göz kapağı işlev kaybı, lakrimasyon bozuklukları gelişebilir (41). Genellikle küçük lakrimal bezler doğrudan büyük lakrimal bezler ise dolaylı olarak travmadan etkilenebilmektedir (42).

Converse tarafından önerilen sınıflamada travma, etkinin doğrultusuna göre sınıflandırılır. Grade 1 travmada nazal kemikler, frontal inferiordan darbe alarak dorsal ve lateral yöne giderek kantal ligamanları keser. Grade 2 yaralanmada etki frontal doğrultudan gelir. Kantal ligamanlar yerinde ve orbikularis okuli kası ile ilişki halindedir. Sıklıkla Markowitz sınıflaması kullanılmaktadır (39). NOE kırıklarının başarılı yönetimi hem sert hem yumuşak dokuları göz önünde bulundurarak sağlanabilmektedir. Bu kırıklar komplikasyon gelişiminin engellenmesi için en hızlı biçimde tedavi edilmelidir (27). Ağır çıkıklı NOE kırıkları telakantus, epistaksis, serebrospinal sıvı rinoresi ve nazolakrimal kanalın tıkanmasına sekonder gelişebilecek epifora ile prezente olabilir. Ağır fasiyal ödemi olan hastalarda, medial kantal ligamanın pozisyonu asimetric olarak görülebilir.

2.4.3. Frontal sinüs kırıkları

Frontal sinüs yaralanmaları bütün maksilofasiyal yaralanmaların % 5-15'ini oluşturmaktadır (43,44). Frontal kemiğin anterior duvarı güçlü bir horizontal bariyer görevi gördüğü için yüksek enerjili (1-2.17 kJ) ya da kuvvetli (3.6-9.0 kN) etkilenimlerde meydana gelirler (45-47). Kemiğin anterior duvarının kalınlığı 12 mm'ye kadar ulaşabilirken, posterior duvar kalınlığı göreceli olarak daha ince olup 1,9-4,8 mm kadardır (48). Frontal sinüs kırıklarının en sık nedenleri sırası ile trafik kazaları, spor kazaları, iş kazaları ve şiddet olaylarıdır. Etkilenen bireyler genellikle yaşları 20-30 arası değişen genç erkeklerdir (49-51). Pollock ve arkadaşları tarafından Kentucky şehrinde yapılan ve 154 hastayı içeren bir çalışmada etkilenen erkek oranı % 81'lere kadar ulaşmış ve en sık neden trafik kazası olarak görülmüştür. Çalışmada hastaların yarısından çoğunda eşlik eden kraniyofasiyal kırık ve % 35 oranında orbita kırığı görülmüştür (52,53). Sıklıkla görülen eşlik eden bulgular ise epistaksis, görme bozuklukları, ödem, parestezi ve ağrıdır (47). Stabilitesi nedeni ile frontal sinüsün anterior duvarı diğer kraniyofasiyal kemiklere oranla dış kuvvetlere

daha dirençlidir (45). Olguların % 33'ünde izole olarak etkilenmiştir. Olguların % 5-11'inde ise posterior duvar tek başına etkilenmiştir (45). Supraorbital rim üzerinde krepatasyon, subkutan amfizem ve supraorbital ve supratrochlear sinir trasesi üzerinde parestezi görülebilmektedir. Bilinçli hastada fasiyal ağrı sık görülen bir semptomdur. Laserasyon, kontüzyo veya forehead kısmında hematoma olması durumunda frontal sinüs yaralanması düşünülebilir. Forehead'in görülebilir depresyonu önemli bir bulgudur; fakat altta yatan yumuşak doku ödemi nedeni ile akut fazda tespit edilemeyebilir. Beyin omurilik sıvısı (BOS) kaçağı posterior tabla etkilenimi olan hastaların % 19'unda görülebilmektedir (54). BOS kaçağı değerlendirilmesinde Halesin testi veya B2-Transferrin analizi yapılabilir.

Frontal sinüs yaralanmalarının tedavisinde amaç estetik sağlanması, işlevin korunması ve komplikasyonların önlenmesidir. Non deplase anterior sinüs duvar kırıkları takip edilir. Deplase kırıklar açık cerrahi gerektirmektedir. Frontal sinüs kırıklarında nazofrontal duktusun korunması önemlidir. Duktusun hasarında mukosel veya mukopiyelosel geç komplikasyonları gözlenebilmektedir. Posterior sinüs duvarını da içeren dural yırtık ve BOS sızıntısı olan ağır yaralanmalarda nöroşirurji ile beraber operasyon gerekebilir (54).

2.4.4. Ethmoid ve Sfenoid Sinüs Kırıkları Ve Fronto-Bazal Yaralanmalar

Ethmoid sinüslerin izole yaralanmaları nadirdir (55). Eşlik eden yaralanma olmadan gerçekleşen ethmoid hücre kırıkları oldukça nadirdir ve literatürde insidans ve patogenezi hakkında bilgi ulaşılabilirliği sınırlıdır. Ethmoid hücrelerin izole kırığı görüldüğünde bekle ve gör stratejisi tavsiye edilmektedir (56). Ethmoid kemik kırıkları tipik olarak diğer fasiyal iskelet kırıkları ile beraber gözlemlenmektedir. Orbitanın etkilendiği ethmoid kemik kırıklarında sıklıkla medial blow-out tipi kırıklar görülmektedir. Orbital lamina kırıklarında ise sıklıkla orbital taban kırıkları eşlik etmektedir. Klinik olarak etkilenen gözün abduksiyon ve addüksiyonunda bozulma görülmektedir. Akut fazda klinik bulgu görülmeyebilir (57). Ethmoid sinüs kaynaklı orbital amfizem görülebilmektedir.

Kafa tabanı yaralanmaları kompleks fasiyal kırıkların %43'ünde görülebilmektedir (58), Le fort I, Le fort II ve Le fort III kırıkları ile beraber kafa tabanı kırığı oranları sırası ile % 1, % 37 ve % 10'dur (59).

2.4.5. Orbita Taban Kırıkları

Orbita taban kırıkları zigomatik kemik kompleks kırıkları, diğer orta yüz kırıkları ile birlikte veya izole olarak saptanabilmektedir. Orbita tabanının izole kırıklarında kemik fragmanları maksiller sinüse doğru disloke olabilmektedir (60). Orbita tabanının belirgin defektlerinde ise periorbital doku orbitadan maksiller sinüse prolapse olabilmektedir. Periorbital dokunun bu şekilde kaybolması sonrasında ise göz küresi orbitaya gömülebilir. İleri vakalarda bulbusun maksiller sinüse dislokasyonu bildirilmiştir. Periorbital ödem, krepitasyon; ekimoz, enoftalmoz ve oküler yaralanma görülebilmektedir. İnfraorbital sinir hasarı etkilenen tarafta burnun lateral yüzü, üst dudak ve maksiller gingivada parestezi veya anesteziye neden olabilmektedir. Lateral ve üste bakış kısıtlılığı medial ve inferior rektus kaslarının entrapmanına sekonder olarak gelişebilmektedir. Yukarı bakış esnasında diplopi inferior rektus kasının entrapmanını işaret etmektedir (61). Oküler yaralanma değerlendirmesi oftalmologlarca yapılmaktadır.

Blow-out kırıkları oftalmoloji ve maksilofasiyal travma uzmanları ile konsülte edilmelidir. Subsilier, subtarsal, transkonjonktival onarım yöntemleri tarif edilmiştir. En sık uygulanan yöntem komplikasyonun az olması nedeni ile transkonjonktival girişimdir (62).

Orbital taban kırıklarının cerrahi endikasyonu tam olarak ortaya konmamıştır. 2 mm üzeri enoftalmoz, hipoglobus veya diplopi olması durumunda cerrahi önerilmektedir (63).

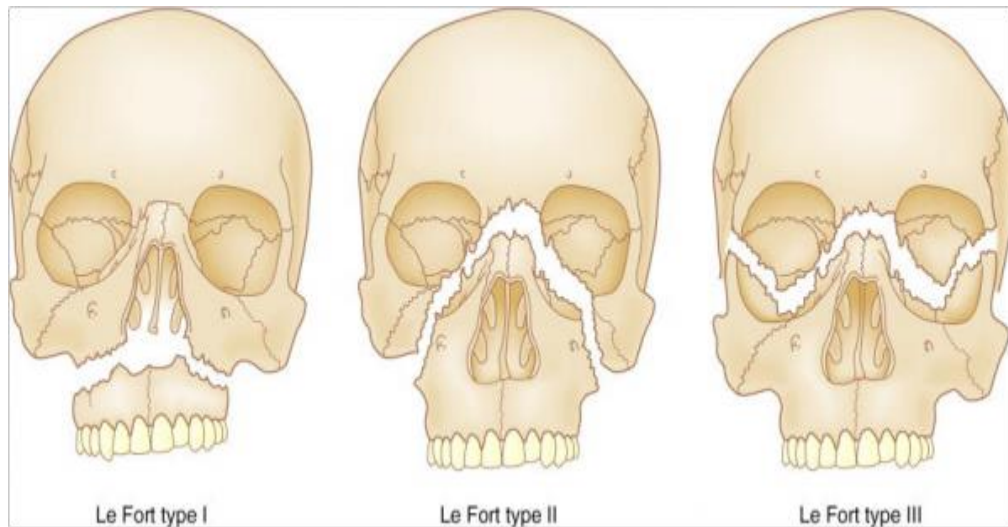
2.4.6. Maksilla Kırıkları

İzole Le fort I,II,III kırıkları oldukça nadirdir (64). Her ne kadar Le fort kırıklarının klasik tanımı kırıkların simetrik düzenine dayandırılrsa da gerçekte kırık paternleri değişik kombinasyonlarda görülebilmektedir. Le fort kırıklarının üzerine

sagittal ve transverse kırıkların eklenmesi ile kırık paternleri çok daha kompleks olabilmektedir (60).

Le fort I kırıklarının nedeni yüksek etkili, doğrudan maksillaya alınan travma iken; Le fort II ve Le fort III kırıkları genellikle bütün orta yüze gerçekleştirilen travma sonrası meydana gelebilmektedir (65). Etiyolojik nedenler genellikle trafik kazaları, kişiler arası şiddet olayları ve spor yaralanmalarıdır (66, 67). Eğer darbe maksillanın tamamında ya da bir parçasında mobilizasyona neden oluyorsa tedavi olarak intermaksiller fiksasyon uygulanmaktadır. Maksiller sinüs kırıkları ile beraber subkutan amfizem gelişmesi durumunda sinüs içi bakteriyel floranın komplikasyonlarını önlemek amacıyla antibiyotik uygulaması önem arz etmektedir. Le fort I kırığında, fasiyal ödem ve sert damak, maksiller alveolus ve dişte mobilite, Le fort II kırıklarında fasiyal ödem, telekantus, subkonjonktival hemoraji, nazofrontal sutur hizasından maksillanın mobilitesi, epistaksis ve olası serebrospinal sıvı rinoresi; Le fort III kırıklarında ise yüzde yuvarlaklaşma, uzama ve genişleme ile seyreden masif yüz ödemi, orta yüz iskeletinin posterior ve inferior hareketi nedeniyle "anterior bite", kafa kaidesindeki bütün kemiklerin diş ve sert damak manipülasyonu ile hareketi, epistaksis ve BOS rinoresi fizik muayenede saptanabilir (66,67).

Hem maksilla hem de mandibulaya bağlı alveolar kırıklarda alveolus mobilitesi, diş kırığı veya diş kaybı görülebilmektedir.



Şekil 6. Le fort Kırıkları (<http://www.hakeem-sy.com/main/node/26408>sitesinden alınmıştır)

2.4.7. Zigomatik Kemik Kırıkları

Zigomatik kemik kompleksinin kırıkları zigoma kemiğinin çıkıntılı yapısı nedeni ile görece daha sıktır (69). Orta yüzün tipik lateral kırığı olan izole zigomatik ark kırıkları, zigomaya alınan doğrudan travma ile gerçekleşmektedir. Fasiyal kemik kırıkların birçoğunda olduğu gibi en sık görülen nedenler şiddet olayları, trafik ve spor kazalarıdır (70). Etkinin vektörüne bağımlı olarak zigoma kemiğinin rotasyonu ve/veya kaudal ve dorsal dislokasyonu mümkün olabilmektedir. Zigoma dislokasyonu etkinin doğrultusuna bağlı olduğu gibi sekonder olarak masseter kasının traksiyonundan kaynaklanmaktadır (71). İzole zigomatik kemik kırıklarında fraktür çizgisi zigomatikofrontal sütürden lateral orbital rim'e uzanmakta ve oradan kaudal doğrultuda infraorbital kenarın lateral ve anterior orbital tabanına ulaşmaktadır. İnfraorbital kenardan kırık hattı maksiller sinüsün anterior duvarını geçerek inferior orbital fissüre ulaşmaktadır. Sfenoid kemiğin ala majörü de zigomatik ark gibi etkilenebilmektedir (60). Zigoma kemik kırıklarında orbita tabanı hemen her zaman etkilenmektedir. Yüksek enerjili şiddet travmalarında zigomatik kompleks kırıkları ile beraber zigoma kemiğinin maksiller sinüse disloke olduğu vakalar bildirilmiştir. Zigomatik kompleksin eşlik eden yaralanmaları oküler küreyi ve optik siniri etkileyebilmektedir (72).

ZMC kırıklarına neden olacak kadar şiddetli darbelerde okuler yaralanmanın ekarte edilmesi amacı ile oftalmoloji konsültasyonu düşünülmelidir. Zigomatik ark kırıkları gibi ZMC kırıklarında da cerrahi tedavi kozmetik amaçlı olmaktadır. 4-5 günlük bekleme süresinin ardından birçok yöntem ile yüz güldürücü sonuçlar bildirilmiştir (73). Fasiyal asimetri haricinde izole zigomatik ark kırıkları genellikle tedavi gerektirmemektedir. Kırığın mandibula ile ilişkisi nedeni ile mandibular kırıkların atlanmaması gerekir.

Zigomatik ark kırıklarında etkilenen bölgede palpasyon ile tespit edilebilecek defekt görülebilmektedir. Mandibulanın koronoid çıkıntısının hareketinin kesintiye uğraması nedeni ile mandibula hareketlerinde limitasyon ve palpasyon ile ağrı tespit edilebilir. ZMC kırıklarının klinik bulguları arasında malar eminens depresyonu (maksillanın düzleşmesi ile sonuçlanabilir) ve zigomatik eminens üzerinde palpasyon ile ağrı bulunmaktadır. "Ateş bulgusu" lateral kantal tendonun kesilmesi veya

depresyonu sonrası görülebilir. Lateral subkonjonktival hematom tespit edilebilir (73).

Burnun ve üst dudağın etkilenen tarafta parestезisi infraorbital sinirin etkilenmesi sonucunda görülebilir. Yukarı bakışta diplopi inferior rektus kasının entrapmanı sonucu gelişebilir. Zigomatik arkın aşağı doğru çökmesi nedeni ile mandibulanın koronoid prosesine baskı yapması sonucunda hastanın ağzının açılması engellenebilir ve trismus gelişebilir. Trismus gelişiminin bir diğer nedeni de temporalis kasının yaralanmasıdır. İntraoral ekimoz ve gingiva yaralanması diğer az görülen bulgulardır (73).

2.4.8. Mandibula Kırıkları

Mandibula kırıkları sıklıkla beyaz erkeklerde görülmektedir ve yine sıklıkla motorlu taşıt yaralanmaları sonucunda meydana gelmektedir. Motorlu taşıt yaralanmalarının en sık nedeni olarak ise motosiklet kazaları ön plana çıkmaktadır. Bunu darp ve silahlı yaralanmalar takip etmektedir. Ek sık etkilenen mandibula bölgeleri ise sırası ile parasimfizis hattı ve mandibular angulustur (44).

Kondil kırıklarının tanısı genellikle kolay konmaktadır. Klinik olarak kulağın meatusunun anterior bölgesinde palpasyon ile hassasiyet ve kondil kırığı görülen tarafta ağız açma ve kapama esnasında hareketsizlik tespit edilebilmektedir. Mandibular kırıkların sık görülen bulguları; çenenin hareket ile şiddetli ağrısı, dişlerde maloklüzyon, ağız açamama veya ısırma zorluktur. Simfizis, angulus ve korpus kısmında krepitasyon ve mobilite tespit edilebilir. İnferior alveolar sinirin etkilenmesi durumunda etkilenen tarafta alt dudak, çene, diş ve gingivada parestezi gelişebilmektedir (44).

Acil serviste Barton bandajı uygulanarak geçici stabilizasyon sağlanabilmektedir. Her iki yüzdeki dişler oklüzyon konumuna getirilir ve bandaj tepeden çeneye sarılabilir. Bu bandaj yöntemi ile kanama kontrolü sağlanmakta ve ağrı önemli oranda azalmaktadır. Simfizis veya mandibula korpus kırıklarında geçici olarak bridal wire uygulaması yapılabilmektedir (44).

Çıkık olmayan mandibular kırıklar, kapalı redüksiyon ve intermaksiller fiksasyon ile 4-6 hafta arasında tedavi edilebilmektedir. Çoğu hasta kapalı

redüksiyonu tolere edememekte ve açık redüksiyon gerekli olmaktadır. İlk olarak kırık intermaksiller fiksasyon ile stabilize edilmekte ve açık redüksiyon yapılabilmektedir (74). Çıkık olmayan kondil kırıkları intermaksiller fiksasyon ardından fizyoterapiye alınabilmektedir.

2.4.9. Tüm Yüz Kırıkları

Panfasiyal kırıklar yüzün süperior, orta ve inferior kısımlarının üçünü de etkileyen kırıklar olarak tanımlanmaktadır (75). Panfasiyal travmalar genellikle primer olarak yüzün darbe aldığı ve contrecup gibi sekonder yaralanmaların da eşlik ettiği yüksek enerjili travmalardır. Yapılan çalışmalarda; fasiyal iskelet kırıklarının yaklaşık % 4-10'unda panfasiyal yaralanma görülmektedir. Etyolojik neden genellikle trafik kazaları ve ateşli silah yaralanmalarıdır (75). Panfasiyal kırıkların % 80'inde mandibulanın artikülasyonu etkilenmektedir. Kırıkların kombine olması durumunda fiziksel muayene bulgularının sensitivite ve spesifitesi düşmektedir. Her travma durumunda olduğu gibi bütün yaşamı tehdit eden yaralanmalar değerlendirilmeli ve Advanced Trauma Life Support (ATLS) protokolü uygulanmalıdır. Maksilofasiyal travmanın değerlendirilmesi için sistemik anamnez ve fizik muayene yeterli olmaktadır (76).

Cerrahi anında trakeostomi veya submandibular entübasyon yapılmalıdır. Submandibular entübasyon ile trakeostomiden kaçınılabılır. Bu yöntemde önce oral entübasyon yapılmakta sonrasında ise cerrahi olarak tüp submandibular alandan çıkarılmaktadır. Nazoendotrakeal entübasyon kontrendikedir.

Cerrahide kraniumdan başlanarak fasiyal kemikler yerine konur.

2.5. Maksillofasiyal Kırıkların Yönetimi

Günümüzde yaşanan tıbbi gelişmelere rağmen hava yolu yönetiminin temeli değişmemiştir. Maksillofasiyal travmalarda üst hava yolu tıkanması çeşitli mekanizmalarla ortaya çıkmakta ve havayolunu tehdit edebilmektedir. Diğer organ ve servikal omurga yaralanmalarının maksillofasiyal travmaya eşlik etmesi durumunda hava yolu yönetiminin karmaşıklaşacağı aşikardır.

2.5.1. İlk Deęerlendirme

Yüksek hızlı, mandibulayı da etkileyen travmalarda, yutkunma mekanizması ağrı ve koruyucu refleks modülasyonunun etkisizleşmesi nedeni ile bozulmaktadır. Bu bozulma ise havayolunun temiz tutulmasını güçleştirmektedir (77). Maksillofasiyal travma varlığında havayolunu kan ve kusmuktan korumak ve aspirasyon ve diğer pulmoner komplikasyonların önlenmesi önem taşımaktadır. Zor entübasyon için gerekli hazırlıklar önceden gözden geçirilmeli, gerektiği zaman deneyimli bir ekibin kurtarıcı hava yolu yönetimi için hazır tutulması sağlanmalıdır (78).

Yaralanmanın tipinden bağımsız olarak maksillofasiyal travma hastaları kesintisiz olarak satürasyon monitorizasyonuna alınmalı ve yeterli oksijenizasyonları sağlanmalıdır. Ek servikal yaralanmaların varlığı göz önünde bulundurularak boyunluk takılmalıdır. Boyunluk takılırken mandibulanın posteriora çıkması havayolunu daha da komplike edeceğinden dikkatli olunmalıdır. Diğer politravmalardan farklı olarak maksillofasiyal travma hastasının havayolu sürekli risk altındadır (79). Ağız ve orofarinks kan ve sekresyonlardan temizlemek için yüksek hacimli aspirasyon gerekebilmektedir.

Havayolu patent ve spontan solunumu olmayan hastalarda bag-mask ventilasyonu tercih edilir. Jaw trust manevrası ile beraber yapılan ventilasyon genellikle yeterli olmaktadır. Obez ve sakallı hastalarda ise bag mask ventilasyonun etkinliği azalabilmektedir. Travma hastalarında bag-mask ventilasyon tercihen iki kişi ile yapılmalıdır. Bu teknikte birinci uygulayıcı maskeyi sıkıca ağıza oturturken diğer uygulayıcı ise ambulama yapmaktadır. Benzer olarak chin lift ve jaw trust manevraları özenle yapılmalıdır. Şüpheli servikal omurga yaralanmasında head tilt manevrası kesin kontrendikedir. Şüpheli servikal omurga yaralanmasında yönetim protokolü hastayı supin pozisyona alarak ileri servikal omurga yaralanmasını ve morbiditesini önlemektir. Genellikle yönetim sert servikal boyunluklar ile servikal omurganın immobilizasyonu ile gerçekleştirilmektedir. Bu boyunluklar orofarinksin görünürlüğünü azaltabilmektedir. Bu şartlar altında yapılan entübasyonlar ile ilgili yapılan çalışmalarda % 12'ye kadar düşebilen entübasyon oranları bildirilmiştir (80).

Martin ve arkadaşları tarafından yapılan bir çalışmada yapılan 3423 acil entübasyonun % 10,3'ü uygulayıcılar tarafından zorlu olarak tariflenmektedir (79).

2.5.2. Kesin Havayolu

Maksillofasiyal travmada kesin havayolu konsepti diğer vücut travmalarına göre daha büyük önem taşımaktadır. Primer endikasyonları Tablo 1'de verilmiştir. Kesin hava yolu yöntemleri orotrakeal entübasyon, nazotrakeal entübasyon ve cerrahi havayoludur. Laringoskop yardımı ile yapılan orotrakeal entübasyon genellikle güvenli ve uygulanması kolay bir yöntem olarak göze çarpmaktadır. Zorluğu servikal omurganın travma durumunun belirsizliği halindeki zorluktur. Literatürde servikal omurga hareketinin kaçınılmaz olduğunu bildiren çalışmaların da ışığında orotrakeal entübasyonunun belirsiz servikal omurga varlığında görece güvenli olduğundan bahsedilebilir (81). Endotrakeal entübasyon deneyimli hekimlerce gerçekleştirildiğinde uygulaması hızlı ve kolay bir yöntem olarak değerlendirilmekte ve servikal omurganın mobilizasyonunu asgari tuttuğu düşünülmektedir (82). Ağır avülsiyonlu yüz yaralanmaları veya laringeal veya trakeal çökme durumlarında orotrakeal tüp uygulaması zorludur ve cerrahi havayolu ilk tercihtir. Nazotrakeal entübasyon bir diğer alternatiftir ve ortayüz veya kafa tabanı kırığı olmayan hastalarda uygulanabilir. Nazotrakeal entübasyon, özellikle alt yüz yaralanmalarında önemlidir ve ağız açma tekniğinin uygulanmasının zor olduğu vakalarda uygundur. Nazotrakeal entübasyonun kör ve fiberoptik yardımıyla olmak üzere iki yöntemi vardır. Geleneksel kör yöntem hızlı, etkindir ve premedikasyon ihtiyacı yoktur. Fiberoptik yöntemde ise her ne kadar hava yolu görülebilse de sekresyon ve kan varlığında uygulanması sınırlanmaktadır.

Tablo 1. Kesin hava yolu entübasyonları

Spontan solunumun olmaması
Komadaki hasta
Havayolu tıkanıklığı veya yaralanması
Oksijen saturasyonunun %90'ın üzerinde çıkarılamaması
Yüksek aspirasyon riski
Sistemik şok bulgularının varlığı
"Entübe edememe, Ventile edememe" durumu

Kesin havayolu yöntemi olmamak ile beraber laringeal mask airway (LMA) ve combitube, entübasyonun başari lamaması veya zor olması durumunda uygulanabilmektedir. Bu yöntemler kesin havayolu gerçekleştirilene kadar zaman kazandırmaktadır. Bu iki yöntemin dezavantajı kesin olmaması ve havayolunu sekresyon ve regürjitasyondan korumaması iken, avantajı daha az deneyimli doktorların uygulayabilmesi ve kolaylıkla yerleştirilebilmeleridir. Combitube kullanımının bozulmuş anatomide uygulanması esnasında trakea, larinks ve özefagus yaralanmaları gerçekleşebilmektedir (83). Krikotiroid ponksiyon aracılığı ile gerçekleştirilen retrograd entübasyon çok zaman kaybettiren ve deneyim isteyen bir yöntem olsa da maksillofasiyal travmada önerilen bir yöntemdir (84). Havayolu yöntemlerinin hepsinde servikal spinanın manipülasyonu minimalde tutulmalı ve “önce zarar verme” kuralı unutulmamalıdır.

Noninvaziv havayolu yöntemlerinin uygulanmasına rağmen havayolu açılmaması durumunda tek tercih, cerrahi havayolu açmaktır. Cerrahi havayolu krikotiroidotomi ve trakeostomi olarak gerçekleştirilebilir (85). Krikotiroidotomi acilde yapılan en güvenilir metotlardan biridir ve iğne ile veya cerrahi olarak gerçekleştirilebilmektedir.

Maksillofasiyal travma yönetiminde havayolu yönetim protokolü (86):

- Hava yolu tıkanıklığın tanınması
- Havayolunun temizlenmesi, hastaya uygun pozisyon verilmesi, chin lift ve few trust manevralarının uygulanması
- Nazal ve oral açıklıkların temiz olduğundan emin olduktan sonra yapay hava yolu uygulaması
- İki kişi yöntemi ile ambulama
- Oroendotrakeal entübasyon
- Başarısız entübasyon veya “ventile edememe-entübe edememe” durumunda cerrahi havayolu uygulaması.

2.5.3. Maksillofasiyal Travmada Servikal Stabilizasyon

Kompleks maksillofasiyal travmalarda servikal omurga aksi kanıtlanmadığı sürece yaralanmış olarak kabul edilmelidir. Servikal yaralanma insidansı bütün

maksillofasiyal travmalar için de % 1-10 arasında değişmektedir (87). Servikal omurganın yakınlığından dolayı fasiyal kemik kırığına neden olan her darbenin servikal omurgayı ve ligamanlarını travmatize edeceği ön görülmektedir.

Servikal omurga yaralanmalarının değerlendirilmesinde Nexus kriteri, Kanada kuralları ve Harborwiev kriterleri kullanılabilir. Bilinci açık hastalarda protokoller detaylı klinik muayene ile uygulanabilmektedir. Bilinci kapalı hastalarda ise kontrastsız bilgisayarlı tomografi, statik fleksiyon ekstansiyon radyografi, manyetik rezonans görüntüleme, dinamik floroskopi kullanılabilir.

Servikal yaralanma aşağıda belirtilen durumların olması durumunda dışlanabilir (88):

- Normal Glaskow Koma Skalası
- İlaç-uyuşturucu etkisi altında olmama (alkol, diğer)
- Servikal omurganın orta hattında palpasyon ile ağrı olmaması
- Dikkat dağıtan, acı verici bozukluklardan yoksun olunması

Günümüzde bu protokollerin radyolojik değerlendirme olmadan servikal omurga yönetimindeki güvenilirlikleri sorgulanmaktadır. Nörolojik olarak instabil hastalarda servikal omurga yaralanmadan bağımsız olarak immobilize edilmelidir. Dünyaca kabul edilen servikal omurga sabitleme yöntemleri, servikal boyunluklar, blok ve strapler ve manuel inline stabilizasyondur. Servikal boyunluk deneyimli veya eğitimli personel tarafından takılmalıdır. Uygulama esnasında boyun immobilize olmalı ve boynun baskılanmamasına özen gösterilmelidir. Uygunsuz uygulamaların komplikasyonları havayolu tıkanıklığı ve beyne venöz dönüşün engellenmesine sekonder gelişen intrakraniyal basınç artışıdır (89). Bu durum kafa yaralanmasını daha çok komplike etmekte, kafa tabanından serebrospinal sıvı kaçağını arttırmakta ve maksillofasiyal yaralanma ameliyatı esnasında problemlere neden olabilmektedir. Travmaya bağlı spinal immobilizasyonun yanlış olmaması konsepti Benger ve arkadaşları tarafından aşağıdaki gibi özetlenmektedir (90).

- Servikal omurga yaralanması travma hastalarında görülen olası bir komplikasyondur.

- Travma sonrası servikal omurganın mobil olması ile servikal omurgaya ek hasar gelebilmektedir.
- Servikal boyunlukların takılması immobilizasyona yardımcı olmakta ve servikal omurgayı stabilize etmektedir.
- Güvenlik önlemi olarak bütün hastalara uygulanabilir çünkü zararsız olarak görülmektedir.

Travma hastalarında unstabil omurga yaralanması görülebilir. İnsidansı % 1,7 olarak değerlendirilmektedir. Yaralanmaların sadece % 0,1'inde kayda değer nörolojik problem görülmektedir (91).

2.5.4. Maksillofasiyal Travmada Kanama Kontrolü Ve Dolaşım Stabilizasyonu

Havayolu açıldıktan ve solunum problemlerinin giderilmesinin hemen sonrasında dikkat dolaşıma çevrilmelidir. Maksillofasiyal yaralanmalar masif hemorajilere çok yatkındır ve yaşamı tehdit eden hemoraji % 1,4 ile % 11 oranında görülebilmektedir (87). Her 10 komplike fasiyal kırığın biri ciddi kanamaya yol açmaktadır. Sıklıkla etkilenen damarlar ethmoid, oftalmik, internal karotid ve maksiller arterlerdir (87). Çoğu durumda kanama rahatlıkla kontrol edilebilmektedir fakat; örneğin ağır epistaksis nadiren bütün fasiyal yaralanmaların % 2-4'ü oranında da olsa görülebilmektedir (92). Epistaksis maksiller arterin kanamasından kaynaklanmaktadır ve kanama kontrolünü zorlaştırabilmektedir. Kanamanın kafa tabanından mı yoksa ağızdan mı olduğu larinksin laserasyon ve yırtıkları dikkatli muayene edilerek birbirinden ayrılmalıdır. Multiple maksillofasiyal yaralanması olan hastalara % 1,4 oranında hemorajik şoka ilerledikleri ön görülerek özen gösterilmelidir (93). Bilinci açık hastada supin pozisyonda orofarinkse kanama ve yutulan kan kusmaya ve akabinde servikal omurganın yaralanmasına neden olabilmektedir (94). Bu sebep ile maksillofasiyal yaralanma hastasında, hemostazın sağlanması havayolunun korunması ve kan kaybının önlenmesine katkı sağladığı gibi servikal omurganın yönetiminde de önemlidir.

Kanama kontrolü baskılı pansuman, kırıkların manuel redüksiyonu, balon tampon gibi basit yöntemleri içerdiği gibi (95,96) ağır durumlarda anjio ve transarteriyel embolizasyon ya da direkt eksternal karotis arter ligasyonu ile

sağlanabilmektedir (87). Ağır nazal kanamalar yeterli anterior ve posterior nazal tampona rağmen devam edebilmektedir. Sakamoto ve arkadaşlarının (97) yaptığı çalışmada, epistaksislerin % 72,2 sinde foley kateter balon tamponu ve Eksternal Karotid Arter (ECA) ligasyonu etkisizdir. Balon tamponad yöntemi orta yüz kırıklarında, kırık fragmanlarının orbita veya beyne hareket etmesine neden olabileceğinden dikkatle uygulanmalıdır (98). Cerrahi eksplorasyon, ECA ligasyonu ve NOE kırıklarında bölgeyi internal karotis arterin kollateralleri beslediği için etkisizdir (99). Non invaziv yöntemlere yanıt vermeyen kanamalarda anjiyografi ve kanayan arterin selektif embolizasyonu seçilmesi gereken yöntemdir. Selektif embolizasyonun komplikasyonları yedinci sinir palsisi, trismus, dil nekrozu, körlük, internal karotis embolisi ve inmedir (100). Maksillofasiyal kırıkların birçoğunda acil ameliyat endikasyonu yoktur. Kanama durdurulduktan sonra sıvı kaybı telafi edilmeli ve toraks, abdomen ve diğer hayati organların kanamasına eğilinmeli, koagülopatiler düzeltilmelidir. Hastanın geçici stabilizasyonu ile ileri resisütasyon, klinik ve radyolojik inceleme yapılabilmektedir.

Maksillofasiyal travma komplikasyonları

- Aspirasyon
- Havayolunun etkilenmesi
- Skarlar
- Yetersiz tedaviye sekonder gelişen fasiyal deformiteler
- Fasiyal hareket, koku, tat ve görme kaybı ile sonuçlanabilecek sinir hasarları
- Kronik sinüzit
- Enfeksiyon
- Malnutriyon
- Kilo kaybı
- Kırıkların non ve malunionu
- Maloklüzyon
- Hemoraji

Legal komplikasyonlardan kaçınmak için, hastanın kırığının tanısının konması, eşlik eden yaralanmaların tanımlanması, diş kayıplarının not edilmesi, uygun onam alınarak işlem yapılması, yaralanmaların yönetiminin uygun olması,

hikaye, fizik muayene, konsültasyon zamanları, konsültasyon doktorunun gelme zamanı, seri muayeneler, prosedürler ve taburculuk notları dökümente edilmeli ve uygun zamanda uygun doktorca takip yapılması sağlanmalıdır.



3. MATERYAL VE METOD

3.1. Çalışma Yeri ve Şekli

Bu çalışma 01.03.2010-31.03.2017 tarihleri arasındaki hastaların verileri ile Ankara Numune Eğitim ve Araştırma Hastanesi Acil Tıp Kliniğinde retrospektif olarak yapıldı. Hastane Etik kurulundan çalışma için onay alındı (Ek 1).

3.2. Hasta Popülasyonu ve Veri Girişi

Ankara Numune Eğitim ve Araştırma Hastanesi Türkiye'nin başkentinde yer alan ve acil servisine yıllık ortalama 200.000 hasta girişi olan bir hastanedir. Dahili ve cerrahi nedenli acil servis başvuruları kabul edilmekle birlikte çocuk kliniği olmadığından dolayı zorunlu haller dışında çocuk hasta (<18 yaş) kabul edilmemektedir. Bu başvurular içinde yaklaşık olarak yıllık 50.000 travma hastası bulunmaktadır. Çalışma grubu 01.03.2010-31.03.2017 tarihleri arasında hastanemiz acil servisine başvuran ve MFT sebebiyle tomografi istenen 15 yaş üstü tüm hastalardan oluşturdu. 15 yaş altı, herhangi bir sebepten dosyasına ulaşılamayan ve ex-duhul olarak kabul edilen hastalar çalışma dışı bırakıldı. Hastaların;

- Yaş
- Cinsiyet
- Travma sebebi
- Diğer organ sistemlerinin yaralanmaları
- Alkol alımları
- Yatış durumları
- Mortalite durumları incelendi.

Travma şiddetinin göstergesi olarak fraktür gelişimi baz alındı. Çalışmaya alınması kararlaştırılan hastaların bilgisayarlı tomografi incelemeleri, Ankara Numune Eğitim ve Araştırma Hastanesi Radyoloji Kliniğinde görevli uzman hekimler tarafından yorumlandı. Hasta özellikleri fraktür varlığı ile kıyaslandı.

3.3. İstatistiksel Analiz

Çalışma verileri bilgisayara kaydedilerek, SPSS (Statistical Package for

Social Sciences) Windows 19.0 programı kullanılarak deęerlendirildi. Tanımlayıcı istatistiklerin analizinde Kolmogorov Smirnov testi ile yapıldı. Niceliksel verilerin gösteriminde ortalama, standart sapma (SS); niteliksel verilerin gösteriminde olgu sayısı(n) ve yüzdeler (%) kullanıldı. Niceliksel parametrik verilerin analizi student t testiyle deęerlendirildi. İki niteliksel verinin kıyaslanmasında Ki-Kare testi kullanıldı. Sonuçlar % 95'lik güven aralığında, anlamlılık $p<0.05$ düzeyinde deęerlendirildi.

4. BULGULAR

Çalışmamıza dahil edilen 910 hastanın yaş ortalaması 41,1±18,0 yıl olup en küçük hasta 15, en büyük hasta 113 yaşındaydı. Hastaların 678'i (%74,5) erkek, 232'si (%25,5) kadındı.

Çalışmamızda maksillofasiyal travmaya bağlı fraktür saptanan hastaların yaş ortalaması 41,1±17,2 yıl, fraktür saptanmayan hastaların yaş ortalaması ise 41,1±18,9 yıl olarak saptandı. Fraktür gelişiminin yaş ile arasında istatistiksel olarak anlamlı bir ilişki saptanmadı ($p>0,05$) (Tablo 2).

Tablo 2. Yaş ve MFT'de fraktür ilişkisi

	Fraktür		P
	Var (n:467) Ortalama±SS	Yok (n:443) Ortalama±SS	
Yaş	41,1±17,2	41,1±18,9	0,999

Çalışmaya katılan erkek hastaların 376'ında (%80,5) ve kadın hastaların 91'inde (%19,5) fraktür saptanırken; erkek hastaların 302'sinde (%68,2) ve kadın hastaların 141'inde (%31,8) fraktür saptanmadı. Erkek hastalarda görülen fraktür sıklığı anlamlı olarak yüksek saptandı ($p<0,05$) (Tablo 3).

Tablo 3. Cinsiyet ve MFT'de fraktür ilişkisi

	Erkek	Kadın	p
Fraktür Var (n:467) n (%)	376 (% 80,5)	91 (% 19,5)	<0,001
Fraktür Yok (n:443) n (%)	302 (% 68,2)	141 (% 31,8)	

Çalışmaya alınan hastaların 314'ünde (%34,5) darp, 265'inde (%29,1) motorlu araç kazası, 245'inde (%26,9) düşme, 45'inde (%4,9) çarpma, 30'unda (%3,3) ateşli silah yaralanması, 6'sında (%0,7) kesici-delici alet yaralanması ve 5'inde (%0,5) diğer sebepler ile MFT gelişmişti. Motorlu taşıt kazalarında fraktür sıklığı anlamlı olarak yüksekti ($p<0,05$) (Tablo 4).

Tablo 4. Travma mekanizması ve MFT' de fraktür ilişkisi

	Toplam n(%)	Fraktür		p
		Var (n:467) n (%)	Yok (n:443) n (%)	
Darp	314 (34,5)	151 (32,3)	163 (36,8)	0,012
Motorlu araç	265 (29,1)	157 (33,6)	108 (24,4)	
Düşme	245 (26,9)	112 (24)	133 (30)	
Çarpma	45 (4,9)	25 (5,4)	20 (4,5)	
Ateşli silah	30 (3,3)	17 (3,6)	13 (2,9)	
Kesici/Delici	6 (0,7)	1 (0,2)	5 (1,1)	
Diğer	5 (0,5)	4 (0,9)	1 (0,2)	

Hastaların 443'ünde (%48,7) fraktür saptanmazken; 286'sında (%31,4) maksillada, 230'unda (%25,3) nazal kemikte, 217'sinde (%23,8) orbitada, 144'ünde (%15,8) zigomada, 125'inde (%13,7) mandibulada, 83'ünde (% 9,1) frontal kemikte ve 148'inde (%16,2) diğer kafatası kemiklerinde fraktür saptandı (Tablo 5).

Tablo 5. MFT ve diğer kafatası lezyonları

		Alt grup n(%)	Toplam n(%)
Yumuşak doku travması			443 (48,7)
Maksilla fraktürleri			286 (31,4)
Nazal kemik fraktürleri	Nazal kemik	217 (23,8)	
	Nazal septum	4 (0,4)	230 (25,3)
	Her ikisi	9 (1,0)	
Orbita fraktürleri			217 (23,8)
Zigoma fraktürleri	Zigomatik ark	121 (13,3)	
	Diğer	23 (2,5)	144 (15,8)
Mandibula fraktürleri	Korpus	48 (5,3)	
	Ramus	28 (3,1)	
	Kondil	15 (1,6)	
	Parasimfizis	7 (0,8)	125 (%13,7)
	Simfizis	2 (0,2)	
	Kombine	25 (2,7)	
Frontal fraktürler			83 (9,1)
Diğer fraktürler	Sfenoid	94 (10,3)	
	Parietal	55 (6)	
	Temporal	47 (5,2)	
	Oksipital	8 (0,9)	148 (16,2)
	Ethmoid	2 (0,2)	
	Lakrimal	2 (0,2)	
	Lamina papricea	1 (0,1)	

Hastaların 60'ında (% 6,6) Blow-out, 3'ünde (0,3) Blow-in tipi fraktür mevcuttu. Hastaların 47'sinde (%5,2) zigomatikomaksiller kompleks tipi kırık saptandı. Hastaların 9'unda (%1) Le fort tip 1, 10'unda (%1,1) Le fort tip 2, 19'unda (%2,1) Le fort tip 3 fraktür saptandı. Hastaların 34'ünde (%3,7) nazoorbitoethmoid tipi fraktür saptandı (Tablo 6).

Tablo 6. Özel kemik fraktürleri

		n (%)
Blow out/in	Blow out	60 (6,6)
	Blow in	3 (0,3)
Zigomatikomaksiller kompleks		47 (5,2)
Le fort	Tip 1	9 (1)
	Tip 2	10 (1,1)
	Tip 3	19 (2,1)
Nazoorbitoethmoid fraktürler		34 (3,7)

Çalışmamızda hastaların 112'sinde (% 12,3) ek kafa travması saptandı. Hastaların 48'inde (% 5,3) subaraknoid kanama, 27'sinde (% 3,0) kontüzyo serebri, 22'sinde (% 2,4) subdural kanama, 20'sinde (% 2,2) epidural kanama, 18'inde (% 2,0) pnömosefali, 15'inde (% 1,6) kalvaryal hematoma ve 7'sinde (% 0,8) diffüz aksonal injury saptandı. MFT' de fraktür gelişen hastalarda kafa travması, subaraknoid kanama gelişme sıklığı anlamlı olarak daha yüksekti ($p<0,05$). Diğer beyin lezyonlarının MFT' de fraktür varlığı ile ilişkisi saptanmadı ($p>0,05$) (Tablo 7).

Tablo 7. Baş bölgesi ve MFT' de fraktür ilişkisi

	Toplam n(%)	Fraktür		P
		Var (n:467)n (%)	Yok (n:443)n (%)	
Kafa travması*	112 (12,3)	76 (16,3)	36 (8,1)	<0,001
Subaraknoid kanama	48 (5,3)	32 (6,9)	16 (3,6)	0,029
Kontuzyo serebri	27 (3)	18 (3,9)	9 (2)	0,105
Subdural kanama	22 (2,4)	14 (3)	8 (1,8)	0,242
Epidural kanama	20 (2,2)	13 (2,8)	7 (1,6)	0,216
Pnömosefali	18 (2)	12 (2,6)	6 (1,4)	0,188
Kalvaryal hematoma	15 (1,6)	4 (0,9)	11 (2,5)	0,054
Diffüz aksonal injury	7 (0,8)	5 (1,1)	2 (0,5)	0,452

*Bir veya birden çok kafa içi patolojik bulgu saptanan hastaları ifade etmektedir.

Çalışmamızda hastaların 30'unda (% 3,3) ek olarak spinal travma saptandı. Hastaların 18'inde (% 2,0) servikal vertebra fraktürü, 12'sinde (% 1,3) torakal vertebra fraktürü ve 3'ünde (% 0,3) lomber vertebra fraktürü saptandı. MF''de fraktür gelişimi ve spinal fraktürler arasında istatistiksel olarak anlamlı bir ilişki saptanmadı ($p>0,05$) (Tablo 8).

Tablo 8. Spinal travma ve MFT' de fraktür ilişkisi

	Toplam n(%)	Fraktür		P
		Var (n:467)n (%)	Yok (n:443)n (%)	
Spinal travma**	30 (3,3)	16 (3,4)	14 (3,2)	0,822
Servikal vertebra	18 (2)	11 (2,4)	7 (1,6)	0,401
Torakal vertebra	12 (1,3)	5 (1,1)	7 (1,6)	0,501
Lomber vertebra	3 (0,3)	1 (0,2)	2 (0,5)	0,615

**Bir veya daha fazla vertebrada travmatik bulgu saptanan hastaları ifade etmektedir

Çalışmamızda hastaların 59'unda (%6,5) ek olarak toraks içi travma saptandı. Kosta fraktürü hastaların 32'sinde (%3,5), akciğer kontüzyonu 30'unda (%3,3), pnömo-hemotoraks ise hastalardan 12'sinde (%1,3) saptandı. MFT' de fraktür gelişimi ve toraks içi lezyonlar arasında istatistiksel olarak anlamlı bir ilişki saptanmadı ($p>0,05$) (Tablo 9).

Tablo 9. Toraks İçi travma ve MFT' de fraktür ilişkisi

	Toplam n(%)	Fraktür		P
		Var (n:467)n (%)	Yok (n:443)n (%)	
Toraks travması***	59 (6,5)	35 (7,5)	24 (5,4)	0,203
Kosta fraktürü	32 (3,5)	22 (4,7)	10 (2,3)	0,055
Akciğer kontüzyonu	30 (3,3)	16 (3,4)	14 (3,2)	0,822
Pnömotoraks/hemotoraks	12 (1,3)	5 (1,1)	7 (1,6)	0,501

***Bir veya birden fazla çeşitte toraks içi yaralanması olan hastaları ifade etmektedir

Çalışmamızda hastaların 39'unda (% 4,3) ek olarak abdominopelvik travma saptandı. Hastaların 26'sında (% 2,9) pelvik fraktür, 8'inde (% 0,9) dalak yaralanması, 4'ünde(% 0,4) karaciğer yaralanması, 3'ünde (% 0,3) barsak perforasyonu, 2'sinde (% 0,2) pelvik hematoma ve 2'sinde (% 0,2) retroperitoneal hematoma saptandı. MFT' de fraktür gelişimi ve abdominopelvik lezyonlar arasında istatistiksel olarak anlamlı bir ilişki saptanmadı ($p>0,05$) (Tablo 10).

Tablo 10. Abdominopelvik yaralanma ve MFT' de fraktür ilişkisi

	Toplam n(%)	Fraktür		P
		Var (n:467)n (%)	Yok (n:443)n (%)	
Abdominopelvik travma	39 (4,3)	24 (5,1)	15 (3,4)	0,192
Pelvis kırığı	26 (2,9)	14 (3)	12 (2,7)	0,794
Dalak yaralanması	8 (0,9)	5 (1,1)	3 (0,7)	0,726
Karaciğer yaralanması	4 (0,4)	3 (0,6)	1 (0,2)	0,625
Barsak perforasyonu	3 (0,3)	2 (0,4)	1 (0,2)	>0,999
Pelvik hematoma	2 (0,2)	1 (0,2)	1 (0,2)	>0,999
Retroperitoneal hematoma	2 (0,2)	0 (0)	2 (0,5)	0,237

Çalışmamızda hastaların 64'ünde (% 7,0) üst ekstremitte ve 47'sinde (% 5,2) alt ekstremitte yaralanması saptandı. MFT' de fraktür gelişimi ve ekstremitelerdeki lezyonlar arasında istatistiksel olarak anlamlı bir ilişki saptanmadı ($p>0,05$) (Tablo 11).

Tablo 11. Ekstremitte yaralanmaları ve MFT' de fraktür ilişkisi

	Toplam n(%)	Fraktür		p
		Var (n:467) n (%)	Yok (n:443) n (%)	
Üst ekstremitte	64 (7)	41 (8,8)	23 (5,2)	0,054
Alt ekstremitte	47 (5,2)	29 (6,2)	18 (4,1)	0,144

Hastaların 185'inde (% 20,3) alkol saptanırken, 725'inde (% 79,7) alkol saptanmadı. MFT' de fraktür varlığı ile alkol varlığı arasında ilişkiye rastlanmadı ($p>0,05$) (Tablo 12).

Tablo 12. Alkol ve MFT' de fraktür ilişkisi

	Toplam n(%)	Fraktür		p
		Var (n:467) n (%)	Yok (n:443) n (%)	
Alkol Var	185 (20,3)	100 (21,4)	85 (19,2)	0,404
Alkol Yok	725 (79,7)	367 (78,6)	358 (80,8)	

Çalışmamızdaki hastaların 328'i (% 36) hastaneye yatırıldı. Fraktürü olan hastaların 223'ü (% 47,8) ilgili kliniklere yatırılırken, 244'ü (% 52,2) acil servisten taburcu edilmişti. Fraktürü olmayan hastaların 105'i (% 21,9) yatırılırken, 338'i (% 76,3) acil servisten taburcu edilmişti. Fraktürü olan hastaların yatış sıklıkları anlamlı olarak yüksekti ($p<0,05$) (Tablo 13).

Tablo 13. Hospitalizasyon ve MFT' de fraktür ilişkisi

	Toplam n(%)	Fraktür		p
		Var (n:467) n (%)	Yok (n:443) n (%)	
Hospitalizasyon Var	328 (36)	223 (47,8)	105 (23,7)	<0,001
Hospitalizasyon Yok	582 (64)	244 (52,2)	338 (76,3)	

Çalışmamızda hastaların 107'si (% 32,6) plastik cerrahi kliniğine, 77'si (% 23,5) beyin cerrahi kliniğine, 49'u(% 14,9) ortopediye, 37'si yoğun bakıma (% 11,3), 31'i (% 9,5) göz kliniğine, 13'ü(% 4) göğüs cerrahi kliniğine, 7'si(% 2,1) genel

cerrahi kliniğine, 4'ü(% 1,2) kulak burun boğaz kliniğine, 2'si(% 0,6) nöroloji kliniğine ve 1'i (% 0,3) yanık ünitesine yatırıldı. Fraktürü olan hastalar plastik cerrahi ve beyin cerrahi kliniklerine daha sık yatırılmışken; fraktür saptanmayan hastaların beyin cerrahiye takiben ortopedi, göz ve yoğun bakıma yatırılma sıklıkları fazlaydı ($p<0,05$) (Tablo 14).

Tablo 14. Yatış yapılan klinik ve MFT' de fraktür ilişkisi

	Toplam n(%)	Fraktür		P
		Var (n:223)n (%)	Yok (n:105)n (%)	
Plastik cerrahi	107 (32,6)	91 (40,8)	16 (15,2)	<0,001
Beyin cerrahi	77 (23,5)	54 (24,2)	23 (21,9)	
Ortopedi	49 (14,9)	30 (13,5)	19 (18,1)	
Yoğun bakım	37 (11,3)	21 (9,4)	16 (15,2)	
Göz	31 (9,5)	12 (5,4)	19 (18,1)	
Göğüs cerrahi	13 (4)	8 (3,6)	5 (4,8)	
Genel cerrahi	7 (2,1)	6 (2,7)	1 (1)	
Kulak burun boğaz	4 (1,2)	1 (0,4)	3 (2,9)	
Nöroloji	2 (0,6)	0 (0)	2 (1,9)	
Yanık	1 (0,3)	0 (0)	1 (1)	

Çalışmamızda hastane içi mortalite oranı % 1,6 (15 hasta) olarak tespit edildi. Fraktür varlığı saptanan hastaların 11'i (% 2,4) eksitus olurken, 456'sı (% 97,6) yaşıyordu. Fraktür saptanmayan hastaların 4'ü (% 0,9) eksitus olurken, 439'u (% 99,1) yaşıyordu. Mortalite ve MFT' de fraktür varlığı arasında istatistiksel olarak anlamlı bir ilişki saptanmadı ($p>0,05$) (Tablo 15).

Tablo 15. Mortalite ve MFT' de fraktür ilişkisi

	Toplam n(%)	Fraktür		P
		Var (n:467)n (%)	Yok (n:443)n (%)	
Eksitus	15 (1,6)	11 (2,4)	4 (0,9)	0,085
Yaşıyor	895 (98,4)	456 (97,6)	439 (99,1)	

5. TARTIŞMA

Yüz, estetik açıdan vücudun en önemli anatomik bölgesidir. Bu nedenle fasiyal travmalı hastaların sosyal ve normal bir ruhsal hayata geri döndürülmesinde yüz kırığı tanı ve tedavisi önemlidir (101).

MFT'ler, yüze gelen çeşitli travmalar sonucunda meydana gelmektedir. Yüz kırıkları tek başına veya eşlik eden diğer yaralanmalarla beraber olabilmektedir (1,2,6). Bu da travmanın darp, yüksekten düşme, trafik kazası olmasına göre değişiklik göstermektedir. Yüz kırıklarının tanısı ve tedavisi zor olup çeşitli problemlerle karşılaşılmaktadır ve genellikle multidisipliner ekip çalışması gerekmektedir (102).

MFT'ler, sıklıkla Plastik ve Rekonstrüktif Cerrahinin uğraş alanı olup, genel vücut travmalarının da büyük ve önemli bir bölümünü oluşturmaktadır. Etiyoloji sıklıkla trafik kazaları, yüksekten düşme, darp, iş ve spor yaralanmalarıyla ilgili olup cinsiyet, bölge ve yaşam standartlarına göre değişim gösterir (103).

Literatürde MFT'si olan hastaların retrospektif olarak analiz edildiği pek çok çalışma bulunmaktadır. Çalışmaların pek çoğunda kırık tipleri kıyaslanmıştır. Ancak travmaya maruz kalan ve fraktürü olan hastalar ile fraktür gelişmemiş hastaların ayrıca analiz edilmesi çalışmamızın başlıca farklılığı ve literatüre katkısıdır.

2004-2007 yılları arasında İstanbul'da yapılan ve 196 hastanın değerlendirildiği çalışmada hastaların yaş ortalaması 33,4 yıl olarak bulunmuştur (102). Eskişehirde 232 hasta ile yapılan bir başka çalışmada hastaların yaş ortalamasını 28,4 olarak belirlenmiştir (103). 579 hastanın dahil edildiği Amsterdam merkezli çalışmada hastaların yaş ortalamasının 36 olduğunu ifade edilmiştir (104). Mijiti ve arkadaşlarının Çin'de 1350 hastayı analiz ettikleri çalışmada en sık yaralanmaların 20-30 yaş aralığında olduğunu ifade etmişlerdir (105). Melbourne merkezli ve 980 hastanın dahil edildiği çalışmada en sık etkilenen yaş grubunun 15-24 yaş aralığı olduğu ifade edilmiştir (106). Aydın'da mandibula kırığı nedeniyle tedavi edilen 63 hastanın değerlendirildiği bir başka çalışmada yaş ortalamasını 28,4 (en küçük 6, en büyük 72 yaş) olarak bulunmuştur (107). Diyarbakır'da 63 hastanın dahil edildiği bir çalışmada hastaların yaş ortalamasının 21.8 olduğunu belirtilmiştir (108).

Güven ve arkadaşlarının Güneydoğu Anadolu bölgesindeki çene kırıkları üzerine yaptığı bir çalışmada hastaların %33,6'sının 21-30 yaş aralığında %25,3'ünün 31-40 yaş aralığında olduğu belirtilmiştir (109). 121 hastanın retrospektif olarak analiz edildiği Ankara merkezli bir çalışmada hastaların yaş ortalamasının 30,5 olduğu belirtilmiştir (110). Van'da MFT'li 246 hastanın dahil olduğu çalışmada yaş ortalamasını 23,6 olarak belirtilmiştir (111). Bizim çalışmamızda da yaş ortalaması 41,1±18,0 yıl olup, fraktür varlığı ve yaş arasında ilişki saptanmamıştır. Yapılan bu çalışmalarda yaş gruplarının daha çok genç ağırlıkta olduğu görülmüştür. Bununla birlikte fraktürlerin yaştan çok travma şiddetiyle ilişkili olduğunu, yaşlı popülasyonunun daha sık düştüğünü ancak daha hafif travmaya maruz kalsa da osteoporoz gibi nedenlerle kemik yapısının kırılabilirliğinin artması sebebiyle daha sık kırıldığını söyleyebiliriz. Gençlerin daha sert travmaya maruz kalması, darp, trafik kazalarının bu yaş grubunda daha yoğunlukta olması fraktür sıklığının yüksek olmasını açıklayabilir.

Erkeklerde MFT görülme sıklığının kadınlardan dokuz kat fazla olduğunu ifade eden çalışmalar mevcuttur (105). Maksillofasiyal fraktürlerin epidemiyolojisi ve yönetimi konulu bir çalışmada olguların % 80'inin erkek olduğu, özellikle genç erkeklerde bu oranın arttığını ifade etmişlerdir (106). Mandibula kırıklarını analiz eden bir çalışma hastaların % 77,6'sının erkek, % 22,4'ünün kadın olduğunu bildirmiştir (107). Literatürde tüm hastaların erkeklerden oluştuğu retrospektif çalışmalar da mevcuttur. (108). Eskişehir'de tedavi protokollerinin de analiz edildiği retrospektif bir çalışmada hastaların % 77,6'sının erkek, % 22,4'ünün kadın olduğu bildirilmiştir (103). Mandibular fraktürleri inceleyen bir çalışmada yazarlar hastaların % 78,4'ünün erkek, % 21,6'sının kadın olduğunu belirtmiştir (109). Tuncel ve arkadaşları 196 hastayı dahil ettikleri bir çalışmada hastaların % 79'unun erkek, % 21'inin kadın olduğunu belirtmiştir (102). Ankara'da 121 hastayı kapsayan bir çalışmada hastaların % 74'ü erkek % 26'sının kadın olduğu belirtilmiştir (110). Van'da yapılan ve 246 hastanın dahil edildiği çalışmada hastaların % 83,3'ü erkek, % 16,7'sinin kadın olduğu bildirilmiştir (111). Yaptığımız çalışmada hastaların % 74,5'inin erkek olduğu ve fraktür sıklığının erkeklerde anlamlı olarak daha yüksek olduğu görüldü. Bu sonuç literatürle uyumluydu. Erkeklerin daha ağır işlerde çalışması, daha fazla araç kullanması, böylece daha fazla trafik kazasına, iş kazasına,

sosyal yapının içinde daha fazla yer alması darba, ateşli silah yaralanmasına maruz kalmalarına neden olduğu ve bu nedenle fraktürlere daha çok yol açtığı kanısındayız. Ayrıca erkeklerin kavga sırasında daha çok yumruk, sopa gibi sert cisimler kullanmaları, kadınların ise darp edildiği sırada daha çok tokat, itme gibi travmalara maruz kalmaları erkeklerin MFT’de fraktüre daha fazla yol açmasını açıklayabilir.

MFT’lerin etiyolojileri toplumlara göre farklılıklar gösterebilmektedir. Az gelişmiş ve gelişmekte olan toplumlarda trafik kazaları ilk sırayı alırken, gelişmiş ülkelerde en sık sebep darptır (1,4,5). Gelişmemiş ülkelerde ulaşım alt yapısı yetersiz iken, gelişmiş ülkelerde iyi olduğu ve trafik kurallarının iyi uygulandığı, bu nedenle trafik kazalarının daha geri planda kaldığı ve darp neticesi oluşan kırıklarla daha sıklıkla karşılaşıldığı belirtilmiştir (112,113). Birçok araştırmacı MFT’ de fraktürlerin etyolojisinde en çok görülen nedenin trafik kazaları olduğunu belirtmişlerdir (114,115). Aynı araştırmacılar ikinci sırayı darp sonucu oluşan fraktürlerin aldığını bildirmişlerdir. Buna karşılık bazı araştırmacılar ise fraktürlerin en çok görülme nedeninin darp olduğunu belirtmişlerdir (117, 118). Mandibula kırıklarının analiz edildiği bir çalışmada en sık nedenin trafik kazaları olduğu bildirilmiştir. Bunu sırasıyla darp (% 28), düşme (% 16) ve diğer nedenlerin (% 5) takip ettiği kaydedilmiştir (107). Toronto merkezli bir çalışmada MFT’nin cinsiyetten bağımsız olarak en sık nedeninin şiddet kullanımı (darp) olduğu belirtilmekte ve bu oranın yüksekliğine dikkat çekilmektedir (118). Buna karşın Tahran merkezli geniş çaplı bir araştırmada trafik kazaları MFT’lerde en sık neden olarak belirtilmiştir. Bunun nedeni olarak doğu ülkelerinde motosiklet kullanımının çok yaygın olması ve trafik kurallarına tam olarak uyulmaması gösterilmiştir (119). Melbourne’de yapılan bir çalışma ise en sık yaralanmaların darp sebebiyle olduğunu bildirmiştir (106). Arslan ve arkadaşları Ankara’da 754 MFT’li hasta ile yaptıkları çalışmada en sık MFT yaralanmasının nedenini darp (% 39,7), takiben düşme (% 27,9) ve trafik kazaları (% 27,2) olarak rapor etmişlerdir (120). Diyarbakır’da MFT’ de fraktürlerin en önemli nedeninin trafik kazaları olduğu, ikinci sırada darbin geldiği ve diğer nedenlerin ise sırasıyla; düşme, iş kazası olduğu belirtilmiştir (108). Başka bir çalışmada da Eskişehir’de MFT’lerin en sık nedenin trafik kazaları olduğu görülmüştür. (% 39,2). Bunu sırasıyla darp (% 32,3), düşme (% 21,1) ve diğer nedenler (% 7,4) takip etmekteydi (103). Çene kırıkları üzerine yapılan bölgesel bir çalışmada nedenin %

59'unun kavga, % 18.4'ünün trafik kazası olduğu bildirilmiştir (109). Demir ve arkadaşları da Ankara'da yaptığı bir çalışmada MFT' de fraktürlerin en sık sebebinin trafik kazası olduğunu belirtmiştir. Yaptığı çalışmada MFT nedenlerinin % 42'sinin trafik kazası, % 27'sinin darp olduğunu bildirmiştir (110). Bizim çalışmamızda MFT'lerin sık sebebinin darp (% 36,5), motorlu araç kazası (29,1) ve düşme (% 26,9) olduğu görüldü. Literatürde trafik kazası en sık sebep olarak gösterilmiş olup çalışmamızla uyumlu olarak darp vakalarının daha sıklıkta olduğu çalışmalar da mevcuttur. Bu farklılığın çalışma yapılan popülasyonun bölge, coğrafi koşulları, sosyokültürel düzeyi, gelişmişlik düzeyinin farklı olmasından kaynaklandığını düşünmekteyiz. Bu farklılıklar popülasyonun daha çok kavga girişiminde bulunması, motorlu araçların güvenliğinin artırılması, hava yastığı gibi önlemlerin alınması, yolların hız yapmaya müsait olmamasından kaynaklı darp vakalarının trafik kazalarının önüne geçmesine neden olmuş olabilir. Tabii ki araçlarda emniyet kemeri kullanımının da hem MFT hem de eşlik edebilecek diğer sistem yaralanmalarının sıklığını azaltacağı değerlendirilmektedir. Ayrıca motosiklet kazalarında kask takılma oranının düşük olması yanı sıra hızın düşük olması, düşme sırasında kafa ve vücudu korumak için ekstremitelerini kullanmaları sebebiyle MFT'de fraktürden çok vücutta yaygın sıyrık oluştuğunu düşünmekteyiz.

754 hastanın analiz edildiği bir çalışmada yazarlar MFT'li hastaların % 56'sında fraktür bildirmiş, en sık maksiller kemik (% 28,0), nazal kemik (% 25,3), zigoma (% 20,2), mandibula (% 8,4), frontal kemik (% 8,1) ve nazoethmoidoorbital kemiğin (% 3,1) kırıldığını kaydetmiştir (120). 1350 hastanın retrospektif olarak analiz edildiği Çin'de yapılan çalışmada en sık mandibula, takiben zigomada kırık bildirilmiştir (105). Başka bir çalışmada hastaların % 80, 9'unda tek bir yüz kemiğinde fraktür meydana gelmişken, % 19, 1'inde birden çok yüz kemiğinde kırık nedeniyle tedavi uygulandığı belirtilmiştir. MFT'lerde en sık kırılan yüz kemiğinin % 69,8'inin mandibula kırığı olduğunu ve bunu takiben % 14, 3'ünün maksilla kırıkları, % 15,9'unun zigomatik kemik kırıkları olduğunu bildirmiştir (107). Literatürde mandibula kırıklarının en sık % 36 ile kondilde daha sonra sırasıyla korpusta (% 21) ve angulusta (% 20) görüldükleri bildirilmektedir. Maksilla kırıklarının anatomik lokalizasyonlarına göre kendi aralarındaki dağılımları incelendiğinde en sık görülen maksiller kırık tipinin % 75 oranında Le fort III olduğu , bunu sırasıyla % 8,3 Le fort

I, % 17,4 Le fort II kırıkları olduğundan bahsetmiştir (107). Diyarbakır'da yapılan bir çalışmada MFT' de fraktürü bulunan 37 hasta izole ve kombine fraktürler olarak iki gruba ayrılıp, izole grupta mandibula fraktürünün % 81,09, maksilla fraktürünün % 8,11 ve zigoma fraktürünün % 2,7 oranında olduğunu, kombine fraktürleri oluşturan grupta ise % 5,4 maksilla ve mandibula, % 2,7'sinde zigoma ve maksilla fraktürü olduğunu bildirmiştir (108). Eskişehir'de 232 hastanın dahil edildiği çalışmada ise hastaların % 78,5 'inde tek bir yüz kemiğinde fraktür meydana gelmişken, % 21,5'inde ise birden çok yüz kemiğinde kırık nedeniyle tedavi gördüğünü belirtilmiştir. Bu travmalarda en sık kırılan yüz kemiğinin (% 63,8) mandibula olduğu bunu sırasıyla % 27,1 hastada maksilla kırıkları, yine %27,1 hastada zigomatik kemik kırıkları, % 12,9 hastada orbital kırıklar ve % 11,2 hastada nazo-orbito-ethmoidal kırıkların görüldüğünü bildirmiştir (103). Yıldırım ve arkadaşlarının MFT nedeniyle çekilen tomografi görüntülerini geriye dönük analiz ettikleri Ankara merkezli çalışmada maksillofasiyal veya orbita BT incelemesi yapılan toplam 420 olgunun % 42.85'inde orbita veya maksillofasiyal kemiklerde kırık olduğunu belirtmiştir (121). Ankara'da yapılan ve 121 MFT'li hastanın incelendiği bir başka çalışmada hastaların % 43'ünde mandibula kırığı olduğu, % 30'unda zigomatik kemik kırığı olduğu saptanmıştır. Maksiller fraktürlü hastaların % 43'ü Le fort I , % 28'i Le fort II, % 16'sı Le fort III ve % 13 hastada alveol kırığı olduğunu saptamışlardır (110). Bizim yaptığımız çalışmada literatürden farklı olarak en sık kırılan kemiğin % 31,4 oranında maksilla (en sık korpus) olduğu, bunu takiben % 23,8 nazal (en sık nazal kemik), % 23,8 orbital, % 15,8 zigoma (en sık zigomatik ark), % 14,5 mandibula, % 10,3 sfenoid, % 9,1 frontal kırıkların olduğu görüldü. % 6,6 hastada blow out, % 4,2 hastada Le fort (en sık tip 3) ve % 0,3 hastada blow in fraktürü mevcuttu. Bu farklılığın çalışmamızdaki travma etyolojisinde darp vakalarının 1. sırayı alması nedeniyle travmayı daha çok yüz bölgesine direk karşıdan alması maksiller fraktürü ve nazal fraktürü mandibula fraktürlerinin önüne aldığını düşünmekteyiz. Ayrıca hastaların travmayı direk karşıdan almış olmaları, mandibulanın hem daha az travmaya maruz kalmış olması hem de mandibulanın çok sert yapıda olmasının çalışmamızda mandibula kırıklarının geri planda bıraktığı kanaatindeyiz. Tip 3 Le fort kırıklarının diğer daha hafif tiplerden sık çıkmasının nedeni çalışmanın yapıldığı hastanenin dönemsel olarak travma merkezi

pozisyonunda hasta kabulü ve buna bağlı olarak komplike, yüksek enerjili travmaların başvuru sıklığındaki yükseklik olabilir.

Amerika Birleşik Devletleri ve Porto Riko'daki merkezlere başvuran 1,3 milyon travmalı hasta bilgilerinin analiz edildiği çalışmada fasiyal kemiklerin izole kırıklarına, % 4,9-8 oranında servikal vertebra yaralanmalarının, %28,7-79,9 oranında kafa travmalarının eşlik ettiği bildirilmiştir (122). Kadınlarda MFT'nin analizinin yapıldığı bir çalışmada vakaların % 23.2' sine ortopedik travmalar eşlik etmekte, bunu da beyin ve spinal travmalar takip etmekte idi (123). Işık ve arkadaşları 246 hastayı dahil ettikleri Van merkezli bir çalışmada MFT'ye maruz kalan hastaların % 15,4'ünde kafa travmasının eşlik ettiğini belirtmiştir. Bu hastaların % 6,09'unda fraktür, % 5,69'unda kontüzyon, % 3,65'inde intraserebral hemoraji olduğu kaydedilmiştir (111). İstanbul'da acil servise başvuran travma hastalarının demografik özelliklerini inceleyen ve 636 hastanın dahil edildiği bir çalışmada travmalı hastaların % 6,2'sinde baş-boyun travmasına batin travması, % 10,3'üne toraks travması, % 6,5'ine ekstremitre travması eşlik etmiştir (124). Van'da 246 MFT'li olgunun incelendiği bir çalışmada MFT'lerde % 15,3 oranında kafa travması, % 12,1 oranında ekstremitre, % 6,8 oranında toraks, % 2 oranında abdominal travma eşlik etmiştir (1). Amerika Birleşik Devletleri ve Porto Riko'daki merkezlere başvuran 1,3 milyon travmalı hastanın analizinin yapıldığı çalışmada 2 veya daha fazla MFT' de kırığı olan hastalara % 7-10,8 oranında servikal travma, % 2.8-5.8 arasında ise hem servikal hem de kafa travmasının eşlik ettiği kaydedilmiştir (122). Bizim yaptığımız çalışmada MFT' de fraktürü olan hastalara en sık kafa travması, takibende ekstremitre travmasının eşlik ettiği saptanmıştır. Kafa travmasında beyin hasarı gelişen olgularda en sık SAK, toraks travmasında en sık pnömotoraks ve hemotoraks görülmekte, batin travmasında en sık pelvik kırık görülmekle birlikte bunlar maksiller fraktürle istatistiksel açıdan ilişkisiz bulunmuştur. Bu da bize çalışmamızda darp vakalarının 1. sırada olması MFT'lere en sık kafa travmalarının eşlik ettiğini düşündürmektedir. 2. sırada trafik kazalarının, motor kazalarının olmasının ekstremitre yaralanmalarını yüksek oranda çıkarttığı kanaatindeyiz. Ayrıca kafa travmalarının sık görülmesi komşuluk ilişkisine bağlanabilir. Kemik yapının kırılmasına yol açacak kadar şiddetli travmaların beyin hasarına yol açtığı kanısındayız. Çalışmamızda ayrıca MFT'li hastalarda fraktür

varlığı ve özellikle de servikal düzeyde yüksek beklenebilecek spinal travma birlikteliği anlamlı çıkmamıştır. Ancak literatürde MFT etyolojisinde en sık trafik kazaları gösterilirken çalışmamızda darbin önde gelen neden olması bu sonuçta etkin olabilir. Trafik kazalarında daha yüksek enerjili travmaların ve akselerasyon-deselerasyon etkilerinin daha güçlü olabileceği düşünülürse bu sonuç etyolojik ve sosyal farklılıklara bağlanabilir. Toraks içi yaralanmalarla MFT'ye bağlı fraktür arasında istatistiksel anlamlılık saptanmasa da kosta fraktürlerinin istatistiksel anlamlılık sınırında çıktığı görülmüştür. Benzer şekilde anlamlı ilişki saptanmamakla birlikte MFT'ye eşlik eden üst ekstremitte yaralanmaları da istatistiksel anlamlılık sınırındadır. Hasta sayısının artırılması veya çok merkezli olarak yapılacak yeni çalışmalar ile farklı sonuçlar elde edilebilir.

Ankara'da travmalı hastalarla yapılan bir çalışmada travma ya da yaralanma ile acil servise başvuranların % 3.1'inin olay sırasında alkollü olduğu ve alkol varlığının travma şiddetini artırdığı ifade edilmiştir (125). Bizim çalışmamızda hastaların % 20,3'ünün alkollü olduğu saptanmış olup MFT' de fraktür ile arasında ilişki saptanmamıştır. Bunun sebebi alkol kullanımının MFT' de fraktür ile bağlantısı bulunmamakla birlikte darp ve trafik kazalarında neden olduğu artışa bağlı olarak MFT' de fraktürü olan hastalarımızın eş zamanlı olarak alkollü çıktığını düşünmekteyiz.

Van'da 246 MFT'li olgunun dahil edildiği bir çalışmada MFT' de travması olan hastaların % 40,2'sinin takip ve tedavisinin acil serviste tamamlandığı, % 28.5'inin plastik cerrahi servisine kabul edilirken, % 10.2'sinin beyin cerrahisine, % 8.5'inin kulak burun boğaz servisine, % 6,9'unun da ek organ yaralanmalarına göre diğer servislere kabul edildiği belirtilmiştir. Hastaların % 5,7'sinin diğer merkezlere sevk edildiği bildirilmiştir. Hastaların % 97,8'sinin hastaneden taburcu olurken, % 2,2'sinin ise kaybedildiğini ifade edilmiştir (1). Amerika Birleşik Devletleri'nde yapılan çok merkezli bir çalışmada ciddi ağız içi kanamalı MFT' ler değerlendirilmiş, ölüm oranının % 24,4 olduğu ve bu oranın % 7'sinin MFT'ya bağlı olduğunu rapor edilmiştir (126). Gerbino ve ark. 60 yaş üstü 222 MFT olgusunu taramış ve ölüm oranını % 0,5 olarak rapor etmiştir. Bu çalışmada hastanede kalış süresi 2.5 gün ve mortalite oranı % 2,2 olarak saptanmış olup ölen olguların tümünde

MFT'ya eşlik eden ciddi diğer sistem travmaları saptanmıştır (127). Bizim çalışmamızda hastaların % 36'sı ilgili servislere yatırılmış olup literatürle de uyumlu olarak en sık plastik cerrahi (% 32,6) ve beyin cerrahi (% 23,5) servislerine kabul edildiği saptanmıştır. Fraktür saptanan hastaların daha çok beyin cerrahi ve plastik cerrahi servisine yattığı saptandı. Çalışmamızda en sık maksiller fraktür olması nedeni ilgili branşın plastik cerrahi olması sebebiyle plastik cerrahi servisine yatışlar daha fazladır. Darp ve trafik kazalarının etyolojide önde gelmesi hastaların izole MFT' de travma yanında eşlik eden sistem travmalarını da birlikte getirmekte ve eşlik eden travma olgularında da 1. sırada kafa travması olması hastaların beyin cerrahi servisine yatışını artırdığı görüşündeyiz. Kafa travması ve MFT birlikteliği olan olguların kafa travmasının risk açısından MFT'ye göre tehlikeli olması nedeniyle önce beyin cerrahi servisine yatırılması gerektiği kanısındayız. Kemik yapıda fraktür saptanmasa da, diğer organ sistemlerindeki yaralanmaların hayati tehlike arz etmesi yoğun bakım yatış sıklığını artırmıştır. Ayrıca 2. sıklıkta görülen ekstremitte yaralanmaları ve MFT içerisinde yer alan göz yaralanmaları hayati önemi düşük olan hastaların ilgili branşlara yatmasını açıklar niteliktedir.

MFT' de fraktürü olan hastaların mortalite oranı literatürdeki mortalite oranlarına benzer oranda % 1,6 olarak bulunmuştur. Eksitus olan hastalarda daha sık fraktür olsa da istatistiksel olarak anlamlı bulunmamıştır. MFT' de diğer sistem travma birlikteliğinin hem hastanın tedavi yönetimini zorlaştırdığını hem de hastanın hayati riskini arttırdığını düşünmekteyiz. Bu hastaların eksitus olma nedeni ciddi fasiyal travmalı hastanın ağız içi kanaması ve bu hastanın erken entübe edilememesi gibi nedenlerden dolayı aspire etmesi ve eksitus olması olabilir. Bir başka sebep acilde takibi olan veya yatırılan hastaların eşlik eden travmalarının fark edilememesi (batın travması, kalça kırığı) ve buna bağlı hemorajiden eksitus olmaları olabilir. Fark edilenlerin (pnömotoraks, hemotoraks gibi tanılarda) ilgili branş eksikliğinde (göğüs cerrahisi) hastalara erken müdahale edilememesi sebebiyle eksitus olabileceği de unutulmamalıdır. Bunun dışında yoğun bakıma yatırılıp takip edilen hastalarda yaş, travma şiddeti, hastaların komorbit hastalığı gibi faktörlerden dolayı uygun tedaviye rağmen eksitus sıklığının arttığı kanısındayız. MFT'de hastalara multitravma gibi multidisipliner yaklaşım yapılması, eşlik eden travma olabileceği unutulmaması ve erken müdahale yapılması hastaların mortalitesinde ciddi bir düşüş sağlayabilir.

Fraktür varlığının travma şiddetinin bir göstergesi olduğu, her ne kadar anlamlı çıkmasa da mortal seyreden olgularda daha sık olduğu anlaşılmaktadır.



6. SONUÇLAR

Çalışmamızdaki olguların çoğu genç erkeklerdi. Darp, düşmede ve motorlu kazalarda fraktür sıklığı yüksekti.

Hastalarda yumuşak doku travmasını takiben en sık yaralan kemik maksilla ve nazal kemikti.

MFT'ler en sık kafa travması ile birlikte görülmekteydi. İkinci sırada görülen en sık ek yaralanma ekstremite, üçüncü sırada toraks yaralanması, dördüncü sırada spinal yaralanma ve en az sıklıkla abdominopelvik yaralanma idi. Ekstremitte, toraks, spinal ve abdominopelvik organ yaralanmalarının MFT' de fraktür varlığı ile arasında ilişkiye rastlanmadı.

Hastalardaki alkol alımı ile MFT' de fraktür varlığı arasında ilişki yoktu.

Hastaların en sık plastik cerrahi ve beyin cerrahi kliniklerine yattığı tespit edildi. Fraktür saptanan hastaların daha çok beyin cerrahi ve plastik cerrahiye; fraktür saptanmayan hastaların beyin cerrahisini takiben ortopedi, göz ve yoğun bakıma yatırılma sıklıkları daha fazlaydı. Hastaların MFT'de fraktür varlığı ile mortaliteleri arasında ilişkiye rastlanmadı.

Sonuç olarak; MFT'ler gerek kendi yol açtığı, gerekse ek organ yaralanmalarının bir sonucu olarak hayati tehlikeye yol açabilecek patolojilerdir. Hastayı değerlendiren hekim MFT ve ek patolojileri en kısa zamanda belirleyerek hastalara uygun müdahalelere en kısa zamanda başlanmasını sağlamalıdır.

7. ÇALIŞMANIN KISITLILIKLARI

- Çalışmamızın en temel kısıtlılıklarından birisi retrospektif ve kesitsel olarak yapılan bir çalışma olmasıdır. Ancak çalışmamız ileride yapılacak olan prospektif çalışmalara kılavuzluk etmesi yönünden çok önemli veriler içermektedir.
- Ankara Numune Eğitim ve Araştırma Hastanesi'nde çocuk hastalıkları kliniği ve yataklı servisi bulunmadığından pediatrik olgular çalışmaya dahil edilememiştir. Çalışmamız ileride planlanacak ve çocukların dahil edilebileceği daha kapsamlı çalışmalar için önemli bir kılavuz olacaktır.
- Çalışmamız çok merkezli ve/veya çok uluslu olmadığından sonuçlarımızın genellenmesi mümkün değildir. Ancak yine de hastanemiz ülkemizin başkentinde yer alan ve hasta başvurusunun çok yüksek olduğu 3. Basamak bir hastane olması nedeniyle MFT başvuruları hakkında genel bir öngörü açısından önemlidir.
- Maksillofasiyal travmaların oluşması ve engellenmesinde önemli bir yer teşkil eden emniyet kemeri ve kask kullanımı gibi koruyucu önlemler çalışmamızda sorgulanmamıştır. Bunları içeren daha kapsamlı çalışmaların yapılması önemlidir.
- Maksillofasiyal travmalarda mortalite ve morbidite yönünden çok önemli olan hastaların komorbid durumları ve kullanmakta oldukları ilaçlar sorgulanmamıştır.

8. ÖZET

Komut S. Acil servise başvuran maksillofasiyal travmalı hastaların klinik ve demografik özellikleri. Sağlık Bilimleri Üniversitesi, Ankara Numune Eğitim ve Araştırma Hastanesi Acil Tıp Kliniği. Uzmanlık tezi. Ankara 2017. Bu çalışmada MFT ile acil servise başvuran hastaların klinik ve demografik özelliklerini incelemeyi amaçladık. Çalışmamız Ankara Numune Eğitim ve Araştırma Hastanesi acil servisinde 01.03.2010-31.03.2017 tarihleri arasında acil servise başvuran MFT'li hastalar ile kesitsel ve retrospektif olarak gerçekleştirildi. Hastaların yaş, cinsiyet, travma sebebi, diğer organ sistemlerinin yaralanmaları, alkol alımları, yatış durumları ve mortalite durumları incelendi. Travma şiddetinin göstergesi olarak fraktür gelişimi baz alındı. Hasta özellikleri fraktür varlığı ile kıyaslandı. Yaş ortalaması 41,1±18,0 yıl olup, fraktür varlığı ve yaş arasında anlamlı ilişki saptanmadı ($p>0,05$). Hastaların %74,5'i erkek olup erkeklerde fraktür sıklığı anlamlı olarak daha yüksek saptandı ($p<0,05$). En sık darp (%36,5), motorlu araç kazası (29,1) ve düşme (%26,9) sebebiyle MFT gelişmişti. Hastaların % 48,7'inde yumuşak doku travması saptanırken, % 31,4 oranında maksilla (en sık korpus), % 23,8 nazal (en sık nazal kemik), % 23,8 orbita, % 15,8 zigoma (en sık zigomatik ark), % 14,5 mandibula, % 10,3 sfenoid, % 9,1 frontal kemik kırıkları mevcuttu. % 6,6 oranında blow out, % 4,2 Le fort (en sık tip 3) ve % 0,3 blow in tipi fraktürler saptandı. MFT'ler en sık kafa travması ile birlikte görülmekteydi. İkinci sırada görülen en sık ek yaralanma ekstremiteler, üçüncü sırada toraks yaralanması, dördüncü sırada spinal yaralanma ve en az sıklıkla abdominopelvik yaralanma tespit edildi. Ekstremiteler, toraks, spinal ve abdominopelvik organ yaralanmalarının MFT'de fraktür varlığı ile arasında ilişkiye rastlanmadı ($p>0,05$). Hastaların % 20,3'ü alkollü olup MFT' de fraktür varlığı ile arasında ilişkiye rastlanmadı ($p>0,05$). Hastaların % 36'sı hospitalize edilmiş olup en sık plastik cerrahi (% 32) ve beyin cerrahi kliniklerine (% 23,5) yattıkları tespit edildi. Fraktür saptanan hastaların daha çok beyin cerrahi ve plastik cerrahiye; fraktür saptanmayan hastaların beyin cerrahiyi takiben ortopedi, göz servisleri ve yoğun bakıma yatırılma sıklıkları yüksekti ($p<0,05$). Hastaların mortalite oranı % 1,6 olup, MFT'de fraktür varlığı ile mortalite arasında ilişkiye rastlanmadı ($p>0,05$). Sonuç olarak; MFT'ler gerek kendi yol açtığı, gerekse ek organ yaralanmalarının bir sonucu olarak hayati tehlikeye yol açabilecek

patolojilerdir. Hastayı deęerlendiren hekim MFT ve ek patolojileri en kısa zamanda belirleyerek hastalara uygun m¼dahalelerin en kısa zamanda başlamasını saęlamalıdır.

Anahtar kelimeler: Maksillofasiyal travma, ek organ yaralanması, acil servis



ABSTRACT

Komut S. Clinical and Demographic Characteristics of the Maxillofacial Trauma Patients Attending the Emergency Service. Health Sciences University Ankara Numune Training and Research Hospital Emergency Medicine Clinic. Specialist Thesis. Ankara 2017. In this study, we aimed to investigate the clinical and demographic characteristics of the patients who applied to emergency service with MFT. Our study was performed cross-sectional and retrospectively with patients who were referred to the Ankara Numune Training and Research Hospital Emergency Department between the dates of 01.03.2010-31.03.2017. The age, gender, trauma cause, injuries of other organ systems, alcohol intake, hospitalization status and mortality status of the patients were examined. The indication of severity of trauma was based on fracture development. Patient characteristics were compared with fracture presence. The mean age was 41.1 ± 18.0 years and there was no significant relationship between fracture presence and age ($p > 0.05$). 74.5 % of the patients were male. Fracture frequency was significantly higher in males ($p < 0.05$). MFT developed mostly due to beating (36.5 %), motor vehicle (29.1 %) and falling (26.9 %). In patients; 48.7 % soft tissue trauma, 31.4 % maxilla (most common corpus), 23.8 % nasal (the most common nasal bone), 23.8 % orbita, 15,8 % zygoma (most commonly zygomatic arch), 14.5 % mandibula, 10.3 % sphenoid, 9.1 % frontal, 6.6 % blow out, 4,2 % Le fort (the most common type 3) and 0.3 % blow in fracture were detected. MFT cases were most commonly associated with head trauma. The second most frequent injuries were extremities, third thoracic injuries, fourth most common spinal injuries and least common abdominopelvic injuries. There was no correlation between extremity, thorax, spinal and abdominopelvic injuries and fracture in MFT ($p > 0,05$). 20.3 % of the patients were alcoholic and there was no correlation with fracture presence in MFT ($p > 0.05$). When 36 % of the patients were hospitalized, it was found that the most common was plastic surgery (32%) and neurosurgery (23.5%). It was found that patients who detected fractures were more likely to be hospitalized in neurosurgery and plastic surgery. Patients without fractures were found to have more hospitalizations in neurosurgery, orthopedics, ophtalmology and intensive care units ($p < 0,05$). The mortality rate of the patients was 1.6 % and there was no correlation between fracture presence and mortality in MFT ($p > 0,05$). As a result; The MFT is a pathology that either leads to its own, or can lead to life-threatening consequences as a result of additional organ injuries. The physician evaluating the patient should determine the MFT and additional pathologies as soon as possible and ensure that the patient interventions start as soon as possible.

Key words: Maxillofacial trauma, additional organ injury, emergency department.



KAYNAKLAR

1. Gönüllü H, Karadaş S, Işık D, Koçak ÖF, Tekin H. Bir acil servise başvuran maksillofasiyal travma olgulari: retrospektif bir çalışma. Türk plastik, rekonstrüktif ve estetik cerrahi dergisi (turk j plast surg). 2012;19(3):121-4.
2. Gassner R, Tuli T, Hächl O, Rudisch A, Ulmer H. Cranio-maxillofacial trauma: a 10 year review of 9543 cases with 21067 injuries. Journal of cranio-maxillofacial surgery. 2003;31(1):51-61.
3. Yüksel A, Uslu S. Maxillofacial Traumas. Türkiye Klinikleri J Surg Med Sci. 2006; 2(28): 59-67.
4. Aksoy E, Ünlü E, Sensöz Ö. A retrospective study on epidemiology and treatment of maxillofacial fractures. Journal of Craniofacial Surgery. 2002;13(6):772-5.
5. Lee KH, Snape L, Steenberg LJ, Worthington J. Comparison between interpersonal violence and motor vehicle accidents in the aetiology of maxillofacial fractures. ANZ journal of surgery. 2007;77(8):695-8.
6. Kim JJ, Huoh K. Maxillofacial (midface) fractures. Neuroimaging Clinics of North America. 2010;20(4):581-96.
7. Borah GL, Rankin MK. Appearance is a function of the face. Plast Reconstr Surg 2010; 125:873.
8. Toprak U, Gökaslan ÇÖ. Maksillofasiyal, Paranazal ve Orbital Travma (Fasiyal Travmalar). 2016;4:229-48.
9. Mehta N, Butala P, Bernstein MP. The imaging of maxillofacial trauma and its pertinence to surgical intervention. Radiologic Clinics of North America. 2012;50(1):43-57.
10. Perkins SW, Dayan SH, Sklarew EC, et al. The incidence of sports-related facial trauma in children. Ear Nose Throat J 2000; 79:632.

11. Reehal P. Facial injury in sport. *Curr Sports Med Rep* 2010; 9:27.
12. Motamedi MH, Dadgar E, Ebrahimi A, et al. Pattern of maxillofacial fractures: a 5-year analysis of 8,818 patients. *J Trauma Acute Care Surg* 2014; 77:630.
13. Shults RA, Wiles SD, Vajani M, Helmkamp JC. All-terrain vehicle-related nonfatal injuries among young riders: United States, 2001-2003. *Pediatrics* 2005; 116:e608.
14. Shackford SR, Kahl JE, Calvo RY, Kozar RA, Haugen CE, Kaups KL, et al. Gunshot wounds and blast injuries to the face are associated with significant morbidity and mortality: results of an 11-year multi-institutional study of 720 patients. *J Trauma Acute Care Surg* 2014; 76:347.
15. Mulligan RP, Friedman JA, Mahabir RC. A nationwide review of the associations among cervical spine injuries, head injuries, and facial fractures. *J Trauma* 2010; 68:587.
16. Nalliah RP, Allareddy V, Kim MK, Venugopalan SR, Gajendrareddy P, Allareddy V. Economics of facial fracture reductions in the United States over 12 months. *Dent Traumatol.* 2013;29 (2):115-20.
17. Motamedi MH, Dadgar E, Ebrahimi A, Shirani G, Haghghat A, Jamalpour MR. Pattern of maxillofacial fractures: a 5-year analysis of 8,818 patients. *J Trauma Acute Care Surg.* 2014;77(4):630-4.
18. Sevin K. Yüz yaralanmalarında acil önlemler ve tedavi <http://www.estetiks.com/yuzyaralanmalari.html>. Son erişim tarihi: 15.10.2017.
19. Tuncel N. Fasiyal kırık etyolojilerinin retrospektif analizi (Uzmanlık Tezi) 2008 İstanbul.
20. Maksillofasiyal kemikler. <http://www.bartleby.com/107/indextn5.html> Son erişim tarihi: 15.05.2017.

21. Şentürk S. Yüz yaralanmaları <http://slideplayer.biz.tr/slide/9534426/> Son erişim tarihi:15.09.2017.
22. Maxillofacial trauma. https://www.uptodate.com/contents/image?imageKey=PC%2F62744&topicKey=EM%2F343&rank=10%7E61&source=see_link&search=maxillofacial+trauma Son erişim tarihi: 15.09.2017.
23. Manson PN, Hoopes JE, Su CT. Structural pillars of the facial skeleton: an approach to the management of Le Fort fractures. *Plast Reconstr Surg.* 1980; 66(1):54-62.
24. Brandt KE, Burruss GL, Hickerson WL, White CE, DeLozier JB 3rd. The management of mid-face fractures with intracranial injury. *J Trauma.* 1991;31(1):15-9.
25. C. Fowell, H. McQuillan, T. Martin. A peculiar orbital floor ‘blow-out’ fracture – or should that be ‘blow-in’ fracture?. *ijoms.* 2015; 44(1):e210.
26. Vincent B. Ziccardi, Hani Braidy. Management of Nasal Fractures. *Oral maxillofacial surgery clinics of north america.* 2009;21(2):203–8.
27. Harry Papadopoulos, Nader K. Salib. Management of Naso-Orbital-Ethmoidal Fractures. *Oral maxillofacial surgery clinics of north america.* 2009;21(2):221–5.
28. Edward Ellis III, Amir El-Attar, Khursheed Francis Moos. An Analysis of 2,067 cases of zygomatico-orbital fracture. *Journal of Oral and Maxillofacial Surgery.* 1985;43(6):417–28.
29. Ellis E, Moos KF, el-Attar A. Ten years of mandibular fractures: an analysis of 2,137 cases. *Oral Surg Oral Med Oral Pathol.* 1985;59(1):120–9.
30. Maraño HF, Panzarini SR, Manrique GR, et al. Importance of clinical examination in dentoalveolar trauma. *J Craniofac Surg.* 2012;23:e404.

31. Curtis W, Horswell BB. Panfacial fractures: an approach to management. *Oral Maxillofac Surg Clin North Am.* 2013;25(4):649-60.
32. Delpachitra SN, Rahmel BB. Orbital fractures in the emergency department: a review of early assessment and management. *Emerg Med J.* 2015;33(10):727-31
33. Han DS, Han YS, Park JH. A new approach to the treatment of nasal bone fracture: radiologic classification of nasal bone fractures and its clinical application. *J Oral Maxillofac Surg.* 2011;69(11):2841-7.
34. Wright RJ, Murakami CS, Ambro BT. Pediatric nasal injuries and management. *Facial Plast Surg.* 2011;27(5):483-90.
35. Gharehdaghi J, Samadi Rad B, Ghatreh Samani V, Kolahi F, Khatami Zonoozian A, Marashian SM. Comparison of physical examination and conventional radiography in diagnosis of nasal fracture. *Indian J Otolaryngol Head Neck Surg.* 2013;65(Suppl 2):304-7.
36. Rhee SC, Kim YK, Cha JH, Kang SR, Park HS. Septal fracture in simple nasal bone fracture. *Plast Reconstr Surg.* 2004;113(1):45-52.
37. Alvarez H, Osorio J, De Diego JI, Prim MP, De La Torre C, Gavilan J. Sequelae after nasal septum injuries in children. *Auris Nasus Larynx.* 2000;27(4):339-42.
38. Kharkar VR, Rudagi BM, Kini Y. Modification of the hemicoronal approach to treat fractures of the zygomatic complex. *J Maxillofac Oral Surg.* 2010;9(3):270-2.
39. Rosenberger E, Kriet JD, Humphrey C. Management of nasoethmoid fractures. *Curr Opin Otolaryngol Head Neck Surg.* 2013;21(4):410-6.
40. Sargent LA. Nasoethmoid orbital fractures: diagnosis and treatment. *Plast Reconstr Surg.* 2007;120(7 Suppl 2):16-31.

41. Herford AS, Ying T, Brown B. Outcomes of severely comminuted (type III) nasoorbitoethmoid fractures. *J Oral Maxillofac Surg.* 2005;63(9):1266-77.
42. Morrison AD, Gregoire CE. Management of fractures of the nasofrontal complex. *Oral Maxillofac Surg Clin North Am.* 2013;25(4):637-48.
43. Vaca EE, Munding GS, Kelamis JA, Dorafshar AH, Christy MR, Manson PN, Rodriguez ED. Facial fractures with concomitant open globe injury: mechanisms and fracture patterns associated with blindness. *Plast Reconstr Surg.* 2013;131(6):1317-28.
44. Soong PL, Schaller B, Zix J, Iizuka T, Mottini M, Lieger O. The role of postoperative prophylactic antibiotics in the treatment of facial fractures: a randomised, double-blind, placebo-controlled pilot clinical study. Part 3: Le Fort and zygomatic fractures in 94 patients. *Br J Oral Maxillofac Surg.* 2014;52(4):329-33.
45. Kloss FR, Stigler RG, Brandstätter A, Tuli T, Rasse M, Laimer K, Hächl OL, Gassner R. Complications related to midfacial fractures: operative versus non-surgical treatment. *Int J Oral Maxillofac Surg.* 2011;40(1):33-7.
46. Kurita M, Okazaki M, Ozaki M, Tanaka Y, Tsuji N, Takushima A, et al. Patient satisfaction after open reduction and internal fixation of zygomatic bone fractures. *J Craniofac Surg.* 2010;21(1):45-9.
47. Molendijk J, van der Wal KG, Koudstaal MJ. Surgical treatment of frontal sinus fractures: the simple percutaneous reduction revised. *Int J Oral Maxillofac Surg.* 2012;41(10):1192-4.
48. Lang J. *Klinische Anatomie der Nase, Nasenhöhle und Nebenhöhlen.* Stuttgart: Thieme; 1988.
49. Cornelius CP, Ehrenfeld M. The Use of MMF Screws: Surgical Technique, Indications, Contraindications, and Common Problems in Review of the Literature. *Craniofac Trauma Reconstr.* 2010;3(2):55-80.

50. Dalla Torre D, Burtscher D, Kloss-Brandstätter A, Rasse M, Kloss F. Management of frontal sinus fractures--treatment decision based on metric dislocation extent. *J Craniomaxillofac Surg.* 2014;42(7):1515-9.
51. Sivori LA 2nd, de Leeuw R, Morgan I, Cunningham LL Jr. Complications of frontal sinus fractures with emphasis on chronic craniofacial pain and its treatment: a review of 43 cases. *J Oral Maxillofac Surg.* 2010;68(9):2041-6.
52. Pollock RA, Hill JL Jr, Davenport DL, Snow DC, Vasconez HC. Cranialization in a cohort of 154 consecutive patients with frontal sinus fractures (1987-2007): review and update of a compelling procedure in the selected patient. *Ann Plast Surg.* 2013;71(1):54-9.
53. Hollier LH, Thornton J, Pazmino P, Stal S. The management of orbitozygomatic fractures. *Plast Reconstr Surg.* 2003;111(7):2386-92.
54. Choi M, Li Y, Shapiro SA, Havlik RJ, Flores RL. A 10-year review of frontal sinus fractures: clinical outcomes of conservative management of posterior table fractures. *Plast Reconstr Surg.* 2012;130(2):399-406.
55. Hegazy HM, Carrau RL, Snyderman CH, Kassam A, Zweig J. Transnasal endoscopic repair of cerebrospinal fluid rhinorrhea: a meta-analysis. *Laryngoscope.* 2000;110(7):1166-72.
56. van Issum C, Courvoisier DS, Scolozzi P. Posttraumatic orbital emphysema: incidence, topographic classification and possible pathophysiologic mechanisms. A retrospective study of 137 patients. *Oral Surg Oral Med Oral Pathol Oral Radiol.* 2013;115(6):737-42.
57. Kovács AF, Ghahremani M. Minimization of zygomatic complex fracture treatment. *Int J Oral Maxillofac Surg.* 2001;30(5):380-3.
58. Zingg M, Laedrach K, Chen J, Chowdhury K, Vuillemin T, Sutter F, Raveh J. Classification and treatment of zygomatic fractures: a review of 1,025 cases. *J Oral Maxillofac Surg.* 1992;50(8):778-90.

59. Neidhardt O. Kraniofaziale und frontobasale Schädelverletzungen. Retrospektive Nachuntersuchung. Basel:Universität; 2002.
60. Mast G, Ehrenfeld M, Cornelius CP. Maxillofaziale Frakturen: Mittelgesicht und interne Orbita. Teil 2: Therapieoptionen [Maxillofacial fractures: midface and internal orbit. Part 2: therapeutic options]. Unfallchirurg. 2012;115(2):145-63.
61. Yew CC, Shaari R, Rahman SA, Alam MK. White-eyed blowout fracture: Diagnostic pitfalls and review of literature. Injury. 2015;46(9):1856-9.
62. Appling WD, Patrinely JR, Salzer TA. Transconjunctival approach vs subciliary skin-muscle flap approach for orbital fracture repair. Arch Otolaryngol Head Neck Surg. 1993;119(9):1000-7.
63. Kontio R, Lindqvist C. Management of orbital fractures. Oral Maxillofac Surg Clin North Am. 2009;21(2):209-20. .
64. Cornelius CP, Gellrich N, Hillerup S, Kusumoto K, Schubert W, Fusetti S. AO Surgery Reference. 2013. Available from <https://www2.aofoundation.org/wps/portal/surgery>.
65. Kahnberg KE, Göthberg KA. Le Fort fractures (I). A study of frequency, etiology and treatment. Int J Oral Maxillofac Surg. 1987;16(2):154-9.
66. Adeyemo WL, Taiwo OA, Ladeinde AL, Ogunlewe MO, Adeyemi MO, Adepoju AA. Mid-facial fractures: a 5-year retrospective review in a Nigerian teaching hospital. Niger J Med. 2012;21(1):31-5.
67. Hussain K, Wijetunge DB, Grubnic S, Jackson IT. A comprehensive analysis of craniofacial trauma. J Trauma. 1994;36(1):34- 47.
68. Lefort kırıkları <http://www.hakeem-sy.com/main/node/26408> Son erişim tarihi: 20.09.2017.

69. Salentijn EG, van den Bergh B, Forouzanfar T. A ten-year analysis of midfacial fractures. *J Craniomaxillofac Surg.* 2013;41(7):630-6.
70. Bogusiak K, Arkuszewski P. Characteristics and epidemiology of zygomaticomaxillary complex fractures. *J Craniofac Surg.* 2010;21(4):1018-23.
71. Rasse M. Spezielle Traumatologie. In: Hausamen JE, Reuther JF, Eufinger H, Kübler A, Schliephake H, eds. *Mund-, Kiefer- und Gesichtschirurgie.* 4 ed. Berlin, Heidelberg, New York: Springer; 2012:239-83.
72. Septa D, Newaskar VP, Agrawal D, Tibra S. Etiology, incidence and patterns of mid-face fractures and associated ocular injuries. *J Maxillofac Oral Surg.* 2014;13(2):115-9.
73. Ellis E 3rd. Open reduction and internal fixation of combined angle and body/symphysis fractures of the mandible: how much fixation is enough?. *J Oral Maxillofac Surg.* 2013;71(4):726-33. .
74. Al-Moraissi EA, Ellis E. Surgical management of anterior mandibular fractures: a systematic review and meta-analysis. *J Oral Maxillofac Surg.* 2014;72 (12):2507.e1-11.
75. Curtis W, Horswell BB. Panfacial fractures: an approach to management. *Oral Maxillofac Surg Clin North Am.* 2013;25(4):649-60.
76. Krishnan DG. Systematic assessment of the patient with facial trauma. *Oral Maxillofac Surg Clin North Am.* 2013;25(4):537-44. .
77. Gerrelts BD, Petersen EU, Mabry J, Petersen SR. Delayed diagnosis of cervical spine injuries. *J Trauma.* 1991;31:1622–6.
78. Diaz JH. The difficult intubation kit. *Anesthesiol Rev.* 1990;17:49–56.

79. Martin LD, Mhyre JM, Shanks AM, Tremper KK, Kheterpal S. 3,423 emergency tracheal intubations at a university hospital: Airway outcomes and complications. *Anesthesiology*. 2011;114:42–8. .
80. Crewdson K, Nolan JP. Management of the trauma airway. *Trauma*. 2011;13:221–32.
81. Brimacombe J, Keller C, Künzel KH, Gaber O, Boehler M, Pühringer F. Cervical spine motion during airway management: A cinefluoroscopic study of the posteriorly destabilized third cervical vertebrae in human cadavers. *Anesth Analg*. 2000;91:1274–8.
82. Rhee KJ, Green W, Holcroft JW, Mangili JA. Oral intubation in the multiply injured patient: The risk of exacerbating spinal cord damage. *Ann Emerg Med*. 1990;19:511–4. .
83. Miller R, Eriksson L, Fleisher L, Weiner-Kronish J, Young W. 7th ed. Philadelphia: Churchill Livingstone; 2009. *Miller's Anesthesia*.
84. Weksler N, Klein M, Weksler D, Sidelnick C, Chorni I, Rozentsveig V, et al. Retrograde tracheal intubation: Beyond fiberoptic endotracheal intubation. *Acta Anaesthesiol Scand*. 2004;48:412–6.
85. Dillon JK, Christensen B, Fairbanks T, Jurkovich G, Moe KS. The emergent surgical airway: Cricothyrotomy vs. tracheotomy. *Int J Oral Maxillofac Surg*. 2013;42:204–8.
86. Fonseca R, Barber H, Powers M, Frost D. *Oral and Maxillofacial Trauma*. 4th ed. St Louis: Saunders; 2012.
87. Anson Jose SAN, Bhaskar Agarwal, Ongkila Bhutia, Ajoy Roychoudhury. Management of maxillofacial trauma in emergency: An update of challenges and controversies. *J Emerg Trauma Shock*. 2016;9(2):73-80.
88. Hoffman JR, Mower WR, Wolfson AB, Todd KH, Zucker MI. Validity of a set of clinical criteria to rule out injury to the cervical spine in patients with blunt

- trauma.National Emergency X-Radiography Utilization Study Group. N Engl J Med. 2000;343:94–9. .
89. Ho AM, Fung KY, Joynt GM, Karmakar MK, Peng Z. Rigid cervical collar and intracranial pressure of patients with severe head injury. J Trauma. 2002;53:1185–8. .
 90. Benger J, Blackham J. Why do we put cervical collars on conscious trauma patients? Scand J Trauma Resusc Emerg Med. 2009;17:44.
 91. Stiell IG, Wells GA, Vandemheen KL, Clement CM, Lesiuk H, De Maio VJ, et al. The Canadian C-spine rule for radiography in alert and stable trauma patients. JAMA. 2001;286:1841–8. .
 92. Buchanan RT, Holtmann B. Severe epistaxis in facial fractures. Plast Reconstr Surg. 1983;71:768–71.
 93. Gwyn PP, Carraway JH, Horton CE, Adamson JE, Mladick RA. Facial fractures – Associated injuries and complications. Plast Reconstr Surg. 1971;47:225–30.
 94. Perry M, Morris C. Advanced trauma life support (ATLS) and facial trauma: Can one size fit all.Part 2: ATLS, maxillofacial injuries and airway management dilemmas? Int J Oral Maxillofac Surg. 2008;37:309–20.
 95. Ardekian L, Samet N, Shoshani Y, Taicher S. Life-threatening bleeding following maxillofacial trauma. J Craniomaxillofac Surg. 1993;21:336–8. .
 96. Perry M, Dancey A, Mireskandari K, Oakley P, Davies S, Cameron M. Emergency care in facial trauma – A maxillofacial and ophthalmic perspective. Injury. 2005;36:875–96. .
 97. Sakamoto T, Yagi K, Hiraide A, Takasu A, Kinoshita Y, Iwai A, et al. Transcatheter embolization in the treatment of massive bleeding due to maxillofacial injury. J Trauma. 1988;28:840–3. .

98. Bynoe RP, Kerwin AJ, Parker HH 3rd, Nottingham JM, Bell RM, Yost MJ, et al. Maxillofacial injuries and life-threatening hemorrhage: Treatment with transcatheter arterial embolization. *J Trauma*. 2003;55:74–9.
99. Lynham AJ, Hirst JP, Cosson JA, Chapman PJ, McEniery P. Emergency department management of maxillofacial trauma. *Emerg Med Australas*. 2004;16:7–12.
100. Mahmood S, Lowe T. Management of epistaxis in the oral and maxillofacial surgery setting: An update on current practice. *Oral Surg Oral Med Oral Pathol Oral Radiol Endod*. 2003;95:23–9.
101. Keleş B, Öztürk K, Arbağ H, Ülkü ÇH, Gezgin B. Maksillofasiyal travmalı hastalarda tedavi seçenekleri ve karşılaşılan sorunlar. *Ulus Travma Acil Cerrahi Derg* 2006;12(3):218-22.
102. Tuncel N, Tercan M. Yüz kırık etyolojilerinin retrospektif analizi ve kırık tipi ile etyoloji ilişkisinin araştırılması. *Dicle Tıp Dergisi*. 2011;38(2):208-14.
103. Şakrak T, Köse A, Karabağlı Y, Elmas İ, Tekgöz A, Çetin C. 232 Maksillofasiyal travmalı hastanın geriyeye dönük analizi ve kliniğimizde uygulanan tedavi protokolleri. *Turk Plast Surg* 2010;18(2):65-9.
104. van den Bergh B, Karagozolu KH, Heymans MW, Forouzanfar T. Aetiology and incidence of maxillofacial trauma in Amsterdam: a retrospective analysis of 579 patients. *Journal of Cranio-Maxillofacial Surgery*. 2012;40(6):e165-e9.
105. Mijiti A, Ling W, Tuerdi M, Maimaiti A, Tuerxun J, Tao YZ, et al. Epidemiological analysis of maxillofacial fractures treated at a university hospital, Xinjiang, China: a 5-year retrospective study. *Journal of Cranio-Maxillofacial Surgery*. 2014;42(3):227-33.
106. Cabalag MS, Wasiak J, Andrew NE, Tang J, Kirby JC, Morgan DJ. Epidemiology and management of maxillofacial fractures in an Australian trauma centre. *Journal of Plastic, Reconstructive & Aesthetic Surgery*. 2014;67(2):183-9.

107. İrkören S, Sivrioğlu NŞ, Bulut B, Sonel AM, Ceylan E. Üç yıl içinde opere edilen 63 mandibula fraktürü olgusunun retrospektif analizi. ADÜ Tıp Fakültesi Dergisi. 2011;12(3):1-4.
108. Ortakoğlu K, Saraçgil S, Üner E, Şener C. 37 Hastada oluşan 63 maksillofasiyal fraktürde retrospektif bir çalışma. Cumhuriyet Üniversitesi Dişhekimliği Fakültesi Dergisi 2001;4(2):106-9.
109. Güven O, Behçet E, Akif Ö. Güneydoğu Anadolu Bölgesinde Görülen Çene Kırıkları Üzerine Klinik Bir Araştırma. Acta Odontologica Turcica. 1985;2(2):65.
110. Demir Z, Öktem F, Velidedeoğlu H, Çelebioğlu S. Maksillofasiyal kiriği olan 121 olgunun değerlendirilmesi ve literatürle karşılaştırılması. KBB-Forum 2008;7(3):85-90.
111. Işık D, Gönüllü H, Karadaş S, Koçak ÖF, Keskin S, Garca MF, et al. Presence of accompanying head injury in patients with maxillofacial trauma. Ulus Travma Acil Cerrahi Derg. 2012;18(3):200-6.
112. Bataineh AB. Etiology and incidence of maxillofacial fractures in the north of Jordan. Oral Surgery, Oral Medicine, Oral Pathology, Oral Radiology, and Endodontology. 1998;86(1):31-5.
113. Adi M, Ogden G, Chisholm D. An analysis of mandibular fractures in Dundee, Scotland (1977 to 1985). British journal of oral and maxillofacial surgery. 1990;28(3):194-9.
114. Haug RH, Prather J, Indresano AT. An epidemiologic survey of facial fractures and concomitant injuries. Journal of Oral and Maxillofacial Surgery. 1990;48(9):926-32.
115. Sofferman RA, Danielson PA, Quatela V, Reed RR. Retrospective Analysis of Surgically Treated Le Fort Fractures: Is Suspension Necessary? Archives of Otolaryngology. 1983;109(7):446-8.

116. Ellis III E, Moos KF, El-Attar A. Ten years of mandibular fractures: an analysis of 2,137 cases. *Oral surgery, oral medicine, oral pathology.* 1985;59(2):120-9.
117. Rix L, Stevenson A, Punnia-Moorthy A. An analysis of 80 cases of mandibular fractures treated with miniplate osteosynthesis. *International journal of oral and maxillofacial surgery.* 1991;20(6):337-41.
118. Sojat AJ, Meisami T, Sándor GK, Clokie CM. Epidemiology of Mandibular Fractures Treated at the Toronto General Hospital: A Review of 246 Cases. *Journal-Canadian Dental Association.* 2001;67(11):640-5.
119. Zargar M, Khaji A, Karbakhsh M, Zarei M. Epidemiology study of facial injuries during a 13 month of trauma registry in Tehran. *Indian journal of medical sciences.* 2004;58(3):109.
120. Arslan ED, Solakoglu AG, Komut E, Kavalci C, Yilmaz F, Karakilic E, et al. Assessment of maxillofacial trauma in emergency department. *World Journal of Emergency Surgery.* 2014;9(1):13.
121. Yıldırım N, Sayın B, Durakoğlugil T, Soydiñç P, Dede D. Maksillofasiyal Travmalarda İntraorbital Yabancı Cisimler. *Turkish Journal of Emergency Medicine.* 2010;10(2):071-6.
122. Mulligan RP, Mahabir RC. The prevalence of cervical spine injury, head injury, or both with isolated and multiple craniomaxillofacial fractures. *Plastic and reconstructive surgery.* 2010;126(5):1647-51.
123. Rocchia F, Bianchi F, Zavattero E, Tanteri G, Ramieri G. Characteristics of maxillofacial trauma in females: a retrospective analysis of 367 patients. *Journal of Cranio-Maxillofacial Surgery.* 2010;38(4):314-9.
124. Akođlu H, Denizbaşı A, Ünlüer E, Güneysel Ö, Onur Ö. Marmara üniversİtesi hastanesi acil servisine başvuran travma hastalarinin demografik özellikleri. *Marmara Medical Journal.* 2005;18(3):113-22.

125. Ceylan S, Açikel CH, Dündaröz R, Yaşar M, Güleç M, Özişik T. Bir Eğitim Hastanesi Acil Servisine Travma Nedeniyle Başvuran Hastaların Sıklığının Ve Travma Özelliklerinin Saptanması. *Turkiye Klinikleri Journal of Medical Sciences*. 2002;22(2):156-61.
126. Cogbill TH, Cothren CC, Ahearn MK, Cullinane DC, Kaups KL, Scalea TM, et al. Management of maxillofacial injuries with severe oronasal hemorrhage: a multicenter perspective. *Journal of Trauma and Acute Care Surgery*. 2008;65(5):994-9.
127. Gerbino G, Roccia F, De Giovanni PP, Berrone S. Maxillofacial trauma in the elderly. *Journal of oral and maxillofacial surgery*. 1999;57(7):777-82.

EKLER
Ek.1.



T.C.
SAĞLIK BAKANLIĞI
TÜRKİYE KAMU HASTANELERİ KURUMU
Ankara İli 1. Bölge Kamu Hastaneleri Birliği Genel Sekreterliği
Ankara Numune Eğitim ve Araştırma Hastanesi
Klinik Araştırmalar Etik Kurul Başkanlığı.




Sayı : E.Kurul -E-17-1584

1584-no'lu çalışma

Hastanemiz Acil Tıp Kliniği'nden "Acil servise başvuran maksillofasial travmalı hastaların klinik ve demografik özellikleri" konulu çalışma incelenmiş olup, Etik açıdan oy birliğiyle uygun görülmüştür.

25.10.2017


Prof. Dr. Hürrem Bodur
Etik Kurul Başkanı