

T.C
İSTANBUL ÜNİVERSİTESİ
CERRAHPAŞA TIP FAKÜLTESİ
ORTOPEDİ VE TRAVMATOLOJİ ANABİLİM DALI

ÇİMENTOSUZ TOTAL DİZ PROTEZİNİN
ERKEN DÖNEM SONUÇLARI

UZMANLIK TEZİ

Tez Danışmanı

Prof. Dr. Mehmet Can ÜNLÜ

Dr. Cevaydin GÜLER

İSTANBUL-2018

ÖNSÖZ

İstanbul Üniversitesi Cerrahpaşa Tıp Fakültesi Ortopedi ve Travmatoloji Anabilim Dalı'ndaki beş yıllık asistanlık dönemimde benim ve tüm asistan arkadaşlarımla eğitim sürecinin nitelikli ve eksiksiz olarak tamamlanabilmesi için büyük çaba sarfeden, başta anabilim dalı başkanımız Sayın Prof. Dr. Önder AYDINGÖZ olmak üzere kliniğimizin tüm öğretim üyelerine,

Tez çalışmamda ve asistanlık eğitimimde yardımlarını esirgemeyerek, beni her zaman destekleyen tez hocam Sayın Prof. Dr. Mehmet Can ÜNLÜ'ye,

Asistanlık sürecinde bana cerrahi tecrübelerini aktaran, her zaman örnek alacağım ve üzerimde büyük emekleri olan başlangıçta başasistan abilerim, şimdiki hocalarım Sayın Doç. Dr. Hüseyin BOTANLIOĞLU, Sayın Doç. Dr. Gökhan KAYNAK ve Sayın Doç. Dr. Mehmet Fatih GÜVEN'e,

Beş yılımla birlikte geçirdiğim, birçok zorluğu birlikte aştığım ve meslektaştan öte dost olduğum tüm asistan arkadaşlarıma,

Her zaman bana koşulsuz destek olan, benim için tüm hayatları boyunca emek harcayan sevgili aileme,

Yoğun geçen tıp fakültesi ve asistanlık sürecinde varlığı ile bana güç katan ve bu zorlu süreçte gösterdiği anlayışa hayranlık duyduğum sevgili eşim Ece GÜLER'e

Sonsuz teşekkürlerimle...

Dr. Cevaydin Güler, Cerrahpaşa 2018

İÇİNDEKİLER

SAYFA

ÖNSÖZ.....	ii
İÇİNDEKİLER	iii
1.GİRİŞ VE AMAÇ	1
2. GENEL BİLGİLER.....	2
2.1.Tarihçe.....	2
2.2. Diz Eklemi Anatomisi	2
2.2.1. Diz Eklemının Kemik Anatomisi	3
2.2.1.1. Femur distali	3
2.2.1.2. Tibia platosu.....	3
2.2.1.3. Patella.....	4
2.2.2. Diz Eklemını Oluşturan Kemik Dışı Yapılar.....	5
2.2.2.1. Menisküsler	5
2.2.2.2. Çapraz bağlar	6
2.2.2.3. Kapsül ve Sinovyal yapılar	7
2.2.2.4. Bağlar Ve Muskulotendinöz Yapılar:	9
2.2.2.5. Dizin Nörovasküler Anatomisi	10
2.3. Diz Eklemının Biyomekaniği	11
2.4. Gonartroz.....	17
2.5. Total Diz Artroplastisi.....	21
2.5.1.Total Diz Artroplastisinde İmplant Seçenekleri	21
2.5.1.1. Arka Çapraz Bağı Koruyan Protezler:	22
2.5.1.2. Arka Çapraz Bağı Kesen Protezler	23
2.5.1.3. Mobilitesine Göre İnsert Seçenekleri.....	24

2.5.1.4. Tespit Seçeneğine Göre İmplant Çeşitleri:	26
2.5.1.5. Diz Protezlerinde Hareket Sınırlayıcılığı	28
2.5.2. Total Diz Artroplastisi Endikasyon Ve Kontrendikasyonları.....	30
2.5.3. Çimentosuz Total Diz Artroplastisinde Cerrahi Teknik	32
2.5.3.1. İnsizyon	32
2.5.3.2. Artrotomi.....	32
2.5.3.3. Kemik Kesileri Ve Kemik Yüzeylerin Hazırlanması.....	37
2.5.3.4. Total Diz Artroplastisinde Deformitenin Düzeltilmesi Ve Yumuşak Doku Dengesinin Sağlanması	41
2.5.4. Çimentosuz Total Diz Artroplastisinde Başlıca Problemler	45
2.5.4.1. Protez Gevşemesi	45
2.5.4.2. Osteoliz	46
2.5.4.3. Çimentosuz Total Diz Artroplastisinde Görülebilecek Diğer Komplikasyonlar	47
3. MATERYAL VE METHOD.....	52
5. OLGU ÖRNEKLERİ	64
6. TARTIŞMA	72
7. SONUÇLAR	81
8. ÖZET.....	83
9. ABSTRACT	84
10. KAYNAKLAR	85

1.GİRİŞ VE AMAÇ

Diz ekleminde meydana gelen osteoartroz şiddetli ağrı ve hareket kısıtlılıklarına yol açarak yaşam kalitesini düşürmektedir. Toplumun ortalama yaşam süresi arttıkça dejeneratif osteoartrit daha sık görülmeye başlanmış ve önemli bir sağlık problemi haline gelmiştir. Total diz artroplastisi konservatif tedaviler ve diğer cerrahi tedavilerden fayda görmeyen hastalarda ağrının giderilmesi ve eklem hareket açıklığının korunmasında başarılı bir tedavi yöntemi olarak ortaya çıkmaktadır.

Total diz artroplastisinin geçmişi 100 yıldan daha uzun bir süreyi kapsamaktadır. Bu dönem içerisinde araştırmacılar daha uzun süre ve daha konforlu kullanım sunabilmek aynı zamanda diz eklem kinematiğini daha iyi taklit edebilmek için birçok tasarım ortaya koymuşlardır. Çimentolu diz protezleri uzun süredir kullanılmakta ve başarılı sonuçlar elde edilmektedir. Ancak artan yaşam süresi ile birlikte uzun dönemde gelişen çimento kaynaklı gevşemeler, revizyon zorlukları kalça protezlerinde oldukça başarılı sonuçlar sağlayan çimentosuz fiksasyonun dizde uygulanabilirliğini gündeme getirmiştir. Bu amaçla tasarlanan çimento kaynaklı problemleri aşmak ve daha uzun süre kullanım sağlayabilecek biyolojik fiksasyon sağlayan çimentosuz diz protezleri ile ilgili çalışmalar uzun süredir devam etmektedir. Ancak halen literatürde çimentosuz diz protezlerinin sonuçlarına ilişkin yeterli çalışma yer almamaktadır.

Bu çalışmadaki amacımız, çimentosuz diz protezi uyguladığımız vakaların erken dönem sonuçlarını ortaya koymak, elde ettiğimiz sonuçları literatür ile karşılaştırarak uygulanan yöntemin etkinliğini araştırmaktır.

2. GENEL BİLGİLER

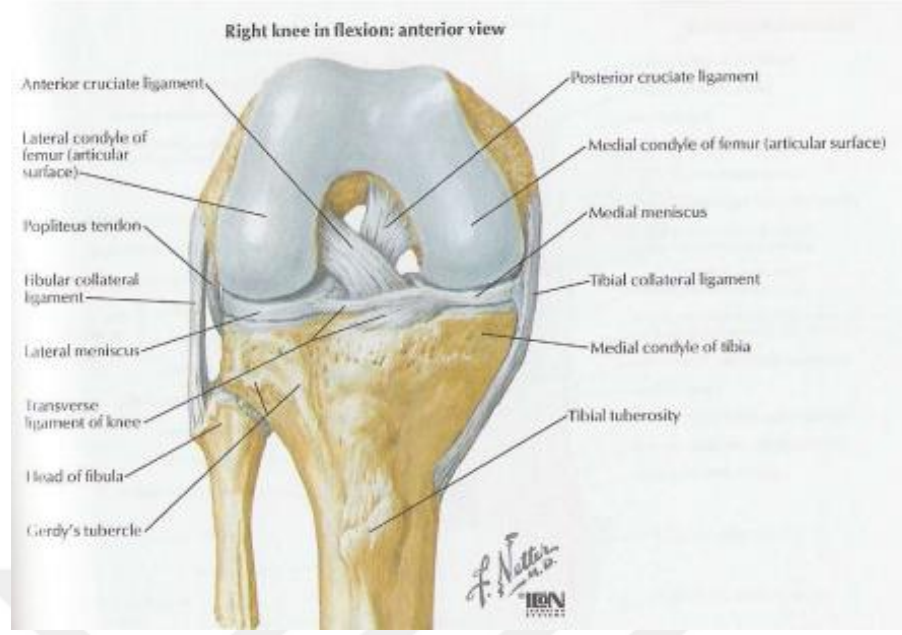
2.1.Tarihçe

Çimentosuz total diz protezleirnin geçmişi yaklaşık 40 yıllık bir dönemi kapsamaktadır. İlk çimentosuz diz protezini Kodama- Yamamoto 1977 üretilip uygulamıştır.(1) Aynı dönemde Freeman, The İmperial College London Hospital'de(2), Ring de kendi adını verdiği çimentosuz diz protezlerini tasarlayarak uygulamıştır.(3) Bu süreçten sonra çimentosuz total diz protezleri üzerindeki çalışmalar yoğunlaşmış, birçok araştırmacı yeni protez dizaynları geliştirmiş ve kullanmıştır. 1978'de Buechel ve Pappas düşük temas yüzeyli LCS protezini,(4) Hungerford, Kenna ve Karcow 1980'de poroz kaplı anatomik diz protezlerini geliştirerek kullandılar.(5) Whiteside 1982 de Ortoloc I protezini,(6) 1983'te Lâskîn Tricon-M protezini geliştirdi (7). 1984'te Miller Galante protezi dizayn edildi (8).

Çimentosuz diz protezi uygulamalarının ameliyat süresini ve enfeksiyon oranını azaltması, implant ve kemik arasında biyolojik bir tespit sağlaması nedeniyle ortopedik cerrahlar tarafından tercih edilme oranı artmaktadır.Bu alanda çalışmalar devam etmekte ve bu konu ile ilgili sonuç bildiren yeni çalışmalar yapılmaktadır.

2.2. Diz Eklemi Anatomisi

Diz eklemi, tibiofemoral ve patellofemoral eklem olmak üzere 2 eklemden oluşur.Vücut ağırlığı aksiyel planda femur kondilleri üzerinden tibia platosuna aktırılır. Sagittal düzlemde fleksiyon ve ekstansiyon hareketlerine olanak veren ve eklem tipi bakımından menteşe(ginglimus) tipi bir eklemdir. Fleksiyon - ekstansiyon hareketlerinin yanında koronal planda sınırlı derecede abduksiyon, adduksiyon ile aksiyel planda tibial eksternal ve internal rotasyon aracılığı ile rotasyon hareketi yapabilir.(9-10)



Şekil 1: Sağ diz ekleminin fleksiyonda önden görünüşü

2.2.1. Diz Ekleminin Kemik Anatomisi

Femur distali, tibia platosu ve patella diz eklemine oluşturan kemik yapılarıdır.

2.2.1.1. Femur distali

Femur distali medial ve lateral olmak üzere iki kondilden oluşur. Kondiller şekil ve büyüklük olarak birbirinden farklıdır. Medial kondil daha büyük ve simetriktir. Lateral kondilin sagittal düzlemdeki uzun eksenini medialden daha fazladır. Frontal planda lateral kondilin medial kondilden daha yüksekte olması dizin anatomik valgusunu oluşturur.(11) Her iki kondil posteriorde interkondiler fossa ile birbirinden ayrılmışken anteriorde birleşip femur şaftı ile devamlılık gösterir. Anterior bölümde patellofemoral eklem femoral kısmını oluşturan troklea bulunur.

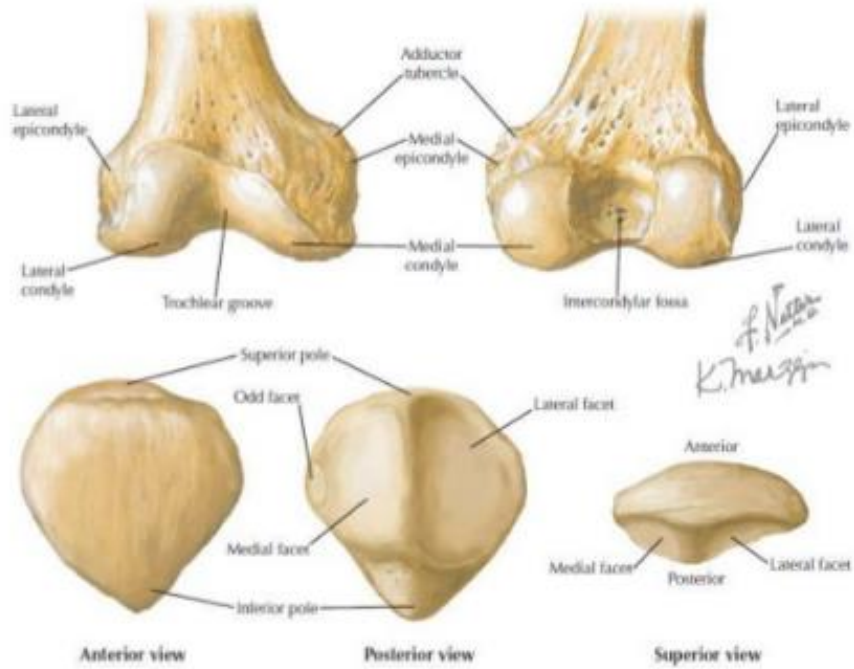
2.2.1.2. Tibia platosu

Tibia proksimal eklem yüzü medial ve lateral tibia platosu ile bunların ortasındaki eminensia interkondilaristen oluşur. Medial tibia platosu laterale göre daha düz ve konkavdır. Lateral plato ise hafifçe konvektir. Eminensia interkondilarisin ön kısmı anterior interkondiler fossa olarak adlandırılır. Bu bölgede medial menisküsün ön boynuzu, ön çapraz bağın tibial yapışma bölgesi ve lateral

menisküsün ön boynuzu önden arkaya doğru sıralanır. Posterior interkondiler fossada da medial ve lateral menisküslerin arka boynuzları ile arka çapraz bağ yer alır. Tibia platosu sagittal planda yer düzlemine göre posteriora doğru 8°-10° eğimlidir.

2.2.1.3. Patella

Patella vücuttaki en büyük sesamoid kemik olup ekstansör mekanizmanın kaldıraç kolunu uzatır ve femoral kondilleri direk travmadan korur. Ekstansör mekanizmanın retinaküler katmanları tarafından sarılmış olup distalde patellar tendonun derin katmanı ve proksimalde vastus intermedius ile insersiyonu yapar. Patella artiküler yüzü vertikal bir çıkıntı ile medial ve lateral fasetlere ayrılır. Patella artiküler yüzü femoral sulkusla eklem yapar, diz fleksiyonu arttıkça patella lateralize olur ve internal rotasyon yapar.(10,11,12)



Şekil 2: Femur distali ve patellanın ön ve arka görünüşleri

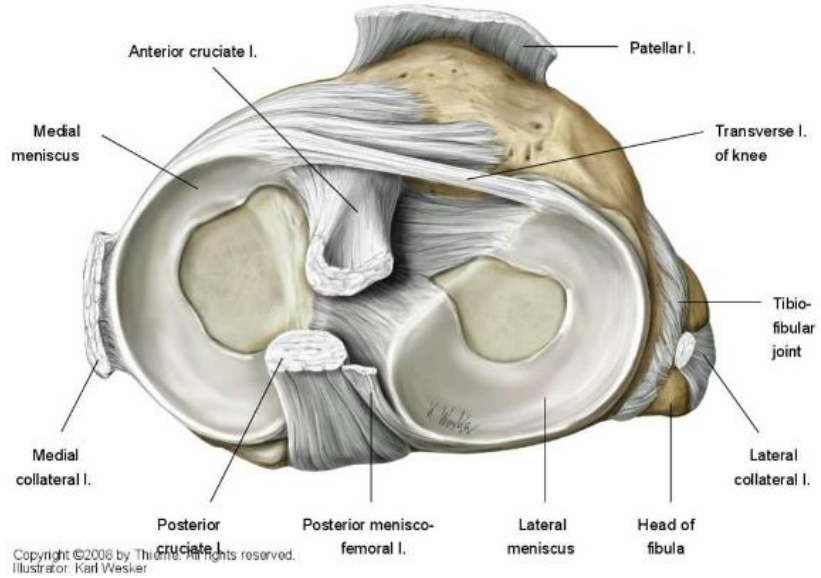
2.2.2. Diz Eklemi Oluşturan Kemik Dışı Yapılar

2.2.2.1. Menisküsler

Menisküsler tibiofemoral eklem aralığında eklem yüzeyini derinleştiren, kompleks yapıları sayesinde kontak yüzeyini artırıp birim yüzeye düşen yükü azaltan, şok absorpsiyonu sağlayan, rotasyonu yönlendiren ve sagittal planda translasyonu engelleyen fibrokartilaj yapılarıdır.

Medial menisküs semisirküler yapıda olup orta kısmında medial kollateral ligament ile bağlantılıdır. Bu nedenle medial menisküs laterale göre daha az hareketlidir. Lateral menisküs daha sirküler yapıda olup medale menisküse göre daha geniştir. Lateral menisküsün arka boynuzundaki oluktan popliteus tendonu geçer. Her iki menisküs anteriorda ligamentum transversum genus ile birbirine bağlanır.

Menisküslerin periferik ve santral kısımlarının beslenmesi farklılık arz eder. Medial ve lateral menisküsün %30 luk periferik kısmını süperior ve inferior geniküler arterlerin dalları tarafından santral kısımları ise direk olarak eklem sıvısından diffüzyon ile beslenir.



Şekil 3: Menisküsler ile ön ve arka çapraz bağların üstten görünüşü

2.2.2.2. Çapraz bağlar

a) Ön çapraz bağ:

ÖÇB interkondiler aralığın posterolateral yüzünden başlayıp distal ve anteromediale doğru uzanarak tibia platosu üzerindeki eminensia interkondilarisin anterolateraline yapışarak sonlanır. Genel görüş olarak anteromedial ve posterolateral olarak adlandırılan iki banttandır. Bu iki banttan oluştuğu kabul edilmekle birlikte bazı kaynaklarda intermediate bant olarak adlandırılan ek bir yapı tanımlanmıştır.(10-13) ÖÇB'nin ortalama uzunluğu 38 mm, genişliği ise 11 mm'dir. ÖÇB özellikle 20-30 derece fleksiyonda tibianın öne deplasmanını engeller, dize gelen varus-valgus kuvvetlerine ve tibial internal rotasyona karşı direnç oluşturur.

ÖÇB'nin beslenmesinde inferior ve süperior geniküler arterler arasındaki anastomozun dalları ile orta geniküler arterin posterior kapsüle verdiği dallar rol oynar. Herhangi bir ÖÇB yırtığında bu beslenme kalıcı olarak bozulduğundan ÖÇB tamiri sonrası iyileşme potansiyeli zayıftır.(10,14,15)

b) Arka çapraz Bağ:

AÇB interkondiler alanda femur medial kondilinin lateral yüzünden başlayıp distale uzanarak tibia platosu posteriorunda *fovea centralis* olarak adlandırılan alana yapışır. AÇB proksimal yapışma yeri transepikondiler hat olarak adlandırılan ve dizin aksiyel rotasyon merkezini oluşturan çizgi üzerindedir. AÇB posteromedial ve anterolateral olarak adlandırılan iki banttandır. Posteromedial bant ekstansiyonda daha gerginken anterolateral bant fleksiyonda gergindir. AÇB'nin primer görevi tibianın posteriora deplasmanı ve tibial eksternal rotasyonu sınırlamaktır.

AÇB beslenmesi posterior kapsül ile olan yakın ilişkisi nedeniyle ÖÇB beslenmesinden farklıdır. Bu nedenle kısmi AÇB yırtıkları ÖÇB gibi kalıcı beslenme sorunlarına yol açmaz ve primer AÇB tamiri sonrası iyileşme potansiyelini artırır.

2.2.2.3. Kapsül ve Sinovyal yapılar

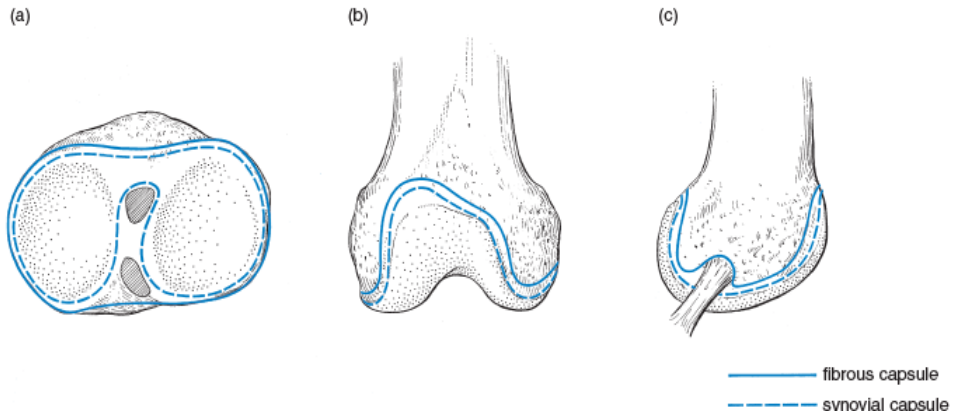
a) Eklem kapsülü:

Dizde eklem kapsülü proksimalde femur distalinden başlayıp distalde tibia proksimaline uzanan, dışta fibröz kılıf şeklinde ve iç kısımda sinovyal membran tarafından örtülen bir yapıdır. Eklem kapsülü femur ve tibia arasında bağlantı oluşturarak diz eklemine pasif stabilite sağlar.(11,12)

b) Sinovya:

Sinovyum eklem kapsülün iç yüzünü iç kısımdan kaplayan, çapraz bağları bir kılıf gibi saran fakat menisküsleri örtmeyen fibröz bir membrandır(11,12).

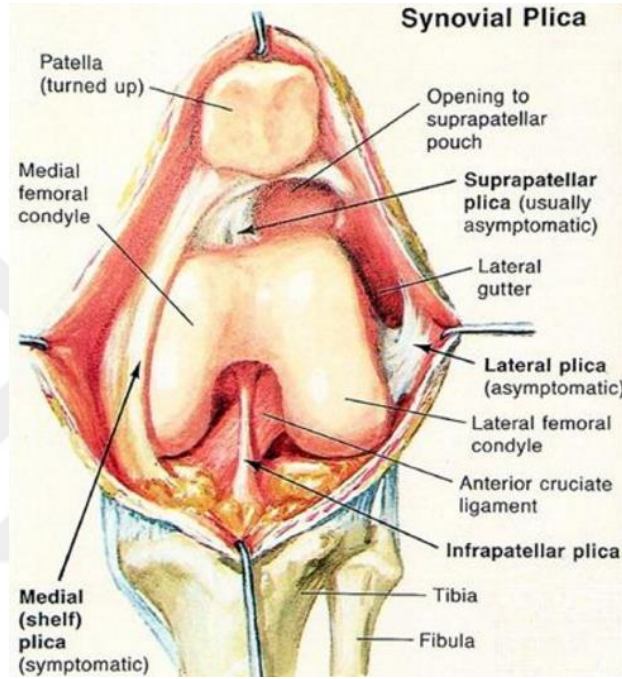
- Fibröz kapsül femoral yapışma yerinin anteriorunda artiküler yüzün sınırını takip eder. Bu yapışma şekli suprapateller poşu oluşturur. (Şekil 4, Figür b)
- Femur lateral kondilinde fibröz kapsül popliteus tendonu yapışma bölgesinin üzerinden geçerek bu yapıyı eklem içinde bırakır. Tendonun intraartiküler kısmı yalnızca sinovyal membran ile örtülür. (Şekil 4, Figür c)
- Ön ve arka çapraz bağlar fibröz kapsül tarafından eklem içine alınmasına rağmen sinovyum tarafından örtülerek sinovyal membranın dışında kalır.



Şekil 4: Fibröz kapsül ve sinovyal membran yapışma bölgeleri

c) Plika:

Plika sinovyal katlantıların embriyolojik kalıntıları olarak tanımlanır. En sık görülen pliika, interkondiler aralıkta yer alır ve *ligamentum mucosum* olarak adlandırılır.(Şekil 5) Diğer sık görülen plikalar ise suprapatellar poştaki medial-lateral uzanımlı suprapatellar pliika ve infrapatellar yağ yastıkçığından diz eklemi medialine uzanan medial plikadır.(10)



Şekil 5: Diz eklemindeki plikalar

d) İnfrapatellar Yağ Yastıkçığı:

İnfrapatellar yağ yastıkçığı, primer olarak yağ dokusu ile inferior medial ve lateral geniküler arter dallarından meydana gelen bir vasküler arkta oluşur. Bu vasküler ark ACL'nin beslenmesinden sorumludur. İnfrapatellar yağ yastıkçığı interkondiler aralığın süperioruna lig. mucosum ile bağlanır.(10)

2.2.2.4. Baęlar Ve Muskulotendinöz Yapılar:

a) Quadriceps Kası Ve Patellar Tendon:

Rektus femoris, vastus medialis, vastus lateralis, vastus intermedius adı verilen dört kas grubundan oluşur. Bu dört grubu distalde birleşerek quardiceps tendonunu oluşturur. Quadriceps tendonu diz önünde patellayı tamamen içine alarak patella alt kutbundan itibaren patellar tendon olarak devam eder ve tibia proksimalinde tüberositas tibiaya yapışır. Bu yapı dizin en önemli ve en kuvvetli ekstansör mekanizmasıdır.(15)

b) Hamstrig Kas Grubu:

Gracilis, semitendinosus ve sartorius kasları hamstring kas grubu olarak adlandırılırlar. Bu üç kas tibia proksimalinde tüberositas tibianın mediali ve medial kollateral ligamentin yapışma yerinin anteriorunda sonlanarak pes anserinusu oluştururlar. Dizin fleksiyon ve internal rotasyonunda rol oynarlar.

c) Semimembranosus Kası:

Tüber iskiadikumdan başlar ve tibia medial kondilinde sonlanır. Ancak sonlanması sırasında bazı lifleri oblik popliteal lig. ve medial menisküsün posterior hornuna yapışır. Dizin internal rotasyonu ve fleksiyonunda rol oynar.

d) Gastrokinemius Kası:

Medial ve lateral femoral kondillerin posteriorundan başlayıp distalde soleusu içine alarak aşil tendonunu oluşturur ve kalkaneusa yapışır. Bu kasın posterior eklem kapsülü ile sıkı ilişkisi vardır.

e) Biceps Femoris Kası:

Uzun başı tuber iskiadikumdan, kısa başı linea asperadan başlar ve her iki baş distalde bileşerek fibula başında sonlanır. Bacaęa fleksiyon ve dış rotasyon yaptırır.

f) Popliteus Kası:

Popliteus kası lateral femoral epikondilden orjin alır. Gastrokinemiusun lateral başı ve plantaris kasının altında, popliteal fossanın derininde yelpaze şeklinde seyreder ve tibia proksimalinin posteriorunda medial kısma geniş şekilde yapışarak sonlanır. Popliteus kası tibiaya fleksiyon ve internal rotasyon yaptırır.

Warren ve Marshall tarafından yapılan bir çalışmada dizin lateral ve medial yapıları 3'er anatomik katman şeklinde incelenmiştir. (16).

Medialde tarafta en dıştaki tabakayı sartorius kasının fasyası oluşturur. Orta tabaka MCL'nin yüzeysel kısımları tarafından oluşturulur. Ön kısımdaki paralel lifler femurun iç kondilinden başlar ve pes anserinusun arkasına yapışır. Arka kısımdaki oblik lifler femur iç kondilinden başlar. En derin kısımdaki 3. tabakada eklem kapsülü yer alır. Eklem kapsülü yukarıda femur kondili iç yüzüne ve iç menisküse güçlü bir şekilde yapışmıştır. Aşağıda *koronal bağ* adını alarak tibia eklem yüzeyinin hemen altına yapışır.

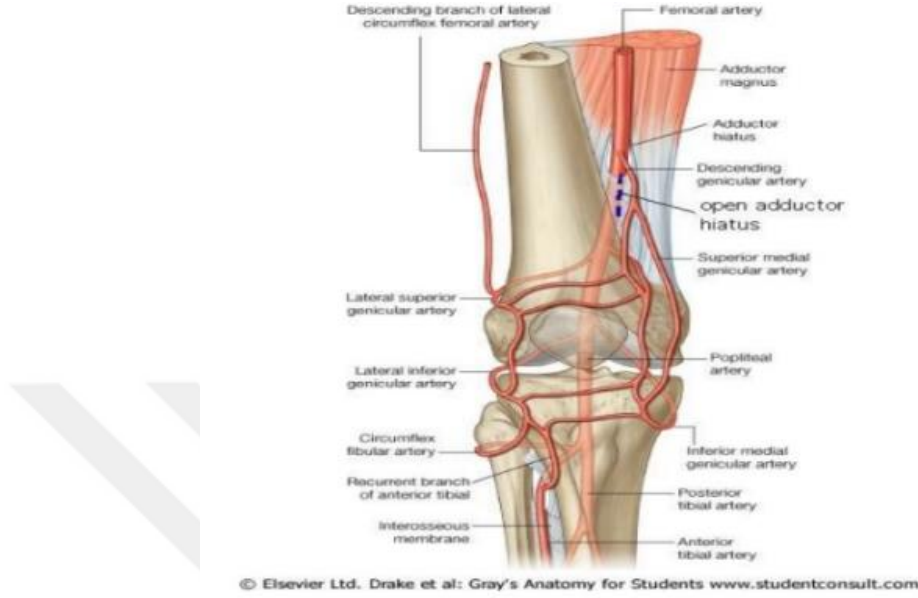
Lateraldeki en dış katmanda iliotibial bandın lifleri ve dış retinakulum bulunur. Dış tarafta uzunlamasına seyreden lifler "*Gerdy*" tüberkülüne yapışır. Orta katmanda lateral kollateral ligament(LCL) ve arkuat bağ bulunur. LCL femur dış epikondilinden başlar ve dış retinakulumun altından geçerek fibula başında sonlanır. Popliteus tendonu, dış yan bağ altından geçerek femurun dış epikondiline yapışır. Kapsülün kalınlaşmış bir uzantısı, dış yan bağın arkasında, femur dış kondili ile fibula başı arasında yer alır ki,bu uzantıya arkuat bağ adı verilir. Lateral kısımda en iç katmanda eklem kapsülü bulunur.

2.2.2.5. Dizin Nörovasküler Anatomisi

a) Dizi Besleyen Ana Yapılar

Femoral arter distalde dizi besleyen ana dallarını vermeden önce hiatus adduktoriustan (Hunter kanalı) çıkarak popliteal arter adını alır. Daha sonra popliteal arter çatısını popliteus kası ve posterior kapsülün oluşturduğu popliteal fossada dizi besleyen 5 ana dal verir.Bu dallar *a. genükularis superior lateralis ve medialis, a. genükularis media, a genükularis inferior lateralis ve medialis* olarak sıralanır.

Patellanın beslenmesi büyük ölçüde lateraldeki a. *genükularis lateralis süperior* tarafından sağlanmaktadır. Herhangi bir nedenle patella çevresinde yapılacak lateral gevşetme sebebiyle bu arter zarar görürse patellada avasküler nekroz riski artar.(17)



Şekil 6: Diz eklemi besleyen ana yapılar

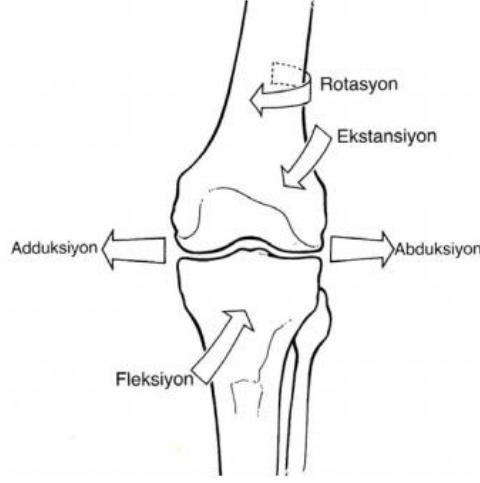b) Dizin İnnervasyonu

Dizin innervasyonunda femoral, tibial, peroneal ve obturator sinirler tarafından sağlanır. Popliteal fossada tibial sinir gastrokinemius, soleus, plantaris ve popliteus kaslarının motor innervasyonunu sağlayan dallar verir. Peroneal sinir siyatik sinirden ayrıldıktan sonra popliteal bölgede biceps femoris kası ile yakın komşulukta seyrederek lateralde fibula başının arkasından dolanır ve distale ilerler. Lateral ve medial femoral kutanöz sinirler ile safen sinirin infrapatellar dalı arasında oluşan pleksus patellanın duyusunu alır. Safen sinir dizin medialinden distale doğru seyrederek.(12)

2.3. Diz Eklemine Biyomekaniği

Diz eklemi ginglymus tipi bir eklem olarak sınıflandırılmasına rağmen basit fleksiyon-ekstansiyon dışında gerek üç farklı planda yaptığı hareketler, gerekse iki ayrı eklemden meydana gelmesi nedeniyle oldukça kompleks bir yapıdır. Tibiofemoral eklem sagittal planda fleksiyon-ekstansiyon, koronal planda

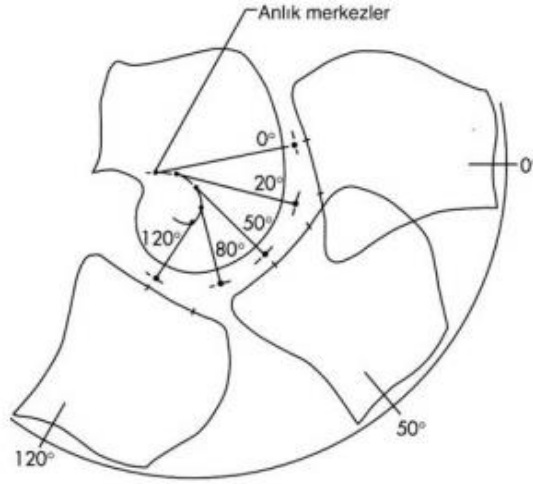
abduksiyon-adduksiyon ve transvers planda internal ve eksternal rotasyon hareketleri yapabilir.



Şekil 7: Diz eklemine üç plandaki hareketi

Kişinin günlük aktivitelerini yapabilmesi için tibiofemoral eklemde sagittal planda belli bir derecede fleksiyon-ekstansiyon hareketini yapabilmesi gerekir. Normal yürüme sırasında 60° , merdiven çıkmak için 80° , bir sandalyeye oturup kalkabilmek için 90° , ileri fonksiyonlar için ise 115° ve üzeri fleksiyon açıklığına ihtiyaç duyulur. Sağlıklı bir insanda diz eklemi 140° derece aktif fleksiyon ve -5° ye kadar hiperekstansiyon yapabilir.(18)

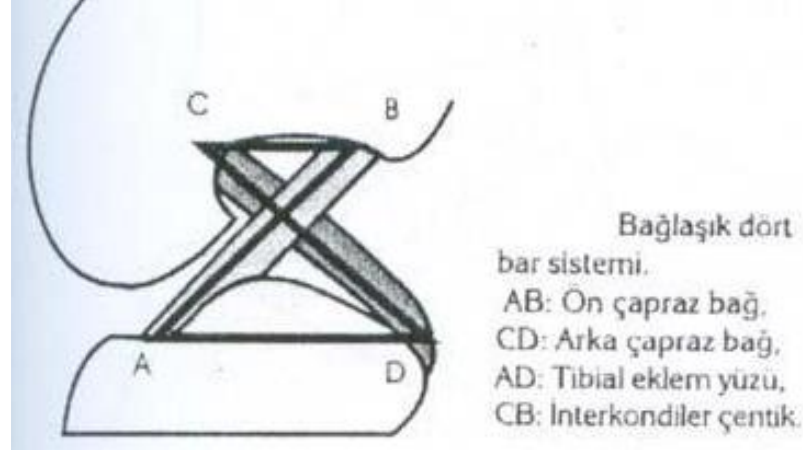
Tibiofemoral eklemde sagittal plandaki fleksiyon ve ekstansiyon hareketi normal menteşe tipi eklemde olduğu gibi tek bir sabit nokta ve aks üzerinde gerçekleşmez. Femur tibia üzerinde fleksiyona geldiği esnada kayma ve yuvarlanma hareketlerini bir arada yaptığı için dönme eksenini tek bir sabit nokta üzerinde kalmayıp sürekli yer değiştirir. Yer değiştiren bu sabit noktaların birleştirilmesi ile anlık hareket merkezi denilen “J”şeklinde bir yapı ortaya çıkar.(Şekil 8) Bu değişken dönme merkezi sayesinde dize gelen yük sürekli dik olarak aktarılabilir.



Şekil 8: Dizin anlık dönme merkezi

Femur kondilleri asimetrik yapıda olup, lateral kondilin yarıçapı medial kondilden daha fazladır. Bu asimetrik yapı nedeniyle diz fleksiyon ve ekstansiyonu sırasında her iki femur kondili aynı derecede yuvarlanma ve kayma hareketine maruz kalmaz. Medial kondil fleksiyon esnasında 10° - 15° dereceye kadar saf yuvarlanma hareketi yapabilirken lateral kondilin yarıçapı nedeniyle bu değer 20° ye kadar çıkmaktadır. Bu sebeple sağlam ön ve arka çapraz bağların varlığında fleksiyon esnasında tibia internal rotasyona, ekstansiyon esnasında ise eksternal rotasyona gelir. Diz ekleminde gerçekleşen bu mekanizmaya *vida-yuva(screw-home)* adı verilir.(9)

Diz eklemindeki fleksiyon ve ekstansiyon hareketi rotasyon merkezinin sabit bir noktadan oluştuğu yuvarlanma mekanizmasından farklıdır. Sagittal düzlemdeki bu hareket sadece femur kondillerinin yuvarlanma hareketi ile oluşsaydı, 45° lik fleksiyon hareketinde femur tibia platosunun dışında kalırdı. Sağlıklı bir dizde fleksiyon - ekstansiyon hareketi kayma, yuvarlanma ve rotasyon hareketlerinin birlikte gerçekleşmesine bağlıdır. Bu mekanizma her iki çapraz bağın yer aldığı bağlaşık dört bar sistemi ile açıklanmaktadır. Ön ve arka çapraz bağların femoral ve tibial yapışma yerlerini ile ön her iki bağın nöral lifleri üzerinden çizilen çizgiler bağlaşık dört bar sistemini oluşturur.(şekil: 9)



Şekil 9: Bağlaşık dört bar sistemi

Bağlaşık dört bar sisteminde ön ve arka çapraz bağların kesişme noktası anlık rotasyon merkezi olarak tanımlanır. Diz eklemi ekstansiyondan fleksiyona gelirken femora-tibial temas noktası femurun yuvarlanma hareketine kayma hareketinin eklenmesi ile yaklaşık 14 mm posteriora yer değiştirir. Bu hareket *femoral roll-back* olarak tanımlanır.

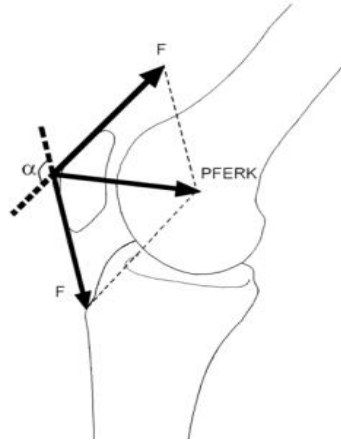
Dizin bir diğer hareketi de rotasyondur. Tam ekstansiyondaki dizde rotasyon hareketi gözlenmezken, fleksiyon hareketi ile birlikte *screw-home* yardımı ile diz rotasyon kabiliyeti artar. 90° derece fleksiyondan sonra ise bağ gerginliği nedeniyle rotasyon hareketi azalır.

Tibiofemoral eklem abduksiyon-adduksiyon hareketini koronal düzlemde yapar. Diz en yüksek abduksiyon-adduksiyon derecesine yumuşak doku gerginliğinin en aza indiği 30° fleksiyonda ulaşır. Normal yürüme fazında diz ortalama 11° abduksiyon-adduksiyon yapabilir.

Diz eklemine gelen aksiyel kuvvetler tibiofemoral eklem vasıtası ile aktarılırken patellofemoral eklem taşıdığı yük ekstasör mekanizmanın bileşenleri tarafından oluşturulur. Patella, kuadriseps kası tendonu içinde bir sesamoid kemiktir. Patellanın görevi kuadriseps kasının oluşturduğu kuvveti dizin rotasyon merkezinden

uzak tutmak suretiyle ekstansör kuvvet kolunu uzatarak döndürme etkisinde bir mekanik avantaj sağlamak ve bu kuvvetin yönünü patellar tendon aracılığıyla değiştirmektir. Bu nedenle patellektomi yapılan dizlerde dizin yerçekimine karşı tam ekstansiyonunda yaklaşık %15-30 daha fazla ekstansör kuvvete gereksinim vardır.(19) Patella tam fleksiyondan tam ekstansiyona gelirken proksimal-distal doğrultuda yaklaşık 7 cm yol kat eder. Ön arka planda ise bu yer değiştirme 19 mm kadardır. Fleksiyonla beraber tibiadaki iç rotasyonla patella yaklaşık 7 mm mediale kayar. On bir derece kadar iç rotasyon yapar, yaklaşık 8° derecelik frontal planda dönme olur ve son 20 derece ekstansiyonda laterale doğru kayar.(20)

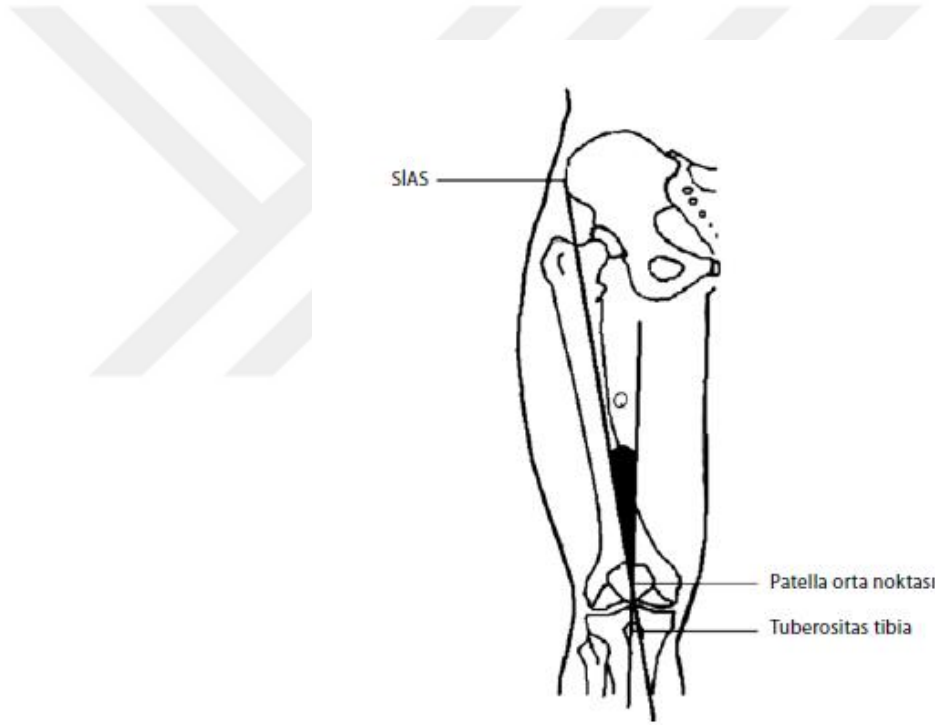
Patellofemoral eklem reaksiyon kuvveti büyüklüğü sadece kuadriseps kasının kasılma gücüne bağlı değildir. Dizın fleksiyon açısı da bu kuvvetin büyüklüğüne etki eder. Patella dizın tam ekstansiyondan 20 derece fleksiyonuna kadar trokleyaya temas etmediği için kuadriseps tendonu ve patellar tendondaki gerilme kuvveti aynıdır. 20° derece fleksiyondan itibaren temas başlar ve temas yüzeyindeki eklem reaksiyon kuvvetini kuadriseps tendonu ve patellar tendondaki gerilme kuvvetlerinin bileşkesi oluşturur.(Şekil 10)



Şekil 10 : Patellofemoral eklem reaksiyon kuvvetini(PFERK) oluşturan güçler ve vektöryel bileşkesi

Patella kuadrisepsin dört başından gelen kuvvetleri ortada toplar ve onları en sürtünmesiz biçimde patellar tendon aracılığıyla tibiaya iletir.(19) Diz ekstansiyonda sırt üstü yatan hastada, kuadriseps kası kastırılarak, spina iliaca anterior superior (SIAS)-patella ortası ve patella ortası-tuberositas tibia arasında ölçülen açı Q

açısıdır.(Şekil 11) Normalde bu açı 5° - 8° derecedir.(21) Diz ekstansiyonda ve herhangi bir patellofemoral temas söz konusu değil iken kuadricsps kontraksiyonu sonrası patellaya uygulanan kuvvetin bileşke vektörü laterale doğrudur. Q açısı arttıkça laterale doğru olan bileşke kuvvet artar ve patellayı laterale subluksasyona zorlar. Diz fleksiyona geldikçe tibial internal rotasyonun artması nedeniyle Q açısı ve dolayısıyla patellaya uygulanan kuvvet azalır. Aynı zamanda patella, patellar sulkusa oturacağından lateralize kuvvetlere karşı olan direnç artar. Ancak yeterli patellofemoral kemik uyumu olmayan ve sığ patellar sulkusa sahip olan hastalarda anatomik direnç azalacağından bileşke vektörün patellayı laterale sublukse etme olasılığı artar.



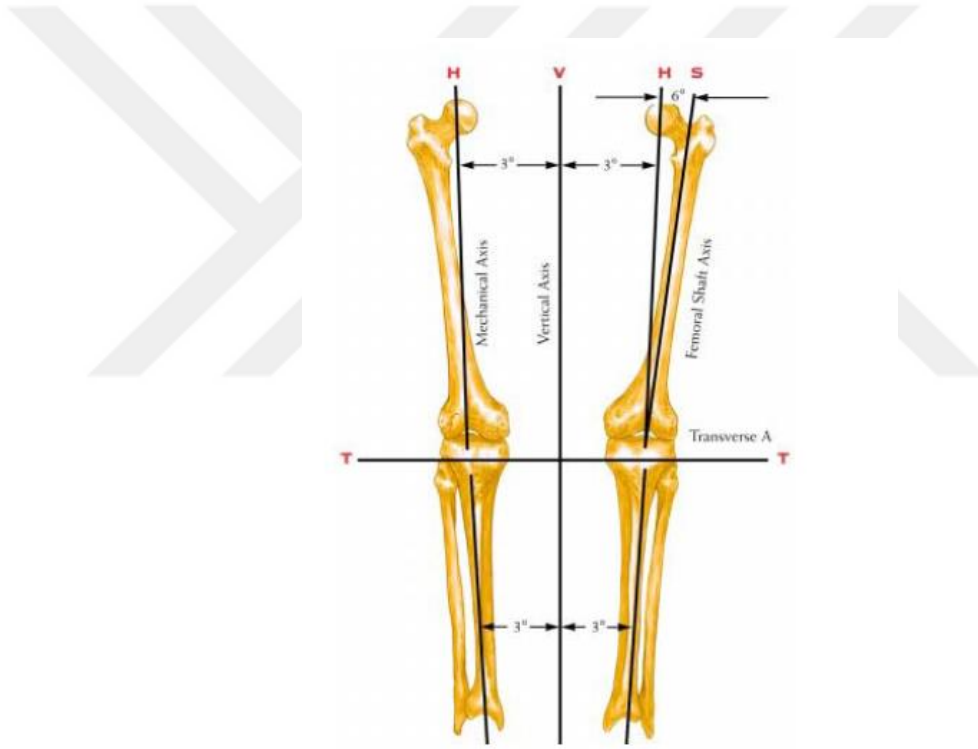
Şekil 11: Q açısının şematik gösterimi

Diz ekleminin değerlendirilmesi, teşhis konulması ve cerrahi girişimlerin planlanabilmesi için anatomi ve biyomekanik dışında sağlıklı bir insanda alt ekstremitenin normal diziliminin de değerlendirilmesi oldukça önemlidir. Alt ekstremitede diziliminin belirlenmesinde mekanik ve anatomik akslar kullanılır.

Femur medüller kanalın orta noktalarını birleştiren hat femur anatomik aksını oluşturur. Femur başı merkezi ile femur kondillerinin orta hattını birleştiren çizgi ise

femur mekanik aksını belirler.(22)(Şekil 12) Femur mekanik aksı ile anatomik aksı arasında ortalama 5° ile 7° derece arasında bir açı vardır. Bu açı farkı diz protezi cerrahisinde valgus kesme açısı olarak tanımlanır. Çok kısa boylu kişilerde bu açı farkı 7° derecenin üzerinde olabilirken çok uzun boylu kişilerde ise genelde 5° derecenin altındadır.

Tibia anatomik aksı ve mekanik aksı aynı hatta olup her iki tibial eminensin orta noktası ile ayak bileği orta noktasını birleştiren çizgiden meydana gelir. Alt ekstremitenin anatomik aksı tibia ve femur anatomik akslarının birleştirilmesi ile oluşur. Alt ekstremitenin mekanik aksı ise femur başı merkezi ile tibiotalar eklemin orta noktasını birleştiren hattadır.(Şekil 12)



Şekil 12: Alt ekstremite anatomik ve mekanik aksları

2.4. Gonartroz

Osteoartrit (OA) 50 yaşın üzerindeki insanlarda oldukça yaygın olarak görülen bir kas-iskelet sistemi problemidir. OA en sık görülen kronik romatizmal hastalık olup başta kıkırdak ve kemik doku olmak üzere tüm eklem yapılarını etkileyen dinamik bir süreçtir. Toplumdaki sıklığı, ortalama yaşam süresinin

uzaması, obezitenin artması ve hareketsiz yaşam tarzının yaygınlaşması gibi nedenlerle giderek artmaktadır. Sosyo-ekonomik önemli kayıplara yol açan hastalığın tedavisi bu nedenle daha da önem kazanmıştır. (23)

ABD’de kalça osteoartriti yılda her 100.000 kişiden 88’ini etkilerken bu sayı diz osteoartriti için 240’tır.

Bağ doku yapısında olan kıkırdak kemiğe sıkıca yapışıktır ve kalınlığı eklem yüzüne göre 1-6 mm arasında değişir. Eklem yüzlerinin birbiri üzerinde hareketinden sorumludur. Makroskopik olarak parlak mavi olan kıkırdak yaş ilerledikçe sarı ve mat bir görünüm alır. Eklem kıkırdağının amacı yük taşımanın yanı sıra temas yüzeyi de oluşturmaktır. Eklem kıkırdağı sinir, damar ve lenfatik dokular içermez.(24) Erişkinlerde çift difüzyon sistemi ile beslenir. Sinovyal dokunun dış kısmı daha kanlı olduğundan, önce sinovyal dokudan sinovyal sıvıya difüzyon olur. Oradan da kıkırdaktaki membrandan 6-8 nm.lik porlardan geçerek kondrositlere ulaşacak şekilde ikinci bir difüzyon olur. Ayrıca aktif transport ve aralıklı yüklenmenin yaptığı pompalama da beslenmede önemli yer tutar.

Eklem kıkırdağının yapısı ile içeriği osteoartrit ve bundan bağımsız olarak yaşlanma ile birlikte değişikliğe uğramaktadır. Bu değişiklikler bazı yönlerden benzerlik göstermesine rağmen bazı yönleriyle birbirinden ayrılır. (Tablo 1)

	<i>Yaşlanma</i>	<i>Osteoartrit</i>
<i>Su içeriği</i>	Azalır	Artar
<i>Kollojen Yapısı</i>	Değişmez	Dezorganize
<i>Proteoglikan İçeriği</i>	Azalır	Azalır
<i>Proteoglikan Sentezi</i>	Değişmez	Artar
<i>Kondrosit Boyutu</i>	Artar	Değişmez
<i>Kondrosit Sayısı</i>	Azalır	Değişmez
<i>Elastik Modülüs</i>	Artar	Azalır

Tablo 1: Yaşlanma ve osteoartritte kıkırdak yapısı

Genel olarak osteoartroz ve alt başlığı olarak gonartroz etyolojik sebepleri bakımından primer ve sekonder olarak iki sınıfta incelenir. Primer osteoartrit sıklıkla herediterdir. Heberden nodülleri ile birlikte seyreden primer generalize osteoartrit kadınlarda dominant, erkeklerde resessif olan otozomal bir gen ile taşınır. Bu nodüllerin eşlik etmediği generalize osteoartrit ise poligenik bir geçiş gösterir. Generalize osteoartritte HLA A1 ve HLA B8'in artmış sıklıkta görülmesi genetik predispozisyonun da rol oynadığını düşündürmektedir. Sekonder osteoartrit ise travma ya da daha önceden var olan ve eklem kıkırdağını etkileyen bir hastalık sebebi ile eklem kıkırdağının bozulması sonrası gelişir. Bu sebepler arasında okronosis, akromegali, hemokromatoz, kalsiyum kristal birikimi, gelişimsel kalça dizplazisi, bacak boyu eşitsizliği, hipermobilitate sendromları, büyük eklem travması, eklemlerde kırık ya da osteonekroz varlığı, mesleki kronik zedelenmeler, inflamatuvar artropatiler(RA,JRA vb), septik artrit sayılabilir.(25,26)

Gonartroz risk faktörleri arasında gösterilen artiküler travma, mesleki deformasyonlar, sık tekrarlı dizin derin fleksiyonu, obezite ve metabolik sendrom(santral obezite,artmış kan basıncı, dislipidemi, artmış kan glukoz seviyesi) modifiye edilebilir sebepler olarak sıralanabilir. Buna karşın kadın cinsiyet, ileri yaş, genetik yatkınlık ve ırk özellikleri değiştirilemez risk faktörlerini oluşturur.

Gonartrozda medial tibiofemoral, lateral tibiofemoral ve patellofemoral olarak tanımlanmış 3 kompartmandan biri veya daha fazlası tutulur. Hareketle artan istirahatle azalan ağrı, uzamış istirahattan sonra ortaya çıkan tutukluk, krepitasyon, eklem çevresinde hassasiyet pasif veya aktif hareketle ortaya çıkan ağrı görülebilir. Gonartrozda eklem ağrısı çoğu zaman ilk belirtidir. Erken dönemde ağrı eklemi kullanmakla ortaya çıkarken giderek bu ağrı sürekli ve şiddetli hale gelir. Ağrı genellikle birden fazla faktöre bağlıdır ve marjinal kemik proliferasyonlarının periostu kaldırması, subkondral kemiğin basınca maruz kalması, trabeküler mikrokırıklar sebepler arasında sayılabilir. Hastalığın geç dönemlerinde ise kapsüller fibrozis, eklem kontraktürü ve kas güçsüzlüğü de ağrıya katkıda bulunur.(25,27)

Fizik muayene sırasında saptanan bulgular gonartroz şiddeti ile bağlantılı olarak farklılık gösterebilir. Krepitasyon , ağrılı diz fleksiyonu ve ekstansiyon

kısıtlılığı, eklem şişliği, instabilite, effüzyon, kilitlenme, kas atrofi ve güçsüzlüğü, muayene sırasında saptanabilir.

Radyolojik değerlendirmeler hem hastalığın tanısı hem de şiddetinin saptanması için gereklidir. Gonartrozun değerlendirilmesi için direk grafiler ayakta yük vererek çekilmelidir. Standart olarak 30° derece fleksiyonda diz ön ve yan grafileri ile patella tanjansiyel grafileri yeterlidir. Gonartrozda radyolojik olarak eklem aralığında daralma, osteofitler, subkondral kemik sklerozu, subkondral kemik kistleri, kemik kollapsı, eklem içi serbest cisimler, deformite ve subluksasyon izlenebilir.(28)

Gonartrozda spesifik bir laboratuvar bulgusu yoktur. Sekonder gonartroz sebebi olan romatoid artrit, juvenil romatoid artrit vb altta yatan bir hastalık olmadığı sürece sedimentasyon, kan biyokimyası, tam kan sayımı ve tam idrar tetkiki normaldir. RF ve ANA negatiftir.

Gonartroda tedavi yaklaşımlarının temel amacı kişinin ağrı ve hareket kısıtlılığından kaynaklanan düşen hayat kalitesinin yükseltilmesidir. Güncel tıpta henüz kayba uğrayan eklem kıkırdağını birebir yerine koyabilecek bilimsel olarak inandırıcılığı kanıtlanmış medikal ya da fiziksel bir yöntem bulunamamıştır.(29)

Tüm tedavi modaliteleri cerrahi olmayan başlangıç tedavileri ve cerrahi tedaviler olarak iki grupta incelenebilir. Cerrahi olmayan tedaviler genellikle belirli bir program dahilinde birkaç tedavi yönteminin birlikte kullanılması ile uygulanır. Semptomatik gonartrozu bulunan hastalarda ağrı ve enflamasyonun giderilmesinde nonsteroidal antiinflamatuvar ilaçlar ilk tedavi seçeneğidir. İlaç seçimi hekimin tercihe, hastanın seçilen ilaca uyumluluğuna ve ilaç maliyet uygunluğuna göre değişebilir. Tedavi süresinin uzunluğu ilaç etkinliğine ve olası yan etkilerine göre belirlenir. Medikal tedavi yanında vücut kitle indeksi 25'in üzerinde olan hastalar için diyet ile birlikte düşük etkili kişiye özel aerobik egzersiz programlarının oluşturulması gerekir. Fizik tedavi ve rehabilitasyonda yine kişiye özel programlar bir fizyoterapist gözetiminde yapılmalı ve ev egzersizleri programa dahil edilmelidir. Fizik tedavi programları sonrası elde edilen kazanımlar programın bırakılmasından 6 ay sonra başlangıç seviyesine gerilemektedir.

Fizik tedavi modaliteleri ve medikal tedaviden fayda görmeyen ileri vakalarda cerrahi tedavi seçenekleri de artrozun bulunduğu kompartmana hastanın yaşına artrozun derecesine göre farklılık göstermektedir. Bazı erken evre gonartroz hastalarına artroskopik lavaj ve debridman uygulansa da bu tedavi yöntemi sonuçları bakımından yüksek kanıt düzeyine ulaşmamaktadır. Yalnızca medial kompartman artrozu bulunan genç hastalarda medial kompartmandaki yükü azaltacak yüksek tibial osteotomi cerrahisi uygulanabilir. Yine tek kompartman artrozu bulunan seçilmiş vakalarda unikondiler diz artroplastisi bir tedavi seçeneğidir. İleri gonartroz vakalarında ve birden fazla kompartmanda artrozu bulunan hastalar için günümüzde uzun sağkalım süreleri ve postoperatif hasta memnuniyeti açısından total diz artroplastisi en yüz güldürücü tedavi seçeneğidir.

2.5. Total Diz Artroplastisi

2.5.1. Total Diz Artroplastisinde İmplant Seçenekleri

Total diz artroplastisinde kullanılan protez materyalleri kullanılmaya başlandığı tarihten itibaren birçok değişime uğramış, bazı implant materyalleri başarısız sonuçlar nedeniyle terk edilmiş, bazı tasarımlar ise doğru endikasyonların belirlenmesi ve yüzey seçeneklerindeki gelişmeler sayesinde tekrar kullanım alanı bulmuşlardır.

Uygun bir protez tasarımı için Freeman ve arkadaşlarının yaklaşık 40 yıl öncesinde belirlediği prensipler halen güncelliğini korumaktadır. (30). Freeman ve ark.'na göre iyi bir protez tasarımı şu özelliklere sahip olmalıdır.

- Kemik kesileri gerektiğinde salvaj prosedürlere izin verecek kadar az olmalı.
- Gevşeme riski en aza indirgenmeli.
- Mümkün olduğunca az aşınma ürünü meydana getirmeli ve oluşan ürünlerin düşük aktivitede olması sağlanmalı.
- Mümkün olduğunca az ölü boşluk bırakarak enfeksiyon riski minimumda tutulmalı.

- Uzun intramedüller stemlerin kullanımından kaçınarak enfeksiyona sekonder komplikasyonlar en aza indirgenmeli.
- Standart bir cerrahi teknik olmalı.
- En az 5 derece hiperekstansiyon ve 90 derece fleksiyona izin vermeli.
- Belli bir miktar rotasyona izin vermeli.
- Aşırı harekete engel olacak yumuşak doku dengesi sağlanmalı.

Total diz artroplastisi cerrahisinde kullanılan materyalleri birçok farklı yönüyle sınıflamak mümkündür. Arka çapraz bağı koruyan ve kesen protezler, fiksasyon özelliğine göre çimentolu, çimentosuz ve hibrid protezler, insert hareketliliğine göre sabit ve hareketli insertli protezler, kısıtlayıcılık özelliğine göre kısıtlayıcı olmayan, yarı kısıtlayıcı veya tam kısıtlayıcı protezler, eklem yüzey özelliğine göre metal veya seramik yüzeyli protezler olarak kullanılan implantlar çeşitlilik göstermektedir.

2.5.1.1. Arka Çapraz Bağı Koruyan Protezler:

Total diz artroplastisi uygulaması sırasında arka çapraz bağı korunup korunmaması konusu protez cerrahisinin başlangıcından bugüne kadar süregelen ve tartışılan bir konudur. Arka çapraz bağı yapısında bulunan mekanoreseptörler ile propriosepsiyona katkısı ,bu cerrahi tipinde kemik stoğunun daha çok koruması ve diz eklem hareketlerinin daha iyi taklit edilebilmesi, eklem uyumunun az olması nedeni ile protez kemik bileşkesine binen yüklerin daha az olması çapraz bağ koruyan modellerin avantajlarıdır.(31) Arka çapraz bağı koruyan protezlerde femoral roll back mekanizmasının işlev görmeye devam etmesi sayesinde bağ kesen protezlere göre daha fazla hareket açıklığı elde edilebilmektedir.

Arka çapraz bağ koruyan tasarımların kullanılabilmesi için işlev gören sağlıklı bir arka çapraz bağı ve bağı fonksiyon görebileceği uygun bir yumuşak doku dengesine ihtiyaç vardır. Yapılan bir çalışmada ileri derece artrotik dizlerin yalnızca %17 sinde sağlıklı bir arka çapraz bağı rastlanmış olup olguların %63 lük kısmında arka çapraz bağıda belirgin dejenerasyon saptanmıştır.(32) Ayrıca romatoid artritli hastalarda çapraz bağların kopma riski çok fazladır. Fonsiyonelliğini yitirmiş bir arka çapraz bağ fleksiyon sırasında instabiliteye yol açabilir. Eski bağ koruyan

tasarımlara nazaran yeni tasarımlarda bu risklerden dolayı ara parçanın eklem uyumu bir miktar arttırılmış olsada bu protez dizaynının kullanımasında hasta seçimi ve cerrahın yeterli tecrübeye sahip olması uzun dönem sağkalım açısından önemlidir. Bu sebeplerden dolayı romatoid artrit hastalarında, ileri derecede koronal plan deformitesi varlığında, revizyon diz protezi cerrahilerinde, ileri derecede kontraktürü olan dizlerde bağ koruyan diz protezleri önerilmemektedir.

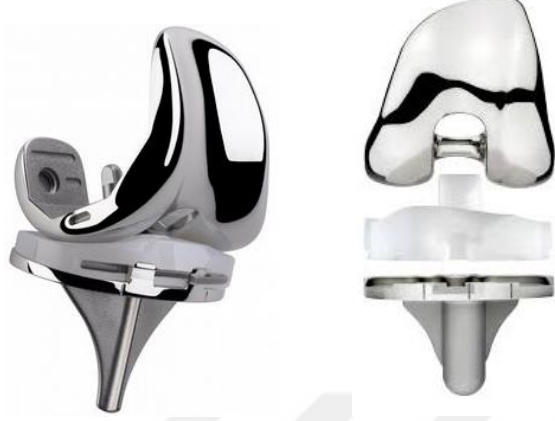2.5.1.2. Arka Çapraz Bağı Kesen Protezler

Arka çapraz bağı kesilmesi ya da korunması cerrahın tercihine bağlı bir kavram olsa da romatoid artrit varlığında, 20° dereceden fazla sabit fleksiyon, ileri derecede varus/ valgus deformitesi olması durumunda, daha önce patellektomi geçirmiş olgularda ve geçirilmiş yüksek tibial osteotomi hikayesi mevcut olan hastalarda genel yaklaşım arka çapraz bağı kesilmesidir.(33) Arka çapraz bağı kesilmesi cerrahi alanın daha rahat görülmesini sağlamakta ve tekniği kolaylaştırmaktadır. Yumuşak doku dengesinin sağlanmasındaki yetersizlikleri AÇB koruyan modellere göre daha fazla tolere edebilmeleri de bu olgularda daha çok tercih edilmelerini sağlamaktadır.

Arka çapraz bağı kesilmesi tibianın diz eklemi hareketi sırasında posteriora luksasyonu riskini arttırır. Arka çapraz bağı kesen protez tasarımlarında geliştirilen *cam-post(diş-yuva)* mekanizması sayesinde bu sorun aşılmaya çalışılmıştır. Bağ kesen diz protezi tasarımında fleksiyonda posterior sıkışma riski azaldığı için polietilen ara parçanın eklem uyumu arttırılmış olup bu sayede fleksiyon ve ekstansiyonda daha stabil bir protez tasarımı oluşturulabilmiştir. *Cam-post* mekanizmasında sıçrama mesafesi 16 mm üzerinde olduğu için yüksek fleksiyon derecelerinde dahi stabil bir eklem elde edilebilir.(34)

Bağ koruyan diz protezi tasarımları femoral roll-back mekanizmasının işlemesine izin verdiği için bağ kesen diz protezlerine göre daha fazla hareket açıklığı sağlayabilmektedir. Ancak geleneksel tasarımlardan farklı olarak yeni nesil bağ kesen diz protezlerinde *cam-post* mekanizması daha posteriora taşınarak hareket açıklığı arttırılabilmektedir. Bağ kesen diz protezlerinde yumuşak doku dengesinin daha kolay sağlanması bir avantaj olarak gösterilebilir. Bunun yanında *cam-post* sıkışması ve buna bağlı aşınma ürünlerinin potansiyel etkileri, kemik kesinin daha fazla olması

ve patellar clunk sendromu bağ kesen diz protezlerinin dezavantajları olarak sıralanabilir.(34)



Şekil 13: Sırasıyla bağ koruyan ve bağ kesen protez tasarımları

2.5.1.3. Mobilitesine Göre İnsert Seçenekleri

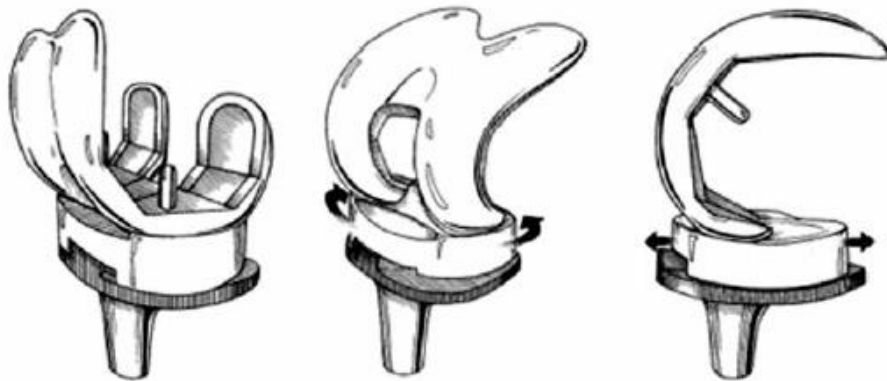
Yapılan floroskopik çalışmalar toatal diz artroplastisi yapılan hastalarda fleksiyon ve ekstansiyon hareketleri sırasında normal dizde görülmeyen anterior femoral translasyon, ters aksiyel roytasyon ve femoral kondiler kalkma hareketlerinin meydana geldiğini göstermiştir. Bu hareketlerin getirdiği ek kuvvetlerin polietilen(PE) ara parçanın eklem yüzü ile arka yüzünde erken aşınmaya ve bunun sonucunda erken aseptik gevşeme gibi sorunlara yol açtığı düşünülmektedir. Günümüzde diz protezi yapılan hasta popülasyonunun gençleşmesi ile birlikte fonksiyonellik ve protez sağ kalımında artan beklentiler göz önüne alındığında hareketli ara parça kullanımı bu beklentileri karşılayabilme potansiyeli açısından önem kazanmaktadır.(34) Teorik olarak bu tasarımlarda insertin hareketli olması sayesinde PE'ye ve tibial komponent kemik bağlantısına iletilen torsiyonel kuvvetler azalmaktadır. Kondil uyumunu azaltmadan insert-tibial komponent arasında hareketin sağlanması, stabiliteyi azaltmadan hareketliliği artırmayı ve aşınmada azaltmayı mümkün kılmaktadır.

a) Rotasyonel Hareketli İnsertler

Hareketli polietilen ara parçalar sadece rotasyona izin veren veya hem rotasyon hem de sagittal planda ön-arka translasyona izin veren modeller olarak sınıflanabilir. Sadece rotasyona izin veren dizaynlarda polietilen ara parçanın üst yüzeyi translasyonel aşınmaya maruz kalırken arka yüzeyde rotasyonel bir aşınma gözlenir. Rotasyonel ara parçaların her iki yüzeyinde hareket olması akla arka yüzey aşınmasında bir artış olup olmayacağı sorusunu getirmektedir. Minoda ve arkadaşları sabit ve rotasyonel hareketli ara parçalı protezleri karşılaştırdıkları bir in-vivo çalışmada her iki tasarım arasında parçacık miktarı, boyutu ve biyoaktifliği açısından fark bulamamışlardır.(35)

b) Çok Yönlü Hareketli İnsertler:

Çok yönlü hareketli polietilen ara parçalar hem rotasyonel harekete hem de sagittal planda ön-arka yönde translasyona izin vermektedir. Bu insert dizaynında yüzey aşınma yönleri sadece rotasyona izin veren insertlerden farklıdır. Polietilen ara parçanın taşıyıcı yüzeylerine etkiyen kuvvetler aynı anda farklı yönlerde doğru olduğundan ara parçada coğrafik aşınma meydana gelir. Ancak klinik izlemde polietilen yetmezliği açısından hareketli insertler arasında bir fark saptanmamıştır.(34)



Şekil 14: Sabit ve hareketli insert tasarımları

2.5.1.4. Tespit Seçeneğine Göre İmplant Çeşitleri:

Total diz artroplastisi cerrahisinde kullanılan implantların kemik ile tespiti genel olarak çimentolu ve çimentosuz seçenekler olmak üzere ikiye ayrılır. Bunun yanında sadece tibial komponentin tibiaya oturduğu yüzeyin çimentolandığı stem kısmın çimentosuz olarak implante edildiği hibrid modeller de vardır. Günümüzde kullanılan implant seçeneklerinin modülerite, insert özellikleri ve kısıtlayıcılıkları bakımından farklı özelliklere sahip olduğundan hangi tespit seçeneğinin daha üstün olduğunun belirlenebilmesi oldukça güçtür.

a) Çimentolu Total Diz Artroplastisi:

Artroplastide tespit materyali olarak kullanılan kemik çimentosu olarak ilk akla gelen polimetilmetakrilat(PMMA) olarak da bilinen akrilik kemik çimentosudur. Bu materyal ortopedi alanında 60 yıldan fazla süredir kullanılmaktadır. Başlangıçta diş hekimliği alanında kullanılan bu materyali ortopedi alanında ilk olarak kalça protezi ameliyatlarında Charnley kullanmıştır.(36)

Günümüzde kullanılan akrilik kemik çimentosu sıvı haldeki monomer ve toz haldeki polimer olmak üzere iki kısımdan oluşur. Monomer olarak sıvı kısmın içinde metilmetakrilat (MMA) ve etkinleştirici olarak dimetil-para-toluidin (DMpT) bulunur. Toz kısım ise PMMA ve tepkimeyi başlatıcı olarak dibenzoyl peroksit (BPO) içerir. Bunun yanında toz kısmın içinde radyopaklaştırıcı zirkonyum dioksit ya da baryum sülfat bulunur. Kemik çimentosunun içinde sıvı ve toz kısımda renk maddesi olarak krolofil yer alır. Ayrıca kemik çimentosu içine antibiyotik eklenebilir.(37)

Kemik çimentosunun hazırlanması ve kemiğe uygulandıktan sonra sertleşmesine kadar geçen zaman dört safhada incelenmiştir. Birinci safha, toz ve sıvı kısmın elle veya vakumlu bir karıştırıcı ile karıştırıldığı ve yaklaşık bir dakika süren karıştırma safhasıdır. İkinci safha, karıştırma işleminden sonra çimentonun akışkanlığının ve yapışkanlığının azalarak kemiğe uygulanmasına hazır hale gelene kadar süren bekleme safhasıdır. Bu süre ortam ısısına bağlı olarak değişkenlik gösterir. Üçüncü safha çimentonun kemiğe uygulandığı uygulama safhasıdır. Erken uygulamalarda kemikteki sızıntı şeklindeki kanama nedeniyle ve geç uygulamalarda

da akışkanlığın azalmasından dolayı kemik-çimento tutunmasında azalmaya neden olabilir. Son safha sertleşme olarak adlandırılır. Bu safhada polimerizasyon nedeni ile ısı açığa çıkar. İn vitro ortamda ortam ısısı 100 dereceye kadar ulaşabilir.(38)

Çimentolu diz protezlerinde protez yüzeyinin kumlanması, çıkıntılı ve kanatlı stem kullanılması, çimento sızmasını önleyecek kenarlıklar ve çimentolama esnasında basınçlı çimento uygulaması gibi yöntemlerle protez çimento tutulumu en üst seviyeye çıkarılmaya çalışılır.(39) Bu yöntemlerle çimentolu diz protezleri çok uzun yıllardır kullanılmaktadır ve bu yöntemin başarılı uzun dönem sonuçları bildirilmiştir.

b) Çimentosuz total diz artroplastisi:

Total diz artroplastisi sonrası genç aktif bireylerde protez tespitinin uzun süre sağkalımının istenmesi , enfeksiyon gelişiminin azaltılması, biyointegrasyonun artması , daha az kemik kaybı ile revizyon gibi konuların önem kazanması sonrası çimentosuz diz protezi tasarımı ve uygulamaları hız kazanmıştır.

Çimentosuz diz protezi tasarımlarında protez-kemik tutulumunun ilk aşamada zayıf olması ve makaslama kuvvetleri sonrası oluşan mikro hareketlerin en aza indirilmesi amacıyla, sınırlayıcılığı minimum olan bağ koruyan modeller daha çok tercih edilmektedir. Çimentosuz protezlerde osteointegrasyon amacıyla gözenekli kaplama(*porous coating*) ve osteokondüktif etkisi olan hidroksiapatit kaplı materyaller kullanılmaktadır. Bunun yanında tibial komponentin primer tespiti için kansellöz vidalar kullanılabilir. Çimentosuz femoral komponent femur distalini bir pense gibi kavradığından genellikle fleksiyon-ekstansiyon ve rotasyon kuvvetlerine oldukça dayanıklıdır.(40) Bu nedenle femoral komponentin tespiti tibial komponente göre daha kolaydır.

Çimentosuz tibial komponent kullanımı sonrası tibia proksimalinde kemik kütlelerinin korunumunun artacağı öngörülmüşse de yapılan çalışmalar HA kaplamasına rağmen tibia proksimalinde önemli ölçüde osteoliz geliştiğini göstermiştir.(41) Bu sorunu aşmak için kalça protezlerinde başarı ile kullanılan ve %80 poroziteye sahip yapısı ile tantulum bir seçenek olarak sunulmuştur.

Tantulumun elastik modülüsünün düşük olması fizyolojik yük transferini sağlar ve güç kalkanı etkisini azaltır. Standart poroz kaplamalara göre 2-3 kat daha fazla kemik tutunması sağlar.(42) Minoda ve ark. yaptıkları çalışmada çimentosuz tantalum tibial komponentleri çimentolu Co-Cr alaşım olanlarla kıyaslamış ve proksimal tibia lateralinde Co-Cr komponentlere kıyasla kemik yoğunluğunun göreceli olarak arttığını, hatta ameliyat öncesi değerler ile arasında anlamlı fark olmadığını bildirmişlerdir.(42) Gelişen teknoloji ile birlikte çimentosuz diz protezleri daha kullanılabilir hale gelmekte, osteointegrasyon kapasitesi ve stabilitenin artması ile birlikte bağ kesen protez tasarımlarında hızla artmaktadır.

2.5.1.5. Diz Protezlerinde Hareket Sınırlayıcılığı

Total diz artroplastisinde amaç ağrısız ve fonksiyonel bir eklem elde edebilmektir. Fonksiyonel yönden başarılı bir artroplasti için postoperatif dönemde fizyolojik eklem hareketine en yakın hareket açıklığının sağlanabilmesi amaçlanır. Ancak yeterli hareket açıklığını sağlanırken stabiliteden ödün verilmemelidir. Deformitenin fazla olduğu, yeterli kemik stoğunun bulunmadığı, eklem bağ stabilitesinin kaybolduğu durumlarda kullanıcak protezin yüksek stabiliteye sahip olması gerekir. Protez stabilitesinin artması ile fonksiyonelliği arasında ters bir ilişki vardır. Bir protezde stabilite arttıkça hareketlilik azalmaktadır.(34) Genel olarak hareket sınırlayıcılığına göre diz protezleri sınırlayıcı olmayan, yarı sınırlayıcı ve sınırlayıcı protezler olarak sınıflandırılırlar.

a) Sınırlayıcı Olmayan Diz Protezleri:

Sınırlayıcı olmayan protezler eklemde fizyolojik hareketlerine postoperatif dönemde en çok izin veren protezlerdir. Bu tip protez tasarımları eklem anatomisine en yakın şekilde dizayn edildiğinden fleksiyon-ekstansiyon açıklığının yanında dizin aktif rotasyonel hareketlerine de (*screw-home*) izin verirler. Makaslama kuvvetleri ve torsiyonel kuvvetler en aza indiğinden kemik protez bileşkesine çok daha az yük binmektedir. Ancak bu protezlerin uygulanabilmesi için kemik kaybının en az düzeyde olması, en az 90° derecelik hareket açıklığının bulunması, aşırı fikse varus-

valgus deformitesinin olmaması ve kollateral bağlar ile AÇB nin işlevsel olması gerekir.(43)

b) Yarı Sınırlayıcı Diz Protezleri:

Yarı sınırlayıcı diz protezleri günümüzde en yaygın olarak kullanılan gruptur. Arka çapraz bağı koruyan ve arka çapraz bağı kesen protezler yarı sınırlayıcı diz protezleri grubunda yer almaktadır. Bağ koruyan diz protezleri bu grupta sınırlayıcılık özelliği en az olan dizaynlardır. Arka çapraz bağı korunması femoral *roll-back* mekanizmasının çalışması sayesinde bağ kesen protezlere göre daha fazla fleksiyon açıklığı sağlayabilmektedir. Ancak 20 dereceden fazla fleksiyon kontraktürü, romatoid artrit, geçirilmiş yüksek tibial osteotomi ve ileri varus-valgus deformiteleri varlığında arka çapraz bağı kesen diz protezleri kullanılmalıdır. Bağ kesen diz protezleri daha sınırlayıcı özellikte olmalarına rağmen bağ dengesi ve stabilitenin daha kolay sağlanması açısından avantajlıdır.

c) Sınırlayıcı Diz Protezleri:

Sınırlayıcı diz protezleri aşırı kemik ve yumuşak doku kaybının olduğu cerrahi sonrası yeterli bağ dengesinin sağlanamadığı durumlarda tercih edilirler. Femoral ve tibial komponentlerin birbirinden bağımsız olduğu ancak varus-valgusa izin vermeyecek derecede yüksek post mekanizmasına sahip modüler protezler ile bir miktar rotasyona izin veren veya rotasyonu tamamen kısıtlayan menteşeli diz protezleri bu grupta yer alır.(34) Sınırlayıcı grupta yer alan diz protezleri eklem hareketini birçok planda kısıtlamaları nedeni ile yükün büyük kısmı kemik-çimento ve protez-çimento ilişkisinin olduğu kısımlara iletilmektedir. Bu durum erken gevşeme ya da implant kırılmalarına yol açarak implant sağkalımını önemli ölçüde kısıltmaktadır.



Şekil 15: Sırasıyla yüksek postlu sınırlayıcı ve menteşeli protez tasarımları

2.5.2. Total Diz Artroplastisi Endikasyon Ve Kontrendikasyonları

Total diz artroplastisinin primer amacı artroz kaynaklı diz ağrısının cerrahi olarak tedavi edilmesi ve fonksiyonel bir diz elde edilmesidir. Bunun yanında varsa eşlik eden deformiteler de düzeltilmelidir. Diz protezi endikasyonu konulmadan önce mutlaka mevcut diz ağrısının kaynağı araştırılmalıdır. Spinal hastalıklardan kaynaklanan radiküler ağrılar, aynı taraf kalça ekleminde yansıyan ağrılar, periferik vasküler hastalıklar, menisküs patolojileri ve bursit gibi nedenlerden kaynaklanan ağrılar öncelikli olarak dışlanmalıdır. Hastanın mevcut klinik bulguları ile radyolojik bulguları artroz kaynaklı diz ağrısı ile uyumlu olmalıdır. Cerrahiye karar verilmeden önce medikal tedaviler, aktivite modifikasyonu, fizik tedavi modaliteleri, baston kullanılması gibi konservatif yöntemler denenmiş olmalıdır. Çünkü eklem aralığı tamamen kapanmamış hastaların cerrahi sonrası sonuçları hasta memnuniyeti açısından yeterince yüzgüldürücü olmayabilmektedir.

Dizin primer osteoartriti en sık görülen total diz artroplastisi endikasyonudur. Bu hastalarda cerrahiye karar verme aşamasında kişinin yaşı, mesleği, kilo durumu ve sosyal yaşamı göz önünde bulundurulmalıdır.

Romatoid artrit ve özellikle jüvenil romatoid artrit gibi çoklu eklem tutulumu ile seyreden hastalıklarda kişinin eklem fonksiyonları önemli ölçüde kısıtlandığından hasta genç yaşta olsa bile artroplastisi endikasyonu konulabilmektedir.

Osteonekroz sonrası subkondral femoral kondiler kollaps, kondrokalsinozis, psödogut gibi hastalıklarda gelişen kırıkta hasarı ve şiddetli ağrılar nedeniyle total diz artroplastisi uygulanabilir.

Şiddetli patellofemoral artrozu olan hastalarda cerrahi sonrası fonksiyonel beklenti nedeni ile patellektomi yerine total diz artroplastisi daha uygun bir seçenek olabilir.

Total diz artroplastisi kontrendikasyonları kesin ve rölatif kontrendikasyonlar olarak ikiye ayrılabilir. Diz eklemine primer enfeksiyonu veya başka bir odak kaynaklı geçirilmiş enfeksiyon olmasına rağmen enfeksiyon odağının tedavi edilemediği durumlarda, diz eklemi ekstensör mekanizmasının disfonksiyonu, kas zayıflığına bağlı rekurvatum deformitesi ve ağrısız iyi bir fonksiyona sahip diz eklemi artrodezi varlığı total diz artroplastisi için kesin kontrendikasyon oluşturan durumlardır.

Rölatif kontrendikasyon oluşturan durumlar tartışmaya açıktır. Hastanın anestezi almasına engel oluşturan komorbiditelerin varlığı ve cerrahi sonrası yara iyileşmesinde potansiyel risk oluşturabilecek ek hastalıklar genel olarak rölatif kontrendikasyonlar arasında sayılabilir.

Gonartrozu bulunan bir hastanın ipsilateral koksartrozunun olması cerrahi önceliği açısından rölatif kontrendikasyon oluşturabilir. Total kalça artroplastisi sonrası ipsilateral gonartroz varlığında rehabilitasyon öncelikli total diz artroplastisi yapılan bir hastaya göre çok daha kolaydır. Bu nedenle öncelikli olarak koksartrozun tedavi edilmesi önerilir.

Diğer rölatif kontrendikasyonlar arasında opere edilecek ekstremitede aterosklerotik damar hastalığı bulunması, operasyon bölgesinde psöriazis gibi bir cilt hastalığının olması, venöz staza eşlik eden rekürren sellülit varlığı, nöropatik artropati, morbid obezite ve rekürren üriner sistem enfeksiyonları sayılabilir.

2.5.3. Çimentosuz Total Diz Artroplastisinde Cerrahi Teknik

2.5.3.1. İnsizyon

Total diz artroplastisi cerrahisinde en sık kullanılan insizyon anterior orta hat insizyonu olmakla birlikte anterior medial ve lateral parapatellar insizyonlar da tanımlanmıştır. Değişik varyasyonlar var olmasına rağmen genel olarak yapılan anterior orta hat insizyonlarda safen sinirinin infrapatellar dalı risk altındadır. Cerrahi sırasında bu yapının zarar görmesi durumunda ameliyat sonrası hastanın dizinin dış kesiminde hissizlik gelişebilir. Bu risk hakkında hastaya önceden bilgi verilmesi önerilir.

İnsizyon esnasında dizin fleksiyon pozisyonunda olması önerilir. Böylece cilt altı dokular orta hattan uzaklaşır ve disseksiyon sırasında cerraha kolaylık sağlar. Daha önceden insizyon bölgesinde kullanılabilir bir longitudinal insizyon skarı mevcutsa öncelikli olarak insizyon bu hatta yapılmalıdır. Eğer birden fazla insizyon skarı mevcutsa, bu bölgede cilt beslenmesi daha çok medial taraftan gerçekleştiğinden cilt dolaşımını riske atmamak için en lateraldeki insizyonu hattının kullanılması önerilir.

Yapılacak insizyonun yeterli uzunlukta olmaması ekartasyon sırasında aşırı cilt gerilmesine ve dolayısı ile bölgesel cilt nekrozlarına yol açabilir.(44)

2.5.3.2. Artrotomi

Total diz artroplastisinde cilt insizyonu sonrası ekleme ulaşmak için standart olarak medial parapatellar, subvastus, midvastus ve lateral parapatellar artrotomiler tanımlanmıştır. Bununla birlikte daha geniş bir cerrahi yaklaşım gerektiğinde rektus snip, V-Y quadricepsplastisi ve tibial tüberkül osteotomisi kullanılabilir.

a) Medial Parapatellar Girişim:

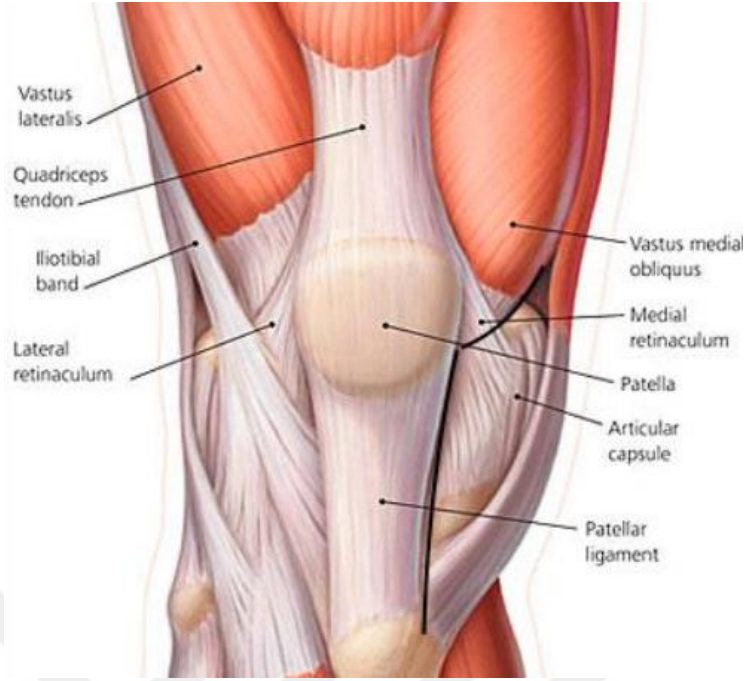
Total diz artroplastisinde en çok kullanılan artrotomi medial parapatellar girişimdir. Bu teknikte cilt ,cilt altı dokular geçildikten sonra artrotomi insizyonu proksimalde quadriceps tendonunun 1/3 lük medial kısmından başlar. Vastus medialis ile insizyon arasında 3-4 mm lik pay bırakılması önerilir. İnsizyon distalde

patella medial sınırından bir hat çizerek patellar tendon medialinde ve tibia anteromedial yüzeyinde 3-4 cm lik bölümü katederek sonlanır. İnsizyon esnasında patella medialinde 5 mm lik bir pay bırakılması artrotominin kapatılmasında kolaylık sağlamaktadır. Artrotomi distalinde patellar tendonun korunması önemlidir. Patellar tendona insizyon sırasında zarar verilmesi durumunda patella laterale evert edilirken tendon kopabilir ve ekstansör mekanizma zarar görebilir. Bir diğer önemli nokta da medial parapatellar artrotomi yapılan hastalarda lateral retinakular gevşetme yapılmasıdır. Bu durumda patella beslenmesi bozulabilir ve avasküler nekroz riski artar.(44,45)

b) Subvastus girişim:

Subvastus girişim medial parapatellar girişime göre daha anatomik bir artrotomi imkanı sağlar. Subvastus girişim için orta hat veya medial parapatellar cilt insiyonunu takiben proksimalde vastus medialisin distal kısmı intermuskuler septumdan ayrılarak kaldırılır. Daha sonra insizyon distale doğru önce medial retinakulumu keserek patellar tendon medialinde tibia proksimaline ulaşır. Bu artrotominin başlıca avantajları ekstensör mekanizma korunduğundan cerrahi sonrası rehabilitasyonun daha kolay olması, medial parapatellar girişime göre patella dolaşımının daha az riske edilmesi ve daha az lateral gevşetmeye ihtiyaç duyulmasıdır. Ancak subvastus girişimde ekleme ulaşım daha küçük bir insizyondan yapıldığı için sınırlıdır. Aynı zamanda vastus medialis obliquus kasının denerve edilme riski subvastus girişimin dezavantajlarıdır.

Obez hastalarda, yüksek tibial osteotomi hikayesi olanlarda, revizyonlarda ve daha öncesinde parapatellar artrotomi yapılmış vakalarda subvastus girişim rölatif olarak kontrendikedir.(44,45)



Şekil 15: Subvastus girişim

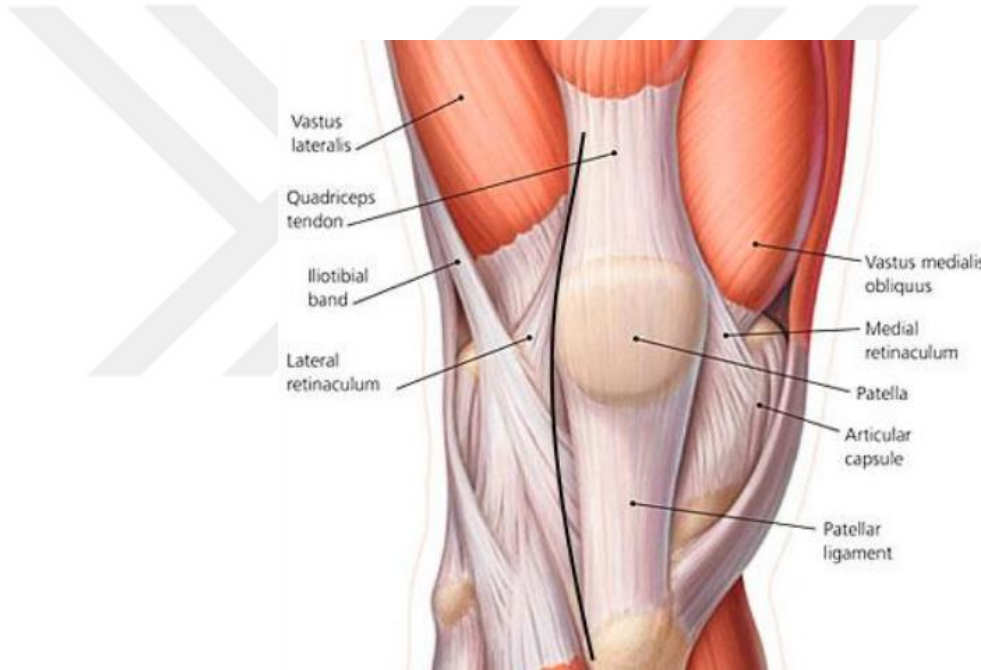
c) Midvastus Girişim:

Midvastus yaklaşım genel itibari ile subvastus yaklaşıma benzerdir. Ancak midvastus yaklaşımda subvastus yaklaşımdan farklı olarak vastus medialis intermuskuler septumdan ayrılmaz, patellanın süperomedial köşesinden itibaren vastus medialis liflerinin uzanımına paralel şekilde kas split olarak ayrılır. Midvastus yaklaşımın distal uzanımı subvastusla aynı olup patella ve patellar tendon medialinden tibia proksimaline uzanır. Vastus medialis lifleri 4.5 cm proksimale kadar güveli olarak split olarak ayrılabilir. Bu uzanım ile süperior genikuler arter riske altılmaz. Ekstensör mekanizma korunduğu için postoperatif rehabilitasyon daha kolaydır. Medial parapatellar yaklaşıma göre uygun patellar trackingin sağlanması daha kolaydır.

Fleksiyon kontraktürü olan ve obez hastalarda midvastus girişim ile ekleme yeterli cerrahi yaklaşımın sağlanması daha zordur. Eklem hareket açıklığı 80 derecenin altında olması, obezite, hipertrofik artrit ve geçirilmiş yüksek tibial osteotomi hikayesi bulunan hastalarda midvastus girişim rölatif olarak kontrendikedir.(46)

d) Lateral Parapatellar Girişim:

Lateral parapatellar yaklaşımda artrotomi insizyonu quadriceps tendonunun lateralinden başlar lateral retinakulumu geçerek distalde patellar tendon lateralinden tibia anterolateraline ulaşır. Bu girişim fikse valgus deformitelerinde lateral gevşetme için yararlı olsa da patellanın mediale everte edilmesi daha zordur. Bu durum cerrahi sırasında mediale ulaşmayı da zorlaştırır. Lateral parapatellar girişimde yaklaşımın genişletilmesi için tibial tüberkül osteotomisine ihtiyaç duyulabilir. İnsizyon patella lateralinden geçtiği için hem patellar dolaşımın bozulma riski azalır, hem de buna ek olarak patellanın laterale subluksasyonu önemli ölçüde önlenmiş olur. (45)



Şekil 12: Lateral parapatellar yaklaşım

e) Genişletilmiş Yaklaşımlar:

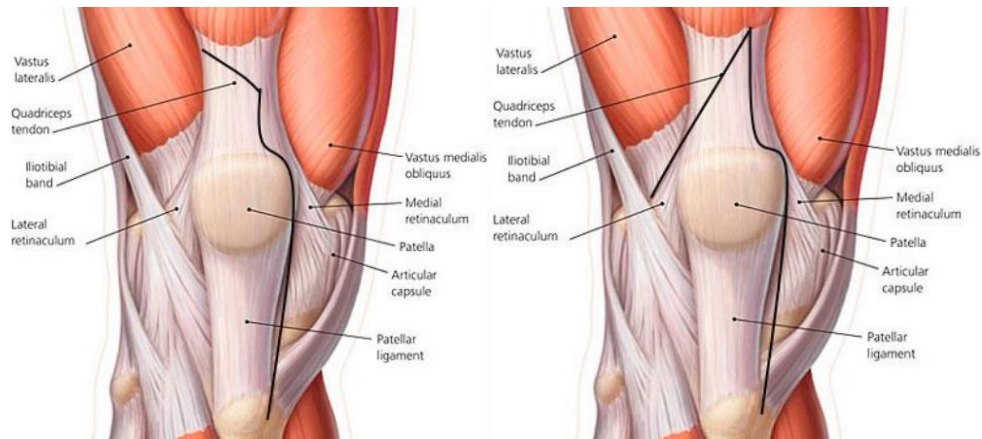
Rektus snip, V-Y quadricepsplasti ve tibial tüberkül osteotomisi genişletilmiş yaklaşımlar olarak tanımlanmıştır.(Şekil 13)

Rektus snip yaklaşımında insizyon distali klasik medial parapatellar yaklaşım ile aynı olup, insizyon proksimalde quadriceps tendonunu 45 derece açı ile oblik olarak kat eder ve medialden vastus lateralise doğru bir uzanım gösterir. Bu girişimde postoperatif rehabilitasyon protokolü açısından standart yaklaşımlara ek

olarak herhangi bir deęişikliğe ihtiyaç yoktur. Diğer genişletilmiş yaklaşımlara göre daha sınırlı bir artrotomi imkanı sağlaması dezavantaj olarak gösterilmektedir.

V-Y quadricepsplasti genişletilmiş yaklaşımlar arasında en iyi görüş imkanı sağlayan girişimdir. Bu girişimde klasik medial parapatellar yaklaşıma ek olarak insizyona proksimalinden lateral retinakulumu doğru quadriceps tendonunu kat eden ikinci bir insizyon eklenir. V-Y quadricepsplasti ile tibial tüberkül ve patellar tendon korunmuş olur. Aynı zamanda bu yaklaşım ile quadriceps tendon boyu uzatılabilir. Ancak cerrahi sonrası hastada quadriceps gücünde zayıflık ve ekstansör lag görülebilir. Posoperatif olarak diz hareketi kısıtlanmalıdır.

Tibial tüberkül osteotomisi özellikle revizyon cerrahilerinde kullanılan bir yaklaşımdır ve diz eklemine mükemmel bir görüş sağlar. Artrotomi için medial parapatellar yaklaşımdaki insizyona ek olarak tibial tüberkülüne içine alan 6 ile 10 cm lik bir osteotomi yapılması gereklidir. Tibial tüberkül osteotomisi genişletilmiş bir yaklaşım olsa da ekstansör mekanizmayı koruması nedeniyle, quadriceps kuvvetinde azalma ve ekstansör lag gibi komplikasyonlara neden olmaz. Ancak osteotomi sonrası osteosentez gereklilięi nedeniyle çoęu cerrah rehabilitasyonda immobilizasyon ve limitli yük verilmeyi tercih eder. İyi bir osteosenteze rağmen nonunion ve cilt problemleri de gelişebilecek komplikasyonlar arasında sayılabilir.(43,45)



Şekil 13: Sırasıyla rektus snip ve V-Y quadricepsplasti yaklaşımları

2.5.3.3. Kemik Kesileri Ve Kemik Yüzeylerin Hazırlanması

Primer total diz artroplastisinde protezin yerleştirilmesi için kemik yüzeylerin hazırlanması, kişiye uygun boyutta protezin kullanılması, uygun komponent dizilimi ile mekanik aksın restore edilmesi, fleksiyon ve ekstansiyonda uygun yumuşak doku dengesinin sağlanması ve optimal patellofemoral uyumun sağlanması gibi prensiplere bağlıdır. Yapılan kesiler ve bağ dengesi postoperatif dönemde yük dağılımını değiştireceğinden uygun yapılmayan kesiler erken dönemde komponent gevşemesi, ağrı ve erken ara parça aşınması gibi problemlere yol açabilir. Toatal diz artroplastisinde temelde femur için 5, tibia için 1 kesi olmak üzere 6 adet kesi tanımlanmış olup bu kesilere ek olarak arka çapraz bağı kesen protezlerde notch kesisi ve patellar komponentin de kullanıldığı protezlerde patella kesileri ile birlikte toplam 8 adet kesi yapılabilir.

Bu kesiler; femur distal, femur anterior kondil, femur posterior kondil, femur anterior chamfer, femur posterior chamfer, femur notch, tibia ve patella kesileri olarak isimlendirilirler.(46,47)

a) Femur Distal Kesisi:

Distal femoral kesi sıklıkla anatomik akstan yaralanmak için intramedüller bir guide aracılığı ile yapılır. Femur distal kesisinde extramedüller guide genellikle lateral planda ileri derece femoral bowing, femoral malunion, daha önceki kırık nedenli femoral stenoz ya da aynı tarafta uzun stemli kalça protezi varlığında kullanılır. Femur anatomik aksı ile mekanik aksı arasında normalde 5°-7° derecelik bir açı farkı mevcuttur. Yapılacak femur distal kesisi 5°-7° derece valgusta ve mekanik aksa dik olmalıdır. İntramedüller guide kullanımı için femur distalinde açılacak olan giriş deliği uygun noktadan açılmalı ve guide medüller kanalın ortasında olmalıdır. Lateral veya medial kortekse dayanan guide kullanımında hatalı varus veya valgus kesisi yapılabilir. Yapılan kadavra çalışmalarında intramedüller rodun giriş deliği ve yerleşimindeki hataların distal femur kesisini sagittal planda 5° dereceye kadar etkilediği bildirilmiştir.(43) Giriş deliği arka çapraz bağı femur medial kondiline yapıştığı yerin 1 cm anteriorunda ve notch orta hattının 3-4 mm

kadar medialindedir. İntramedüller rod yerleştirildikten sonra kesi bloğu rod üzerinden yerleştirilerek sabitlenir, rod çıkarılır ve distal femur kesisi yapılır.(43,46)

Femur distal kesisi yapıldıktan sonra kullanılacak femoral komponentin boyutuna karar vermek için ölçüm yapılmalıdır. Ölçüm için genellikle posterior kondilleri referans alan sistem kullanılmakla birlikte anterior korteksi referans alarak femur anteroposterior çapını ölçen sistemler de mevcuttur. Kullanılacak protezin anterior kortekste çentiklenme yaratmayacak en küçük protez olmasına dikkat edilmelidir. Arada kalınan durumlarda öncelikle büyük protezin seçilmesi ve daha sonra protezin daha küçük boy ile değiştirilmesi fazla kemik kesisinin önlenmesi açısından önemlidir.(43,46)

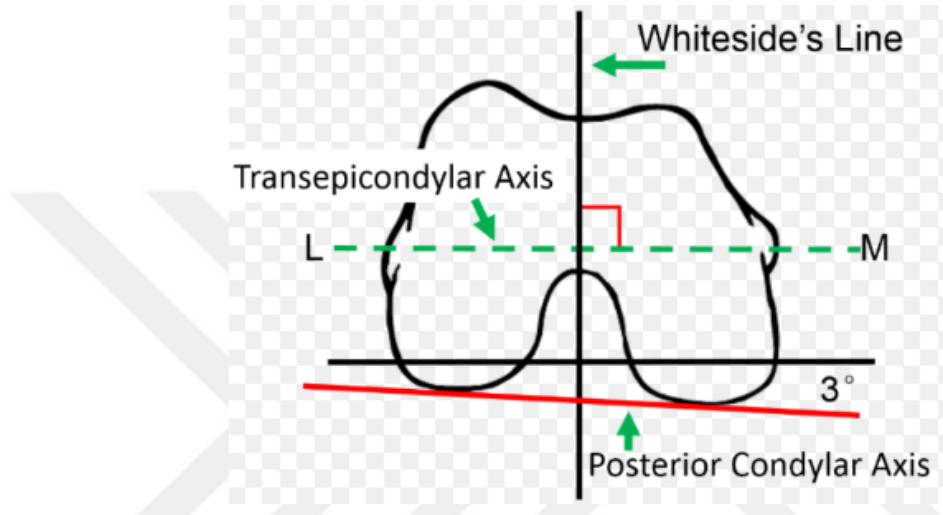
b) Anterior Ve Posterior Femoral Kesiler:

Femur anterior ve posterior kesisi femoral komponentin rotasyonunu belirleyen kesilerdir. Bu noktada hata yapılamaz durumda femoral komponent malrotasyonda yerleştirilebilir. Komponent internal rotasyonda konulacak olursa Q açısı artar ve patellanın laterale luksasyonu kolaylaşır.

Femoral komponent rotasyonunun ayarlanması için femur üzerinde baz alınan 3 adet referans çizgi tanımlanmıştır. Bunlar her iki kondilin posteriorundan geçen posterior kondiler aks, her iki epikondili birleştiren transepikondiler aks, transepikondiler aksa dik olan femur sulkusunun ortasından geçerek femur anterior ve posterior kortekslerini birleştiren Whiteside çizgisidir. Transepikondiler aks posterior kondiler aksa göre 3° derece eksternal rotasyondadır.(Şekil 14) Tibia kesisi sonrası fleksiyonda dikdörtgen aralığın sağlanabilmesi için posterior femur kesisinin Whiteside çizgisine dik ve transepikondiler aksa paralel olması gerekir. Bu şekilde uygun femoral komponent rotasyonu da sağlanmış olur.(43,46)

Kesi bloğu yerleştirilirken posterior kondiller veya transepikondiler aks baz alınabilir. Ancak lateral kondil hipoplazisi varlığında posterior kondiler aks olması gerekenden daha fazla internal rotasyonda olacağından kesi sonrası femoral komponent malrotasyonu meydana gelebilir. Bu sebeple transepikondiler aks komponent rotasyonunun ayarlanabilmesi için Whiteside çizgisi ile birlikte en güvenli yöntemdir.

Anterior ve posterior femoral kesiler için kullanılan kesi bloğu ile aynı zamanda anterior ve posterior chamfer kesileri de yapılır. Kesi bloğu Whiteside çizgisine dik transepikondiler hatta paralel ve posterior kondiler aksa göre 3° derece eksternal rotasyonda olacak şekilde yerleştirildikten sonra çapraz pinler ile sabitlenir. Daha sonra femur distalde kırık riskinin artmaması için anterior çentiklenme olmayacak şekilde anterior ve daha sonra posterior femur kesileri yapılır. (43,46)



Şekil 14: Whiteside çizgisi, transepikondiler aks ve posterior kondiler aks

c) Anterior Ve Posterior Chamfer Kesileri:

Anterior ve posterior chamfer kesileri için anterior ve posterior femoral kesilerin yapıldığı kesi bloğu kullanılır. Bu kesiler kullanılacak protezin femur distaline uyumunun artırılması için yapılır. Chamfer kesileri sonrası femur yüzeyi protez için uygun şekilde hazırlanmış olur. (43,46)

d) Notch Kesisi:

Notch kesisi sadece arka çapraz bağı korumadığı total diz artroplastisi vakaları için gereklidir. İnterkondiler aralıktan bir miktar kemik arka çapraz bağı kesen protezlerdeki *cam-post* mekanizmasının yerleştirilebilmesi için çıkarılır. Notch

kesisi yapılırken osteoporotik hastalarda kondiler ayrışma olmaması için dikkatli olunmalıdır.(43,46)

e) Tibia Kesisi:

Tibia kesisi tibia'nın mekanik ve anatomik aksına dik olacak şekilde yapılmalıdır. Bu kesinin yapılabilmesi için genellikle ekstramedüller guide referans olarak kullanılmakla birlikte intramedüller guide sistemini referans alan sistemler de mevcuttur. Tibia kesisi yapılırken tibia proksimal artiküler yüzünün posteriora olan eğimi (slope) de dikkate alınmalıdır. Bazı sistemler kesi sırasında posterior eğimin ayarlanmasına izin verirken birçok sistem posteriora 3° derecelik eğimi polietilen ara parçanın dizaynı ile sağlamaktadır. (43,46)

Tibia kesisinin kullanılacak en ince polietilen ara parça hesaba katılarak eklem çizgisinin yerini değiştirmeyecek şekilde en az miktarda yapılması önerilmektedir. Bu miktar genellikle artrozdan daha fazla etkilenen taraftan 2 mm, salim kabul edilen kondilden ise 8-10 mm dir. Kesi sırasında patellar tendon ile lateral ve medial kollateral bağlar korunmalıdır. Kullanılacak protez arka çapraz bağı koruyan tarzda bir implant ise kesi sırasında arka çapraz bağı tibial yapışma yerine zarar verilmemelidir.(43,46)

Tibia kesisinde intramedüller guide kullanımı çok yaygın olmamakla birlikte intramedüller guide kullanımı için tibial bir deformitenin de bulunmaması gerekir. Yaygın olarak kullanılan ekstramedüller guide proksimalde tüberositas tibia'nın hemen medialinde orta hatta tibial kreste paralel ve distalde talus domunun merkezinde olmalıdır. Talus domu ayak bileği merkezinin yaklaşık 5 mm medialinde yer almaktadır. Uygun kesi seviyesi belirlendikten sonra tibia kesisi yapılır.

Tibial komponentin deneme protezleri ile uygun boyutuna karar verildikten sonra nihai pozisyon ve rotasyonun belirlenmesi gerekmektedir. Tibial komponentteki bir rotasyon bozukluğu Q açısını değiştirerek patellofemoral uyum problemlerine hatta patella luksasyonlarına yol açabilir. Tibial komponentin rotasyonu için ekstramedüller guide kullanılır. Komponentin orta kotası tüberositas tibia'nın medialinde ve distalde 2. metatars üzerinde olmalıdır. Uygun yerleşimin sağlandıktan sonra deneme komponentleri ile birlikte eklem çizgisinin koruduğundan

emin olunmalıdır. Eklem çizgisi medial femoral epikondilin 3 cm distalinde fibula üst ucunun da 1.5 cm proksimalinde yer almaktadır.(43,46)

Tibial kesi sonrası tibia proksimalinde ileri derece varus yada valgus dizlerde kemik defektleri oluşabilir. Bu defektlerin giderilmesi için daha fazla kemik kesisi yapılarak kesi seviyesinin distale indirilmesi önerilmemektedir. Oluşacak defektin büyüklüğüne göre bu defektlerin kompanse edilmesi için farklı yöntemler mevcuttur. Çimentolu protezlerde tibia kesisi sonrası oluşacak 0-5 mm arası defektler kemik çimentosu ile doldurulabilir. Defekt büyüklüğü 5-10 mm aralığında ise önerilen yöntem greftonajdır. Greftleme için femur kesisi yapılırken eksize edilen bölümler kullanılabilir. Defekt büyüklüğü 10 mm' yi geçtiği durumlarda kama bloklar ile tibial komponentin distal yüzden desteklenmesi önerilmektedir.(43)

f) Patella Kesisi:

Total diz artroplastisinde patellar komponent kullanımı cerrahın tercihine bağlıdır. Patellar komponent kullanılacaksa kesi öncesi patella kalınlığı ölçülmeli ve rezeksiyon sonrası en az 15 mm kalınlığında kemik stoğu korunmalıdır. Ortalama patella kalınlığı 25 mm civarındadır ve genellikle 10 mm'lik kısım rezeke edilir. Kesi yapılırken patella anterior korteksine paralel olunmalıdır. Oblik kesiler sonrası patellar tilt gelişebilir. Patellanın anatomisi gereği düzgün yapılan bir kesi sonrası medial fasetten rezeke edilen kısım lateral fasetten fazla olacaktır. Patellar komponent yerleştirilirken lateralize olmamaya dikkate edilmelidir. Komponentin laterale yerleştirilmesi Q açısını arttıracığından patellar tracking bozulabilir ve patella laterale lukse olabilir.(46,48)

2.5.3.4. Total Diz Artroplastisinde Deformitenin Düzeltilmesi Ve Yumuşak Doku Dengesinin Sağlanması

Total diz artroplastisinde deformitenin ne kadar düzeltileceği ve ne kadar yumuşak doku gevşetmesi gerekeceğine karar vermek için öncelikle çekilen direk radyografiler değerlendirilmeli ve ameliyata başlamadan önce anestezi altında hasta

tekrar muayene edilmelidir. Eđer anestezi altındaki muayenede yeterli d zelme saęlanabiliyorsa aşıırı yumuřak doku gevřetmesinden kaçıınılmalıdır.(47)

Kemik kesileri yapıldıktan sonra “ *Fleksiyon-Ekstansiyon aralıęı* ” teknięinde diz ekstansiyonda iken femur distal kesisi ve tibia kesisi arasındaki bořluk ekstansiyon aralıęı, diz fleksiyonda iken posterior femoral kesi arasındaki bořluk fleksiyon aralıęı olarak adlandırılır. Bu aralıklar dikd rtgen konfig rasyonda olmalıdır. Ekstansiyon aralıęı dikd rtgen řeklinde deęilse varus-valgus, fleksiyon aralıęı dikd rtgen řeklinde deęil ise femoral komponent rotasyonu kontrol edilmelidir.(47)

a) Varus Deformitesi:

Varus deformitesi dizin koronal plan deformitelerinden birisidir. Genellikle medial tibia platosundaki kemik kaybından, medial kollateral ligament, posteromedial kaps l pesanserinus ve semimembranosuz kontrakt r nden kaynaklanır. Fikse varus deformitesinin d zeltilebilmesi iin kontrakte medial yapılar kademeli olarak gevřetilmelidir. Gevřetmenin ilk basamaęında femur ve tibiadaki osteofitler eksize edilmelidir. Daha sonra medial kollateral ligamentin tibiaya yapıřan derin lifleri subperiostal olarak posteromedial k řeye kadar sıyrılarak gevřetilir. Yeterli d zeltme saęlanamadıęında sırası ile  nce posteromedial k ře, arka apraz, baę  zellikle fleksiyon kontrakt r n eřlik ettięi vakalarda semimembranosuz ve son olarak medial kollateral ligamentin y zeyel lifleri gevřetilebilir. Medial kollateral ligamentin y zeyel liflerinin gevřetilmesinde fleksiyonda gerginlik varsa anterior lifler, ekstansiyonda gerginlik varsa posterior oblik lifler seilmelidir.(46,47,49)

b) Valgus deformitesi:

Dięer bir koronal plan deformiteside valgus deformitesidir. Bu deformiteye sıklıkla fleksiyon ve dıř rotasyon da eřlik eder. Valgus dizlerde varus dizlerden farklı olarak kaps l ve ligament z yapıların gevřetilmesi genel olarak tibia yerine femoral yapıřma b lgelerinden yapılır. İlk ařamada femur ve tibiadaki osteofitlerin

çıkartılması lateral kollateral ligamentin fonksiyonel kısılalığına engel olur. Böylece önce gevşetme daha sonra osteofitlerin çıkartılması ile oluşabilecek istenmeyen instabilitelerden de kaçınılmış olur. Valgus dizlerde osteofitlerin çıkartılmasından sonra ilk olarak gevşetilmesi gereken yapı posterolateral kapsüldür. Daha sonra ekstansiyonda gerginlik varsa iliotibial bantın eğer fleksiyonda gerginlik varsa popliteusun gevşetilmesi önerilir. Eđer ileri derecede bir deformite varsa popliteus ve iliotibial bant birlikte gevşetilebilir.(46,47) Bazı otörler fleksiyon ve ekstansiyonda gerginlik varsa ilk olarak lateral kollateral ligament ve popliteusun gevşetilmesini savunurken bazıları lateral kollateral ligamentin en son gevşetilecek yapı olduđu görüşünü bildirmektedirler.(50)

c) Fleksiyon kontraktürü:

Fleksiyon kontraktürü diz posteriorunda yer alan yapıların kısılalığı ve gerginliğinden meydana gelir. Total diz artroplastisinde bu durumda ilk seçenek posterior kapsülün gevşetilmesidir. Bunun yanında femur posteriorundaki osteofitler ve menisküs artıkları da temizlenmelidir. Bir diđer seçenek ise ekstansiyon aralığını genişletmek için ek femur distal kesisi yapmaktır. Ek distal femoral kesi yapılması eklem çizgisini proksimale taşıyacağından bu seçenek ancak yeterli kapsüler gevşetme ve osteofitlerin temizlenmesinden sonra düşünölmelidir.

Ameliyat sırasında tam ekstansiyonun sağlanması konusunda literatürde deđişik görüşler yer almaktadır. Bazı yazarlar beş yıllık takipler sonrası 15° dereceye varan ekstansiyon kısıtlıklarının 3° dereceye kadar düzelebildiğini göstermişlerdir.(51) Bazı yazarlar ise ameliyat sırasında düzeltmenin daha iyi bir yaklaşım olduđu konusunda görüş bildirmektedir.(52,53)

d) Yumuşak doku gerginliğinin deđerlendirilmesi:

Total diz artroplastisinde kemik kesileri yapıldıktan sonra yumuşak doku dengesini deđerlendirmek için çeşitli yöntemler kullanılmaktadır. İlk seçenek lamina açıcıya(*lamina sprader*) benzeyen aletlerin kullanılmasıdır. Bunlar diz fleksiyonda ve ekstansiyonda iken femur ve tibia arasına yerleştirilerek hem dokunun gerginliğini

hemde ekstremitelerde dizilimini değerlendiren sistemlerdir. İkinci ve yaygın kullanılan diğer bir seçenek ise “*spacer block*” adı verilen sabun kalıbına benzeyen plastik yada metal boşluk dolduruculardır. Bu sistemler femoral ve tibial komponent ile ara parçanın toplam hacmi kadar çeşitli ölçülerde olabilen malzemelerdir.(48) Fleksiyon ve ekstansiyonda dize yerleştirilip yumuşak doku gerginliğinin değerlendirilmesinde kullanılırlar. İmplantasyon öncesi mutlaka deneme protezleri kullanılarak fleksiyon ve ekstansiyonda stabilite ve gerginlik değerlendirilmelidir. Bunun için “POLO” testi uygulanabilir. Bu test pull-out ve lift-off testlerinin birleşimidir. Pull-out testinde diz 90° derece fleksiyonda iken tibianın öne traksiyonunda tibia platosunun 1/3 ünden fazla anteriora deplase olmamalıdır. Bu test fleksiyon aralığının geniş olduğunu gösterir. Lift-off testinde ise diz 80°-100° derece fleksiyona getirildiğinde insertin ön taraftan eleve olmasıdır. Bu durum dizde fleksiyon aralığının dar olduğunu gösterir.(46) Fleksiyon ve ekstansiyonda gerginlik veya laksiteye göre uygulanabilecek çözümler aşağıdaki tabloda özetlenmiştir.(Tablo 2)(48)

FLEKSİYON ARALIĞI				
E K S T A N S İ Y O N A R A L I Ğ I	GENİŞ	NORMAL	DAR	
	GENİŞ	kalın insert	Distal femura destek Bir boy femuru küçült ve kalın insert	Küçük boy femur ve kalın insert Tibial rezeksiyon ve femura destek
	NORMAL	Distal femoral kesi ve kalın insert	Değişiklik yok	Küçük boy femur Tibial posterior eğimin artırılması
DAR	Distal femoral kesi ve kalın insert Kapsül gevşetmesi ve kalın insert	Distal femoral kesi Kapsüller gevşetme	İnce insert Tibial rezeksiyon	

Tablo 2: Fleksiyon – Ekstansiyon aralıklarının eşit olmaması durumunda karşılaşılan durumlar ve çözümleri

e) Patellafemoral Yumuşak Doku Dengesi:

Total diz artroplastisi sonrası en sık ortaya çıkan komplikasyonlardan birisi patellofemoral dizilim bozukluklarıdır. Literatürde %1 ile %20 arasında komplikasyon oranı bildirilmektedir.(55) Deneme komponentleri ile patellofemoral uyumun mutlaka değerlendirilmesi gerekir. Artrotomi kapatılmadan önce herhangi bir klemp, suture kullanılmadan veya manipülasyon yapılmadan diz fleksiyonu sırasında patella femoral olukta sublukse olmadan rahatça hareket edebilmelidir. Ameliyat sırasında artrotomi proksimalde olabildiğince medialden başlamalı, femoral komponentin 3⁰ derece eksternal rotasyonda olmasına dikkat edilmelidir. Bunların yanında en sık yapılan hata tibial komponentin iç rotasyonda konulmasıdır. Bu durumda artmış Q açısı patellayı lateral subluksasyona zorlayacaktır.

Patellar komponentin kullanıldığı ameliyatlarda cerrahi sonrası patella kalınlığının preop döneme göre daha fazla olmamasına dikkat edilmelidir. Yine patellar komponentin lateralize olmaması gerekir. Bu durum da Q açısını arttıran bir başka nedendir. Tüm cerrahi tekniklere uyulmasına rağmen hala patella laterale sublukse oluyorsa bu durumda lateral retinaküler gevşetme yapılmalıdır. Ancak lateral gevşetme sonrası patellar dolaşımın bozulabileceği ve ileriki dönemde kırık , tendon rüptürü ve erken gevşeme gibi komplikasyonların riskinin artacağı unutulmamalıdır.(47)

2.5.4. Çimentosuz Total Diz Artroplastisinde Başlıca Problemler

2.5.4.1. Protez Gevşemesi

Total diz artroplastisi sonrası gevşeme tanısı klinik ve radyolojik olarak konulabilir. Gevşemenin nedeni septik veya aseptik olabilir. Septik gevşemelerde ağrı karakteri sürekli ve istirahat halinde de devam ederken aseptik gevşemelerde ağrı daha çok yüklenme ve hareket ile karakterizedir. Aynı zamanda septik gevşemelerde laboratuvarda akut faz reaktanlarında artış, örnekleme ile etkenin üretilmesi gibi tanıya yardımcı ek tetkikler uygulanabilir. Ancak çimentosuz protez uygulamaları sonrası araştırılması ve çimentolu diz protez uygulamaları ile karşılaştırılması gereken nokta aseptik gevşemedir.

Kısıtlayıcı olmayan protezlerde çimentolu ve çimentosuz uygulamalarda en sık gevşeyen tibial komponent iken kısıtlayıcı protezlerde femoral ve tibial komponent gevşemesi arasında belirgin bir farklılık yoktur. (56)

Çimentosuz protezlerde primer tespit sonrası yeterli tutunmanın sağlanabilmesi için protez içene kemik ilerlemesi sağlıklı şekilde gerçekleşmelidir. Ancak özellikle tibial komponent ile kemik arasındaki bölge makaslama ve dönme kuvvetlerinin etkisi altındadır. Bu hareketlilik kemik ilerlemesini olumsuz yönde etkiler. Bu bölgedeki mikro hareketin en aza indirilmesi ve primer tespitin güçlendirilmesi amacıyla çimentosuz uygulamalarda tibial komponent kansellöz vidalar yardımı ile tespit edilir. Vida yerleşim yerleri nedeni ile poroz yüzeyin azalması da uzun dönem tutunmayı azaltan bir unsur olarak düşünülmektedir.(57) Sumner ve arkadaşlarının yaptıkları bir çalışmada enfeksiyon ve gevşeme olmaksızın 13 hastadan herhangi bir nedenle çıkarılan çimentosuz diz protezlerinde, kemik ilerlemesine uygun poroz kaplı tibial yüzeylerin %27 sinde tutulumun gerçekleştiği ve bu tutulumun fiksasyonun daha iyi olduğu anterior bölgeler ile vidaların çevresinde olmaya meyilli olduğunu göstermişlerdir.(58) Bu durum primer fiksasyonun ve vida kullanılmasının önemini açıklamaktadır.

Çimentosuz diz protezlerinin primer fiksasyon ve kemik ilerlemesi ile alakalı sorunları bildirilmesine rağmen doğru bir cerrahi teknik ile çok başarılı sonuçlar almak mümkündür. Nitekim Schroder ve ark. ile Watanabe ve ark., çimentosuz total diz protezi uygulamalarının 10 yıllık izleminde %97-100 başarı oranı bildirmişlerdir.(59,60)

2.5.4.2. Osteoliz

Çimentosuz total diz artroplastisinde osteoliz sık olarak bildirilmektedir. Bu durumun sebebi aşınma ürünlerinin tibial komponent alt yüzeyinde tam olmayan kemik büyümesi ve vida deliklerinden kemik kesi yüzeylerine ulaşması olarak gösterilir. Bu sorunun çözümünde önerilen yöntemlerden birisi de yüksek poroziteye sahip ve kemik gelişimini tetikleyici fiziksel özellikleri olan tantulumun kullanılmasıdır. Tantulum %80 e varan porozitesi nedeniyle fiziksel ve mekanik olarak kemiğe diğer metallere göre daha yakındır. Elastik modülüsü düşük olduğundan daha fazla fizyolojik yük transferi sağlar ve stres kalkanı etkisini azaltır. Tantulumun

diğer pozoz kaplı metallere göre 2-3 kat daha fazla kemik tutulumu sağlar.(61)
Yapılan bazı çalışmalarda tantulumun Co-cr materayallere göre postoperatif dönemde kemik yoğunluğunu arttırdığı gösterilmiştir.(42)

2.5.4.3. Çimentosuz Total Diz Artroplastisinde Görülebilecek Diğer Komplikasyonlar

a) Periprostetik Kırıklar:

Total diz artropalstisi sonrası görülen periprostetik kırıklar femur distal, tibia proksimal ve patella kırıkları olarak 3 başlık altında incelenebilir. Bu komplikasyona zemin hazırlayan risk faktörleri arasında; ileri yaş, steroid kullanımı ve romatoid artrite bağlı kötü kemik kalitesi, epilepsi, polio, parkinson gibi nörolojik hastalıklar ile eklem sertliği, vida delikleri stres kalkını oluşturan bölgelerin bulunması gibi mekanik nedenler sayılabilir.

Distal femoral periprostetik kırıkların insidansı % 0.3-2.5 arasında değişmektedir. Bu kırıklar için genel risk faktörleri dışında anterior femoral çentiklenme, rotasyonel olarak kısıtlı komponent tasarımları ve femoral komponent ile femoral komponent arasındaki elastik modülüs farkı spesifik risk faktörleridir.

Tibial periprostetik kırıkların görülme sıklığı %0.4-1.7 oranında olup daha önceden tibial tüberkül osteotomisi yapılmış olması, komponent gevşemesi ve komponent malpozisyonu kırık riskini arttırmaktadır.

Total diz artroplastisi sonrası patella kırıklarının çok büyük bir kısmı patellar komponentin kullanıldığı vakalarda görülür. Patellar komponent kullanılmayan vakalarda kırık insidansı %0.05 iken bu oran patellar komponent kullanıldığında %0.2 ile %21 arasında değişmektedir. Patella osteonekrozu, asimetrik patella kesileri, tek santral pegi bulunan patellar komponentler kırık riskini arttırmaktadır.(62)

b) Yara Yeri Komplikasyonları:

Total diz artroplastisi sonrası yara yeri komplikasyonları basit yara detaşmanından geniş cilt nekrozuna kadar geniş bir skalaya sahiptir. Bu komplikasyona zemin hazırlayan faktörler sistemik, lokal ve cerrahi teknikle ilişkili sebeplerden kaynaklanabilir. Sistemik nedenler arasında tip II diabet, vasküler hastalıklar, sigara kullanımı, obezite romatoid artrit gibi inflamatuvar hastalıklar, albümin değerleri ve total lenfosit sayısının düşüklüğü gibi nütrisyon yetersizliğini gösteren durumlar sayılabilir. Total diz artroplastisi sonrası gelişebilecek yara yeri problemlerini en aza indirmek için insizyon yapılırken geniş subkutan cilt fleplerinden kaçınılmalı, eski bir insizyon skarı varsa bu skar üzerinden yeni bir insizyon açılmalı eğer eski insizyon kullanılmayacaksa insizyonlar arasında en az 5-6 cm lik cilt köprüleri bırakılmalıdır. İnsizyolar birbirini kesecekse aralarında en az 60 derecelik bir açı bulunmalıdır. Birden fazla eski insizyon skarı varsa dolaşımın bozulmaması için mümkün olan en lateral insizyon kullanılmalıdır. Uzun cerrahi ve turnike süresinden kaçınılmalıdır.(62)

c) Peroneal Sinir Felci:

Total diz artroplastisi sonrası en sık görülen sinir yaralanması peroneal sinir felcidir. Risk faktörleri arasında valgus deformitesi, fleksiyon deformitesi, 120 dakikadan uzun turnike kullanımı ve uygunsuz retraktör kullanımı sayılabilir. Postoperatif erken dönemde hematoma gelişimi ve elastik bandaj basısı akılda bulundurulmalıdır. Böyle bir durumda diz fleksiyona alınarak bandajlar açılmalıdır. Hastaların %50 lik kısmında peroneal sinir felci herhangi bir tedaviye gerek kalmadan 3 ay içerisinde tamamen geri döner. Bu sürenin sonunda düzelme olmaması durumunda elektromyografi çekilmesi ve sonuca göre sinir dekompresyonu veya kas transferi planlanabilir.(62)

d) Derin Ven Trombozu:

Derin ven trombozu genel olarak multitravma hastalarında, spinal travmalarda, kalça kırıklarında görülmekle birlikte elektif total kalça ve diz artroplastisi sonrası bir komplikasyon olarak ortaya çıkabilir. Total diz artroplastisi sonrası total kalça artroplastisine göre görülme sıklığı 2-3 kat daha fazladır. İleri yaş, obezite, sedanter yaşam, malignite, uzun cerrahi ve turnike süreleri risk faktörleri arasındadır. Eğer profilaksi uygulanmamışsa total diz artroplastisi sonrası venografi ile tespit edilen derin ven trombozu %50-84 oranındadır. Profilaksi sonrası bu oran %22-57 arasına gerilemektedir. Ancak bu vakaların %10 undan daha azı semptomatiktir. Pulmoner emboli gelişme riski ise %0.5-0.6 arasındadır.(62,63)

Derin ven trombozunun total diz artroplastisi sonrası yüksek sıklıkta görülmesi ,hasta güvenliği ve maliyet etkinliği bakımından profilaksiyi zorunlu kılmaktadır. Derin ven trombozu profilaksisinde mekanik olarak etkili antiemboli çorapları, sürekli pasif hareket, erken mobilizasyon, pnömotik cihazlar kullanılabilir. Medikal profilaksi için ise bir çok seçenek mevcuttur.

Asetilsalisilikasit tromboksan ve prostaglandin sentezini inhibe ederek etki gösterir. Etki düzeyi düşük olmasına rağmen oral kullanımı nedeniyle tercih edilebilir. İntravenöz heparin antitrombin III etkinliğini artırarak etki gösterir. İntravenöz yol ile kullanılması bir dezavantajdır. Düşük molekül ağırlıklı heparin antitrombin etkinliğini artırır, trombin ve faktör Xa inhibitörüdür. Subkutan enjeksiyon ile sabit dozda uygulanması ve herhangi bir laboratuvar takibi gerektirmemesi avantajları arasındadır. Günümüzde medikal profilaksizde en çok tercih edilen ajanlardır. Coumadin K vitamini metabolizması üzerinden etki eder ve faktör II, VII, IX, X un sentezlenmesini engeller. Etkivitesi en yüksek ajandır. Ancak etkilerinin geri döndürülmesi zordur ve laboratuvar takibi gereklidir. Bunların dışında dekstran, dabigatran, rivoraksaban ve fondaparinux gibi antikoagülan ajanlarda medikal profilaksi için kullanılabilir.(46)

e) Heterotropik ossifikasyon:

Heterotropik ossifikasyon yumuşak doku içerisinde periosttan kaynaklanmayan kemik oluşumu olarak tanımlanabilir. Travmatik kas hasarı veya inflamasyon nedeniyle oluşan myozitis ossifikasyon farklıdır. Total diz artroplastisi sonrası total kalça artroplastisi sonrası daha az sıklıkta görülür. Total diz artroplastisi sonrası görülme sıklığı %1 ile %42 arasında olmakla birlikte bu vakaların % 1 den daha azı kliniğe yansır. Hipertrofik artroz, erkek cinsiyet, obezite, anterior femoral çentiklenme, femur anteriorunda periostun sıyrılması, postoperatif hematoma ve postoperatif dönemde zorlayıcı rom egzersizleri risk faktörleri arasındadır. Total diz artroplastisi sonrası ağrı, kuadris kasında takılma ve atlama hissi, hareket açıklığında azalma ve patellofemoral instabilite gelişmesi durumunda heterotropik ossifikasyon akıldan bulundurulmalıdır. Hastaların büyük çoğunluğu asemptomatik olmasına rağmen kuadris kasında takılma ve patellofemoral problemler geliştiğinde cerrahi eksizyon gerekebilir.(62)

Enfeksiyon:

Total diz artroplastisi sonrası gelişen periprostetik enfeksiyonlar en korkulan komplikasyonlardan birisidir. Periprostetik enfeksiyon gelişme oranı primer total diz artroplastisinde %1-3 aralığında iken bu oran revizyon total diz artroplastilerinde %5-6 ya kadar çıkmaktadır. Romatoid artrit hastalarında özellikle seropozitif erkek cinsiyette periprostetik enfeksiyon riski artmaktadır. Bunun dışında cilt ülserasyonları, daha önceden geçirilmiş diz cerrahisi öyküsü, eşlik eden üriner sistem enfeksiyonları, immümsüpresif ilaç kullanımı, kontrolsüz diyabet, kronik renal hastalıklar, morbid obezite, sigara kullanımı, psöriazis ve ankilozan spondilit enfeksiyon riskini arttıran diğer risk faktörleri olarak sıralanabilir.

Total diz artroplastisi sonrası gelişen periprostetik enfeksiyonlarda en sık görülen bakteriyel etkenler *staphylococcus aureus* ve *staphylococcus epidermidis* olarak tanımlanmıştır. En sık fungal etken ise *candida* türleridir. Periprostetik enfeksiyonlar cerrahiden sonra görülme zamanına göre akut veya kronik enfeksiyon olarak tanımlanır. Akut enfeksiyonlar cerrahi sonrası 3 ile 6 haftaya kadar görülürken

kronik enfeksiyonlar 6 hafta sonrasında görülür. Biyofilm tabakası genellikle 4 haftada oluşmaktadır. Akut enfeksiyonlarda biyofilm tabakası görülmez. Enfeksiyon eklem aralığındadır ve genellikle protez kemik arayüzüne geçmez.

Periprotetik enfeksiyonların tedavinde yaşanan zorluklar ve gelişen morbiditeler proflaksiyi cerrahinin en önemli basamaklarından biri haline getirmiştir. Proflaksinin ilk basamağını risk faktörlerinin saptanması ve hastanın en optimal koşullarda ameliyata alınması oluşturur. Nazal MRSA/MSSA taşıyıcılarında dekolonizasyon açısından lokal mupirosin kullanımı rutin olarak önerilmektedir. Ancak semptomatik olmadıkça üriner sistem enfeksiyonlarının tanısı için idrar kültürü yapılması her zaman gerekli değildir.

Profilaksi için kullanılan sistemik antibiyotikler cerrahiden 30 dakika ve turnike şişirilmeden en az 10 dakika önce uygulanmalıdır. Profilaktik antibiyotik olarak genellikle 1. kuşak sefalosporinler tercih edilmektedir. Penisilin allerjisi varlığında vankomisin kullanılabilir. Antibiyotik kullanımının yanısıra cerrahi öncesi cerrahi alan antiseptik solüsyonlar ile temizlenmeli ameliyathanede vertikal laminar akım sağlayan havalandırma sistemleri tercih edilmelidir. Cerrahi sırasında ameliyathaneye giriş çıkışlar ve ortamda bulunan kişi sayısı mümkün olduğunca kısıtlanmalıdır.(54)

3. MATERYAL VE METHOD

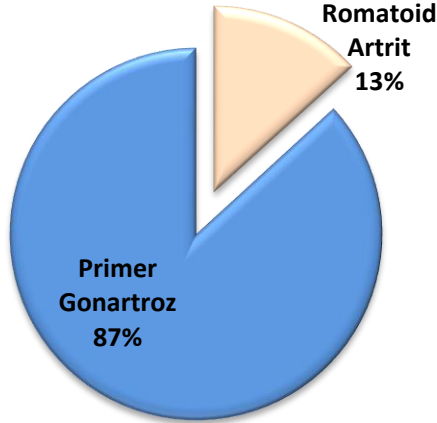
İstanbul Üniversitesi Cerrahpaşa Tıp Fakültesi Ortopedi ve Travmatoloji Anabilim Dalı'nda Ocak 2015 ve Nisan 2017 tarihleri arasında primer çimentosuz total diz protezi (ÇTDP) uygulanan ve düzenli takibi yapılan 32 hastanın 53 dizi bu çalışmaya dahil edilmiştir.

Hastaların 4'ü erkek 28'i kadın olup yaşları 49 ile 80 arasındaydı. Ortalama yaş 65,2 idi. Takip süresi 6 ile 29 ay arasında değişmekte olup ortalama 13,1 ay idi.

28 hastanın toplam 46 dizi primer gonartroz nedeniyle opere edilirken 4 hastanın toplam 7 dizi romatoid artrit sekonder osteoartrit nedeniyle opere edildi.

(Grafik:1) Tek taraflı ÇTDP uygulanan hasta sayısı 11, aynı seansta bilateral ÇTDP uygulanan hastaların sayısı 19 idi. İki hastaya farklı seanslarda her iki dize ÇTDP uygulandı.

Olguların Dağılımı



Grafik:1

Tüm olgularımızda arka çapraz bağı koruyan Biomet Vanguard® Cruciate Retaining Cementless Knee implant kullanıldı. Tibial komponentin primer fiksasyonu tüm vakalarda 4 adet titanyum spongiöz vida ile desteklendi. Hiçbir vakamızda patellar komponent kullanılmadı.

Tüm hastalara antibiyotik profilaksisi için ameliyattan 30 dakika önce 2 gr İV sefazolin sodyum uygulandı. Antibiyotik profilaksisine postop 24 saate kadar devam edildi. Hastalardan 15' inde (%47) genel, 17' sinde (%53) spinal anestezi tercih edildi. Olguların tamamında pnömotik turnike kullanıldı. Cerrahi yaklaşım için orta hat cilt insizyonu takiben standart medial parapatellar artrotomi uygulandı. Cerrahi süre her bir diz için 30 ile 90 dakika arasında değişmekte olup her bir diz için ortalama 53,8 dakika idi. Tüm hastalarda aspiratif dren kullanıldı. Drenler postop 1. günde çekildi.

Derin ven trombozunun medikal profilaksisi için tüm hastalarda düşük molekül ağırlıklı heparin ameliyat sonrası 15 güne kadar kullanıldı. Mekanik profilaksi amacıyla postop 1. günde aspiratif drenlerin çekilmesi sonrası antiembolik çorap kullanıldı.

Hastaların klinik olarak değerlendirilmesinde preop ve postop dönemlerde Diz Cemiyeti'nin diz ve fonksiyon skorları (Knee Sociaety Score- KSS) kullanılmıştır.(63) (Tablo 3) Diz cemiyeti skoru ; diz skoru ve diz fonksiyonel skoru olmak üzere iki kısımdan oluşur.Diz skoru ağırlık eklem hareket açıklığı ve stabilite olmak üzere 3 parametreden oluşur. Fleksiyon kontraktürü, ekstansiyon kaybı ve uyum bozukluğu diz skorunu azaltan parametrelerdir. Fonksiyonel skor ise merdiven inip çıkma ve yürüme mesafesini baz alan 2 parametreden oluşur. Baston, koltuk değneği veya yürüteç kullanmak fonksiyon skorunu azaltır. Skorlama sonucu 60 puan altı zayıf, 60-69 puan orta, 70-84 puan iyi, 85-100 puan mükemmel sonuç olarak değerlendirilir.

Radyolojik değerlendirmede Diz Cemiyeti Artroplastisi Röntgenografik Değerlendirme Formu kullanılmıştır.(64)(Tablo 4) Bu değerlendirme sisteminde komponent uyumunun değerlendirilmesi için, ön-arka ve yan grafilere bakılır.

Koronal düzlemde, femoral komponent uyum açısı alfa (α), ön-arka grafilerde, femur anatomik aksı ve femoral kondillerden geçen transfemoral hat arasındaki açı ölçülerek bulunur. Bu açı normalde 87° olarak kabul edilmektedir. Tibial komponent uyum açısı beta (β) için ise; tibia anatomik aksı ile tibial platodan geçen, transtibial hat arasındaki açı ölçülerek bulunur. Bu açı da normalde 90° olarak kabul edilmektedir.



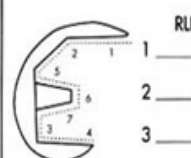
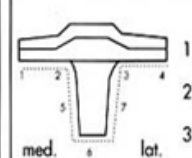
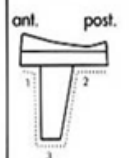
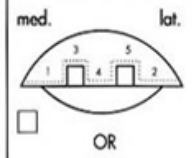
Sagittal düzlemde, femoral komponent uyumunun değerlendirilmesinde bakılan gama açısı (γ), lateral grafide femurun anatomik aksı ile femoral komponent distal yüzeyine dik olarak çizilen hat arasındaki açıdır. Bu açı normalde 0° olarak kabul edilmektedir. Tibial komponentin sagittal plandaki uyumunun değerlendirmesinde sigma açısı (δ) kullanılır. Lateral grafide, tibia'nın anatomik aksı ile tibial komponente paralel çizilen hat arasındaki açıdır. Bu açı normalde 90° olarak kabul edilmektedir. Eğer, kemik-protez yüzeylerinde migrasyon mevcut ise, toplam değerler dikkate alınmaksızın, olası bir yetersizlikten söz edilir.

Komponentlerin fiksasyon kalitesi her zonda milimetre ile ifade edilen radyolüseni ile tanımlanır. Radyolüsen hatlar değerlendirilirken 4 mm. ve daha az olanlar anlamlı olarak kabul edilmezken, 5-9 mm. arasındaki radyolüsen alanlar ilerleyici gevşeme açısından riski açısından takip gerektirir. 10 mm ve üzerindeki radyolüsen alanların varlığı ise semptomlara bakılmaksızın oluşmuş yada oluşabilecek gevşeme olarak kabul edilir.

Tablo 3: Amerikan Diz Cemiyeti Skoru

ADI SOYADI :		PROTOKOL NO :	
TARAF :		PROTEZ TİPİ :	
CERRAHİN ADI SOYADI :		TARİH :	
HASTANIN SINIFLANDIRILMASI :			
A. Tek taraflı, diğer diz asemptomatik veya iki taraflı			
B. Tek taraflı, diğer diz semptomatik			
C. Çoklu eklem tutulumu veya tıbben düşükün hastalar			
		FONKSİYON	
Yok	50	Yürüyüş	
Hafif veya seyrek	45	Serbest	50
Sadece merdivende	40	>1 km	40
Yürürken ve merdivende	30	500 -1000 mt	30
Orta derecede		< 500 mt	20
Seyrek	20	Ev içinde	10
Devamlı	10	Yürüyemiyor	0
Şiddetli	0	Merdiven	
HAREKETLİLİK		Normal iniş ve çıkış	50
Her 5 derece için 1 puan	25	Normal çıkış, tutunarak iniş	40
STABİLİTE		Trabzana tutunarak çıkış ve iniş	30
Anteroposterior		Trabzana çıkış, inememe	15
< 5mm	10	Merdiven kullanamıyor	0
6-10mm	5	ARA TOPLAM	
>11mm	0		
Mediolateral		AZALTAN PUANLAR	
< 5°	15		
6 – 9°	10	Baston	5
10 – 14°	5	İki baston	10
15° >	0	Koltuk değneği veya yürüteç	20
ARA TOPLAM		AZALTAN TOPLAM	
AZALTAN PUANLAR		FONKSİYON PUANI	
Fleksiyon kontraktürü			
5 – 10°	2		
11 – 15°	5		
16 – 20°	10		
20° >	15		
Ekstansiyon kaybı			
<10°	5		
11 – 20°	10		
20°	15		
Uyum			
5 -10°	0		
0 – 4°		ise her 1 derece için 3 puan	
11 – 15°		ise her 1 derece için 3 puan	
Diğer	20		
AZALTAN TOPLAM			
DİZ PUANI			

Tablo 4: Amerikan Diz Cemiyeti Röntgenografik Değerlendirme Formu

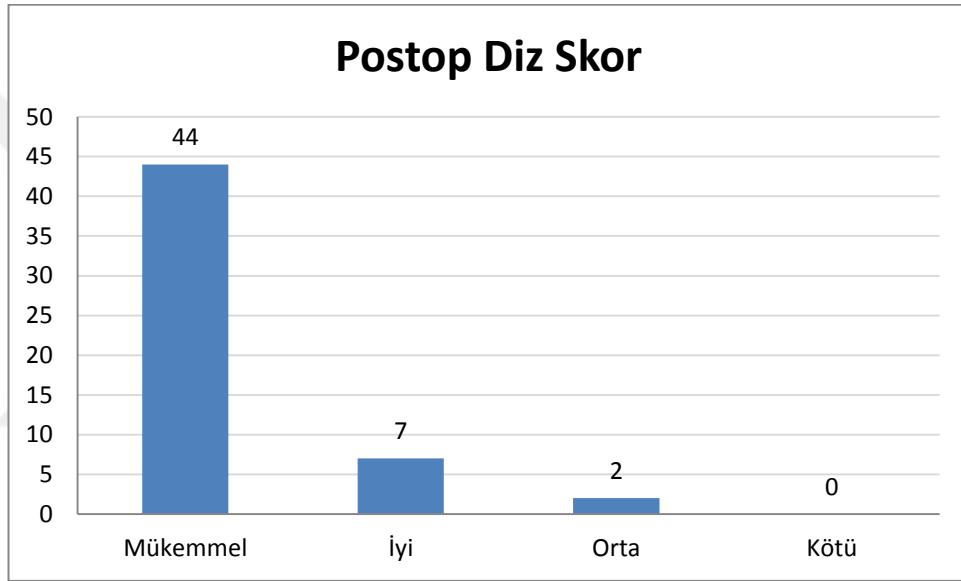
<p>DEĞERLENDİRENNİN ADI SOYADI :</p> <p>HASTANIN ADI SOYADI :</p> <p>CERRAHİN ADI SOYADI :</p> <p>RONTGENTARİHİ :</p> <p>EKLEM : SOL İZ O SAĞ DİZ O</p> <p>UYUM : YATARKEN O AYAKTA O</p>	<p>TARİH :</p> <p>PRE OP O POST OP O</p> <p>PROTOKOL NO :</p> <p>DAHA ÖNCE Kİ PROTEZLER :</p>		
<p>Anteroposterior</p> <p style="text-align: right;">Angle in degrees</p>  <p>Femoral flexion (α) _____</p> <p>Tibial angle (β) _____</p> <p>Total valgus angle (ω) _____</p> <p>18" Film _____</p> <p>3" Film _____</p>	<p>Lateral</p> <p style="text-align: right;">Angle in degrees</p>  <p>Femoral flexion (γ) = _____</p> <p>Tibial angle (σ) _____</p>		
<p>PROTEZ / KEMİK YÜZEY SAHASI :</p> <p>PROTEZ KAPLADIĞI TIBIAL YÜZEYİN YÜZDE OLARAK ORANI</p> <p>RADYOLÜSEN : HER ZONDA MİLMETRE OLARAK DEĞİNLİĞİ GÖSTERİR.</p>			
 <p style="text-align: right;">RLL</p> <p>1 _____</p> <p>2 _____</p> <p>3 _____</p> <p>4 _____</p> <p>5 _____</p> <p>6 _____</p> <p>7 _____</p> <p>Total _____</p>	 <p style="text-align: right;">RLL</p> <p>1 _____</p> <p>2 _____</p> <p>3 _____</p> <p>4 _____</p> <p>5 _____</p> <p>6 _____</p> <p>7 _____</p> <p>Total _____</p>	 <p style="text-align: right;">RLL</p> <p>1 _____</p> <p>2 _____</p> <p>3 _____</p> <p>Total _____</p>	 <p style="text-align: right;">RLL</p> <p>1 _____</p> <p>2 _____</p> <p>3 _____</p> <p>4 _____</p> <p>5 _____</p> <p>Total _____</p>
<p>PATELLAR PROBLEMİSTE</p> <p>PROTEZİN AÇISI :</p> <p>YERLEŞME MEDIAL-LATERAL :</p> <p>SUPERİOR-INFERİOR :</p>		<p>SUBLUKSASYON :</p> <p>DISLOKASYON :</p>	

3.1. İstatistiksel Deęerlendirme

Verilerin analizinde; ameliyat öncesi ve ameliyat sonrası diz skorları, fonksiyon skorları ve hareket açıklıklarındaki ölçümlerin arasındaki farklarının incelenmesi amacı ile eşleştirilmiş T testi uygulanmıştır. Üç evre grubun karşılaştırılmasında Varyans analizi (ANOVA) testi kullanılmıştır. Hastaların VKİ ve yaşlarının diz, hareket açıklığı ve fonksiyon skor değişimleri ile olan ilişkisinin incelenmesi amacı ile korelasyon analizi uygulaması yapılmıştır. Çalışmada 0,05'den küçük p değerleri istatistiksel olarak anlamlı kabul edilmiştir. Analizler SPSS 22.0 paket programı ile yapılmıştır.

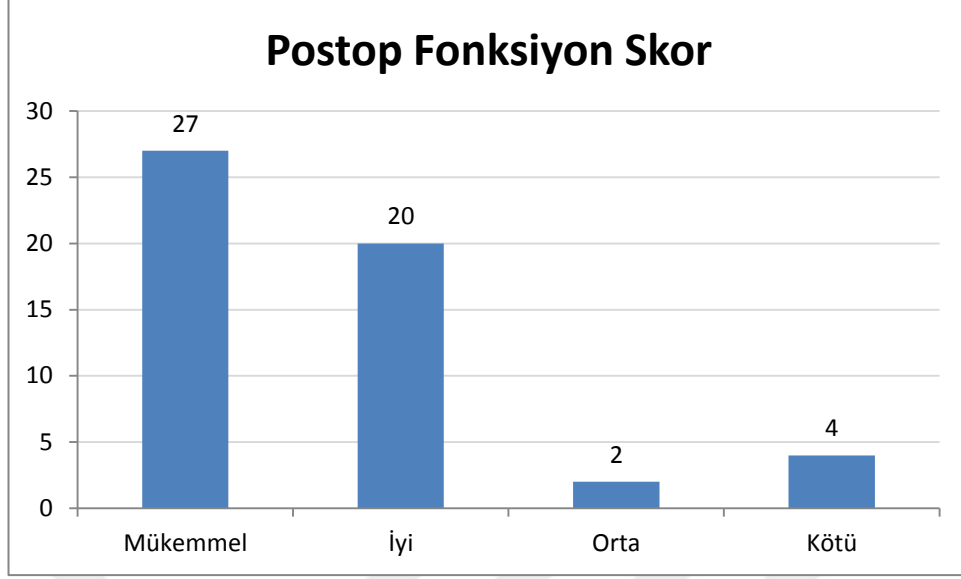
4. BULGULAR

Diz Cemiyeti Diz Artoplastisi Deęerlendirme kriterlerine gre yapılan deęerlendirmede diz skoru, ameliyat ncesi 32 - 79 arasında ortalama 54,91 iken, ameliyat sonrası diz skoru 62-100 arasında ortalama 89,28 olarak saptanmıřtır. Diz skoru baz alınarak yapılan deęerlendirmede; dizlerin 44'nde (%83) mkemmел, 7'sinde (%13) iyi, 2'sinde (%4) orta sonuę elde edilmiřtir. alıřmamızda 60 altında puan olarak kt sonuę elde edilen vaka bulunmamaktadır.(Grafik 2)



Grafik: 2

Diz Cemiyeti Diz Artoplastisi Deęerlendirme kriterlerine gre yapılan deęerlendirmede fonksiyon skoru, ameliyat ncesi 35 - 60 arasında ortalama 48,21 iken, ameliyat sonrası fonksiyon skoru 40-100 arasında ortalama 83,02 olarak saptanmıřtır. Fonksiyon skoru baz alınarak yapılan deęerlendirmede; dizlerin 27'sinde (%51) mkemmел, 20'sinde (%38) iyi, 2'sinde (%4) orta sonuę elde edilmiřtir. alıřmamızda 60 altında puan olarak kt sonuę elde edilen 4 vaka (%8) bulunmamaktadır.(Grafik: 3)



Grafik: 3

Hastaların ameliyat öncesi ve ameliyat sonrası hareket açıklıkları için yapılan değerlendirmede; ameliyat öncesi diz hareket açıklığı 75 ile 120 derece arasında değişmekte olup ortalama 103,21 derece idi. Ameliyat öncesi 22 hastada 5 ile 15 derece arasında değişen ekstansiyon kısıtlılığı mevcuttu. Ameliyat sonrası hastaların diz hareket açıklığı 80 ile 135 derece arasında değişmekte olup ortalama 120 derece idi. Ameliyat sonrası sadece 1 hastada 5 derece ekstansiyon kısıtlılığı mevcuttu. Bu hastanın ameliyat öncesi ekstansiyon kısıtlılığı 15 derece idi.

Olguların ameliyat öncesi ve ameliyat sonrası diz skoru, fonksiyon skoru ve hareket açıklıklarındaki değişimlerin karşılaştırılması amacı ile t testi uygulandı. Yapılan değerlendirmede ameliyat sonrası ameliyat öncesine göre diz skoru, donksiyon skoru ve diz eklemi hareket açıklıklarının anlamlı derecede artış gösterdiği saptandı. (p=0,01).(Tablo 5)

Tablo 5: Diz Skor, Hareket Açıklığı Ve Fonksiyon Skor Ölçümlerinin Operasyon Öncesi Ve Sonrası Karşılaştırılması

Ölçüm	n	X	s.s	t	p
Preop Diz Skor	53	54,91	9,66	-20,20	0,01
Postop Diz Skor	53	89,28	8,10		
Preop Hareket Açıklığı	53	103,21	13,48	-7,42	0,01
Postop Hareket Açıklığı	53	120,00	12,75		
Preop Fonksiyon Skor	53	48,21	5,81	-17,23	0,01
Postop Fonksiyon Skor	53	83,02	15,07		

Çimentosuz total diz protezi uygulan vakaların 46'sı (%87) primer gonartroz 7'si de (%13) romatoid artrit zemininde sekonder gonartroza sahip olgulardan meydana gelmektedir. Primer gonartrozu olan vakalar ve romatoid artritli vakalar kendi aralarında ameliyat öncesi ve sonrasında diz skoru, fonksiyon skoru ve hareket açıklığın açısından karşılaştırıldığında her iki grupta da anlamlı artış saptanmıştır. (p=0,01) . (Tablo 6) Bu iki grup birbiri ile diz skoru, fonksiyon skoru ve hareket açıklığındaki artış farkları bakımından karşılaştırıldığında her iki grubunda benzer özellikte olduğu ve anlamlı fark olmadığı tespit edilmiştir.(Diz skoru p=0,62/ fonksiyon skoru p=0,86/ hareket açıklığı p=0,71)

Tablo 6: Diz Skor, Hareket Açıklığı Ve Fonksiyon Skor Ölçümlerinin RA Ve Primer Gonartrozlu Hastalarda Karşılaştırılması

	Ölçüm	n	X	S.S.	t	p
Primer gonartroz	Pre-Op Fonksiyon Skor	46	48,37	6,15	-16,08	0,01
	Post-Op Fonksiyon Skor	46	83,04	15,29		
	Pre-Op Diz Skor	46	55,39	10,13	-17,86	0,01
	Post-Op Diz Skor	46	88,78	8,50		
	Pre-Op Hareket Açıklığı	46	103,26	13,43	-6,58	0,01
	Post-Op Hareket Açıklığı	46	120,11	12,84		
Sekonder gonartroz(RA)	Pre-Op Fonksiyon Skor	7	47,14	2,67	-5,75	0,01
	Post-Op Fonksiyon Skor	7	82,86	14,68		
	Pre-Op Diz Skor	7	51,71	5,15	-13,13	0,01
	Post-Op Diz Skor	7	92,57	3,41		
	Pre-Op Hareket Açıklığı	7	102,86	14,96	-4,60	0,01
	Post-Op Hareket Açıklığı	7	119,29	13,05		

Çalışmaya katılan hastaların vücut kitle indeksleri 21 kg/m² ile 39,5 kg/m² arasında değişmekte olup ortalama 30,4 kg/m² olarak tespit edildi. En genç hasta 49 ve en yaşlı hasta 80 yaşında idi. Çalışma grubunun yaş ortalaması 65,2 idi. Yapılan korelasyon analizinde ameliyat sonrası dönemde diz skoru, fonksiyon skoru ve eklem hareket açıklığındaki artışların hastaların yaş ve vücut kitle indekslerindeki artışlar ile artma ya da azalma yönünde anlamlı bir bağlantısının olmadığı görüldü.(p>0,05)(Tablo 7)

Tablo 7: Diz Skor, Fonksiyon Skor, Hareket Açıklığı Değişimlerinin Yaş Ve VKİ İle İlişkisinin İncelenmesi

(Ameliyat öncesi-sonrası)		Yaş	VKİ
Diz Skor Değişimi(Ön-Son)	r	0,19	0,26
	p	0,18	0,06
	n	53	53
Fonksiyon Skor Değişimi(Ön-Son)	r	0,06	0,14
	p	0,69	0,32
	n	53	53
Hareket Açıklık Değişimi(Ön-Son)	r	0,20	0,20
	p	0,16	0,16
	n	53	53

Radyolojik olarak yapılan değerlendirmeler sonucunda çalışmaya katılan hastaların ameliyat öncesi koronal plandaki varus-valgus dizilimleri 17° varus ile 13° valgus arasında değişmekte olup ortalama 4° varus olarak ölçüldü. Ameliyat sonrası koronal plandaki dizilim 3,5° varus ile 8,7° valgus arasında değişmekte olup ortalama 4,1° valgus olarak tespit edildi.(Tablo 8)

Komponentlerin uyumu frontal planda femoral α (alfa) ve tibial β (beta), sagittal planda ise femoral γ (gama) ve tibial θ (teta) uyum açıları ölçülerek değerlendirildi. Ortalama olarak alfa açısı 94,7° (91°-97,7°), beta açısı 89,4° (86,8°-92,4°), gama açısı 1,6° (0°-6°), sigma açısı 89° (86°-92°) bulundu. (Tablo 8)

Ameliyat sonrası yapılan radyolojik değerlendirmelerde hastalarımız hiç birinde implant çevresinde 1cm den fazla radyolusen hast saptanmadı. Rasyolusen hat saptanan 2 olgumuz bulunmaktadır. Bu hastalarda görülen radyolusen alanlar tibial komponentin 1-2 (8 mm) ve 3-4(4,5 mm) zonlarında saptanmıştır. Hastaların takiplerinde ilerleyici bir osteoliz saptanmamıştır. Tibial komponentin tespiti için

kullanılan 4 adet vda ve femoral komponent etrafında hiçbir alanda radyolusen alan saptanmadı.

Çalışma grubunu oluşturan hastaların en kısa takip süresi 6 ay en uzun takip süresi 29 ay idi. Ortalama takip süresi 13,1 ay olarak tespit edildi. Takip düresi boyunca olguların hiçbirinde septik veya aseptik nedenli gevşeme saptanmadı. Takip süresince protez sağkalımı %100 idi. Bir hastada komplikasyon olarak artrofibrozis görüldü. Hastaya artroskopik gevşetme uygulandı.

Tablo:8 Çalışmaya Katılan Hastaların Bazı Preoperatif Ve Postoperatif Ortalama Değerleri

	<i>PREOPERATİF</i>	<i>POSTOPERATİF</i>
<i>Ortalama hareket açıklığı</i>	103,21°(75°-120°)	120°(80°-135°)
<i>Ortalama diz skoru</i>	54,91(32-79)	89,28(69-100)
<i>Ortalama fonksiyon skoru</i>	48,21(35-60)	83,02(42-100)
<i>Ortalama dizilim</i>	4°varus	4,1°valgus
<i>Alfa (α) açısı</i>		94,7° (91°-97,7°)
<i>Beta (β) açısı</i>		89,4° (86,8°-92,4°)
<i>Gama (γ) açısı</i>		1,6° (0°-6°)
<i>Sigma (δ) açısı</i>		89° (86°-92°)

5. OLGU ÖRNEKLERİ

Olgu 1:

M.Ç. 79/E Primer gonartroz(sağ)

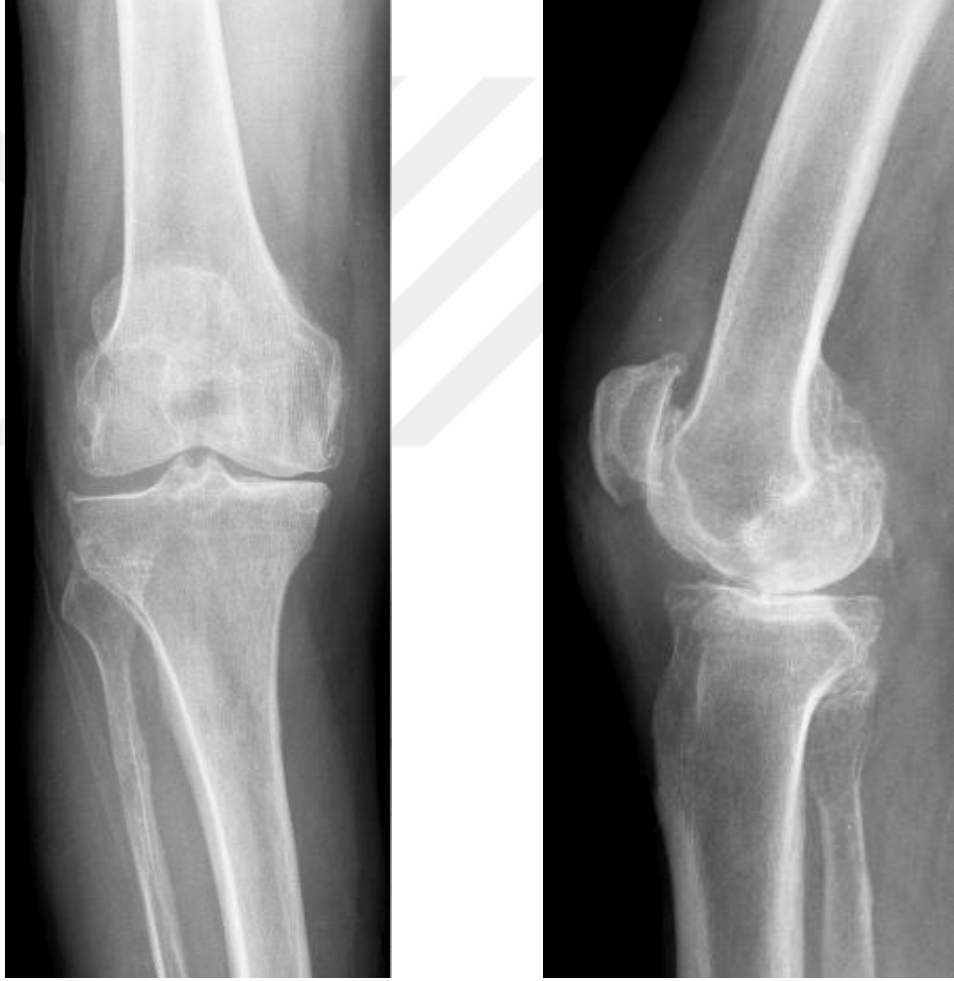Preop diz skor: 79

Preop fonksiyon skor: 50

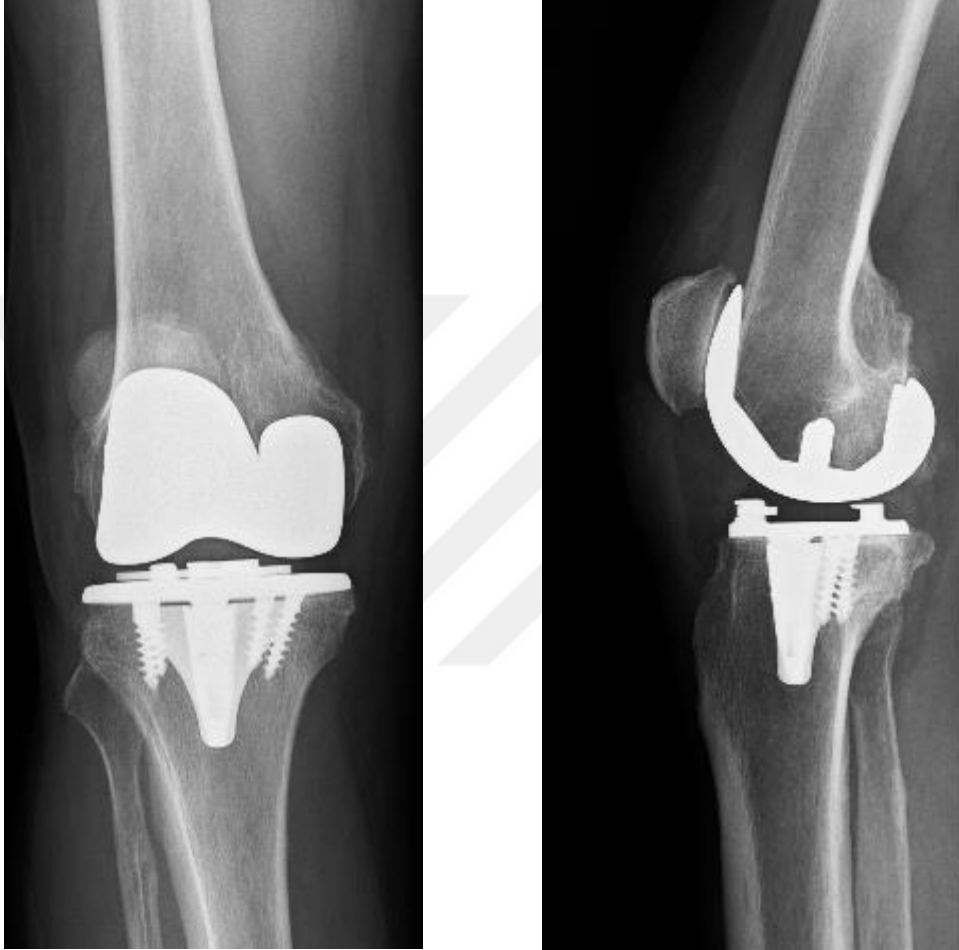
Postop diz skor: 92

Postop fonksiyon skor: 100

Takip süresi: 10 ay



Şekil: 15 M.Ç. Preop AP ve lateral grafipler



Şekil:16 M.Ç Postop AP ve lateral grafler

Olgu 2:

H.A. 47/K Romatoid Artrit (sol)

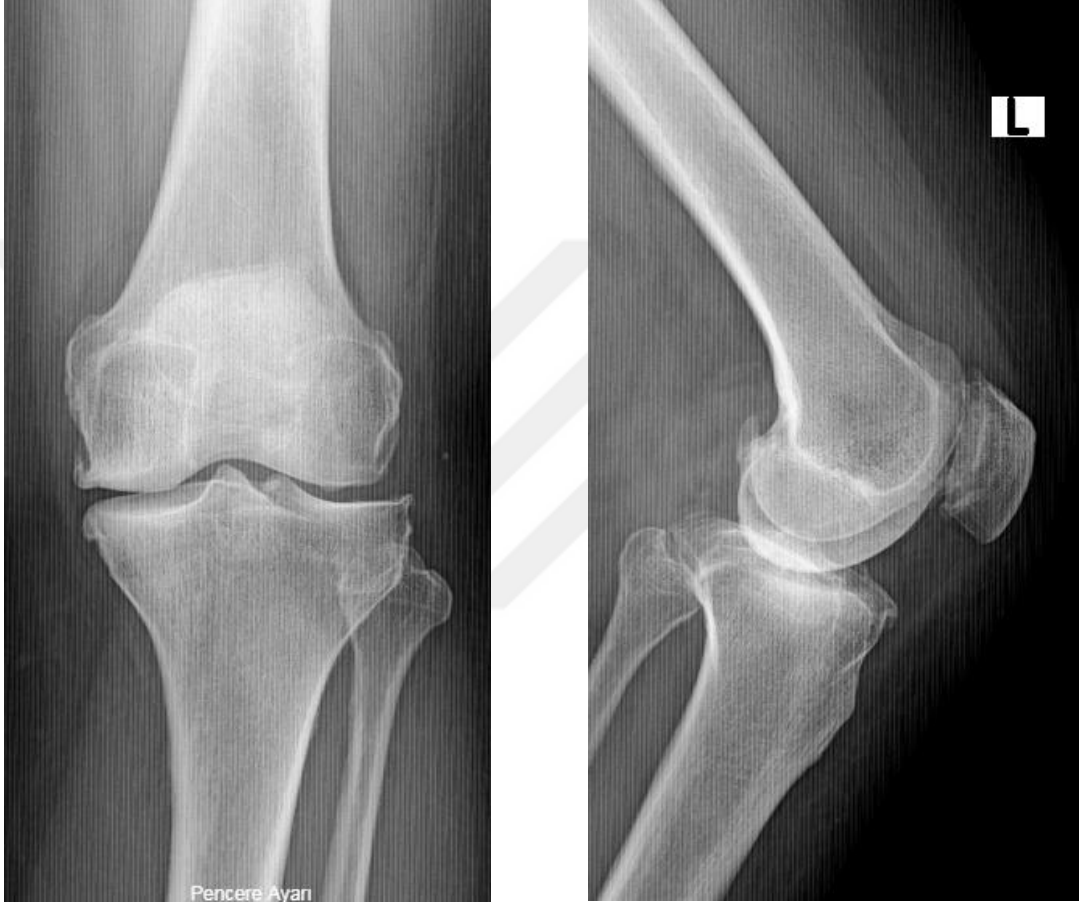Preop diz skor: 56

Preop fonksiyon skor: 45

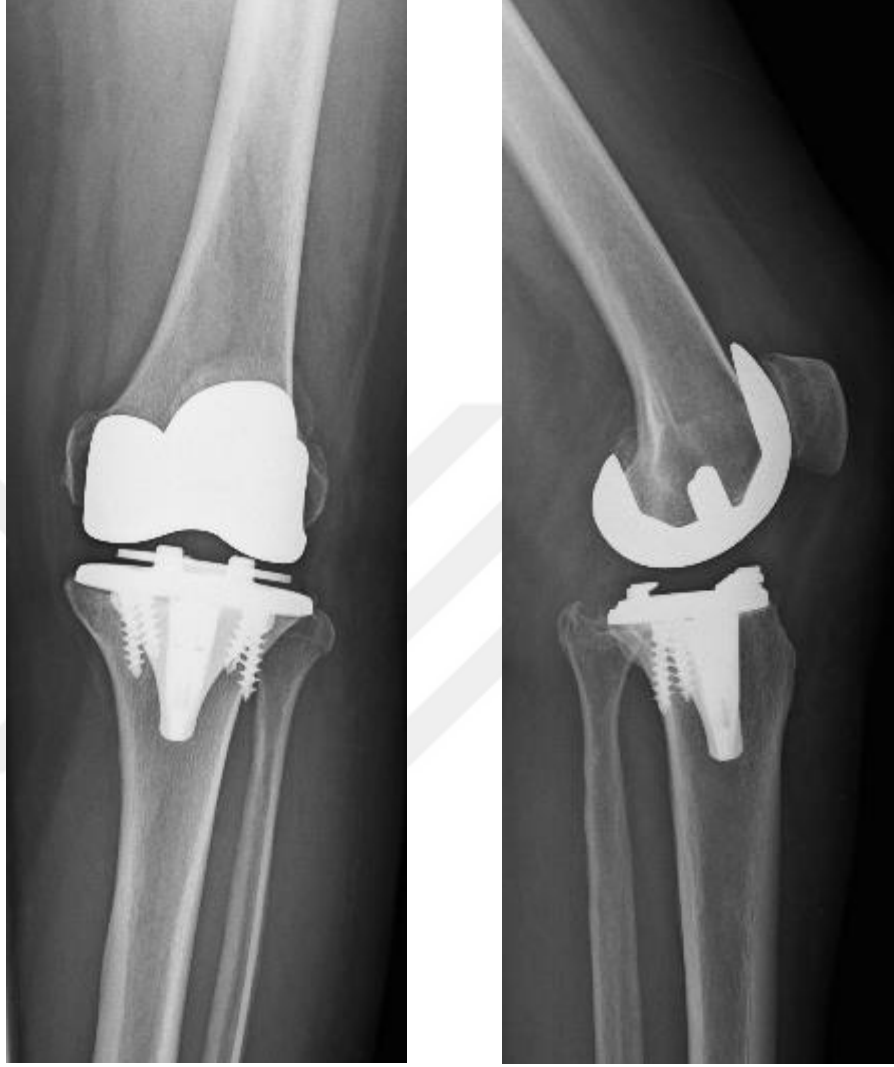Postop diz skor: 91

Postop fonksiyon skor: 80

Takip süresi: 20 ay



Şekil: 17 H.A. Preop AP ve lateral grafler



Şekil:18 H.A. Postop AP ve lateral grafiler

Olgu 3:

Y.D. 77/K Primer gonartroz (sağ)

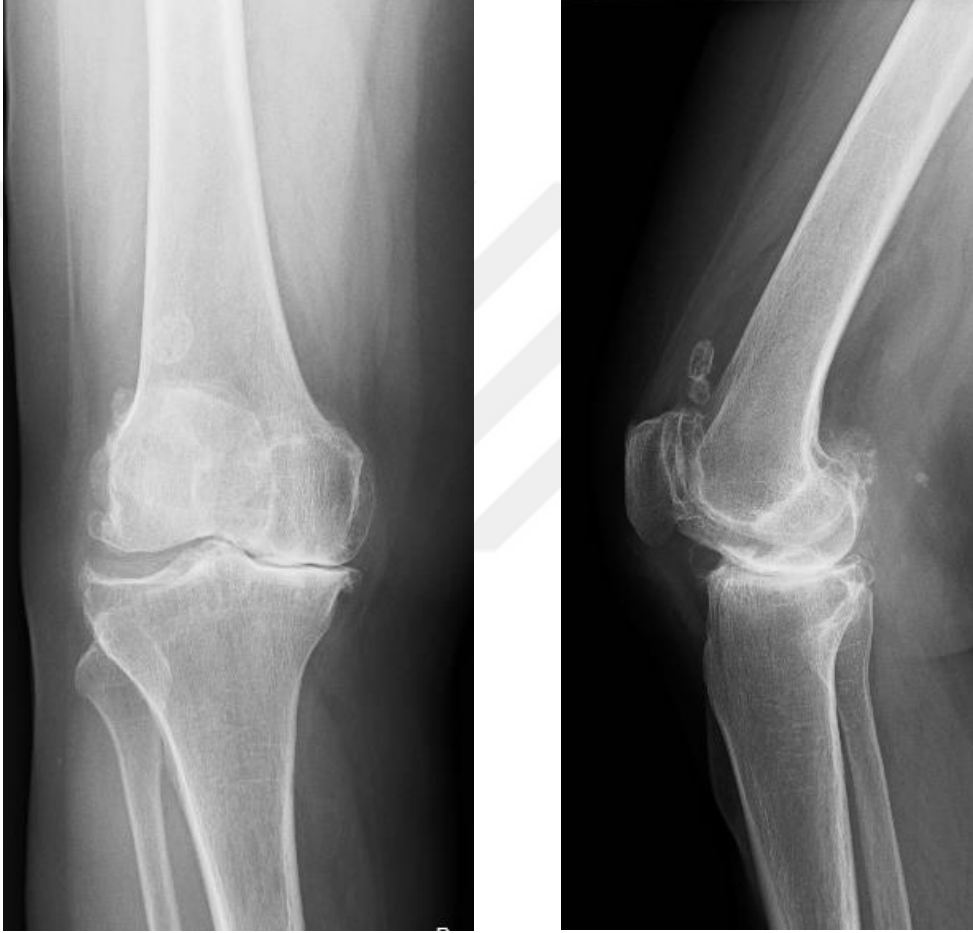Preop diz skor: 64

Preop fonksiyon skor: 50

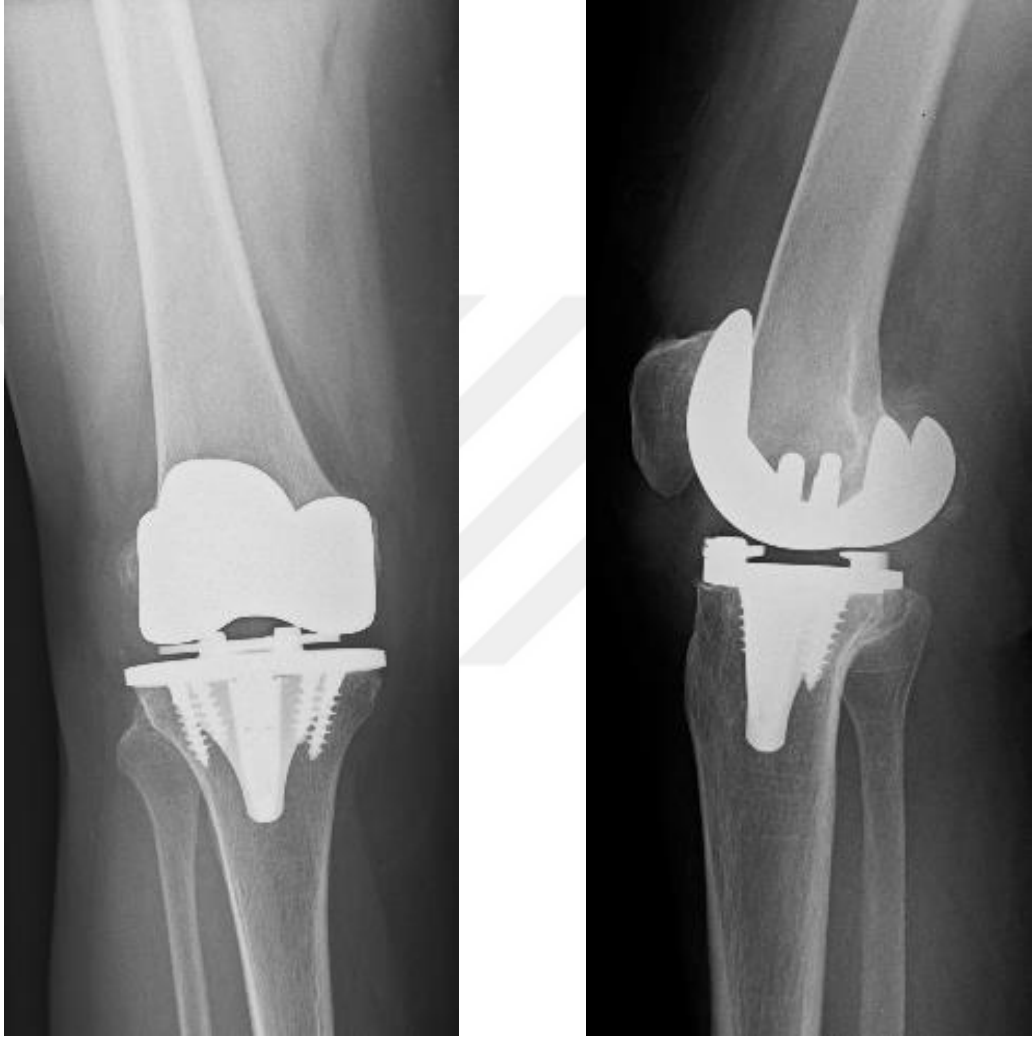Postop diz skor: 95

Postop fonksiyon skor: 90

Takip süresi: 24 ay



Şekil: 19 Y.D. Preop AP ve lateral grafiler



Şekil:20 Y.D. Postop AP ve lateral grafler

Olgu 4:

A.Y. 77/K Primer gonartroz (bilateral)(sağ/sol)

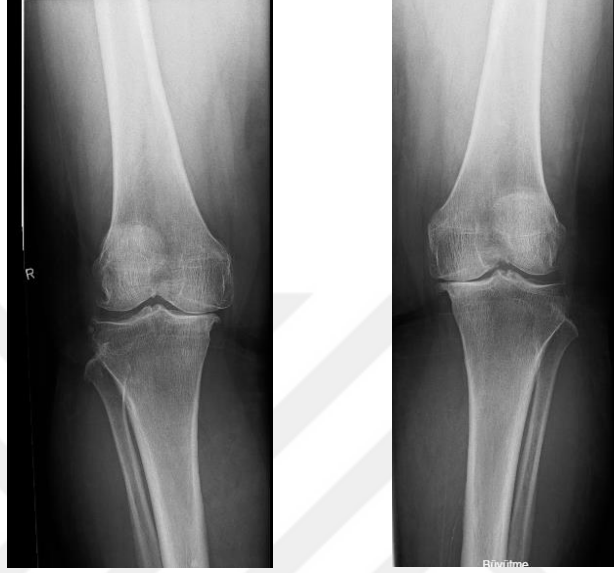Preop diz skor: 42/42

Preop fonksiyon skor: 45/45

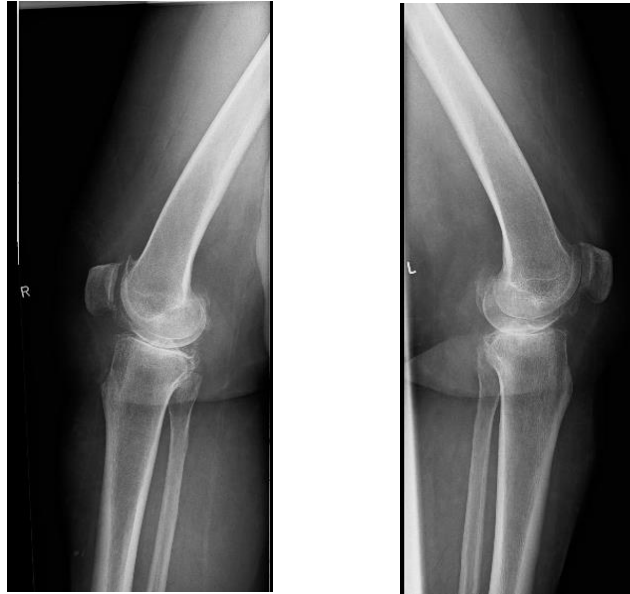Postop diz skor:100/92

Postop fonksiyon skor:75/75

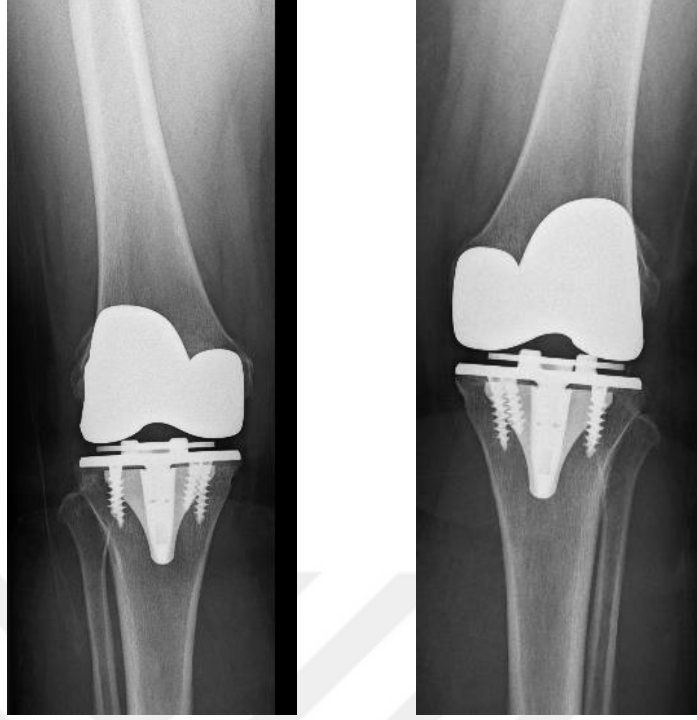Takip süresi:15 ay/15 ay



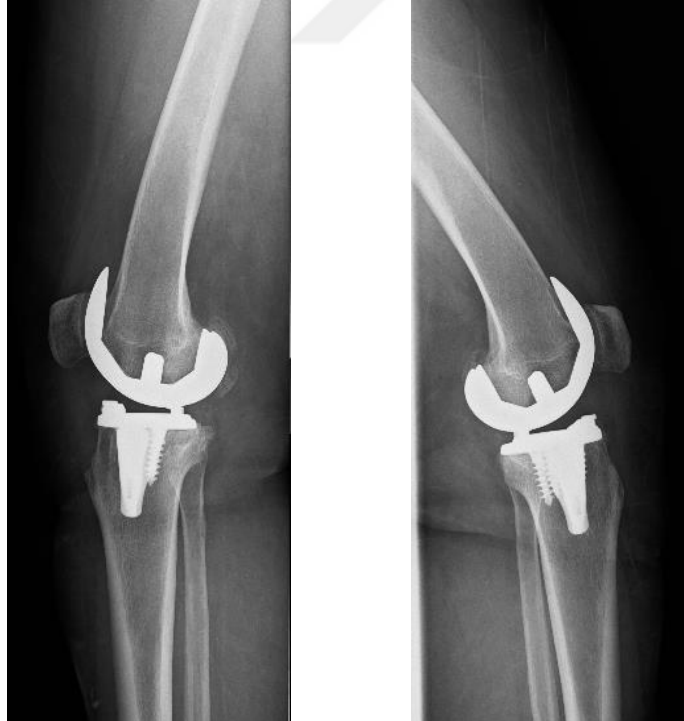Şekil:21 A.Y. Preop sağ ve sol diz AP grafipler



Şekil:22 A.Y. Preop sağ ve sol diz lateral grafipler



Şekil:23 A.Y. Postop sağ ve sol diz AP grafiler



Şekil:24 A.Y. Postop sağ ve sol diz lateral grafiler

6. TARTIŞMA

Diz ekleminde gelişen dejeneratif artrit hastalarda yaşam kalitesini önemli derecede etkileyen ağrı ve hareket kısıtlılığına yol açmaktadır. Toplumun yaşam süresinin uzamasına paralel olarak dejeneratif eklem hastalıklarının görülme sıklığı ve neden olduğu morbiditeler önemli bir sağlık problemi haline gelmektedir. Total diz artroplastisi; diz ekleminde gelişen dejeneratif artritinin neden olduğu ağrı ve hareket kısıtlılığı gibi sorunların giderilmesinde son derece etkin bir tedavi yöntemi olarak öne çıkmaktadır. Gonartrozun tedavisinde total diz artroplastisi çok başarılı ve yüz güldürücü bir tedavi seçeneği olsa da bu hastalarda basamak tedavisi uygulanmalı, öncelikli olarak konservatif tedavi modaliteleri denenmeli, uygun hastalarda yüksek tibial osteotomi gibi eklem koruyucu cerrahi tedaviler mutlaka göz önünde bulundurulmalıdır. Total diz artroplastisi diğer tedavi yöntemleri ile başarı sağlanamayan hastalarda son seçenek olarak düşünülmelidir. (17,18,33)

Total diz artroplastisi cerrahisinde kullanılan implantlara yönelik çalışmalar 20. yüzyılın ortalarında itibaren hız kazanmıştır. Geçmişte kullanılan implantlarda görülen erken gevşeme, metallozis gibi sorunlar erken revizyon gerekliliğini ortaya çıkardığından diz protezleri ancak çok ileri artroz vakalarında tercih edilmekte idi. Teknolojinin gelişmesi, yeni materyallerin kullanıma girmesi, diz biyomekaniğinin daha iyi anlaşılması diz protezi endikasyonlarını genişletmiş ve revizyon sürelerini uzatmıştır. Ancak genel toplumun ortalama yaşam süresi ve hastaların cerrahi sonrası beklentileri artmaya devam etmekte bu durum araştırmacıları biyolojik uyumluluğu daha iyi ve daha uzun süre kullanılabilen implant arayışına itmektedir.(18,65)

Çimentosuz total diz protezleri, kemik çimentosuna gerek duymadan kemik ve implant arasında biyolojik tutunum sağlamak, revizyona gidiş süresini uzatmak ve revizyonda kemik kaybını en aza indirmek düşüncesiyle son yıllarda giderek artan sayıda uygulanmakta ve bu konuda çalışmalar devam etmektedir.(64,67,68)

Literatürde çimentosuz total diz protezleri ile ilgili çalışmalarda; Whiteside 129 hastanın 186 dizi(69), Hungerford 39 hastanın 45 dizi(70), Hoffman 238 hastanın 300 dizi(71) üzerinden sonuç bildirmiştir.

Bizim çalışmamıza 32 hastanın 53 dizi dahil edilmiştir. Çalışmamız hasta sayısı açısından literatürdeki bazı çalışmalar ile benzerlik gösterse de (70), birçok serinin hasta sayısından azdır.(68,69,71).

Yapılan çalışmalarda hastaların cinsiyet açısından dağılımı farklılık göstermektedir. Örneğin Hoffman'ın çalışmasında (64) hastaların %6'i erkek %29'u kadındır. Yamamoto'nun (72) çalışmasında ise hastaların %7'si erkek %93'ü kadındır. Yine bir başka çalışmada hastaların %28'i erkek %62'sini kadın cinsiyeti oluşturmaktadır.(73)

Çalışmamızdaki hastaların %13' ü erkek ve % 87' si de kadın cinsiyetten oluşmaktadır. Erkek cinsiyet oranının yüksek olduğu Hoffman'ın (66) çalışmasında hastaların bir bölümü posttravmatik artrozlu hastalardan oluşmaktadır. Erkek hasta oranının yüksek olması bu durum ile açıklanabilir. Bizim çalışmamızda hastaların büyük bir kısmı primer gonartroz bir kısmı da romatoid artrite bağlı gonartroz etyolojisi ile opere edilmiş olup cinsiyet dağılımı literatür ile büyük oranda benzerlik göstermektedir.(72,73)

Çimentosuz total diz protezi endikasyonları literatürde çeşitlilik göstermektedir. Bazı araştırmacılar çimentosuz total diz protezi uygulaması için çimentolu total diz artroplastisi endikasyonlarına ek olarak intraoperatif kemik kalitesinin iyi olmasını tek endikasyon olarak bildirirken (68), bazı araştırmacılar ise kemik kalitesinin iyi olmasının yanında primer rijit fiksasyonunda gerekliliğini önermişlerdir.(64) Golberg de çimentosuz diz protezi uygulamalarında kemik kalitesi ve iyi fiksasyonun yanında hastanın 55 yaşının altında aktif bireyleri tercih etmiştir.(67)

Bizim çalışmamızda çimentosuz diz artroplastisi endikasyonu olarak yaş göz önünde bulundurulmadı. İntraoperatif olarak kemik kalitesinin iyi olması ve primer rijit fiksasyonun sağlanması durumunda çimentosuz total diz artroplastisi tercih edildi.

Literatüre bakıldığında çimentosuz diz protezi serilerinde ortalama yaş değişiklik göstermektedir. Basset'in 584 hastadan oluşan serisinde ortalama yaş 69.3(68), Hoffman ve arkadaşlarının 57 hasta üzerinde yaptıkları çalışmada ortalama yaş 42(70), aynı yazarın bir başka çalışmasında ise tüm hastalar 65 yaşın üzerindedir.(66) Birçok çalışmada çimentosuz diz protezi uygulaması için seçilmesi

gereken hasta profilinin genç yaşta aktif bireyler olması gerektiği yönünde görüş bildirilmektedir. (67,70,74,75)

Bizim serimizde hasta yaşları 49 ile 80 arasında değişmekte olup ortalama 65,2 yıl idi. Çalışmamızda hastaların yaş skalası geniş bir dağılım göstermekte olması belli bir yaş grubuna yönelik çıkarım yapılması açısından çalışmamızın zayıf yönü olarak kabul edilebilir. Ancak yapılan korelasyon analizinde diz ve fonksiyon skorlarında elde edilen değişimlerin yaş ile bağlantılı olarak farklılık göstermemesi genel görüşün aksine çimentosuz diz protezi uygulamalarının geniş bir yaş skalasına uygulanabilirliği açısından önemli bir veri olabilir.

İnflamatuvar artrit varlığında çimentosuz diz protezi uygulaması bu hastalarda kemik kalitesinin genel olarak zayıf olması nedeniyle tartışmalıdır. Roraberk ve arkadaşları yaptıkları bir çalışmada romatoid artritli hastalara uyguladığı çimentosuz total diz artroplastisi vakalarında başarısız sonuçlar bildirmiştir.(76) Armstrong ve arkadaşları ise 39 romatoid artritli hastanın 55 dizine çimentosuz diz protezi uygulamış ve hastaların erken takiplerinde başarılı sonuçlar bildirmişlerdir.(77) Hungerford ve arkadaşları da 18 romatoid artrit hastasına uyguladıkları çimentosuz diz protezi vakalarının 51 aylık takiplerinde başarılı sonuçlar bildirmişlerdir.

Bizim serimizde 4 romatoid artritli hastanın 7 dizine çimentosuz total diz artroplastisi uygulandı. Yapılan korelasyon analizinde primer osteoartli hastalar ile romaoid artritli hastaların diz ve fonksiyon skorları arasındaki değişimlerde fark saptanmadı. Ancak hasta sayımızın literatüre göre az olması bu konuda değerlendirme yapılabilmesi için yeterli değildir.

Gonartroz sonrası gelişen ağrı ve hareket kısıtlılığının ortadan kaldırılması diz artroplastisinin primer amaçlarıdır. Hastanın günlük yaşamında oturma, yürüme, oturduğu yerden kalkma gibi hareketleri rahatlıkla yapabilmesi için en az 90° lik bir eklem hareket açıklığına sahip olması gerekmektedir. Basset'in 584 çimentosuz diz protezi uyguladığı seride hastaların ortalama eklem hareket açıklığını 120° olarak bildirmiştir.(68) Goldberg de 113 çimentosuz diz protezi uygulaması sonrası hastaların ortalama eklem hareket açıklığını 115° olarak bildirmiştir.(67)

Bizim çalışmamızda hastalarımızın ameliyat öncesi dönemde eklem hareket açıklığı $103,2^{\circ}(75^{\circ}-120^{\circ})$ iken ameliyat sonrası dönemde ortalama $120^{\circ}(80^{\circ}-135^{\circ})$ olarak ölçülmüştür. Ameliyat sonrası eklem hareket açıklığı ortalamamız literatür ile uyumlu olup hastanın mobilizasyonunu rahatlıkla sağlayabileceği düzeydedir. Sadece bir hastamızda eklem hareketi kritik sınır olan 90° nin altında olup bu hastada ameliyat sonrası artrofibrozis gelişmiştir.

Çimentosuz diz protezi ameliyatı sonrası hastaların değerlendirme parametrelerinden biri olan diz skoru açısından literatüre bakıldığında; Goldberg 113 diz üzerinde yaptığı çalışmada hastaların ameliyat sonrası diz skorlarının %75 inin mükemmel, %10 unun iyi, %2 sinde orta ve %13 ünde de kötü sonuç bildirmiştir.(67) Hungerford 43 çimentosuz diz protezinin ameliyat sonrası diz skorlarının, hastaların %73 ünde mükemmel, %19 unda iyi, %2 sinde orta ve %6 sında da kötü olduğunu bildirmiştir.(70) Yamamoto ve arkadaşları da 335 diz üzerinde yaptıkları çalışmada diz skorları açısından %83 mükemmel ve iyi sonuç bildirmiştir.(72)

Bizim serimizde ameliyat sonrası diz skorları, hastaların %83 ünde mükemmel, %13 ünde iyi ve %4 ünde de orta olarak bulunmuştur. Ameliyat sonrası 60 altında puan alarak kötü sonuç olarak değerlendirilen hasta bulunmamaktadır. Çalışmamız ameliyat sonrası diz skoru değerlendirmesi açısından literatür ile uyumludur.

Diz protezlerinin ameliyat sonrası değerlendirilmesinde kullanılan bir diğer parametre de diz fonksiyon skorudur. Diz fonksiyon skoru açısından literatüre bakıldığında Goldberg ve arkadaşları ameliyat sonrası ortalama diz fonksiyon skorunu ortalama 91, Basset ise ortalama 90,1 olarak bildirmiştir.(67,68)

Bizim çalışmamızda ameliyat sonrası ortalama fonksiyon skoru $83,2(40-100)$ olarak bulunmuştur. Sonuçlarımız literatür ile karşılaştırıldığında ortalamamızın bir miktar altında kalmaktadır.

Ameliyat öncesi ve ameliyat sonrası tibiofemoral dizilimindeki değişim açısından literatüre bakıldığında; Hungerford yaptığı çalışmada hastaların ameliyat öncesi tibiofemoral açılarını ortalama 10° varus, ameliyat sonrası ise ortalama $8,9^{\circ}$ valgus olarak bildirmiştir.(70) Goldberg ameliyat öncesi ortalama 5° varus ameliyat

sonrası ortalama 10° valgus(67), Basset ise ameliyat sonrası ortalama 4° valgus olarak bildirmiştir.(68)

Tibiofemoral açı değişimi açısından bizim serimize baktığımızda; ameliyat öncesi dönemde hastaların ortalama tibiofemoral açıları 4° varus (17° varus- 13° valgus), ameliyat sonrası ise ortalama 4,1° valgus (3,5° varus- 8,7° valgus) olarak ölçülmüştür. Tibiofemoral dizilim açısından çalışmamız literatür ile benzerlik göstermektedir.

Çimentosuz total diz artroplastisinin ortaya çıkma amaçlarından en önemlisi kemik ve implant arayüzeyinde biyolojik tutunum sağlayarak revizyon sürelerini uzatmaktır. Protez sağkalımı açısından literatüre bakıldığında; Whiteside çimentosuz total diz artroplastisi uyguladığı hastaların 10 yıllık takiplerinde % 94(69), Basset 5.2 yıllık tekiplerinde %99(68), Hoffman da 14 yıllık takiplerinde %93.4 (78) sağkalım oranı bildirmişlerdir. Duffy ve arkadaşları çimentosuz diz protezi uyguladıkları 74 vakayı ortalama 13 yıl takip etmişler ve protez sağkalım oranını %99 olarak bildirmişlerdir.

Bizim serimizde hastaların ortalama takip süreleri 13,1 ay (6 ay-29 ay) idi. Çalışmamıza katılan hastalarda protez sağkalım oranı %100 olarak bulunmuştur. Çalışmamızda erken dönem sonuçları bildirildiğinden ortalama takip süremiz literatür ile karşılaştırıldığında ortalamanın altındadır. Bu nedenle protez sağkalım oranı yüksek olmasına rağmen bu konuda değerlendirme yapılabilmesi için takip süremiz yeterli değildir.

Total diz artroplastinin sağkalımında çimentolu fiksasyon açısından literatüre bakıldığında; Rand ve arkadaşları 11,606 total diz artroplastisini değerlendirdikleri çalışmalarında protez sağkalımını, 5 yıl sonunda %96, 10 yıl sonunda %91, 15 yıl sonunda %84 ve 20 yıl sonunda %78 olarak bildirmişlerdir (79). Gill ve Joshi çalışmasında, 1033 çimentolu ve arka çarpaz bağın korunduğu total diz artroplastisi uygulamasında protez sağkalımını 15 yılda %95, 20 yılda %89 ve 25 yılda %83 olarak bildirmiştir (80). Back ve arkadaşları 369 hastanın ortalama 5 yıllık takip sonuçlarında protez sağkalım oranını %99.05 olarak bildirmiştir (81).

Çimentolu protezlerin uzun dönem sonuçları başarılı olarak bildirilse de bu implantların geç dönemde revizyon gereksiniminin en sık sebebi tibial komponentte gelişen aseptik gevşemedir.(67,71,82) Kemik çimentosu protez ve kemik

arayüzeyinde mikrokilitlenme oluşturarak tespit sağlar. Polietilen ara parçadan zamanla ayrılan mikro parçacıklara karşı gelişen lokal enzimatik reaksiyonlar osteolize ve kemik ile çimento arasında fibröz bir membran oluşumuna yol açarak bu bağlantıyı zayıflatmaktadır. Ayrıca kemik çimentosu makaslama ve gerilim tipi kuvvetlere dayanıksız olduğundan bu kuvvetler zamanla çimentoda yorgunluğa ve yetmezliğe neden olmaktadır. (69,83) Bu sebeplerden dolayı biyolojik fiksasyon sağlayan implantların önemi her geçen gün artmaktadır.

Çimentosuz diz protezi implantlarında kullanılan yüzeylerden hangisinin kemik ilerlemesinde etkin olduğuna yönelik çalışmalar ve tartışmalar halen devam etmektedir. Literatürde bu konu ile alakalı birçok çalışmaya rastlamak mümkündür.

Hidroksiapatit (HA) kaplı yüzeyler kalça protezlerinde uzun zamandır kullanılmaktadır. Bu düşünce ile çimentosuz diz protezlerinde de HA aynı amaçla kullanılmış olup geçmişi kalça protezleri kadar eski değildir. (84,85) Öte yandan HA kaplamanın da bazı avantajları olduğu ileri sürülmüştür. Saleh ve arkadaşları zamanla HA örtüsünün delaminasyona uğradığı ve ortaya çıkan parçacıkların osteolize ve polietilen aşınmasına neden olarak gevşeme sürecini hızlandırığını öne sürmüşlerdir. (40) Ancak HA örtüsünün kalınlığının 50 µm civarında olduğunda herhangi bir aşınmaya ve dökülmeye uğramadan kemik integrasyonuna yardımcı olduğunu gösteren çalışmalar da mevcuttur. (85)

Toksvig-Larsen ve ark. poroz kaplı tibial komponentler ile HA kaplı tibial komponentleri karşılaştırdıkları 7000 olguluk çok merkezli çalışmada iki implant arasında klinik olarak farklılık saptamadıklarını ancak HA kaplı implantlarda daha az kemik içerisine gömülme olduğunu ve HA kaplamanın bu açıdan faydalı olabileceğini öne sürmüşlerdir. (86)

HA kaplı 127 ve poroz kaplı 80 olgunun ortalama 5 yıllık takiplerinin karşılaştırıldığı bir başka çalışmada da HA kaplı ve poroz kaplı vakalar arasında belirgin farklılık bulunamamıştır. Ancak klinik farklılık yaratmayan radyolusen alanların poroz kaplı vakalarda daha fazla olduğu bildirilmiştir. (87)

Bizim serimizde hastaların tümünde poroz kaplı femoral ve tibial komponent kullanıldı. Hiçbir hastada septik veya aseptik nedenli revizyon gerektirecek gevşeme yaşanmadı. Protez sağkalımı %100 idi. Takip süremiz 13,1 ay (6 ay-29 ay) idi. Takip süremiz literatürdeki benzer çalışmalardan az olsa da erken dönemde

fiksasyon sorunu yaşanmaması poroz kaplı protezlerin de HA kaplı protezler kadar uzun dönemde başarılı olabileceğini düşündürmektedir. Bu konuda uzun dönem sonuçlarını gösteren çalışmalara ihtiyaç duyulmaktadır.

Literatürde çimentosuz diz protezi uygulamaları sonrası bazı yazarlar erken dönemde tam yük ile mobilizasyondan kaçınmakta ve kısmi yük ile mobilizasyona izin vermektedirler. Hoffman ve arkadaşları ameliyat sonrası ilk 6 hafta %50 yüke izin verip 6. haftadan sonra tam yüke geçtiklerini bildirmektedirler.(78) Hungerford ve arkadaşları da ilk 6 hafta %20 yüke izin verip tam yüke 3. ayda geçtiklerini bildirmişlerdir.(70)

Bizim serimizde tüm hastalarda tibial komponentin primer stabilizasyonunu arttırmak için 4 adet spongiöz titanyum vida kullanıldı. Tüm hastalara ameliyat sonrası 1. günde yürüteç yardımı ile tam yüke izin verildi. Hastalarda hiçbir şekilde hareket kısıtlamasına ihtiyaç duyulmadı. Takip süresince hiçbir hastada erken yük verdirilmesi ve mobilizasyondan kaynaklanan gevşeme problemi yaşanmadı. Bu nedenle uygun cerrahi teknikle yapılmış çimentosuz diz protezi uygulamalarında erken dönemde yük verdirilmesi ve mobilizasyon ile ilgili kısıtlamaların gerekli olmadığını düşünmekteyiz.

Total diz artroplastisi sonrası gelişen enfeksiyonlar tedavisi en zor ve hasta morbiditesi en fazla olan komplikasyonlardan biridir. Periprostetik enfeksiyon gelişme oranı primer total diz artroplastisinde %1-3 aralığında iken bu oran revizyon total diz artroplastilerinde %5-6 ya kadar çıkmaktadır.Gill ve arkadaşları 3048 total diz artroplastisini inceledikleri çalışmada erken derin enfeksiyon oranını %0,13 geç derin enfeksiyon oranını da %0,38 olarak bildirmişlerdir.(88) Robertson ve arkadaşları da 41223 olguyu değerlendirdikleri çalışmada primer osteoartritte %1.7 romatoid artritli vakalarda da %4.4 olarak bildirmişlerdir.(89)

Total diz artroplastisinde enfeksiyona zemin hazırlayan birçok faktör çalışmacılar tarafından ortaya konmuştur. Bunlardan biri de uzun cerrahi süresi olarak öne çıkmaktadır. Blom ve arkadaşlarını yaptığı bir çalışmada ameliyat süresinin 2.5 saati geçtiği durumlarda enfeksiyon oranının anlamlı derecede arttığını bildirmektedir.(90)

Çimentosuz diz artroplastisinin avantajlarından biri de çimento uygulaması gibi ek bir işlem gerekmediğinden cerrahi süresinin kısa olmasıdır. Hungerford ve

arkadaşları çimentolu ve çimentosuz protez uygulamalarını karşılaştırdıkları bir çalışmada, çimentosuz protezlerin cerrahi süresini ortalama 20 ile 30 dakika kısalttığını bildirmişlerdir.(91)

Çimentosuz total diz artroplastisinin enfeksiyon gelişimi ve tedavisi açısından bir diğer üstünlüğü de kemik ve protez arayüzeyinde avasküler sahanın bulunmaması olarak gösterilmektedir. Böylece periprotetik enfeksiyonun sınırlandığı ve tedavisinin çimentolu protezlere göre daha kolay olduğunu bildiren çalışmalar mevcuttur. Cross ve arkadaşları 1000 çimentosuz total diz artroplastisini inceledikleri vakada enfeksiyon gelişme oranını %1,7 olarak belirlemiştir. Bu hastaların %75 ini revizyona gereksinim duymadan artroskopik sinovektomi ve uzun süreli antibiyotik kullanımı ile tedavi ettiklerini bildirmişlerdir.(92)

Bizim serimizde hastaların en kısa cerrahi süresi 30 dk, en uzun ise 90 dakikadır. Ortalama cerrahi süre de 53,8 dakika olarak bulunmuştur. Hastalarımızın hiçbirinde takip süresi boyunca derin enfeksiyona rastlanmamıştır. Bu nedenle çimentosuz total diz artroplastisinin literatür ile uyumlu olarak cerrahi süresini önemli ölçüde azalttığını aynı zamanda kemik çimentosunun implant ve kemik arayüzünde meydana getirdiği bir avasküler bölgenin olmaması nedeniyle periprotetik enfeksiyon oranını azalttığını düşünmekteyiz.

Total diz artroplastisi sırasında patellar yüzeyin değiştirilip değiştirilmemesi halen tartışmalı bir konudur. Bazı araştırmacılar ameliyat sonrasında diz önü ağrısının önüne geçilmesi için patellar yüzeyin değiştirilmesini savunurken (93,94) bazı yazarlar da uzun dönemde iki grup arasında fark olmaması ve ek komplikasyon riskleri nedeniyle patellar yüzeyin değiştirilmesinin gerekli olmadığını ileri sürmektedir.(95)

Total diz artroplastisinde patellanın değiştirilmesi sonrası; patella kırığı, patellar osteonekroz, ekstensör mekanizma rüptürü, patellar komponent yetersizliği gibi komplikasyonlar görülebilir.(95)

Whiteside patellar komponenti değiştirmeyip sadece osteofit temizliği yaptığı 192 çimentosuz diz protezi vakasını ortalama 15 yıl takip etmiştir. Takip süresi boyunca hiçbir vakasında patellar yüzey artroplastisi gerektirecek kadar diz önü ağrısına rastlamamıştır.(96)

Bizim serimizde hiçbir hastaya patellar yüzey deęiřimi uygulanmadı. Gerekli görölen vakalarda sadece osteofit temizlięi yapıldı. Erken dönem takiplerimiz esnasında řiddetli diz önu ağrısı yařayan vakamız bulunmamaktadır. Uygun komponent yerleřimi ve yumuřak doku dengesi saęlandığında, patella yüzey deęiřimi yapılmadan da yüz güldürücü sonuçlar alınabileceęini düşünmekteyiz.

Total diz artroplastisi uygulamalarında çimentolu ve çimentosuz fiksasyon seçeneklerinin birbirine üstünlükleri halen tartışma konusudur. Rand ve arkadaşları ortalama 10 yıllık takibi bulunan ve her iki grubun karşılaştırıldıęı çalışmalarında çimentolu protezlerin çimentosuzlara göre daha yüksek saękalım oranına sahip olduęunu bildirmişlerdir.(97) Khaw ve ark. ise ortalama 7.4 yıl takipte iki grup arasında fark olmadığını bildirmişlerdir.(98) Basset de 584 çimentosuz 416 çimentolu total diz artroplastisini karşılařtırdıęı çalışmasında hastaları ortalama 5,2 yıl takip etmiş ve çimentosuz diz protezi uygulanan hastaların diz ve fonksiyon skorlarının daha yüksek olduęunu bildirmiştir.(68)

Çalışmamız çimentosuz diz protezlerinin erken dönem sonuçlarını bildirmekte olup çimentolu diz protezleri ile ilgili bir karşılaştırma yapılmamıştır. Geliřen teknoloji ve implant seçenekleri ile birlikte uygun şekilde yapılan çimentosuz diz protezlerinin cerrahi süreyi kısalttıęını ve buna paralel olarak enfeksiyon oranlarının azalttıęını, kemik çimentosundan kaynaklanan komplikasyonların önüne geçilebildięini, yařlı ve genç hastalarda benzer sonuçlar elde edilebildięini düşünmekteyiz. Literatür ile karşılaştırıldıęında sonuçlarımızın tatmin edici olduęunu düşünmekle birlikte çimentosuz ve çimentolu diz protezlerinin karşılaştırılabilmesi için bu konuda uzun dönem sonuç bildiren geniş serilere ihtiyaç duyulduęu kanısındayız.

7. SONUÇLAR

Hastalarda diz ekleminde ağrı ve hareket kısıtlılığına yol açarak yaşam kalitesini bozan gonartrozun tedavisinde total diz artroplastisi oldukça başarılı bir yöntemdir. Ancak total diz artroplastisi diğer konservatif yöntemler denendikten sonra hastaya bir tedavi seçeneği olarak sunulmalıdır.

Total diz protezi uygulamalarında gelişen teknoloji ve kullanıma sunulan yeni implant seçenekleri ile birlikte biyolojik fiksasyon için çimentosuz diz protezleri her geçen gün ortopedik cerrahlar tarafından daha fazla tercih edilmektedir.

Genel kanı çimentosuz diz protezlerinin genç aktif hastalarda tercih edilmesi yönünde olsa da elde ettiğimiz sonuçlar uygun cerrahi teknik, iyi bir yumuşak doku dengesi, ve düzgün komponent yerleşimi ile birlikte çimentosuz diz protezlerinin ileri yaş gruplarında da yüz güldürücü sonuçlar verebildiğini göstermektedir. Çalışmamızda protez sağkalımı, diz ve fonksiyon skorlarında genç ve ileri yaşlı hastalar arasında anlamlı farklılık saptanmamıştır.

Total diz protezlerinde tespit materyali olarak kullanılan kemik çimentosu polimerizasyon sırasında termal nekroza yol açmaktadır. Zamanla çekme ve makaslama kuvvetleri çimento üzerinde yorgunluğa ve yetmezliğe neden olabilmektedir. Aynı zamanda kemik çimentosu kemik ve implant arasında avaküler bir alanın oluşmasınaneden olmaktadır. Biyolojik tespit sağlayan çimentosuz diz protezler ile çimento kaynaklı gelişen olumsuz durumların önüne geçilebilmektedir.

Total diz artroplastisi sırasında ameliyat süresinin uzaması enfeksiyon riskini arttırmaktadır. Çimentosuz diz protezi uygulamalarında ameliyat süresi çimentolu protez uygulamalarından daha kısadır. Ameliyat süresinin kısalması ve implant kemik arasında avasküler bir sahanın bulunmayışından dolayı çimentosuz diz protezlerinin enfeksiyon oranlarını azalttığını düşünmekteyiz.

Çimentosuz diz protezi seçenekleri arasında HA kaplı ve poroz kaplı implantlar yer almaktadır. Birçok yazar HA kaplı protezlerin kemik integrasyonunu hızlandırdığını ve erken yük verme açısından daha yararlı olduğunu bildirmektedir. Vakalarımızın tamamında poroz kaplı protezler kullanılmış olup ameliyat 1. günde sonrası hastalara tam yük verdirilmiş olup hiçbir hastamızda gevşeme ve çökme

problemi yaşanmamıştır. Genel kanının aksine poroz kaplı çimentosuz protezler ile de erken yük verdirmenin ve iyi bir tespit sağlamanın mümkün olduğu kanısındayız.

Sonuçta; çimentosuz total diz artroplastisi genç ve yaşlı hastalarda güvenle kullanılabilir.Uygun teknik ile yapılmış çimentosuz diz protezlerinde erken dönemde mobilizasyon ve yük verdirmekten kaçınmaya gerek yoktur.



8. ÖZET

Amaç:

Bu çalışmada çimentosuz total diz artroplastisi uyguladığımız hastaların erken dönem sonuçların ortaya konulması amaçlanmıştır.

Gereç ve Yöntem:

İstanbul Üniversitesi Cerrahpaşa Tıp Fakültesi Ortopedi ve Travmatoloji Kliniği'nde Ocak 2015 ve Nisan 2017 arasında primer çimentosuz total diz artroplastisi uygulanan 32 hastanın 53 dizi bu çalışmaya dahil edilmiştir. Hastaların 4'ü erkek 28'i kadın olup ortalama yaşları 65,2(49-80) idi. 28 hastanın toplam 46 dizi primer gonartroz, 4 hastanın toplam 7 dizi romatoid artrit sekonder osteoartrit nedeniyle opere edildi. Tüm hastalarda tek tip çimentosuz diz protezi kullanıldı. Hastalar Amerikan Diz Cemiyeti kriterlerine göre; diz skoru ve diz fonksiyonel skoru bakımından değerlendirildi. Radyolojik değerlendirme ise, Total Diz Protezi Radyolojik Değerlendirme kriterlerine göre yapıldı.

Bulgular:

Hastalarımızın ameliyat öncesi diz skoru ortalama 54,91 (32 - 79) iken, ameliyat sonrası diz skoru 89,28 (62-100) idi. Ameliyat sonrası değerlendirmede dizlerin 44'ünde (%83) mükemmel, 7'sinde (%13) iyi, 2'sinde (%4) orta sonuç elde edilmiştir. Fonksiyon skoru, ameliyat öncesi ortalama 48,21(35 – 60) iken, ameliyat sonrası ortalama 83,02(40-100) olarak saptanmıştır. Ameliyat sonrası hastalarımızın 27'sinde (%51) mükemmel, 20'sinde (%38) iyi, 2'sinde (%4) orta 4'ünde(%8) kötü sonuç elde edilmiştir. Hastaların ameliyat öncesi koronal plandaki varus-valgus dizilimleri ortalama 4° varus (17° varus-13° valgus) arasında iken ameliyat sonrası koronal planda dizilim 4,1° valgus (3,5° varus-8,7° valgus) dizilimi sağlanmıştır. Takip süresince implant sağkalımımız %100 olup derin enfeksiyon saptanmamıştır.

Sonuç:

Çimentosuz total diz artroplastisi uyguladığımız vakaların kısa dönem sonuçları başarılıdır. Hastalarda erken dönemde yük ve hareket kısıtlamasına ihtiyaç yoktur. Uygun cerrahi teknik ile yapılmış çimentosuz diz artroplastisi genç ve yaşlı hastalarda güvenle kullanılabilir.

9. ABSTRACT

Aim:

The aim of this study was to reveal the early results of the patients who underwent total knee arthroplasty with cementless prostheses.

Material and Method:

Fifty-three knees of thirty-two patients who underwent primary cementless total knee arthroplasty between January 2015 and April 2017 at Istanbul University Cerrahpasa Medical Faculty Orthopedics and Traumatology Clinic were included in this study. The mean age of the patients was 65.2(49-80). Twenty-eight knee of forty-six patients were operated secondary to primary gonarthrosis, while seven knees of four patients were operated secondary to rheumatoid arthritis. Same type cementless knee prostheses were used in all patients. Patients were evaluated according to the criteria of American Knee Society; including knee score and knee functional score. Radiologic evaluation was performed according to the criteria of Total Knee Prosthesis Radiological Evaluation.

Results:

The average preoperative knee score was 54.91(32-79), while the average postoperative knee score was 89.28(62-100). In postoperative evaluations, 44 knees(83%) had excellent, 7 knees(13%) had good and 2 knees(4%) had moderate outcome. The average functional score was 48.21(35-60) preoperatively and 83.02(40-100) postoperatively. The postoperative outcome was excellent in 27 patients(51%), good in 20 patients(38%), moderate in 2 patients(4%) and poor in 4 patients(8%). Preoperatively, the average varus-valgus alignment on the coronal plane was in 4° varus(17° varus-13° valgus), whereas postoperatively average 4,1° valgus(3,5° varus-8,7° valgus) alignment was achieved. During the follow-up, our implant survival rate was 100% and no deep infection was detected.

Conclusion:

The short-term outcomes of our cases with cementless total knee arthroplasty were found successful. There is no need for early weight-bearing limitation or motion restriction. The cementless knee arthroplasty with appropriate surgical technique can be used safely in young and old patients.

10. KAYNAKLAR

1. Yamamoto S. Total knee replacement with the Kodama-Yamamoto knee prosthesis.1979;145:60
2. Freeman MA, McLeod HC, Levai JP,Cementless fixation of prosthetic components in the knee and hip. Clin Orthop. 1983;176-94
3. Ring PA Uncemented surface replacement of the knee joint. Clin Orthop. 1980;148:106-111
4. Buechell FF, Pappas MJ. New Jersey low contact stress knee replacement system, ten year evaluation of meniscal bearing. Clin Orthop North Am. 1989;20:147-177
5. Hungerford DS, Kenna RV,Krackow KA. The Porous coated anatomic total knee. Clin Orthop North Am. 1982;13:103
6. Whiteside LA. Clinical result of Whiteside Ortholoc total knee replacement.1989;20:113-124
7. Laskin RS. Tricon-M uncemented total knee arthroplasty. A review of 96 knees followed for longer than 2 years. J Arthroplasty. 1988,3:27-38
8. London GC, Galante JO, Maley MM. Noncemented total knee arthroplasty. Clin Orthop. 1986;205:49-57
9. Tandoğan RN. , Alparslan M.: Diz cerrahisi, Haberal Eğitim Vakfı, Ankara 1999 s5,19
10. Normal anatomy and biomechanics of the knee. Flandry F¹, Hommel G. Sports Med Arthrosc. 2011 Jun;19(2):82-92.
11. Magee DJ. Orthopedic physical assessment of the knee. Knee 2002; 12: 661-764.
12. Ege R. Diz anatomisi. Ege R (Ed). Diz sorunları. Bizim Büro Basımevi, Ankara, 1998: 27-54
13. Knee Surg Sports Traumatol Arthrosc. 2012 Jan;20(1):127-34. doi: 10.1007/s00167-011-1576-z. Epub 2011 Jun 22.The arrangement and the attachment areas of three ACL bundles.Otsubo H¹, Shino K, Suzuki D, Kamiya T, Suzuki T, Watanabe K, Fujimiya M, Iwahashi T, Yamashita T.

14. Müezzinoğlu S. Ön çapraz bağ anatomisi. Tandoğan R (Ed). Ön çapraz bağ cerrahisi. Haberal Eğitim Vakfı, Ankara, 2002: 1-10.
15. Henry DC, Scott N. Anatomy. In: Insall JN (Ed). Surgery of the knee. 3rd edition, New York, Churchill Livingstone, 2001: 13-71.
16. Warren LF, Marshall JL: The supporting structures and layers on the medial side of the knee; an anatomical analysis. J. Bone Joint Surg, 56-61, 1979
17. Insall JN, Kelly MA: Anatomy. Surgery of the knee 2nd edition, pp:1, Churchill Livingstone, New York, 1993.
18. Guyton JL : Arthroplasty of Ankle and Knee. Campbell's Operative Orthopaedics. 9th edition, St.Louis, Mosby-Year Book, Inc.: 232-295, 1998
19. Aglietti P, Giron F, Cuomo P. Disorders of patellofemoral joint. In: Scott WN editor. Surgery of the knee. New York: Churchill Livingstone; 2006 p. 807-936.
20. Mow VC, Flatyow EL, Ateshian GA, Biomechanics. In: Buckwalter JA, Einhorn TA, Simon SR editors. Orthopaedic Basic Science. 2nd ed. Rosemont, IL: American Academy of Orthopaedic Surgeons; 2000. p. 133-80
21. Akgun I. Patellofemoral hastalıklar. In: Tandoğan RN, Alpaslan AM editor. Diz cerrahisi. Ankara: Haberal Eğitim Vakfı; 1999. s. 215-42.
22. Alt Ekstremitte Deformite Analizi (I) Mehmet Çakmak, Korhan Özkan Türk Ortopedi ve Travmatoloji Derneği Dergisi 2005 Cilt: 4 Sayı: 1-2
23. M. N. Doral, G. Dönmez, Ö. A. Atay, M. Bozkurt, G. Leblebicioğlu, A. Üzümcügil, T. Aydoğ Türk Ortopedi ve Travmatoloji Derneği Dergisi 2007 Cilt:6 Sayı:1-2
24. Tüzün F: Hareket Sistemi Hastalıkları, Nobel Tıp Kitabevleri, 1997
25. Karaaslan Y, Osteoartrit, MD Yayıncılık, Ankara, 2000
26. Felson DT, Radinb EL: What causes knee osteoarthritis: are different compartments susceptible to different risk factors? J Rheumatol 1994; 21:181-183
27. Dennisson E, Cooper C: Osteoarthritis: Epidemiology and classification, in Rheumatology, Mosby, 2003
28. Kellgren JH, Lawrence JS. Atlas of standard radiographs of arthritis. Oxford: Blackwell Scientific Publication

29. Bütün B, Kaçar C, Evcik D, Diz Osteoartriti Tedavisinde Intraartikuler Sodyum Hyaluronat Enjeksiyonu, Romatizma,Cilt:17, Sayı:1,2002
30. Freeman MA, Swanson SA, Todd RC. Total replacement of the knee using the Freeman-Swanson knee prosthesis. Clin Orthop Relat Res 1973;94:153-70
31. Canale ST, Beaty JH. Campbell's operative orthopaedics. 11th ed. Pennsylvania: Mosby; 2007.
32. Kleinbart FA, Bryk E, Evangelista J, Scott WN, Vigorita VJ. Histologic comparison of posterior cruciate ligaments from arthritic and age-matched knee specimens. J Arthroplasty 1996;11:726-31.
33. Gür E. Total diz protezlerinde implant seçimi. Diz sorunları. Bizim Büro Basımevi Kızılay,Ankara.Ed. Ege R.1998 17:404-410
34. Total diz protezlerinde tasarım ve materyal TOTBİD Dergisi 2011;10(2):158-167
35. Minoda Y, Kobayashi A, Iwaki H, Miyaguchi M, Kadoya Y,Ohashi H, et al.Characteristics of polyethylene wear particles isolated from synovial fluid after mobile-bearing and posterior-stabilized total knee arthroplasties. J Biomed Mater Res B Appl Biomater 2004;15;71:1-6.
36. Charnley J. Anchorage of the femoral head prosthesis to the shaft of the femur. J Bone Joint Surg [Br] 1960;42:28-30.
37. Kuehn KD, Ege W, Gopp U. Acrylic bone cements: composition and properties. Orthop Clin North Am 2005;36:17-28.
38. Kemik çimentosu, Salih M. TOTBİD Dergisi 2011;10(2):103-108
39. Vaninbrouckx M, Labey L, Innocenti B, Bellemans J. Cementing the femoral component in total knee arthroplasty: which technique is the best? Knee 2009;16:265-8.
40. Saleh KJ et al. Primary total knee arthroplasty outcomes. Ed. Barrack RL et al.Orthopaedic Knowledge Update 3. Hip Knee Reconstruction, American Academy of Orthopaedic Surgeons. Rosemont. USA. 2006;93-110
41. Carlsson A, Björkman A, Besjakov J, Onsten I. Cemented tibial component fixation performs better than cementless fixation: a randomized

- radiostereometric study comparing porous-coated, hydroxyapatite-coated and cemented tibial components over 5 years. *Acta Orthop* 2005;76:362-9.
42. Minoda Y, Kobayashi A, Iwaki H, Ikebuchi M, Inori F, Takaoka K. Comparison of bone mineral density between porous tantalum and cemented tibial total knee arthroplasty components. *J Bone Joint Surg [Am]* 2010;92:700-6.
 43. Insall JN. Surgical technique and instrumentation in the total knee arthroplasty. *Surgery of the knee*. 2nd edition. New York, Churchill Livingstone pp. 1993:739-804
 44. Canale ST, Beaty JH. *Campbell's operative orthopaedics*. 12th ed. Philadelphia,: Mosby; 2013,399-400
 45. Scuderi GR. Surgical Approaches to the Knee. In: Insall JN (Ed). *Surgery of the knee*. 3rd edition, New York, Churchill Livingstone, 2001: 90-211.
 46. Canale ST, Beaty JH. *Campbell's operative orthopaedics*. 12th ed. Philadelphia,: Mosby; 2013,400-401
 47. Total diz artroplastisinde deformitenin düzeltilmesi ve yumuşak doku dengesinin sağlanması Bülent E. *TOTBİD Dergisi* 2003; cilt 2 sayı 3-4.
 48. Cetin İ, Erdemli B. Diz artroplastisinde teknik uygulama özellikleri. Ege R (Ed). *Diz sorunları*. Bizim Büro Basımevi, Ankara, 1998: 411-31.
 49. Whiteside LA. Soft tissue balancing in the knee arthroplasty. *J Arthroplasty* 2002; 17(Supl-1): 23-9.
 50. Whiteside LA: Selective ligament release in total knee arthroplasty of knee in valgus. *Clin orthop* 1999,367:130-40.
 51. Tanzer M, Miller J: The natural history of flexion contracture in total knee arthroplasty. A prospective study. *Clin Orthop* 1989, 248:129-34
 52. Ritter MA, Stringer EA: Predictive range of motion after total knee replacement. *Clin Orthop* 1979, 143:115-9
 53. Tew M, Foster IW: Effect knee replacement on flexion deformity *J Bone Joint Surg* 1987, 69-B(3):395-9
 54. Insall JN, Easley ME : *Surgical Techniques and Instrumentation in Total Knee Arthroplasty*. *Surgery of the Knee*. 3rd edition New York, Churchill Livingstone:1553-1620, 2001

55. Merkow RL, Soudry M, Insall JN: Patellar dislocation following total knee replacement. *J Bone Joint Surg* 1985, 67-A(9):1321-7
56. Goldberg VM, Matthew K. The outcome of the cementless tibial component. A minimum 14 years clinical evaluation. *Clin Orthop*. 2004;428:214-220
57. Cooke C, Walter WK, Zicat B. Tibial fixation without screws in cementless total knee arthroplasty. *J Arthroplasty* 2006;21:237-41.
58. Bone ingrowth and wear debris in well-fixed cementless porous-coated tibial components removed from patients. Sumner DR, Kienapfel H, Jacobs JJ, Urban RM, Turner TM, Galante JO. *J Arthroplasty*. 1995 Apr;10(2):157-67
59. Schröder HM, Berthelsen A, Hassani G, Hansen EB, Solgaard S. Cementless porous-coated total knee arthroplasty: 10-year results in a consecutive series. *J Arthroplasty* 2001; 16:559-67.
60. Watanabe H, Akizuki S, Takizawa T. Survival analysis of a cementless, cruciate-retaining total knee arthroplasty. Clinical and radiographic assessment 10 to 13 years after surgery. *J Bone Joint Surg [Br]* 2004;86:824-9.
61. Patil N, Lee K, Goodman SB. Porous tantalum in hip and knee reconstructive surgery. *J Biomed Mater Res B Appl Biomater* 2009;89:242-51.
62. Brassard MF, Insall JN, Scuderi GR. Complications of total knee arthroplasty. In: Insall JN (Ed). *Surgery of the knee*. 3rd edition, New York, Churchill Livingstone, 2001: 1801-44.
63. Insall JN, Dorr LD, Scott RD, Scott WN. Rationale of the knee society clinical rating system. *Clin Orthop Relat Res* 1989; 248:13-4.
64. Ewald FC. Knee society total arthroplasty roentgenographic evaluation and scoring system. *Clin Orthop Relat Res* 1989; 248: 9-12.
65. Thadani PJ, Spitzer AI. Primary total knee arthroplasty: Indications and longterm results. *Current Opinion Orthopedics* 2000; 11: 41-8.
66. Hofman AA, Wyatt RW, Beck SW, Alpert J. Cementless total knee arthroplasty inpatients over 65 years old. *Clin Orthop* 1991;271:28-34
67. Goldberg VM, Matthew K. The outcome of the cementless tibial component. A minimum 14 years clinical evaluation. *Clin Orthop*. 2004;428:214-220

68. Basset RW. Result of 1000 Performance knees. J arthroplasty. 1998;3:409-413
69. Whiteside LA: Cementless total knee replacement. Nine to 11 year result survivorship analysis. Clin orthop. 1994;309:185-292
70. Hungerford DS, Krackow KA, Kenna RV. Cementless total knee replacement in patient 50 year old and under. 1989;20:131
71. Hoffmann AA Heithoff SM, Camargo M: Cementless total knee arthroplasty in patients 50 years or younger. Clin Orthop 2002, 404:120-7
72. Yamamoto S, Nakata S, Kondoh Y. A follow up study of an uncemented knee replacement. J Bone Joint Surg (Br).1989;71-B:505-8
73. Regner L, Carlsson L et al. A radiostereometric evaluation of migration and inducible displacement after 5 years. J Arthroplasty. 2000. Vol 15. No 6:681
74. Font-Rodriguez DE, Scuderi GR, Insall IN. Survivorship of the cemented total knee arthroplasty. Clin Orthop. 1997;345:79-86
75. Rasmussen GL Lesson learned from cementless fixation knee, eds :Bellemans J, Ries MD, Victor J. Total Knee Arthroplasty 2005,101-105
76. Roraberck CH, Bourne RB: the cemented Kinematic-II and the non-cemented Porous coated anatomic prosthesis for total knee replacement. A prospective evaluation. J bone Joint surg. 1988, 70-A:483-90
77. Amtrong RA, Whiteside LA: Result of cementless total knee arthroplasty in older rheumatoid population. J Arthroplasty, 1991;vol.6. 4:357-362
78. Hofmann AA, Evanich J, et al: Ten-to 14 year clinical follow-up of cementless Natural Knee system. Clin orthop. 388:85-94
79. Rand JA, Trousdale RT: Factors affecting durability of primary total knee prosthesis, J Bone Joint Surg, A-85: 259-265, 2003
80. Gill GS, Joshi AB: Long-term results of Kinematic Condylar knee replacement. An analysis of 404 knees, J Bone Joint Surg, B-83: 355-358, 2001
81. Back DL, Cannon SR, Hilton A: The Kinemax total knee arthroplasty. Nine years experience, J Bone Joint Surg, B-83: 359-63, 2001.
82. Haddad RJ, Cook SD et al. Current concept review. Biological fixation of Porouscoated implants. J Bone Joint Surg 1987; 69-A, no. 9:1459-66

83. Nillson KG, Karrholm J. Et al: Hydroxyapatit versus cemented fixation of the tibial component in total knee arthroplasty
84. Karrholm J, et al. Migration of femoral komponent in total hip arthroplasty: randomize evaluation beetween 3 modes of fixation using RSA. Acta orthop Scand 1996 67 (Suppl 270):13
85. Regner L, Carlsson L et al. A radiosterometric evaluation of migration and inducible displacement after 5 years. J Arthroplasty. 2000. Vol 15. No 6:681
86. Toksvig-Larsen. Jorn LP et al. HA-enhanced tibial prothetic fixation. Clin Orthop. 2000;370:192-200
87. Cameron HU. HA versus grit blasted tibial component in the total knee replacement. Acta Ortop belg. 1997;63 Suppl 1:47-9
88. Gill GS, Mills D, Joshi AB: Mortality Following Primary Total Knee Arthroplasty, J. Bone Joint Surg, A-85: 432-435, 2003
89. Robertson O, Knutson K. Sweedih knee arthroplasty register 1975-1997: Anupdate with special emphasis of 41223 knees operated on 1988-1997. Acta orthopScand. 2001. 72:603-607
90. Blom AW, Brown J, et al. Infection after total knee arthroplasty. J Bone Joint Surg. 2004, 85-B:688-691
91. Hungerford DS, Krackow KA, Kenna RV. Clinical experience with the PCA Prosthesis with and without cement. In total knee arthroplasty. A comprehensive approach pp. 136-162. Ed. Hungerford DS, Krackow KA, Kenna RV. Baltimore, Williams and Wilkins, 1984
92. Cross MJ, Parish EN. A hidroxiapatit-coated total knee replacement: prospective analysis of 1000 patients. J Bone Joint Surg Br. 2005; 87-B:1073-76
93. Feller JA. Bartlett RJ et al. Patellar resurfacing versus retention in the total knee arthroplasty. J Bone Joint Surg Am. 1996 76-B:2228
94. Keblish PA, Varma AK, Greenwald A. Patellar resurfacing in total kneearthroplasty. J Bone Joint Surg Am. 1994, 76-B:930-37
95. Boyd JAD, Evald FC at al. Long term complications after total knee arthroplasty without patellar resurfacing. J Bone Joint Surg 1990. 72A:1379-1382

96. Whiteside LA. Choosing your implant. J artroplasty. 2005;vol:20, No. 4 Suppl.2
97. Rand JA. Et al. Factors effecting total knee arthroplasty. Factor effecting the durability of primary total knee prosthesis. J Bone Joint Surg. 2003. 85-A;2:259-65
98. Khaw FM. Kır LM, Morris RW. Cemetless and cemented implants had similar survival in total kotal knee replacement. J bone Joint Surg. 2003, 85-A:973

