



**TEMPOROMANDİBULAR EKLEM ANKİLOZUNUN CERRAHİ
TEDAVİSİNDE OTOJEN DERMAL YAĞ GREFTİ UYGULANMIŞ
HASTALARIN RETROSPEKTİF OLARAK DEĞERLENDİRİLMESİ**

Özlem GERGİNOK

**DOKTORA TEZİ
AĞIZ, DIŞ VE ÇENE CERRAHİSİ ANABİLİM DALI**

**GAZİ ÜNİVERSİTESİ
SAĞLIK BİLİMLERİ ENSTİTÜSÜ**

HAZİRAN 2021

ETİK BEYAN

Gazi Üniversitesi Sağlık Bilimleri Enstitüsü Tez Yazım Kurallarına uygun olarak hazırladığım bu tez çalışmada;

- Tez içinde sunduğum verileri, bilgileri ve dokümanları akademik ve etik kurallar çerçevesinde elde ettiğimi,
- Tüm bilgi, belge, değerlendirme ve sonuçları bilimsel etik ve ahlak kurallarına uygun olarak sunduğumu,
- Tez çalışmada yararlandığım eserlerin tümüne uygun atıfta bulunarak kaynak gösterdiğimi,
- Kullanılan verilerde herhangi bir değişiklik yapmadığımı,
- Bu tezde sunduğum çalışmanın özgün olduğunu,

bildirir, aksi bir durumda aleyhime doğabilecek tüm hak kayıplarını kabullendiğimi beyan ederim.

Özlem GERGİNOK

08/06/2021

TEMPOROMANDİBULAR EKLEM ANKİLOZUNUN CERRAHİ TEDAVİSİNDE
OTOJEN DERMAL YAĞ GREFTİ UYGULANMIŞ HASTALARIN RETROSPEKTİF
OLARAK DEĞERLENDİRİLMESİ

(Doktora Tezi)

Özlem GERGİNOK

GAZİ ÜNİVERSİTESİ
SAĞLIK BİLİMLERİ ENSTİTÜSÜ

Haziran 2021

ÖZET

Temporomandibular eklem ankilozunun cerrahi tedavisinde dermal yağ grefti kullanımı güncel bir tedavi yaklaşımı olmakla birlikte, bu konuyla ilgili literatür çalışmaları oldukça azdır. Gazi Üniversitesi Dişhekimliği Fakültesi Ağız, Diş ve Çene Cerrahisi anabilim dalında 2015-2019 yılları arasında aynı ekip tarafından yapılmış temporomandibular eklem ankiloz cerrahisinde dermal yağ grefti kullanılan hastalar taranmıştır. Bu yaptığımız çalışmada, büyüme gelişimleri bitmediği için sonuçları ve istatistiksel verileri yanıtacağını düşündüğümüz yaşları 6 ve 8 olan, 2 çocuk ankiloz hastasını çalışma dışına çıkardık. Temporomandibular eklem ankilozunun cerrahi tedavisinde dermal yağ grefti uygulanmış, 9 kadın ve 3 erkek olmak üzere toplam 12 hastaya ait veriler uygun bulunup değerlendirilmeye alınmış ve morbidite ile birlikte maksimum ağız açıklığı değerlendirilmiştir. Ayrıca dermal yağ grefti bölgesiyle, temporomandibular eklem bölgesindeki skarın uzunluğu ve genişliği, skarın görünümü (keloid, hipertrofik, normal) değerlendirilmiştir. Elde edilen veriler ışığında, operasyon sonrası ağız açıklığının ciddi manada artarak hayat kalitesini artırdığı ve opere edilen hastaların tamamında memnuniyet oranının oldukça yüksek olduğu görülmüştür. Literatürdeki bilgiler ve çalışmamızda elde ettiğimiz sonuçlar birlikte değerlendirildiğinde; gap artropasti sonrası otojen dermal yağ grefti kullanımının; temporomandibular eklem ankilozunun tedavisinde başarılı olduğu, uzun dönemde bile hastalarda ciddi bir morbiditeye neden olmayan güvenli bir yöntem olduğu tespit edilmiştir.

Bilim Kodu : 10101.01
Anahtar Kelimeler : Temporomandibular eklem, Ankiloz, Otojen dermal yağ grefti
Sayfa Adedi : 100
Danışman : Prof. Dr. Sevil KAHRAMAN

RETROSPECTIVE EVALUATION OF PATIENTS WITH AUTOGENOUS DERMAL
FAT GRAFTS IN SURGICAL TREATMENT OF TEMPOROMANDIBULAR JOINT
ANKYLOSIS

(Ph.D Thesis)

Özlem GERGİNOK

GAZİ UNIVERSITY

GRADUATE SCHOOL OF HEALTH SCIENCES

June 2021

ABSTRACT

The use of dermal fat grafts in the surgical treatment of temporomandibular joint ankylosis is a current treatment approach, however the treatment technique is still discussed within the literature. This thesis was carried out to evaluate postoperative morbidity in patients with using dermal fat grafts following the surgical treatment of temporomandibular joint ankylosis. The operations were performed by the same team, between 2015-2019 years, in Gazi University Faculty of Dentistry, Department of Oral and Maxillofacial Surgery. In this study, we excluded 2 pediatric patients with ankylosis, who were 6 and 8 years old, we thought that the results and statistical data may mislead because of their continued growth. In this study, data of 12 patients, 9 women and 3 men, were evaluated. The indication for the use of dermal fat graft following temporomandibular joint ankylosis surgery. According to the obtained data, it was observed that, the post-operative mouth opening increased significantly, the quality of life got better and the satisfaction rate was high in all operated patients. In addition, the length and width of the scar in the both surgical areas and the appearance of the scar (keloid, hypertrophic, normal) were evaluated. This study showed that using autogenous dermal fat graft is successful in the treatment of temporomandibular joint ankylosis and it is a safe method that does not cause serious morbidity in patients in the long term following. The purpose of this study is to evaluate that dermal fat is a good choice in TMJ ankylosis treatment as an interpositional graft material.

Science Code : 10101.01
Keywords : Temporomandibular joint, Ankylosis, Autogenous dermal fat graft
Page Number : 100
Supervisor : Prof. Dr. Sevil KAHRAMAN

TEŞEKKÜR

Tüm hayatım boyunca olduğu gibi eğitim döneminde ve tez sürecimde maddi ve manevi ellerinden gelenin hep en iyisini yapan, bu dünyadaki en büyük şansım ve en değerli varlıklarım olan biricik annem Kıymet GERGİNOK'a ve babam İsmail GERGİNOK'a, beni her zaman anlayışla karşılayan, desteğini ve sevgisinin hep hissettiğim ve hep yanımda olan hayat arkadaşım Fatih KAYA'ya,

Doktora eğitimim süresince mesleki bilgi, beceri ve tecrübelerini benimle paylaşan, kendisine ne zaman danışsam, zamanını ayırıp sabırla ve büyük bir ilgiyle bana faydalı olabilmek için elinden geleni yapan, güler yüzünü ve samimiyetini benden esirgemeyen ve birlikte çalışmaktan onur ve mutluluk duyduğum çok değerli doktora danışman hocam sayın Prof. Dr. Sevil KAHRAMAN'a

Doktora eğitim sürecinde desteğini gördüğüm, anabilim dalı başkanımız Prof. Dr. Barış ŞİMŞEK'e, hastaların ameliyatları ve takipleri sırasında bana sonsuz destek veren ve yardımcı olan Prof. Dr. Ertan DELİLBAŞI'na, desteğini ve yardımlarını esirgemeyen Prof. Dr. Nur MOLLAOĞLU'na,

Doktora hayatıma başladığım günden itibaren ne zaman ihtiyaç duysam yanımda olan, sundukları ablalık ve abilik için, bölümümüzün genç akademisyenleri sevgili Doç. Dr. Yeliz KILINÇ ve Dr. Mehmet Emin TOPRAK'a,

Doktora hayatıma başladığım günden itibaren beraber çalışmaktan mutluluk duyduğum ağız, diş ve çene cerrahisi anabilim dalımızın öğretim elemanlarına, asistan arkadaşlarıma ve bölümümüzün tüm çalışanlarına,

Tüm içtenliğimle sonsuz teşekkürlerimi sunarım.

İÇİNDEKİLER

	Sayfa
ÖZET	iv
ABSTRACT.....	v
TEŞEKKÜR.....	vi
İÇİNDEKİLER	vii
ÇİZELGELERİN LİSTESİ.....	x
ŞEKİLLERİN LİSTESİ	xi
RESİMLERİN LİSTESİ	xii
SİMGELER VE KISALTMALAR.....	xiii
1. GİRİŞ	1
2. GENEL BİLGİLER.....	5
2.1. Temporomandibular Eklem Anatomisi	5
2.1.1. Ligamentler	8
2.1.2. Kaslar	10
2.1.3. Temporomandibular eklem innervasyonu ve damar yapısı.....	13
2.2. Temporomandibular Eklem Hareketleri.....	13
2.3. Temporomandibular Eklem Hastalıklarının Epidemiyolojisi	14
2.4. Temporomandibular Eklem Hastalıklarının Etiyolojisi	14
2.5. Temporomandibular Eklem Hastalıklarının Semptomları	15
2.6. Fizik Muayene	15
2.6.1. Ekstraoral muayene.....	15
2.6.2. İnteraoral muayene	16
2.7. Tanısal Tetkikler.....	16
2.8. Temporomandibular Eklem Rahatsızlıklarının Sınıflandırılması	17
2.8.1. Çiğneme kaslarına ait hastalıklar	17

	Sayfa
2.8.2. Temporomandibular eklem hastalıkları	17
2.8.3. Kronik mandibular hipomobilité	18
2.8.4. Gelişimsel bozukluklar	18
2.8.5. Temporomandibular eklem hastalıkları Wilkes sınıflaması	18
2.8.6. Kronik mandibular hipomobilité	22
2.9. Tempormandibular Eklem Hastalıklarında Tedavi Yaklaşımları.....	25
2.9.1. Temporomandibular eklem hastalıklarında cerrahi olmayan tedavi seçenekleri	25
2.9.2. Temporomandibular eklem bozukluklarının cerrahi tedavisi.....	26
2.10. Temporomandibular Eklem Ankilozunun Etiyolojisi	28
2.11. Temporomandibular Eklem Ankilozunun Teşhisi	29
2.12. Temporomandibular Eklem Ankilozunun Tedavisi	29
2.12.1. Temporomandibular eklem ankiloz tedavisinde gap artroplastisi ve interpozisyonel artroplastisi.....	30
2.12.2. TME ankiloz tedavisinde alloplastik total eklem rekonstrüksiyonu.....	31
2.12.3. TME ankiloz tedavisinde otojen yağ grefti kullanımı	32
2.12.4. TME ankiloz tedavisinde otojen yağ grefti elde edilme yöntemi.....	33
2.12.5. TME ankiloz tedavisinde kostokondral greft kullanımı	34
2.12.6. TME ankiloz tedavisinde sternoklavikuler greft kullanımı	34
2.12.7. TME ankiloz tedavisinde temporal kas ve fasya flebi kullanımı.....	34
2.12.8. TME ankilozunun tedavisinde entübasyon.....	35
2.12.9. TME ankiloz cerrahisinde kullanılan insizyon teknikleri.....	35
2.13. TME Reankilozu	38
3. GEREÇ VE YÖNTEM.....	39
3.1. Hasta Grubu.....	39
3.2. Veri Kaynakları	44
3.3. Ağrı Değerlendirmesi	45

	Sayfa
3.4. Maksimum Ağız Açıklığı.....	46
3.5. Skar Dokusu Değerlendirilmesi	46
3.6. İstatistiksel Analizler	47
4. BULGULAR.....	49
5. TARTIŞMA.....	57
6. SONUÇ.....	75
KAYNAKLAR	79
EKLER.....	93
EK-1 Olgu Rapor Formu	94
EK-2. Etik Kurul Onayı	97
ÖZGEÇMİŞ	100

ÇİZELGELERİN LİSTESİ

Çizelge	Sayfa
Çizelge 4.1. Opere edilen hastaların demografik verileri	49
Çizelge 4.2. Hastaların operasyon ve takip süreleri ile ilgili veriler	50
Çizelge 4.3. Ağrının ne kadar süre sonra tamamen geçmiş olduğu süre ile ilgili veriler.....	50
Çizelge 4.4. Ağrı geçici/ kalıcı, ağız açma egzersizleri fizik tedavi uygulama süresi ile ilgili veriler	51
Çizelge 4.5. Vizüel Analog Skala (VAS) ile ilgili veriler	52
Çizelge 4.6. Ameliyat memnuniyeti, akrabalara önerme, kondiler yeniden şekillendirme ve güncel VAS ile ilgili veriler	53
Çizelge 4.7. Skar uzunluğu, genişliği, rengi, görünümü ve sertliği ile ilgili veriler.....	54
Çizelge 4.8. Ağız açıklığı ile ilgili veriler	55
Çizelge 4.9. Ameliyat sonrası ağız açıklığı ile postoperatif VAS korelasyon.....	55

ŞEKİLLERİN LİSTESİ

Şekil	Sayfa
Şekil 2.1. Temporomandibular eklemin yapısı.....	6
Şekil 2.2. A: Pars menisküs, B: Pars grasilis (intermediate zon), C: Pars posterior	7
Şekil 2.3. Temporomandibular eklemin ligamantleri.....	9
Şekil 2.4. Temporal kas	10
Şekil 2.5. Masseter kası	11
Şekil 2.6. Medial ve lateral pterigoid kas	12
Şekil 2.7. TME damar ve sinir yapısı	13
Şekil 2.8. Resiprokal klik	20
Şekil 2.9. Sawhney sınıflaması.....	25
Şekil 2.10. Preaurikuler insizyon.....	35
Şekil 2.11. Endural insizyon.....	36
Şekil 2.12. Postaurikuler insizyon	36
Şekil 3.1. VAS (Vizüel Analog Skalası)	45
Şekil 3.2. Maksimum ağız açıklığını ölçmede kullanılan milimetrik cetvel.....	46

RESİMLERİN LİSTESİ

Resim	Sayfa
Resim 3.1. Ankiloze eklemin açığa çıkartılması.....	41
Resim 3.2. Ankiloze kondilin rezeksiyonu	41
Resim 3.3. Abdominal bölgeden dermal yağ greftinin elde edilmesi	42
Resim 3.4. Dermal-yag greftlerinin oluşturulan eklem boşluğuna yerleştirilmesi	42
Resim 3.5. Preauriküler insizyonla TME bölgesinin primer olarak kapatılması	43
Resim 3.6. GAP artroplasti ile dermal yağ grefti uygulaması planlanan hastanın ameliyat öncesi ağız kısıtlılığı.....	43
Resim 3.7. Post-operatif 3.ay kontrolü.....	44
Resim 3.8. Post-operatif olarak skar uzunluğunun ve genişliğinin ölçülmesi	46
Resim 3.9. Post-operatif olarak skar görünümünün değerlendirilmesi.....	47

SİMGELER VE KISALTMALAR

Bu çalışmada kullanılmış simgeler ve kısaltmalar, açıklamaları ile birlikte aşağıda sunulmuştur.

Simgeler **Açıklamalar**

cm	Santimetre
mm	Milimetre
ör	Örneğin
vb	Ve benzeri

Kısaltmalar **Açıklamalar**

BMP	Kemik morfogenetik proteinleri (<i>bone morphogenetic proteins</i>)
BT	Bilgisayarlı tomografi
DO	Distraksiyon osteogenezi
KIBT	Konik ışınlı bilgisayarlı tomografi
LLLT	Düşük doz lazer tedavisi
MR	Magnetik Rezonans Görüntüleme
RDD	Redüksiyonsuz disk deplasmanı
RNA	Ribonükleik asid
TENS	Transkütanöz elektriksel sinir uyarımı
TME	Temporomandibular eklem
VAS	Vizüel analog skalası
VEGF	Vasküler endotel büyüme faktörü

1. GİRİŞ

Temporomandibular eklem (TME) rahatsızlıkları sık karşılaşılan ve hayat kalitesini ciddi anlamda düşüren hastalıklardan biridir. Klinik veriler, kadınlarda erkeklere oranla daha çok görüldüğünü ve yaş grubunun ise 20-40 yaş arası yoğunlaştığını bildirmektedir. Temporomandibular eklem ya da kranioyomandibular eklem, mandibula ve temporal kemik arasında yer almakta olup, insan vücudunun hem morfolojik açıdan hem fonksiyonel açıdan en karmaşık sisteme sahip eklemlerindedir. Temporomandibular eklem teknik olarak ginglimoartrodial eklem de denilmektedir. Bunun sebebi ise eklem hem kayma hareketi yapan ginglimoid eklem, hem de translasyon hareketi yapan artrodial eklemden oluşmasıdır. Üst eklem boşluğu daha çok translasyon hareketi yaparken, alt eklem boşluğu menteşe hareketi ve rotasyon yapmaktadır. Genel olarak temporomandibular eklem mandibular kondil, glenoid fossa ve artiküler eminens gibi sert doku komponentlerinden, iki kemik arası hareketleri kolaylaştıran eklem diski, eklem ligamanları ve retrodiskal doku gibi yumuşak doku komponentlerinden oluşmaktadır [1].

Bu kompleks yapının rahatsızlıkları, intraartiküler patolojik durumlardan kaynaklanabileceği gibi, ekstraartiküler problemlerden de oluşabilmektedir. İntraartiküler kaynaklı patolojik durumlar konvansiyonel, non-invasiv ya da yarı invaziv (artrosentez-artroskopik yöntemler) yaklaşımlarla minör cerrahi işlemlerle tedavi edilebilirken, bu yaklaşımların yetersiz kaldığı durumlarda ise açık eklem cerrahisine başvurulmaktadır. Genel olarak açık eklem cerrahisi için kabul gören endikasyonlar; travma dışında; fibröz ya da kemiksel ankiloz, neoplaziler (örn. osteokondroma), gelişimsel bozukluklar (örn. kondiler hiperplazi), internal düzensizlikler, osteoartrit, travma, non-invaziv tedavi yöntemlerine cevap alınamayan durumlar, şeklinde sıralanabilmektedir [2].

Temporomandibular eklem ankilozu klinisyenler tarafından sık karşılaşılmamakta olup, eklem yüzeylerinin bir füzyonu olarak tarif edilmektedir. Bu durum çiğneme, sindirim, konuşma, estetik ve ağız hijyeni gibi fonksiyon kayıplarına ve sorunlarına yol açabilmektedir. Büyüme döneminde ortaya çıktığında ise, değişen derecelerde yüz deformitesine ve psikolojik sorunlara yol açmaktadır [3].

TME ankilozu genelde intraartiküler ve ekstraartiküler olarak sınıflandırılır. İntraartiküler ankiloz, en sık eklem bölgesinde oluşan travma veya enfeksiyondan sonra ortaya

çıkılmaktadır. Ekstraartiküler tip ise miyojenik, nörojenik ve enflamatuar süreçler, kemik ve yumuşak doku tümörleri de dahil olmak üzere çok çeşitli bozukluklarla beraber ortaya çıkmaktadır. Temporomandibular eklemden oluşan ankiloz sebepleri çeşitli olmasına rağmen hepsinin eklemden meydana getirdiği semptomlar benzerdir. Temporomandibular eklemde ankilozun olası mekanizması, eklemden oluşan hasar sonrası makrofajların kemikleşmeyi indükleyici sinyaller vermesi sonucu BMP2 (bone morphogenetic protein)'nin fibröz oluşmasını ve osteoprogenitör hücrelerin hasarlı bölgeye migrasyonu ile endokondral kemik formasyonunun oluşması şeklindedir. Kıkırdak dokunun iyi kanlanmaması ve iyileşme potansiyelinin düşük olması sebebi ile bu hasarları tedavi etmek kolay değildir [4].

Literatürde TME ankilozunun tedavisi için çeşitli prosedürler tanımlanmıştır. Bunlar arasında GAP artroplasti, interpozisyonel artroplasti ve alloplastik veya otojen materyaller kullanılarak eklem rekonstrüksiyonu bulunmaktadır [5]. 1893'ten beri, interpozisyonel artroplasti, oluşturulan boşluğa otojen bir doku veya alloplastik materyalin yerleştirilmesini savunan bir tedavi yöntemi olmuştur. Literatürde TME ankilozunun tedavisinde temporal kas flebi, kostokondral greft, dermis yağ grefti ve deri grefti veya alloplastik materyallerin kullanımının başarılı ve uygun seçenekler olduğu bildirilmektedir [6].

Yağ greftinin, kolay elde edilebilmesi, geniş bir vücut alanının verici saha olarak kullanılabilmesi, verici sahada fonksiyon kaybının olmaması, düşük immünojeniteye sahip olması, yapılan deneysel çalışmalarda antiinflamatuvar, damarlanmayı artırıcı ve fibröz azaltıcı etkilerinden dolayı avantajlı sayılmakta olup tercih sebebi olmaktadır [7]. Ayrıca yağ dokusu üzerinde yapılan çalışmalar, yağ dokusunun güçlü bir kök hücre kaynağı olduğunu göstermiştir. Söz konusu kök hücrelerin yerleştirildikleri dokularda farklılaşarak iyileşme sürecini hızlandırdıkları gösterilmiştir [8]. Ayrıca bu kök hücrelerin insülin benzeri büyüme faktörü, vasküler endotelial büyüme faktörü, dönüştürücü B1 büyüme faktörü, vasküler endotelial büyüme faktörü salgıladığı bilinmektedir [9].

Çalışmamız için 13.02.2020 tarih ve E.5375 karar no ile Gazi Üniversitesi Klinik Araştırmalar Etik Kurulundan onay alınmıştır. Bu çalışmada 2015-2019 yılları arasında Gazi Üniversitesi Dişhekimliği Fakültesi Ağız, diş ve Çene Cerrahisi Anabilim dalında temporomandibular eklem ankilozunun cerrahi tedavisinde otojen dermal yağ grefti uygulanmış hastaların retrospektif olarak değerlendirilmesi amaçlanmıştır. Hastaların sosyodemografik özellikleri, postoperatif ağrı şikayeti, skarın uzunluğu, ağız açıklığının

değerlendirilmesi, operasyon bölgesindeki sınır hassasiyeti gibi parametrelere ilişkin veriler retrospektif olarak kayıtlardan elde edilmiştir. Çalışmada standardizasyonu sağlamak amacıyla aynı ekip tarafından opere edilmiş hastaların incelenmesi planlanmıştır.



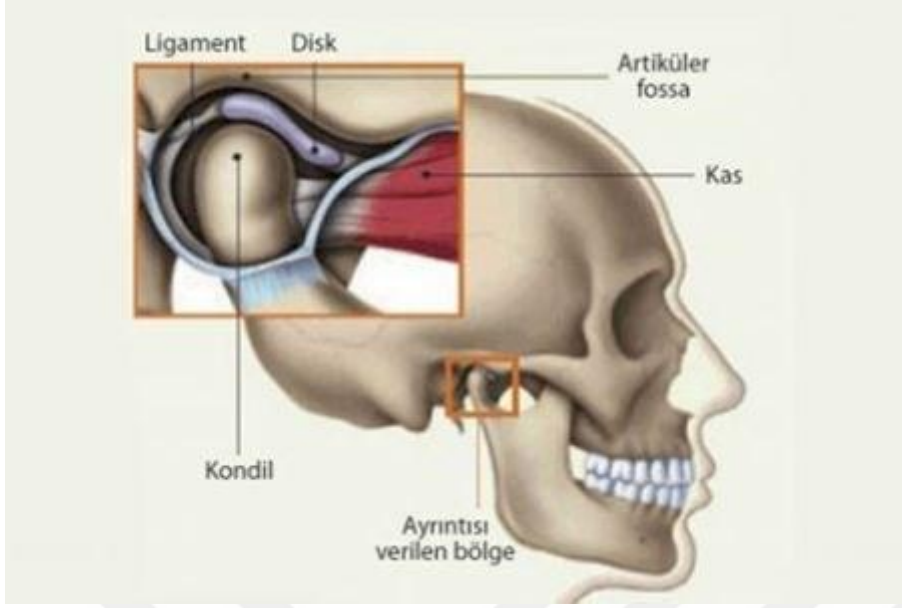


2. GENEL BİLGİLER

2.1. Temporomandibular Eklem Anatomisi

Stomatognatik sistem; çiğneme, yutkunma ve konuşma gibi temel fonksiyonların gerçekleşmesini sağlayan, baş-boyun bölgesindeki; kemikler, ligamentler, kas grupları, disk ve kapsül, salgı bezleri, diş ve destek diş dokuları, dil ve damar-sinir yapılarından oluşan ve bir bütün olarak değerlendirilmesi gereken yapıya verilen genel bir tanımdır. Stomatognatik sistem bireylerin hayat döngüsünün devam edebilmesi için hayati bir önem taşımaktadır. Sadece çiğneme sırasında değil, yutma, soluk alıp verme ve konuşma esnasında da sürekli çalışır. Sistem içerisinde oluşacak herhangi bir rahatsızlık ağrı, hassasiyet ve eklem sesleri gibi patolojik bulgulara sebep olarak kişinin yaşam kalitesini ciddi manada etkileyebilmektedir. Oklüzyonda meydana gelen düzensizliklerde bu sistemi olumsuz yönde etkilenecek temel noktalardan biridir [10, 11].

Temporomandibular eklem (TME), temporal kemiğin glenoid fossası ile mandibulanın kondiler proçesi tarafından oluşan bir eklemdir. Glenoid fossanın anterior kısmında artiküler eminens, posteriorda dış kulak yolu, lateralde temporal kemiğin zigomatik kısmı, medialde ise stiloid proçes bulunur. Eklem bir kısmı kranium kemikleri, diğer tarafı ise hareketli bir kemik olan mandibula tarafından oluşmaktadır. Bu durum insan vücudunda sadece bu eklemdedir. Kondil ile glenoid fossa arasında fibröz kartilaj yapıda olan bir disk bulunur. Disk, eklemi üst ve alt sinoviyal komponentlere ayırır ve eklem rotasyon-translasyon (kayma) hareketlerine yardımcı olarak tampon görevi görür ve travmalara karşı eklemi korur [12].



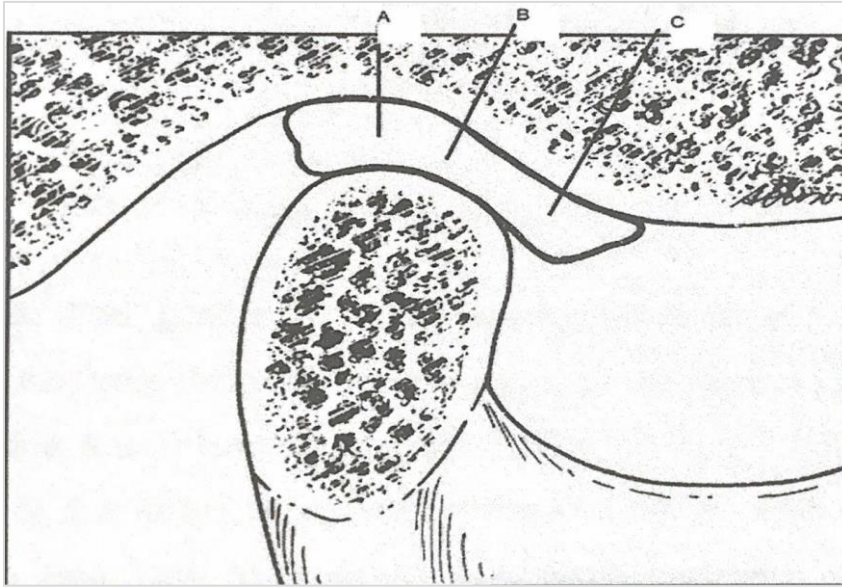
Şekil 2.1. Temporomandibular eklem yapısı [13]

Fibröz konnektif dokudan oluşan TME'nin artiküler yüzeyleri, hyalin kartilajdan oluşan diğer eklemlere göre dejeneratif değişikliklere daha dirençlidir ve bu bir avantajdır. TME'in bir başka kendine has özelliği ise, mandibulanın kemik gelişiminde büyük bir önemi olan büyüme merkezinin eklem kapsülü içerisinde bulundurmasıdır [14].

Sağlıklı bir eklemden diskin posterior kısmı, anterior kısmından daha kalın olup, ağız kapalı pozisyonda iken disk kondilin apeksi üzerinde bulunmaktadır.

Disk, bikonkav yoğun fibröz dokudan oluşmaktadır. Kan damarı ve sinir lifi bulundurmamakla birlikte sagittal planda kanlılığına göre 3 kısımda incelenir.

1. Anterior (pars menisküs): Diskin anteriorunda bulunan ince kısımdır. Süperior lateral pterigoid kasın liflerine ve kapsüle yapışıktır.
2. Santral (intermediate zon gracilis): Diskin en ince kısmıdır.
3. Posterior (pars posterior): Diskin en kalın kısmıdır. Yoğun vasküler ve nöral yapılardan meydana gelen retrodiskal alana (bilaminar zone) yapışık şekilde bulunan disk posterior kısmıdır.



Şekil 2.2. A: Pars menisküs, B: Pars grasilis (intermediate zon), C: Pars posterior [15]

Kollojen bağ doku liflerinden meydana gelen diskal ligamentler, diskin kondil başından uzaklaşmasını önlemekte olup, kondilin anterior-posterior hareketi esnasında disk ile birlikte aynı anda hareketini sağlamaktadırlar. Kondil ve disk arasında oluşan eklem hareketlerinden sorumludurlar. Ön kısımda ise kondil ve disk arasında bir bağlantı yoktur. Disk ön kısımda eklem kapsülüne yapışık bir haldedir. Medial bölümde ise, lateral pterigoid kasın üst kısmıyla gevşek, lateral bölümde ise artiküler eminensin ön bölümüyle sıkı bir bağlantı halindedir.

Disk posteriorda retrodiskal doku (retrodiskal lamina veya bilaminar zone) olarak adlandırılan sinir ve damar yapıdan zengin, gevşek bağ dokudan oluşmuş bir alan ile bağlantıdadır. Bu kısım üst ve alt olmak üzere iki kısımda incelenir. Üst retrodiskal lamina, daha elastik liflere sahiptir ve glenoid fossanın arka bölümüyle bağlantıdadır. Alt retrodiskal lamina ise, daha çok kollojen liflere sahiptir ve kondil boynunun alt kısmı ile eklem kapsülünün posterior bölümüne yapışık durumdadır [1, 12, 16].

Artiküler yüzeyleri ve diski çepeçevre saran fibröz yapıdaki kapsül eklem komponentlerine yapışık bir halde bulunur. Bu kapsülün temel görevlerinden biri sinoviyal sıvı birikimini sağlamaktır, böylelikle fonksiyon esnasında artiküler yüzeyleri ve eklemi dejenerasyondan korumaktadır [17]. TME'yi oluşturan kemik yapıların eklem bakan kısmı ile kapsülün iç yüzü sinoviyal membran ile döşenmiştir. Vaskülarizasyon göstermeyen diskin beslenmesini sağlayan sinoviyal hücreler, sürtünmeyi azaltan sinoviyal sıvıyı oluşturmaktadırlar.

Histolojik olarak bakıldığında, sinoviyal membran tunika intima ve tunika subintima tabakasından oluşmaktadır. Sinoviyal sıvıyı RNA orijinli iki tip hücre oluşturmaktadır [1]. Bunlardan birincisine; ışık mikroskopuyla bakıldığında fibroblastlara benzeyen bu hücrenin görevinin, subintimal kollagen, proteoglikanlar ve sinoviyal sıvının glikoproteinlerini salgıladığı düşünülmektedir. Bu hücreler B tipi ya da S tipi hücreler olarak da adlandırılmaktadır. İkinci hücre tipi ise; makrofajlardır, bu hücreler fagositozda görev alırlar. Kollojenaz ve elastaz gibi proteazları sinoviyal sıvı içinde bulundurarak eklem yüzeylerini fibröz adezyonlardan korurlar [18].

2.1.1. Ligamentler

Ligamentlerin temel görevlerinden biri eklem yapılarını korumaktır. Eklem ligamentleri esnek olmayan kollajen konnektif dokulardan oluşmaktadır. Genel olarak temel görevleri; stabilizasyon, hareket rehberliği, hareketlerin kontrolü ve kısıtlanmasıdır. Direkt olarak görev almayıp eklem fonksiyonel hareketlerinin kısıtlanmasında görevlidirler. TME’de temelde üç fonksiyonel ve iki yardımcı ligament bulunmaktadır. Bunlar;

1. Kapsüler ligament
2. Kollateral ligament (diskal)
3. Temporomandibular ligamenttir [19].

Kapsüler ligament

İnferior kısımda kondil boynuna, süperior kısımda artiküler eminens boyunca temporal kemiğe tutunan lifler kapsüler ligamentin lifleridir. Temel görevleri artiküler yüzeyleri birbirinden ayırarak ve medial, lateral ve inferior kuvvetlere karşı direnç göstermektir. Eklemi çepeçevre sarmasından dolayı sinoviyal sıvının bir arada kalmasını sağlar. Nöral yönden zengin bir yapıya sahiptir [17].

Kollateral (diskal) ligament

Lateral ve medial olmak üzere iki gruba ayrılır. Medial kısımdaki diskal ligament, diskin medialini kondilin mediali ile birleştirir. Lateral ligament ise diskin lateral yüzeyini kondilin laterali ile birleştirir. Bu ligamentler eklemi hem mediolateral hem inferior-süperior olarak

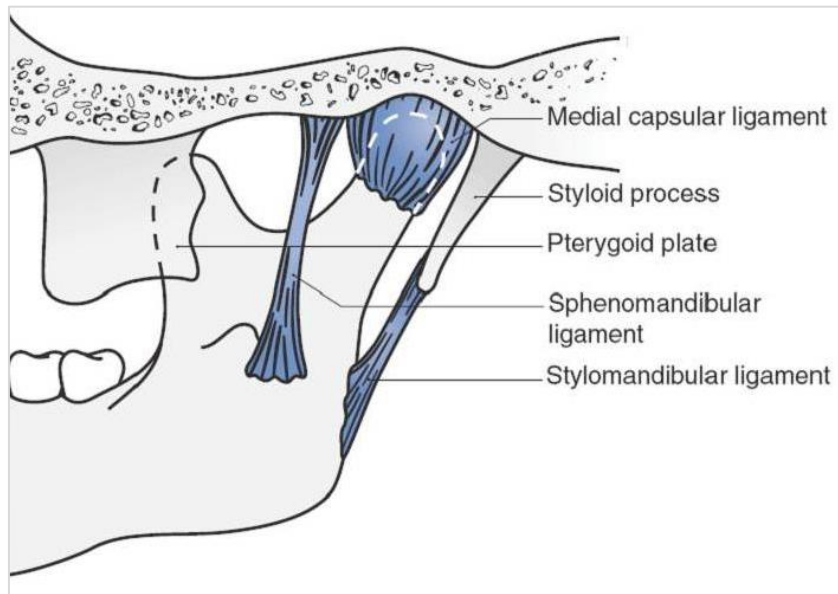
iki kısma ayırır. Diskin kondilden uzaklaşmamasını sağlarlar. Kondil anterior-posterior yönde kayma hareketini yaparken, kondilin diskten bağımsız hareket etmesini önlerler [17].

Temporomandibular (lateral) ligament

Lateral ligament dışta oblik, medialde ise yatay olacak şekilde iki bölümden oluşur. Dış kısım, artiküler eminens ve diskin posteriorunda yer alarak kondilin inferiora doğru kontrolsüz ve fazla hareketini engeller. Böylece ağzın açılmasında sınırlayıcı bir görev üstlenir. İç kısım ise disk ve kondilin posteriora kontrolsüz hareketini engeller. Mandibulanın inferior yöne doğru hareketinde destekleyici bir göreve sahiptir [20].

Yardımcı ligamentler

Sfenomandibular ligament, sfenoid kemiğin spinasından başlayıp, laterale ve inferiora uzanarak mandibular ramusun medial yüzeyindeki lingulayla birleşir. Mandibula yana doğru hareket ettiğinde eklemin stabilitesini sağlar. Fonksiyonel hareketlerde sınırlayıcı bir görevi yoktur. Bir diğer yardımcı ligament olan, stilomandibular ligament ise; stiloid prosesten inferior ve anteriora doğru uzanarak mandibula ramusun posterioruna ve angulus mandibulaya bağlanır. Bu ligamentin temel görevi mandibulayı anterior-inferior hareketi esnasında sınırlamaktır [8, 11, 12, 17].



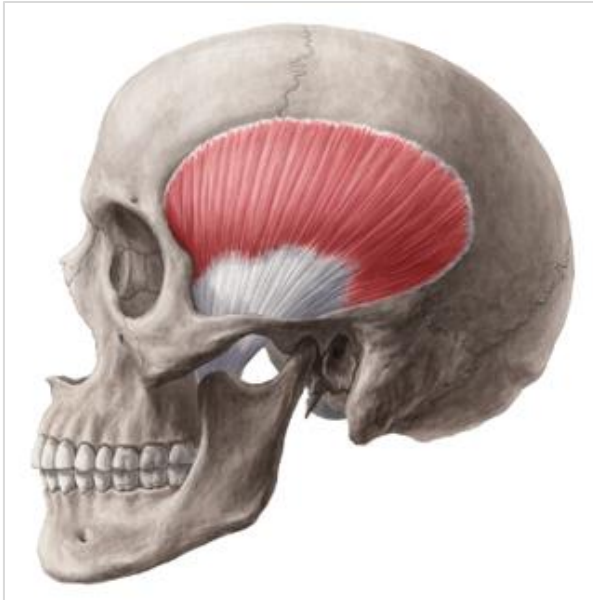Şekil 2.3. Temporomandibular eklemin ligamentleri [21]

2.1.2. Kaslar

Mandibulayı oluşturan temel kaslar dört gruba ayrılmaktadır; masseter, temporal, medial ve lateral pterigoid kaslar. Bu kasların tamamı V. kranial sinirin (trigeminal sinir) mandibular dalı tarafından duyu almaktadırlar. Temporal kas, masseter kas ve medial pterigoid kas ağzı kapatmaya yardımcı olurken, lateral pterigoid kas ise ağzı açmakta görevlidir [22-24].

Temporal kas

Temporal kas (Muskulus temporalis), nervi temporales profundi tarafından innerve edilmekte olup, şekil olarak ve yelpaze şeklindedir. Temporal fossadan başlar; ön lifleri dikey, orta lifleri çapraz ve arka lifleri ise yatay pozisyonda seyreder. Temel görevi mandibulanın elevasyonudur. Ön lifleri mandibulayı yukarı, arka lifleri ise geriye çekmektedir. Çiğneme kaslarının en kuvvetlisidir. Koronoid prosten ve ramus mandibula'nın ön kenarına tutunarak sonlanır. Çift taraflı kasılması mandibula'yı kaldırarak ağzı kapatır, tek taraflı kasılması ise mandibula'yı kendine doğru çeker [15, 24].

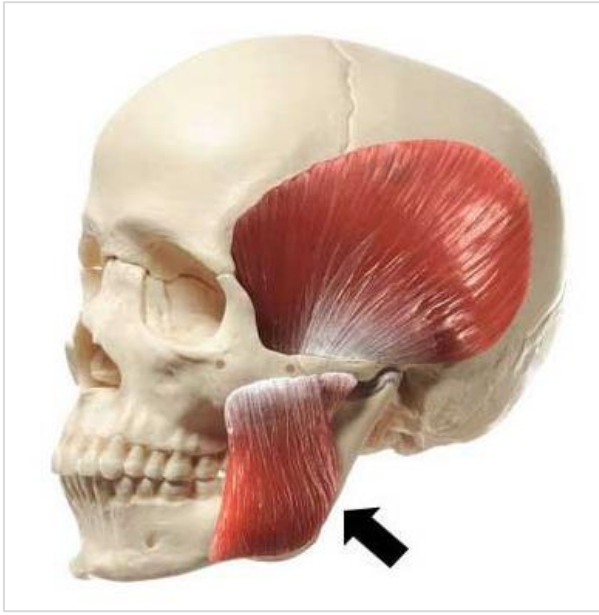

Şekil 2.4. Temporal kas [25]

Masseter kas

Masseter kası, nervus massetericus tarafından innerve edilir. Yüzeysel kısmı zigomatik arkten başlayarak mandibular ramusun inferioruna bağlanır. Derin kısmı ise zigomatik

arktan başlar, mandibular ramusun üst yarısına ve koronoid prosesin lateral yüzüne bağlanır. Masseter, primer olarak mandibulanın yukarı yönde hareketine yardımcı olur. Yüzeyel lifleri protrüzyona katkıda bulunurken, derin lifleri ise artiküler eminense karşı kondilin stabil kalmasını sağlar. Ramus mandibulanın lateral yüzüne tutunan en büyük ve belirgin çiğneme kasıdır. Kasın tek taraflı kasılması alt çeneyi kendine çekerken, çift taraflı kasılma (bilateral) alt çenenin yukarı kalkmasını ve ağzın kapanmasını sağlar [24].



Şekil 2.5. Masseter kası

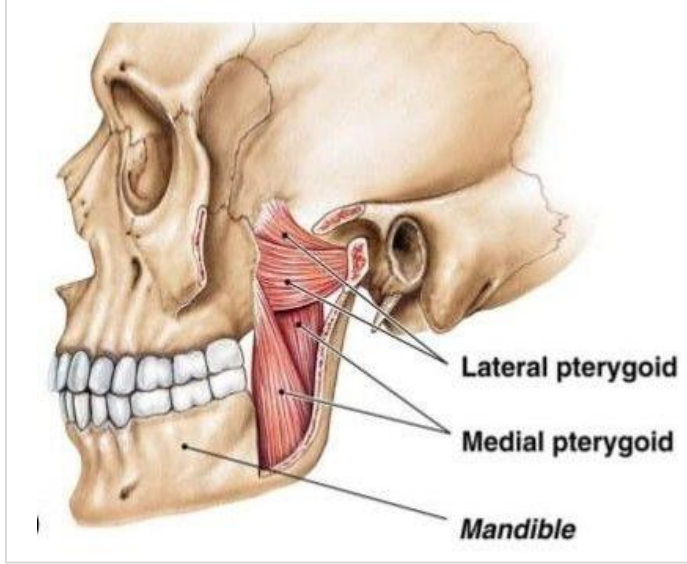
Medial pterigoid kas

Medial pterigoid kas, kalın ve dikdörtgen şeklindedir ve kasın lateral yüzü ramus mandibulaya yapışıktır. Pterigoid fossadan başlayan, aşağıya, dışa ve arkaya uzanan lifleri ramus mandibula ve angulus mandibulanın iç yüzünde son bulur. Mandibular sinirin dalı olan medial pterigoid sinir tarafından innerve edilir. Temel görevi mandibula'yı yukarı kaldırıp ve ağzı kapatmaktır. Lateral pterigoid kas ile birlikte mandibulayı öne çeker [24].

Lateral pterigoid kas

Lateral pterigoid kas, kısa ve kalın bir kas olmakla birlikte süperior ve inferior olmak üzere iki kısımdan oluşur. Bu kısımdan bukkal sinir ve maksiller arter geçer. Mandibular sinirin dalı olan lateral pterigoid sinir tarafından inerve edilir. Kasın çift taraflı kasılması

mandibulayı öne-aşağıya çeker ve ağzı açar. Böylece mandibulanın sağa ve sola hareket etmesini sağlar. Ağzı açan tek çiğneme kasıdır [24].



Şekil 2.6. Medial ve lateral pterigoid kas

Suprahiyoid kaslar ve digastrik kas

Suprahiyoid kaslar ve digastrik kaslar mandibulanın inferior yönde hareketini sağlayan kas gruplarıdır. Angulus mandibuladan başlayıp temporal kemiğin mastoid kısmı ile birleşerek hiyoid kemiğe yapışırlar. Mandibulayı aşağı ve geri yöne doğru çekme hareketini sağlarlar. Bu kaslar bilateral olarak kasılarak hiyoid kemiği yükseltir ve yutkunma fonksiyonunun gerçekleşmesi için oldukça önemlidirler. Mylohiyoid kas, mandibulanın medial yüzünden seyrederek hiyoid kemiğe yapışır. Stilohiyoid kas, temporal kemiğin stiloid çıkıntısından uzanarak hiyoid kemiğe tutunur ve ağzın açılmasına yardım eder. Geniohiyoid kas, mandibulanın mental spinasından devam ederek hiyoid kemiğe tutunur ve yine mandibulanın inferior hareketine yardım eder [15, 24].

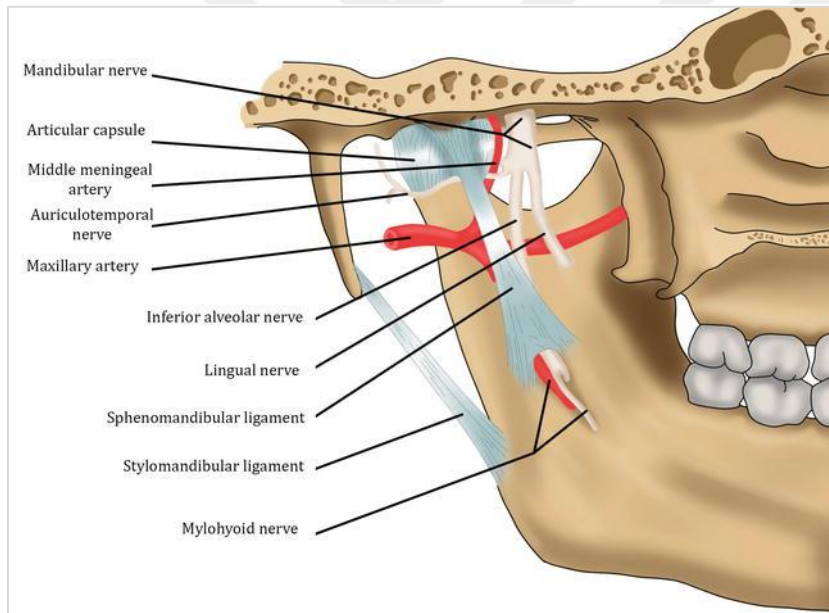
İnfrahioid kaslar (sternohiyoid, tirohiyoid, omohiyoid)

İnfrahioid kaslar başlığı altında toplanan sternohiyoid, tirohiyoid, omohiyoid kas grupları sternum, skapula veya tiroid kıkırdağından çıkıp hiyoid kemiğe ya da tiroid kemiğe bağlanırlar. İnfrahioid kaslar suprahiyoid kaslarla birlikte mandibulayı inferior yönde açmakta yardımcıdırlar. İnfrahioid kaslar, hiyoid kemiğin seviyesini sabit halde

tuttuklarında suprahiyoid kaslar ise mandibulayı aşağıya ve hiyoid kemiği de geriye çekerek ağzın açılmasına yardım ederler. Serbest bırakıldıklarında ise suprahiyoid kaslar, ağız tabanını yükselterek yutma işlevini gerçekleştirmesini desteklerler [24].

2.1.3. Temporomandibular eklem innervasyonu ve damar yapısı

Temporomandibular eklem ve çiğneme kasları V. kranial sinirin (trigeminal sinir) mandibular dalı tarafından innerve edilmektedir. TME'nin duyu innervasyonu ise yine V. kranial sinir tarafından sağlanmaktadır. TME posteriorda eksternal karotid arterden gelen maksiller ve superfasiyal temporal arter, anteriorıda ise masseterik arter aracılığıyla beslenir. Büyüme ve gelişim döneminde eklem kapsülü ve diski yoğun denebilecek damar ağına sahiptir, fakat bu durum yaşla birlikte azalarak erişken dönemde kaybedilmektedir [21, 26].



Şekil 2.7. TME damar ve sinir yapısı [27]

2.2. Temporomandibular Eklem Hareketleri

Temporomandibular eklem sağlıklı bir şekilde fonksiyonlarını yerine getirebilmesi için, servikal kasların, kranio-mandibular bölgedeki kas ve yapıların, maksiller ve mandibular dişler arası oklüzyonun bir harmoni içerisinde gerçekleşmesi gerekmektedir. Mandibulanın temel hareketleri; protrüzyon, lateral hareketler ve depresyon hareketleri olarak sınıflandırılır.

Temporomandibular eklem hem rotasyon(dönme), hem de translasyon(kayma) hareketlerinin gerçekleşmesini sağlar. Artiküler disk ve mandibular kondil arasında gerçekleşen hareket rotasyon hareketidir. Translasyon ise disk-kondil ve temporal kemik arasında meydana gelir. Rotasyonun hangi yöne olacağını belirleyen yapılar süperior lateral pterygoid kas ve damar-sinir yapıdan zengin olan süperior retrodiskal laminadır.

Sağlıklı bir bireyde ağız açıklığı ortalama olarak 35-50mm'dir, bu açıklığın 25mm'si rotasyon hareketini, 15mm'si ise translasyon hareketini sağlamaktadır.

Artiküler diskin konumlandığı alanın süperior-inferior yöndeki eni, maksilla-mandibula arklar arası basınca bağlı olarak değişim gösterir. Basıncın az olduğu, yani mandibulanın dinlenme pozisyonunda olduğu zamanlarda bu mesafe genişlerken, basıncın arttığı yani mandibulanın çiğneme fonksiyonunu gerçekleştirdiği durumlarda bu boşluk daralmaktadır [15, 28].

2.3. Temporomandibular Eklem Hastalıklarının Epidemiyolojisi

Temporomandibular eklemle ilişkili hastalıklar klinisyenler tarafından oldukça sık karşılaşılan bir durumdur. Temporomandibular başlı başına kendi bir ağrı sebebi olabilmekle birlikte, parotis, pulpitis, trigeminal nevralji, otitis media vb gibi rahatsızlıkların bir yansıması da olabilir [19]. Yapılan araştırmalar doğrultusunda temporomandibular eklem hastalıklarının daha çok kadınlarda yaş aralığı olarak ise 25-45 yaş arasında olduğu gösterilmiştir. Temporomandibular eklem rahatsızlıklarının sebebi çoğunlukla travmalardır [29, 30].

2.4. Temporomandibular Eklem Hastalıklarının Etiyolojisi

Temporomandibular eklem rahatsızlıklarını tek bir sebebe bağlamak çoğunlukla mümkün değildir. Bunun yanında en çok karşılaşılan etiyolojik faktörlerden bir tanesi oklüzyondaki bozukluk ve uyumsuzluktur. Parafonksiyonel hareketlerde bu durumu tetiklemektedir. Bruksizm hastalarında bu durumla çoğunlukla karşılaşılmaktadır. Bruksizmi olmayan bir bireyde çiğneme esnasında 27 kg ısırma kuvveti uygulanırken, bruksizmi olan bir hastada bu değer 70 kg civarını bulmaktadır. Bazı vakalarda bu değer 440kg'a ulaşabilmektedir. Anatomik oluşumlar için bu yüksek değerler hasar oluşturabilecek boyuttadır [15, 31].

Maksilla ve mandibulada posterior bölgede meydana gelen diş kayıpları da bilateral ya da unilateral olarak temporomandibular eklem ve kas yapılarında düzensizliklere sebep olabilmektedir. Tüm bunların yanı sıra emosyonel durumlarda temporomandibular eklem üzerinde olumsuz etkilere sebep olabilmektedir. Depresyon, anksiyete, stres gibi duygu durum bozuklukları parafonksiyonu tetikleyerek dejeneratif eklem hastalıklarına, disk deplasmanına ve miyofasiyal ağrı sendromuna sebep olabilmektedir [32, 33]. Daha seyrek rastanılan sebeplere değinilecek olursa bunların başında büyüme bozuklukları gelmektedir. Nispeten daha az karşılaşılan eklem hastalıkları etiyolojilerindedir. Dental uygulamaların uzun sürmesi durumunda mandibulanın hiperekstansiyonu sonucunda TME rahatsızlıkları oluşabilir. Genellikle uzun süren alt yirmi yaş dişi operasyonu veya uzun süren bir kanal tedavisinin sonucu olarak TME disfonksiyonu ile karşılaşılabılır [28].

2.5. Temporomandibular Eklem Hastalıklarının Semptomları

Temporomandibular eklem rahatsızlıklarında temel olarak karşılaşılan semptom eklem bölgesinde ağrı, ilgili bölgeden gelen klik sesi varlığı, krepitasyon veya eklem hareketlerinde çeşitli oranlarda karşılaşılabıliren kısıtlılık şeklindedir.

Temporomandibular eklem, aurikulotemporal sinir tarafından innerve edildiği için bazen bu bulgulara tinnitus, vertigo ve işitme sorunları da eklenebilmektedir [8, 15].

2.6. Fizik Muayene

Çoğu hastalıkta olduğu gibi etiyolojik faktörü saptamak adına temporomandibular eklem hastalıklarının muayenesine de detaylı bir anamnez ile başlanmalıdır. Mevcut şikayet, var olan rahatsızlığın ne zaman başladığı, ne kadar süreyle ve sıklıkla devam ettiği, yoğunluğu ve süresi, tetikleyen sebepler detaylı bir şekilde sorulmalıdır. Travma varlığı, bruksizm, parafonksiyonel alışkanlıklar, uygulanmış dental işlem süreleri, ağrının lokalizasyonu detaylı bir şekilde sorulmalı ve not edilmelidir. Ekleme yönelik daha önce herhangi bir tedavi uygulanıp uygulanmadığı da mutlaka sorulmalıdır [15, 28].

2.6.1. Ekstraoral muayene

Öncelik olarak hasta geldiği andan itibaren ekstraoral olarak vücut postürüne, omuzların seviyesine, yüzde herhangi bir asimetri varlığına bakılmalıdır. Bilateral olarak TME bölgesi

palpe edilir, bu esnada hastadan kontrollü bir şekilde ağız açma-kapatma işlemini gerçekleştirmesi istenir. Protrüzyon hareketi ve lateral hareketler yaptırılır. Sağlıklı bir bireyde beklenen 35-50mm arası olması beklenen ağız açıklığı kontrol edilir. Lateral hareketlerde 10-15mm arasında, protrüzyon hareketinde ise 10-15mm arasında bir hareket beklenir. Yaptırılan hareketler esnasında bir kısıtlılık veya klik sesi olup olmadığına dikkat edilir [34]. Ağız açma ve kapatma esnasında mandibulanın hareketi gözlemlenir, kayma veya deviyasyon varlığı kontrol edilir. Çiğneme kasları palpe edilerek muayene edilir. Masseter kasının palpasyonu mandibula ramus-angulus birleşimine parmaklar yerleştirilerek yapılır. Hastanın dinlenme durumunda ve dişlerini sıkması durumunda masseter kasları palpe edilir. Bruksizmi olan hastalarda masseter kasının oldukça aktif olduğu fark edilir. Oldukça geniş bir alanı kaplayan temporal kas muayenesi de yine masseter kasına benzer şekilde yapılır [33].

2.6.2. İntraoral muayene

Ağız içi muayene lateral pterygoid kasın palpasyonu ile başlar. Daha sonra intraoral olarak hastanın, maksilla son molar diş bölgesinden posterior ve süperior yönde kuvvet uygulanarak yumuşak dokular muayene edilir. Bu kas miyofasiyal ağrı sendromu yaşayan hastalarda oldukça aktiftir ve palpasyon esnasında ağrılıdır. Pterygoid medial kas ise intraoral olarak mandibula ramus bölgesine bası uygulanarak muayene edilebilir. İntraoral muayene esnasında mutlaka diş eksiklikleri ve hastanın çift taraflı çiğneme yapıp yapmadığı, dişte aşınmaların varlığı, kapanış şekli, maksilla-mandibula uyumu mutlaka kontrol edilmelidir [15, 33].

2.7. Tanısal Tetkikler

Radyografik Tetkikler

- I. Artrografi
- II. Bilgisayarlı Tomografi
- III. Magnetik Rezonans Görüntüleme (Mrg)
- IV. Ultrasonografi

2.8. Temporomandibular Eklem Rahatsızlıklarının Sınıflandırılması

American Academy of Orofacial Pain ve International Headache Society'nin yaptığı temporomandibular eklem hastalıklarının sınıflaması şu şekildedir [35],

2.8.1. Çiğneme kaslarına ait hastalıklar

- I. Koruyucu Ko-Kontraksiyon
- II. Lokal Kas Ağrısı
- III. Miyofasiyal Ağrı
- IV. Miyospazm
- V. Miyozit

2.8.2. Temporomandibular eklem hastalıkları

Kondil-disk kompleksinde düzensizlikler

- I. Disk Deplasmanı
- II. Redüksiyonlu Disk Dislokasyonu
- III. Redüksiyonsuz Disk Dislokasyonu

Eklem yüzeylerinin yapısal uyumsuzluğu

- I. Şekil Değişiklikleri (Diskte/Kondilde/Fossada)
- II. Adezyonlar (Yapışıklıklar)
 - Disk-Kondil Arasındaki Adezyonlar
 - Disk-Fossa Arasındaki Adezyonlar
- III. Sublüksasyon (hipermobilite)
- IV. Spontan Dislokasyon (Açık Kilitlenme)

Temporomandibular eklemin inflamatuvar hastalıkları

- I. Sinovit / kapsülit
- II. Artrit

III. Temporal Tendinozis

IV. Stilomandibular Ligament Enflamasyonu

2.8.3. Kronik mandibular hipomobilité

I. Ankiloz

II. Kas kontraktürleri

III. Koronoid impedans

2.8.4. Gelişimsel bozukluklar

Konjenital ve gelişimsel kemik rahatsızlıkları

I. Hiperplazi

II. Agenezi

III. Neoplazi

IV. Hipoplazi

Konjenital ve gelişimsel kas rahatsızlıkları

I. Hipotrofi

II. Neoplazi

III. Hipertrofi

2.8.5. Temporomandibular eklem hastalıkları Wilkes sınıflaması

Temporomandibular eklem hastalıkları 1989 yılında Wilkes tarafından sınıflandırılmıştır.

Bu sınıflamaya göre;

Evre 1 (erken dönem): Ağrı veya mandibula hareketlerinde herhangi bir kısıtlılık yoktur. Çiğneme esnasında veya sonrasında resiprokal klik vardır ve radyolojik değerlendirmede hafif anterior disk deplasmanı gözlemlenir.

Evre 2 (erken/ara dönem): Hafif veya orta derecede ağrı ile birlikte sürer. Resiprokal klik sesi ve dönemsel kilitlemeler vardır.

Evre 3 (ara dönem): Sık sık ağrı ile birlikte eklem bölgesinde bir hassasiyet ve kronikleşmiş kilitlenmeler vardır. Radyolojik görüntülemelerde disk pozisyonunda değişiklikler ve deformasyon gözlemlenir.

Evre 4 (ara/geç dönem): Şiddetlenen kronik ağrılarla birlikte çene hareketinde kısıtlılık vardır. Radyolojik muayenede diskte şekil değişikliği, deformasyon ve kondilde şekil değişiklikleri görülür.

Evre 5 (geç dönem): Krepitasyon daha barizdir ve ağız açıklığında kısıtlamalar adezyonlar vardır [36].

Kondil-disk kompleksinde düzensizlikler

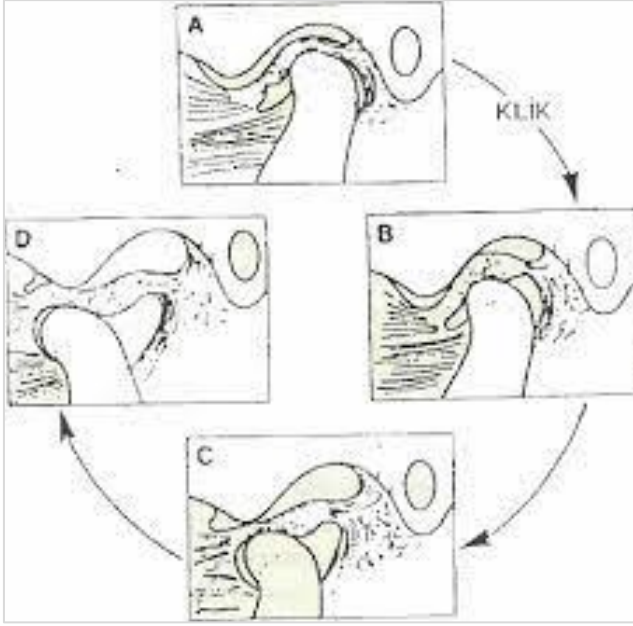
Kondil ve disk arasındaki anatomik yapılarda meydana gelen bozukluk, hasar sonucu klinik muayenede temporomandibular eklem normal hareketine engel olan, klik sesi ve popping (eklemde ani bir ses) ile karakterize rahatsızlıklardır. Genel olarak eklem kliği bulunan hastaların çoğunda farklı oranlarda disk deplasmanı gözlemlenmektedir. Kondil ile uyumlu hareket eden diskte düzensizlikler meydana gelir. Disk rotasyonel fonksiyonunu yerine getiremez. Buna bağlı olarakta disk hareketinde bir kayıp ve kollateral diskal ligament ile inferior diskal ligamentte uzama meydana gelir. Rahatsızlığın en sık sebeplerinden biri mikro-makro travmalardır. Özellikle ağız açıkken meydana gelen makro travma ligamentlerin uzamasına sebep olur. Kondil-disk kompleksi üç başlıkla detaylandırılır [8, 37].

Bunlar;

1. Disk deplasmanı
2. Redüksiyonlu disk dislokasyonu
3. Redüksiyonsuz disk dislokasyonu

İstirahat halinde kondil, diskin posterioruyla daha çok temasta olup ağız açılma esnasında disk kondil üzerinde anormal translasyon hareketi gösterecektir ve buna bağlı ağız açılırken (tek klik sesi) ya da hem ağız açma hem de ağız kapama sırasında resiprokal klik sesi duyulacaktır.

Resiprokal klik sesi rahatsızlığın erken evrelerinde patogonomik olarak düşünülmelidir [8].



Şekil 2.8. Resiprokal klik [16]

Redüksiyonlu disk dislokasyonu, inferior retrodiskal lamina ve diskal ligamentin çok fazla uzadığı ve diskin posteriorunun inceldiği durumlarda, glenoid fossada diskin anteriora doğru kaydığı veya kondil başı tarafından öne itildiği durumlardır. Bu durum diskin lokasyonu olarak tarif edilir. Bu durumda disk kondili yakalarsa redüksiyonlu disk deplasmanı olarak tanımlanır. Hastalarda ağız açmada kısıtlılık gözlemlenebilir. Mandibulada deviasyon görülebilir ve kondilin diski yakalaması esnasında ani bir ses(poping) duyulabilir [11].

Redüksiyonsuz disk lokasyonu, süperior retrodiskal ligamentin elastikiyetini kaybettiğinde disk kondili yakalamakta zorlanır. Disk redükte olamadığından, kondilin öne translasyonu esnasında disk kondilin anteriorunda kalır. Hastalardan alınan anamnezde çoğunlukla uzun süren bir dental girişim sonucu ya da sert bir cismin tüketilmesiyle şikayetlerin başlaması vardır. Redüksiyonsuz disk deplasmanında kapalı kilitlenmeler mevcuttur. Bu durum ağrılı veya ağrısız olabilir. Ağrı genellikle eklemdeki kısıtlanmadan değil kilitli kalma esnasında açmaya zorlamaktan kaynaklıdır. Eklem muayenesi esnasında klik sesi duyulmaz. Eklem etkilenen tarafında hareket kısıtlanmıştır, bu sebeple ağız açarken mandibula etkilenmiş tarafa doğru deviye olur [8, 29].

Eklem yüzeylerinin yapısal uyumsuzluğu

Etyolojik olarak en sık karşılaşılan sebebi makro travmalardır. Travmaya bağlı hemartroz gelişen eklemlerde; yapısal uyumsuzluk ve retrodiskal doku hasarı oluşmaktadır. Diskte, kondilde ve fossada meydana gelebilmektedir.

Şekil değişiklikleri (diskte/kondilde/fossada)

Temporomandibular eklemi meydana getiren kemik yüzeylerinde düzensizlikler ve kemik çukurlukları, kondil ya da fossada düzleşme, diskte incelme ya da perforasyon gibi morfolojik değişiklikler görülür. Bu vakalarda uzun dönem disfonksiyon şikayetleri vardır. Belli mandibular hareketlerde ağrı meydana gelir. Ağız açma ve kapama esnasında disfonksiyon oluşur. Bu bulgu disk deplasmanında görülmediği için ayırıcı bir tanıdır.

Adezyonlar (yapışıklıklar)

Aderans, artiküler yüzeylerde geçici olarak gelişen ve ağız açıklığında kısıtlılık meydana getiren yapışıklıklardır. Kondil-disk (inferior eklem boşluğu) ve fossa-disk (süperior eklem boşluğu) arasında oluşabilmektedir. Çoğunlukla eklem yüzeylerinin kronikleşmiş statik kuvvetlerine bağlı olarak oluşur. **Adezyon** ise hipoksi ya da dokunun kanlanmasının ilaçlarla veya mekanik müdahalelerle yeniden sağlanması esnasında travmaya bağlı olarak gerekli ve etkili lubrikasyonun oluşmaması nedeniyle meydana gelir. Aderans kronikleşirse adezyon oluşur. Fossa, kondil ve diskin artiküler yüzeylerinde ve onları çevreleyen dokularda fibröz doku gelişimi ile adezyon meydana gelir. Adezyon makrotravma ya da cerrahiye bağlı gelişen hemartroza bağlı oluşabilmektedir. Adezyon geliştiğinde çene hareketlerinde ve ağız açmada kısıtlılık görülür. Bu durum çoğunlukla ağrılı olmakla birlikte bazı durumlarda ağrı olmayabilir. Adezyon ya da aderans disk-fossa arasında gelişmiş ise eklemden translasyon hareketi yapılamaz. Bu durumda kondilde sadece rotasyon hareketi meydana gelir. Redüksiyonsuz disk deplasmanında da ağız açıklığında kısıtlama vardır. Adezyon ve redüksiyonsuz disk deplasmanının ayırıcı tanısında, adezyonda bilateral manuel muayenede hastada intrakapsüler bir ağrı yoktur. Redüksiyonsuz disk deplasmanında ise retrodiskal dokuda yüklenme nedeniyle ağrı mevcuttur [6, 8].

Sublüksasyon (hipermobilite)

Sublüksasyon, kondil hipermobilitesi olarak adlandırılmaktadır. Bu durum, akut veya kronik travma ya da ligamentöz gevşeklik nedeni ile spontan olarak gelişebilir. Ağız açma esnasında kondilin artiküler eminensi atlaması ile normal ağız açıklığından daha fazla bir açılma ile karakterizedir. Sublüksasyon hastalarında herhangi bir patolojik durum yoktur ve çoğunlukla bu durum fossanın anatomik yapısından kaynaklıdır. Kapsüler ligamentin anterior kısmının kondil ile birlikte hareketini devam ettirmesi ile, kondil posterior rotasyonu daha fazla yapamaz ve artiküler eminensi geçer. Ağız açmanın son fazında kondilin aniden artiküler eminensin önüne geçmesi ile birlikte sublüksasyon meydana gelir ve bu esnada ortaya çıkan ses klik sesinden farklıdır [38]. Tedavisinde; TME içerisine otolog kan enjeksiyonu, lateral pterigoid kasa botoks uygulaması, lateral pterigoid myotomi, zigomatik arkın osteotomisi ile eminensin medialine fikse edilmesi, titanyum plaklar ile eminensin bariyer oluşturma ya da eminektomi ile kondilin spontan hareketlerine izin verilmesi gibi seçenekler yer almaktadır [39].

Spontan dislokasyon (açık kilitleme)

Bu durum ağız açık pozisyonda iken kondilin, artiküler eminensin veya diskin anteriorunda konumlanması ve translasyon hareketi yapamayarak normal pozisyonuna dönememesiyle oluşur. Hasta ağzını kapatamadığı için açık kilitleme olarak adlandırılır. Sublüksasyondaki gibi anatomik özellikleri olan eklemlerde karşılaşılır. Genellikle ağrılıdır ve ani gelişir [40].

2.8.6. Kronik mandibular hipomobilite

Ankiloz

Temporomandibular eklem kapsülünün iç kısmında, yüzeyde oluşan adezyonlardan dolayı mandibula hareketlerinde kısıtlılıklar meydana gelir. Bu duruma kronik mandibular hipomobilite denir. Mandibula kondilin kemik veya fibrotik dokularla glenoid fossayla bağlantılı olduğu patolojik durumlardır. Çiğnemek, konuşmak, ağız hijyeninin sağlanamaması gibi yaşamsal aktiviteleri engelleyerek yaşam kalitesini azaltan bir durumdur. Ankilozda, kondil ile glenoid fossa arasında translasyon hareketi gerçekleşmez. Temporomandibular eklemden hareket miktarı gözle görünür şekilde azalmıştır, bu durum klinik muayenede rahatlıkla tespit edilebilir. Unilateral olduğunda etkilenen tarafta

deviyasyon vardır. Ankilozun sebebi çoğunlukla fibröz yapışıklıklar veya kapsüler ligamentte oluşan fibrotik değişimlerden kaynaklanabilir. Travma, artrit, enfeksiyon, radyoterapi, geçirilmiş TME cerrahisi, konjenital deformiteler, idiyopatik faktörler ve iyatrojenik nedenler ankilozun etyolojisinde yer alır. Travmaya bağlı eklem bölgesinde kanama ve hemartroz gelişir buna bağlı olarakta ankiloz meydana gelir [40]. Otitis media, mastoidit gibi enfeksiyonların glenoid fossaya yayılım göstererek ankiloza sebep olabilecekleri bildirilmiştir. Özellikle orta kulak ile glenoid fossanın ince bir kemik yapı ile birbirinde ayrılıyor olması, olası bu tür enfeksiyonların drene olamadığı durumlarda ya da tedavi edilmediğinde, TME ankilozu gelişme ihtimali artmaktadır [41]. Zigomatik veya temporal kemikte, parotiste ya da dentoalveolar olarak meydana gelen enfeksiyonlarında, direkt ya da kan dolaşımı yoluyla eklem bölgesine ulaşarak ankiloza sebep olabileceği bildirilmiştir [42].

Ankiloz türlerinin sınıflandırılması

TME ankilozunda birçok sınıflama şekli bulunmaktadır.

Ankiloz türlerinin sınıflandırılması

- I. Perrot ve Kaban Sınıflandırılması
- II. Kazanjian Sınıflandırılması
- III. Topazian Sınıflandırılması
- IV. Sawhney Sınıflandırılması

I. Perrott ve kaban sınıflamasında [43, 44];

Lokasyonuna göre:

- İntraartiküler
- Ekstraartiküler

İlişkili dokulara göre:

- Osseos
- Fibröz
- Fibroosseöz

Ankiloz derecesine göre:

- Tam ankiloz
- Parsiyel ankiloz

II. Kazanjian sınıflamasına göre [45];

- Gerçek ankiloz
- Yalancı ankiloz

Kazanjian'a göre kondil başı ve glenoid fossanın fibröz yada osseöz farketmeksizin kaynaşması gerçek ankilozdur. Masseter kasın kontraksiyonu sonucunda oluşan ağız açıklığının sağlanamadığı durumları ise yalancı ankiloz olarak tanımlamıştır.

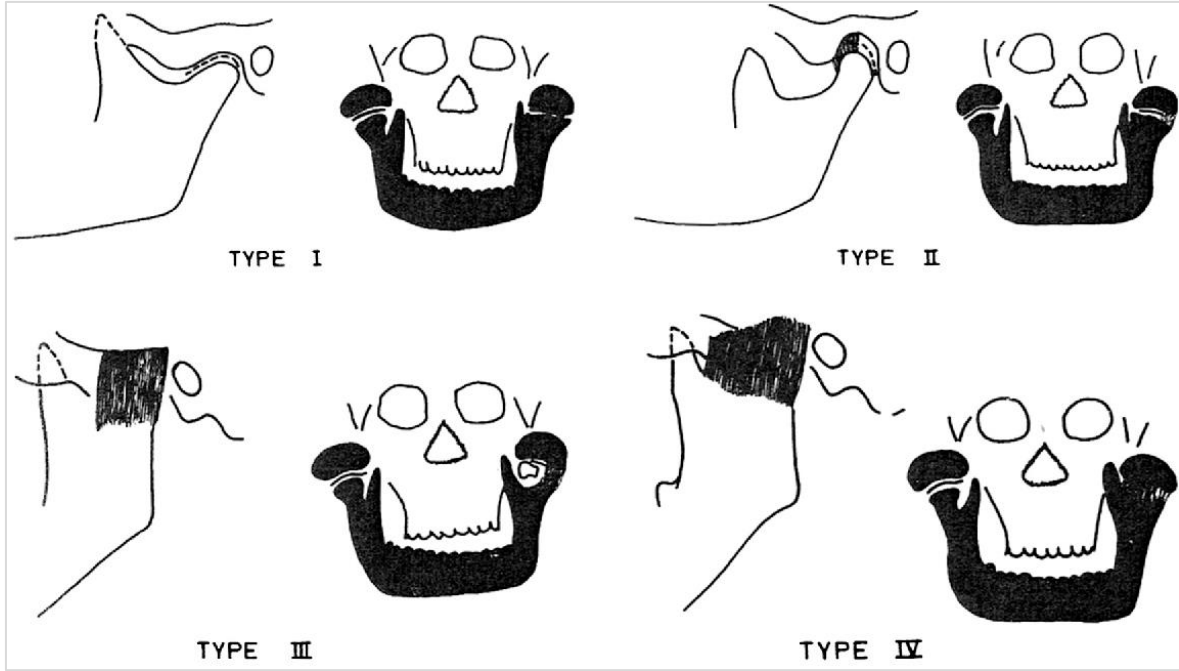
III. Sawhney sınıflamasına göre [46];

Tip I: Kondil başı, üst eklem yüzeyine yakınlaşarak eklem boşluğunda bir daralma meydana getirmiştir. Kondil başında yassılaşıma gibi şekil değişiklikleri ve deformasyon mevcuttur. Temporomandibular eklem çevresinde yoğun lifli yapışıklıklar meydana gelmiştir ve bu durum eklem hareketlerini oldukça kısıtlamıştır.

Tip II: Kondil başı şekil bütünlüğünü kaybetmiştir ya da yassılaşmış bir görüntü vermektedir. Ancak yine de az olsa ayırt edilebilir bir eklem boşluğu gözlenebilmektedir. Bununla birlikte kondilin anterior veya posterior kısmında osseöz bağlantılar izlenir, ancak bu durum küçük bir alanla sınırlıdır.

Tip III: Zigomatik arkı ve mandibular ramus boyunca köprü şeklinde yüzeysel seyreden osseöz bir kemik bloğu radyografik olarak gözlemlenir. Bu vakalarda kondil başının atrofiye uğradığı görülebilmektedir. Genellikle ciddi bir travma sonucu oluşabilmektedir.

Tip IV: Mandibular ramus ve üst eklem yüzeyi arasında belirgin, geniş ve mediale derinleşen kemik bloğu radyografik olarak görülür. Kemik bloğu boşluğu tamamiyle doldurmuştur [47].



Şekil 2.9. Sawhney sınıflaması [46]

IV. *Topazian* ise gerçek ankilozu 3 tipte sınıflamıştır [41].

Bunlar;

- Stage 1: Ankiloz kemik kitlesinin kondiler proses ile sınırlı kaldığı durumdur.
- Stage 2: Ankiloz kitlenin sigmoid notchu da içerisine aldığı durumdur.
- Stage 3: Ankiloz kitleye koronoid proseste dahil olmuştur.

2.9. Tempormandibular Eklem Hastalıklarında Tedavi Yaklaşımları

2.9.1. Temporomandibular eklem hastalıklarında cerrahi olmayan tedavi seçenekleri

Uygun tedavi yönteminin seçimi hastalığın aktivitesi, evresi, dejeneratif olup olmadığı göz önünde bulundurularak yapılmalıdır. Tedavide etyolojik ve patojenik faktörlerin ortadan kaldırılarak eklem daha ileri seviyede deforme olmasının engellenmesi, semptomların iyileştirilmesi, eklem mobilitasının ve hayat kalitesinin hastaya yeniden kazandırılmasını hedeflemektedir. Hastaların çoğunda minimal invaziv tedavi seçenekleri ile amaca ulaşarak, TME hastalıkları belirti ve bulguları ortadan kaldırılmaktadır. Tedavide temel protokol, daha konservatif tedavi seçeneklerinden başlayarak yetersiz görüldüğü takdirde bir sonraki aşamaya, en son aşamada ise cerrahiye doğru gitmektir. Bu sebeple öncelik

konservatif/koruyucu tedaviler ile başlanılmalı, gerek görülürse girişimsel tedavilere başvurulmalıdır.

TME hastalıkları başlangıç tedavi seçenekleri;

1. Davranışsal Tedavi- Hasta eğitimi
2. Oklüzal splint tedavisi
3. Farmakoterapi
4. İntraartiküler ve Ekstraartiküler Enjeksiyonlar
5. Botoks uygulaması
6. Fizik tedavi
 - Sıcak ve soğuk termal terapiler
 - Akapunktur
 - Düşük doz lazer tedavisi (LLLT)
 - Transkütanöz elektriksel sinir uyarımı (TENS)
 - Yumuşak doku mobilizasyonu (masaj)
 - Ultrason [31, 48, 49]

2.9.2. Temporomandibular eklem bozukluklarının cerrahi tedavisi

Konservatif tedavi yöntemleri dışında, artrosentez ve artroskopi prosedürleri ise minimal invaziv tedavi seçenekleri arasında yer almaktadır. Konservatif ve minimal invaziv tedavilerin yetersiz kaldığı durumlarda açık eklem cerrahisi tedavi yöntemine başvurulmaktadır [50].

Artrosentez

Artrosentezin temel amacı eklem boşluğundaki inflame sinoviyal sıvının uzaklaştırılması, uygun sinoviyal sıvı viskozitesinin sağlanması ve hidrolik basınç yardımıyla adezyonların bölgeden uzaklaştırılmasıdır. Artrosentezin majör endikasyonu; anterior redüksiyonsuz disk deplasmanı (RDD)' ndan kaynaklanan akut ya da kronik hareket kısıtlılığıdır. Bunun yanı sıra açık kilitlenme olgularının rekürrensini önlenmesinde ve osteoartritli hastalarda da başarılı olduğu belirtilmiştir [49].

Artroskopi

Eklem iç düzensizliklerinin tespit ve tedavisinde başvurulan bir yöntemdir. Artrosenteze göre daha girişimsel sayılabilmektedir. Artroskopi genel bir ifade ile, eklem boşluğu içerisine rijid bir endoskopa girilmesidir. Diagnostik artroskopinin dışında, disloke olmuş diski redükte edip fiske etmek, lizis, lavaj ve debritleme sağlamak amaçlı lazer uygulamaları gibi kullanılan artroskopi uygulamalarda mevcuttur [51].

Bloklama (Le Clerc Prosedürü)

Disk-kondil kompleksinin artiküler eminensin anterioruna translasyonunu önlemek amacıyla yapılır.

Miyotomi

Rekürrent eklem dislokasyonunu önlemek amacıyla, kondile göre anteriorda yer alan lateral pterigoid kas ataçmanının kesilmesidir.

Dissektomi

Deplase olan diskin çıkartılması işlemidir. Genellikle resiprokal kliniğin en temel tedavi seçeneklerinden biridir. Çıkartılan diskin yerine otojen ya da alloplastik materyaller yerleştirilebilir. Bu materyaller süturla veya zigomatik arka vidalanarak sabitlenir ve istenilen konumda kalmaları sağlanır. Geçmişte sık kullanılan silastik ve proplast gibi alloplastik materyallerin istenmeyen reaksiyonlara sebep olmasından dolayı artık günümüzde pek tercih edilmemektedir. Günümüzde daha çok dermal yağ grefti veya temporal kas flebi kullanılmaktadır [52].

Eminektomi

Aşırı eklem translasyonunu bloklamak yerine kondilin spontan repozisyonunu kolaylaştırmak amacıyla uygulanan tedavi şeklidir.

Kondilektomi

Cerrahi yöntem ile kondilin çıkartılmasıdır. Temporomandibular eklem ankilozunun cerrahi tedavisinde başarı oranı kanıtlanmış ve kabul edilmiş en temel yaklaşım öncelikle kondilektomidir, bu tanım tarihte ilk kez Humprey tarafından yapılmıştır. Genellikle sigmoid notch seviyesinden motorlu testere veya osteotom yardımı ile yapılmaktadır. Kondilektomi sonrası TME bölgesinde yaklaşık 1 cm'lik bir defektin oluşması beklenmektedir. [53].

Koronoidektomi

Koronoid proçes kesilerek temporal kasın yapışıklığı serbestleştirilmekte ve böylelikle ağız açıklığı artmaktadır. Koronoidektomi prosedürü çoğunlukla kondilektomi ile birlikte uygulanmaktadır, özellikle ağız açıklığının 35mm'den az olduğu durumlarda kontralateral koronoidektomi önerilmektedir [54].

2.10. Temporomandibular Eklem Ankilozunun Etiyolojisi

TME ankilozunun etiyolojisinde birçok faktör bulunmakta, temelini ise travmalar oluşturmaktadır. Özellikle çocukluk döneminde yaşanan travma sonucu, ankiloz oluşumunun en önemli sebebi diskin pozisyonunda meydana gelen değişikliklerdir. Diskin anteriora dislokasyonu durumunda, glenoid fossa ve kondil birbirine direkt temas edebilmekte, böylece TME'de dejenerasyon ve zamanla füzyon oluşabilmektedir [55]. Travmaya bağlı eklem bölgesinde meydana gelen kanama ve hemartroza bağlı olarak ankiloz meydana gelmektedir. Bununla birlikte artrit, enfeksiyon, geçirilmiş TME cerrahisi, konjenital deformiteler, idiyopatik faktörler ve iyatrojenik nedenler ankilozun etyolojisinde yer almaktadır [56, 57].

Eklemde enfeksiyon, direkt oluşabileceği gibi osteomyelit, menenjit, subakut bakteriyel endokardit, gonore veya tüberküloz gibi çeşitli sistemik enfeksiyonlar sonucunda da gelişebilmektedir. Temporomandibular eklem ankilozu orta kulak iltihabı, temporal kemik osteomyeliti veya mastoiditten sonra da oluşabilmektedir [42]. Travma ve enfeksiyondan sonra sık karşılaşılan etiyolojik faktörlerden bir diğeri ise, baş-boyun radyoterapileridir [58]. Radyoterapi sonrası, TME bölgesinde biyolojik bir cevap olarak fibrozis geliştiği ve buna bağlı olarak ağız açıklığında kısıtlılık meydana geldiği düşünülmektedir. Bu durum

radasyon dozu ve ilgili anatomik yapıların ışınlanan hacmi ile orantılı olarak artmaktadır. Baş boyun kanseri için radyoterapi sonrası bildirilen trismus prevalansı % 25 ila % 42 arasında değişmektedir. Yüzdelerdeki bu geniş aralık, çalışmalardaki dahil edilme kriterleri, tümörün özellikleri ve tedavi süresi ile açıklanabilmektedir [59, 60].

2.11. Temporomandibular Eklem Ankilozunun Teşhisi

Temporomandibular eklem ankilozu teşhisinde, klinik muayene ile birlikte ve X-ray filmler, panoramik radyografi, ultrasonografi, bilgisayarlı tomografi (BT) ve konik ışınlı bilgisayarlı tomografi (KIBT) taramaları, MR ve üç boyutlu görüntüleme gibi pek çok radyolojik görüntüleme araçlarından faydalanılmaktadır [61].

2.12. Temporomandibular Eklem Ankilozunun Tedavisi

TME ankilozunda uygulanan tedavi yöntemlerinin amacı; hastanın mandibular hareketini arttırmak, ankilozla bağlı yüzdeki deformiteyi gidermek, ağrıyı azaltmak ve reankiloz oluşumunun önüne geçmektir.

TME ankiloz tedavisinde;

- GAP (Rezeksiyon) Artroplastisi,
- İnterpozisyonel Artroplastisi,
- Total Eklem Rekonstrüksiyonu gibi birçok cerrahi alternatif bulunmaktadır.

Oluşabilecek komplikasyonların önüne geçmek için interpozisyonel materyallere başvurulmaktadır. Alloplastik ve otojen materyaller olarak cerrahide kullanılan materyaller ikiye ayrılır. GAP artroplastisi işleminde, kulak kıkırdağı, temporal kas flebi, dermal yağ grefti gibi otojen dokular sıklıkla kullanılmaktadır. Proplast teflon ve silastik gibi alloplastik materyaller ise doku uyumu daha zayıf olduğu ve istenmeyen sonuçlara sebep olabilecekleri, dolayısıyla başarı oranları otojen materyallere göre daha düşük olduğu için günümüzde artık pek tercih edilmemektedir [62, 63].

Total eklem rekonstrüksiyonu tedavisi; kostokondral greft, sternoklaviküler greft, metatarsal kemikle replasman, kondilin mikrovasküler rekonstrüksiyonu ve alloplastik bileşenleri kapsamaktadır.

Alloplastik TME protezleri, hastaya özel veya fabrikasyon olarak uygulanmaktadır. TME protezlerinin avantajları arasında; operasyon süresini azaltmak, donör sahaya ihtiyacın olmaması ve operasyon sonrası fonksiyonel kullanımın hemen olabilmesi sıralanabilir. Maliyetli olması ve kolay ulaşılabilir olmaması dezavantajlarındandır. Fabrikasyon eklem protezlerinde operasyon alanı proteze göre hazırlandığı için operasyon daha travmatiktir. Operasyon süresi uzar ve protezin uyumlandırılması amacıyla sağlıklı çevre doku kaybı yaşanabilir. Bu sebeple hastaya özel hazırlanan protezler daha avantajlıdır [64, 65].

Kostakondral greftin, çocuk hastalarda yüzün geri kalanıyla uyum içinde büyüyor olarak kabul edilse de, remodellingle yeniden yapılanan kondilin aşırı büyümesi sonucu zamanla asimetrilere neden olabileceği belirtilmiştir [66].

Sternoklaviküler greft materyali, glenoid fossanın olduğu bölgeye, sternumun bağlı veya bağlı olmayan bir kısmı, tam kalınlık veya yarı kalınlık olarak uygulanır. Sternoklaviküler greftin, pnömotoraks ve brakial pleksus sinir hasarı gibi komplikasyonları vardır [67].

2.12.1. Temporomandibular eklem ankiloz tedavisinde gap artroplastisi ve interpozisyonel artroplastisi

Gap artroplastisi ve interpozisyonel artroplastisi TME'nin ankilozunun tedavisinde sıklıkla başvurulan yöntemlerdir. **Gap artroplastisi**, basitçe ankilozu iki kemiğin birbirinden cerrahi olarak ayrılmasıdır. Dokuların temizlenmesi ve oluşturulan boşluğa herhangi bir greft materyali yerleştirilmeden bırakılması yöntemidir. Bu tedavi yöntemi ilk kez 1880'de Abbe tarafından uygulanmıştır [68].

Mandibula hareketlerinin serbestleştirilmesi ve çalışma süresinin kısa sürmesi, donör saha olmaması gibi sebepler yöntemin avantajları arasındadır. Bu sebeple ankiloz cerrahisinde sıklıkla uygulanmaktadır. Bu yöntemde operasyon bölgesinden ne kadar kemik dokusu çıkartıldığı çok önemlidir. Reankilozu önlemek ve etkin bir tedavi uygulanması için oluşturulan boşluğun en az 1 cm olması önerilir. Operasyon esnasında boşluğun büyüklüğü bilateral vakalarda anterior açık kapanışa veya unilateral vakalarda kontralateral tarafta posterior açık kapanmaya sebep olabileceğinden mutlaka kontrol edilmelidir.

İnterpozisyonel artroplastisi ise, osseöz kitleyi rezeke ederek osteotomi bölgesine otojen veya alloplastik greft materyallerinin yerleştirilmesini kapsamaktadır. Kullanılan greft materyalleri sayesinde reankilozun oluşmaması amaçlanmaktadır [64, 69, 70].

Yapılan çalışmalar neticesinde interpozisyonel artroplastinin, maksimum insizal açıklığı sonuçları değerlendirilerek TME ankiloz tedavisinde iyi bir seçenek olduğu vurgulanmaktadır [53].

Kaban Protokolü (Agresif Gap Artroplastisi), 1990 yılında Leonard B. Kaban tarafından önerilmiştir. TME ankiloz tedavisinde reankilozun oluşmaması ve ideal ağız açıklığının kazanılması için çevre kemik dokunun agresif bir şekilde rezeke edilmesi gerektiğini savunmaktadır. Kaban protokolü sırasıyla;

1. Çevre kemik dokunun agresif rezeksiyon,
2. İpsilateral koronoidektomi,
3. Gerek görüldüğünde kontralateral koronoidektomi,
4. TME'nin temporal fasya veya kıkırdak doku grefti ile kaplanması,
5. Ramusun kostokondral greft ile rekonstrüksiyonu,
6. Rijit fiksasyon
7. Erken mobilizasyonla birlikte agresif fizyoterapiye başlanmasını içermektedir [44].

2.12.2. TME ankiloz tedavisinde alloplastik total eklem rekonstrüksiyonu

Total alloplastik eklem replasmanı tedavisinde yer alan silastik ve teflon-proplast implantların kullanımı 1980'lerde oldukça popülerdi, fakat günümüzde bu materyallerin, dev hücre infiltrasyonu ile yabancı cisim reaksiyonu ve şiddetli kemik rezorpsiyonları oluşturması sebebiyle artık kullanımı yaygın değildir [71]. TME'nin etrafında beyin omurilik sıvısı sızıntısına, implantın parçalanmasına ve perforasyona neden olması ve periferik kemik proliferasyonunda artışa neden olarak fibröz veya fibro-osseöz ankilozlara neden olduğu da yapılan çalışmalarla kanıtlanmıştır [72-74]. Cerrahin tercihine göre tek veya iki parçalı bir stereolitik model kullanılarak operasyon tek veya çift aşamalı olarak tamamlanır. Alloplastik total eklem rekonstrüksiyonunda öncelikle; ankilotik kemik bölgeden uzaklaştırılır, greft materyali için gerekli olan boşluk elde edilir (yaklaşık olarak 2-2,5 cm). Preparasyondan sonra bilgisayarlı tomografi taraması yapılarak 3 boyutlu bir stereolitik model hazırlanır.

Kişiye özel eklemler, dişler oklüzyonda iken üretime özel BT verilerine göre üretilir. Bu model yardımıyla hastaya total eklem rekonstrüksiyonu için uygun materyal üretilir. Vakaya özel hazırlanan TME rekonstrüksiyon komponentleri uygun bir şekilde fikse edilir. Protezin artikülasyon kısmının çevresi otojen dermal yağ grefti ile doldurularak reankiloz oluşumunun önüne geçilmesi hedeflenir [75]. Her ne kadar bu materyal gruplarının kullanılması modern bir yaklaşım olarak görülse de yine de otojen greft materyalleri ile beraber kullanılmadıklarında başarı oranları düşebilmektedir [76].

Başarılı bir operasyon sonrası hastanın erken dönem mobilizasyonu ve fizik tedavi uygulaması reankilozu minimuma indiren temel faktörlerden biridir. Uygulanan eklem protezin maliyetli olması dezavantaj gibi görülse de, hastaya özel hazırlanan TME protezinin sonuçlarının başarılı olduğu görülmüştür [65, 77]. TME'in alloplastik replasmanının avantajları arasında; ikincil donör saha morbiditesi olmaması, stabil postoperatif oklüzyon, hastanede kalış süresinin kısa olması, mobilizasyon sürecinin erken başlaması sebebiyle normal diyetle daha kısa sürede geçilebilmesi şeklinde sıralanabilmektedir [78]. Alloplastik TME replasmanının temel dezavantajı ise, maliyetinin yüksek olmasıdır. Diğer dezavantajları ise yabancı cisim reaksiyonu, enfeksiyon oluşma riski(% 2-4) ve protezin dislokasyonudur [79].

2.12.3. TME ankiloz tedavisinde otojen yağ grefti kullanımı

Abdominal bölgeden dermis tabakası ile birlikte yağ dokusu alınarak TME ankilozunda kullanılması ilk defa Dimitroulis tarafından uygulanmıştır [80]. Bu konuyla ilgili yaptığı bir çok çalışma TME bölgesinde dermal yağ grefti kullanımının reankilozu önlediğini göstermiştir. Yağ dokusunun eklem içerisinde neoadipogenezisi stimüle ettiği düşünülmektedir. Uygulanan yağ dokusunun önce nekrotik hale geldiği sonrasında ise oluşan enflamatuvar cevapla yeni yağ dokusu oluşumunu indüklediği savunulmuştur [81]. Yapılan çalışmalarda, dermal yağ greftinin fonksiyonel kuvvetler karşısında dahi hacmini yüksek oranda koruduğu desteklenmiştir [82]. İnterpozisyonel artroplastide interpoze edilen otojen yağ greftinin bölgedeki osteojenik aktivitenin önüne geçerek reankiloz oluşumu engellediği birçok çalışma tarafından gösterilmiştir. Greft hacminin idamesi ve greft sağ kalım oranı başarısı; vasküler endotel büyüme faktörü (VEGF) ve leptin gibi adiposit anjiyojenik peptitlerin üretimine ve yeterli revaskülarizasyonuna bağlıdır [70, 80].

Ankiloz tedavisinde sıklıkla başvuru alan interpozisyonel artroplasti işleminde, total eklem rekonstrüksiyonunda kondilin etrafında da destekleyici materyal olarak otojen yağ greftleri kullanılmaktadır. Wolford, TME cerrahisinde otojen yağ grefti kullanımı sayesinde eklem etrafında kemik ve fibröz dokunun oluşumunun engellendiğini savunmuştur. Temporomandibular eklemde total rekonstrüksiyonunda otojen yağ grefti kullanılmasındaki temel amaç, eklem protezinin etrafındaki ölü boşluğun yok edilmesi, kan pıhtısının oluşmasını sağlayarak ilgili bölgede osseöz veya fibröz doku infiltrasyonunu engelleyerek reankilozun önüne geçilmesidir [83]. Böylece fiziksel bir bariyer oluşturulmaktadır ve bu sayede pluripotansiyel hücrelerin varlığı en aza indirilir, aynı zamanda yağ greftleri heterotopik kemik oluşumunun önüne geçer [65, 80].

Proplast, teflon ve silastik implantları olan hastalarda doku inflamatuvar reaksiyon gelişimi daha yüksek olduğu için işlemi otojen yağ grefti ile desteklemek mantıklı bir seçenektir. Otojen yağ greftinde zamanla meydana gelen rezorpsiyon çoğunlukla kabul edilebilir seviyelerdedir. Minimal morbidite, kıyasen daha kolay ve hızlı ulaşılabilir materyal, komplikasyon riskinin düşük olması ve ekstra bir maliyetin olmaması, abdominal yağ grefti kullanımı daha popüler yapmıştır. Donör bölgede karşılaşılabilecek komplikasyonlar hayati bir tehlike arz etmeyecek olup seroma ve hematoma şeklindedir. [65, 83, 84].

2.12.4. TME ankiloz tedavisinde otojen yağ grefti elde edilme yöntemi

Otojen yağ grefti elde edilmesi için en çok tercih edilen donör bölge, çoğu vaka için genellikle bol veya en azından gerektiği kadar greftin bulunduğu abdominal bölgedir. En yaygın yaklaşım şekli arasında suprapubik insizyon, umbilikal ve trans-navel insizyonu ya da daha önceden mevcut olan bir skar izi bulunuyorsa (örneğin, sezaryen, histerektomi, apendektomi, abdominoplasti) skar bölgesi tercih edilir [85]. Vücutta bulunan neredeyse her yağ kaynağından; kalça, uyluk, bukkal yağ yastığı ya da meme gibi bölgelerden de elde edilebilmektedir. Abdominal bölgeden dermal yağ grefti elde edilme yöntemi genellikle, iliak krestin medialinden yapılan eliptik bir insizyon yardımıyla yağ tabasına ulaşılmasıyla gerçekleştirilir [80]. Epidermis tabakası dikkatli bir şekilde greftten uzaklaştırılır. Operasyon sonrası hem donör bölge hem alıcı bölge dikkatli bir şekilde primer olarak kapatılmalıdır. Donör bölgede hematoma ya da seroma oluşmaması ve tampon görevi görülmesi için 3-4 gün kadar bölgeye basınçlı bir şekilde sargı uygulanmalıdır. Gerekli hemostaz sağlanamazsa, birkaç gün boyunca negatif basınçlı bir drenaj işlemi uygulanabilir.

Yağ greftlerinin sağkalımı için temporomandibular eklem bölgesi hazırlandıktan sonra veya eş zamanla olarak iki cerrahi ekip ile birlikte greft elde edilmesi önerilmektedir. Greftin uzun süre dışarıda beklemesi büyük oranda canlılığını kaybetmesine sebep olmaktadır [70].

2.12.5. TME ankiloz tedavisinde kostokondral greft kullanımı

Çocuk hastalarda başvuru bir tercih olmakla birlikte, özellikle reankiloz durumundaki yetişkinlerde de uygulanan bir yöntemdir. Reankilozda tercih edilmesindeki temel nedenlerden biri, ikinci bir ankiloz cerrahisinde hastanın ramus yüksekliğinde oluşacak kaybın şiddetli yüz deformite ve asimetrisine sebep olabilmesidir. Kostokondral otojen greft ramus boyunda uzatma fırsatı vermektedir. Çocukluk çağı ankilozunda kostokondral otojen greftlerin epifiz plakları sayesinde mandibula ramusunda büyüme de sağlanabilmektedir [86].

2.12.6. TME ankiloz tedavisinde sternoklavikuler greft kullanımı

TME rekonstrüksiyonunda kullanılabilen bir diğer materyali ise sternoklavikuler grefttir. Sternoklavikuler greft kullanılan ameliyatlarda temel başarı kriterlerinden birinin hastaya daha önce alloplastik eklem rekonstrüksiyonu yapıp yapılmadığıdır, bu durumun ameliyat başarısını büyük oranda düşürdüğü yapılan çalışmalar ile gösterilmiştir [87].

2.12.7. TME ankiloz tedavisinde temporal kas ve fasya flebi kullanımı

Temporal kas ve fasya flebi kullanımı, TME ankilozu tedavisinde başarılı bulunmuştur. İnterpozisyonel greft materyali olarak uygulanmaktadır. Temporal kas ve fasya flebi genellikle unilateral ankiloz vakalarında uygun olduğu için, endikasyon alanı geniş değildir [88]. Bu tekniğin avantajları arasında; kan desteğinin yeterli olması, anatomik olarak greft bölgesinin operasyon alanına yakın olması, fasiyal paralizi riskinin düşük olması ve post-operatif süreçte kozmetik ve fonksiyonel sonuçların tatmin edici olması yer almaktadır [44]. Temporal kas düşük oranda da olsa bir miktar yağ dokusu içermesi sebebiyle, masseter kasına göre reankiloz oluşum oranı nispeten daha düşüktür. Temporal kas ve fasya flebi günümüzde hala yaygın olarak uygulanıyor olsa da, temporal kasta yapılan diseksiyon sonucu vakalarda ilerleyen dönemlerde trismus görülebileceği bilinmektedir. Bununla birlikte bazı vakalarda temporal kas bölgesinde çöküntü oluşabildiği de bildirilmiştir [44, 89].

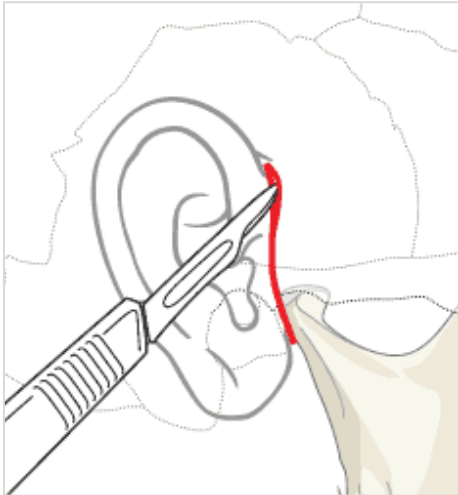
2.12.8. TME ankilozunun tedavisinde entübasyon

Temporomandibular eklem ankilozunun cerrahi tedavisi genel anestezi altında gerçekleştirilmektedir. Çoğunlukla bu hastalarda ağız açıklığı çok kısıtlı olduğu için entübasyonda birtakım zorluklar yaşanabilmektedir. Bu sebeple pek çok vakada fiber optikle nazotrakeal entübasyon ya da vakaya göre trakeostomi açılarak entübasyon gerekmektedir [90]. Fiberoptik entübasyon, zor bir hava yolu için altın standart olarak kabul edilmektedir [91]. Kör bir nazal entübasyon tekrarlayan girişimlerde kanamaya, ödem ve başka hava yolu komplikasyonlarına yol açabilmektedir, bu sebeple ankiloz hastalarında tavsiye edilmemektedir [92].

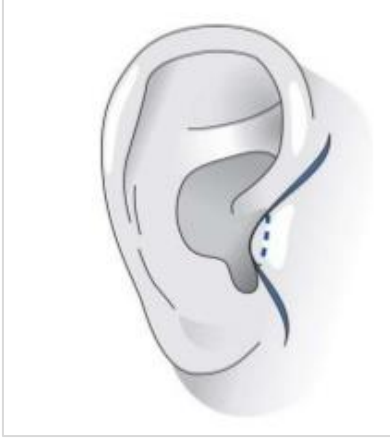2.12.9. TME ankiloz cerrahisinde kullanılan insizyon teknikleri

TME cerrahi yaklaşımında sıklıkla kullanılan insizyon çeşitleri;

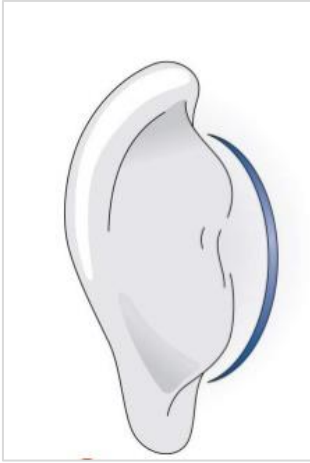
- Preaurikuler insizyon (kulak önü)
- Endural insizyon (kulak içi)
- Postaurikuler insizyon (kulak arkası) [93]



Şekil 2.10. Preaurikuler insizyon [93]



Şekil 2.11. Endural insizyon [93]



Şekil 2.12. Postaurikuler insizyon [93]

Bunlar temel insizyon çeşitleri olup, eklem bölgesine rahat ulaşım sağlanamadığı takdirde submandibular insizyon yardımcı insizyon olarak kullanılabilir. Bunlarla birlikte rhytidektomal, submandibular, hemikoronal veya uzatılmış pre-auriküler yaklaşımların da açık TME cerrahisinde kullanılabileceği bildirilmiştir [94]. İnsizyon tekniği seçiminde ön planda olan faktör, operasyonu uygulayan ekibin yetenek ve tecrübesiyle ilgilidir. Her bir insizyon tekniği ile farklı bir eklem bölgesi açığa çıkartılır. Temelde amaç vakaya en uygun insizyon tercihinin yapılmasıdır. Maksimum lateral ve anterior görüntü için preauriküler insizyon yaklaşımı daha uygunken, lateral ve posterior olarak eklem bölgesini açığa çıkarmak istiyorsak endural insizyon seçeneği tercih edilmelidir. İnsizyonun süperior uzantısı preauriküler bölgede görülebilsede, skarlı doku tragus tarafından kamufle edilir. Estetik olarak en kabul edilebilir insizyon çeşidi ise postauriküler kıvrımla gizlenebilen, postauriküler insizyondur. Bu seçenek ile çok iyi derecede posterior eklem görüntüsü, yeterli

derecede lateral eklem görüntüsü ve pek kabul edilebilir olmasada bir anterior görüntü elde edilir. Postauriküler insizyonda karşılaşılabileceğimiz komplikasyonlar, işitsel kanalın stenozu, kulak kıkırdağının enfeksiyon ve nekroz olma ihtimali kulak kepçesinin bazen uzun süreli bazen de tamamen anestezi gibi durumlardır [95].

Temporomandibular eklem içi patolojilerin tedavisinde bölgeye en kolay ve klasik insizyonel yaklaşım şekli *preaurikülerdir*. Bu insizyonun tasarlanmasında hedef, eklemeye kolay ulaşmakla beraber, süperfisiyal temporal arter ve venin daha posteriorundan ve fasiyal sinirin temporal dalından daha uzakta güvenilir bir alanda çalışmaktır. Bu insizyon yönteminin en büyük dezavantajı bazı durumlarda ankiloz cerrahisi için yetersiz kalması ve tragusun anteriorunda skar izinin görülebilmesidir. *İnsizyon tekniği*; tüm insizyon yöntemlerinde olması gerektiği gibi operasyon bölgesi antiseptik bir solüsyon ile silinmelidir. Daha sonra dış kulak yoluna tercihen antibiyotik merhem içerikli steril bir pamuk tampon yerleştirilir, bu sayede dış kulak yolu operasyon sahasından izole edilir. Hemostazın da sağlanabilmesi için epinefrin içerikli bir anestezi solüsyon ile preauriküler dokulara ve eklem içerisine anestezi yapılır. Yüzeysel temporal arter, temporal fossa bölgesinde, kulağın anterior-süperior kısmından palpasyon yardımıyla hissedilir. İnsizyon temporal arterin hemen inferior-posterior kısmından başlayarak ortalama olarak 2 ila 2,5 cm civarında inferior-posterior yönde hafif eğri bir doğrultuda dikkatli bir şekilde yapılır. Kulak kepçesinin hizasından üst birleşim noktasına doğru dikey olarak uzanır. Dikey bileşen 2,5-3 cm civarında inferiora doğru inerek kulak memesi hizasında son bulur. Bu noktada kontrolsüz bir şekilde ilerlemek fasiyal sinir hasarına sebep olabilir bu nedenle çok dikkatli olunmalıdır. Zigomatik ark hizasının daha üstünde olan diseksiyona temporal fasyanın avasküler düzlemine ulaşılan kadar devam edilir. Yüzeysel temporal arter ve ven ile karşılaşıldığında bu yapılar izole edilerek devam edilir. Dış kulak yolu korunarak künt diseksiyon ile subkutanöz doku, süperfisiyal temporal fasya ve derin temporal fasya diseksiyon ile kondil bölgesine ulaşılır.

Endaural insizyonda, temel cerrahi alan hazırlıklarının takiben farklı olarak olarak, epinefrinli (1: 100 000) anestezi solüsyon tragusu, anterior-süperior ve inferior eksternal kulak yoluna enjekte edilir. Bu insizyonun en büyük avantajı skar izinin gizlenebilmesidir. İnsizyon tragusun posteriorundan süperioruna doğru devam eder. Tragusu insize edilerek klasik preauriküler insizyon ile aynı diseksiyon prosedürüyle devam eder [95, 96].

2.13. TME Reankilozu

Ankiloz tedavisinin en sık karşılaşılan postoperatif komplikasyonlarından biri reankilozdur. Bundan başka rezorpsiyon, ağrı, asimetri, enfeksiyon, fasiyal paralizi, seroma ve hematoma gelir. Ağrı ve bir miktar rezorpsiyon cerrahi sonrası süreçte kabul edilebilir komplikasyonlardandır. Ancak TME ankiloz tedavisi sonrası en istenmeyen sonuç reankilozdur. Travmatik cerrahi, ankiloz dokuların yeterince temizlenmemesi, uygun olmayan greft kullanımı, yabancı cisim reaksiyonları hastanın postoperatif önerilere egzersiz ve fizik tedaviye uymaması, geç mobilizasyon gibi nedenler reankiloz oluşumuna zemin hazırlayabilmektedir. İyi bir cerrahi operasyon sonrası hastanın hekim ile koopere olması ameliyat başarısında büyük öneme sahiptir [97].

3. GEREÇ VE YÖNTEM

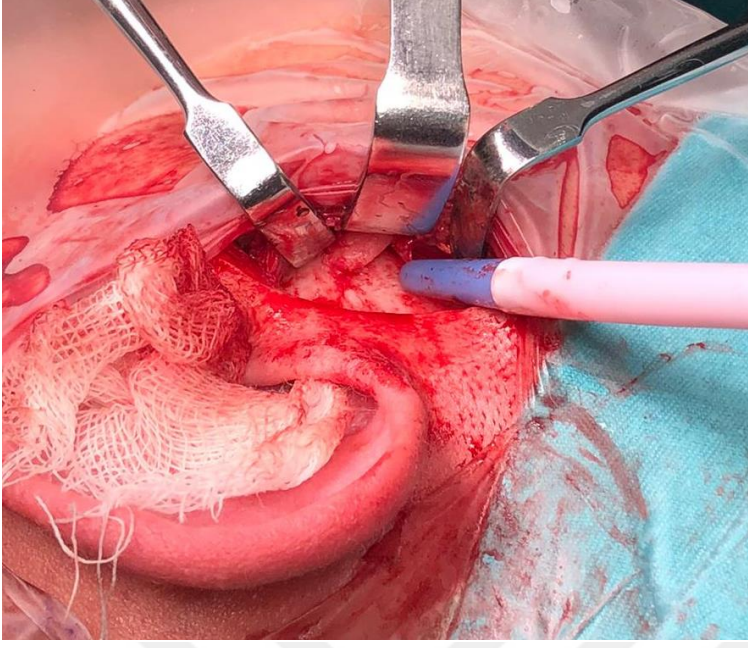
3.1. Hasta Grubu

Çalışmaya, Gazi Üniversitesi Diş Hekimliği Fakültesi Ağız, Diş ve Çene Cerrahisi Anabilim Dalında 2015-2019 yılları arasında genel anestezi altında temporomandibular eklem ankilozunun cerrahi tedavisinde otojen dermal yağ grefti uygulanmış ve aynı cerrahi ekip tarafından opere edilmiş 14 hasta (9 kadın+5 erkek) dahil edilmiştir. Opere edilen 14 hastadan 2'si daha önce dış merkezde opere edilmiş ve tekrar reankiloz şikayeti ile fakülteye başvurmuştur. Ankette bulunan verilerin bazıları hasta dosyalarından, bazıları daha sonra tekrar çağırılan hastalardan elde edilmiştir.

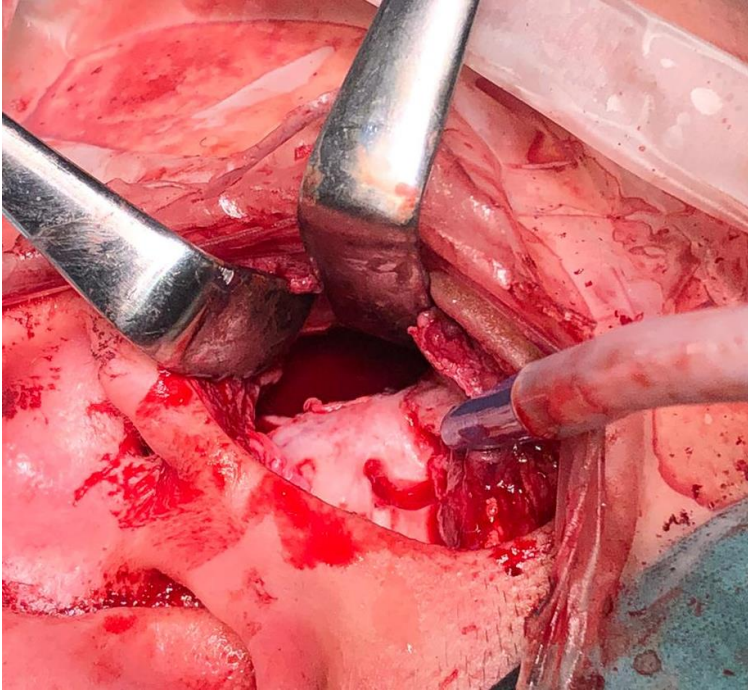
Bu yaptığımız çalışmada büyüme gelişimleri bitmediği için sonuçları ve istatistiksel verileri yanıtacağını düşündüğümüz yaşları 6 ve 8 olan, 2 çocuk ankiloz hastası çalışma dışına çıkartılmıştır, hastaların dahil edilme kriterleri minimum 18 yaşında olmak üzere sınırlandırılmıştır. Çalışmaya dahil edilen 12 hastanın yaş grubu 18-55 yaş arasında olup TME ankiloz tanısı almıştır. Hastalardan 2'si dış merkezde ankiloz cerrahisi olmuş, fakat sonrasında fakültemize reankiloz şikayeti ile başvurmuşlardır. Operasyon öncesi ankilozun etiolojisini öğrenmek amacıyla tüm hastalardan detaylı anamnez alınmıştır ve vakalar etiyojik faktörlere göre sınıflandırılmıştır. Opere edilen hastaların tanısı bilgisayarlı tomografi ile desteklenerek oluşturulmuş ve tomografik görüntülerinden ankiloz eklemler 3 ayrı sınıflamaya göre sınıflandırılmıştır. Bunlar; ilişkili dokulara göre osseöz, fibröz ya da fibroosseöz olmak üzere ve Topazian ile Sawhney sınıflamasına göre kategorilere ayrılmıştır.

Hastalarda aynı ekip tarafından rutin uygulanan cerrahi protokole göre; hem klinik hem radyografik muayeneler sonucu TME ankiloz tanısı alan hastaların pre-operatif olarak maksimum ağız açıklığı ölçümleri rutin olarak alındı. Temporomandibular eklem ankilozunun cerrahi tedavisi genel anestezi altında gerçekleştirilmektedir. Ankiloz hastalarında fiberoptik entübasyon, zor bir hava yolu için altın standart olarak kabul edildiğinden, opere edilen 11 hastadan ağız açıklığı miktarına göre fiberoptik ya da videolarinoskop ile nazal entübasyon, 1 hasta ise trakeostomi ile opere edilmiştir. Trakeostomi tercih edilmesindeki sebep hastanın daha önceden de trakeostomili olmasından kaynaklanmaktadır. Temel cerrahi alan hazırlıkları sonrası, epinefrinli (1: 100 000) anestezi

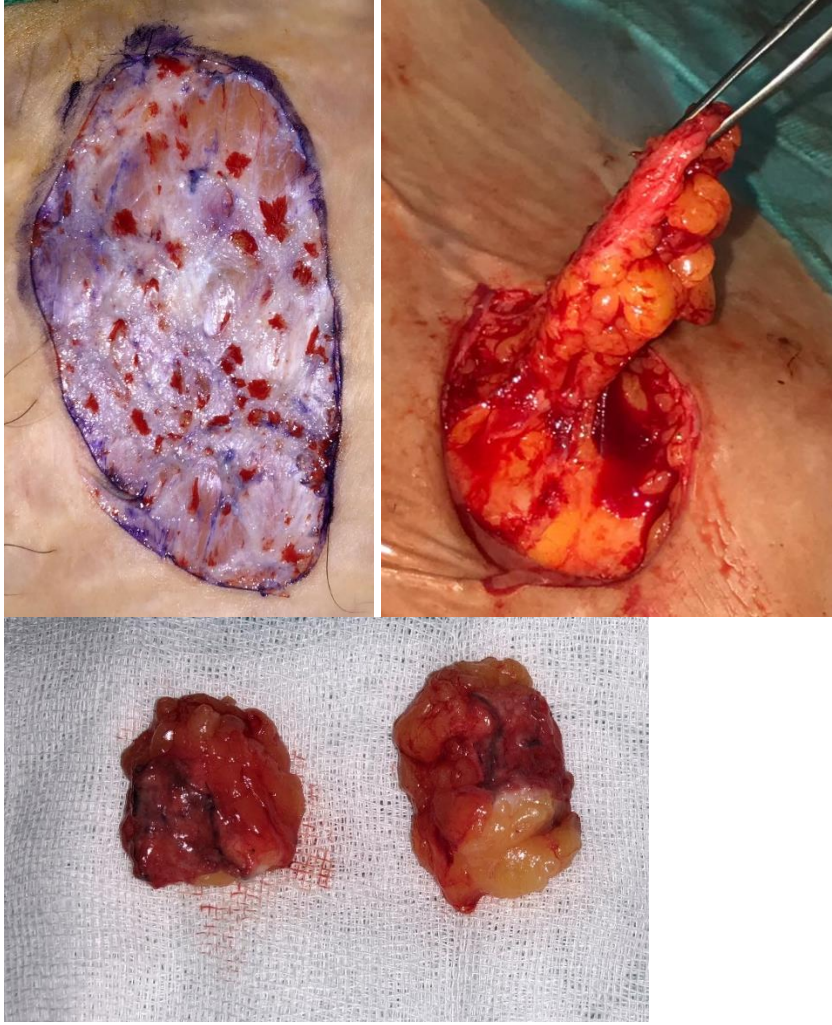solüsyonla lokal enjeksiyonu takiben, ankiloze eklem bölgesine, maksimum lateral ve anterior görüntü için preariküler insizyon yöntemi ile yaklaşılmıştır. Temporomandibular eklem bölgesi açığa çıkartıldıktan sonra, bütünlüğü bozulmuş olan disk ve ankiloze kitle bölgeden uzaklaştırılmıştır. Dış merkezde opere edilmiş silastik alloplastik materyal uygulanmış ve tekrar ankiloze olmuş 2 eklemden ise, silastik bloklar çıkartılarak heterotopik kemik formasyonundaki kitle, eklem bölgesinden uzaklaştırılmıştır. Her hastada intra-operatif maksimum ağız açıklığı kontrol edilmiş ve 35mm'nin altında olduğu durumlarda çift taraflı koronoidektomi uygulanmıştır. İliak krestin medialinden yapılan eliptik bir insizyon yardımıyla yağ tabasına ulaşılmış ve epidermis tabakası dikkatli bir şekilde yağ greftinden uzaklaştırılmıştır. Yağ greftlerinin sağ kalımı için temporomandibular eklem bölgesi hazırlanırken eş zamanlı abdominal bölgeden yağ grefti elde edilmiştir. Abdominal bölgeden alınan ortalama 4x2 cm boyutundaki dermal yağ greftleri, oluşturulan eklem boşluklarına dikkatli bir şekilde yerleştirilmiştir. Operasyon sonrası hem donör bölge hem alıcı bölge doku katmanları sırasıyla dikkatli bir şekilde primer olarak kapatılmıştır. Donör bölgede hematoma ya da serom oluşmaması ve tampon görevi görülmesi için 3-4 gün kadar bölgeye basınçlı bir şekilde sargı uygulanmıştır. Tüm hastalara antibiyotik ve ağrı kesici post-operatif olarak reçete edilmiştir. Hastalarda ortalama 10-14.günün sonunda greft bölgesi süturları alınmıştır. Hastalarda uygulanan ağız açma egzersizleri prosedürü; ameliyattan 3 gün sonra 72 saatlik maksimum ödemin gerilemeye başlaması itibariyle pasif ağız-açma egzersizleri, takip eden günlerde ise daha agresif egzersiz ve fizik tedavi uygulanması şeklinde önerilmiştir.



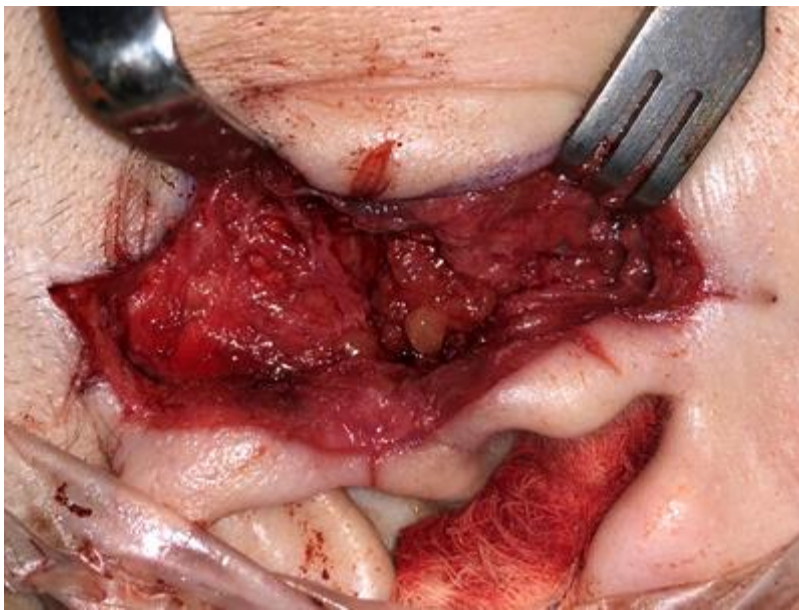
Resim 3.1. Ankiloz eklemin açığa çıkartılması



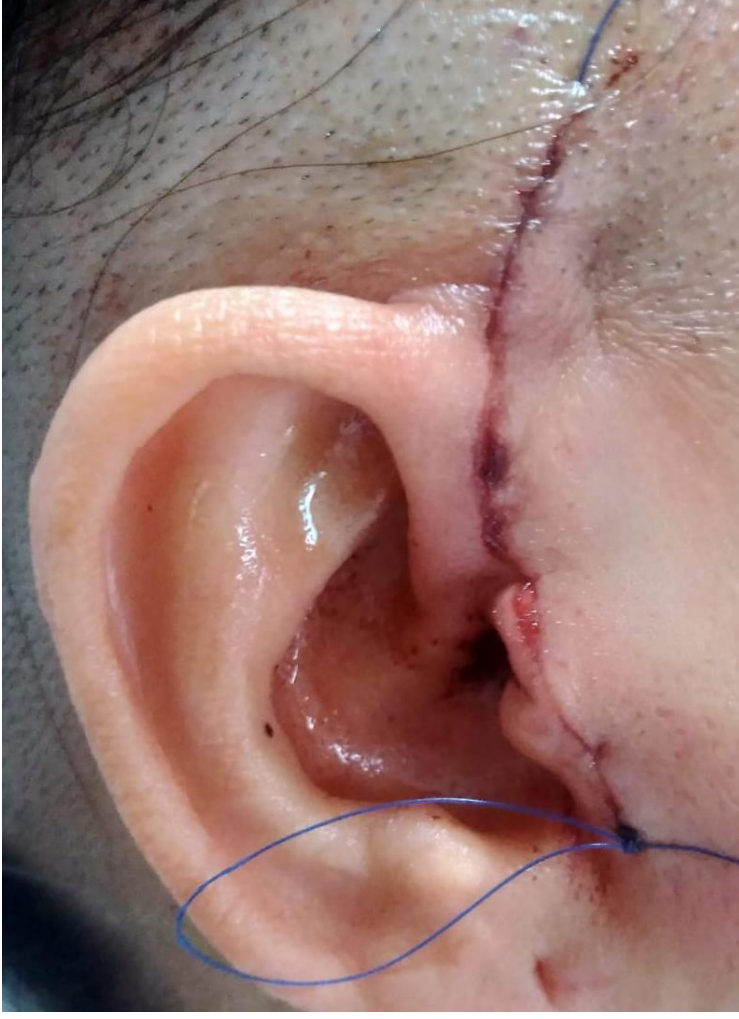Resim 3.2. Ankiloz eklemin rezeksiyonu



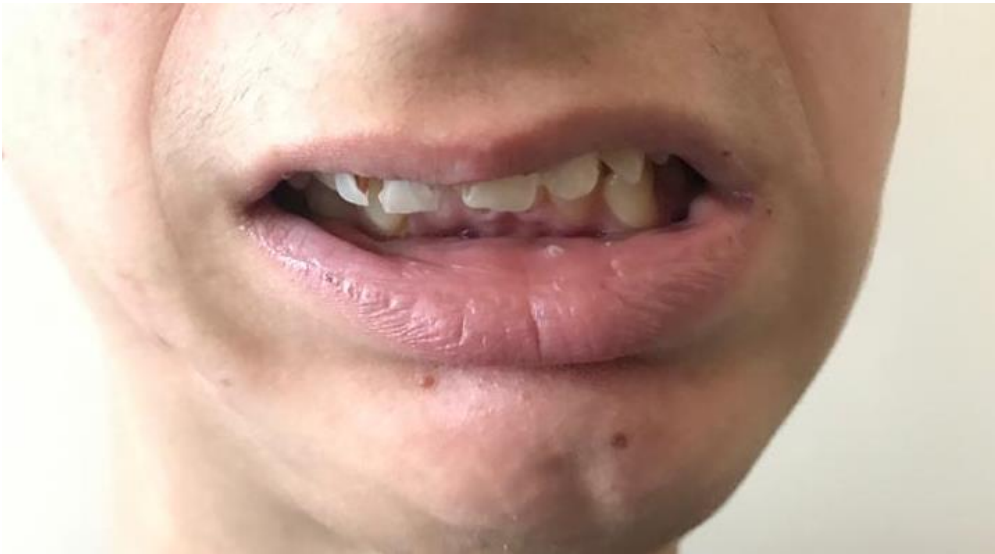Resim 3.3. Abdominal bölgeden dermal yağ greftinin elde edilmesi



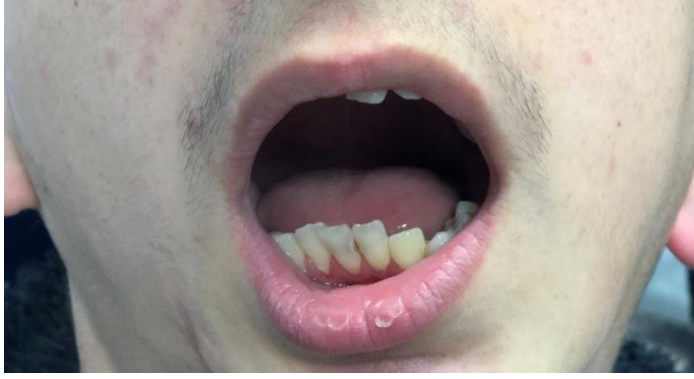Resim 3.4. Dermal-yağ greftlerinin oluşturulan eklem boşluğuna yerleştirilmesi



Resim 3.5. Preauriküler insizyonla TME bölgesinin primer olarak kapatılması



Resim 3.6. GAP artroplastisi ile dermal yağ grefti uygulaması planlanan hastanın ameliyat öncesi ağız kısıtlılığı



Resim 3.7. Post-operatif 3.ay kontrolü

3.2. Veri Kaynakları

Gazi Üniversitesi Diş Hekimliği Fakültesi Ağız, Diş ve Çene Cerrahisi Anabilim Dalında operasyonun standardizasyonunu sağlamak amacıyla; aynı ekip tarafından opere edilmiş hastaların sosyodemografik bilgileri, operasyon sonrası epikriz kayıtlarından alınan, operasyonla ilgili veriler ve operasyonda majör komplikasyon gelişip gelişmediği, kullanılan metod, hasta kontrole geldiğinde yapılan fizik muayene bulguları ve rutinde uygulanan anket verileri toplanarak datalar elde edilmiştir. Restrospektif kayıt formları çizelge 3.20 de sunulmuştur.

- Ağrı; VAS (visual analog skala) ile,
- Operasyon sonrası ne kadar süre fizik tedavi ve ağız açma egzersizleri uyguladığı,
- Hem dermis yağ grefti bölgesindeki, hem temporomandibular eklem bölgesindeki skarın uzunluğu ve genişliği, skarın görünümü (keloid, hipertrofik, normal),
- Hastanın yara izinden memnuniyeti,
- Ameliyat öncesi ve sonrası ağız açıklığı,
- Fasiyal paraliz, enfeksiyon ya da hematoma gelişip gelişmediği demografik kayıtlar doğrultusunda elde edilen bilgilerle değerlendirilmiştir.

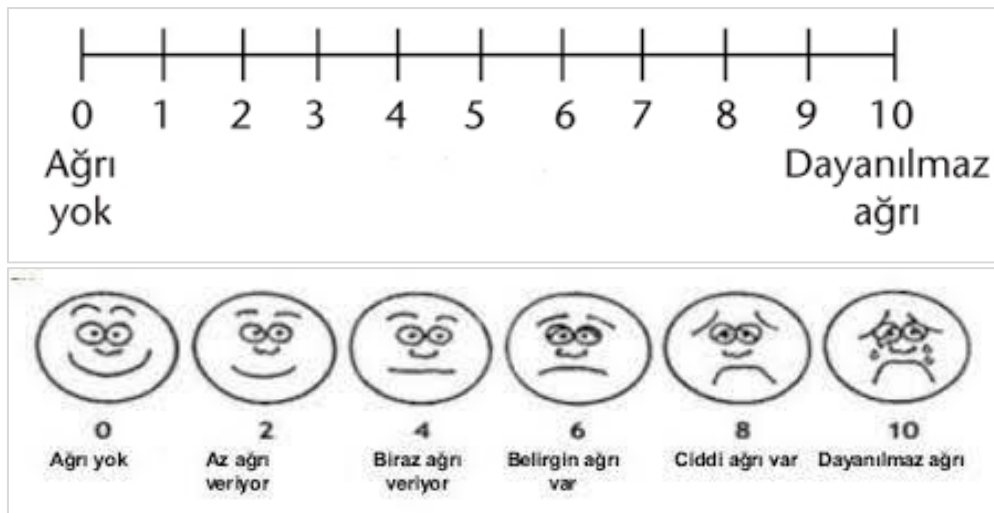
Operasyon sonrası hastalar belli periyotlarla kontrollere çağırılmış olup, post-operatif 1.hafta, 3.ay, 6.ay ve yıllık takipleri düzenli olarak yapılan hasta verileri kaydedilmiştir. Araştırma tüm hastaların post-operatif rutin kontrollerinde detaylı tutulan kayıtlar değerlendirilerek gerçekleştirilmiştir. Eski dosyalardan; hastaların yaş, cinsiyet gibi demografik bilgileri, operasyon tarihi, ankilozun türü, operasyon öncesi ağız açıklığı miktarı ve post-operatif 2.gün, 1.hafta ve 6.ay VAS skorları gibi bilgiler elde edilmiştir. Operasyon

sonrası takipleri devam eden hastaların, VAS deęerleri, operasyon sonrası memnuniyet dzeyleri, skar uzunluęu ve geniřlięi, skar dokusunun rengi, grnm, yapısı ve hastanın skar grnmne verdięi deęer, post-operatif kontrol srecinde aęız aıklıęı miktarı gibi veriler hastaların gncel kontrollerinden elde edilmiřtir.

3.3. Aęrı Deęerlendirmesi

Hastaların kontrollerinde rutin olarak alınan Vizel Analog Skala (VAS) deęerleri alıřma anketinde kullanılmıřtır. VAS deęerlendirme ynteminde, hastaya hi aęrı olmaması 0, hissedilen en řiddetli aęrı 10, orta derecede aęrının 5 puan olduęu aıklanarak yapılan bu aıklamalara gre aęrılarını 10 cm'lik izgi zerinde iřaretlemleri istenir, daha sonra cetvelle bu mesafe llr, virglden sonraki yarıdan fazla olan deęer tam deęere yuvarlanarak bir deęer elde edilir. [98].

alıřmada kaydedilen VAS skorları, 2.gn, 1.hafta ve 6.ayda hastaların rutin kontrole geldięi gnde elde edilmiř fiziksel muayene bulguları ve anket verilerindeki bilgiler iřıęında deęerlendirilmiřtir. Hasta kayıtlarından elde edilen VAS skorlarının dıřında, rutin kontrollere gelen hastalardan TME blgesinde ve otojen dermal yaę greft blgesinde aęrı olup olmadıęı gncel VAS skorları ile kaydedilmiřtir.



řekil 3.1. VAS (Vizel Analog Skalası)

3.4. Maksimum Ağız Açıklığı

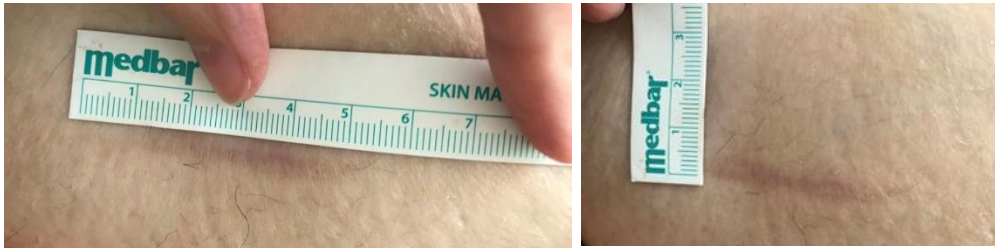Hastaların ağız açıklığı, üst ve alt çene maksimum açıklıkta iken, kesici dişler arasındaki mesafe esas alınarak milimetrik cerrahi cetvel ile ölçülmüştür. Hastaların maksimum ağız açıklığı ölçüsü ameliyattan önce ve post-operatif minimum 1 yıllık takiplerinde rutin olarak ölçülmüştür.



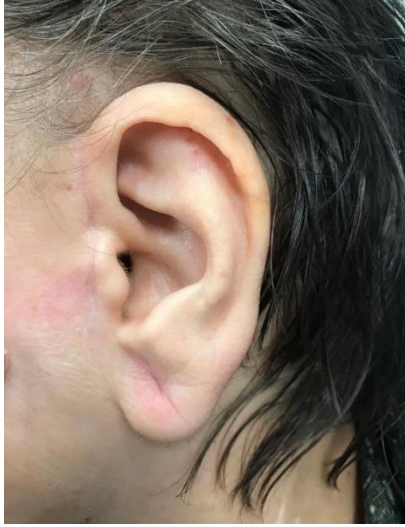Şekil 3.2. Maksimum ağız açıklığını ölçmede kullanılan milimetrik cetvel

3.5. Skar Dokusu Değerlendirilmesi

Opere edilen hastalarda hem TME bölgesi, hem otojen yağ grefti bölgesi skar uzunluğu milimetrik cerrahi cetvel yardımıyla ölçülmüştür. Skar bölgesi ölçümleri, geri çağırılan hastalardan en az 1 yıl sonra ölçülmüştür. Aynı zamanda skarın rengi, görünümü ve dokusu değerlendirmek amacıyla her iki cerrahi bölgede rutin kontrollerde muayene edilmiştir. Her iki skar dokusu renk olarak; açık, koyu veya koyu renk olmak üzere, skar görünümü; keloid, hipertrofik ve normal olmak üzere, skar dokusu ise palpasyonda sert ve yumuşak olmak üzere değerlendirilmiştir.



Resim 3.8. Post-operatif olarak skar uzunluğunun ve genişliğinin ölçülmesi



Resim 3.9. Post-operatif olarak skar görünümünün değerlendirilmesi

3.6. İstatistiksel Analizler

İstatistiksel değerlendirme SPSS 20,0 bilgisayar programında aşağıda sıralanan testler kullanılarak gerçekleştirildi ve $P < 0,05$ anlamlı kabul edildi. Veriler ortalama \pm standart sapma, (min-maks), ortanca (min-maks), n (%) olarak sunuldu. Normal dağılım gösteren veriler gruplar arası Student's t-testi ile değerlendirildi. Normal dağılım göstermeyen veriler ise Mann Whitney u testi ile değerlendirildi. Kategorik değişkenler ile ilgili verilerin değerlendirmesi Chi-square veya Fisher'in kesin Chi-square testleri ile yapıldı. Ameliyat sonrası ağız açıklığı ile postoperatif VAS arasında korelasyon Spearman veya Pearson korelasyonu ile değerlendirildi.



4. BULGULAR

Hastaların 9'u kadın 3'ü erkek olup yaş ortalaması $35,42 \pm 12,06$ olarak belirlendi. Hastaların ankiloz türü değerlendirildiğinde 4'ü fibröz, 3'ü fibroosseöz ve 5'i ise osseöz olarak tespit edildi. Topazian sınıflamasına göre opere edilen eklemlerin, %64,3'ü stage 1, %21,4'ü stage 2 ve %14,3'ü stage 3 olarak değerlendirildi. Sawhney sınıflamasına göre ise %35,7'si (5 eklem) tip 1, %28,6'sı (4 eklem) tip 2 ve %28,6'sı (4 eklem) tip 3 ve son olarak %7,1'i (1 eklem) tip 4 olarak değerlendirildi (Çizelge 4.1). Ankilozun etiyojisi değerlendirildiğinde 12 hastadan, 7'sinde geçirilmiş travma kaynaklı, 3'ünde baş boyun bölgesinden alınan radyoterapiye bağlı, 1 hastada çocukluk döneminde geçirilmiş kulak enfeksiyonu kaynaklı ve son olarak 1 hastada ise romatoid artrit'e bağlı ankiloz geliştiği kaydedildi.

Çizelge 4.1. Opere edilen hastaların demografik verileri (ortalama \pm SS, min-maks; n, %)

Yaş	Yıl	ortalama \pm SS, n	min-maks, %
		35,42 \pm 12,06	18-55
Cinsiyet	Erkek	3	25
	Kadın	9	75
Ankilozun türü	Fibröz	4	33,3
	Fibroosseöz	3	25
	Osseöz	5	41,7
Topazian sınıflaması	Stage 1	9	64,3
	Stage 2	3	21,4
	Stage 3	2	14,3
Sawhney sınıflaması	Tip 1	5	35,7
	Tip 2	4	28,6
	Tip 3	4	28,6
	Tip 4	1	7,1

Hastaların % 83,3'ü unilateral, % 16,7'sinde ise bilateral operasyon yapıldı. Hastaların %33,3'üne çift taraflı olarak koronoidektomi uygulandı. Hastaların takip süresi ortalaması $3,08 \pm 1,38$ yıl olarak tespit edildi. Hastanede kalış süresi $1,42 \pm 0,68$ gün olarak gerçekleşti. Süturlar hastalarda 10-14 günlerde alındı ve hiçbir hastada sütur bölgesinde açılma gözlenmediği tespit edildi (Çizelge 4.2).

Çizelge 4.2. Hastaların operasyon ve takip süreleri ile ilgili veriler (ortalama±SS, min-maks; n, %)

		ortalama±SS, n	min-maks, %
Operasyon	Unilateral	10	83,3
	Bilateral	2	16,7
Koronoidektomi	Var	4	33,3
	Yok	8	66,7
Takip süresi		3,08±1,38 yıl	1-5
Hastanede kalış süresi		1,42±0,68 gün	1-3
Greft bölgesi sütürlerde açılma	Var	-	-
	Yok	12	100

Hastalarda temporomandibular eklemden ağrının tamamen geçmesi değerlendirildiğinde; % 33,3'ünde 7-14 gün arası, % 25'inde 3-5 gün arası, yine % 25'inde 14 gün üzerinde ve % 16,7'sinde ise 5-7 gün arasında olduğu tespit edildi. Dermal yağ greft bölgesinde ise hastaların % 91,7'sinde 1-3 gün arasında, % 8,3'ünde ise 7-14 gün arasında geçtiği tespit edildi (Çizelge 4.3).

Çizelge 4.3. Ağrının ne kadar süre sonra tamamen geçmiş olduğu süre ile ilgili veriler (ortalama±SS, min-maks; n, %)

		ortalama	min-maks, %
Temporomandibular eklem	1-3 gün	-	-
	3-5 gün	3	25
	5-7 gün	2	16,7
	7-14 gün	4	33,3
	>14 gün	3	25
Dermal yağ greft bölgesi	1-3 gün	11	91,7
	3-5 gün	-	-
	5-7 gün	-	-
	7-14 gün	1	8,3
	>14 gün	-	-

Hastalarda ağız açma egzersizleri fizik tedavi uygulama süresi ortalaması 2,83±1,27 ay olarak tespit edildi. Temporomandibular eklem ve dermal yağ greft bölgesinde hiçbir hastada kalıcı ağrı gözlenmedi (Çizelge 4.4).

Çizelge 4.4. Ağrı geçici/ kalıcı, ağız açma egzersizleri fizik tedavi uygulama süresi ile ilgili veriler (ortalama±SS, min-maks; n, %)

		ortalama±SS, n	min-maks, %
Temporomandibular eklem	Geçici	12	100
	Kalıcı	-	
Dermal yağ greft bölgesi	Geçici	12	100
	Kalıcı	-	
Fizik tedavi uygulama süresi	Ay	2,83±1,27	1-5

Hastalarda 2. gün VAS 4,33±1,15 olarak tespit edildi. Hastalarda VAS ayrıntılı olarak değerlendirildiğinde; % 66,7'sinde belirgin ağrı var, % 25'inde dayanılmaz ağrı var ve %8,3'ünde az ağrı veriyor şeklinde tespit edildi (Çizelge 4.5).

Hastalarda 1. Hafta VAS 2,83±1,03 olarak tespit edildi. Hastalarda VAS ayrıntılı olarak değerlendirildiğinde; % 58,3'ünde az ağrı, % 41,7'sinde belirgin ağrı var şeklinde tespit edildi (Çizelge 4.5).

Hastalarda 6. ay VAS 1,50±1,24 olarak tespit edildi. Hastalarda VAS ayrıntılı olarak değerlendirildiğinde; % 33,4'ünde ağrı yok, % 58,3'ünde az ağrı, % 8,3'ünde belirgin ağrı var şeklinde tespit edildi (Çizelge 4.5).

Çizelge 4.5. Vizüel Analog Skala (VAS) ile ilgili veriler (ortalama±SS, min-maks; n, %)

	ortalama±SS, n	min-maks, %
	4,33±1,15	2-10
VAS 2. gün		
0-ağrı yok	-	-
2-az ağrı veriyor	1	8,3
4-biraz ağrı veriyor	-	-
6-belirgin ağrı var	8	66,7
8-ciddi ağrı var	-	-
10-dayanılmaz ağrı	3	25
	2,83±1,03	2-6
VAS 1. Hafta		
0-ağrı yok	-	-
2-az ağrı veriyor	7	58,3
4-biraz ağrı veriyor	-	-
6-belirgin ağrı var	5	41,7
8-ciddi ağrı var	-	-
10-dayanılmaz ağrı	-	-
	1,50±1,24	0-6
VAS 6. ay		
0-ağrı yok	4	33,4
2-az ağrı veriyor	7	58,3
4-biraz ağrı veriyor	-	-
6-belirgin ağrı var	1	8,3
8-ciddi ağrı var	-	-
10-dayanılmaz ağrı	-	-

Hastalarda güncel VAS 1,83±1,59 olarak tespit edildi. Hastalarda VAS ayrıntılı olarak değerlendirildiğinde; % 25'inde ağrı yok, % 66,7'sinde az ağrı, % 8,3'ünde belirgin ağrı var şeklinde tespit edildi. Tüm hastalar ameliyattan memnun olduğunu ve bu ameliyatı önerebileceklerini belirtmişlerdir. Hastaların % 25'inde kondiler yeniden şekillendirme uygulandığı görüldü (Çizelge 4.6).

Çizelge 4.6. Ameliyat memnuniyeti, akrabalara önerme, kondiler yeniden şekillendirme ve güncel VAS ile ilgili veriler (ortalama±SS, min-maks; n, %)

		ortalama±SS, n	min-maks, %
VAS güncel		1,83±1,59	0-6
	0-ağrı yok	3	25
	2-az ağrı veriyor	8	66,7
	4-biraz ağrı veriyor	-	-
	6-belirgin ağrı var	1	8,3
	8-ciddi ağrı var	-	-
	10-dayanılmaz ağrı	-	-
Ameliyat memnuniyeti	Evet	12	100
	Hayır	-	-
Ameliyat önerme	Evet	12	100
	Hayır	-	-
Kondiler yeniden şekillendirme	Evet	3	25
	Hayır	9	75

Temporomandibular eklem bölgesi ve dermal yağ greft bölgesi skar uzunluğu ve skar genişliği verileri Çizelge 4.7’de sunuldu. Temporomandibular eklem bölgesi skar dokusunun rengi tüm hastalarda doku renginde tespit edildi. Dermal yağ greft bölgesi skar rengi ayrıntılı olarak değerlendirildiğinde; %75’inde doku rengi, %16.7’sinde koyu renk ve %8.3’ünde açık renk olarak tespit edildi. Temporomandibular eklem bölgesi ve dermal yağ greft bölgesi skar görünümü tüm hastalarda normal olarak değerlendirildi. Temporomandibular eklem bölgesi ve dermal yağ greft bölgesi skar yeri yumuşak yapıda olarak tespit edildi.

Hastalar skar görünümünü değerlendirdiğinde 2,08±1,38 ortalama puan verdikleri görüldü. Standardizasyon açısından aynı cerrah tarafından ise skar görünümünü değerlendirdiğinde, 1,58±1,00 ortalama puan verildiği belirlendi (Çizelge 4.7).

Çizelge 4.7. Skar uzunluğu, genişliği, rengi, görünümü ve sertliği ile ilgili veriler (ortalama±SS, min-maks; n, %)

		ortalama±SS, n	min-maks, %
Temporomandibular eklem bölgesi-skar uzunluğu (mm)		50,83±7,93	40-70
Dermal yağ greft bölgesi-skar uzunluğu (mm)		60,83±18,32	40-90
Dermal yağ greft bölgesi-skar genişliği (mm)		0,36±0,20	0,20-0,80
Temporomandibular eklem bölgesi-skar rengi	Açık renk	-	-
	Doku rengi	12	100
	Koyu renk	-	-
Dermal Yağ greft bölgesi-skar rengi	Açık renk	1	8,3
	Doku rengi	9	75
	Koyu renk	2	16,7
Temporomandibular eklem bölgesi-skar görünümü	Keloid		
	Hipertrofik		
	Normal	12	100
Dermal yağ greft bölgesi-skar görünümü	Keloid		
	Hipertrofik		
	Normal	12	100
Temporomandibular eklem bölgesi-skar yeri	Yumuşak	12	100
	Sert		
Dermal yağ greft bölgesi-skar yeri	Yumuşak	12	100
	Sert		
Skar görünümü (0-kabul edilebilir-10-çirkin)-hasta		2,08±1,38	0-4
Skar görünümü (0-kabul edilebilir-10-çirkin)-cerrah		1,58±1,00	0-3

Ameliyat öncesi ve sonrası ağız açıklığı verileri çizelge 8’de sunuldu. Ameliyat öncesi ağız açıklığı ortalama 8.17±6.72 mm olarak ölçüldü. Ameliyat sonrası ağız açıklığı ise ortalama 29.58±5.68 mm olarak ölçüldü. Ameliyat sonrası ağız açıklığı ameliyat öncesine göre anlamlı olarak artmış bulundu ($p<0.001$) (Çizelge 4.8).

Çizelge 4.8. Ağız açıklığı ile ilgili veriler (ortalama±SS, min-maks)

	ortalama±SS	min-maks
Ameliyat öncesi (mm)	8,17±6,72	1-20
Ameliyat sonrası (mm)	29,58±5,68	20-37
Fark (mm)	21,42±7,27	10-33

Ameliyat öncesi ağız açıklığı ile postoperatif VAS arasındaki korelasyon verileri Çizelge 4.9' da sunuldu. Ameliyat öncesi ağız açıklığı ile postoperatif dönemde ölçüm yapılan tüm zamanlarda VAS arasında negatif korelasyon tespit edildi.

Çizelge 4.9. Ameliyat sonrası ağız açıklığı ile postoperatif VAS korelasyon

VAS 2.gün	r=-0,698 p=0,012
VAS 1.hafta	r=-0,863 p<0,0001
VAS 6.ay	r=-0,602 p=0,038



5. TARTIŞMA

Temporomandibular eklem rahatsızlıkları sık karşılaşılan ve hayat kalitesini ciddi anlamda düşüren hastalıklardan biridir. Klinik veriler kadınlarda erkeklere oranla daha sık görüldüğünü ve yaş grubunun ise 20-40 yaş arası yoğunlaştığını bildirmektedir. Bununla ilgili yapılan bir çalışmada TME hastalıklarının kadın hastalarda erkeklere oranla 3,7/1 daha çok görüldüğü tespit edilmiştir [99]. Bir diğer çalışmada TME hastası olan kadın hasta sayısının erkek hasta sayısından iki katı oranda fazla olduğu bildirilmiştir [100].

Temporomandibular eklem ankilozu ise bu rahatsızlıklar arasında daha nadiren karşılaşılmakta olup yine daha çok kadın hasta popülasyonunda görülmektedir. Kaban ve arkadaşlarının yaptığı 14 hastadan oluşan bir çalışmada, %57 oranıyla kadın hasta sayısının erkek hasta sayısından yüksek olduğu belirtilmiştir [44]. Yapılan bir diğer çalışmada ise, TME ankilozu tanısı almış 36 hastanın %69'unun kadın popülasyondan oluştuğu bildirilmiştir [64]. Yapılan birçok çalışmada da TME hastalıkları ve ankilozunun kadın hasta popülasyonunda daha yüksek oranda olduğu görülmüştür [99, 101-103]. Temporomandibular eklem hastalıklarında, kadın hasta sayısının erkek hasta popülasyonundan yüksek olmasının sebebinin; yapılan epidemiyolojik araştırmalar sonucunda östrojen gibi gonadal hormonların, merkezi sinir sistemi üzerindeki çalışma mekanizması ve etki ettiği ağrı reseptörleriyle ilişkili olduğu düşünülmektedir. Ayrıca eksojen hormonların kullanımının ağrı düzeyini arttırdığına yönelik kısıtlı sayıda da olsa çalışmalar bulunmaktadır [104, 105]. Bu konuyla ilgili yapılan bir çalışmaya göre, yüksek östrojen seviyesinin temporomandibular eklem bozuklukları prevalansını arttırdığı düşünülmekte iken, bir başka çalışmada ise düşük östrojen seviyesinin eklem hastalıklarını arttırdığı savunulmaktadır [106, 107]. Bu konuyla ilgili daha fazla çalışmaya ihtiyaç duyulmaktadır.

Temporomandibular eklem ankilozu sebebiyle opere olmuş ve düzenli takipleri olan hastaları dahil ettiğimiz bu retrospektif çalışmamızda da, hastaların cinsiyet dağılımlarında kadın hasta sayısının erkek hasta sayısının 3 katı olduğu görülmüştür.

Temporomandibular eklem ankilozunun çocukluk çağlarından başlayarak genellikle genç yetişkin sayılabilecek yaş grubunda daha sık görüldüğü literatür çalışmaları ile desteklenmektedir. Bununla ilgili 15 hastanın dahil edildiği bir çalışmada hasta yaş

ortalamasının 12,6 (en küçük 6- en büyük 30) olduğu bildirilmiştir [100]. Bir başka çalışma da 18-55 yaş aralığında (yaş ortalaması 32,5) olan 11 TME ankiloz hastası bildirilmiştir [80]. Kaban ve ark. tarafından yapılan 14 TME ankiloz hastasının dahil edildiği bir başka çalışmada ise yaş ortalaması 18,33 + 12,56 (en az 3- en çok 36 yaş) olarak literatürde yer almıştır [44]. Bu yaptığımız çalışmada, büyüme gelişimleri bitmediği için sonuçları ve istatistiksel verileri yanıtacağını düşündüğümüz yaşları 6 ve 8 olan, 2 çocuk ankiloz hastasını çalışma dışına çıkardık. TME ankilozunda otojen dermal yağ grefti uygulanan 18 yaş ve üstü erişkin 12 hastadan 9'u kadın 3'ü erkek olmak üzere yaş aralıkları bu sebeple 18-55(35,41 yaş ortalaması) şeklindedir [100].

Temporomandibular eklem ankilozunun etiyolojisinde birçok faktör bulunmakta, temelini ise travmalar oluşturmaktadır. Travmaya bağlı eklem bölgesinde meydana gelen kanama ve hemartroza bağlı olarak ankiloz meydana gelmektedir. Bununla birlikte artrit, enfeksiyon, geçirilmiş TME cerrahisi, konjenital deformiteler, idiyopatik faktörler ve iyatrojenik nedenler ankilozun etiyolojisinde yer almaktadır [56, 57].

Rahman ve ark. TME ankilozu tanısı almış 15 hastayla yaptıkları bir çalışmayla, ankilozun sebebinin %93'ünün travma, %7 sinin ise geçirilmiş kulak enfeksiyonu kaynaklı olduğu bildirmişlerdir [100]. Yapılan bir diğer çalışmada ise, 14 hastanın 12'sinde geçirilmiş travma, 1 tanesinde ankilozan spondilit ve 1 hastada da ise osteokondromaya bağlı TME ankilozu geliştiği bildirilmiştir [44]. Valentini ve ark. yaptığı ve 60 hastanın katıldığı bir çalışmada; TME ankilozunun %80 oranında travma kaynaklı olduğu bildirilmiştir [108]. Ankilozun etiyolojisinin araştırıldığı 42 hastadan oluşan bir başka çalışmada ise; predominant olarak yine travma kaynaklı ankiloz varlığı tespit edilmiş olup, %19,05 oranında bir hasta grubunda ise yetersiz veya yanlış endikasyon kaynaklı ankiloz geliştiği bildirilmiştir. Yine aynı çalışmada 5 hastanın ise alınan hasta öykülerine rağmen ankiloz kaynağı tespit edilememiştir [109].

Chidzonga'nın yaptığı, 32 hastanın dahil edildiği bir diğer çalışmada ise travma ve enfeksiyon ankilozun en yaygın nedenlerinden biri olduğu tespit edilerek oran sırasıyla %50 travma ve %41 enfeksiyon kaynaklı ankiloz olarak kaydedilmiştir. Bu çalışmada en çok travma vakası 21-30 yaş grubunda görülmüştür [110]. Bir başka çalışmada, toplamda 14 TME ankilozu hastalarından, 4 hastada travma, 2 hastada kulak enfeksiyonu, 1 hastada yaygın sistemik enfeksiyon, 1 tanesinde konjenital ve 6 sında ise nedeni bilinmeyen ankiloz

tespit edilmiştir [111]. TME ankilozunun değerlendirildiği bir başka çalışmada ise, 33 hastadan 25'inde travmaya bağlı, 3 hastada enfeksiyon kaynaklı, 4 hastada daha önceden geçirilmiş cerrahi komplikasyon ve 1 hastada ise radyoterapi kaynaklı ankiloz geliştiği tespit edilmiştir [112].

Travma ve enfeksiyondan sonra sık karşılaşılan etiyolojik faktörlerden bir diğeri ise, baş-boyun radyoterapileri sonrası oluşan ağız açıklığı kısıtlanmasıdır [58, 113]. Bununla ilgili literatürde çok fazla sayıda makale bulunmaktadır.

Maksilla veya mandibulada kanser tanısı alan ve radyoterapi gören 143 hastanın dahil olduğu bir çalışmada, radyoterapi sonrası hastaların tamamında maksimum ağız açıklığının farklı oranlarda kısıtlandığı belirtilmiştir. Bu çalışma oral kanser tedavisinde radyoterapi sonrası trismus görülme ihtimalinin çok yüksek olduğunu göstermektedir [114]. İlk tedaviden sonra 10 yıldan uzun süre hayatta kalan 171 maksiller karsinoma hastasıyla yapılan bir diğer çalışmada ise, % 32,2 gibi bir oranda ağız açıklığında kısıtlılık olduğu bildirilmiştir [115]. Van der Geer ve ark. tarafından, 2016 yılında 641 hastanın dahil edildiği geniş bir çalışmada ise; radyoterapi sonrası 6., 12., 18., 24., 36., ve 48. aylarda ağız açıklıkları takip edilen hastaların tümör lokalizasyonları ve aldıkları radyoterapi düzeyleri de göz önünde bulundurularak her 10 hastadan ortalama 3,6'sında hayat kalitesini olumsuz yönde etkileyecek düzeyde ağız açıklığında kısıtlılık ile karşılaşıldığı rapor edilmiştir [59]. Bir diğer çalışmada ise, 6 aydan daha uzun süre takip edilen ve baş boyun bölgesinden radyoterapi almış 120 hastanın %28,3'ünde yine ağız açıklığı kısıtlılığı ile karşılaşıldığı bildirilmiştir [116]. Weber ve ark. yaptığı, oral kanser tanısıyla radyoterapi alan 30 hastanın dahil olduğu bir başka çalışmanın 6 aylık kontrol raporlarında, hastalarda %85,7 oranında maksimum ağız açıklığında kısıtlılık görülmüştür [117]. Yine benzer şekilde 101 hasta ile sunulmuş vaka serisinde, hastaların %50'sinde radyoterapi sonrası maksimum ağız açıklığında kısıtlılık tespit edilmiştir [118].

Radyoterapinin eklem ankilozunun etiyolojisinde yer aldığı birçok çalışma ile kanıtlanmıştır. Tüm bunların yanı sıra radyoterapinin post-operatif olarak gap artroplastiden sonra uygulanmasının ise ankiloz oluşumunu engellediğine dair az sayıda da olsa çalışmalar bulunmaktadır. Bu durumu destekleyen bir hayvan çalışmasına göre, gap artroplasti uygulanmış 5 koyuna operasyondan sonra ilk 24 saat içerisinde, 10 Gy dozunda tek doz radyasyon verilmiştir. Operasyondan 3 ay sonra, radyoterapi uygulanmayan kontrol

grubunda eklem bölgesinde heterotopik kemikleşmeler görülürken, radyoterapi uygulanan grupta gap artroplasti bölgesinde sadece fibröz bağ doku oluştuğu ağız açıklığının ise intra-operatif ağız açıklığına yakın olduğu görülmüştür [119].

Bu yaptığımız çalışmada ise 12 hastadan, 7'sinde geçirilmiş travma kaynaklı, 3'ünde baş boyun bölgesinden alınan radyoterapiye bağlı, 1 hastada çocukluk döneminde geçirilmiş kulak enfeksiyonu kaynaklı ve son olarak 1 hastada ise romatoid artrit'e bağlı ankiloz geliştiği kaydedilmiştir.

Temporomandibular eklem ankilozunda birçok sınıflama bulunmaktadır. En az 1 yıllık takip kayıtları alınan 14 hastanın dahil edildiği bir çalışmada, pre-operatif radyolojik tetkikler yardımıyla, 9 eklemde fibroosseöz ankiloz, 5 eklemde fibröz ankiloz ve 4 eklemde ise osseöz ankiloz varlığı bildirilmiştir [44]. Yapılan bir diğer çalışmada TME ankilozu tanısıyla opere edilen 31 hastadan (40 eklem), 28'si tam ankiloz olarak sınıflandırılmış ve Topazian sınıflamasına göre; stage 1'de 10 hasta, stage 2'de 17 ve stage 3'de ise 1 hasta olarak kaydedilmiştir [120].

Bu çalışmamıza dahil edilen 12 hastanın; 4'ünde fibröz ankiloz, 3 hastada fibroosseöz ankiloz ve 5 hastada da ise osseöz ankiloz tespit edilmiştir. Topazian sınıflamasına göre opere edilen eklem, %64,3'si stage 1, %21,4'u stage 2 ve %14,3'si stage 3 olarak değerlendirilmiştir. Sawhney sınıflamasına göre ise %35,7'si (5 eklem) tip 1, %28,6'sı (4 eklem) tip 2 ve %28,6'sı (4 eklem) tip 3 ve son olarak %7,1'i (1 eklem) tip 4 olarak değerlendirildi.

Temporomandibular eklem ankilozu nadir karşılaşılmakla birlikte, hayat kalitesini yüksek oranda olumsuz etkilemekte ve cerrahi tedavisi gerekmektedir. Temporomandibular eklem ankilozunun cerrahi tedavisinde çeşitli yaklaşımlar bulunmaktadır. Uygulanan tedavi yöntemlerinin amacı; hastanın mandibular hareketlerini arttırmak, ankiloz'a bağlı yüzdeki deformiteyi gidermek, ağrıyı azaltmak ve reankiloz oluşumunun önüne geçmektir.

Gap artroplasti, interpozisyonel artroplasti, ramus-kondil kompleksinin kostokondral veya sternoklavikular greftler ile rekonstrüksiyonu, kondilin distraksiyon osteogenezisi ile rekonstrüksiyonu ve total alloplastik eklem replasmanı gibi tedavi yöntemleri seçenekler arasında yer almaktadır [121-123].

Tedavi seçeneklerinden biri olan distraksiyon osteogenezi (DO) kranio-maksillomandibular deformitelerin düzeltilmesinin dışında son zamanlarda güvenilir bir alternatif yöntem olarak TME ankilozunu tedavisinde kullanılmaktadır. TME ankilozunun tedavisi için DO ilk kez 1999'da tanımlanmıştır. Hongbo Yu ve ark., TME ankilozu ile eşlik eden mikrognatisi bulunan 11 hastaya GAP artroplastisi ile birlikte distraksiyon osteogenezi uygulanmış ve uzun dönem takibinde tatmin edici başarılı sonuçlar elde ettiklerini bildirmişlerdir [124]. Ancak yine maliyetinden ve hasta kooperasyonundan dolayı ilk tercih edilen yöntemler arasında yer almamaktadır.

Total alloplastik eklem replasmanı tedavisinde yer alan silastik ve teflon-propplast implantların kullanımı 1980'lerde oldukça popülerdi, fakat günümüzde bu materyallerin, dev hücre infiltrasyonu ile yabancı cisim reaksiyonu ve şiddetli kemik rezorpsiyonları oluşturması sebebiyle artık kullanımı önerilmemektedir [71]. TME'nin etrafında beyin omurilik sıvısı sızıntısına, implantın parçalanmasına ve perforasyona neden olması ve periferik kemik proliferasyonunda artışa neden olarak fibröz veya fibro-osseöz ankilozlara neden olduğu da yapılan çalışmalarla kanıtlanmıştır [72-74]. Bizim çalışmamızda da 2010 yılında başka bir merkezde sağ ve sol total eklem replasmanı tedavisi uygulanmış hasta ağız açıklığında kısıtlılık (10mm ağız açıklığı) ve her iki eklem bölgesinde şiddetli ağrı şikayetiyle, fakültemizde 2016 yılında tekrar opere edilmiş ve her iki eklem bölgesine yerleştirilen silastik tabakaların yer değiştirerek öne ve laterale gittiği, eklem bölgesinin tekrar reankiloz olduğu gözlenmiş, silastik materyaller çıkartılmış, eklem bölgesi otojen dermal yağ grefti ile doldurulmuştur. Hastanın 4 yıllık takibinde ağız açıklığı 30mm olarak ölçülmüş ve TME bölgesi ağrılarının tamamen geçerek hayat kalitesinin ciddi bir oranda arttığı kaydedilmiştir (operasyon öncesi VAS ağrı düzeyi 8 operasyon sonrası ağrı düzeyi 0).

Gap artroplastisi, ankiloz cerrahisinde sıklıkla uygulanmaktadır. Bu yöntemde operasyon bölgesinden ne kadar kemik dokusu çıkartıldığı çok önemlidir. Reankilozu önlemek ve etkin bir tedavi uygulanması için oluşturulan boşluğun en az 1 cm olması önerilir [125-127]. Operasyon esnasında boşluğun büyüklüğü bilateral vakalarda anterior açık kapanışa veya unilaterale vakalarda kontralateral tarafta posterior açık kapanmaya sebep olabileğinden mutlaka kontrol edilmelidir [80].

İnterpozisyonel artroplasti ise, osseöz kitleyi rezeke ederek osteotomi bölgesine otojen veya alloplastik greft materyallerinin yerleştirilmesini kapsamaktadır. Kullanılan greft materyalleri sayesinde reankilozun oluşmaması amaçlanmaktadır [128]. GAP artroplasti ve interpozisyonel artroplasti sonrası otojen ya da alloplastik greft materyali uygulaması son yapılan çalışmalarla da desteklenerek tavsiye edilmektedir. İnterpozisyonel greft materyalinin kullanımını tarihte ilk tanımlamasını 1934 yılında Risdon yapmıştır [129]. Özellikle yerine bir şey koymaksızın uygulanan gap artroplasti ameliyatlarında reankiloz oranının yüksek olduğu bildirilmektedir [64, 84, 130]. İnterpozisyonel greft materyalinin çalışma mekanizması, kondil ve artiküler fossa arasında bir bariyer oluşturarak tekrar rekürrensi azaltmaktır [131]. Günümüzde uygulanan; kulak kartilajı, vaskülarize temporal kas flebi, temporal fasya flebi, yağ dokusu ve dermal yağ dokusu gibi interpozisyonel greft materyallerinin avantaj ve dezavantajları bulunmaktadır. Bunların içerisinde dermal yağ grefti, yeterli miktarda greft elde edilebilmesi, intra-artiküler fibrozis ve kalsifikasyonu yani reankilozu önlemesi, maliyetinin olmaması, kolay ulaşılabilir olması ve komplikasyon riskinin düşük olması sebebiyle avantajlı görülmektedir [80, 132]. Yaptığımız çalışmada da TME'in cerrahi tedavisinde otojen dermal yağ grefti uygulanmış ve takipleri yapılmış hastalar retrospektif olarak değerlendirilmiştir.

Geçmişte nispeten daha sık tercih edilen kulak kıkırdağı grefti, glenoid fossaya uyumu sebebiyle tercih sebebi olabilmektedir. Defektin büyük olduğu kondilin kısmi kaybını telafi edebilmektedir. Yüzeyi pürüzsüzdür, kayma hareketine izin verir ve böylece post-operatif fizyoterapi sürecini de kolaylaştırmaktadır [133, 134]. Takatsuka ve ark. yaptığı 33 hastanın dahil edildiği çalışmada, kulak kıkırdağı grefti uygulanan hastaların %75'inde semptomların azaldığı görülmüştür. Fakat tüm bunların yanı sıra bir grup otör ise, donör saha morbiditesinin yanı sıra, auriküler greftlerin parçalanabildiği ve ağız açıklığını progresif olarak kısıtlayarak fibröz ankiloz ile sonuçlanabileceğini savunmaktadır [135, 136].

Birden fazla opere edilmiş ve başarısızlıkla sonuçlanmış vakalarda, TME protezleri yaygın olarak kullanılmaktadır [137]. Yapılan bir çalışmada 6 yıl önce gap artroplasti işlemi yapılan hastada tekrar reankiloz görüldüğü ve operasyondan 2 yıl sonra tekrar sol total alloplastik TME protezi ile opere edildiği bildirilmiştir. Bir süre sonra, aynı hastada 3.kez reankiloz görülmesi sebebiyle, TME protezinin komponentleri orijinal pozisyonunda tekrar yerleştirilmiş ve artikülasyon boşluklarına yağ grefti yerleştirilerek tekrar opere edilmiştir. İki yıllık takibinde ise herhangi bir reankiloz bulgusunun olmadığı belirtilmiştir [132].

Doğru uygulanan TME protezlerinin; çene fonksiyonlarını sağlaması, ağrının giderilerek hayat kalitesinin yükseltilmesi ve birçok parametreler açısından güvenli ve uzun dönem takibinde başarı oranının yüksek olduğu bildirilmektedir [138, 139]. Bu sebeplerden dolayı TME ankilozunun cerrahi tedavisinde ideal kabul edilmektedir. Fakat tüm bu avantaj ve çalışmalara rağmen, çoğunlukla tedavinin yüksek maliyetinden dolayı alternatif olabilecek diğer seçeneklere yönelmek zorunda kalınmaktadır [138, 140]. Minimal morbidite, kıyasen daha kolay ve hızlı ulaşılabilir materyal, komplikasyon riskinin düşük olması ve ekstra bir maliyetin olmaması abdominal yağ grefti kullanımı daha popüler yapmıştır [138].

İntra-artiküler yüzeylere otojen dermal yağ greftinin yerleştirilmesi ilk kez 1913 yılında Blair ve sonrasında 1914 yılında Murphy tarafından literatürde yer almıştır [141, 142]. Total eklem rekonstrüksiyonunda otojen dermal yağ grefti kullanımı ile ilgili ilk çalışma Wolford ve Karras tarafından yapılmıştır. Wolford heterotopik kemik ve fibrözis gelişmesini engellemek amacıyla total TME protezinin etrafına otojen dermal yağ grefti yerleştirilmesi tekniğini bilim dünyasına kazandırmıştır [83]. Total eklem protezinin etrafında otojen dermal yağ grefti yerleştirilmesindeki temel amaç hemostatik bir ajan gibi boş alanları doldurarak pıhtı formasyonunu engellemek yani reankilozun önüne geçmektir [143]. Oluşturulan bu fiziksel bariyer sayesinde pluripotent hücrelerin varlığı engellenmeye çalışılır ve fibrosiz ile heterotopik kalsifikasyonun önüne geçilmesi sağlanır [144, 145]. Ayrıca uygulanan otojen dermal yağ greftinin artiküler yüzeylerde bulunmasıyla mandibula fonksiyonlarının geliştiği de bilinmektedir [81].

Wolford'un yaptığı çalışmaya göre otojen yağ grefti uygulanmış hiçbir hastanın radyografik ve klinik takibinde reankiloz ile karşılaşılmamıştır. Bunun yanı sıra kontrol grubunda yer alan ve yağ grefti kullanılmayan 7 hastanın tekrar ameliyat gereksinimi olduğu görülmüştür [143]. Bu alanda yapılan ilk çalışma ile birlikte temporomandibular eklem cerrahisinde otojen dermal yağ greftlerinin kullanımı artmıştır. Yapılan birçok çalışmada total eklem rekonstrüksiyonunda otojen dermal yağ grefti kullanılan hastaların uzun dönem takibinde ağrı azalma, çene fonksiyonlarında artma, operasyon sonrası insizal açıklığın korunması ve yaşam kalitesinde başarılı skorlar elde edildiği görülmüştür [83]. Yılmaz ve ark. tarafından yapılan bir vaka sunumunda, birçok kez opere edilmiş TME ankilozu vakalarında heterotopik kemik formasyonu ile reankiloz gelişebildiği bildirilmiştir [75,132]. Bu durumun özellikle birçok kez opere edilmiş vakalarda çok daha sık görüldüğü belirtilmiştir. Yaptıkları bu olgu sunumunda sol TME'de reankiloz gelişen 23 yaşında kadın hastanın, total

alloplastik eklem protezi etrafında oluşmuş heterotopik kemik kitlesinin rezeksiyonu ve interpozisyonel otojen dermal yağ grefti yerleştirilmesi ve takibinde başarılı olduğu bildirilmiştir [132].

Temporal kas ve fasya flebi, otojen yapısı, esnekliği, yeterli beslenebilmesi ve konumu itibariyle ekleme yakınlığı gibi avantajları nedeniyle TME'nin rekonstrüksiyonunda kullanılan en popüler interpozisyonel materyallerden biridir. Vaskülerize dokunun bütün bir şekilde transferine izin verir [146]. Fakat tüm bu avantajlarının yanı sıra, temporalis kas ve fasyanın kullanımının, manipülasyondaki zorluğu, bazı vakalarda istenilen miktarda greft elde edilememesi, donör bölgede skar ve trismus ile sonuçlanabilmesi ve kasın maruz kaldığı basınçla dejeneratif fibrözise sebep olması gibi dezavantajları da bulunabilmektedir [147]. Candırlı ve ark. tarafından yapılan bir çalışmada 8 TME ankilozu hastasına ait bilgiler değerlendirilmiştir. Bu hastalardan 6'sına gap artroplastisi ile birlikte temporal kas-fasya flebi, 1 hastaya neo-kondil oluşturması hedefiyle distraksiyon osteogenezisi ve 1 hastaya ise dermal yağ grefti ile birlikte total TME eklem protezi uygulanarak 3., 6., 12. ve 24. aylardaki takip sonuçları rapor edilmiştir. Bu çalışmanın sonucunda pre-operatif ortalama ağız açıklığı ortalaması 11 mm (en az 2mm- en çok 14 mm) iken ikinci yılın sonundaki ağız açıklığı ölçümleri ortalaması 31 mm (en az 26mm- en çok 35 mm) olarak ölçülmüştür. Günümüzde de TME protezlerinin etrafına otojen dermal yağ grefti uygulaması popüler ve başarılı bir tekniktir [148].

Katsnelson tarafından yapılan bir çalışmada mandibula hareketlerinin tekrar kazanılmasında temporal fasya flebinin, kostokondral greftlere göre üstün olduğu belirtilmiştir [129]. Kostokondral greft materyali olarak daha çok çocukluk çağı TME ankilozlarında, epifiz plakları sayesinde mandibula ramusunda büyümeyi tetiklemesi sebebiyle tercih edilmektedir. Bununla ilgili yapılan 6 hastadan oluşan bir çalışmada, pre-operatif ağız açıklığı ortalama 6,6 mm tespit edilen hastaların uzun dönem takip sonuçlarında ağız açıklıklarının ortalama 28,3 mm olduğu ve çocuk hastalarda mandibulada normale yakın büyüme gelişme gözlemlendiği bildirilmiştir [149]. Ancak kostokondral greftlerle ilgili bir takım dezavantajlar ve komplikasyonlar bildirilmiştir. Bunlar; pnömotoraks ve plöretik ağrı gibi donör saha morbiditesi, greftin aşırı büyümesi ile belirginleşen yüzde asimetri ve buna bağlı sonrasında oluşabilecek oklüzyon bozuklukları sıralanabilmektedir [150].

İnterpozisyonel greft materyali olarak tam kalınlık deri greftlerinin kullanımı günümüzde çok popüler olmayıp, bununla ilgili yeterli sayıda çalışma yoktur. Genel olarak cerrahların pek tercih etmediği, aktif olarak uygulanan bir greft materyali değildir. Chossegros tarafından 31 hastayla (40 eklem) yapılan bir çalışmada, TME ankilozu tanısı alan hastaların tamamına, gap artroplastisiyle birlikte tam kalınlık deri grefti uygulanmıştır. Bir yıldan daha fazla süre ile takipleri yapılan hastalardan, 6 hastada reankiloz ve 1 hastada ise kutanöz fistülle beraber epidermoid kist görülmüş olup bu hasta tekrar temporal kas flebi ile opere edilmiştir [120]. Bu çalışmada tam kalınlık deri grefti uygulanan vakalardan yalnızca 1'inde epidermoid kist oluşmasına rağmen, Dimitroulis'un yaptığı bir tavşan çalışmasında tam kalınlık deri grefti uygulanan tavşanların tamamının TME bölgesinde epidermoid kist oluştuğu bildirilmiştir [81].

Temporomandibular eklem ankilozunun cerrahi tedavisinde başarı oranı kanıtlanmış ve kabul edilmiş en temel yaklaşım öncelikle kondilektomidir, bu tanım tarihte ilk kez Humprey tarafından yapılmıştır [53]. Ankiloz cerrahisinin temelini, ankiloze kitlenin bölgeden tam olarak uzaklaştırılması oluşturmaktadır. Genellikle tedavi protokolü unilateral vakalar için; öncelikle ankiloze kitlenin rezeksiyonu, intraoral ipsilateral kondilektomi ve ankilozun türüne ve vakaya göre koronoidektomi ve gerektiğinde kontralateral koronoidektomi aşamalarını kapsamaktadır [88]. Operasyon tamamlanmadan önce mutlaka hastanın ağız açıklığı kontrol edilmelidir. İntra-operatif ağız açıklığı 35 mm'den az ise kontralateral koronoidektomi önerilmektedir [100]. Bazı vakalarda ise kondilin total rezeksiyonu gerekmemekte ve tedavi kondiler reshape ile yapılabilmektedir. Valentini tarafından, 60 hastayla yapılan bir vaka serisinde 36 hastaya basit kondiler reshape uygulandığı ve takibinde yeterli ve başarılı bulunduğu bildirilmiştir [108]. Bu çalışmamızda hastaların %33,3'üne çift taraflı koronoidektomi uygulanırken %66,7'sine uygulanmadı. Kondiler reshape ise 12 hastadan, 3 hastaya uygulandı.

Otojen yağ grefti elde edilmesinde en çok tercih edilen donör bölge, çoğu vaka için genellikle bol veya en azından gerektiği kadar greftin bulunduğu abdominal bölgedir. En yaygın yaklaşım şekli arasında suprapubik insizyon ve umbilikal ya da daha önceden mevcut olan bir skar izi bulunuyorsa (örneğin, sezaryen, histerektomi, apendektomi, abdominoplasti) gibi seçenekler tercih edilir. Vücutta bulunan neredeyse her yağ kaynağından kalça, uyluk, bukkal yağ yastığı ya da meme gibi bölgelerden de elde edilebilmektedir. Yağ greftlerinin sağkalımı için temporomandibular eklem bölgesi

hazırlandıktan sonra veya eş zamanla olarak iki cerrahi ekip ile birlikte greft elde edilmesi önerilmektedir. Greftin uzun süre dışarıda beklemesi büyük oranda canlılığını kaybetmesine sebep olmaktadır [70]. Otojen yağ greftlerinin uygulama şekliyle ilgili birkaç yöntem bulunmaktadır, fakat çoğunlukla önerilen yağ greftinin epidermis tabakası uzaklaştırılarak dermis tabası ile birlikte uygulanmasıdır. Bu sayede greft materyali parçalanmadan, çoğunlukla süturlama ihtiyacı duymadan sabitlenmesi ve manipülasyonun daha kolay yapılacağı savunulmaktadır. Dimitroulis, zamanla dermis tabakasında sadece %15 oranında bir rezorpsiyon gerçekleştiğini, böylece dermis tabakası ile yerleştirilen yağ greftlerinin sağkalımının arttığını belirtmiştir [100, 151]. Bizim çalışmamızda uygulanan yağ greftlerinin tamamında dermal yağ grefti kullanılmış olup, donör saha olarak abdominal bölge tercih edilmiştir.

Dimitroulis tarafından dermal yağ grefti ile tedavi edilmiş 11 hastayla yapılan bir çalışmada, opere edilen hastalardan 5'inde osseöz ankiloz, 6'sında fibroosseöz ankiloz olduğu bildirilmiştir. Hastalardan 1'inde bilateral ankiloz olduğu ve bu hastanın otojen dermal yağ grefti ile kaplanmış kostokondral greftlerle tedavi edildiği raporlanmıştır. Vakalarda pre-operatif ağız açıklığı ortalama 15,6 mm olarak belirtilmiş olup post-operatif ağız açıklığı ortalama 35,7 mm olarak bildirilmiştir. Hasta takip süreleri 2 ila 6 yıl (ortalama 41,5 ay) olmakla beraber, tedavi edilen 13 eklemde sadece 1'inde reankiloz saptanmıştır. Bu çalışma, TME' in ankiloz tedavisinde otojen dermal yağ uygulamasının cerrahi sonrası takiben 6 yıl gibi uzun bir sürenin sonunda da, yüksek oranda reankilozu önlediğini göstermektedir [80].

Yaptığımız çalışmada da, 12'si unilateral ve 2'si bilateral olmak üzere (% 83,3'ü unilateral ve % 16,7'si bilateral) 14 eklem opere edilmiş ve ameliyat öncesi ağız açıklığı en az 1mm, en çok 20mm (ortalama $8,17 \pm 6,72$ mm) olarak tespit edilmiştir ve post-operatif ağız açıklığı ise en az 20mm, en çok 37mm (ortalama olarak $29,58 \pm 5,68$ mm) olarak ölçülmüştür. Ameliyat öncesi ağız açıklığı ameliyat sonrasına göre anlamlı olarak artmış olup, hastaların takip süreleri en az 1 en fazla 5 yıl (ortalama takip süresi $3,08 \pm 1,38$ yıl) olduğu tespit edilmiştir. Bu hastalardan %36,4'üne koronoidektomi uygulanmıştır.

Tanımlanan greft materyalleri dışında, yapılan bir hayvan çalışmasında, TME ankiloz cerrahisinde interpozisyonel greft materyali olarak, insan amniotik membranı uygulanmış ve elde edilen sonuçlar, klinik, makroskopik, mikroskopik ve radyolojik olarak

değerlendirilmiştir, çalışmanın sonuçlarına göre tavşanlarda greft materyali olarak insan amniotik membranı kullanımı ile reankilozu önlemede iyi sonuçlar alınabileceği bildirilmiştir [55]. Kullanımı pek yaygın olmamakla birlikte, bununla ilgili bilimsel kaynaklar kısıtlıdır.

Temporomandibular eklem ankilozunun cerrahi tedavisi genel anestezi altında gerçekleştirilmektedir. Çoğunlukla bu hastalarda ağız açıklığı çok kısıtlı değerlerde olması nedeniyle entübasyonda birtakım zorluklar yaşanabilmektedir. Bu sebeple pek çok vakada fiber optikle nazotrakeal entübasyon ya da vakaya göre trakeostomi açılarak entübasyon gerekmektedir [90]. Fiberoptik entübasyon, zor bir hava yolu için altın standart olarak kabul edilmektedir [91]. Kör bir nazal entübasyon tekrarlayan girişimlerde kanamaya, ödem ve başka hava yolu komplikasyonlarına yol açabilmektedir, bu sebeple ankiloz hastalarında tavsiye edilmemektedir [92]. Temporomandibular eklem ankilozu teşhisi bulunan 15 hastayla yapılan bir çalışmada, operasyon esnasında en güvenilir ve konforlu entübasyonun fiber optik nazal entübasyon olduğu bildirilmiştir [91]. Bizim çalışmamızda da opere edilen 12 hastadan 11'i fiber-optik ya da videolarinoskop ile nazal entübasyon, 1 hasta ise trakeostomi ile opere edilmiştir. Trakeostomi tercih edilmesindeki sebep hastanın daha önceden de trakeostomili olmasından kaynaklanmaktadır.

Temporomandibular eklem ankilozunun cerrahi tedavisinde farklı insizyon yaklaşımları bulunmaktadır. Bununla beraber sıklıkla başvuru alanlar; preauriküler, endaural ve postauriküler insizyondur. Bunların yanı sıra çeşitli modifikasyonlar, rhiyidektomal, submandibular (Risdon yaklaşımı) veya intraoral yaklaşımlar da kullanılabilir. Yapılacak insizyonun türü hekimin tercihi ve tecrübesine bağlıdır [152]. Preauriküler insizyonun dezavantajları arasında, nispeten diğer insizyon tekniklerine oranla daha sık fasiyal paralizle karşılaşılabilirliği belirtilmiştir. Raveh ve ark. yaptığı bir çalışmada eksplorasyonun sınırlı alanda tutulmasının reankiloz ve komplikasyon oranını arttırdığı bildirmiştir. Bunun önüne geçmek için bazı otörler koronal yaklaşımın yanı sıra risdon yaklaşımı ve intraoral insizyonlara yönelmiştir [153].

Aydın ve ark. tarafından yapılan bir çalışmada 32 ankiloz eklem preauriküler insizyonla yaklaşıldığı, görüş açısının yeterli olduğu ve hiçbir hastada fasiyal paraliz ile karşılaşmadığı bildirilmiştir. Yaptığımız çalışmada TME bölgesine yaklaşım preauriküler insizyonla gerçekleştirilmiştir. Subperiosteal diseksiyonla açığa çıkartılan ankiloz bölge

motorlu testere veya osteotom yardımıyla uzaklaştırılmıştır. TME bölgesinde yaklaşık olarak 1 cm lik bir alan oluşturulduktan sonra otojen dermal yağ grefti uygulanmıştır [153].

Temporomandibular eklem cerrahisi sonrası ağız açma egzersizleri ve fizyoterapi uygulanmasındaki temel amaç; TME'in kısa sürede normal fonksiyonlarını yerine getirebilmesi, ağrı ve enfeksiyonun engellenmesi, operasyon sonrası oluşan ödemin azaltılması, eklem yükünü minimale indirmek, istenmeyen adezyonların önüne geçmek ve kondiler hareketleri düzenleyerek reankilozun oluşumunu engellemektir [154].

Dimitroulis, TME'in ankiloz cerrahisinde post-operatif erken mobilizasyonu ve agresif fizik tedavi uygulanmasını tavsiye etmekte ve yüksek oranda reankilozu önlediğini yaptığı çalışmalarla desteklemektedir. TME'i mobilize etmeye yardımcı olmak için fizyoterapiye ilk 24 saat içinde başlanması ve 3 ay ile 6 ay süre arasında devam edilmesi önerilmektedir, birkaç çalışmada ise operasyon sonrası 7 gün sonra fizik tedaviyi öneren otörler de bulunmaktadır [100, 155].

Fizyoterapinin ne zaman ve ne sıklıkla uygulanacağıyla ilgili net bir fikir birliği olmamakla birlikte; çoğunlukla ilk 24 saatten 7. güne kadar yumuşak diyetle beraber, operasyon bölgesine ortalama günde 5 er defa olmak üzere 20'şer dakika soğuk kompres uygulanması ve günde 3 defa, 20 tekrar olacak şekilde pasif ağız açma-kapama egzersizleri, ve yine her seferinde 20 tekrar, günde 3 defa aktif ağız açma-kapama egzersizleri önerilmektedir. Sonraki takip eden haftalarda ise abeslang ya da therabite yardımıyla günde 3 defa 30 saniye maksimum ağız açıklığının sağlanmasıyla egzersizlere devam edilmesi tavsiye edilmektedir. Egzersizler öncesi soğuk kompres uygulanması eklem bölgesinde vazokonstriksiyon sağlayarak ağrıyı hafiflettiği ve egzersizlerin daha rahat yapılabilmesi açısından önem taşımaktadır. Günlük yapılan egzersiz tekrarlarının toplam 3 ile sınırlandırılması, maksimum 5'e kadar tekrarlanabileceği, kapsüler dokuların ve kasların yorgunluğunu önlemek açısından önemli olduğu bildirilmiştir [156]. Kaban ise yaptığı bir çalışmada ankiloz hastalarında, ısı, masaj, ultrasonografi, sakız çiğneme, manuel ağız açma egzersizleri gibi uygulamaların dahil edildiği aktif fizyoterapi sürecinin 6 hafta boyunca sürmesi ve günde 4 ya da 5 kez 20'şer dakika uygulanmasının yeterli olduğunu vurgulamıştır. Önerilen 6 haftalık sürecin sonunda eğer hastalarda, intra-operatif ağız açıklığı kaybedildiyse ya da herhangi bir gelişme görülmediyse, tekrar zaman kaybetmeden genel anestezi altında maksimum ağız açıklığına ulaşana kadar dokuların gerilmesi gerektiğini savunmuştur. Yine aynı çalışmada

Kaban, ankiloz hastalarının 1'er ay arayla 1 yıl boyunca sıkı takiplerinin yapılmasını önermiştir [150].

Agresif fizyoterapide amaç, yumuşak dokuların tekrar bölgeye yapışmasını ve oluşan pıhtı formasyonunun bölgede organize olmasını engellemektir. Bu uygulamalar, ağız açıklığının kabul edilebilir bir değere ulaşana kadar, bölgedeki kas dokunun gerilmesine ve uzamasına da yardımcı olur. Aynı zamanda, intra-operatif ağız açıklığının idamesini ve oluşan fibröz dokuların kemikleşmesini önleyerek reankilozunun engeller. Dimitroulis ve ark. tarafından yapılan bir çalışmada, diğer greft materyallerine oranla otojen dermal yağ grefti uygulanan hastaların yaşam kalitelerinin kısa sürede artmasının nedenini, dermal yağ greftinin yapısından dolayı daha pürüzsüz ve kaygan olması sebebiyle, hastaların fizyoterapi süresini daha konforlu ve ağrısız geçirdiklerine bağlamıştır [157]. Rahman ve ark. yaptığı bir diğer çalışma ise bunu destekler niteliktedir. Bu çalışmaya göre, ankiloz cerrahisinde otojen dermal yağ grefti uygulanmış hastaların fizyoterapinin ilk aşamasında daha az ağrı yaşadıklarını ve böylece fizyoterapi programına daha uyumlu kaldıkları, buna bağlı olarakta 6 aylık bir aradan sonra bile intra-operatif ağız açıklığını korudukları belirtilmiştir. Dermal yağ greftinin fizik tedavi boyunca bir yastık görevi görerek ağrıyı azalttığı düşünülmektedir [100]. Temporomandibular eklem cerrahisi sonrası fizyoterapi uygulaması ile ilgili yapılan bir diğer çalışmada, 22 hastaya cerrahi işlem sonrası fizik tedavi rehabilitasyonu uygulanırken, 22 hastaya ise ameliyat sonrası herhangi bir fizik tedavi uygulanmamış. Bu çalışmaya göre hastaların 7 aylık kontrol süreçlerinde ameliyat sonrası fizyoterapi uygulanmasının ağrının giderilmesinde anlamlı düzeyde olumlu bir etkiye sahip olduğu ve TME'in daha kısa sürede işlevini yerine getirebildiği belirtilmiştir [154].

Bu çalışmamızda hastalarda uygulanan ağız açma egzersizleri prosedürü; ameliyattan 3 gün sonra 72 saatlik maksimum ödemin gerilemeye başlaması itibariyle pasif ağız-açma egzersizleri, takip eden günlerde ise daha agresif egzersiz ve fizik tedavi uygulanması şeklindedir. Ortalama egzersiz ve fizyoterapinin uygulanma süresi $2,83 \pm 1,27$ ay (en az 1- en çok 5 ay) olarak tespit edilmiştir. Ameliyat öncesi ağız açıklığı ortalama $8,17 \pm 6,72$ mm olarak, ameliyat sonrası ağız açıklığı ise ortalama $29,58 \pm 5,68$ mm olarak kaydedilmiştir. Ağız açma egzersizlerini düzenli bir şekilde yapan koopere hastalarda ameliyat sonrası ağız açıklığı, ameliyat öncesine göre anlamlı olarak artmış bulunmuştur ($p < 0,001$). Temporomandibular eklem ve dermal yağ greft bölgesinde hiçbir hastada kalıcı ağrı gözlenmemiştir. Opere edilen 14 eklemden yalnızca birinde reankiloz görülmüş olup, alınan

anamnez sonucuna göre hastanın operasyon sonrası ağız açma egzersizlerini ve fizyoterapiyi uygulamadığı öğrenilmiş ve reankiloz sebebinin buna bağlı olarak geliştiği düşünülmüştür.

Ağrı değerlendirmesi birçok farklı teknikle yapılabilmektedir bunlar arasında çoğunlukla kabul görenler; VAS(Vizüel Analog Skala), *Oswestry* ve modifiye *Oswestry* ve anesteziyometre'dir [158].

Çalışmamızda kullanılan Vizüel Analog Skala (VAS) hastaların ağrı düzeylerinin objektif olarak değerlendirilmesinde, en sık kullanılan ve kabul gören yöntemlerden biridir. VAS değerlendirme yönteminde, hastada hiç ağrı olmaması 0, 2- az ağrı veriyor, 4-biraz ağrı veriyor, 6-belirgin ağrı veriyor, 8- ciddi ağrı var ve son olarak 10 değeri ise dayanılmaz ağrı var düzeyini temsil etmektedir. Bu açıklamalara göre hastalardan ağrılarını 10 cm'lik bir çizgi üzerinde işaretlemeleri istenir, daha sonra cetvelle bu mesafe ölçülür, virgülden sonraki yarıdan fazla olan değer tam değere yuvarlanır ve ağrının düzeyi belirlenmiş olur [159].

Ankiloz cerrahisinde dermal yağ grefti ile tedavi edilmiş 15 hastanın dahil edildiği bir çalışmada, ağrının değerlendirilmesi 1 hafta, 1 ay ve 6 ay aralıklarla görsel analog skala (VAS) ile yapılarak, ağrı, 0 = ağrı yok, 1 = hafif ağrı (VAS 1-4), 2 = orta derecede ağrı (VAS 5-7) ve 3 = şiddetli ağrı (VAS 8-10) olarak puanlanmıştır. Bu çalışmanın sonucuna göre VAS düzeyi 1. Haftada 10 üzerinden 1.8, 1. Ayda 0,66 ve 6.ayında sonunda 0.13 olarak kaydedildi [100].

Desai'nin TME cerrahisi geçirmiş 23 hastayla yaptığı bir çalışmada, her hasta postoperatif 2., 6. ve 12. haftalarda takip edilmiştir ve bu haftalarda hastaların ağrı düzeyleri VAS ile sorgulanmıştır. Bu çalışmaya göre ortalama pre-operatif ağız açıklığı 21mm ve post-operatif ağız açıklığı 33mm olan hastaların VAS kayıtlarına göre ortalamanın üzerinde ağrı düzeylerinin azaldığı, yalnızca 1 hastada ağrının kronikleştiği ve 2 yılın sonunda hala devam ettiği bildirilmiştir [160]. Conelly ve ark. yaptığı yaş ortalaması 36 olan 9 hastayı içeren bir diğer çalışmada ise, VAS skorları post-operatif olarak $9,0 \pm 2,0$ 'dan $3,0 \pm 3,0$ 'a önemli ölçüde azaldığı bildirilmiştir [161]. Bir diğer retrospektif çalışmada ise, 24 aylık takipleri tamamlanan toplam 19 hastadan 16'sında (% 84) ağrının geçtiği ve VAS' a göre değerlendirildiğinde ortalama 10 üzerinde 0,3 gibi bir ağrı düzeyi belirtilmiştir [162].

Bu çalışmamızda hastalarda temporomandibular eklemde ağrının tamamen geçmesi değerlendirildiğinde; %33,3'ünde 7-14 gün arası, %25'inde 3-5 gün arası, yine %25'inde 14 gün üzerinde ve %16,7'sinde ise 5-7 gün arasında olduğu tespit edildi. Dermal yağ greft bölgesinde ise hastaların %91,7'sinde 1-3 gün arasında, %8,3'ünde ise 7-14 gün arasında geçtiği tespit edildi. Hastalarda 2. gün VAS $4,33 \pm 1,15$ olarak tespit edildi. Hastalarda VAS ayrıntılı olarak değerlendirildiğinde; %66,7'sinde belirgin ağrı var, %25'inde dayanılmaz ağrı var ve %8,3'ünde az ağrı veriyor şeklinde tespit edildi. Hastalarda 1. hafta VAS $2,83 \pm 1,03$ olarak tespit edildi. Hastalarda VAS ayrıntılı olarak değerlendirildiğinde; %58,3'ünde az ağrı, %41,7'sinde belirgin ağrı var şeklinde tespit edildi. Hastalarda 6. ay VAS $1,50 \pm 1,24$ olarak tespit edildi. Hastalarda VAS ayrıntılı olarak değerlendirildiğinde; %33,4'ünde ağrı yok, %58,3'ünde az ağrı, %8,3'ünde belirgin ağrı var şeklinde tespit edildi. Hastalarda güncel VAS $1,83 \pm 1,59$ olarak tespit edildi. Hastalarda VAS ayrıntılı olarak değerlendirildiğinde; %25'inde ağrı yok, %66,7'sinde az ağrı, %8,3'ünde belirgin ağrı var şeklinde tespit edildi. Tüm hastalar ameliyattan memnun olduğunu ve bu ameliyatı önerebileceklerini belirtmişlerdir. Ameliyat öncesi ağız açıklığı ne kadar az ise, postoperatif dönemde ölçüm yapılan tüm zamanlarda VAS düzeyinin o kadar yüksek olduğu çalışmamızda tespit edilmiştir.

Temporomandibular eklem ankilozunun cerrahi tedavisinde postoperatif dönemde en sık karşılaşılan komplikasyonları arasında eklem hareketlerinin tekrar kısıtlanarak reankiloz ile karşılaşılmasıdır. Bir çalışmada interpozisyonel greft materyali olarak uygulanan dermal yağ greftinin 1 yıl sonunda hacminin %33'ünü koruduğu bildirirken, bir başka çalışmada otojen yağ greftlerinin boşluğuna yerleştirildiğinde sıklıkla parçalandığını ve büzülme nedeniyle yerleştirilen hacmin ortalama %45'ini kaybettiğini göstermiştir [163, 164].

Operasyon ile ilgili diğer karşılaşılabilecek komplikasyonlar arasında fasiyal sinir paralizi, maksillar arter yaralanması, oklüzyona bağlı ön açık kapanış donör saha ve operasyon bölgesinde karşılaşılabilecek; enfeksiyon, seroma, hematoma, cerrahi alan süturlarda açılma olarak sıralanabilmektedir [165]. Daha nadir olarak ise TME diseksiyonu esnasında aurikulotemporal sendrom (Frey Sendromu) bildirilmiştir [152]. Dermal yağ greftlerinin komplikasyonlarından bir diğeri ise; donör saha morbiditesidir. Greftin kalan dokulara sabitlenmesinde güçlük ve nadir görülen dermoid kist vakaları da sayılabilecek dezavantaj ve komplikasyonlar arasındadır [166]. Dermal yağ greftinin sabitlenmesi ve daha kolay

manipülasyonu için Dimitroulis, yağ greftinin dermis tabakası ile beraber uygulanmasını tavsiye etmiştir [85].

Bir diğer 11 TME ankiloz hastasının otojen dermal yağ grefti ile tedavisinin tamamlandığı çalışmada, hastalar ameliyat sonrası 2 ila 6 yıl (ortalama 41,5 ay) takip edildiği ve tedavi edilen 13 eklemde sadece 1 inde reankiloz tespit edildiği belirtilmiştir [80].

Otojen dermal yağ grefti uygulanmış toplamda 18 eklemde dahil edildiği, 15 hastadan oluşan bir çalışmada hastaların uzun dönem takibinde sadece 1 hastada reankiloz ile karşılaşılmıştır. Reankiloz sebebinin ağrı dolayısıyla hastanın ağız açma egzersizlerini uygulamaması kaynaklı olduğu bildirilmiştir [100].

Çandırılı ve ark. tarafından yapılan, 8 TME ankilozu hastasının dahil edildiği bir çalışmada, bir hastada geçici olmak üzere fasiyal paraliz ile karşılaşılmıştır. Bu durumun ameliyat esnasında agresif ekartasyona bağlı olduğu düşünülmüştür. Yine aynı hastada maksiller arter yaralanmasına bağlı olarak ciddi bir kanama geliştiği ve bu komplikasyonun arterin bağlanmasıyla kontrol edildiği bildirilmiştir [148].

Bayat ve ark. yaptığı bir çalışmada, gap artroplastisi ve interpozisyonel artoplasti uygulanan 34 hastanın 2'sinde reankiloz görüldüğü, 12 eklemde ise fasiyal paraliz görüldüğü bildirilmiştir [167].

Balcıoğlu ve ark. yaptığı bir diğer çalışmada maksiller arterin kondiler procese çok yakın seyrettiği bildirilmiştir. Bu nedenle, kondilin medial tarafında subperiostal diseksiyonun çok dikkatli yapılması gerektiği büyük önem taşımaktadır. Maksiller arter kanamaları maksilofasiyal cerrahide kanama riski çok yüksek olan bir arteriyal yapı olup dikkat edilmesi gerekmektedir [168].

Rahman ve ark. tarafından, 15 hasta ile yapılan bir çalışmada, operasyon sonrası donör sahada 1 hastada, TME bölgesinde ise 2 hastada orta düzeyde enfeksiyon olduğu bu durumun ile antibiyotik tedavisi ile kontrol altına alındığı bildirilmiştir [100].

Bir diğer çalışmada ise 32 hastadan, 3 hastada TME bölgesinde orta düzeyde enfeksiyon ve 1 hastada ise trakeostomi bölgesinde gelişen enfeksiyon bildirilmiştir. Opere edilen hastalardan 6'sında reankiloz olduğu bildirilmiştir [110].

Yapılan çalışmalar TME cerrahisi esnasında ekartasyon hatalarına bağlı olarakta fasiyal sinirde nöropraksi görüldüğünü bildirmektedir. Fakat bu durum genellikle 3-6 ay arasında geriye dönmektedir [152].

Fasiyal sinir hasarının görülme sıklığı, TME ankilozunun tedavisinde uygulanan gap artroplastisi vakalarında anlamlı derecede fazla olduğu bildirilmiştir. Bununla ilgili, 32 hasta ile yapılan bir klinik çalışmada TME ankiloz cerrahisi sonrası fasiyal sinir fonksiyonu değerlendirilmiş, hastaların % 12,5'inde fasiyal sinir hasarı kaydedilmiştir. Fakat bu durumun 3 ayın sonunda bütün hastalarda tamamiyle geçtiği gözlemlenmiştir [169]. Bir başka çalışmada ise ankiloz nedeniyle opere edilen 2 vakadan birinde, fasiyal sinirin frontal dalında disfonksiyon görüldüğü, 6 ay sonraki takipte diğer tarafa oranla az miktarda da olsa hala fonksiyon kaybının olduğu belirtilmiştir [170].

Otojen dermal yağ greftlerinin bir dezavantajı olarak, skar izinin bazı hastalarda kabul edilebilir düzeyde olmadığı belirtilmiştir. Bununla ilgili yapılan bir çalışmada, donör bölgede skar izinin özellikle genç hastalar için büyük bir sorun olduğu ve dermal yağ greft materyalinin, interpozisyonel greft olarak kullanılmasına karar verirken bir endişe kaynağı olduğu belirtilmiştir [100]. Desai'nin 23 hastayla ilgili yaptığı bir çalışmada ise skar izinin hastalarda tafadından ortalamanın altında kabul gördüğü bildirilmiştir [160]. Bu çalışmamızda ise temporomandibular eklem bölgesi skar rengi tüm hastalarda doku renginde tespit edildi. Dermal yağ grefti bölgesi skar rengi ayrıntılı olarak değerlendirildiğinde; %75'inde doku rengi, %16,7'sinde koyu renk ve %8,3'ünde açık renk olarak tespit edildi. Temporomandibular eklem bölgesi ve dermal yağ grefti bölgesi skar görünümü tüm hastalarda normal ve kabul edilebilir olarak değerlendirildi. Temporomandibular eklem bölgesi ve dermal yağ grefti bölgesi skar yeri yumuşak olarak tespit edildi. Hastalar skar görünümünü değerlendirdiğinde (0 kabul edilebilir-10çirkin) ortalama $2,08 \pm 1,38$ puan verdikleri görüldü. Cerrahlar ise skar görünümünü değerlendirdiğinde $1,58 \pm 1,00$ ortalama puan verdikleri belirlendi.

Bizim yaptığımız çalışmaya dahil edilen 12 hastanın hiç birinde fasiyal sinir paralizi ya da maksillar arter yaralanması, alıcı veya donör sahada enfeksiyon, seroma ya da dermoid kist oluşumu gibi komplikasyonlardan hiç biri görülmemiş olup, süturler tüm hastalarda 10- 14. günde alındı ve hiçbir hastada sütür bölgesinde açılma gözlenmemiştir. Hastaların ortalama hastanede kalış süresi $1,42 \pm 0,68$ gün olarak gerçekleştirilmiştir. 4. yıl takibinde 1 hasta

reankiloz sebebiyle tekrar opere edilmiştir (pre-operatif ağız açıklığı 20mm- post-operatif 34mm). Reankiloz sebebinin alınan anamnez sonucunda ağız açma egzersizlerini uygulamadığı öğrenilmiş ve reankiloz sebebinin bu kaynaklı olduğu düşünülmüştür.



6. SONUÇ

Temporomandibular eklem ankilozunun cerrahi tedavisinde otojen dermal yağ grefti uygulanmış hastalarda postoperatif morbiditenin, ağız açıklığının, ağrı düzeyinin, skar dokusunun ve hasta memnuniyetinin değerlendirilmesi amacıyla gerçekleştirmiş olduğumuz bu çalışmada elde ettiğimiz başlıca bulgular özetlenecek olursa:

- Hastalarda cinsiyet dağılımında, kadın hasta popülasyonunun erkek hasta popülasyonundan 3 kat fazla olduğu,
- Hastaların yaş ortalamasının ortalama $35,42 \pm 12,06$ olduğu,
- Çalışmaya dahil edilen 12 ankiloz hastasının etiyojisine bakıldığında, 7' sinde geçirilmiş travma, 3'ünde baş boyun bölgesinden alınan radyoterapiye bağlı, 1 hastada çocukluk döneminde geçirilmiş kulak enfeksiyonu kaynaklı ve son olarak 1 hastada ise romatoid artrite bağlı ankiloz olduğu kaydedildi.
- Hastaların ankiloz türü değerlendirildiğinde 4'ü fibröz, 3'ü fibroosseöz ve 5'i ise osseöz olarak tespit edildi. Topazian sınıflamasına göre hastaların %64,3'si stage 1, %21,4'u stage 2 ve %14,3'si stage 3 olarak değerlendirildi. Sawhney sınıflamasına göre ise hastaların %35,7 tip 1, %28,6 tip 2 ve %28,6 tip 3 ve %7,1'i tip 4 olarak değerlendirildi
- Operasyon sonrası ortalama hastanede yatış sürelerinin $1,42 \pm 0,68$ gün olduğu,
- Tüm hastalarda her iki operasyon bölgesinde süturların alınma süresinin 10-14 gün arasında olduğu ve hiç bir hastada sütur bölgesinde açılma olmadığı,
- Hastaların takip süresinin ortalama $3,08 \pm 1,38$ yıl olarak tespit edildi.
- Hastalara uygulanan operasyon %83,3'ü unilateral, %16,7'si ise bilateral olarak uygulandı. Hastaların %33,3'üne çift taraflı koronidektomi uygulanırken %63,7'sine uygulanmadı. Hastalardan 3'üne ise kondiler yeniden şekillendirme uygulandı.
- Hastalarda temporomandibular eklemde post-operatif ağrı değerlendirildiğinde; %33,3'ünde 7-14 gün arası, %25'inde 3-5 gün arası, yine %25'inde 14 gün üzerinde ve %16,7'sinde ise 5-7 gün arasında olduğu tespit edildi. Dermal yağ greft bölgesinde ise hastaların %91,7'sinde 1-3 gün arasında, %8,3'ünde ise 7-14 gün arasında ağrının tamamen geçtiği rapor edildi.
- Hastalarda ağız açma egzersizleri fizik tedavi uygulama süresi ortalaması $2,83 \pm 1,27$ ay olarak tespit edildi. Temporomandibular eklem ve dermal yağ greft bölgesinde hiçbir hastada kalıcı ağrı gözlenmedi.

- Hastalarda 2. gün VAS $4,33\pm 1,15$ olarak tespit edildi. Hastalarda VAS ayrıntılı olarak değerlendirildiğinde; %66,7'sinde belirgin ağrı var, %25'inde dayanılmaz ağrı var ve %8,3'ünde az ağrı veriyor şeklinde tespit edildi (Çizelge 5). Hastalarda 1. hafta VAS $2,83\pm 1,03$ olarak tespit edildi. Hastalarda VAS ayrıntılı olarak değerlendirildiğinde; %58,3'ünde az ağrı, %41,7'sinde belirgin ağrı var şeklinde tespit edildi. Hastalarda 6. ay VAS $1,50\pm 1,24$ olarak tespit edildi. Hastalarda VAS ayrıntılı olarak değerlendirildiğinde; %33,4'ünde ağrı yok, %58,3'ünde az ağrı, %8,3'ünde belirgin ağrı var şeklinde tespit edildi.
- Hastalarda güncel VAS $1,83\pm 1,59$ olarak tespit edildi. Hastalarda VAS ayrıntılı olarak değerlendirildiğinde; %25'inde ağrı yok, %66,7'sinde az ağrı, %8,3'ünde belirgin ağrı var şeklinde tespit edildi. Tüm hastalar ameliyattan memnun olduğunu ve bu ameliyatı önerebileceklerini belirtmişlerdir.
- Temporomandibular eklem bölgesi skar rengi tüm hastalarda doku renginde tespit edildi. Dermal yağ greft bölgesi skar rengi ayrıntılı olarak değerlendirildiğinde; %75'inde doku rengi, %16,7'sinde koyu renk ve %8,3'ünde açık renk olarak tespit edildi. Temporomandibular eklem bölgesi ve dermal yağ grefti bölgesi skar görünümü tüm hastalarda normal olarak değerlendirildi. Temporomandibular eklem bölgesi ve dermal yağ greft bölgesi skar yeri yumuşak olarak tespit edildi.
- Hastalar skar görünümünü değerlendirdiğinde $2,08\pm 1,38$ ortalama puan verdikleri görüldü. Cerrahlar ise skar görünümünü değerlendirdiğinde $1,58\pm 1,00$ ortalama puan verdikleri belirlendi.
- Ameliyat öncesi ağız açıklığı ortalama $8,17\pm 6,72$ mm olarak ölçüldü. Ameliyat sonrası ağız açıklığı ise ortalama $29,58\pm 5,68$ mm olarak ölçüldü. Ameliyat sonrası ağız açıklığı ameliyat öncesine göre anlamlı olarak artmış bulundu ($p<0,001$)
- Opere edilen 14 eklemde yalnızca 1 tanesinde reankiloz görüldü. Hastaların hiç birinde fasiyal sinir paralizi ya da maksillar arter yaralanması, alıcı veya donör sahada enfeksiyon, seroma ya da dermoid kist oluşumu gibi komplikasyonlar görülmedi.

Temporomandibular eklem ankilozunda, doğru teşhis konulabilmesi ve semptomların giderilmesi amaç edinilerek hastaya göre tedavi planı oluşturulmalıdır. Tüm bu bulgular ışığında otojen dermal yağ grefti uygulamasının, yeterli miktarda greft elde edilebilmesine imkan vermesi, intra-artiküler fibrozis ve kalsifikasyonu yani reankilozun önlenmesine yüksek oranda başarılı olması, maliyetinin olmaması, kolay ulaşılabilir olması ve komplikasyon riskinin düşük olması sebebiyle avantajlı görülmektedir. Temporomandibular

eklem ankilozunun tedavisinde kullanımının, klinik açıdan da belirgin bir morbiditeye neden olmadığı, semptomları azalttığı, fonksiyon kaybını geri kazandırarak yaşam kalitesini yüksek oranda arttırdığı da göz önünde bulundurularak, tedavide başarılı ve uygulanabilir bir yöntem olduğu görülmektedir.





KAYNAKLAR

1. Bumann, A., and Lotzmann, U. (2002). *TMJ disorders and orofacial pain: the role of dentistry in a multidisciplinary diagnostic approach*. Stuttgart, Germany: Thieme, 54-89.
2. Dimitroulis, G. (2011). Temporomandibular joint surgery: what does it mean to the dental practitioner? *Australian Dental Journal*, 56(3), 257-264.
3. Roychoudhury, A., Parkash, H., and Trikha, A. (1999). Functional restoration by gap arthroplasty in temporomandibular joint ankylosis: a report of 50 cases. *Oral Surg Oral Med Oral Pathol Oral Radiol Endod*, 87(2), 166-169.
4. Embree, M. C., Iwaoka, G. M., Kong, D., Martin, B. N., Patel, R. K., Lee, A. H., and Mao, J. J. (2015). Soft tissue ossification and condylar cartilage degeneration following TMJ disc perforation in a rabbit pilot study. *Osteoarthritis and Cartilage*, 23(4), 629-639.
5. Smith, J. A., Sandler, N. A., Ozaki, W. H., and Braun, T. W. (1999). Subjective and objective assessment of the temporalis myofascial flap in previously operated temporomandibular joints. *Journal of oral and Maxillofacial Surgery*, 57(9), 1058-1065.
6. Moorthy, A. P., and Finch, L. D. (1983). Interpositional arthroplasty for ankylosis of the temporomandibular joint. *Oral Surgery, Oral Medicine, Oral Pathology*, 55(6), 545-552.
7. Balestreri, L., Canzonieri, V., Innocente, R., Cattelan, A., and Perin, T. (1997). Temporomandibular joint metastasis from rectal carcinoma: CT findings before and after radiotherapy. A case report. *Tumori Journal*, 83(3), 718-720.
8. Badel, T., Marotti, M. (1995). Temporomandibular disorders and occlusion. *Acta Clinica Croatica*, 51(3) 419-424
9. Pu, L. L., Coleman, S. R., Cui, X., Ferguson Jr, R. E., and Vasconez, H. C. (2008). Autologous fat grafts harvested and refined by the Coleman technique: a comparative study. *Plastic and Reconstructive Surgery*, 122(3), 932-937.
10. Duymuş, Z. Y. (2017). Stomatognatik sistem rahatsızlıkları (stomatognatik bölgenin istemsiz hareketleri) ve splint kullanımı. *Türkiye Klinikleri Protetik Diş Tedavisi-Özel Konular*, 3(1), 22-29.
11. Aksoy, S., ve Orhan, K. (2010). Temporomandibular eklemin disk deplasmanları. *Gazi Üniversitesi Diş Hekimliği Fakültesi Dergisi*, 27(1), 65-73.
12. Precheur, H. V. (2004). *Peterson's principles of oral and maxillofacial surgery*, Michael Miloro, Peter E. Larsen, GE Ghali, Peter D. Waite (Eds.), BC Decker, Inc., Hamilton (Canada) and London (UK), 1502.

13. Dolwick, M.F. (1997). The role of temporomandibular joint surgery in the treatment of patients with internal derangement. *Oral Surgery, Oral Medicine, Oral Pathology, Oral Radiology, and Endodontology*, 83(1), 150-155.
14. Stegenga, B., de Bont, L. G., and Boering, G. (1989). Osteoarthritis as the cause of craniomandibular pain and dysfunction: a unifying concept. *Journal of Oral and Maxillofacial Surgery*, 47(3), 249-256.
15. Bourbon, B., (1995). *Craniomandibular examination and treatment. Saunders Manuel of Physical Therapy Practice*. Philadelphia: WB Saunders Co, 669-715.
16. Odabaş, B., ve Arslan, S. G. (2008). Temporomandibular eklem anatomisi ve rahatsızlıkları. *Dicle Tıp Dergisi*, 35(1), 77-85.
17. Rayne, J. (1987). Functional anatomy of the temporomandibular joint. *British Journal of Oral and Maxillofacial Surgery*, 25(2), 92-99.
18. Dijkgraaf, L. C., de Bont, L. G., Boering, G., and Liem, R. S. (1996). Structure of the normal synovial membrane of the temporomandibular joint. Temporomandibular joint osteoarthritis and crystal deposition diseases: structure and pathogenesis, *Journal of Oral Maxillofacial Surgery*, 54, 45.
19. Laskin, D. M. (2017). Temporomandibular joint pain, in Kelley and Firestein's Textbook of Rheumatology. *Elsevier*, 756-767.
20. Laskin, D. M. (1978). Role of the meniscus in the etiology of post-traumatic temporomandibular joint ankylosis. *International Journal of Oral Surgery*, 7(4), 340-345.
21. Okeson, J. P. (1985) *Functional anatomy and biomechanics of the masticatory system*. Fundamentals of occlusion and temporomandibular disorders, London: Mosby International Lynton House, 3-25.
22. Yaltrık, M., Palancıoğlu, A., Koray, M., ve Turgut, C. T. (2017). Temporomandibular eklem bozuklukları ve teşhisi. *7tepe Klinik*, 13(2), 43-50.
23. Aksoy, C. (2000). *Temporomandibular Ağrı Ve Disfonksiyon. Fiziksel Tıp ve Rehabilitasyon*, Ankara: Güneş Tıp Kitabevi, 1391-1425.
24. Ash, M. (1986). Current concepts in the aetiology, diagnosis and treatment of TMJ and muscle dysfunction. *Journal of Oral Rehabilitation*, 13(1), 1-20.
25. EW, A. (1998). *NM'S Klinik Anatomi*. (3. Baskı). İstanbul: Nobel Tıp Kitabevi, 19-56.
26. Başaran, M. (2018). *Manyetik rezonans görüntülemeye disk deplasmanı saptanan hastalarda temporomandibular eklem yapılarının morfolojik, morfometrik ve hacimsel ölçümlerinin değerlendirilmesi*, Yayınlanmamış Uzmanlık Tezi, Süleyman Demirel Üniversitesi Diş Hekimliği Fakültesi, Isparta.
27. Esmaelinejad, M. and Sohrabi, M. (2018). *Surgical approaches to the temporomandibular joint*. Temporomandibular Joint Pathology: Current Approaches and Understanding, 185.

28. Cooper, B. C. and Lucente, F. (1989). *Cranio-mandibular disorders*, in *Management of facial, head and neck pain*. Saunders, Philadelphia, PA, 153-254.
29. Lockerman, L. (2002). *Temporomandibular joint disorders*. Essential of Physical Medicine and Rehabilitation. Editör: Frontera WR, Silver JK. Philadelphia, 9, 44-49.
30. Rothbart, P. and Gale, G. (2001). Cranio-cervical pain: Medical management. *The Cranio-cervical syndrome, mechanisms, assessment and treatment*, 155-60.
31. Karan, A., ve Aksoy, C. (2004). *Temporomandibular eklem rehabilitasyonu. Tıbbi Rehabilitasyon*. İstanbul: Nobel Kitabevi, 1061-1079.
32. Glaros, A. (2000). *Emotional factors in temporomandibular joint disorders*. Journal (Indiana Dental Association), 79(4), 20-23.
33. Adlam, D. (1998). *Temporomandibular pain syndrome*. London: Mosby International Lynton House, 4(13), 1-6.
34. Karan, A. (2010). Temporomandibular Eklem Rahatsızlıklarında Semptom ve Bulgular ile Genel Değerlendirme. *Turkish Journal of Physical Medicine & Rehabilitation/Turkiye Fiziksel Tıp ve Rehabilitasyon Dergisi*, 56(1), 11-14.
35. Okeson, J. P. (2019). *Management of temporomandibular disorders and occlusion-E-book*. Elsevier Health Sciences, 324-372.
36. Smolka, W., Yanai, C., Smolka, K., and Iizuka, T. (2008). Efficiency of arthroscopic lysis and lavage for internal derangement of the temporomandibular joint correlated with Wilkes classification. *Oral Surgery, Oral Medicine, Oral Pathology, Oral Radiology, and Endodontology*, 106(3), 317-323.
37. Yengin, E. (2000). *Temporomandibular rahatsızlıklarda teşhis ve tedavi*. İstanbul: Dilek Matbaacılık, 14-22.
38. Hekimoğlu, C., Akpınar, İ., ve Hersek, N. (1996). *Temporomandibular Eklemde Sublüksasyon. K.B.B ve Baş Boyun Cerrahisi Dergisi*, 4, 96-98.
39. Miller, G.A. and Murphy, E. J. (1976). External pterygoid myotomy for recurrent mandibular dislocation: Review of the literature and report of a case. *Oral Surgery, Oral Medicine, Oral Pathology*, 42(6), 705-716.
40. Manfredini, D. and Nardini, L. (2010). *Current concepts on temporomandibular disorders*. Berlin: Quintessence Publishing, 25-39.
41. Topazian, R. (1964). Etiology of ankylosis of temporomandibular joint: analysis of 44 cases. *Journal of Oral Surgery, Anesthesia, and Hospital Dental Service*, 22, 227-233.
42. Faerber, T.H., R.L. Ennis, and Allen, G.A. (1990). Temporomandibular joint ankylosis following mastoiditis: report of a case. *Journal of Oral and Maxillofacial Surgery*, 48(8), 866-870.
43. Perrott, D. H., and Kaban, L. B. (1994). Temporomandibular joint ankylosis in children. *Oral and Maxillofacial Surgery Clinics of North America*, 6(1), 187-196.

44. Kaban, L. B., Perrott, D. H., and Fisher, K. (1990). A protocol for management of temporomandibular joint ankylosis. *Journal of Oral and Maxillofacial Surgery*, 48(11), 1145-1151.
45. Das, U. M., Keerthi, R., Ashwin, D. P., VenkataSubramanian, R., Reddy, D., and Shiggaon, N. (2009). Ankylosis of temporomandibular joint in children. *Journal of Indian Society of Pedodontics and Preventive Dentistry*, 27(2), 116.
46. Sawhney, C. P. (1986). Bony ankylosis of the temporomandibular joint: follow-up of 70 patients treated with arthroplasty and acrylic spacer interposition. *Plastic and Reconstructive Surgery*, 77(1), 29-40.
47. He, D., Yang, C., Chen, M., Zhang, X., Qiu, Y., Yang, X., ... & Fang, B. (2011). Traumatic temporomandibular joint ankylosis: our classification and treatment experience. *Journal of Oral and Maxillofacial Surgery*, 69(6), 1600-1607.
48. Abouelhuda, A.M., (2018) Non-invasive different modalities of treatment for temporomandibular disorders: review of literature. *Journal of the Korean Association of Oral and Maxillofacial Surgeons*, 44(2), 43.
49. Dym, H. and Israel, H. (2012). Diagnosis and treatment of temporomandibular disorders. *Dental Clinics*, 56(1), 149-161.
50. Kalamir, A., Bonello, R., Graham, P., Vitiello, A. L., and Pollard, H. (2012). Intraoral myofascial therapy for chronic myogenous temporomandibular disorder: A randomized controlled trial. *Journal of Manipulative and Physiological Therapeutics*, 35(1), 26-37.
51. Dolwick, M. F. (2007). Temporomandibular joint surgery for internal derangement. *Dental Clinics*, 51(1), 195-208.
52. Miloro, M. and Henriksen, B. (2010). Discectomy as the primary surgical option for internal derangement of the temporomandibular joint. *Journal of Oral and Maxillofacial Surgery*, 68(4), 782-789.
53. Ma, J., Liang, L., Jiang, H., and Gu, B. (2015). Gap arthroplasty versus interpositional arthroplasty for temporomandibular joint ankylosis: A meta-analysis, *PLoS One*, 10(5), e0127652.
54. Gupta, H., Tandon, P., Kumar, D., Sinha, V. P., Gupta, S., Mehra, H., and Singh, J. (2014). Role of coronoidectomy in increasing mouth opening. *National Journal of Maxillofacial Surgery*, 5(1), 23.
55. Tuncel, U. and Ozgenel, G. (2011). Use of human amniotic membrane as an interpositional material in treatment of temporomandibular joint ankylosis. *Journal of Oral and Maxillofacial Surgery*, 69(6), 58-66.
56. Aydın, Ü. (2015) Temporomandibular eklem osteoartriti: olgu bildirimi. *Acta Odontologica Turcica*, 32(1), 26-30.

57. Özden, M. and Savaş, S., Çocuk ve Genç Yetişkinlerde Temporomandibular Bozuklukların Klinik Bulguları ve Tedavi Yaklaşımları: Literatür Derlemesi. *Ege Üniversitesi Dişhekimliği Fakültesi Dergisi*, 37(2), 66-74.
58. Sciubba, J.J. and Goldenberg, D. (2006). Oral complications of radiotherapy. *The lancet Oncology*, 7(2), 175-183.
59. Van Der Geer, S.J., Kamstra, J.I., Roodenburg, J.L., Van Leeuwen, M., Reintsema, H., Langendijk, J.A., and Dijkstra, P.U. (2016). Predictors for trismus in patients receiving radiotherapy. *Acta Oncologica*, 55(11), 1318-1323.
60. Wang, C.J., Huang E.Y., Hsu, H.C., Chen, H.C, Fang, F.M., and Hsiung, C.Y. (2005). The degree and time-course assessment of radiation-induced trismus occurring after radiotherapy for nasopharyngeal cancer. *The Laryngoscope*, 115(8), 1458-1460.
61. Şanivar, Z., Yıldız, K., Aslan, Y., And Yıldız, C., Temporomandibular Eklem Görüntüleme Yöntemleri. *Cumhuriyet Dental Journal*, 18(3), 294-299.
62. Wolford, L.M., Henry, C.H., Nikaiein, A., Newman, J.T., and Namey, T. (1995), The temporomandibular joint alloplastic implant problem. *Temporomandibular Disorders and Related Pain Conditions*, 4, 443-447.
63. Henry, C.H. and Wolford, L.M. (1993). Treatment outcomes for temporomandibular joint reconstruction after Proplast-Teflon implant failure. *Journal of Oral and Maxillofacial Surgery*, 51(4), 352-358.
64. Loveless, T.P., Bjornland, T., Dodson, T.B., and Keith, D.A. (2010). Efficacy of temporomandibular joint ankylosis surgical treatment. *Journal of Oral and Maxillofacial Surgery*, 68(6), 1276-1282.
65. Movahed, R. and Mercuri, L.G. (2015). Management of temporomandibular joint ankylosis. *Oral and Maxillofacial Surgery Clinics*, 27(1), 27-35.
66. Evans, G., Clark, N., and Manson, P.N. (1994). Technique for costochondral graft placement. *The Journal of Craniofacial Surgery*, 5(5), 340-343.
67. Snyder, C.C., Levine, G.A., And Dingman, D.L. (1971). Trial of a sternoclavicular whole joint graft as a substitute for the temporomandibular joint. *Plastic and Reconstructive Surgery*, 48(5), 447-452.
68. Danda, A. K., Ramkumar, S., and Chinnaswami, R. (2009). Comparison of gap arthroplasty with and without a temporalis muscle flap for the treatment of ankylosis. *Journal of Oral and Maxillofacial Surgery*. 67(7), 1425-1431.
69. Matsuura, H., Miyamoto, H., Ogi, N., Kurita, K., and Goss, A. N. (2001). The effect of gap arthroplasty on temporomandibular joint ankylosis: an experimental study. *International Journal of Oral and Maxillofacial Surgery*, 30(5), 431-437.
70. Çakarar, S., Isler, S.C., Yalcin, B.K., Diracoglu, D., Uzun, A., and Sitilci, T. (2018). Autogenous dermis-fat graft in temporomandibular joint ankylosis surgery. *Annals of Maxillofacial Surgery*, 8(1), 162.

71. Ferreira, J.N., Ko, C.-C., Myers, S., Swift, J., and Friction, J.R. (2008). Evaluation of surgically retrieved temporomandibular joint alloplastic implants: pilot study. *Journal of Oral and Maxillofacial Surgery*, 66(6), 1112-1124.
72. Dolwick, M.F. and Aufdemorte, T.B. (1985). Silicone-induced foreign body reaction and lymphadenopathy after temporomandibular joint arthroplasty. *Oral Surgery, oral Medicine, Oral Pathology*, 59(5), 449-452.
73. Ioannides, C. and Freihofer, H.P.M. (1988). Replacement of the damaged interarticular disc of the TMJ. *Journal of Cranio-Maxillofacial Surgery*, 16, 273-278.
74. Mercuri, L.G. and Giobbie-Hurder, A. (2004). Long-term outcomes after total alloplastic temporomandibular joint reconstruction following exposure to failed materials. *Journal of Oral and Maxillofacial Surgery*, 62(9), 1088-1096.
75. Mercuri, L. (2012). Alloplastic temporomandibular joint replacement: rationale for the use of custom devices. *International Journal of Oral and Maxillofacial Surgery*, 41(9), 1033-1040.
76. Machon, V., Hirjak, D., Beno, M., and Foltan, R. (2012). Total alloplastic temporomandibular joint replacement: the Czech-Slovak initial experience. *International Journal of Oral and Maxillofacial Surgery*, 41(4), 514-517.
77. Pitta, M.C. and Wolford, L.M. (2001). Use of acrylic spheres as spacers in staged temporomandibular joint surgery. *Journal of Oral and Maxillofacial Surgery*, 59(6), 704-706.
78. Wolford, L.M., Mercuri, L.G., Schneiderman, E.D., Movahed, R., and Allen, W. (2015). Twenty-year follow-up study on a patient-fitted temporomandibular joint prosthesis: the Techmedica/TMJ Concepts device. *Journal of Oral and Maxillofacial Surgery*, 73(5), 952-960.
79. Mercuri, L.G., Edibam, N.R., and Giobbie-Hurder, A. (2007). Fourteen-year follow-up of a patient-fitted total temporomandibular joint reconstruction system. *Journal of Oral and Maxillofacial Surgery*, 65(6), 1140-1148.
80. Dimitroulis, G. (2004). The interpositional dermis-fat graft in the management of temporomandibular joint ankylosis. *International journal of Oral and Maxillofacial Surgery*, 33(8), 755-760.
81. Dimitroulis, G., Slavin, J., and Morrison, W. (2011). Histological fate of abdominal dermis-fat grafts implanted in the temporomandibular joint of the rabbit following condylectomy. *International Journal of Oral and Maxillofacial Surgery*, 40(2), 177-183.
82. Dimitroulis, G., Trost, N., and Morrison, W. (2008). The radiological fate of dermis-fat grafts in the human temporomandibular joint using magnetic resonance imaging. *International Journal of Oral and Maxillofacial Surgery*, 37(3), 249-254.
83. Wolford, L.M. and Karras, S.C. (1997). Autologous fat transplantation around temporomandibular joint total joint prostheses: preliminary treatment outcomes. *Journal of Oral and Maxillofacial Surgery*, 55(3), 245-251.

84. Mercuri, L.G., F.A. Ali, and Woolson, R. (2008). Outcomes of total alloplastic replacement with periarticular autogenous fat grafting for management of reankylosis of the temporomandibular joint. *Journal of Oral and Maxillofacial Surgery*, 66(9), 1794-1803.
85. Dimitroulis, G. (2005). The use of dermis grafts after discectomy for internal derangement of the temporomandibular joint. *Journal of Oral and Maxillofacial Surgery*, 63(2), 173-178.
86. Emekli, U., Tuncer, S., Kesim, S.N., Arıncı, A., Koldaş, T., and Görgün, B. (1996). Temporomandibuler eklem ankilozunun kostokondral greftle rekonstrüksiyonu. *Türk Plastik, Rekonstrüktif ve Estetik Cerrahi Dergisi*, 4(2), 69-75.
87. Wolford, L.M., Cottrell, D.A., and Henry, C. (1994). Sternoclavicular grafts for temporomandibular joint reconstruction. *Journal of Oral and Maxillofacial Surgery*, 52(2), 119-128.
88. Su-Gwan, K. (2001). Treatment of temporomandibular joint ankylosis with temporalis muscle and fascia flap. *International Journal of Oral and Maxillofacial Surgery*, 30(3), 189-193.
89. Al-Moraissi, E., El-Sharkawy, T., Mounair, R., and El-Ghareeb, T. (2015). A systematic review and meta-analysis of the clinical outcomes for various surgical modalities in the management of temporomandibular joint ankylosis. *International Journal of Oral and Maxillofacial Surgery*, 44(4), 470-482.
90. Kundra, P., Vasudevan, A., and Ravishankar, M. (2006). Video assisted fiberoptic intubation for temporomandibular ankylosis. *Pediatric Anesthesia*, 16(4), 458-461.
91. Vas, L. and Sawant, P. (2001). A review of anaesthetic technique in 15 paediatric patients with temporomandibular joint ankylosis. *Pediatric Anesthesia*, 11(2), 237-244.
92. Biswas, B., Bhattacharyya, P., Joshi, S., Tuladhar, U., and Baniwal, S. (2005). Fluoroscope-aided retrograde placement of guide wire for tracheal intubation in patients with limited mouth opening. *British Journal of Anaesthesia*, 94(1), 128-131.
93. Peterson, L. J. (2012). *Peterson's principles of oral and maxillofacial surgery*, PMPH-USA, 1.
94. Kaplan, A. S. and Assael, L. A. (1991). *Temporomandibular disorders: Diagnosis and treatment*. Philadelphia: Saunders Company, 312-336.
95. Kreutziger, K.L. (1984). Surgery of the temporomandibular joint. I. Surgical anatomy and surgical incisions. *Oral Surgery, Oral Medicine, oral Pathology*, 58(6), 637-646.
96. Weinberg, S. and Kryshchuk, B. (1992). Facial nerve function following temporomandibular joint surgery using the preauricular approach. *Journal of Oral and Maxillofacial Surgery*, 50(10), 1048-1051.

97. Andrade, N., Kalra, R., and Shetye, S. (2012). New protocol to prevent TMJ reankylosis and potentially life threatening complications in triad patients. *International journal of oral and Maxillofacial Surgery*, 41(12), 1495-1500.
98. Hawker, G.A., Mian, S., Kendzerska, T., and French, M. (2011). Measures of adult pain: Visual analog scale for pain (vas pain), numeric rating scale for pain (nrs pain), mcgill pain questionnaire (mpq), short-form mcgill pain questionnaire (sf-mpq), chronic pain grade scale (cpgs), short form-36 bodily pain scale (sf-36 bps), and measure of intermittent and constant osteoarthritis pain (icoap). *Arthritis Care & Research*, 63(11), 240-252.
99. Eraslan, R. and Kılıç, K. (2020). Temporomandibular eklem iç düzensizliğinin cinsiyet, yaş, eğitim durumu, iş durumu ve medeni durum ile ilişkisinin incelenmesi. *Selcuk Dental Journal*, (246-251)
100. Rahman, S.A., Rahman, T., Hashmi, G.S., Ahmed, S.S., Ansari, M.K., and Sami, A. (2020). A Clinical and Radiological Investigation of the Use of Dermal Fat Graft as an Interpositional Material in Temporomandibular Joint Ankylosis Surgery. *Craniofacial Trauma & Reconstruction*, 13(1), 53-58.
101. Özcivelek Mersin, T., Basmacı, F., and Latifoğlu, S. (2020). Temporomandibular eklem düzensizliği hastalarının teşhis ve tedavilerinin demografik özelliklerine göre incelenmesi. *Türkiye Klinikleri. Dishekimliği Bilimleri Dergisi*, 26(1), 58-66.
102. Bağış, B., Ayaz, E.A., Turgut, S., Durkan, R., and Özcan, M. (2012). Gender difference in prevalence of signs and symptoms of temporomandibular joint disorders: a retrospective study on 243 consecutive patients. *International journal of medical sciences*, 9(7), 539-544.
103. Çakır Özkan, N. and Özkan, F. (2011). The relationship of temporomandibular disorders with headaches: a retrospective analysis. *Ağrı dergisi*, 23(1), 13-17.
104. Kang, S.-C., Lee, D.-G., Choi, J.-H., Kim, S., Kim, Y.-K., and Ahn, H.-J. (2007). Association between estrogen receptor polymorphism and pain susceptibility in female temporomandibular joint osteoarthritis patients. *International journal of oral and maxillofacial surgery*, 36(5), 391-394.
105. Allen, A.L. and McCarron, K.E. (2005). Estrogen increases nociception-evoked brain-derived neurotrophic factor gene expression in the female rat. *Neuroendocrinology*, 81(3), 193-199.
106. Berger, M., Szalewski, L., Bakalczuk, M., Bakalczuk, G., Bakalczuk, S., and Szkutnik, J. (2015). Association between estrogen levels and temporomandibular disorders: a systematic literature review. *Przegląd menopauzalny= Menopause review*, 14(4), 260-270.
107. Ivković, N., Racic, M., Lecic, R., Bozovic, D., and Kulic, M. (2018). Relationship Between Symptoms of Temporomandibular Disorders and Estrogen Levels in Women with Different Menstrual Status. *Journal of Oral & Facial Pain & Headache*, 32(2).

108. Valentini, V., Vetrano, S., Agrillo, A., Torroni, A., Fabiani, F., and Iannetti, G. (2002). Surgical treatment of TMJ ankylosis: our experience (60 cases). *Journal of Craniofacial Surgery*, 13(1), 59-67.
109. Güven, O. (2000). A clinical study on temporomandibular joint ankylosis. *Auris Nasus Larynx*, 27(1), 27-33.
110. Chidzonga, M. (1999). Temporomandibular joint ankylosis: review of thirty-two cases. *British Journal of Oral and Maxillofacial Surgery*, 37(2), 123-126.
111. Manganello-Souza, Mariani, L. and P. (2003). Temporomandibular joint ankylosis: report of 14 cases. *International Journal of Oral and Maxillofacial Surgery*, 32(1), 24-29.
112. Lee, S.M., Baek, J.-A., and Kim, Y. (2019). Ankylosis of the coronoid process to the zygomatic bone: a case report and review of the literature. *Journal of Oral and Maxillofacial Surgery*, 77(6), 1230.e1-1230.e11.
113. Dijkstra, P., Kalk, W., and Roodenburg, J. (2004). Trismus in head and neck oncology: a systematic review. *Oral Oncology*, 40(9)879-889.
114. Wetzels, J.W.G., Merckx, M.A., Haan, A.F., Koole, R., and Speksnijder, C.M. (2014). Maximum mouth opening and trismus in 143 patients treated for oral cancer: a 1-year prospective study. *Head & Neck*, 36(12), 1754-1762.
115. Sakai, S.I., Kubo, T., Mori, N., Itoh, M., Miyaguchi, M., Kitaoku, S., Sakata, Y., and Fuchihata, H. (1988). A study of the late effects of radiotherapy and operation on patients with maxillary cancer: a survey more than 10 years after initial treatment. *Cancer*, 62(10), 2114-2117.
116. Steiner, F., Evans, J., Marsh, R., Rigby, P., James, S., Sutherland, K., Wickens, R., Nedev, N., Kelly, B., and Tan, S. (2015). Mouth opening and trismus in patients undergoing curative treatment for head and neck cancer. *International Journal of Oral and Maxillofacial Surgery*, 44(3), 292-296.
117. Agarwal, P., Kumar, H.S., and Rai, K.K. (2016). Trismus in oral cancer patients undergoing surgery and radiotherapy. *Journal of oral Biology and Craniofacial Research*, 6, 9-13.
118. Weber, C., Dommerich, S., Pau, H.W., and Kramp, B. (2010). Limited mouth opening after primary therapy of head and neck cancer. *Oral and Maxillofacial Surgery*, 14(3), 169-173.
119. Takaishi, M., Kurita, K., Hatano, Y., Matsuura, H., Borg, M., and Goss, N.A. (2010). Effects of postoperative radiotherapy for temporomandibular joint ankylosis after gap arthroplasty: an animal study using sheep. *Journal of Oral and Maxillofacial Surgery*, 68(8), 1763-1769.
120. Chossegros, C., Guyot, L., Cheynet, F., Blanc, J., and Cannoni, P. (1999). Full-thickness skin graft interposition after temporomandibular joint ankylosis surgery: A study of 31 cases. *International Journal of Oral and Maxillofacial Surgery*, 28(5), 330-334.

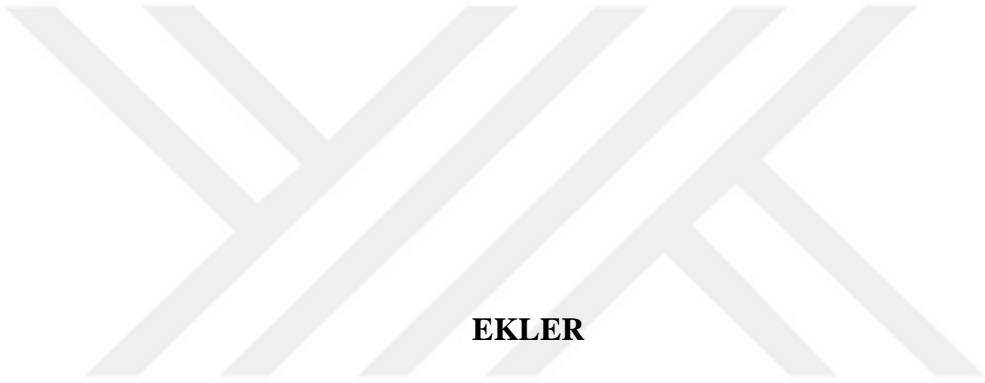121. Clauser, L.C., Consorti, G., Elia, G., Tieghi, R., and Galiè, M. (2014). Management of temporomandibular joint reankylosis in syndromic patients corrected with joint prostheses: surgical and rehabilitation protocols. *Craniomaxillofacial trauma & reconstruction*, 7(1), 71-77.
122. Singh, V., Dhingra, R., and Bhagol, A. (2012). Prospective analysis of temporomandibular joint reconstruction in ankylosis with sternoclavicular graft and buccal fat pad lining. *Journal of Oral and Maxillofacial Surgery*, 70(4), 997-1006.
123. Keller, E.E., Baltali, E., Liang, X., Zhao, K., Huebner, M., and An, K.-N. (2012). Temporomandibular custom hemijoint replacement prosthesis: prospective clinical and kinematic study. *Journal of Oral and Maxillofacial Surgery*, 70(2), 276-288.
124. Yu, H., Shen, G., Zhang, S., Wang, X., Wang, C., and Lin, Y. (2009). Navigation-guided gap arthroplasty in the treatment of temporomandibular joint ankylosis. *International Journal of Oral and Maxillofacial Surgery*, 38(10), 1030-1035.
125. Roychoudhury, A., Parkash, H., and Trikha, A. (1999). Functional restoration by gap arthroplasty in temporomandibular joint ankylosis: a report of 50 cases. *Oral Surgery, Oral Medicine, Oral Pathology, Oral Radiology, and Endodontology*, 87(2), 166-169.
126. Do Egito Vasconcelos, B.C., Bessa-Nogueira, R.V., and Cypriano, R.V. (2006). Treatment of temporomandibular joint ankylosis by gap arthroplasty. *Medicina Oral Patologia Oral Cirurgia Bucal*, 11, E66-9.
127. Babu, L., Jain, M.K., Ramesh, C., and Vinayaka, N. (2013). Is aggressive gap arthroplasty essential in the management of temporomandibular joint ankylosis?—a prospective clinical study of 15 cases. *British Journal of Oral and Maxillofacial Surgery*, 51(6), 473-478.
128. Okçu, U.M. (2020). *TME Ankiloz Çeşitleri ve Tedavileri*. Yayımlanmamış Doktora Tezi, İstanbul Üniversitesi Sağlık Bilimleri Enstitüsü, İstanbul.
129. Katsnelson, A., Markiewicz, M.R., Keith, D.A., and Dodson, T.B. (2012). Operative management of temporomandibular joint ankylosis: a systematic review and meta-analysis. *Journal of oral and maxillofacial surgery*, 70(3), 531-536.
130. Singh, V., Dhingra, R., Sharma, B., Bhagol, A., and Kumar, P. (2011). Retrospective analysis of use of buccal fat pad as an interpositional graft in temporomandibular joint ankylosis: preliminary study. *Journal of Oral and Maxillofacial Surgery*, 69(10), 2530-2536.
131. Topazian, R.G. (2001). Gap versus interposition arthroplasty for ankylosis of the temporomandibular joint. *Oral surgery, Oral Medicine, Oral Pathology, Oral Radiology, and Endodontics*, 91(4), 388-389.
132. Yılmaz, O., Cezairli, B., And Çandırli, C. (2018). Total alloplastik temporomandibular eklem protezi etrafında gelişen heterotopik ossifikasyonun tedavisi: olgu bildiri. *Acta Odontologica Turcica*, 35(3), 87-91.

133. Matukas, Lachner, V.J. and J. (1990). The use of autologous auricular cartilage for temporomandibular joint disc replacement: A preliminary report. *Journal of Oral and Maxillofacial Surgery*, 48(4), 348-353.
134. Sandler, N.A., Macmillan, C., Buckley, M.J., and Barnes, L. (1997). Histologic and histochemical changes in failed auricular cartilage grafts used for a temporomandibular joint disc replacement: a report of three cases and review of the literature. *Journal of Oral and Maxillofacial Surgery*, 55(9), 1014-1019.
135. Takatsuka, S., Narinobou, M., Nakagawa, K., and Yamamoto, E. (1996). Histologic evaluation of auricular cartilage grafts after discectomy in the rabbit craniomandibular joint. *Journal of Oral and Maxillofacial Surgery*, 54(10), 1216-1225.
136. Yih, W.-Y., Zysset, M., and Merrill, R.G. (1992). Histologic study of the fate of autogenous auricular cartilage grafts in the human temporomandibular joint. *Journal of Oral and Maxillofacial Surgery*, 50(9), 964-967.
137. Mercuri, L.G. (1999). Considering Total Temporomandibular Joint Replacement. *The Journal of Craniomandibular & Sleep Practice*, 17(1), 44-48.
138. Selbong, U., Rashidi, R., and Sidebottom, A. (2016). Management of recurrent heterotopic ossification around total alloplastic temporomandibular joint replacement. *International Journal of Oral and Maxillofacial Surgery*, 45(10), 1234-1236.
139. Guarda-Nardini, L., Manfredini, D., Olivo, M., and Ferronato, G. (2014). Long-term symptoms onset and heterotopic bone formation around a total temporomandibular joint prosthesis: a case report. *Journal of Oral & Maxillofacial Research*, 5(1), e6.
140. Hu, Y., Zhang, L., He, D., Yang, C., Chen, M., Zhang, S., Li, H., and Ellis, III E. (2017). Simultaneous treatment of temporomandibular joint ankylosis with severe mandibular deficiency by standard TMJ prosthesis. *Scientific Reports* 7(1), 1-9.
141. Blair, V. (1914). Operative treatment of ankylosis of the mandible. *Surgery Gynecology Obstetrics*, 19, 436-438.
142. Murphy, J. B. (1914). Arthroplasty for intra-articular bony and fibrous ankylosis of temporomandibular articulation: report of nine cases. *Journal of the American Medical Association*, 62(23), 1783-1794.
143. Wolford, L., Movahed, R., Teschke, M., Fimmers, R., Havard, D., and Schneiderman, E. (2016). Temporomandibular joint ankylosis can be successfully treated with TMJ Concepts patient-fitted total joint prosthesis and autogenous fat grafts. *Journal of Oral and Maxillofacial Surgery*, 74(6), 1215-1227.
144. Mercuri, L. and Saltzman, B. (2017). Acquired heterotopic ossification in alloplastic joint replacement. *International Journal of Oral & Maxillofacial Surgery*, 46, 1562-1568.
145. Wolford, L.M. (2010). Autologous fat grafts placed around temporomandibular joint (TMJ) total joint prostheses to prevent heterotopic bone, in Autologous fat transfer. *Springer*, 361-382.

146. Omura, S. and Fujita K. (1996). Modification of the temporalis muscle and fascia flap for the management of ankylosis of the temporomandibular joint. *Journal of Oral and Maxillofacial Surgery*, 54(6), 794-796.
147. Feinberg, S.E. and Larsen, P.E. (1989). The use of a pedicled temporalis muscle-pericranial flap for replacement of the TMJ disc: preliminary report. *Journal of Oral and Maxillofacial Surgery*, 47(2), 142-146.
148. Candirli, C., Taskesen F., And Dayisoğlu E. (2014). Surgical Management Of Temporomandibular Joint Ankylosis: Initial Experiences. *Cumhuriyet Dental Journal*, 17(1), 1-6.
149. Emekli, U., Tuncer, S., Kesim, S.N., Arıncı, A., Koldaş, T., and Görgün, B. (2015). Temporomandibuler eklem ankilozunun kostokondral greftle rekonstrüksiyonu. *Türk Plastik Rekonstrüktif ve Estetik Cerrahi Dergisi*, 4(2).
150. Kaban, L. B., Perrott, D. H., and Fisher, K. (1990). A protocol for management of temporomandibular joint ankylosis. *Journal of Oral and Maxillofacial Surgery*, 48(11), 1145-1151.
151. Dimitroulis, G. (2010). *The use of abdominal dermis-fat grafts in the surgical reconstruction of the temporomandibular joint following discectomy*. Unpublished PhD Thesis, Melbourne Medical School, Melbourne.
152. Miloro, M., Ghali, G. E., Larsen, P.E. and Waite, P. D. (2004). *Peterson's Principles of Oral and Maxillofacial Surgery*. 2nd Edition, BC Decker Inc., Hamilton, London, 1, 583.
153. Aydın, Y., Güzel, M. Z., ve Çınar, C. (2001). Kondilektomi ve silikon interpozisyonu ile tedavi edilen 32 çene ankilozunun uzun takip sonuçları. *Cerrahpaşa Tıp Dergisi*, 32(2), 105-111.
154. Oh, D., Kim, K., and Lee, G. (2002). The effect of physiotherapy on post-temporomandibular joint surgery patients. *Journal of Oral Rehabilitation*, 29(5), 441-446.
155. Çapan, N., Esmailzadeh, S., Karan, A., Dıracoğlu, D., Emekli, U., Yıldız, A., Baskent, A., and Aksoy, C. (2017). Effect of an early supervised rehabilitation programme compared with home-based exercise after temporomandibular joint condylar discopexy: a randomized controlled trial. *International Journal of Oral and Maxillofacial Surgery*, 46(3), 314-321.
156. De Meurechy, N.K., Loos, P.-J., and Mommaerts, M.Y. (2019). Postoperative physiotherapy after open temporomandibular joint surgery: A 3-step program. *Journal of Oral and Maxillofacial Surgery*, 77(5), 932-950.
157. Dimitroulis, G., McCullough, M., and Morrison, W. (2010). Quality-of-life survey comparing patients before and after discectomy of the temporomandibular joint. *Journal of Oral and Maxillofacial Surgery*, 68(1), 101-106.
158. Langley, G. and Sheppard, H. (1985). The visual analogue scale: Its use in pain measurement. *Rheumatology International*, 5(4), 145-148.

159. Gül, K. ve Önal, S. A. (2009). Miyofasiyal Ağrı Sendromlu Hastaların Tedavisinde Non-Invazif ve Invazif Tekniklerin Karşılaştırılması. *Ağrı Dergisi*, 21(3), 104-112.
160. Desai, J. (2018). Patient perception following alloplastic total temporomandibular joint replacement. *Annals of Maxillofacial Surgery*, 8(1), 83-85.
161. Connelly, S.T., Silva, R., Gupta, R., O'Hare, M., Danilkovitch, A., and Tartaglia, G. (2020). Temporomandibular joint discectomy followed by disc replacement using viable osteochondral and umbilical cord allografts results in improved patient outcomes. *Journal of Oral and Maxillofacial Surgery*, 78(1), 63-74.
162. Machoň, V., Vir, J., Levorová, J., Beňo, M., Hirjak, D., and Foltán, R. (2020) Discectomy with subsequent free fat flap insertion in disc perforation therapy of temporomandibular joint. Assessment of results 24 months after operation. *Prague Medical Report*, 121(2), 96-106.
163. Dimitroulis, G. (2011). A critical review of interpositional grafts following temporomandibular joint discectomy with an overview of the dermis-fat graft. *International Journal of Oral and Maxillofacial Surgery*, 40(6), 561-568.
164. Billings Jr, E., and May Jr, J. W. (1989). Historical review and present status of free fat graft autotransplantation in plastic and reconstructive surgery. *Plastic and Reconstructive Surgery*, 83(2), 368-381.
165. Topazian, R. G. (1966). Comparison of gap and interposition arthroplasty in the treatment of temporomandibular joint ankylosis. *Journal of oral surgery*, 24(5), 405-409.
166. Muto, T., Tomioka, K., Michiya, H., and Kanazawa, M. (1992). Epidermoid cyst in the temporomandibular joint after a dermal graft. *Journal of Cranio-Maxillofacial Surgery*, 20(6), 270-272.
167. Bayat, M., Badri, A., and Moharamnejad, N. (2009). Treatment of temporomandibular joint ankylosis: gap and interpositional arthroplasty with temporalis muscle flap. *Oral and Maxillofacial Surgery*, 13(4), 207-212.
168. Balcıoğlu, H.A., Kılıç, C., Altan Varol, H.O., Kocabıyık, N., and Yıldırım, M. (2010). A morphometric study of the maxillary artery and lingula in relation to mandibular ramus osteotomies and TMJ surgery. *European Journal of Dentistry*, 4(2), 166-170.
169. Şule, K., ve Üstün, Y. (2013). Temporomandibuler eklem iç düzensizliklerinin açık cerrahi ile tedavisi. *Cumhuriyet Dental Journal*, 16(2), 151-157.
170. Karacaoğlan, N., Uysal, A. (2010). Preauriküler ve Submandibuler İnsizyonla Kondil ve Çevresine Cerrahi Uygulamalarımız. *Journal of Experimental And Clinical Medicine*, 13(2).





EKLER

EK-1. Olgu Rapor Formu

Olgu Rapor Formu Örneği

Hastanın Adı Soyadı: _____

TC No: _____ Doğum tarihi / Cinsiyeti: E/K

Öykü: _____

- 1) DermalFatGraft Kullanılmasının Amacı:
- 2) Ankilozun türü: Fibröz / Fibroosseöz / Osseöz
 TopazanSınıflaması Stage 1 / Stage 2 / Stage 3
 SawhneySınıflaması Type 1 / Type 2 / Type 3 / Type 4
- 3) Operasyon Tarihi:
- 4) Operasyonun Kaçınıcı Yılında:
- 5) Hastanede Kalış Süresi:
- 6) Graft Bölgesi Sütur Alınma Günü:
- 7) Graft Bölgesi Süturlarda Açılma: Var / Yok
- 8) Ağrının Ne Kadar Süre Sonra Tamamen Geçmiş olduğu belirtilmiş?

Temporomandibuler Eklem için:	DermalFatGraft Bölgesi için:
1-3 Gün	1-3 Gün
3-5 Gün	3-5 Gün
5-7 Gün	5-7 Gün
7-14 Gün	7-14 Gün
>14>14	

EK-1. (devam) Olgu Rapor Formu

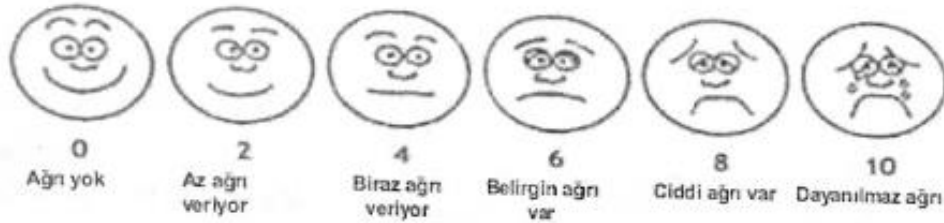9) Ağrı GeçiçiVe/Veya Kalıcı Mı?

Temporomandibuler Eklem için: Geçiçi / Kalıcı

DermalFatGraft Bölgesi için: Geçiçi / Kalıcı

10) Ankiloz kaynaklı yapılan ameliyat sonrası ağız açma egzersizleri ve fizik tedavi uygulama süresi:

11) Kayıt edilmiş VAS sonuçları:



12) Skar Uzunluğu:

Temporomandibular Eklem Bölgesi: mm

DermalFatGraft Bölgesi: mm

13) Skar Genişliği:

DermalFatGraft Bölgesi: mm

14) Skar Rengi:

Temporomandibular Eklem Bölgesi için: Açık Renk / Doku Rengi / Koyu Renk

DermalFatGraft Bölgesi için: Açık Renk / Doku Rengi / Koyu Renk

15) Skar Görünümü:

Temporomandibular Eklem Bölgesi için: Keloid / Hipertrofik / Normal

DermalFatGraft Bölgesi için: Keloid / Hipertrofik / Normal

EK-1. (devam) Olgu Rapor Formu

16) Skar Yeri Sert Mi Yumuşak Mı ?

Temporomandibular Eklem Bölgesi için: Yumuşak / Sert

DermalFatGraft Bölgesi için: Yumuşak / Sert

17) Skar Görünümüne 0 İle 10 Arasında Hasta-Cerrah tarafından Verilmiş Olan Değer:

0(Kabul Edilebilir) ----- 10(Çirkin)

Hastanın Verdiği Değer:

Cerrahın Verdiği Değer:

18) Ameliyat Öncesi Ağız Açıklığı:

19) Ameliyat Sonrası Ağız Açıklığı:

20) FasiyalParaliz: Var/Yok

21) Enfeksiyon:

Temporomandibular Eklem Bölgesi için:

DermalFatGraft Bölgesi için:

22) Hematom: Var/Yok

EK-2. Etik Kurul Onayı

Evrak Tarih ve Sayısı: 13.02.2020-E.5375



T.C.
GAZİ ÜNİVERSİTESİ
Diş Hekimliği Fakültesi
Klinik Araştırmalar Etik Kurulu



Sayı : 21071282-050.99-
Konu : Etik Kurul

Sayın Prof. Dr. Sevil KAHRAMAN
Ağız, Diş ve Çene Cerrahisi Anabilim Dalı Başkanlığına

Fakültemiz Klinik Araştırmalar Etik Kuruluna, etik açıdan değerlendirmek üzere göndermiş olduğunuz "Temporomandibuler Eklem Ankilozunun Cerrahi Tedavisinde Otojen Dermal Yağ Grefti Uygulanmış Hastaların Retrospektif Olarak Değerlendirilmesi" konulu çalışma, Etik Kurulumuz tarafından incelenmiş ve araştırma etiği açısından uygun bulunmuştur.

Bilgilerinizi ve gereğini rica ederim.

e-İmzalıdır
Prof. Dr. Nur MOLLAOĞLU
Kurul Başkanı

Önemli Not: Sağlık Bakanlığına başvuruda bulunacak çalışmaların, Kurulumuz tarafından incelenmiş ve onaylanmış "**Değerlendirilen Belgeler**" kısmında belirtilmiş olan **Tarih ve Versiyon/Revizyon numaralarının** yazılması gerekmektedir. Aksi takdirde Sağlık Bakanlığına teslim edilen belgelerde Tarih ve Versiyon/Revizyon numaralarında uyumsuzluk yaşanmaktadır ve bu nedenle dosyalar reddedilmektedir. Bu konuya önem verilmesi bilgilerinize sunulur.

Ek: Klinik Araştırmalar Etik Kurulu Karar Formu (3 Sayfa)/Elden Teslim Edilecektir.



Evrak Doğrulama İçin: <https://belgedogrulama.gazi.edu.tr/BelgeDogrulama.aspx>
Gazi Üniversitesi Diş Hekimliği Fakültesi Biskek Cad. No:4 kat 1 Emek/Ankara
Tef:0 (312) 203 40 00 Faks:0 (312) 223 92 26

Pin: 28402
Bilgi için :N. Cihan Ünay
Birim Evrak Sorumlusu
Telefon No:(0312) 203 40 69

Bu belge, 5070 sayılı Elektronik İmza Kanununa göre Güvenli Elektronik İmza ile imzalanmıştır. (PIN:28402)

EK-2. (devam) Etik Kurul Onayı

KLİNİK ARAŞTIRMALAR ETİK KURULU KARAR FORMU

ARAŞTIRMANIN AÇIK ADI	Prof. Dr. Sevil KAHRAMAN tarafından gönderilen "Temporomandibuler Eklem Ankilozunun Cerrahi Tedavisinde Otojen Dermal Yağ Grefti Uygulanmış Hastaların Retrospektif Olarak Değerlendirilmesi" konulu çalışmanın kabulüne,
VARSA ARAŞTIRMANIN PROTOKOL KODU	

DEĞERLENDİRİLEN BELGELER	Belge Adı	Tarihi	Versiyon Numarası	Dili			
		ARAŞTIRMA PROTOKOLÜ	06.02.2020	Versiyon 1	Türkçe <input checked="" type="checkbox"/>	İngilizce <input type="checkbox"/>	Diğer <input type="checkbox"/>
	BİLGİLENDİRİLMİŞ GÖNÜLLÜ OLUR FORMU	06.02.2020	Versiyon 1	Türkçe <input checked="" type="checkbox"/>	İngilizce <input type="checkbox"/>	Diğer <input type="checkbox"/>	
	OLGU RAPOR FORMU	06.02.2020	Versiyon 1	Türkçe <input checked="" type="checkbox"/>	İngilizce <input type="checkbox"/>	Diğer <input type="checkbox"/>	
	ARAŞTIRMA BROŞÜRÜ	06.02.2020	Versiyon 1	Türkçe <input checked="" type="checkbox"/>	İngilizce <input type="checkbox"/>	Diğer <input type="checkbox"/>	
DEĞERLENDİRİLEN DİĞER BELGELER	Belge Adı	Açıklama					
	SİGORTA	<input type="checkbox"/>					
	ARAŞTIRMA BÜTÇESİ	<input checked="" type="checkbox"/>	06.02.2020 - Versiyon 1				
	BIYOLOJİK MATERYEL TRANSFER FORMU	<input type="checkbox"/>					
	ILAN	<input type="checkbox"/>					
	YILLIK BİLDİRİM	<input type="checkbox"/>					
	SONUÇ RAPORU	<input type="checkbox"/>					
	GÜVENLİLİK BİLDİRİMLERİ	<input type="checkbox"/>					
	DİĞER:	<input type="checkbox"/>					
KARAR BİLGİLERİ	Karar No: GÜDHKAEK.2020.04/1	Tarih: 13.02.2020					
	Yukarıda bilgileri verilen başvuru dosyası ile ilgili belgeler araştırmanın/çalışmanın gereke, amaç, yaklaşım ve yöntemleri dikkate alınarak incelenmiş ve uygun bulunmuş olup araştırmanın/çalışmanın başvuru dosyasında belirtilen merkezlerde gerçekleştirilmesinde etik ve bilimsel sakınca bulunmadığına toplantıya katılan etik kurul üye tam sayısının salt çoğunluğu ile karar verilmiştir. İlaç ve Biyolojik Ürünlerin Klinik Araştırmaları Hakkında Yönetmelik kapsamında yer alan araştırmalar/çalışmalar için Türkiye İlaç ve Tıbbi Cihaz Kurumu'ndan izin alınması gerekmektedir.						

KLİNİK ARAŞTIRMALAR ETİK KURULU

ETİK KURULUN ÇALIŞMA ESASI	İlaç ve Biyolojik Ürünlerin Klinik Araştırmaları Hakkında Yönetmelik, İyi Klinik Uygulamaları Kılavuzu
BAŞKANIN UNVANI / ADI / SOYADI:	Prof. Dr. Nur MOLLAOĞLU

Unvanı/Adı/Soyadı	Uzmanlık Alanı	Kurumu	Cinsiyet		Araştırma ile İlişki		Katılım *		İmza
Prof. Dr. Tayfun ALAÇAM	Endodonti	Gazi Ü. Diş Hekimliği Fakültesi	E <input checked="" type="checkbox"/>	K <input type="checkbox"/>	E <input type="checkbox"/>	H <input type="checkbox"/>	E <input checked="" type="checkbox"/>	H <input type="checkbox"/>	
Prof. Dr. Nur MOLLAOĞLU (Etik Kurul Başkanı)	Ağız, Diş ve Çene Cerrahisi	Gazi Ü. Diş Hekimliği Fakültesi	E <input type="checkbox"/>	K <input checked="" type="checkbox"/>	E <input type="checkbox"/>	H <input type="checkbox"/>	E <input checked="" type="checkbox"/>	H <input type="checkbox"/>	
Prof. Dr. Hülya ERTEN	Restoratif Diş Tedavisi	Gazi Ü. Diş Hekimliği Fakültesi	E <input type="checkbox"/>	K <input checked="" type="checkbox"/>	E <input type="checkbox"/>	H <input type="checkbox"/>	E <input checked="" type="checkbox"/>	H <input checked="" type="checkbox"/>	
Prof. Dr. Kahraman GÜNGÖR	Ağız, Diş ve Çene Radyolojisi	Gazi Ü. Diş Hekimliği Fakültesi	E <input checked="" type="checkbox"/>	K <input type="checkbox"/>	E <input type="checkbox"/>	H <input type="checkbox"/>	E <input checked="" type="checkbox"/>	H <input type="checkbox"/>	
Prof. Dr. Burett BALOŞ TUNCER	Ortodonti	Gazi Ü. Diş Hekimliği Fakültesi	E <input type="checkbox"/>	K <input checked="" type="checkbox"/>	E <input type="checkbox"/>	H <input checked="" type="checkbox"/>	E <input checked="" type="checkbox"/>	H <input type="checkbox"/>	
Prof. Dr. Şebnem GÜLEN	Fizyoloji	Ufuk Ü. Tıp Fakültesi	E <input type="checkbox"/>	K <input checked="" type="checkbox"/>	E <input type="checkbox"/>	H <input type="checkbox"/>	E <input checked="" type="checkbox"/>	H <input type="checkbox"/>	
Prof. Dr. Mesut Enes ODABAŞ	Pedodonti	Gazi Ü. Diş Hekimliği Fakültesi	E <input checked="" type="checkbox"/>	K <input type="checkbox"/>	E <input type="checkbox"/>	H <input type="checkbox"/>	E <input checked="" type="checkbox"/>	H <input type="checkbox"/>	
Prof. Dr. Orhan Mecit ULUDAĞ	Farmakoloji	Gazi Ü. Eczacılık Fakültesi	E <input checked="" type="checkbox"/>	K <input type="checkbox"/>	E <input type="checkbox"/>	H <input type="checkbox"/>	E <input checked="" type="checkbox"/>	H <input type="checkbox"/>	
Doç. Dr. Ferhan EĞİLMEZ (Ünvan/Adı/Soyadı ile aynı değilse)	Protetik Diş Tedavisi	Gazi Ü. Diş Hekimliği Fakültesi	E <input type="checkbox"/>	K <input checked="" type="checkbox"/>	E <input type="checkbox"/>	H <input type="checkbox"/>	E <input type="checkbox"/>	H <input checked="" type="checkbox"/>	

Etik Kurul Başkanının
Unvanı/Adı/Soyadı: Prof. Dr. Nur MOLLAOĞLU
İmza:

Not: Etik kurul başkanı, imzasının yer almadığı her sayfaya imza atmaktadır.

EK-2. (devam) Etik Kurul Onayı

KLİNİK ARAŞTIRMALAR ETİK KURULU KARAR FORMU

ARAŞTIRMANIN AÇIK ADI		Prof. Dr. Sevil KAHRAMAN tarafından gönderilen "Temporomandibuler Eklem Ankilozunun Cerrahi Tedavisinde Otojen Dermal Yağ Grefti Uygulanmış Hastaların Retrospektif Olarak Değerlendirilmesi" konulu çalışmanın kabulüne.						
VARSA ARAŞTIRMANIN PROTOKOL KODU								
Doç. Dr. Bureu ÖZDEMİR (Etik kurul başkanı yardımcısı)	Periodontoloji	Gazi Ü. Diş Hekimliği Fakültesi	E <input type="checkbox"/>	K <input checked="" type="checkbox"/>	E <input type="checkbox"/>	H <input type="checkbox"/>	E <input checked="" type="checkbox"/>	H <input type="checkbox"/>
Doç. Dr. Benay YILDIRIM	Oral Patoloji	Gazi Ü. Diş Hekimliği Fakültesi	E <input type="checkbox"/>	K <input checked="" type="checkbox"/>	E <input type="checkbox"/>	H <input type="checkbox"/>	E <input checked="" type="checkbox"/>	H <input type="checkbox"/>
Öğr. Gör. Dr. Hakan TÖZÜN	Halk Sağlığı	Gazi Ü. Tıp Fakültesi	E <input checked="" type="checkbox"/>	K <input type="checkbox"/>	E <input type="checkbox"/>	H <input type="checkbox"/>	E <input type="checkbox"/>	H <input checked="" type="checkbox"/>
Av. Efe AYAZ	Avukat	Serbest Avukat	E <input checked="" type="checkbox"/>	K <input type="checkbox"/>	E <input type="checkbox"/>	H <input type="checkbox"/>	E <input checked="" type="checkbox"/>	H <input type="checkbox"/>
İlker YAVUZ	Fotoğraf Eğitmeni	-	E <input checked="" type="checkbox"/>	K <input type="checkbox"/>	E <input type="checkbox"/>	H <input type="checkbox"/>	E <input checked="" type="checkbox"/>	H <input type="checkbox"/>

*Toplantıda Bulunma

Etik Kurul Başkanının
Unvanı/Adı/Soyadı: Prof. Dr. Nur MOLLAOĞLU
İmza:

Not: Etik kurul başkanı, imzasının yer olmadığı her sayfaya imza atmalıdır.

ÖZGEÇMİŞ

Kişisel Bilgiler

Soyadı, adı : GERGİNOK, Özlem

Uyruğu : T.C.

Eğitim Derecesi	Eğitim Birimi	Mezuniyet Tarihi
Doktora	Gazi Üniversitesi, Ağız Diş ve Çene Cerrahisi A.B.D.	Devam Ediyor
Lisans	Yeditepe Üniversitesi Diş Hekimliği	2015
Lise	Serpil akdağ yabancı dil ağırlıklı lise	2008

İş Deneyimi, Yıl	Çalıştığı Yer	Görev
2021-devam ediyor	Gazi Üniversitesi	Doktora Öğrencisi

Yayınlar

-

Yabancı Dil

Fransızca, İngilizce

Hobiler

-



GAZİLİ OLMAK AYRICALIKTIR..