

**T.C.
HACETTEPE ÜNİVERSİTESİ
TIP FAKÜLTESİ
PATOLOJİ ANABİLİM DALI**

**TÜKRÜK BEZİ ADENOİD KİSTİK KARSİNOMLARINDA
PD-L1 EKSPRESYONU, MOLEKÜLER ALTERASYONLARIN
ARAŞTIRILMASI VE HİSTOPATOLOJİK KORELASYONU**

Dr. Fariba AMİNİ

**UZMANLIK TEZİ
olarak hazırlanmıştır.**

**ANKARA
2021**

**T.C.
HACETTEPE ÜNİVERSİTESİ
TIP FAKÜLTESİ
PATOLOJİ ANABİLİM DALI**

**TÜKRÜK BEZİ ADENOİD KİSTİK KARSİNOMLARINDA
PD-L1 EKSPRESYONU, MOLEKÜLER ALTERASYONLARIN
ARAŞTIRILMASI VE HİSTOPATOLOJİK KORELASYONU**

Dr. Fariba AMİNİ

**UZMANLIK TEZİ
olarak hazırlanmıştır.**

**TEZ DANIŞMANI
Prof. Dr. Yeşim Gaye GÜLER**

ANKARA

2021

TEŞEKKÜR

(Bu araştırma Hacettepe Üniversitesi Bilimsel Araştırma Projeleri Koordinasyon Birimi tarafından TTU-2020-18818 proje kodlu bilimsel araştırma projesi olarak desteklenmiştir).

Tükruk bezi tümörlerine olan ilgimin gelişmesine neden olan, beni moleküler patolojide kullanılan yöntemlerle tanıştıran, çalışma sürecinin her aşamasında desteğini gördüğüm, karşılaştığım engelleri sahiplenerek sabırla yardımcı olan Prof. Dr. Yeşim Gaye Güler'e,

Arşivden preparatların teminini gerçekleştiren Lokman Kale'ye, arşivden preparatların temini, blokların çıkartılması ve kesit yapılmasında destek olan Rahime Çiçek'e, immünohistokimyasal yöntemlerin uygulanmasında yardımcı olan Özlem Kalaycı'ya,

Asistanlık yaptığım süre boyunca iyi bir patolog olmam için çabalayan, tüm sorularıma her zaman cevap veren, mesleğimin temelini en iyi şekilde atmamda emeği olan saygıdeğer hocalarıma,

Zor bir uzmanlık eğitimini beraber atlattığımız, birlikte çok güzel hatıralar biriktirdiğimiz çok sevgili asistan arkadaşlarıma,

Berberce çalışmaktan her zaman keyif aldığım HÜTF Tıbbi Patoloji ABD teknik ekibi ve personeline,

Hayatım boyunca bana maddi-manevi destek olan, eğitim sürecim boyunca desteklerini hiç esirgemeyen, bir eşi daha olmayan canım aileme,

Araştırma görevliliğine başladığımdan beri sabırla ve özveri ile desteklerini esirgemeyen, sevgisi ve arkadaşlığıyla her daim yanımda olan sevgili eşim Ferhat Hanife'ye,

Tüm içtenliğimle teşekkür ederim.

ÖZET

Amini F, Tükrük bezi adenoid kistik karsinomlarında PD-L1 ekspresyonu, moleküler alterasyonların araştırılması ve histopatolojik korelasyonu, Hacettepe Üniversitesi Tıp Fakültesi, Tıbbi Patoloji Tezi, Ankara, 2021. Adenoid kistik karsinomlar (AKK) tükrük bezi tümörlerinin biyolojik olarak en destrüktif ve öngörülemeyen tümörlerinden biridir. Günümüzde bu tümörlerde MYB/MYBL1-NFIB translokasyonları tanımlanmıştır. Bu alterasyonlar prognoz ve tanı aşamasında yardımcı olmakla birlikte, hedefe yönelik tedavi aşamasında da hedef molekül olarak karşımıza çıkabilmektedir. Öte yandan son zamanlarda birçok tümör grubunda (malign melanom, küçük hücreli dışı akciğer karsinomu ve renal hücreli karsinomlar gibi) “Programmed death-ligand 1“ (PD-L1) ekspresyonunun kötü prognoz ile ilişkisi gösterilmiş olup bu tümörlerde “programmed death-1” (PD-1)’i hedefleyen immünoterapiler tedavi aşamasında dikkate değer bir başarı göstermiştir. Tükrük bezi tümörlerinde PD-L1 ekspresyonu hakkında çok az çalışma mevcuttur ve klinikopatolojik davranışına yönelik araştırmalar devam etmektedir. Bu çalışma ile arşivimizdeki MYB/MYBL1-NFIB gen translokasyonu içeren AKK’ların saptanması, bu tümörlerin morfolojik ve klinik özelliklerinin değerlendirilmesi ve PD-L1’nin immünohistokimyasal olarak AKK’lardaki prognostik değerinin sorgulanması amaçlanmıştır. Bu çalışmada 2000-2020 yılları arasında tanı almış tükrük bezi kökenli 56 primer AKK vakası, 10 uzak metastaz ve 6 lenf nodu metastazı odakları değerlendirmeye alındı. Primer ve metastaz odaklarının formalin fikse parafine gömülü bloklarına PD-L1 İHK çalışmaları uygulandı. Prognostik öneme sahip olan farklı morfolojik paternler farklı gen füzyonları ile bağlantılı olabileceğinden, bunu aydınlatmayı hedefleyerek, çalışmamızda primer tümörlerin farklı paternleri ayrı ayrı moleküler çalışmaya dahil edildi ve MYB/MYBL1-NFIB gen füzyonu bakıldı. Ayrıca metastatik odaklara da moleküler çalışmalar uygulandı. Sonuç olarak 56 AKK olgunun 12’si MYB/MYBL1-NFIB translokasyonu sergilemekteydi. Füzyon pozitif hastalarda, primer ve uzak metastaz odakları arasında uyumluluk izlendi. Aynı hastada farklı morfolojik paternlerin moleküler profillerinin birbirlerinden farklı olabileceği izlendi. MYB füzyon pozitif AKK olguları anlamlı olarak daha yaşlı idi. AKK olgularında PD-L1 ekspresyonu düşüktü ve pozitifliği yaşlı hastalarda anlamlı olarak daha sıkı.

Anahtar Kelimeler: Adenoid kistik karsinom, MYB/MYBL1, PD-L1

ABSTRACT

Amini F, PD-L1 expression, molecular alterations and histopathological correlation in salivary gland adenoid cystic carcinomas, Hacettepe University Faculty of Medicine, Pathology Thesis, Ankara, 2021. Adenoid cystic carcinomas (ACC) are one of the most destructive and unpredictable salivary gland tumors. MYB/MYBL1-NFIB translocations have been identified in these tumors. As a powerful diagnostic and prognostic tools, they also show promise as targets of therapy.

Recent studies have reported that PD-L1 expression is associated with poor prognosis in many different malignancies, such as melanoma, non-small-cell lung carcinoma and renal-cell carcinoma. In these tumors, programmed death-1 (PD-1) targeted immunotherapies have shown significant clinical responses. There are few studies on PD-L1 expression in salivary gland tumors and research on clinicopathological behavior is ongoing.

We thus aimed to investigate MYB/MYBL1-NFIB translocation and immunohistochemical PD-L1 expression status in salivary gland ACC from our archive and describe their clinical and histopathologic features.

Fifty-six primary salivary gland ACC cases, 10 distant metastases and 6 lymph node metastasis foci which were diagnosed between 2000-2020 were included in this study. Sections obtained from formalin fixed paraffin embedded blocks have been used and immunohistochemical study for PD-L1 was performed. Since the different morphological features are likely to be associated with different fusion gene partners, different patterns of primary tumors were included in the molecular study separately and MYB/MYBL1-NFIB gene fusion was examined. In addition, molecular studies were applied to metastatic foci.

As a result, twelve patients had MYB/MYBL1-NFIB translocations. Compatibility was observed between primary and distant metastasis foci in fusion-positive patients. It was observed that in the same patient, the molecular profiles of different morphological patterns may differ from each other. MYB fusion positive ACC cases were significantly older. PD-L1 expression generally was low and its positivity was significantly more frequent in elderly patients.

Keywords: Adenoid cystic carcinoma, MYB/MYBL1, PD-L1

İÇİNDEKİLER

TEŞEKKÜR	iii
ÖZET	iv
ABSTRACT	v
İÇİNDEKİLER	vi
SİMGELER ve KISALTMALAR	vii
ŞEKİLLER	viii
RESİMLER	ix
TABLolar	x
1. GİRİŞ	1
2. GENEL BİLGİLER	3
2.1. Adenoid Kistik Karsinom (AKK)	3
2.2. Programmed Death-Ligand 1 (PD-L1)	7
3. GEREÇ VE YÖNTEM	10
3.1. Olguların Seçimi	10
3.2. Histopatolojik Kriterlerin Tanımlanması	10
3.3. PD-L1 İmmünohistokimyasal İncelemesi	18
3.4. Moleküler Çalışmalar	19
3.5. İstatistik	20
4. BULGULAR	21
4.1. Genel Bulgular	21
4.2. Histomorfolojik Bulgular	22
4.3. İmmünohistokimyasal Bulgular	24
4.3.1. Tümör Hücrelerinde PD-L1 Ekspresyonu	24
4.3.2. Tümörü İnfiltrate Eden Lenfositlerde (TİL) PD-L1 Ekspresyonu	27
4.4. Moleküler Bulgular	27
5. TARTIŞMA	30
6. SONUÇLAR ve ÖNERİLER	35
7. KAYNAKLAR	36
8. EKLER	42
EK-1: Tez Çalışması ile İlgili Etik Kurul Onay Belgesi	42

SİMGELER ve KISALTMALAR

AKK:	Adenoid Kistik Karsinom
CD117:	Cluster of Differentiation 117
CPS:	Combined Positive Score
DSÖ:	Dünya Sağlık Örgütü
FISH:	Floresan in Situ Hibridizasyon
H&E:	Hematoksilen ve Eozin
IFNγ:	İnterferon Gamma
IHK:	İmmünohistokimya
İLC:	İnvaziv Lobüler Karsinoma Benzeyen Patern
İL4:	İnterleukin 4
LN:	Lenf Nodu
MYB:	Myeloblastosis
MYBL1:	MYB Proto-Oncogene Like 1
NFIB:	Nuclear Factor 1 B-Type
PD-L1:	Programmed Death-Ligand 1
PD-1:	Programmed Death-1
PDCD1:	Programmed Cell Death 1
PNİ:	Perinöral İnvazyon
SMA:	Smooth Muscle Actin
TİL:	Tümörü İnfiltre Eden Lenfositler
TİM:	Tümör Mikroçevresindeki İmmün Sistem
TPS:	Tumor Proportion Score
YDT:	Yüksek Dereceli Transformasyon

ŞEKİLLER

- Şekil 1:** t(6;9) ile ortaya çıkan MYB-NFIB füzyonu. (29) no'lu referanstan aynen alınmıştır. 6
- Şekil 2:** Adenoid kistik karsinomlarda MYB-NFIB ve MYBL1-NFIB füzyonu. (30) no'lu referanstan aynen alınmıştır. 7
- Şekil 3:** Tümör hücrelerin bağışıklık sisteminden kaçış mekanizmaları. (39) no'lu referanstan aynen alınmıştır. 8
- Şekil 4:** Tümör hücrelerinde PD-L1 ekspresyonu ve yaş dağılımı 26
- Şekil 5:** Moleküler çalışmalar; A) Füzyon negatif olgu, B) Füzyon pozitif olgu 28

RESİMLER

Resim 1: Kribriform patern	12
Resim 2: Kribriform paternde mukoid stroma	12
Resim 3: Kribriform paternde hyalinize stroma	13
Resim 4: Tübüler patern	13
Resim 5: Solid patern	14
Resim 6: Retiküler patern	14
Resim 7: Memenin invaziv lobüler karsinomuna benzeyen patern	15
Resim 8: Yüksek dereceli transformasyon	15
Resim 9: Perinöral ve çevre kas dokuya invazyon	16
Resim 10: TİL	16
Resim 11: Kemik iliği metastazı	17
Resim 12: Böbrek metastazı	17
Resim 13: Yüksek dereceli transformasyon gösteren tümörde ve lenf nodu metastaz odağında pd-11 ekspresyonu	19
Resim 14: Tümör hücrelerinde ve TİL’de PD-L1 ekspresyonu	19
Resim 15: İzlenen farklı histolojik paternlerin işaretlenmesi	20

TABLolar

Tablo 1: Adenoid kistik karsinomlarda derecelendirme sistemleri	5
Tablo 2: AKK için araştırılan histopatolojik özellikler	11
Tablo 3: Olgularda histolojik derecelendirme	11
Tablo 4: Tümör hücrelerinde PD-L1 skoru	18
Tablo 5: Hastaların cinsiyet-yaş dağılımı	21
Tablo 6: Hastaların klinik bulguları	22
Tablo 7: Olgularda morfolojik patern görülme sıklıkları	22
Tablo 8: Olgularda histomorfolojik bulgular	23
Tablo 9: Olgularda histolojik derecelerinin görülme sıklığı	23
Tablo 10: Olgularda TİL skoru ve morfolojik paternler arası dağılım	24
Tablo 11: PD-L1 pozitif olgularda patern dağılım	25
Tablo 12: Tümör hücrelerinde PD-L1 ekspresyonu ve uzak metastaz durumu	26
Tablo 13: Moleküler pozitif olgularda paternler arası dağılım	29

1. GİRİŞ

Tükrük bezi tümörleri, histolojik olarak heterojen bir tümör grubudur. Bu grup tümörler; tamamen iyi huylu tümörlerden yüksek dereceli malignitelere kadar çok çeşitli biyolojik davranışlara sahiptir. Birçoğu ortak morfolojik özellikler gösterdikleri için histopatolojik incelemede ayırıcı tanıda zorluk yaratmaktadır. İmmünohistokimya (IHK) ve floresan in situ hibridizasyon (FISH) gibi yardımcı testler tükrük bezi tümörlerinde spesifik tanıyı koymak veya ayırıcı tanı spektrumunu daraltmak için kullanılmaktadır. Günümüzde tükrük bezi tümörlerinde spesifik moleküler alterasyonlar tanımlanmıştır. Bu tümörlerde tanıyı kolaylaştırabilecek, hatta küçük biyopsi ve aspirasyon materyalinde tanı koymayı sağlayacak yardımcı moleküler teknikler ve biyobelirteçler ortaya çıkmıştır (1).

Adenoid kistik karsinomlar baş ve boyun tümörlerinin biyolojik olarak en destrüktif ve öngörülemeyen tümörlerinden biridir. Günümüzde bu tümörlerde MYB/MYBL1-NFIB translokasyonları tanımlanmıştır. MYB/MYB1 aşırı ekspresyonu AKK olgularının yaklaşık %80'inde izlenmiştir. Bu alterasyonlar tanı aşamasında yardımcı olmakla birlikte hedefe yönelik tedavi aşamasında da hedef molekül olarak karşımıza çıkabilmektedir (2, 3). Bu moleküler değişikliklerin karsinogenezisteki rolü henüz tam olarak anlaşılamamış, bunun klinik sonuçlar üzerindeki etkileri henüz belirlenememiştir (4).

Öte yandan son zamanlarda birçok tümör grubunda (malign melanom, küçük hücreli dışı akciğer karsinomu ve renal hücreli karsinomlar gibi) “Programmed death-ligand 1“ (PD-L1) ekspresyonunun kötü prognoz ile ilişkisi gösterilmiş olup bu tümörlerde “programmed death-1” (PD-1)'i hedefleyen “pembrolizumab ve atezolizumab” gibi immünoterapiler tedavi aşamasında dikkate değer bir başarı göstermiştir. Tükrük bezi tümörlerinde PD-L1 ekspresyonu hakkında çok az çalışma mevcuttur ve klinikopatolojik davranışına yönelik araştırmalar devam etmektedir (5).

Bu çalışmada tükrük bezinin adenoid kistik karsinomlarında PD-L1 ekspresyon düzeyi ve bu vaka grubunda tanımlanmış moleküler alterasyonların araştırılması ve

elde edilen sonuçların histopatolojik ve klinikopatolojik özellikleri ile ilişkilendirilmesi amaçlanmıştır.



2. GENEL BİLGİLER

2.1 Adenoid Kistik Karsinom (AKK)

Tükrük bezi tümörleri, baş ve boyun kanserlerinin %3- 5'ini oluşturan nadir görülen bir neoplazi grubudur. DSÖ 2017 sınıflamasına göre tükrük bezi tümörlerinin 30'dan fazla histolojik alt tipi vardır ve bunların 24'ü malign olarak tanımlanmıştır (6). Malign tükrük bezi neoplazmaları tüm malignitelerin < %0,5 oluşturmaktadır (7). Tükrük bezi tümörlerinin tüm dünyadaki yıllık insidansı yaklaşık 100,000'de 0,3-4 arasındadır (8, 9).

Adenoid kistik karsinom (AKK) tübüler, kribriform ve solid formlar oluşturan epitelyal ve myoepitelyal neoplastik hücre komponentleri içeren, yavaş büyüyen bir tükrük bezi malignitesidir. Tüm baş-boyun kanserlerinin yaklaşık % 1'ini ve tükrük bezi tümörlerinin yaklaşık % 10'unu oluşturur (10).

Tükrük bezi karsinomları arasındaki AKK oranı, primer tümörün bulunduğu bölgeye göre değişmektedir. Danimarka nüfusuna dayalı bir araştırmada AKK parotis bezinin en sık tümör tipi olarak gösterilmiştir (11). AKK minör tükrük bezlerinde, oranı %35 ile %58 arasında değişen, en yaygın kanser türüdür. Minör tükrük bezlerinde en sık damakta bulunur. Ayrıca major tükrük bezlerinin (parotis, submandibuler ve sublingual) en sık görülen kanserlerinden biridir (10, 12).

Etnik bir eğilimi yoktur. Kadın erkek oranı 1,5/1' dir. Tümör tüm yaş gruplarında izlenmekle birlikte orta yaşlı ve yaşlı hastalarda (5. ve 6. dekatlar) daha yüksektir (13, 14).

AKK baş ve boyun tümörlerinin biyolojik olarak en destrüktif ve öngörülemeyen tümörlerinden biridir. Yavaş büyüme, perinöral invazyon, lokal nüks ve düşük bölgesel lenf nodu tutulumu ile bilinen bir tümördür (10, 15). Bunun tersine, hematojen metastaz, özellikle akciğer, karaciğer ve kemikte yaygındır (16, 17).

En sık görülen semptom, yavaş büyüyen bir kitle ve ardından perinöral invazyon nedeniyle oluşan ağrıdır. AKK'nin semptomları, hastalığın bulunduğu bölgeye göre değişmektedir. Damakta ağrısız fikse kitle oluşturur (18). Parotiste bulunduğu zaman fasyal sinir felci ortaya çıkabilir (19).

AKK genelde sert, grimsi-beyaz renkli, kapsülsüz ve değişik boyutlarda infiltratif kitle şeklinde görünür. Nadir bir bulgu olarak izlenen nekroz ve/veya hemoraji varlığı yüksek dereceli bir tümörün göstergesidir (2).

AKK, duktal ve myoepitelyal hücrelerden oluşan bifazik bir tümördür. Bu hücreler genellikle bir mukoid ve / veya hyalinize matriksi çevrelemekte olup kribriform, tübüler ve solid olarak adlandırılan 3 ayrı büyüme paternini farklı oranlarda sergilemektedir (20). AKK'nin en önemli ve klasik özelliği kribriform paternidir. Bu paternde çok sayıda boşluklar (psödokist) içeren hücre grupları "elek " benzeri veya "İsviçre peyniri" benzeri görünüm oluşturmaktadır. Boşluklar içinde bazofilik mukoid materyal veya hyalinize fibroz doku bulunmaktadır. Bu paternde myoepitelyal hücreler baskın olup, tümör hücreleri köşeli hiperkromatik çekirdekli ve dar sitoplazmalı bazaloid hücrelerdir. Tübüler patern, gerçek lümenli iki katmanlı tübüllerden oluşur. Eozinofilik sitoplazmalı küboidal şekilli duktal hücreler iç, myoepitelyal hücreler dış tabakada bulunur. Solid büyüme paterni lümen formasyonu içermeyen, küçük ve büyük nestler oluşturan, daha fazla mitoz ve nekroz bulunduran, epitelyal veya myoepitelyal hücre tabakaları ile karakterizedir (2, 21, 22). Bu hücreler nükleositoplazmik (N/C) oranında artış gösteren koyu kromatinli ve iri çekirdekli bazofilik hücreler veya N/C oranı düşük, sitoplazmik vakuolizasyon içeren şeffaf hücreler olabilir. Ayrıca AKK'da trabeküler patern (tübüllerden solide geçiş gösteren birleşmiş tübüller), retiküler patern (dallanan, birbiri ile ilişkili dar trabeküller), memenin invaziv lobüler karsinomuna benzeyen patern (ILC-like) veya 'Indian-file' patern (tümör çevresinde ve infiltre alanlarda) de raporlanmıştır (23).

İmmünohistokimyasal çalışmalar, AKK tanısı için yardımcı olabilir.

Genelde c-KIT (CD117) epitelyal hücrelere sınırlı olup myoepitelyal hücreler SMA, S100 ve p63 gibi belirteçler ile pozitifdir (2).

AKK için iki farklı histopatolojik derecelendirme sistemi kullanılmaktadır. Bunlar Perzin ve arkadaşları (22), Szanto ve arkadaşları (24) ve Spiro ve arkadaşları (15) tarafından tanımlanmıştır. Perzin / Szanto sisteminde, tümörün %30'undan fazlası solid bir bileşenden oluşuyorsa, yüksek dereceli olarak kabul edilirken, Spiro sisteminde bu oran %50'dir (Tablo 1). Bazı yazarlar tarafından, AKK'da herhangi bir miktarda solid bileşenin varlığı negatif bir prognostik faktör olarak kabul edilmiştir

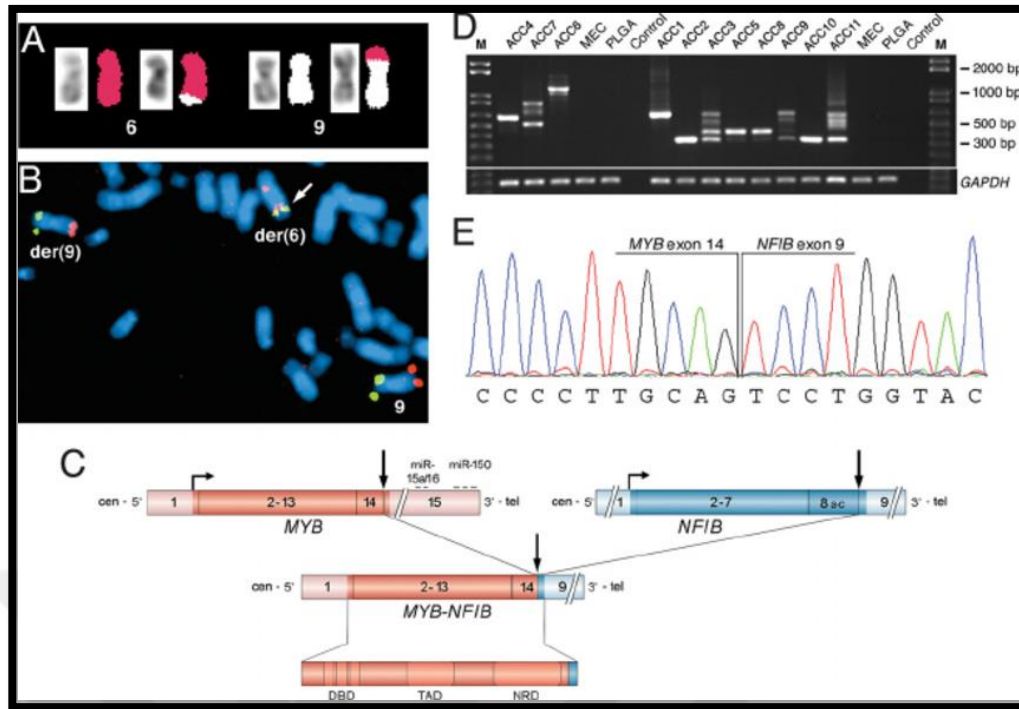
(25, 26). Yüksek dereceli transformasyon (YDT) AKK'da nadir durumlarda bildirilmiştir (27, 28)

Derece	Perzin ve Szanto	Derece	Spiro
1	Belirgin tübüler patern, solid komponent yok	1	Çoğunlukla tübüler veya kribriform, nadiren solid
2	Belirgin kribriform patern, solid komponent <30%	2	>50% solid
3	Solid komponent>%30	3	Sadece solid

Tablo 1: Adenoid kistik karsinomlarda derecelendirme sistemleri

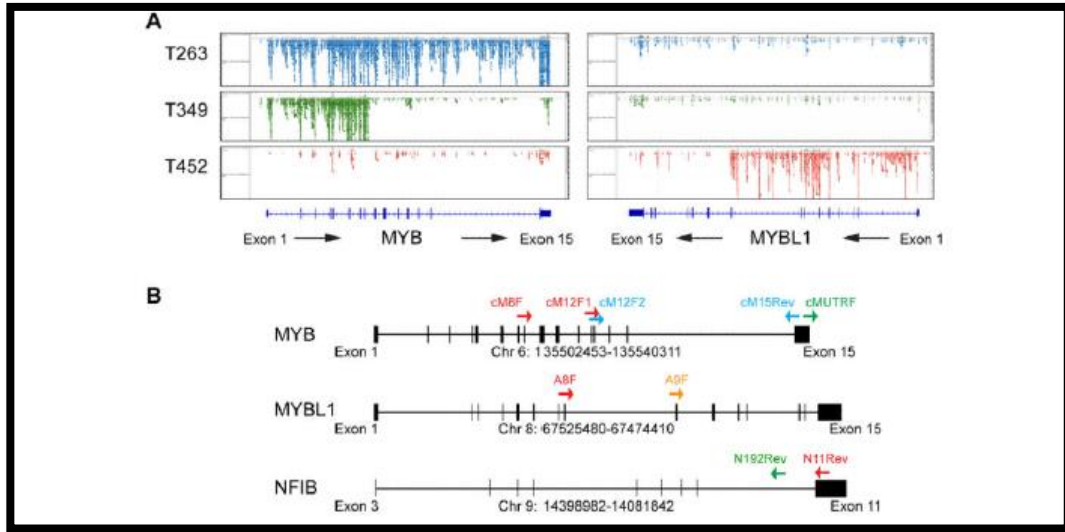
AKK'da 10 yıllık sağkalım %50-70'tir ve lokal rekürrens değişkendir. Lenf nodu tutulumu sık görülmez, ancak solid varyantta daha sıktır. Uzak metastaz olguların %50'sinden fazlasında bildirilmiştir; en sık akciğerler sonra kemik, karaciğer ve beyin tutulumu görülür. Sağkalımı etkileyen faktörler arasında tümör evresi, lenf nodu durumu, hasta yaşı, tümör bölgesi, sinir invazyonu ve cerrahi sınırlar bulunmaktadır. Genellikle tübüler ve kribriform büyüme paternleri olan tümörler, tümörlerin üçte birini oluşturan solid bileşene sahip olanlardan daha az agresif klinik seyir gösterir (2).

2009 yılında AKK'nın moleküler patogenezinde önemli gelişmeler elde edilmiş olup, bu bulgular sayesinde AKK'ya özgü MYB onkogeni ve NFIB transkripsiyon faktör geni içeren t(6;9)(q22-23;p23-24) kromozomal translokasyonu tanımlanmıştır (29). MYB geni c-Myb (MYB) transkripsiyon faktörünü kodlayan gendir; hücrelerde diferansiyasyon, proliferasyon ve apoptoz kontrolunda önemli bir role sahiptir. Bu gende C-terminal alanı negatif regülasyonu sağlar. MYB/NFIB füzyon sonucunda C-terminal alanların delesyonu nedeni ile c-Myb varyantlarının aşırı ekspresyonu ortaya çıkar (şekil 1) (29, 30). Bu kromozomal translokasyon, AKK'ların % 29-% 86'sında tanımlanmıştır (29-31).



Şekil 1: t(6;9) ile ortaya çıkan MYB-NFIB füzyonu (29) no'lu referanstan aynen alınmıştır.

A-Myb (MYBL1) proteini, kromozom 8q üzerindeki MYBL1 geni tarafından kodlanır ve c-Myb ile aynı DNA bağlanma alanına sahiptir (32). Son zamanlarda AKK'da MYBL1 ve NFIB genleri arasında da kromozomal translokasyon varlığı ortaya çıkmıştır (30, 33). MYB – NFIB füzyon negatif olan ancak MYB proteini aşırı ifade eden AKK'larda bu translokasyon varlığı ortaya konulmuştur (şekil 2) (33-35). Buna ek olarak bazı çalışmalarda C-terminal delesyonu göstermeyen yüksek MYB ekspresyonu ile ilişkili AKK'lar da bildirilmiştir (33, 36). Gen füzyonu veya farklı mekanizmalar sayesinde AKK'ların >%80'inde , MYB/MYBL1 aktivasyonu izlenmektedir (2, 37).



Şekil 2: Adenoid kistik karsinomlarda MYB-NFIB ve MYBL1-NFIB füzyonu (30) no'lu referanstan aynen alınmıştır.

Bazı çalışmalarda yüksek MYB ekspresyonunun daha kötü prognoz ile ilişkili olduğu gösterilmiştir (30, 31). Bir çalışmada 58 AKK hastasının klinikopatolojik analizi, MYB-NFIB füzyonu ile artan yaş (> 50 yaş) arasında istatistiksel olarak anlamlı bir ilişki bulunmuştur, ancak füzyon durumu ile klinik sonuç arasındaki ilişki tam olarak gösterilmemiştir (35).

2.2 Programmed Death-Ligand PD-L1

Normal şartlar altında, bağışıklık sistemi, immün kontrol noktaları olarak tanımlanan bir dizi koinhibitör ve kostimülatör reseptör ve ligandları kullanarak konağı otoimmün, alerji ve infeksiyon hastalıklarına karşı korur ve self toleransta önemli bir rol oynar (38).

Vücuda tehlikeli olan tümöral süreçlerde eliminasyon ve kaçış gibi kavramlar ortaya çıkar. Eliminasyon süreci, yeni oluşturulan kanser hücrelerinin bağışıklık sistemi tarafından ortadan kaldırılmasıdır. Tümörü infiltre eden lenfositler (TİL) bu aşamada rolü olan unsurlardan biridir (39). Kaçış süreci tümör hücrelerin bağışıklık sisteminden nasıl kurtulduğuyla ilgili bir mekanizmadır. Tümör hücreleri koinhibitör mekanizmaları, konağın bağışıklık sisteminden kaçmak ve nihayetinde ilerlemek, yayılmak ve metastaz yapmak için kullanır (38, 39). Bu yollar arasında, PD-1 ve ligandı PD-L1 tümör progresyonunda önemli bir role sahiptir (40).

PD-L1 ekspresyonunun akciğerin küçük hücreli dışı karsinomu (47) ve malign melanom (48) gibi bazı tümörlerde daha iyi prognoz ile ilişkili olduğunu gösteren bazı çalışmalar vardır. Ancak ürotelyal karsinom, renal hücreli karsinom, mide, özefagus ve pankreas karsinomları gibi çoğu tümörde PD-L1 ekspresyonu kötü prognoz ve agresif klinikopatolojik özellikler ile korelasyon göstermektedir (49-54). Bazı çalışmalarda baş-boyun skuamöz hücreli karsinomlarında düşük PD-L1 ekspresyonunun olumlu bir prognostik faktör olduğu bildirilmektedir (55, 56) ancak farklı araştırmalarda ise, yüksek PD-L1 ekspresyonunun olumlu bir prognoz ile korele olduğu gösterilmiştir (57, 58). Ayrıca, bir meta-analiz çalışmada, PD-L1 ekspresyon seviyeleri ile klinik sonuçlar arasında anlamlı bir ilişki olmadığı bulunmuştur (59).

Tümör tedavisinde immün kontrol noktalarını bloke etmek, anti tümör immüniteyi harekete geçirmek için en umut verici yaklaşımlardan birisidir (60, 61). Günümüzde çeşitli kanserlerde PD-1 ve PDL-1 ile ilgili kapsamlı çalışmalar yapılmıştır. Bağışıklık kontrol noktası inhibitörleri, nivolumab veya pembrolizumab, baş ve boyundaki skuamöz hücreli karsinom tedavisinde büyük bir devrim yaratmıştır (62-64). Buna rağmen, tükrük bezi tümörlerinde bu belirteçler hakkında bilgi yeterli değildir. İlk olarak 2016 yılında Mukaiğawa ve arkadaşları tarafından 219 primer tükrük bezi karsinomundan oluşan bir seride yüksek dereceli tükrük bezi tümörleri ile PD-L1 ekspresyonu arasında anlamlı ilişki gösterilmiştir. Bu çalışmada tümör hücrelerinde ve tümörü infiltre eden mononükleer hücrelerde PD-L1 ekspresyonunun kötü prognoz ile ilişkili olduğu görülmüştür. Aynı çalışmada PD-L1 pozitif tükrük bezi tümörlerinin PD-L1 negatif tümörlere göre daha kötü prognozlu olduğu bildirilmiştir.(65). Yapılan son çalışmalarda, Harada ve arkadaşları malign tükrük bezi tümörleri olan hastalarda tümör hücrelerinde PD-L1 pozitifliği ile ileri evre, nüks, metastaz ve kısa sağkalım arasında anlamlı ilişki olduğunu göstermiştir (66).

Bazı araştırmacılar ise, tükrük bezi tümörlerinde PD-L1 ekspresyonunun düşük olduğunu ve TIL sayısının az olduğunu ispat etmişlerdir (67).

Bu proteinlerin prognostik değeri ve immünoterapötik potansiyeli göz önüne alındığında, bunların ekspresyonu yanı sıra, anti tümör yanıtında rol alan immün hücrelerin profilini karakterize etmek ileri evre tükrük bezi karsinomları için büyük bir ihtiyaçtır (68) .

3. GEREÇ ve YÖNTEM

3.1. Olguların Seçimi

Bu çalışma Hacettepe Üniversitesi Girişimsel Olmayan Klinik Araştırmalar Etik Kurulu'ndan onay alındıktan sonra (Proje No: GO 20/444, Karar No:2020/10-30) Hacettepe Üniversitesi Bilimsel Araştırmalar Projeleri Koordinasyon Birimi tarafından TTU-2020-18818 numaralı bilimsel araştırma projesi olarak desteklenmiştir.

2000 ve 2020 yılları arasında bölümümüzde AKK tanısı almış, parafin bloklarına ulaşılabilen ve parafin bloklarında yeterli doku bulunan toplam 56 AKK vakası değerlendirmeye alınmıştır. Olgulara ait tümör içeren tüm H&E boyalı lamalar iki gözlemci tarafından tekrar değerlendirilerek, tümörlerin histolojik tipleri ve gelişim paterni, mitoz sayısı, vasküler veya perinöral invazyon varlığı yeniden kaydedilmiştir. Hastalara ait klinik bilgilere Hacettepe Üniversitesi bilgisayar ağı veri giriş sistemi kullanılarak ulaşılmıştır. Hastaların yaş, cinsiyet, biyopsi ve dosya numaraları, tümör lokalizasyonu, rekürrens ve sağkalım bilgileri, varsa uzak organ metastazı ve ölüm tarihleri yanısıra raporda yer alan tümör derecesi, lenf nodu metastazı ve cerrahi sınır durumu kaydedilmiştir. Ayrıca yapılan operasyonun eksizyon veya biyopsi olması durumu klinik dosyalardan elde edilmiştir.

Elli altı olgunun 11'inde uzak metastaz ve 6'sında lenf nodu metastazı saptanmıştır. Uzak metastaz olgularının birinde yeterli doku izlenmediğinden çalışmadan çıkarılmıştır. Toplam olarak 56 primer tümör, 10 uzak metastaz ve 6 lenf nodu metastazı odağı çalışmaya dahil edilmiştir.

3.2. Histopatolojik Kriterlerin Tanımlanması

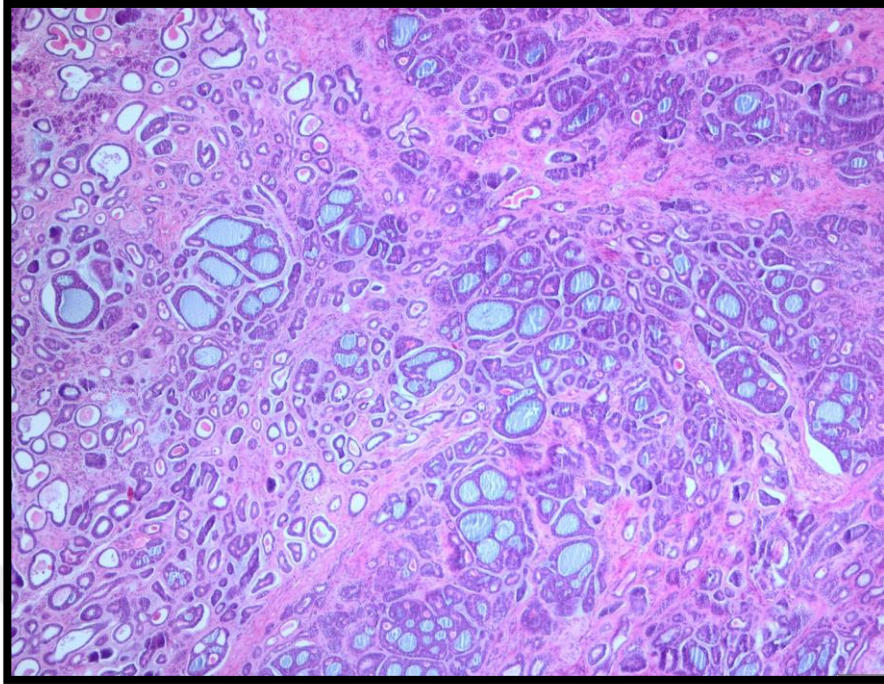
Elli altı olgunun patoloji raporlarının ve mikroskopik olarak kesitlerinin yeniden gözden geçirilmesinde alttaki özellikler araştırılmış ve kaydedilmiştir: Solid bileşen oranına göre olgular derecelendirilmiştir (tablo 3).

Histolojik patern (%)	Solid Kribriform Tübüler Trabeküler Retiküler ILC YDT
Perinöral invazyon	Var /Yok
Lenfovasküler invazyon	Var /Yok
Uzak metastaz	Var /Yok
Lenf nodu metastazı	Var /Yok
TİL (%)	<%5 skor 1 %5-%20 skor 2 %21-%50 skor 3 %51-100 skor 4

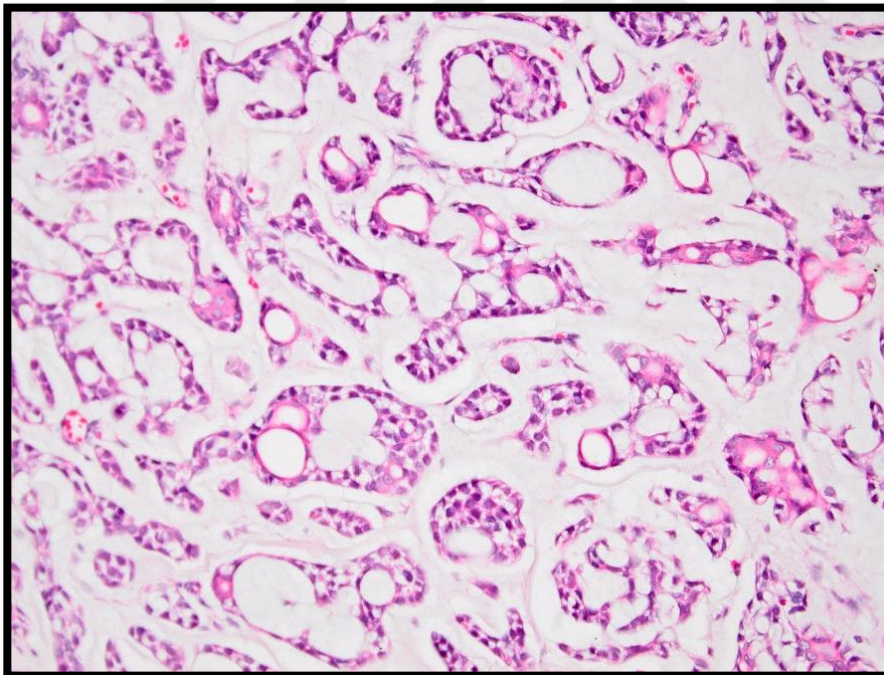
Tablo 2: AKK için araştırılan histopatolojik özellikler

Solid %	Histolojik derece
<30%	1
30%≤ - ≤%50	2
50%<	3

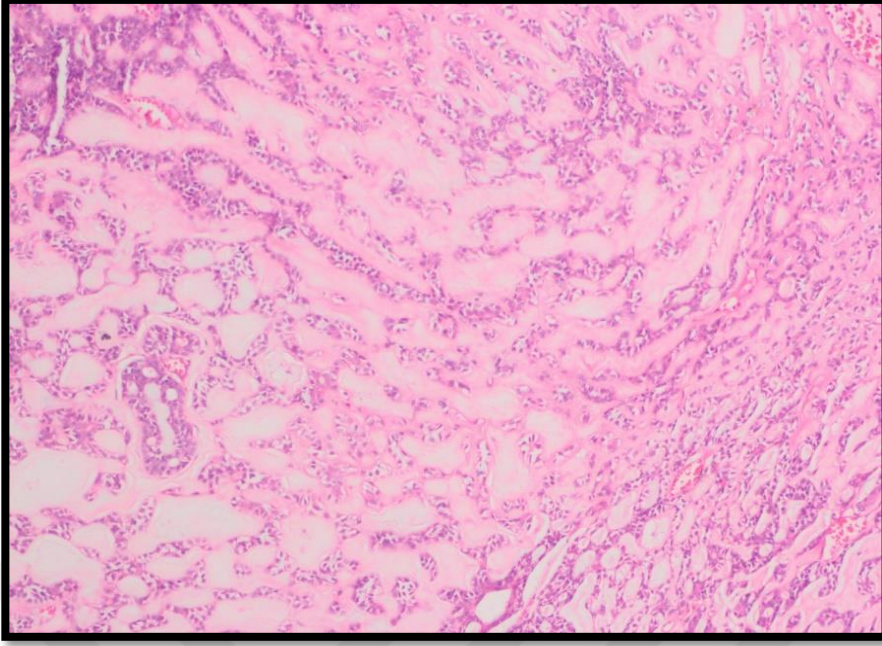
Tablo 3: Olgularda histolojik derecelendirme



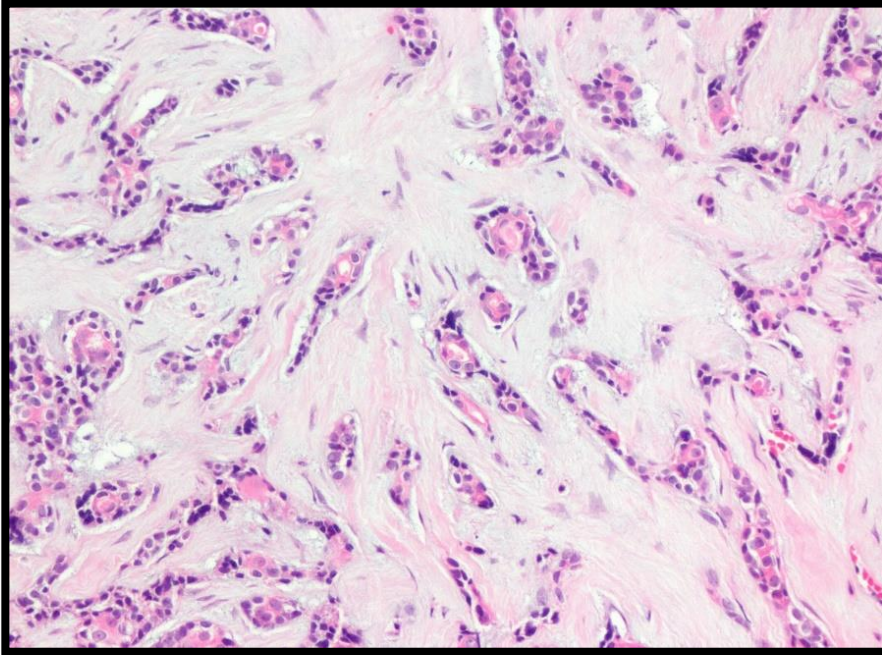
Resim 1: Kribriform Patern



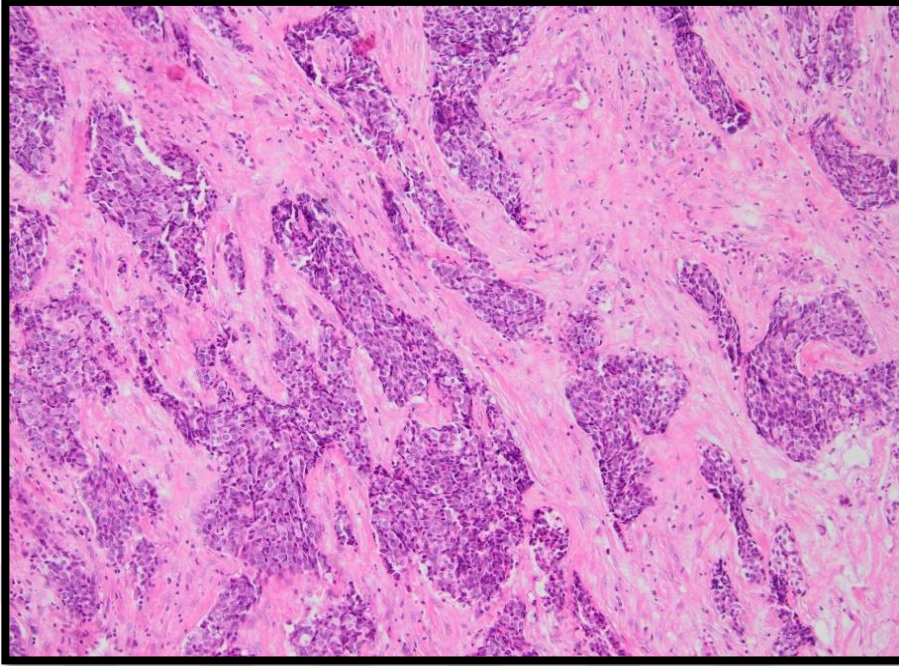
Resim 2: Kribriform Paternde Mukoid Stroma



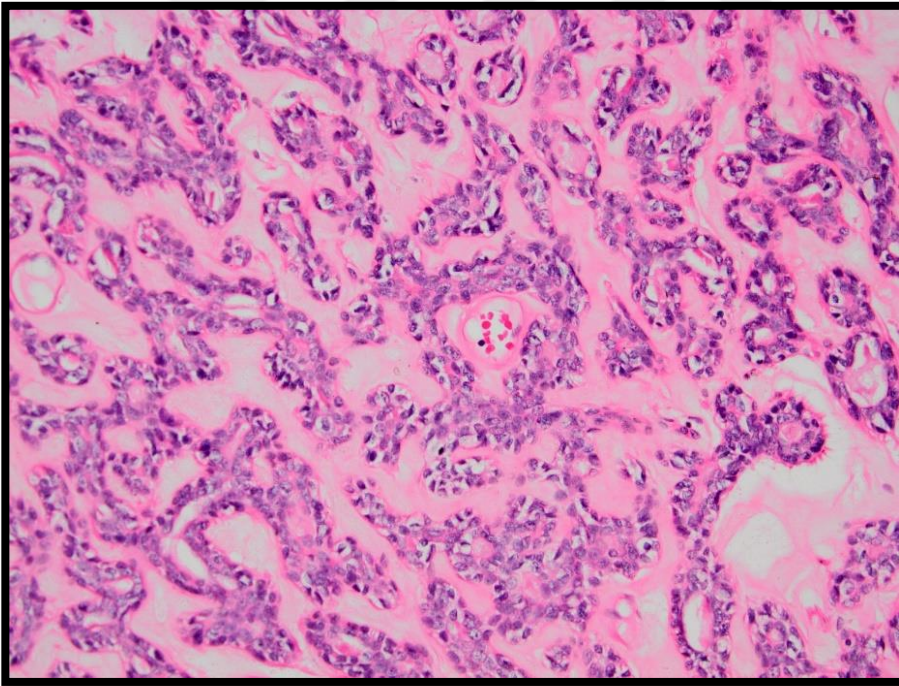
Resim 3: Kribriform Paternde Hyalinize Stroma



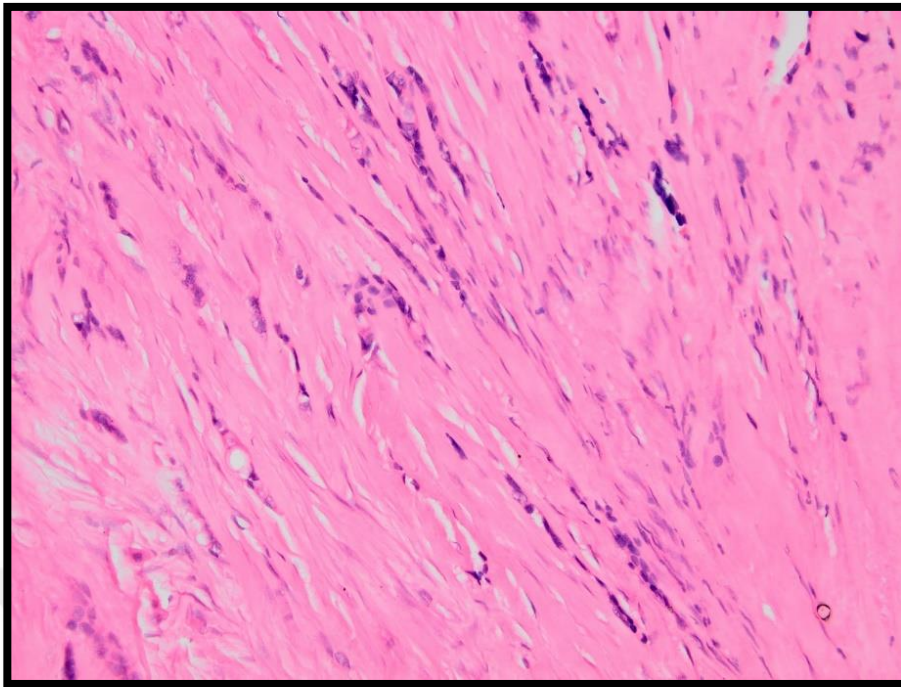
Resim 4: Tübüler Patern



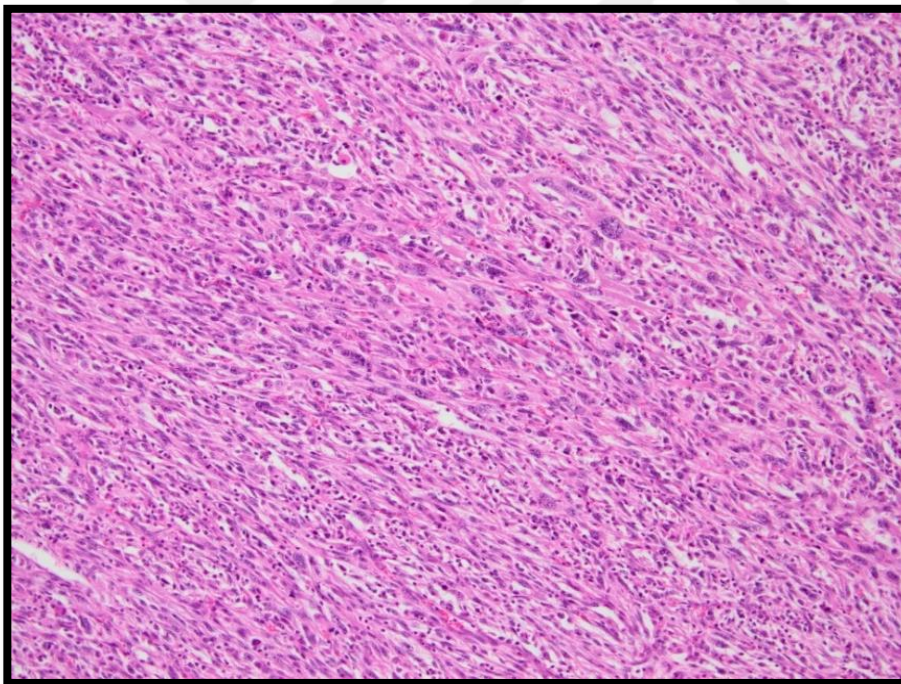
Resim 5: Solid Patern



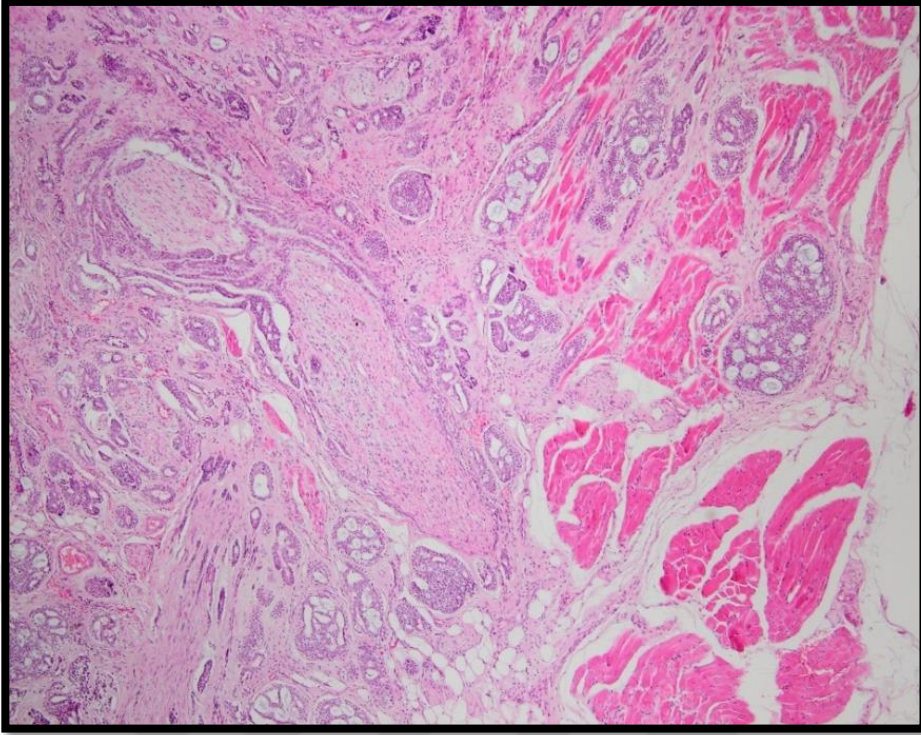
Resim 6: Retiküler Patern



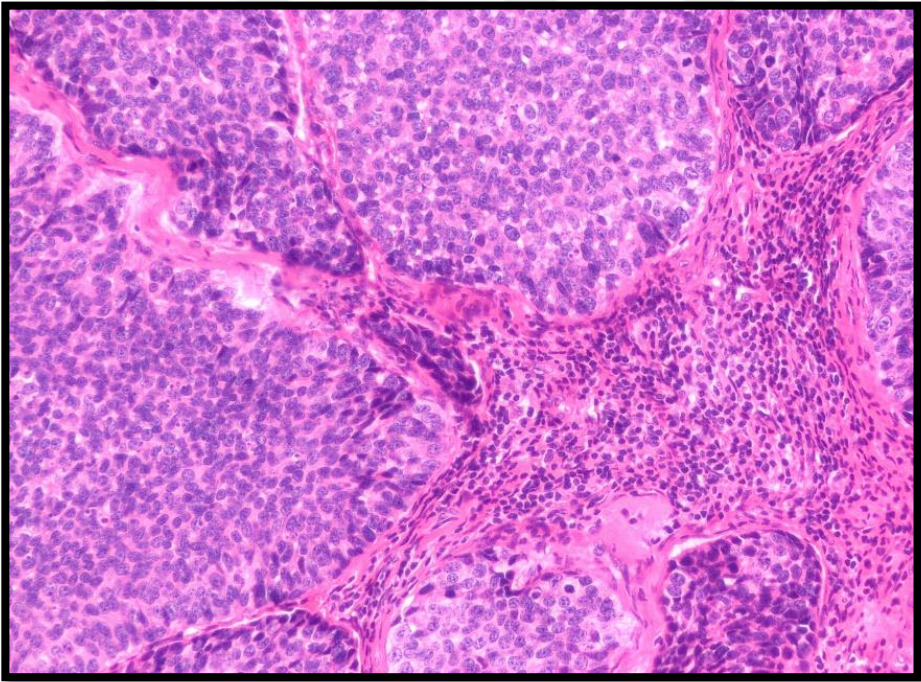
Resim 7: İLC Patern



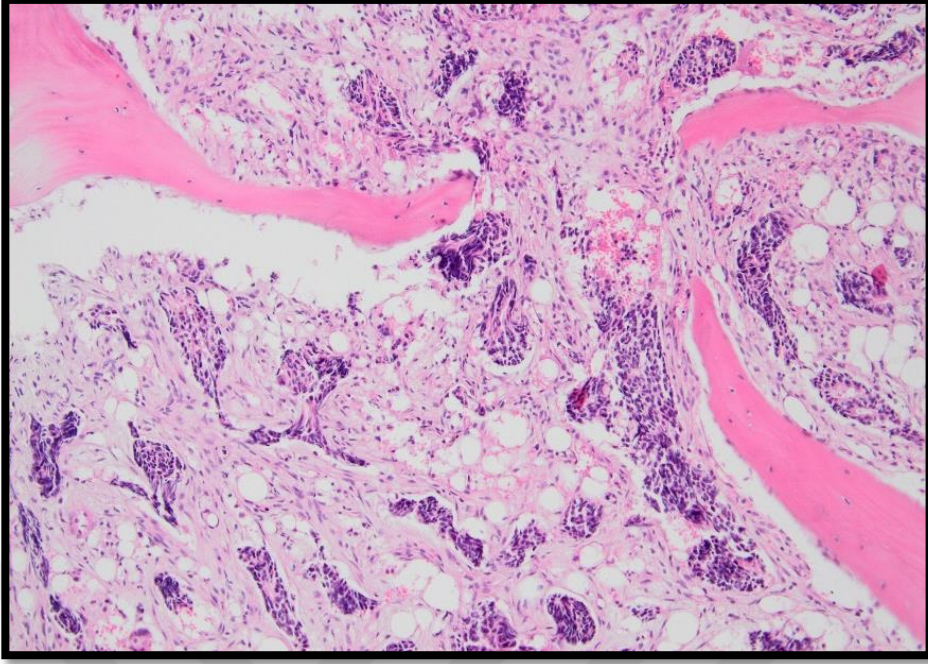
Resim 8: YDT



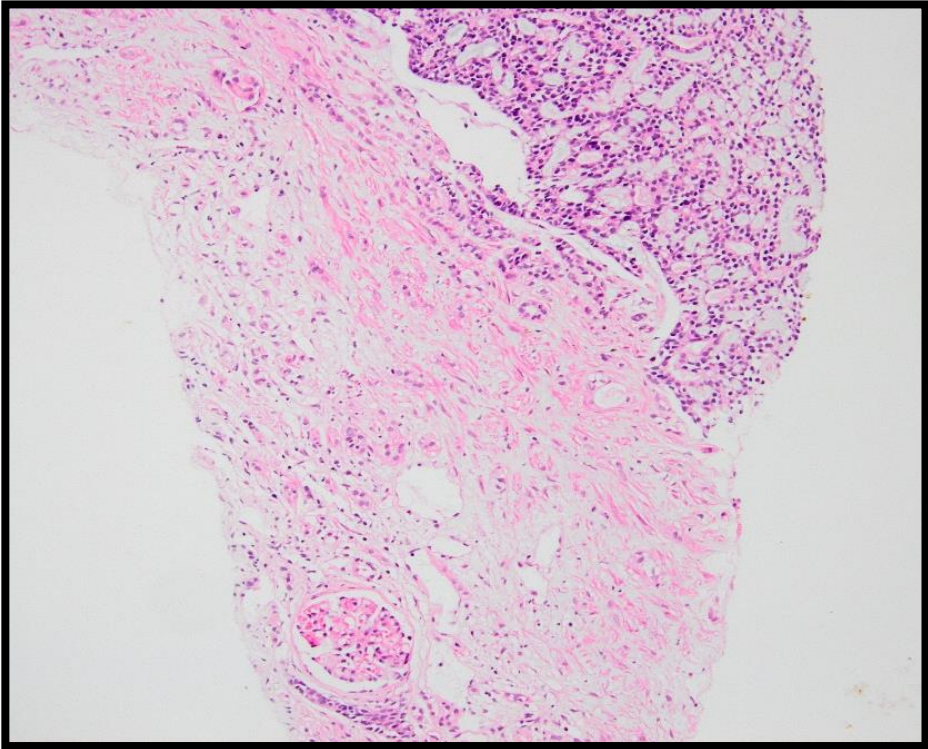
Resim 9: Perinöral ve Çevre Kas Dokuya İnvazyon



Resim 10: TİL



Reaim 11: Kemik İliđi Metastazi



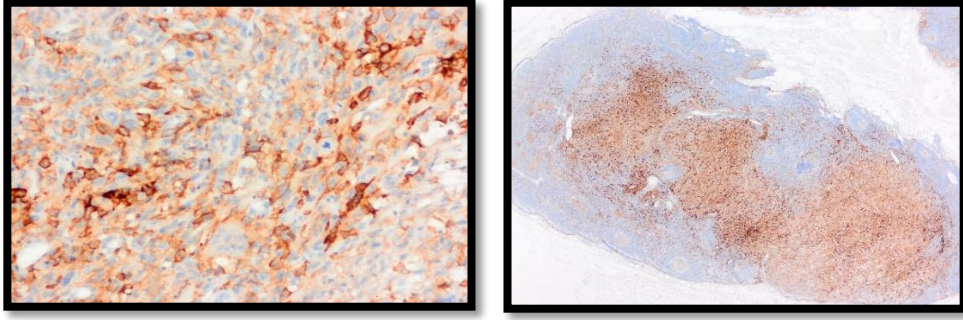
Resim 12: Bbrek Metastazi

3.3. PD-L1 İmmünohistokimyasal İncelemesi

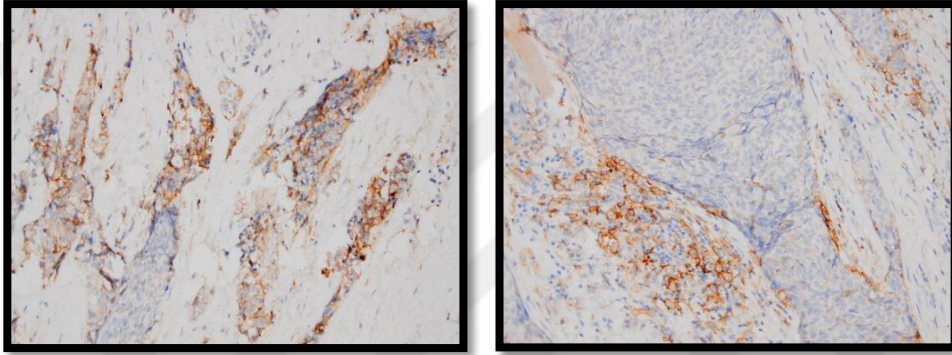
Seçilen bloklardan alınan kesitlere PD-L1 çalışması yapılmıştır. Kesitler Leica Bond-Max immünohistokimya cihazı (Leica Microsystems, Wetzlar, Almanya) kullanılarak PD-L1 (klon 73-10, Leica, predilüsyon) primer antikoru ile immünohistokimyasal yöntemle boyanmıştır. Kesitler 75°C’de Bond Dewax çözültisi (Leica Microsystems, Kat. No: AR9222) ile deparafinize edilmiştir. %96’lık alkol serisi ile muamelenin ardından EDTA (Leica Biosystems, Newcastle Ltd., Newcastle Upon Tyne; İngiltere; kat. no: AR9640) içinde 100°C’de 10 dakika süreyle antijen açığa çıkarma işlemi gerçekleştirilmiştir. Akabinde doku kesitleri oda sıcaklığında primer antikor ile 25 dakika inkübe edilmiştir. Adımlar arasında yıkama için Tris tamponlu salin (Leica Microsystems, Kat. No: AR9590) kullanılmıştır. Ardından proteinlerin gösterilmesi için “Bond Polymer Refine Detection” kiti (Leica 39 Microsystems, Newcastle Ltd. Newcastle Upon Tyne; İngiltere; Kat. No: DS9800) uygulanmıştır. Kit, sırasıyla endojen peroksidaz aktivitesini blokaj için %3-4’lük hidrojen peroksit (oda sıcaklığında 13 dakika), kullanıma hazır sekonder antikor (oda sıcaklığında 9 dakika), horse radish peroksidaz-IgG polimeri (oda sıcaklığında 9 dakika), 3'-3-diaminobenzidin tetrahidroklorür (DAB) kromojen (oda sıcaklığında 7 dakika) ve karşıt boyama için hematoksilin (oda sıcaklığında 3 dakika) içermektedir. PD-L1 ile tümör hücrelerinde ve stromada izlenen TİL hücrelerinde boyanmalar ayrı ayrı değerlendirilmiş olup boyanan hücrelerin yüzdesi kaydedilmiştir. Membranöz boyanmalar dikkate alınmıştır, pozitif kontrolünde tonsil dokusu kullanılmıştır. PD-L1 boyanmaları yüzde olarak kaydedilmiş ve \geq %1 boyanma oranı pozitif kabul edilmiştir. Tümör hücrelerindeki boyanma skoru değerlendirilirken; %1-5 boyanma varsa skor 1, %5-50’si boyanmışsa: skor 2, %50 ve üzeri boyanma skor 3 olarak değerlendirilmiştir (Tablo 4).

Tümör hücrelerinde boyanma %	PD-L1 skoru
1 ≤ - <5	1
5% ≤ - <%50	2
50% ≤	3

Tablo 4: Tümör hücrelerinde PD-L1 skoru



Resim 13: Yüksek dereceli transformasyon gösteren tümörde ve lenf nodu metastaz odağında PD-L1 ekspresyonu



Resim 14: Tümör hücrelerinde ve TİL’de PD-L1 ekspresyonu

3.4. Moleküler Çalışmalar

Çalışmaya dahil edilen olguların parafin bloklarından 20 μm 'lik 4'er kesit alınmış ve RNA izolasyonu için kullanılmıştır. İzolasyon RNeasy FFPE Kit (QIAGEN) ile gerçekleştirilmiştir. İşlem sonrasında spektrofotometrik (NanoDrop cihazı kullanılarak) analizler ile elde edilen RNA'nın saflığı ve konsantrasyonu belirlenmiştir. Bilinen füzyonların saptanması için kantitatif Real Time Polymerase Chain Reaction (RT-PCR) analizine başvurulmuştur. İlk olarak literatür bilgisi göz önüne alınarak olası füzyon bölgelerine yönelik primer tasarlanmıştır. Hedef ampliconun 200 baz çiftinden kısa olması ve primerlerin etkinliklerinin hesaplanması bu aşamada kritik öneme sahiptir. RT-PCR işlemi için Applied Biosystem-Step One Plus cihazı kullanılmıştır. Reaksiyon hacmi 20 μl olacak şekilde her bir kuyucukta gerçekleşen reaksiyon, 2 μl Primer-Prob MİX (Forward Primer, Reverse Primer ve Taqman Probe), 4 μl PCR Buffer, 7,5 μl RNase Free Water, 1,5 μl Genmark Enzyme

Mix ve 5 ul RNA içermektedir. Cihazın Termal cycling koşulları şu şekilde ayarlanmıştır. Pre-run: 50°C'de 20 dakika, 95°C'de 2 dakika'dan oluşur. Bir döngü 95°C'de 5 saniye ve 60°C'de 20 saniye'den oluşmak üzere 45 döngü yapılmıştır. Delta Ct (ΔCt) yöntemini kullanarak analiz edilmiştir.

Her olguda farklı morfolojik paternlerin moleküler profilini değerlendirmek adına, birden fazla patern varlığında, alanları işaretleyerek ayrı ayrı moleküler çalışmaya alınmıştır (şekil 4).



Resim 15: İzlenen farklı histolojik paternlerin işaretlenmesi

3.5. İstatistik

Araştırma kapsamındaki hastaların demografik, klinik ve tümör özelliklerinin tanımlayıcı istatistiklerinde frekans, yüzde, ortalama ve standart sapma olarak ifade edilmiştir. Grup karşılaştırmalarından önce parametrik test varsayımı olan gruplarda normal dağılım Shapiro-Wilk testi ile değerlendirilmiştir. Gruplarda normal dağılım varsayımının karşılanmaması üzerine, ikili grup karşılaştırmalarında Mann-Whitney U testi kullanılmıştır. Ayrıca kategorik değişkenlerin karşılaştırmalarında ise Kesin Ki Kare testi kullanılmıştır. Analiz bulgularının gösteriminde grafiklerden de faydalanılmıştır. İstatistiksel analizler için SPSS 26 istatistik yazılımı kullanılmıştır. $p < 0,05$ istatistiksel olarak anlamlı kabul edilmiştir.

4. BULGULAR

4.1. Genel Bulgular

Olguların 19'u erkek (%33,9); 37'si kadındır (%66,1). İlk tanı anında olguların ortalama yaşı 53,73'tür. En genç hasta 7 yaşında, en yaşlı hasta ise 81 yaşındadır. Olguların yaş ve cinsiyet dağılımları tablo 5'te gösterilmiştir.

Hastaların yaş ve cinsiyet dağılımı		n	%
Yaş (7-81 yıl arası) 53,73 (±54,50)	7-40 yaş arası	8	14,3
	41-60 yaş arası	29	51,8
	61 ve üstü yaş	19	33,9
Cinsiyet	Kadın	37	66,1
	Erkek	19	33,9
Toplam		56	100,0

Tablo 5: Hastaların yaş-cinsiyet dağılımı

Olgularımızdan 12'sinin klinik takibine ulaşılammamıştır. Klinik takibi olan 44 hastanın 36'sı (%81,8) hayattadır, 8'i (%18,2) hastalığa bağlı olarak yaşamını kaybetmiştir.

Uzak metastazı olan hasta sayısı 10'dur (%17,9), 46 hastada (%82,1) metastaz izlenmemiştir.

Olguların 19'una (%33,9) eksizyonel biyopsi, 19'una (%33,9) rezeksiyon, 10'una (%17,9) insizyonel biyopsi yapılmış olup 8 olguda cerrahi tipi bildirilmemiştir; ayrıca, 21'ine (%37,5) boyun diseksiyonu uygulanmıştır. Boyun diseksiyonu uygulanan hastaların 6'sında (%28,6) lenf nodu metastazı izlenmiş olup 15 hastada lenf nodu tutulumu saptanmamıştır (%71,4).

Olguların 41'i (%73,3) minör tükrük bezlerinde, 15'i (%26,7) majör tükrük bezinde yer almıştır (Tablo 6).

Klinik bulgular		n	%
Tümör yerleşim yeri	Majör	15	26,7
	Minör	41	73,3
Cerrahi tipi	Biyopsi	10	17,9
	Eksizyon	19	33,9
	Rezeksiyon	19	33,9
	Bilinmiyor	8	14,3
Uzak metastaz	Yok	46	82,1
	Var	10	17,9
Yaşam durumu	Yaşiyor	36	81,8
	Eksitus	8	18,2
LN metastazı	Yok	15	71,4
	Var	6	28,6

Tablo 6: Hastaların Klinik Bulguları

4.2. Histomorfolojik Bulgular

Tümör büyüme paterni kribriiform, tübüler ve solid olarak üç ana paternden oluşmakla birlikte retiküler ve İLC paterni de izlendi. Olguların 48'inde (%85,7) kribriiform, 44'ünde (%78,6) tübüler ve 24'ünde (%42,9) solid patern görüldü. Retiküler patern olguların 6'sında (%10,7) ve İLC olguların 3'ünde (%5,4) mevcuttur. Yüksek dereceli transformasyon 2 olguda (%3,6) izlendi (Tablo 7).

		n	%
Morfoloji paterni	Kribriiform	48	85,7
	Tübüler	44	78,6
	Solid	24	42,9
	Retriküler	6	10,7
	ILC	3	5,4
	YDT	2	3,6

Tablo 7: Olgularda morfolojik patern görülme sıklıkları

Olguların 4'ünde (%7) lenfovasküler invazyon saptanmıştır; bu 4 olgunun 3'ünde sadece kribriiform ve tübüler bileşeni, diğer 1'inde %10 solid, %90 kribriiform

ve tübüler bileşen mevcuttur. PNI 38 olguda (%67,9) izlenmiştir. Olguların 21'inde boyun lenf nodu diseksiyonu yapılmıştır. Bunların 6'sında metastaz saptanmıştır (Tablo 8).

Histomorfolojik bulgular		n	%
Lenfovaküler invazyon	Yok	52	92,9
	Var	4	7,1
Perinöral invazyon	Yok	18	32,1
	Var	38	67,9
LN metastazı	Yok	15	71,4
	Var	6	28,6

Tablo 8: Olgularda histomorfolojik bulgular

Olguların 35'i derece 1, 6'sı derece 2 ve 15'i derece 3 olarak değerlendirilmiştir. Yüksek dereceli transformasyonu içeren 2 olgu derece 3 olarak kabul edilmiştir (Tablo 9).

Histolojik derece	n	%
1	35	62,5
2	6	10,7
3	15	26,8

Tablo 9: Olgularda histolojik derecelerinin görülme sıklığı

Olguların 47'sinde TİL skoru düşük olarak izlenmiştir (%84); skor 3 olguların 7'sinde (%12,5) ve skor 4 sadece 2 olguda görülmüştür (%3,6). Morfolojik paternler arası TİL skoru değerlendirildiğinde, seçici bir dağılım dikkati çekmemiştir (Tablo 10).

TIL Skoru	Tümör	Morfoloji paterni					
		Solid n (%)	Retiküler n (%)	Kribriform n (%)	Tübüler n (%)	İLC n (%)	YDT n (%)
1	31 (55,4)	15 (62,5)	4 (66,7)	27 (75,5)	26 (59,1)	2 (66,7)	1 (50,0)
2	16 (28,6)	4 (16,7)	2 (33,3)	14 (16,3)	13 (29,5)	0 (0,0)	0 (0,0)
3	7 (12,5)	3 (12,5)	0 (0,0)	5(8,2)	4 (9,1)	1 (33,3)	1 (50,0)
4	2 (3,6)	2 (8,3)	0 (0,0)	2 (4,2)	1 (2,3)	0 (0,0)	0 (0,0)
Toplam	56 (100,0)	24 (100,0)	6 (100,0)	48 (100,0)	44 (100,0)	3 (100,0)	2 (100,0)

Tablo 10: Olgularda TİL skoru ve morfolojik paternler arası dağılım

4.3. İmmünohistokimyasal Bulgular

4.3.1. Tümör hücrelerinde PD-L1 ekspresyonu

Tümör hücrelerinde %1 ve üzerindeki boyanma oranları pozitif olarak kabul edildiğinde, olguların 10'unda (%17,9) tümör hücrelerinde PD-L1 ekspresyonu saptanmıştır. PD-L1 skorlama sistemine göre değerlendirildiğinde, 10 olgunun 4'ü skor 1, 5'i skor 2 ve 1'i skor 3 olarak kabul edilmiştir. Skor 4 hiçbir olguda görülmemiştir.

PD-L1 ekspresyonu ile patern arasındaki ilişki istatistiksel olarak anlamlı bulunmamıştır ($p>0.05$), ancak skor 3 olan tek olguda, sadece yüksek dereceli transformasyon alanında ekspresyon varlığı dikkati çekmiştir.

Retiküler ve İLC paternlerde tümör hücrelerinde PD-L1 ekspresyonu izlenmemiştir (Tablo 11).

Olgu	Morfolojik patern %	PD-L1 pozitif patern	PD-L1 skoru
1	%20 solid, %60 kribriform, %20 túbüler	Kribriform	1
2	%30 kribriform, %50 túbüler, %20 İLK	Kribriform+túbüler	2
3	%20 YDT, %40 túbüler, %40 kribriform	YDT	1
4	%90 solid, %10 kribriform	Solid	2
5	%100 solid	Solid	2
6	%40 solid, %60 túbüler	Solid	1
7	%50 túbüler, %50 kribriform	Kribriform	2
8	%40 YDT, %30 túbüler, %30 kribriform	YDT	3
9	%60 solid, %20 túbüler, %20 kribriform	Kribriform	2
10	%50 túbüler, %50 kribriform	Kribriform+túbüler	1

Tablo 11: PD-L1 pozitif olgularda patern dağılımı

PD-L1 pozitif 10 olgunun 1'inde (%10); PD-L1 negatif 47 olgunun 10'unda (%21,7) uzak metastaz saptanmıştır. Bulgular istatistiksel olarak anlamlı olmamakla birlikte ($p=0,670$), PD-L1 negatif olgularda uzak metastaz yaklaşık iki kat daha sık izlenmiştir (Tablo 12).

Tüm olguların uzak metastaz odaklarına yapılan PD-L1 çalışmasından negatif sonuç alınmıştır.

PD-L1	Uzak Metastaz		X ²	p
	Yok	Var		
Negatif	37 (80,4)	9 (90)	0,512	0,670
Pozitif	9 (19,6)	1 (10)		
<i>Toplam</i>	46 (100,0)	10 (100,0)		

X²: Kesin Ki-Kare Testi

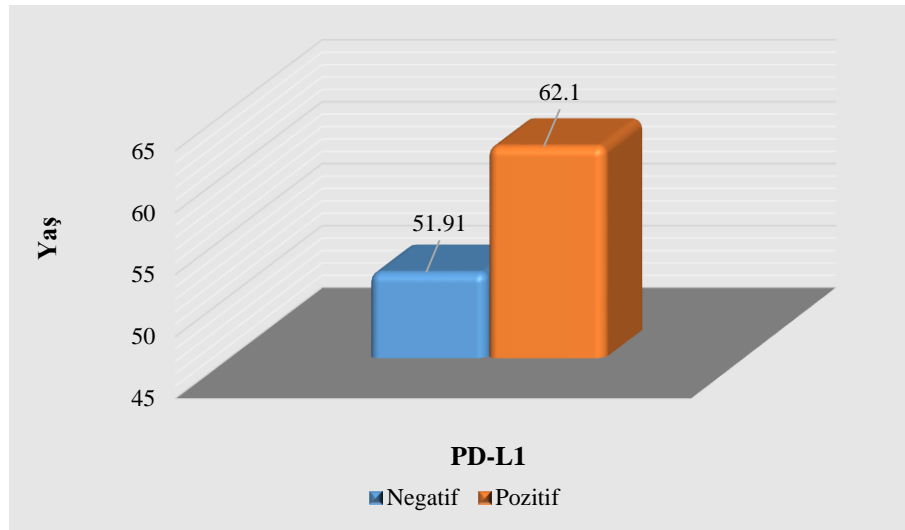
Tablo 12: Tümör hücrelerinde PD-L1 ekspresyonu ve uzak metastaz durumu

Lenf nodu metastazı 10 PD-L1 pozitif olgunun 1'inde (%10) izlenmiştir (skor 3); metastaz odağına uygulanan PD-L1 çalışmasından pozitif sonuç alınmıştır.

PD-L1 negatif 46 olgunun 5'inde lenf nodu metastazı saptanmıştır, metastaz odakların tümü PD-L1 negatiftir.

Tümör hücrelerinde PD-L1 ekspresyonu ve lenf nodu metastazı arasında değerlendirilme istatistiksel olarak yapılamamıştır.

PD-L1 pozitif hastaların yaş ortalaması 62,10 ($\pm 17,49$), PD-L1 negatif hastaların yaş ortalamasına göre 51,91 ($\pm 15,50$) anlamlı olarak yüksek bulunmuştur (U:126,00, p=0,026) (Şekil 5).



Şekil 4: Tümör hücrelerinde PD-L1 ekspresyonu ve yaş dağılımı

Tümör hücrelerindeki PD-L1 ekspresyonu ile cinsiyet, tümör lokalizasyonu, lenfovasküler invazyon, PNI ve histolojik derece arasında istatistiksel olarak anlamlı fark saptanmamıştır (p>0.05).

4.3.2. Tümörü infiltre eden lenfositlerde PD-L1 ekspresyonu

TİL'de, %1 ve üzerindeki boyanma oranları pozitif olarak kabul edildiğinde, PD-L1 8 olguda (%15,4) pozitif, 44 olguda (%84,6) negatiftir.

Paterne göre değerlendirildiğinde, istatistiksel olarak anlamlı olmamakla birlikte ($p>0.05$), retiküler paternde TİL'de ekspresyon izlenmemiştir.

TİL'de PD-L1 ekspresyonu ile cinsiyet, yaş, tümör lokalizasyonu, lenfovasküler invazyon, PNI ve histolojik derece arasında istatistiksel olarak anlamlı fark bulunmamıştır ($p>0.05$).

4.4. Moleküler bulgular

Moleküler çalışmada 56 olgunun 12'si (%21,4) füzyon pozitif, 44'ü (%78,6) füzyon negatif olarak değerlendirilmiştir (şekil 6). Füzyon pozitif 12 olgunun 7'sinde MYB-NFIB ve 6'sında MYBL1-NFIB füzyonu saptanmıştır. Bir olguda MYB ve MYBL1 birlikteliği izlenmiştir; bu olguda solid paternde MYB füzyonu, kribriiform ve tübüler paternde ise MYBL1 füzyonu saptanmıştır (Tablo 13).

Moleküler bulgular ile patern arasındaki ilişki istatistiksel olarak anlamlı olmamakla birlikte ($p>0.05$) yüksek dereceli transformasyon ve İLC paterninde füzyon izlenmemiştir (Tablo 13).

MYB pozitif olguların yaş ortalaması 56,83 ($\pm 12,60$), MYB negatif olguların yaş ortalaması 53,36 ($\pm 15,19$)'na göre istatistiksel olarak anlamlı bulunmuştur (U:75,50, $p=0,015$). Ancak olguların MYBL-1 gösterge sonuçları açısından istatistiksel olarak anlamlı farklılık tespit edilmemiştir (U:132,50, $p=0,651$).

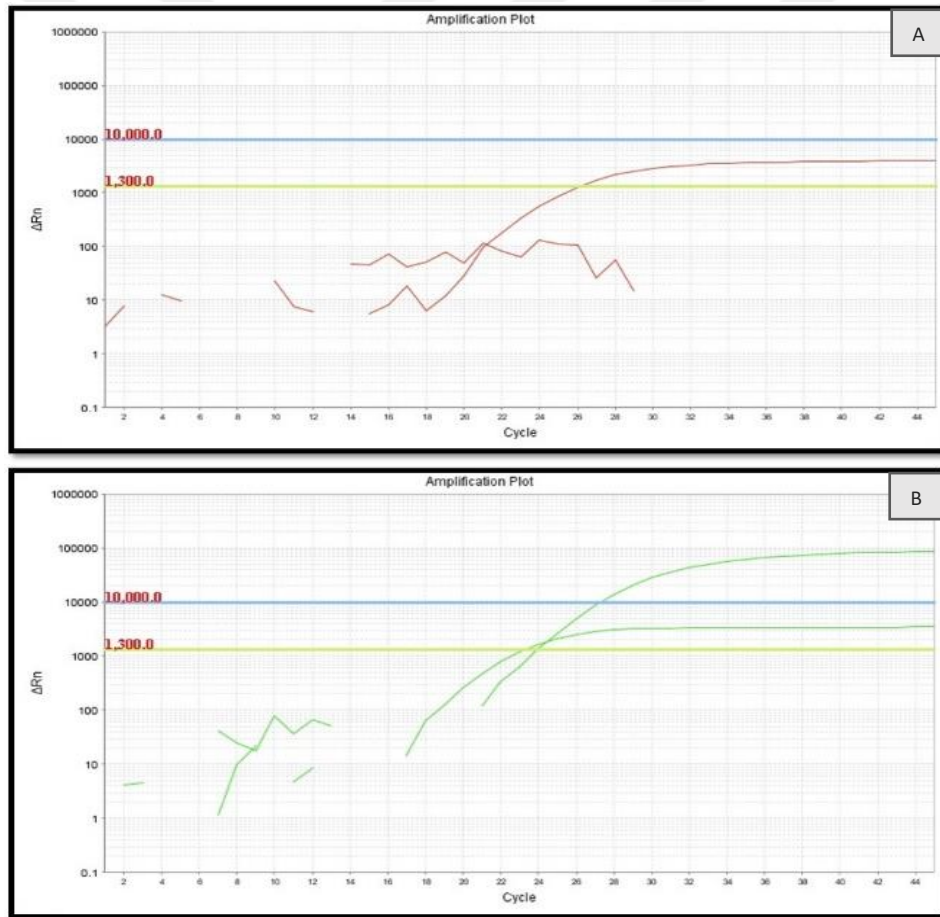
Füzyon pozitif 12 olgunun 4'ünde uzak metastaz izlenmiştir. Metastatik odakların birinde yeterli doku olmadığından çalışmaya dahil edilmemiştir; diğer 3 metastatik odağa yapılan moleküler çalışmadan pozitif sonuç elde edilmiştir.

Füzyon negatif 44 olgunun 7'sinde uzak metastaz saptanmıştır. Metastatik odaklarına yapılan moleküler çalışmada 7 olgunun 1'i füzyon pozitif olarak değerlendirilmiştir.

Füzyon pozitif ve negatif olgular arasında uzak metastaz açısından istatistiksel olarak anlamlı bir farklılık gözlenmemiştir ($p>0.05$) ancak füzyon pozitif hastalarda, primer ve metastaz odaklar arasında uyumluluk dikkati çekmiştir.

Metastaz odakları akciğer, meme, böbrek, karaciğer ve kemik iliğinde gözlenmiştir.

Lenf nodu metastazı füzyon pozitif 12 olgunun 3'ünde ve füzyon negatif 44 olgunun 3'ünde saptanmış olup metastatik odaklarına uygulanan moleküler çalışmadan negatif sonuç alınmıştır. Füzyon pozitif ve negatif olgular arasında lenf nodu metastaz açısından istatistiksel olarak anlamlı bir farklılık bulunmamıştır ($p>0.05$).



Şekil 5: Moleküler çalışmalar; A) Füzyon negatif olgu, B) Füzyon pozitif olgu

Olgu	Morfolojik patern %	MYB pozitif patern	MYBL1 pozitif patern
1	%5 retiküler, %95 kribriform	Kribriform	
2	%50 tübüler, %50 kribriform	Kribriform+tübüler	
3	%50 tübüler, %50 kribriform	Kribriform+tübüler	
4	%50 tübüler, %50 kribriform	Kribriform+tübüler	
5	%70 solid, %10 retiküler, %10 tübüler, %10 kribriform	Retiküler	
6	%60 solid, %10 tübüler, %30 kribriform	solid	Kribriform+tübüler
7	%50 tübüler, %50 kribriform	Kribriform+tübüler	
8	%100 kribriform		Kribriform
9	%80 solid, %10 tübüler, %10 kribriform		Solid+tübüler+kribriform
10	%60 solid, %40 tübüler		Solid
11	%50 tübüler, %50 kribriform		Kribriform+tübüler
12	%10 retiküler, %80 tübüler, %10 kribriform		Tübüler

Tablo 13: Moleküler pozitif olgularda paternler arası dağılım

Tümör hücrelerindeki füzyon varlığı ile cinsiyet, tümör lokalizasyonu, lenfovasküler invazyon, PNI ve histolojik derece arasında istatistiksel olarak anlamlı fark saptanmamıştır ($p>0.05$).

5. TARTIŞMA

AKK baş ve boyun tümörlerinin biyolojik olarak en destrüktif ve öngörülemeyen tümörlerinden biridir. Yavaş büyüme, perinöral invazyon, lokal nüks ve düşük bölgesel lenf nodu tutulumu ile bilinen bir tümördür (10, 15). Bunun tersine, uzak metastaz yaygındır (16, 17).

Tükrük bezi karsinomları arasındaki AKK yerleşim yeri sıklığı çalışmadan çalışmaya değişmektedir. Bjørndal, K ve arkadaşlarının yaptığı bir araştırmada 240 AKK olgusunda parotis bezi en sık yerleşim yeri olarak bulunmuştur (11). Cordesmeier, R ve arkadaşlarının yaptığı 61 AKK'dan oluşan bir seride çoğu vaka minör tükrük bezlerinde (% 75.4) yer almaktadır (69). Zhang ve arkadaşlarının 218 AKK olgusundan oluşan bir çalışmada olguların %66.5'i minör tükrük bezinde görülmüştür (70).

Serimizdeki primer tümör lokalizasyonuna baktığımızda literatürle uyumlu olarak minör tükrük bezi en sık yerleşim yeri olarak izlenmiştir.

Cordesmeier, R ve arkadaşlarının çalışmasında medyan yaş 56.4, olguların %44.3'u erkek ve %55.7'si kadındır (69). Bjørndal, K ve arkadaşlarının serisinde medyan yaş 59, olguların %45'i erkek ve %55.7'si kadındır (11). Ko, Y. H. ve arkadaşlarının 42 hastadan oluşan AKK serisinde medyan yaş 53, olguların %57'si kadın ve %43'u erkektir (71).

Literatürde olduğu gibi bizim çalışmamızda da kadın baskınlığı mevcuttur (%66,1); yaş ortalaması 53,73'tür.

Huang, M. ve arkadaşları 91 AAK olgusunun %76,4'ünde PNİ bildirilmiştir (72). Ko, Y. H ve arkadaşlarının 42 olgudan oluşan AKK serisinde %78.1 oranında PNİ görülmüştür (71). Zhang ve arkadaşlarının çalışmalarında 218 AKK'nın % 81.6'sında PNİ varlığı izlenmiştir (70).

Serimizdeki 56 olgunun 38'inde (%67,9) PNİ saptanmıştır.

Zhang ve arkadaşlarının 218 AKK'dan oluşan serisinde olguların %15.7'sinde lenf nodu metastazı izlenmiştir (70). Min, R. ve arkadaşlarına ait 616 AKK olgusundan oluşan bir seride hastaların %10'unda servikal lenf nodu metastazı gösterilmiştir (73).

Bizim çalışmamızda ise literatürle uyumlu olarak olguların %10,7'sinde lenf nodu metastazı görülmüştür.

Moleküler çalışmalardaki gelişmeler, diğer tümörlerde olduğu gibi AKK'larda da genetik kökenin aydınlatılmasını, güncel tedavi seçeneklerinin geliştirilmesini ve daha iyi prognostik verilere ulaşılmasını sağlamıştır (74).

İlk çalışma bu bağlamda 2009 yılında Persson ve arkadaşları tarafından gerçekleştirilmiştir. Bu çalışmada FISH ve PCR yöntemiyle, meme ve baş-boyun yerleşimli toplam olarak 11 AKK olgusunun tümünde MYB ve NFIB gen füzyonu içeren t(6;9)(q22-23;p23-24) kromozomal translokasyonu tanımlanmıştır. Söz konusu füzyon AKK'nın bir ayırt edici özelliği ve patogeneğinde onkojenik bir anahtar olarak belirlenmiştir (29).

Mitani.Y ve arkadaşları 2010 yılında 123 vakalık bir seride primer ve metastatik AKK ve AKK olmayan tükürük bezi tümörlerinde Persson'nun yapmış olduğu çalışmayı tekrarlamışlardır. Bu çalışmada MYB-NFIB füzyonu % 28 primer ve % 35 metastatik AKK'larda saptanmıştır; ancak AKK olmayan tümörlerin hiçbirinde füzyon izlenmemiştir (35).

2011 yılında Mitani.Y ve arkadaşları bir önceki çalışmalarından 72 primer tükürük bezi AKK vakası yanı sıra füzyonu bilinmeyen 30 yeni AKK vakasından oluşan bir seride PCR ve FISH yöntemiyle MYB-NFIB füzyonu ve MYB mRNA ekspresyon seviyesini değerlendirmiştir. Bu çalışmada MYB aşırı ekspresyonu (MYB-NFIB füzyonu veya alternatif mekanizmalar sonucunda) ile kötü sağkalım arasında ilişki olduğu gösterilmiştir (31).

2018 yılında Togashi.Y ve arkadaşları 27 AKK olgusundan oluşan seride, RT-PCR çalışmaları sonucunda, vakaların %33'ünde MYB-NFIB füzyonu ve %22'sinde MYBL1-NFIB füzyonu saptamıştır. MYB alterasyonu içeren olgularda, genelde histolojik grade yüksek olarak izlenmiştir. Diğer belirteçler arasında korelasyon bulunmamıştır (75). Bizim olgularda histolojik derece ile moleküler sonuçlar arasında istatistiksel olarak anlamlı bir fark elde edilmemiştir.

Serimizdeki 56 olgunun 12'sinde (%21.4) füzyon varlığı kaydedilmiştir. Literatürde olduğu gibi translokasyon varlığı yüksek dereceli vakalarda daha sık bulunmaktadır; bizim serimizde ise olguların %60'ı düşük dereceli olarak saptanmıştır. Bu bulgu füzyon oranının literatürde belirlenen orandan daha düşük olmasının bir nedeni olabilir.

Çalışmamızda olguların büyük bir kısmında takip süresi tamamlanmadığından, sağkalım hakkında yeterli bilgi elde edilememiştir.

Rettig, E ve arkadaşları 2015 yılında 91 AKK olgusunu FISH çalışması yaparak değerlendirmiştir. Olguların 59'unda (%65) MYB-NFIB füzyonu varlığını kanıtlamıştır. MYB-NFIB-pozitif tümörlerin, MYB-NFIB-negatif tümörlere göre minör tükrük bezlerinden kaynaklanma olasılığını daha yüksek bulmuştur (76). Bizim olgularımızda füzyon pozitif ve negatif gruplar arasında lokalizasyon açısından istatistiksel olarak anlamlı bir fark saptanmamıştır.

Mitani.Y ve arkadaşlarının çalışmasında füzyon varlığının, 50 yaşın üzerindeki hastalarla önemli ölçüde ilişkili olduğu görülmüştür ($p = 0.03$). Diğer klinikopatolojik belirteçler ve sağkalım ile korelasyon bulunmamıştır (35). Bizim serimizde de uyumlu olarak MYB füzyon pozitifliği daha yaşlı hastalarda izlenmiştir ($p= 0.015$).

2016 yılında eş zamanlı Mitani, Y ve Brayer, K tarafından yayınlanan iki farklı çalışmada, RNA dizilimi yöntemiyle daha önceden bilinmeyen MYBL1 ve NFIB genleri arasında kromozomal translokasyon varlığı ortaya konulmuştur (30, 33).

Brayer, K ve arkadaşlarının çalışmasında MYB ve MYBL1 birlikteliği Evre IV hastalarda Evre I – III hastalara göre anlamlı olarak daha yüksek yorumlanmıştır (30).

Bizim çalışmamızda her olguda farklı morfolojik paternlerin moleküler profili ayrı ayrı değerlendirilmiştir. Her olguda tek bir moleküler alterasyon izlenirken ileri evre bir olguda MYB ve MYBL1 birlikteliği saptanmıştır. Bu olguda MYB füzyonu solid paternde izlenmiş olup kribriform ve tübüler paternde ise MYBL1 translokasyon varlığı dikkati çekmiştir.

2019 yılında Xu, L. H ve arkadaşları 50 AKK olgusunda MYB ekspresyonunu, akciğer metastazı yapan olgularda ve klinik evresi III-IV olan olgularda anlamlı olarak yüksek bulmuşlardır (77). Bizim serimizde ise 12 füzyon pozitif olgunun 4'ünde uzak metastaz saptanmıştır. Metastatik odaklar akciğer, meme, karaciğer ve kemik iliği olarak, farklı organlarda gözlenmiştir.

Son zamanlarda immün kontrol nokta inhibitörleri birçok malign tümörün tedavisinde kullanılmaktadır.

Tükrük bezi tümörlerinde bu kapsamda yapılan ilk çalışmalar 2016 yılında Mukaigawa, T ve arkadaşları tarafından yapılmıştır. Bu çalışmada AKK (%24), karsinoma eks pleomorfik adenom (%20), MEK (%16), tükrük bezi duktal karsinomu

(%14), asinik hücreli karsinom (%8), adenokarsinom, NOS (%5), büyük hücreli karsinom (%3), skuamöz hücreli karsinom (%2), epitelyal-miyoepitelyal karsinom (%2), polimorfik düşük dereceli adenokarsinom (%1), bazal hücreli adenokarsinom (%1), kistadenokarsinom (%1), berrak hücreli karsinom, NOS (%0.5), miyoepitelyal karsinom (%0.5) ve onkositik karsinomdan (%0.5) oluşan 219 olgulu bir seride doku mikroarray yöntemi ile tümör ve TİL hücrelerinde PD-L1 (tavşan monoklonal antikor E1L3N klonu, 1/400 delüsyon) ekspresyonu değerlendirilmiştir. PD-L1 membranöz ve > %1 hücrede pozitif olarak kabul edilmiştir. Olgularının %22.8'inde tümör hücrelerinde PD-L1 ekspresyonu bulunmuştur. PD-L1 ekspresyonu büyük hücreli karsinom olgularının % 71'inde, tükrük bezi duktal karsinomu olgularının % 48'inde, karsinoma eks pleomorfik adenom olgularının %41'inde, adenokarsinom NOS olgularının % 36'sında, MEK olguların %9'unda ve AKK olguların %2'sinde PD-L1 ekspresyonu saptanmıştır. Bu çalışmanın sonunda PD-L1 ekspresyonu ile kötü prognoz ve düşük sağkalım arasında anlamlı bir ilişki bulunmuştur (65).

Eş zamanlı Sridharan, V ve arkadaşları tarafından yayınlanan bir çalışmada 21 primer ve metastatik akciğer AKK olgularına PD-L1 (klon:405.9A11) çalışması uygulanmıştır; tümör hücrelerinde ekspresyon saptanmamıştır (78).

2017 yılında Chang, H ve arkadaşlarının çalışmasında 70 olgudan oluşan bir seride malign tükrük bezi tümörleri doku mikroarray yöntemi ile değerlendirilmiştir. AKK, olguların %21.4'ünü oluşturmaktadır. Tümör hücrelerinde PD-L1 (tavşan monoklonal antikor, Abcam) pozitifliği AKK'ların %26.7'sinde izlenmiştir. Bu çalışmada tükrük bezi malign tümörleri arasında PD-L1 için en çok negatiflik gösteren tümör tipleri AKK, MEK ve tükrük bezi duktal karsinomu olarak saptanmıştır (67).

2018 yılında Harada, K ve arkadaşları 25 AKK, 9 MEK, 11 adenokarsinom ve 2 müsinöz adenokarsinomdan oluşan 47 olgudan % 51.1'inde PD-L1 (tavşan poliklonal antikor, Abcam, Cambridge, İngiltere) ekspresyonunu göstermişler; AKK'ların %44'ünde pozitiflik izlenmiştir. Bu çalışmada tümör hücrelerinde PD-L1 $\geq 5\%$ pozitif olarak kabul edilmiştir; TİL ve tümör hücrelerinde PD-L1 ekspresyon ile tümör evresi, metastaz, cerrahi sonrası rekürrens ve kötü klinik sonuç (kötü klinik gidiş?) ile ilişki olduğu ortaya konulmuştur (66).

Vital, D ve arkadaşlarının çalışmasında 36 AKK olgusu içeren 167 malign tükrük bezi tümöründe, PD-L1 pozitif sınır değerini $\geq 1\%$ tutarak, olguların toplam %17'sinde ve AKK'ların %8'inde tümör hücrelerinde PD-L1 (tavşan, monoklonal antikor, SP142, Spring Bioscience, CA, USA) pozitifliği izlenmiştir. Bu oran TİL'de toplam olarak %20 ve AKK olgularında %3 izlenmiştir. Sonuç olarak TİL ve tümör hücrelerinde PD-L1 ekspresyonu ile yüksek derece arasında anlamlı bir ilişki bulunmuştur (5).

Mosconi, C ve arkadaşlarının yaptığı çalışmada 36 AKK olgusunda çoğu olgularda anlamlı olarak TİL skor 1 ve CD8+ TIL düşük olarak izlenmiştir. PD-L1 olguların tümünde negatif olarak raporlanmıştır (79).

Bizim çalışmamızda, tümör hücrelerinde %1 ve üzerindeki boyanma oranları pozitif olarak kabul edildiğinde, literatürle uyumlu olarak PD-L1 ekspresyon oranı düşük olarak izlenmiştir (%17.9). PD-L1 skorlama sistemine göre değerlendirildiğinde, 10 olgunun 1'i skor 3 olarak kabul edilmiştir; skor 4 hiçbir olguda görülmemiştir. Bizim serimizde PD-L1 ekspresyonu daha yaşlı hastalarda izlenmiştir; bunun hakkında literatürde yeterli bilgi bulunmamaktadır. İstatistiksel olarak anlamlı olmamakla birlikte PD-L1 negatif olgularda uzak metastaz oranı daha yüksek bulunmuştur.

Literatüre benzer şekilde, olguların 47'sinde TİL skoru düşük olarak izlenmiştir (%84). TİL'de, %1 ve üzerindeki boyanma oranları pozitif olarak kabul edildiğinde, PD-L1 ekspresyonu %15,4 olguda gözlenmiştir.

PD-L1'in değerlendirilmesinde çalışmalar arası yöntem farklılıkları mevcuttur. Literatürde eşik değerlerini $< 1\%$, 5% , 10% ve 50% kullanarak skorlama, H skorlaması (H skoru= boyanma yüzdesi x boyanma şiddeti skoru), TPS ve CPS gibi yöntemler bulunmaktadır. Öte yandan doku mikroarray yöntemi, tam kesite uygulama sistemi, frozen dokusu veya parafin blok kesitine uygulanan farklı antikorlar, tükrük bezi tümörlerinde PD-L1 ekspresyon değerlendirilmesini zorlaştırmıştır.

6. SONUÇLAR ve ÖNERİLER

- Olguların büyük oranı minör tükrük bezinde yerleşimlidir.
- Medyan yaş 53,73 olup kadınlarda daha siktir.
- Olguların %21'i füzyon pozitiftir.
- MYB füzyonu pozitif hastalar, füzyon negatif hastalardan anlamlı olarak daha yaşlıdır (p=0,015).
- Aynı hastada farklı morfolojik paternlerin moleküler profili farklı olabilir.
- Her olguda tek bir moleküler alterasyon izlenirken ileri evre bir olguda MYB ve MYBL1 birlikteliği saptanmıştır.
- Füzyon pozitif hastalarda, primer ve metastaz odaklar arasında uyumluluk izlenmektedir.
- TİL yüzdesi genel olarak düşüktür.
- PD-L1 ekspresyonu tümör hücreleri ve TİL'de düşüktür.
- PD-L1 pozitif hastalar, PD-L1 negatif hastalardan anlamlı olarak daha yaşlıdır (p=0,026).
- İstatistiksel olarak anlamlı olmamakla birlikte, PD-L1 negatif olguların uzak metastaz oranı yaklaşık %20 iken, PD-L1 pozitif olguların %10'unda uzak metastaz saptanmıştır.
- MYB/MYBL1-NFIB füzyonlarında çok sayıda kırılma noktaları belirlenmiştir. Bu yönde daha geniş çaplı çalışmaların yapılması faydalı olacaktır.

7. KAYNAKLAR

1. Griffith CC, Schmitt AC, Little JL, Magliocca KR. New Developments in Salivary Gland Pathology: Clinically Useful Ancillary Testing and New Potentially Targetable Molecular Alterations. *Arch Pathol Lab Med.* 2017;141(3):381-95.
2. El-Naggar AK JC, Grandis JR, Takata T, Grandis J, Slootweg P (eds) WHO classification of head and neck tumours, 4th edn. Lyon, IARC. 2017.
3. Weinreb I. Translocation-associated salivary gland tumors: a review and . *Adv Anat Pathol.* 2013;20(6):367-77.
4. Szewczyk M, Marszałek A, Sygut J, Golusiński P, Golusiński W. Prognostic markers in salivary gland cancer and their impact on survival. *Head & Neck.* 2019;41(9):3338-47.
5. Vital D, Ikenberg K, Moch H, Rossle M, Huber GF. The expression of PD-L1 in salivary gland carcinomas. *Sci Rep.* 2019;9(1):12724.
6. Galdirs TM, Kappler M, Reich W, Eckert AW. Current aspects of salivary gland tumors - a systematic review of the literature. *GMS Interdiscip Plast Reconstr Surg DGPW.* 2019;8:Doc12.
7. Lawal AO, Adisa AO, Kolude B, Adeyemi BF. Malignant salivary gland tumours of the head and neck region: a single institutions review. *Pan Afr Med J.* 2015;20:121.
8. Bradley PJ. Primary malignant parotid epithelial neoplasm: nodal metastases and management. *Curr Opin Otolaryngol Head Neck Surg.* 2015;23(2):91-8.
9. Ettl T, Schwarz-Furlan S, Gosau M, Reichert TE. Salivary gland carcinomas. *Oral Maxillofac Surg.* 2012;16(3):267-83.
10. Coca-Pelaz A, Rodrigo JP, Bradley PJ, Vander Poorten V, Triantafyllou A, Hunt JL, et al. Adenoid cystic carcinoma of the head and neck--An update. *Oral Oncol.* 2015;51(7):652-61.
11. Bjørndal K, Krogdahl A, Therkildsen MH, Overgaard J, Johansen J, Kristensen CA, et al. Salivary gland carcinoma in Denmark 1990-2005: a national study of incidence, site and histology. Results of the Danish Head and Neck Cancer Group (DAHANCA). *Oral Oncol.* 2011;47(7):677-82.
12. Bradley PJ. Adenoid cystic carcinoma evaluation and management: progress with optimism! *Curr Opin Otolaryngol Head Neck Surg.* 2017;25(2):147-53.
13. Ellington CL, Goodman M, Kono SA, Grist W, Wadsworth T, Chen AY, et al. Adenoid cystic carcinoma of the head and neck: Incidence and survival trends based on 1973-2007 Surveillance, Epidemiology, and End Results data. *Cancer.* 2012;118(18):4444-51.
14. Nascimento AG, Amaral AL, Prado LA, Kligerman J, Silveira TR. Adenoid cystic carcinoma of salivary glands. A study of 61 cases with clinicopathologic correlation. *Cancer.* 1986;57(2):312-9.
15. Conley J, Dingman DL. Adenoid cystic carcinoma in the head and neck (cylindroma). *Arch Otolaryngol.* 1974;100(2):81-90.
16. Kokemueller H, Eckardt A, Brachvogel P, Hausamen JE. Adenoid cystic carcinoma of the head and neck--a 20 years experience. *Int J Oral Maxillofac Surg.* 2004;33(1):25-31.
17. Stell PM. Adenoid cystic carcinoma. *Clin Otolaryngol Allied Sci.* 1986;11(4):267-91.

18. Vander Poorten V, Hunt J, Bradley PJ, Haigentz M, Jr., Rinaldo A, Mendenhall WM, et al. Recent trends in the management of minor salivary gland carcinoma. *Head Neck*. 2014;36(3):444-55.
19. Vander Poorten VL, Balm AJ, Hilgers FJ, Tan IB, Loftus-Coll BM, Keus RB, et al. The development of a prognostic score for patients with parotid carcinoma. *Cancer*. 1999;85(9):2057-67.
20. Roden AC, Greipp PT, Knutson DL, Kloft-Nelson SM, Jenkins SM, Marks RS, et al. Histopathologic and Cytogenetic Features of Pulmonary Adenoid Cystic Carcinoma. *J Thorac Oncol*. 2015;10(11):1570-5.
21. Azumi N, Battifora H. The cellular composition of adenoid cystic carcinoma. An immunohistochemical study. *Cancer*. 1987;60(7):1589-98.
22. Perzin KH, Gullane P, Clairmont AC. Adenoid cystic carcinomas arising in salivary glands: a correlation of histologic features and clinical course. *Cancer*. 1978;42(1):265-82.
23. Schwarz S, Müller M, Ettl T, Stockmann P, Zenk J, Agaimy A. Morphological heterogeneity of oral salivary gland carcinomas: a clinicopathologic study of 41 cases with long term follow-up emphasizing the overlapping spectrum of adenoid cystic carcinoma and polymorphous low-grade adenocarcinoma. *Int J Clin Exp Pathol*. 2011;4(4):336-48.
24. Szanto PA, Luna MA, Tortoledo ME, White RA. Histologic grading of adenoid cystic carcinoma of the salivary glands. *Cancer*. 1984;54(6):1062-9.
25. van Weert S, van der Waal I, Witte BI, Leemans CR, Bloemena E. Histopathological grading of adenoid cystic carcinoma of the head and neck: analysis of currently used grading systems and proposal for a simplified grading scheme. *Oral Oncol*. 2015;51(1):71-6.
26. Batsakis JG, Luna MA, el-Naggar A. Histopathologic grading of salivary gland neoplasms: III. Adenoid cystic carcinomas. *Ann Otol Rhinol Laryngol*. 1990;99(12):1007-9.
27. Nagao T. "Dedifferentiation" and high-grade transformation in salivary gland carcinomas. *Head Neck Pathol*. 2013;7 Suppl 1(Suppl 1):S37-S47.
28. Nagao T, Gaffey TA, Serizawa H, Sugano I, Ishida Y, Yamazaki K, et al. Dedifferentiated adenoid cystic carcinoma: a clinicopathologic study of 6 cases. *Mod Pathol*. 2003;16(12):1265-72.
29. Persson M, Andrén Y, Mark J, Horlings HM, Persson F, Stenman G. Recurrent fusion of MYB and NFIB transcription factor genes in carcinomas of the breast and head and neck. *Proc Natl Acad Sci U S A*. 2009;106(44):18740-4.
30. Brayer KJ, Frerich CA, Kang H, Ness SA. Recurrent Fusions in MYB and MYBL1 Define a Common, Transcription Factor-Driven Oncogenic Pathway in Salivary Gland Adenoid Cystic Carcinoma. *Cancer Discov*. 2016;6(2):176-87.
31. Mitani Y, Rao PH, Futreal PA, Roberts DB, Stephens PJ, Zhao YJ, et al. Novel chromosomal rearrangements and break points at the t(6;9) in salivary adenoid cystic carcinoma: association with MYB-NFIB chimeric fusion, MYB expression, and clinical outcome. *Clin Cancer Res*. 2011;17(22):7003-14.
32. George OL, Ness SA. Situational awareness: regulation of the myb transcription factor in differentiation, the cell cycle and oncogenesis. *Cancers (Basel)*. 2014;6(4):2049-71.

33. Mitani Y, Liu B, Rao PH, Borra VJ, Zafereo M, Weber RS, et al. Novel MYBL1 Gene Rearrangements with Recurrent MYBL1-NFIB Fusions in Salivary Adenoid Cystic Carcinomas Lacking t(6;9) Translocations. *Clin Cancer Res.* 2016;22(3):725-33.
34. Persson M, Andren Y, Moskaluk CA, Frierson HF, Jr., Cooke SL, Futreal PA, et al. Clinically significant copy number alterations and complex rearrangements of MYB and NFIB in head and neck adenoid cystic carcinoma. *Genes Chromosomes Cancer.* 2012;51(8):805-17.
35. Mitani Y, Li J, Rao PH, Zhao YJ, Bell D, Lippman SM, et al. Comprehensive analysis of the MYB-NFIB gene fusion in salivary adenoid cystic carcinoma: Incidence, variability, and clinicopathologic significance. *Clin Cancer Res.* 2010;16(19):4722-31.
36. Drier Y, Cotton MJ, Williamson KE, Gillespie SM, Ryan RJH, Kluk MJ, et al. An oncogenic MYB feedback loop drives alternate cell fates in adenoid cystic carcinoma. *Nat Genet.* 2016;48(3):265-72.
37. Stenman G. Fusion oncogenes in salivary gland tumors: molecular and clinical consequences. *Head Neck Pathol.* 2013;7 Suppl 1(Suppl 1):S12-9.
38. Keir ME, Butte MJ, Freeman GJ, Sharpe AH. PD-1 and its ligands in tolerance and immunity. *Annu Rev Immunol.* 2008;26:677-704.
39. Mittal D, Gubin MM, Schreiber RD, Smyth MJ. New insights into cancer immunoediting and its three component phases--elimination, equilibrium and escape. *Curr Opin Immunol.* 2014;27:16-25.
40. Sun C, Mezzadra R, Schumacher TN. Regulation and Function of the PD-L1 Checkpoint. *Immunity.* 2018;48(3):434-52.
41. Ishida Y, Agata Y, Shibahara K, Honjo T. Induced expression of PD-1, a novel member of the immunoglobulin gene superfamily, upon programmed cell death. *Embo j.* 1992;11(11):3887-95.
42. Chen J, Jiang CC, Jin L, Zhang XD. Regulation of PD-L1: a novel role of pro-survival signalling in cancer. *Ann Oncol.* 2016;27(3):409-16.
43. Zou W, Chen L. Inhibitory B7-family molecules in the tumour microenvironment. *Nat Rev Immunol.* 2008;8(6):467-77.
44. Chen L. Co-inhibitory molecules of the B7-CD28 family in the control of T-cell immunity. *Nat Rev Immunol.* 2004;4(5):336-47.
45. Fridman WH, Zitvogel L, Sautès-Fridman C, Kroemer G. The immune contexture in cancer prognosis and treatment. *Nat Rev Clin Oncol.* 2017;14(12):717-34.
46. Binnewies M, Roberts EW, Kersten K, Chan V, Fearon DF, Merad M, et al. Understanding the tumor immune microenvironment (TIME) for effective therapy. *Nat Med.* 2018;24(5):541-50.
47. Velcheti V, Schalper KA, Carvajal DE, Anagnostou VK, Syrigos KN, Sznol M, et al. Programmed death ligand-1 expression in non-small cell lung cancer. *Lab Invest.* 2014;94(1):107-16.
48. Taube JM, Anders RA, Young GD, Xu H, Sharma R, McMiller TL, et al. Colocalization of inflammatory response with B7-h1 expression in human melanocytic lesions supports an adaptive resistance mechanism of immune escape. *Sci Transl Med.* 2012;4(127):127ra37.
49. Thompson RH, Gillett MD, Chevillat JC, Lohse CM, Dong H, Webster WS, et al. Costimulatory B7-H1 in renal cell carcinoma patients: Indicator of tumor

- aggressiveness and potential therapeutic target. *Proc Natl Acad Sci U S A*. 2004;101(49):17174-9.
50. Ohigashi Y, Sho M, Yamada Y, Tsurui Y, Hamada K, Ikeda N, et al. Clinical significance of programmed death-1 ligand-1 and programmed death-1 ligand-2 expression in human esophageal cancer. *Clin Cancer Res*. 2005;11(8):2947-53.
 51. Wu C, Zhu Y, Jiang J, Zhao J, Zhang XG, Xu N. Immunohistochemical localization of programmed death-1 ligand-1 (PD-L1) in gastric carcinoma and its clinical significance. *Acta Histochem*. 2006;108(1):19-24.
 52. Nakanishi J, Wada Y, Matsumoto K, Azuma M, Kikuchi K, Ueda S. Overexpression of B7-H1 (PD-L1) significantly associates with tumor grade and postoperative prognosis in human urothelial cancers. *Cancer Immunol Immunother*. 2007;56(8):1173-82.
 53. Nomi T, Sho M, Akahori T, Hamada K, Kubo A, Kanehiro H, et al. Clinical significance and therapeutic potential of the programmed death-1 ligand/programmed death-1 pathway in human pancreatic cancer. *Clin Cancer Res*. 2007;13(7):2151-7.
 54. Hino R, Kabashima K, Kato Y, Yagi H, Nakamura M, Honjo T, et al. Tumor cell expression of programmed cell death-1 ligand 1 is a prognostic factor for malignant melanoma. *Cancer*. 2010;116(7):1757-66.
 55. Müller T, Braun M, Dietrich D, Aktekin S, Höft S, Kristiansen G, et al. PD-L1: a novel prognostic biomarker in head and neck squamous cell carcinoma. *Oncotarget*. 2017;8(32):52889-900.
 56. Straub M, Drecol E, Pfarr N, Weichert W, Langer R, Hapfelmeier A, et al. CD274/PD-L1 gene amplification and PD-L1 protein expression are common events in squamous cell carcinoma of the oral cavity. *Oncotarget*. 2016;7(11):12024-34.
 57. Kogashiwa Y, Yasuda M, Sakurai H, Nakahira M, Sano Y, Gonda K, et al. PD-L1 Expression Confers Better Prognosis in Locally Advanced Oral Squamous Cell Carcinoma. *Anticancer Res*. 2017;37(3):1417-24.
 58. Balermipas P, Rödel F, Krause M, Linge A, Lohaus F, Baumann M, et al. The PD-1/PD-L1 axis and human papilloma virus in patients with head and neck cancer after adjuvant chemoradiotherapy: A multicentre study of the German Cancer Consortium Radiation Oncology Group (DKTK-ROG). *Int J Cancer*. 2017;141(3):594-603.
 59. Yang WF, Wong MCM, Thomson PJ, Li KY, Su YX. The prognostic role of PD-L1 expression for survival in head and neck squamous cell carcinoma: A systematic review and meta-analysis. *Oral Oncol*. 2018;86:81-90.
 60. Akinleye A, Rasool Z. Immune checkpoint inhibitors of PD-L1 as cancer therapeutics. *J Hematol Oncol*. 2019;12(1):92.
 61. Teng MW, Ngiow SF, Ribas A, Smyth MJ. Classifying Cancers Based on T-cell Infiltration and PD-L1. *Cancer Res*. 2015;75(11):2139-45.
 62. Burtneß B, Harrington KJ, Greil R, Soulières D, Tahara M, de Castro G, Jr., et al. Pembrolizumab alone or with chemotherapy versus cetuximab with chemotherapy for recurrent or metastatic squamous cell carcinoma of the head and neck (KEYNOTE-048): a randomised, open-label, phase 3 study. *Lancet*. 2019;394(10212):1915-28.

63. Skálová A, Stenman G, Simpson RHW, Hellquist H, Slouka D, Svoboda T, et al. The Role of Molecular Testing in the Differential Diagnosis of Salivary Gland Carcinomas. *Am J Surg Pathol*. 2018;42(2):e11-e27.
64. Chen L, Han X. Anti-PD-1/PD-L1 therapy of human cancer: past, present, and future. *J Clin Invest*. 2015;125(9):3384-91.
65. Mukaigawa T, Hayashi R, Hashimoto K, Ugumori T, Hato N, Fujii S. Programmed death ligand-1 expression is associated with poor disease free survival in salivary gland carcinomas. *J Surg Oncol*. 2016;114(1):36-43.
66. Harada K, Ferdous T, Ueyama Y. PD-L1 expression in malignant salivary gland tumors. *BMC Cancer*. 2018;18(1):156.
67. Chang H, Kim JS, Choi YJ, Cho JG, Woo JS, Kim A, et al. Overexpression of PD-L2 is associated with shorter relapse-free survival in patients with malignant salivary gland tumors. *Onco Targets Ther*. 2017;10:2983-92.
68. Lagha A, Chraiet N, Ayadi M, Krime S, Allani B, Rifi H, et al. Systemic therapy in the management of metastatic or advanced salivary gland cancers. *Head Neck Oncol*. 2012;4:19-.
69. Cordesmeyer R, Schliephake H, Kauffmann P, Tröltzsch M, Laskawi R, Ströbel P, et al. Clinical prognostic factors of salivary adenoid cystic carcinoma: A single-center analysis of 61 patients. *J Craniomaxillofac Surg*. 2017;45(11):1784-7.
70. Zhang CY, Xia RH, Han J, Wang BS, Tian WD, Zhong LP, et al. Adenoid cystic carcinoma of the head and neck: clinicopathologic analysis of 218 cases in a Chinese population. *Oral Surg Oral Med Oral Pathol Oral Radiol*. 2013;115(3):368-75.
71. Ko YH, Lee MA, Hong YS, Lee KS, Jung CK, Kim YS, et al. Prognostic factors affecting the clinical outcome of adenoid cystic carcinoma of the head and neck. *Jpn J Clin Oncol*. 2007;37(11):805-11.
72. Huang M, Ma D, Sun K, Yu G, Guo C, Gao F. Factors influencing survival rate in adenoid cystic carcinoma of the salivary glands. *Int J Oral Maxillofac Surg*. 1997;26(6):435-9.
73. Min R, Siyi L, Wenjun Y, Ow A, Lizheng W, Minjun D, et al. Salivary gland adenoid cystic carcinoma with cervical lymph node metastasis: a preliminary study of 62 cases. *Int J Oral Maxillofac Surg*. 2012;41(8):952-7.
74. Chae YK, Chung SY, Davis AA, Carneiro BA, Chandra S, Kaplan J, et al. Adenoid cystic carcinoma: current therapy and potential therapeutic advances based on genomic profiling. *Oncotarget*. 2015;6(35):37117-34.
75. Togashi Y, Dobashi A, Sakata S, Sato Y, Baba S, Seto A, et al. MYB and MYBL1 in adenoid cystic carcinoma: diversity in the mode of genomic rearrangement and transcripts. *Mod Pathol*. 2018;31(6):934-46.
76. Rettig EM, Tan M, Ling S, Yonescu R, Bishop JA, Fakhry C, et al. MYB rearrangement and clinicopathologic characteristics in head and neck adenoid cystic carcinoma. *Laryngoscope*. 2015;125(9):E292-9.
77. Xu LH, Zhao F, Yang WW, Chen CW, Du ZH, Fu M, et al. MYB promotes he growth and metastasis of salivary adenoid cystic carcinoma. *Int J Oncol*. 2019;54(5):1579-90.
78. Sridharan V, Gjini E, Liao X, Chau NG, Haddad RI, Severgnini M, et al. Immune Profiling of Adenoid Cystic Carcinoma: PD-L2 Expression and

- Associations with Tumor-Infiltrating Lymphocytes. *Cancer Immunol Res.* 2016;4(8):679-87.
79. Mosconi C, de Arruda JAA, de Farias ACR, Oliveira GAQ, de Paula HM, Fonseca FP, et al. Immune microenvironment and evasion mechanisms in adenoid cystic carcinomas of salivary glands. *Oral Oncol.* 2019;88:95-101.



8. EKLER

EK-1: Tez Çalışması ile İlgili Etik Kurul Onay Belgesi

