

69866

T.C.
GAZİ ÜNİVERSİTESİ TIP FAKÜLTESİ
PATOLOJİ ANABİLİM DALI

**MEME KANSERLERİNDE HİSTOPATOLOJİK
PARAMETRELER VE BİRBİRLERİ
ARASINDAKİ İLİŞKİ**

UZMANLIK TEZİ

Dr. Sibel YENİDÜNYA

TEZ DANIŞMANI

Doç. Dr. Ayşe DURSUN

ANKARA - 1998

TEŐEKKÜR

Uzmanlık eğitimim boyunca ve tez çalışmalarım sırasında değerli yardımlarını gördüğüm başta tez danışmanım Doç.Dr. Ayőe Dursun'a, Prof.Dr. Ömer Uluođlu, Prof.Dr. Leyla Memiő, Doç.Dr. Naci Edalı, Doç.Dr. Ömür Ataođlu, Doç.Dr. Gülen Akyol, Doç.Dr. Tülin Oygür ve Uzm.Dr. Aylar Poyraz'a ve tüm araştırma görevlisi arkadaşlarıma, patoloji personeline teşekkür ederim.

İÇİNDEKİLER

	Sayfa No.
GİRİŞ.....	1 - 1
GENEL BİLGİLER.....	2 - 32
GEREÇ VE YÖNTEM.....	33 - 38
BULGULAR.....	39 - 58
TARTIŞMA.....	59 - 71
SONUÇ.....	72 - 74
ÖZET.....	75 - 75
KAYNAKLAR.....	76 - 104

GİRİŞ

Meme kanseri kadınlarda en sık olarak izlenen ve ölüme götüren malign tümörlerdir. Mortalite oranının yüksek olması ve insidans oranlarındaki artış nedeniyle meme kanserinin etyolojisi, tedaviye yanıtı ve prognozu önceden belirleyecek parametrelerin saptanabilmesi için genetik ve moleküler incelemelerin üzerine yoğun araştırmalar yapılmaktadır.

Bir çok ülke için insidans ve mortalite oranları belirlenmiş iken ülkemizde meme kanserinin özelliklerini ve boyutlarını net olarak ortaya koyan sonuçlar yoktur. Bu çalışmada 1994-1997 yılları arasında Gazi Üniversitesi Tıp Fakültesi Patoloji Anabilim Dalı'nda meme kanseri tanısı verilmiş 200 olguda hastanın yaşı, tümörün yerleştiği kadran ve gelişim patterni, dokunun örneğinin elde edilmiş şekli gibi klinik ve makroskopik bulgularının yanısıra histolojik subtipi, grade, peritümöral anjiolenfatik damar invazyonu (ALDI), mastektomi yapılan materyallerde göğüs duvarına meme başı ve meme derisinde tümöral infiltrasyonun varlığı, tümör hücrelerinde nükleer östrojen ve progesteron reseptör içerikleri, tümöral alan dışındaki meme dokusunda fibrokistik değişikliklerin (FKD) ve epitel hiperplazisinin varlığı araştırılmıştır. Araştırılan parametrelerin 200 olgu içindeki sıklıkları ve birbirleri arasındaki ilişkileri istatistiksel yöntemler ile incelenmiştir.

GENEL BİLGİLER

Meme kanserinde kadın-erkek oranı 200'dür. Bu nedenle kadınların hastalığı olarak kabul görür. İnsidansının değişik ülkelerde belirgin farklılık göstermesinden dolayı genetik, kültürel ve çevresel faktörler açısından araştırılmıştır.^(10,67,73) Zengin ülkelerde meme kanserinin daha sık olarak izlenmesine karşı Japonya bu genellemenin dışında kalmaktadır. Kuzey Amerika, Batı Avrupa ve İskandinavya ülkelerinde daha sık izlenmektedir.^(10,73,157)

Bizim ülkemizde henüz sağlıklı insidans verilerimiz yoktur. Ancak Dünya Sağlık Örgütü 1962'den itibaren yaklaşık 60 ülkede meme kanserini de kapsayan mortalite oranlarını "World Health Statistics Annual" olarak yayınlamaya başlamıştır.⁽¹⁹⁹⁾ Meme kanseri Amerika Birleşik Devletleri'nde kadınlarda en sık izlenen kanser olup, kadınlarda kansere bağlı ölümlerde %18'lik oranla akciğer kanserinden sonra ikinci sırada yer almaktadır. Meme kanseri insidans oranları 1980 yılında daha hızlı yükselmeye başlamış olup, 1980-1987 yılları arasında 100.000'de 84.8'den 112.4'e çıkarak %32.5 artış ile SEER (surveillance Epidemiology and End Result) verilerine göre yıllık %4'den daha fazla artış göstermiştir.^(25,26,67,119)

Meme kanser insidansında 1980'li yıllarda izlenen bu artışın nedeni küçük çaplı lezyonlar, in situ karsinom ve lokalize lezyonların saptanabilmesidir. Çapı 1

cm'den küçük lezyonların insidans oranı 1982'de 100.000'de 9 iken 1988'de 36 ve 1989' 35'dir. İn situ karsinomlar 1973'de 100.000'de 4 iken, 1987'de 15'e yükselmiştir.⁽¹¹⁸⁾ Lokalize meme kanseri oranı 1982-1989 yılları arasında %52 artış göstermiştir ^(67,80)

Meme kanseri 25 yaşından küçük kadınlarda çok seyrek, 50 yaşından küçük kadınlarda seyrek olarak izlenmesine karşın, menapoz sonrasında belirgin artış gösterir. Yaşam süresi 80 yıl olan kadınlar arasında meme kanseri gelişme riski yaklaşık olarak %10'dur.⁽¹¹⁸⁾

Histolojik tip ile yaş arasında da bir ilişki gözlenmiştir. Medüller karsinom genç kadınlarda sık iken kolloid karsinom ve invaziv lobuler karsinom yaşlı kadınlarda siktir.^(11,48,65,189,190) Bilateral karsinom ise 35 yaş altında ve 75 yaş üzerinde eşit sıklıktadır. Ancak yaşlı kadınlarda kontrilateral meme kanseri tedavi edilebilirken, genç kadınlarda asenkron kanser gelişmesi eğilimi saptanır. ⁽¹⁵⁴⁾

Klinisyenler meme kanserinin 1980'li yılların sonlarında ve 1990'lı yıllarda 40 yaşından küçük kadınlarda daha sık olarak görüldüğünü saptamaktadır. ^(1,119) Genç kadınlarda görülen meme kanserinin daha agresif ve kötü seyirli olduğuna dair çalışmalar bulunmaktadır.^(93,143) Prognozun 50 yaş altı kadınlarda daha iyi olduğuna dair çalışmalar⁽¹⁾ yanısıra 35 yaş altı kadınlarda prognozun yaşlı hastalar ile aynı

olduğunu gösteren çalışmalar da bulunmaktadır.⁽¹⁵⁴⁾ Yaşlı hastalarda rekürrens ve uzak metastaz riski daha yüksek olarak saptanmıştır.^(1,26)

Meme kanseri üzerinde kadınların en sık görülen kanserler olması ve ülkeler arası insidans farklılığından dolayı çok sayıda epidemiolojik çalışma yapılmıştır. Hastalığın multifaktoriyel doğası nedeni ile biriken bilgilere rağmen meme kanserinin hangi kadınlarda geliştiği kesin olarak bilinmemektedir.^(10,27,74,107,108,138,139)

Son 40 yılda mortalite oranları sabit kalıp, insidans oranları 1965-1975 yılları arasında %50 artış gösterirken⁽⁵⁸⁾ yıllık artış oranının %2-3 oranında beklendiğine dair yayınların yanısıra⁽¹⁶⁴⁾ SEER verilerine göre yıllık %1'lik artış izlenmiştir.⁽¹¹⁹⁾

Meme kanserinin bu boyutlarda sağlık problemi olması sonucunda risk faktörleri üzerine yoğun araştırmalar yapılmaktadır. Genetik, hormonal, morfolojik, beslenmeye özgü ve radyasyon ile ilişkili olmak üzere gruplandırılacak riskler araştırılmaktadır. Ancak genç kadınlarda risk %20, yaşlı kadınlarda %30'un altında hesaplanabilmektedir.⁽¹⁶⁴⁾

Bazı ailelerde meme kanseri gelişmesine eğilim izlenmiş ve ailesinde meme kanseri öyküsü olma, major risk faktörü olarak kabul edilmiştir. Risk özellikle birinci derece akrabalık (anne, kız evlat ve kız kardeş) durumunda belirgindir. Eğer tek birinci derece akraba ve postmenoposal meme kanseri durumu söz konusu ise risk artışı 2-3 kat iken birinci derece akraba premenoposal ve bilateral meme kanseri ise

risk 9 kat artmaktadır. Birinci derece akrabası premenaposal başlangıçlı bilateral meme kanseri olan bir kadında hayat boyu meme kanseri gelişme riski %50'dir.^(5,6,7) Bununla birlikte meme kanseri olan kadınların yalnızca %15'inde aile öyküsü vardır.⁽¹⁰⁵⁾ Aile öyküsü pozitif kadınlarda meme kanseri daha genç yaşta ve daha sıklıkla bilateral olma riski taşımaktadır.^(7,74) Akrabası bilateral meme kanseri olan kadınlarda meme kanseri gelişme riski akrabalarında unilateral hastalığı olan kadınlara oranla 3-4 kez daha fazladır.⁽⁷⁾ Otozomal dominant geçiş gösteren, p53 tümör supresör geninde bir defekt ile karakterize Li-Fraumeni Sendromu'nda meme kanseri yanısıra beyin ve adrenal kortikal tümörler, sarkomlar multipl olarak aynı aile fertlerinde izlenir.^(22,104,110,183)

Reproduktif steroid hormonları meme kanseri gelişiminde risk faktörleri olarak gösterme çabalarının sonucunda östrojen ve progesteron patolojik değişikliklerden daha fazla sorumlu tutulmalarda prolaktin ve androjenlerin de rol aldıkları düşünülmektedir.^(90,178) Östrojen duktus sisteminde büyüme ve proliferatif aktiviteyi artırırken, andiferansiye hücrelerin proliferasyonunu da uyararak meme kanseri riskini artırdığı düşünülmektedir. Progesteronlar ise hücrelerin büyümesi yanısıra koruyucu bir etki olarak diferansiasyonunu da sağlarlar. Androjenler memede epitelyal proliferasyonu baskılayarak koruyucu etki gösterirler. Prolaktin ise östrojen sonrasında laktasyonu uyarmak ve sürdürmek ile birlikte hücrelerin

diferansiasyonunda da katkıda bulunur. Bu nedenle kanser riskini artırıcı etkisi beklenmez.⁽¹⁷⁸⁾ Thomas'ın hipotezine göre normal seviyede siklik östrojen ve progesterona uzayan maruz kalışlar sonucunda epitelyal proliferatif aktivite uyarılarak meme kanseri gelişiminin erken dönemi başlamış olur. Erken menarş ve geç menapoz, nulliparite gibi nedenler ile artmış endojen östrojen malign transformasyona uğrayan hücrel proliferasyonu uyarması sonucunda meme kanseri riskinde artış olur.^(27,178) Menarş yaşı 13'den küçük olan kadınlarda meme kanserine yakalanma riski iki kat artmıştır.⁽¹³⁹⁾ Menapoz yaşı da risk ile direkt ilişkilidir. Doğal menapoz yaşı 55 sonrası olan kadınlarda risk 45 yaşından önce menapoz gelişen kadınlara oranla iki kat fazladır.⁽¹³⁹⁾

Parite, diğer önemli bir faktördür. Risk artışı, evlenmemiş kadınlar, istemli olarak gebeliğini geciktiren veya infertiller için eşittir.^(27,38,97) Oral kontraseptif steroid kullanımı ile meme kanseri arasındaki ilişkiyi ele alan farklı çalışmalar bulunmaktadır. İlk çalışmalar aralarında bir bağlantı olmadığı doğrultusunda ise de sonraki çalışmalar uzun süreli oral kontraseptif kullanan ve östrojen-progesteron replasman tedavisi alan kadınlarda meme kanseri riskinin arttığı doğrultusundadır.^(21,115,139) Deneysel çalışmalarda uzun süreli oral kontraseptif kullanımı sonrasında atipik hiperplazi, intraduktal karsinom ve invaziv karsinom ile idantik proliferatif epitelyal değişiklikler izlenmiştir.⁽¹⁷⁷⁾

Meme kanseri gelişme riski taşıyan gıdalar üzerine artan bir ilgi mevcuttur.^(32,70,78,91,96,107,176)Total diet yağı ile meme kanseri insidansı ve mortalitesi arasında korelasyon vurgulanmıştır.Serum kolesterol seviyesi ile meme kanseri ilişkilendirilmiştir.⁽⁷⁷⁾Hayvansal protein ve yağ üzerine çalışmalar yanısıra⁽¹⁰⁷⁾ et, alkol ve kahve alışkanlıkları da araştırılmıştır.⁽¹³⁸⁾

Sonrasında invaziv meme kanseri gelişme riski taşıyan bazı morfolojik risk faktörleri son dönemlerde açıklığa kavuşturulmaya çalışılmıştır.^(43,89,129,134)Intraduktal hiperplazi (IDH), atipik intraduktal hiperplazi (AIDH) ve atipik lobuler hiperplazi veya lobuler neoplazi ve daha az oranda sklerosing adenosis ile sonrasında invaziv meme kanseri gelişmesi riski taşıyan lezyonlar olarak kabul edilmektedir.⁽⁸⁹⁾Mammografinin yaygın olarak kullanımından önce meme biyopsisi yapılan kadınların %25'inde bulunan IDH⁽¹³⁰⁾ tanısından 10-15 yıl sonra invaziv meme kanseri gelişme riski genel popülasyona göre 1.5-2.0 kez artmıştır.Aynı dönem için biyopsilerinde AIDH bulunan kadınlarda, sonrasında kanser gelişme riski 4.6 artış ile orta derecede artmış iken meme kanseri için pozitif aile öyküsü olan IDH ve AIDH tanısı alan kadınlarda göreceli risk diğer gruba göre iki kat artmıştır. Aile öyküsü olan AIDH tanılı kadınlarda ise meme kanseri için göreceli risk intraduktal karsinom ile aynıdır.⁽¹²⁹⁾

Radyasyonun DNA hasarı oluşturarak karsinogenezisin erken evrelerinde etkili olduğu düşünülmektedir. Radyasyonun indüklediği meme kanseri 10-15 yıllık latent bir dönemden sonra gelişir. Başlangıçta atom bombası sonrası sağ kalan popülasyonda radyasyona maruz kalma 10 yaşından önce olanlarda meme kanseri riskinde değişiklik yapmadığı⁽¹⁷⁹⁾ yönünde verilerin yanısıra daha sonraları 9 yaşından önce ilk radyasyona maruz kalanlarda meme kanserine duyarlılığın en fazla olduğunu söyleyen yayınlar olmuştur.⁽¹⁴⁾ İyonize radyasyonun karsinogenezde etkisi nedeni ile mammografinin yararları ile risklerinin değerlendirilmesi önemlidir.⁽⁸²⁾ Mammografi ile taramaların 1960'lı yılların sonlarında ve 1970'li yılların başlarında yaygın olarak kullanıldığı dönemde uzun süre az dozda iyonize radyasyona maruz kalmanın meme kanseri riskini artırdığı bilinmiyordu. Tüberkülozlu kadınların tekrarlayan floroskopik incelemeleri sonrasında meme kanseri sayısında artışı ilk kez gözlemleyen MacKenzie⁽¹⁰⁸⁾, den sonra bunu doğrulayan çok sayıda çalışma yayınlanmıştır.^(14,179) Akut postpartum mastit tanısı ile X ray ile tedavi edilen kadınlardaki meme neoplazmlarının insidansının arttığı saptanmıştır.⁽¹⁷⁹⁾

MEME KANSERLERİNİN MORFOLOJİSİ

Meme kanserlerinin histopatolojik özelliklerine göre farklı sınıflandırmalar yapılmıştır. ^(157,158) Ancak Foote ve Stewart tarafından 1946 yılında yapılan önerilere dayanan Dünya Sağlık Örgütü tarafından yapılan histolojik klasifikasyon en yaygın olarak kullanılan klasifikasyondur.⁽¹⁵⁾

MEME TÜMÖRLERİNDE WHO KLASİFİKASYONU

Epitelyal tümörler

- **Benign**

- Intraduktal papillom
- Meme başı adenomu
- Adenom
- Tubuler adenom
- Laktasyon adenomu

- **Malign**

- **Noninvaziv**

- İntraduktal karsinom
- Lobuler karsinoma in situ

- **İnvaziv**

- İnvaziv duktal karsinom
- İntraduktal karsinom komponenti predominant invaziv duktal karsinom
- İnvaziv lobuler karsinom
- Musinöz karsinom
- Medüller karsinom
- Papiller karsinom
- Tubuler karsinom
- Adenoid kistik karsinom
- Sekretuar(juvenil) karsinom
- Apokrin karsinom
- Metaplazik karsinom

Skvamöz tip
 Spindle hücreli tip
 Kartilajinöz ve osseöz tip
 Mikst tip
 Diğer

Paget hastalığı

Mikst konnektif doku ve epitelyal tümörler

Fibroadenom
 Phyllodes tümör (Cystosarcoma phyllodes)
 Karsinosarkom

Diğer tümörler

Yumuşak doku tümörleri
 Deri tümörleri
 Hematopoetik ve lenfoid doku tümörleri

Sınıflandırılmayan tümörler

Meme displazisi/ Fibrokistik hastalık

Tümör benzeri lezyonlar

Duktus ektazisi
 İnflamatuvar psödötümörler
 Hamartom
 Jinekomasti
 Diğer

Ancak bu klasifikasyonun bir çok parametre için yeniden gözden geçirilmesi gerektiği, otörlerce düşünülmektedir.⁽¹⁷⁷⁾

Meme kanserlerinde morfolojik olarak tümörün glandüler yapılarda sınırlı olması(**in situ karsinoma**) veya stromaya invazyon gösteren (**invaziv karsinom**) komponentin olmasının yanısıra **duktal** ya da **lobüler** tip oluşuna yoğunlaşan dikkatler prognostik öneminden kaynaklanır. Her iki tip meme kanseri de memenin aynı segmentinden(TDLU) orjin alır. Asıl olarak duktusları etkileyen duktal

karsinomlar lobüllere sekonder yayılım(lobüler kanserizasyon) veya lobüler karsinom sekonder olarak duktuslara yayılım gösterebilirler de gerçekten bunun böyle olduğuna dair kesin kanıt yoktur.^(14,88)Bu ayırım meme içindeki ilk lokalizasyonunu belirlemekten çok sitoarkitektürel görünümünü tanımlamak için yapılır.⁽¹⁷⁷⁾

Memenin in situ karsinomları da duktal karsinoma in situ(DCIS) ve lobüler karsinoma in situ(LCIS) olarak iki grupta incelenir.Olguların %75'ini oluşturan DCIS'ların morfolojik varyantları vardır.Papiller, komedokarsinom, solid, kribriform, mikropapiller, clinging, kistik hipersekretuar tipleri arasında papiller karsinom büyük duktuslardan çıkan bir lezyon olması nedeni ile TDLU'den kaynaklanan diğer lezyonlardan ayrılır. Geleneksel olarak sitolojik görünümlerinden çok arkitektürel patternlerine göre DCIS'lar aralarında komedo, nonkomedo (solid, kribriform, mikropapiller ve clinging karsinomlar) olarak gruplandırılırlar.^(19,101,147)Bir çok durumda bu klasifikasyon yetersiz kalırken küçük lezyonlarda tek bir pattern izlendiği halde büyük lezyonlar farklı patternler gösterebilmektedir.Son zamanlarda bu tümörlerde sitolojik kriterlere dayanan üçlü grade sistemi kullanılmaya başlanmıştır. Klasik komedokarsinomlar grade 3, klasik solid/kribriform/mikropapiller lezyonlar grade 1 ve intrmediate sitolojik görüntüsü olanlar ise grade 2 olarak rapor edilmektedir. Karsinoma in situ tipi ve eğer varsa

kalsifikasyon tipi arasında ilişki olduğu halde⁽⁸²⁾ bu grade sistemi, nekroz ve/veya kalsifikasyonun varlığı ya da yokluğundan bağımsızdır.⁽⁸³⁾ Ancak kriterler subjektif ve sınırlarının iyi olmaması nedeni ile gözlemciler arasında belirgin fark ve bunun sonucunda da literatürdeki DCIS serilerinde subtip insidanslarında çelişkiler mevcuttur.⁽¹⁸²⁾

Hücrenin büyüklüğü, nükleer grade ve nekroz varlığına ek olarak proliferatif aktivite gibi biyolojik marker'larda, östrojen reseptör durumu ve onkoprotein yapımında subtipler arasında sitolojik görünümü ile korele farklılıklar bulunmaktadır.^(163,182) Fakat korelasyon tam olmadığı için görünüm ile hasta sonuçlarının tam analizi gerekmektedir. Yaygın olarak kabul gören şekliyle DCIS'lar kabaca iki gruba ayrılır.⁽¹⁴⁵⁾

Komodo ve nonkomodo, high grade ve low grade, büyük hücreli ve küçük hücreli olarak adlandırılır. Komodo (high grade/large-cell) karsinomlar sonrasında invaziv karsinom gelişme riski nonkomodo(low grade/small-cell) karsinomlardan daha yüksektir.^(182,163) Komodo DCIS'lar genellikle c-erb B-2 onkoprotein ekspresyonu, yüksek proliferasyon oranı ve östrojen reseptör negatifliği gösterirken, nonkomodo DCIS'lar tipik olarak c-erbB-2 negatif, proliferasyon oranı düşük, östrojen reseptörü negatiftir.^(17,18,30,68) Büyük çaplara ulaşabilen ve stromal reaksiyonu nedeni ile palpabl olabilen komedokarsinomlarda 5 cm'nin üzerinde çapa

ulaşma oranı %28, 2-5 cm çap ise %33 olarak bildirilmektedir.⁽¹²¹⁾Tümörlerin yarısından çoğu santralde lokalize ve %20'den az oranda invazyon vardır.⁽¹⁹⁵⁾Multisentrisite oranı %32-33 ^(128,168) iken, bilateralite oranı %10'dur.⁽¹²¹⁾Makroskopik olarak kalın duvarlı duktuslar arasında normal görünümlü meme parankimi izlenir.Duktuslar bası ile karşılaştıklarında içlerindeki nekrotik plak dışı doğru çıkar.Eğer duktus duvarlarında kalınlaşma yoksa makroskopik olarak tümör görülmez.Mikroskopik olarak pleomorfik, büyük ve mitotik aktivitesi yüksek tümör hücrelerinin duktus içinde solid gelişimleri ve çevreleyen konnektif doku desteğinin olmaması dikkati çeker.Nükleus stoplazma oranı artmış hücrelerde konturları net olan geniş stoplazma bulunur.Belirgin pleomorfizm gösteren nükleuslarda kromatin kümelenmesi, çarpıcı nükleol ve değişen oranlarda mitoz izlenir.Bazen malign hücrelerde apokrin görünüm olabilir.Geniş santral nekroz veya tek hücre nekrozu şeklinde önemli bir diagnostic parametre olarak nekroz daima vardır.Nekroz içeren duktusların ortalama çapının, nekroz olmayan duktusların çapından belirgin olarak daha geniş olması tümördeki hipoksik komponenti akla getirmektedir.⁽¹¹²⁾Seyrek olarak santral nekrozun çok yaygın olması sonucunda gland lümeninin periferinde çok az sayıda hücrenin kaldığı clinging pattern izlenebilir.Nekrotik alanlarda izlenen dallanan, lineer veya kaba kalsifikasyon tümörün mammografik olarak tespit edilmesine ve yaygınlığının saptanmasına olanak

tanır.⁽⁸¹⁾ Komedokarsinomun olduğu duktuslarda genellikle myoepitelyal hücreler yoktur ancak var olmaları tanıyı geçersiz kılmaz. Duktusları çevreleyen stroma karakteristik olarak konsantrik fibrozis ve hafif-orta derecede mononükleer iltihabi hücre infiltrasyonu izlenir. Bu lezyonların benign lezyonlardan ayırıcı tanısında problem yaşanmaz..^(145,163,182)

Bazı duktal karsinoma in situ olguları sitolojik görünümleri ile high grade olmalarına rağmen tipik komedokarsinom büyüme patternini göstermezler. Malign hücreler santral nekroz olmaksızın duktus lümenini solid olarak doldurabildiği gibi duktuslarda santral nekroz yanısıra mikropapiller ve kribriform patternde gelişim izlenebilir. Bu atipik pattern tek başına veya tipik komedo patternine eşlik edebilir. Geçmişte böyle atipik olgular kribriform, mikropapiller ve solid olarak klasifiye edilmişlerdir. Bu mikst DCIS olgularında hücre komponenti tipik komedo DCIS ile benzer olması durumunda görünümü, mikst pattern veya nonkomedo (low grade) DCIS yerine komedo (high grade) DCIS olarak kabul eden yazarlar da vardır.⁽¹²⁰⁾ Bu durumda nekrozun varlığı önemli olmakla birlikte komedo DCIS tanısını koyduran temel kriter sitolojik görünümüdür.^(88,182)

Nonkomedo DCIS (low grade DCIS, small-cell DCIS) ile duktal epitel hiperplazisi tanısı arasında zorluklar olabilir. Büyüme patternleri kribriform, mikropapiller ve daha az sıklıkla solid olarak izlenen lezyonları oluşturan hücrelerde

nükleus stoplazma oranı artmış, ancak normal memede olan nükleuslardan büyük, komedo gruptan küçük olarak gözlenir. Yuvarlak, uniform ve monomorfik olmaları nedeni ile monoton bir görünümüleri vardır.⁽¹⁹⁾ **Kribriiform** patternde proliferen hücreler arasındaki boşluklar yuvarlak, zımba ile delinmiş tarzda, rijit olup, hücre topluluğu içinde düzenli bir dağılım izlenir.⁽¹⁸⁴⁾ **Mikropapiller** DCIS'da ise proliferen hücreler glandüler yapıların lümenine doğru fibrovasküler bir sap olmaksızın papiller uzantılar gösterirler. Nonkomedo DCIS'larda duktus lümeninde sıklıkla sekresyon bulunur. Tipik nonkomedo DCIS'larda nekroz genellikle yoktur. Eğer az veya orta derecede nekroz varsa ve sitolojik görünüm low grade lezyon ile uyumlu ise nonkomedo DCIS olarak kabul edilmesinin en iyisi olduğu düşünülmektedir.^(101,120) Nonkomedo DCIS olgularında bazen nekrotik materyal içinde kalsifikasyon görülebildiği halde genelde duktus lümenindeki sekresyon içinde yuvarlak, psammoma benzeri, lameller kalsifikasyon izlenir. Bu tip kalsifikasyon mammografide granüler, kum tanesi şeklinde kalsifikasyon oluşturur. Ancak bu pattern komedo DCIS'da izlenen kalsifikasyon gibi ayırd edici olmayıp, benign lezyonlarda da görülebilir. Bu nedenle lezyonun histolojik yaygınlığı ile mammografik olarak kalsifikasyonun yaygınlığı arasında iyi bir korelasyon yoktur.⁽⁸¹⁾ Duktal karsinoma in situ olguları basit olarak komedo ve nonkomedo olarak ikiye ayrılır, ancak nükleusların çap ve pleomorfizmlerinin intermediate olması halinde üçüncü

bir gruba gereksinim vardır.Bu tip lezyonlar genellikle arkitektürel olarak nonkomedo DCIS patternlerinden birini gösterirken daha fazla nekroz içerirler ve eğer varsa amorf, yuvarlak veya her iki tipte kalsifikasyon gözlenebilir.Son dönemlerde yapılan biyolojik çalışmalar da intermediate bir grubun varlığını desteklemektedir.^(98,161)

Papiller lezyonların çoğu tümüyle veya dominant olarak in situ lezyonlardır.Genellikle iyi sınırlı kitle veya tüm meme segmentini tutan ve bir çok duktus içinde dallanan yapıda olabilirler.Intrakistik papiller karsinom büyük kistik bir yapı haline gelen dilate duktus içinde mural bir nodül olarak gelişim gösteren özel bir varyant olarak tanımlanmıştır.⁽¹⁰⁰⁾Papiller karsinomlar genel olarak yaşlı grupta izlenen ve papillomlardan daha büyük lezyonlardır.Mikroskopik olarak epitelyal hücrelerde uniform çap ile yuvarlak, oval veya bazen duktus eksenine dikey dizilim gösteren spindle hücrelerden oluşan uniform görünüm, myoepitelyal hücrelerin olmaması, yüksek nükleostoplazmik oran, yüksek mitotik aktivite, kribriform veya trabeküler pattern, dar ya da olmayan stroma, apokrin metaplazinin olmaması ve komşu meme dokusunda benign proliferatif hastalığın olmaması ile karakterizedir.^(14,100)Ancak papillom ile papiller karsinom arasında ayırımın kesin sınırları henüz tanımlanmamıştır.Stromanın miktarı bir çok olguda az ya da yokken, bol miktarda bulunması durumunda benign lezyonlar ile karışabilir.Tanıda bir başka

tuzak ise bazal tabakada yoğunlaşan clear veya globoid hücreler olarak bilinen geniş, soluk eozinofilik hücrelerin yanı sıra myoepitelyal hücreler olarak yorumlanabilmektedir.^(135,148) Myoepitelyal hücrelerin varlığını ya da yokluğunu gösteren immünohistokimyasal olarak aktin boyaması dışında ayırıcı tanıda özel tekniklerin yardımı yoktur.⁽¹³⁵⁾ Papiller karsinomların çoğunun de novo olarak ortaya çıktığı kabul edilse de bazı olguların multipl papillomlar içinden çıktığına dair morfolojik ve immünohistokimyasal inandırıcı deliller vardır.⁽¹³⁶⁾

Solid form DCIS'da duktusu tümüyle dolduran malign hücreler komedokarsinom hücrelerinden daha uniform ve daha küçük olmakla birlikte LCIS hücrelerinden daha büyük, orta çapta hücrelerdir. Azzopardi bu hücreleri keskin sınırlı ve soluk sitoplazmalı olarak tanımlamıştır.⁽¹⁴⁾

Kribriform patternde gland içinde yuvarlak regüler boşluklar izlenir. Azzopardi tarafından tanımlanan, boşlukları ayıran engellerin uzun eksenine dikey dizilim gösteren rijit hücre sıraları gözlenir. Döşeyici epiteller arasında kalan eğimli trabeküler barlar "Roman bridge" olarak adlandırılır. Kribriform DCIS'lar ve adenoid kistik karsinomlar birbirlerinden farklı lezyonlardır.^(14,184)

Clinging patternde malign hücreler duktusun periferinde bir veya iki sıralı olarak sınırlıdır.^(14,46) Kolay tanı alan tipinde tümör hücreleri büyük çap ve yüksek atipi, tek hücre nekrozu göstererek komedokarsinom ile bir bağlantı akla getirirken;

daha küçük ve regüler tümör hücrelerinin izlendiği formu DCIS'ların nonkomedo tipi özellikle mikropapiller formu gibi yorumlanabilmektedir. Bazı yazarlar mikropapiller in situ karsinomanın "flat" varyantı olarak yorumlanabilirliğini sorgulamışlardır. Page ve Dupont ise tam gelişmiş clinging DCIS görünümü olmayan olguları atipik duktal hiperplazi ile overlap olarak yorumlamışlardır.⁽¹³²⁾

Kistik hipersekretuar DCIS formu bol sekretuar materyalin neden olduğu kist formasyonu ile karakterize ve benign lezyonlar ile karışabilen bir farklı antitedir.⁽⁷¹⁾

Geleneksel olarak kullanılan **lobüler kanserizasyon** terminolojisi herhangi bir sitoarküektürel DCIS formunun bir lobül içindeki varlığını anlatır. Duktal orjinli karsinomun sekonder olarak lobüle yayılımı söz konusudur. Ancak lezyon DCIS'ların büyüme patterninin bir varyasyonu olabileceği gibi lobüle ait bir lezyon da olabilir. Aynı TDLU içinde DCIS ve LCIS lezyonlarının temel bileşimine dair deliller de ortaya atılmaktadır.⁽¹³⁵⁾

Sadece biyopsi ile tedavi edildikten sonra takip edilen hastalar ile ilgili çok az sayıda veri vardır. Takibinde invaziv karsinom gelişme riski ile ilgili insidans oranları %25 ile %75 gibi çok geniş aralıklarda verilmiştir.^(130,131,132) Sonradan gelişen tümör aynı memede ve aynı kadranda, daima duktal tipte olarak bir çalışmada ilk tanıdan ortalama 10 yıl sonra izlenmektedir.⁽¹³⁰⁾

Foote ve Stewart tarafından 1941 yılında bir ya da daha fazla TDLU içinde, gevşek dizilim gösteren küçük, uniform hücrelerin solid gelişimi sonrası asinoslarda izlenen okluziv lezyonlar LCIS olarak adlandırılmıştır. Bu lezyonların genellikle multifokal olduğunu ve invaziv small cell karsinoma progresyon gösterdiğini belirtmişler ve simple mastektomi önermişlerdir.⁽¹³¹⁾ İnfiltratif karsinomların çok büyük bir çoğunluğu tek bir subtip olarak görülse de; farklı bölgelerde iki farklı infiltratif pattern ya da aynı lezyonda kombine pattern izlenebilir.⁽⁵³⁾

Bazı istisnalar dışında tümörler %90 veya daha fazla oranda baskın olarak izlenen patterne göre adlandırılır. Eğer minör komponent daha fazla oranda ise ya da minör komponent daha agresif seyirli bir varyant ise tanıda varlığı belirtilmelidir. Azzopardi'ye göre olguların %3-4'ünde invaziv karsinomun duktal ya da lobüler olduğunu saptamak imkansız olup tipi belirlenemeyen invaziv karsinom olarak tanımlanmalıdır.⁽¹⁴⁾

Tavassoliye göre bir veya daha fazla tubül ya da lümen (gland benzeri yapı) ve bunları oluşturan angüler, irregüler şekilli hücrelerin genellikle kohesiv hücre toplulukları, eğer özel bir tip karsinom görünümü yoksa duktal tipte karsinom olarak kabul edilmelidir. Eğer invaziv karsinom "Indian file" oluşturuyorsa ve tümörü oluşturan hücreler küçük uniform hücreler veya daha büyük intrastoplazmik lümen içeren hücreler ise infiltratif lobüler karsinom olarak kabul edilmelidir. Diğer tip

invaziv karsinomlarda da “Indian file” görülür ancak lezyonun her yerinde yaygın olan pattern değildir. Genellikle belirgin bir stromaya giriş olmadan yuvarlak, gevşek koheşiv hücrelerin solid yuvalanmalar ve adalar tarzında dizilimleri Tavassoli tarafından da infiltratif lobüler karsinomanın bir varyantı olarak kabul edilmektedir. Tavassoli bu basit kuralların uygulanması ile sınıflandırmamayan olguların sayısının azalacağını söylemektedir.⁽¹⁷⁷⁾ Değişik ülkelerdeki farklı karsinom tiplerinin oranları değişse de infiltratif duktal karsinom meme kanserleri içinde en geniş tek kategoridir.^(65,1531,179,199) Tümör özel bir tip olarak klasifiye edilemediği zaman infiltratif karsinom NOS “not otherwise specified”^(14,16) veya NST “no special type”⁽¹²⁸⁾ olarak adlandırılmaktadır. İnfiltratif duktal karsinomlar invaziv meme kanserlerinin %47-75’ini oluştururlar.^(53,128,153,157,158,188) Kullanılan kriterlere bağlı olarak değişik ülkelerde sıklık oranları farklıdır. İnfiltratif duktal karsinom tanısı tipi ve eşlik eden intraduktal karsinomun varlığına bakılmaksızın büyüme patternine dayanır.⁽¹⁴⁾

İnfiltratif duktal karsinom genellikle geç, ellili yaşların ortalarında izlenir. Palpasyon ile veya mammografik olarak kitle saptanır. Bazen palpasyon ile kitle saptanamadığı gibi, masif tümöral lezyon da görülebilir. Deriye fikzasyon, ödem, portakal kabuğu görünümü, meme başı retraksiyonu, akıntısı, Paget hastalığı

ve ülserasyon görülebilir. Bu bulgular 1980'den önceki çalışmalarda daha sık olarak tariflenmektedir. (56,155)

İnfiltratif duktal karsinomlar makroskopik görünümüleri ile iyi sınırlı nodüler görünümde ya da yıldız şeklinde çevreye ışınsal girişler yapar tarzda(stellat) lezyonlar olarak izlenebilirlerse de bazen aynı tümörde iki tip morfoloji birlikte gözlenebilir.Yıldızsı(stellat) varyant aşırı fibrozis göstermesi nedeni ile skiröz karsinom olarak da adlandırılır.(63) Tümör içinde sert, gri-beyaz alanlar desmoplastik stromal yanıtın göstergesi olup, bu alanlar sikiröz terimi ile anlatılır.Skiröz Yunanca'da sert anlamındadır.IDC'larda nekroz siktır ve yumuşak-beyaz alanlar olarak izlenir. Tümöral yapıda sarı-beyaz çizgilenmeler elastosisi yansıtır. Olguların 2/3'ü stellat görünümde tümörlerdir.(177)

Mikroskopik incelemede tümör hücrelerinin kordonlar oluşturduğu veya tek tek hücreler şeklinde dizelendikleri, bazen de irregüler yuvarlak, solid kümeler yaptıkları izlenir. Ancak histolojik görünüm selülarite derecesine, stromal reaksiyon ve değişikliklere, nekrozun varlığına ve inflamatuvar infiltrasyonun miktarına bağlı olarak değişir. İnfiltratif duktal karsinomların yaklaşık olarak %20'sinde yoğun lenfoplazmositik infiltrasyon izlenir.^(14,15,58,65,107) Tümörler için tubül formasyonu, nükleer görünüm ve mitotik aktivitelerine dayanan bir grade'leme sistemi kullanılmaktadır.^(37,45) Az diferansiye karsinom hücreleri diğer tümör hücreleri yanısıra eritrosit ve lökositleri hedef alan fagositik aktivite gösterirler. Stroma fibroblastik, kollajenöz veya elastotik olabilir. İyi örneklenen olguların çoğunda in situ duktal karsinom odağı bulunur. Ancak ayrıntılı örneklemeyle rağmen olguların %20'sinde in situ karsinom odağı saptanamaz.⁽¹⁴⁾ Bazı tümörlerde hem duktal hem de lobüler in situ karsinom olabilir. Olguların çok az bir kısmında ise invaziv duktal karsinoma eşlik eden in situ lobüler karsinom eşlik eder.⁽¹⁷⁷⁾

Yaygın in situ karsinom komponenti olan İDK:

İnfiltratif duktal karsinoma eşlik eden DCIS'nun miktarı oldukça değişken olup, yaygınlığı ya da oranının değerlendirilmesi de oldukça subjektiftir.^(81,133) Tümörlerde yaygın DCIS alanlarının olması multisentrik

karsinom ya da tümör sınırları dışında da DCIS odağının olması eğilimi gösterebilir. Belirgin intraduktal karsinom komponenti olan invaziv duktal karsinomlarda lenf nodu metastazı sıklığında azalma ve daha iyi prognoz gözlenmiştir.⁽¹⁶⁸⁾ Yaygın DCIS komponentinin saptanması prognostik önemi yanısıra en uygun tedavi şeklinin belirlenmesi için de önemlidir. Bu bulgunun varlığı genellikle daha yüksek oranlarda lokal rekürrens ve tedavide başarısızlık ile birliktelik gösterdiği için lumpektomi ve beraberinde radyoterapi gibi konservatif tedavi yaklaşımı için kontrendikasyon oluşturur.⁽¹⁵⁹⁾

Minimal, okült ve erken meme kanseri:

İlk kez Gallager ve Martin tarafından ortaya atılan ve genişletilen minimal karsinom terimi ^(64,65) duktal ya da lobüler olabilen noninvaziv karsinom ve çapı 0.5 cm'den büyük olmayan invaziv karsinomları anlatmaktadır. Minimal karsinoma terimi atipik hiperplazi ile invaziv karsinom arasındaki progresyon esnasında izlenen bir evre ifadesi olarak kullanılmışsa da daha sonra McDivitt minimal meme karsinomu terimini 1 cm'den küçük infiltratif karsinomlar için kullanmıştır.⁽¹¹³⁾ Amerikan Cerrahlar Birliği 1981 yılında çapı 1 cm ve daha küçük olan tüm invaziv karsinomlar, lobüler karsinoma in situ ve intraduktal karsinomlar minimal meme kanseri tanımlaması içine almıştır.^(28,84) Minimal meme kanseri okült meme kanserinden ayırd edilmelidir. Okült meme kanseri

nonpalpabl, asemptomatik ve bazen mammografik olarak da saptanamayan kanserler için kullanılır.Survival ve rekürrens oranları, çapı 1 cm'den küçük ve aksiller lenf nodları negatif olan invaziv karsinomlar yine lenf nodu negatif 1 cm'den büyük invaziv karsinoma oranla daha iyidir.^(42,177)

Mikroinvaziv karsinom:

İntraduktal karsinomlarda önerilen tedavi, sıklıkla mastektomi iken, erken evre infiltratif karsinomlarda ise lumpektomi ve bazen beraberinde radyasyon önerilir.Bu lezyonlar aslında baskın olarak intraduktal karsinomlardır, ancak fokal olarak tümör hücreleri stromaya invazyon göstermiştir.Stromaya invazyon alanı bazal membranın altında seyrek olarak 1mm'den fazla olabilir, ancak mutlaka 2 mm ile sınırlıdır. Etkilenen duktusun veya çevresindeki duktusların lümeninde nekroz bulunabilir.Tavassoli bu lezyonları mikroinvaziv meme karsinomu olarak kabul edip, yaygın intraduktal karsinom gibi tedavi edilmeleri gerektiğini söylemektedir.⁽¹⁷⁷⁾

Hormon reseptör durumu:

İnfiltratif duktal karsinomların %55-72'si östrojen reseptör pozitifliği gösterirler.^(4,9,76,103,185) Östrojen reseptör pozitifliği diferansiasyonun kaybı ile azalmaktadır.^(103,141) Östrojen reseptörü (ER) infiltratif duktal karsinomların %33-70'inde pozitiflik gösterir.Az diferansiye tümörlerde pozitiflik %33 iken, İyi

diferansiye tümörlerde %69 oranındadır.^(69,177) ER pozitif olguların %15'inde progesteron reseptörü negatiftir. Progesteron sentezinin östrojen tarafından kontrol edildiğine inanıldığı için östrojen pathway'inin intakt olması gereklidir.⁽⁹⁰⁾ Bu reseptörlerin translokasyonunu önleyen sitoplazmik östrojen proteinlerinin veya nükleer bağlanma alanlarının defektif olması durumunda östrojen etkisine ihtiyaç duyan progesteron negatif seviyede sonuçlanır.^(90,177) Hormon reseptörlerinin dışında CEA, HCG, Pregnancy specific beta-glycoprotein, human placental lactogen, casein, alfa lactoalbumin'de infiltratif duktal karsinomlarda saptansa da prognostik faktör olarak önemleri tartışmalıdır.^(128,177)

Aksiller kitle olarak ortaya çıkan İDC:

İlk kez Halsted 1907 yılında klinik olarak palpabl primer meme karsinomu olmayan üç hasta tanımlamıştır. Her üçünde de sonradan ipsilateral meme karsinomu gelişmiştir. Aksiller kitle olarak ortaya çıkan meme tümörleri (okült primer) stage II hastalığın seyrek bir formudur.⁽¹⁹⁴⁾ Morfolojik olarak bu tümörlerin %65'i İDC iken, %20'si noninvazivdir. Büyük oranda apokrin görünümde, nispeten büyük hücrelerden oluşan, diffüz büyüme patterni ile karakterize metastazlarda ayırıcı tanı için immunhistokimyasal yöntemlerden yararlanılması gerekir. Aksiller lenf nodu metastazı ile saptanan lezyonlarda

östrojen ve progesteron reseptörü pozitifliği anlamlı olacaktır.^(186,194) İnfiltratif duktal karsinomların %45'inde S-100 protein pozitifliğinin olması dikkate değerdir.⁽¹²⁸⁾ Malign melanom gibi belirgin nükleollü, büyük hücreli metastatik karsinomlar ile özellikle primer aksiller kitle olarak belirlenen infiltratif duktal karsinomlarda S-100 protein için pozitiflik göstermesi ayırıcı tanıda güçlük yaratabilir.⁽¹⁹⁴⁾

Mastektomi yapılan bu olguların %50'sinde küçük bir karsinom odağı bulunabilirken, prognozları stage II palpabl meme kanseri ve aksiller metastazı olan hastalara oranla daha iyi gözükmektedir.⁽¹³⁾ Bu tümörlerin bazılarının memenin aksiller kuyruğundan, aksillada ki aksesuar meme dokusundan veya aksiller lenf nodundaki heterotopik meme dokusundan da gelişme olasılığı vardır. Bu durumda tümör komşuluğunda normal meme dokusu aramak ya da diğer lenf nodunda heterotopik glandları araştırmak yardımcı olabilir.⁽¹⁸⁶⁾

Aksiller lenf nodu morfolojisi:

Aksiller lenf nodlarında küçük metastazlar genellikle subkapsüler sinüslerde bulunur. Sıklıkla metastatik odak dominant morfolojiyi ve primer lezyonun diferansiyasyon derecesini yansıtır.⁽¹⁶⁷⁾ Karsinomun ektranodal stroma içine yayılımı prognozu kötü yönde etkiler.⁽¹¹⁰⁾ Metastatik karsinomun olmadığı aksiller lenf nodu morfolojisinin önemi üzerine de yoğun çalışmalar

yapılmıştır.^(20,23,177) Sinus histiositosis, germinal merkez ve folliküler hiperplazi, diffüz kortikal hiperplazi (lenfosit predominant), lenfosit depleasyonu gibi durumlar tümör-host ilişkisini yansıtmaması açısından irdelenmiştir. Bu değişikliklerin prognostik anlamları tartışmalıdır.^(20,23)

İnfiltratif lobüler karsinom:

Küçük hücrelerin lineer büyüme patterni ile karakterize infiltratif lobüler karsinom Cornil tarafından 1867'de tanımlanmıştır.⁽¹⁷⁷⁾ İnvaziv lobüler karsinomlar tüm invaziv meme kanserlerinin %0.7-14'ünü oluştururlar.^(39,123) Bu geniş aralığın olması tanı kriterlerinde ki farklılıktan kaynaklanır. Hastaların yaşları 26 ile 86 arasında değişmektedir. Ortalama yaş farklı serilerde 45-57 arasında bildirilmektedir.^(11,48,181) İnfiltratif lobüler karsinom yaşı, 35'den küçük olan kadınlarda izlenen karsinomların %2'sini, 75 yaşından büyük kadınların karsinomlarının %11'ini oluşturur.⁽¹²⁸⁾ Diğer karsinomlar gibi kadınların çoğunda palpabl bir kitle bulunur. Büyük tümörler deriye fikse olabilir veya meme başında retraksiyon oluşturabilir. İlginç larak Paget hastalığı infiltratif lobüler karsinom ile birlikte gözükmez.⁽¹⁷⁷⁾ Bazı tümörlerin diffüz büyüme patternleri nedeni ile iyi sınırlı veya dominant bir kitle oluşturmadıklarından dolayı saptanmaları güçtür. Bu yüzden bazen klinik olarak palpabl kitle mammografik olarak tariflenemez. Kalsifikasyonun yokluğu, multifokalite ve kitle kenarlarının iyi sınırlı olmaması

da bu yanlışa yol açabilir.Olguların %6-28'inde, öncesinde veya eş zamanlı olarak bilateral karsinom varlığı rapor edilmiştir.^(39,102,123) Primer neoplazi sonrasında gelişen kontrlateral karsinom, olguların %9-14'ünde gözlenmiştir.^(39,41,128) Makroskopide, irregüler, infiltratif veya iyi sınırlı sert kitle olabildiği gibi bazen çıplak gözle bir lezyon görülmeyebilir.Sınırları net olmayan bir kaç mm çaplı dens bir alan ya da tüm memeyi kaplayan masif bir kitle olarak da izlenebilir.Histopatolojide tümör hücreleri kohesiv olarak diffüz tarzda stromayı invaze ederler.Bazen intrastoplazmik lümen formasyonu gösteren yuvarlak nükleuslu hücreler solid, alveolar ve mikst tarzda dizilim gösterebilirler.^(47,181) Olguların %90'nından fazlasında LCİS alanları bulunur.^(47,177)Östrojen reseptörü %70-92 oranında saptanır.⁽¹²²⁾ Lenf nodu negatif kadınlarda survival 5 yıl için %86, 10 yıl için ise %74'dür.^(3,140)

Tübüler karsinomlar uzun yıllardır tanınmasına karşın meme kanserlerinin her zaman tanı problemleri yaratan farklı bir türüdür.^(128,177)Bu kanser formunda prognoz belirgin olarak daha iyi olduğu için ayrıca tanısının yapılması önemlidir.^(42,65,114)

Müsinöz karsinomlar mukoid ya da jelatinöz karsinomlar olarak da adlandırılırlar ve genellikle postmenopozal kadınlarda görülürler.^(35,126,178) İyi sınırlı jele benzer bu lezyonlarda hemorajik alanlar da sıktır.Mikroskopik olarak

müsin denizinde yüzer tarzda tanımlanan küçük tümör hücre toplulukları, solid ya da asiner formasyon gösterebilirler.Müsin tüme yakın oranda ekstrasellülerdir.^(113,187)

Medüller karsinomlar genellikle 50 yaşın altındaki kadınlarda görülen iyi sınırlı lezyonlardır.Mikroskopik olarak daima çevredeki dokuları iterek gelişen diffüz patternde lezyon gözlenir.Hücrelerin büyük ve belirgin nükleolleri, pleomorfik, atipik mitozdan zengin ve sinsityal görünümüleri karakteristikdir.Tümör periferinde belirgin lenfoplasmositoid infiltrasyon izlenir.Prognozları invaziv duktal karsinoma oranla daha iyidir.Ancak bazı medüller görünümü olan invaziv duktal karsinomların takipleri sonrasında çok agresiv seyirli olmaları nedeni ile atipik medüller karsinom terimi de kullanılmakta olup son yıllarda dikkatler ayırıcı tanısı üzerineyoğunlaşmıştır.^(124,142,190)

Paget's hastalığı meme başının meme karsinomu ile infiltrasyonuna verilen özel bir ad olup, %66 oranında palpabl bir kitle olmaksızın veya in situ lezyonlara da eşlik eden özel bir formudur. Ancak her zaman duktal karsinomlar ile birlikte izlenir.⁽¹²⁾

İnflamatuar karsinom klinik olarak mastit görünümü oluşturmuş dermal lenfatik damarlarda yaygın karsinomatozisiile karakterize bir antitedir.^(44,49)

Meme kanserinde prognoz:

Meme kanserinden ölüm oranları ülkeler arasında farklılıklar göstermektedir. İngiltere 1986-1988 yılları arasında meme kanserinde en yüksek ölüm oranına sahip iken Danimarka ikinci, Amerika Birleşik Devletleri 16. ve Tailand 50. sırada yer almaktadır. ⁽²⁶⁾

Meme kanserinde prognozu önceden belirleyecek parametreler araştırılmıştır. ^(3,8,33,35,37,38,42,45,49,52,56,125,133,141,155,154,159,167,170,180,192) Pronozu en çok etkileyen faktör hastalığın evresidir. ^(3,33,155,180,197)

Meme kanserlerinde evreleme:

Evre O	Tis	No	Mo						
Evre I	T1	No	Mo						
Evre II A	To	No	Mo	/	T1	N1	Mo	/	T2 No Mo
Evre II B	T2	N1	Mo	/	T3	No	Mo		
Evre III A	To	N2	Mo	/	T1	N2	Mo	/	T2 N2 Mo
	T3	N1	Mo	/	T3	N2	Mo		
Evre III B	T4	her N	Mo	/	her T	N3	Mo		
Evre IV	her T	her N	M1						

Lenf nodunun patolojik klasifikasyonu:

pNX Bölgesel lenf nodları değerlendirilmemiş

(daha önce patolojik inceleme için çıkarılmış ya da çıkarılmamış)

pN0 Bölgesel lenf nodu metastazı yok.

PN1 Aynı tarafta hareket edebilen lenf nodu metastazı var.

pN1a mikrometastaz (0.2 cm'den küçük) var.

pN1b 0.2 cm'den büyük metastaz var.

pN1bi 0.2- 2 cm büyüklükte metastaz var.

pN1bii 4 veya daha fazla lenf nodunda çapı 0.2-2 cm arasında olan metastaz var.

pN1biii Çapı 2 cm'den küçük olan lenf nodunda lenf nodu kapsülünün dışına metastaz var.

pN1biv Çapı 2 cm ve üzerinde lenf noduna metastaz var

pN2 Başka bir lenf nodu ya da yapıya fikse olan aynı taraf aksiller lenf nodu metastazı var.

pN3 Aynı taraf internal mammary lenf nodlarına metastaz var.

Elli yaşın altında prognoz daha iyidir.⁽²⁾ Gebelik ve laktasyon sırasında ortaya çıkan meme kanseri prognozu kötü seyretmektedir⁽⁶⁶⁾ Son yirmi yıl içinde tümör çapı önemli bir prognostik parametre olarak kabul edilerek, daha fazla üzerinde durulmuştur. Tümörün büyüklüğü ölçülürken ideal olanı üç boyutlu olan ölçümlerdir. Ancak pratik olarak tümörün irregüler şekilli olması, tümöral lezyonun patoloji laboratuvarına ulaşmadan önce fragmentasyonu gibi nedenlerle tümörün maksimum çapı verilebilir. Prognostik bilgilendirme açısından önemi

açıkça kanıtlanmış olan bu parametre tüm olgularda net olarak belirtilmelidir.^(8,33,42,177)

Aksiller lenf nodu metastazı en önemli prognostik parametredir.^(3,8,34,42,45,50,53,87,116,166) Lenfatik ve kan damarında tümör embolisinin bulunması yüksek rekürrens ve kötü prognoz göstergesidir.^(34,116) Anjiolenfatik damar invazyonunun olması durumunda aksiller lenf nodu metastazı ve meme derisi, meme başı invazyonu daha yüksek oranda izlenmektedir.^(34,146)

Histolojik tipler arasında infiltratif duktus patterni daha kötü prognozlu seyretmektedir.^(42,45,56,155) Subjektif olmasına rağmen histolojik grade azaldıkça prognoz da kötüleşmektedir.^(60,61) İnfiltratif sınırları olan, nekroz içeren tümörlerin prognozları daha kötüdür.⁽⁵⁵⁾ Tümörü çevreyen stromada mikrovessel dansitenin artışı ile daha agresif seyir arasında ilişkiler gösterilmiştir.^(38,191,192) Hücre proliferasyonunun ölçümünde mitoz sayımı yanısıra Ki-67, analog immunhistokimya ve flow sitometri ile S faz fraksiyon ölçümleri oldukça önemli prognostik belirleyicilerdir.^(133,141,146,171) Hormon reseptörlerinin pozitifliği ile prognoz arasındaki ilişki için birbirinden farklı sonuçlar mevcuttur.^(4,9,69,130,146) Onkogen, süpresör gen ve adhezyon moleküllerinin moleküler teknikler ile yoğun olarak araştırılmasına karşın, tek başlarına anlamlı sonuç vermedikleri düşünülmektedir.^(1,7,18,36,92,99,141,146,170,172)

GEREÇ VE YÖNTEM

Bu çalışmaya Gazi Üniversitesi Tıp Fakültesi Patoloji Anabilim Dalı'nda 1994-1997 yılları arasında meme kanseri tanısı verilmiş 200 adet olgu dahil edildi. Her olgunun Hematoksilen-Eozin boyalı preparatları, immunhistokimyasal yöntemler kullanılarak östrojen ve progesteron reseptörü için boyanmış camları yeniden incelendi. Tüm olgular için yaş, tümörün yerleştiği kadran, tümörün çapı, makroskopik görünümü ve materyallerin alınma şekli ile ilgili bilgiler patoloji raporları ve hasta epikrizlerinden belirlendi.

Tümör çapı makroskopik olarak ölçüldü ve milimetre olarak verildi. American Joint Committee on Cancer tarafından 1992 yılında önerilen meme kanseri için evreleme sistemine göre TNM klasifikasyonunda primer tümörü tanımlayan T için şu ölçümler belirleyici olarak kabul edildi:⁽¹⁷⁵⁾

TX Primer tümör ölçülemiyor

T0 Primer tümöre ait delil yok

Tis Carcinoma in situ (DCIS, LCIS, tümör olmaksızın
meme başında Paget's hastalığı)

T1 Tümörün en büyük çapı 2cm veya daha az

T1a Tümörün en büyük çapı 0.5cm'den az

T1b Tümörün en büyük çapı 0.5-1cm arasında

T1c Tümörün en büyük çapı 1-2cm arasında

T2 Tümörün en büyük çapı 2-5cm arasında

T3 Tümörün en büyük çapı 5cm'den fazla

T4 Tümör her çapta olabilir, Göğüs duvarı veya deriye
direkt yayılım olması

T4a Göğüs duvarına yayılım olması

T4b Meme derisinde ödem (portakal kabuğu görünümü) veya
ülserasyon ya da aynı taraf meme derisinde
satellit nodül olması.

T4c T4a ve T4b'nin birlikte olması

T4d İnflamatuvar Karsinom

Bir tümör ile birlikte olan Paget's hastalığı tümörün çapına göre klasifiye edildi.

Bazı olgular için yalnızca insizyonel biyopsi ya da mastektomi materyalleri varken bazı olgular için insizyonel biyopsi ve sonrasında mastektomi materyali mevcut idi.Mastektomi materyallerinin bir kısmı simple mastektomi olup, lenf nodu diseksiyonu mevcut değildi.

Çalışmamızda değerlendirmeye aldığımız histopatolojik parametreler şunlardır:

1. Tümörün histolojik subtipi:WHO tarafından önerilen ve yaygın olarak kullanılan meme kanserleri sınıflamasına göre histolojik subtip belirlendi.⁽¹⁹⁹⁾

2. Histolojik grade:Tümöral alanlarda Bloom ve Richardson tarafından 1957 yılında önerilen, 1991 yılında Elston tarafından modifiye edilen Bloom-Richardson sisteminin Nottingham modifikasyonu kullanılarak tümör için histolojik grade belirlenmiştir.⁽⁴⁵⁾

Bu grade sistemine göre tümörlerde tubül formasyonu, nükleer pleomorfizm ve mitoz sayısı göz önüne alınarak puanlama yapıldı.Toplam skor ile grade belirlendi.

Tubül formasyonu:

1 puan:Tümörün %75'inden fazlasında tubül formasyonu var.

2 puan:Tümörün %10-%75'inde tubül formasyonu var.

3 puan:Tümörün %10'undan azında tubül formasyonu var.

Nükleer pleomorfizm:

1 puan:Nükleusların çaplarında ve şekillerinde minimal derecede farklılıklar var.

2 puan:Nükleusların çaplarında ve şekillerinde orta derecede değişiklikler var.

3 puan:Nükleusların çaplarında ve şekillerinde belirgin derecede değişiklikler var.

Tümöral lezyonda en fazla atipinin olduğu alanlar incelenerek skorlandı.

Mitoz sayısı:

Bizim kullandığımız mikroskopların alan çapı 0.50 mm ve alan çapı 0.196 mm² olarak ölçüldü. Her on büyük büyütme alanında sayılan mitoz sayısına göre puan verildi.Profaz safhasındaki hücreler değerlendirilmedi.

1 puan:0-7 mitoz/10 HPF

2 puan:8-16 mitoz/10 HPF

3 puan:17'den fazla olan mitoz / 10 HPF

Her üç kategoride toplanan puanlar sonunda elde edilen skora göre meme kanseri histopatolojik olarak 3 grade altında toplandı.

Grade I Skor 3, 4 ve 5 olan tümörler

Grade II Skor 6 ve 7 olan tümörler

Grade III Skor 8 ve 9 olan tümörler

3. Anjiolenfatik damar invazyonu: Tutulan yapı kan damarı ya da lenfatik olarak ayrı ayrı değerlendirilmeyip herhangi birinin tutulumu anjiolenfatik invazyon olarak yorumlandı. Tümör hücrelerini içeren boşlukların endotel ile döşeli olma kriteri esas alındı. Yorumlanmakta güçlük çekilen olgular için retikülin ve elastik boyaları uygulandı.

4. Lenf nodu metastazı: Lenf nodu diseksiyonu yapılan olguların lenf nodu kesitlerinde metastatik odak araştırıldı. Lenf nodunda meme karsinomu metastazı olan 50 olguda immunhistokimyasal yöntemler kullanılarak östrojen reseptörü içeriği açısından değerlendirildi. Aynı olguda primer tümörün östrojen içeriği ile aksiller lenf nodu metastazının östrojen reseptör içeriği karşılaştırıldı.

5. Tümöral lezyonun gelişim patterni: Tümöral lezyona ait kesitler incelenerek tümörün periferinde infiltratif ya da ekspansif gelişim patterninde olduğu belirlendi.

6. Tümör hücrelerinin östrojen ve progesteron reseptör içerikleri: Hormon reseptör içeriği araştırılan olgularda immunhistokimyasal yöntemler ile boyanmış lamaların değerlendirmesi sonucunda östrojen ve progesteron reseptörü için %10'dan daha fazla oranda nükleer boyanmanın olması pozitif olarak kabul edildi.

7. Göğüs duvarı, meme başı ve meme derisi tutulumu: Mastektomi yapılan materyallerde meme başı, göğüs duvarı ve meme derisinden alınan örneklerin kesitleri tümöral infiltrasyonun varlığı açısından yeniden incelendi.

8. Fibrokistik değişiklikler: Mastektomi yapılan materyallerde tümör dışı alanlardan alınan doku örneklerin kesitleri epitel hiperplazisi ve diğer fibrokistik değişikliklerinin varlığı açısından yeniden incelendi.

İstatistiksel analizleri "SSPS for windows version 6.0" istatistik programında uygulandı ve incelenen parametrelerin 200 olgu içinde hangi sıklıkla izlendiği belirlendi. Bazı parametrelerin birbirleri ile olan ilişkileri değişiklik analizleri Oneway anova , regresyon analizi ve Chi-Square testiyle incelendi, p değerinin 0,05'den küçük olduğu durumlar istatistiksel olarak anlamlı kabul edildi. Çalışmamızda hastalara ait stage ve prognoza ilişkin bilgilere ulaşamadığı için multivariate analizi uygulamak mümkün olamamıştır.

BULGULAR

İncelemeye alınan 200 olgunun 64 tanesi sadece insizyonel biyopsi materyalleri, 130 tanesi mastektomi materyali ve lenf nodu diseksiyonu, 6 tanesi ise lenf nodu diseksiyonu yapılmayan simple mastektomi materyalleri idi. Lenf nodu diseksiyonu yapılan ve yapılmayan mastektomi materyallerinden bazılarında önceden yapılan insizyonel biyopsi materyalleri de mevcut idi. İnsizyonel biyopsi sonrasında yapılan mastektomi materyallerinden bazılarında grade'leme için yeterli rezidüel tümör kalmayabildiği ve grade'leme yapılırken en az differansiye alanlar dikkate alındığı için hem insizyonel biyopsi materyalleri hem de mastektomi materyalleri birlikte incelendi.(Tablo I)

Tablo I: Tanı verilen materyallerin biyopsi alınma şekilleri

Tanı verilen Materyal	Olgu Sayısı	%
İnsizyonel biyopsi	64	3
Mastektomi ve lenf nodu diseksiyonu	130	65
Mastektomi materyali	6	3
Toplam	200	100

Yaş ortalaması 49.8 olan olgularımızın içinde en küçük yaş 25 iken en büyük yaş 88 idi. Tümör için 95 olguda üst-dış kadran, 55 olguda alt-dış kadran, 8 olguda alt-iç kadran, 2 olguda üst-iç kadran, 4 olguda santral, 36 olguda ise birden fazla kadranda yerleşim gözlemlendi(Tablo II).

Tablo II:Tümöral lezyonun meme içinde yerleşim yerleri

Tümörün yerleştiği kadran	Olgu sayısı	%
Üst-dış kadran	95	47.5
Alt-dış kadran	55	27.5
Alt-iç kadran	8	4
Üst-iç kadran	2	1
Santral	4	2
Üst-dış ve alt-dış kadran	18	9
Alt-dış ve üst-iç kadran	3	1.5
Üst-dış ve üst-iç kadran	2	1
Üst-dış kadran ve santral	1	0.5
Üst-dış,alt-dış ve üst-iç kadran	5	2.5
Üst-dış,alt-dış,üst-iç ve alt-iç kadran	7	3.5
Toplam	200	100

Tümör çapları 2mm ile 90mm arasında değişmekte olup 200 olgu için ortalama çap 35.7mm olarak hesaplandı. Tümörün evresini belirlemede TNM klasifikasyonunda T'yi tanımlayan tümörün çapına ait veriler, 200 olgu içinde 2 olgu T1a, 9 olgu T1b, 42 olgu T1c, 106 olgu T2, 29 olgu T3, 1 olgu T4a, 8 olgu T4b, 3 olgu T4c olarak saptandı.(Tablo III)

Tablo III:Tümör çapı ile ilgili veriler

Tümör Çapı	Olgu Sayısı	%
<0.5 cm	2	1
0.5 - 1 cm	10	5
1 - 2 cm	42	21
2 - 5 cm	116	58
> 5 cm	30	15
Toplam	200	100

A.

Olguların %92' si histolojik subtip olarak infiltratif duktal karsinom idi. İnfiltratif lobüler karsinom %5, pür müsinöz karsinom %0.5, infiltratif duktal karsinom ile birlikte mikst tipte müsinöz karsinom %2, metaplastik karsinom %0.5 oranında saptandı. (Tablo IV).

Tablo IV: Olguların histolojik subtipleri

Histolojik subtip	Olgu sayısı	%
İnfiltratif duktal karsinom	184	92
İnfiltratif lobüler karsinom	10	5
Müsinöz karsinom	1	0.5
Mikst tipte müsinöz karsinom	4	2
Metaplastik karsinom	1	0.5
Toplam	200	100

Histolojik subtip ile hasta yaşı arasında oneway anova yöntemi ile $p>0.05$ bulundu ve istatistiksel olarak fark saptanmadı.

Olguların 130'unda lenf nodu diseksiyonu yapılmış olup, lenf nodu metastazı 63 olguda (%48.5) izlendi. Tümör çapı, 2 cm'den küçük, 2 ile 5 cm arasında ve 5 cm'den büyük olgular için ayrı ayrı gruplandırılarak lenf nodu metastazı arasındaki ilişki t testi ile araştırıldı. P değeri her grup için 0.05'den büyük olarak saptandı ve istatistiksel olarak anlamlı ilişki gözlenmedi (Tablo V).

Tablo V: Tümör çapının gruplandırılması ile lenf nodu metastazı arasındaki ilişki

	TÇ<2 cm		TÇ 2-5 cm		TÇ>5 cm	
	Sayı	çap ort.	Sayı	çap ort.	Sayı	çap ort.
Lenf nodu(+)	6	1.3	6	3.6	11	6.4
Lenf nodu(-)	14	1.3	42	3.4	11	6.4
Toplam	20	1.2	88	3.5	2	6.4

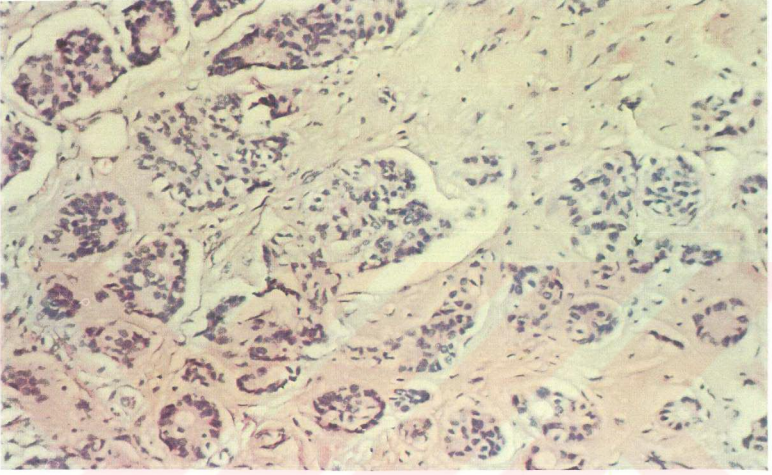
Gereç ve yöntemde anlatılan grade sistemi kullanılarak pür ya da kombine İDK olguları(İLK, müsinöz karsinom ve metaplastik karsinom dışındaki olgular) 3 grade altında gruplandı.(Resim 1 ve 2) Olguların grade açısından dağılımında en büyük grubu grade I tümörler oluşturdu(Tablo VI).

Tablo VI: Tümör grade'inin dağılımı

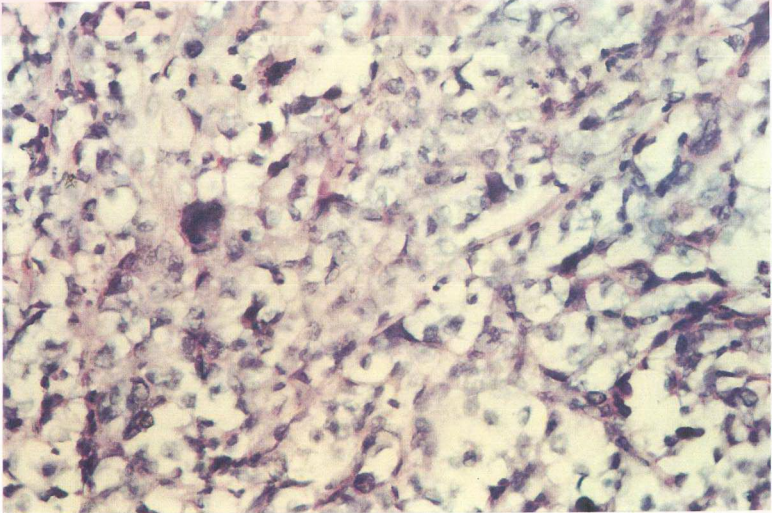
Grade	I	II	III	Toplam
Olgu sayısı	94	63	31	188
%	50	33.5	16.5	100

Tümör çapı ve hasta yaşı ile tümörün grade'i arasında oneway anova yöntemi ile istatistiksel olarak anlamlı fark saptanmadı($p>0.05$).

Resim 1: Grade I tümör' de belirgin tubül yapısı oluşturan ve atipi göstermeyen hücreler izlenmektedir.(HE X 200)



Resim 2: Yüksek grade'li atipik mitozlar içeren, belirgin pleomorfizm gösteren tümör hücreleri izlenmektedir. (HEX400)



Tümör grade'inin meme başı, meme derisi ve göğüs duvarı tutulumu arasında ilişki saptanmadı, p değeri 0.05'den büyük olarak bulundu (Resim 3) (Tablo VII).

Tablo VII: Tümör grade'i ile meme başı, meme derisi ve göğüs duvarı tutulumu (MBDG) arasındaki ilişki

	tutulum var		tutulum yok	
	Olgu sayısı	%	Olgu sayısı	%
I	8	61.5	54	46.2
II	5	38.5	38	32.4
III	-	0	25	21.4
Toplam	13	100	117	100

Anjiolenfatik damar invazyonu (ALDİ) 72 olguda gözlemlendi (%36). (Resim 4)Anjiolenfatik damar invazyonu ile lenf nodu metastazı (LNM) arasındaki ilişki araştırıldı ve $p < 0.005$ olarak saptandı. İstatistiksel olarak anlamlı bir ilişki gözlemlendi (Tablo VIII).

Tablo VIII: Anjiolenfatik damar invazyonu (ALDİ) ve lenf nodu metastazı (LNM) arasındaki ilişki

	ALDİ (+)		ALDİ (-)	
	Olgu sayısı	%	Olgu sayısı	%
LNM (+)	62	93.9	1	1.6
LNM (-)	4	6.1	63	98.4
Toplam	66	100	64	100

Anjiolenfatik damar invazyonu ile grade arasındaki ilişki araştırması sonucunda $p > 0.05$ olarak saptandı. Aralarında istatistiksel olarak anlamlı ilişki gösterilemedi (Tablo IX).

Tablo IX: Anjiolenfatik damar invazyonu (ALDİ) ve tümör grade arasındaki ilişki

	ALDİ(+)		ALDİ(-)		toplam	
	Olgu sayısı	%	Olgu sayısı	%	Olgu sayısı	%
Grade I	30	51.7	28	48.3	58	100
Grade II	22	53.7	19	42.3	41	100
Grade	12	50	12	50	24	100

Meme başı, meme derisi ve göğüs duvarı tutulumu (MBDG) ile anjiolenfatik damar invazyonu (ALDİ) arasında $p < 0.05$ olarak bulundu ve istatistik olarak anlamlı bir ilişki saptandı (Tablo X).

Tablo X: Anjiolenfatik damar invazyonu (ALDİ) ile meme başı, meme derisi ve göğüs duvarı tutulumu (MBDG) arasındaki ilişki

	MBDG(+)		MBDG (-)		Toplam	
	Olgu sayısı	%	Olgu sayısı	%	Olgu sayısı	%
ALDİ (+)	8	11.1	64	88.9	72	100
ALDİ (-)	5	3.9	123	96.1	128	100

Anjiolenfatik damar invazyonu (ALDİ) ile tümöral lezyonun marjininin infiltratif ya da ekspansif olması arasında istatistiksel olarak anlamlı bir ilişki saptanmadı($p>0.05$)(Tablo XI).

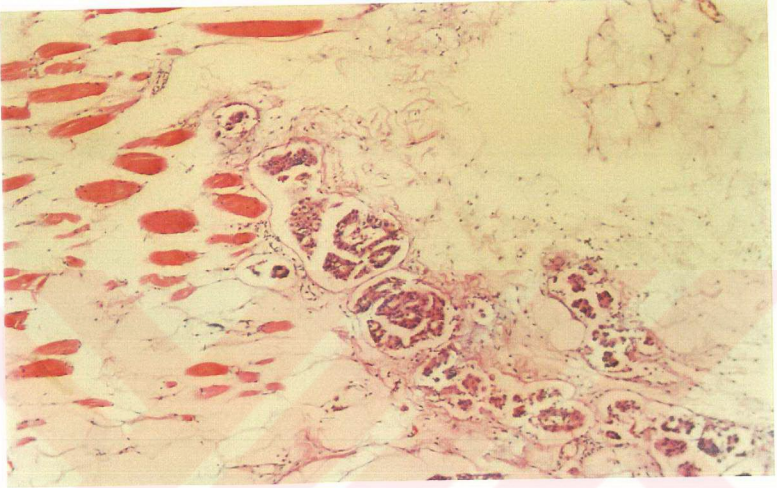
Tablo XI: Tümöral lezyonun marjini ile anjiolenfatik damar invazyonu (ALDİ) arasındaki ilişki

	ALDİ (+)		ALDİ (-)		toplam	
	Olgu sayısı	%	Olgu sayısı	%	Olgu sayısı	%
İnfiltratif	63	35.5	115	64.6	178	100
Ekspansif	9	40.9	13	59.1	22	100

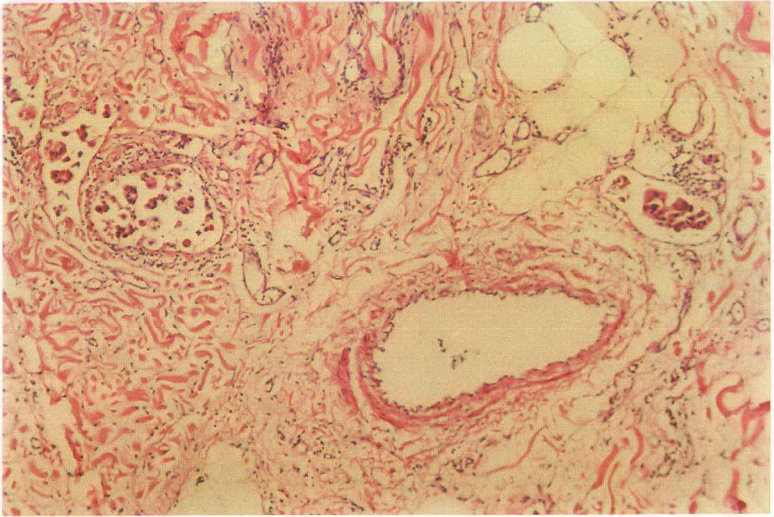
Hormon reseptör içeriği açısından primer tümörde östrojen reseptör incelemesi yapılan 76 olgunun (%38) 34 tanesinde ve progesteron reseptör incelemesi yapılan 49 olgunun 23 tanesinde pozitif boyanma izlendi (Resim 4)

(Tablo XII ve Tablo XIII).

Resim 3: Göğüs duvarında lenfatikler içinde duktal karsinom hücreleri izlenmektedir. (HEX200)



Resim 4: Lenfatik damar içinde tümör hücreleri izlenmektedir.(HEX200)



Tablo XII:Östrojen reseptörü ile ilgili veriler ve hastaların yaş ortalaması

Östrojen reseptör durumu	Olgu sayısı	%	ortalama yaş
Pozitif	34	44.7	53.5
Negatif	42	55.3	48.8
Toplam	76	100	

Tablo XIII: progesteron reseptörü ile ilgili veriler ve hastaların yaş ortalaması

Progesteron reseptör durumu	Olgu sayısı	%	ortalama yaş
Pozitif	23	46.9	49.6
Negatif	26	53.1	49.1
Toplam	49	100	

Östrojen reseptörü ve progesteron reseptör içeriği pozitif olan olguların yaş, tümör grade'i ve histolojik tipi arasında istatistiksel olarak anlamlı bir ilişki izlenmedi($p>0.05$)(Tablo XIV, XV, XVI, XVII).

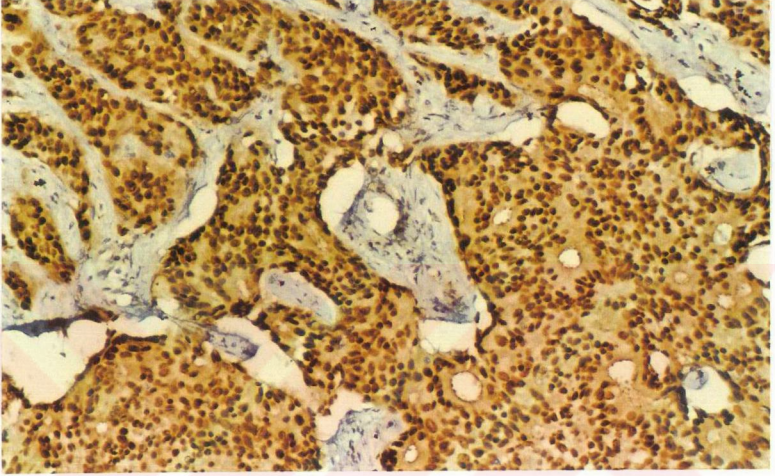
Tablo XIV: Östrojen reseptörü (ER) ile tümör grade'i arasındaki ilişki

	ER (+)		ER (-)		toplam	
	Olgu sayısı	%	Olgu sayısı	%	Olgu sayısı	%
Grade I	14	43.8	18	56.2	32	100
Grade II	14	51.9	13	48.1	27	100
Grade III	3	25	9	75	12	100

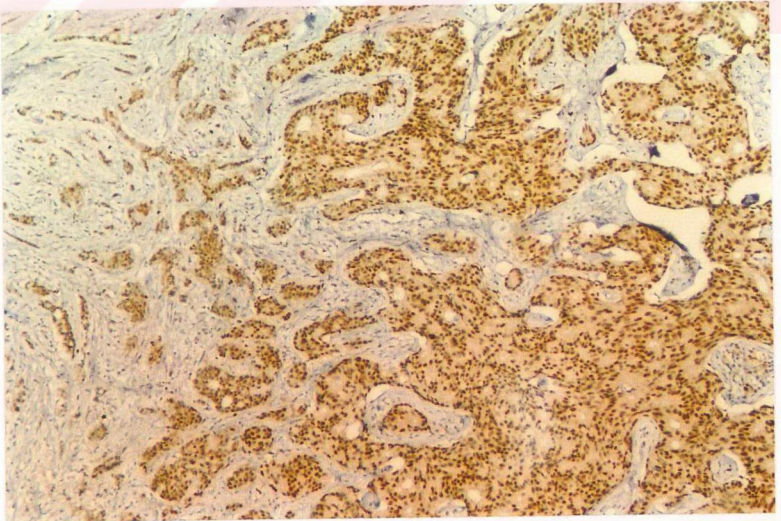
Tablo XV: Progesteron reseptörü (PR) ile tümör grade'i arasındaki ilişki

	PR(+)		PR(-)		toplam	
	Olgu sayısı	%	Olgu sayısı	%	Olgu sayısı	%
Grade I	6	37.5	10	62.5	16	100
Grade II	9	50	9	50	18	100
Grade III	5	45.6	6	54.4	11	100

Resim 5: Tümör hücrelerinin nükleuslarında immunhistokimyasal yöntemler ile östrojen reseptörü için pozitif boyanma izlenmektedir.(HEX200)



Resim 6: Tümör hücrelerinde immunhistokimyasal yöntemler ile progesteron reseptörü için pozitif boyanma izlenmektedir. (HEX100)



Tablo XVI: Tümörün histolojik tipi ile östrojen reseptörü (ER)
ve progesteron reseptörü (PR) arasındaki ilişki

	ER (+)		ER (-)		+	PR (+)		PR (-)		+
	Sayı	%	sayı	%		sayı	sayı	%	sayı	
İDK	31	44.3	39	55.7	70	20	44.5	24	54.5	44
İLK	3	75	1	25	4	3	75	1	25	4

Aksiller lenf nodu metastazı yapan 50 olguda primer tümörde ve aksiller lenf nodu metastazında östrojen reseptör içeriğine bakıldı. Östrojen reseptör pozitifliği primer tümörde olguların 17 tanesinde, aksiller lenf nodu metastaz alanında ise olguların 15'inde saptandı. Primer tümör 33 olguda, aksiller lenf nodu metastazı 35 olguda östrojen reseptörü negatif idi (Tablo XVII).

Tablo XVII: Primer tümör ve aksiller lenf nodu metastazının
östrojen reseptör (ER) içeriğinin karşılaştırması

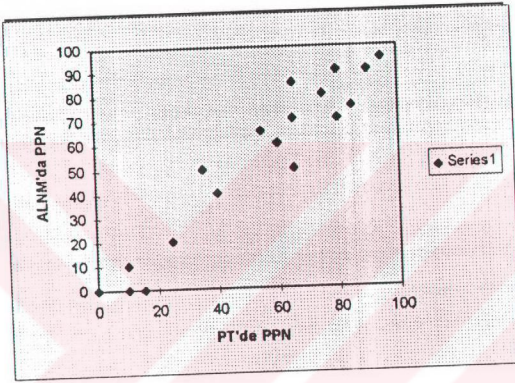
	Primer tümör		Aksiller lenf nodu metastazı	
	Olgu sayısı	%	Olgu sayısı	%
ER (-)	33	66	35	70
ER (+)	17	34	15	30
Toplam	50	100	50	100

Primer tümör ile aksiller lenf nodu metastazının östrojen reseptör içeriği arasında regresyon analizi yöntemi ile istatistiksel olarak anlamlı bir korelasyon gözlemlendi.(Grafik I)

PT:Primer tümör ALNM:Aksiller lenf nodu metastazı

PPN:Nükleustaki östrojen reseptör için boyanma oranı

Grafik 1:Primer tümörde ve aksiller lenf nodu metastazında östrojen reseptör için nükleer boyanma yüzdesi arasındaki ilişkinin regresyon analizi yöntemi ile aralarında izlenen korelasyon.



Olguların tümör dışı meme dokusu içerenleri fibrokistik değişiklikleri ve bu değişiklikler içinde özellikle meme kanseri gelişimi için risk oluşturduğu kabul edilen epitel hiperplazisi alanlarının varlığı açısından incelenendi.Olguların 151 tanesinde tümör dışı meme dokusu izlendi.Bu olguların 38 tanesinde sadece fibrokistik değişiklikler mevcut iken 35 tanesinde epitel hiperplazisinin de eşlik ettiği fibrokistik değişiklikler saptandı.Yetmişsekiz adet olguda ise fibrokistik değişiklikler gözlenmedi.(Tablo XVIII)

Tablo XVIII: Fibrokistik deęişiklikler ile ilgili veriler

	Olgu sayısı	%
FKD(+)	38	25.1
FKD(+) ve epitel hiperplazisi	35	23.2
FKD(-)	78	51.7
Deęerlendirilen olgular toplamı	151	100
Deęerlendirilemeyen olgular	49	

Fibrokistik deęişikliklerin hasta yaşı arasında oneway anova yöntemi ile istatistiksel olarak anlamlı bir ilişki izlenmedi($p>0.05$).

TARTIŞMA

Meme kanseri gelişmiş ülkelerde kadınlarda en sık olarak izlenen malign tümördür. Amerika Birleşik Devletleri'nde kadınlarda görülen kanserlerin %32'sini oluşturmaktadır. Kansere bağlı ölümlerde ise akciğer kanserinden sonra %18.8'lik oranla ikinci sırada yer almaktadır.⁽²⁶⁾ Çok sık olarak izlenmesi ve ülkeler arası insidans farklılığından dolayı meme kanseri üzerinde çok sayıda epidemiolojik çalışmalar yapılmıştır. Ancak meme kanserinin ölüm oranları da ülkeler arasında farklılıklar göstermektedir.^(26,80,118,119) İngiltere en yüksek mortalite oranına sahip iken, Danimarka ikinci, ABD ise 16. sırada yer almaktadır. Ülkeler arası oranlarda farklılıkların belirgin olması nedeniyle insidans ve mortalite oranlarının çok düşük olduğu uzak doğu ülkeleri ile bu ülkelere oranların daha yüksek olduğu ülkelere giden göçmenlerdeki insidans ve mortalite oranları da araştırılmıştır.^(26,63)

Meme kanserinde en fazla prognozu etkileyen parametre lenf nodu metastazıdır.^(34,42,45,50,53,80,85,86,116,188,197) Fakat yeni tarama yöntemlerinin gelişmesi ile erken evre meme kanser oranları artmakta ve nodal metastaz ile ortaya çıkan hasta sayısı da azalmaktadır.⁽³⁴⁾ Bunun bir sonucu olarak bir çok merkezde aksiller lenf nodlarına yönelik olarak uygulanan cerrahi, hastalığın bölgesel kontrolünden çok prognostik bilgilenme için yapılmaktadır.^(34,197) Son yıllarda tercih edilmeye başlayan

daha az invaziv cerrahi yöntemlerin uygulanması sonucu meme koruyucu ameliyatların yaygınlaşması ile daha önceden rutin olarak uygulanan aksiller lenf nodu diseksiyonu da azalmaya başlamıştır. Bunun sonucu olarak tümörün biyolojik davranışını belirlemede en önemli parametre olan lenf nodu metastazının aranması yanısıra primer tümörde intrensek biyolojik faktörlerin analizi de yaygın olarak incelenmektedir.^(124,137,172) Fakat onkogen, süpresör gen, enzim veya adhezyon reseptörü gibi parametreler arasında nodal durum gibi potent bir prognoz belirleyicisi bulunamamıştır.⁽¹¹¹⁾ Lenf nodu metastazı olan tümörlerin çapı daha büyük, mitoz sayısı daha fazla, tümör grade'i daha yüksek, tümör nekrozu ile meme derisi ve göğüs duvarına invazyon daha sık olarak beklenmektedir. Sonuçta tümöre bağlı ölüm oranları da daha yüksek olarak gözlenmektedir.^(42,116,171)

Fakat nodal tutulumu olmayan hastaların %30'unda relaps, nodal tutulumu olan hastaların %30'unda ise uzun survival gözlenmesi nedeni ile nodal metastaz durumunun da her zaman tek başına prognozu doğru olarak belirleyemediği gözlenmiştir.⁽⁶²⁾ Bu nedenle lenf nodu metastazı saptanmamış olgularda seri kesitler ile veya immünohistokimyasal yöntemler ile gözden kaçabilecek minimal metastatik odaklar açısından lenf nodlarının taramasının yapıldığı çalışmalar da mevcuttur.^(31,57,59,87,193,197) Öte yandan nodal metastazın doğru değerlendirilebilmesi için yeterli sayıda lenf nodu diseksiyonu yapılmış olması gereklidir.^(50,52,174)

Lenf nodu metastazı araştırmasında negatifliğin güvenilirliğini sorgulayan çalışmalar mevcuttur.^(31,57,59,87,193,197)”International (Ludwig) Breast Cancer Study Group” tarafından yapılan bir çalışmada lenf nodu metastazı negatif olarak rapor edilen olguların lenf nodlarının seri kesitler ile araştırıldığı ve %9 oranında mikrometastaz saptandığı belirtilmiştir.Subkapsüler sinüsde ya da endotel ile dōşeli bir boşluk içinde tümör embolisi metastaz olarak kabul edilmemiştir. Bu hastaların beş yıllık survival ve hastaliksız geçen süreleri seri kesitlere rağmen lenf nodu metastazı saptanmayan hastalar ile karşılaştırıldığında istatistik olarak anlamlı sonuçlar saptanmıştır.⁽⁸⁷⁾ Bu oran için literatürdeki başka çalışmalarda seri kesitler ile ya da immünhistokimyasal yöntemler gibi farklı taramalarda %7-89 arasında çok farklı rakamlar verilmiştir.^(31,57,59,193,197) International (Ludwig) Breast cancer Study Group” oranlarının daha düşük olmasının nedeni olarak diğer çalışmalara göre daha az sayıda kesit almalarını göstermektedir.⁽⁸⁷⁾Aksiller lenf nodunda okült metastatik hastalığı olanlarda prognozun daha kötü olduğu söylenmektedir.^(57,59,87,193,197)Hastaların tümöre olan immün yanıtını gösteren lenf nodunun reaksiyon patterni ile prognoz arasında istatistiksel olarak önemli korelasyon gösterilememiştir.^(52,54,180)İnternal mammarial lenf nodlarına metastazın varlığı durumunda ise survival azalmaktadır⁽¹²⁵⁾

Lenf nodu metastazı da ayrıntılı olarak metastatik lenf nodunun sayısı, en büyük metastatik lenf nodunun çapı ve lenf nodu kapsülünün invazyonu araştırılmış olup, bunların içinde lenf nodu kapsülünün invazyonunun prognoza en etkili parametre olduğu vurgulanmıştır.⁽³⁴⁾ Lenf nodunda metastatik tümörün alanında survival üzerine etkilidir.⁽¹⁵⁰⁾

Literatürdeki lenf nodu ile tümör çapı arasında istatistiksel olarak anlamlı ilişkilerden söz edilmektedir.^(33,34,42,116,133,151,156) Bu çalışmada tümör çapı ile lenf nodu metastazı arasında istatistiksel olarak anlamlı bir ilişki saptanmadı. Gerçekten de 1995 yılında yapılan bir çalışmada lenf nodu metastazı ile tümörün mikroskopik olarak ölçülen invaziv komponentinin çapının ilişkili olduğu ve tümör çapı ölçümlerinde makroskopik çap yanısıra mikroskopik olarak invaziv komponentinin de ölçülmesi gerektiği belirtilmektedir.⁽¹⁶⁶⁾ "American Joint Committee on Cancer" tarafından belirlenen, gereç ve yöntemde ayrıntıları ile açıklanan ve bu çalışmada da kullanılan meme kanserinde tümör evreleme modelindeki tümör çapı ölçümlerine ilişkin yetersizlikler olabileceği düşünülmektedir.⁽¹⁴⁶⁾ Bu çalışmada tümör çapları in situ komponentin oranları dikkate alınmaksızın makroskopik olarak ölçülmüştür. Bu nedenle tümör çapı ile aksiller lenf nodu metastazı arasında bir çok çalışmada da gösterildiği gibi istatistiksel olarak anlamlı bir sonuç elde edilememiştir.^(42,166) Seidman ve arkadaşlarına göre tümör çapının sadece makroskopik olarak

değerlendirilmesi yetersiz olup; mikroskopik olarak invaziv komponentin çapı mutlaka ölçülmelidir. Yaygın in situ komponenti olan tümörlerde makroskopik çap değerlendirmesi yanlış olabileceği gibi lobüler karsinomların da makroskopik çap ölçümlerinin oldukça yanıltıcı olabilmesi nedeniyle mikroskopik çap ölçümleri önem kazanmaktadır. ⁽¹⁶⁶⁾

Meme derisi ve göğüs duvarına invazyon ile tümör çapı arasında anlamlı ilişkiler ortaya koyan çalışmaların yanında bu çalışmadan böyle bir sonucun elde edilememesi, yine tümör çapı ölçümünün makroskopik olarak yapılmasına bağlanabilir. ⁽³⁴⁾

Tümör çapı lenf nodu metastazı olmayan hastalarda relaps oranı ve hastalığın yaygınlığını en kolay, ucuz ve hızlı belirleyen bir parametre olarak kabul edilmektedir. Bu nedenle çap ölçümünün koşulları ve standardizasyonunun belirlenmiş olması oldukça önemlidir. ^(140,162) Bu çalışmada tümör çapı ile meme başı, meme derisi ve göğüs duvarına invazyon arasında anlamlı ilişki gösterilememiştir. Ancak Clayton ve arkadaşları tarafından benzer sonuçlar bildirilmiştir. ⁽³⁴⁾

Lenf nodu pozitif hastalarda lenf nodu metastazının diğer histopatolojik parametreler ile aralarındaki ilişkiyi Spearman korelasyon yöntemi ile araştıran bir

Yeterli sayıda ve farklı histolojik tipte olgu içermediği için bu çalışmada histolojik subtip ile lenf nodu metastazı ve hasta yaşı arasındaki ilişkinin araştırılması uygun olamamıştır.

Bir çok karsinomda olduğu gibi meme kanserlerinde de prognozu belirlemede ve lenf nodu metastazı ile ilişkili olması nedeniyle anjiolenfatik damar invazyonu en önemli parametrelerden biridir. Bu çalışmada anjiolenfatik damar invazyonu ile lenf nodu metastazı ve meme başı, derisi ve göğüs duvarına invazyon arasında elde ettiğimiz istatistiksel olarak anlamlı sonuçlar, literatür ile uyumludur.^(34,55,86,87,145)

Anjiolenfatik invazyon ile tümör çapı, yerleşim yeri ve grade'i arasında korelasyonun gösterilemediği çalışmalar mevcuttur.^(34,86) Bu çalışmada da benzer sonuçlar elde edilmiştir. Anjiolenfatik damar invazyonu ile tümör sınırlarının infiltratif olup olmaması ile karşılaştırmasında da bu çalışmadaki sonuca benzer olarak istatistiksel olarak anlamlı bir ilişki gösterilememiştir.^(34,53,55)

Elston ve Ellis tarafından 1991 yılında modifiye edilmiş, Bloom ve Richardson tarafından 1957 yılında önerilen gradeleme sisteminin subjektif parametrelerinin olmasına karşın patolojik prognostik parametreler içinde en kuvvetli prognoz belirleyicisi olarak kabul görmesi nedeni ile yaygın olarak kullanılmasına yol açmaktadır.^(34,37,45,60) Histolojik grade sisteminin subjektif olduğunu belirten pek çok

çalışma bulunmaktadır.^(37,45,60,62,116,171) Histolojik grade sistemini 25 patoloğ arasında sorgulayan bir çalışmada %13 oranında görüş farklılığı saptanmıştır.⁽³⁷⁾

Multifaktoriyel grade'leme şemaları bireysel varyasyonların etkisini azalttığı düşüncesiyle tercih edilmektedir.^(4,171)Subjektifliğin bir oranda azaltılması amacıyla birden fazla patoloğın aynı tümörü grade'lemesi de önerilmektedir.^(37,61)

Tümörün grade'ini belirleyen parametreler içinde tubul formasyonunun değerlendirilmesinde skor I için % 75'den daha fazla oranda tubul yapısı izlenmesi subjektif bir yaklaşımın oluşturacağı hataların yanısıra seyrek görülen ve farklı bir histolojik tip olarak ele alınan tubuler karsinomun ayırıcı tanısını da güçleştirmektedir.^(42,65,113)

Nükleer pleomorfizmin değerlendirilmesi ne yazık ki subjektiftir.⁽³⁷⁾ Tümör hücresi büyükse veya tümör hücrelerinin nükleer özellikleri komşu meme dokusundaki normal epitel hücreleri ile karşılaştırmalı olarak değerlendirilir ise daha objektif sonuçlar alınabilir.^(4,37)

İnsan tümörlerinde grade'leme sistemi içerisinde yer alan mitoz sayısı prognozun belirlenmesinde değerli bir parametre olarak kabul edilmektedir.^(37,45,60,141,170,171)

Mitoz sayısını ışık mikroskopik düzeyde değerlendirmede güvenilirliği etkileyen bazı faktörler söz konusudur.Hata kaynaklarından biri patoloji birimlerinde

kullanılan mikroskopların en büyük büyütme alanları 0.29 ile 0.63 arasında değişmekte olduğu için en büyük ile en küçük büyütme alanları arasında 5 kat farklılık olmalıdır.⁽¹⁷¹⁾Bu sonuç Nottingham grubu tarafından da doğrulanmıştır.⁽⁴⁵⁾Bu nedenle bu çalışmada kullanılan mikroskopun büyük büyütme alanının ölçümü sonrasında gereç ve yöntemde anlatıldığı şekilde mitoz sayısının skorlaması yapılmıştır

.Geleneksel mitoz sayımında diğer bir potansiyel hata kaynağı da tümör hücre büyüklüğünde ve tümör sellülaritesinde olan farklılıklardır.Büyük hücreli olan ve sellülaritesi az olan tümörlerde mitoz sayısı da yanlışlıkla düşük olarak saptanabilmektedir.Desmoplastik reaksiyon ya da lenfositik infiltrasyon nedeni ile büyük büyütme alanının 1/3'ünde tümör bulunurken, 2/3'ünde fibröz doku ya da lenfositler bulunabilmektedir.^(60,171)Ayrıca doku kesitlerinin kalınlığının sabit olmayışı da mitozun hatalı sayımına etkili bir diğer faktördür.Mitoz sayısının standardizasyonu için sabit bir paydaya gereksinim vardır.^(75,163,171)

Tümörlerde spesifik ve sensitif bir prognostik parametre olarak büyüme fraksiyonunun ölçülmesi için değişik metodlar kullanılmıştır.Proliferatif aktivite thymidine ve bromodeoxyuridine ile işaretleme yöntemi ya da proliferasyon proteinlerinin varlığını ortaya koyan immunohistokimyasal analiz ile değerlendirilmektedir.^(37,99,145,170,171)

Bu çalışmada tüm olgular iki patolog tarafından değerlendirilerek subjektif olan tubul formasyonu ve nükleer pleomorfizmin skorlaması sırasında hata kaynaklarından korunulmaya çalışılmıştır. Ancak mitoz sayımında tümörün lenfositik infiltrasyon yoğunluğundaki değişkenlik, tümör hücre büyüklüklerinde farklılıkların yanısıra her olguda kesit kalınlığının eşit olmaması gibi faktörlerden sonuçların etkilenmesi beklenebilir.

Clayton ve arkadaşları tarafından Spearman korelasyon katsayısı ile tümör çapı ile tümörün histopatolojik grade'i arasındaki ilişki istatistiksel olarak anlamlı bulunmuştur.⁽³⁴⁾ Bu çalışmada tümör grade'i ile anjiolenfatik damar invazyonu, meme başı, derisi ve göğüs duvarına invazyon, primer tümörün östrojen ve progesteron reseptör içerikleri, tümör çapı ve hasta yaşı karşılaştırılmış ancak aralarında istatistiksel olarak anlamlı ilişkiler gösterilememiştir. Bu çalışmada daha önce sözü edilen tümör çapı ölçümünün sadece makroskopik olarak yapılması ve in situ alanların da tümör çapı içinde kabul edilmesinin sonuçlarımızı etkilediğini düşünüyoruz. Yanısıra, grade sisteminin subjektif parametrelerini etkileyen, yukarıda sözü geçen kesit kalınlıklarının standardizasyonun olmaması gibi laboratuvar koşullarının yarattığı aksamalar ile birlikte grade sisteminin parametrelerini belirleyen

koşullardan kaynaklanan tümör içindeki desmoplazi ve lenfositik infiltrasyonun yoğunluğundaki değişkenliğin de sonuçlarımız üzerine etkili olduğu söylenebilir.

Clayton ve arkadaşlarının çalışmalarında olduğu gibi aralarında istatistiksel ilişki saptayamadığımız grade'in hasta yaşı, anjiolenfatik damar invazyonu, meme başı, meme derisi ve göğüs duvarına invazyonu arasında anlamlı ilişkiler görülmemiştir.^(34,45)

Diferansiasyon kaybında, östrojen reseptör pozitifliğinin azalması ile orantılı olarak azalması ile ilgili birbirinden farklı sonuçlar mevcuttur.^(122,146) İnfiltratif lobüler karsinomlarda östrojen reseptör pozitifliği infiltratif duktal karsinoma oranla biraz daha fazla olarak izlenmekle birlikte aralarında istatistiksel olarak anlamlı ilişki gösterilememiştir.^(30,69,76,185) Bu çalışmada da primer tümörün östrojen ve progesteron içerikleri ile tümörün histolojik tipi arasında istatistiksel olarak anlamlı bir ilişki saptanmamıştır. Tümörün grade'inin azalması ile hormon reseptörü içeriği arasında beklenen korelasyonun görülmemesi grade sisteminin subjektif parametrelerinin etkisi yanısıra hormon reseptör içeriğinin az sayıda olguda araştırılmış olması da etkili olabilir.

Ayrıca bu çalışmada infiltratif duktal karsinom metastazı olan aksiller lenf nodunun östrojen içeriği ile primer tümörün östrojen reseptör içeriğinin regresyon analizi ile karşılaştırmasında saptanan belirgin korelasyon, metastaz yapabilen

subklonların seleksiyonu ile neoplastik yayılımın ilişkisini göstermektedir.⁽³⁵⁾İnvazyonun olduğu tümörlerin in situ alanları ile invazyonun olmadığı in situ tümörlerin östojen reseptörleri karşılaştırıldığında invazyonun olduğu tümörlerde pozitifliğin daha sık olarak izlendiği saptanmıştır.^(30,90)

Retrospektif olarak yapılan bu çalışma sonucunda prognozu belirlemede kullanılan bazı parametrelerin standardizasyonunun sağlanmasının önemi gözlenmiştir.Bu çalışmada prognozu etkilediği düşünülen bir takım histopatolojik parametreler arasında literatürde de tartışılan bazı sonuçlar gözlenmiştir.Ancak benzer problemleri dile getiren yayınlar ile araştırılan bir çok parametreye rağmen bazı eksiklikler nedeni ile yanılğı payını artıran faktörlerin etkisini minimize edecek bazı formüller aranmaktadır.⁽³⁷⁾ Elston ve Ellis 1972’de Cox tarafından önerilen multiple regresyon tekniğini kullanarak potansiyel prognostik faktörleri analiz etmişlerdir.⁽⁴⁾Araştırmalar sonucunda sadece histopatolojik ölçümü yapılan tümör çapı, histolojik lenf nodu stage’i ve histolojik grade’i ile prognoz arasında belirgin korelasyon saptanmıştır.^(8,42,75)Cox analizi ile basit bir sayısal prognostik indeks (PI) hesaplaması için şu şekilde bir denklem önerilmektedir.⁽⁴⁵⁾

$$PI = 0.2 \times \text{tümör hacmi} + \text{lenf nodu evresi (1-3)} + \text{Histolojik grade (1-3)}$$

Tek bir parametrenin hastanın durumunu değerlendirmeye yeterli olamayacağı açıktır.Ancak bulguların değerlendirilmesi sırasında da bazı belirleyicilerin daha iyi

tariflenmesi gerekmektedir.Arařtırmaların hasta sayısının çok ve takiplerinin uzun süreli olduđu çalıřmalar ile histopatolojik bulguların biyolojik belirleyicileri arařtıran moleküler teknikler ile desteklenmesi gereklidir.Ayrıca meme kanseri raporlarının bir protokol ile standardizasyonunun sađlanmasına yönelik çalıřmalar da hastalıđın tedavisine katkıda bulunacaktır.^(161,173)



SONUÇ

Meme kanseri kadınlarda en sık olarak izlenen ve insidansı giderek artan malign tümördür. Sıklığı yanısıra beraberinde getirdiği psikolojik bozukluklar nedeniyle hastalığın erken tanısı tedavinin morbiditesini azaltabilecek önemli bir belirleyici olduğu için tarama yöntemlerinin kullanımının yaygınlaşması yanısıra erken evrede hastalığı tanıma amacıyla epitelyal proliferatif lezyonların takibi de önemlidir.

Gazi Üniversitesi Tıp fakültesi Patoloji ABD'da 1994-1997 yılları arasında meme kanseri tanısı alan 200 olguda hasta yaşı, tümörün histolojik tipi, tümörün yerleştiği kadran, tümörün infiltratif ya da ekspansif morfolojisi olması, meme başı, meme derisi ve göğüs duvarına infiltrasyon, tümör hücrelerinin östrojen ve progesteron reseptör içeriği, aksiller lenf nodu metastazı ve tümör dışı meme dokusu alanlarında fibrokistik değişikliklerin varlığı araştırıldı.

Hastaların yaş ortalaması 49.8 idi. İncelemeye alınan 200 olgunun 130 tanesinde lenf nodu diseksiyonu yapılmış olup, 63 olguda (%38.7 oranında) aksiller lenf nodu metastazı saptandı. Tümör çapı ortalaması 35.7 mm idi. Tümörün %47.5 oranında sadece üst dış kadranda lokalize olduğu gözlemlendi. Olguların %92'sini infiltratif duktal karsinom (NOS), %5'ini infiltratif lobüler karsinom oluşturmaktaydı. İnfiltatif duktal karsinom olgularında histolojik grade %47 oranında grade I,

%31.5 oranında grade II ve %15.5 oranında grade III olarak saptandı. Anjiolenfatik damar invazyonu %36 olguda gözlemlendi. Tümöral lezyonların %89 oranında infiltratif sınırları olduğu gözlemlendi.

İmmunhistokimyasal yöntemler ile tümör hücrelerinde östrojen reseptör içeriğinin pozitiflik oranı %44.7, progesteron reseptör içeriğinin pozitiflik oranı %46.9 olarak saptandı.

Anjiolenfatik damar invazyonu ile lenf nodu metastazı arasında ve yine anjiolenfatik damar invazyonu ile meme başı, meme derisi ve göğüs duvarına infiltrasyon arasında istatistiksel olarak anlamlı ilişki saptandı.

Primer tümör ile aksiller lenf nodu metastazının östrojen reseptör içerikleri arasında regresyon analizi yöntemi ile korelasyon gözlemlendi.

Tümör dışı alanlarda meme kanseri gelişiminde risk oluşturduğu kabul edilen epitel hiperplazisinin eşlik ettiği fibrokistik değişiklikler %35 oranında ve epitel hiperplazisi olmadan fibrokistik değişiklikler ise %38 oranında gözlemlendi.

Tümör çapı ile lenf nodu metastazı, tümör çapı ile tümörün grade'i, hasta yaşı ile tümör grade'i, tümör grade'i ile meme başı, meme derisi ve göğüs duvarına infiltrasyon, anjiolenfatik damar invazyonu ile tümör grade'i, histolojik subtip ile hasta yaşı, primer tümörün östrojen ve progesteron reseptör içeriği ile hasta yaşı, primer tümörün östrojen ve progesteron reseptör içeriği ile tümörün grade'i, primer

tümörün östrojen ve progesteron reseptör içeriği ile tümörün histolojik tipi, tümör sınırının infiltratif ya da ekspansif olması ile anjiolenfatik damar invazyonu, fibrokistik değişiklikler ile hasta yaşı arasında istatistiksel olarak anlamlı ilişkiler bulunamadı.

Bazı parametreleri değerlendirirken standardizasyonunun sağlanması gerektiği düşünülmüştür. Bir çok malign tümörde olduğu gibi meme kanserinde de klinikopatolojik iletişimin hastaların prognozunu ve tedavi protokolunu daha sağlıklı belirleyeceği açıktır. Sonuç olarak prognozu belirlemede en fazla etkili olduğu kabul edilen tümör çapı, lenf nodu metastazı ve histopatolojik grade gibi parametrelerin standardizasyonunu engelleyen makroskopik tanımlama, doku örneklemesindeki farklılıklar, klinik bilgi eksikliği ve histopatolojik preparatların hazırlanmasında değişikliklerin minimize indirgenmesinin gereği sonucuna varılmıştır. Literatürde benzer problemleri dile getiren yayınlar mevcuttur. Prognozun önceden belirlenmesinde daha sağlıklı parametreleri saptayabilmek için, tüm klinikler arasında iletişimi de gerekli kılan, meme kanseri olgularının rapor edilmelerini bir protokol ile standardize ederek, ve objektif olmasını sağlayacak öneriler sunulmaktadır. ⁽¹⁷³⁾

ÖZET

Meme kanserlerinin ülkemiz için insidans ve mortalite oranları yanısıra histopatolojik özelliklerini ve bu özelliklerin prognoz ile ilişkilerine ait veriler yoktur. Bu çalışmada 1994-1997 yılları arasında dört yıllık dönemde Gazi Üniversitesi Patoloji Anabilim Dalı'nda meme kanseri tanısı verilen 200 olgunun histopatolojik özellikleri değerlendirilmiştir.

Anjiolenfatik damar invazyonunun lenf nodu metastazı ve meme başı, meme derisi, göğüs duvarına invazyon arasında istatistiksel olarak anlamlı bir ilişki saptanmıştır. Primer tümör hücrelerinin nükleer östrojen boyanması ile aksiller lenf nodu metastazındaki tümör hücrelerinin boyanmaları arasında regresyon analizi ile anlamlı korelasyon gözlenmiştir.

Hastalığın boyutlarını ve prognoz ile ilişkili parametrelerin doğru olarak değerlendirilebilmesi için verilerin standardizasyonu gereklidir. Bu nedenle tüm kanser olgularında olduğu gibi meme kanserleri de önceden belirlenen parametrelerin standart olarak inceleneceği bir protokol çerçevesinde rapor edilmelidir.

1. Adami HO, Malaker B, Holmberg L, Persson I, Stone B: The relation between survival and age at diagnosis in breast cancer. *N Engl J Med* 315:559-563, 1989
2. Adami H-O, Malaker B, Holmberg L, Persson I, Stone B: The relation between survival and age at diagnosis in breast cancer. *N Engl J Med* 315:559-563, 1986
3. Alderson MR, Hamlin I, Staunton MD: The relative significance of the prognostic factors in breast carcinoma. *Br J Cancer* 25:646-655, 1971
4. Allred CD: Should immunohistochemical examination replace biochemical hormone receptor assays in breast cancer? *Am J Clin Pathol*: 1-3, 1993
5. Anderson DE, Badzioch MD: Survival in familial breast cancer patients. *Cancer* 58:360-365, 1986
6. Anderson DE: Breast cancer in families. *Cancer* 40:1855-1860, 1977
7. Anderson DE: Some characteristics of familial breast cancer. *Cancer* 28:1500-1504, 1971
8. Anderson TJ, Lamb J, Donnan P, Alexander FE, Huggins A, Muir BB, Kirkpatrick AE, Chetty U, Hepburn W, Smith A, Prescott RJ & Forrest P: Comparative pathology of breast cancer in a randomised trial of screening. *Br J Cancer* 64:108-113, 1991

9. Antanoides K, Spector H:Correlation of estrogen receptor levels with histology and cytomorphology in human breast cancer.Am J Clin Pathol 71:497-503, 1979
10. Armstrong B, Doll R: Environmental factors and cancer incidence and mortality in different countries with special reference to dietary practices, Int J Cancer 15:617- 625, 1975
11. Ashikari R, Huvos AG, Urban JA:Infiltrating lobular carcinoma of the breast.Cancer 31:110-116, 1973
12. Ashikari R, Park K, Huvos AG, Urban JA:Paget's disease of the breast.Cancer 26:680-685, 1970
13. Ashikari R, Rosen PP, Urban JA,.Breast cancer presenting as an axillary mass.Ann Surg 183:415-417, 1976
14. Azzopardi JG, Underdiagnosis of malignancy. Bennington JL, ed.Problems in breast pathology.London, Philadelphia, Toronto:WB Saunders, S.192-239,274 1979
15. Azzopardi JG, Chepick OF, Hartmann WH:The World Health Organization histological typing of breast tumors-second edition.Am J Clin Pathol 78:806-816, 1982

16. Azzopardi JG, Chepick OF, Hartman WH. Histologic typing of breast tumours. *Am J Clin Pathol* 78:806-816, 1986
17. Barnes DM, Meyer JS, Gonzales JG, Gullick WJ, Millis RR. Relationship between c-erbB-2 immunoreactivity and thymidine labelling index in breast carcinoma in situ. *Breast Cancer Res Treat* 18:11-17, 1991
18. Bartkova J, Barnes DM, Millis RR, Gullick WJ. Immunohistochemical demonstration of c-erbB-2 protein in mammary ductal carcinoma in situ. *Hum Pathol* 21:1164-1167, 1990
19. Bellamy CD, McDonald C, Salter DM, Chetty U, Anderson TJ. Noninvasive ductal carcinoma of the breast. The relevance of histologic categorization. *Hum Pathol* 24:16-23, 1993
20. Berg JW. Morphological evidence of immun response to cancer-An historical review. *Cancer* 28:1453-1456, 1971
21. Bergkvist L, Adami HO, Persson I. The risk of breast cancer after estrogen and estrogen-progestin replacement. *N Eng J Med* 321:293-297, 1989
22. Birch JM. The Li-Fraumeni cancer family syndrome. *J Pathol* 161:1-2, 1990
23. Black MM, Speer F. Lymph node reactivity in cancer patients. *Surg Gynecol Obstet* 110:477-487, 1960

24. Bobrow LG, Happerfield LC, Springall RJ, Millis RR. The classification of ductal carcinoma in situ and its association with biological markers. *J Pathol* 169(Suppl):153A, 1993
25. Boring CC, Squires TS, Tong T, Montgomerie S. Cancer statistics 1994. *Ca Cancer J Clin* 44:7-26, 1994.
26. Boring CC, Squires TS, Tong T: Cancer Statistics, 1992. *CA* 1992; 42:19-38, 1992
27. Brinton LA, Hoover R, Fraumeni JF Jr: Menopausal estrogens and breast cancer risk: an expanded case control study. *Br J Cancer* 54:825-832, 1986
28. Brinton LA, Hoover R, Fraumeni JF: Epidemiology of minimal breast cancer. *JAMA* 249:483-487, 1983
29. Brown PW, Silverman J, Owens E, Tabor DC, Terz JJ, Lawrence W Jr: Intraductal "noninfiltrating" carcinoma of the breast. *Arch Surg* 111:1063-1067, 1976
30. Bur ME, Zimarowski MJ, Schnitt SJ, Baker S, Lew R. Estrogen receptor immunohistochemistry in carcinoma in situ of the breast. *Cancer* 69: 1174-1181, 1992

31. Bussolati G, Gugliotta P, Morra I, Pietribiasi F, Berardengo E: The immunohistochemical detection of lymph node metastases from infiltrating lobular carcinoma of the breast. *Br J Cancer* 54:631-640, 1986
32. Byers T: Diet and cancer : any progress in the “interim?” *Cancer* 62:1713-1724, 1988
33. Carter CL, Allen C, Henson DE: Relation of tumor size, lymph node status, and survival in 24,740 breast cancer cases. *Cancer* 63:181-187, 1989 (
34. Clayton F, Hopkins CL: Pathologic correlates of prognosis in lymph node-positive breast carcinomas. *Cancer* 71:1780-1790, 1993
35. Clayton F: Pure mucinous carcinomas of breast. Morphologic features and prognostic correlates. *Hum Pathol* 17:34-38, 1986
36. Daidone MG, Silvestrini R, Benini E, Grigioni WF, D’Errico A: Expression of high-affinity 67-kDa laminin receptors in primary breast cancers and metachronous metastatic lesions or contralateral cancers. *Br J cancer* 76:52-53, 1997
37. Dalton LW, Page DL, Dupont DW. Histological grading of breast carcinoma. A reproducibility study. *Cancer* 73:2765-2770, 1994
38. Dickson RB, Lippman ME: Molecular determinants of growth, angiogenesis, and metastases in breast cancer. *Semin Oncol* 19:3.286-298, 1992

39. Dixon JM, Anderson TJ, Page DL, Lee D, Duffy SW, Stewart HJ: Infiltrating lobular carcinoma of the breast: an evaluation of the incidence and consequence of the bilateral disease. *Br J Surg* 70:513-516, 1983
40. Dixon JM, Anderson TJ: Infiltrating lobular carcinoma of the breast. *Histopathology* 70:345-347, 1981
41. Dixon JM, Anderson TJ, Page DL: Infiltrating lobular carcinoma of the breast. *Histopathology* 6:149-161, 1982
42. Dixon JM, Page DL, Anderson TJ, Lee D, Elton RA, Stewart HJ, Forreast APM: Long-term survivors after breast cancer. *Br J Surg* 72:445-448, 1985
43. Dupont WG, Page DL, Rogers LW: Influence of exogenous estrogens, proliferative breast disease, and other variables on breast cancer risk. *Cancer* 63:948-957, 1989
44. Ellis DL, Tietelbaum SL: Inflammatory carcinoma of the breast. A pathologic definition. *Cancer* 33:1045-1047, 1974
45. Elston CW, Ellis IO: Pathological prognostic factors in breast cancer. I. The value of histological grade in breast cancer: experience from a large study with long-term follow-up. *Histopathology* 19:403-410, 1991

46. Eusebi V, Foschini MP, Cook MG, Berrino F, Azzopardi JG. Long-term follow-up of in situ carcinoma of the breast with special emphasis on clinging carcinoma. *Semin Diagn Pathol* 6:165-173, 1989

47. Fechner RE: Histologic variants of infiltrating lobular carcinoma of the breast. *Hum Pathol* 6:373-378, 1975

48. Fechner RE: One century of mammary carcinoma in situ. What have we learned? *A J C P* 100:n.6.654-661, 1993

49. Fields JN, Kuske RR, Perez CA, Fineber BB, Barlett N: Prognostic factor in inflammatory breast cancer. Univariate and multivariate analysis. *Cancer* 63:1225-1232, 1989

50. Fisher B, Bauer M, Wickerham L, Redmond CK, Fisher ER: Relation of number of positive axillary nodes to prognosis of patients with primary breast cancer. *Cancer* 52: 1551-1557, 1983

51. Fisher B, Bauer M, Wickerham L, Redmond C, Fisher ER. Relation of number of positive axillary nodes to prognosis of patients with primary breast cancer: an NNSABP update. *Cancer* 52:1551-1557, 1983

52. Fisher ER, Gregorio R, Redmond C, Dekker A, Fisher B: Pathologic findings from the National Surgical Adjuvant Breast Project (Protocol No.4). II. The

significance of regional node histology other than sinus histiocytosis in invasive mammary cancer. *Am J Clin Pathol* 65:21-30, 1976 (177)

53. Fisher ER, Gregorio RM, Fisher B. The pathology of invasive breast cancer. A syllabus derived from findings of The National Surgical Adjuvant Breast Project (protocol no.4). *Cancer* 36: 1-85, 1975

54. Fisher ER, Kotwal N, Hermann C, Fisher B: Types of tumor lymphoid response and sinus histiocytosis. *Arch Pathol Lab Med* 107:222-227, 1983

55. Fisher ER, Palekar AS, Gregoria RM, Carol Redmond, Fisher B. Pathological findings from the national surgical adjuvant breast project (protocol no. 4). IV. Significance of tumor necrosis. *Hum Pathol* 9:523-530, 1978

56. Fisher ER, Redmond C, Fisher B. Pathologic findings from the National Surgical Adjuvant Breast and Bowel Projects (NSABP). Prognostic discriminant for 8-year survival for node-negative invasive breast cancer patients. *Cancer* 65:2121-2128, 1990

57. Fisher ER, Swamidos S, Lee CH, Rockette H, Redmond C, Fisher B: Detection and significance of occult axillary node metastases in patient with invasive breast cancer. *Cancer* 42: 2025-2031, 1978

58. Fox MS: The diagnosis and treatment of breast cancer. *JAMA* 241:489-494, 1979

59. Freidman S, Bertin H, Mouriesse H. Importance of tumor cells in axillary node sinus margins "clandestine" metastases discovered by serial sectioning in operable breast carcinoma. *Acta Oncol* 27:483-487, 1988

60. Freirson HF, Fechner RE: Histologic grade of locally advanced infiltrating ductal carcinoma after treatment with induction chemotherapy. *Am J Clin Pathol* 102:154-157, 1994

61. Frierson HF Jr, Wolberg RA, Berean KW, Franquemont DW, Gaffey MJ; Boyd JC, Wilbur DC: Interobserver reproducibility of the Nottingham modification of the Bloom and Richardson histologic grading scheme for infiltrating ductal carcinoma. *Am J Clin Pathol* 103:195-198, 1995

62. Galea MH, Blamey RW, Elsto CE, Ellis IO. The Nottingham Prognostic Index in primary breast cancer. *Breast Cancer Res Treat* 22:207-219, 1992

63. Gallager HS, Martin JE: An orientation to the concept of minimal breast cancer. *Cancer* 28:1505-1507, 1971

64. Gallager HS: Pathogenesis of early breast cancer, in Zander J, Blatzer J (eds): *Early Breast Cancer-Histopathology, Diagnosis and Treatment*. Berlin, Springer-Verlag, sayfa 14-19, 1985

65. Gallager HS: Pathologic types of breast cancer and their prognosis. *Cancer* 53:623-629, 1984

66. Gallanberg MM, Loprinzi CL: Breast cancer and pregnancy. *Semin Oncol* 16:369-376, 1989
67. Garfinkel L, Boring CC, Heath CW. Changing Trends, An overview of breast cancer incidence and mortality. *Cancer* 74:222-227, 1994
68. Giri DD, Dundas SAC, Nottingham JF, Underwood JCE. Oestrogen receptors in benign epithelial lesions and intraduct carcinomas of the breast: an immunohistochemical study. *Histopathology* 15:575-584, 1989
69. Graham DM, Jin L, Lloyd RV. Detection of estrogen receptor paraffin-embedded sections of breast carcinoma by immunohistochemistry and in situ hybridization. *Am J Surg Pathol* 15(5):475-485, 1991
70. Graham S, Marshall J, Mettlin C: Diet in the epidemiology of breast cancer. *Am J Epidemiol* 116:68-75, 1982
71. Guerry P, Erlandson RA, Rosen PP: Cystic hypersecretory duct carcinoma of the breast. *Am J Surg Pathol* 8:31-41, 1984
72. Haagensen CD. Diseases of the breast 3 th edition. W B Saunders Company, S.719-832, 1986
73. Harris JR, Lippman ME, Veronesi U, Willett W: Breast Cancer, *N Engl J Med* 327:319,390,473, 1992

74. Harris RE, Lynch HT, Giurgis HA: Familial breast cancer: risk to the contralateral breast. *J Natl Cancer Inst* 60:955-960, 1978
75. Haybittle JL, Blamey RW, Elston CW: A prognostic index in primary breast cancer. *Br J Cancer* 45:361-366, 1982
76. Helin EJ, Helle MJ, Kollionemi O-P. Immunohistochemical determination of estrogen and progesterone receptors in human breast carcinoma. Correlation with histopathology and DNA flow cytometry. *Cancer* 63:1761-1767, 1989
77. Hiatt RA, Friedman GD, Bawol RD, et al: Breast cancer and serum cholesterol. *J Natl Cancer Inst* 68:885-889, 1982
78. Hirohata T, Nomura AMY, Hankin JH: An epidemiologic study on the association between diet and breast cancer. *J Natl cancer Inst* 78:595-600, 1987
79. Hirohata T, Shigematsu T, Nomura AMY: The occurrence of breast cancer in relation to diet and reproductive history: A case control study in Fukuoka, Japan. *NCI Monog* 69:187-190, 1985
80. Holford TR, Rousch GC, McKay LA: Trends in female breast cancer in Connecticut and United States. *J Clin Epidemiol* 44:29-37, 1991

81. Holland R, Hendricks JHCL, Verbeek ALM, Mravunac M, Schuurmans Stekhoven JH: Extent, distribution, and mammographic/histological correlations of breast ductal carcinoma in situ. *Lancet* 335:519-522, 1990

82. Holland R, Hendriks JH: Microcalcifications associated with ductal carcinoma in situ. Mammographic-pathologic correlation. *Semin Diagn Pathol* 11:181-192, 1992

83. Holland R, Peterse JL, Millis RR, Eusebi V, Faverly D, van de Vijver MJ, Zafrani B: Ductal carcinoma in situ. A proposal for a new classification. *Semin Diagn Pathol* 11:167-180, 1994

84. Holland R, Solke H, Veling MSC: Histologic multifocality of Tis, T1-2 breast carcinomas. Implications for clinical trials of breast-conserving surgery. *Cancer* 56:979-990, 1985

85. Hutter RPV: The influence of pathologic factors on breast cancer management. *Cancer* 961-976, 1980

86. Huvos AG, Hutter RVP, Berg JW: Significance of axillary macrometastases and micrometastases in mammary cancer. *Ann Surg* 173:44-46, 1971

87. International (Ludwig) Breast Cancer Study Group. Prognostic importance of occult axillary lymph node micrometastases from breast cancers. *Lancet* 335:1565-1568, 1990

88. Ishige H, Komatsu T, Kondo Y, Sugano I, Horinaka E, Okui K: Lobular involvement in human breast carcinoma. *Acta Pathol Jpn* 41:227-232, 1991

89. Jensen RA, Page DL, Dupont WD: Invasive breast cancer(IBC) risk in Women with sclerosing adenosis(SA). *Cancer* 64:1877-1983, 1989

90. Jordan CV, Jeng MH, Jing SY, Yingling J, Stella AL: Hormonal strategies for breast cancer: A new focus on the Estrogen receptor as a therapeutic target. *Semin Oncol* 19(3):299-307, 1992

91. Katsouyanni K, Boyle P, Trichopoulos A: Diet and breast cancer: A case control study in Greece. *Int J Cancer* 38: 815-820, 1986

92. Kim SJ, Shiba E, Ishii H, Inoue T, Taguchi T, Tanji Y, Kimoto Y, Izukura M, Takai SI: Thrombomodulin is a new biological and prognostic marker for breast cancer: an immunohistochemical study. *Anticancer Res* 17:2319-2324, 1997

93. Kleinfeld G, Haagensen C, Cooley E: Age and menstrual status as prognostic factors in carcinoma of the breast. *Ann Surg* 157:600-605, 1963

94. Kraus FT, Neubecker RD: The differential diagnosis of papillary tumor of the breast. *Cancer* 15:444-445, 1962
95. Krogerus L, Anderson LC. Different lectin binding patterns in primary breast cancer and their metastases. *Cancer* 66:1802-1809, 1990
96. La Vecchia C, Decarli A, Negri E: Epidemiological aspects of diet and cancer. A summary review of case-control studies from northern Italy. *Oncology* 45:364-370, 1988
97. La Vecchia C, Decarli A, Parzzini F: Noncontraceptive oestrogens and the risk of breast cancer in women. *Int J cancer* 38:853-858, 1986
98. Lagios MD, Westdahl PR, Margolin FR, Rose MR: Duct carcinoma in situ. Relationship of extent of noninvasive disease to the frequency of occult invasion, multicentricity, lymph node metastases, and short-term treatment failures. *Cancer* 50:1
99. Landberg G, Roos G: The cell cycle in breast cancer. *APMIS* 105:575-589, 1997
100. Lefkowitz M, Lefkowitz W, Wargots ES: Intraductal (intracystic) papillary carcinoma of the breast and its variants. A clinicopathological study of 77 cases. *Hum Pathol* 25:802-809, 1994

101. Lennington WJ, Jensen RA, Dalton LW, Page DL: Ductal carcinoma in situ of the breast. Heterogeneity of individual lesions. *Cancer* 73:118-124, 1994
102. Lesser ML, Rosen PP, Kinne DW: Multicentricity and bilaterality in invasive breast carcinoma. *Surgery* 91:234-240, 1982
103. Lesser ML, Rosen PP, Senie RT. Estrogen and progesterone receptors in breast carcinoma: Correlations with epidemiology and pathology. *Cancer* 48:299-309, 1981
104. Li FP, Fraumeni JF, Mulvihill JJ: A cancer family syndrome in twenty-four kindred. *Cancer Res* 48:5358-5362, 1988
105. Lipmann ME: Epidemiology of breast cancer, in Danforth D, Lichter AS, Lippman ME (eds): *Diagnosis and management of breast cancer*. Philadelphia, WB Saunders, S1-9, 1988
106. Lubin F, Ruder AM, Wax Y: Overweight and changes in weight throughout adult life in breast cancer etiology. *Am J epidemiol*, 122:579-588, 1985
107. Lubin F, Wax Y, Modan B: Role of fat, animal protein, and dietary fiber in breast cancer etiology: A case-control study. *J Natl Cancer Inst* 77:605-612, 1986
108. MacKenzie I: Breast cancer following multiple fluoroscopies. *Br J Cancer* 19:1-8, 1965

109. Malkin D, Li FP, Strong LC: Germ line p53 mutation in familial syndrome of breast cancer, sarcomas, and other neoplasm. *Science* 250:1233-1238, 1990

110. Mambo NC, Gallagher HS: Carcinoma of the breast: The prognostic significance of extranodal extension of axillary disease. *Cancer* 39:2280-2285, 1977

111. Martignone S, Pellegrini R, Villa E, Tandon NN, Mastroianni A, Tagliabue E, Ménard S, Colnaghi MI. Characterization of two monoclonal antibodies directed against the 67 Kda high affinity laminin receptor and application for the study of the breast carcinoma progression. *Clin Exp Metast* 10:379-386, 1992

112. Mayr NA, Staples JJ, Robinson RA, Vanmetre JE, Hussey DH: Morphometric studies in intraductal carcinoma using computerized image analysis. *Cancer* 67:2805-2812, 1991

113. McDivitt RW, Stewart FW, Berg JW: Tumors of the Breast, Fasc 2. Atlas of the Tumor Pathology, second series, Washington DC, Armed Forces Institute of Pathology, 1968

114. McDivitt RW, Boyce W, Gersell D: Tubular carcinoma of the breast. Clinical and pathological observation concerning 135 cases. *Am J Surg Pathol* 6:401-411, 1982
115. McPherson K, Neil A, Vessey MP. :Oral contraceptives and breast cancer. *Lancet* 17:1414-1415, 1983
116. Mènard S, Bufalino R, Rilke N, Cascinelli N, Veronesi U, Colnaghi MI. Prognosis based on primary breast carcinoma instead of pathological nodal status. *Br J cancer* 70:709-712, 1994
117. Meyer JS, Bauer WC, Rao BR: Subpopulations of breast carcinoma defined by S-phase fraction, morphology, and estrogen receptor content. *Lab Invest* 39:225-235, 1978
118. Miller BA, Feuer EJ, Hankey BF: Recent incidence trends for breast cancer in women and relevance of early detection: An update, *CA Cancer J Clin* 43:27-34, 1993
119. Miller BA, Ries LAG, Hankey BF, Kosary CL, Harts A, DeVasa SS, Edwards BK, editors. *Cancer Statistics Review: 1973-1990*. Bethesda, MD: National Cancer Institute, Report No. NIH 93:279-289, 1993

120. Millis RR, Hanby AM, Girling AC. The breast. Sternberg SS, Antoinoli DA, Carter D, Mills SE, Oberman HA, eds. Diagnostic Surgical Pathology. New York Raven Press, vol:1, 9:344-352, 1994

121. Millis RR, Thynne GSJ: In situ intraduct carcinoma of the breast. A long-term follow-up study. Br J surg 62:957-962, 1975

122. Mohammed RJ, Lakatua DJ, Haus E. Estrogen and progesterone receptors in human breast cancer correlation with histologic subtype and degree of differentiation. Cancer 58: 1076-1081 1986

123. Newman W: Lobular carcinoma of the female breast. Report of 73 cases. Ann Surg 164:305-314, 1966

124. Noguchi M, Koyasaki N, Ohta N, Kitagawa H, Earashi M, Thomas M, Miyasaki I, Mizukami Y. C-erbB-2 oncoprotein expression versus internal mammary lymph node metastases as additional prognostic factors in patients with axillary lymph node-positive breast cancer. Cancer 69:2953-2960, 1992

125. Noguchi M, Ohta N, Koyasaki N, Taniya T, Miyasaki I, Mizukami Y: Reappraisal of internal mammary node metastases as a prognostic factor in patients with breast cancer. Cancer 68:1918-1925, 1991

126. Norris HJ, Taylor HB: Prognosis of mucinous (gelatinous) carcinoma of the breast. Cancer 18:879-885, 1965

127. Oberman HA: Invasive carcinoma of the breast with granulomatous response. *Am J Clin Pathol* 88:718-721, 1987
128. Page DL, Anderson TJ: *Diagnostic histopathology of the breast*. Churchill Livingstone, London, S.157-235, 1987
129. Page DL, Dupont WD, Rogers LW. : Atypical hyperplastic lesions of female breast. *Cancer* 55:2698-2708, 1985
130. Page DL, Dupont WD: Histopathologic risk factors for breast cancer in women with benign breast disease. *Sem Surg Pathol* 4:213-217, 1988
131. Page DL, Dupont WG, Rogers LW, Landerberger M. Intraductal carcinoma of the breast: follow-up after biopsy only. *Cancer* 49:751-758, 1982
132. Page DL, Dupont WD. Anatomic markers of human premalignancy and risk of the breast cancer. *Cancer* 66:1326-1335, 1990
133. Page DL: Prognosis and breast cancer. Recognition of lethal and favorable prognostic types. *Am J Surg Pathol* 15:334-349, 1991
134. Page DL: Cancer risk assessment in benign breast biopsies. *Human Pathol* 17:871-873, 1986
135. Papotti M, Eusebi V, Gugliotta P, Bussolati G: Immunohistochemical analysis of benign and malignant papillary lesions of the breast. *Am J Surg Pathol* 7:451-461, 1983

136. Papotti M, Gugliotta P, Ghiringhello B, Bussolati G: Association of breast carcinoma and multiple intraductal papillomas. An histological and immunohistochemical investigation. *Histopathology* 8:963-975, 1984

137. Pavelic ZP, Pavelic L, Lower EE, Gapany M, Gapany S, Barker EA, Preisler HD. c-myc, c-erbB-2, and Ki-67 expression in normal breast tissue and invasive and non invasive breast carcinoma. *Cancer Res* 52:2597-2602, 1992

138. Phillips RL, Snowdon DA: Association of meat and coffee use with cancers of the large bowel, breast, and prostate among Seventh Day Adventists. Preliminary results. *Cancer Res* 43(suppl):2403-2408, 1983

139. Pike Mc, Henderson BE, Casagrande JT: Oral contraceptive use and early abortion risk as factors for breast cancer in young women. *Br J Cancer* 43:72-76, 1981

140. Quiet CA, Ferguson DJ, Weichselbaum RR, Hellman S: Natural history of node negative breast cancer. A study of 826 patient with long-term follow-up. *J Clin Oncol* 13: 1144-1151, 1995

141. Railo M, Lundin J, Haglung C, Smitten VK, Boguslawsky VK, Nordling S: Ki-67, p53, Er-receptors, ploidy and S-phase as prognostic factors in T1 node negative breast cancer. *Acta Oncol* 36:369-374, 1997

142. Rapin V, Contesso G, Mourisse H, Bertin F, Lacombe MJ, Piekarsi JD, Travagli JP, Gadenne C, Freidman S: Medullary breast carcinoma. A reevaluation of 95 cases of the breast cancer with inflammatory stroma. *Cancer* 61:2503-2510, 1988
143. Ribeiro GG, Swindell R: The prognosis of breast carcinoma in woman aged less than 40 years. *Clin Radiol* 32:231-236, 1981
144. Robertson JM, Clarke DH, Pezner MM, Breast conservation therapy. Severe breast fibrosis after radiation therapy in patient with collagen vascular disease. *Cancer* 68:502-508, 1991
145. Rogers LW, Carcinoma in situ (CIS). Page DL, Anderson TJ eds. *Diagnostic histopathology of the breast*. Edinburgh, London, Melbourne, New York:Churchill Livingstone, sayfa 157-192, 1987
146. Rosai J: *Ackerman's Surgical Pathology, Volume 2, 8 th ed.* (Mosby-Year Book, Inc.) 1996. S:1565-1560.
147. Rosai J: Borderline epithelial lesions of the breast. *Am J Surg Pathol* 15(3):209-221, 1991
148. Rosen PP, Braun DW Jr, Kinne DE. The clinical significance of preinvasive breast carcinoma. *Cancer* 46:919-925, 1980

149. Rosen PP, Saigo PE, Braun DW Jr. Predictor of recurrence in stage I (T1N0M0) breast carcinoma. *Ann Surg* 193:15-25, 1981
150. Rosen PP, Saigo PE, Braun DW, Weathers E, Fracchia AA, Kinne DW: Axillary micro- and macrometastases in breast cancer. Prognostic significance of tumor size. *Ann Surg* 196:585-591, 1981
151. Rosen PP, Saigo PE, Braun DW, Weathers E, Kinne DW. Prognosis in stage II (T1N1M0) breast cancer. *Ann Surg* 194:576-584, 1981
152. Rosen PP: Coexisting lobular carcinoma in situ and intraductal carcinoma in a single lobular-duct unit. *Am J Surg Pathol* 4:241-246, 1980
153. Rosen PP: The pathologic classification of human mammary carcinoma: Past, present and future. *Ann Clin Lab Sci* 9:144-156, 1979
154. Rosen PP, Lesser ML, Kinne DW, Beattie EJ: Breast carcinoma in women 35 years of age or younger. *Ann Surg* 199:133-142, 1984
155. Rosen DF, Bell DA, Flotte TJ. Pathological predictors of recurrence in stage I (T1N0M0) breast cancer. *Am J Surg* 788:817-820, 1982
156. Russo J, Frederick J, Ownby HE, Fine G, Hussain M, Kirckstein HI, Robbins TO, Rosenberg B: Predictors of recurrence and survival of patients with breast cancer. *Am J Clin Pathol* 88:123-131, 1987

157. Sakamoto G: Histological classification of the breast cancer. *Jpn J Cancer Clin* 31:(Suppl):105-113, 1985
158. Sakamoto G: Histological classification of the breast cancer. *Jpn J Cancer Clin* 32:(Suppl 1):197-204, 1986
159. Schnitt SJ, Connolly JL, Harris JR, .. Pathologic predictors of early local recurrences in stage I and II breast cancer treated by primary radiation therapy. *Cancer* 53:1049-1057, 1984
160. Schnitt SJ, Connolly JL, Harris JR, .. Radiation-induced changes in the breast. *Hum Pathol* 15:545-550, 1984
161. Schnitt SJ, Connolly JL, Tavassoli FA, Fechner RE, Kempson RL, Gelman R, Page DL: Interobserver reproducibility in diagnosis of ductal proliferative breast lesions using standardized criteria. *Am J Surg Pathol* 16(12):1133-1143, 1992
162. Schnitt SJ, Connolly JL: Processing and evaluation of breast excision specimens. A clinically oriented approach. *Anatomic Pathology*. 125-137, 1992
163. Schnitt SJ, Silen W, Sadowsky NL, Connolly JL, Harris JR. Ductal carcinoma in situ (intraductal carcinoma) of the breast. *N Engl J Med* 318:898-903, 1988

164. Seidman H, Stellman SD, Mushinski MH: A different perspective on the breast cancer risk factors. Some implication of the nonattributable risk. *CA* 32:301-313, 1982
165. Seidman H, Cancer of the breast. Statistical and epidemiological data. New York, American Cancer Society, 1972
166. Seidman JD, Schnaper LA, Aisner SC. The relation of the size of the invasive component of the primary breast carcinoma to axillary lymph node metastasis. *Cancer*. 75:65-71, 1995
167. Sharkey FE, Greiner AS: Morphologic identity of primary tumor and axillary metastases in breast carcinoma. A quantitative study. *Arch Pathol Lab Med* 109:256-259, 1985
168. Silverberg SG, Chitale AR: Assessment of significance of proportions of intraductal and infiltrating tumor growth in ductal carcinoma of the breast. *Cancer* 32:830-837, 1973
169. Silvestrini R, Diadore MG, Gentili C: Biologic characteristics of breast cancer and their clinical relevance. *Commun Res Breast Dis* 2:1-40, 1981
170. Simpsom JF, Page DL: Cellular proliferation and prognosis in breast cancer: Statistical purity versus clinical utility. *Hum Pathol* 25(4):331-332, 1994

171. Simpson Jf, Dutt PL, Page DL: Expression of mitoses per thousand cells and cell density in breast carcinomas: A proposal. *Hum Pathol* 23:608-609, 1992
172. Slamon DJ, Godolphin W, Jones LA, Holt JA, Wong SC, Keith DE, Lewin WJ, Stuart SG, Udowe J, Ullrich A, Press Mf Studies of the HER-2/neu proto-oncogene in human breast and ovarian cancer. *Science* 244: 707-712, 1989
173. Sloane JP: Royal College of Pathologists Working Group. *J Clin Pathol* 44:710-725, 1991
174. Smith JA, Gamez-Araujo J, Gallager HS, White EC, McBride CM: Carcinoma of the breast. Analysis of total lymph node involvement versus level of metastasis. *Cancer* 39:527-532, 1977
175. Staging of Cancer. American Coit Committee on Cancer. 4 th edition. Lippincott Company Philadelphia, S.149-153, 1992
176. Talamini R, La Vecchia C, Becarli A :Social factors, diet and breast cancer in a northern Italian population. *Br J Cancer* 49:723-729, 1984
177. Tavassoli FA. Pathology of the breast. Norwalk, Connecticut, Appleton&Lange, sayfa 293-347, 1992
178. Thomas DB: Do hormon cause breast cancer? *Cancer* 53:595-694, 1984

179. Tokunaga M, Land C, Yamamoto T: Incidence of female breast cancer among atomic bomb survivors, Hiroshima and Nagasaki. *Radiat Res* 112:243-272, 1987

180. Tsakraklides V, Olson P, Kersey JH, Good RH: Prognostic significance of the regional lymph node histology in cancer of the breast. *Cancer* 34: 1259-1266, 1974

181. Van Bogaert L-J, Maldague P: Infiltrating lobular carcinoma of the female breast. Deviations from the usual histologic appearance. *Cancer* 45:979-984, 1980

182. Van Dongen JA, Holland R, Peterse JL, Fentiman IS, Lagios MD, Millie RR, Recht A: Ductal carcinoma in situ of the breast; second EORTC consensus meeting. *Eur J Cancer* 28:626-629, 1992

183. Varley JM, Evans DGR, Birch JM: Li-Fraumeni syndrome - molecular and clinical review. *Br J Cancer* 76(1):1-14, 1997

184. Venable JG, Schwartz AM, Silverberg SG: Infiltrating cribriform carcinoma of the breast. A distinctive clinicopathologic entity. *Hum Pathol* 21:333-338, 1990

185. Vollenweider-Zerargui L, Barrelet L, Wong Y. The predictive value of estrogen and progesterone receptors' concentrations on the clinical behavior of

breast cancer in women. Clinical correlation on 547 women. *Cancer* 57:1171-1180, 1986

186. Walker AN, Fechner RE: Papillary carcinoma arising from ectopic breast tissue in an axillary lymph node. *Diagn Gynecol Obstet* 4:141-145, 1982

187. Walker RA, Mucoïd carcinomas of the breast. A study using mucin histochemistry and peanut lectin. *Histopathology* 6:571-579, 1982

188. Wallgren A, Silferersward C, Ecklung G: Prognostic factors in mammary carcinoma. *Acta Radiol* 15:1-16, 1976

189. Wargotz ES, Silverberg SG: Medullary carcinoma of the breast: A clinicopathologic study with appraisal of current diagnostic criteria. *Hum Pathol* 19:1340-1346, 1988

190. Wargotz ES, Silverberg SG: Medullary carcinoma of the breast. A clinicopathologic study with appraisal of current diagnostic criteria. *Lab Invest* 58:100A, 1988

191. Weidner N: Intratumor microvessel density as a prognostic factor in cancer. *Am J Pathol* 147:9-19, 1995

192. Weidner N: Tumor angiogenesis. Review of current application in tumor prognostification. *Semin Diagn Pathol* 10:302-313, 1993

193. Wells CA, Heryet A, Brochier J, Gatter KC, Mason DY: The immunohistochemical detection of axillary micrometastases in breast cancer. *Br J Cancer* 50:193-197, 1984
194. Westbrook KC, Gallager HS: Breast carcinoma presenting as an axillary mass. *Am J Surg* 122:607-611, 1971
195. Westbrook KC, Gallager HS: Intraductal carcinoma of the breast. A comparative study. *Am J Surg* 130:667-670, 1975
196. White E: Projected changes in breast cancer incidence due to the trend toward delayed childbearing. *AJPH* 77(4):495-497, 1987
197. Wilkinson EJ, Hause LL, Hoffman RG: Occult axillary lymph node metastases in invasive breast carcinoma: characteristics of the primary tumor and significance of the metastases. *Pathol Ann* 17:67-91, 1982
198. Willet WC, McMahon B: Diet and cancer-an overview. *N Engl J cancer* 310:697-703, 1984
199. World Health Statistics Annual, 1962 through, World Health Organization, Geneva. 1993