



T.C. SAĞLIK BİLİMLERİ ÜNİVERSİTESİ
ADANA TIP FAKÜLTESİ
GENEL CERRAHİ ANABİLİM DALI

RATLARDA DENEYSEL OLARAK OLUŞTURULAN
KÜNT KARACİĞER TRAVMASINDA ALFA LİPOİK
ASİTİN KARACİĞER DOKU İYİLEŞMESİ ÜZERİNE
ETKİLERİ

Dr. İbrahim Caner Metin

TIPTA UZMANLIK TEZİ

ADANA – 2023



**T.C. SAĞLIK BİLİMLERİ ÜNİVERSİTESİ,
ADANA TIP FAKÜLTESİ
GENEL CERRAHİ ANABİLİM DALI**

**RATLARDA DENEYSEL OLARAK OLUŞTURULAN
KÜNT KARACİĞER TRAVMASINDA ALFA LİPOİK
ASİTİN KARACİĞER DOKU İYİLEŞMESİ ÜZERİNE
ETKİLERİ**

Dr. İbrahim Caner Metin

Tez Danışmanı:

Prof. Dr. Koray Daş

TIPTA UZMANLIK TEZİ

ADANA – 2023

TEŞEKKÜR

Genel cerrahi eğitimim süresince bilgi, tecrübe ve yol göstericiliklerine minnettar olduğum başta tez danışmanım Prof. Dr. Koray Daş ve eğitim sorumlum Prof. Dr. Süleyman Çetinküner'a;

Asistanlığım boyunca üzerimde sonsuz emekleri bulunan, mesleki beceri ve başarıma her daim katkı sunan değerli hocalarım Eğitim Görevlisi Op. Dr. Safa Önel'e, Prof. Dr. Ahmet Şeker'e, Prof. Dr. Alper Sözütek'e, Prof. Dr. Alper Parlakgümüş'e, Doç. Dr. Ümit Turan'a, Doç. Dr. Nazmi Özer'e, Doç. Dr. Edip Akpınar'a, Doç. Dr. Adnan Kuvvetli'ye, Başasistanlarım Op. Dr. Sefa Özyazıcı ve Op. Dr. Cihan Gökler'e ve Uzman abilerime;

Gecesine gündüzüne, tüm acı tatlı asistanlık anlarıma ortaklık eden asistan hekim arkadaşlarıma, hemşire, teknisyen ve personel arkadaşlarıma;

Tez çalışmamı gerçekleştirdiğimiz, çalışmanın her aşamasında tecrübesi ile yanımızda olan Hatay Mustafa Kemal Üniversitesi Tıp Fakültesi Deneysel Hayvanlar Merkezi üyesi Öğr. Gör. Dr. H. Suphi Bayraktar'a, histopatolojik incelemelerde desteğini esirgemeyen Doç. Dr. Özgür Külahçı'ya, biyokimyasal aşamalarda bizi yönlendiren ve destekleyen Uzm. Dr. Veysel Sucu'ya; tez çalışmamın arka planında bilgi ve becerisiyle her daim beni destekleyen Erkan Erdem Abime;

Hayatım boyunca sevgi ve desteklerini sınırsızca hissettiren annem Şerefnur, babam Yusuf ile ablalarım Gülseren ve Melek'e ve onların nezdinde geniş aileme; mırıldanmalarıyla bana huzur veren kedilerim Porti ve Ponçik'e;

Hayatıma girdiği günden sonra yaşattığı aşkı, sevgiyi ve mutluluğu her anımda hissettiren, attığım her adımda verdiğim her kararda bana sonsuz destek olan, hayatımın anlamı gözümün bebeği biricik eşim Dr. Öğr. Üyesi Revnak Metin'e

Teşekkür ederim.

“Kedi Zibidi'ye ithafen”

İÇİNDEKİLER

İÇİNDEKİLER	III
ŞEKİLLER	VI
ÇİZELGELER	VII
ÖZET	VIII
ABSTRACT	X
1. GİRİŞ	1
2. GENEL BİLGİLER	2
2.1. KARACİĞERİN ANATOMİSİ	2
2.1.1. Karaciğerin Topografik Anatomisi	2
2.1.2. Karaciğerin Damar Anatomisi	3
2.1.3. Karaciğerin Histolojik Özelliği	4
2.1.4. Karaciğerin Segmenter Anatomisi	4
2.2. KARACİĞERİN FONKSİYONLARI	5
2.2.1. Metabolik Fonksiyonları	5
2.2.2. Sekretuar Fonksiyonu	6
2.2.3. Detoksifikasyon Fonksiyonu.....	6
2.2.4. Karaciğerin Diğer Önemli Fonksiyonları	6
2.3. TRAVMA.....	7
2.3.1. Travmaya Sistemik Yanıt.....	7
2.3.2. Multitравmalı Hastanın Değerlendirilmesi	8
2.3.3. Batın Travmalı Hastaya Yaklaşım	8
2.3.4. Karaciğer Travmalarında Tanı Yöntemleri	8
2.3.4.1. Tanısal peritoneal lavaj (TPL):	9
2.3.4.2. Ultrasonografi (USG):.....	9
2.3.4.3. Bilgisayarlı tomografi (BT):	10
2.3.4.4. Anjiyografi:	10
2.3.4.5. Tanısal laparoskopi:	10
2.3.4.6. Laparotomi:	11
2.3.5. Künt Karaciğer Yaralanmalarında Tedavi	11
2.3.5.1. Künt Karaciğer Yaralanmalarında Nonoperatif Tedavi:.....	11

2.3.5.2. Kunt Karaciğer Yaralanmalarında Cerrahi Tedavi:	13
2.3.6. Travma ve İnflamasyon.....	14
2.3.7. Karaciğer Doku İyileşmesi ve Rejenerasyonu	14
2.4. ALFA LİPOİK ASİT	15
2.4.1. Lipoik Asidin Genel Özellikleri ve Kaynakları	15
2.4.2. Lipoik Asidin Yapısı	16
2.4.3. Lipoik Asidin Fonksiyonları	16
2.4.4. Lipoik Asidin Antioksidan Özellikleri.....	16
3. GEREÇ VE YÖNTEM.....	19
3.1. DENEY HAYVANLARI.....	19
3.2. ANESTEZİ.....	19
3.3. TRAVMA İŞLEMİNİN UYGULANMASI VE İZLEM.....	20
3.4. SONUÇLARIN İNCELENMESİ.....	22
3.5. İSTATİSTİKSEL YÖNTEM	23
4. BULGULAR.....	24
5. TARTIŞMA	32
6. SONUÇLAR VE ÖNERİLER	38
7. KAYNAKLAR	39

SİMGELELER VE KISALTMALAR

ALA	: Alfa Lipoik Asit
ALT	: Alanin Aminotransferaz
AST	: Aspartat Aminotransferaz
BT	: Bilgisayarlı Tomografi
CAT	: Katalaz
DHLA	: Dihidro lipoik asit
FAST	: Focused Abdominal Sonography for Trauma
IL	: İnterlökin
İVC	: İnferior vena cava
MDA	: Malonil dialdehit
MTHF	: Metil tetrahidrofolat
OSI	: Oksidatif stres indeksi
SOD	: Süperoksit dismutaz
SOR	: Serbest oksijen radikalleri
TAS	: Total antioksidan seviyesi
TNF-α	: Tümör nekrozis faktör alfa
TOS	: Total oksidan seviyesi
TPL	: Tanısal peritoneal lavaj
USG	: Ultrasonografi

ŞEKİLLER

Şekil 3.1: Travma düzeneği.....	20
Şekil 3.2: Yedi gün sonunda laparotomi için hazırlanmış denek.....	21
Şekil 3.3: Yedi günün sonunda travmatik sıçan karaciğeri.....	22
Şekil 4.1: Ortalama ALT değerleri.....	25
Şekil 4.2: Ortalama AST değerleri.....	26
Şekil 4.3: Ortalama TAS değerleri.....	27
Şekil 4.4: Ortalama TOS değerleri.....	28
Şekil 4.5: Ortalama OSI değerleri.....	29
Şekil 4.6: Ortalama SOD değerleri	30



ÇİZELGELER

Çizelge 2.1: Karaciğer yaralanmalarının sınıflandırılması (27).....	12
Çizelge 3.1: İnflamasyon düzeyinin değerlendirilmesi (45).....	23
Çizelge 4.1: Gruplar arası ortalama biyokimyasal ölçümler.....	24
Çizelge 4.2: Gruplara göre inflamasyon skorlarının karşılaştırılması	31



ÖZET

Ratlarda Deneysel Olarak Oluşturulan Künt Karaciğer Travmasında Alfa Lipoik Asitin Karaciğer Doku İyileşmesi Üzerine Etkileri

AMAÇ: Yapmış olduğumuz çalışmada bazı hastalıklarda karaciğer dokusu üzerine protektif, antioksidan ve antiinflamatuvar etkileri olan alfa lipoik asitin deneysel olarak oluşturulan künt karaciğer travmalarında karaciğer doku iyileşmesi üzerindeki etkilerini incelemeyi amaçladık.

YÖNTEM: Çalışmamızda ağırlıkları ortalama 280 ± 30 gr arasında değişen 24 adet Wistar Albino cinsi ratlar kullanıldı. Ratlar random olarak Grup I, Grup II ve Grup III olacak şekilde 3 gruba ayrıldı. Grup I kontrol/Sham grubu, Grup II travma grubu ve Grup III Alfa lipoik asit grubu olarak belirlendi. Grup I'e herhangi bir travma uygulanmadı ve standart takip ve besleme yapıldı. Grup II'ye sağ üst kadranda lokalize travma uygulanıp standart takip ve besleme uygulandı. Grup III'e ise sağ üst kadrana lokalize travma uygulanmasının ardından standart takip ve beslenmeye ek olarak günlük 100 mg/kg dozunda oral ALA tedavisi uygulandı. 7 günlük takip ve beslemenin ardından denekler operasyona alındılar. Deneklerin vena cavalardan biyokimya parametreleri incelenmesi için kan örnekleri alındı. Alınan kan örneklerinden ALT, AST, Katalaz (CAT), Süperoksit Dismutaz (SOD), Malonil Dialdehit (MDA), Total Oksidan Kapasitesi (TOS), Total Antioksidan Kapasitesi (TAS) ve Oksidatif Stres İndeksi (OSI) çalışıldı. Daha sonra denekler sakrifiye edilmelerinin ardından tüm deneklere total karaciğer rezeksiyonu yapılarak karaciğer dokuları histopatolojik incelemeye alındı. Histopatolojik incelemede karaciğer dokusunda inflamasyon skorlaması yapıldı.

BULGU: Ortalama AST ve ALT değerinin gruplar arası dağılımında istatistiksel olarak anlamlı ilişki saptandı ($p < 0.001$ ve $p = 0,001$). Ortalama SOD değerinin gruplar arası dağılımında anlamlı bir ilişki saptanmış olmasına rağmen ($p = 0,044$) CAT ve MDA ortalama değerlerinde anlamlı bir farklılık gösterilememiştir ($p > 0,05$). Ayrıca TAS, TOS ve OSI değerlerinin ortalamalarının istatistiki incelemelerinde de anlamlı fark bulunamamıştır ($p > 0,05$). Travmatik gruplar (Grup II ve III) arasında inflamasyon skorlarının gruplara göre dağılımında anlamlı fark bulunamadı ($p = 0.115$).

SONUÇ: Sıçanlarda oluşturulan künt karaciğer travması modelinde alfa lipoik asit kullanılmasının hasarın sınırlandırılması ve karaciğer iyileşmesini hızlandırıcı etkileri açısından sınırlı olumlu etkiye sahip olduğu sonucuna varıldı.

Anahtar Kelimeler: Karaciğer, Travma, Künt Karaciğer Travması, Alfa Lipoik Asit, ALA, Antioksidan



ABSTRACT

Effects of Alpha Lipoic Acid on Healing of Liver Tissue in Experimentally Generated Blunt Liver Trauma in Rats

AIM: In our study, we aimed to examine the effects of alpha lipoic acid, which has protective, antioxidant and anti-inflammatory effects on liver tissue in some diseases, on liver tissue healing in experimentally induced blunt liver traumas.

MATERIAL AND METHODS: In our study, 24 Wistar Albino rats with an average weight of 280 ± 30 g were used. Rats were randomly divided into 3 groups as Group I, Group II and Group III. Group I was determined as control/Sham group, Group II trauma group and Group III Alpha lipoic acid group. No trauma was applied to Group I and standard follow-up and feeding was performed. Localized trauma in the right upper quadrant was applied to Group II, and standard follow-up and feeding were applied. In Group III, after localized trauma to the right upper quadrant, oral ALA treatment at a daily dose of 100 mg/kg was administered in addition to standard follow-up and nutrition. After 7 days of follow-up and feeding, the subjects were taken into operation. Blood samples were taken from the vena cava of the subjects to examine the biochemistry parameters. ALT, AST, Catalase (CAT), Superoxide Dismutase (SOD), Malonyl Dialdehyde (MDA), Total Oxidant Capacity (TOS), Total Antioxidant Capacity (TAS) and Oxidative Stress Index (OSI) were studied from the blood samples taken. Then, after the subjects were sacrificed, total liver resection was performed on all subjects, and the liver tissues were taken for histopathological examination. In the histopathological examination, inflammation was scored in the liver tissue.

RESULT: We found a statistically significant relationship in the distribution of mean AST and ALT values between groups ($p < 0.001$ and $p = 0.001$). Although we found a significant relationship in the distribution of the mean SOD value between the groups ($p = 0.044$), there was no significant difference in the mean values of CAT and MDA ($p > 0.05$). In addition, no significant difference was found in the statistical analysis of the mean values of TAS, TOS and OSI ($p > 0.05$). We did not find a significant

difference in the distribution of inflammation scores between the traumatic groups (Groups II and III) ($p=0.115$).

CONCLUSION: It was concluded that the use of alpha lipoic acid in the blunt liver trauma model in rats showed positive results in terms of limiting damage and accelerating liver healing.

KEY WORDS: Liver, Trauma, Blunt Liver Trauma, Alpha Lipoic Acid, ALA, Antioxidan



1. GİRİŞ

Fiziksel travmalar, yaşamı aniden tehdit eden trajik ve çok yönlü yaralanmalardır. Tüm yaş gruplarında üçüncü en yaygın ölüm nedeni olmasıyla beraber genç yaş ölümlerinin en sık sebeplerindendir (1). Fiziksel travma türlerinden olan künt abdominal travmalarda en sık hasarlanan organların başında karaciğer gelmektedir (2). Künt abdominal travmalara sekonder karaciğer travmalarının büyük çoğunluğu özellikle son yıllarda gelişmiş yoğun bakım hizmetleri ve gelişmiş görüntüleme cihazlarının varlığı ile nonoperatif olarak takip edilmektedir. Nonoperatif takipli hastaların morbiditelerinin azalması ve hepatik doku iyileşmesine katkı sağlayacak ajanlar araştırmalara başlıca konulardan olmaktadır.

Karaciğer dokusunun travmatik, intoksikasyona sekonder, tıkanma sarılığına ya da iskemi reperfüzyonuna bağlı hasarları sonrası, doku iyileşmesi üzerine çeşitli çalışmalar yapılmıştır. Tıkanma sarılığında tropifexorun karaciğer dokusuna etkisini araştıran çalışmaların yanında travmatik karaciğer hasarlarında resveratrol gibi antioksidan maddelerin karaciğer doku iyileşmesi üzerine etkileri araştırılmıştır (3, 4).

Alfa lipoik asit antioksidan özelliği ön planda bulunan ve içerisinde tiyol grubu içeren endojen bir yağ asididir. Birçok antioksidan ve vitaminle etkileşerek enerji metabolizmasında yer almaktadır. Antioksidan özelliğinden dolayı birçok hastalıkta iyileşmeye faydalı olabileceği bildirilmiştir (5).

Yapılan deneysel bir çalışmada tıkanma sarılığı oluşturulan rat modelinde ALA'in karaciğer doku iyileşmesine olan etkisi araştırılmıştır (6). İskemi reperfüzyon hasarında ve asetaminofen kaynaklı toksik karaciğer hasarında da ALA'in doku iyileşmesi üzerine etkileri araştırılmıştır (7, 8).

Çalışmamızda, yukarıda bahsettiğimiz gibi birtakım hastalıklar üzerine iyileştirici etkilerinden bahsedilen ALA' in deneysel künt karaciğer travmasında karaciğer doku iyileşmesi üzerine olan etkilerinin araştırılması ve bu araştırma sonuçlarının değerlendirilmesi amaçlanmıştır.

2. GENEL BİLGİLER

2.1. KARACİĞERİN ANATOMİSİ

2.1.1. Karaciğerin Topografik Anatomisi

Karaciğer batin boşluğunun sağ üst kadranda yer alır ve yetişkinde ortalama ağırlığı 1500 gram kadardır. Karaciğerin etrafı safra kesesi yatağı, porta hepatis ve arka yüz dışında diğer karaciğer yüzeyleri Glisson kapsülü denilen peritonla çevrilidir (9). Karaciğerin üstte diafragmanın hemen altında diafragmatik ve altta peritoneal organlara bakan visseral olacak şekilde iki yüzü vardır. Diafragmatik yüzü, arada diafragma olmak üzere soldan plevra, akciğerler ve kalp ile komşuluk yapmaktadır. Önde yine diafragma ile komşuluğu bulunan karaciğer, sternumun ksifoidi ve karın ön duvarıyla da komşuluk yapmaktadır. Alt kostalar ve diafragmanın posteriorunun komşuluğunda karaciğerin arka bölümü yer almaktadır. İ inferior vena kava (İVC) sulkusu karaciğerin posterioru olan bu bölgededir. Diafragmatik yüz ile visseral yüzün ayrımını sağlayan keskin bir sınır mevcuttur (9).

Intraperitoneal organlarla komşuluk eden visseral yüz, sağ kolonun hepatik fleksurasından başlayıp transvers kolonun sağ 2/3 ile komşuluk yapmaktadır. Ayrıca safra kesesi, duodenumun özellikle 1. ve 2. kısmı olmak üzere, mide ve özofagusla komşuluk gösterir. Sağda gerota fasyası aracılığı ile sağ böbrek ve sağ sürrenal bez komşuluğu bulunmaktadır. Karaciğeri embriyolojik kalıntı olan falsiform ve koroner ligamanlar karın ön duvarına ve diafragmaya asılmasını sağlarlar. Bu ligamanlar karaciğerin asıcı ligamanlarıdır. Karaciğerin yüzeyini örten iki yapraktan oluşan glisson kapsülü adı verilen bir kapsül bulunmaktadır. Glisson kapsülü iki yaprağa ayrılarak diafragmaya yapışır. Karaciğerin yüzeyini saran Glisson kapsülünde parankim dokusu içerisine uzanım gösteren, kan damarları ve safra kanalları barındıran fibröz dokulu septalar barındırır. Glisson kapsülünün oluşturduğu ve iki periton yaprağından anterior koroner ligaman ve posterior koroner ligaman meydana gelir. Koroner ligamanlardan triangüler ligamanlar oluşur. Oluşan bu trianguler ligamanlar önde birleşip falsiform ligamanı oluştururlar. Karaciğeri karın ön duvara asan asıl bağ falsiform ligamandır. Bu ligamanın içerisinde ligamentum teres hepatis

mevcuttur ki bu ligaman embriyonik dönemdeki sol umbilikal venin kalıntısıdır. Teres hepatis ligamanının oluşu ile safra kesesi yatağı arasındaki karaciğer kısmı kuadrat lob olarak adlandırılır. Kuadrat lobla kaudat lobu ayıran yapı ise vena porta hepatis'tir. Karaciğeri sağ üst kadrındaki anatomik pozisyonunda tutan diğer anatomik oluşumlar ise gastrohepatik ligaman ve hepatoduodenal ligaman ya da diğer adıyla karaciğer pedikülüdür. Travmatik solid organ yaralanmalarında karaciğerin bu asıcı bağları oldukça önemlidir. Özellikle trafik kazaları ve yüksekten düşmelerde solid organda meydana gelen yaralanmalar, traksiyon ve yırtılmaların olması sonucu genelde bu asıcı bağların komşuğundaki parankim dokusunda gelişmektedir (10).

2.1.2. Karaciğerin Damar Anatomisi

Portal ven veya anatomik adıyla vena porta hepatis; gastrointestinal sistemde bulunan neredeyse bütün organların önemli miktarda gelen kanını karaciğere drene eden toplardamardır. Splenik ven ile superior mezenterik ven pankreas boynu hizasında birleşerek portal veni oluştururlar. Inferior mezenterik ven de bu venlere farklı lokalizasyonlarda katılarak portal vene drene olmaktadır. Ortalama 7 cm uzunluğu ve 1-2 cm çapı mevcuttur. Karaciğer hilusuna gelmeden sol gastrik ven ve bazı küçük dallarla birleşir. Karaciğer hilusunda sağ ve sol olmak üzere iki dala, bazı varyasyonlarda ise üç dala ayrılır. Sağa göre daha uzun ve yatay seyreden sol portal ven karaciğer parankimine ulaştıktan sonra segmentlere göre dağılım gösterirler.

Birden fazla damarla beslenen karaciğere gelen kanın %70-75'i vena portadan, geri kalan %25-30'luk kısmı ise arteria hepaticadan gelir (11). Hepatik arter, hepatica communisin gastroduodenal arteri vermesinden sonra karaciğere giden dalıdır ve hepatoduodenal ligaman içinde sağ ve sol olmak üzere iki arter dalına, buradan karaciğere girdikten sonra da karaciğerin segmentlerine göre olmak üzere dallara ayrılır. Çok çeşitli varyasyonu vardır (9).

Sağ, sol ve orta olmak üzere üç büyük hepatic veni bulunan karaciğerin venöz drenajı yine bu venler aracılığı ile sağlanır. Karaciğerin sağ taraftaki segmentlerinin kanı sağ hepatic ven aracılığı ile İVC'ya dökülür. II ve III. Segmentlerin kanını toplayan sol hepatic ven sıklıkla orta hepatic ven ile birleşir. Sıklıkla sağ hepatic ven

ile birleşip tek trunkus olacak şekilde İVC'ya açılan ortak hepatik ven bulunmaktadır (9).

2.1.3. Karaciğerin Histolojik Özelliği

Karaciğer histolojik olarak üç ana hücre grubundan oluşur; hepatositler, biliyer epitel hücreleri ve kupffer hücreleri.

Karaciğerin histolojisinde lobül yapısı mevcuttur. Lobül yapısında ortada diğer adı santral ven olan bir hepatik ven dalı vardır. Merkezdeki santral venden periferde doğru ışınal olarak sinüzoidler ile parankim hücreleri uzanır ve bu lobülün köşelerinde portal ven, hepatik arter ve uç safra kanalları bulunur. Lobül bu haliyle altıgen şekindedir. Lobülün köşelerinde bulunan portal ven, hepatik arter ve safra kanalının uç dallarına portal triad adı verilmektedir (9).

Portal triadın vasküler elemanları olan portal ven ve hepatik arter taşıdıkları kanı sinüzoidlerde birleştirerek terminal hepatik venüllere drene olurlar. Terminal hepatik venüllerin birleşmesi sonucu hepatik venler oluşur. Sinüzoidlerin endotel tabakası ile hepatositler arasında bulunan bir aralık mevcuttur. Bu aralığa disse aralığı denilir. Bu kısımda karaciğer lenfi oluşur. Endotel tabakası hücreleri arasında Kupffer adı verilen aktif fagositoz işlevi olan hücreler bulunur (9).

Karaciğerin bir takım temel fonksiyonları mevcuttur. Bunların başlıcaları vasküler fonksiyon (gastrointestinal sistemden drene olan kanın depolanması ve infiltrasyonu), sekretuar ve ekskretuar fonksiyon (safra ve safra tuzlarının yapılıp safra kanallarıyla gastrointestinal sisteme atılması), metabolik fonksiyon (vücudun metabolik sisteminin büyük kısmının düzenlenmesi ve koordinasyonu) olarak özetlenebilir (9).

2.1.4. Karaciğerin Segmenter Anatomisi

Karaciğer falsiform ligaman aracılığı ile sağ ve sol karaciğer olmak üzere ikiye ayrılır. Genellikle Sağ karaciğer sol karaciğerin yaklaşık 6 katı büyüklüktedir ve kaudat ile kaudrat lobları da içine alır. Bu ayrım, vasküler ve biliyer dağılımla eş değildir. Kaudat lob bağımsız olarak işlev görmektedir. Bu segmentin damarlanması

portal ven dallanmasından olmasına rağmen, drenajı hepatik venlerden bağımsız olarak ve doğrudan İVC'ya olmaktadır (12).

2.2. KARACİĞERİN FONKSİYONLARI

Hacmen karın içinde bulunan en büyük organ olan karaciğer, vücudun hemen hemen her türlü metabolik fonksiyonunda rol almaktadır. Özofagusun diaphragmayı geçerek karın içerisine girmesinin ardından oluşan abdominal parçasından itibaren, mide, tüm ince barsak segmentleri, kolon segmentlerinin tamamı ve üst rektum olmak üzere tüm gastrointestinal sisteme ek olarak dalak ve pankreastan drene olan bütün venöz kan, kalbe dönüşü sırasında önce karaciğerden geçer. Gastrointestinal sistemden emilen besinler, işlenmek, metabolize edilmek veya depolanmak amacıyla karaciğere gelirler. Bunların yanında toksik maddelerin safra tuzları ile etkileştirilerek nötralize edilmesi ve ekskrete edilmesi gibi fonksiyonları bulunan karaciğer vücudun en önemli metabolizma merkezidir. Karaciğerde albümin başta olmak üzere bir çok plazma proteini ve pıhtılaşma faktörleri de sentezlenmektedir (9).

2.2.1. Metabolik Fonksiyonları

Karaciğer, metabolizma açısından vücudun en büyük fabrikasıdır. Karbonhidrat metabolizmasının yanında yağ ve protein metabolizmalarında da önemli işlevleri vardır. Kanda glukoz seviyesinin optimal konsantrasyonda olmasının sağlamlasında önemli rolü mevcuttur. Glikojenin yıkılmasından depo edilmesine, glukoneogenez ile kan glukoz seviyesine katkıda bulunmasına, glukozun heksoz monofosfat yolunda yıkımına, galaktoz ve früktoz şekerlerinin glukozla dönüştürülmesine ve glukozun diğer monosakkaritler ile yağa dönüştürülmesine katkıda bulunmak gibi hayati fonksiyonları mevcuttur (13).

Vücudun fonksiyonlarının devamı için gerekli enerjinin sağlanmasında en önemli kaynak olan yağ asitlerinin sentez ve oksidasyonu, bu yağ asitlerden trigliseridlerin meydana getirilmesi, lipoprotein ve fosfolipid gibi yağ asit türevleri oluşturulması, safranin oluşturulması, keton cisimleri ve kolesterol sentezi karaciğerde gerçekleşmektedir.

Karaciğerin bir diğer metabolik fonksiyonu olan protein metabolizmasıyla ilgili olarak aminoasit deaminasyon reaksiyonları, endojen aminoasitlerin sentezlenmesi, vücuttan önemli işlevleri bulunan plazma proteinlerinden başta albümin olmak üzere, protrombin, fibrinojen, lipoproteinlerin sentezi, üre siklusu ile amonyağın daha az zararlı bir metabolit olan üreye dönüştürülüp vücut sıvılarıyla atılması ve vücuttaki metabolik olaylar ve protein sentezi için önemli ve gerekli aminoasitlerin birbirine dönüştürülmeleri gibi fonksiyonları mevcuttur (13).

2.2.2. Sekretuar Fonksiyonu

Karaciğerin safra üretilmesi gibi fonksiyonları da mevcuttur. Üretildikten sonra safra kesesinde depolanan safranın iki görevi bulunmaktadır; bilirubin ve kolesterol gibi ürünlerin atılması ve metabolizmasında rol oynamaktadır. Karaciğer, safranın safra yolları aracılığı ile gastrointestinal sisteme drenajını sağlar (14). Safra metabolizması aracılığı ile sindirim sistemi içinde de görev alır.

2.2.3. Detoksifikasyon Fonksiyonu

Detoksifikasyon fonksiyonu karaciğerin önemli görevlerindedir. İlaçların veya dışarıdan alınan toksik maddelerin detoksifiye edilmesi ve safra yolu ile atılımı, endokrin sistem elemanlarından olan seks hormonları, kolesterol, aldosteron ve tiroksin gibi hormonların fazlasının ve kalsiyum ve benzeri minerallerin fazla kısmının vücuttan uzaklaştırılması amacıyla detoksifikasyonunu ve safra ile atılımını sağlar. Karaciğer doku hasarında detoksifiye edilmesi gereken bu hormonların vücutta birikmesi ile hormonal sistemin aşırı faaliyetine yol açar. Birçok ilacın detoksifikasyon işlemi karaciğerde sitokrom p450 enzim sistemi tarafından metabolize edilir. Karaciğer çeşitli metabolitlerin zararsız hale getirilmesinden de sorumludur (13).

2.2.4. Karaciğerin Diğer Önemli Fonksiyonları

Besinlerin emilimi sırasında barsak kapillerlerinden geçen kan barsaklardan karaciğere besinlerin yanında birçok bakteriyi de beraberinde götürür. Barsaklardan portal kana geçip oradan da karaciğere ilerleyen mikroorganizmalar hepatik venöz sinüslerde yerleşik olarak bulunan büyük fagositik makrofajlar olan kuppfer hücreleri

aracılığı ile temizlenir. Koagülasyonun önemli elemanlarından olan fibrinojen, faktör V, globulin ve K vitamini ile aktiflenen faktörlerden olan protrombin, faktör VII-IX-X gibi maddeler karaciğerde üretilir. Vitamin A, vitamin D ve vitamin B12'nin depolanma merkezi karaciğerdir. Sinüzoidlerdeki ve hepatik venlerdeki kan miktarı ile birlikte karaciğerin normal kan volümü yaklaşık 400-500 ml'dir. Bu da vücudun toplam kan hacminin yaklaşık olarak yüzde 10'u kadardır (13).

Bütün bu fonksiyonların varlığı ile özellikle biyokimya bilimiyle ilgilenen araştırmacıların odağında bu organ vardır.

2.3. TRAVMA

Travma, çevresel etkenlerle oluşan, vücudun dayanabileceği güçten fazla bir enerjinin vücuda etkisi sebebiyle oluşan doku ve organ harabiyetine denir. Genç ve üretken yaşta ölümlerin en sık sebebi olan travma tüm dünyada ve tüm yaş gruplarında üçüncü en sık ölüm nedeni olmaya devam etmektedir (15). Artan nüfus miktarı, yoğunlaşan trafik ve sosyal olayların gelişmesiyle birlikte travma sayısında da artış görülmektedir. Travmaya sekonder karın içi solid organ yaralanmaları, hayatı tehdit ettiğinden hızlı tanınmalı ve tedavi edilmelidir. Karaciğer küt ve delici kesici alet yaralanmalarında en sık yaralanan organdır ve genellikle birlikte multiple organ yaralanmaları da vardır (15, 16).

2.3.1. Travmaya Sistemik Yanıt

Travma sonrasında organizmada, hormonal, metabolik ve immünolojik değişiklikler gelişir. Oluşan ilk cevap inflamatuvar yanıtta olduğu gibi hücresel düzeyde olmaktadır (17).

Endokrin sistem; yaralanan dokudan salınan mediyatörlerle veya hacim kaybına bağlı olarak baroreseptörlerle uyarılırlar. Hacim kaybını kompanse etmek için vücut renin anjiyotensin aldosteron sistemini devreye sokarak tuz ve su tutulumunu artırırken; bir yandan katekolaminler ile vazokonstriksiyon yapar. Travma sonrasında birçok hormonun kan düzeylerinde değişiklik gözlenir. Kortizol artışına bağlı olarak lökositoz, ateş yüksekliği, taşikardi ve sitokin aktivasyonu görülür. Salınan sitokinler

arasında TNF (tümör nekrotizan faktör), IL (interlökin)'ler sayılabilir. Pro ve antiinflamatuvar sitokinlerin yara iyileşmesini arttırmak, ateş ve akut faz reaktanlarını uyarmak gibi etkileri vardır (17).

2.3.2. Multitramalı Hastanın Değerlendirilmesi

Travma hastasının tedavisi travmanın olduğu olay yerinde başlar.

Ağır travmalı hastanın bir an önce değerlendirilmesi ve hayat kurtarıcı tedavinin başlatılması gerekir. Her geçen zamanın hayati önemi olduğundan sistematik bir yaklaşım gerekmektedir. Genel değerlendirme dönemi;

- Hazırlık ve triaj
- İlk değerlendirme (ABCDEFG)
- Resusitasyon
- Resusitasyon sonrası monitörizasyon
- İkincil ve detaylı değerlendirme ile kesin tedavi bölümlerinden oluşur (18).

2.3.3. Batın Travmalı Hastaya Yaklaşım

Batın travmalı hastalarda ilk ve ana hedef batın içi lüminal ve solid organlarda yaralanma olup olmadığının tespitidir. Karın travmalı hastalarda, tüm travma hastalarında olduğu gibi, öncelikle ABCDEFG değerlendirme sistemi kullanılır ve daha sonra batın travmasının teşhisine geçilir (18).

2.3.4. Karaciğer Travmalarında Tanı Yöntemleri

Batın travmaları arasında en sık künt batın travmaları görülmektedir. Künt batın travmalarının en sık nedeni ise trafik kazalarıdır. Hastanın bilincinin kapalı olması fizik muayenenin tanıya katkısını azaltabilir. Belirgin batın içi yaralanması olan hastaların %23-36'sında fizik muayene ile bulgular gözden kaçmakta ve %24-48'inde yanlış pozitif sonuçlar elde edilmektedir (15, 19).

2.3.4.1. Tanısal peritoneal lavaj (TPL):

Tanısal peritoneal lavaj, batın travmalarında tanıda etkili yöntemlerden biri olmakta ve tüm dünyada yaygın olarak kullanılmaktaydı. TPL'nin yanlış pozitiflik değeri geniş bir aralık olan %2-20 arasındadır (20). Batın içi kanamayı gösterebilmek için peritoneal lavaj sıvısındaki eritrosit miktarı 100.000/mm³ olmalıdır.

İntraperitoneal hemorajiyi %98 gibi yüksek değerlerde göstermesine rağmen, organ spesifik yaralanmayı göstermemesi, invaziv olması, diafragma ve retroperitoneal organ yaralanmalarını tespit edememesi TPL'nin önemli dezavantajlarıdır. Hızlı ve ucuz olmasının yanında, hemodinamik stabilizasyon gerektirmemesi ve karın içi sıvının karakterini gösterebilmesi TPL'nin avantajları arasında yer almaktadır. Lüminal organ hasarlarında güvenilirliği az olan TPL aynı zamanda aktif kanamanın var olup olmadığı hakkında bilgi verememektedir (20). Buna rağmen TPL günümüzde USG ve BT yaygın olarak kullanılmadığı durumlarda, intraperitoneal hemoraji veya içi boş organ perforasyonu varlığını tetkik etmek için tanı yöntemi olarak kullanılabilir (21).

2.3.4.2. Ultrasonografi (USG):

Künt batın travmalı hastalarda görüntüleme tekniklerinden USG ile değerlendirilmesi son yıllarda hızla artmaktadır. Özellikle acil servislerde FAST (Focused Abdominal Sonography for Trauma) yaygınlaşmaktadır. Bunun nedeni tekniğin öğrenilmesinin kolay olması, ucuz olması ve hızla intraperitoneal hemorajiyi göstermesidir. Yapılan bir çalışmada acil serviste travma cerrahı tarafından yapılan ultrasonografik incelemenin % 81.5 sensitivite ve % 99.7 spesifiteye sahip olduğu gösterilmiştir (22). Avantajları arasında hızlı, ucuz ve oldukça duyarlı olmasının yanında, yatak başı yapılabilmesi, portatif olması, hemodinamik olarak instabil hastalara uygulanabilirliği, künt travmalarda ve solid organ yaralanmalarında güvenilir olması bulunmaktadır. Dezavantajları ise; işlemi yapan hekime bağlı olması, batın içi sıvı karakteri hakkında bilgi vermemesi, aktif kanamanın varlığını gösterememesi ve penetran yaralanmalarda güvenilirliğinin az olmasıdır (22).

2.3.4.3. Bilgisayarlı tomografi (BT):

Visseral yaralanmalarda, intravenöz kontrastlı BT'nin hassasiyeti %93-98 arasındadır (21). BT'nin yaygınlaşması ile künt travmalarda solid organ yaralanmalarının nonoperatif tedavisinin önü açılmıştır. BT'nin diğer tetkiklere olan üstünlükleri, özellikle retroperitoneal hemoraji ve hematomu, diyafragmada meydana gelen delinmeleri, pankreas travması ve mezenterik bölgedeki lezyonları göstermede faydalı oluşudur. Yüksek rezolüsyonlu ve hızlı BT'lerin gelişmesiyle ve yaygınlaşmasıyla; travmatik karaciğerin spontan hemostaz sağladığı, kendini sınırladığı ve iyileştiği görülmüştür (21).

Uzun sürmesi ve pahalı oluşunun yanında hemodinamik stabilite gerekliliği önemli dezavantajları arasındadır. Bunların yanında hastanın radyoloji birimine transfer edilmesi gerekliliği ve karın içi koleksiyone sıvının karakterini gösterememesi bir diğer dezavantajları arasındadır. Okuyan kişinin tecrübesi önemlidir. Avantajlarıysa; invaziv değildir, solid organ yaralanmalarında çok güvenilir olmakla birlikte yaralanmalarının derecelendirmesini de yapabilmektedir (21).

2.3.4.4. Anjiyografi:

BT veya USG gibi tanı araçlarıyla elde edilen şüpheli bir vasküler yaralanma durumunda tanısal olarak ve hatta uygun durumlarda tedavi amacıyla da kullanılabilen bir yöntemdir (21).

2.3.4.5. Tanısal laparoskopi:

Künt karın travmalarında tanısal laparoskopinin kullanılmaya başlamasıyla non-terapotik laparotomilerin sayısında azalmalara neden olmuştur. Teknik imkanlarında ve tecrübede meydana gelen artışın buna sebep olduğu düşünülmektedir. Minör yaralanmalarda aynı seansta tanı ve tedavi şansı sağlaması yönüyle avantajlıdır (23).

2.3.4.6. Laparotomi:

Karına nafiz ateşli silah yaralanması, direk grafilerde veya BT’de ekstraluminal hava görülmesi, pozitif TPL bulgularının olması veya yaygın peritonit varlığı ile hastanın hemodinamik açıdan stabil olmaması tespit edilen her hastada acil laparotomi endikasyonu mevcuttur (21, 23).

2.3.5. Künt Karaciğer Yaralanmalarında Tedavi

2.3.5.1. Künt Karaciğer Yaralanmalarında Nonoperatif Tedavi:

Künt batın travmalarda en sık yaralanan intraabdominal organlar ilk sırada karaciğer olmakla birlikte, dalak, mezenter ve ince barsaktır (18). Künt travmalarda USG ve BT gibi görüntüleme yöntemlerinin yaygın olarak kullanılmasının ardından karaciğer yaralanmaları birinci sırada yer almıştır (21). BT ile karaciğer yaralanmasının segmental lokalizasyonu, kapsül veya parankimde laserasyon olup olmadığı, subkapsüler veya parankimal hematoma varlığı ve karaciğerin vasküler hasarı olup olmadığı hakkında bilgi sahibi olunabilmektedir. Kontrastlı BT’nin yaygın kullanılması ile acil laparotomi endikasyonu bulunmayan hastalarda ameliyatsız takip uygulanmaktadır. Bu tedavi yöntemi cerrahi girişime alternatif olarak sunulmaktadır (24).

Knudson ve ark. 52 vaka üzerindeki çalışmaları ile künt karaciğer travmalı seçilmiş hastalarda ameliyatsız tedavinin başarı ile uygulanabilirliğini göstermişlerdir. Hemodinamik instabilitesi bulunmayan hastaları seri BT görüntülemelerle takip edip ve hiç başarısızlık olmadığını bildirmişlerdir (25). Böylece hemodinamik olarak stabil seyreden künt karaciğer travması olan her yaşta hasta için ameliyatsız tedavi tercih edilen bir yaklaşım olmuştur. Günümüzde biz cerrahların nonoperatif tedavi yaklaşımı için hasta seçimindeki en önemli kriteri görüntülemelerden elde edilen derecelendirmeden ziyade hemodinamik stabildir. Solid organ yaralanmalarının tespit edilmesinde yüksek oranda başarı sağlayan BT’nin, travmanın düzeyinin belirlenmesinde başarı düzeyi yüksek değildir. Croce ve ark. karaciğer travmalarında, BT’de görülen travma derecesi ile laparotomi ile yapılan travma derecelendirilmesinde sadece %16 gibi düşük benzerlik gösterdiğini bildirmişlerdir (26).

Çizelge 2.1: Karaciğer yaralanmalarının sınıflandırılması (27)

Grade	BT Bulgusu
I	* Yüzey alanı %10'dan az subkapsüler hematom * Derinliği 1 cm'den küçük parankimal laserayson
II	* Yüzey alanı %10 ile %50 arasında subkapsüler hematom * 10 cm'den küçük intraparankimal hematom alanı * Laserayson derinliği 1-3 cm arasında ve laserasyon uzunluğu 10 cm'den küçük
III	* Yüzey alanı %50'den büyük subkapsüler hematom, rüptüre subkapsüler alan veya parankimal hematom * 10 cm'den büyük intraparankimal hematom alanı * Laserasyon derinliği 3 cm'den büyük * Karaciğer vasküler yapılarını kapsayan herhangi bir yaralanma durumu veya karaciğerde aktif parankimal kanama
IV	* Hepatik lobun %25 ile %75'ini kapsayan parankimal bozulma * Peritona uzanan aktif karaciğer parankimal kanama
V	* Hepatik lobun %75'inden fazlasını kapsayan parankimal bozulma * Retrohepatik vena cava ve santral major hepatik venleri de kapsayan Juxtahepatik venöz hasar.

Meyer tarafından tanımlanan, nonoperatif olarak tedavi ile takip edilecek hastalarda klinik kriterler aşağıdaki gibidir (28).

- Nonoperatif Tedavi için Klinik Kriterler
 - 1- Hemodinamik stabilite varlığı; sistolik kan basıncı > 100 mm Hg
 - 2- Peritonit bulguların olmaması
 - 3- Yoğun bakım ünitelerinde tam bir monitörizasyon ile hastaların 24 saat takibi
 - 4- Karaciğerdeki yaralanmanın, BT sınıflamasında Grade 1-2-3 derecede olması

- 5- Batın içi serbest sıvı miktarının 250 ml'den az olması (29)
- 6- Ekstra organ yaralanması ve kafa travması bulunmaması

Bu kriterler genellikle otörlerin çoğunluğu tarafından kabul edilmekle birlikte, hemodinamik açıdan stabil olan ve karında 500 ml'ye kadar serbest hemoraji bulunan hastaların da nonoperatif takiplerle tedavi edilebildiği bildirilmiştir (24). Nonoperatif tedaviye alınan hastalar yakın klinik takip ve gözlem ile seri kontrol BT'leri yapılarak takip edilebilirler.

İntravenöz kontrastlı BT incelemesinde, intravenöz kontrast madde verilmesini takiben kontrast madde ekstravazasyonu olması aktif kanama olarak değerlendirilmelidir. Bu hastalarda, hemodinami stabil olsa bile, organ yaralanma derecesine bakılmaksızın muhtemel cerrahi girişim için hazırlıklar yapılmalıdır. Bu hastalarda, hemodinami hızla bozulabilir ve acil bir cerrahi girişim gerekebilir. Nonoperatif olarak takipli hastaların %2'sinden azında gecikmiş karaciğer hemorajisi tespit edilebilmektedir (24). Tomografide aktif hemorajinin varlığı saptandığında teknik olanaklar ve deneyim yeterli ise, cerrahi öncesi angiografi ve embolizasyon düşünülmelidir (30).

Deneyimli ve donanımlı multidisipliner bir ekiple nonoperatif tedavi ile %90'ın üzerinde başarı oranı elde etmek mümkündür. Tüm hepatik yaralanmaların mortalitesi %10 civarındadır (30).

2.3.5.2. Künt Karaciğer Yaralanmalarında Cerrahi Tedavi:

Karaciğer travmalarında cerrahi tedavinin basit bir hepatorafiden karaciğer transplantasyonuna kadar geniş spektrumu bulunmaktadır. Karaciğer yaralanması bulunan hastaların operatif tedavi planlananlarının yaklaşık %70-90'ı nispeten basit cerrahi yöntemlerle tedavileri yapılabildikleri gibi, operasyona alınan hastaların hemen hemen yarısında travmatik bölgede aktif kanama olmadığı gözlenir (31, 32). Son yıllarda yaygınlaşan ve kullanım alanları daha da genişleyen fibrin doku yapıştırıcıları uygulandığı alanda koagülasyon ve adhezyon oluşmasına neden olan biyolojik hemostatik ajanlardır. Fibrin doku yapıştırıcılarının kullanım şekilleri arasında; karaciğer kapsül leserasyonlarında ve yüzeysel sinüzoid hemorajilerinde lokal

olarak kullanılabilirdi gibi, arteriyel hemorajinin bulunmadığı parankim kanamaları veya derin laserasyonlarda parankim içine enjekte edilerek de kullanımları mevcuttur (33, 34). Karaciğerin lineer ve yüzeysel travmalarında hemostazı sağlamak nispi olarak daha kolay olmakla birlikte, hemostaz absorbe olabilen sütürlerle sağlanır. Travma alanı dikkatle incelendiğinde açık safra kanalı veya açık bir damar görülüyorsa absorbe olmayan sütürlerin kullanılması önerilmektedir. Karaciğerin parankimal kanamalarında sıklıkla basit sütür teknikleri ile hemostaz sağlanmaktadır (34).

2.3.6. Travma ve İnflamasyon

Travmaya bağlı yaralanmalarda travmanın hemen sonrasında bölgedeki sağlıklı kan akışının bozulması neticesinde iskemi oluşur. Bu dönemde doku travmasını hücresele seviyede arttıran proinflatuar bir süreç başlar. Travmaya uğrayan dokularda sıklıkla ilk olay olarak nötrofil infiltrasyonu gözlenmektedir. Hasarlı parankimal ve endotel hücreleri ile lökositler serbest oksijen radikalleri (SOR)'ni yaparlar. Bunun yanında hasarlanan mitokondrielerde azalan oksijenin yetersizliği ile veya alternatif yollarla oksijenin indirgenmesi ile de SOR oluşabilir. İskeminin gelişmesiyle hücresele antioksidan savunma sistemleri zayıflar. Serbest radikallerin vücutta artması sonucu antioksidan savunma mekanizmasında yetersizliğe sebep olarak çeşitli bozukluklar ortaya çıkabilmektedir. Serbest radikallere sekonder oluşan oksidatif stres nedeniyle irreversible hücre nekrozu gelişir. (35, 36). Travma sonrasında kompleman sisteminde de aktifleşme meydana gelir. Kompleman sistem aktivasyonu ile, proinflatuar komponentler bir yandan lökosit aktivasyonuna neden olurken, diğer yandan da TNF- α , IL-1 ve IL-6 sentezini artırarak inflamatuvar cevabı güçlendirir. İnfeksiyonlar veya doku travmaları gibi inflamatuvar süreçlerde TNF- α 'nın rolü proinflatuar sitokin döngüsünü başlatmaktır. İntraabdominal cerrahi ve travma, akut faz reaktanlarının yapımı ile pro ve anti inflamatuvar cevap oluşumunda önemli yere sahiptir (36).

2.3.7. Karaciğer Doku İyileşmesi ve Rejenerasyonu

Rejenerasyonun tanımı çeşitli sebeplerden ötürü hasar veya harabiyete uğrayan organ, doku veya hücrelerin kendilerini onarma süreciyle yeniden normal hale dönmesi veya daha basit olarak yenilenme olarak tariflenmektedir. İnsan karaciğeri,

%65-70'lik kısmının dahi rezeksiyonunda kaybedilen kısmını geri büyütebilmesiyle yüksek rejenerasyon kapasitesi olan bir organdır. Parsiyel hepatektomi sonrası remnant karaciğer dokusunun ilk 24 saatte rejenerasyona başladığı ve DNA sentezinin ilk 24-48 saatte maksimum seviyeye ulaştığı gösterilmiştir (37, 38). Normalde, mitozun çok nadiren olduğu hepatositlerde, parsiyel hepatektomiden sonra 24 saat içinde hücre replikasyonu aktif olarak başlar ve organ ilk ağırlığına ulaşincaya kadar devam eder. İlk 10 günde rejenerasyonun önemli bir kısmı gerçekleşir. Rejenerasyonun tamamlanması ise 4-5 haftayı bulabilmektedir. Rejenerasyon mevcut lobüllerin büyümesi ve/veya yeni lobüllerin oluşması ile meydana gelir. Hepatik rejenerasyon için gerekli uyaranlar; insülin, glukagon, hipofizer hormonlar ve arginin gibi humoral faktörlerdir (37, 38).

2.4. ALFA LİPOİK ASİT

Alfa lipoik asit (ALA; 1,2-dithiolan-3-pentanoik asit; 6,8-dithio-oktanoik asit veya thioktik asit); içerisinde 2 adet sülfür barındıran, organizmaların enerji metabolizmaları sırasında gerçekleşen reaksiyonlarda kofaktör olarak rol alan ve antioksidan işlevi belirgin olan, mitokondriyal membranlarda destek görevi gören bir moleküldür (39).

2.4.1. Lipoik Asidin Genel Özellikleri ve Kaynakları

Alfa lipoik asit, birçok farklı organizmada bulunmaktadır. Bitkilerden bakterilere kadar olan bu geniş yelpazenin içinde insanlarda mevcuttur. İnsanlarda karaciğer başta olmak üzere böbrek ve bir takım doku ve organlar tarafından sentezlenmektedir. ALA, enerji metabolizmasının yaygın olarak gerçekleştiği karaciğer, beyin ve böbreğin yanı sıra iskelet kası ve ince barsaklarda bulunmaktadır. Dokularda ortalama olarak 10-30 nmol/g ALA bulunmaktadır. Dokularda bulunan ve tamamına yakınının proteinlere bağlı olarak bulunan ALA'nın dışarıdan verilmediği sürece az bir miktarı serbest olarak bulunmaktadır (40). Brokoli, Ispanak, bezelye ve domates ALA'nın bitkisel kaynaklarıdır. Karaciğer, böbrek ve kalp gibi organlar ise ALA açısından zengin olan hayvansal kaynaklardır (6).

2.4.2. Lipoik Asidin Yapısı

Alfa lipoik asit yapısında beşli bir halka içermektedir. Bu beşli halkanın çatısını ise bir karboksilik asit ve iki sülfür atomu oluşturmaktadır. Alfa lipoik asit okside veya redükte formda bulunabilir. Okside formdaki ALA'nın redükte haline dihidrolipoik asit (DHHLA) adı verilmektedir. Diyetten hızla emilen ALA, enerji metabolizmasını yoğun olduğu karaciğer ve beyin dahil birçok dokuya taşınır. Hedef organa ulaşan ALA, indirgenerek redükte DHHLA haline gelir. Bu indirgenme reaksiyonunda, ALA molekülündeki dithiolan halkasının kırılmasıyla sülfür atomları sülfhidril şekline dönüşürler (39, 40).

2.4.3. Lipoik Asidin Fonksiyonları

ALA'nın, vücutta metabolik reaksiyonların koenzimi olması ve besinsel olarak alınmasıyla antioksidan özelliklerinin olması gibi iki farklı görevi olduğu bilinmektedir. ALA; enerji metabolizmasında görev yapan multienzim komplekslerinden olan α -ketoglutarat dehidrogenaz başta olmak üzere pirüvat dehidrogenaz ve dallı zincir α -ketoasit dehidrogenaz gibi enzimlerin kofaktörü olarak görev almaktadır (39).

2.4.4. Lipoik Asidin Antioksidan Özellikleri

Bir potansiyel antioksidana güçlü bir bileşik diyebilmek için, o antioksidanın bazı özellikleri olmalıdır. Bir antioksidan, serbest radikalleri temizleyebilmeli, diğer antioksidanlarla etkileşebilmeli, metallerle şelat yapabilmeli ve oksidatif hasarı onarma yeteneği olmalıdır. Bunların yanında, gen ekspresyonuna etkili olmalıdır, absorpsiyonu ve hücre konsantrasyonu yüksek olmalıdır (41).

Bu özelliklerin tamamı ideal ve güçlü bir antioksidan maddede bulunmalıdır. Ancak bu özelliklerin bir kısmına sahip olup, tamamına sahip olmayan antioksidanlara da iyi bir antioksidan değildir diyemeyiz. ALA/DHHLA, diğer antioksidanların taşımadığı birtakım özellikleri taşıdığı için ideal ve evrensel antioksidan olarak adlandırılmaktadır. İdeal antioksidan olmasının sebepleri şöyledir;

1. Absorbsiyonunun hızlı olması: Eksternal olarak alınan ALA hızla absorbe edilerek dokulara ulaşır. Hızla absorbe olan ALA aynı zamanda kan-beyin bariyerini de geçer (41).

2. Hem okside hem de redükte halde antioksidan etkide olması: Glutasyon gibi sadece redükte halde antioksidan aktivitesi bulunan bileşiklere nazaran ALA'nın hem okside formu, hem de redükte edilmiş formu olan DHLA güçlü antioksidan olarak görev yapmaktadır (39, 42).

3. Hem suda hem de yağda çözünür olması: C vitamini gibi suda çözünen antioksidanlar hücre içinde bulunurlarken, vitamin E gibi yağda çözünen antioksidanlar hücre membranlarında bulunurlar. Hem suda hem de yağda çözünen ALA ve DHLA hücre içi ve hücre membranında bulunarak her iki düzeyde de çift etki göstermektedir (42).

4. Glutasyon düzeylerini arttırması: Vücuttaki antioksidanların başında gelen glutasyon üretimi ALA ile stimüle edilmektedir (43).

5. Antioksidanlarla etkileşme yeteneği: ALA; kendisi gibi antioksidan olan glutasyon, C ve E vitaminleri ile koenzim Q gibi antioksidanlarla etkileşerek bu molekülleri aktif formlarına dönüştürme ve yeniden oluşturma gibi yeteneğe sahiptir (43).

6. Metallerle şelat yapması: Kurşun ve arsenik gibi toksik metallerle çözünmeyen kompleksler oluşturduğu bilinen ALA; Cu^{+2} , Zn^{+2} ve Fe^{+3}/Fe^{+2} gibi geçiş metalleriyle şelat yapabilme yeteneğine sahiptir (40).

7. Serbest radikal nötralizasyon yeteneği: ALA ve DHLA; OH^{\cdot} , LOO^{\cdot} , NO^{\cdot} ve $HOCl^{\cdot}$ 'yi içeren çeşitli radikallere karşı antioksidan olarak rol oynarlar. Ayrıca $^{\cdot}O_2$ ve H_2O_2 ile de etkileştiği bildirilmiştir. İndirgeyici ajan olarak mükemmel bir molekül olan DHLA, serbest radikale bağlı patolojilere karşı insanlardaki antioksidan defansları arttırıcı potansiyele sahiptir (42, 43).

8. Gen ekspresyonunun artışında görevi bulunmaktadır (41).

9. Hastalıkların bazılarında terapötik ajan olarak kullanılabilme: ALA'nın birçok olumlu yeteneğinin yanı sıra bazı hastalıklarda da terapötik ajan olarak kullanılabilmesi mümkün olmaktadır. Mantar intoksikasyonu ve metal zehirlenmelerinde kullanılabilmesinin yanında; HIV aktivasyonu, diyabet, katarakt oluşumu, nörodejenerasyon ve iskemi-reperfüzyon hasarı gibi oksidatif stres durumlarında faydalı etkilerinin olduğu ortaya konulmuştur (41).



3. GEREÇ VE YÖNTEM

Yapmış olduğumuz çalışma, Hatay Mustafa Kemal Üniversitesi Hayvan Deneyleleri Yerel Etik Kurulu'nun 13/10/2022 tarihli toplantısında almış olduğu 2022/06-12 numaralı karar ve izniyle Hatay Mustafa Kemal Üniversitesi Hayvan Deneyleleri Araştırmaları Merkezi'nde; Genel Cerrahi, Biyokimya ve Patoloji Klinikleri ile Hayvan Deneyleleri Laboratuvarı'nın katılımlarıyla multidisipliner olarak gerçekleştirildi.

Histopatolojik değerlendirme işlemleri Adana Şehir Eğitim ve Araştırma Hastanesi Patoloji Laboratuvarında, Biyokimyasal parametrelerin çalışılması özel bir biyokimya laboratuvarında gerçekleştirildi.

3.1. DENEY HAYVANLARI

Yapmış olduğumuz çalışmada Wistar Albino cinsi ve ağırlıkları 280±30 gram olan 24 adet rat kullanıldı. Ratlar 12 saat aydınlık, 12 saat karanlık olacak şekilde oda sıcaklığında (22-25°C) ve sabit nemli ortamda sekizerli olarak kafeslerde takip edildi. İçme suyu ve pellet yem kullanılan deneklerin günlük bakımları yapıldı. Denekler randomize olarak 3 gruba ayrıldı.

Grup I: Kontrol/Sham Grubu (n=8); Travma uygulanmayan, 7 gün boyunca standart takip ve besleme yapılan herhangi bir tedavi uygulanmayan grup.

Grup II: Travma Grubu (n=8); Travma modeline uygun olacak şekilde künt karaciğer travması oluşturulan, 7 gün boyunca standart takip ve besleme yapılan herhangi bir tedavi uygulanmayan grup.

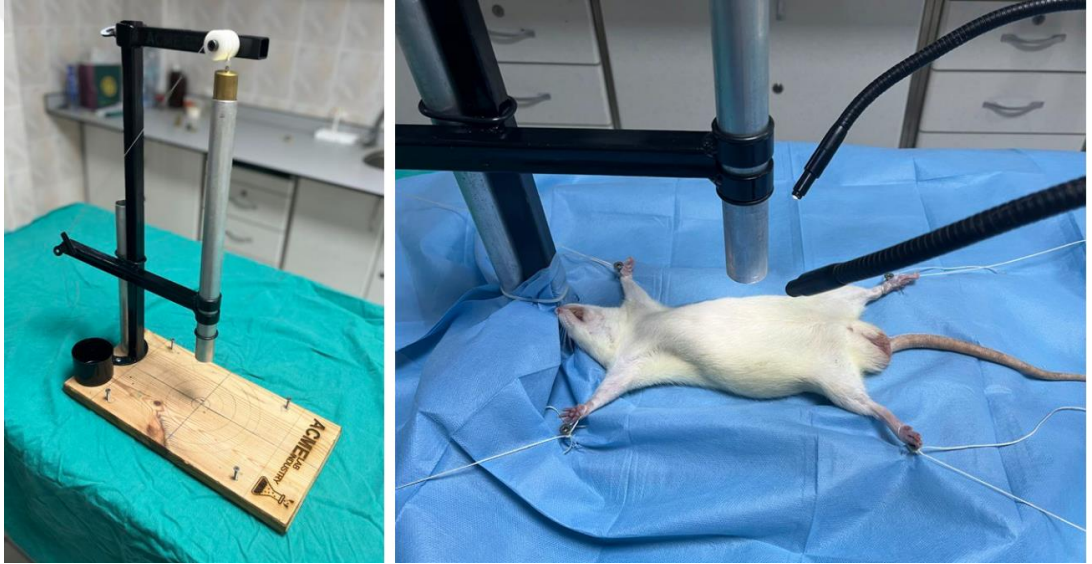Grup III: ALA Grubu (n=8); Travma modeline uygun olacak şekilde künt karaciğer travması oluşturulan, 7 gün boyunca standart takip ve beslemeyle birlikte 100 mg/kg/gün dozunda olacak şekilde Alfa lipoik asit tedavisi uygulanan grup.

3.2. ANESTEZİ

Çalışmadan 8 saat önce ratlar aç bırakıldı. Tüm deneklerde, intramüsküler olarak uygulanan 35 mg/kg ketamine hydrchloride ve 10 mg/kg xylazine ile anestezi sağlandı. Spontan solunumla izlenen ratlarda anestezi komplikasyonu olmadı.

3.3. TRAVMA İŞLEMİNİN UYGULANMASI VE İZLEM

Daha önceden hazırlanan uygun nem ve sıcaklık altındaki laboratuvar ortamında Grup II ve Grup III'teki ratlara yukarıda tariflenen anestezi uygulaması yapıldı. Uygun anestezi derinliğine ulaşan ratlar daha önce tarafımızca özel olarak projelendirilip imal edilen platforma alındı. Platform üzerinde 40 cm yükseklikte sabit 200 gram ağırlığın 0.784 joule enerji oluşturacak şekilde bir düzenek bulunmaktaydı. Platform üzerindeki bu ağırlık ratların sağ üst kadrana gelecek şekilde düşürülerek künt travma uygulandı (44).

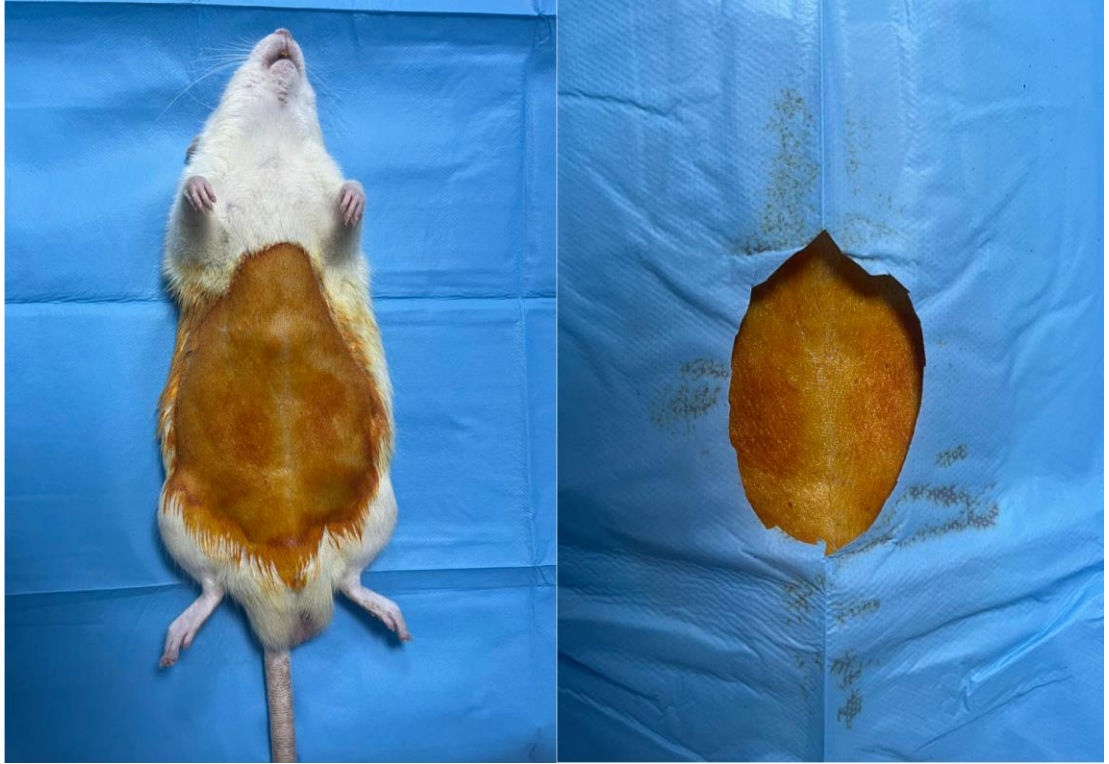


Şekil 3.1: Travma düzeneği

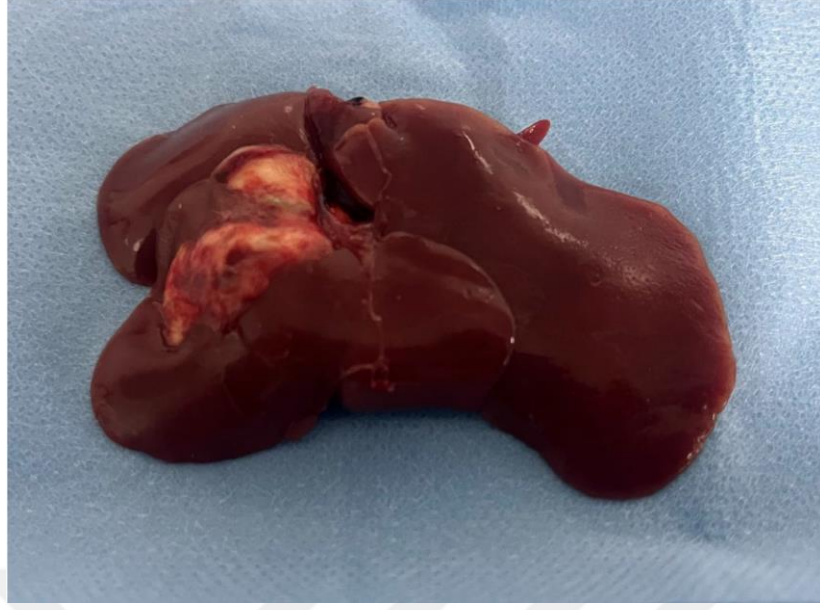
Ratlar işlem sonrası daha önceden belirlenen kafeslerine alındılar. Gruplara 6. Saatte beslenme başlandı. 7 gün boyunca sabit ve tanımlanan koşullarda takipleri yapıldı. Grup I ve Grup II'ye 7 gün boyunca standart takip ve besleme yapılırken Grup III'e standart takip ve beslemeye ek olarak günlük 100 mg/kg dozunda olacak şekilde Alfa Lipoik Asit tedavisi oragstrik gavaj yoluyla uygulandı. 7 günlük takibin sonunda uygun ameliyathane ortamında deneklere yukarıda tarif edildiği gibi anestezi uygulanarak operasyona alındılar. Uygun traşlama yapıldıktan sonra denekler supin pozisyonda ameliyat masasına alınarak masaya tespit edildiler. Uygun boyanma ve steril örtünmeyi takiben yaklaşık 3 cm'lik median insizyonla çalışıldı. Laparotomiyi

takiben deneklerin vena cava inferiorlarından daha önceden hazırlanan biyokimya tüplerine yaklaşık 2 cc kan örnekleri alındı. Alınan kan örnekleri uygun şartlarda santrifüj edilerek ve -20°C 'ye soğutularak muhafaza edildi.

Operasyonun devamında tüm ratlar sakrifiye edildi. Deneklerin karaciğerleri uygun diseksiyonlar yapılarak total olarak çıkarıldı. Çıkarılan bu karaciğerler %10'luk formol içerisinde alınarak uygun koşullarda muhafaza edildiler. Uygun koşullarda alınan ve muhafaza edilen kan örnekleri Özel Biyokimya Laboratuvarına teslim edilirken, uygun koşullarda ve formol içerisinde tespit edilen karaciğer dokuları Adana Şehir Eğitim ve Araştırma Hastanesi Patoloji Anabilim Dalına teslim edildiler.



Şekil 3.2: Yedi gün sonunda laparotomi için hazırlanmış denek



Şekil 3.3: Yedi günün sonunda travmatik sıçan karaciğeri

3.4. SONUÇLARIN İNCELENMESİ

Alındıktan sonra uygun şartlarda transferi yapılan kan örneklerinde, özel bir biyokimya laboratuvarında yine dış laboratuvardan temin edilen kitler ile ALT, AST, Katalaz (CAT), Süperoksit Dismutaz (SOD), Malonil Dialdehit (MDA), Total Oksidan Kapasitesi (TOS), Total Antioksidan Kapasitesi (TAS) ve Oksidatif Stress İndeksi (OSI) çalışıldı.

Histopatolojik inceleme için alınan karaciğer örnekleri, %10'luk formol içerisinde tespitlenerek uygun transfer koşullarıyla, grupları bilmeyen bir patoloji uzmanı tarafından çalışılması için Adana Şehir Eğitim ve Araştırma Hastanesi Patoloji Laboratuvarına götürüldü. Her bir karaciğer tek tek kodlanarak alınan örnekler öncelikli olarak makroskopik olarak incelendi. Makroskopik incelemeyi takiben parafin bloklara örneklendi. Hazırlanan parafin bloklar uygun kalınlıkta kesitler alınarak Hematoksilen-Eozin (HE) ile boyandı. Tablo 3.1'de belirtilen inflamasyon skorlama sistemine göre inflamasyon dereceleri belirlendi. İnflamasyon dereceleri 0 (sıfır) ile 3 (üç) arasında skorlandı.

Çizelge 3.1: İnflamasyon düzeyinin değerlendirilmesi (45)

SKOR 0	İnflamasyon yok veya minimal
SKOR 1	Sitoplazmik vakuolizasyon, fokal nükleer piknozis oluşan hafif yaralanma
SKOR 2	Geniş nükleer piknozis, sitoplazmik hipereozinofili ve hücrelerarası sınır kaybının olduğu orta şiddette yaralanma
SKOR 3	Hepatik kordonların dağılması ve kanama ile şiddetli nekroz ve nötrofil infiltrasyonu

3.5. İSTATİSTİKSEL YÖNTEM

Veriler IBM SPSS V23 ile analiz edildi. Normal dağılıma uygunluk Shapiro Wilk testi ile değerlendirildi. Normal dağılım göstermeyen kan parametrelerinin gruplara göre karşılaştırılmasında Kruskal Wallis testi kullanıldı ve çoklu karşılaştırmalar Bonferroni düzeltilmeli Mann Whitney U testi ile incelendi. Normal dağılıma uyan verilerin gruplara göre karşılaştırılmasında tek yönlü varyans analizi kullanıldı ve çoklu karşılaştırmalar için Games-Howell testinden yararlanıldı. İnflamasyon skorlarının incelenmesi için Pearson kare testi kullanıldı. Analiz sonuçları kan parametreleri için ortalama, standart sapma, ortanca, minimum ve maksimum olarak sunuldu. İstatistiksel anlamlılık düzeyi $p < 0,05$ alındı.

4. BULGULAR

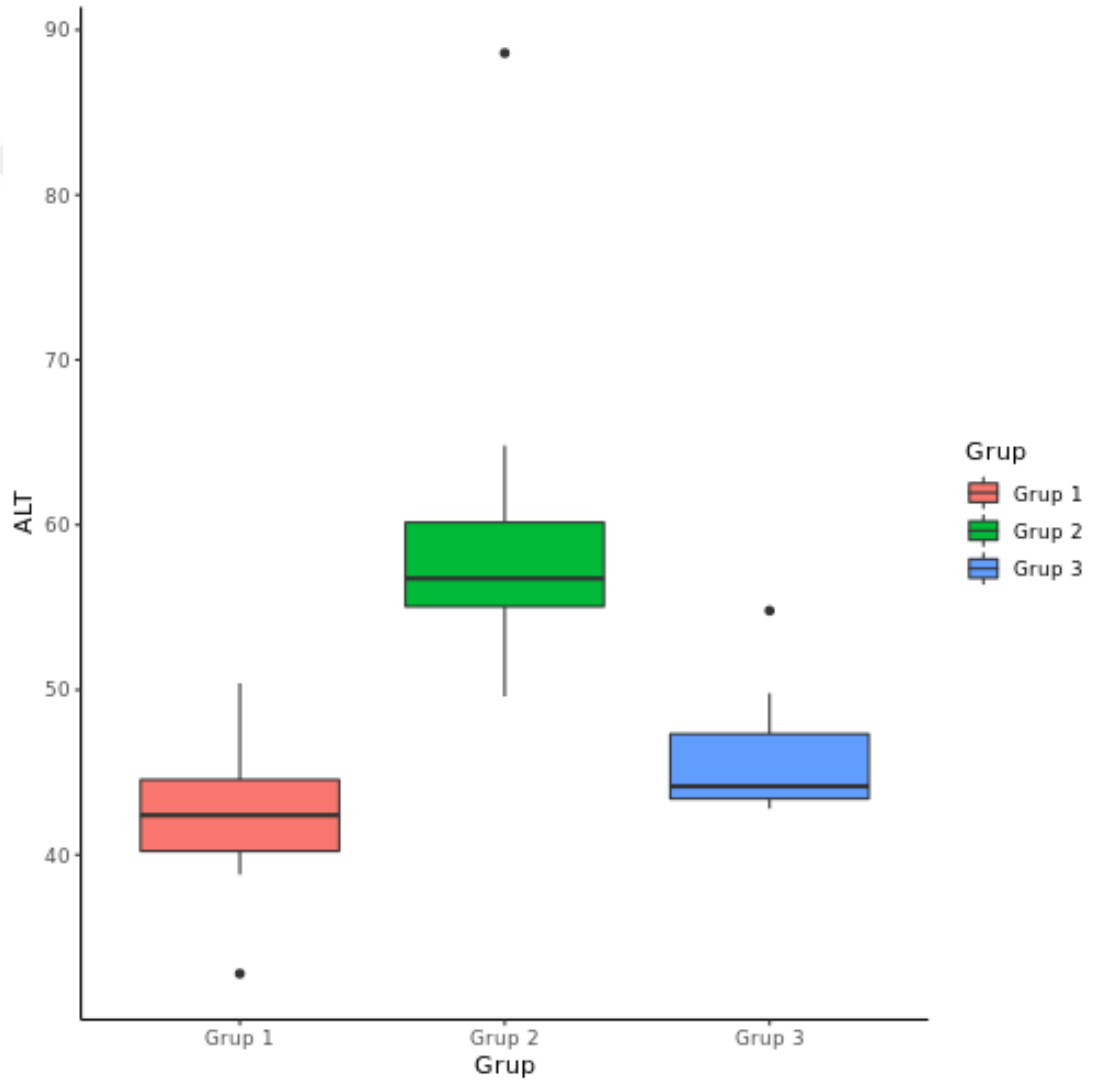
Çalışmamızda 24 adet Wistar Albino cinsi rat kullanıldı. Kontrol grubunda (Grup I), Travma grubunda (Grup II) ve ALA grubunda (Grup III) sekizer adet rat kullanıldı. Travma nedenli ölüm veya karaciğer dışı organ yaralanması gözlenmedi. Öncelikle ALT, AST, TAS, TOS, OSI, CAT, SOD ve MDA ortalama değerleri ile İnflamasyon Skorunun gruplar arası dağılımı değerlendirildi.

Her üç grubun ortalama ALT ($p<0,001$), AST ($p=0,001$), CAT ($p=0,034$) ve SOD ($p=0,001$) (tablo 1) dağılımı ($p<0,001$) istatistiksel olarak anlamlı olarak bulundu. İstatistiksel olarak anlamlı bulunan bu değerlerin kontrol grubu kaynaklı olduğu düşünüldü. Bu nedenle ikili gruplar halinde istatistiki değerlendirmeye alındı.

Çizelge 4.1: Gruplar arası ortalama biyokimyasal ölçümler

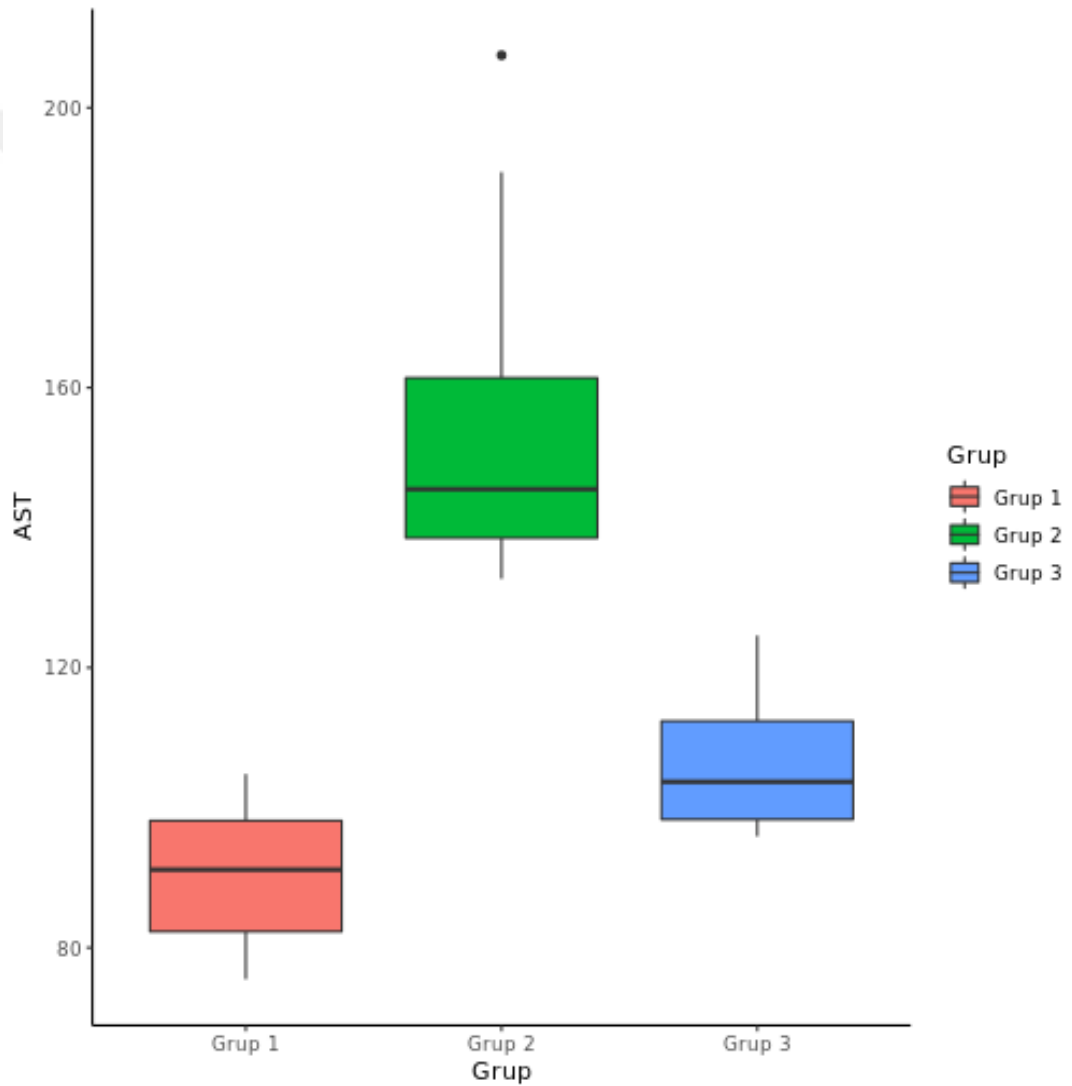
	Grup I (n=8)	Grup II (n=8)	Grup III (n=8)	
	Ortalama+SS	Ortalama+SS	Ortalama+SS	p
AST	90,75 ± 10,45	156,06 ± 27,64	106,66 ± 10,57	<0,001
ALT	42,31 ± 5,36	60,56 ± 12,11	46,1 ± 4,21	0,001
TAS	1,32 ± 0,17	1,25 ± 0,35	1,21 ± 0,18	0,21
TOS	3,63 ± 1,57	3,22 ± 2,19	3,35 ± 2,12	0,657
OSI	0,28 ± 0,12	0,28 ± 0,2	0,29 ± 0,2	0,84
CAT	29,36 ± 11,38	29,41 ± 19,84	17,08 ± 5,03	0,034
SOD	848,5 ± 67,08	731,81 ± 58,44	802,79 ± 31,82	0,001
MDA	48,93 ± 24,52	32,76 ± 20,99	37,46 ± 21,05	0,316

İstatistiki olarak serum ALT düzeyi değerlendirildiğinde; Grup I'de ALT ortalama değeri 42,31 iken Grup II'de 60,56 ve Grup III'de 46,1 olarak elde edilmiştir. Grup I ALT ortalama değeri Grup II'den ($p=0,001$), Grup II ortalama değeri Grup III'den ($p=0,023$) farklılık göstermektedir. Grup I ile Grup III arasında ise fark yoktur ($p=0,915$). Serum ortalama ALT düzeyi Grup III'te Grup I'e göre artmış olmasına rağmen Grup II'ye göre azalmış olarak tespit edilmiştir. Böylelikle serum ALT düzeyinin istatistiksel olarak anlamlı olduğu kaydedilmiştir.



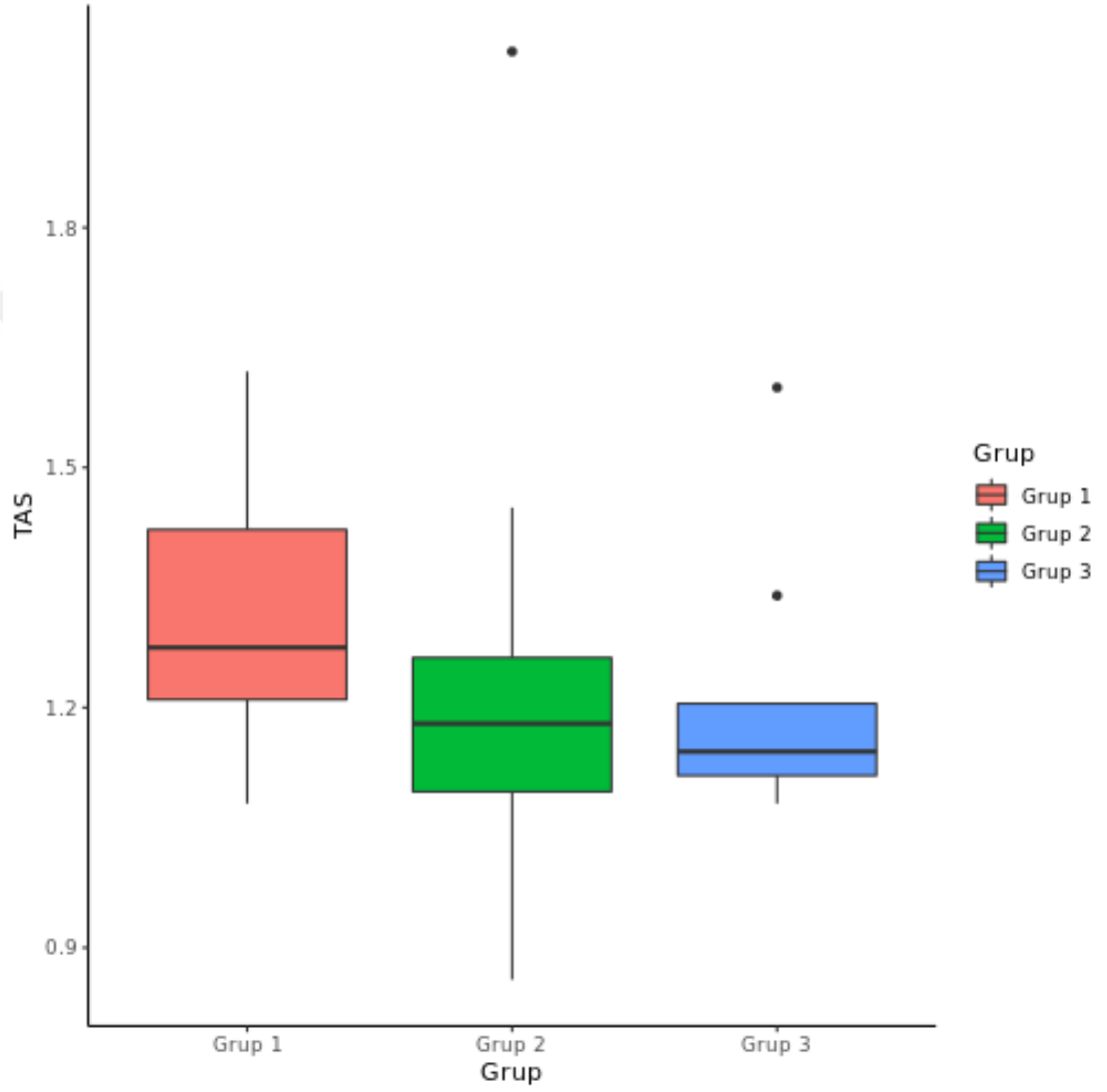
Şekil 4.1: Ortalama ALT değerleri

İstatistiki olarak serum AST düzeyi değerlendirildiğinde; Grup I'de AST ortalama değeri 90,75 iken Grup II'de 156,06, Grup III'de 106,66 olarak elde edilmiştir, Grup I ile Grup II ($p < 0,001$) ve Grup III ile Grup II ($p = 0,030$) arasında istatistiksel fark vardır. Grup I ve Grup III arasında istatistiksel olarak fark yoktur ($p = 0,312$). Serum ortalama AST düzeyi Grup III'te Grup I'e göre artmış olmasına rağmen Grup II'ye göre azalmış olarak tespit edilmiştir. Böylelikle serum AST düzeyinin istatistiksel olarak anlamlı olduğu değerlendirilmiştir.



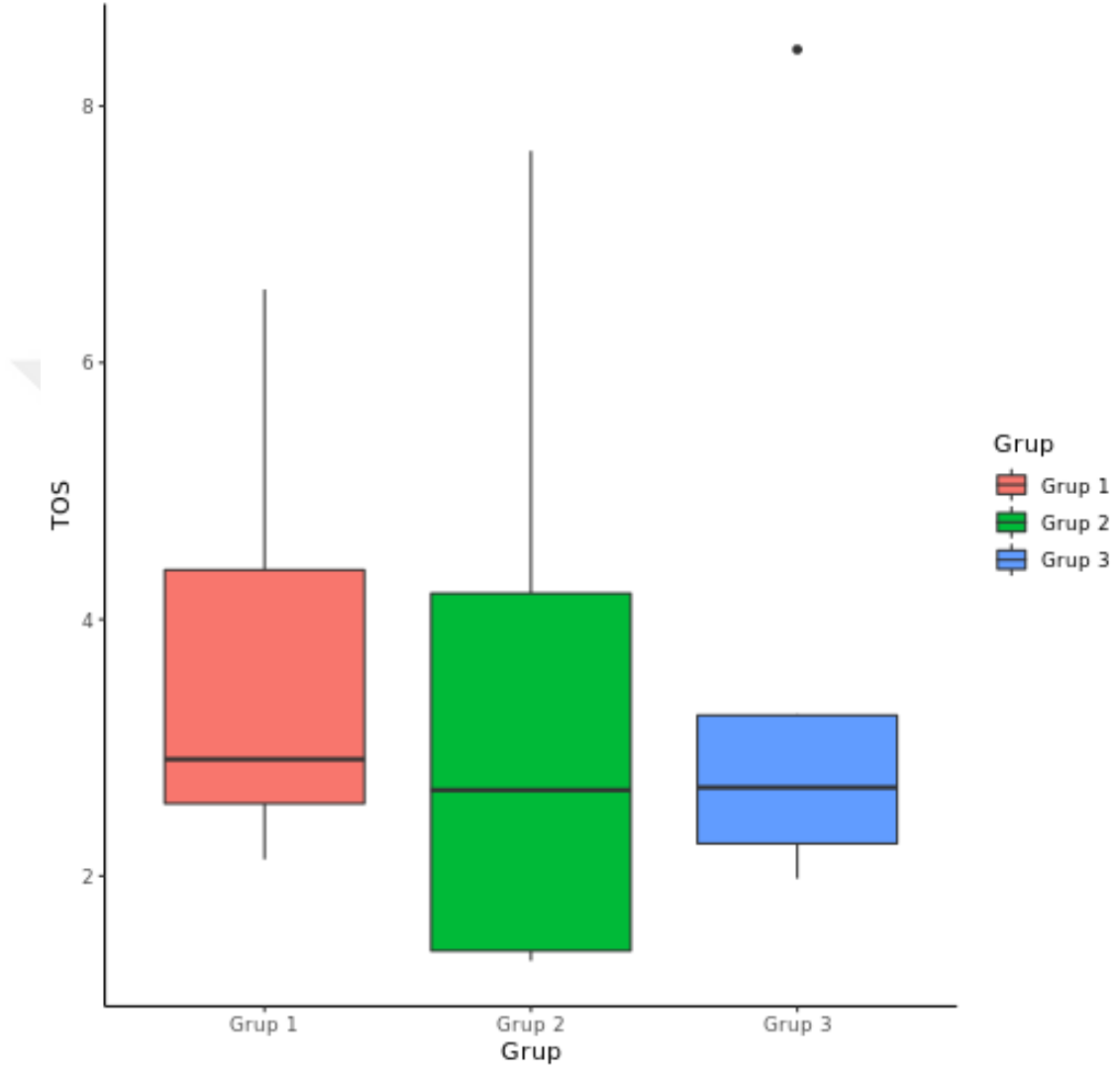
Şekil 4.2: Ortalama AST değerleri

İstatistiki olarak serum TAS düzeyi değerlendirildiğinde; Grup I'de TAS ortalama değeri 1,32 iken Grup II'de 1,25, Grup III'de 1,21 olarak elde edilmiştir. Elde edilen TAS ortalama değerleri gruplara göre istatistiksel olarak farklılık göstermemektedir ($p=0,210$).



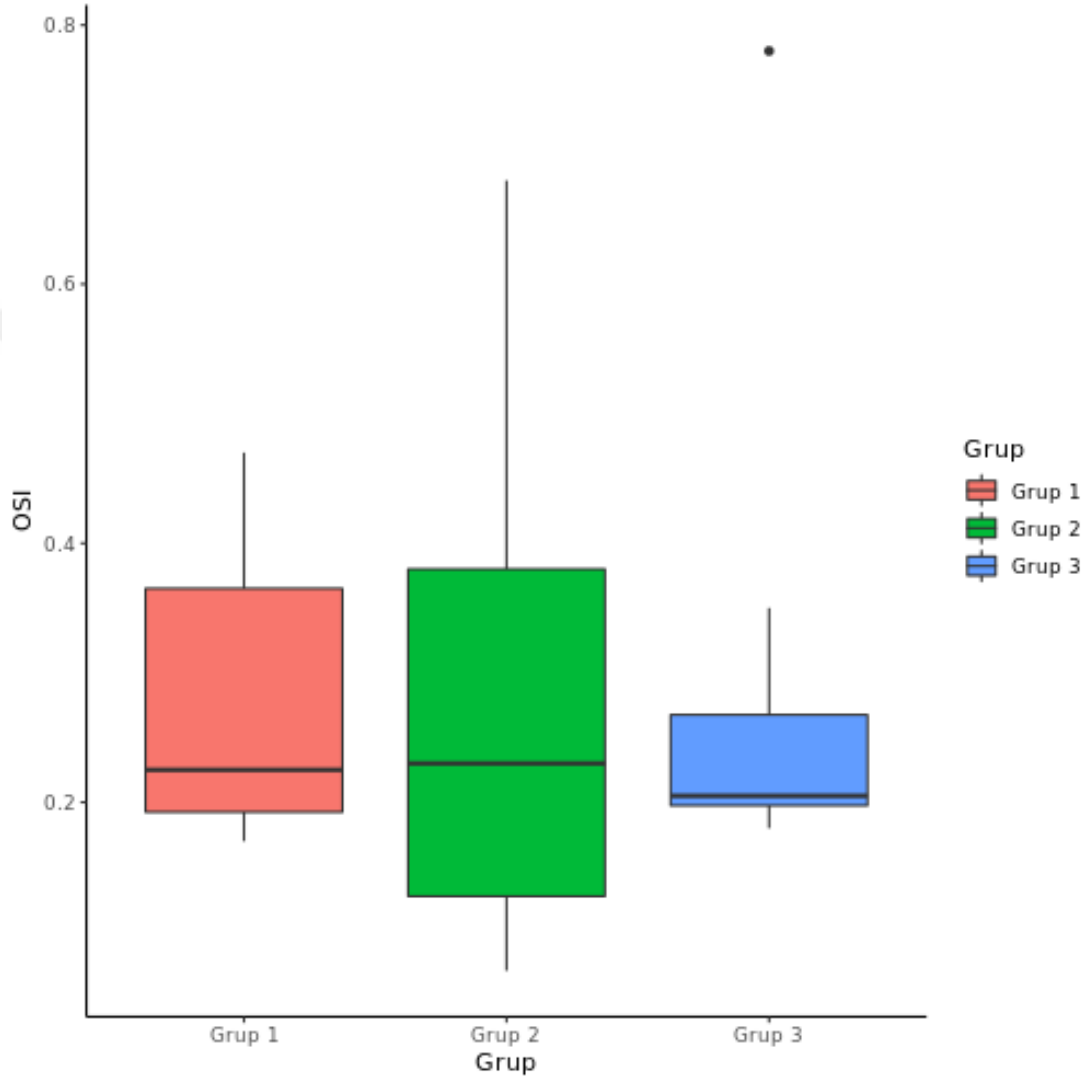
Şekil 4.3: Ortalama TAS değerleri

İstatistiki olarak serum TOS düzeyi değerlendirildiğinde; gruplara göre ortalama TOS değerleri farklılık göstermemektedir ($p=0,657$). Grup I'de TOS ortalama değer 3,63 iken Grup II'de 3,22, Grup III'de 3,35 olarak elde edilmiştir.



Şekil 4.4: Ortalama TOS değerleri

İstatistiki olarak serum OSI düzeyi değerlendirildiğinde; gruplara göre ortalama OSI değerleri istatistiki olarak farklılık göstermemektedir ($p=0,840$). Grup I'de OSI ortalama değer 0,28 iken Grup II'de 0,28, Grup III'de 0,29 olarak elde edilmiştir.

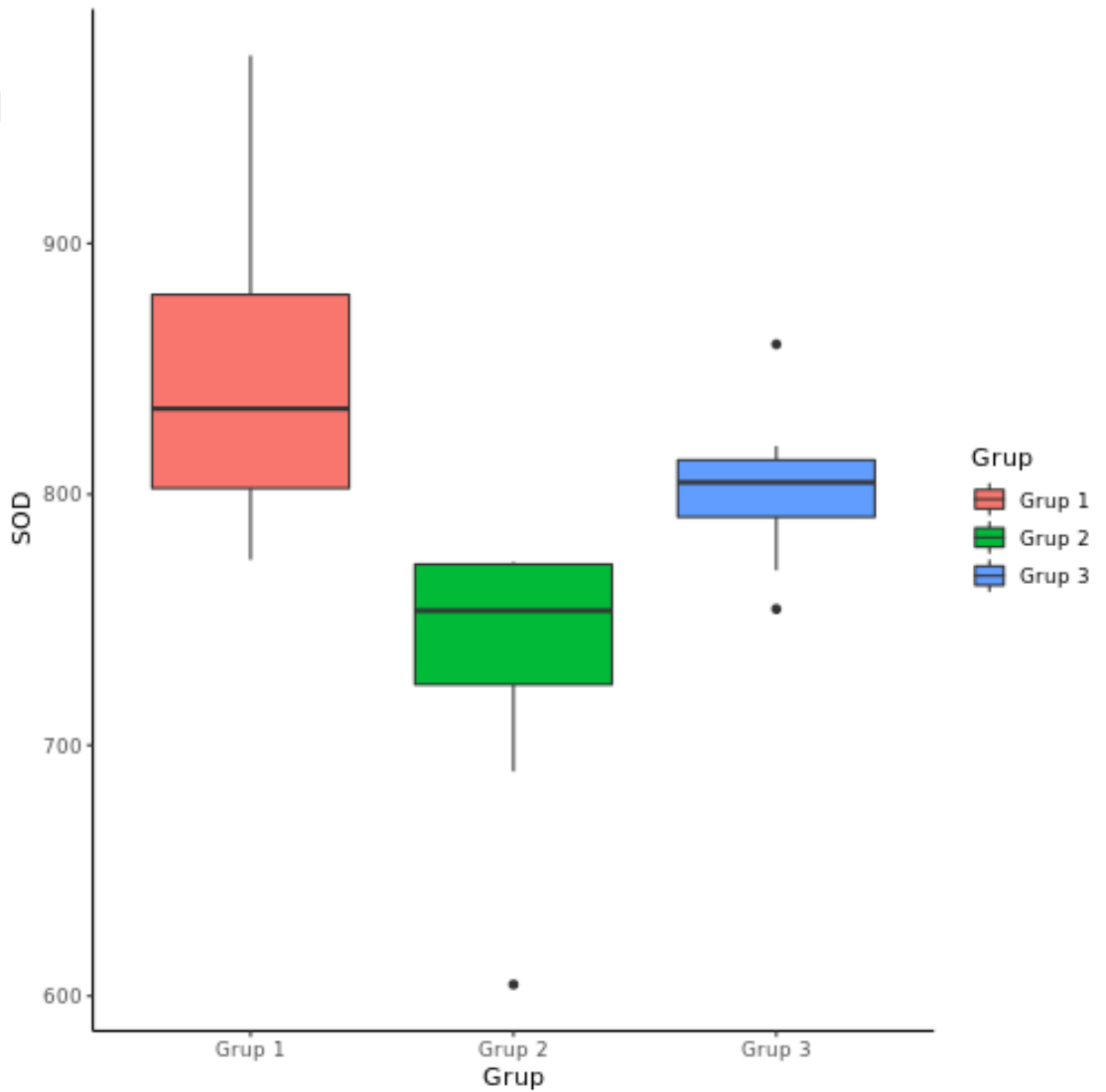


Şekil 4.5: Ortalama OSI değerleri

İstatistiki olarak serum CAT düzeyi değerlendirildiğinde; Grup I'de CAT ortalama değeri 29,36 iken Grup II'de 29,41 ve Grup III'de 17,08 olarak elde edilmiştir. Grup I ile Grup III arasında istatistiksel olarak fark vardır ($p=0,047$). Grup I ve Grup II arasında ($p=1,000$) ve Grup II ile Grup III arasında ($p=0,262$) istatistiksel olarak fark yoktur. Grup I ve III arasında istatistiksel olarak anlamlı olması bunun yanında Grup

II ile III arasında fark olmaması serum CAT seviyesinin istatistiksel olarak anlamlı olmadığını belirlemiştir.

İstatistiki olarak serum SOD düzeyi değerlendirildiğinde; Grup I'de ortalama değer 848,5 iken Grup II'de 731,81 ve Grup III'de 802,79 olarak elde edilmiştir. Grup I SOD ortalama değeri Grup II'den ($p=0,001$), Grup II ortalama değeri Grup III'den ($p=0,044$) farklılık göstermektedir. Grup I ve Grup III arasında ise fark yoktur ($p=0,730$). Elde edilen değerlere göre SOD değeri istatistiki olarak anlamlı kabul edilmiştir.



Şekil 4.6: Ortalama SOD değerleri

İstatistiki olarak serum MDA düzeyi değerlendirildiğinde; Grup I'de MDA ortalama değer 48,93 iken Grup II'de 32,76, Grup III'de 37,46 olarak elde edilmiştir ve elde edilen MDA ortalama değerleri gruplara göre farklılık göstermemektedir ($p=0,316$).

Çizelge 4.2: Gruplara göre inflamasyon skorlarının karşılaştırılması

	Grup 1	Grup 2	Grup 3	Test İstatistiği*	p
Skor 0	8 (100)	---	---	30,5	<0,001
Skor 1	---	1 (12,5)	5 (62,5)		
Skor 2	---	4 (50)	2 (25)		
Skor 3	---	3 (37,5)	1 (12,5)		

*Pearson kıkare testi

İnflamasyon skoru değerlendirildiğinde Grup I'de bulunan 8 denekte herhangi bir travma oluşturulmadığı için inflamasyon skoru 0 (sıfır) olarak bulundu. Grup II'de 1 adet skor 1, 4 adet skor 2, 3 adet skor 3 elde edilmiştir. Grup III'te ise 5 adet skor 1, 2 adet skor 2 ve 1 adet skor 3 tespit edilmiştir. Gruplara göre skorların dağılımları farklılık göstermektedir ($p<0,001$). Bu farklılık istatistiki olarak anlamlı görünse de mevcut farklılığın sebebi Grup I'de ki deneklerin tamamında inflamasyon skorunun 0 (sıfır) olmasıdır. Bu sebeple Grup II ve Grup III karşılaştırıldığında inflamasyon skoru açısından anlamlı bir fark olmadığı bulunmuştur ($p=0,115$).

5. TARTIŞMA

Travma, dış etkenlerden kaynaklanan, vücut mukavemet düzeyinden fazla bir mekanik, kimyasal, elektrik veya ısı enerjisi gibi kinetik enerjilerin vücuda etkimesiyle meydana gelen doku hasarıdır (1). Başta trafik kazaları olmak üzere, ateşli silah yaralanmaları, delici ve kesici alet yaralanmaları, yüksekten düşmeler ve iş kazaları en önemli travma nedenleri arasında sayılabilmektedirler (46). Yaşamın ilk yılından sonraki genç ve üretken çağdaki (1-44 yaş) ölümlerin en sık sebebinin travmalar oluşturmaktadır (47). Ayrıca tüm yaş grupları değerlendirildiğinde travmalar, kardiyovasküler hastalıklar ve kanserlerden sonra 3. en sık ölüm nedeni olarak karşımıza çıkmaktadır (48).

Tüm travmaların %19,4'ünü ve ağır travmaların %37,3'ünü abdominal travmalar oluşturmaktadır (2). Tüm travma sebepli ölümlerin %15-20'sini oluşturan abdominal travmalar baş/boyun ve toraks travmalarından sonra travmalara bağlı ölüm nedenlerinde üçüncü sırada bulunmaktadır (49, 50). Abdominal yaralanmaların nedenleri arasında ateşli silah yaralanmaları, delici kesici alet yaralanmaları, araç içi ve dışı olmak üzere trafik kazaları, yüksekten düşme ve iş kazaları bulunmaktadır (51).

Abdominal travmalar yaralanma mekanizmasına göre künt abdominal travma ve penetran abdominal travma olmak üzere iki gruba ayrılırlar (49). Karın travmalarının %80-85'ini künt travmalar oluşturmaktadırlar (52). Künt karın travması, travma şekline ve şiddetine göre tek organ hasarından çoklu organ hasarına kadar geniş bir yelpazede değişken yaralanmalara sebep olabilmektedir (53). Künt karın travmalarında en sık yaralanan organlar karaciğer ve dalaktır (54). Sağ üst kadranda yerleşimli ve kotların arasında belirgin korunaklı bir bölgede yer almasına rağmen sahip olduğu büyük hacim neticesinde künt batın travmalarında ve delici kesici alet yaralanmalarında en sık yaralanan organ karaciğerdir (55, 56). Son yüzyılda klinisyenler, travmatik karaciğer yaralanmalarının ameliyatsız ve ameliyatsız tedavileri açısından fikir ayrılıklarına düşmüşlerse de özellikle son otuz yılda USG ve BT'ye ulaşmanın kolaylaşması ve gelişen yoğun bakım servisleri ile karaciğer travmalarının ameliyatsız olarak takip edilmeleri ön plana çıkmıştır (57). Yapılan bir çalışmada, seçilmiş erişkin hastalarda ameliyatsız tedavilerin uygulanabilirliğini göstermişlerdir.

Hemodinamik olarak stabil olan hastaları seri bilgisayarlı tomograflerle izlemişlerdir ve hiçbir başarısızlığa rastlamamışlardır (25).

Karaciğer, karbonhidrat, yağ ve protein metabolizmaları başta olmak üzere immün sistem desteği, ilaç ve ksenobiyotiklerin parçalanması gibi sayısız fizyolojik olayın gerçekleştiği kritik bir merkezdir (47). Karaciğer rejenerasyonu, hepatositler, stellat hücreler, endotel hücreler ve enflamatuvar hücreler dahil olmak üzere birçok hücre tipinin yer aldığı karmaşık bir süreçtir. Sağlıklı karaciğer mitotik olarak inaktif olmakla birlikte toksik veya travmatik hasar sonrası karaciğer kütesini ve işlevini eski hale getirmek için hızla rejenerasyona uğrayabilir (58). Verilecek tedavinin bu rejenerasyona katkıda bulunması ve hepatik hücreleri koruyacak şekilde belirlenmesi ve üzerinde çalışmalar yapılması planlanmalıdır.

2013 yılında yapılan bir uzmanlık tezi çalışmasında Bulut ve arkadaşları, içerisinde arginin, glutamin ve beta-hidroksi-beta-metilbütirat etken maddelerini bulunduran abound beslenme solüsyonunun künt karaciğer travmalarında karaciğer iyileşmesi üzerine olumlu etkileri olduğunu bildirmişlerdir (59). Ayten ve arkadaşları 2015 yılında yapmış oldukları deneysel çalışmada ise künt karaciğer travması sonrası bakır ve çinko uygulamasının karaciğer enzim düzeylerinde azalmayı sağladığı, karaciğer dokusunda inflamasyonu azaltarak iyileşmeyi arttırdığı tespit edilmiştir. Bir vitamin kompleksi olan Cernevit Flakon® kullanılması karaciğer fonksiyon testi düzeylerinde azalma yapmazken, inflamasyon düzeyinde azalma meydana geldiği tespit edilmiştir (44).

Toydemir ve arkadaşlarının 2015 yılında yaptıkları bir deneysel çalışmada ise parsiyel hepatektomi yapılan ratlarda curcuminin antioksidan, antiapoptotik ve proliferatif özelliklerinden dolayı kalan karaciğer dokusunun rejeneratif etki kapasitesi üzerinde olumlu bir etkisinin olduğu kaydedilmiştir (29).

Yılmaz ve arkadaşlarının 2020 yılında yapmış oldukları bir deneysel çalışmada antioksidan ve antiinflamatuvar etkileri bilinen Resveratrol'un karaciğer doku iyileşmesi üzerine olumlu etkilerinin olduğu tespit edilmiştir (4).

Ertenlice ve arkadaşlarının 2022 yılında yapmış oldukları tıpta uzmanlık tez çalışmasında ise Silybum Marianum bitkisinden elde edilen bir antioksidan olan silibininin künt karaciğer travmalarında karaciğer iyileşmesi üzerine etkileri

araştırılmıştır. Araştırmanın sonucunda, deneysel olarak oluşturulan künt karaciğer travmasında silibininin, karaciğerde oluşan hasarın ilerlemesini engellediği ve karaciğerin iyileşmesi yönünde olumlu etkilediğini kaydetmişlerdir (60).

ALA içerisinde tiyol grubu barındıran, bazı besinlerde bulunan ve vücutta sentezlenebilen kısa zincirli yağ asididir (43). Antioksidan özelliği ön planda olan ALA enerji metabolizmasında bulunan mitokondriyal enzimlerin kofaktörüdür (5). Ayrıca vitamin C, Vitamin E ve glutatyon ile etkileşerek mitokondriyal membranlarda koruyucu etkileri mevcuttur. Diyabetik polinöropati, yara iyileşmesi, radyasyon hasarı ve iskemi reperfüzyon hasarı gibi oksidatif stres modellerinde ALA kullanımının faydalı olabileceğine dair çalışmalar mevcuttur (39).

Altun ve arkadaşlarının 2014 yılında yapmış oldukları deneysel çalışmada, tıkanma sarılığı oluşturulmuş rat modelinde ALA'nın tıkanma sarılığına bağlı oluşan karaciğer doku hasarı üzerinde olumlu etkileri olduğu kaydedilmiştir (6). Yaman ve arkadaşlarının 2018 yılında yapmış oldukları deneysel mezenter iskemi reperfüzyon hasarı modelinde ise ALA ve L-karnitinin sinerjistik etkisinin oksidatif stresi azaltmada etkili olduğu bildirilmiştir (7).

Tanaka ve arkadaşlarının 2015 yılında yaptıkları çalışmada, ALA'nın iNOS, TNF-alfa ve IL-6 gibi proinflamatuvar mediatörleri inhibe edip, IL-10'un indüksiyonunu arttırarak D-Galaktozamin ve Lipopolisakkarit nedenli akut karaciğer hasarında koruyucu etkilerinin olduğu kaydedilmiştir (61). Yine 2015 yılında Mahmoud ve arkadaşları ALA'nın asetaminofen kaynaklı karaciğer toksisitesine karşı koruyucu etkilerinin olduğunu bildirmişlerdir (8).

Ateyya ve arkadaşları 2016 yılında yaptıkları çalışmada, nikotinin fare akciğer ve karaciğerleri üzerindeki zararlı etkilerine karşı ALA'nın olumlu etkileri olduğu, bu olumlu etkinin ALA'nın antioksidan, antiinflamatuvar ve fibrozis üzerindeki iyileştirici etkilerinden kaynaklandığı belirtilmiştir (62). Gumral ve arkadaşları 2015 yılında sigara dumanı maruziyetinin karaciğer hasarı ile ilişkili karaciğer fonksiyon testleri artışı ve TNF-alfa ekspresyonunda artışa sebep olduğunu ve ALA'nın oluşan bu hepatik hasar üzerinde hafif bir iyileştirici etki olduğu kaydedilmiştir (63).

2019 yılında Topsakal ve arkadaşlarının yapmış oldukları çalışmada yüksek früktoz ile indüklenmiş olan hepatik hasarda, ALA'nın antioksidan özelliğinin yanında

anti apoptotik özelliğinin olduğu kaydedilmiştir. Aynı çalışmada ALA'in karaciğerde CAT aktivitesini artırıp MDA seviyesini düşürerek hepatik hasarı önlediği belirtilmiştir (64). El-Maadawy ve arkadaşları 2019 yılında yapmış oldukları çalışmada, tiyoasetamid ile oluşturulan karaciğer hasarında ALA tedavisi ile karaciğer stellat hücrelerinin aktivasyonunu ve proliferasyonunu azaltıp buna ek olarak karaciğer dokusunda kollajen birikimini azaltarak karaciğer fibrozunun önlenmesi konusunda olumlu etkilerinin olduğu belirtilmiştir (65).

Ardianto ve arkadaşları 2020 yılında Sodyum valproatın neden olduğu hepatik hasarın tedavisinde ALA'in koruyucu ve olumlu etkileri olduğu bildirilmiştir (66). Shi ve arkadaşlarının 2021 yılındaki çalışmalarında kadmiyum nedeni karaciğer hasarında ALA ve Klorogenik asitin, oksidatif toksik reaksiyonları geri çevirebildiğini ve koruyucu etki sağladığını bildirmişlerdir (67).

Çalışmamızda; birçok patolojide ve özellikle karaciğerde antioksidan, antiapoptotik ve antiinflamatuvar etkileri olan ALA'in densesel olarak ratlarda oluşturulan künt karaciğer travmalarında koruyucu ve tedavi amaçlı kullanımımızın sonuçlarını ortaya koymaktayız.

Travma veya intoksikasyon gibi sebeplerden dolayı gelişen karaciğer hasarının değerlendirilmesinde ve takibinde en sık kullanılan ve en çok kabul gören parametre ALT ve AST düzeyi tayinidir (68). Bilgisayarlı tomografiye erişimi sınırlı olan merkezlerde karın travması bulunan hastaların serum ALT ve AST düzeylerinin yüksek olması, travmatik karaciğer hasarından şüphelenme konusunda rehberlik sağlayabileceği bildirilmiştir (69).

Çeşitli nedenlerle dokularda meydana gelebilecek oksidatif stres seviyelerini belirleyebilmek için birtakım ölçümler yapılabilmektedir. Lipid peroksidasyonu son ürünü olarak oluşan MDA ölçümü ile lipid peroksidasyon seviyesi belirlenebilmektedir (3). Hücreyi serbest radikallerin etkisinden koruyan SOD'un katalizlediği reaksiyonun son ürünü olarak H₂O₂ ortaya çıkar. Ortaya çıkan bu H₂O₂ birikimi CAT enzimi tarafından önlenir (70). Neihörster ve arkadaşlarının 1992 yılında yapmış oldukları hayvan çalışmasında D-Galaktozamin'in neden olduğu hepatitlerde, SOD, CAT gibi antiperoksidatif enzim seviyelerinde azalma olduğu kaydedilmiştir (42). Yapılan bir diğer çalışmada ise bilyer siroz geliştirilen rat modelinde SOD

düzeyinde azalma olduğu, bunun yanında MDA düzeyinde yükselme olduğu belirtilmiştir (71).

TAS endojen veya eksojen kaynaklardan elde edilen antioksidanların vücuttaki miktarıdır. Literatürde total antioksidan cevap veya güç olarak da yer almaktadır. Antioksidanların ayrı ayrı ölçümleri çok zaman alıcı ve pahalı olması nedeniyle TAS ölçümü tercih sebebidir (21). TOS endojen veya eksojen kaynaklardan elde edilen oksidan maddelerin vücuttaki miktarıdır. Literatürde total oksidan aktivitesi veya total peroksit seviyesi olarak da yer almaktadır. Oksidan maddelerin ayrı ayrı ölçümleri çok zaman alıcı ve pahalı olması nedeniyle TAS ölçümü tercih sebebidir. TAS'nin TOS'ne oranı OSI olarak adlandırılan oransal bir değerdir (72).

Yapmış olduğumuz deneysel çalışmada, ALA'in travma sonrası karaciğer dokusundaki iyileşme düzeyine etkisi amacıyla ALT ve AST düzeyi incelendi. Grupların ortalama değerleri dikkate alındığında ALT düzeyi en yüksek Grup II'de olmak kaydıyla sırasıyla Grup III ve Grup I'de olduğu belirlenmiştir. AST düzeyinin ortalama değerlerinin karşılaştırılmasında, ALT düzeyine benzer bir şekilde en yüksek ortalama değer Grup II'de olduğu, Grup II'yi sırasıyla Grup III ve Grup I takip etmekteydi. Tüm grupların ortalama değerlerinin istatistiki olarak karşılaştırılmasıyla ve Grup III ve Grup II'nin kendi aralarında ortalama değerlerinin istatistiksel olarak incelenmesi sonucu anlamlı bir fark olduğu görülmüştür. Elde ettiğimiz sonuçlardan yola çıkarak oral yolla verilen ALA'in deneysel olarak oluşturduğumuz künt karaciğer travmalı ratlarda karaciğer doku hasarını sınırlandırması ve iyileşmesini hızlandırıcı etkilerinin olduğunu düşünmekteyiz.

İntoksikasyon veya iskemi/reperfüzyon hasarının incelendiği birçok çalışmada yüksek antioksidan özelliği belirtilen ALA'in travma modelindeki antioksidan etkinliğini incelemek amacıyla SOD ve CAT enzim seviyeleri ile lipid peroksidasyon son ürünü olan MDA seviyesini inceledik. Bunlara ek olarak ALA'in vücudun total oksidan ve antioksidan miktarına olan etkisini değerlendirme açısından TAS, TOS ve OSI değerlerini inceledik. Ortalama değerler bazında incelediğimizde SOD değeri en yüksek Grup I'de ve sırasıyla Grup III ve Grup II'de tespit edilmiştir. Elde ettiğimiz veriler ışığında özellikle Grup II ve Grup III arasındaki istatistiksel anlamlı farkın ALA'in antioksidan özelliğinden kaynaklandığını düşündürmüştür. Bunun yanında

CAT enziminin ortalama deęerinin istatistiksel deęeri incelendięinde Grup II>Grup I>Grup III olması ve Grup II ile Grup III arasında istatistiksel fark olmaması ALA'in travma sonrası CAT enzim aktivitesine katkı sağlamadıęını dūşündürmüştür. İncelenen MDA ortalama deęerlerinin sıralaması çoktan aza doęru Grup I>Grup III>Grup II şeklindedir. Yine MDA ortalama deęerlerinde istatistiksel olarak anlamlı fark olmaması oluřturduęumuz travma modelinde ALA'in MDA düzeyine olumlu etkilerinin olmadıęını dūşündürdü. TAS ve TOS ortalama deęerlerinin gruplar arası deęerlendirilmesinde ise anlamlı istatistiksel farklılık olmaması ve bu seviyelerin birbirine oranı olan OSI'nin ortalama deęerinin istatistiksel olarak benzer olması ALA'in travma modelinde TAS, TOS ve OSI üzerine olumlu etkisinin olmadıęını dūşündürmüştür.

Yine birçok alıřmada antiinflamatuvar özellięine vurgu yapılan ALA'in, künt travma modelinde karacięer dokusunda inflamasyon düzeyine etkisini incelemek amacıyla grupların inflamasyon skorlarının istatistiksel analizini deęerlendirdik. Grup I'de travma söz konusu olmaması nedeniyle 8 adet deneęin tamamında inflamasyon skorunu 0 (sıfır) olarak tespit ettik. Grup II'de 1 adet skor 1, 4 adet skor 2 ve 3 adet skor 3 tespit edilmiřtir. Grup III'te ise 5 adet skor 1, 2 adet skor 2 ve 1 adet skor 3 tespit edilmiřtir. Yapılan istatistiksel analizde her üç grubun karşılařtırılması sonucu anlamlı fark elde edilmiř olmasına raęmen, Grup I'deki tüm deneklerin inflamasyon skorlarının 0(sıfır) olması nedeniyle, Grup I dıřarıda bırakılarak Grup II ve III karşılařtırıldı. Yapılan istatistiksel incelemede Grup II ve Grup III arasında istatistiksel olarak anlamlı fark görölmedi ($p=0,115$). Ortalama ve ortanca deęerler göz önüne alındıęında ALA travma modelinde inflamasyon düzeyine sınırlı olumlu etkilerinin olduęunu fakat anlamlı düzeyde olmadıęını dūşündürdü.

6. SONUÇLAR VE ÖNERİLER

Çalışmamızla ratlarda deneysel olarak oluşturulan künt karaciğer travmasında alfa lipoik asitin karaciğer hücre hasarını sınırladığı, iyileşmeye katkı sağladığı ve transaminaz seviyelerinde düşmeye neden olduğu, ancak bunun yanında yeterli antioksidatif seviyede olmadığı ve karaciğerdeki inflamasyonun baskılanması hususunda olumlu fakat sınırlı iyileştirici etkilerinin olduğu sonucuna varıldı.

Alfa lipoik asitin özellikle travmatik karaciğer hasarı durumunda yeni bir tedavi modalitesi olarak uygulanabilmesi için daha kapsamlı deneysel ve klinik çalışmalara ihtiyaç duyulmaktadır.



7. KAYNAKLAR

1. Karakuş A, et al., The relationship of trauma severity and mortality with cardiac enzymes and cytokines at multiple trauma patients. *Turkish Journal of Trauma and Emergency Surgery*, 2012; 18:289-295.
2. Choi Y, et al., A study on trauma mechanisms and injury sites in patients with blunt abdominal trauma. *Emergency medicine international*, 2022; 2022.
3. Kilavuz H, et al., The effect of Farnesoid X receptor agonist tropifexon on liver damage in rats with experimental obstructive jaundice. *Acta Cirúrgica Brasileira*, 2021; 36.
4. Yılmaz N, Yılmaz A, and İlhan Y, Resveratrol ameliorates hepatic injury and modulates hepatic biomarkers of regeneration, apoptosis and survival in a rat model of blunt hepatic trauma. *Bratislavske Lekarske Listy*, 2020; 121:512-515.
5. Kramer K, Hoppe P-P, and Packer L, *Nutraceuticals in health and disease prevention*. Vol. 6. 2001: CRC Press.
6. Altun H, Deneysel tıkanma sarılığı modelinde alfa lipoik asitin karaciğer hasarını önlemedeki etkinliği.
7. Yaman S, Ratlarda deneysel mezenter iskemi/reperfüzyon hasarında alfa lipoik asit ve l-karnitinin bakteriyel translokasyon, oksidatif stres ve barsak mukozal dejenerasyon üzerine etkileri.
8. Mahmoud Y, Mahmoud A, and Nassar G, Alpha-lipoic acid treatment of acetaminophen-induced rat liver damage. *Biotechnic & Histochemistry*, 2015; 90:594-600.
9. Ratych R and Smith G, *Anatomy and physiology of the liver*. GD Zuidema.(Ed). Shackelford's *Surgery Of The Alimentary Tract*. 1996, Philadelphia: Saunders.
10. Çoker A, Solid organ yaralanmalarında konservatif tedavi. *Travma 1th ed. İstanbul. İstanbul Medikal Yayıncılık*, 2005; 886-94.
11. Moore E, Mattox KL, and Feliciano DV, *Trauma manual*. 2003, New York, McGraw-Hill.
12. Court F, et al., The mystery of liver regeneration. *British journal of surgery*, 2002; 89:1089-1095.
13. Guyton AC and Hall JE, *Textbook of medical physiology*. Vol. 548. 1986: Saunders Philadelphia.
14. WF G, Karaciğer ve safra sistemi. *Ganong Tıbbi Fizyoloji, İstanbul: Nobel Tıp Kitabevleri*, 2002.
15. Coccolini F, et al., Liver trauma: WSES 2020 guidelines. *World Journal of Emergency Surgery*, 2020; 15:1-15.
16. Taviloğlu K, Ertekin C, and Güloğlu R, Travma ve resüsitasyon kursu. *Logos Yayıncılık, İstanbul*, 2006.
17. Lowny S and Calvano S, *The systemic response to injury. Principles of Surgery*. 7. Baskı. 1999, New York: McGraw Hill.
18. Kelli M, et al., *Schwartz' s principles of surgery*. 2016, NewYork: McGraw Hill Education.
19. Buich J, Françoise R, and Moore E, *Trauma Principles of Surgery*. 2. Baskı. 1999, New York: McGraw Hill.

20. Barba C, et al., Is positive diagnostic peritoneal lavage an absolute indication for laparotomy in all patients with blunt trauma? The Montreal General Hospital experience. *Canadian Journal of surgery. Journal Canadien de Chirurgie*, 1991; 34:442-445.
21. Achatz G, et al., Diagnostic options for blunt abdominal trauma. *Eur J Trauma Emerg Surg*, 2022; 48:3575-3589.
22. Stengel D, et al., Emergency ultrasound-based algorithms for diagnosing blunt abdominal trauma. *Cochrane Database Syst Rev*, 2015; 2015:Cd004446.
23. Beltzer C, et al., [Value of laparoscopy in blunt and penetrating abdominal trauma-a systematic review]. *Chirurg*, 2020; 91:567-575.
24. Fodor M, et al., Non-operative management of blunt hepatic and splenic injury: a time-trend and outcome analysis over a period of 17 years. *World Journal of Emergency Surgery*, 2019; 14:1-12.
25. KNUDSON MM, et al., Nonoperative management of blunt liver injuries in adults: the need for continued surveillance. *Journal of Trauma and Acute Care Surgery*, 1990; 30:1494-1500.
26. CROCE MA, et al., AAST organ injury scale: correlation of CT-graded liver injuries and operative findings. *Journal of Trauma and Acute Care Surgery*, 1991; 31:806-812.
27. Morell-Hofert D, et al., Validation of the revised 2018 AAST-OIS classification and the CT severity index for prediction of operative management and survival in patients with blunt spleen and liver injuries. *European Radiology*, 2020; 30:6570-6581.
28. Meyer AA, et al., Selective nonoperative management of blunt liver injury using computed tomography. *Archives of Surgery*, 1985; 120:550-554.
29. Toydemir T, et al., Antioxidative, antiapoptotic, and proliferative effect of curcumin on liver regeneration after partial hepatectomy in rats. *Toxicology and Industrial Health*, 2015; 31:162-172.
30. Gates JD, Delayed hemorrhage with free rupture complicating the nonsurgical management of blunt hepatic trauma: a case report and review of the literature. *Journal of Trauma and Acute Care Surgery*, 1994; 36:572-575.
31. Zago TM, et al., Blunt hepatic trauma: comparison between surgical and nonoperative treatment. *Rev Col Bras Cir*, 2012; 39:307-13.
32. Girgin S, Gedik E, and Taçyıldız İH, Künt karaciğer travmasında uyguladığımız cerrahi yöntemlerin değerlendirilmesi. *Ulusal Travma ve Acil Cerrahi Dergisi*, 2006; 12:35-42.
33. Alabaz Ö, et al., Experimental karaciğer travmalarında fibrin doku yapıştırıcı kullanımı ve histopatolojik sonuçları. *Ulusal Cerrahi Dergisi*, 1992; 8:162-167.
34. Feliciano DV, Abdominal Trauma Revisited. *Am Surg*, 2017; 83:1193-1202.
35. Akkuş İ, Serbest radikaller ve fizyopatolojik etkileri. *Mimoza Yayınları, Konya*, 1995; 1:57-63.
36. Cheeseman KH and Slater TF, An introduction to free radical biochemistry. *British medical bulletin*, 1993; 49:481-493.
37. ŞENTÜRK M and KARABIYIK TN, *Hepatektomi ve Karaciğer Rejenerasyonu*. 2019: Rating Academy Ar-Ge Yazılım Yayıncılık Eğitim Danışmanlık ve Organizasyon
38. Xu H-S, Rosenlof LK, and Jones RS, Bile secretion and liver regeneration in partially hepatectomized rats. *Annals of surgery*, 1993; 218:176.

39. Packer L, Witt EH, and Tritschler HJ, Alpha-lipoic acid as a biological antioxidant. *Free radical biology and medicine*, 1995; 19:227-250.
40. Navari-Izzo F, Quartacci MF, and Sgherri C, Lipoic acid: a unique antioxidant in the detoxification of activated oxygen species. *Plant Physiology and Biochemistry*, 2002; 40:463-470.
41. Tetikçok R, et al., LIPOIC ACID. *Çağdaş Tıp Dergisi*, 2015; 5:206-209.
42. Moini H, Packer L, and Saris N-EL, Antioxidant and prooxidant activities of α -lipoic acid and dihydrolipoic acid. *Toxicology and applied pharmacology*, 2002; 182:84-90.
43. Biewenga GP, Haenen GR, and Bast A, The pharmacology of the antioxidant lipoic acid. *General Pharmacology: The Vascular System*, 1997; 29:315-331.
44. Ayten R, et al., Effects of Copper, Zinc, and Vitamin Complex (Cernevit®) on Hepatic Healing in Rats Experimentally Subjected to Blunt Hepatic Trauma. *Indian Journal of Surgery*, 2015; 77:1045-1049.
45. Cavalieri B, et al., Ischemic preconditioning attenuates the oxidant-dependent mechanisms of reperfusion cell damage and death in rat liver. *Liver transplantation*, 2002; 8:990-999.
46. Şahin M and Kafalı M, Travma Skorlama Sistemleri. *Travma El Kitabı. Adana: Nobel Kitapevi*, 2011.
47. Brunicaudi FC, et al., *SCHWARTZ'S PRINCIPLES OF SURGERY 2-volume set 11th edition*. 2019: McGraw Hill Professional.
48. Jones KW, Thoracic trauma. *Surgical Clinics of North America*, 1980; 60:957-981.
49. Tintinalli JE, Krome RL, and Ruiz E, Emergency medicine: a comprehensive study guide. *Advanced Emergency Nursing Journal*, 1992; 14:74.
50. Novelline RA, Rhea JT, and Bell T, Helical CT of abdominal trauma. *Radiologic Clinics of North America*, 1999; 37:591-612.
51. Faul M, et al., Centers for Disease Control and Prevention NCFIPaC. *Centers for Disease Control and Prevention (CDC): Atlanta, GA*, 2010.
52. Karamercan A, et al., Blunt abdominal trauma: evaluation of diagnostic options and surgical outcomes. *Ulusal travma ve acil cerrahi dergisi*, 2008; 14:205.
53. Hassan R and Aziz AA, Computed tomography (CT) imaging of injuries from blunt abdominal trauma: A pictorial essay. *The Malaysian journal of medical sciences: MJMS*, 2010; 17:29.
54. Mehta N, Babu S, and Venugopal K, An experience with blunt abdominal trauma: evaluation, management and outcome. *Clinics and practice*, 2014; 4:599.
55. Strong RW, The management of blunt liver injuries. *Australian and New Zealand journal of surgery*, 1999; 69:609-616.
56. Feliciano DV and Rozycki G, The management of penetrating abdominal trauma. *Advances in surgery*, 1995; 28:1-39.
57. Li M, et al., Non-operative management of isolated liver trauma. *Hepatobiliary & Pancreatic Diseases International*, 2014; 13:545-550.
58. Campana L, et al., Liver regeneration and inflammation: from fundamental science to clinical applications. *Nature reviews Molecular cell biology*, 2021; 22:608-624.

59. BULUT U, Deneysel künt karaciğer travması oluşturulan ratlarda abound beslenme solüsyonunun karaciğer doku iyileşmesi üzerine etkileri/The effect of effectof abound alimentation solution for tissue healing on rats which experimental blunt liver trauma applied. 2013.
60. ERTENLİCE A, *Sıçanlarda Oluşturulan Deneysel Künt Karaciğer Travması Modelinde Silibininin Karaciğer İyileşmesi Üzerine Etkileri*. 2022, Ankara Yıldırım Beyazıt Üniversitesi Tıp Fakültesi.
61. Tanaka Y, et al., Alpha-lipoic acid exerts a liver-protective effect in acute liver injury rats. *Journal of surgical research*, 2015; 193:675-683.
62. Ateyya H, et al., Influence of alpha-lipoic acid on nicotine-induced lung and liver damage in experimental rats. *Canadian Journal of Physiology and Pharmacology*, 2017; 95:492-500.
63. Gumral N, et al., Protective effect of alpha-lipoic acid against liver damage induced by cigarette smoke: an in vivo study. *Saudi Journal of Medicine & Medical Sciences*, 2021; 9:145.
64. Topsakal S, Ozmen O, and Ozgocmen M, Effects of alpha-lipoic acid on high fructose induced hepatic pathology. *Biotechnic & Histochemistry*, 2019; 94:271-276.
65. El-Maadawy W, et al., α -Lipoic acid modulates liver fibrosis: a cross talk between TGF- β 1, autophagy, and apoptosis. *Human & Experimental Toxicology*, 2020; 39:440-450.
66. Ardianto C, et al. *Alpha-lipoic acid ameliorates sodium valproate-induced liver injury in mice*, *Veterinary World*, 13 (5): 963-966. 2020. Abstract.
67. Shi J, et al., Protective effects of α -lipoic acid and chlorogenic acid on cadmium-induced liver injury in three-yellow chickens. *Animals*, 2021; 11:1606.
68. Tunçer C and Ünal S, Karaciğerin normal ve patolojik fizyolojisi. *Sodeman's Pathologic Physiology. Türkçe*; 1:954-991.
69. Shrestha A, et al., Role of liver enzymes in patients with blunt abdominal trauma to diagnose liver injury. *International Journal of Emergency Medicine*, 2021; 14:1-7.
70. McCord JM and Fridovich I, Superoxide dismutase: an enzymic function for erythrocyuprein (hemocuprein). *Journal of Biological chemistry*, 1969; 244:6049-6055.
71. Pastor A, et al., Antioxidant enzyme status in biliary obstructed rats: effects of N-acetylcysteine. *Journal of hepatology*, 1997; 27:363-370.
72. Erel O, A new automated colorimetric method for measuring total oxidant status. *Clinical biochemistry*, 2005; 38:1103-1111.