

T.C.  
İstanbul Üniversitesi  
İstanbul Tıp Fakültesi  
Kalp ve Damar Cerrahisi  
Anabilim Dalı

132202


**TİP B AORT DİSSEKSİYONUNUN CERRAHİ  
TEDAVİSİNDE FEMORO-FEMORAL PARSİYEL  
BYPASS TEKNİĞİNİN YERİ**

(Uzmanlık tezi)

132202

T.C. YÜKSEKÖĞRETİM KURULU  
MERKEZİ

**Dr. Ahmet KIRBAŞ**



**İSTANBUL-2003**

## İÇİNDEKİLER

<b>1.GİRİŞ.....</b>	<b>1</b>
<b>2.GENEL BİLGİLER.....</b>	<b>2</b>
<b>3.MATERYALVE METOD.....</b>	<b>35</b>
<b>4.BULGULAR.....</b>	<b>39</b>
<b>5. SONUÇ.....</b>	<b>52</b>
<b>6. ÖZET.....</b>	<b>53</b>
<b>7. KAYNAKLAR.....</b>	<b>54</b>

# GİRİŞ

Aort disseksiyonu, halen kardiovasküler cerrahinin mortalite ve morbiditesi en yüksek vaka grublarından birini oluşturur. Aort disseksiyonu, kanın aortun tunika media tabakaları arasına ilerlemesiyle karakterize bir patolojidir. Tip B aort disseksiyonu, tüm disseksiyonların % 35'ini oluşturur.

Son yıllarda cerrahi tekniklerin, yoğun bakım şartlarının, anestezi ve farmakoloji ajanlarının gelişimine paralel olarak hastalarda giderek yüz güldürücü sonuçlara varılmaktadır. Aort disseksiyonunun ilk tanımlandığı 1960'lı yıllarda, % 65-70 olan mortalite oranları günümüzde % 12-19' lara gerilemiştir.

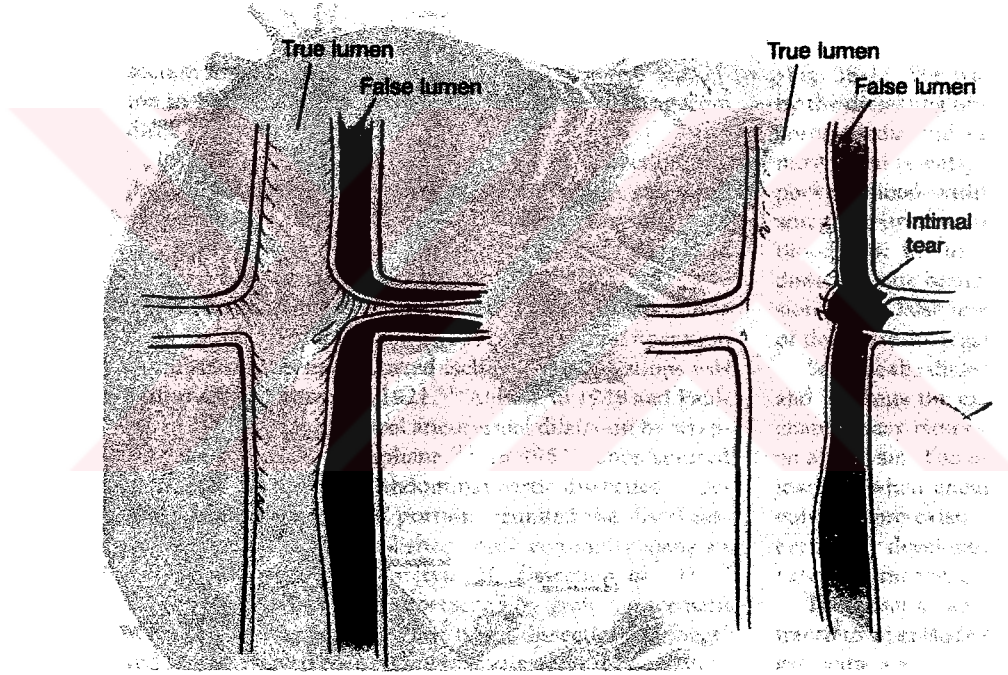
Tip B Aort disseksiyonunun tedavisinde medikal ve cerrahi tedavi yöntemleri uygulanabilmektedir. Halen bu konuda çeşitli klinikler arasında görüş ayrılıkları mevcuttur. Tip B aort disseksiyonunun cerrahi tedavisinde amaç komplikasyonların önlenmesidir (Rüptür, medulla spinalis ve distal organ malperfüzyonu). Cerrahi tedavi uygulanırken, vücudun distal organları ve medulla spinalisin korunması en önemli stratejik durum olarak karşımıza çıkmaktadır. Distal organların korunma yöntemi olarak, halen iki yöntem uygulanmaktadır. Bu yöntemler "Femoro-Femoral parsiyel bypass" ve "Atrio-Femoral by-pass" olarak isimlendirilir.

Çalışmamızda, kliniğimizde Tip B Aort disseksiyonu nedeni ile opere edilen vakalarda korunma yöntemi olarak kullandığımız Femoro-Femoral Parsiyel by-pass yönteminin uygulanma şekli, mortalite ve morbidite üzerine etkisi, komplikasyonları incelendi.

# GENEL BİLGİLER

## TANIMLAMA

Aort disseksiyonu, aortun tunika media tabakasının ayrılarak kanın aort duvarı boyunca proksimal ve distal bölgelere ilerlemesiyle karakterize bir patolojidir. Hastaların tamamına yakınında (% 96) aortik intimada yırtık mevcuttur. Buradan intima altına giren kan mediayı da yırtarak yalancı bir lümen yaratır. Kan bu yalancı lümen içerisinde ilerler. Yalancı lümene ekstralüminal bölüm de denilebilir (Resim 1). Aortta meydana gelen yırtığın derecesi ve içinde bulunan kan miktarı değişkendir.[1]



Resim 1.

Aorttaki yırtılma genel olarak kan akımı boyunca distale doğru ilerler ancak bazı vakalarda yırtık proksimale doğru ilerleyerek retrograd disseksiyon oluşturabilir [1].

## TARİHÇESİ

Galen ve Antilus, ikinci yüzyılda aort disseksiyonuna benzer olgulara dikkat çekmiştir. Disseksiyondan ilk olarak 1557 yılında Vesalius ve 1732 yılında Nicholas bilimsel olarak bahsetmiştir. Nicholas, ayrıca disseksiyonun küçük kan damarları üzerine etkisi üzerinde de durmuştur. 1761'de Morgagni, aortası perikard içerisine rüptüre olmuş hastayı tanımlamıştır [1].

İlk olarak 1818 yılında Laennec dissekan aort anevrizması tanımını kullanmıştır. 1935 yılında Gurin ve arkadaşları, disseksiyonda cerrahi tedavi yöntemi olan fenestrasyon tekniğini tarif ettiler ve uyguladılar. Ancak bu olgu böbrek yetersizliğinden kaybedildi. 1955 yılında DeBakey ve Cooley aort disseksiyonunda ilk başarılı cerrahi tedavi vakasını yayımladı. Daha sonra 1963 yılında Morris ve arkadaşları, assenden aortu içine alan disseksiyonlu bir olguda uyguladıkları cerrahi tedaviyi bildirdiler [1].

1965 yılında DeBakey aort disseksiyonlarının sınıflandırmasını yaptı. Aynı yıllarda What, medikal tedavi yöntemlerini sıraladı [1].

## SIKLIK

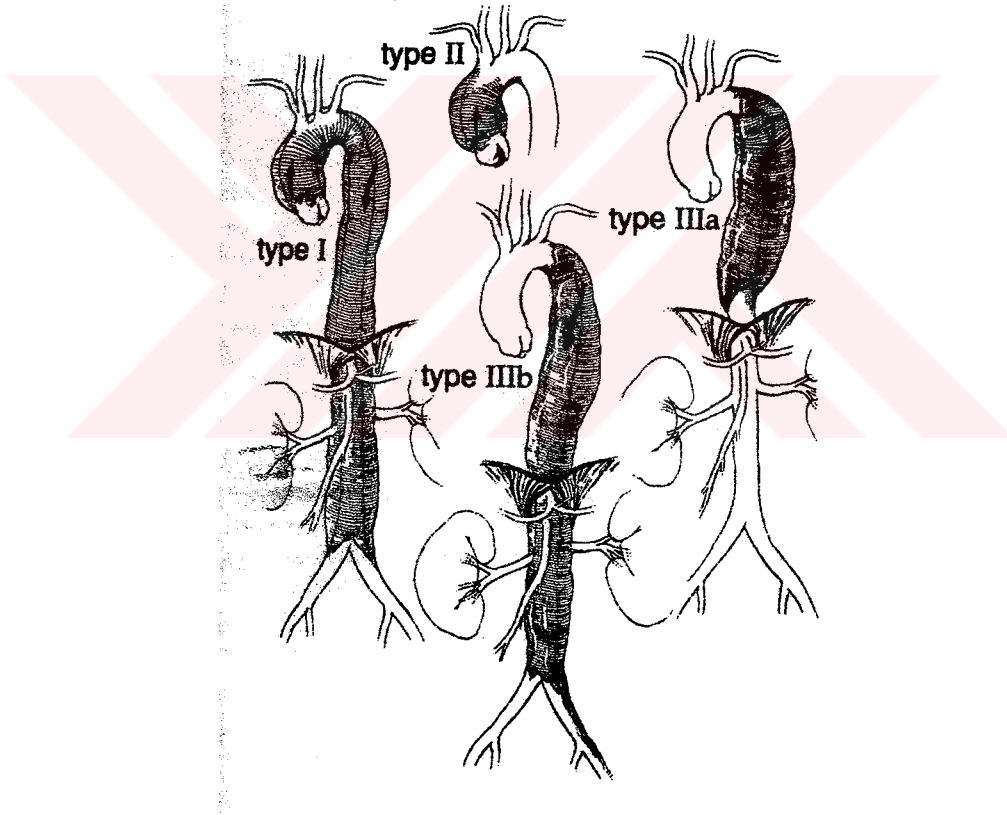
Disseksiyon, aortu ilgilendiren en ölümcül hastalıktır. Vakaların çoğu klinik olarak tanımlanamadığından gerçek insidans tam olarak bilinmemektedir [2].

Chicago Cook Hospital tarafından yapılan çalışmaya göre aort disseksiyonu vakalarının sıklığı % 0,2 dir. Massachusetts General Hospital tarafından yapılan çalışmada ise sıklığı % 0,8 kadar yükselmektedir. Cins, ırka, altta yatan hastalık ve disseksiyonun tipine göre sıklığı farklılık gösterir. DeBakey yaptığı çalışmada disseksiyonun tipine göre Tip 1'de 53, Tip 2'de

42, Tip 3'de ise 65 yaşın pik yaşlar olduğunu belirtmiştir. Tip 1 ve 2'de hipertansiyon insidansı % 80 iken, Tip 3 disseksiyonda bu oran % 50 dir [2].

### SINIFLANDIRMA

Aort disseksiyonu için kabul edilen iki tip sınıflandırma bulunmaktadır. DeBakey sınıflandırmasında (resim 2) Tip 1, proksimal assenden aorttan başlayıp tüm aort boyunca ilerleyerek iliak bifürkasyona kadar tutulum gösterirken, Tip 2 sadece assenden aortta sınırlıdır. Tip 3 disseksiyon, sol subklavian arterin distalinden başlayarak distale doğru ilerler. Tip 3 disseksiyon iki alt gruba ayrılır; tip 3a, proksimal desenden aortu tutar, tip 3b ise diafragmatik hiatusun altından abdominal aortaya doğru ilerler [3].



**Resim 2:**

Klasik olarak disseksiyon akut ve kronik olmak üzere ikiye ayrılır. Klinik olarak semptomların başlamasından itibaren geçen 2 haftalık süredeki vakalar akut, 2 hafta ile 2 ay arasındaki vakalar subakut, 2 aydan sonraki vakalar ise kronik olarak adlandırılır. Vakaların % 75' lik kısmı

akut dönemde kaybedilirler. Akut dönem aortun rüptüre olmaya en müsait olduğu fazdır. Bu fazda inflamasyon azami derecededir [3].

Cerrahi tedavinin planlanmasında, assenden aort ve arkusu içine alan vakalar proksimal, subklavian arterin distalinden başlayan vakalar ise distal disseksiyon olarak tanımlanır [3].

## **PREDİSPOZAN FAKTÖRLER**

### ***Aterosklerozis***

Distal aortik disseksiyonu bulunan hastalarda sıklıkla media tabakasında ateroskleroz bulunmaktadır. Özellikle yaşlı hastalarda disseksiyon oluşumunun önemli bir sebebidir. Dessenden aortada ülsere aterosklerotik plak bulunması disseksiyonu presipite eder. Ancak aterosklerozun abdominal ve dessenden aortada daha sık olmasına rağmen, disseksiyonun assenden aortada sık görülmesi diğer risk faktörlerinin önemini ortaya koymaktadır (4).

### ***Hipertansiyon***

Vakaların % 95 inde hipertansiyon mevcuttur. Prokop ve arkadaşlarının yaptığı çalışmada vakaların % 90 ında hipertansiyon olduğu bildirmiştir. Pulsatil akım, non pulsatil akıma oranla disseksiyon gelişiminde daha etkilidir. Ayrıca aort içindeki turbulan akımın disseksiyon gelişimini presipite ettiği düşünülmektedir [4].

### ***Marfan sendromu ve konnektif doku hastalığı***

Akut disseksiyonlu vakalarda Marfan sendromu insidansı % 4-12 arasında değişmektedir. Marfan sendromlu vakaların % 33'ünde ise aort disseksiyonu mevcuttur. Marfan sendromu, otozomal dominant geçiş gösteren cilt, iskelet sistemi, göz ve kardiovasküler sistemi tutan klinik bir tablodur. Hastalığın geniş fibrillin geninin (FBNI) hatalı mutasyonu sonucunda oluştuğu düşünülmektedir. En sık görülen klinik durum aort yetmezliği ile birlikte assenden aort anevrizmasıdır. Marfan sendromundaki mortalitenin en

sık sebebi, aortik hastalıklardır. Ailede disseksiyon öyküsünün bulunması Marfan sendromunda yüksek riski ifade eder [4].

### ***Aort kapak defektleri ve Aort Koarktasyonu***

Özellikle genç hastalarda bikuspit aort, konjenital aort stenozu ve aort koarktasyonu bulunması disseksiyonu ihtimalini artırır. Aort disseksiyonu bulunan vakalarda aort kapak anomalisi görülme oranı ise 5 kat daha fazladır. Roberts ve arkadaşları, 186 hastalık seride yaptıkları çalışmada vakaların % 91 inde aort kapağın trikuspit, % 8 inde bikuspit, % 1 inde ünikuspit olduğunu göstermişlerdir. Bikuspit kapak anomalisi ile ilgili disseksiyon sıklıkla assenden aortta görülür [4].

Aort koarktasyonunda koarktasyonun proksimalindeki hipertansiyon ve medial dejeneratif hastalık nedeni ile disseksiyonun normalden sekiz kat daha sıklıkla görüldüğü patolojik durumdur. Bu şekilde oluşan disseksiyon koarktasyonun distaline uzanım göstermez [4].

### ***Fusiform Aoritik Anevrizma***

Marfan sendromu bulunan hastalarda fusiform anevrizmanın bulunması disseksiyon oluşumunu presipite edebilir [5].

### ***Gebelik***

Bayanlarda 40 yaş altında meydana gelen disseksiyonların % 50'si gebelik döneminde ortaya çıkar. Disseksiyon en sık olarak üçüncü trimesterde görülür. Kanda artmış "relaxin" düzeyi, hormonal ve hemodinamik değişikliklere bağlı olarak disseksiyon oluşumu sıklaşır. Özellikle konnektif doku hastalığı bulunan gebelerde disseksiyon sıkça görülür [5].

### ***İnflamatuvar hastalıklar,İnfeksiyonlar ve Hormonal Anomaliler***

Hipertansiyonun sıklıkla eşlik ettiği Dev hücreli artirit, SLE, Juvenil nefropatik sistinozis, Polikistik böbrek ve feokromasitoma gibi hastalıklarda disseksiyon görülme oranı 3-5 kat fazladır. Kokain kullanımı da önemli risk faktörüdür. Genel olarak enfeksiyonlar disseksiyon oluşumunu artırmasına

rağmen (örneğin bakteriel veya mikotik endokardit) paradoksal olarak Sifilitik aortitisin disseksiyon oluşumunu adventisyel fibrozis meydana getirerek önlediği düşünülmektedir [5].

## HİSTOLOJİ

Aort duvarı intima, tunika media ve adventisya olarak üç tabakadan meydana gelir. Tunika media tabakası aortun en kuvvetli tabakası olup ortalama 1,2 mm kalınlığındadır. Aortik disseksiyondan en sık etkilenen bu tabakadır. Media tabakasının % 20-30'luk kısmını elastin ve kollajen fibriller, % 5'lik kısmını düz kas hücreleri oluşturur. Elastik tabakalar konsantrik yerleşmiş pencereci lameller ve aralarındaki fibrillerden oluşur. Interconnecting fibriller tabakaları bir arada tutar. Ayrıca, yeni gösterilmiş olan mikrofibriller media tabakasının önemli yapılarındandır. Mikrofibrillerin diziliminin bozulması Marfan sendromunda görülen duvar yetersizliğinden sorumludur. 1990 yılında Kainleiner ve 1992 yılında Dietz 15. kromozomun uzun kolundaki defektin Marfan sendromundan sorumlu olduğunu göstermişlerdir [7].

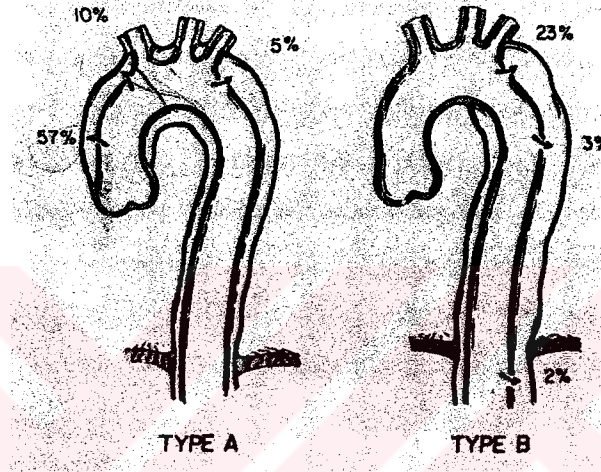
Erdheim's ilk tanımlamış olduğu Kistik Medial Nekroz aortik disseksiyonun histolojik tanımıdır. Aorttaki dejeneratif değişiklikler elastik fibrillerin parçalanmasına, düz kas hücrelerinin kaybına ve kollajen ile ara maddenin artması sonucunda media tabakasının yapısal zayıflamasına neden olarak disseksiyon için uygun zemini oluşturur. Buradan da anlaşılacağı gibi kist veya nekrozdan çok disseksiyon medial dejenerasyon anlamına gelmektedir (8).

## PATOFİZYOLOJİ

Aort disseksiyonunda, önce intima yırtılır. Sonra kan bu yırtıktan media tabakası içine doğru ilerler. Media tabakasının ortasında bir lümen oluşturur. Buna yalancı lümen denir. Yalancı lümen ayrılan media tabakaları ile çevrilidir. İntimal yırtık, vakaların % 96 sında görülür [6]. Ayrıca, basıncın

daha yoğun olduğu bölgelerde diseksiyon oluşumu daha sık görülür. Aortada basıncın yoğun olduğu bölgeler sinotubuler junction ve istmus aortadır.

En sık olarak, ascenden aortun ilk 1-2 cm'lik bölümünde görülürler (%57), ikinci sıklıkla descenden ortada (%23), üçüncü sıklıkta ise aortik arkusda yer alırlar (%15). Torasik aort sonrası intimal yırtık nadirdir (%2). (Resim 3) [6].



**Resim 3:**

Disseksiyon oluşuktan sonra, genellikle aortun kan akımı yönünde ilerler. Kanama teorisine göre disseksiyon gelişimi vasovaskülerlerin media tabakasından geçerken yırtılması ile başlar. Mediada hematoma kitlesi oluşur. Bu kitle gittikçe büyür ve aort cidarına bası yapar. Adventisya ve intima tüm yönlerde gerilir. Ancak aortun sabitlendiği (örneğin vertebra) bölgelerde adventisya bombeleşmez. İntima ise bütün hidrolik basıncı yüklenir ve bu bölgeden yırtılır. Aortun sabitlendiği diğer segment, vertebra ile direkt temasta olduğu istmus bölgesidir. Wheat ve Palmer disseksiyonunun ilerlemesine neden olan dinamik güçlerin, ejeksiyon hızı ve miyokard kasılma oranı olduğunu belirtmişlerdir. Disseksiyonun medikal tedavisinde amaç bu güçlerin kontrol altına alınmasından ibarettir. Disseksiyonun yalancı lümeninde ilerlemesi pek çok patolojik ve klinik duruma yol açabilir. Yalancı lümenin ekstrensik basısı ile aortun major dallarının kan desteği kesilebilir veya gerçek lümeninden tamamen

ayrılabilir. Her iki durumda da distal organ ve alt ekstremitenin iskemisi ile uyumlu malperfüzyon sendromu oluşur [6].

Disseksiyonun proksimale doğru ilerleyişi aortik kommissürlerin ayrılmasına neden olarak aort yetersizliğine, koroner arter yırtılmasına bağlı olarak miyokard enfarktüsüne yol açabilir. Disseksiyon perikardiyal ve plevral alanlara da rüptüre olabilir. Bu alanlar özellikle primer intimal yırtığa yakın bölgelerdir. İlk iki haftadaki ölümlerin en sık nedeni hemoperikardiumdur [6].

Disseksiyonun durduğu son nokta, media tabakasının skarlı bölümleridir. Örneğin, aort koarktasyonu gibi bir nedenle oluşan disseksiyonlarda koarktasyon bölgesi doğal bir bariyer oluşturur. Aortik dalların oklüzyonu sonucunda malperfüzyon vakaların %30 unda görülür. Malperfüzyon ya gerçek lümenin flep ile obstrüksiyonu ya da yalancı lümenin gerçek lümene basısı sonucu oluşur. Bazı durumlarda ise distal aort dalları gerçek lümeden tamamen ayrılırlar. Bu durum tipik olarak sol renal arterde sıklıkla görülmektedir. Özellikle sağ koroner arter yerleşimi nedeniyle daha sık disseksiyona maruz kalarak miyokard enfarktüsü ve iskemsi bulguları verebilir [6].

Sonuç olarak yalancı lümen, tromboze olabileceği gibi rüptüre olabilir. “Re-entry” vasıtasıyla yalancı lümen beslenerek anevrizmal dilatasyon da oluşturabilir [6].

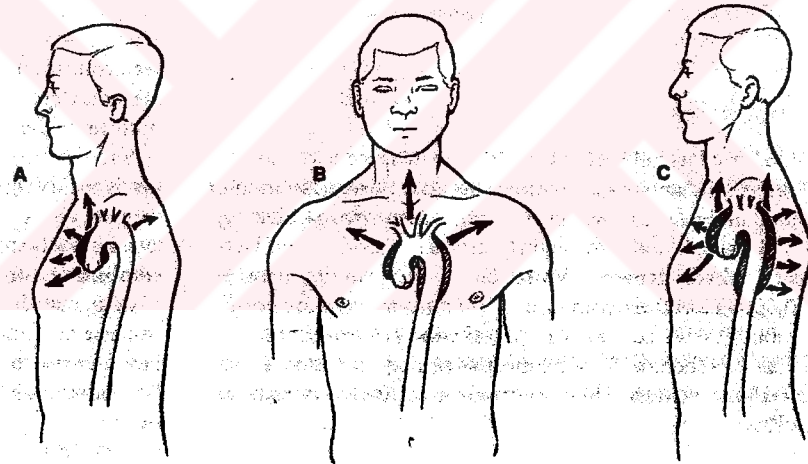
Kainleiner ve 1992 yılında Dietz 15. kromozomun uzun kolundaki defektin Marfan sendromundan sorumlu olduğunu göstermişlerdir [7].

Erdheim's ilk tanımlamış olduğu Kistik Medial Nekroz aortik disseksiyonun histolojik tanımıdır. Aorttaki dejeneratif değişiklikler elastik fibrillerin parçalanmasına, düz kas hücrelerinin kaybına ve kollajen ile ara maddenin artması sonucunda media tabakasının yapısal zayıflamasına neden olarak disseksiyon için uygun zemini oluşturur. Buradan da anlaşılacağı gibi kist veya nekrozdan çok disseksiyon medial dejenerasyon anlamına gelmektedir.

## KLİNİK

Aortik disseksiyonlu hastalarda belirli klinik özellikler sık görülür. Ağrı, genel olarak en belirgin ve sık görülen semptomdur. Şuur bulanıklığı gelişmediği sürece hastalarda ağrı genellikle mevcuttur. Ağrı, tipik olarak yırtılma hissi olarak tarif edilir ve beraberinde ölüm korkusu mevcuttur [9].

Tip A disseksiyonlu hastalarda ağrı, sıklıkla substernal bölgededir. Distal disseksiyonlu hastalarda ağrı daha çok interskapuler bölgededir (Resim 4). Miyokard enfarktüsünün dalgali ağrısının tersine disseksiyon ağrısı hemen pik düzeye ulaşır ve uzun süre sabit kalır. Ağrı etrafa yayılmaz, bu yüzden migrasyon gösteren ağrının bulunması ayırıcı tanıda önemli bir noktadır [9].



**Resim 4:**

Ağrı, sıklıkla soğuk terleme, kızarıklık ve kusma ile birlikte dir. Nadir olarak ağrısız disseksiyonlar meydana gelebilir. Bu tip disseksiyonlar daha sık assendan aortadan kronik anevrizmal dilatasyonu bulunan Marfan sendromlu hastalarda görülür [9].

Senkop, özellikle Tip 1 disseksiyonda görülen bir semptomdur. Genellikle geçicidir ve ağrının yoğunluğu veya santral sinir sisteminin geçici iskemisi sonucunda oluşur. Diğer nörolojik bulgular geçici körlük,

hemiparezi, hemipleji hatta koma olabilir. Şok, perikardiyal tamponad veya kardiyojenik şok ile de başvurulabilirler [9].

Aortadan ayrılan arterlerin oklüzyonu vakaların % 30'unda meydana gelir. % 3 hastada koroner arter iskemisine bağlı miyokard enfarktüsü tablosu oluşabilir. % 2 hastada ise hemiparezi/paralizi, interkostal arter disseksiyonuna bağlı olarak meydana gelebilir. % 13 hastada iliak ve femoral arter tutulumuna bağlı iskemi, % 2 hastada visseral iskemiye bağlı abdominal ağrı ilk semptom olabilir. Aortik kapak yetersizliği vakaların % 55'inde görülür. Bu ani dispne ve kalp yetersizliği ile sonuçlanabilir [9].

Hastalar genel olarak hipertansif olmalarına rağmen zayıf periferel perfüzyona bağlı olarak soğuk ve soluk olabilirler. Proksimal disseksiyondan kaynaklanan kardiyak tamponad veya göğsün sol tarafına, abdomene olacak rüptüre bağlı hipotansiyon oluşabilir. Hipertansiyon aortik ark baroreseptörlerinin tutulumu ile katekolaminlerin salınımı, renin anjiotensin sisteminin aktivasyonu sonucunda oluşur [10].

Dinlemekle aort yetersizliği, % 50 hastada tespit edilir. Bu bazı vakalarda disseksiyon varlığı için ilk olabilir. Aort yetersizliği tek bir komissürün disseksiyonu, tüm kapağın prolapsusu veya annuloaortik ektazi sonucunda oluşabilir. Bazı hastalarda kardiyak tamponad bağlı artmış santral venöz basınç, pulsus paradoxus görülür. Aortun ön yüzünden sağ koronere rüptürü nedeniyle veya assenden aortadan sıvı eksudasyonu sonucunda tamponad oluşur [10].

Sol hemitoraks içerisinde sıvı birikimi ile plevral effüzyon bulgularının olması, distal rüptür şüphesi uyandırır. Renal iskemi artmış kreatin düzeyi, azalmış idrar ile barsak iskemine bağlı bulgularda görülür. Nadir olarak disseksiyonlu hastalarda alışılmadık semptomlara rastlanılır. Bunlar superior vena cava obstruksiyonu, sağ atrium obstruksiyonu, hemoptizi ve hematemez olabilir. Disseksiyon kalp boşluklarına (sağ atrium, sol atrium ve sol ventrikül) rüptüre olarak, hastayı kalp yetersizliğine sokabilir. Bu

kronik diseksiyonlu vakalarda sık değildir. Disseksiyonlu hastada 2-3 gün sonra ateş görülmesi endokarditi düşündürür [10].

## **TANI YÖNTEMLERİ**

Disseksiyonlu hastalarda, teşhisin zamanında konulması hayat kurtarıcıdır. Hipertansiyon öyküsü bulunan hastada, ani başlayan ağrı ve yeni ortaya çıkan diastolik üfürüm ile periferik nabızların arasında fark bulunması disseksiyon için cerrahları tanı yöntemlerine yönlendirir [9,11].

## **LABORATUAR YÖNTEMLERİ**

Aort disseksiyonu için spesifik laboratuvar bulgusu yoktur. Genel olarak idrarda hematüri ve kanda lokositoz görülür. BUN ve kreatin yüksekliği, hipertansif renal hastalığa bağlı olabileceği gibi her iki böbreğin hipoperfüzyona bağlı da olabilir. Anemi, sol hemitoraksa kan kaybına bağlı görülür. SGOT değeri normaldir, bu disseksiyon ile miyokard infarktüsünün ayırıcı tanısında anlamlıdır. Disseksiyon bölgesindeki hematom içerisinde koagülasyon faktörlerinin birikimine bağlı Dissemine intravasküler koagülasyon (DIC) görülebilir [11].

## **Elektrokardiyografi (EKG)**

Disseksiyonda sıklıkla hipertansiyona bağlı sol ventrikül hipertrofisi bulguları görülür. Vakaların %10-20'sinde miyokard enfarktüsüne (MI) bağlı değişiklikler olur. Bu yüzden iskemik EKG değişiklikleri bulunan hastalarda disseksiyon tanısı atlanmamalıdır. %10 vakada ise perikardite bağlı EKG değişiklikleri görülebilir [11].

## TANI YÖNTEMLERİ VE AMAÇLARI

### Tanıdaki amaçlar ve cerrahi tedavideki önemi;

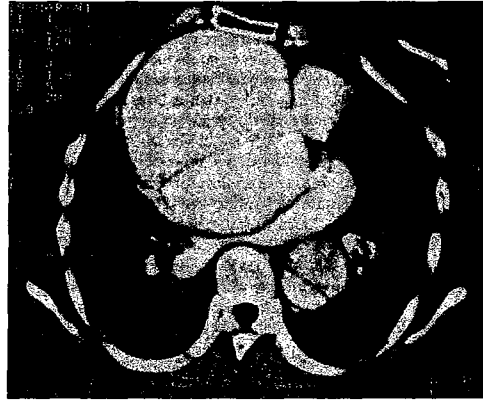
1. İntimal flebin yeri,
2. Disseksiyonun assendan aortayı tutup, tutmadığı,
3. Aortik kök genişliği ve aort yetersizliğinin varlığı,
4. Perikardiyal effüzyon varlığı,
5. Major aortik dalların perfüzyon durumu,
6. Koroner sirkülasyon,
7. Re-entry varlığı [11]

### Posterior-Anterior Akciğer Grafisi (PA)

Vakaların % 85 inde akciğer grafisi ilk teşhis yöntemidir. Tipik olarak mediasteninin genişlemiş, aort gölgesinin büyümüş olduğu görülür. Aortun yaygın kalsifikasyonlar içermesi, özefagusun sağa deviye olması ve sol pleural boşlukta effüzyon varlığı görülebilir [12].

### Bilgisayarlı Tomografi (BT)

Aortik disseksiyonun kesin tespiti için yalancı ve gerçek lümen olarak çift lümen varlığı ve intimal yırtığın görülmesi gerekir. IV kontrast madde verilerek yapılan BT de yalancı lümen ile gerçek lümen arasındaki kan akım miktarındaki farklılığa bağlı olarak kontrast tutulumunun farklılığı önemli bir bulgudur (Resim 5) [12].



Resim 5

Beraberinde intimal flep de vakaların çoğunda görülür. Yalancı lümenin tromboze olduğu vakalarda intimal flep görülmeyebilir [12].

İlk olarak 1979 yılında bilgisayarlı tomografi yoluyla disseksiyon tanısı Harris tarafından bildirilmiştir [13].

#### ***Bilgisayarlı Tomografinin Avantajları***

- a. Birçok klinikte bulunabilmesi,
- b. Yalancı lümen tromboze olmadığı sürece gerçek ve yalancı lümen ayrımının kolayca yapılabilmesi ve
- c. Aortun genişliği net olarak tespit edilmesidir [13].

#### ***Bilgisayarlı Tomografinin dezavantajları:***

- a. Görüntülemenin sadece aksiyel planda yapılabilmesi,
- b. Kontrast maddeye bağlı allerjik reaksiyonların görülmesi,
- c. Aortun yan dallarının görüntülenmesinin güç olması,
- d. Yalancı lümenin tromboze olduğu vakalarda tanının tam konulamaması,
- e. Aortik kapak fonksiyonları hakkında bilgi vermemesi,

Spiral üç boyutlu bilgisayarlı tomografi, özellikle aortun yan dallarının gösterilmesinde çok faydalıdır [13].

### **Manyetik Rezonans Görüntüleme (MRI)**

MRI organların ve dokuların kimyasal yapılarına ve sıvı içeriklerine bağlı olarak farklı sinyallerin üretilmesi mekanizmasıyla çalışır. Yalancı lümen ile gerçek lümenin kan yoğunluğu ve kan akım hızı farklı olduğundan MRI çift lümen varlığını net olarak gösterir. Kronik disseksiyonun takibinde ve aortun yan dallarının gösterilmesinde çok etkilidir. Transözefagial ekokardiyografiden spesifitesi daha yüksektir. Yalancı pozitiflik oranı % 24'tür [14].

## **Transözefagial (TEE) ve Transtorasik (TTE) Ekokardiyografi**

TEE ve TTE kombinasyonu aortik disseksiyonda sensitivitesi en yüksek tanı yöntemlerindedir. Transtorasik ekokardiyografide dilate olmuş aort segmenti, aortik yetersizlik varlığı, perikardiyal ve plevral effüzyon varlığı, sol atrium basısının bulunup bulunmadığı, aortik duvar kalınlığı hakkında bilgiler edinilir. TEE, ise tüm bu bilgileri verir. Koroner arter tutulumunun varlığı % 21 vakada bu yöntemle bulunmuştur [15].

## **DİSSEKSİYONLARA YAKLAŞIM**

1967 yılında Lindsay – Hurst yaptıkları çalışmada vakaların % 50 sinin ilk 48 saat, % 98 inin ise ilk 1 ay içerisinde öldüğünü belirtmişlerdir. Ölümünün ¾ ü aortun perikard, mediasten veya plevral kaviteye rüptürüne bağlı oluşur. Kronik disseksiyonlu vakalarda 5 yıllık sağkalım oranı % 10 – 15 tir. Agresif medikal ve cerrahi tedavi aortik disseksiyona bağlı sağkalım oranını yükseltmek için gerekmektedir [16].

### **Akut Disseksiyonlara İlk Yaklaşım**

Aortik disseksiyondan şüphelenilen tüm vakalarda, klinik belirtiler de gözönüne alınarak kalp hızı ve kan basıncı optimum düzeyde tutulmalıdır. Hastalara EKG, CVP ve arteriel monitörizasyon yapılmalı, saatlik idrar takibine geçilmeli, nazal olarak oksijen uygun yoğunlukta verilmelidir. Kan basıncını kontrol etmek için vazodilatörler,  $\beta$ -blokerler medikal tedaviye eklenmelidir. Ağrı kontrol altına alınmalı, gerekiyorsa morfin başlanmalıdır [16].

Aşırı volüm yükünden kaçınılmalıdır, çünkü volüm yüklenmesi kan basıncını tehlikeli şekilde yükselterek rüptür insidansını artırır. Eğer, ciddi volüm kaybı ve hematokrit düşümü meydana geliyorsa rüptür akla getirilmelidir [16].

***β-blokerler;***Sodyum Nitroprussit kalp hızını artırarak ve 'afterload'ı azaltarak sol ventrikül kontraksiyonlarını artırdığı için propranolol gibi β-blokerler, nitroprussit verilmesinden önce başlanmalıdır [16]. Inderal® intravenöz olarak kullanılan en uygun β-blokerlerdendir. Kalp hızı 60-70/dk olduğu sürece her 5 dakikada 1 mg şeklinde verilebilir. Akut disseksiyona eşlik eden tedaviye dirençli hipertansiyonda başarılı sonuçlar verir. Daha hafif hipertansiyonlu hastalarda metoprolol , labetolol veya esmolol da etkilidir. Son iki β-blokerlerin avantajı respiratuar yan etkilerin az olması ve devamlı infüzyon şeklinde uygulanabilmesidir. Esmolol'ün yarı ömrü yaklaşık olarak 9 dakika olduğu için etkisinin hızla geri çevrilmesi gerektiği durumlarda tercih sebebidir. Kalp hızı kontrol altına alındıktan sonra, her 6 saatte intravenöz olarak 50 mg. Metoprolol verilmesi kan basıncının idamesinde ve kalp hızının kontrol altına alınmasında etkindir. Eğer hastada distal disseksiyon mevcutsa ve operasyon endikasyonu bulunmuyorsa intravenöz yerine oral verilebilir [16].

***Vazodilatatörler;***Sodyum Nitroprussit 250 ml lik %5 lik Dekstrozlu solusyonda 50-100 mg konsantrasyondaki bir karışımdır. Sistolik kan basıncını 100 mmHg' nın altına düşürmek için sıklıkla kullanılır. Aşırı miktarda yüksek doz gerekirse, diğer vazodilatatörlerle kombine edilir [16].

Etkisi direkt olarak arter düz kasları üzerindedir. Az miktarda venöz dilatasyona da yol açarlar. Sempatik sinir sistemi ve renin-anjiotensin sisteminden farklı bir mekanizması vardır [16].

Huzursuzluk, somnolans ve bulantının yanısıra siyanid ve tiyosiyonat toksisiteleri yan etkileridir. Bu zehirlenme sırasında Hidroksikobalamin tedavisi uygulanabilir [16].

Ganglion blokajı yapan bir ajan olan trimetofan kamsilat nadir olarak kullanılır. Bu ilacın yan etkisi kolinerjiktir (Görmede azalma, papiller dilatasyon, konstipasyon, üriner retansiyon) [16].

## PROKSİMAL AORT DİSSEKSİYONUNDA CERRAHİ ENDİKASYON

Assenden aortu içine alan disseksiyonlarda acil cerrahi girişim endikasyonu vardır, çünkü perikard içerisine rüptür yüksek oranda görülür. İntimal yırtık yerine bakılmaksızın, intraperikardiyal aortada çift lümen varlığı endikasyon koydurur. Aort kapağı, Trusler ameliyatı gibi benzer ameliyatlara aort duvarına asılarak yetersizlik giderilmeye çalışılır [17].

İnme (Stroke) ve parapleji varlığı cerrahi için kontrendikasyon teşkil etmez. Çünkü cerrahi tedaviden sonra hastalar belirgin iyileşme gösterebilirler. Beyin ölümü gerçekleşmiş hastalarda cerrahi endikasyon yoktur. Konnektif doku hastalığı olan veya aile öyküsü pozitif bulunan hastalarda sinotubular junction ve aortik annulus genellikle genişlemiştir. Bu hastalarda aortik kapak ve koroner arter reimplantasyonu gerekir. Akut assendan disseksiyonlarda ciddi kardiak tamponad ve hipotansiyon oluştuğunda perikardiyumun subksifoid insizyonla boşaltılması hayat kurtarıcıdır [17].

### *Kronik Proksimal Disseksiyon*

Bu hastalarda aort büyüklüğüne ve semptomlara bakılmaksızın hastalar cerrahi tedaviye alınmalıdır. Eğer aort kapak yetersizliği orta – ciddi derecede ise aort kapak replasmanı gerekir [17].

Marfanlı hastalarda, aort genişlemesi daha çabuk olduğundan cerrahi yaklaşım daha agresif olmalıdır. Aortada disseksiyon bulunmuyor olsa da aort normal çapının 2 katını aştığında veya 4,7 cm'e ulaştığında cerrahi endikasyon bulunur. Ayrıca aort çapının yılda 1 cm'den daha fazla büyümesi cerrahi endikasyonlardan biridir [17].

## TİP B DİSSEKSİYONLARDA CERRAHİ ENDİKASYON

**Akut Tip B disseksiyonlarda** medikal tedavi ağrıyı ve kan basıncını kontrol etmek amacıyla yapılır. Ağrı ve/veya hipertansiyon kontrol altına alınamadığı, aortun major dallarının iskemisinin görülmesi, plevral bölgede ilerleme gösteren effüzyonun bulunması cerrahi endikasyonu oluşturur. En sık cerrahi endikasyon kontrol altına alınamayan ağrı, aort çapının 5,5 cm'in üzerine çıkması, periferik organ ve ekstremitelerdeki iskemi, parezi ve paraplejidir [18].

Akut distal disseksiyonu bulunan ve medikal tedavi uygulanan hastalarda mortalite değişik yayınlara göre % 21 - 67 oranında, survi ise % 30-40 arasındadır. Akut distal disseksiyonlu hastalarda cerrahi amaç komplikasyonların önlenmesi (rüptür, ekstremiteler veya end-organ iskemisi, disseksiyonun ilerlemesi) dir [18].

Kontrol altına alınamayan sırt veya göğüs ağrı varlığı da tek başına cerrahi endikasyon teşkil edebilir. Bu tür hastalarda cerrahide amaç rüptürün önlenmesi ve spinal kord kanlanmasıyla sorumlu aort segmentine disseksiyonun ilerlemesinin önlenmesidir [18].

Akut distal disseksiyonlu hastalarda cerrahi girişim mortalitesi eski serilerde % 35-75 arasında iken son 10 yıl içerisindeki serilerde mortalite oranları % 12-19 arasındadır. Fakat ekstremiteler ve/veya organ iskemisinin olduğu malperfüzyon kliniğindeki hastalarda cerrahi mortalite yüksektir.

Stanford serilerinde renal veya visseral iskemi varlığında mortalite oranı % 23'ten % 80'e çıkmakta, aortun ani rüptüre olan vakalarda ise bu oran % 84'dür. Bu serilerde hastanın yaşı mortaliteye direkt etkilidir. 70 yaş üzerinde cerrahi uygulanan vakalarda mortalite % 64'e kadar çıkmaktadır.(18)

### ***Kronik Tip B Disseksiyon***

Kronik disseksiyon, asemptomatik akut disseksiyon sonrasında hayatta kalan hastalar ve akut disseksiyon cerrahisi sonrasında rezeke edilmeyen disseke aort segmenti kalan hasta grubunu ifade eder [18].

Kronik disseksiyonlu vakalar genellikle asemptomatiktir. Kronik disseksiyon nedeniyle operasyon uygulanan vakaların çoğunluğunda anevrizmal dilatasyon mevcuttur [18].

Paralizi ve parapleji; belirgin interkostal arterlerin orjinini yalancı lümeden alması ve bu lümenin tromboze olması sonucunda meydana gelir [18].

Malperfüzyon sendromunun oluşması da bir cerrahi endikasyondur. Kronik visseral iskemi tablosu oluşmadan cerrahi başarıyı artırır [18].

Kronik sırt ağrısı ve aort çapının 6 aylık bir süre içerisinde 1 cm' den fazla büyümesi de cerrahi tedavi gerektirir. Sol plevrada hemodinamiyi bozan, ciddi hemotokrit düşüşü meydana getiren effüzyon varlığı aortadan ciddi sızıntı anlamına geldiğinden cerrahi tedavi gerektirir.

Semptomatik olgularda yani periferik organ veya ekstremitte iskemisi oluşturduğunda veya anevrizma çapı 5,5 cm'i aştığında cerrahi düşünülür. Aort çapının kriter olarak alındığı vakalarda klinikler arasında farklı görüşler bulunmaktadır. Ancak özellikle genç hastalarda aort çapının bir yıl içerisinde bir cm den fazla büyümesi cerrahi endikasyon olarak kabul edilir [18].

Operatif mortalite olarak yüksek risk taşıyan hastalarda aortik rüptür riskine karşın, hastanın potansiyel yararı gözönüne alınarak cerrahi planlanmalıdır. [18]

Distal disseksiyonu bulunan hastalar, daha yaşlı ve hipertansif olma eğilimindedirler. Bu hastalarda koroner veya renal arterler gibi aortun major dallarında aterosklerotik hastalık insidansı da daha yüksektir. Distal disseksiyonlarda cerrahi girişimde amaç ,komplikasyonların önlenmesidir. Bununla birlikte distal disseksiyonu bulunan hastalarda stabilizasyon sağlanmış

ise medikal tedavi öncelikle düşünülür. Medikal tedavide ilk yapılan invazif monitorizasyon (EKG, arter ve santral venöz basınç monitorizasyonu, arteriel kan gazı takibi, saatlik idrar ölçümü), kalp hızı ve kan basıncının kontrolüdür. Bunun için sıklıkla  $\beta$ -blokerler (labetolol, esmolol, metoprolol, inderal), vazodilatatörler (Na-nitroprussit) kullanılır. Özellikle torakal aort çapı normal olan hastalarda medikal tedavi uygulanması başarılı sonuçlar vermektedir. Son yıllarda akut distal disseksiyonlu hastalarda operatif mortalite ve morbiditenin medikal tedaviye göre daha yüksek olduğunu belirten yayınlar da mevcuttur [18].

#### **En yaygın cerrahi endikasyonlar sırasıyla**

- a. Kontrol altına alınamayan ağrı,
- b. Aortun major dallarında iskemi,
- c. Medikal tedaviye rağmen disseksiyonun ilerlemesi,
- d. Rüptür [18].

Operasyon için kesin bir kontrendikasyon yoktur. Akut paralizi gelişmiş vakalarda distal iskeminin cerrahi tedavi ile düzelmesiyle motor ve duyu fonksiyonlarının düzelebileceği için kontrendikasyon bulunmamaktadır. Distal disseksiyonlu vakalarda operatif mortalitenin, proksimal disseksiyonlu vakalara göre yüksek olduğu bilinmektedir. Bunun sebebi ,distal disseksiyonlu hastalarda kronik obstrüktif akciğer hastalığı (KOAH), aterosklerotik aort hastalığı, iskemik kalp hastalığı ve ileri yaş gibi ilave (ko-morbidite) faktörlerinin bulunmasıdır [18].

## **CERRAHİ PRENSİPLER**

De Bakey, Cooley ve Creech yaptıkları çalışmada aort disseksiyonlarında cerrahi tedavinin genel prensiplerini belirtmişlerdir. Aort disseksiyonlu vakalarda cerrahi tedavide başarı oranlarını % 70 olarak bildirmişlerdir [19].

## **Prensipler;**

- a. Kan akımı mümkünse gerçek lümeneye yönlendirilmelidir.
- b. Desselendan aort disseksiyonlarında ,proksimal uzanım rezeksiyon yapılmalıdır.
- c. Disseke olan septum tek tek sütürlerle veya continue olarak aortun dış duvarına tespit edilmelidir.
- d. Akut deselendan disseksiyonlu hastalarda komplikasyon geliştiğinde operasyon en kısa zamanda yapılmalıdır.
- e. Hem preoperatif, hem de postoperatif dönemde hipertansiyon kontrol altına alınmalıdır.
- f. Hipotermi, spinal kordu koruyabilir. Distal disseksiyonu bulunan hastalarda cerrahi tedavinin bir komplikasyonu parapleji olduğundan bunun önlenmesi oldukça önemlidir.
- g. Hem proksimal, hem de distal disseksiyonlu hastalarda tüm aort çevresi tamamen transekte edilmeli ve intimal septum dıştaki adventisya tabakasına suture edilerek yalancı lümenin obstrüksiyonu sağlanmalıdır [19].

Akut disseksiyonlu hastalarda operasyon terapötik ve hayat kurtarıcı iken, kronik disseksiyonlu hastalarda rüptür olasılığına karşı profilaktiktir [19].

## **OPERASYON**

### ***Anestezi ve Monitorizasyon***

Hastalar EKG, her iki arter (radial, femoral), santral venöz basınç katateri ile monitorize edilir. Genellikle midazolam, fentanil ve pankuronyum ile indükte edilir. İndüksiyonun devamlılığı, isofluran inhalasyonu ve intravenöz fentanil ile sağlanır. Buna ek olarak rektal, timpanik ve nazofarengeal ısı

monitorizasyonu yapılır. Bu ısı takibi, derin hipotermik sirkülatuar arrest sırasında önemlidir. Hastada arrest uygulanması planlanıyorsa hastanın başı buz ile soğutulur ve beyin korumasını izlemek amacıyla EEG ile beyin monitorizasyonu sağlanır [20].

Dessendan torasik aort disseksiyonunda cerrahi sahayı rahatlatmak için çift lümenli endotrakeal tüp kullanılabilir. Bu heparinize edilmiş hastada akciğer manipülasyonuna bağlı intrapulmoner hemorajinin oluşması riskini de minimale indirir [20].

## **TİP A DİSSEKSİYONLARDA CERRAHİ TEDAVİ**

Tip A disseksiyonlarda, standart insizyon median sternotomidir. Aortik arkusun dalları gösterilmek isteniyorsa insizyon bir veya her iki supraklaviküler bölgeye uzatılabilir. Ark replasmanı planlanan hastalarda arkus dalları vagal sinirler kontrol edilerek prepare edilmelidir. Assenden aort replasmanı için sağ atriöfemoral bypass sıklıkla kullanılır. Arteriel kanülasyon femoral arter yoluyla yapılır. Kanülasyon esnasında kanülün aortun gerçek lümeninde olması gerekir. Daha sonra sternotomi ardından perikard açılarak aorta ulaşılır. Ruptür riski de olduğundan aorta travma minimale indirilir. Aort ile pulmoner arter ayrılarak, klemp için innominate arter altındaki bölge hazırlanır. Sağ atrium yoluyla venöz kanülasyon yapılır. Kardiyopleji için retrograd kanülasyon uygulanır. Sistemik hipotermi (20°C), düşük flow (1000-1500 ml/dk/m<sup>2</sup>) ve basıncı 30-50 mmHg arasında tutulacak şekilde bypass uygulanır [20,21].

Daha sonra longitudinal olarak aortotomi uygulanır. Aortun içerisinde intimal yırtık bulunur. Ayrıca, aortik kapakta yetersizlik olup olmadığı ve yetersizliğin derecesi saptanır. Koroner arterlerin disseke olup olmadığına (özellikle yerleşimi nedeniyle sağ koroner) bakılır [20,21].

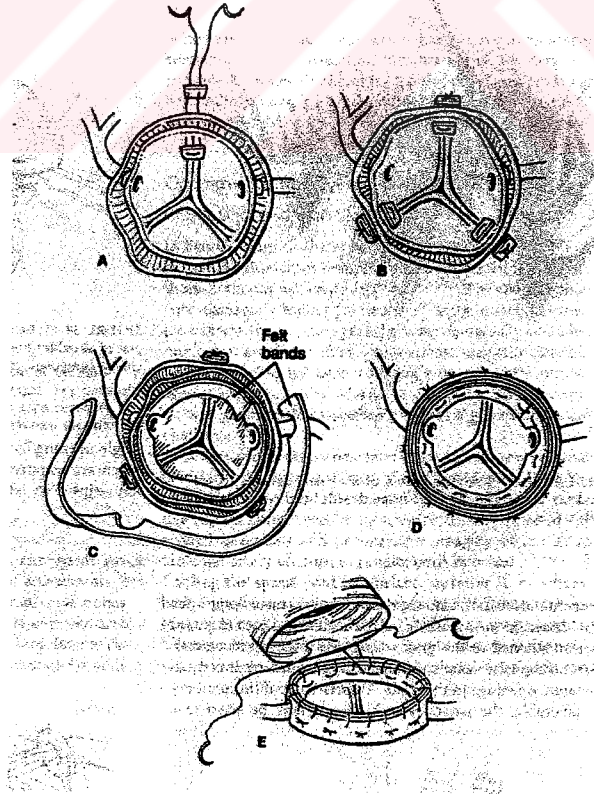
Eğer, aort kapağa ve koroner arterlere yönelik cerrahi girişim planlanmıyorsa, suprakoroner assenden aort replasmanına karar verilir. Proksimal aorta kommissürlerin 5 mm üzerinden tam olarak transekte edilir.

Disseke olan tabakalar arasına teflon felt pledgetler konularak intimal yırtık aortun dıştaki adventisya tabakasına tek tek veya devamlı suturelerle fikse edilir. Böylece yalancı lümen obstrükte edilir. Aort, anastomoz için uygun tek lümenli segment hazır hale gelir. Eğer dokular çok frajil ise ,adventisyal bölgedeki teflon pledgetler perikard ile desteklenir [20,21].

Bazı kliniklerde ise ,disseke olmuş tabakalar arasına yapıştırıcı (fibrin glue) konularak intimal bölge ile adventisya devamlı sutürlerle dikilir. Ancak, bu yöntemle yalancı lümen obstrüksiyonunun tam olarak sağlanamadığı belirli süre sonra yalancı lümenin yeniden dolduğuna dair yayınlar mevcuttur [20,21].

Hazırlanan proksimal aortun yeni ucuyla, uygun çaptaki jelatinle kaplı dacron greft anastomoz edilir. Burada polipropilen 3.0 veya 4.0 sutureler devamlı olarak kullanılarak anastomoz yapılır. Greftin dış kısmının teflon ile güçlendirilmesi hemostazda kolaylık sağlar (Resim 6) [20,21].

Daha sonra derin hipotermik sirkülatuar arreste girilerek ,hasta 18°C ye kadar soğutulur. Bu süre içerisinde hastanın başının etrafı buz ile



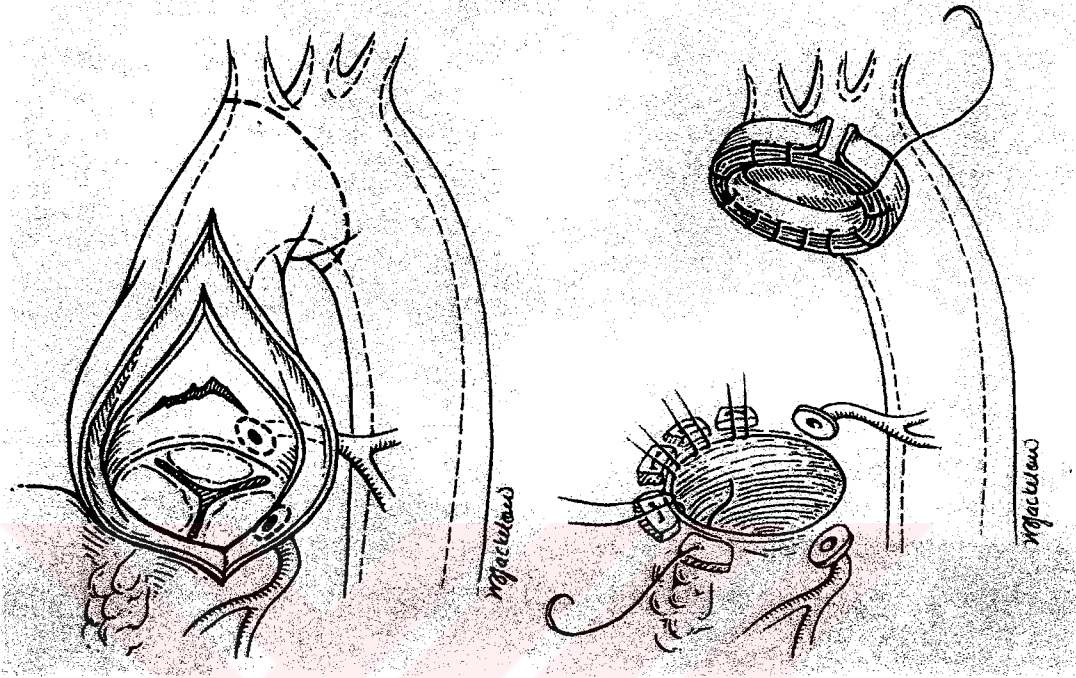
**Resim 6:**

sarılarak yeniden ısınması engellenir. Uygun ortamda EEG ile beyin monitorizasyonu yapılır. Timpanik ısı ölçümü yardımıyla, ısının istediğimiz düzeyde tutulması sağlanır. Sirkülatuar arreste girildikten sonra, kross-klemp kaldırılarak aortik ark içerisinde, ikinci bir intimal yırtık olup olmadığı ve aortik ark dalları değerlendirilir. Aortik arkın ,sağlam olduğu görüldükten sonra distal aorta ,innominate arterin hemen altından total olarak transekte edilir. Distal aorta da ,aynı proksimal aorta kuralları uygulanarak teflon feltlerle güçlendirilmiş yalancı lümenin obstrükte olduğu segment oluşturulur. Dacron greftin distal ucu ile hazırlanan yeni distal aorta polipropilen 3.0 veya 4.0 süturlerle devamlı olarak anastomoz edilir. Anastomoz sonrasında 3-4 cm lik teflon feltlerle anastomoz hattı çevrelenerek güçlendirilir. Bunun fibrozisi artırarak kanamayı azalttığı düşünülmektedir. Greft replasmanı yapıldıktan sonra, greft üzerine yeni bir aortik kanül yerleştirilerek antegrad kardiyopulmoner bypass'a geçilir. Hasta bu sayede daha çabuk olarak ısıtılabilir. Ayrıca, femoral arterden retrograd olarak akımın gelmesi yalancı lümenin basınç altında kalmasına ve yeniden dolmasına sebep olabileceğinden antegrad kardiyopulmoner bypass'a geçilmesi daha doğrudur [20,21].

Bu vakaların %70-80'inde nativ kapakların korunması mümkündür. Kapak koruyucu operasyon yapılan vakalarda, 10 yıllık kapak replasman ihtiyacı %10-20 arasındadır [20,21].

***Dilate Aortik Kök Bulunan Hastalar;*** Annuloaortik ektazi ve Marfan sendromu bulunan hastalar genel olarak, aortik kapak tamiri veya resuspaniyonun sık olarak komposit greft replasmanına ihtiyaç gösterirler. Kapak korunmasının mümkün olmadığı vakalarda ,kapaklı komposit greft kullanımı ve koroner ostiyumların grefte reimplantasyonu gerekir. Bu operasyon Bentall prosedürü olarak adlandırılır (Resim 7). Aortik root, 36 mm den daha dilate ise komposit greft replasman endikasyonu mevcuttur. Bentall prosedüründe, longitudinal aortotomi yapılarak intimal yırtık tespit edilir.

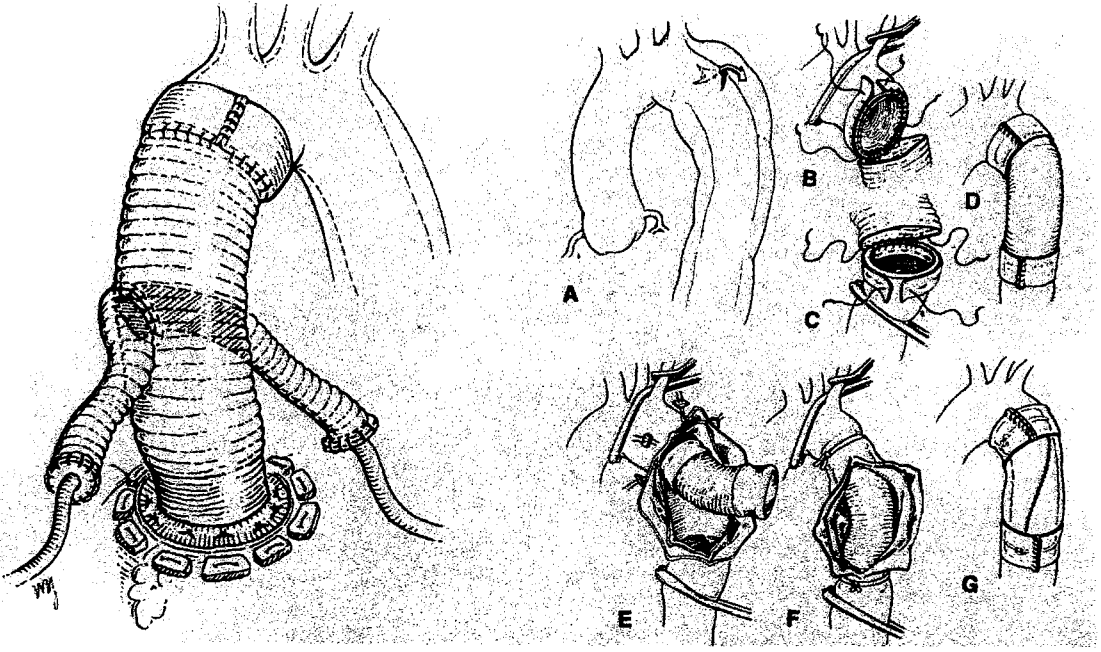
Öncelikle aort yırtık alanı boyunca tamamen transekte edilir, koroner osteumlar buton şeklinde aortik duvardan ayrılır, yetersiz aortik kapak eksize edilir, aortun



**Resim 7:**

kalan kısmı root'dan ayrılır. Komposit greft için kullanılan mattress fiksasyon sütürleri root'un dış çapından, annulusa doğru pledgetler arasında boşluk kalmayacak şekilde konur. Bu teknik, proksimal tamir için kesin bir hemostaz sağlar. Koroner butonların reimplantasyonunu takiben, aortik kross-klemp kaldırılır, aort distali teflon pledgetlerle güçlendirilerek anastomoza uygun hale getirilir. Greftin distal ucu ile aortun distal ucu end to end olarak polipropilen sütürlerle anastomoz edilir. Anastomozun dış hattı, 3 cm.lik teflon felt ile sarılarak anastomoz hattındaki basıncın azaltılması sağlanır [20,21].

Eğer, disseksiyon koroner ostiyumlarına direkt olarak uzanım gösteriyorsa koroner buton implantasyon tekniği zordur. Bu vakalarda güvenli bir yöntem olan Cabrol modifikasyonu uygulanır (Resim 8) [20,21].



**Resim 8:**

Bu ameliyatta koroner ostiyumlar buton şeklinde çıkarılır. Teflon feltlerle kuvvetlendirilerek ayrı bir grefte end to end anastomoz edilir. Koronerlerin implante edildiği greft ile komposit greft side to side olarak polipropilen 5.0 süturlerle anastomoz edilir. Bu teknik koroner ostiyumların gerginliğinin azaltılması ve hemostazının kolaylığı bakımından önemlidir [20,21].

Eğer koroner osteumlar disseke ise, başka bir teknik olan safen ven kullanımı da mümkündür. Ancak safen ven ile yapılan reimplantasyonların uzun dönem sonuçları kötüdür [20,21].

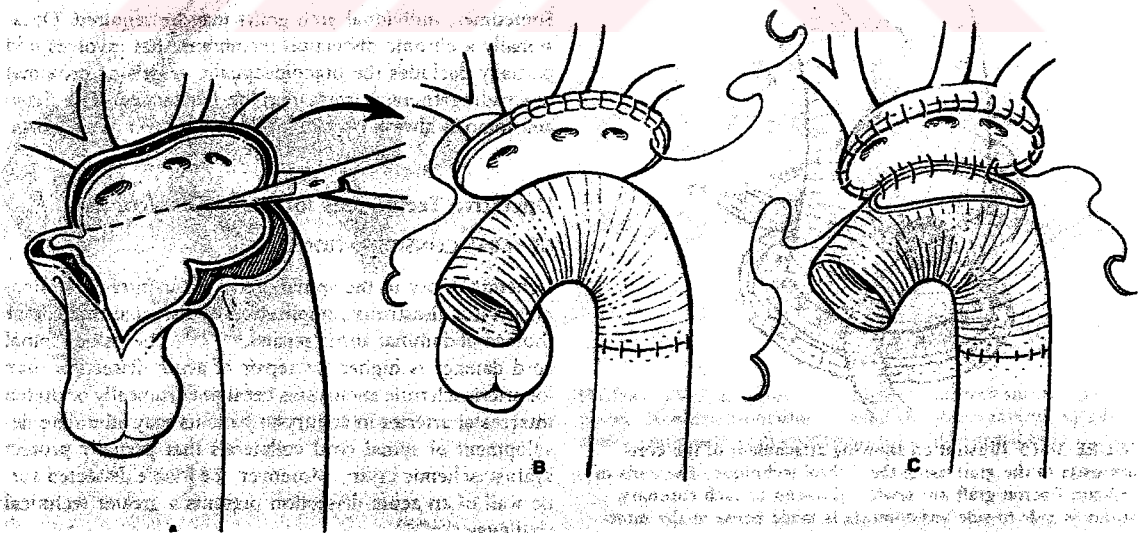
### **ARKUS AORTA DİSSEKSİYONLARINDA CERRAHİ TEDAVİ**

Tip A disseksiyonlu vakaların ,%10'unda arkus aorta arkda da intimal yırtık bulunabilir. Ancak, arkus aortasında intimal yırtık bulunan vakaların tümünde total ark replasmanına ihtiyaç duyulmaz. Swensson ve arkadaşlarının 82 vakalık serilerinde, ark replasmanı endikasyonu olarak ark içinde büyük bir anevrizma varlığı, aortun transmural rüptürü ve tamiri mümkün olmayan geniş uzanımlı intimal yırtık bulunması olarak kabul etmişlerdir. Aortik ark tamirinin yapıldığı vakalarda, mortalite oranı yükselir. Swensson ve arkadaşlarının, aortik

ark tamiri yapılan vakalarda mortalite oranlarının % 31 oranında olduğunu belirtmişlerdir [20,21].

Stanford Üniversitesinden Yune ve arkadaşları, Tip A disseksiyonlu vakaların % 9'unun ark replasmanı ihtiyacı gösterdiğini bildirdiler. İntimal yırtığın yerinin, mortalite üzerinde önemli bir risk faktörü olduğu belirtilmektedir [20,21].

Assendan aorta ile birlikte arkus aortayı yaygın olarak tutan disseksiyon varlığında “elephant trunk” (fil hortumu) ameliyatı uygulanır. Bu operasyon için arteriel kanülasyon femoral arterden, venöz kanülasyon ise sağ atrium ve femoral ven yoluyla yapılır. Özefafus ve rektal ısı 18-22 °C' ye ulaştığında antegrad perfüzyon durdurulur. Femoral arter kanülü klempe edilir, her iki inferior cava snare (naylon bant) ile sıkılır ve femoral ven katateri yoluyla retrograd inferior caval perfüzyon uygulanır. Bu esnada assendan aort açılır, ark dalları prepare edilerek, brakiosefalik damarlar adacık şeklinde aorttan çıkartılır. Uygun büyüklükteki dacron greft ile adacık şeklinde çıkartılan ark dalları anastomoz edilir (Resim 9) [20,21].



**Resim 9:**

Greft distali klempe edilir. Greft üzerine ,ayrı bir kanül konularak beyinin antegrad olarak selektif perfüzyonu sağlanır. Sağ radial arter, basıncı 50 mm Hg olacak şekilde ayarlanarak ,antegrad serebral akım miktarı takip edilir. Sol

subklavian arterin distalindeki desendan aort bölgesi total olarak transekte edilir, teflon pledgetlerle güçlendirilerek anastomoz için uygun hale getirilir [20,21].

Uygun çaptaki ikinci bir dacron greft kendi üzerinde ters çevrilerek desendan aorta içerisine yerleştirilir. Polipropilen suturelerle desendan aorta ile greft anastomozu yapılır. Greftin iç kısmı desendan aorta içerisinden çekilerek dışarı çıkarılır. Greftin proksimali klempe edilerek distal bölümüne yeni bir kanül yerleştirilerek vücudun alt kısmının perfüzyonu sağlanır. Bu greftin proksimali ile sinotubuler junction bölgesindeki asendan aort arasında polipropilen suturelerle anastomoz yapılarak, sonra total sirkülatuar arreste girilir. Assendan aorttaki greft longitudinal açılır. Arktaki greft ile assendan aortadaki greft end to side olarak polipropilen suturelerle anastomoz edilir. Sonra hasta hava tahliyesinin ardından ısıtılarak kardiyopulmoner bypass'dan çıkarılır [20,21].

Takayasu ve arkadaşları, 20 serilik çalışmalarında dokuz hastada assendan aort, dokuz hastada arkus aorta, iki hastada ise hem assenden hem arkusta disseksiyon bulunduğunu bildirmişlerdir. Parsiyel tamirde mortalite oranı, %14 iken, komplet tamirde %30 olarak bulunmuştur [20,21].

## **TIP B AORT DİSSEKSİYONLARININ CERRAHİ TEDAVİSİ**

Tip A disseksiyona ilk müdahalede cerrahi tedavi genellikle endike ise de, desendan torasik aortadan kaynaklanan bir disseksiyona başlangıçta medikal tedavi ile yaklaşılması ve cerrahinin ertelenmesi uygun olabilir. Tip B disseksiyonlar ,daha sıklıkla önceden aterosklerotik ve hipertansif kardiovasküler hastalığı bulunan hastalarda meydana gelir. Bu hastalarda aortik duvarı tutan patolojik olay, aortun yapısını etkileyen bağ doku hastalıklarından belirgin olarak farklıdır. Akut Tip B disseksiyonlarda cerrahi başarı oranı, akut Tip A disseksiyonlardan daha düşüktür. Tip B ile Tip A arasındaki cerrahi mortalite farkının nedenini açıklayacak spesifik cerrahi veya teknik farklılıklar açık değildir. Cerrahi olarak tedavi edilen Tip B disseksiyonlardaki kötü

sonuçlar, Tip A disseksiyonlar ile karşılaştırıldığında muhtemelen artmış ko-morbidite faktörlerine ve artmış yaş ile ilişkili olabilir [22].

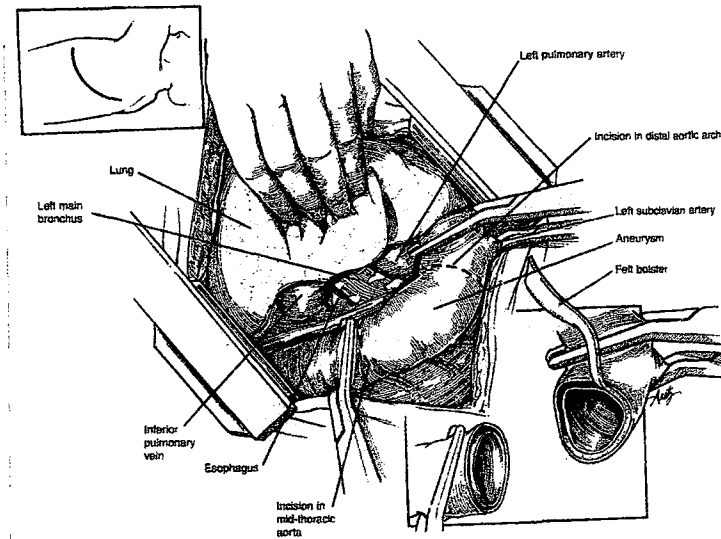
### ***Desenden aort disseksiyonlarında cerrahi endikasyonlar;***

1. Aortun major dallarının birinin veya daha fazlasının obstrüksiyonuna bağlı malperfüzyon bulgusunun bulunması,
2. Kontrol altına alınamayan dirençli ağrının bulunması,
3. Tedaviye dirençli hipertansiyonun bulunması,
4. Desendan aort çapının 5,5 cm'nin üzerinde bulunması .

Marfan sendromu bulunan hastalarda, aortada anevrizmal dilatasyonun hızlı gelişeceği ve rüptür şansının yüksek olacağından sıklıkla cerrahi uygulanır. Genç hastalarda cerrahi uygulamasının ko-morbidite faktörler yok iken yapılması başarıyı artırır [22].

## **CERRAHİ TEDAVİ**

Tip B Aort disseksiyonlarında, sol posterolateral torakotomi insizyonu yapılır (Resim 11). Femoral damarlar görülecek şekilde hasta sağ lateral decubitus pozisyonuna getirilir. Operasyondan önce femoral arter pulsasyon bölgesi çizilerek işaretlenir. Kardiyopulmoner bypass kullanımı iki yolla olur [22].



**Resim 11**

**Birincisi;(Femoro-femoro parsiyel bypass)** femoral arter ve venlerin kullanılarak kanülasyonun yapıldığı, drene edilmiş venöz kanın oksijenatörden geçirilerek femoral arter yoluyla yeniden vücuda verildiği yöntemdir. Bu sistemde, dessenden aort tamiri yapılırken distal abdominal bölge beslenmesi devam eder. Bu sistemin avantajı, özellikle obstrüktif akciğer hastalığı bulunan hastalarda veya sol akciğerin komprese edildiği durumlarda oksijenasyonun devamlılığının sağlanmasıdır [22].

Dezavantajı ise, oksijenatör kullanıldığından dolayı yüksek doz heparinizasyon gerektirmesi ve buna bağlı olarak kanamanın artmasıdır [22].

**İkinci yöntem ise; Parsiyel sol kalp bypass'ının** kullanılmasıdır. Bu sistemde, oksijenatöre ihtiyaç yoktur. Venöz kanülasyon sol atrium apendiksinden veya sol pulmoner venlerin birisinden yapılır. Arteriel kanülasyon ise, sol femoral bölgeye yapılır. Bu sistemin en büyük avantajı, düşük doz antikoagülasyon gerektirmesidir [22].

Tip B disseksiyon cerrahisi ilke olarak Tip A disseksiyon cerrahi tedavisine benzer. Amaç intimal yırtık içeren aort segmentinin çıkartılmasıdır. Sıklıkla sol subklavian arterin hemen distalinde disseksiyon bulunur. Disseke olan segment prepare edilmeden önce hasta kanüle edilmeli ve bypass'a girilmeye hazır olunmalıdır. Çünkü, preparasyon aşamasında aortun rüptüre olma ihtimali yüksektir. Distal aortik ark prepare edilerek ,sol subklavian ile sol common carotis arter arasına klemp konulacak duruma getirilir. Proksimal ve distal aort kontrol edildikten sonra, klemler konularak parsiyel bypassa geçilir. Perfüzyonun yönetimi, sağ radial arter ve sol femoral arterin monitorizasyonu ile sağlanır. Bazı cerrahlar, diyafragmanın üstündeki aortaya katater yerleştirerek distal basınç takibi yapmaktadırlar. Perfüzyon sırasında proksimal hipertansiyondan ve pulmoner venöz konjesyondan kaçınılmalıdır [22].

Parsiyel bypass'a girilmiş hastada aort açılarak intimal yırtık tespit edilir. Aortun iç yüzeyinden kanayan interkostal kanamalar prolen süturlerle tamir edilir. Proksimal dessendan aort bölgesi, total olarak transekte edilerek teflon

feltlerle güçlendirilir. Sol subklavian'de disseksiyon varlığı kontrol edilir. Jelatin kaplı dacron greft teflon feltler yardımıyla polipropilen sütürlerle proksimal desendan aorta devamlı olarak anastomoz edilir. Eğer sol subklavian arter disseke ise, 8 mm' lik dacron greft kullanılarak sol subklavian ile desenden aortadaki greft arasına end to end anastomoz yapılır. Proksimal anastomoz tamamlandıktan sonra greftin distaline klemp konulur, aortadaki klemp kaldırılarak anastomoz kanama yönünden kontrol edilir. Kanayan bölgeler tamir edilir [22]. Daha sonra distal desendan aorta teflon feltlerle güçlendirilerek yalancı lümen obliterasyonu sağlanır ve anastomozu uygun hale getirilir. Greftin distali ile distal desendan aort polipropilen sütürlerle anastomoz edilir. Klemp kaldırılarak kanama kontrolü yapılır (Resim 12). Hasta dekanüle edilerek kapatılır [22].



**Resim 12:**

Eğer, desenden aortun 2/3'lük kısmının replasmanı gerekiyorsa, rezeksiyon yapılan aort segmentinden ayrılan interkostal arterler korunmayabilir. Tüm desenden aort replasmanı gerekiyorsa, tüm ölçülebilir büyüklükteki interkostal arterler grefte anastomoz edilir [22].

## POST-OPERATİF DÖNEM

Operatif mortalite, % 11- 20 arasında değişmektedir. Acil olarak alınan vakalarda mortalite oranı, % 16-77 arasındadır. Parapleji ve renal disfonksiyon gibi komplikasyon oranları da, acil vakalarda elektif vakalardan yüksektir. Dessenden aort replasmanı yapılan hastalarda ölüm sebepleri, renal yetersizlik, düşük kardiak output, pulmoner yetersizlik, pulmoner emboli ve sepsistir [22].

Standford serilerinde konjestif kalp yetmezliği olan hastalarda, operatif mortalite % 60 iken, konjestif kalp yetmezliği bulunmayan hastalarda operatif mortalite, % 14 olarak belirtilmiştir [22].

Livesay ve arkadaşları, ileri yaş ve aterosklerotik damar hastalığı etiyolojisinin bulunmasının mortalite ve morbidite üzerine önemli risk faktörü olduğunu belirtmiştir. Yapılan çalışmalar, operatif mortalitenin distal perfüzyon yöntemiyle ilişkili olmadığını belirtmektedir. Standford serilerinde beş yıllık survi % 70, 10 yıllık ise, % 49 olarak bulunmuştur. Diğer serilerde, bir yıllık survi % 85, 5 yıllık % 79, 10 yıllık % 40 olarak bulunmuştur. Hipertansiyonun ve preoperatif konjestif kalp yetmezliğinin bulunması geç dönem mortaliteyi anlamlı şekilde artırmaktadır [22].

De Bakey ve arkadaşları, çok merkezli yapılan çalışmalarında operatif mortaliteyi % 10-20 arasında bulmuşlardır [22].

### ***Cerrahi Komplikasyonlar***

#### ***a. Parapleji***

Anatomik olarak, spinal kordun beslenmesi segmental ve değişkendir. Anterior spinal arter, 6-8 daldan oluşur. Posterior spinal arter ise, 10-23 arterden beslenir. Anterior spinal arterler spinal kord beslenmesinin % 75' ini oluşturur. Dorsal lumbosakral ve alt spinal kord'u besleyen ana arter, Adamkiewicz tarafından tanımlanan ve insanların % 80' inde sol taraflı interkostal veya lumbar arterden kaynaklanan bir arterdir. İnsanların % 85' inde, T9-L2 arasında bulunan bir sinir köküne eşlik ederek spinal korda ulaşır, % 75' inde T9-T12, % 10 nunda L1-L2 % 15 inde ise T5-T8 arasındadır [22].

Kross-klemp süresinin, parapleji üzerine olan etkisi tartışmalıdır. Fakat, aktif distal kardiyopulmoner bypass perfüzyon yokluğunda aortik kross-klemp süresi 30 dakikayı aştığında parapleji insidansı belirgin olarak artmaktadır. Diyafragma seviyesi etrafındaki interkostal arterlerin reimplantasyonu spinal cord hasarı riskini azaltmaz fakat T8 ve L1 arasındaki patent interkostal arterlerin reimplantasyonu, distal desendan aortik onarımlarda gözönünde tutulmalıdır. Kronik torasik aortik anevrizmalarda, hastalıklı segment içerisindeki interkostal arterler lamine trombüse bağlı olarak genellikle açık değildir ve distal kord perfüzyonu geniş oranda kollateral kanallara bağlıdır. Svensson ve arkadaşları ise, 60 dakikanın üzerinde kross-klemp ile 30 dakikanın altındaki kross-klemleri karşılaştırdıklarında, riskin ciddi olarak arttığını görmüşlerdir. Hollier ve arkadaşları, postoperatif parapleji gelişmeyen hastalarında kross-klempin 20 dakika olduğunu bildirmiştir [22].

Spinal kord iskemisi, preoperatif hipotansiyon, distal aortik hipotansiyon, interkostal arterlerin embolisi, postoperatif hipotansiyon ve hipoksiye bağlı olarak oluşabilir. Ayrıca, reperfüzyona bağlı spinal kord iskemisi serbest oksijen radikallerine bağlı olarak gelişebilir [22].

### ***Spinal Kord Koruma Yöntemleri***

1. ***Distal aortik perfüzyon:*** Bunlar atriyo-femoral veya femoro-femoral parsiyel bypass yöntemleridir [23].
2. ***Intratekal vazodilatatörler:*** Swensson ve arkadaşları, Papaverin gibi vazodilatatör ajanların spinal kord kan akımını artırdığı ve korumayı sağladığını göstermişlerdir [23].
3. ***İnterkostal ve lumber damarların implantasyonu:*** Teorik olarak yararlı olduğu düşünülse de cross-clamp süresini artırdığı için, spinal kord hasarı riskini artırdığı gösterilmiştir. Crawford 605 hastalık serisinde interkostal reimplantasyon uyguladığı vakalarda, spinal kord iskemisinin arttığını belirtmiştir [23].

4. **Serebrospinal sıvı drenajı:** Serebrospinal sıvı drenajı, aortik klemp sonrası artan intratekal basıncı düşürmek için kullanılır. Cooley ve Blaisler bu yöntemi ilk olarak kullanmışlardır. Crawford serilerinde bu tekniğin kullanımının faydalı olduğu gösterilmiştir [23].
5. **Hipotermi:** Genel ve lokal hipotermi ,spinal kordun iskemiye dayanıklılığını artırır. Aşırı sistemik hipotermi uygulanması hemoraji ve pulmoner komplikasyonları artırır [23].
6. **Farmakolojik Ajanlar:** Ca kanal blokerleri, barbitüratlar, spinal kordun iskemiye dayanıklılığını artırır [23].
7. **Aortik kross-klemp zamanı:** Aortik kross-klemp zamanının kısa tutulması, post-operatif parapleji riskini anlamlı derecede azalttığı belirtilmiştir [23].

#### ***b. Renal Yetersizlik***

Desenden torasik aort anevrizması nedeniyle rezeksiyon uygulanan hastalara geçici renal hasar insidansı, % 5-26 arasında değişmektedir ve ortalama insidans, % 5'tir. Distal dolaşım desteği, renal disfonksiyon riskini azaltır. Postoperatif renal yetersizlik için klinik risk faktörleri ilerlemiş yaş, aterosklerotik etiyoloji, acil operasyon ve preoperatif renal disfonksiyondur. İntraoperatif hipotansiyon da bir risk faktörü olabilir. Aortik kross-klemp süresinin, renal yetersizlik insidansı üzerine gösterilebilen belirgin bir etkisi bulunmamaktadır [23].

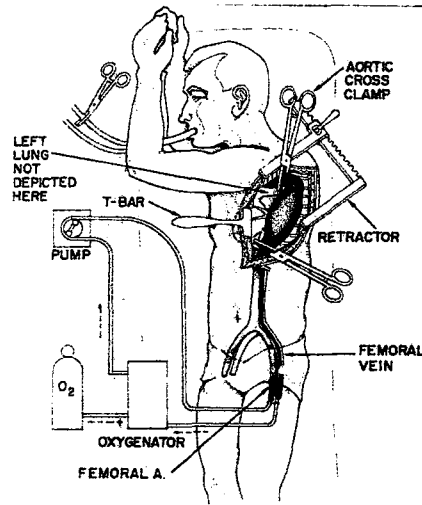
## MATERYAL ve METOD

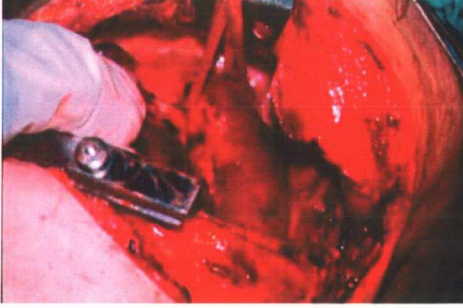
İstanbul Üniversitesi İstanbul Tıp Fakültesi Kalp Damar Cerrahisi Anabilim Dalında, 1996-2002 yılları arasında Tip B Aort Diseksiyonu tanısı ile cerrahi girişim uygulanan 32 olgu retrospektif olarak incelendi.

Olgular; yaş, cinsiyet, başvuru şikayeti, hipertansiyon, diabetes mellitus, geçirilmiş kalp hastalığı, geçirilmiş major aortik cerrahi, konnektif doku hastalığı, tanı yöntemleri, cerrahi endikasyon, cerrahi tekniği, postoperatif yoğun bakımda kalış ve taburcu olma sürelerine göre incelendi. Postoperatif komplikasyon ve altı aylık poliklinik kontrolleri de retrospektif olarak değerlendirildi. Atriofemoral bypass uygulanan 2 vaka çalışma dışı bırakıldı. Bulgular ortalama  $\pm$  standart sapma (SS) olarak verildi.

## CERRAHİ TEKNİK

Olguların tamamına, sol posterolateral torakotomi ve kasık bölgesine uygun pozisyon verilerek, femoral arter ve ven prepare edilecek şekilde pozisyon verildi. Sol femoral insizyon yapılarak, femoral arter ve ven prepare edilerek kanulasyona hazır hale getirildi. Daha sonra sol torakotomi yapılarak 5. interkostal aralıktan toraks boşluğuna girildi (Resim 13).



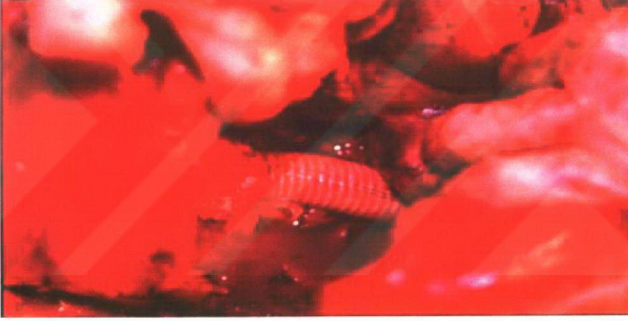

**Resim 13**

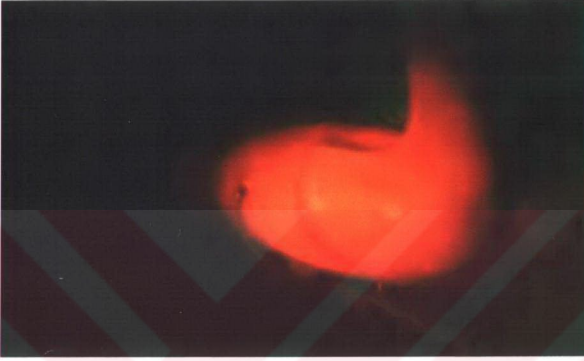
Vagus siniri identifiye edildi. Sol subklavian arter dönüldü. Sol subklavian arter ile kommon karotis arter arası klempaj için hazır hale getirildi. Bu sırada, rüptür riskini minimize etmek için kan basıncı 100 mmHg ve altında tutuldu. Disseke olan aortun distal ucu prepare edilerek anastomoz için uygun aortik segmente ulaşıldı. İnterkostal arterler preparasyon sırasında korunmaya çalışıldı. Proksimal ve distal aort kontrol altına alındıktan sonra, aktive koagülasyon zamanı (ACT) 350-400 tutulacak şekilde heparinizasyon ardından parsiyel by-passa geçildi. Perfüzyon kontrolü sağ radial ve sol femoral arterin monitörizasyonu ile sağlandı. Proksimal uçta ortalama basınç 100 mmHg, distal uçta ortalama basınç 70 mmHg olacak şekilde parsiyel bypass'a geçildi. Perfüzyon esnasında amacımız klempin proksimalinde hipertansiyondan ve pulmoner venöz konjesyon kaçınmaktır. Aort hazırlanan yerlerden klempe edilerek parsiyel by-passa girilir. Daha sonra longitudinal aortotomi yapılarak intimal yırtık tespit edildi. Aortun iç yüzeyinden kanayan interkostal arterler ostiumları prolen sutürlerle kapatıldı. Proksimal desenden aort bölgesi, total olarak transekte edildi. Bu segment, teflon feltlerle desteklenerek anastomoz için uygun hale getirildi. Sol subklavian arterde disseksiyon olup olmadığı kontrol edildi.

Tüm olgulara, jelatin kaplı Dacron greft kullanıldı. Proksimal aortik segment, teflon feltlerle güçlendirilerek polipropilen sutürlerle devamlı olarak

anastomoz edildi. Eđer sol subklavian arterde disseksiyon mevcut ise 8 mmlik dacron greft kullanılarak sol subklavian ile desenden aortdaki greft arasına end to end olarak anastomoz yapıldı. Proksimal anastomoz tamamlandıktan sonra greftin distaline klemp konularak aortadaki klemp kaldırıldı. Sonra distal desenden aorta teflon feltlerle desteklenerek yalancı lümen obliterasyonu sağlanarak anastomoz için uygun hale getirildi. Graftin distali ile distal desendan aorta anastomoze edildi. Bunu takiben parsiyel by-passdan çıkıldı. Hasta dekanüle edilerek kapatıldı (Resim 15).



**Resim 14:**



Resim 15;

Tüm dessenden aortun replasmanı gerekiyorsa, ölçülebilir büyüklükteki interkostal arterler grefte anastomoz edildi. Femoral arter ve femoral ven dekanüle edildikten sonra, damarlar primer olarak tamir edildi. Aortun kalan kısmı hemostazı sağlaması ve enfeksiyondan korumak için greft etrafına sarıldı.

**Akut vakalarda** ,disseksiyon genellikle proksimal 1/3 dessenden aortada olduğundan greft replasman bu bölgeye yapıldı.

**Kronik vakalarda**, disseksiyon bulunan 23 vakada ise;

14 vakada (%60.8) 2/3 dessenden aort replasmanı

9 vakada (%39.2) total aort replasmanı yapıldı.

## BULGULAR

Olguların yaş ortalaması  $58 \pm 3$  (38-72) idi. Olguların 26 olgu (% 81.2). erkek, 6 olgu (% 18.8) kadın idi. Olguların en sık görülen semptomları % 78 (25 olgu) ani başlayan sırt ve/veya göğüs ağrısı, % 15.6 ( 5 olgu) nörolojik semptom (paraparezi, parapleji), % 12.5 (4 olgu) visseral organ iskemisi, % 3.1 (1 olgu) oranında da solunum sıkıntısı görülmüştür. Olguların başvuru semptomlar tablo 1’de gösterilmiştir.

**Tablo 1:**

<i>Başvuru şikayeti</i>	<i>Olgu Sayısı</i>	<i>Yüzde (%)</i>
<i>Ani başlayan sırt veya göğüs ağrısı</i>	<i>25</i>	<i>78</i>
<i>Nörolojik semptomlar (Parapleji, paraparezi)</i>	<i>5</i>	<i>15,6</i>
<i>Solunum sıkıntısı</i>	<i>1</i>	<i>3,1</i>
<i>Visseral iskemi</i>	<i>4</i>	<i>12.5</i>

Olguların % 84.3’ ünde (27 olgu) hipertansiyon, % 25’ inde (8 olgu) KOAH, % 3.1’ inde (1 olgu) renal yetmezlik, % 18.7’sinde (6 olgu) diabetes mellitus, % 15.5’ inde (5 olgu) geçirilmiş kalp hastalığı, % 3.1’ inde (1 olgu) geçirilmiş major aortik cerrahi, % 6.2’ sinde (2 olgu) konnektif doku hastalığı (Marfan sendromu) tespit edildi. Olguların ek hastalıkları tablo 2’ de gösterilmiştir.

**Tablo2: Olguların ek hastalıkları**

<b>Ek Hastalık</b>	<b>Olgu Sayısı</b>	<b>Yüzde (%)</b>
<i>Hipertansiyon</i>	27	84.3
<i>Diabetes mellitus</i>	6	18.7
<i>KOAH</i>	8	25.0
<i>Renal yetmezlik</i>	1	3.1
<i>Geçirilmiş kalp hastalığı</i>	5	15.5
<i>Geçirilmiş aortik cerrahi</i>	1	3.1
<i>Konnektif doku hastalığı</i>	2	6.2

Tanı için olguların % 90.6' sında (29 olgu) bilgisayarlı tomografi (BT), % 3.1'inde (1 olgu) Magnetik rezonans (MR), % 6.2' sinde de (2 olgu) BT+MR yöntemi kullanıldı. BT' de, gerçek lümen ile yalancı lümen arasındaki akım farkına bağlı olarak çift lümen ve intimal yırtık görüntüsü tanıya götürdü. MR tetkiki , kontrast madde kullanımı riskli hastalarda tercih edildi. Ancak, uygulanımının zor olması nedeniyle genel durumu kritik hastalarda tercih edilmezken, stabil hastalarda kullanıldı. Ayrıca, opere edilmiş hastaların takibinde de sık olarak kullanıldı. Tanı yöntemleri tablo 3'de gösterilmiştir.

**Tablo 3: Olgularda uygulanan tanı yöntemleri.**

<b>TANI YÖNTEMİ</b>	<b>OLGU SAYISI</b>	<b>YÜZDE (%)</b>
<i>BT</i>	29	90.6
<i>MR</i>	1	3.1
<i>BT+MR</i>	2	6.2

Fizik muayene ve görüntüleme yöntemleri ile Tip B Aort disseksiyonu tanısı konulan vakalar, akut ve kronik Tip B Aort disseksiyonu olarak iki grupta değerlendirildi.

Klinik olarak, semptomların başlamasından itibaren geçen iki haftalık süredeki vakalar **Akut Tip B Aort Disseksiyonu** olarak adlandırıldı.

Klinik olarak semptomların başlamasından itibaren iki haftanın üzerindeki vakalar **Kronik Tip B Aort Disseksiyonu** olarak adlandırıldı.

**Akut Tip B Aort Disseksiyonu** olan dokuz olgunun cerrahi tedavi endikasyonları; desenden aort çapının 6 cm'yi geçmesi (5 olgu) , rüptür (1 olgu), visseral organ iskemisi (3 olgu), medikal tedaviye rağmen kontrol altına alınamayan ağrı ve hipertansiyon (5 olgu) olarak değerlendirildi. Olguların sayı ve yüzdeleri tablo 4'te ayrıntılı olarak gösterilmiştir.

**Tablo 4:**

Endikasyon	Semptomların Olgulara Göre Dağılımı	Yüzde (%)
Des. Aort Çapının >6 cm	5	55.4
Kontrol altına alınamayan Hipertansiyon ve Ağrı	5	55.4
Rüptür	1	11.1
Visseral Organ İskemisi	3	33.3

**Kronik Tip B Aort Disseksiyonu** olan olgular da cerrahi tedavi kriterleri halen çeşitli kliniklere göre farklılıklar gösterebilmektedir. Kronik Tip B Aort Disseksiyonu olan 23 olgunun cerrahi tedavi endikasyonları;

**Kliniğimizde kronik disseksiyonlu vakalarda**

- a- İntratorasik aort çapının 6 cm üzerinde olması
- b- İntratorasik aort çapının 1 yıl içerisinde 1 cm'den fazla genişlemesi

c-Aortun majör dallarının birinin veya daha fazlasının obstruksiyonuna ait bulguların bulunması

d- Sol plevrada progresyon gösteren effüzyon bulgularının mevcut olması olarak kabul edilmiştir.

## KOMPLİKASYONLAR

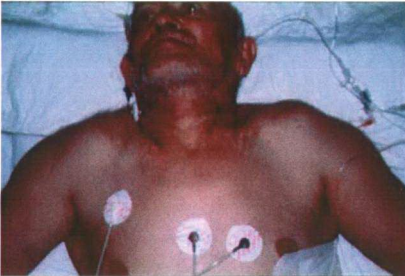İki olguda parapleji (% 6.2), üç olguda (% 9,3) geçici hemiparezi meydana geldi.

Erken post-operatif dönemde iki olguda (% 6,2) hemoraji sebebi ile reoperasyona alındı. Bu vakalardan biri post-operatif beşinci gün düşük kardiyak debi sebebiyle kaybedildi.

Üç olgu (%9.3) uzamış entübasyon nedeniyle trakeostomize edildi. Bu olguların ikisinde KOAH öyküsü mevcut idi.

Dört vakada (% 12,5) ise recurren sinir hasarı gelişti. Bu hastalar medikal takibe alındı.

Bir olguda (% 3,1) ise post-operatif dönemde sol kolda nabızlarda zayıflık, soğukluk, solukluk gelişti. Hasta revizyona alındığında sol subklavian arterde disseksiyon olduğu görüldü. Disseke olan arter aortan ayrılarak karotis ile subklavian arter arasına end to side anastomoz uygulandı (Resim 16).



**Resim 16**

## MORTALİTE

Olgularda mortalite yedi (% 21.8) vaka ile sınırlı idi. Bu olgulardan üçü (% 42.8) Akut Tip B Aort disseksiyonu tanısı ile , dört olgu (% 47.2) ise Kronik Tip B Aort Disseksiyonu tanısı ile cerrahi tedavi uygulanmış olgulardı.

Üç olgu (% 9.3) böbrek yetersizliği sebebiyle kaybedildi. Bu olgulardan ikisi preoperatif visseral organ iskemisi olan olgulardı. Visseral organ iskemisi bulunan olguların birinde, idrar miktarında azalma üre,kreatin seviyesinde yükselme ile renal iskemi mevcut iken,diğer olguda sol bacakta soğukluk,solukluk,nabazanlarda zayıflık mevcut idi.

İki olgu, (% 6.2) post-operatif dönemde yüksek inotropik desteğe rağmen düşük kardiyak debi sebebiyle kaybedildi. Bu olgularda geçirilmiş miyokard enfarktüsü öyküsü mevcut idi.

Bir olgu, (% 3.1) hemoraji sebebiyle kaybedildi. Diğer bir olgu (% 3.1) ise, daha önce dessenden aort replasmanı yaptığımız hastanın intratorasik aort bölgesinde gelişen anevrizmal dilatasyona bağlı rüptür gelişmesi üzerine kaybedildi. Olguların mortalite sebeplerine göre dağılımı Tablo 5'te gösterilmiştir.

**Tablo 5:**

<i>Mortalite sebepleri</i>	<i>Olgu sayısı</i>	<i>Yüzde(%)</i>
<i>Böbrek yetersizliği</i>	3	9,3
<i>Düşük kardiyak debi</i>	2	6,2
<i>Hemoraji</i>	1	3,1
<i>Rüptür</i>	1	3.1

Hastaların 6 aylık periyodlarla izlenmesi sınırlı sayıda vakada mümkün oldu. İzlenen 6 vakada, İstanbul Tıp Fakültesi Radyoloji Anabilim Dalında

kontrol B.T. çekildi. Bu vakalarda yalancı lümenin tromboze olduğu,anevrizmal dilatasyon bulunmadığı görüldü.

Dessenden aort replasmanı yaptığımız Marfan sendromu bulunan hastada kontroller sonunda, greftin altından başlayan anevrizmal dilatasyon tespit edildi. Hasta re-operasyona alınarak greft interpozisyonu operasyonu uygulandı.



## TARTIŞMA

Akut aort disseksiyonu, ilk olarak 1960 yılında DeBakey tarafından tanımlanarak başarılı tedavi sonuçları bildirildi. Akut aortik disseksiyon halen kalp damar cerrahisinin mortalitesi ve morbiditesi yüksek vaka grubundandır. Bu tarihten itibaren cerrahi tekniklerin, farmakoloji ajanlarının, anestezi tekniklerinin gelişmesi sonucunda mortalite ve morbidite önemli ölçüde azalmıştır.

Tip B Aort disseksiyonlarının cerrahi veya medikal olarak tedavisi halen klinikler arasında tartışmalıdır. Bazı klinikler akut dönemde rutin olarak cerrahi tedavi önerirken, bazı klinikler visseral organ malperfüzyonu, kontrol altına alınamayan hipertansiyon ve ağrı, aort çapının 6 cm'in üzerine çıkması, sol plevrada effüzyon durumlarında cerrahi tedavi önermektedir.

1992 yılında Kazui ve arkadaşlarının, 160 vakada yaptığı çalışmada Tip B aort disseksiyonunda cerrahi ile medikal tedavi sonuçları arasında anlamlı fark olmadığını bildirmişlerdir (24). 1996 yılında Arisan ve arkadaşlarının, 68 vaka üzerinde yaptığı çalışmada akut dönemde medikal ve cerrahi tedavi sonuçlarının arasında anlamlı fark olmadığını bildirmişlerdir(25).

Akut Tip B Aort disseksiyonunda , cerrahi tedavi halen yüksek oranlardadır. Cerrahi tedavi endikasyonları kliniklere göre değişebilmektedir. 1998 yılında H.Safi ve arkadaşları, 195 vaka üzerinde yaptıkları çalışmada cerrahi tedavi endikasyonlarını, medikal tedaviye yanıt vermeyen ağrı ve hipertansiyon, descending aortanın 5,5 cm'in üzerinde olması, visseral organ iskemisi, disseksiyonun retrograd olarak ascending aortaya ilerlemesi olarak bildirmişlerdir (26).

2002 yılında Lansman ve arkadaşları , Akut tip B aort disseksiyonlu 34 vakalık serilerinde cerrahi endikasyonların, persistan ağrı (12 vaka),

malperfüzyon (6 vaka), aortun 6 cm 'in üzerinde olması (4 vaka) , tedaviye dirençli hipertansiyon (1 vaka) olduğunu bildirmişlerdir (27).

Kliniğimizde de cerrahi tedavi endikasyonları olarak, descendan aortanın 6 cm'in üzerinde olması (% 55) , kontrol altına alınamayan ağrı ve hipertansiyon (% 55), visseral organ iskemisi (% 33) ve rüptür (% 11) olarak kabul edildi.

Tip B Aort disseksiyonun cerrahi tedavisinde en önemli problem ,visseral organ ve medulla spinalisin peroperatuar iskemiyeye bağlı reperfüzyon hasarıdır. İskemik hasarın önlenmesi için, distal perfüzyon yöntemleri geliştirilmiştir.

Bu yöntemlerin ilki, ilk olarak 1971 yılında Connolly tarafından tanımlanan Atrio-femoral by-pass yönteminde, oksijenatör kullanmadan ve heparinizasyon gerektirmeden , santrifugal pompa yardımıyla gerçekleştirilen sistemdir.(28)

Coselli ve arkadaşlarının, 2002 yılında 473 Tip B aort disseksiyonu serisinde distal perfüzyon için bu yöntemi uyguladıklarını, parapleji oranının % 4.5, renal yetmezlik oranının % 6 olduğunu bildirmişlerdir(29). 1995 yılında Kitamura ve arkadaşları 55 vakalık serisinde her iki distal perfüzyon yöntemini uyguladıklarını mortalite olarak yöntemler arasında istatistiksel olarak fark olmadığını ve 5 yıllık sağkalımın % 60-79.2 olarak bildirmişlerdir(30). Kliniğimizdeki 32 vakalık serimizde bu yöntemi kullanmadık.

İkinci yöntem olarak, 1967 yılında Dilton ve arkadaşları tarafından uygulanan Femoro-femoral by-pass yöntemi, heparinizasyonun ardından oksijenatör yardımıyla vücudun soğutulması ve distal perfüzyonun sağlanması esasına dayanmaktadır (31).

Bu yöntemin avantajları; a)Bu yöntemde oksijenatör kullanıldığından özellikle akciğer proplemi olan(KOAH) hastalarda ,oksijen transferinin iyi olması b)Derin hipotermi sağlayarak medulla spinalis ve visseral organların daha iyi korunması c)Yöntemin ihtiyaç duyulduğunda arreste imkanı tanıması sağlanması olarak sayılabilir.

Dezavantajı, oksijenatör kullanıldığından dolayı yüksek doz heparinizasyon gerektirmesi, buna bağlı olarak kanama miktarının artması ve hastaların hemostazının zor hale gelebilmesidir. Kliniğimizdeki tüm vakalarda bu yöntemi kullandığımızdan yüksek miktarda kan ve kan ürünü kullandık. Biz de iki hastamızı revizyona aldık.

Sasaki ve arkadaşları, 2000 yılında 22 vakalık serilerinde, distal perfüzyon yöntemi olarak tüm vakalarında femoro-femoral by-pass'ı kullandıklarını mortalitenin %13 olduğunu bildirmişlerdir.(32)

Shiia ve arkadaşları, 1997 yılında yaptıkları çalışmada 15 vakalık serilerinde femoro-femoro distal perfüzyon yöntemini kullandıklarını mortalitesinin 1 vaka, paraplejinin bir vaka olduğunu ve bu yöntemin güvenle kullanılabileceğini bildirmişlerdir.(33)

Caramutti ve arkadaşları, 1989 yılında yaptıkları çalışmada bu yöntemi kullandıklarını, paraplejinin olmadığını, mortalitenin % 20, ortalama drenaj miktarının 385 ml olduğunu bildirmişlerdir (34).

Kliniğimizde 32 vakalık serimizde, distal perfüzyon yöntemi olarak femoro-femoral bypass uygulandı. Bu yöntemin sonunda mortalitenin yedi vaka (% 21) renal yetersizlik üç vaka (% 9.3), parapleji iki vaka (% 6.2) ve paraperezi üç vaka (% 9.3) olduğu görüldü.

Parapleji, torasik aort patolojilerinde sık olarak karşılaşılan komplikasyondur. Parapleji oranı, değişik çalışmalarda % 2-12 arasında değişmektedir. Aortik kross klemp süresinin, parapleji ile bağlantısı tam olarak net olmamasına rağmen 30 dakikanın üzerinde kross klemp süresinin parapleji riskini artırdığı düşünülmektedir. İnterkostal arterlerin implantasyonu tam olarak parapleji riskini düşürmez. Peroperatuar dönemde meydana gelen iskemi ve postoperatuar dönemde reperfüzyon hasarın etkili olduğu bilinmektedir.

1998 yılında H.Safi ve arkadaşlarının, 114 Tip B aort disseksiyonu üzerinde yaptıkları çalışmada, 92 Kronik tip B aort disseksiyonlu vakada parapleji oranının % 9, 22 Akut tip B aort disseksiyonlu vakada parapleji

oranının % 19 olduğunu bildirmişlerdir. Bu çalışmada akut ile kronik vakalarda parapleji oranında anlamlı fark olduğunu belirtmişlerdir.(26)

2002 yılında J.Coselli yaptığı, Torasik aort patolojisi bulunan 1773 vakalık serideki, 473 vakanın Tip B Aort disseksiyonu olduğunu belirterek, bu vakalarda parapleji riski için, orta hipotermi (32°C-34°C ), agresif interkostal implantasyon (T8-L1), serebrospinal sıvı drenajı, peroperatuar interkostal perfüzyonu (+4°C soğuk kristaloid solusyon) uygulandığını bildirmişlerdir.(29)

Kliniğimizdeki 32 vakada ,parapleji 2 vaka (% 6.2) ve paraparezi 3 vaka (% 9.3) olarak belirlendi.Parapleji riskini minimize etmek için , femoro-femoral by-pas yöntemi ile sistemik hipotermi (32°C), kritik interkostal implantasyonu (T9-T12) ve steroid uygulaması yapılmıştır. (12)

Renal yetersizlik ise, % 6-26 arasında değişebilmekle birlikte ortalama insidans % 5'tir. Renal yetersizlik için risk faktörleri yaş, ateroskleroz öyküsü, acil operasyon ve preoperatif renal disfonksiyondur. İntraoperatif hipotansiyon tartışmalı bir risk faktörüdür.

1997 yılında Dudra ve arkadaşlarının yaptıkları çalışmada, Tip B Aort disseksiyonu nedeniyle opere edilen ve distal perfüzyon yöntemi olarak femoro-femoral bypass kullanılan 15 vakada, renal yetersizliğe bağlı mortalite bir vaka (% 6.5), 5 vaka parapleji-paraparezi (% 33,3) olarak bildirilmiştir.(33)

Pre-operatuar malperfüzyon bulguları olan vakalarda renal yetersizlik, mortalite ve morbiditenin yüksek olduğu çeşitli çalışmalarda belirtilmiştir.

1999 yılında İkeda ve arkadaşları, visseral organ iskemisi bulunan 23 Akut Tip A , altı Akut Tip B aort disseksiyonlu toplam 29 vakanın cerrahitedavi sonuçlarını değerlendirmişlerdir.Bu çalışmada Tip B Aort disseksiyonu bulunan altı vakadan, dördünde (% 66 ) intestinal ve alt ekstremitte iskemisinin olduğu ve mortalitenin üç vaka ile (% 50) bulunduğunu bildirmişlerdir.(35)

Kliniğimizde yapılan 32 vakada ise, üç vaka (% 9.3) renal yetersizliğe bağlı olarak kaybedildi.Bu vakalardan ikisi (% 6.2) preoperatif üre,kreatin ve

karaciğer enzim değerleri yüksek olan malperfüzyon bulguları bulunan hastalardı.

Reoperasyonlar,torakoabdominal operasyonlar sonrası % 8-16 oranında görülmektedirler.Bu operasyonların sebepleri ,anastomoz kaçakları,kross klemp bölgesinde yeni intimal yırtık veya distal aort bölgesinde meydana gelen ikincil bir yırtık olabilir.

1998 yılında Yamashati ve arkadaşları ,cerrahi operasyon uygulanan, 90 Tip A Aort disseksiyonu ve 48 Tip B aort disseksiyonu olmak üzere 138 vakalık serilerinde reoperasyon oranını 14 vaka (% 10.1) olduğunu ve reoperasyona alınan 14 vakadan, dört vakanın ise (% 28) sekonder reoperasyona alındığını bildirmişlerdir. Bu vakalarda mortalitenin dört vaka ( %28) ile düşük kardiak debi, kanama ve greft enfeksiyonu nedeni ile olduğunu belirtmişlerdir.(36)

Bizim serimizde ise, daha önce dessenden aort replasmanı yaptığımız bir vaka (% 3.1) intratorasik aort bölgesinde anevrizmatik dilatasyona bağlı olarak rüptür ile kliniğimize başvurdu. Acil olarak operasyona alınan hasta kanama nedeniyle kaybedildi.

Rüptür, medikal olarak izlenen Tip B aort disseksiyonunda da mortalitenin en önemli sebebidir. 1999 yılında Juvonen ve arkadaşlarının, Tip B Aort disseksiyonu nedeni ile medikal olarak tedavisi yapılan 50 vakalık serilerinde dört vakada (%18) fatal rüptür olduğunu bildirmişlerdir.(37)

Tip B Aort disseksiyonunun cerrahi tedavisi, özellikle akut dönemde mortalite ve morbiditesi yüksektir. Son yıllarda teşhis, yoğun bakım, anestezi ve cerrahi tedavi tekniklerinin gelişmesi mortaliteyi azaltmaktadır. Mortalite oranının ilk yıllarda % 45-50 iken ,son yıllarda % 6-16 oranına kadar düşmüştür.

Ehrlich ve arkadaşları, Akut Tip B disseksiyonlarında mortalite oranının % 35 olduğunu ve mortalitenin yüksek olmasının sebebinin, hastaların komplike olduğunda operasyona alınmasının ve bu hasta grubunda komorbid

faktörlerin sık olarak görülmesinin (H.T.,KOAH,İleri yaş) etkili olduğunu bildirmişlerdir (28).

1995 yılında Kouchoukos ve arkadaşları, Tip B Aort disseksiyonu nedeni ile opere edilen 51 vakalık serilerinde mortalitenin beş vaka (% 9.8 ) olduğunu bildirmişlerdir.(38)

J.Coselli ve arkadaşlarının torasik aort patolojisi bulunan 1773 vakalık serilerinde, altı vakanın (% 0.3) pre-operatuar, 131 vakanın (% 7.4) per-operatuar, 228 vakanın (% 12.9) ilk 30 gün içerisinde kaybedildiğini bildirmişlerdir. Elektif operasyonlarda mortalite % 5-12 arasında değişirken,acil operasyonlarda % 16-67 arasında değişmektedir.Komplikasyon oranlarında, acil operasyonlarda daha yüksek bulunmuştur.Dessenden aort replasmanı yapılan hastalarda mortalite sebepleri rüptür,düşük kalp debisi,renal yetmezlik, pulmoner yetersizlik,miyokard enfarktüsü,hemoraji ve sepsistir.(29)

Kliniğimizdeki Tip B aort disseksiyonu nedeni ile operasyonu uygulanan 32 vakalık serimizde, mortalite yedi vaka ile % 21 oranındadır.Mortalite sebepleri ,üç vakada (% 9.3) böbrek yetersizliği, iki vaka (% 6.2) düşük kardiyak debi bir vakada (% 3.1) hemoraji, bir vakada (% 3.1) ise rüptür olarak bulundu.

Son zamanlarda gelişen yeni yöntem ile dessenden aort patolojilerinde, endovaskuler stent greft uygulaması gündemde bulunmaktadır. Dessenden aort patolojilerinde de kullanılabilir. Femoral, iliak veya distal abdominal aortotomi yapılarak, 24 numara sheat yardımıyla kendiliğinden genişleme özelliği olan stent greft yerleştirilmektedir. Standford Üniversitesinden, dessenden aort patolojisi bulunan 30 vakalık seri bildirilmiştir. Hastaların 2 –25 haftalık takiplerinde patolojik aort segmentinin çıkarıldığı görüldü. Bir hastada anevrizmal dilatasyonun ,sol subklavian arteri içine aldığı görülerek subklavian arter ile karotis arasına by pass uygulanmış. iki hasta ise multisistem yetersizliği gelişerek kaybedilmiş. Minor komplikasyon olarak ise göğüs ağrısı, sol plevrada effüzyon olarak bildirilmiştir. Bu yöntemin geliştiğinde cerrahiye önemli bir alternatif olacağı beklenmelidir.(39)

Son yıllarda Tip B aort disseksiyonunun cerrahi tedavisi daha sıklıkla uygulanmaktadır. Cerrahi tecrübe, anestezi teknikleri, yoğun bakım ve farmakolojik ajanlarının ilerlemesi sonucunda mortalite önemli ölçüde azalmıştır. Ancak halen komplike olan vakalarda (malperfüzyon) mortalitenin % 33 oranında iken, non komplike vakalarda bu oran % 11 kadar düşmektedir. Vakalarımızda kullandığımız femoro-femoral by-pass yöntemi ile spinal kord ve distal organ korunması sağlanmakta, bu sayede mortalite-morbidite önemli ölçüde gerilemektedir.

Livesay ve arkadaşları, 70 yaşın üstü ve aterosklerozis öyküsü mevcut hastalarda mortalite ve morbidite oranlarının daha yüksek olduğunu bildirmişlerdir. Kanama komplikasyonları sıklıkla acil operasyonlarda görülür. Disseksiyon nedeniyle opere edilen hastaların re-operasyon riski 5 yılda % 13, 10 yılda % 23 olarak belirlendi.(39)

Re-operasyon oranı değişik serilerde 5 yılda % 13, 10 yılda ise % 23 olarak bildirilmiştir. Reoperasyonların disseksiyonun tipine veya akut, kronik olup olmaması ile ilişkisi bulunmamaktadır. Reoperasyonda en önemli risk faktörü ise, aortik ark içerisinde yırtık bulunup bulunmamasıdır. Dessenden aorttaki re-operasyonlarda erken mortalite oranı, % 7 iken, aortik arkın reoperasyonunda bu oran % 25' in üzerindedir.

## SONUÇLAR

- a. Aort Disseksiyonu, aortun tunika media tabakasının ayrılarak, kanın bu tabakalar içerisinde proksimal ve distale doğru ilerlemesi ile karakterize patolojidir.
- b. Tip B Aort disseksiyonu, tüm disseksiyonların yaklaşık olarak % 30-35'ini oluşturur. Bu hastalarda ko-morbidite faktörler (H.T., Aterosklerozis,D.M.) daha sık olarak görülür.
- c. Femoro-femoral by pass yöntemi, Tip B disseksiyonlarda özellikle solunumsal problemleri (Kronik Obstruktif Akciğer hastalığı) olan hastalarda sıklıkla kullanılan bir yöntemdir.
- d. Yoğun bakım şartları, cerrahi teknikler, anestezi ve farmakolojik ajanların ilerlemesi ile cerrahi mortalite ve morbidite oranlarında belirli ilerlemeler kaydedilmiştir. Medikal tedavide mortalite oranı % 25-30' lardan , % 15' e düşmüştür. Cerrahi tedavide bu oran %45-50 lerden, % 6-16 oranına düşmüştür.
- e. Yapılan medikal tedaviye rağmen vakaların , % 15-20' si geç dönemde cerrahi tedaviye ihtiyaç gösterirler.
- f. Tüm tedavi yöntemlerine rağmen , aort disseksiyonu halen kalp damar cerrahisinin yüksek mortalite ve morbidite oranına sahip bir patolojisidir.

## ÖZET

Aort Disseksiyonu, aortun tunika media tabakaları arasına ayrılarak kanın aort duvarı boyunca proksimal ve distal bölgelere doğru ilerlemesiyle karakterize patolojidir. Tip B Aort disseksiyonu, tüm disseksiyonların % 30-35'ini oluşturur.

Tip B Aort disseksiyonunun tedavisinin medikal veya cerrahi olarak tedavisi çeşitli kliniklerde farklılıklar göstermektedir. Tip B Aort disseksiyonunun cerrahi tedavisinin mortalitesi son yıllarda cerrahi teknik, tecrübe, anestezi ve yoğun bakım tekniklerinin ilerlemesiyle önemli ölçüde azalmıştır.

Günümüzde cerrahi tedavide femoro-femoral by pass yöntemi sık olarak uygulanmaktadır. Bu yöntemin avantajları; a) Özellikle akciğer problemi (KOA) bulunan hastalarda oksijenizasyonun devamlılığını sağlama b) Hipotermi sağlayarak visseral organ ve medulla spinalisi iskemiden koruması ve ihtiyaç duyulduğunda arreste imkanı tanınması c) Cerrahi sırasında sol akciğerin kollapsına rağmen oksijenizasyonun bozulmamasıdır.

Dezavantajı ise, heparinizasyon yapıldığından vakanın hemostazının zor hale gelmesi, buna bağlı olarak kan ve kan ürünleri kullanımının artmasıdır.

Kliniğimizde 1996-2002 yılları arasında Tip B Aort disseksiyonu nedeni ile opere edilen 32 vakada da distal perfüzyon yöntemi olarak femoro-femoral by-pass kullanılmıştır. Serimizdeki yedi vakada (%21) mortalite, iki vakada (%6.2) parapleji, üç vakada geçici hemiparezi (%9.3), iki vakada kanama (%6.2) görüldü.

## KAYNAKLAR

1. Svensson LG, Crawford ES. Aortic dissection. Cardiovascular And Vascular Disease Of The Heart, W. B. Saunders Company. p:42,1997.
2. Stone C, Borst HG. Dissecting aortic aneurysm. Cardiac Surgery In The Adult, McGraw- Hill Inc. p: 1127, 1997.
3. Stone C, Borst HG. Dissecting aortic aneurysm. Cardiac Surgery In The Adult, McGraw- Hill Inc. p: 1126, 1997.
4. Ergin MA, Griepp RB. Dissections of the aorta. Glenn' s Thoracic And Cardiovascular Surgery, sixth edition, volume 2, Stamford Connecticut. Simon & Schuster Company. p: 2274.
5. Svensson LG, Crawford ES. Aortic dissection. Cardiovascular And Vascular Disease Of The Heart, W. B. Saunders Company. p:44, 1997.
6. Svensson LG, Crawford ES. Aortic dissection. Cardiovascular And Vascular Disease Of The Heart, W. B. Saunders Company. p:48, 1997.
7. Stone C, Borst HG. Dissecting aortic aneurysm. Cardiac Surgery In The Adult, McGraw- Hill Inc. p: 1128, 1997.
8. Ergin MA, Griepp RB. Dissections of the aorta. Glenn' s Thoracic And Cardiovascular Surgery, sixth edition, volume 2, Stamford Connecticut. Simon & Schuster Company. p: 2274.
9. Ergin MA, Griepp RB. Dissections of the aorta. Glenn' s Thoracic And Cardiovascular Surgery, sixth edition, volume 2, Stamford Connecticut. Simon & Schuster Company. p: 2277.
10. Svensson LG, Crawford ES. Aortic dissection. Cardiovascular And Vascular Disease Of The Heart, W. B. Saunders Company. p:55, 1997.
11. Ergin MA, Griepp RB. Dissections of the aorta. Glenn' s Thoracic And Cardiovascular Surgery, sixth edition, volume 2, Stamford Connecticut. Simon & Schuster Company. p: 2274.

12. Svensson LG, Crawford ES. Aortic dissection. Cardiovascular And Vascular Disease Of The Heart, W. B. Saunders Company. p:57, 1997.
13. Stone C, Borst HG. Dissecting aortic aneurysm. Cardiac Surgery In The Adult, McGraw- Hill Inc. p: 1133, 1997.
14. Ergin MA, Griepp RB. Dissections of the aorta. Glenn' s Thoracic And Cardiovascular Surgery, sixth edition, volume 2, Stamford Connecticut. Simon & Schuster Company. p: 2279.
15. Svensson LG, Crawford ES. Aortic dissection. Cardiovascular And Vascular Disease Of The Heart, W. B. Saunders Company. p:59, 1997.
16. Svensson LG, Crawford ES. Aortic dissection. Cardiovascular And Vascular Disease Of The Heart, W. B. Saunders Company. p:67, 1997.
17. Stone C, Borst HG. Dissecting aortic aneurysm. Cardiac Surgery In The Adult, McGraw- Hill Inc. p: 1137, 1997.
18. Svensson LG, Crawford ES. Aortic dissection. Cardiovascular And Vascular Disease Of The Heart, W. B. Saunders Company. pp:69 , 1997.
19. Svensson LG, Crawford ES. Aortic dissection. Cardiovascular And Vascular Disease Of The Heart, W. B. Saunders Company. p:70, 1997.
20. Stone C, Borst HG. Dissecting aortic aneurysm. Cardiac Surgery In The Adult, McGraw- Hill Inc. pp: 1140-1148 , 1997.
21. Stone C, Borst HG. Dissecting aortic aneurysm. Cardiac Surgery In The Adult, McGraw- Hill Inc. pp: 1202-1205, 1997.
22. Gardner TJ, Acute aortic dissection. Mastery Of Cardiothoracic Surgery, Lippincott- Raven Publishers, 1998, pp:467-469.
23. Gardner TJ, Acute aortic dissection. Mastery Of Cardiothoracic Surgery, Lippincott- Raven Publishers, 1998, pp:492-495.
24. Kazui T ,Komatsu S.:Comparison of long term results of surgical and non surgical therapy in acute aortic dissection. Nippon Geka Gakkai Zasshi 93(9):1028-31,1992.

25. John S.Schor, M.Enver Yerliođlu, Jan D. Galla, Steven L. Lansman, M.Arisan Ergin, Randall B. Griep. Selective Management of Acute Type B Aortic Dissection :Long Term Follow –op. The Annals of Thoracic Surgery 61(5):1339-1341, 1996 .
26. Hazim J.Safi, Charles C.Miller, Michael J.Peardon, Dimitrios C.Illipoulos, George V. Letsou, Rafael Espada and John C.Baldwin. Operation for Acute and Chronic Aortic Dissection: Recent Outcome with regard to neurologic deficit and early death. Ann Thorac Surg 66:402-11, 1998.
27. Steven L. Lansman, Christian Hagl , Daniel Fink, Jan D Galla, David Spielvogel, M.Arisan Ergin and Randall B.Griep. Acute type B aortic dissection: surgical therapy. The Annals of Thoracic Surgery 74(5):1833-1835, 2002.
28. Erlich M, Grabenwoger M, Luckner D, et al: The use of profound hypothermia and circulatory arrest in operations on the thoracic aorta. Eur J Cardiothorac Surg 1997;11:176-81.
29. Joseph S.Coselli, Lori D. Conklin, Scott A. LeMaire . Thoracoabdominal Aortic Aneurysm Repair Review and Update of Current Strategies. Ann Thorac Surg 74: 1881-4, 2002.
30. Masaya Kitamura, Akimasa Hashimoto, Osamu Tagusari, et al . Operation for Type B Aortic Dissection : Introduction of left heart by pass. The Annals of Thoracic Surgery 59 (5): 1200-1203, 1995.
31. Dilton ML, Young WG, Sealy WC: Aneurysms of the descending thoracic aorta. Ann Thorac Surg 1967;3:430-4.
32. Sasaki S, Yasuda K, Kuniyama T, Shiiya N, Murashita T, Matsui Y, Sakuma M. Surgical results of Stanford type B aortic dissection. Comparisons between partial and subtotal replacement of the dissected aorta. J Cardiovasc Surg 41(2):227-32, 2000.
33. Dudra J., Shiya N, Matsui Y., et al. Operative results of thoracoabdominal repair for chronic type B aortic dissection. J Cardiovasc Surg 38 (2): 147-51, 1997.

34. Caramutti VM, Dantur JR, Favoloro MR, Weinschelbaum EE, Favoloro RG. Deep hypothermia and circulatory arrest as an elective technique in the treatment of type B dissecting aneurysm of the aorta. *J Card Surg* 4(3):206-15, 1989.
35. Ikeda K, Abe T, Itou M, Fukuda J, Tamiya Y, Tanaka T, Kazui T. Surgical management for acute aortic dissection with organ ischemia. *Kyobu Geka* 52(2):89-93, 1999.
36. Yamashita C, Okada M, Ataka K, Yoshida M, Azami T, Ozaki M, Nakagiri K, Yamashita T, Wakiyama H. Reoperation after repair of type A and B dissecting aneurysm. *J Cardiovasc Surg* 39(6):721-7, 1998.
37. Juvonen T, Ergin MA, Galla JD, Lansman SL, McCullough JN, Nguyen K, Bodian CA, Ehrlich MP, Spielvogel D, Klein JJ, Griep RB. Risk factors for rupture of chronic type B dissections. *J Thorac Cardiovasc Surg* 117(4):776-86, 1999.
38. Nicholas Kouchoukos, Bill B. Daily, Chris K. Rokkas, et al .Hypothermic Bypass and Circulatory Arrest for operations on the Descending Thoracic and Thoracoabdominal Aorta. *The Annals of Thoracic Surgery*.60(1): 67-77, 1995 .
39. James I.Fann, Craig Miller.Descending Thoracic Aortic Aneurysm. Glenn' s Thoracic And Cardiovascular Surgery, sixth edition, volume 2, Stamford Connecticut. Simon & Schuster Company. p: 2267.