



**T.C. SAĐLIK BİLİMLERİ ÜNİVERSİTESİ, KANUNİ SULTAN SÜLEYMAN
SAĐLIK UYGULAMA VE ARAŐTIRMA MERKEZİ
GENEL CERRAHİ KLİNİĐİ**

**LAPAROSKOPIK PRİMER KASIK FITİĐİ
TAMİRLERİNDE SLİT VE NON-SLİT MESH
YÖNTEMLERİNİN KARŐILAŐTIRILMASI**

Dr. Mahmut Ozan Aydın

(TIPTA UZMANLIK TEZİ)

İSTANBUL 2023



**T.C. SAĞLIK BİLİMLERİ ÜNİVERSİTESİ, KANUNİ SULTAN SÜLEYMAN
SAĞLIK UYGULAMA VE ARAŞTIRMA MERKEZİ
GENEL CERRAHİ KLİNİĞİ**

**LAPAROSKOPİK PRİMER KASIK FITIĞI
TAMİRLERİNDE SLİT VE NON-SLİT MESH
YÖNTEMLERİNİN KARŞILAŞTIRILMASI**

Dr. Mahmut Ozan Aydın

Tez Danışmanı: Doç. Dr. Yasin Kara

(TIPTA UZMANLIK TEZİ)

İSTANBUL 2023

İÇİNDEKİLER

TEŞEKKÜR.....	Hata! Yer işareti tanımlanmamış.
İÇİNDEKİLER	iiiv
TABLolar	v
ŞEKİLLER.....	vi
SİMGELER VE KISALTMALAR.....	v
ÖZET	viii
ABSTRACT.....	x
1. GİRİŞ VE AMAÇ.....	1
2. GENEL BİLGİLER	2
2.1. TARİHÇE	2
2.2. İNGUİNAL BÖLGE ANATOMİSİ	4
2.3. PATOFİZYOLOJİ & ETİYOLOJİSİ	13
2.4. TANI & AYIRICI TANI.....	16
2.5. SINIFLAMALAR.....	18
2.6. TEDAVİ.....	20
2.7. KOMPLİKASYONLAR.....	36
3. GEREÇ VE YÖNTEM.....	42
3.1. ETİK KURUL İZİNİ.....	42
3.2. ÇALIŞMANIN YÖNTEMİ	42
3.3. OPERASYON TEKNİĞİ.....	45
3.4. İSTATİSTİKSEL ANALİZ	48
4. BULGULAR.....	49
5. TARTIŞMA	56
6. SONUÇ.....	62
7. KAYNAKLAR	63
8. EKLER.....	72
9. ÖZGEÇMİŞ	76

TABLULAR

Tablo 1 İnguinal Kanal Sınırları	4
Tablo 2 İnguinal Kanal İçerisinden Geçen Yapılar.....	5
Tablo 3 Femoral Kanal Sınırları	11
Tablo 4 Kasık Fıtığı Risk Faktörleri	14
Tablo 5 Kasık Fıtığı Ayırıcı Tanısı	17
Tablo 6 Nyhus Klasifikasyon Sistemi.....	18
Tablo 7 Gilbert Klasifikasyon Sistemi.....	19
Tablo 8 EHS Klasifikasyon Sistemi.....	20
Tablo 9 Kasık Fıtığı Cerrahisi & Operasyon tipleri.....	23
Tablo 10 Laparoskopik Onarım Kontraendikasyonları.....	32
Tablo 11 Preoperatif Hasta Verileri	51
Tablo 12 Perioperatif Hasta Verileri	53
Tablo 13 Postoperatif Hasta Verileri.....	55

ŞEKİLLER

Şekil 1 İnguinal Kanal Sınırları.....	5
Şekil 2 Arkuat Çizgi Üst ve Alt Kesitleri	8
Şekil 3 Hesselbach Üçgeni Sınırları & Direk Herni	9
Şekil 4 İnguinal Bölge Nöroanatomisi ve Dermatom Sahaları	10
Şekil 5 Femoral Kanal Sınırları.....	11
Şekil 6 Preperitoneal Saha	12
Şekil 7 Bassini Tekniği	24
Şekil 8 Shouldice Tekniği	25
Şekil 9 Moloney & Kinmonth Ağ Örne Teknikleri	26
Şekil 10 Amid'in Modifiye Lichtenstein Tekniği	29
Şekil 11 Plug Yama Tekniği	30
Şekil 12 Minimal İnvaziv Cerrahi İllüstrasyonu	32
Şekil 13 Trokarların Yerleştirilmesi	45
Şekil 14 Yamanın Hazırlanması	46
Şekil 15 Sağ İnguinal Herni Hastasında Tacker Uygulama.....	47

SİMGELER VE KISALTMALAR

ASA : American Society of Anaesthesiologists / Amerikan Anestezistler Topluluğu

BT : Bilgisayarlı Tomografi

EHS : European Hernia Society / Avrupa Fıtık Topluluğu

İASP : International Association for the Study of Pain / Uluslararası Ağrı Araştırmaları Derneği

İPOM: İntraperitoneal Onlay Mesh onarım

MMP : Matriks MetalloProteinaz

MRI : Manyetik Rezonans

SİAS : Spina İliaka Anterior Superior

TEP : Total EkstraPeritoneal onarım

TAPP : TransAbdominal PrePeritoneal onarım

USG : Ultrasonografi

VAS : Visual Analog Scale / Vizüel Analog Skalası

VKİ : Vücut Kitle İndeksi

ÖZET

AMAÇ

Çalışmamızda; laparoskopik total ekstraperitoneal kasık fitiği onarımı yapılan hastalarda, slit ve non-slit yama uygulamasının sonuçlarını karşılaştırmayı amaçladık.

GEREÇ VE YÖNTEM

Çalışmaya 2022 Haziran – 2023 Şubat ayları arasında Kanuni Sultan Süleyman SUAM Genel Cerrahi Kliniği'nde kasık fitiği tanısıyla total ekstraperitoneal onarım yapılan 155 hasta dahil edildi. Bilateral, femoral, inkarsere, strangüle fitikler ve alt batin cerrahi öyküsü olan hastalar çalışma dışı bırakıldı. Hastalar Grup1 (slit-80) ve Grup2 (nonslit-75) olmak üzere iki gruba ayrıldı. Hastalar operasyon sonrasında 1.gün, 1.hafta, 1.ay ve 3.ay kontroller olacak şekilde takibe alındı. Operasyon öncesinde; demografik verilerin yanı sıra vücut kitle indeksi, ultrasonografideki fitik çapı, Amerikan Anesteziyologlar Birliği skoru, ek hastalık sayısı (yok, 2'den az, 2 ve üstü) not edildi. Operasyon sırasında; fitik tarafı, fitik tipi, operasyon süresi, intraoperatif komplikasyonlar, dren ihtiyacı, konversiyon ihtiyacı kaydedildi. Operasyon sonrasında; hastane kalış süresi, nüks, operasyon sonrası 1.gün, 1.ay, 3.ay vizüel analog (VAS) skorları ve komplikasyon oranları değerlendirildi.

BULGULAR

Gruplar arası yapılan değerlendirmede; USG'deki fitik çapı, fitik tarafı, fitik tipi, ASA skoru, ek hastalık sayısı açısından istatistiksel anlamlı fark saptanmadı ($p=0.378$, $p=0.422$, $p=0.333$, $p=0.583$, $p=0.903$). Grup1'de operasyon süresi istatistiksel anlamlı olarak daha uzun saptandı ($p<0.001$). Gruplar arasında; hastane kalış süresi, intraoperatif komplikasyon oranları, dren ihtiyacı, konversiyon ihtiyacı, nüks, postoperatif komplikasyon, postoperatif 1.gün, 1.ay, 3.ay VAS skorları için istatistiksel anlamlı fark saptanmadı ($p=0.170$, $p=0.593$, $p=0.118$, $p=1.000$, $p=0.368$, $p=0.613$, $p=0.164$, $p=0.650$, $p=0.123$). İstatistiksel anlamlı olmasa da intraoperatif kanama ve nüks oranları oransal olarak yüksek saptandı.

SONUÇ

TEP prosedürü, fitik cerrahisinde en popüler cerrahi tekniklerden biri olmakla birlikte; yüksek nüks ve postoperatif ağrı oranları görülmektedir. Çalışmamızda, açık operasyondakine benzer şekilde yama üzerine yarıklar oluşturulmasının daha sık

uygulanan nonslit yama ile sonuçlarının karşılaştırılmasını amaçladık. Slit yamanın, operasyon süresinde belirgin bir uzama oluşturduğunu saptadık. Bununla birlikte, intraoperatif kanama ve nüks oranlarının da oransal olarak daha yüksek olduğunu gözlemledik. Hasta popülasyonunun genişletilmesi ile birlikte bu değişkenlerin istatistiksel anlamlı seviyeye çıkabileceği kanaatindeyiz.

ANAHTAR KELİMELER: inguinal herni, total ekstrapéritoneal onarım, TEP, slit yama, non-slit yama

ABSTRACT

AIM

In our study; in patients who undergo laparoscopic total extraperitoneal inguinal hernia repair, we aimed to compare the results of slit and non-slit mesh administration.

MATERIALS AND METHODS

Between 2022 June – 2023 February, 155 patients with total extraperitoneal repair were included in the study with the diagnosis of inguinal hernia at the Kanuni Sultan Süleyman Health Practice and Research Center General Surgery Clinic. Bilateral, femoral, incarcerated, strangulated hernias and patient with a history of lower abdomen surgery were excluded from the study. Patients were divided into two groups: group1 (slit-80) and group2 (nonslit-75). Patients were followed up to have 1st day, 1st week, 1st month and 3rd month controls after the operation. Before the operation; as well as demographic data, body mass index, hernia diameter in ultrasonography, American Society of Anesthesiologists Score, number of comorbid diseases (none, less than 2, 2 and more) was noted. During the operation; hernia side, hernia type, surgery time, intraoperative complications, need for drainage, need for conversion were recorded. After the operation; length of hospital stay, recurrence, post-operative 1st day, 1st month, 3rd month visual analogue scale (VAS) scores and complication rates were evaluated.

RESULTS

In the evaluation between the groups; no statistically significant difference was detected in terms of hernia diameter in USG, hernia side, hernia type, ASA score, number of comorbid diseases ($p=0.378$, $p=0.422$, $p=0.333$, $p=0.583$, $p=0.903$). Operation time was statistically significant longer in Group1 ($p<0.001$). Between the groups; no statistically significant difference was detected in length of hospital stay, intraoperative complication rates, need for drainage, need for conversion, recurrence, postoperative complication, postoperative 1st day, 1st month, 3rd month VAS scores ($p=0.170$, $p=0.593$, $p=0.118$, $p=1.000$, $p=0.368$, $p=0.613$, $p=0.164$, $p=0.650$, $p=0.123$). Although not statistically significant, intraoperative bleeding and recurrence rates were proportionally high in Group1.

CONCLUSION

Although the TEP procedure is one of the most popular surgical techniques in inguinal hernia surgery; it still includes high recurrence and postoperative pain rates. In our study, we aimed to compare the results of the creation of a slit on the mesh which similar to open operation, with the more frequent non-slit mesh. We found that the slit mesh makes an obvious elongation during the operation time. However, we have observed that intraoperative bleeding and recurrence rates are also proportionally higher in Group1. We believe that these variables can reach a statistically significant level with the expansion of the patient population.

KEY WORDS: inguinal hernia, total extraperitoneal repair, TEP, slit mesh, non-slit mesh

1. GİRİŞ VE AMAÇ

Karın duvarı fitikleri, genel cerrahi klinik pratiğinde en sık karşılaşılan hastalıkların başında gelmektedir. Dünya çapında yılda 20 milyondan fazla fitik cerrahisi yapılmaktadır (1). Karın duvarı fitiklerinin %75 kadarını kasık fitikleri oluşturmaktadır. Hayat boyu kasık fitiği gelişme riski; erkeklerde %27-43, kadınlarda %3-6 kadardır (1). Hastaların büyük kısmı semptomatik seyretmekte olup cerrahi müdahale tek küratif tedavidir. Her ne kadar cerrahi dışı yöntemler denenmiş ise de, 5 yıllık aktif takipte hastaların yaklaşık %70 kadarında cerrahi ihtiyacı oluşmaktadır (2). Cerrahi hastaların büyük kısmında başarılı olmakla birlikte, operasyon sonrası nüks oranları yaklaşık %10-15 kadardır (1). Operasyon sonrası oluşabilecek kronik ağrı 3 aydan daha uzun süren ağrıyı tarifler ve açık operasyon için %18, laparoskopik operasyon için %6 oranında görülür. %0.5-6 kadarlık kısmı ciddi ağrı şeklindedir (3).

Laparoskopik kasık fitiği cerrahisinde temel amaç; operasyon sonrası nüksün ve ağrının en düşük olduğu ideal cerrahi tekniği yakalamaktır. Postoperatif nüks oranlarını azaltmak amacıyla, birçok araştırma yapılmıştır. Daha büyük yama konulması, daha geniş myopektineal orifis disseksiyonu, farklı yama tipleri kullanımı, yamanın tacker veya yapıştırıcı ile sabitlemesi bunlardan bazılarıdır. Slit yama uygulaması, nüks oranlarını azaltmak için kullanılan tekniklerden biridir. Bu teknikte; kord ve elemanlarının alt kısmı disseke edilir ve yamanın kısa bacağı buradan geçirilerek açık onarımdakine benzer şekilde yerleştirilir. Fiziksel hareket sırasında, kord ve elemanlarının gerilerek yamanın alt sınırını kaldırması, nüks patofizyolojisinde suçlanan nedenlerinden biridir. Slit yama kullanımı, gerginliğe bağlı yamanın hareketini ve buna bağlı yer değiştirmesini önler. Bu çalışmada; total ekstaperitoneal onarım (TEP) prosedürü gerçekleştirilen hastalarda; yamanın slit şeklinde yerleştirilmesinin non-slit yöntemine nazaran, başta nüks ve postoperatif kronik kasık ağrısı olmak üzere postoperatif sonuçları nasıl etkilediği araştırıldı.

2. GENEL BİLGİLER

2.1. TARİHÇE

Herni kelimesi Latin kökenli bir kelime olup yırtılma anlamına gelmektedir. Kasık fıtığı tarihi M.Ö. 1500'lü yıllara kadar dayanmakta olup eski Mısır Ebers papirüslerinde yazar Yunan Aegan'lı Paul, peritonun delinmeden bombeleşerek fıtık kesesini oluşturduğunu ifade etmiştir. Bu yazılarda, tedavi amaçlı; diyet ve fıtığa dışarıdan bası oluşturacak bir kasık bağı kullanılması önerilmiştir (4).

16-18. yüzyıllarda başta Franz Kaspar Hasselbach, Petrus Camper, Antonio Scarpa, August Gottlob Richter, Astley Cooper ve Antoni de Gimbernat olmak üzere birçok bilim insanı kasık fıtığı üzerine çalışmalar yapmıştır ve güncel terminolojinin oluşmasında büyük katkılar sağlamıştır. Richter, 1598 yılında barsak duvarının antimezenterik yüzünün strangülasyon olmadan karın duvarından fıtıklaşmasını tanımlamıştır ve bu duruma Richter fıtığı ismi verilmiştir (5). Antoni de Gimbernat özellikle femoral kanal anatomisi üzerine eğilmiş, günümüzde kendi ismini taşıyan lakunar ligamanı ve inferior epigastrik damarları tariflemiştir. Franz Kaspar Hesselbach, 1814 yılında kasık bölgesinde zayıf bölge olarak tariflediği kendi adıyla anılan Hesselbach üçgenini tanımlamıştır (6). İtalyan Antonio Scarpa ve Hollandalı Petrus Camper karın ön duvarı anatomisi üzerine çalışmalar yapmıştır. Astley Cooper ise fasya transversalis ile peritonun birbirinden farklı yapılar olduğunu, fıtık patofizyolojisinde ana bariyerin eksternal oblik kas aponevrozu olmadığını, fasya transversalis olduğunu belirtmiştir. Ayrıca pubik kemiğin üst kısmında fasyanın yoğunlaşması ile oluşan ileopektineal ligamanı tariflemiştir. Buraya Cooper ligamanı ismi verilmiştir (7).

Kasık fıtığı cerrahisi, ilk dönemlerde kordon ve testislerin cerrahi eksizyonunu da kapsayan radikal bir operasyon olarak başlamıştır. Bu dönemde, yaranın kapatılmasında yakılma veya ikincil iyileşmeye bırakılma kullanılmıştır. Bu da yüksek mortalite ve morbidite oranlarına neden olmuştur. Sağkalan hastalarda yüksek nüks oranları görülmüştür (8). Celsus M.Ö. 350li yıllarda fıtık cerrahisi ile ilgili olarak yazılarında; kasık veya skrotuma bir kesi yapılarak fıtık kesesine ulaşılmasını, kesinin açılarak kese elemanlarının karın boşluğuna geri itilmesini,

kesenin kesilerek çıkarılmasını, kanayan damarların bitkisel bağlar kullanılarak bağlanmasını, ameliyat sahasına sirke dökülerek skatrisyel etki oluşturulmasını önermiştir (7).

Eduardo Bassini (1844 – 1924) kasık anatomisi üzerine çalışmalar yapmıştır ve kasık fitiği patofizyolojisini aydınlatmıştır. İnguinal kanalın arka duvarının güçlendirilmesi ile birlikte fitiğin cerrahi olarak düşük morbidite ile tedavi edilebileceğini göstermiştir (9). Bu yaklaşım, daha sonraları oluşturulacak kasık fitiğinde doku onarım cerrahilerinin temelini oluşturmuştur. Birçok doku onarım tekniği tariflenmiştir. Bunlardan başlıcaları; Bassini, McVay, Shouldice, Desarda ve iliopubik trakt tamiridir. 1942 yılında McVay tarafından fasya transversalisin Cooper ligamanına dikilmesi ile birlikte kendi adı ile anılan McVay onarım tekniği oluşturulmuştur. 1945 yılında Kanadalı cerrah Edward Earl Shouldice tarafından, Shouldice onarım tekniği geliştirilmiştir. Bu teknikte Bassini tekniği ile benzer şekilde disseksiyon yapılır. Bassini tekniğindeki gibi birden çok katmanın birlikte tek tek sütürasyonu yerine katların birbirinden ayrı şekilde devamlı sütürasyon ile kapatılması söz konusudur (6,10). Daha sonra bu onarım teknikleri üzerinden birtakım modifikasyonlar ile iliopubik trakt onarımı ve Desarda operasyonu tariflenmiştir. Doku onarım tekniklerinin en büyük dezavantajı doku gerilimi oluşturmalarıdır. Doku geriliminin artmasının, nüks ile doğrudan ilişkili olduğu görülmüştür. Bu da cerrahları gerilimsiz teknikler aramaya yöneltmiştir.

Nüksü azaltmak amacıyla gerilimsiz bir cerrahi onarım oluşturma ihtiyacı, protez yama kullanımı fikrini doğurmuştur. Bu amaçla 1975 yılında Rives ve Stoppa, preperitoneal yaklaşım ile fasya transversalisin arkasına protez yama yerleştirmek suretiyle ilk yama kullanımını gerçekleştirmiştir. 1980'li yılların başında ise Irving Lichtenstein anterior yaklaşım ile inguinal kanal arka duvarı üzerine yama yerleştirmiştir. Bu tekniklerde amaç, zayıflamış fasya transversalisin yama yardımıyla gerilimsiz bir şekilde güçlendirmesidir. Protez yama kullanımı, fitik cerrahi tarihinin dönüm noktası kabul edilmektedir (9). Yama kullanımının, doku onarım tekniklerine göre daha başarılı sonuçlar sağlaması, cerrahlar arasında hızla popülerlik kazanmasını sağlamıştır (7).

Laparoskopinin fitik cerrahisine girmesi çok uzun sürmemiştir. 1982 yılında Ralph Ger, başka bir endikasyon için yaptığı laparoskopi sırasında rastlantısal saptanan 13 kasık fitiği hasta serisini bildirmiştir. Fitik kesesini intraperitoneal alana çekerek ilk laparoskopik fitik cerrahisinin temelini atmıştır (11). Zamanla laparoskopinin gelişmesi ile birlikte; Fitzgibbons ve arkadaşları 1990 yılında intraperitoneal onlay mesh (İPOM) yöntemini, Maurice Arregue 1992 yılında transabdominal preperitoneal (TAPP) yöntemini, McKernan ve Laws 1993 yılında total ekstraperitoneal (TEP) yöntemini geliştirmiştir (12,13).

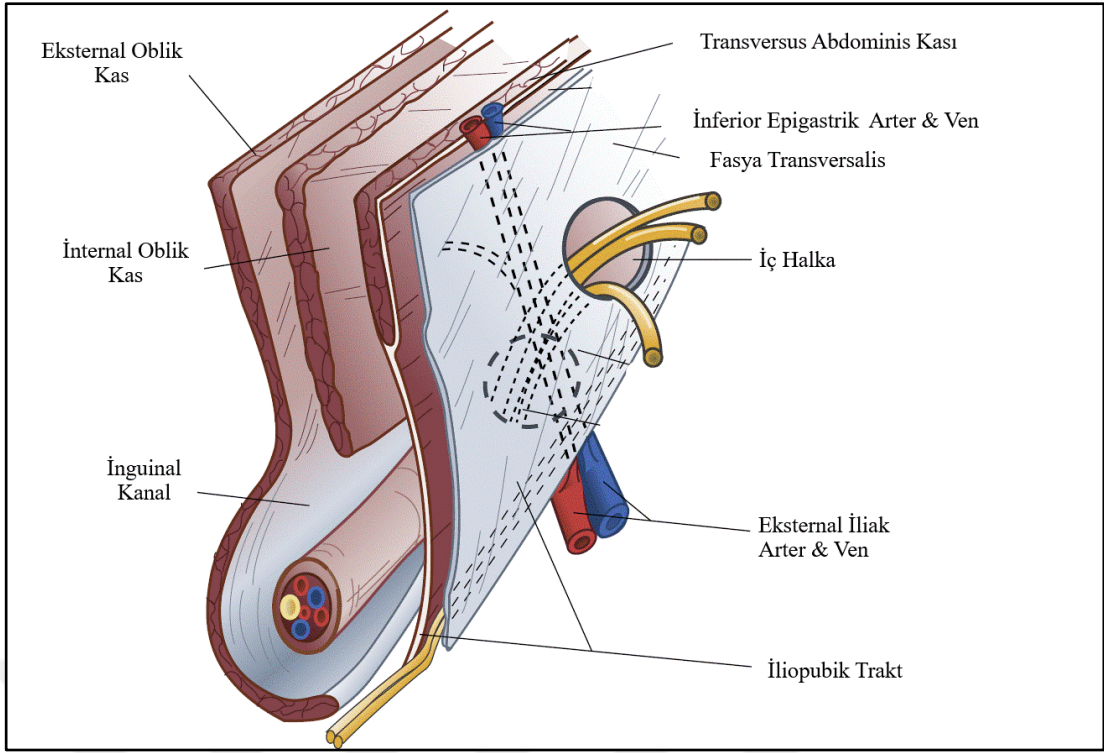
Teknoloji geliştikçe, yamanın hammaddesi de değişikliklere uğramıştır. İlk defa 19. yüzyıl sonlarında Witzel tarafından protez yama kullanılmıştır. Bu amaçla birçok madde üzerine deneyler yapılmış olup; altın, gümüş, silikon, paslanmaz çelik, paladyum bunlardan bazılarıdır. Komplikasyon oranları yüksek seyretmesi nedeniyle bu hammaddeler popülerite kazanamamıştır. Günlük pratikte en sık kullanılan polipropilen yamanın keşfi ise 1954 yılında Nobel ödüllü Giulio Natta ve Karl Ziegler'e dayanmaktadır. Polipropilen yamanın keşfi ve yamalı onarım tekniklerinde gelişmeler fitik cerrahisini bir üst seviyeye taşımıştır (14). Minimal invaziv cerrahi prosedürler ve yama teknolojilerindeki gelişmeler sayesinde laparoskopik fitik cerrahisi standart tedavi haline gelmiştir.

2.2. İNGUİNAL BÖLGE ANATOMİSİ

İnguinal kanal, embriyolojik gelişim döneminde testislerin funikulus spermatikus ile birlikte skrotuma göçü sırasında oluşturduğu geçiş yoludur. Yaklaşık 4 cm uzunluğunda olup karın içerisine bakan ağzı iç halka (internal ring), skrotuma bakan ağzı dış halka (eksternal ring) adını alır (15). İnguinal kanalın sınırları, Tablo 1 ve Şekil 1'de özetlenmiştir.

Tablo 1: İnguinal Kanal Sınırları

Ön Duvar	Eksternal oblik kasın aponörozunu
Arka Duvar	Fasya Transversalis
Alt Duvar	İnguinal ligaman ve lakuner ligaman
Üst Duvar	İnternal oblik kas ve transversus abdominis kasının muskuloaponörozları



Şekil 1: İnguinal Kanal Sınırları (16)

İçerisinden geçen yapılar cinsiyete göre değişmekte olup aşağıdaki tablo 2’de belirtilmiştir.

Tablo 2: İnguinal Kanal İçerisinden Geçen Yapılar

<u>Erkeklerde</u>	<u>Kadınlarda</u>
Duktus deferens	Round ligaman
İlioinguinal sinir	İlioinguinal sinir
Genitofemoral sinirin genital dalı	Genitofemoral sinirin genital dalı
Kremasterik kas lifleri	
Kremasterik damarlar (Pleksus pampiniformis)	
Testiküler arter & ven	
Hipogastrik pleksustan gelen sempatik lifler	

İliohipogastrik sinir ise kanala girer, ancak eksternal oblik kasın aponevrozunu kendisine ait bir delikten delerek kanalı terkeder.

İnguinal bölge topografik olarak yüzeyle derine doğru şu katmanları içerir:

- 1) Cilt & Ciltaltı yağlı doku
- 2) Camper ve Scarpa Fasyaları
- 3) İnnominat fasya
- 4) Eksternal oblik kas aponörozu & Uzantıları (inguinal ve lakuner ligaman)
- 5) Spermatik kord
- 6) Transvers abdominis kas & Uzantıları (ilopubik trakt, Cooper ligamanı)
- 7) Preperitoneal dokular
- 8) Periton

Cildin hemen altında gerçek birer fasya olmayan Camper ve Scarpa fasyaları bulunur. Camper fasyası, yağlı bir dokudur. Scarpa ise karın ön duvarı yüzeyle fasyasının kasıktaki devamı niteliğinde membranöz bir dokudur. Lateralde iliak kanatlara tutunur. Uylukta fasya lata adı ile devam eder.

Karın yan duvarı kasları 3 tabakadan oluşur. Dıştan içeriye doğru; eksternal oblik kas, internal oblik kas, transversus abdominis kası şeklinde seyrederek. Herbiri kendine ait bir fasya ile ayrı ayrı sarılmıştır.

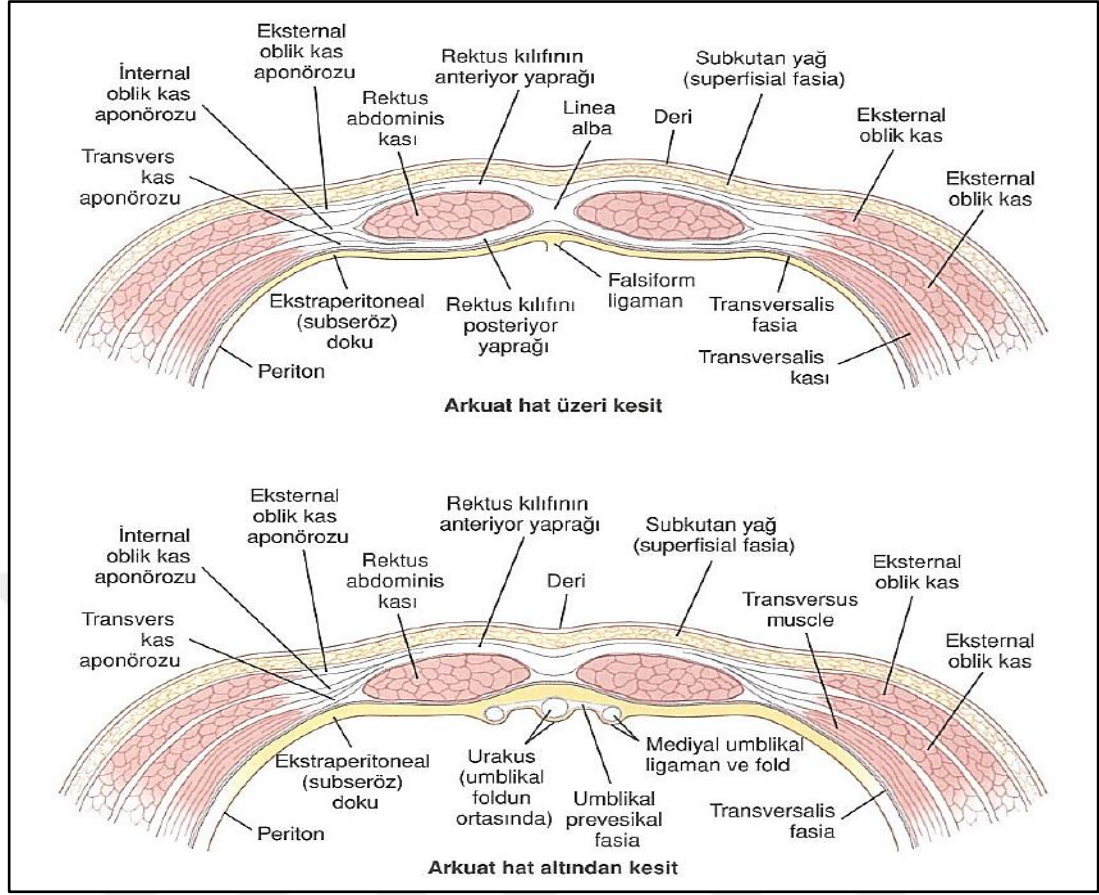
Eksternal oblik kas, karın yan duvarı kaslarının en dışta bulunanıdır. En altta bulunan 8 kostanın posterior kısımlarından köken alır. Spina iliaka anterior superior (SİAS) ile göbeği birleştiren çizginin altında aponöroza dönüşerek devam eder. Medialde ise internal oblik kasın aponörozunun ön yüzü ile birlikte rektus kılıfının ön yüzünü yapar. Bu aponörotik yapı inguinal kanal alt sınırında kendi üzerine katlanarak inguinal ligaman (Poupart ligamanı) adını alır. SİAS ve pubik tüberkül arasında uzanır ve inguinal kanal alt duvarını oluşturur. Lakuner ligaman (Gimbernat ligamanı) ise inguinal ligamanın simfisis pubise tutunduğu noktada oluşan üçgen şekilli uzantısıdır ve bu femoral kanalın medial sınırını oluşturur. İnguinal kanalın dış ağzını oluşturan dış halka da eksternal oblik kas aponörozu tarafından yapılır.

İnternal oblik kas, karın yan duvarı kaslarının ortada bulunanıdır. Bilaminer tabakalı yapı gösterir. Rektus kası çevresinde ön yaprağı (eksternal oblik kas aponörozu ile birlikte) rektus ön kılıfına, arka yaprağı (transversus abdominis kası ile birlikte) rektus arka kılıfına katılır. İnguinal kanala doğru transvers abdominis kas aponörozu ile birlikte tendo konjvanı oluşturur. Skrotumda kremaster kasını oluşturur.

Transvers abdominis kası, karın yan duvarı kaslarının en derinde bulunamıdır. Horizontal seyir gösterir. Medialde internal oblik kasın arka yaprağı ile birlikte rektus kasının arka kılıfının yapısına katılır. İnguinal kanal çevresinde ise tendo konjvanın yapısına katılır. İnguinal kanal iç ağzını oluşturan iç halka bu kastan köken alır.

Fasya transversalis, karın yan duvar kaslarının arkasında bulunan yapıdır. Kalın ve güçlü bir yapıdır. Fıtık patofizyolojisinde anahtar rolü oynar. Pektineal ligaman (Cooper ligamanı) fasya transversalis fasyanın pubik kemiğin üst kısmına tutunduğı noktada oluşan fibröz uzantısıdır. İliopubik trakt (Thomson ligamanı) da iliak kanat ile Cooper ligamanı arasında uzanan eksternal iliak arter ve veni dışarıdan saran fibrotik bir yapıdır. Bu seviyenin kaudalinde damarlar femoral arter ve ven ismini alır.

Tendo conjuan, internal oblik kas ve transvers abdominis kas aponörozlarının birleşmesi ile oluşur. Bu birleşme sonrası kas lifleri pubik tüberkül, pektineal ligamana yapışır.

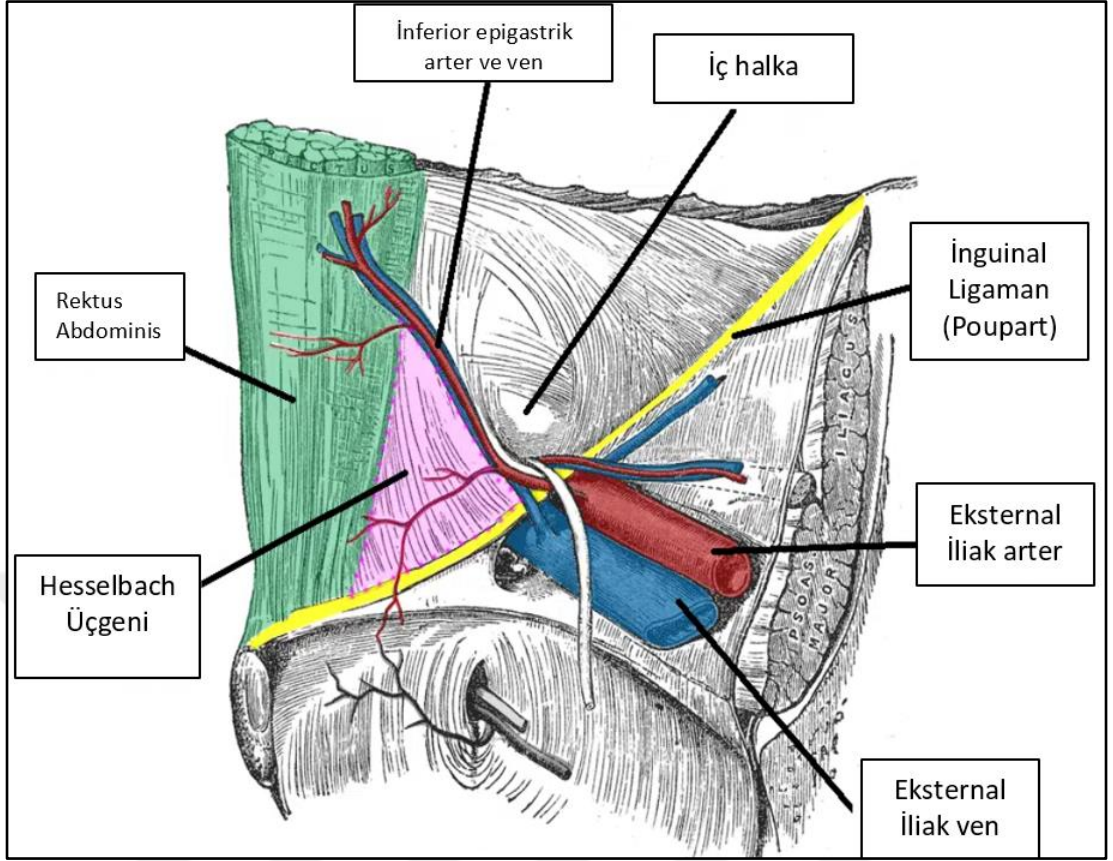


Şekil 2: Arkuat Çizgi Üst ve Alt Kesitleri (16)

Karın yan duvar kasları, rektus kası lateralinde bir araya gelerek linea semilunaris oluşturur. Rektusun medialinde ise linea albayı oluşturur. Arkuat çizginin üst ve altında kasların organizasyonu birbirinden farklılık gösterir. Arkuat çizgi, göbeğin yaklaşık 3-4 cm kadar altından geçen hayali bir horizontal çizgidir.

Arkuat çizginin üzerinde; eksternal oblik kas aponörozu ve internal oblik kasın ön yaprağı rektus ön kılıfının; transvers abdominis ve internal oblik kasın arka yaprağı rektus arka kılıfının yapısına katılır. Bu yapıları arkadan fasya transversalis destekler.

Arkuat çizginin altında ise; rektus kası arka kısmında sadece fasya transversalis ve periton bulunurken; eksternal oblik, internal oblik, transvers abdominis kasları rektus kası önüne geçer. Arkuat çizginin alt ve üst kesitleri şekil 2’de gösterilmiştir.



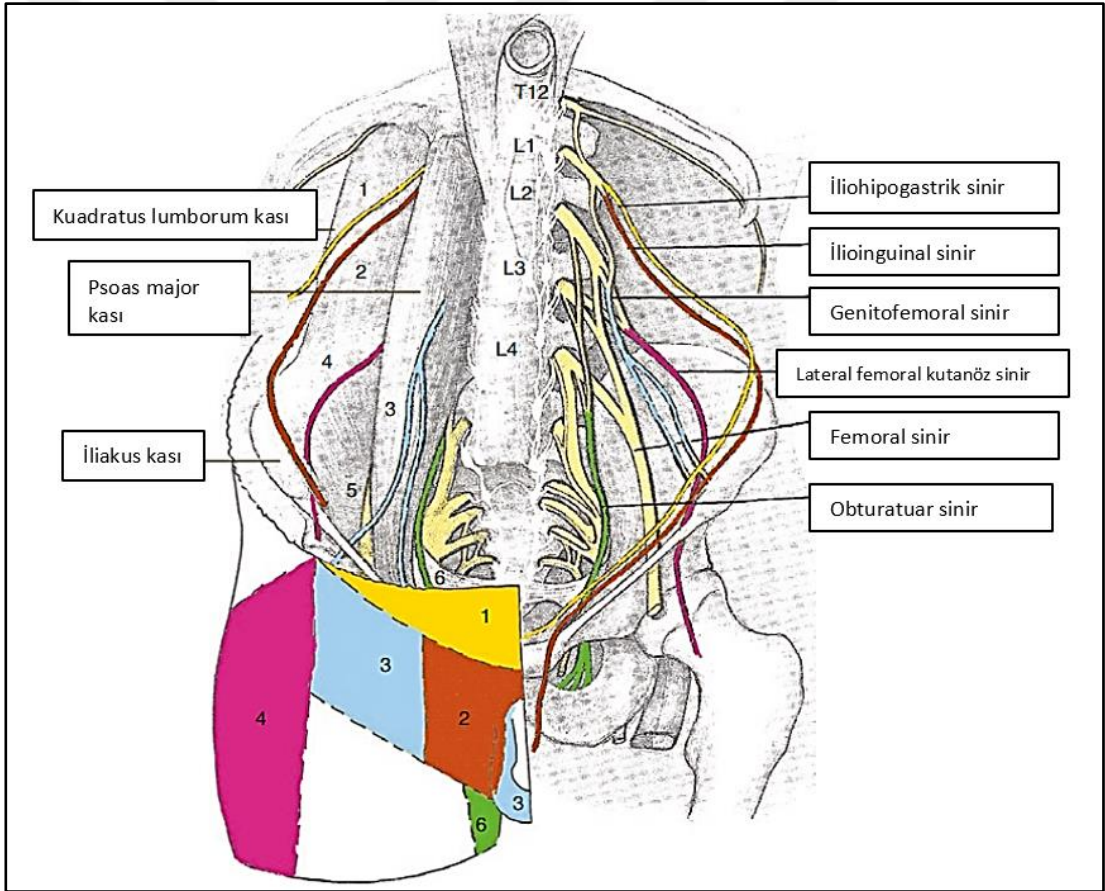
Şekil 3: Hesselbach Üçgeni Sınırları & Direk Herni (17)

Kasık fıtığı, transversus abdominis kasında defektin lokalizasyonuna göre 3 tipe ayrılır. Bunlar indirek, direk ve femoral fıtıktır. Direk fıtıklar, Hesselbach üçgeninden köken alır. Bu üçgeni; medialde rektus kası, lateralde inferior epigastrik damarlar, inferiorda ise inguinal ligaman oluşturur. Hesselbach üçgeni ve çevresindeki yapılar Şekil 3’de verilmiştir. İndirek fıtıklar ise, iç halka yapısının bozulması sonucu oluşur. Özetlenecek olursa, inferior epigastrik damarların medialindeki fıtıklar direk fıtık, lateralindeki fıtıklar indirek fıtık adını alır. İnguinal ligamanın alt kısmından köken alan fıtıklar ise femoral fıtık olarak isimlendirilir.

İnguinal bölgenin yüzeysel kısmının kan akımı, femoral arterden sağlanır. Derin kısmının kan akımı ise eksternal iliak ve dalı olan inferior epigastrik arterden, ayrıca aortadan direk çıkan spermatik/ovarian arterden sağlanır. Venöz drenaj ise aynı isimli yapılardan gerçekleşir ve femoral vene dökülür.

Korona mortis, eksternal iliak arterden çıkan inferior epigastrik arter ile internal iliak arterden köken alan obturatuvar arterin yaptığı anastomoza verilen isimdir. Yaralanması durumunda hayati kanamalara neden olabilmesi nedeniyle disseksiyon sırasında azami dikkat etmek gerekir.

İnguinal bölgenin duysal ve motor inervasyonu ise; ilioinguinal, iliohipogastrik, genitofemoral, lateral kutanöz femoral ve femoral sinir tarafından sağlanır. Bir cerrah için inguinal bölge nöroanatomisi ciddi önem taşımaktadır. Operasyon sonrası ağrının önüne geçmek için sinir traselerinin ve varyasyonlarına hakimiyet elzemdir. Şekil 4'te sinirler ve dermatom sahaları gösterilmiştir. Operasyon sonrası ağrı yönetiminde nöroharitalama ile ağrının lokalizasyonu önem taşımaktadır.

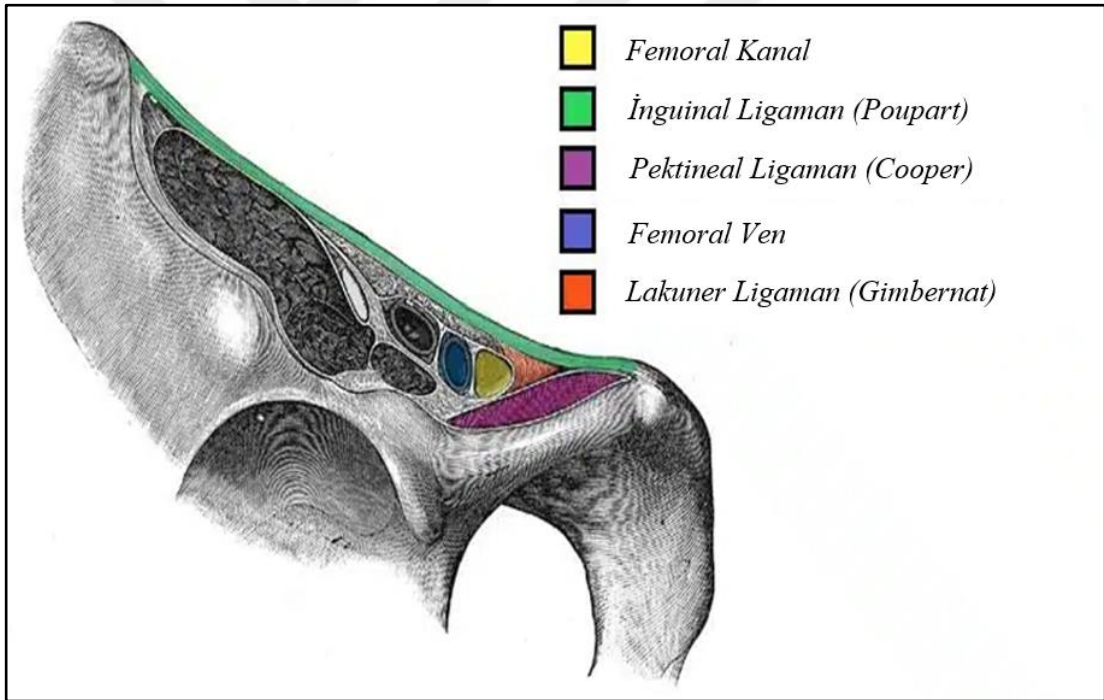


Şekil 4: İnguinal Bölge Nöroanatomisi ve Dermatome Sahaları (18)

Femoral kanal, inguinal ligamanın altında yaklaşık 1-1.25 cm uzunluğunda bir kanaldır. Eksteral iliak arter/ven buradan geçerek femoral arter/ven adını alır ve alt ekstremitelerin beslenmesinde görev alır. Buradan gelişen fitiklar ise femoral fitik adını alır. Femoral kanalın lateralinde femoral ven, medialinde lakuner ligaman, ön kısmında inguinal ligaman, arka kısmında ise pektineal ligaman bulunur. Femoral kanal sınırları; Tablo 3 ve Şekil 5’te verilmiştir.

Tablo 3: Femoral Kanal Sınırları

Lateral sınır	Femoral ven
Medial sınır	Lakuner ligaman (Gimbernat)
Ön sınır	İnguinal ligaman (Poupart)
Arka sınır	Pektineal ligaman (Cooper)



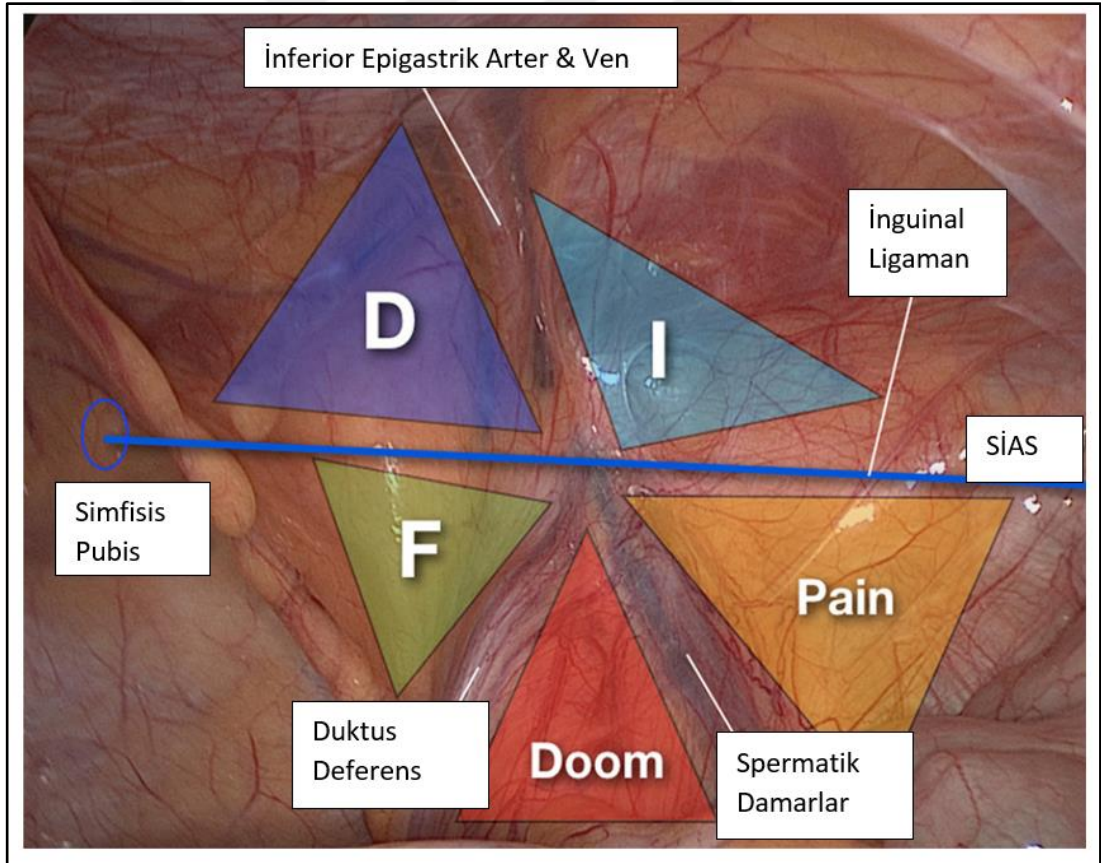
Şekil 5: Femoral Kanal Sınırları (19)

Laparoskopik teknikteki gelişmeler ile birlikte posterior görüşte bazı anatomik oluşumlar tanımlanmıştır. İliopubik traktın alt kısmı femoral fitik sahası olarak isimlendirilir. Öte yandan üst kısmı inferior epigastrik medialine ise direk, lateraline ise indirek fitik sahası adı verilir.

Doom (kıyamet) üçgeni; duktus deferens, testiküler arter/ven ve iliak arter/veni içerir. Bu nedenle, buraya yapılacak müdahalelerde dikkatli olmak gerekir. Doku fiksasyonlarının bu sahada kullanılmamasına özen gösterilir.

Pain (ağrı) üçgeni; femoral sinir, genitofemoral sinirin femoral dalı, lateral kutanöz femoral siniri barındırması nedeniyle dikkat edilmesi gereken bir diğer sahadır. Doku fiksasyonlarının bu sahada kullanılmamasına özen gösterilir.

Doom ve pain üçgenlerinin birlikte oluşturduğu hayali dörtgene felaket dörtgeni denir. Şekil 6'da preperitoneal saha ve buradaki oluşumlar gösterilmiştir.



Şekil 6: Preperitoneal Saha (20)

Bogros boşluğu; fasya transversalis ile periton arasında bulunan preperitoneal potansiyel bir boşluktur. 1823 yılında Fransız bir cerrah olan Bogros tarafından tanımlanmıştır. Günümüz laparoskopik fitik cerrahisinde yama bu sahaya yerleştirilir. Bu boşluğun medialinde pubik kemik ile mesane arasındaki boşluğa ise Retzius alanı adı verilir.

2.3. PATOFİZYOLOJİ VE ETİYOLOJİSİ

Kasık fitikleri gelişim mekanizmalarına göre konjenital ve edinsel olmak üzere iki gruba ayrılır. Yenidoğan ve çocukluk döneminde daha sıklıkla konjenital kasık fitikleri görülmektedir. Embriyolojik gelişim sırasında hem erkek hem kadın cinsiyet için gonadlar karın arka duvarında oluşur. Sonrasında gubernakulum adı verilen fibröz bir doku ile skrotuma veya labiuma göç gerçekleşir. Processus vaginalis ise gestasyonel 12. hafta itibariyle paryetal peritonun inguinal bölgeye doğru oluşturduğu çıkıntıdır. Testisin göçü tamamlandığında, processus vaginalis kapanır. Kapanmaması konjenital kasık fitikleri ve hidrosel ile ilişkilidir. Kadınlarda ise gubernakulum aynı zamanda uterusu bağılı olması nedeniyle gonadan göç gerçekleşmez. Processus vaginalis kapanmaması konjenital kasık fitiğinin yanı sıra “Nuck Kanal Kisti” adı verilen kistik bir yapı oluşumuna neden olabilir. Açık processus vaginalis asemptomatik seyir de gösterebilir. 5 aylık popülasyonda %20, 12 yaş popülasyonda %9, erişkinlerde ise %6-19 oranında görülebilmektedir (21,22). Bu durum erişkin popülasyonda kasık fitiğine eğilim oluşturmaktadır.

Edinsel kasık fitikleri ise daha çok erişkin yaşta görülür. Bunların büyük kısmının karın ön duvarı kusurlarından kaynaklandığı düşünülse de yapılan çalışmalarda altta yatan yapısal kollajen bozukluklarına yatkınlık da gösterilmiştir. Edinsel kasık fitikleri çoğunlukla karın içi basıncı arttığı durumlarda fasya transversalis güçsüzleşmesi veya iç halkanın genişlemesi ile açıklanmaktadır.

Hayat boyu kasık fitiği gelişme ihtimali erkek için %27-45, kadın için %3-5.8 olarak ölçülmüştür (23). 2018 yılında HerniaSurgeGroup tarafından oluşturulan güncel uluslararası kılavuzda kasık fitiği gelişiminde risk faktörleri kanıt seviyesine göre tablo 4’teki gibi belirtilmiştir.

Tablo 4: Kasık Fıtığı Risk Faktörleri (23)

Kanıt Seviyesi: Yüksek	
Kalıtım	Birinci derece akrabada (özellikle kadın hasta için) fıtık varlığı
Cinsiyet	Erkek cinsiyet x8-10 kat artış.
Yaş	İndirek fıtık için 0-5 yaş arası Direk fıtık için 70-80 yaş arası pik yapmakta.
Kollajen Metabolizması	Kollajen Tip 1/3 oranında azalma
Prostatektomi öyküsü	Özellikle geleneksel radikal prostatektomi
Obezite	Fıtık gelişimi ile ters orantılı (24)
Kanıt Seviyesi: Orta	
Önceden fıtık varlığı	Önceden fıtık öyküsü olması kontralateral taraf için risk faktörü oluşturmakta (25)
Nadir Bağ dokusu hastalıkları	Örneğin Ehlers-Danlos Sendromu, Marfan Sendromu Hurler Sendromu, Hunter Sendromu
Artmış Matriks Metalloproteinaz aktivitesi (MMP)	
Kanıt Seviyesi: Düşük	
Etnik Köken	Siyahi insanlarda çok nadir görülür.
Tütün kullanımı	Fıtık gelişimi ile ters orantılı (26)
Kronik kabızlık	
Sosyoekonomik faktörler	Gebelik ve ağır yük ilişkili meslekler
Kanıt Seviyesi: Çok düşük	
Pulmoner Hastalıklar	Kronik obstrüktif akciğer hastalığı ve kronik öksürük kasık fıtığı gelişimini etkiliyor olabilir.

Öte yandan; alkol kullanımı, böbrek hastalığı, karaciğer hastalığı ile ilgili literatürde yeterli çalışma yoktur.

Kasık fıtığı olan hastalar incelendiğinde, kollajen metabolizmasının sağlıklı bireylerden farklı olduğu saptanmıştır. Bağı dokusunda, sürekli yapım ve yıkımın gerçekleştiği dinamik bir doku olup burada en sık bulunan protein kollajendir. Kollajen tip 1, daha kalın ve dayanıklı bir polimerdir. Öte yandan, kollajen tip 3, daha ince bir yapı gösterir. Dokudaki tip1/tip3 kollajen oranı, dokunun gerilim ve mekanik stabilitesini sağlayacak şekilde dizayn edilmiştir. Bu oranın tip 3 lehine bozulması kasık fıtığına zemin hazırlamaktadır (27). Bununla birlikte ekstraselüler matriks proteinlerinin sindiriminde görev alan MMP enzim seviyeleri, kasık fıtığı hastalarında değişmiş kollajen homeostazisi ile ilişkili bulunmuştur. Fasya transversalis incelemelerinde MMP-1, MMP-2 ve MMP-9 enzimlerinin artmış seviyesi gösterilmiştir (28).

Rosemar ve arkadaşlarının yaptığı çalışmada, ağır tütün kullanımı (15 gr/gün üzeri) kasık fıtığı için koruyucu etki gösterdiği ifade edilmiştir. Tütün kullanımının serum proteaz/antiproteaz aktivitesinde değişiklik oluşturduğu ve buna bağlı olarak fasya transversalisin direncinde azalmaya neden olduğu bilinmektedir. Bu çalışmada, tütün kullanan bireyler istatistiksel olarak daha zayıf olmasına rağmen, tütün kullanımının kasık fıtığı için koruyucu bir faktör olarak saptanmıştır. Öte yandan, tütün kullanımı cerrahi sonrası nüks için bir risk faktörüdür. Bu da nüks ile primer kasık fıtığı mekanizmalarının farklılığından kaynaklanmaktadır (26).

Femoral fıtıklar, tüm kasık fıtıklarının %2-4 kadarını oluşturmaktadır. Ancak gerçek insidansının daha düşük olduğu düşünülmektedir. İnguinal fıtıkların aksine kadınlarda 3-4 kat daha fazla görülmektedir. Bu kadın pelvisinin daha geniş olması ile ilişkilendirilmiştir (23).

Fıtık elemanları kese adı verilen peritoneal zar içerisinde bulunur. Kese içerisinde sıklıkla karın içi omental dokular veya bazen ince barsak ansı görülebilir. Daha nadir olarak içerisinde appendiks veya Meckel divertikülü görülebilir. Appendiksin görüldüğü fıtıklara, Amyand herni adı verilir. Appendiks kese içerisine

girerek boğulur ve akut apandisit tablosu kliniğe eklenebilir. İlk defa 1735 yılında Fransız Cerrah Claudius Amyand tarafından tanımlanmıştır. Bu aynı zamanda tarihteki ilk apendektomi operasyonudur. Kесе içerisinde Meckel divertikülü bulunmasına da Littre herni adı verilir. Fransız anatomist Alexis Littre tarafından tanımlanmıştır. Maydl herni ise fitik kesesi içerisinde ince barsak ansının “W” şeklinde bulunmasıdır. Boğulma riski daha yüksektir. Çek cerrah Karel Maydl tarafından tanımlanmıştır. Çekum, sigmoid kolon veya mesane gibi bir organın fitik kesesinin bir duvarını oluşturmasına ise sliding fitik adı verilir.

2.4. TANI & AYIRICI TANI

2.4.1 Tanı

Kasık fitiği tanısı, doğru alınmış bir anamnez ve fizik muayene ile kolaylıkla alınabilir. Hastaların 1/3 kadarı asemptomatik veya minimal semptomatik seyir gösterir. Tanıda şüphe olmadığı sürece ek görüntüleme yöntemlerine gerek yoktur (23). Şüphe varlığında en değerli görüntüleme ultrasonografidir (USG). Bununla birlikte strangülasyon şüphesi olan hastalarda bilgisayarlı tomografi (BT) ve kas-iskelet sistemi rahatsızlığı şüphesi olan hastalarda manyetik rezonans (MRI) kullanılabilir.

En sık görülen şikâyet kasık bölgesinde şişliktir. Özellikle ayakta iken belirgin hale gelir. Beraberinde ağrı eşlik edebilir. Gün içerisinde fiziksel aktivite ile şikayetler artış gösterebilir. Ağrı sıklıkla kasık bölgesine lokalize olmakla birlikte skrotuma yayılım gösterebilir. Kompresyon ile veya yatarken kaybolur. Aniden ortaya çıkan ve geçmeyen şiddetli ağrı strangülasyon için şüphe uyandırmalıdır. Beraberinde artmış barsak hareketleri, karın ağrısı, bulantı, kusma semptomları tabloya eklenebilir.

Fizik muayene inspeksiyon ile başlar. Fitik şüphesi olan hastada muayene ayakta yapılmalıdır. Belirgin bir şişlik varlığı fitik lehine yorumlanır. Hastanın intraabdominal basıncını arttırmak amacıyla öksürtme veya valvalva manevrası yaptırma muayeneye yardımcı olur. Palpasyonda, pubik tüberkülün hemen üst lateralinde dış halka bulunur. Klinisyen parmağını dış halkadan sokarak inguinal kanal boyunca uzatır. Hastaya manevra yaptırıldığında parmakta şişliğin hissedilmesi fitiği

doğrular niteliktedir. Ayrıca şişliğin parmak ucunda hissedilmesi indirek, parmak sırtında hissedilmesi direk fitik lehinedir. Perküsyon ve oskültasyonun fitik muayenesinde kullanımı yoktur.

Tanıda şüphede kalınan durumlarda görüntüleme yöntemleri kullanılabilir. Bu amaçla görüntüleme olarak; USG, BT, MR ve herniografi kullanılmaktadır. Kasık fitiği tanısında ilk tercih edilmesi gereken görüntüleme USG'dir (23). Non-invaziv olması, kolay erişim olanağı ve radyasyon içermemesi avantajları arasındadır. Sensitivitesi %75, spesifitesi %96 kadardır (29). Ancak klinisyenin tecrübesine bağımlı olduğu unutulmamalıdır. Herniografi, daha çok geçmişte kullanılan bir metoddur. Periton içerisine kontrast madde verilerek fitik görüntülemesi yapılır. Sadece fitik tanısında kullanılabilir, ayırıcı tanılarda fayda sağlamaz. İnvaziv bir yöntem olması nedeniyle günümüzde terk edilmiştir. MRI ile adductor kas tendoniti, pubik osteoit, kalça artrozu, iliopektineal burşit ve endometriozis gibi fitik ile karışabilecek birçok antitenin tanısı konulabilmektedir. Ayırıcı tanıda en güçlü görüntüleme MRI'dır. BT'nin de tanı gücü yüksektir ancak radyasyon içermesi nedeniyle daha çok USG negatif ve MRI erişiminin olmadığı durumlarda kullanılmaktadır (30).

2.4.2 Ayırıcı tanı

Tablo 5: Kasık Fitiği Ayırıcı Tanısı

Visseral	Enfeksiyöz-İnflamatuvar
Hidrosel	Apse
Varikosel / Round ligaman varikoseli	Endometriyozis
Apandisit	Epididimit, orşit
Testiküler torsiyon	İnflamatuvar barsak hastalığı
Ektopik gebelik	Pelvik inflamatuvar hastalık
İnmemiş testis	Prostatit
Femoral arter anevrizması	Divertikülit
Orşit	İdrar yolu enfeksiyonu
Lipom, Lenfadenopati	Hematom
Lenfoma	Hidradenitis
Safen varis	
Kalça ve pelvis ilişkili	
Asetebular patolojiler	İliotibial bant sendromu
Osteoartrit, burşit	İliopsoas tendiniti
Avasküler nekroz	İliopsoas apsesi
Septik artrit	Osteomyelit

2.5. SINIFLAMALAR

Kasık fitiklerinin sınıflamasında birçok sınıflama sistemi önerilmiştir. Ancak bu sistemlerden hiçbiri genel kabul görmüş değildir. En sık kullanılan klasifikasyon sistemlerinden biri Nyhus Klasifikasyon sistemidir. Nyhus tarafından 1991 yılında oluşturulmuştur. Gruplar; iç halkanın fonksiyonel durumu ve inguinal kanal posterior duvarının (Hesselbach üçgeni) durumuna göre belirlenmiştir. Nyhus klasifikasyon sistemi Tablo 6’da özetlenmiştir.

Tablo 6: Nyhus Klasifikasyon Sistemi (31)

Nyhus Klasifikasyon Sistemi	
Tip 1	İç halkanın yapısı normal. Hesselbach üçgeni yapısı normal. İndirek fitik iç halkadan içeri girip çıkmakta.
Tip 2	İç halkanın yapısı bozulmuş. Hesselbach üçgeni yapısı normal. İndirek fitik dış halkaya kadar uzanabilir ancak skrotuma ulaşmaz.
Tip 3	
→Tip 3A	İç halkanın yapısı normal. Hesselbach üçgeni yapısı bozulmuş. Fasya transversalis gevşek → direk herni
→Tip 3B	İç halkanın yapısı bozulmuş. Hesselbach üçgeni yapısı bozulmuş. Hem direk hem indirek fitik komponenti mevcut (pantolon herni)
→Tip 3C	Femoral Fitik
Tip 4	
→Tip 4A	Nüks direk fitik
→Tip 4B	Nüks indirek fitik
→Tip 4C	Nüks femoral fitik
→Tip 4D	Nüks kombine fitik

Gilbert Klasifikasyon Sistemi, 1995 yılında Arthur I. Gilbert tarafından oluşturulmuş bir sistemdir. Bu sistemde tip 1-2-3 indirek, tip 4-5 direk, tip 6 pantolon, tip 7 femoral olmak üzere 7 tip mevcuttur. Gilbert klasifikasyon sistemi Tablo 7’de özetlenmiştir.

Tablo 7: Gilbert Klasifikasyon Sistemi (32)

Gilbert Klasifikasyon Sistemi	
Tip 1	İç halkanın yapısı normal. (1.5 cm’den küçük) İndirek Fıtık
Tip 2	İç halkanın yapısı bozulmuş. (1.5 – 4 cm arası) İndirek Fıtık
Tip 3	İç halkanın yapısı iyice bozulmuş. (5 cm’den büyük) İndirek Fıtık
Tip 4	Hesselbach üçgeni yapısı bozulmuş. Direk Fıtık
Tip 5	Hesselbach üçgeni yapısı bozulmuş. Suprapubik bölgede divertiküler defektler mevcut. Direk Fıtık
Tip 6	Pantolon Fıtık (İndirek + Direk Fıtık)
Tip 7	Femoral Fıtık

Bunlar dışında Rutkow, Schumpelick, Harkins, Casten Halverson, McVay, Lichtenstein, Bendavid, Stoppa, Alexandre, Zollinger gibi birçok klasifikasyon sistemi oluşturulmuştur. Ancak, bunlardan hiçbiri genel kabul görmemiştir. Yine de tedavi sonuçlarının irdelenmesi, çalışmalar arası bilimsel verilerin karşılaştırılabilmesi ve altgrup bazlı tedavi stratejilerinin gözden geçirilmesi adına ortak bir klasifikasyon sistemine ihtiyaç vardır. Bu amaçla Avrupa Fıtık Topluluğu (European Herny Society / EHS) 2009 yılında EHS klasifikasyon sistemini yayınlamıştır. Bu sistemin diğer sistemleri göre avantajı daha basit ve hatırlanabilir olmasıdır. Öte yandan, preoperatif değerlendirme için uygun bir sistem değildir. Bu sistemde fıtık bir harf bir sayı ile

temsil edilir. Harf ataması; direk için M-medial, indirek için L-lateral, femoral için F, nüks için R-rekürren şeklindedir. Sayı ataması ise; 0 – fitik yok, 1 – 1 parmak, 2 – 2 parmak, 3 – 3 parmak boyutunda şeklinde yapılır. EHS klasifikasyon sistemi Tablo 8’de gösterilmiştir.

Tablo 8: EHS Klasifikasyon Sistemi (33)

EHS Klasifikasyon Sistemi	Primer / Rekürren				
	0	1	2	3	X
Lateral (L)					
Medial (M)					
Femoral (F)					

2.6. TEDAVİ

Kasık fıtığı, genel cerrahi günlük pratiğinde erişkin popülasyonda en sık karşılaşılan hastalıklardan biridir. Günümüzde, her hastalıkta olduğu gibi fitik tedavisinde de konservatif yaklaşımlar ve minimal invaziv yaklaşımlar popülerite kazanmaktadır. Fonksiyonel ve benign bir hastalık olması, hastayı ve cerrahı non-operatif yaklaşımlara yöneltmektedir. Fıtık tedavisi, non-operatif ve operatif yöntemler olmak üzere 2 başlık altında incelenmektedir.

2.6.1. Non-operatif Yaklaşımlar

Kasık fıtığı hastalarının yaklaşık 1/3 kadarı asemptomatik veya minimal semptomatik seyir göstermektedir. Öte yandan, bu hastalar komplike hale gelerek acil servise başvurabileceği unutulmamalıdır. Kasık fıtığı hastalarında oluşabilecek komplikasyonlar şu şekildedir:

İnkarserasyon: Fıtık kesesinin batın içerisine redükte edilememesi anlamına gelir. İndirek fıtık için %10, femoral fıtık için %20 oranında görülebilir (23). İnkarsere bir fıtıkta batına redüksiyon, enflamasyonun gerilemesini sağlayabilir. Ancak, nekroz varlığında gerileme olmayacağı için redüksiyon kontraendikedir.

Strangülasyon: Fıtık kesesinin sıkışarak kese içeriğinin kan dolaşımının bozulması anlamına gelir. Morbidite ve mortaliteyi arttırmaktadır. Yaklaşık %1-3 oranında görülür. Femoral fıtıkta, anatomik nedenli strangülasyon riski çok yüksektir.

Barsak tıkanıklığı: Barsak anslarının fıtık kesesi içerisinde sıkışması sonucu lüminal akım sekteye uğrayabilir. Mekanik intestinal obstrüksiyon tablosu oluşabilir.

Yakın geçmişe kadar, semptomatik olmasına bakılmaksızın, kasık fıtığı tedavisinde cerrahi yaklaşım tercih edilmekteydi. Bu yaklaşımda amaç, fıtığın komplike hale gelerek acil müdahale ihtiyacı oluşmasını önlemektir. Çünkü, acil şartlarda yapılan fıtık cerrahisinde; cerrahi komplikasyon ve nüks oranları daha fazla seyretmektedir. İki farklı sistematik derlemede, acil - elektif fıtık cerrahisi karşılaştırıldığında, morbidite oranlarının %8'den %32'ye, mortalite oranlarının %0.2-0.5'den %4-4.5'e yükseldiği gösterilmiştir (34,35).

Günümüzde, asemptomatik hastalarda, cerrahiye bağlı komplikasyonların önüne geçmek amacıyla yakın izlem (watchful waiting) stratejisi oluşturulmuştur. Amaç, cerrahiye bağlı ortaya çıkan morbidite ve mortaliteyi önlemektir. Hoffman ve arkadaşları, asemptomatik veya minimal semptomatik küçük fıtıklarda yaptığı çalışmada, yaklaşık 58.000 hastayı değerlendirmiştir. Hastaların yaklaşık %4.8'inde kronik postoperatif kasık ağrısı geliştiğini ifade ettiler (36). Öte yandan, semptomatik hastaların yakın izleminin hem etik hem medikolegal bağlamda sıkıntılar oluşturabileceği de unutulmamalıdır (23). Özellikle kadınlarda ve femoral fıtığı olan hastalarda inkanserasyon riskinin yüksek olması nedeniyle yakın izlem önerilmemektedir.

Yakın izlem ve direk cerrahinin karşılaştırıldığı birçok çalışma yapılmıştır. Fitzgibbons ve arkadaşlarının çalışmasında, aktif izlem yapılan grupta sadece 2 hastada inkanserasyon saptandığı belirtilmiştir. Hastaların %23'ünde cerrahi ihtiyacı geliştiğini (crossover), cerrahi ihtiyacı gelişen hastalarda direk cerrahi yapılan gruba nazaran daha yüksek nüks ve komplikasyon riski olmadığı ifade edilmiştir (37). Stroupe ve arkadaşlarının yaptığı çalışmada, yakın izlem yapılan hasta grubunda hasta başı aylık harcamalar 1.831 dolar daha düşük saptanmıştır. Yakın izlem yaklaşımının

daha kost-efektif olduđu vurgulanmıřtır (38). Ancak, aynı alıřmanın 7 yıllık uzun dnem takip sonularında, crossover oranlarının %50 olduđu saptanmıřtır. Kaplan-Meier analizlerinde 10 yıllık crossover oranlarının %68 olduđu ifade edilmiřtir. Yakın izlem yaklařımının mantıklı ve gvenli bir yaklařım olduđu, bununla birlikte, 10 yıllık takipte hastaların byk kısmında cerrahi ihtiya geliřebileceđi eklenmiřtir (2). zetle, her ne kadar yakın izlemin kısa dnem sonuları umut vaatetse de uzun dnem sonuları bu yaklařım zerindeki tartıřmaların devam edeceđini gstermektedir.

2.6.2 Operatif Yaklařımlar

Kasık fitiđi tedavisinde ama; hastalıđa bađlı semptomların azaltılması, yařam kalitesinin arttırılması, hastalıđa bađlı geliřebilecek inkarserasyon, stranglasyon gibi komplikasyonların nlenmesidir.

Tarih boyunca, kasık fitiđi cerrahisinde birok operasyon tanımlanmıřtır. Hangi cerrahi tekniđin daha bařarılı olduđu ile ilgili birok alıřma yapılmıř ve yapılmaya da devam edecektir. Bařarılı bir cerrahi teknik: dřk komplikasyon oranı, hızlı iyileřme, kolay đrenim eđrisi, tekrarlanabilir sonular ve kost-efektivite komponentlerinden oluřur. Ayrıca; herni tipi, anestezi tipi, cerrahın tecrbesi, hastanın seimi ve mali imkanlar bu seimi dođrudan etkilemektedir. Fıtıkla uđrařan birok cerrah yama kullanımını tercih etmektedir. te yandan, yabancı cisim olarak deđerlendirerek yama kullanımını eleřtiren bir kesim cerrah da mevcuttur. Lichtenstein Hernia Clinic veya The Shouldice Hospital gibi bazı cerrahi teknikler zerine zelleřmiř merkezler bulunmaktadır. Bununla birlikte bazı kesimler ise laparoskopik onarımların (TEP / TAPP) daha stn olduđunu savunmaktadır. Aslında bunların hepsi dođrudur. Tm fıtıklar iin en iyi standardize bir cerrahi teknik yoktur. Cerrahi teknik seimini, hastaya zel bireyselleřtirmek gerekmektedir. Farklı fıtık tipleri iin farklı onarım teknikleri n plana ıkmaktadır (23). Kasık fitiđi cerrahi teknikleri; doku onarım teknikleri ve yamalı onarım teknikleri řeklinde iki ana kategoride incelenebilir. Tablo 9’da cerrahi operasyon teknikleri gruplar halinde zetlenmiřtir.

Tablo 9: Kasık Fıtığı Cerrahisi Operasyon Tipleri

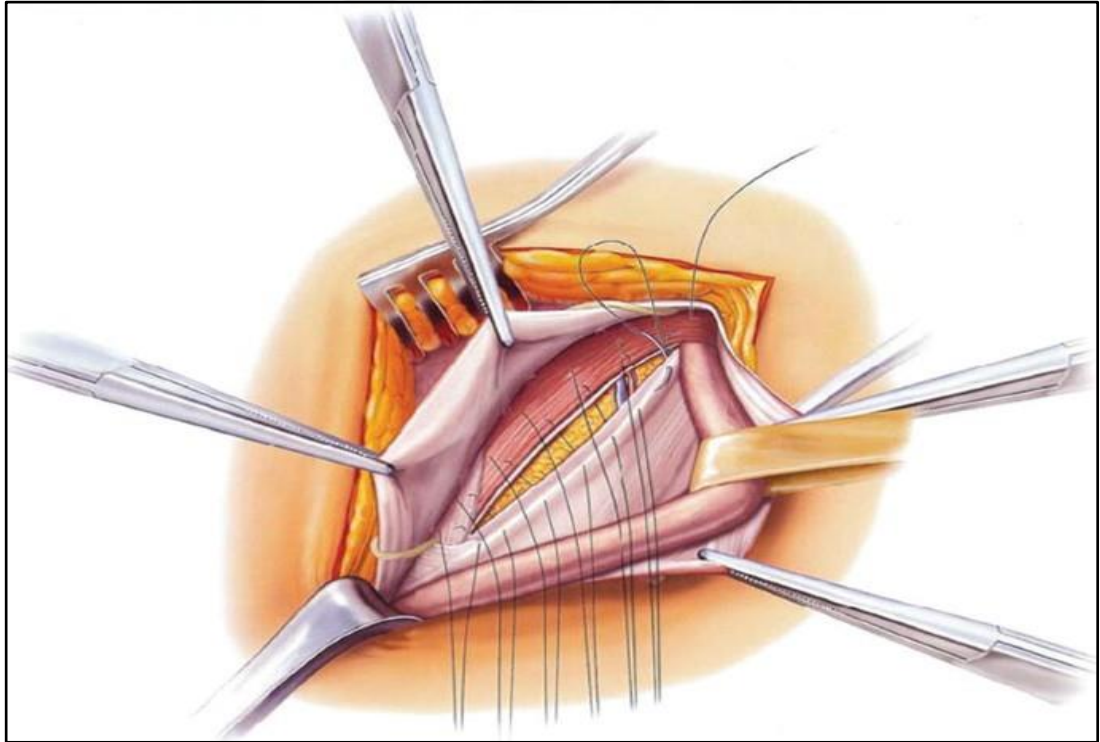
Doku onarım teknikleri	Yamalı onarım teknikleri
-Bassini tekniği	<u>ACIK OPERASYONLAR</u>
-Shouldice tekniği	-Lichtenstein & Modifiye L. tekniği
-Ağ örgü teknikleri	-Plug & Patch mesh tekniği
-Desarda tekniği	-Stoppa tekniği
-McVay tekniği	<u>LAP OPERASYONLAR</u>
-Halsted I – II tekniği	-İntraperitoneal Onlap Mesh (İPOM)
	-Total Ekstraperitoneal onarım (TEP)
	-Transabdominal Preperitoneal onarım (TAPP)

2.6.2.1 Doku onarım teknikleri

En sık kullanılan doku onarım teknikleri; Bassini, Shouldice, Desarda operasyonlarıdır. Doku onarım teknikleri ile yamalı açık onarım tekniklerinin incelendiği bir derlemede, Shouldice onarımın diğer doku onarım tekniklerine nazaran daha düşük nüks oranına sahip olduğu gösterilmiştir (Bassini %7, Shouldice %4.3). Ayrıca, doku onarım teknikleri ile yamalı onarım teknikleri karşılaştırılmış ve yamalı onarımın nüks oranlarının 4 kat daha az olduğu saptanmıştır (yamalı onarım %0.9, doku onarım teknikleri %4) (39). EHS 2018 yılındaki son kılavuzunda, yamalı onarım tekniklerinin daha düşük nüks oranlarını sağladığını ifade etmiştir (23).

- **Bassini tekniđi**

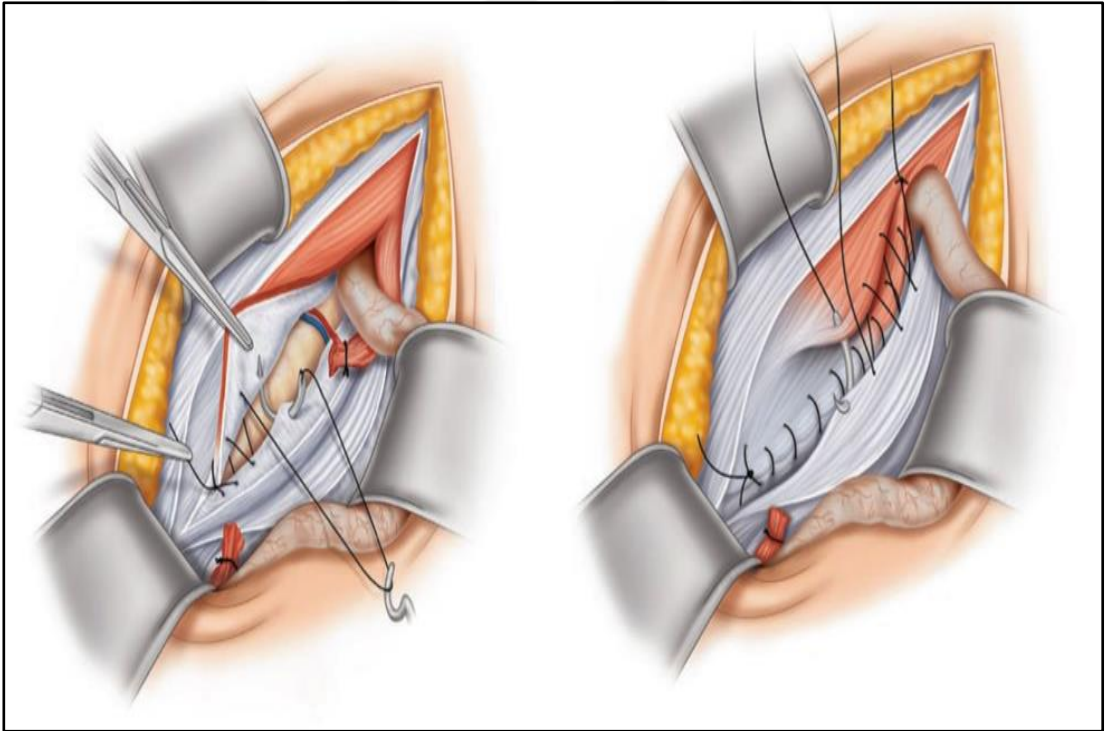
İlk defa Eduardo Bassini (1844 – 1924) tarafından ortaya konulmuştur. Eksternal oblik kas aponörozu açılarak inguinal kanala girilir. İndirek fitik kesesi ile kord elemanları ayrıştırılır. İç halka hizasından bağlanarak kesilir. Direk fitik kesesi ise içeriye gömülerek tendo conjuan ile inguinal ligaman arası suture edilir. Disseksiyon sırasında inferior epigastrik arter/ven korunarak vasküler komplikasyonlar önlenir. Tendo conjuan; internal oblik kas, transvers abdominis kası ve fasya transversalisin birleşmesi ile oluşur. Dolayısıyla Bassini operasyonunda tüm katlar birlikte tekli sutureler ile inguinal ligamana dikilir. Eksternal oblik kasın aponörozu kapatılarak operasyona son verilir (40). Dokuda yeterince gerilimsizlik sağlanamadığı için postoperatif nüks ve ağrı oranları yüksek bulunmuştur. Şekil 7'de tendo conjuan ile inguinal ligaman arasına tam kat tek tek atılan sutureler gösterilmiştir.



Şekil 7: Bassini Tekniđi (41)

- **Shouldice tekniđi**

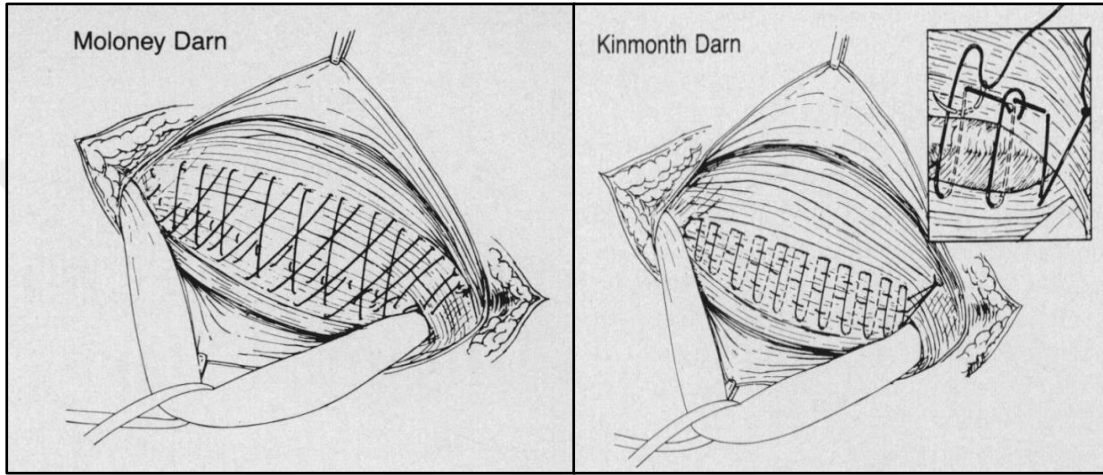
İlk defa 1945 yılında, Kanadalı cerrah Edward Earl Shouldice tarafından ortaya konulmuştur. Yamanın fitik cerrahisine girişine kadar uzun yıllar boyunca altın standart tedavi olarak uygulanmıştır. Halen günümüzde, doku onarım teknikleri arasında en sık kullanılan tekniktir. Nüks oranları, deneyimli merkezlerde %2'lere kadar düşmektedir (42). Yama kullanımının istenmediđi (hasta tercihi, kontaminasyon vb.) durumlarda cerrahi bir alternatif oluşturmaktadır. Bassini ile benzer şekilde inguinal kanala girilerek arka duvara ulaşılr. Bassini tekniđindeki gibi katlar enblok olarak tekli sütünler yerine, dört kat üzerinden devamlı sütünler ile kapatılır. Bu sayede gerilimin daha fazla dokuya dağıtılması amaçlanır. Diđer doku onarım tekniklerine göre daha düşük nüks oranları görölse de, yamalı onarımlara göre nüks oranları daha yüksektir (39). Şekil 8'de inguinal kanal arka duvarının farklı katlarının ayrı ayrı devamlı sütünler ile kapatılması gösterilmiştir.



Şekil 8: Shouldice Tekniđi (43)

- **Ağ örme teknikleri**

İlk defa 1948 yılında Moloney tarafından tanımlanmıştır. Gerilimsiz bir onarım amacıyla oluşturulan basit ve kost-efektif bir cerrahi tekniktir. Sonraları 1974 yılında Kinmonth, 1977 yılında Abrahamson, 2005 yılında Nilsu tarafından bu tarz birçok ağ örme tekniği oluşturulmuştur. Yamayla onarım tekniklerinin keşfedilmesi ile birlikte popülerliği azalmıştır. Tekniğin standardize olmaması ve subjektif yaklaşımlar, birçok çalışmada sonuçları tartışılır hale getirmiştir.



Şekil 9: Moloney & Kinmonth Ağ Örme Teknikleri (44)

- **Desarda onarımı**

Hindistanlı bir cerrah olan Mohan Desarda tarafından ortaya konulmuş bir cerrahi tekniktir. Eksternal oblik kas aponevrozundan yaklaşık 2 cm kadarlık bir flep hazırlanarak biyolojik bir yama gibi inguinal kanal arka duvarına önden fikse edilir. Devamında inguinal kanal rekonstrüksiyonu gerçekleştirilir (45).

- **McVay onarım**

Chester McVay tarafından ortaya konulmuş bir cerrahi tekniktir. Bassini onarımına benzer disseksiyon yapılır. İnguinal kanal posterioru açılarak Hesselbach üçgeninden preperitoneal alana girilir. Tendo conjuan, Cooper ligamanına suture edilerek femoral kanalı içine alacak şekilde inguinal kanal arka duvarı onarılır.

2.6.2.2 Yamalı açık onarım teknikleri

Yamanın fitik cerrahisine girmesi, fitik cerrahisinde yeni bir çağın açılmasını sağlamıştır. Bu döneme kadar birçok doku onarım tekniği gerilimsiz cerrahiye sağlamaya çalışmış ancak yamalı onarım teknikleri kadar başarılı olamamıştır. Öte yandan, yama kullanımının da bazı dezavantajları olduğu unutulmamalıdır. Enfeksiyon, yama reddi, yamaya bağlı kasık ağrısı, yamanın migrasyonu, seroma, meshoma, shrinkage (yamanın büzülmesi), mekanik intestinal obstrüksiyon bunlardan bazılarıdır. Bu durumlarda yamanın çıkarılması gerekebilir. Bu sorunların önüne geçmek amacıyla; hammaddesini değiştirmek, yamaya kaplama yapmak, ağır zincir yerine hafif zincir yama üretimi, yamanın yapıştırıcı ile fiksasyonu, biyolojik yama kullanımı gibi birçok çözüm denenmiş, ancak, başarı sağlanamamıştır. İdeal yama henüz ortaya konulamamış olup üzerine birçok çalışma devam etmektedir (23).

Yamalı onarım teknikleri, operasyon tipine göre açık yöntem ve laparoskopik yöntem olmak üzere ikiye ayrılır. Diğer bir ayırım ise yamanın yerleştirildiği bölgeye göre ayırımdır. Burada fasya transversalis sınır alınır. İnguinal kanalın arka duvarına önden yama yerleştirilmesine anterior yaklaşım, arka duvarın arkasına yani preperitoneal sahaya yama yerleştirilmesine preperitoneal yaklaşım adı verilir. Laparoskopik yöntemlerde, inguinal kanal posterioru açılmadan bu yapılabilirken, Stoppa gibi açık cerrahi yöntemlerde posterior duvarın açılması ve sonrasında tekrar rekonstrüksiyonu gerekebilir.

- ***Lichtenstein tekniği***

İlk defa İrving Lichtenstein tarafından 1984 yılında tanımlanmış bir tekniktir. Günümüzde, en sık tercih edilen açık yamalı onarım tekniğidir (23). Açık yöntem ile inguinal kanal ön duvarı açılarak inguinal kanala girilir. İndirek fitik varlığında, fitik kesesi disseksiyon ile serbestlenir. Direk fitik ise preperitoneal sahaya inverte edilerek üzerine anterior yaklaşım ile polipropilen yama konulur. Yama, yabancı cisim reaksiyonu oluşturarak fibrozisi tetikler. Fibrotik reaksiyon, gerilimsiz bir onarıma imkân sağlar. Nüks oranları %1 kadar olması nedeniyle en sık tercih edilen açık yöntemdir. Laparoskopik yöntemlere nazaran daha tanıdık bir anatomi olması

nedeniyle öğrenme eğrisi çok daha kısa sürer. Ayrıca lokal anestezi altında da gerçekleştirilebilir. Nüks oranlarını daha da azaltmak adına, teknikte bazı modifikasyonlar gerçekleştirilmiştir. P.K. Amid 2002 yılında yayınladığı makalesinde;

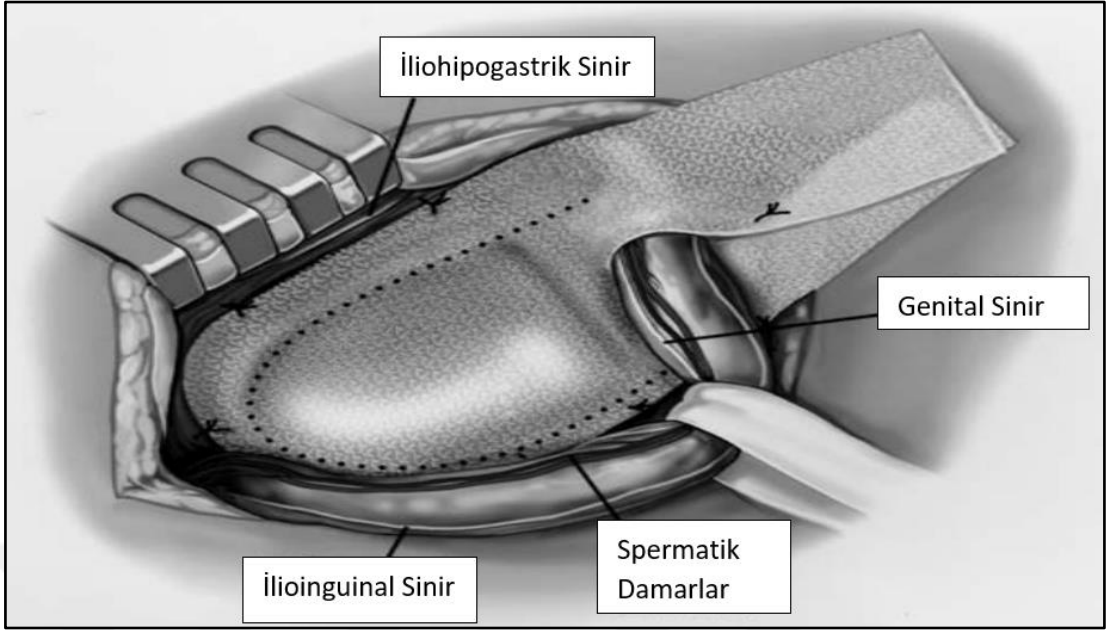
-Pubik tüberkülün 2 cm mediali, Hesselbach üçgeninin 3-4 cm üzeri ve iç halkanın 5-6 cm lateralini saracak şekilde daha geniş bir yama kullanımını (46),

-Ortada bir yarık oluşturarak spermatik kordun arkasında yamanın bacaklarının dikilmesini, aksi takdirde iç halkanın lateralinden nüks gelişebileceğini (46),

-Yamanın iki adet sütür ile üst kenar ve alt kenardan sabitlenmesini, aksi takdirde yamanın kendi üzerine katlanabileceğini veya meshoma oluşturarak postoperatif ağrı ve nüks oranlarının artabileceğini (46),

-Yamanın gergin şekilde sütürasyonu yerine hafif gevşek ortasında bir kubbe bırakarak sütüre edilmelisini önermiştir (46). Bunun 2 teorik faydası mevcuttur. Yama reaksiyonu öncesinde hastada intraabdominal basınç artışları, gergin bir yamada sütürleri koparabilir. Bunu kompanse etmek amacıyla gevşek sütürasyon önerilir. Ayrıca, yama operasyon sonrası 1-2. ay itibariyle skar ve fibröz ile küçülmeye başlar. Gevşek sütürasyon ile yamanın dokuyu kontrakte etmesinin önüne geçilir (46).

-İnguinal sahada; ilioinguinal, iliohipogastrik ve genitofemoral sinirin genital dalının trasesine dikkat ederek nöroanatomiyeye uygun sütürlerin yerleştirilmesini önermiştir. Yetersiz disseksiyon ile sinirlerin görülmeden yapılacak cerrahinin sinir hasarına bağlı postoperatif nöropatik ağrı oranlarını arttıracaklarını ifade etmiştir (46). Şekil 10'da Amid'in Modifiye Lichtenstein onarımında nöral yapıların yerleri ve yamanın iki bacak şeklinde kesilerek yerleştirilmesi gösterilmiştir.

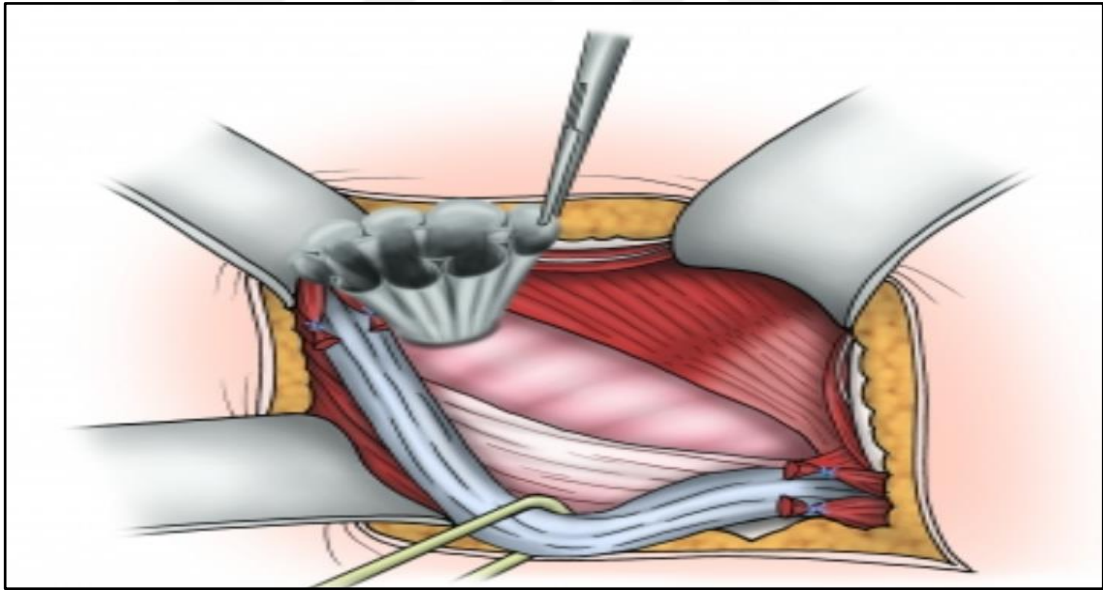


Şekil 10: Amid'in Modifiye Lichtenstein Tekniği

Lichtenstein onarımında dikkat edilmesi gereken noktalardan biri yamanın fibrotik reaksiyon ile küçüleceğidir. Polipropilen bir yama için %20 kadar küçülme gerçekleşebileceği öngörülmesi ve yama buna uygun gevşeklikte suture edilmelidir (47). Lichtenstein onarım ile laparoskopik yaklaşımların karşılaştırıldığı birçok çalışma mevcuttur. Yapılan metaanalizlerde; laparoskopik tekniklerde kronik ağrı ve yara yeri enfeksiyonunun daha az, hastane kalış ve işe dönüş sürelerinin daha kısa olduğu gösterilmiştir. Lichtenstein onarımının ise nüks oranlarının daha düşük, operasyon süresinin daha kısa ve öğrenim eğrilerinin daha hızlı olduğu eklenmiştir (48–50).

- **Plug & Patch tekniđi**

Kasık fitiđi tedavisinde kullanılan bir diđer aık cerrahi tekniktir. Disseksiyon ile indirek fitik kesesinin serbestlenmesini takiben i halkanın ierisine huni Őeklinde yama yerleŐtirilir. Yama tendo conjuan ve inguinal ligamana stre edilir. Lokal anestezi altında yapılabilir. Sonular, Lichtenstein onarım ile benzerdir. Laparoskopik cerrahiye gre aık cerrahinin dezavantajlarını taŐımak ile birlikte daha kısa operasyon sresi, daha kolay đrenim eđrisi ve daha dŐk maliyet oranları ifade edilmektedir (51). Ancak yamanın uygulama sonrası spermatik kord evresinde fibrze olması ve preperitoneal alana migrasyonu handikapları arasındadır.



Őekil 11: Plug Yama Tekniđi (52)

- ***Stoppa tekniđi***

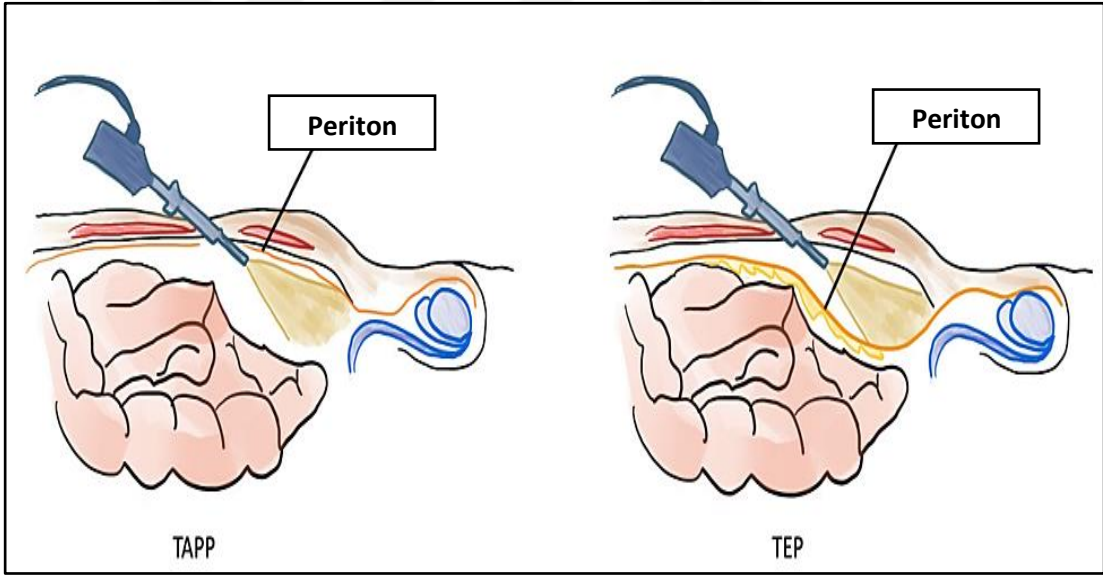
Stoppa tarafından ilk defa 1969 yılında tanımlanmıştır. Stoppa, fasya transversalisin önü yerine arka duvarının yama için daha ideal bir saha olduğunu savunmuştur. Hem intraabdominal basınç nedeniyle yamanın yerinde duracağını hem de yüzeysel cerrahi saha enfeksiyonlarından uzak olacağını belirtmiştir. Preperitoneal sahaya büyük bir protez yama kullanılarak fasya transversalis ile periton arasına bir bariyer yerleştirilir. Bu sayede periton bu bariyeri geçerek defekte ulaşamaz. Dolayısıyla karın duvarındaki defektin onarımına gerek yoktur. Lichtenstein onarım ile benzer şekilde inguinal kanala girilir ve disseksiyon yapılır. Farklı olarak, inguinal kanal arka duvarı da açılarak inferior epigastrik damarlar korunacak şekilde preperitoneal alana girilir. Fıtık kesesi disseke edilerek spermatik korddan ayrıştırıldıktan sonra preperitoneal sahaya yama uygulanır. Uygulama Bogros ve Retzius sahasını kapsayacak şekilde yapılır. Yama medialde en az 2 cm Cooper ligamanının alt kısmına incek şekilde sabitlenir. Bu sayede femoral kanal hatta obturator kanalın da kapatılması sağlanır. Genel veya spinal anestezi ile yapılabilir.

2.6.2.3 Yamalı kapalı onarım teknikleri

Minimal invaziv yaklaşım, cerrahinin her alanında olduğu gibi fıtık cerrahisinde de büyük ses getirmiştir. Postoperatif daha az ağrı, hastane kalış ve işe dönüş süresinin kısalığı, başarılı kozmetik sonuçlar; laparoskopik yaklaşımların hızla popüler hale gelmesini sağlamıştır. Ayrıca, gerilimsiz bir onarım imkânı sağlaması da düşük nüks oranları ile karşımıza çıkmaktadır. Bu amaçla; intraperitoneal onlay mesh (İPOM), total ekstraperitoneal onarım (TEP) ve transabdominal pre-peritoneal onarım (TAPP) olmak üzere 3 cerrahi teknik oluşturulmuştur. Hem TEP hem TAPP tekniğinde yama preperitoneal alana konulmaktadır. Ancak; preperitoneal sahaya erişim TAPP'ta intraperitoneal sahadan gerçekleşirken, TEP'te direk preperitoneal sahadan gerçekleşir. TEP ve TAPP operasyonlarındaki cerrahi yaklaşım Şekil 12'de gösterilmiştir. Özellikle açık cerrahinin nüksü ve bilateral fıtıklarda olmak üzere, tüm fıtıklarda laparoskopik cerrahi uygulanabilir. Kontraendikasyon oluşturan durumlar laparoskopi kontraendikasyonlarına benzer olup Tablo 10'da özetlenmiştir.

Tablo 10: Laparoskopik Onarım Kontraendikasyonları

Mutlak kontraendikasyonlar	Rölatif kontraendikasyonlar
-Şiddetli kardiyopulmoner hastalık	-İnkarsere kasık fitiği
-Karaciğer yetmezliği	-Redükte edilemeyen fitik
-Gebelik	-Daha önce lap. fitik cerrahisi öyküsü
-Anesteziye intolerans	-Dev skrotal fitik
	-Preperitoneal cerrahi öyküsü (prostat vs)
	-Pelvik radyoterapi öyküsü
	-Orta hat laparatomisi
	-Santral obezite



Şekil 12: Minimal İnvaziv Onarım İllüstrasyonu (53)

- **Total Ekstraperitoneal Onarım (TEP)**

TEP, 1993 yılında McKernan ve Laws tarafından geliştirilmiştir. Laparoskopik olarak preperitoneal sahaya yama yerleştirmeyi amaçlar. Periton delinmeden yani batın içerisine girmeden preperitoneal sahada onarım imkânı sağlar. Batın içerisine müdahale olmaması sayesinde, teorik olarak batın içi yapışıklıklara neden olmaz.

Mesaneinin preperitoneal sahayı kaplayarak görüşü engellememesi için preoperatif miksiyon veya üriner kateterizasyon önerilir. Göbek altından yapılacak 1 cm kadarlık kesi ile rektus kasına ulaşılır. Rektus kasının ön fasyası bistüri yardımıyla kesilerek açılır. Rektus kası lateralize edilerek rektus kasının arkasına ulaşılır. Buradan yerleştirilecek trokar ile teleskopik disseksiyon veya kullanılacak özel spacemaker trokarlar ile pnömotik disseksiyon yapılır. Preperitoneal sahanın yeterli şişmesi sonrası çalışma portları yerleştirilir. Disseksiyon sırasında inferior epigastrik damarlara, spermatik korda, vasküler ve nöral yapılara dikkat edilir. Fıtık kesesinin düşülmesini takiben yaklaşık (en az) 10x15 cm kadarlık yama bozulmuş fasya transversalis arka yüzüne yayılır. Yama bütün halinde yayılabileceği gibi, ortasında bir yarı oluşturarak slit yama şeklinde de yayılabilir. Yama bu şekilde bırakılabileceği gibi doku yapıştırıcısı veya fiksatorler ile sabitlenebilir (54).

- **Transabdominal Pre-peritoneal Onarım (TAPP)**

TAPP, 1992 yılında Maurice Arregue tarafından geliştirilmiştir. TEP'ten en büyük farkı, operasyonun intraperitoneal başlamasıdır. Göbek altı 1 cm kadarlık insizyon ile kamera trokarı batın içerisine girilir. Pnömoperitoneum oluşturulur. Bilateral rektus kası lateralinden girilecek 2 çalışma portuyla operasyona başlanır. SIAS ile median umbilikal plika arası periton doğrusal olarak çizilir. Buradan preperitoneal alana girilerek preperitoneal disseksiyon yapılır. Yani preperitoneal alan intraperitoneal hale getirilir. Sonrasında teknik TEP ile benzerdir. Yamanın yayılmasını takiben periton fiksator ile veya suture edilerek kapatılır.

- **Intraperitoneal Onlay Mesh (İPOM)**

İPOM, 1990 yılında Fitzgibbons ve arkadaşları tarafından geliştirilmiştir. Pelvik radyoterapi öyküsü, pelvik cerrahi öyküsü, multipl nüks fıtık veya uzun süreli cerrahi müdahaleden kaçınılması gereken durumlarda uygulanabilir bir tekniktir. Yama, preperitoneal disseksiyon yapılmadan doğrudan periton içine konulur. Direk batın içerisine, bir yabancı cisim yerleştirilmesi nedeniyle yamanın migrasyonu açısından dikkatli olmak gerekir. Bu yaklaşımda, yamaya bağlı batın içi yapışıklık oranları artması nedeniyle anti-adeziv veya kompozit yamalar tercih edilmelidir.

- **Minimal İnvaziv Teknik ile Açık Tekniğin Karşılaştırılması**

Minimal invaziv yaklaşımın postoperatif daha az ağrı, hastane kalış ve işe dönüş süresinin kısalığı, başarılı kozmetik sonuçlar açısından açık onarıma üstünlüğü bilinmektedir. Ayrıca; daha az cerrahi saha enfeksiyonu, hematom, sinir hasarı, postoperatif ağrı oranları belirtilmiştir (55). Öte yandan visseral organ yaralanması için oranlar benzerdir (55).

Laparoskopik cerrahi, açık cerrahiye kıyasla daha büyük bir yama kullanılabilmesi avantajları arasındadır. Bu sayede miyopektineal orifis daha güvenli kapatılabilir. Schmedt ve arkadaşlarının oluşturduğu metaanalize bakıldığında, açık onarım yapılan hastalarda nüks oranları daha düşük saptanmıştır (55). Ancak 7.5x15 cm yama kullanılan bir çalışmanın bu sonucu güçlü bir şekilde etkilediği düşünülmektedir (56). Bu çalışma dışlandığı zaman, açık ve laparoskopik teknikler arası, benzer nüks oranları saptanmıştır (23).

Preperitoneal disseksiyon sırasında ölü bir boşluk oluşması nedeniyle minimal invaziv cerrahi sonrası seroma oranları daha yüksek saptanmıştır (55).

Kost-efektivite için değerlendirildiğinde; minimal invaziv yaklaşımın açık operasyona nazaran daha maliyetli olduğu görülmüştür (57,58).

Laparoskopik cerrahinin dezavantajlarından biri, operasyon süresinin daha uzun olmasıdır (55). Bu durum, cerrahi saha anatomisine hakimiyet ile açıklanabilir. Cerrahi tecrübe arttıkça operasyon süresinin kısaldığı gösterilmiştir. Aynı zamanda; mesane yaralanması, vasküler yaralanma, nüks ve postoperatif ağrı gibi komplikasyon oranlarının cerrahi tecrübe arttıkça azaldığı görülmüştür. TEP cerrahisi özelinde, preperitoneal sahanın daha dar olması nedeniyle daha geniş disseksiyon yapmak gerekebilmektedir.

Laparoskopik cerrahi endikasyonları açık cerrahi ile benzerdir. Ancak, bilateral kasık fitiği olan hastalarda veya önceki açık operasyonun nüksü olan hastalarda laparoskopi daha fazla avantaj sağlamaktadır.

- **TEP – TAPP Karşılaştırmalı İncelenmesi**

TEP ve TAPP yöntemlerinin birbiri ile karşılaştırıldığı birçok çalışma mevcuttur. Ancak çalışmaların çoğunda cerrahın teknik üzerindeki tecrübesi çalışmada bias oluşturmaktadır. 10 randomize kontrollü çalışmayı içeren güncel bir metaanalizde, iki tekniğin birbiri üzerine üstünlüğü gösterilememiştir. Benzer nüks ve komplikasyon oranları belirtilmiştir. Ancak küçük farklılıklar mevcuttur (23,59).

Her ne kadar iki teknikte de preperitoneal sahaya yama konulsa da sahaya erişim TAPP'ta intraperitoneal yoldan, TEP'te preperitoneal yoldan gerçekleşir. Erişim ilişkili komplikasyonlar bazında bakıldığında; TAPP'ta cerrahi sahaya girerken visseral yaralanma riski daha ön planda iken, TEP'te preperitoneal vasküler yapılar yüzünden vasküler yaralanma riski daha ön plandadır (23,60).

TEP tekniğinde; periton açılmaması ve batına müdahale gerçekleşmemesi nedeniyle teorik olarak batın içi yapışıklıklar oluşmaz (23). Ayrıca benzer nedenden ötürü, trokar yeri fitiği oranları birçok çalışmada TAPP için daha yüksek saptanmıştır (60,61).

TAPP'ın teorik avantajlarından biri, batın içerisine direk eksplorasyon sağlaması sayesinde acil hastalarda inkarserasyon için değerlendirme imkanı sağlamasıdır (61). Bu yüzden inkarserasyon şüphesi olan hastalarda TEP kontraendikedir. Ayrıca, disseksiyon öncesinde direk bakı sağlaması sayesinde hem kontralateral taraf hakkında hem de fitiğin özellikleri (boyut, tip vb.) hakkında bilgi verir.

2.7. KOMPLİKASYONLAR

2.7.1. Kanama

Her operasyonda olduğu gibi cerrah, operasyon sahasına hakim olmalıdır. Cerrahi yaklaşıma göre, ilgili vasküler anatomiye bilmeli ve olası yaralanmalara karşı tetikte olmalıdır. Örneğin, yüzeysel epigastrik damarlar eksternal oblik kasın dış kısmında bulunur, bu yapının yetersiz hemostazı hem intraoperatif hem postoperatif kanama ile ilişkilidir. Laparoskopik cerrahi disseksiyon sırasında, inferior epigastrik damarlara azami özen göstermek gerekir. Aşırı traksiyondan korumak gerekmektedir.

Korona mortis; %49 oranında görülen bir vasküler anastomozdur. Venöz korona mortis, arterial varyantına nazaran daha sık görülür (%41.7 vs %17). Eksternal iliak arterden çıkan inferior epigastrik arter ile internal iliak arterden köken alan obturator arterin yaptığı anastomoza verilen isimdir. Pubik kemiğin, obturator membrana yakın kısmında mesaneye bakan yüzde görülür. Yaralanması durumunda hayati kanamalara neden olabilmesi nedeniyle disseksiyon sırasında azami dikkat etmek gerekir (62).

2.7.2. Duktus deferens hasarı

Cerrahi sırasında ipsilateral duktus deferens zedelenebilir. Nyhus 1983 yılında yayınladığı çalışmasında, intraoperatif saptanması durumunda 6/0 ipek ile (stent yerleştirilmeden) onarımını önermiştir. %50'lik bir onarımın bile fonksiyonel akımı sağlayacağını ifade etmiştir. Operasyon sırasında saptanamayan hastalarda, ipsilateral kasıkta ağrı ve şişlik oluşabileceğini, bu durumun zamanla regrese olacağını (2/3 oranında) ve nadiren orşiektomi gerekliliği oluşacağını ifade etmiştir (63).

2.7.3. Sinir hasarı

Vasküler yapılar ile benzer şekilde, cerrahi sahanın nöroanatomi de postoperatif ağrı için önem arz etmektedir. Açık operasyonda; ilioinguinal, iliohipogastrik ve genitofemoral sinirin genital dalı cerrahi sahada seyretmektedir. Laparoskopik operasyonda; Doom üçgeni içerisinde ilioinguinal ve genitofemoral sinirin genital dalı, lateralde ise femoral, genitofemoral sinirin femoral dalı ve lateral kutanöz femoral sinir geçmektedir. Nöroanatomiyeye hakim olmak, sinir hasarı oranını

düşürmektedir. Yamanın fiksasyonu sırasında sütür ya da zımba gibi fiksasyon materyallerinin sinir traselerinde kullanılmamasına özen gösterilmelidir. Sinirin tam kesisi durumunda, sinir uçları bir araya getirilip onarım sağlanamıyorsa, kopmuş uçların bağlanması veya kliplenmesi gerekmektedir. Aksi takdirde, nöral kılıf açık kalacak ve postoperatif ağrı oluşumuna neden olacaktır (63).

2.7.4. Testiküler akımın bozulması

Testisin kan akımı, aortadan ayrılan testiküler arter ile sağlanır. Ayrıca inferior epigastrik arterden gelen eksternal spermatik arter, superior vezikal arter ve prostatik dallar bu bölgeyi besleyen diğer kollateral damarlardır. Dolayısı ile zengin bir vasküler kollateral ağ bulunmaktadır. Bu sayede, major vasküler yapılar bağlansa dahi testiste atrofi veya nekroz görülmeyebilir (63).

Doom üçgeni içerisinde duktus deferensin ve testisin beslenmesinde önemli vasküler yapılar bulunmaktadır. Özellikle indirek fitik disseksiyonu sırasında bu yapılara özen göstermek gerekir. Küçük arter ve venlerde hasar durumunda, onarım mümkün olmaması nedeniyle bu yapılar bağlanmalıdır.

2.7.5. Visseral organ yaralanması

Fıtık kesesi içerisinde, mesane bulunabilir. Disseksiyon sırasında prevezikal yağlı doku cerrah için uyarıcı olmalıdır. Sıklıkla port yerleştirilmesi sırasında veya büyük bir direk fıtığın disseksiyonu sırasında visseral yaralanma gerçekleşir. Bu nedenle, özellikle öğrenme eğrisinin erken aşamalarında cerrahi öncesi rutin olarak miksiyon veya üriner kateterizasyon önerilmektedir. Mesane yaralanması durumunda, emilebilir sütür ile çift kat sütürasyon ve foley sonda yerleştirilir. 5 günlük takibin sonunda sistogramda kaçak görülmediği teyit edildikten sonra foley sonda çekilebilir. Postoperatif tespit edilen intraperitoneal kaçalarda ise, peritonit tablosu oluşturmuyor ise foley sonda yerleştirilerek 21 günlük takip önerilmektedir. Öte yandan, peritonit tablosu oluşturan kaçalarda eksploratif laparotomi ile mesanenin emilebilir sütür ile çift kat onarımı, antibiyotik verilmesi ve foley kateterizasyon önerilmektedir (64).

Büyük fitıklarda, nadiren mesane ile birlikte üreter de fitık kesesine girerek hasar görebilir. Parsiyel veya total yaralanmada double j kateter üzerinden onarım yapılabilir. Öte yandan, segmental yaralanma varlığında sıklıkla üreteroneosistostomi ihtiyacı oluşmaktadır (64).

Sliding herni varlığında, indirek fitık kesesi disseksiyonu her zaman kese açıldıktan sonra yapılmalıdır. Kese içerisindeki kolon veya ince barsak anslarının yapışıklıkları nedeniyle kesenin ligasyonu sırasında yaralanabilir. Öncelikle, adezyonlar açılmalı, kese elemanları batına redükte edildikten sonra kese ligasyonu yapılmalıdır. Kese ağzı sütürü sırasında kolondan geçilen sütür; apse, fistül, barsak tıkanıklığı veya serbest duvar perforasyonu gibi birçok komplikasyona neden olabilir (64).

2.7.6. Pnömooperitoneum

Özellikle TEP onarım sırasında, peritonun açılması ile birlikte intraperitoneal alana hava kaçması olarak tanımlanır. İntraperitoneal hacim çok artması durumunda preperitoneal sahaya bası yaparak sahayı daraltabilir. Eksplozasyonu engelleyebilir. Geniş preperitoneal disseksiyon yapılması, deliğin bulunup kapatılması, hastanın Trendelenburg pozisyonuna alınması, insuflatör basıncının 15 mm Hg'ye yükseltilmesi fayda sağlayabilir. Palmer noktasından Veress iğnesi yerleştirilmesi de intraperitoneal havanın tahliyesi ile fayda sağlayacaktır.

2.7.7. Hidrosel ve seroma

Fıtık kesesi disseksiyonu sırasında distaldeki kesenin kapalı bir şekilde bırakılması veya venöz/lenfatik obstrüksiyona bağlı skrotal sıvı birikimidir. Seroma oranları, laparoskopik operasyonlarda daha yüksektir (55). Konservatif tedavi ile birkaç gün içerisinde düzelir. Nadiren iğne ile aspirasyon gerekebilir.

2.7.8. Üriner retansiyon

Özellikle spinal anestezi sonrasında sık görebilen bir komplikasyondur. Yaşlı, benign prostat hiperplazisi olan hastalarda daha sık görülür. Sıcak masaj uygulama ile toplayabilir. Düzelmeyen hastalarda üriner kateterizasyon gerekir.

2.7.9. Disparoni & Cinsel aktivite bozukluğu

Disparoni, cinsel aktivite sırasında ağrı hissedilmesi anlamına gelir. Ssentogo ve arkadaşlarının oluşturduğu derlemede, fitik cerrahisi sonrasında %4 oranında disparoni ve %12 oranında seksüel fonksiyon bozukluğu görülebileceği ifade edilmiştir (65). Testiküler kan akımında bozulma, iskemik orşit veya testiküler atrofiye neden olabilir. Aynı zamanda, sinir hasarı veya yama migrasyonuna bağlı spermatik korda bası da testiküler atrofiye neden olabilir (65). Testiküler atrofi, kliniğe disparoni olarak yansımaktadır.

2.7.10. Kronik postoperatif kasık ağrısı

Operasyon sonrası 6 aydan uzun süren ağrıya kronik postoperatif kasık ağrısı adı verilir (23). Yaklaşık %8-16 oranında görülür. Günlük aktiviteyi bozacak şiddette kasık ağrısı ise %0.5-6 oranında görülür (66). Operasyon sonrası 3 tip kasık ağrısı görülebilir: nosiseptif (somatik), visseral ve nöropatik ağrı.

-Nosiseptif ağrı, en sık görülen ağrı olup enflamasyon ilişkilidir. Tedavide, non-steroid anti inflamatuvar ilaçlar ve istirahat önerilir.

-Visseral ağrı, afferent otonomik sinir lifleri tarafından iletilir. Ağrı tam olarak lokalize edilemez. Sempatik pleksus hasarına bağlı ejakulasyon sırasında ağrı oluşabilir.

-Nöropatik ağrı, disseksiyon sırasında gelişen sinir hasarına bağlı olarak oluşur. Lokalize, keskin, yırtılır tarzda bir ağrıdır. Kronik kasık ağrısı olan hastalarda, hangi sinirde hasar olduğunu ortaya koymak amacıyla ağrı olan bölgeler artı, olmayan bölgeler sıfır ile işaretlenerek nöroharitalama yapılır. Haritalama sonrası sinirlerin dermatom sahaları değerlendirilerek hangi sinirde hasar olduğu ortaya konulur (66). Tedavi seçenekleri; yakın izlem, farmakolojik tedavi, lokal anestetik müdahaleler, radyofrekans/farmakolojik ablasyon ve cerrahidir. Tedavi süreci, non-invazivden invaziv tekniklere doğru belirtildiği gibi basamak şeklinde ilerler. Birkaç ay içerisinde düzelme göstermeyen ağrılarda farmakolojik tedaviye geçilir. Bu amaçla; non-steroid antiinflamatuvar ilaçlar, gabapentin, trisiklik antidepressanlar ve selektif seratonin reuptake inhibitörleri kullanılabilir. Transermal lidokain, kapsaisin gibi topikal etkili

analjezikler eklenebilir. Lokal anestetik enjeksiyonu hem ağrının hafifletilmesinde terapötik olarak hem de hangi sinirin tutulduğunu anlamak için tanısal olarak kullanılabilir. Bir çalışmada, lidokain enjeksiyonu ile nörektomi grubu karşılaştırılmıştır. Başarı oranları enjeksiyon grubunda %22, nörektomi grubu %71 olarak saptanmıştır (67). Enjeksiyon tedavilerinden fayda görmeyen hastalarda ablazif yöntemler kullanılır. Periferden veya sinir kökünden ablasyon işlemleri uygulanabilir. Bu tedavilerden fayda görmeyen hastalarda cerrahi müdahale düşünülür. Burada, sinirin hasar aldığı nokta önem taşır. Beraberinde yamanın çıkarılması gerekebilir. Yamanın çıkarılması sırasında, dermatom sahasına uyan bir sinir tutulumu varlığında prosedüre nörektomi eklenmesi önerilmektedir. Bu uygulamaya selektif nörektomi adı verilir. Başarı oranı %60-70 kadardır. Dermatom sahasına uymayan bir sinir hasarı varlığında triple nörektomi düşünülebilir. Başarı oranı %85'in üzerindedir. Öte yandan, bu yaklaşım morbiditeyi arttırmaktadır (68). Literatürde, nörektomiler ile ilgili düşük kanıt seviyesi mevcuttur.

2.7.11. Nüks

Fıtık cerrahisi sonrası nüks oranları %0.5-15 arası değişmektedir. Uygulanan cerrahi teknik ve hastanın komorbiditeleri bunda etkilidir. Lichtenstein, TEP, TAPP gibi gerilimsiz cerrahi operasyonlarda bu oran %1-2'lere kadar inmektedir. Doku onarım tekniği sonrası nüks oranları %15 olarak gösterilmiştir (69-71). Ancak, Shouldice klinik gibi yüksek volümlü merkezlerde de bu oran çok daha düşüktür. Bu da cerrahi tecrübenin önemini göstermektedir. Genel bir yaklaşım olarak; anterior yaklaşım ile opere olmuş bir hastanın nüksünde posterior, posterior yaklaşım ile opere olmuş bir hastanın nüksünde anterior yaklaşım önerilmektedir (66).

2.7.12. Yara ilişkili komplikasyonlar

Fıtık cerrahisi sonrası yüzeysel cerrahi saha enfeksiyonu %3-5 oranında görülür ve intravenöz/oral antibiyotik ile tedavi sonuçları oldukça iyidir (72). Derin cerrahi saha enfeksiyonları ise açık ve laparoskopik cerrahi prosedürlerde benzerdir (%0.1 vs %0.2) (72). Ateş, halsizlik, üşüme, titreme gibi sistemik semptomlar oluşturabilir. Fizik muayenede; insizyon hattında ısı artışı, eritem veya endürasyon görülebilir. Tanı, klinik bulgular ile konulur. Postoperatif seroma, hematoma, apse, ödem, nekroz gibi bulguları değerlendirmek amacıyla görüntüleme yapılabilir. Hastaların yaklaşık %76'sında sadece antibiyoterapi ve/veya girişimsel drenaj yeterli olmaktadır (73). Tedaviye yanıt vermeyen veya tekrarlayan olgularda cerrahi debridman yapılabilir. Yamanın çıkarılarak cerrahi sahadaki nekroze dokuların temizlenmesi önerilir (66).

2.7.13. İnsüflasyona bağlı respiratuar asidoz

Laparoskopi sırasında preperitoneal sahanın şişirilmesi için karbondioksit gazı kullanılır. İntraabdominal basınç artışı vagal uyarıma neden olur. Venöz dönüş azalır. Periferik vasküler direncin de beraberinde azalması ile birlikte kan basıncı artar ve bradikardi gelişir. Gazın peritoneal kaviteden hızla absorpsiyonuna bağlı olarak respiratuar asidoz gelişebilir. Zhu ve arkadaşlarının yaptığı çalışmada, TEP ve TAPP arasında respiratuar sonuçlar açısından anlamlı fark saptanmamıştır (74).

3. GEREÇ VE YÖNTEM

3.1. ETİK KURUL İZİNİ

Tez çalışmamız, İstanbul Kanuni Sultan Süleyman Eğitim ve Araştırma Hastanesi yerel etik kurulundan 06.07.2022 tarihli 2002.07.172 sayı numaralı karar ile onaylanmıştır. Helsinki bildirisine uyumlu şekilde gerçekleştirilmiştir. Tüm hastalara çalışma ile ilgili bilgi verilmiş olup, katılmayı kabul ettiklerine dair yazılı aydınlatılmış onam alınmıştır. Reşit olmayan hastalar için vasilerinden çalışmaya katılmayı kabul ettiklerine dair yazılı aydınlatılmış onam alınmıştır. Çalışmamız etik kurul onayı ekler bölümünde Ek 1 olarak verildi.

3.2. ÇALIŞMANIN YÖNTEMİ

01.06.2022 – 01.02.2023 tarihleri arasında tek taraflı kasık fitiği tanısı alan ve ameliyat olmak isteyen hastalar çalışma kapsamına alındı. Çalışmaya dahil edilen hastalar; cinsiyetten bağımsız olarak 17 – 65 yaş arası değişmektedir. Hastalara TEP operasyonu gerçekleştirildi.

Dahil olma kriterleri:

- 17 – 65 yaş arası hastalar
- Muayene veya görüntüleme yöntemleri ile tek taraflı inguinal herni tanısı alan hastalar

Hariç tutma kriterleri:

- Ek hastalıkları nedeniyle laparoskopik cerrahiye uygun olmayan hastalar (ASA III, IV, V)
- Bilateral inguinal herniler
- İnkarsere, strangüle, nüks ve femoral herniler
- Geçirilmiş alt batın cerrahisi olan hastalar

Hastalar; slit yama (Grup 1) ve non-slit yama (Grup 2) olmak üzere iki gruba ayrıldı. Gruplama, ameliyathanede açılan kapalı zarf tekniği ile çift kör randomize şeklinde yapıldı.

Operasyonlar, laparoskopik fitik cerrahisi üzerinde deneyimli üç farklı cerrah tarafından gerçekleştirildi. Avrupa kılavuzlarında bu deneyim en az 50-100 vaka olarak belirtilmiştir (75).

Hastalar 6 ay kadar takip edildi. Postoperatif 1. gün, 1. hafta ve 1. ay takipleri yüzyüze, 3.ay takipleri telefon aracılığı ile gerçekleştirildi. 3.ay takiplerinde semptom tarifleyen hastalar kontrole çağrılarak değerlendirildi. Değerlendirme, operasyonu gerçekleştiren ekibin dışında bağımsız bir cerrah tarafından yapıldı.

Operasyon süresi, ilk cilt insizyonundan cilt kapamaya kadar geçen süre olarak belirlendi ve anestezi takip formları esas alındı. Hastanede kalış süresi ise, operasyon sonrasında taburcu olana kadar geçen gün sayısı olarak ifade edildi.

Hastaların; yaş, cinsiyet, vücut kitle indeksi (VKİ), fitiğin ultrasonografideki çapı, Amerikan Anesteziyologlar Birliği (ASA) skoru, ek hastalık sayısı operasyon öncesinde not edildi. Operasyon sırasında; fitik taraf bilgisi, fitik tipi, operasyon süresi, intraoperatif komplikasyonlar, dren ihtiyacı, konversiyon ihtiyacı değerlendirilerek kaydedildi. Postoperatif takiplerde ise; hastane kalış süresi, postoperatif 1. gün, 1. ay ve 3. ay ortalama vizüel analog skala (VAS) skorları, postoperatif komplikasyon ve postoperatif nüks varlığı kaydedildi. Nüks tanısı alan hastalar 6. ay itibariyle operasyona alınarak Lichtenstein onarım gerçekleştirildi.

Çalışmanın birincil amacı; iki cerrahi tekniğin nüks, postoperatif kronik ağrı ve diğer komplikasyonlar açısından karşılaştırılmalı değerlendirilmesidir. İkincil amaç ise; slit grubunda genişletilmiş posterior disseksiyonun intraoperatif komplikasyonlar ile ilişkisinin değerlendirilmesidir.

Operasyon sonrası dönemde hastalara ilk 24 saatte, rutin 12 saatte bir 25 mg deksketoprofen i.v. uygulandı. Taburculuğu sonrasında oral deksketoprofen 25 mg oral tablet olarak günde 2 defa olacak şekilde reçete edildi. 5 günlük rutin kullanımı takiben ilaç kesildi. Postoperatif dönemde ağrı düzeyleri, 1.gün, 1.ay, 3.ay şeklinde VAS skorları ile değerlendirildi.

İntraoperatif kanama, operasyon sırasında herhangi bir nedene bağlı olarak 10 ml'den daha fazla olan kanama olarak kabul edildi. Koter, mühürleyici cihaz veya klips kullanılarak kontrol altına alındı.

Cerrahi sırasında; hiperkapni veya respiratuar asidoz gelişimine bağlı olarak hastaların bir kısmında konversiyon ihtiyacı oluştu. Bu hastalarda, intraoperatif basınç hızla düşürülerek açık operasyona geçildi.

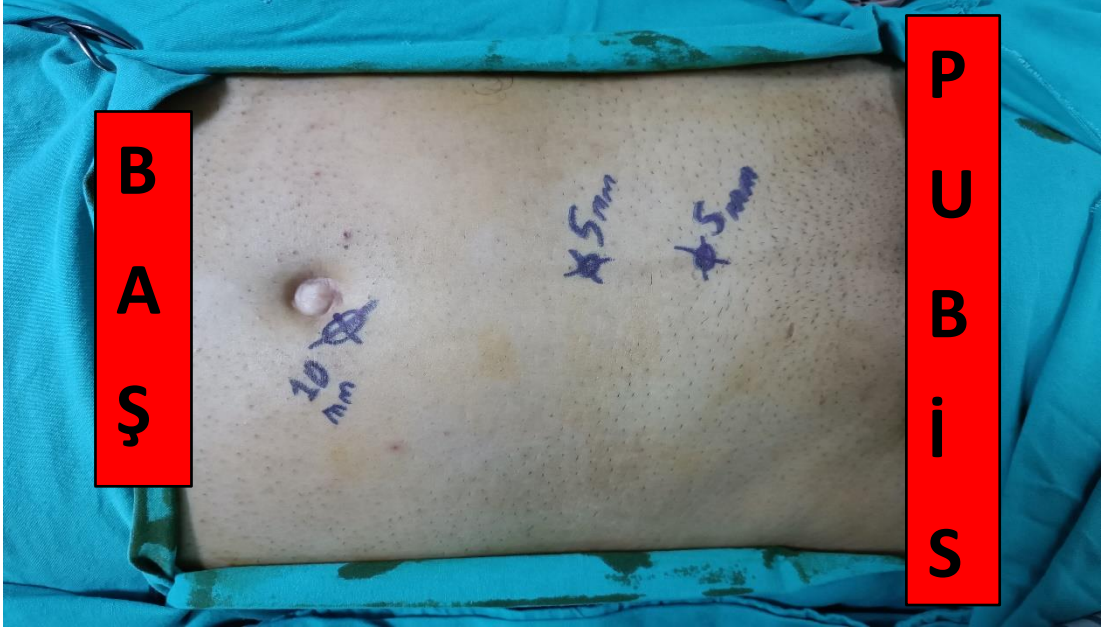2018 yılında yayınlanan güncel EHS kılavuzunda, nüks için sınırları kesin bir tanımlama bulunmamaktadır (23). 3. ay takibinde kasık bölgesinde ağrı ve şişlik tarifleyen hastalar, nüks şüphesi ile yakın takibe alındı. Hastalar hastanemiz radyoloji biriminde, deneyimli bir radyolog tarafından USG ve tarafımızca fizik muayene bulguları ile değerlendirmeye alındı. Görüntülemeye valsalva manevrası ile batin içi organlarının inguinal kanala protrüde olması ve fizik muayenede redükte edilebilir şişlik varlığı nüks olarak kabul edildi.

Postoperatif hematoma/seroma; USG'de subkutan dokuda, inguinal kanalda, preperitoneal alanda veya skrotumda 10 ml'den fazla kan/seröz sıvı birikimi olarak kabul edildi. Postoperatif yara yeri enfeksiyonu ise, drenaj yapılsın veya yapılmamasın yara yerinde kızarıklık ve ağrı olarak kabul edildi.

Uluslararası Ağrı Araştırmaları Derneği (IASP), kronik ağrıyı 3 aydan daha uzun süren ağrı olarak tanımlamıştır (76). Çalışmamızda ağrının değerlendirilmesi için VAS skoru kullanıldı. Postoperatif 1. gün, 1. ay ve 3. ay VAS skorları değerlendirildi.

3.3. OPERASYON TEKNİĞİ

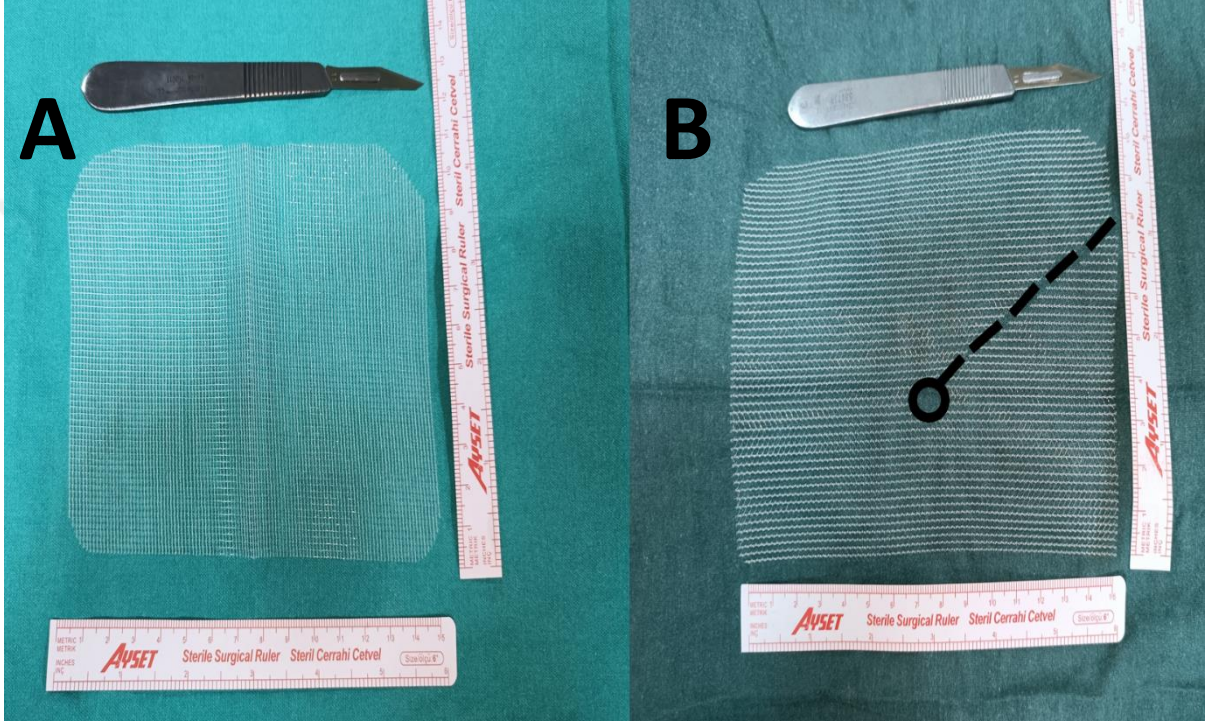
Operasyon öncesi hastanın mesanesinin boş olduğundan emin olundu. Gruplar arası heterojenite oluşturmamak adına tüm operasyonlar genel anestezi altında endotrakeal entübasyon ile gerçekleştirildi. Profilaktik antibiyotik uygulaması yapılmadı. Uygun saha temizliğini takiben, umbilikus altından 1.5 cm kadarlık kesi ile cilt ciltaltı geçilerek ipsilateral rektus kası ön yaprağına ulaşıldı. Ön yaprak keskin disseksiyon ile açılarak rektus kası görüldü. Kas lifleri, laterale ekarte edilerek kasın posterioruna yani retrorektus sahaya ulaşıldı. Buradan yerleştirilen 10 mm'lik trokar ile preperitoneal alana erişim sağlandı. Sonrasında hastaya Trendelenburg pozisyonu verilerek hasta fitik tarafının tersi yönde yaklaşık 30° yatırıldı. 10 mm'lik trokardan kamera yerleştirildi. İnsüflatör basıncı 12 mm Hg olacak şekilde ayarlanarak preperitoneal alan şişirildi. 30°'lik açılı kamera kullanılarak teleskopik disseksiyona başlandı. Disseksiyonda öncelikle Cooper ligamanına kadar künt disseksiyon gerçekleştirildi. Rektus kasları arası sulkus ortaya konulduktan sonra linea alba üzerinden arkuat çizginin hemen altından bir adet, buranın yaklaşık 3 cm altından da bir adet 5 mm'lik çalışma portları yerleştirildi. Çalışma portlarının lineer yerleşimi şekil 13'de gösterilmiştir.



Şekil 13: Trokarların Yerleştirilmesi (sağ kasık fitiği)

Devamında myopektinal orifis disseksiyon gerçekleştirildi. Lateralde (zon 1) SIAS hizası ve psoas kası lateral kenarına kadar disseksiyon gerçekleştirildi. Medialde (zon 2) simfisis pubis ve Retzius alanı disseke edildi. İnférieur epigastrik medialinde (Hesselbach üçgeni) direk, lateralinde (dış halka hizası) indirek fıtık araştırıldı. Fıtık keseleri düşüldü. Bu aşamaya kadar iki grup arasında cerrahi teknik benzerdir.

Batın dışında yamalar şekil 14’de gösterildiği gibi hazırlandı.



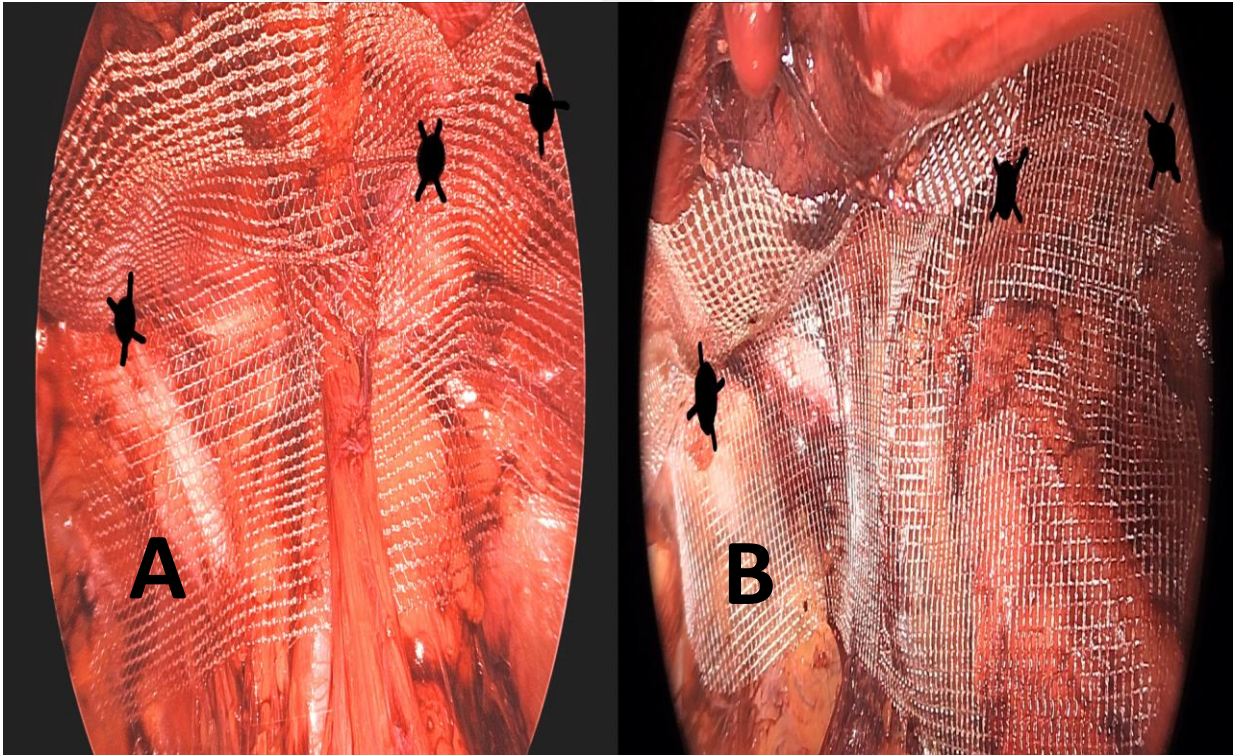
Şekil 14: Yamanın Hazırlanması

A. Non-slit yama. B. Slit yama.

Slit grubunda, 10x15 mm’lik yama kullanıldı. Batın dışarısında, yama üzerinde, merkezi iç halkanın iz düşümü olacak şekilde laterale doğru oblik bir kesi (yarık) oluşturuldu. Preperitoneal görüşte spermatik kord ve elemanlarının alt kısmı dönüldü. Yama, ince bacağı spermatik kord alt kısmından geçecek şekilde yerleştirildi. Medialde simfisis pubis, lateralde psoas kası lateralini örtecek şekilde yama yayıldı. Medialde Cooper ligamanı üzerine bir, bacakların birleştiği bölgenin hemen lateraline bir ve superolateralde yama köşesine bir olmak üzere 3 adet emilebilir tacker kullanıldı. Yamanın yayılması ve tacker uygulanması şekil 15’de gösterilmiştir.

Non-slit grubunda, benzer şekilde 10x15 mm'lik yama kullanıldı. Yama üzerinde herhangi bir kesi yapılmadı. Fıtık keselerinin düşülmesi ve yeterli miyopektineal disseksiyonu takiben yama preperitoneal sahaya yerleştirildi. Medialde simfisis pubis, lateralde psoas kası lateralini örtecek şekilde yama yayıldı. Gruplar arası ağrı değerlendirilmesini etkilememesi adına diğer grup ile aynı bölgelere (medialde Cooper ligamanı üzerine, bacakların birleştiği bölgenin hemen lateraline ve superolateral yama köşesine) emilebilir tacker uygulandı. Yamamın yayılması ve tacker uygulanması şekil 15'de gösterildi.

Yama direk, indirek ve femoral fıtık bölgesini kapsayacak şekilde yerleştirildi. Kanama kontrolünü takiben yamanın katlanmasını önleyerek preperitoneal hava boşaltıldı. Trokarlar çıkıldı. Rektus kası ön fasyası sütüre edilerek kapatıldı. Cilt insizyonları kapatıldı ve operasyona son verildi.



Şekil 15: Sağ İnguinal Herni Hastasında Tacker Uygulama.

A. Slit yama uygulama. B. Non-slit yama uygulama

Siyah işaretle gösterilen bölgeler tacker uygulanan noktalardır.

3.4. İSTATİSTİKSEL ANALİZ

Kategorik deęişkenler için frekans ve yüzde, normal dağılım gösteren sürekli deęişkenler için ortalama ve standart sapma, normal dağılım göstermeyen sürekli deęişkenler için ortanca (minimum, maksimum) deęerleri verildi. Sürekli deęişkenlerin normallik testi Shapiro Wilk Testiyle kontrol edildi. Normal dağılım göstermeyen sürekli deęişkenlerin bağımsız gruplar arası karşılaştırılmasında, Mann Withney U testi kullanıldı. Normal dağılım gösteren sürekli deęişkenlerin, bağımsız gruplar arasında karşılaştırılmasında Student T Testi kullanıldı. Kategorik deęişkenlerin gruplar arası karşılaştırılmasında Ki-Kare (Fisher's Exact Test) kullanıldı. Tüm analizler Windows için sosyal bilimler istatistik paketi 22.0 (SPSS INC., Chicago, Illinois, ABD) ile yapıldı ve $p < 0.05$ düzeyi olan sonuçlar istatistiksel olarak anlamlı kabul edildi.

4. BULGULAR

Çalışmaya; Haziran 2022 – Şubat 2023 tarihleri arasında tek taraflı kasık fitiği nedeniyle opere edilen toplam 155 hasta dahil edildi. Hastalar operasyon tekniğine göre gruplara ayrıldı. Grup 1’de 80 (%51.6), Grup 2’de 75 hasta (%48.4) mevcuttu.

Çalışma grubunda toplamda 145 (%93.5) erkek, 10 (%6.5) kadın hasta ameliyat edildi. Cinsiyetlerin ayrı ayrı gruplara dağılımına bakıldığında; Grup 1’de 76 erkek (%95), 4 kadın (%5) olduğu, Grup 2’de 69 erkek (%92), 6 kadın (%8) olduğu saptandı. Gruplar arası cinsiyet açısından istatistiksel anlamlı fark görülmedi ($p=0.524$).

Yaş değişkeni, normal dağılım göstermekteydi ($p=0.318$). Çalışma grubunun yaş ortalaması 46.97 ± 13.96 yıl idi. Grup 1’in yaş ortalaması 47.46 ± 13.91 yıl iken, Grup 2’de 46.45 ± 14.09 yıl idi. Gruplar arası yaş değişkeni açısından istatistiksel olarak anlamlı fark görülmedi ($p=0.655$).

VKİ değişkeni, normal dağılım göstermekteydi ($p=0.571$). Çalışma grubunun ortalama VKİ değeri 26.26 ± 3.44 idi. Grup 1’in ortalama VKİ değeri 26.10 ± 3.26 iken, Grup 2’de 26.43 ± 3.65 idi. Gruplar arası VKİ değişkeni açısından istatistiksel olarak anlamlı fark görülmedi ($p=0.547$).

Hastaların fitik lokalizasyonu değerlendirildiğinde; çalışma grubunun 74’ü (%47.7) sağ, 81’i (%52.3) sol kasık fitiği idi. Grup 1’de 41 (%51.2), Grup 2’de 33 (%44) sağ kasık fitiği, Grup 1’de 39 (%48.8), Grup 2’de 42 (%56) sol kasık fitiği görüldü. Gruplar arası lokalizasyon açısından istatistiksel olarak anlamlı fark görülmedi ($p=0.422$).

Hastaların fitik tipleri değerlendirildiğinde; çalışma grubunda 97 (%62.6) indirek, 42 (%27.1) direk, 16 (%10.3) pantolon fitik olduğu izlendi. Gruplar arası analizlerde, fitik tipi açısından istatistiksel olarak anlamlı fark görülmedi ($p=0.333$). Fıtık tiplerinin gruplar arası dağılımı; tablo 11’de verilmiştir.

Preoperatif USG’deki fitik boyutları normal dağılım göstermemekteydi ($p<0.001$). Çalışma grubunda; preoperatif USG boyutu minimum 6 mm, maksimum 40 mm olarak ölçüldü. Ortanca preoperatif USG boyutu 15 mm olarak saptandı. Gruplar arası USG fitik boyutları arasında anlamlı fark görülmedi ($p=0.378$). Gruplar arası dağılım tablo 11’de verildi.

Hastaların ASA skorları değerlendirildiğinde; çalışma grubunda hastaların 40’ı (%25.8) ASA I, 115’i (%74.8) ASA II olarak saptanmıştır. Gruplar arası ASA skoru açısından istatistiksel olarak anlamlı fark tespit edilmedi ($p=0.583$). Gruplar arası dağılım tablo 11’de verildi.

Hastaların ek hastalıkları değerlendirildiğinde; çalışma grubunda hastaların 109’unda (%70.30) herhangi bir hastalık bulunmadığı, 31’inde (%20) ikiden az hastalık bulunduğu, 15’inde (%9.70) iki ve ikiden fazla ek hastalık bulunduğu saptandı. Gruplar arası ek hastalıklar açısından istatistiksel olarak anlamlı fark tespit edilmedi ($p=0.903$). Gruplar arası dağılım tablo 11’de verildi.

Tablo 11: Preoperatif Hasta Verileri

	TOPLAM	Grup 1 (SLİT) (n=80) (%51.6)	Grup 2 (Non-SLİT) (n=75) (%48.4)	
Cinsiyet				
-Erkek (n/%)	145 (%93.5)	76 (%95)	69 (%92)	p=0.524
-Kadın (n/%)	10 (%6.5)	4 (%5)	6 (%8)	
Yaş (yıl) (ort ± SS)*	46.97 ± 13.96	47.46 ± 13.91	46.45 ± 14.09	p=0.655
VKI (kg/m²) (ort ± SS)*	26.26 ± 3.44	26.10 ± 3.26	26.43 ± 3.65	p=0.547
Taraf Bilgisi				
-Sağ Fıtık (n/%)	74 (%47.7)	41 (%51.2)	33 (%44)	p=0.422
-Sol Fıtık (n/%)	81 (%52.3)	39 (%48.8)	42 (%56)	
Fıtık Tipi				
-İndirekt (n/%)	97 (%62.6)	49 (%61.2)	48 (%64)	p=0.333
-Direkt (n/%)	42 (%27.1)	20 (%25)	22 (%29.3)	
-Pantolon (n/%)	16 (%10.3)	11 (%13.8)	5 (%6.7)	
Preop USG boyutu (mm) (Ortanca) (min-maks)**	15.00 (6-40)	15 (6-35)	15.5 (8-47)	p=0.378
ASA SKORU				
-ASA I (n/%)	40 (%25.8)	21 (%26.2)	19 (%25.3)	p=0.583
-ASA II (n/%)	115 (%74.2)	59 (%73.8)	56 (%74.7)	
EK HASTALIK				
-Yok (n/%)	109 (%70.3)	55 (%68.7)	54 (%72)	p=0.903
-2 < hastalık (n/%)	31 (%20)	17 (%21.3)	14 (%18.6)	
-2 ≥ hastalık (n/%)	15 (%9.7)	8 (%10)	7 (%9.4)	

(ort ± SS)* = Ortalama + Standart Sapma

(Ortanca) (min-maks)**= Ortanca + Minimum ve Maksimum değerler

Çalışma grubu operasyon süresi değişkeni açısından normal dağılım göstermemekteydi ($p<0.001$). Çalışma grubunda ortalama operasyon süresi 43 dk (20-140) olarak saptandı. Grup 1’de ortalama operasyon süresi 46.5 dk (25-140 dk) iken, Grup 2’de ortalama operasyon süresi 38 dk (20-80 dk) olarak saptandı. Gruplar arası operasyon süresi açısından istatistiksel olarak anlamlı fark olduğu görüldü ($p<0.001$).

Çalışma grubu hastane kalış süresi açısından normal dağılım göstermemekteydi ($p<0.001$). Çalışma grubunda ortalama yatış süresi 1 (1-2 gün) saptandı. Gruplar arası hastane kalış süresi açısından istatistiksel olarak anlamlı fark görülmedi ($p=0.170$). Gruplar arası hastane kalış süresi dağılımı tablo 12’de verildi.

Çalışma grubu intraoperatif komplikasyonlar için değerlendirildiğinde; 147 hastada (%94.8) komplikasyon gelişmezken, 7 hastada (%4.5) kanama, 1 hastada (%0.6) pnömotoraks gelişti. İntraoperatif kanama açısından değerlendirildiğinde; gruplar arasında istatistiksel olarak anlamlı fark görülmedi (Slit grubu 6, non-slit grubu 1) ($p=0.593$). Slit grubunda intraoperatif kanama görülen 6 hasta incelendiğinde; 4’ünün minör vasküler yapılar, 2’sinin inferior epigastrik arter kaynaklı olduğu görüldü. Bu iki hastada, inferior epigastrik arter klipslendi. Gruplar arası intraoperatif komplikasyonların dağılımı tablo 12’de verildi.

Çalışma grubu dren ihtiyacı açısından değerlendirildiğinde; 148 (%95.5) hastaya dren konulmazken, 7 (%4.5) hastaya dren konuldu. Gruplar arası dren ihtiyacı açısından istatistiksel olarak anlamlı fark görülmedi ($p=0.118$). Gruplar arası dren ihtiyacı dağılımı tablo 12’de verildi.

Çalışma grubunda konversiyon ihtiyacı açısından değerlendirildiğinde; 152 (%98.1) operasyonun laparoskopik tamamlandığı, 3 (%1.9) operasyonda konversiyon ihtiyacı geliştiği saptandı. Gruplar arası konversiyon ihtiyacı açısından istatistiksel olarak anlamlı fark görülmedi ($p=0.598$). Gruplar arası konversiyon ihtiyacı dağılımı tablo 12’de verildi.

Tablo 12: Perioperatif Hasta Verileri

	TOPLAM	Grup 1 (SLİT) (n=80) (%51.6)	Grup 2 (Non-SLİT) (n=75) (%48.4)	
Operasyon Süresi (dk) (Ortanca) (min-maks)**	43 (20-140)	46.5 (25-140)	38 (30-80)	p<0.001
Hastane Kalış Süresi (gün) (Ortanca) (min-maks)**	1 (1-1)	1 (1-2)	1 (1-1)	p=0.170
İntraoperatif Komp.				
-Yok (n/%)	147 (%94.8)	75 (%93.7)	72 (%96)	
-Kanama (n/%)	7 (%4.5)	6 (%7.5)	1 (%1.3)	
-Pnömotoraks (n/%)	1 (%0.6)	1 (%1.2)	0 (%0)	p=0.593
Dren ihtiyacı				
-Yok (n/%)	148 (%95.5)	74 (%92.5)	74 (%98.7)	
-Var (n/%)	7 (%4.5)	6 (%7.5)	1 (%1.3)	p=0.118
Konversiyon ihtiyacı				
-Yok (n/%)	152 (%98.1)	78 (%97.5)	74 (%98.7)	
-Var (n/%)	3 (%1.9)	2 (%2.5)	1 (%1.3)	p=0.598

(Ortanca) (min-maks)**= Ortanca + Minimum ve Maksimum değerler

Çalışma grubunda nüks oranları değerlendirildiğinde; 150 (%96.8) hastada nüks görülmezken, 5 (%3.2) hastada nüks görüldü. Gruplar arası nüks açısından istatistiksel olarak anlamlı fark tespit edilmedi ($p=0.368$).

Çalışma grubunda postoperatif komplikasyonlar değerlendirildiğinde; 14 hastada (%9) seroma, 4 hastada (%2.5) hematom, 3 hastada (%1.9) erektil fonksiyon bozukluğu, 1 hastada (%0.6) pnömoni, 1 hastada (%0.6) yara yeri enfeksiyonu, 1 hastada (%0.6) myokard enfarktüsü saptandı. Gruplar arası postoperatif komplikasyon gelişimi açısından istatistiksel anlamlı fark görülmedi ($p=0.613$).

Çalışma grubunda postoperatif 1. gün, 1. ay ve 3. ay VAS skorları normal dağılım göstermemekteydi ($p<0.001$, $p<0.001$, $p<0.001$).

Çalışma grubunda ortalama 1. gün VAS skorları değerlendirildiği zaman; ortanca 1. gün VAS skoru 4 (0-10) idi. Gruplar arası istatistiksel olarak anlamlı fark görülmedi ($p=0.164$).

Çalışma grubunda ortalama 1. ay VAS skorları değerlendirildiği zaman; ortanca 1. ay VAS skoru 0 (0-8) idi. Gruplar arası istatistiksel olarak anlamlı fark görülmedi ($p=0.650$).

Çalışma grubunda ortalama 3. ay VAS skorları değerlendirildiği zaman; ortanca 3. ay VAS skoru 0 (0-6) idi. Gruplar arası istatistiksel olarak anlamlı fark görülmedi ($p=0.123$).

Gruplar arası nüks, postoperatif komplikasyon ve postoperatif 1. gün, 1. ay, 3. ay ortalama VAS skorları oranları tablo 13'de verilmiştir.

Tablo 13: Postoperatif Hasta Verileri

	TOPLAM	Grup 1 (SLİT) (n=80) (%51.6)	Grup 2 (Non-SLİT) (n=75) (%48.4)	
Nüks				
-Yok (n/%)	150 (%96.8)	76 (%95)	74 (%98.7)	p=0.368
-Var (n/%)	5 (%3.2)	4 (%5)	1 (%1.3)	
Postoperatif Komplikasyonlar				
-Yok (n/%)	131 (%84.8)	66 (%82.5)	65 (%86.6)	p=0.613
-Seroma (n/%)	14 (%9.0)	8 (%10)	6 (%8)	
-Hematom (n/%)	4 (%2.5)	3 (%3.8)	1 (%1.3)	
-Eretil Fonksiyon Bozukluğu (n/%)	3 (%1.9)	2 (%2.5)	1 (%1.3)	
-Pnömoni (n/%)	1 (%0.6)	1 (%1.2)	0 (%0)	
-Yara yeri enf. (n/%)	1 (%0.6)	0 (%0)	1 (%1.3)	
-Myokard enfarküsü (n/%)	1 (%0.6)	0 (%0)	1 (%1.3)	
Postoperatif 1. gün ortalama VAS skoru (Ortanca) (min-maks)**	4 (0-10)	4 (0-10)	4 (0-10)	p=0.164
Postoperatif 1. ay ortalama VAS skoru (Ortanca) (min-maks)**	0 (0-8)	1 (0-5)	0 (0-8)	p=0.650
Postoperatif 3. ay ortalama VAS skoru (Ortanca) (min-maks)**	0 (0-6)	0 (0-5)	0 (0-6)	p=0.123

(Ortanca) (min-maks)**= Ortanca + Minimum ve Maksimum değerler

5. TARTIŞMA

Kasık fitiđi cerrahisi, dnyada en sık uygulanan cerrahi prosedrlerden bir tanesidir. Dnya apında yılda 20 milyondan fazla fitik cerrahisi yapılmaktadır ve bunun yaklaşık %75 kadarı kasık fitiđi cerrahisidir (1). Hayat boyu kasık fitiđi gelişme riski; erkeklerde %27-43, kadınlarda %3-6 kadardır (1). Teknolojinin gelişmesi ile birlikte, cerrahinin her alanında olduđu gibi laparoskopik yöntemler ön plana ıkmaya başlamaktadır. İPOM, TEP, TAPP prosedrleri bunlardan bazılarıdır. Laparoskopik cerrahi prosedrler; daha hızlı iyileşme, postoperatif daha az ağrı, daha kısa hastane kalış süresi ve erken işe dönüş gibi avantajlar sağlamaktadır. Bu nedenle kasık fitiđi cerrahisinde de hızla popülerlik kazanmıştır.

Kasık fitiđi operasyonlarının deđerlendirilmesinde en önemli iki parametre; nks ve postoperatif kronik ağrı oranlarıdır. Literatrde; açık operasyon sonrası %1-2, laparoskopik cerrahi sonrası %10-15 oranında nks oranları tariflenmektedir (1,23). Postoperatif kronik ağrı oranları ise; açık operasyon sonrası %18, laparoskopik operasyon sonrası %6 olarak ifade edilmiştir (3).

EHS, 2018 yılında yayınladıđı kılavuzunda, protez yama kullanımı için en uygun sahanın preperitoneal alan olduđunu belirtmiştir (23). Preperitoneal yama kullanımı ilk defa 1968 yılında Rives Stoppa tarafından açık teknikle gerekleştirilmiş olup nks oranı %1-3 kadardır (7). TEP prosedr, preperitoneal alana yama yerleştirilmesi ile laparoskopik cerrahinin avantajlarını birlikte barındırmaktadır. İnterperitoneal temas olmaması nedeniyle karın ii organların hasarı ve karın ii yapışıklıklara neden olma ihtimali daha dşktr. Aık cerrahi teknikle benzer şekilde yamada yarık oluşturma, yamanın defekti daha başarılı örtmesini sağlayabilir ve nks oranını azaltabilir. Bu fikir, ilk olarak Korman tarafından 1997 yılında ortaya atılmıştır (77). Slit yama kullanımı ile, yamanın kısa ayađı kord yapılarının altından geçirilerek kord ve peritoneal yapıların yamayı kaldırmasının önne geçmek amaçlanmaktadır. Bu tekniđin daha anatomik bir pozisyonlama sağladıđı düşünlmştr. Öte yandan literatrde, slit yama kullanımı ile ilgili kanıt seviyesi dşktr.

Çalışma hastalarımızın preoperatif verileri değerlendirildiğinde; gruplar arasında cinsiyet, yaş, VKİ, fitik taraf bilgisi ve fitik tipi değişkenleri açısından istatistiksel olarak anlamlı fark saptanmadı. Grupların homojen dağılımı verilerin güvenilirliğini güçlendirmektedir. Çalışma grubunda hastaların %93.5'i erkek, %6.5'i kadındır. Cinsiyet değişkeni için değerlendirildiği zaman, literatürle benzer oranlar saptanmıştır.

Yıldırım ve arkadaşlarının çalışmasında, operasyon süresi slit grubunda daha uzun bulunmuştur (50.4 vs 46.3 dk) (78). Benzer şekilde, Domniz ve arkadaşlarının 279 hastalık (82 Slit vs 195 Non-slit) çalışmasında da, operasyon süresi slit grubu lehine uzun saptanmıştır (69 vs 62 dk) (79). Bizim çalışmamızda da literatürle uyumlu sonuçlar elde edildi (slit grubu 46.5 dk vs non-slit grubu 38 dk). Slit yama uygulamasında; kord yapılarının alt kısmının disseksiyonu ve yamanın kısa bacağına buradan geçirilerek yayılması gerekmektedir. Takdir edileceği gibi, bu işlemin yapılmadığı non-slit uygulamaya nazaran operasyon süresinin daha uzun olması tabii bir durumdur.

Literatürde, hastane kalış süreleri üzerine yapılan değerlendirmede gruplar arasında istatistiksel olarak anlamlı fark saptanmamıştır. Yıldırım ve arkadaşlarının çalışmasında 29/27.1 saat (slit/non-slit), Domniz ve arkadaşlarının çalışmasında 1.1/1.2 (slit/non-slit) gün , Çelik ve arkadaşlarının çalışmasında 1.2/1.4 (slit/non-slit) gün şeklinde oranlar verilmiştir (78–80). Bizim çalışmamızda da literatür ile benzer şekilde gruplar arası istatistiksel anlamlı fark görülmedi.

Çalışma grubunda hastaların büyük kısmında (%94.8) herhangi bir intraoperatif komplikasyon gelişmedi. İntraoperatif en sık görülen komplikasyon kanamadır. İntraoperatif kanama üzerine yapılan literatür taramalarında, slit yama serilerinde %1 oranında postoperatif hematoma sıklığı ifade edilmiştir (81). Ancak, intraoperatif kanama için bir oran verilmemiştir. Çalışmamızda, hastaların %4.5'inde (Slit 6, Non-slit 1) intraoperatif kanama saptandı. İki hastada inferior epigastrik arter klipslendi. İstatistiksel olarak anlamlı olmasa da slit grubunda oransal olarak intraoperatif kanamanın fazla olduğu görüldü. Slit grubunda, non-slit grubuna nazaran daha geniş disseksiyon yapılmasının bunu etkilediği düşünüldü.

Literatürde bazı serilerde, pnömoperitoneum intraoperatif bir komplikasyon olarak değerlendirilerek konversiyon sebebi olarak görülmüş ve vaka serilerinde analiz edilmiştir. Kliniğimizde TEP prosedürü üzerine cerrahi deneyimin yüksek olması sebebiyle, pnömoperitoneum konversiyon için bir neden olarak görülmemektedir. Palmer noktasından yerleştirilecek Veress iğnesi yardımıyla intraperitoneal basınç kontrol altına alınarak operasyonlara devam edildi. Bu nedenle, çalışmada intraoperatif komplikasyonlar arasında pnömoperitoneuma yer verilmedi.

Yıldırım ve arkadaşlarının çalışmasında; slit grubunda %5.4, non-slit grubunda %7.1 oranında dren ihtiyacı oluşmuştur. Bu çalışmada istatistiksel olarak anlamlı fark olmadığı ifade edilmiştir (78). TEP prosedürü sonrası rutin dren konulması önerilmemektedir (23). Postoperatif kanama riski olan ve geniş disseksiyona bağlı yüksek seroma riski taşıyan hastalarda dren konulabilir. Çalışma grubumuzda; 7 hastada dren yerleştirilmesine ihtiyaç görüldü. Her ne kadar gruplar arasında istatistiksel olarak anlamlı olmasa da oransal olarak slit grubunda daha yüksek dren ihtiyacı saptandı (Slit grubu 6 vs Non-slit grubu 1). Gruplar arası değerlendirildiği zaman; slit grubunda 4 hastada intraoperatif kanamaya, 2 hastada (ikisi de geniş direkt fitik) geniş disseksiyona, non-slit grubundaki tek hastada ise intraoperatif kanamaya bağlı dren yerleştirildiği saptandı. İntraoperatif kanama ile benzer şekilde; slit grubunda daha geniş disseksiyon yapılmasının hem kanama hem seroma üzerinden bu sonuçları etkilediği düşünüldü.

Yıldırım ve arkadaşlarının serisinde %5/2.6 (Slit/Non-slit), Domniz ve arkadaşlarının serisinde %0/1.9 (Slit/Non-slit) şeklinde konversiyon oranları verilmiştir. Ancak çalışmalarda açık operasyona mı yoksa TAPP prosedürüne mi geçildiği belirtilmemiştir. TEP prosedürü sırasında, peritonun açılmasına bağlı olarak sıklıkla TAPP operasyonuna konversiyon görülmektedir. Öte yandan, yukarıda bahsedildiği gibi cerrahi deneyimi yüksek kliniklerde pnömoperitoneum konversiyon için endikasyon teşkil etmemektedir. Bizim çalışmamızda, konversiyon 2/1 (Slit/Non-slit) hasta şeklinde görüldü. Tüm hastalar açık operasyona dönüldü. Slit grubundaki hastalardan biri, pnömotoraks nedeniyle; diğer ikisi ise, insuflatör ilişkili respiratuar asidoz nedeniyle gerçekleşti. Gruplar arasında literatür ile uyumlu olarak anlamlı fark görülmedi.

Fitzgibbon ve Puri yaptığı çalışmada postoperatif nüksü; cerrahi tecrübe yetersizliği, hematoma, yetersiz disseksiyon, yetersiz yama büyüklüğü ve yamanın fitik defektini yetersiz örtmesi ile ilişkili bulmuştur (82). Çalışmamızda, cerrahi operasyonlar, öğrenim eğrisini tamamlamış laparoskopik fitik cerrahisinde yetkin cerrahlar tarafından gerçekleştirildi. Yama büyüklüğünün yetersiz olması veya yamanın direk, indirek, femoral fitik sahalarını tam örtmemesi nüks oranlarını arttırmaktadır. Bu nedenle, EHS 2018 yılındaki güncel kılavuzunda minimum 10x15 mm yama kullanımını önermiştir (23). Biz de benzer şekilde, yeterli disseksiyonu takiben 10x15 cm'lik protez yama kullandık. Ayrıca yamanın migrasyonu da fitik nüksü ile ilişkilidir. Çalışmamızda, yama migrasyonunu önlemek amacıyla her iki grupta benzer şekilde emilebilir tacker kullanıldı. Domniz ve arkadaşları yaptığı çalışmada; slit grubunda 1/82 hastada (%0.6), non-slit grubunda 33/195 hastada (%5.9) nüks saptanmıştır. Non-slit grubunda nüks oranlarının 10 kat daha fazla olduğunu vurgulanmıştır (79). Koeckerling ve arkadaşlarının 2012 yılında yayınladığı yazıda, kılavuzda slit yama kullanımı ile ilgili yeterli veri olmadığı için altını çizerek, teorik olarak yarık oluşturulmasının nüks ile ilişkili olabileceğinin altını çizmiştir. Domniz'in çalışmasında elde edilen sonuçların, çalışmada belirtildiği üzere öğrenim eğrisinin başlarında olan asistan ve uzmanlar ile ilişkili olabileceğine işaret etmiştir (83). Rosin'in 2011 yılında yayınladığı yazıda, Domniz'in çalışmasının metodolojisinde kusurlar olabileceğini, çalışmanın ilk aşamasında vakaların daha çok non-slit olduğunu, 2 yıllık deneyim sonrası pratik uygulamanın slit yama şeklinde değiştiğini ifade etmiştir. Ayrıca operatöre bağımlı bir bias oluşmuş olabileceğini eklemiştir (84).

Yıldırım ve arkadaşlarının yaptığı çalışmada, nüks oranları slit grubunda %4, non-slit grubunda %3.2 olarak verilmiştir. Gruplar arası istatistiksel olarak anlamlı fark saptanmamıştır (78).

Çelik ve arkadaşlarının yaptığı çalışmada, her iki grupta da nüks görülmediğini ifade edilmiştir (80).

Çalışma grubumuz postoperatif nüks açısından değerlendirildiğinde; hastaların %3.2'sinde (5 hasta) nüks saptandı. Gruplar arası nüks için yapılan değerlendirmede, istatistiksel olarak anlamlı fark saptanmadı. Öte yandan, oransal olarak slit grubunda

nüks oranları daha yüksek saptandı (Slit grubu 4, Non-slit 1 hasta). Nüks gelişiminin, yamanın myopektineal sahayı tam kapaması ile doğrudan ilişkisi belirtilmiştir (82). Slit yama kullanımının en ciddi handikapı, yama üzerinde peritonun inguinal kanala ilerleyebileceği internal defekt oluşturulmasıdır. Bu defekt içerisinde sadece kord yapılarının inguinal kanala geçmesi gerekir. Öte yandan, defektin fazla geniş olması nüks, fazla dar olması postoperatif genitoüriner sıkıntılar ve ağrı ile ilişkilidir. Slit grubunda, nüks oranlarının fazla olması bununla ilişkilendirilebilir. Hasta sayımızın sınırlı olması, nüks oranlarının slit grubunda istatistiksel olarak anlamlı çıkmasını engellemiş olabilir. Bu açıdan, hasta serisinin genişletilmesinin daha güçlü sonuçlar verebileceğini düşünmekteyiz.

Çalışma grubunda, en sık görülen iki komplikasyon; seroma (%9) ve hematomdur (%2.5). Li ve arkadaşlarının yayınladığı bir sistematik derlemede, postoperatif seroma oranlarını azaltmak için kullanılabilecek teknikleri farklı çalışmalardan analiz edilmiştir. Postoperatif seroma oranlarının %23.8 oranlarına ulaşabileceği ifade edilmiştir (85). Bu çalışmada seroma oranlarının azaltılmasında; fasya transversalisin Cooper ligamanına tackerlanması (%14.29 → %4.17), endoloop ile fasya transversalisi boğma (2 haftalık takipte %3.9), balık sırtı sütür ile defektin kapatılması, dren kullanımı (%23.8 → %2.1), fibrin yapıştırıcı kullanımı ve fitik kese distal kısmının tackerlanması postoperatif seroma oranlarını azaltmada kullanılabilecek teknikler arasında gösterilmiştir (85). Lau ve Lee nin yaptığı çalışmada; hasta yaşı, geniş defekt, skrotal fitik varlığı, distal indirekt herni varlığı seroma için risk faktörü olarak gösterilmiştir. Bu çalışmada seroma oranı %7.2 olarak verilmiştir (86). Yıldırım ve arkadaşlarının çalışmasında; slit grubunda 15 (10.1), non-slit grubunda 10 (%6.5) hastada olmak üzere toplam 25 hastada postoperatif seroma görülmüştür. Gruplar arası istatistiksel olarak anlamlı fark saptanmamıştır (78).

Bizim çalışmamızda, postoperatif seroma oranları %9 olarak saptandı. Gruplar arası istatistiksel olarak anlamlı fark saptanmadı (Slit 8 vs Non-Slit 6). Çalışmamızda, M2 ve daha büyük fitiği olan hastalarda seroma gelişimini önlemek amacıyla fasya transversalis içeri çekilerek Cooper ligamanına tackerlandı. Bu işlemin, seroma oranlarında azaltıcı etkisi olduğu düşünülmektedir.

Eklund ve arkadaşlarının yayınladığı çalışmada, 665 hastaya TEP prosedürü uygulanmıştır. Postoperatif ağrı oranlarının %11 olduğu ifade edilmiştir (87). Aasvang ve arkadaşlarının yaptığı metaanalizde, kronik ağrı oranlarının açık operasyon sonrası %18, laparoskopik operasyon sonrası %6 olduğu ifade edilmiştir. Bu çalışmalarda skorlama sistemleri kullanılmamış olup, ağrının sadece varlığı araştırılmıştır (88). Yıldırım ve arkadaşlarının çalışmasında ise; postoperatif ortalama VAS skorları araştırılmıştır. Postoperatif 1. gün ortalama VAS skorları slit grubunda istatistiksel olarak anlamlı olarak yüksek saptanmıştır. Öte yandan, postoperatif 3. ay ve 6. ay ortalama VAS skorları değerlendirildiğinde anlamlı fark gösterilememiştir (78). Literatürdeki diğer birçok çalışmada, slit ve non-slit grupları arasında postoperatif ağrı açısından istatistiksel olarak anlamlı fark saptanmamıştır (77,79,89).

Çalışma grubunda postoperatif 1. gün, 1. ay ve 3. ay VAS skorları değerlendirildiğinde; üç ayrı değişken için de gruplar arasında istatistiksel olarak anlamlı fark saptanmadı. Postoperatif ağrıyı önlemede en önemli faktörlerden biri cerrahın nöroanatomye hakimiyetidir. Cerrahi teknikle ilişkili sinirlerin trasesine dikkat etmek, bu bölgelerde tacker veya sütür materyallerin kullanılmamasına özen göstermek gerekir. Çalışmamızda, şekil 15'de gösterildiği slit veya non-slit farketmeksizin kemik ve nöral yapılardan uzak 3 bölgeye tacker uygulandı. Her ne kadar, literatürde emilebilen ve emilemeyen tacker kullanımının postoperatif ağrı ile ilişkisi hakkında kanıt seviyesi düşük olsa da emilemeyen tacker kullanımının ağrı ile ilişkili olabileceği kanaatindeyiz. Bu nedenle çalışmamızda rutin olarak emilebilen tacker kullanıldı.

6. SONUÇ

Kasık fitiđı olan hastalarda, cerrahi müdahale en kesin ve etkin tedavi modalitesidir. Minimal invaziv cerrahinin kasık fitiđı cerrahisinde popülarite kazanması ile birlikte çok daha yüz güldürücü sonuçlar ortaya çıkmaktadır. TEP prosedürü uygulanan hastalarda en önemli komplikasyonlar; nüks, postoperatif kronik kasık ağrısı, hematom ve seromadır.

Literatürde postoperatif sonuçların iyileştirilmesinde birçok teknik deđişiklik denenmiştir. Yamanın fitik cerrahisine girmesi, yama yerleştirilmesi için en uygun saha olan preperitoneal alanın keşfedilmesi fitik cerrahi tarihinin mihenk taşlarını oluşturmaktadır. Çalışmamızda; TEP prosedürü sırasında, açık operasyondaki gibi yama ortasında yarık oluşturarak yamanın preperitoneal alanda kord yapılarının alt kısmından geçirilmesinin standart teknikle (yarıksız) karşılaştırılmalı incelemesi yapıldı. Slit yama uygulamasının, nüks ve postoperatif komplikasyon oranları üzerindeki etkisini ortaya koymayı amaçladık. Serimizde Slit grubunda; istatistiksel anlamlı olarak operasyon süresi daha uzun saptanmıştır. Hastane kalış süresi, intraoperatif komplikasyon, dren ve konversiyon ihtiyacı, nüks, postoperatif komplikasyon ve postoperatif VAS skorları (1. gün, 1. ay, 3. ay) için istatistiksel olarak anlamlı fark saptanmadı. Öte yandan; dren ihtiyacı, nüks ve postoperatif hematom sıklığı slit grubunda oransal olarak daha yüksek gözlemlendi. Hasta serisinin genişletilmesi bu oranların istatistiksel anlamlı seviyeye gelmesini sağlayabilir.

7. KAYNAKLAR

1. Kingsnorth A, LeBlanc K. Hernias: inguinal and incisional. The Lancet. 2003;362(9395):1561-71. doi: [10.1016/S0140-6736\(03\)14746-0](https://doi.org/10.1016/S0140-6736(03)14746-0)
2. Fitzgibbons RJ, Ramanan B, Arya S, Turner SA, Li X, Gibbs JO ve ark. Long-term results of a randomized controlled trial of a nonoperative strategy (watchful waiting) for men with minimally symptomatic inguinal hernias. Ann Surg. 2013;258(3):508-15. doi: [10.1097/SLA.0b013e3182a19725](https://doi.org/10.1097/SLA.0b013e3182a19725)
3. Reinpold W. Risk factors of chronic pain after inguinal hernia repair: a systematic review. Innov Surg Sci. 2017;2(2):61-8. doi: [10.1515/iss-2017-0017](https://doi.org/10.1515/iss-2017-0017)
4. Patino JF. A history of the treatment of hernia. In: Nyhus LM, Condon RE, Hernia, 5th edition, Philadelphia, Lippincott Company; 2007,s.17–25.
5. Kadirov S, Sayfan J, Friedman S, Orda R. Richter's hernia--a surgical pitfall. J Am Coll Surg. 1996;182(1):60-2.
6. Historical survey of the treatment of hernia. In: Nyhus LM, Condon RE, Hernia. 3rd edition, Philadelphia, Lippincott Company; 1989, s:1-12.
7. Johnson J, Roth JS, Hazey JW, Pofahl WE. The history of open inguinal hernia repair. Curr Surg. 2004;61(1):49-52. doi: [10.1016/j.cursur.2003.06.004](https://doi.org/10.1016/j.cursur.2003.06.004)
8. Fitzgibbons RJ, Forse RA. Clinical practice. Groin hernias in adults. N Engl J Med. 2015;372(8):756-63. doi: [10.1056/NEJMcpl404068](https://doi.org/10.1056/NEJMcpl404068)
9. Wagner JP, Brunicaardi FC, Parviz K, Amid, Chen DC. Kasık Fıtıkları. In: Brunicaardi FC, Andersen DK, Billiar TR, Dunn DL, Hunter JG, Matthews JB ve ark. Schwartz's Principles of Surgery 10. Baskı McGraw-Hill;2016, s.1495-1517.
10. Sayek İ: Temel Cerrahi II. Bölüm. Ankara, Ankara Güneş Kitabevi,1996, s.13.
11. Ger R. Historical Aspects of Laparoscopic Hernia Repair. Seminars in Laparoscopic Surgery. 1998;5(4):212-6. doi: [10.1177/155335069800500402](https://doi.org/10.1177/155335069800500402)
12. Arregui ME, Davis CJ, Yucel O, Nagan RF. Laparoscopic mesh repair of inguinal hernia using a preperitoneal approach: a preliminary report. Surg Laparosc Endosc. 1992;2(1):53-8.

13. McKernan JB, Laws HL. Laparoscopic repair of inguinal hernias using a totally extraperitoneal prosthetic approach. *Surg Endosc.* 1993;7(1):26-8. doi: [10.1007/BF00591232](https://doi.org/10.1007/BF00591232)
14. Basile F, Biondi A, Donati M. Surgical approach to abdominal wall defects: history and new trends. *International Journal of Surgery.* 2013;11:S20-3. doi: [10.1016/S1743-9191\(13\)60008-4](https://doi.org/10.1016/S1743-9191(13)60008-4)
15. The transversalis and preperitoneal fasciae: a re-evaluation. In: Nyhus LM, Condon RE, Hernia. 4th edition Philadelphia: Lippincott Company; 1995, s.57–63.
16. Poulouse BK, Carbonell AM, Rosen MJ. Hernias. In Townsend CM, Beauchamp RD, Evers BM, Mattox KL. *Sabiston Textbook of Surgery.* 21st Edition; 2022, s.1107-1131.
17. Jones O. Inguinal (Hesselbach's) Triangle - Borders. TeachMeAnatomy [Internet]. URL: <https://teachmeanatomy.info/abdomen/areas/inguinal-triangle/>. 2018
18. Zwaans WAR, Scheltinga MRM, Roumen RMH. Aetiology, Pathogenesis and Assessment of Chronic Pain After Inguinal Hernia Repair. In: Campanelli G, *The Art of Hernia Surgery: A Step by Step Guide.* 2018: s.397-416. URL: https://doi.org/10.1007/978-3-319-72626-7_41
19. Jones O. The Femoral Canal - Borders. TeachMeAnatomy [Internet]. URL: <https://teachmeanatomy.info/lower-limb/areas/femoral-canal/>. 2019
20. Furtado M, Claus CMP, Cavazzola LT, Malcher F, Bakonyi-Neto A, Saad-Hossne R. Systemization of laparoscopic inguinal hernia repair (TAPP) based on a new anatomical concept: inverted Y and five triangles. *Arq bras cir dig.* 2019;32:e1426. doi: [10.1590/0102-672020180001e1426](https://doi.org/10.1590/0102-672020180001e1426)
21. Weaver KL, Poola AS, Gould JL, Sharp SW, St Peter SD, Holcomb GW. The risk of developing a symptomatic inguinal hernia in children with an asymptomatic patent processus vaginalis. *J Pediatr Surg.* 2017;52(1):60-4. doi: [10.1016/j.jpedsurg.2016.10.018](https://doi.org/10.1016/j.jpedsurg.2016.10.018)
22. van Veen RN, van Wessel KJP, Halm JA, Simons MP, Plaisier PW, Jeekel J, et al. Patent processus vaginalis in the adult as a risk factor for the occurrence of indirect inguinal hernia. *Surg Endosc.* Şubat 2007;21(2):202-5. doi: [10.1007/s00464-006-0012-9](https://doi.org/10.1007/s00464-006-0012-9)
23. HerniaSurge Group. International guidelines for groin hernia management. *Hernia.* 2018;22(1):1-165. doi: [10.1007/s10029-017-1668-x](https://doi.org/10.1007/s10029-017-1668-x)
24. Ruhl CE, Everhart JE. Risk Factors for Inguinal Hernia among Adults in the US Population. *American Journal of Epidemiology.* 2007;165(10):1154-61. doi : [10.1093/aje/kwm011](https://doi.org/10.1093/aje/kwm011)

25. Burcharth J, Andresen K, Pommergaard HC, Rosenberg J. Groin hernia subtypes are associated in patients with bilateral hernias: a 14-year nationwide epidemiologic study. *Surg Endosc.* 2015;29(7):2019-26. doi : [10.1007/s00464-014-3905-z](https://doi.org/10.1007/s00464-014-3905-z)
26. Rosemar A, Angerås U, Rosengren A. Body Mass Index and Groin Hernia: A 34-Year Follow-up Study in Swedish Men. *Annals of Surgery.* 2008;247(6):1064. doi: [0.1097/SLA.0b013e31816b4399](https://doi.org/0.1097/SLA.0b013e31816b4399)
27. Henriksen NA, Yadete DH, Sorensen LT, Agren MS, Jorgensen LN. Connective tissue alteration in abdominal wall hernia. *Br J Surg.* 2011;98(2):210-9. doi: [10.1002/bjs.7339](https://doi.org/10.1002/bjs.7339)
28. Aren A, Gökçe AH, Gökçe FS, Dursun N. Roles of matrix metalloproteinases in the etiology of inguinal hernia. *Hernia.* 2011;15(6):667-71. doi : [10.1007/s10029-011-0846-5](https://doi.org/10.1007/s10029-011-0846-5)
29. van den Berg JC, de Valois JC, Go PM, Rosenbusch G. Detection of groin hernia with physical examination, ultrasound, and MRI compared with laparoscopic findings. *Invest Radiol.* 1999;34(12):739-43. doi : [0.1097/00004424-199912000-00002](https://doi.org/0.1097/00004424-199912000-00002)
30. Drew MK, Osmotherly PG, Chiarelli PE. Imaging and clinical tests for the diagnosis of long-standing groin pain in athletes. A systematic review. *Phys Ther Sport.* 2014;15(2):124-9. doi: [10.1016/j.ptsp.2013.11.002](https://doi.org/10.1016/j.ptsp.2013.11.002)
31. Nyhus LM, Bölüm 8: Basic features of abdominal wall herniation and its repair, In Zuidema GD. *Shackelford's Surgery of the Alimentary Tract* 4. edition. Philadelphia. 1996, s.93-107.
32. Gilbert AI. Gilbert Classification of Inguinal Hernias: An Anatomic and Functional Tool. In Schumpelick V, Wantz GE. *Inguinal Hernia Repair.* New York. 1994
33. Miserez M, Alexandre JH, Campanelli G, Corcione F, Cuccurullo D, Pascual MH, ve ark. The European hernia society groin hernia classification: simple and easy to remember. *Hernia.* 2007;11(2):113-6. doi: [10.1007/s10029-007-0198-3](https://doi.org/10.1007/s10029-007-0198-3)
34. INCA Trialists Collaboration. Operation compared with watchful waiting in elderly male inguinal hernia patients: a review and data analysis. *J Am Coll Surg.* 2011;212(2):251-259.e1-4. doi: [10.1016/j.jamcollsurg.2010.09.030](https://doi.org/10.1016/j.jamcollsurg.2010.09.030)
35. van den Heuvel B, Dwars BJ, Klassen DR, Bonjer HJ. Is surgical repair of an asymptomatic groin hernia appropriate? A review. *Hernia.* 2011;15(3):251-9. doi: [10.1007/s10029-011-0796-y](https://doi.org/10.1007/s10029-011-0796-y)

36. Hoffmann H, Walther D, Bittner R, Köckerling F, Adolf D, Kirchoff P. Smaller Inguinal Hernias are Independent Risk Factors for Developing Chronic Postoperative Inguinal Pain (CPIP): A Registry-based Multivariable Analysis of 57, 999 Patients. *Ann Surg.* 2020;271(4):756-64. doi: [10.1097/SLA.0000000000003065](https://doi.org/10.1097/SLA.0000000000003065)
37. Fitzgibbons RJ, Giobbie-Hurder A, Gibbs JO, Dunlop DD, Reda DJ, McCarthy M ve ark. Watchful Waiting vs Repair of Inguinal Hernia in Minimally Symptomatic Men: A Randomized Clinical Trial. *JAMA.* 2006;295(3):285-92. doi: [10.1001/jama.295.3.285](https://doi.org/10.1001/jama.295.3.285)
38. Stroupe KT, Manheim LM, Luo P, Giobbie-Hurder A, Hynes DM, Jonasson O ve ark. Tension-free repair versus watchful waiting for men with asymptomatic or minimally symptomatic inguinal hernias: a cost-effectiveness analysis. *J Am Coll Surg.* 2006;203(4):458-68. doi: [10.1016/j.jamcollsurg.2006.06.010](https://doi.org/10.1016/j.jamcollsurg.2006.06.010)
39. Amato B, Moja L, Panico S, Persico G, Rispoli C, Rocco N ve ark. Shouldice technique versus other open techniques for inguinal hernia repair. *Cochrane Database Syst Rev.* 2012;2012(4):CD001543. doi: [10.1002/14651858.CD001543.pub4](https://doi.org/10.1002/14651858.CD001543.pub4)
40. Bassini E. Über die Behandlung des Leistenbruchs. *Langenbecks Archiv für klinische Chirurgie* 1890; 40: 429-76.
41. Nicolò, E. Bassini Repair. In: Campanelli, G. (eds) *The Art of Hernia Surgery: A Step-by-Step Guide*. Springer, Cham. 2018. s.225-38 URL: https://link.springer.com/chapter/10.1007/978-3-319-72626-7_23
42. Martín Duce A, Lozano O, Galván M, Muriel A, Villeta S, Gómez J. Results of Shouldice hernia repair after 18 years of follow-up in all the patients. *Hernia.* 2021;25(5):1215-22. doi: [10.1007/s10029-021-02422-8](https://doi.org/10.1007/s10029-021-02422-8)
43. Lorenz R, Arlt J, Conze J, Fortelny R, Gorjanc J, Koch A ve ark. Shouldice standard 2020: review of the current literature and results of an international consensus meeting. *Hernia.* 2021;25:3. doi: [10.1007/s10029-020-02365-6](https://doi.org/10.1007/s10029-020-02365-6)
44. Lifschutz H. The Inguinal Darn. *Arch Surg.* 1986;121(6):717. doi: [10.1001/archsurg.1986.01400060113016](https://doi.org/10.1001/archsurg.1986.01400060113016)
45. Desarda MP. No-mesh Inguinal Hernia Repair with Continuous Absorbable Sutures: A Dream or Reality? (A Study of 229 Patients). *Saudi J Gastroenterol.* 2008;14(3):122-7. doi: [10.4103/1319-3767.41730](https://doi.org/10.4103/1319-3767.41730)

46. Amid P. The Lichtenstein repair in 2002: an overview of causes of recurrence after Lichtenstein tension-free hernioplasty. *Hernia*. 2003;7(1):13-6. doi: [10.1007/s10029-002-0088-7](https://doi.org/10.1007/s10029-002-0088-7)
47. Klinge U, Klosterhalfen B, Müller M, Ottinger AP, Schumpelick V. Shrinking of polypropylene mesh in vivo: an experimental study in dogs. *Eur J Surg*. 1998;164(12):965-9. doi: [10.1080/110241598750005156](https://doi.org/10.1080/110241598750005156)
48. Sun L, Shen YM, Chen J. Laparoscopic versus Lichtenstein hernioplasty for inguinal hernias: a systematic review and Meta-analysis of randomized controlled trials. *Minim Invasive Ther Allied Technol*. 2020;29(1):20-7. doi: [10.1080/13645706.2019.1569534](https://doi.org/10.1080/13645706.2019.1569534)
49. Pisanu A, Podda M, Saba A, Porceddu G, Uccheddu A. Meta-analysis and review of prospective randomized trials comparing laparoscopic and Lichtenstein techniques in recurrent inguinal hernia repair. *Hernia*. 2015;19(3):355-66. doi: [10.1007/s10029-014-1281-1](https://doi.org/10.1007/s10029-014-1281-1)
50. Bobo Z, Nan W, Qin Q, Tao W, Jianguo L, Xianli H. Meta-analysis of randomized controlled trials comparing Lichtenstein and totally extraperitoneal laparoscopic hernioplasty in treatment of inguinal hernias. *J Surg Res*. 2014;192(2):409-20. doi: [10.1016/j.jss.2014.05.082](https://doi.org/10.1016/j.jss.2014.05.082)
51. Gong K, Zhang N, Lu Y, Zhu B, Zhang Z, Du D ve ark. Comparison of the open tension-free mesh-plug, transabdominal preperitoneal (TAPP), and totally extraperitoneal (TEP) laparoscopic techniques for primary unilateral inguinal hernia repair: a prospective randomized controlled trial. *Surg Endosc*. 2011;25(1):234-9. doi: [10.1007/s00464-010-1165-0](https://doi.org/10.1007/s00464-010-1165-0)
52. Mooser KH, Rutkow plug repair in inguinal hernia [Internet]. URL: <https://www.webop.com/general-and-visceral-surgery/Hernia-surgery/Rutkow-plug-repair-in-inguinal-hernia>. 2009
53. Hogan S, Skanes M, Hartery A. Groin Hernias: a Pictorial Essay Outlining Basic Anatomy with Illustration of Interesting Cases on Computed Tomography. *SN Compr Clin Med*. 2020;2(12):2738-48. URL: <https://doi.org/10.1007/s42399-020-00615-3>
54. Putnis S, Berney CR. Totally extraperitoneal repair of inguinal hernia: techniques and pitfalls of a challenging procedure. *Langenbecks Arch Surg*. 2012;397(8):1343-51. doi: [10.1007/s00423-012-0999-4](https://doi.org/10.1007/s00423-012-0999-4)
55. Schmedt CG, Sauerland S, Bittner R. Comparison of endoscopic procedures vs Lichtenstein and other open mesh techniques for inguinal hernia repair: a meta-analysis of randomized controlled trials. *Surg Endosc*. 2005;19(2):188-99. doi: [10.1007/s00464-004-9126-0](https://doi.org/10.1007/s00464-004-9126-0)

56. Neumayer L, Giobbie-Hurder A, Jonasson O, Fitzgibbons R, Dunlop D, Gibbs J ve ark. Open mesh versus laparoscopic mesh repair of inguinal hernia. *N Engl J Med*. 2004;350(18):1819-27. doi: [10.1056/NEJMoa040093](https://doi.org/10.1056/NEJMoa040093)
57. Sarli L, Villa F, Marchesi F. Hernioplasty and simultaneous laparoscopic cholecystectomy: a prospective randomized study of open tension-free versus laparoscopic inguinal hernia repair. *Surgery*. 2001;129(5):530-6. doi: [10.1067/msy.2001.112962](https://doi.org/10.1067/msy.2001.112962)
58. Heikkinen TJ, Haukipuro K, Koivukangas P, Hulkko A. A prospective randomized outcome and cost comparison of totally extraperitoneal endoscopic hernioplasty versus Lichtenstein hernia operation among employed patients. *Surg Laparosc Endosc*. 1998;8(5):338-44.
59. Weiser HF, Klinge B. Endoscopic hernia repair, experiences and characteristic features. *Viszeralchirurgie*. 2000;35(5):316-20. doi: [10.1055/s-2000-8044](https://doi.org/10.1055/s-2000-8044)
60. Antoniou SA, Antoniou GA, Bartsch DK, Fendrich V, Koch OO, Pointner R ve ark. Transabdominal preperitoneal versus totally extraperitoneal repair of inguinal hernia: a meta-analysis of randomized studies. *Am J Surg*. 2013;206(2):245-252.e1. doi: [10.1016/j.amjsurg.2012.10.041](https://doi.org/10.1016/j.amjsurg.2012.10.041)
61. McCormack K, Wake B, Perez J, Fraser C, Cook J, McIntosh E ve ark. Laparoscopic surgery for inguinal hernia repair: systematic review of effectiveness and economic evaluation. *Health Technol Assess*. 2005;9(14):1-203, iii-iv. doi: [10.3310/hta9140](https://doi.org/10.3310/hta9140)
62. Sanna B, Henry BM, Vikse J, Skinningsrud B, Pękala JR, Walocha JA ve ark. The prevalence and morphology of the corona mortis (Crown of death): A meta-analysis with implications in abdominal wall and pelvic surgery. *Injury*. 2018;49(2):302-8. doi: [10.1016/j.injury.2017.12.007](https://doi.org/10.1016/j.injury.2017.12.007)
63. Pollak R, Nyhus LM. Complications of groin hernia repair. *Surg Clin North Am*. 1983;63(6):1363-71. doi: [10.1016/s0039-6109\(16\)43194-4](https://doi.org/10.1016/s0039-6109(16)43194-4)
64. Nicolo E. Complications of groin hernia surgery. In: Hakim NS, Papalois VE, *Surgical Complications*. London. UK. 2007. s.493-504 https://doi.org/10.1142/9781860948329_0015
65. Ssentongo AE, Kwon EG, Zhou S, Ssentongo P, Soybel DI. Pain and Dysfunction with Sexual Activity after Inguinal Hernia Repair: Systematic Review and Meta-Analysis. *Journal of the American College of Surgeons*. 2020;230(2):237-250.e7. doi: [10.1016/j.jamcollsurg.2019.10.010](https://doi.org/10.1016/j.jamcollsurg.2019.10.010)
66. Lu Y, Chen DC, MacQueen IT. General Surgery: Management of Postoperative Complications Following Ventral Hernia Repair and Inguinal Hernia Repair. *Surgical Clinics of North America*. 2021;101(5):755-66. doi: [10.1016/j.suc.2021.05.018](https://doi.org/10.1016/j.suc.2021.05.018)

67. Verhagen T, Loos MJA, Scheltinga MRM, Roumen RMH. The GroinPain Trial: A Randomized Controlled Trial of Injection Therapy Versus Neurectomy for Postherniorraphy Inguinal Neuralgia. *Annals of Surgery*. 2018;267(5):841. doi: [10.1097/SLA.0000000000002274](https://doi.org/10.1097/SLA.0000000000002274)
68. Chen DC, Hiatt JR, Amid PK. Operative management of refractory neuropathic inguinodynia by a laparoscopic retroperitoneal approach. *JAMA Surg*. 2013;148(10):962-967. doi: [10.1001/jamasurg.2013.3189](https://doi.org/10.1001/jamasurg.2013.3189)
69. Köckerling F, Jacob D, Wiegank W, Hukauf M, Schug-Pass C, Kuthe A ve ark. Endoscopic repair of primary versus recurrent male unilateral inguinal hernias: Are there differences in the outcome? *Surg Endosc*. 2016;30(3):1146-55. doi: [10.1007/s00464-015-4318-3](https://doi.org/10.1007/s00464-015-4318-3)
70. Köckerling F, Koch A, Lorenz R, Reinpold W, Hukauf M, Schug-Pass C. Open Repair of Primary Versus Recurrent Male Unilateral Inguinal Hernias: Perioperative Complications and 1-Year Follow-up. *World J Surg*. 2016;40(4):813-25. doi: [10.1007/s00268-015-3325-9](https://doi.org/10.1007/s00268-015-3325-9)
71. Miserez M, Peeters E, Aufenacker T, Bouillot JL, Campanelli G, Conze J ve ark. Update with level 1 studies of the European Hernia Society guidelines on the treatment of inguinal hernia in adult patients. *Hernia*. 2014;18(2):151-63. doi: [10.1007/s10029-014-1236-6](https://doi.org/10.1007/s10029-014-1236-6)
72. Falagas ME, Kasiakou SK. Mesh-related infections after hernia repair surgery. *Clinical Microbiology and Infection*. 2005;11(1):3-8. doi: [10.1111/j.1469-0691.2004.01014.x](https://doi.org/10.1111/j.1469-0691.2004.01014.x)
73. Kuo YC, Mondschein JI, Soulen MC, Patel AA, Nemeth A, Stavropoulos SW ve ark. Drainage of Collections Associated with Hernia Mesh: Is it Worthwhile? *Journal of Vascular and Interventional Radiology*. 2010;21(3):362-6. doi: [10.1016/j.jvir.2009.11.009](https://doi.org/10.1016/j.jvir.2009.11.009)
74. Zhu Q, Mao Z, Yu B, Jin J, Zheng M, Li J. Effects of persistent CO₂ insufflation during different laparoscopic inguinal hernioplasty: a prospective, randomized, controlled study. *J Laparoendosc Adv Surg Tech A*. 2009;19(5):611-4. doi: [10.1089/lap.2009.0084](https://doi.org/10.1089/lap.2009.0084)
75. Schouten N, Simmermacher RKJ, Van Dalen T, Smakman N, Clevers GJ, Davids PHP ve ark. Is there an end of the “learning curve” of endoscopic totally extraperitoneal (TEP) hernia repair? *Surg Endosc*. 2013;27(3):789-94. doi: [10.1007/s00464-012-2512-0](https://doi.org/10.1007/s00464-012-2512-0)
76. Classification of chronic pain. Descriptions of chronic pain syndromes and definitions of pain terms. Prepared by the International Association for the Study of Pain, Subcommittee on Taxonomy. *Pain Suppl*. 1986;3:S1-226. URL: <https://pubmed.ncbi.nlm.nih.gov/3461421/>

77. Korman JE, Hiatt JR, Feldmar D, Phillips EH. Mesh configurations in laparoscopic extraperitoneal herniorrhaphy. A comparison of techniques. *Surg Endosc.* 1997;11(11):1102-5. doi: [10.1007/s004649900540](https://doi.org/10.1007/s004649900540)
78. Yildirim D, Donmez T, Ozcevik H, Cakir M, Demiryas S, Akturk OM. Comparison of slit mesh versus nonslit mesh in laparoscopic extraperitoneal hernia repair. *Wideochir Inne Tech Maloinwazyjne.* 2018;13(4):469-76. doi: [10.5114/wiitm.2018.77258](https://doi.org/10.5114/wiitm.2018.77258)
79. Domniz N, Perry ZH, Lantsberg L, Avinoach E, Mizrahi S, Kirshtein B. Slit versus Non-slit Mesh Placement in Total Extraperitoneal Inguinal Hernia Repair. *World J Surg.* 2011;35(11):2382-6. doi: [10.1007/s00268-011-1251-z](https://doi.org/10.1007/s00268-011-1251-z)
80. Celik AS, Memmi N, Celebi F, Guzey D, Celik A, Kaplan R ve ark. Impact of slit and nonslit mesh technique on testicular perfusion and volume in the early and late postoperative period of the totally extraperitoneal preperitoneal technique in patients with inguinal hernia. *Am J Surg.* 2009;198(2):287-91. doi: [10.1016/j.amjsurg.2008.11.038](https://doi.org/10.1016/j.amjsurg.2008.11.038)
81. Bracale U, Andreuccetti J, Sodo M, Merola G, Pignata G. Lack of advantages of slit mesh placement during laparoscopic transabdominal preperitoneal inguinal hernia repair (TAPP): a single centre, case matched study. *BMC Surg.* 2018;18:75. doi: [10.1186/s12893-018-0409-0](https://doi.org/10.1186/s12893-018-0409-0)
82. Fitzgibbons RJ, Puri V. Laparoscopic inguinal hernia repair. *Am Surg.* 2006;72(3):197-206.
83. Koeckerling F, Jacob DA, Lomanto D, Chowbey P, Bittner R. Slit versus non-slit mesh placement in total extraperitoneal inguinal hernia repair. *World J Surg.* 2012;36(6):1445-8. doi: [10.1007/s00268-012-1436-0](https://doi.org/10.1007/s00268-012-1436-0)
84. Rosin D. Slit versus non-slit mesh placement in total extraperitoneal inguinal hernia repair. *World J Surg.* 2011;35(11):2387-8. doi: [10.1007/s00268-011-1256-7](https://doi.org/10.1007/s00268-011-1256-7)
85. Li J, Gong W, Liu Q. Intraoperative adjunctive techniques to reduce seroma formation in laparoscopic inguinal hernioplasty: a systematic review. *Hernia.* 2019;23(4):723-31. doi: [10.1007/s10029-019-01903-1](https://doi.org/10.1007/s10029-019-01903-1)
86. Lau H, Lee F. Seroma following endoscopic extraperitoneal inguinal hernioplasty. *Surg Endosc.* 2003;17(11):1773-7. doi: [10.1007/s00464-002-8771-4](https://doi.org/10.1007/s00464-002-8771-4)
87. Eklund A, Montgomery A, Bergkvist L, Rudberg C; Swedish Multicentre Trial of Inguinal Hernia Repair by Laparoscopy (SMIL) study group. Chronic pain 5 years after randomized comparison

of laparoscopic and Lichtenstein inguinal hernia repair. British Journal of Surgery. 2010;97(4):600-8. doi: [10.1002/bjs.6904](https://doi.org/10.1002/bjs.6904)

88. Aasvang E, Kehlet H. Chronic postoperative pain: the case of inguinal herniorrhaphy. Br J Anaesth. 2005;95(1):69-76. doi: [10.1093/bja/aei019](https://doi.org/10.1093/bja/aei019)

89. Chia CL, Su J, Hoe Y, Shelat VG, Junnarkar SP, Low J ve ark. Outcomes of slit mesh in laparoscopic totally extraperitoneal inguinal hernia repair: Does it affect recurrence?: Slit mesh in TEP inguinal hernia repair. Asian J Endosc Surg. 2015;8(4):434-8. doi: [10.1111/ases.12224](https://doi.org/10.1111/ases.12224)

