

**T.C.S.B TEPECİK EĞİTİM ve ARAŞTIRMA
HASTANESİ ORTOPEDİ ve TRAVMATOLOJİ KLİNİĞİ
Prof. Dr. HALUK AĞUŞ**

**AÇIK REDÜKSİYON VE İTERNAL FİKSASYON UYGULANAN
EKLEM İÇİ KALKANEUS KIRIKLARINDA ORTA VE UZUN DÖNEM
KLİNİK SONUÇLARI ETKİLEYEBİLECEK FAKTÖRLERİN
DEĞERLENDİRİLMESİ**

DR. İHSAN AKAN

UZMANLIK TEZİ

İZMİR 2014

TEZ DANIŞMANI

OP. DR. ALİ REİSOĞLU

ÖNSÖZ

Ortopedi ve Travmatoloji ihtisasım süresince, hekimlik sanatı adına tüm bilgi ve deneyimlerini benimle paylaşan başta değerli hocam Prof. Dr. Haluk Ađuş' a, Doç. Dr. Önder Kalenderer' e, Doç. Dr. Hasan Karapınar' a, tüm uzman ağabeylerime ve çalışma arkadaşlarıma teşekkürlerimi borç bilirim. Uzmanlık tezimin hazırlanmasında bana yardımlarını esirgemeyen, bilgi ve tecrübeleriyle katkıda bulunan Op. Dr. Ali Reisođlu ve Op. Dr. Ali Turgut' a ayrıca teşekkür ederim.

Hayatımın her döneminde bana destek veren, her daim yanımda olan annem ve babama, ve son olarak yoğun çalıştığım ihtisasım boyunca beni yalnız bırakmayıp destek olan eşim Dr. Özden Yıldırım Akan' a teşekkür ederim.



İÇİNDEKİLER

KISALTMALAR	4
ÖZET	5
SUMMARY	7
GİRİŞ	9
GENEL BİLGİLER	10
Tarihçe	10
Anatomi	11
-Kemik Anatomisi	11
-Radyolojik Anatomi	13
-Damar Sinir Tendon Bağ Anatomisi	15
Subtalar Eklem Biyomekaniği	20
Yaralanma Mekanizması	21
Sınıflama	23
İlk Muayene ve Müdahale	25
Radyolojik Değerlendirme	27
Tedavi Seçenekleri	30
Tedavi Komplikasyonları	34
6-GEREÇ ve YÖNTEM	40
7-BULGULAR	47
8-TARTIŞMA	54
9-SONUÇ	61
10-KAYNAKLAR	63

KISALTMALAR

cm: Santimetre

mm: Milimetre

n: Nervus

B.T. : Bilgisayarlı Tomografi

ark.: Arkadaşları

AOFAS: American Orthopaedic Foot and Ankle Society

RSD: Reflex Sempatik Distrofi

ÖZET

Bu çalışmamızdaki amacımız, açık redüksiyon ve internal fiksasyon uyguladığımız deplase eklem içi kalkaneus kırıklı hastaların orta ve uzun dönemde klinik sonuçlarını etkileyebilecek faktörlerin araştırılmasıydı.

T.C.S.B. İzmir Tepecik Eğitim ve Araştırma Hastanesi Ortopedi ve Travmatoloji Kliniği'nde 2007 – 2013 yılları arasında açık redüksiyon ve internal tespit uygulanan 24 hastanın 25 deplase eklem içi kalkaneus kırığı değerlendirildi. Hastaların ortalama yaşı 39,44 ve takip süresi 34,08 ay idi. 18 erkek ve 6 kadın hasta vardı. Kalkaneus kırıklarına, 1 hastada vertebra kırığı, 1 hastada tibia pilon kırığı, 1 hastada tibia plato kırığı ve 1 hastada femur intertrokanterik kırık eşlik ediyordu.

Hastalar Sanders sınıflandırma sistemine göre sınıflandırıldı. Hastaların 9 kırığı Tip 2, 16 kırığı Tip 3'ü. Ameliyat öncesi ortalama Böhler açısı 16,9° (-5- 43), Gissane açısı 133,3° (82- 158) idi. Tüm hastalara lateral girişim uygulandı, travma ile cerrahi arası geçen süre ortalama 5,8 gündü. Hastalarda ameliyat sonrası ortalama Böhler açısı 27° (18- 33), Gissane açısı 110° (99,3- 134) idi. Hastaların, posterior eklem redüksiyonunu değerlendirmek amaçlı ameliyat sonrası çekilmiş BT'leri vardı. Hastaların klinik değerlendirmesinde AOFAS arka ayak değerlendirme skalası kullanıldı. AOFAS skorlarına göre 12 ayakta iyi (% 48), 4 ayakta orta (% 16), 9 ayakta kötü (% 36) sonuç alındı. Cerrahi öncesi ağır işte çalışan 5 hasta daha az iş yükü olan işe geçmek, 2 hasta çalışmayı bırakmak zorunda kaldı. Hastaların % 40'ında cerrahi sonrası ayakkabı giyim şeklinde değişiklik mevcuttu. Cerrahi sonrası 11 (% 44) ayakta komplikasyon gelişti. 3 (% 12) ayakta yara yeri nekrozu ya da yaranın açılması, 4 (% 16) ayakta implant çıkarma gereksinimi, 1 (% 4) ayakta derin enfeksiyon ve 4 (% 3,5) ayakta da Sudeck atrofisi gözlemlendi.

Eklem içi deplase kalkaneus kırıklarında, açık redüksiyon ve internal tespit günümüzde öncelikli tedavi şeklidir. Bu yaklaşımla, iyi sonuçlar alınmakla birlikte, kalkaneus posterior eklem yüzünün kötü redüksiyonu ve ameliyat sonrası gelişen komplikasyonlar, tedavinin başarısını engelleyen en önemli etkenlerdir. Bu amaçla cerrahi öncesi ve sonrasında gerekli önlemler alınmalı ve ameliyat sırasında eklem redüksiyonuna özen gösterilmelidir.

Anahtar kelimeler: **Açık redüksiyon ve internal tespit, cerrahi, eklem içi kalkaneus kırıkları, kalkaneus posterior eklem yüzü, komplikasyonlar**



SUMMARY

We evaluated 24 patients with 25 displaced intraarticular calcaneal fractures who had open reduction and internal fixation, years between 2007-2013 in İzmir Tepecik Training and Research Hospital's Orthopaedics and Traumatology Department.

Patients had a mean age of 39.44 and follow-up time was 34.08 months. There were 18 male and 6 female patients. Some of the patients were accompanied by another fracture with calcaneus fractures, 1 patient had vertebral fracture, 1 patient had tibial pilon fractures, 1 patient had tibial plateau fracture and 1 patient had femoral intertrochanteric fracture.

Patients were classified according to Sanders classification system. 9 feet were type 2 fractures, 16 feet were type 3. The mean of preoperative Böhler angle was $16,9^{\circ}$ (-5- 43), Gissane angle was $133,3^{\circ}$ (82- 158). Lateral approach was performed in all patients. The mean time from trauma to the surgery was 5,8 days. The mean of postoperative Böhler angle was 27° (18- 33), Gissane main angle was 110° (99,3- 134). All patients had postoperative BT to evaluate posterior joint reduction. We used AOFAS scale for the patient's clinical evaluation. According to the AOFAS scale there were 12 (48%) good, 4 (16%) fair, 9 (36%) poor results. After surgery 5 patients had to change their job with less workload and 2 patients had to get retired. 40% of patients had shoe size changing after surgery. Complications had developed in 11 (44%) patients. These were wound problems in 3 (12%) patients, implant removal in 4 (16%) patients, deep infection in 1 (4%) patient and sudeck's atrophy in 4 (3,5%) patients.

Open reduction and internal fixation is the primary method in displaced intraarticular calcaneal fractures for many orthopaedic surgeons. Good results are reported with operative treatment, but poor reduction of posterior calcaneal articular surface and postoperative complications are the most important factors that prevent success of the treatment. There for, preventive measures should be taken before and after surgery and attention should be paid by surgeons for the reduction of posterior facet during the surgery.

KEY WORDS: Open reduction and internally fixation; Surgery; Intraarticular calcaneal fractures; Posterior facet of calcanei; Complications



GİRİŞ

Kalkaneus kırığı ilk olarak 1843 yılında Malgaigne tarafından tanımlanmıştır (1). Kalkaneus kırıkları, tüm kırıkların %2' sini oluşturmaktadır. Bu kırıkların %60-75' i eklem içi kırıktır. Kırıklar %90 oranında 41-45 yaşları arasındaki erkeklerin endüstriyel yaralanmaları sonucu ortaya çıkmaktadır (1,2,3,4,5,6).

Sıklıkla yüksek enerjili travmalar sonucu geliştiği için ek yaralanmalarla birlikte görülme olasılığı fazladır. Kalkaneus kırıkları, %10 oranında vertebra, %26 oranında ise diğer ekstremiteler yaralanmaları ile birliktelik gösterir (50-75). Kalkaneusun eklem içi ayrılmış kırıkları doğru bir şekilde tedavi edilmezse önemli morbidite ve iş gücü kaybına sebep olur.

Kalkaneus kırıklarının tedavisinde amaç, anatomik bütünlüğü sağlayarak hastaya erken dönemde fonksiyonlarını kazandırmaktır. Geçmişte konservatif tedavinin kabul edilen tedavi yöntemi olmasının nedeni, cerrahi tedavi ile komplikasyon oranının, yetersiz görüntüleme, yetersiz tespit ve enfeksiyon nedeni ile kabul edilemeyecek oranda yüksek olmasıdır. Literatürü incelediğimizde sınıflama, tedavi şekli, cerrahi yaklaşım tekniği ve cerrahi sonrası yaklaşım konusunda farklı yöntem ve yaklaşımlar karşımıza çıkmaktadır. Ancak son yıllarda yayınlanan literatür verileri cerrahi yaklaşım ile özellikle doğru zamanlama ve doğru olgu seçimi yapıldığında başarılı sonuçlar elde edilebileceğini desteklemektedir (7,8).

Kliniğimizde, özellikle Sanders tip 2 ve 3 kırıklarda cerrahi tedavi ile arka fasette anatomik redüksiyonun sağlanması, kalkaneusun diziliminin, yüksekliğinin ve genişliğinin düzeltilmesinin gerekli olduğunu düşünüyoruz. Tip 1 ve 4 kırıkları ise konservatif olarak takip ediyoruz.

GENEL BİLGİLER

TARİHÇE

Kalkaneus kırıklarının tedavisinde son 150 yıldır pek çok gelişme ve değişiklikler olmuştur. 17. ve 18. yüzyıllarda tüm kırıklarda olduğu gibi kalkaneus kırıklarında da asıl amaç hayatı tehdit eden enfeksiyondan korunmak idi. Bu sebeple bu dönemde hastaların tetanoz ve gazlı gangrenden korunması için, kalkaneus kırıklarından sonra parsiyel ya da total kalkanektomi uygulanmış olup, çoğu zaman bu kırıklardan sonra konservatif tedavi asıl tedavi şekli olarak benimsenmiştir. Kalkaneusun kırık anatomisini ilk olarak 1854 yılında Malgaigne' nin yayınladığı atlasında ayrıntılı bir biçimde ortaya konmuştur. 1908 yılında Wilson ve Cotton kalkaneus kırıklarında açık redüksiyonun kontredike olduğunu belirtmişler, hastalarda kırık ayağın 2 tarafına kum torbası koyup çekiçle redüksiyon denediklerini bildirmişlerdir. Mc Laughlin de bu dönemde kalkaneus kırığında redüksiyon çabası için "duvara pasta çivilemek" benzetmesini yapmış, kırık redüksiyonundaki zorluğu anlatmıştır (9). 1921 yılında Leriche kırık sonrası talamik parçanın staple ve vida ile tespit yöntemini anlatmıştır (10). 1930' lu yıllarda Böhler kırık tanısında önemli bir tanısal araç olan ve günümüzde de sıklıkla kullanılan Böhler açısını tarif etmiş, uzun süren çalışmaları sonrasında kapalı redüksiyonun daha iyi bir seçenek olduğunu belirtmiştir (9,10). 1948 yılında Palmer klasik yayınında lateral Kocher girişi ile yaptığı açık redüksiyon ve otogreftleme sonuçlarını yayınlamıştır. 1952 yılında ise Essex Lopresti kırığın sınıflandırmasında önemli tanımlar yapmış ve tongue tip kırıklarda perkütan pinlemenin çok başarılı olduğunu, ancak eklem çökmesinin olduğu kırıklarda bunun sağlanamadığını ve açık redüksiyonun denenmesi gerektiğini bildirmiştir (9). 1960 ve 1970'li yıllarda ise cerrahi tedavinin uzun dönem sonuçlarının iyi olmadığı gözlenmiş ve genel olarak tüm dünyada ortopedik cerrahlar kalkaneus kırıklarında konservatif tedavi ya da artrodez tedavisini ön planda tutmuşlardır (9,11).

Son 30 yılda ise internal tespit tekniklerinde, antibiyoterapi seçeneklerinde, anestezi tekniklerinde gözlenen ilerleme, bilgisayarlı tomografi ve floroskopinin yaygın kullanılmasıyla birlikte bu kırıklarda tekrar açık redüksiyon ve internal tespit yöntemleri

popüler hale gelmiştir (9). Artık günümüzde deplase intraartiküler kalkaneus kırıklarında açık redüksiyon ve internal tespit öncelikli tedavi şekli olarak görülmekte, ancak cerrahi endikasyon ve yaklaşım şekli hala genel bir tartışma konusu olmaktadır (9,11).

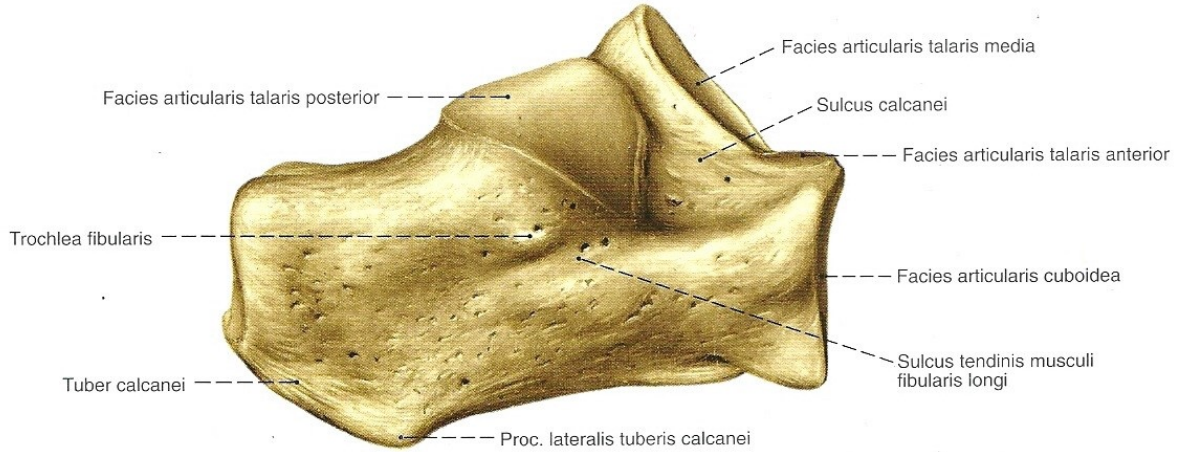
ANATOMİ

1- Kemik Anatomi

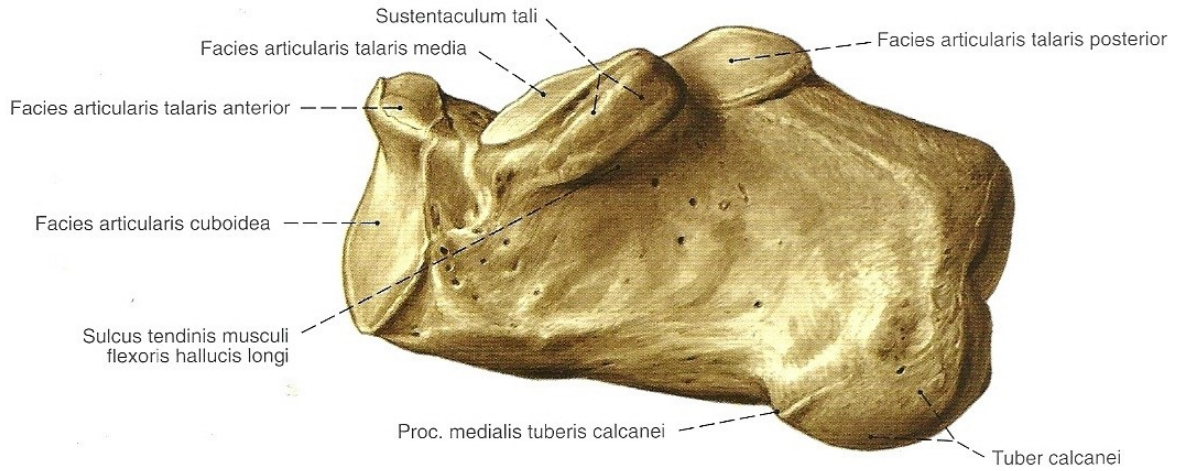
Kalkaneus tarsal kemiklerin en büyüğü olup, özelleşmiş yapısı ile kuvvet nakli ve fleksör kaslar için kaldıraç kolu görevi üstlenir. Kalkaneusun üst yüzü ön ve arka olmak üzere iki parça halinde değerlendirilir. Arka bölüm daha ziyade hafif pürtüklü, konveks bir yapıdadır. Ön bölümde ise kalkaneusun talus ile yaptığı üç önemli eklem yüzü bulunmaktadır. En arkadaki facies articularis talaris posterior (posterior faset) en büyüğü olup, konveks yapıdadır ve diğer iki yüzden sulcus kalkaneus denilen bir olukla ayrılır. Sulcus kalkaneus talustaki aynı adlı sulcusla birleşerek sinus tarsi denilen boşluğu oluşturur. Bu boşlukta talus ve kalkaneusu birbirine sıkıca bağlayan ligamentum talokalkaneum interosseum bulunur. Sulcus kalkaneusun hemen önünde facies articularis talaris media (orta faset) yer alır. Bu konkav eklem yüzü, medialde sustentakulum tali' nin hemen üzerinde yer alıp, en küçük eklem yüzüdür. Bunun da önünde yer alan eklem yüzüne facies articularis talaris anterior (ön faset) denmektedir, diğer ikisine göre düz bir yapıya sahiptir. Bu üç eklem yüzü talustaki eşdeğerleri ile birlikte subtalar eklemi oluşturmaktadır. Kalkaneusun alt yüzünde eklem yüzü bulunmamaktadır. Arka tarafta tuber kalkanei denen, bağların tutunduğu çıkıntı yer alır. Tuber kalkanei' nin ön tarafındaki pürtüklü sahaya bağ ve kaslar tutunur. Alt kısmı tuber kalkanei' nin devamı şeklinde olup, aşil tendonu kalkaneusun arka yüzündeki bu alanın alt 2/3'lük kısmına tutunmaktadır (11,12,13). Kalkaneusun dış yüzü ise pürüzsüz ve geniştir. Bu yüzün ortalarında trochlea peronealis (peroneal tüberkül) denen bir çıkıntı, bunun altında da sulcus tendinis musculi peronei longi denen, peroneal tendonun içinden geçtiği bir oluk bulunur. Peroneal tüberkül, lateral malleolün 2-3 cm. altında palpe edilebilir (12).

Kalkaneusun iç yüzü ise derince ve konkav şekilli olup, medial malleol arkasından gelen damar, sinir ve tendonlar bu yüzden geçerek ayak tabanına ilerler. Bu yüzün kemik yapısı, yumuşak doku ve kaslarla örtülü olduğu için lateral yüz gibi palpe edilemez. Bu yüzde, medial malleol alt noktasının yaklaşık 2,5 cm altındadır ve önünde sustentaculum tali denen horizontal çıkıntı vardır. Bu çıkıntının alt kısmında sulcus tendinis musculi flexoris hallucis longi denilen oluk, üstünde de orta faset bulunur (12,13).

Kalkaneus, kuboid kemik ile ön yüzünde bulunan facies articularis cuboidea denen eklem yüzü aracılığıyla eklemleşmektedir. Bu eklem lateral malleol ile beşinci metatars bazisi arası mesafenin 2/3'lük kısmına denk gelir ve ayak adduksiyona alındığında palpe edilebilir (13).



Şekil 1: Kalkaneus lateral yüzü (Sobotta İnsan Anatomisi Atlası, 4. Türkçe Baskı' sından alınmıştır).



Şekil 2: Kalkaneus medial yüzü (Sobotta İnsan Anatomisi Atlası, 4. Türkçe Baskı' sından alınmıştır.)

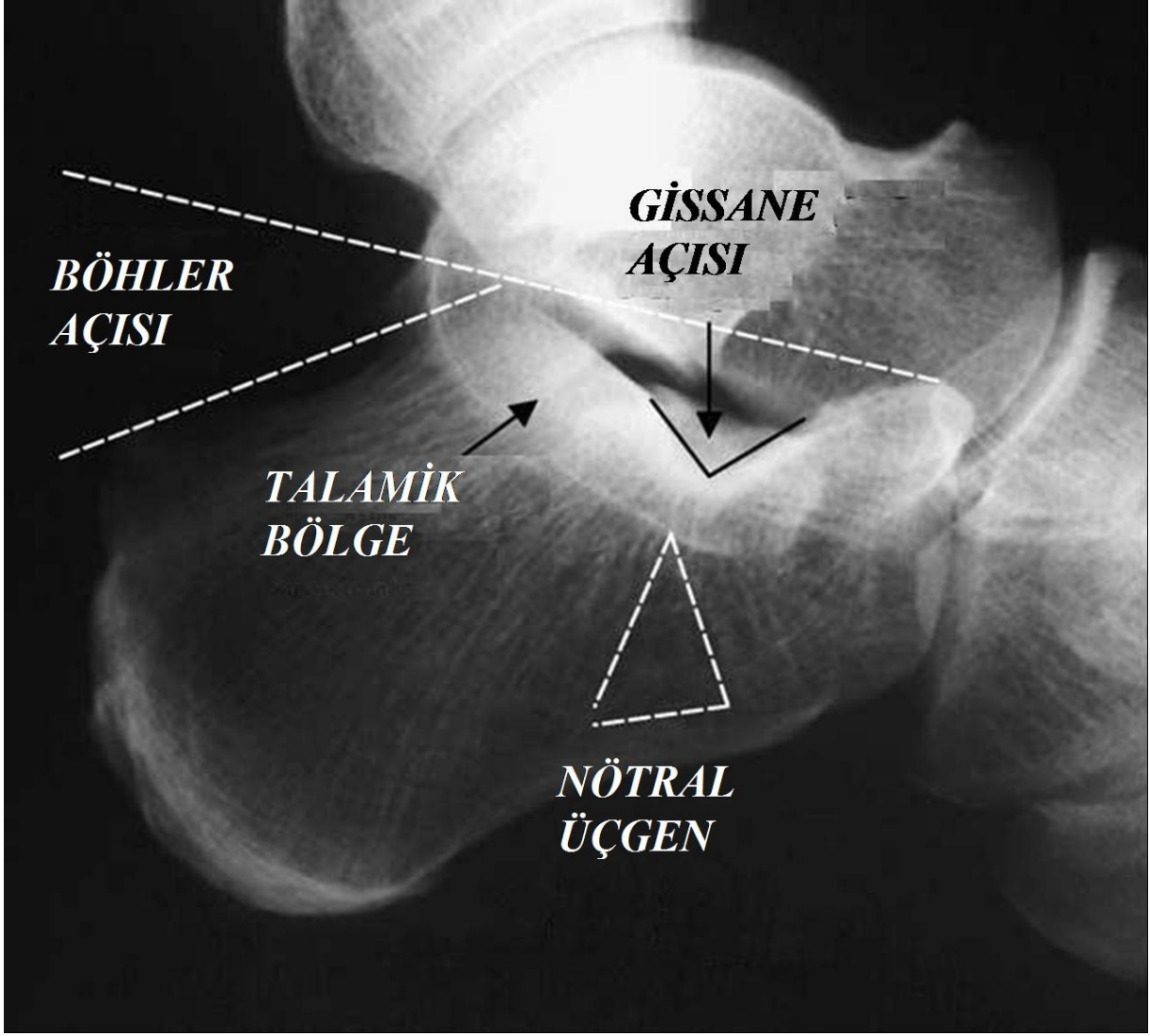
2- Radyolojik Anatomi

Kalkaneus, özelleşmiş yapısı ve şekli ile vücut ağırlığını yere iletmekte ve bacak kaslarına bir kaldıraç görevi görmektedir (9,11). Kemik yapı içindeki trabeküler ağ kemiğin maruz kaldığı yüklenme ve gerilmelere karşı direnme gücü sağlamaktadır. Ana olarak iki trabeküler dizilim mevcuttur. Traksiyon trabekülleri alt taraf korteksten başlayıp ışınal olarak ilerlerken, kompresyon trabekülleri anteriordan başlayıp posteriora doğru ilerleyip, posterior ve anterior faseti desteklemektedir. Bu iki yapının posterior faset altında içiçe geçmesi ile oluşan yoğun, kompakt kemik dokuya Soeur ve Remy tarafından talamik kısım adı verilmiştir (9,11,13,14). Bu yoğun kortikal kemik kısım posterior faseti alttan desteklerken, öne doğru giderek incelir ve sinus tarsi altında kaybolur. Talamik kısmın hemen altında trabeküler yapıdan yoksun, zayıf, kansellöz kemikten oluşan bir alan bulunmaktadır. Bu alana nötral üçgen (neutral triangle) denmektedir, bu alandan kan damarlarının medullaya doğru geçtiği düşünülmektedir (9,11,13).

Kalkaneus genel olarak değişen kalınlıkta kortikal kemik duvar ile çevrili yoğun kansellöz kemikten oluşur. Kortikal kemik özellikle lateral duvarda incedir, bu da kalkaneus kırıklarında lateral duvarın yüklenmeye direnmeden parçalanmasına

sebeptir. Kalkaneusta kortikal kemik yapı belli bölgelerde kalınlaşmaktadır. Özellikle üç bölgede bu kalınlaşma belirgindir. Bu bölgeler talamik kısım, sustentaculum tali ve Gissane açısının bulunduğu alandır. Bu alanlar kırık redüksiyonun sağlanması ve tespitinin güvenli şekilde sürdürülebilmesi için önem taşımaktadır. Kalkaneokuboid eklemi destekleyen subkondral kemik ve tuber kalkanei'nin olduğu bölgede de kemik yapı bu üç alan kadar olmasa da kalkaneusun diğer kısımlarına göre güçlü kortikal kemik içermektedir ve bu özellikleri ile plak tespitinde kritik alanlar olarak kabul edilmektedir (15).

Kalkaneus lateral grafisinde kemik yapının durumu hakkında bilgi veren iki önemli açı bulunmaktadır. İlki Böhler'in kendi adıyla anılan tuber-eklem (Böhler) açısıdır (1). Bu açı, anterior çıkıntının en yüksek yerinden posterior fasetin en yüksek yerine çizilen çizgiyle, tuber kalkanei'nin en yüksek yerinden posterior fasetin en yüksek yerine çizilen çizgi arasında kalan açıdır. Normal değeri 20°-40° olarak kabul edilir. Kalkaneus deplase intraartiküler kırıklarında çoğu zaman posterior fasetteki çökmeye bağlı olarak bu açı azalır. İkinci önemli açı ise 1947 yılında Gissane tarafından tariflenen Gissane (kritik-crucial) açısıdır (3). Bu açı posterior fasetin altındaki sert ve kalın kortikal kemik ile anterior prosesin kortikal çıkıntısı arasındaki açıdır. Bu açıyı oluşturan yapılar posterior, orta ve anterior fasetin subkondral kemikleridir. Posterior fasetin altındaki bu kalın strut kemik, üstündeki talusun keskin lateral çıkıntısını alttan destekler. Kalkaneus kırıklarında, talusun lateral çıkıntısı kompresyon etkisi ile birlikte Gissane açısının bulunduğu alanda keskin bir kama gibi davranarak kalkaneustaki primer kırık hattının oluşmasını sağlar (2,3,13,14,15). Gissane açısı normalde 100°-140°'dir, deplase intraartiküler kırıklarda genelde subtalar eklemden çökmeye bağlı olarak bu açıda artma olur.



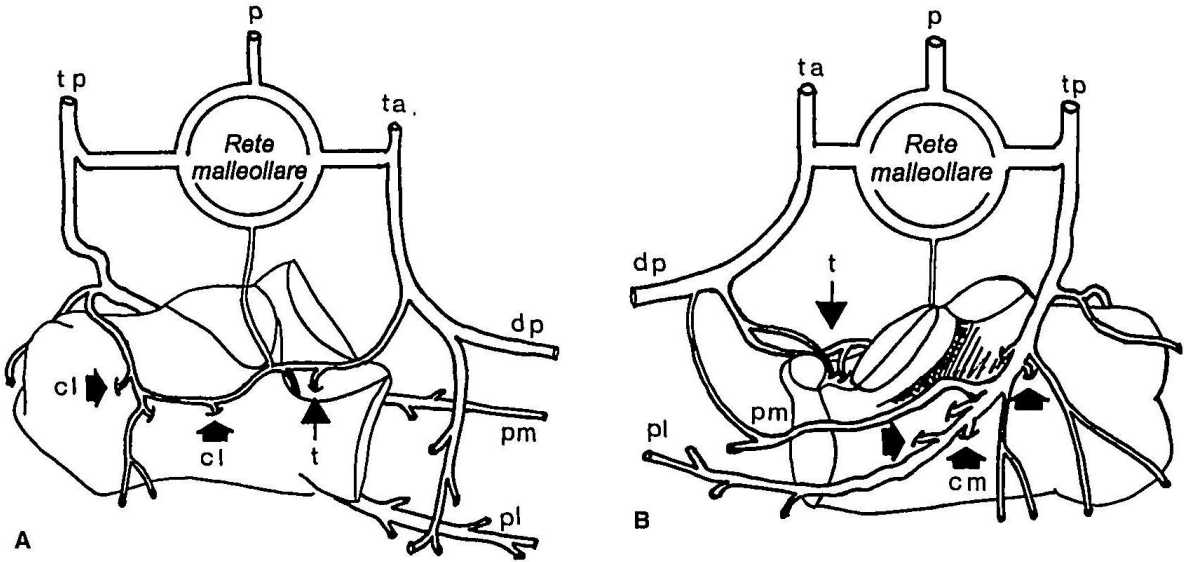
Şekil 3: Kalkaneus grafisinde açılar, nötral üçgen ve talamik kısım (Rammelt S, Zwipp H. Calcaneal fractures: facts, controversies and recent developments. Injury 2004; 35: 443- 61)

3- Damar, Tendon, Sinir ve Bağ Anatomisi

Kalkaneus kanlanması ana olarak tibialis posterior arterinden olmaktadır. Kalkaneusun medial yüzü, tibialis posterior arterinin terminal dalları olan lateral ve medial plantar arterden kanlanmaktadır. Lateral plantar dal, medial kalkaneal yüzün beslenmesinde daha önemli olarak görülmektedir. Bu daldan ayrılan arterioller quadratus plantaris kasını delip, sustentakulum altından kemik içine girerler.

Kalkaneusun lateral yüzünde ise kanlanma ana olarak posterior tibial arterin lateral kalkaneal dalı ile olmaktadır. Posterior tibial arter, kalkaneus posteriorunda lateral kalkaneal dalını verir, bu dal posterior fasetin arkasından geçerek lateral yüze ulaşır ve burdan kemiğin lateral kısmını besleyen dallarını verir. Ardından nötral üçgen bölgesinden geçerek kalkaneus ön kısmına giden dallarını verir. Bunun dışında sinus tarsi içinde yer alan tibialis anterior'dan gelen büyük bir damar mevcuttur, ancak bu damardan asıl olarak talus kanlanmaktadır (16).

Kalkaneus çevresindeki cilt dokusu ise ana olarak tibialis posterior, tibialis anterior ve peroneal arterler ile beslenmektedir. Özellikle lateral yaklaşımla açık redüksiyon uygulanan kalkaneus kırığı hastalarında yara yeri köşesinde gözlenen iskemik nekroz ciddi bir problem teşkil etmektedir. Bu bölgede kanlanmayı posterior peroneal arter sağlamaktadır. Bu damar, peroneal tendonların yaklaşık 1cm posterior ve inferiorunda bulunmakta ve tendon trasesinde yol almaktadır. Bu damarın trasesinde dikkatli disseksiyon yapmak, yara yeri nekrozunun önlenmesinde çok önemlidir (13).

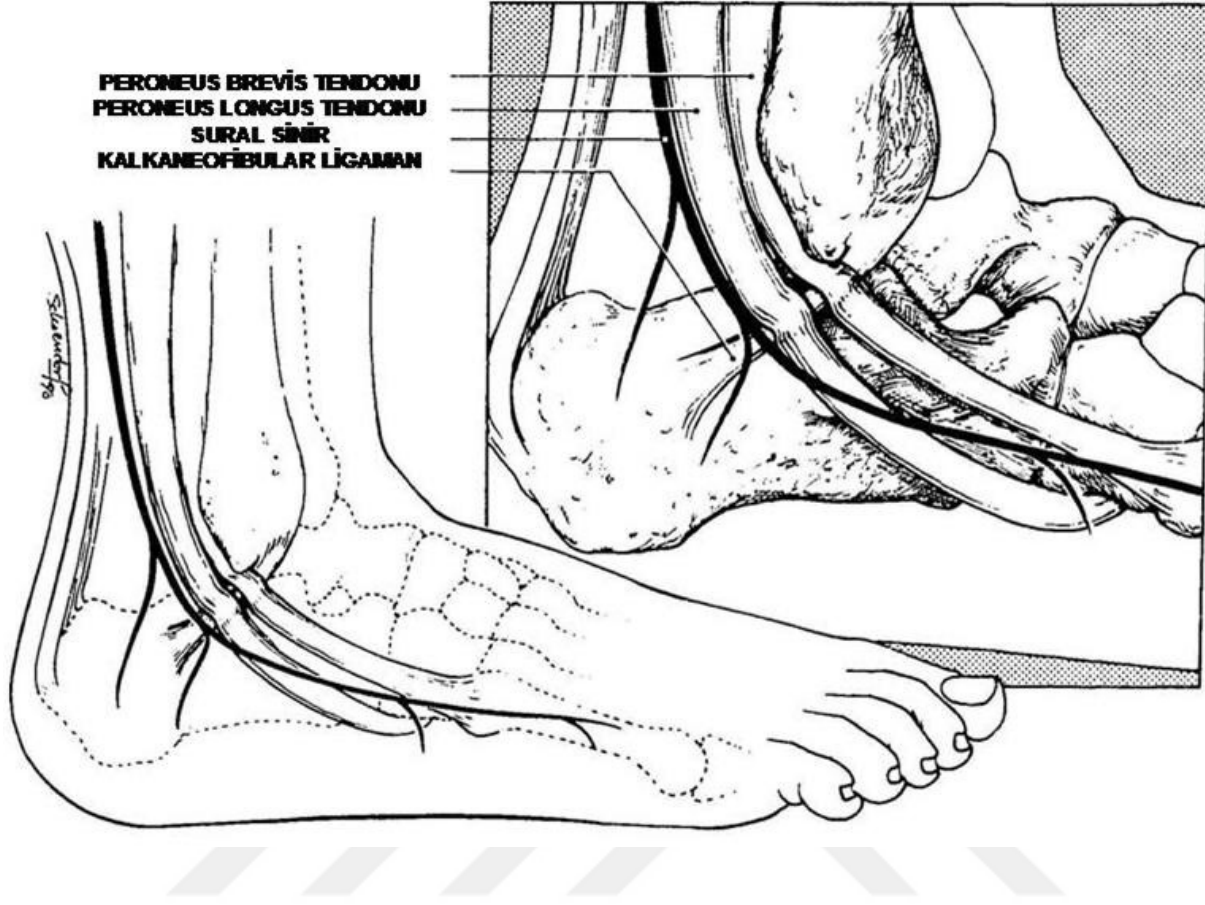


Şekil 4: Kalkaneus'un kanlanması. **A:** lateral kalkaneal yüz kanlanması asıl olarak tibialis posterior (tp) ve dorsalis pedis (dp) ile olmaktadır. Peroneal arter de az miktarda katkıda bulunur (p). (cl, lateral kalkaneal arter; t, sinus tarsi arteri; pl-pm, lateral ve medial plantar arter) **B:** kalkaneus mediali asıl olarak tibialis posterior arterden (tp)

kanlanmaktadır. Medial kalkaneal arter (cm), lateral plantar arterin (pl) terminal dalıdır. (ta, tibialis anterior arter) (Andermahr J, Helling HJ, Rehm KE, Koebke Z. The vascularization of the os calcaneum and the clinical consequences. Clin Orthop Relat Res,1999; 363: 212-218)

Kalkaneus daha önce de anlatıldığı gibi bacadan ayağa geçen kas ve tendonlar için bir kaldıraç kolu görevi görmektedir. Kalkaneus lateral yüzünden iki önemli tendon, (peroneus brevis ve longus tendonu) geçer. Bu iki tendondan brevis daha önde ve üstte yer alır, 5.metatars bazisine yapışır. Peroneal tendonlar kendilerini çevreleyen özel kılıfları sayesinde lateral duvardaki peroneal tüberküle sıkıca yapışırlar. Bu duvarda ayrıca kalkaneus ve fibula arasında yerleşen kuvvetli kalkaneofibuler bağ yer alır. Bu bağ ayak bileği bağlarının en uzunudur, fibula distal ucu posteriorundan başlar, posterior ve inferior yönde yuvarlak bir kordon olarak ilerler, peroneal tendonların altından geçerek kalkaneus lateral duvarına yapışır. Sagittal planda anterior talofibuler bağ ile 70°-140°' lik bir açı yapacak şekilde yerleşmiştir. Kalkaneus kırıklarında lateral duvardaki parçalanmayla birlikte peroneal tendon kılıfı ve kalkaneofibuler bağda da travma şiddetine bağlı değişen miktarda ayrışma gözlenir. Kalkaneus lateral yüzündeki diğer bir önemli oluşum ise sural sinirdir. Bu sinir, bacak arkasında tibial sinirin n. cutaneus surae medialis ve peroneus communis sinirinin, n. cutaneus surae lateralis dallarının birleşmesiyle oluşur. Fibula distal ucunun yaklaşık 10 cm üstünde, aşil tendon lateral kenarına paralel olacak şekilde derin fasyanın yüzeyinde bulunur. Distalde fibula alt ucunun yaklaşık 1- 1,5 cm. posteriorunda peroneal tendonların posteriorunda yer alır, lateral duvar üzerinde bu iki tendonu çaprazlayarak 5. metatarsa doğru ayak lateralinde ilerler. Bu kemik üzerinde medial ve lateral olmak üzere iki terminal dalına ayrılarak sonlanır.

Bu sinir kalkaneus kırıklarında sıklıkla uygulanan lateral yaklaşımda insizyonun hemen altında yer aldığı için dikkatlice ortaya çıkarılmalı ve ekarte edilmelidir, Kesilmesi durumunda cerrahi sonrası sıklıkla ağrılı nöroma oluşumu gözlenir (12,13).

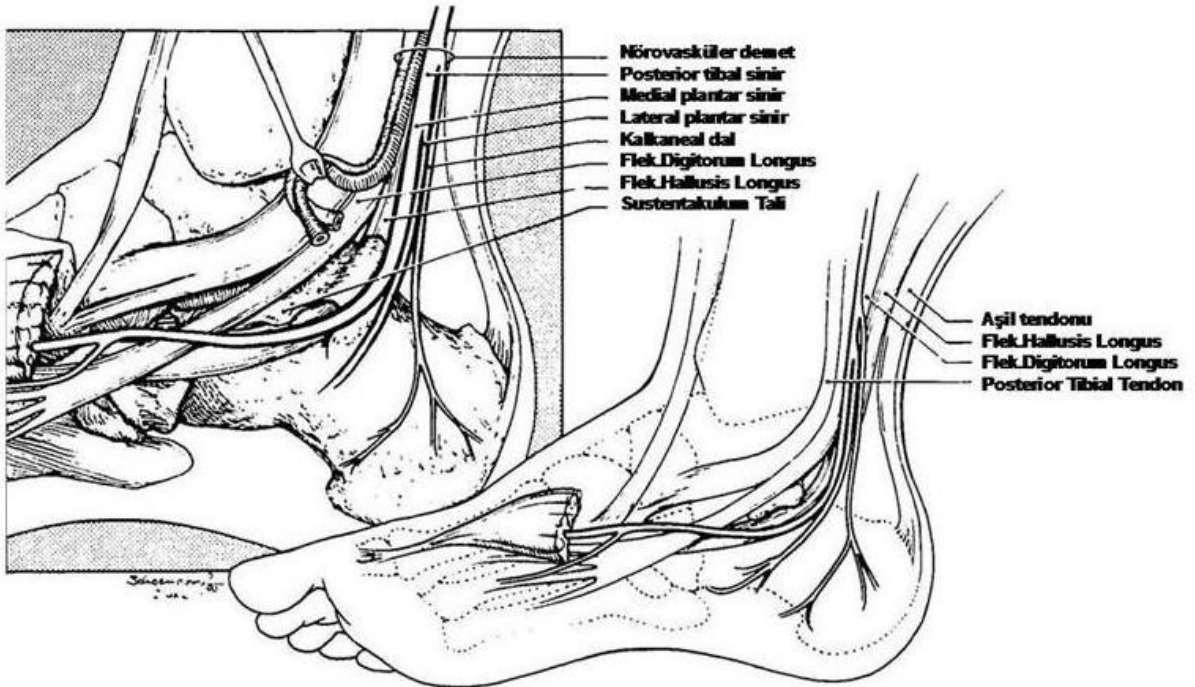


Şekil 5: Kalkaneus lateral yüzündeki anatomik yapılar (Hall RL, Shereff M. Anatomy of the Calcaneus. Clin. Orthop Relat Res 1993; 290: 27-35)

Kalkaneus medialinde ise geniş ve derin bir cilt altı dokusu ve kas yapısı mevcuttur. Abduktör hallucis ve quadratus plantaris kasının medial kısmı kalkaneusun bu yüzünü örter. Yüzeyel fascia ve fleksör retinakulum, medial malleol posteriorunda tibia ve aşil tendon arasında kalan boşluğu üstten örter, böylece tarsal tünel denen oluşumu meydana getirir. Bu tünelin tabanını kalkaneus medial duvarı, tavanını fascia ve retinakulum, anterior sınırını medial malleol, posterior sınırını ise aşil tendon oluşturur. Bu tünelden damar-sinir paketi ve ayak fleksör kas tendonları geçer. Damar-sinir paketi içinde tibialis posterior arter, ven ve siniri bulunur. Tibialis posterior siniri tarsal tünel içinde iken kalkaneal dallarını verir, bu dallar tüneli delerek kalkaneus ve ayak posteromedial bölgesine dağılır, bu bölgedeki yüzeyel cilt duyusunu alır. Damar sinir paketinin hemen önünde fleksör digitorum longus tendonu, bunun önünde de

tibialis posterior tendonu yer alır. Fleksör digitorum longus tendonu deltoid ligaman üstünde ilerler ve ayak tabanına geçer. Tibialis posterior tendonu ise hemen medial malleol arkasından geçerek aynı şekilde deltoid ligaman üstünde ilerler ve naviküler kemiğe yapışır. Tarsal tünel içinde damar-sinir paketinin hemen arkasında ise fleksör hallucis longus tendonu yer alır. Bu tendon sustentakulum tali altındaki oluktan geçerek başparmağın son falanksında sonlanır.

Kalkaneus medialinde deltoid ligamanın pars tibiokalkaneası bulunur. Bu bağ kalkaneusta sustentakulum taliye tutunur. Üstten bu bağın sıkıca yapışması, altından fleksör hallucis longus tendonun desteklemesi ve kalın kortikal yapısı sebebiyle sustentakulum çoğu kalkaneus kırığında sağlam kalır, internal tespit için sağlam bir dayanak oluşturur (12,13). Damar, sinir ve tendonların medial kısımda bu şekilde daha yoğun bulunması, günümüzde kalkaneus kırıklarında lateral girişimin daha güvenli ve sık kullanılan bir seçenek olmasını sağlamaktadır (9,15) .



Şekil 6: Kalkaneus medial yüzündeki anatomik yapılar (Hall RL, Shereff M. Anatomy of the Calcaneus. Clin. Orthop Relat Res 1993; 290: 27-35)

SUBTALAR EKLEM BİYOMEKANİĞİ

Subtalar eklem, sinus tarsi tarafından anterior ve posterior olmak üzere iki ana parçaya bölünmüştür. Kalkaneus posterior faseti posterior, orta ve anterior faseti ise anterior subtalar eklem yapısında bulunur. Subtalar, tibiotalar, kalkanekuboid ve talonaviküler eklemler ayak ve ayak bileği hareketleri sırasında uyum içinde bulunurlar. Subtalar eklemi oluşturan anterior ve posterior kısımlar ortak rotasyon aksına sahiptirler. Subtalar eklem, bir menteşe gibi kabul edilmektedir. Aksı plantar lateralden, dorsomediale yönelen oblik bir yapıya sahiptir. Horizontal düzlemde yaklaşık 42° (29° - 47°), sagittal düzlemde ise yaklaşık 16° 'lik (8° - 24°) bir açılma yapmaktadır. Bu oblik aks yapısı sayesinde tibiadaki aksiyel rotasyon, subtalar eklemde inversiyon – eversiyon hareketine dönüştürülürken, orta ve ön ayakta da supinasyon – pronasyon hareketinin oluşmasına olanak sağlar (17,18).

Subtalar eklem aksının vektöryel komponentleri longitudinal (supinasyon – Pronasyon), vertikal (abduksiyon – adduksiyon), transvers (fleksiyon – ekstansiyon) olmak üzere üç adettir. Eklem hareket aksı böylece fleksiyon – supinasyon-adduksiyon ya da ekstansiyon – pronasyon – abduksiyon şeklinde üç planlı kombine bir yönelim göstermektedir (18).

Kalkaneokuboid eklem ve talonaviküler eklem aksları birbirlerine paralel seyrederek ve subtalar eklem hareketini desteklerler. Yürümenin topuk değme ve erken stance fazında tibial internal rotasyon, subtalar eklemde eversiyon hareketine sebep olur. Bu arada kalkaneokuboid ve talonaviküler eklemlerin aksları birbiriyle paralel olarak durur, böylece düz olmayan yüzeylerde dahi ayağın yere uyumu ve şok absorpsiyonu sağlanır. Geç stance fazında ise tibial eksternal rotasyon ile subtalar inversiyon hareketi oluşur. Bu iki eklem aksı birbiriyle kesişir, orta ayak eklemleri kilitletlenir, böylece push-off için ayak daha sert bir yapı kazanır (17).

Subtalar eklem stabilitesi eklemlerin uyumu ve bağlarla sağlanır. Sinus tarsi içindeki intrensek ligamanlar (interosseous ligaman ve servikal ligaman) ve ekstrensek ligamanlar (medialde deltoid ligamanın tibiokalkaneal kısmı ve lateralde kalkaneofibular ligaman) eklem stabilitesine belirli oranlarda destek sağlar (18).

YARALANMA MEKANİZMASI

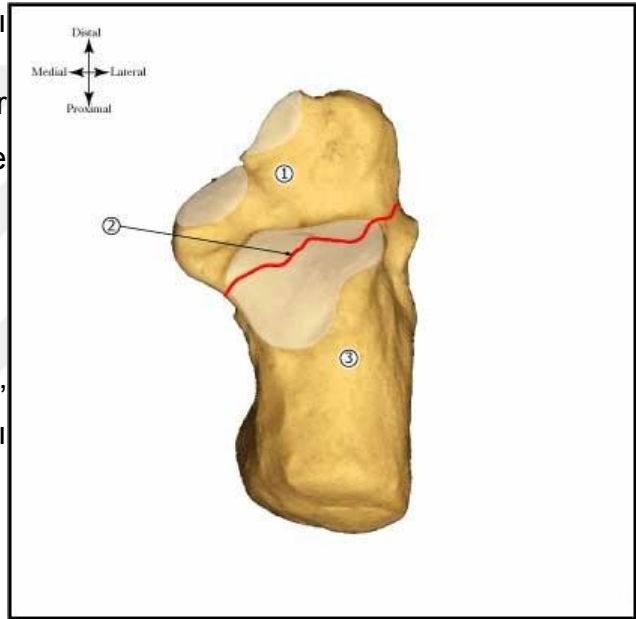
Kalkaneus kırıkları çeşitli konfigürasyonlarda meydana geldiğinden uygun bir sınıflandırma sistemi gerçekleştirilememiştir. Düşük enerjili yaralanmalar nondeplase ya da minimal deplase kırıklara neden olurken, yüksek enerjili travmalar kendini daha çok parçalı eklem içi kırıklar olarak gösterirler. Bu kırıklar aksiyal ve kompresif kuvvetlerin sonucu ortaya çıkar.

ŞEKİL 7: Kalkaneusun primer kırık hattı

Anteromedial parça : arka fasetin bir kısmı, ön proses, orta ve ön fasetler ve sustentakulum taliyi içerir

Primer kırık hattı

Posterolateral parça; tüberositas, lateral duvar ve arka fasetin bir kısmını içerir



Eklem içi kırıklar talusun kalkaneus üzerine eksentrik aksiyal yüklenmeleri sonucu ortaya çıkar. Esas olarak makaslayıcı kırık hattı, posterolateral kenara paralel olarak oluşur. Böylece, kırık hattı kalkaneusu 2 parçaya ayırır. Posterolateral, yani tuberositası içeren parça ile anteromedial, sustentakulumu içeren parçalardır. Kırık hattı kalkaneal sulkusta posterior fasetin lateralinde olabileceği gibi, sıklıkla interosseöz ligamentin posteriorundadır. Bu pozisyon anteromedial parçayı talusa yapışık halde tutar ki redüksiyon aşamasında bu durum oldukça önemlidir (10). Anteromedial parça nadiren parçalıdır. Posterolateral parça ise tek ve nondeplase olabileceği gibi, çoğunlukla parçalı, süperior ve mediale kaymış haldedir. Kırık hattının tam pozisyonu, ayağın çarpma esnasındaki durumuna bağlıdır. Ayak valgus pozisyonunda iken, kırık daha lateralde ortaya çıkarken, varus impaksiyon sonrası kırık

hattı medialde oluşur (19). Sekonder kırıklar, primer kırık hattına bağlı olarak ortaya çıkar. Sıkça karşılaşılan posterior kırık hattı kalkaneusu ön ve arka parçalara ayırır. Sekonder kırık hattı ise talusun; anterolateral parçaya aksiyel etkisi sonucu ortaya çıkar. Kompresif kuvvet sıklıkla Gissane açısından başlar ve mediale doğru ilerler. Posterior fasetin bu çökmüş parçasını talamik fragman oluşturur. Bu fragmanın boyu sekonder kırık çizgisinin posterior çıkış noktasına ve aksiyel yükün horizontal veya vertikal olmasına bağlıdır. Vertikal tipte kırık çizgisi posteriorda aşıl tendonu insersiyosu üzerinde sonlanır ve Essex-Lopresti' nin tariflediği tongue tip kırığa neden olur.

Şiddetli eklem içi kırıklarda, talus, talamik fragmanı kansellöz kemik içine doğru iter ve lateral kalkaneal duvarda patlama tipi kırığa neden olur. Buna bağlı olarak fibulo-kalkaneal aralıkta daralma ve peroneal tendon sıkışması ortaya çıkar (20). Sagittal planda kırık hattı ters Y şeklinde görünür. Kırık çizgisi horizontal yönde tubere doğru ilerlerse dil tip kırık, vertikal yönde ilerlerse çökmüş eklem tipi kırık ortaya çıkar (19).

Kalkaneus, kırık sonrası kasların çekme etkisine bağlı olarak uzunluk kaybına uğrar ve kısalır. Cisim anteriordan serbestleştikten sonra yapısını kaybeder, varus pozisyonuna gelir ve aşıl tendonu tarafından proksimale çekilir. Kalkaneal çukur kollabe olur. Kalkaneal boyun kısalması ile aşıl tendonunun kalkaneus üzerindeki destek noktası da kısalır. Sekonder kırık hattı anteriora doğru ilerleyerek plantara veya kalkaneoküboid ekleme penetre olabilir.

Travmanın etkisi ile kalkaneal kırığın yanısıra yumuşak doku yaralanmaları da ortaya çıkabilir. Gerilme ve makaslama tipi yaralanmalar genellikle medialde, kompresif yaralanmalar ise sık olarak plantar yüzde oluşur. Lateral yumuşak dokular göreceli olarak korunmuştur. Kırığa ait bülleler daha çok medialde oluşur. Hemoraji ise plantar yüzde daha sık gözlenir (20). Kırığın yapısı beraberinde değişik tip problemler ve tedavi şekilleri ortaya çıkarır. Arka fasetin çökmesi, Böhler açısında düzleşme ve kalkaneal yükseklikteki kayıp oldukça önemlidir. Süperomedial kenar arka faseti de içine alacak şekilde avülze olabilir. Lateral duvardaki patlama kalkaneal genişlikte artma ile sonuçlanabilir.

SINIFLAMA

İlk olarak geniş anlamda kabul görmüş sınıflama 1952 yılında Essex-Lopresti tarafından tanımlanmıştır. Buna göre kırıklar subtalar eklemi içeren ve içermeyen kırıklar olarak 2 sınıfa ayrılmıştır. Bu sınıflama kırığın lokalizasyonunu gösteren ancak ayrılmış fragman sayısı hakkında bilgi vermeyen bir sınıflamadır.

Essex-Lopresti Sınıflaması

I. Subtalar eklemi içermeyen

Tuberasitas kırıkları

- 1.Gaga tipi
- 2.Medial kenar kopma kırığı
- 3.Vertikal
- 4.Horizontal

B. Kalkaneoküboid eklemi içeren kırıklar

- 1.Papağan gagası tipi
- 2.Değişik tiplerde

II. Subtalar eklemi içeren

Ayrılmamış

Ayrılmış

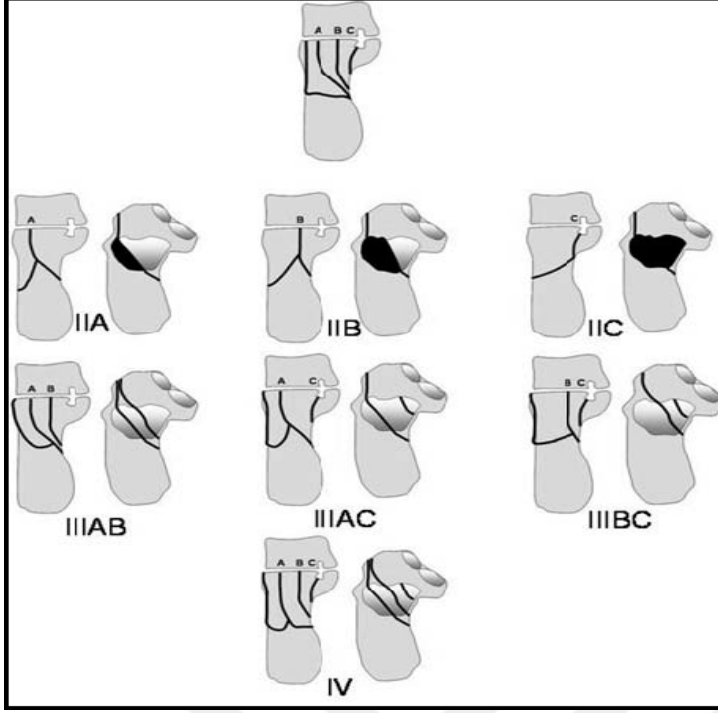
- 1.Tounge tipi (deplase)
 - 2.Santro-lateral eklem çökmesi
 - 3.Sustentakulumun tek başına kırığı
 - 4.Eklem ve hemen altında parçalı kırık
 - 5.Subtalar ekleminde dislokasyon

Souer ve Remy 1975 yılında eklem içi kırıkları oluş mekanizmalarına göre kompresyon, makaslama ve kompresyon-makaslama olmak üzere 3' e ayırarak incelemişlerdir (14). Stephenson, Warrick ve Bremner' in 1953' te tariflediği sınıflamayı modifiye etmiştir (21,22). Buna göre kırığın oluş mekanizması, sagittal kırık hattının lokalizasyonu ve büyük fragman sayısı göz önüne alınmıştır.

Bilgisayarlı tomografinin kullanılmaya başlanması ile yeni sınıflama sistemleri ortaya atıldı. Crosby ve Fitzgibbons (23) bilgisayarlı tomografi kullanarak arka fasetin ayrılma derecesine göre eklem içi kalkaneus kırıklarını 3' e ayırarak sınıflamışlardır. tip 1 kırıkta 2mm' den az arka faset ayrılması, tip 2' de 2 mm' den daha fazla ayrılma ve parçalı, tip 3' te ise ileri derecede ayrılmış ve parçalı kırıktan bahsetmişlerdir. Crosby ve Fitzgibbons bu sınıflamanın prognoz tahmini açısından faydalı olacağını savunmuşlardır. Buna göre, tip 3 'ün prognozu oldukça kötüdür.

Sanders ve arkadaşları (24) koronal ve aksiyel tomografi kesitlerini kullanarak yeni bir sınıflama yöntemi geliştirmişlerdir (Şekil 3). Koronal kesitte, posterior fasetin en geniş olduğu yerden alınan kesitte talus 3 eşit parçaya ayrılır. Bu parçaların kalkaneustaki izdüşümü ile lateral, santral ve medial parçalar oluşur. Sustentaküler kısım ile birlikte kalkaneus toplam 4 parçaya ayrılır. Tüm nondeplase kırıklar, kaç kırık hattı olursa olsun tip 1 olarak sınıflandırılır. Tip 2 kırıklarda arka faset ikiye ayrılmıştır ve primer kırık hattına göre A, B ve C olarak alt gruplara ayrılırlar. Tip 3' te 3 kırık parça vardır ve genellikle çökme de eşlik eder. Tip 4 kırıklar çok parçalı kırıklardır.

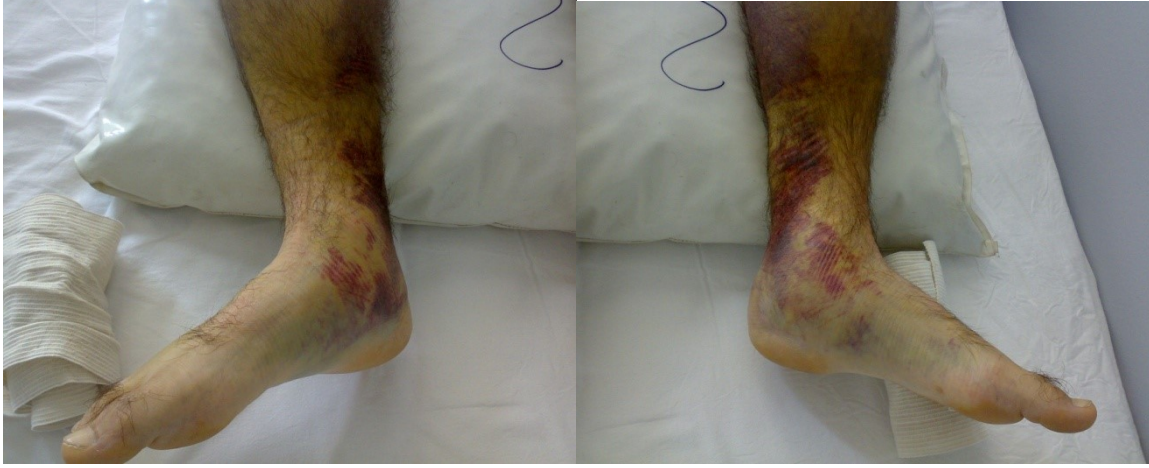Sanders'ın BT sınıflaması ayrılmış fragman sayısı ve subtalar eklem durumu hakkında bilgi vermektedir. Bunun klinik açıdan önemi prognoz hakkında bilgi veriyor olmasıdır. Çünkü kırık fragman sayısı attıkça prognoz kötüleşmektedir.



Şekil 8: Sanders sınıflaması

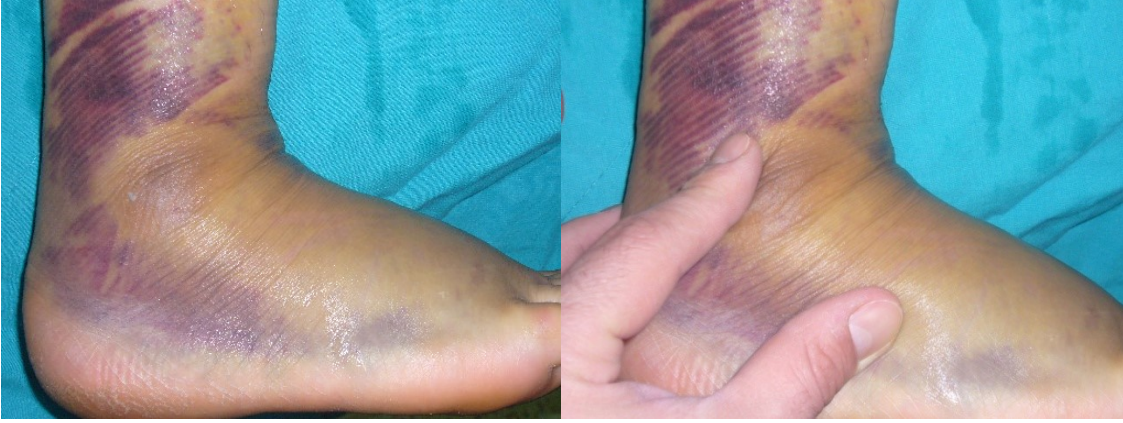
İLK MUAYENE VE MÜDAHALE

Kalkaneus kırıkları genellikle direkt olarak talus'un aksiyel yüklenmesi sonucu ortaya çıkmaktadır. Küçük bir yüzdesi bükücü kuvvetler sonucunda meydana gelmektedir. Çoğu vakada sebep yüksekten düşme ise de, araç içi trafik kazaları da artan bir sebep olarak göze çarpmaktadır. Kırığı düşündüren en önemli semptom topuk bölgesinde ağrıdır. En sık gözlenen bulgular hassasiyet, şişlik ve ekimozdur (Şekil 4). Her ne kadar patognomonik olmasa da, plantar ekimoz bu kırık için oldukça spesifik bir bulgudur (25). Yüksek enerjili yaralanmalarda ciltte bül oluşumu genellikle kazadan sonraki ilk 36 saat içinde izlenmektedir (26).



Şekil 9: Bilateral kalkaneus kırıklı hastada cilt görünümü

Kalkaneus kırığının oluşması için genellikle yüksek enerjili travmalar gerekmesi nedeniyle, bu kırıklar sıklıkla diğer bölge kırıkları ile birlikte görülür. Bunlar içinde de en sık ekstremitelerde kırıklar eşlik etmektedir. Ayrıca, hastaların %10'unda spinal hasar gözlenmektedir. Vertebrada en sık lomber bölge etkilenmektedir (27). Bu nedenle kalkaneus kırığı olan hastaların ilk muayeneleri sırasında eşlik edebilecek diğer kırıklar açısından uyanık olunmalı ve ayrıntılı bir sistemik muayene yapılmalıdır. Hastaların yaklaşık %10'unda ise kompartman sendromu gelişmektedir. Kompartmana giden hastaların yaklaşık yarısında küçük parmaklarda pençeleşme ve sertlik, nörovasküler disfonksiyon gibi ayak deformiteleri izlenmektedir (28). Medial, lateral ve yüzeysel kompartmanlar tüm ayak uzunluğu boyunca mevcutken, diğer 6 kompartman (1 kalkaneal; 4 interosseöz; 1 addüktör) ayak önü ve arkasında yerleşmiştir. Bu kompleks anatomi kompartman sendromları tanısını güçleştirmekte ve fasyotomiye zahmetli hale getirmektedir. Klinik olarak çok fazla ödem ve şiddetli ağrı kompartman sendromu tanısını akla getirmelidir. Hasta ilk geldiğinde, şişliği azaltmak ve bül oluşumunu önlemek için ayak Jones bandajına alınmalı veya posterior atel tatbik edilmelidir. Bül mevcudiyetinde veya çok aşırı şişlik olması durumunda yaralar epitelize olana ve kırışıklık testi (wrinkle test) pozitifleşene kadar cerrahi müdahale ertelenmelidir (Şekil 5). Ayak dorsifleksiyon ve eversiyonda iken topuğun lateral yüzünde normal deri kıvrımları boyunca cilt kırışabilmelidir. Genellikle ödemin azalması ve kırışıklık testinin pozitifleşmesi için 1 hafta geçmektedir. Bazı hastalarda ise 2-3 hafta sürebilmektedir. Pnömatik kompresyon cihazlarının kullanılması cerrahiye kadar geçen süreyi kısaltabilmektedir (9,29).



Şekil 10: Kırışıklık Testi. Plantar fleksiyonda iken normal turgora sahip olan cildin, dorsifleksiyon ile kırışıklık kazanması.

Açık kırıklarda en kısa sürede irrigasyon ve debridman şarttır. Kompartman sendromu şüphesinde acil fasyotomi yapılmalıdır. Açık kırığa ilk müdahaleden sonra yerleştirilen eksternal fiksatörler sıklıkla kalkaneusun yükseklik, genişlik ve uzunluğunu yeniden restore etmektedir. Ancak, çoğu zaman eklem redüksiyonu sağlanamamaktadır. Yumuşak doku hasarının derecesine bağlı olarak kademeli açık redüksiyon planlanabilir.

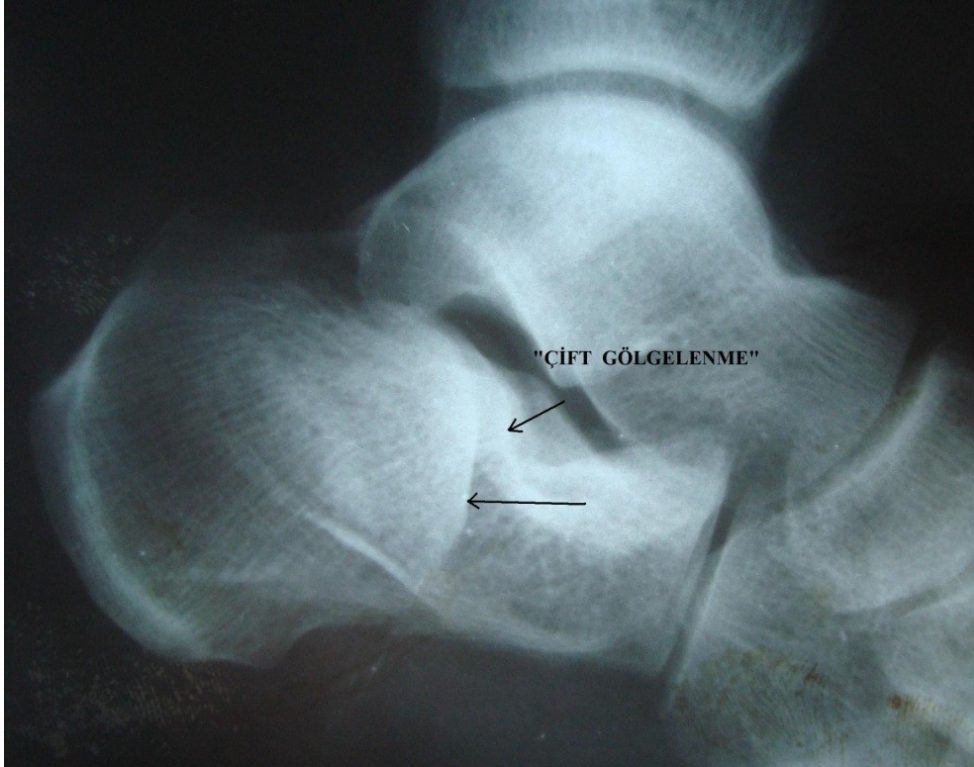
RADYOLOJİK DEĞERLENDİRME

Kalkaneus kırığı bulunan hastalarda öncelikle konvansiyonel radyografik görüntülemeler yapılmalıdır. Temel olarak ayak bileğine yönelik beş görüntüleme şekli kullanılmaktadır. Bunlar lateral, anteroposterior (AP), Harris aksiyel, Broden görüntüleme ve oblik görüntülerdir. İlk üçü standart olarak çekilir, oblik grafi ise kırık hattının kalkanekuboid eklem ve anterior procese uzanımını göstermek için ihtiyaç halinde kullanılır. Broden görüntüsü ise genel olarak cerrahi sırasında floroskopi ile alınan bir görüntüdür (30,31,32,33).

Lateral ayak bileği grafisi öncelikli çekilen grafidir. Tek basına kalkaneus kırığı tanısı koymaya yeterli olabilir. Bu grafide posterior fasetteki çökme ve rotasyon miktarı, Böhler ve Gissane açıları, kalkaneus yüksekliğindeki azalma değerlendirilir. Tongue tipi ve eklem çökme tipi kırıklar ayırt edilir (9,30,31,33).

Genelde eklem ii kalkaneus kırığında Böhler açısında azalma, Gissane açısında artma beklenir. Ancak bazı kırıklarda kalkaneus posterior fasetinin sadece lateral kenarında ökme oluşur, bu durumda lateral grafide “double density” (ift gölgelenme) denen tipik görüntü elde edilir. Bu durumda açısal deęisiklik olmayabilir (9). Grafinin net deęerlendirilebilmesi için standart sekilde ekilmesi gerekir. Hastanın lateral malleolü kasete tam deęerken, ışın medial malleole tam dik gelecek şekilde ayarlanmalıdır (34).

AP ayak bileęi grafisinde özellikle kırığın anterolateral parçasını vekalkaneokuboid eklem uzanımı incelenir. Eşlik eden kırıklı ıkıklarda lateral talar tilt ya da kalkaneofibular ilişkiyi göstermeye yarar (9,11,31,33). Hasta supin pozisyonda uzanırken ayak nötral pozisyonda, topuk kaset üzerinde, ayak tabanı kasete ve bacaęa dik olacak şekilde, ışın malleoller arası mesafenin ortasına gelecek şekilde ekilir (34).



Şekil 11: Lateral grafide ift gölgelenme (double density) görüntüsü. Altta ok paralanmış lateral duvarı işaret etmektedir.

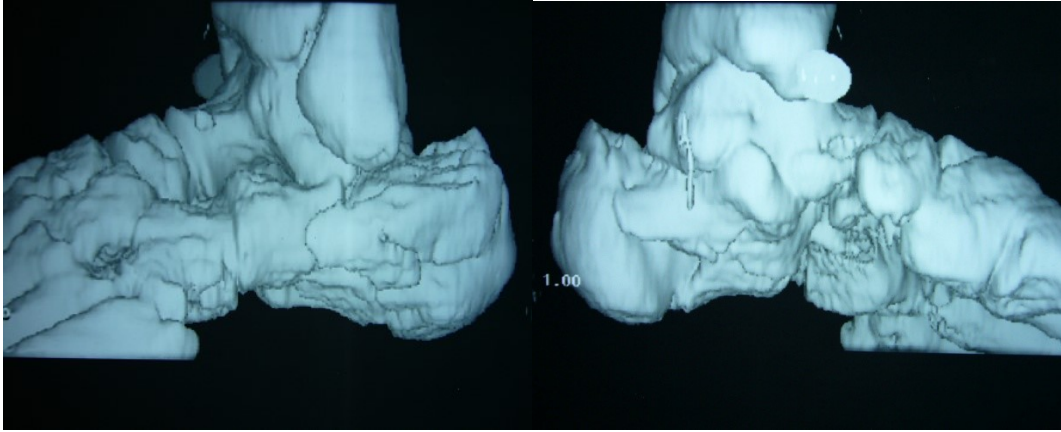
Harris aksiyel görüntüleme, kalkaneusta yükseklik kaybı, gövde genişliğinde artma, tuber kalkaneide varus açılanmasının gözlendiği özel bir grafidir. Acil şartlarda ağrı sebebiyle çekimi zor olsa da kırık hakkında önemli bilgi verdiği için çekilmesi önerilir (9,15,31,33).

Bunlar dışında standart olarak çekilmese de, gerek görülmesi halinde, oblik grafiler ile oluşan kırık hatlarının uzanımı, orta ayak ve kalkaneus anterior kısmındaki patolojiler gösterilebilir (9,15,31,33).

Broden grafisi ise, genelde ameliyat sırasında redüksiyonun değerlendirilmesi için çekilen bir grafidir. Hastanın ayağı nötral pozisyonda, bacak 30-40° iç rotasyonda, ışın lateral malleole gelecek şekilde seri olarak çekilir. Işın, hastanın başı yönüne 10°, 20°, 30° ve 40° açılarak görüntüler alınır. Bu grafi ile posterior faset durumu ve redüksiyonu hakkında bilgi alınır. 10° ile çekilen grafide posterior faset posterior kısmı, 40° ile çekilen grafide ise anterior kısmı daha net görülür (9,11,34).

Konvansiyonel radyografi dışında günümüzde en sık kullanılan yöntem Bilgisayarlı Tomografi (BT)'dir. BT'nin kullanımı öncesinde kalkaneus kırıklarında tanı ve sınıflandırma amaçlı sadece konvansiyonel radyografik görüntülemeler kullanılmaktayken, 1980'li yıllardan sonra BT'nin yaygın olarak kullanılmaya başlanması bu kırıkların tanı, sınıflandırma ve tedavisinde yeni bir sayfa açmıştır. 1990 yılında önce Crosby ve Fitzgibbons (35), ardından 1993 yılında Sanders ve ark. (36) BT'ye dayalı sınıflandırma sistemlerini yayınlamışlardır.

Kalkaneus'un eklem yüzeylerinin net olarak değerlendirilebilmesi için ayak altına destek koyarak görüntülerin horizontal planla 60° yapacak şekilde alınması gerekir, böylece ışın posterior faseti tam dik olarak keser (33,35,37). Ayrıntılı bir değerlendirme için mutlaka hem koronal hem de aksiyel (transvers) düzlemde, 2- 3 mm kesit aralığında görüntüler alınmalıdır (9,11,31,32,33,36,37). Koronal düzlem görüntülerinde posterior faset, sustentakulum, topuğun durumu, tuber kalkanei'deki açılanma, kalkaneus gövdesindeki genişleme ve kısalma, lateral kalkaneal duvar incelenir. Aksiyel kesitlerde ise kalkaneokuboid eklem, posterior faset anteroinferior kısmı, sustentakulum incelenir (9,31). Günümüzde 3 boyutlu BT kesitleri de alınabilmekte, bu görüntüler kırık hakkında önemli bilgiler sağlamaktadır.



Şekil 12: Kalkaneus kırığının 3 boyutlu tomografik görüntüsü

TEDAVİ SEÇENEKLERİ

Kalkaneus kırıklı hastalarda tedavi planını etkileyen önemli faktörler mevcuttur. Hastanın yaşı, genel sağlık durumu, kırık şekli, ek yumuşak doku yaralanması ve cerrahin tecrübesi bunlardan başlıcalarıdır.

KONSERVATİF TEDAVİ

Non-operatif tedavi, erken hareket ve yaklaşık 3 ay yük vermeden mobilizasyon şeklindedir. Ayak atel içinde nötral pozisyonda tutularak ekin deformitesine gitmesi engellenir ve kompresif çoraplar ile ödem azaltılabilir. Konservatif tedavi özellikle ayrılmamış tip 1 kırıklarda başarılı olmaktadır (23,36). Eklem içi ayrılması olan hastalarda problem bu yöntemle eklem yüzünde redüksiyonun tam olarak hiçbir zaman sağlanamamasıdır. Topuk kısa ve geniştir. Ayak bileği mortisinde talus dorsifleksiyonda kalır ve lateral duvarda daralmayla beraber peroneal tendonlar da üst üste geçer. Konservatif tedavi için spesifik endikasyonlar, ayrılmamış kırıklar, hayati tehlike yaratacak ek yaralanmaların mevcudiyeti, cerrahi tedaviyi engelleyen yumuşak doku problemleri, şiddetli periferik vasküler hastalık veya insülin bağımlı diabet, genel durum bozukluğu olarak sayılabilir. Sigara, alkol kullanımı, ileri yaş ise rölatif endikasyonlardır. Uyumlu genç hastada eklem içi ayrılmış kırık, kırıklı çıkıklar, gaga tipi kırıklar ve açık kırıklar mutlak cerrahi endikasyonlar olarak sayılabilir.

B- CERRAHİ TEDAVİ

Açık Redüksiyon

Tüm kalkaneus kırıklarında cerrahi tedavinin amacı, ağrısız, fonksiyonel, düzgün şekilli ve yere tam basabilen bir ayak elde etmektir. Bu amaç için arka faset devamlılığının sağlanması, Böhler ve Gisanne açılarının düzeltilmesi, tuberositasın valgus pozisyonunda düzenliliğinin sağlanması ve varsa kalkaneoküboid eklem kırığının redüksiyonu gerekir. Cerrahi tedavi kararı alındığı zaman, kırık konsolidasyonu olmadan ilk 3 hafta içinde ameliyat yapılmalıdır. Aksi takdirde fragmanların uygun redüksiyonu gerçekleştirilemeyebilir (38).

Eğer ayak ödemli ise ödem gerileyene ve kırışıklık testi pozitifleşene kadar ameliyat ertelenmelidir (39). Ödemin tam olarak geçmesi 7-14 günü bulabilir. Bu yüzden çeşitli yöntemlerle ödem azaltılmalıdır. Kırışıklık testi dorsifleksiyon ve eversiyonda normal turgoruna dönmüş olan ciltte pozitifleşir.

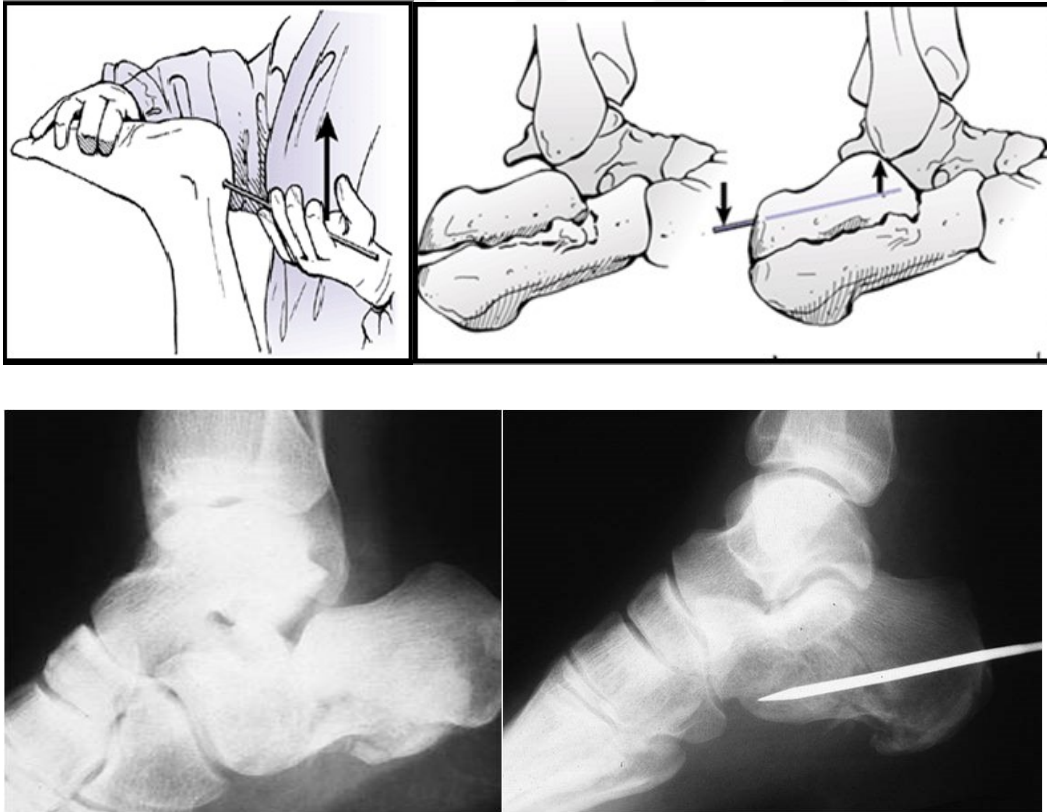
Bilgisayarlı tomografi cerrahi tedaviye karar vermede ve kırığın sınıflandırılmasında en önemli görüntüleme aracıdır. Sanders sınıflamasına göre tip 2 ve 3 kırıklar cerrahi olarak tedavi edilmelidir. Tip 1 kırıklarda posterior faset devamlılığı bozulmadığı için, tip 4 kırıklarda ise anatomik redüksiyon yapılamayacağı için konservatif tedavi tercih edilmelidir. Açık redüksiyonda medial yaklaşım (Mc Reynolds-Bordeaux), kombine medial ve lateral yaklaşım (Stephanson,Ramash) veya lateral yaklaşım (Benirschke, Sangeorzan, Sanders) kullanılabilir. Hangi yöntem kullanılırsa kullanılsın, topuk bölgesinin dolaşımının iyi olmadığı ve mümkün olduğu kadar keskin diseksiyon yapılması gerektiği unutulmamalıdır (38).

Perkütan tespit

Perkütan tespit ilk olarak 1935'te Westhues tarafından tariflenen tekniğin bir modifikasyonudur. Gissane' nin redüksiyonu gerçekleştirmek için geliştirdiği özel alet daha sonra Essex - Lopresti tarafından popularize edilmiş ve onların adıyla anılmaya başlanmıştır. Essex-Lopresti yönteminde (aksiyel tespit) prone pozisyonunda yatan hastaya aşilin yapışma yerinin hemen lateralinden yapılan küçük insizyondan, 1 adet Steinman çivisi tuberositasa longitudinal dışa açılmış şekilde gönderilir. Bundan sonra skopi eşliğinde fragman redükte edilmeye çalışılır. Diz eklemi fleksiyonu düzeltilir ve çivi yardımıyla diz yerden kesilene dek yukarı kaldırma işlemine devam edilir. Ön

ayak midtalar eklem hizzasında tutulur ve diğer elle ayak hiperfleksiyona getirilir. Böylece, fragman yukarı doğru eleve olur. Bu şekilde redüksiyonun elde edilmesinden sonra kısa bacak sirküler alçı tatbik edilir (Şekil 13).

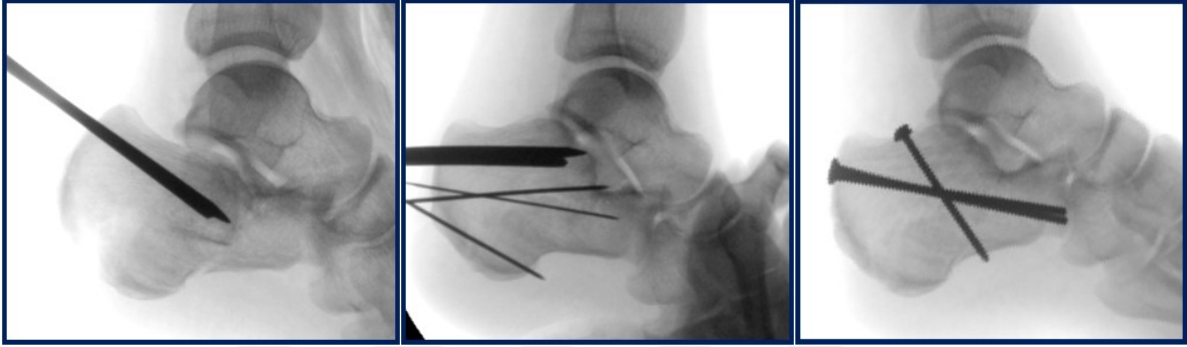
Perkütan tekniği uygulayabilmek için arka eklem yüzü parçası tam ortaya konmadan da manüple edilebilir olmalıdır. Kırık hattının temizlenmesi mümkün olmadığı için erken dönem uygulanmalı ya da intraartiküler kalkaneal yüzeylerin temizlenmesinin gerekmediği tipte bir kırık olmalıdır. Bu yöntem için ideal aday dil tipi Sanders Tip 2C kırıklardır ki, bu kırıklarda arka fasetin tüberositas ile devamlılığı mevcuttur ve sustentakulumdan ayrılmıştır, ancak faseti transvers geçen veya impakte eden bir kırık çizgisi içermemektedir.



Şekil 13: Essex-Lopresti yöntemiyle tespit

Daha sonra bu teknik kanüle vidaların yardımıyla daha başarılı şekilde uygulanabilmektedir. Tornetta 46 hastadan 41 'inde redüksiyonda başarı elde etmiştir (40). Bu yöntemde, intraoperatif floroskopi yardımı ile redüksiyon değerlendirilmelidir.

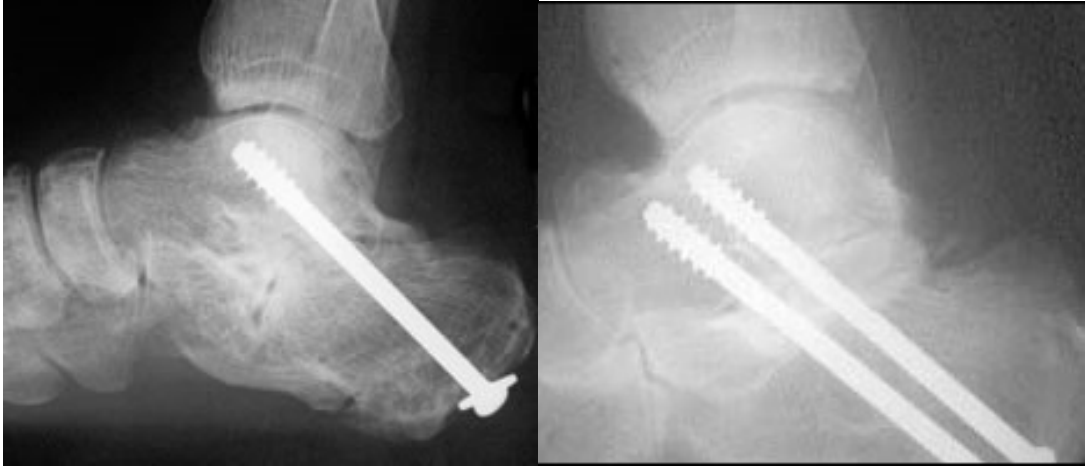
Redüksiyon sağlanırken 3 mm K-teli posterior kalkaneusun superiorundan, aşil tendonunun lateral veya medialinden gönderilir. Telin yönü ayrılmış arka fasetin ön kısmının inferiorundan çıkacak şekilde olmalıdır. Ancak tel fasetten daha ileri geçmemelidir. Tip 2C kırıklarda ikinci bir K-teli birinci telden daha mediale yerleştirilir. İki tel birbirine paralel olmalıdır. Teller uygun şekilde yerleştirildikten sonra birinci tel ile redüksiyon gerçekleştirilir. Sonrasında ikinci tel üzerinden kanüle vida gönderilir. Ek olarak başka bir vida veya tel yerleştirilebilir (Şekil12).



Şekil 14: Perkütan tespit yapılmış Tip 2C kalkaneus kırığı

Subtalar füzyon

Günümüzde primer füzyon sadece Sanders tip 4 kırıklara uygulanmaktadır (24,39). Bu vakalarda kalkaneus cisminin restorasyonu sağlandıktan sonra eklem yüzlerindeki kırıkdağın ortadan kaldırılmasını takiben otojen kemik greftleri ile artrodez gerçekleştirilir. Genellikle 6,5- -8,0 mm' lik kanüle kansellöz çektirme vidaları posterior tuberositastan talar doma gönderilerek füzyon gerçekleştirilir (Şekil 13). Hastalar 3 ay boyunca yük vermeden mobilize edilirler.



Şekil 15: Subtalar füzyon

Subtalar füzyon çok parçalı kırıklarda uygun rekonstrüksiyonun gerçekleştirilemediği zamanlarda primer tedavi yöntemi olarak kullanılmaktadır. Son zamanlarda bu tedavisi güç kırıkların tedavisinde açık redüksiyon ve internal tespit ile kombine subtalar artrodez efektif olarak uygulanmaktadır (39,41,42).

TEDAVİ KOMPLİKASYONLARI

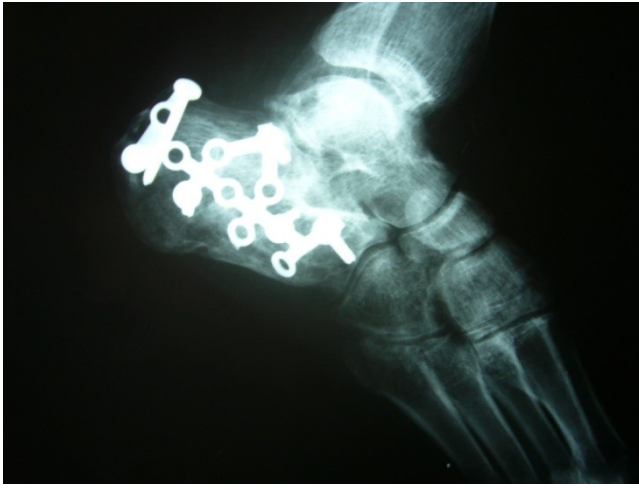1. Nörolojik komplikasyonlar

a. Kutanöz Sinir Yaralanması: Sıklıkla yaralanan sinir, lateral yaklaşım esnasında karşılaşılan Sural sinirdir. Medial yaklaşımda posterior tibial sinirin kalkaneal dalı yaralanabilir. Yaralanma sonrası nöroma ve duyu kaybı ortaya çıkabilir. Konservatif yöntemlerle tedavi edilir. Eğer ağrılı nöroma gelişir ise eksize edilir.

b. Sinir Sıkışması: Sıklıkla nonoperatif tedavi yöntemleri sonrası ortaya çıkar. Posterior tibial sinir sıkışması kötü kaynamış kırıklara sekonder oluşur (42,43,44). Hastalar medial topuk ağrısı ve posterior tibial sinirin beslediği sahada hissizlikten şikayet eder. Ağrı sıklıkla geceleri, ayakta veya yürürken ortaya çıkar. Teşhis tarsal tünele lokal anestezi enjeksiyonu ile doğrulanabilir. Eğer, halen şüphe varsa elektrodagnostik yöntemler kullanılabilir. Cerrahi dekompresyon sıklıkla yüz güldürücüdür.

c. Sudeck atrofisi: Bu problem çoğu kez dikkatsizce seçilen tedavi metodları sonrası ortaya çıkar. Bir kez ortaya çıktığında hastada uzun süreli ve dirençli

fonksiyonel yetersizlikle seyreder. Klinik olarak hastada yaralanma şiddeti ile orantısız ağrı, soğuk ve nemli cilt, dokunma ile aşırı hassasiyet ve ayakkabı giyememe problemleri ortaya çıkar. Quill ve Myerson tibial sinir bloğu ile semptomların gerilemediğini göstermişlerdir (42). Alternatif olarak lomber sempatik blokaj, termogram ve kemik sintigrafisi ile teşhise gidilebilir. Bu hastalarda kırık iyileşirken hareket, manüplasyon, masaj ve yük verme esnasında semptomların tersine artması uyarıcı olmalıdır (Şekil 14). Sudeck atrofisi gelişen hastalara sıcak-soğuk su banyoları verilir. Ağrılık vermesi önerilir ve kalsitonin preparatları başlanabilir.

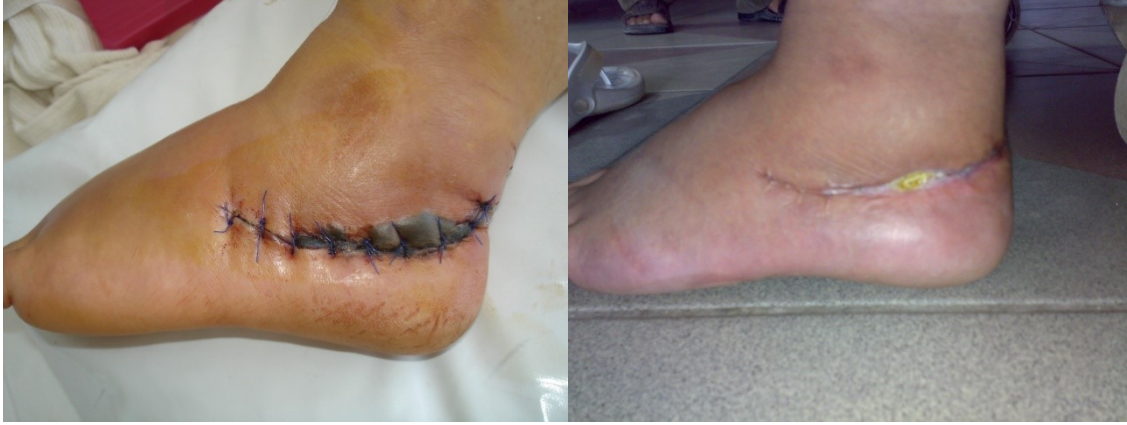

Şekil 16: Sudeck atrofisi

2. Yara problemleri ve kalkaneal osteomyelit

Kalkaneal cerrahi girişimler sonrası en sık karşılaşılan problem yara yeri problemdir (39) (Şekil 17). Eğer cerrahi esnasında yara yeri kapatılması gerçekleştirilemiyorsa, birkaç gün sonra gecikmiş primer kapama denenmelidir.

Sıklıkla insizyon daha sonra rahatça kapatılabilir. Ancak, kesi yerinde köşe açısına bağlı olarak 4 haftaya kadar tam kapanma gecikebilir. Daha fazla açılmaları önlemek için tüm hareketler kısıtlanır. Hasta, günlük pansuman ve oral antibiyotik tedavisi ile takip edilmelidir. Parsiyel kalınlıktaki nekrozlarda bu tedavi rejimi ile başarı elde edilebilir. Eğer başarısız olunursa fasio-kutanöz flep'e ihtiyaç duyulabilir.



Şekil 17: Yara dudaklarında nekroz. 5. gün ve 3. ay görüntüsü

Pürülan akıntı mevcudiyetinde tekrarlayan debridmanlar yapılmalıdır. Çoğu hastada osteomyelit gelişmesi beklenmez. Eğer, osteomyelit meydana gelirse tüm materyaller, nekrotik doku ve enfekte kemik parçaları çıkarılır. Tekrarlayan debridman ve 6 hafta kültür spesifik antibiyotik tedavisi, salvage, füzyon veya amputasyon tedavilerinden en uygunu seçilmelidir. Geniş seriler sonucunda yüzeysel yara nekrozu %10-13 oranında bulunurken, derin yara enfeksiyonu %1,3-2,5 oranında bulunmuştur (24,45,46).

3. Artroz

a. Subtalar Artroz: Cerrahi tedavide internal tespitin amacı posterior fasette anatomik redüksiyonun sağlanmasıdır. Yetersiz redüksiyon durumunda, vidanın ekleme protrude olduğu veya yaralanma esnasında geniş eklem hasarının olduğu vakalarda hızlı bir bozulma söz konusudur. Şiddetli ağrı ve eklem hareketlerinde yetersizlik izlenmektedir (Şekil 17). Tam anatomik redüksiyon gerçekleştirilse bile eklem hasarı olduğu için subtalar artroz gelişme ihtimali mevcuttur (39). Eğer klinik ve radyolojik olarak artroz gelişmiş ise, bunun ağrının nedeni olup olmadığını ortaya koymak için eklem aralığına lokal anestezi madde enjeksiyonu yapılarak ağrıdaki değişiklik gözlemlenebilir. Eğer ağrı azalır konservatif tedavilerle, örneğin ayakkabı modifikasyonu, ortez kullanımı, ambulatuar yardımcılar ve nonsteroid antiinflatuar ajanlarla sonuca gidilebilir. Ağrıda herhangi bir değişiklik olmaması durumunda implantlar çıkarılır ve kemik grefti ile geniş kanüle çekme vidalarıyla subtalar füzyon gerçekleştirilir.

b. Kalkaneoküboid Artroz: Kalkaneoküboid eklemdede artroz sıklıkla anterolateral fragmanın iyi şekilde redükte edilemediği vakalarda cerrahi işlemin bir sekeli olarak karşımıza çıkar. Bu bölgede belirecek ağrıyı tanımlayabilmek amacıyla eklem içine lokal, anestezi madde verilmelidir. Böylece, peroneal bir ağrıdan ayırt edilebilir. Aynı şekilde eklem içine verilen madde ağrıyı gideremiyorsa füzyon düşünölmelidir.

4. Kötü pozisyonda kaynama

a. Tuberositasın Kötü Redüksiyonu: Kötü pozisyon cerrahi sonrası gelişebileceği gibi konservatif yöntemlerle tedavi sonrası da ortaya çıkabilir. En sık karşılaşılan deformite tam olmayan tuberositas redüksiyonundan kaynaklanan arka ayak varusudur (36,42,47). Hastaların topuklarındaki lateral konturun bozuk olması kendini klinik olarak ayakkabının dış kenarındaki deformasyonla gösterir. Topuk fibular çıkıntının arkasında belirgin şekilde varus deformitesi gösterir. Ancak bazen hasta parmakları üstüne bastığında belirgin hale gelir. Ayakkabıya uygulanan kama şeklindeki materyallerle sonuç alınamazsa düzeltici osteotomi düşünölebilir (48).

b. Süperolateral Fragmanın Kötü Redüksiyonu: Süperolateral fragmanın aşırı redüksiyonu kendini varus deformitesi olarak gösterir. Kalkaneus varusta olmamasına rağmen subtalar eklem eversiyon yapamaz. Ameliyat sırasında dikkatli davranmak gerekir. Deformite genelde konservatif tedaviye cevap vermez ve subtalar füzyona gerek duyulabilir.

5. Peroneal problemler

a. Peroneal Tendinitis: Bu problem daha çok konservatif tedaviler sonrasında ortaya çıkmaktadır. Ameliyat esnasında peroneal kılıfın kesilmesi ile de oluşabilir. Lateral ekstensil kesi bu problemi büyük ölçüde ortadan kaldırmaktadır. Buna rağmen fibula etrafında çalışırken tendonu sublukse ya da disloke etmekten kaçınılmalıdır. Ameliyat sonrası, cerrahi kesiye ya da kullanılan materyallere bağlı tendonda yapışıklık ve skar ortaya çıkabilmektedir. Mizel ve arkadaşlarına göre peroneal tendon kılıfına yapılacak lokal anestezi ajanlarla her zaman doğru tanıya gidilemeyebilir (49). Tanıya ulaşıldığı

anda cerrahi olarak gevşetme ve materyallerin çıkarılması düşünülebilir. Konservatif olarak masaj ve germe egzersizleri önerilebilir.

b. Peroneal Tendon Dislokasyonu: Tanıya palpasyonla gidilebilir. Lateral duvar desteğinin oluşturulmasından sonra sıklıkla redükte olmaktadır. Ancak bazı durumlarda subtalar eklem redüksiyon ve tespitini takiben tendon disloke olmaya devam edebilir. Böyle hallerde tendon yumuşak doku ile sarılarak yerine yerleştirilmelidir.

c. Peroneal Tendon Kesisi: Kalkaneus cerrahisinde lateral yaklaşımda nadir görülebilen bir komplikasyondur.

6. Ayak bileği ağrısı

Subtalar eklemdede sertlik meydana geldiğinde ayak bileği eversiyon ve inversiyonununda kayıp ortaya çıkabilir. Bunun nedeni subtalar eklem kilitlendiğinde ayak bileği ile birlikte kompleks olarak hareket etmesidir. Laterale hareket ayak bileğince gerçekleştirilir. Bu eklemin dizaynı bu hareket için uygun değildir ve hastada kendini sıklıkla kronik ayak bileği ağrısı olarak gösterir. Konservatif olarak nonsteroidal antiinflatuar ajanlar, enjeksiyon, alçılama gibi çeşitli yöntemler uygulanabilir.

7. Topukta kemik çıkıntısı

Hastalarda kırık sonrasında plantar bölgede kemik çıkıntılar oluşabilir . Ameliyat sırasında bu kemik çıkıntılar alınmalıdır. Aksi takdirde ayak tabanında ağrı şikayeti olabilir. Eğer silikon tabanlık ile ağrılı durum giderilemiyorsa, cerrahi olarak eksize edilir.

8. Topuk ağrısı

Kronik topuk ağrısı yaralanma sonrası topuğun yapısının bozulması sonucu ortaya çıkabilir. Sallick ve Blum 1948 yılında bu olayın sensoriyal denervasyonun bir sonucu olduğunu düşünmüşlerdir ancak ağrının ayırıcı tanısında yetersiz kaldıkları için gelişmiş güzel prosedürler uygulamışlardır. Barnard ve Odegard topuk hasarına sekonder

plantar ağrının cerrahi yöntemlerle çözülemeyeceğini bildirmişlerdir. Bu zamana kadar da efektif cerrahi tedavi bulunamamıştır (50).



GEREÇ VE YÖNTEM

Bu çalışmada Ocak 2007 ile Haziran 2013 tarihleri arasında İzmir Tepecik Eğitim ve Araştırma Hastanesi' ne başvuran ve cerrahi tedavi uygulanan 60 hastanın 67 kalkaneus kırığı retrospektif olarak incelendi. Açık redüksiyon plak – vida tespiti

yapılan, 15 ayın üzerinde takibi olan ve preoperatif ve postoperatif BT çekilen 24 hastanın 25 kalkaneusu çalışmaya dahil edildi.

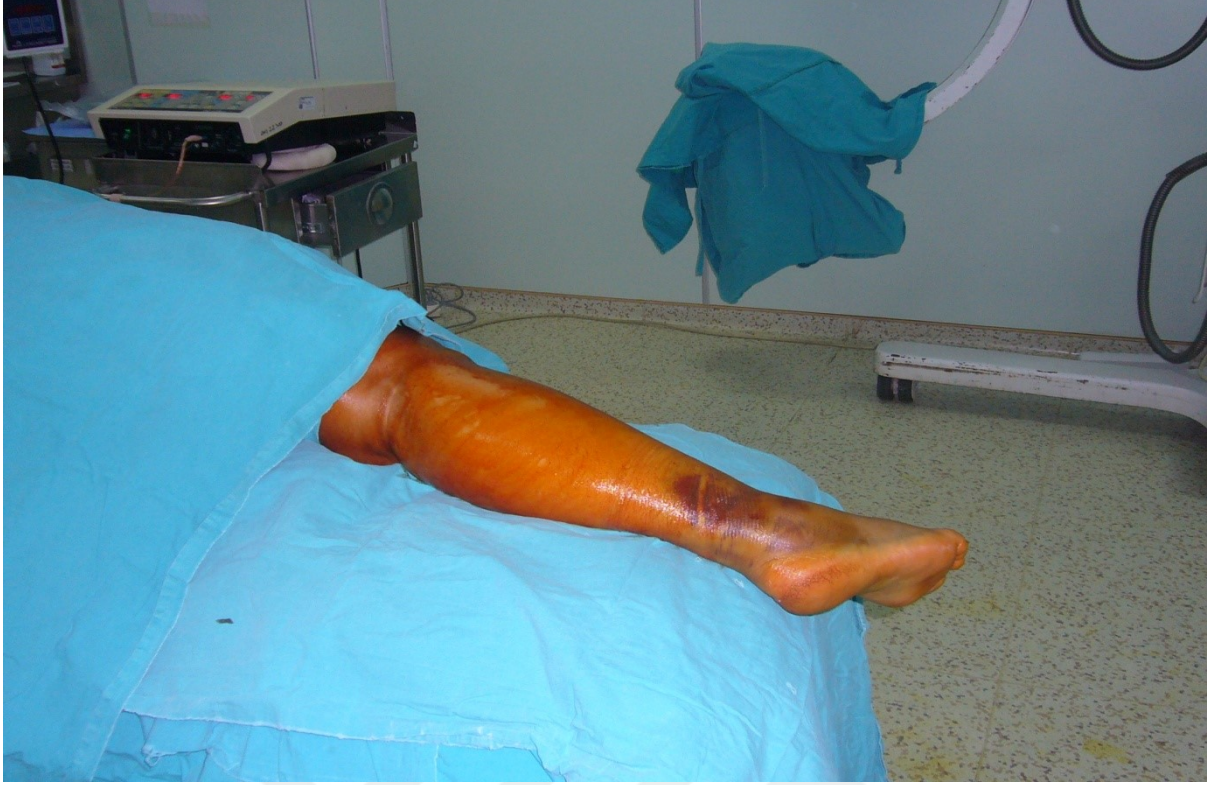Cerrahi endikasyona karar vermede Sanders sınıflaması kullanıldı. Tip 2 ve 3 kırıklara cerrahi tedavi uygulandı. Konservatif tedavi edilen, kapalı redüksiyon ve perkütan çivileme yapılan, açık redüksiyon yapıp postoperatif BT' si olmayan veya yeterli takibi olmayan hastalar çalışma dışı bırakıldı.

Ameliyat öncesi dönemde hiçbir hastada kompartman sendromu gelişmedi. Ameliyat öncesi yumuşak doku yaralanması ve ödemi fazla olan 8 hastanın ameliyatı, cilt normal tonusuna dönene kadar yapılmadı. Bu hastalar 7. ile 14. günde, cilt normal tonusuna döndükten ve cilt üzerinde kırışıklık oluştuğundan sonra ameliyat edildi.

Hastalara acil servise geldikleri ilk andan itibaren atel yapılmadı. Sadece elastik bandaj sarıldı ve ekstremitenin ödemi azaltmak amacı ile ayak yükseltilerek soğuk kompres uygulandı. Aynı anda ödemi ve ağrıyı azaltmak amacı ile hastalara parenteral analjezik ve antiinflamatuvar ilaç başlandı. Bu uygulamaya ameliyat sonrası dönemde de devam edildi. Antibiyoterapi ameliyat sonrası 2. günde kesildi. Antibiyotik profilaksisinde 1. Kuşak sefalosporin kullanıldı.

Hastaların ameliyata alınma kriteri olarak cilt bütünlüğünün tam olması, ciltte ödem olmaması ve ciltte kırışıklığın olması istendi. Ayak bileğinin dorsifleksiyon ve eversiyonu ile kalkaneus lateral yüzü üzerindeki ciltte kırışıklık olması ve ödemin minimale inmesinden sonra ortalama 5,8 günde (2-14. gün) hastalar ameliyata alındı.

Çoklu yaralanması olan hastalarda eşlik eden kırığın yeri ve şekli göz önüne alınarak, hastalara lateral dekübit veya prone pozisyonu verildi. Diğer yandan tek taraflı vakalar, topuk laterali dışta kalacak şekilde lateral dekübit, çift taraflı vakalar ise prone pozisyonunda, kalçalar 30-40 derece ve dizler 60-90 derece fleksiyonda olacak şekilde masaya yatırıldılar (şekil 18).



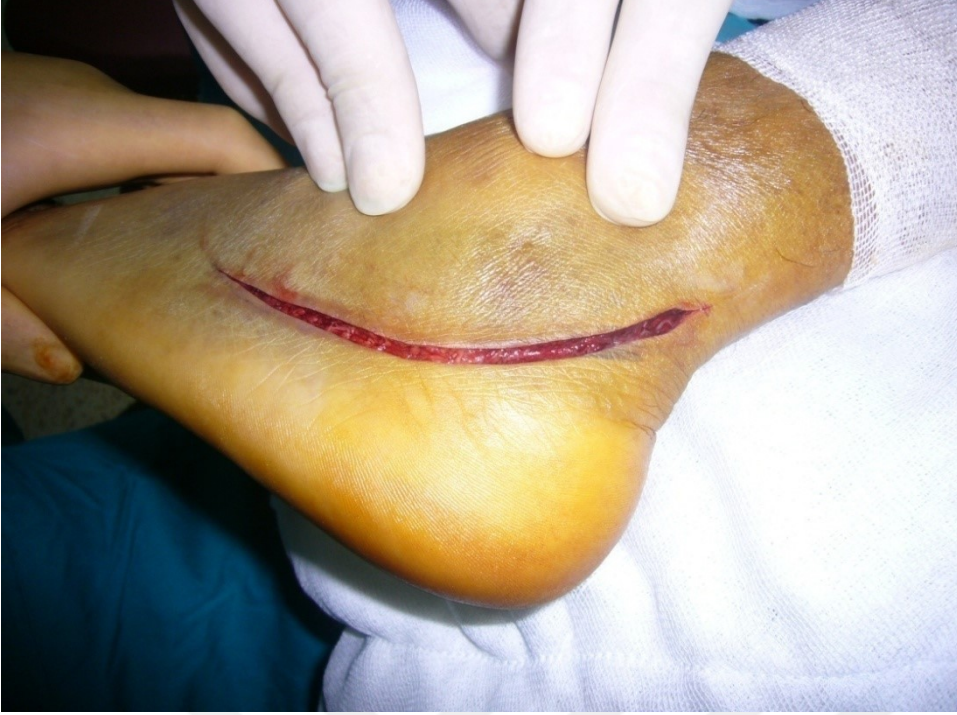Şekil 18: Havalı turnike kullanılır. Hasta masada lateral dekübit pozisyonunda yatırılır. Ayağın altı yastıklarla desteklenir ve ayak masanın ucundan dışarı taşar.

Tüm vakalar turnike uygulaması altında ameliyat edildi. Tüm hastalar Benirschke'nin tarif ettiği lateral ekstensil kesi kullanılarak ameliyat edildi (Şekil 19). Cilt-ciltaltı ve periosttan oluşan flep, keskin diseksiyonla ve mümkün olduğu kadar az ekartasyon kullanılarak blok halinde kemikten kaldırıldı. Sural sinir ve peroneal tendonların flep içinde kalmasına özen gösterildi (Şekil 20). Talus boynuna 2 mm' lik 2 veya 3 adet K-teli konulup proksimale doğru bükülerek ekartasyon sağlandı (Şekil 21). Kalkaneus lateral duvarı kırık vakalarda bu parça dışarı alınarak, kırık olmayanlarda ise lateral duvar osteotomize edilip kaldırılarak çökmüş olan subtalar ekleme ve kırık hatlarına ulaşıldı (Şekil 20). Çökmüş olan arka faset kaldırılarak medialden laterale doğru kırık parçalarının redüksiyonu yapıldı ve K-telleri ile geçici olarak tespit edildi. Ameliyat esnasında skopi ile Broden ve yan görüntüler alınıp beğenildiğinde sustantekuluma doğru interfragmenter vida ile tespit gerçekleştirildi (Şekil 21). Daha sonra, tüber kalkaneide lateralden mediale doğru bir adet 5,0 mm Schanz vidası gönderilerek topuğun varusu, lateral deplasmanı ve yüksekliği düzeltildi. Genelde yüksekliği kazanmak için distale traksiyon uygulanması sırasında, topuktaki genişleme

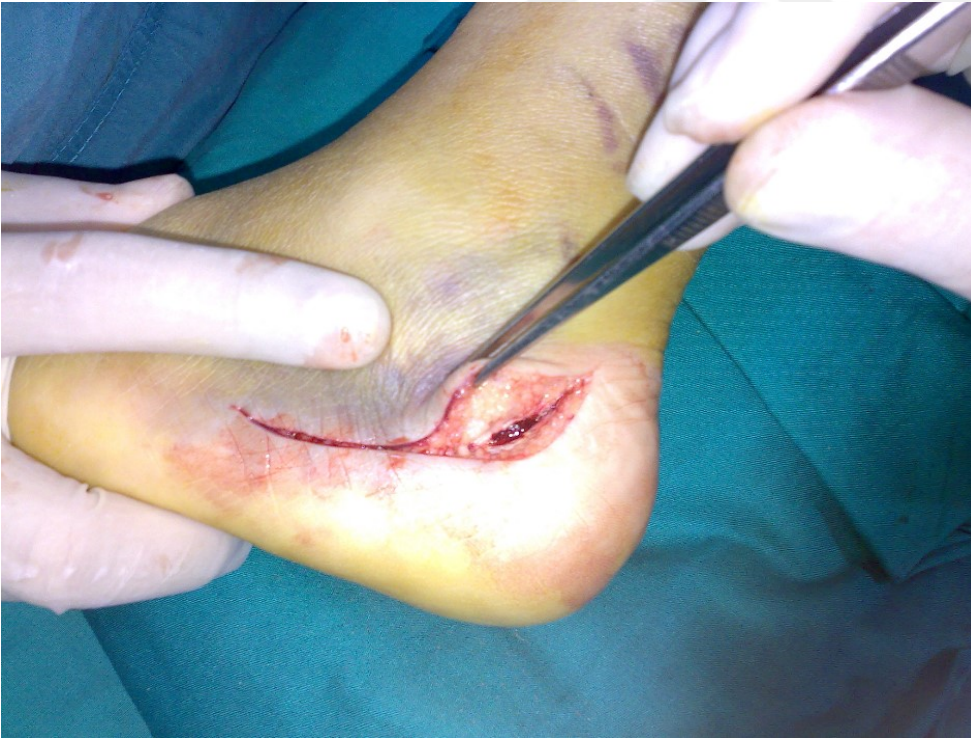de düzeldi. Genişlemedeki düzelme tatminkar değil ise distal traksiyon sırasında nazik mediolateral kompresyon uygulandı. Yine K-telleri ile geçici tespiti takiben plak konularak kalıcı tespit yapıldı (Şekil 22). Redüksiyon ve tespit skopi ile kontrol edildikten sonra bir adet dren konularak katlar anatomik planda kapatıldı. Hiçbir hastaya kısa bacak atel uygulanmadı. Ameliyat sonrası ikinci günde ilk pansuman ve drenin alınmasından sonra hastaya aktif hareket başlandı. Taburcu edildikten sonra da evde şişe yuvarlama egzersizi yaptırıldı.

Dikişler ameliyattan sonra ikinci haftada alındı. Hastalar kırık ayaklarının üzerine ilk 1,5 ay hiç bastırılmadı, 1,5 aydan sonra parmak ucu teması ile kısmi yüklenmeye izin verildi ve üçüncü aydan itibaren tam yük vermeye izin verildi. Aynı protokol bilateral vakalarda da uygulandı. Rutin takiplerde kesi yerinin durumu, bilek ve subtalar eklem hareket açıklığı kontrol edildi. Hastalara American Ortophaedic Foot and Ankle Society (AOFAS) skorlaması kullanıldı (Tablo 1). Radyolojik olarak tam yan ayak grafisi ve BT ile değerlendirme yapıldı.

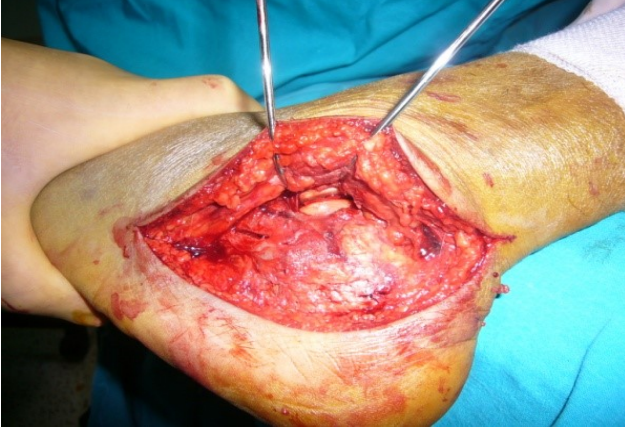
Tüm hastalara ameliyat sonrası ikinci günde tomografi çekildi ve arka fasetin redüksiyonu, topuğun varusu, ayak arkasının dizilimi ve eklem içi vida olup olmadığı kontrol edildi. Hastalar onbeşinci günde ilk kontrollerine çağırıldılar. Daha sonra post op 1,5 ay ve 3. ayda kontrole geldiler. Bundan sonraki kontrolleri 3 ay aralıklarla devam etti. Yara yeri problemi veya ek problemleri olan hastalar daha sık aralıklarla kontrollere çağırıldılar. Hastaların 6. haftada parsiyel, 3. aydan sonra tam yük vermelerine izin verildi. Hastalara kontrollerde fizik muayene ve radyolojik incelemelerin yanısıra AOFAS skorlama sistemi ile fonksiyonel değerlendirmeler yapıldı. Hastalara son kontrollerinde posterior eklem yüzünde basamaklanma değişikliği kontrolü amacıyla BT çekildi.



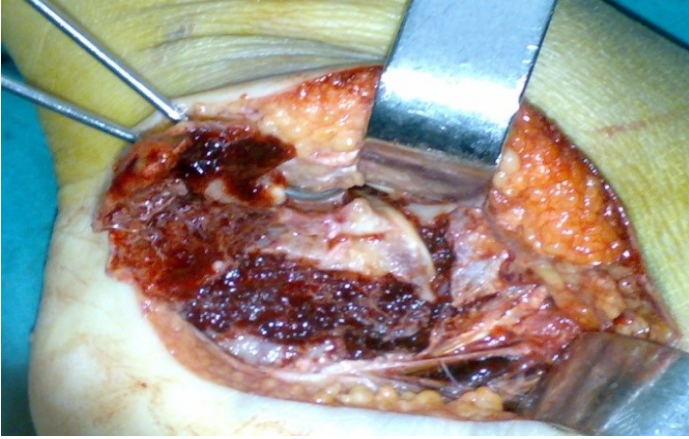Şekil 19: Lateral yaklaşımda insizyon hattı. Bu insizyonda sural sinir yaralanma ihtimali daha düşüktür.



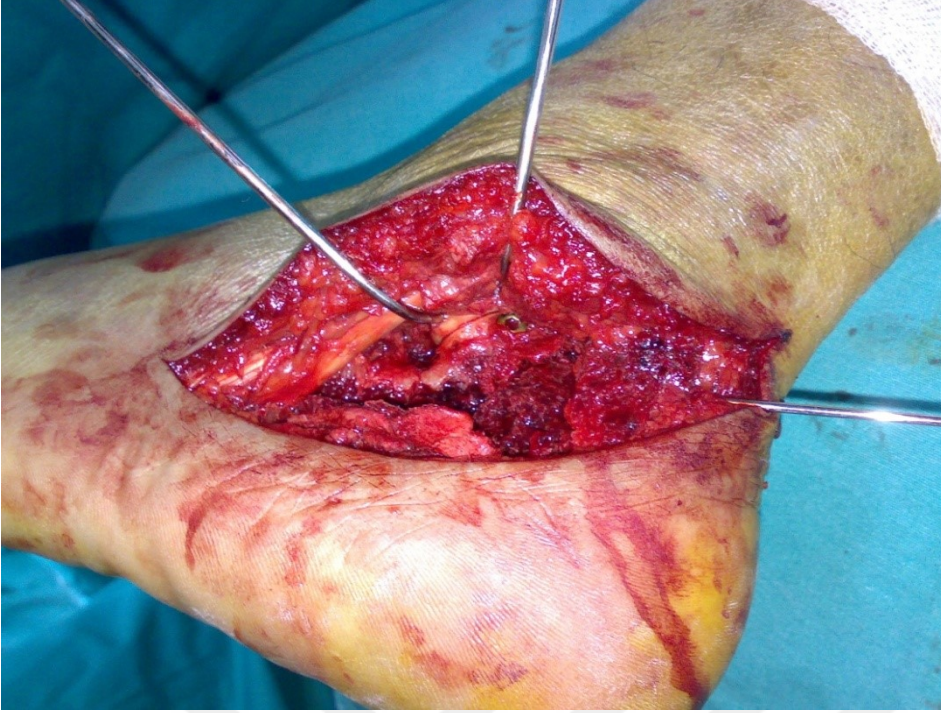
Şekil 20: Cilt kesisinin köşesinden kemiğe kadar inilerek yumuşak doku flep şeklinde kaldırılır. Cilt nekrozunu azaltmak için mümkün olduğu kadar az ekartasyon ve keskin diseksiyon yapılır.



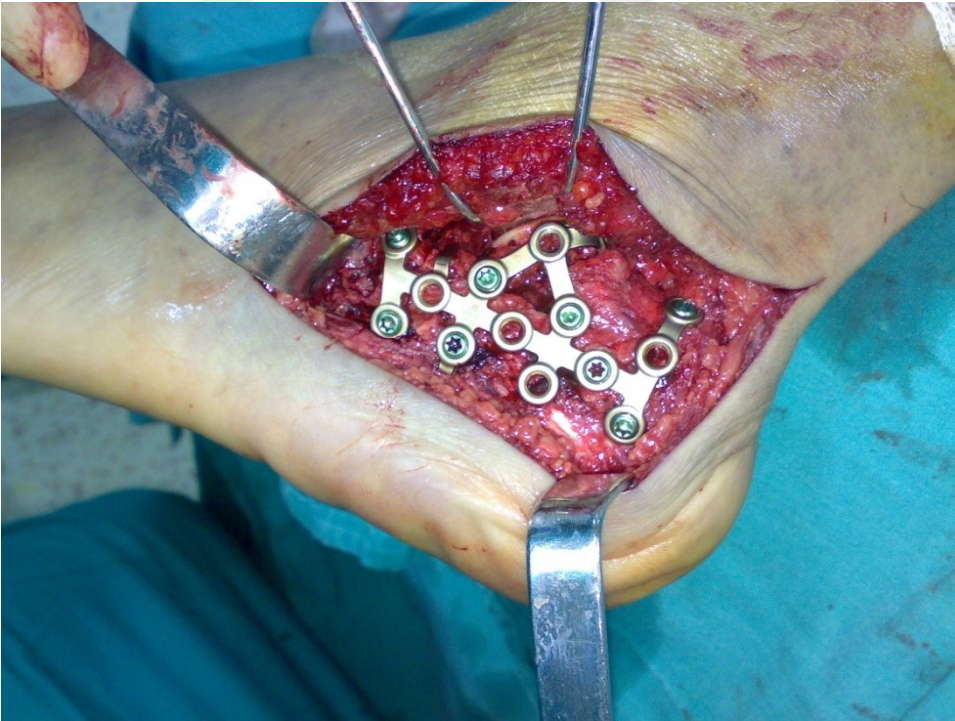
Şekil 21: Talus boynuna anterior ve posteriora yakın iki veya üç adet kalın K teli yollanarak ekartasyon 'no touch tekniği' ile sağlanır.



Şekil 22: Kalkaneusun ince dış kabuğu kaldırılır ve arka fasetin dış parçası görülür. Bu parça da kaldırılır ve arka fasetin iç parçası ortaya çıkar.



Şekil 23: Arka fasetin dış parçası arka fasetin içte kalan parçasına göre redükte edildikten sonra arkadan öne ve yukarıdan aşağıya yaklaşık 20 derecelik açı ile sustantakulumu doğru interfragmanter vida atılır (Talamik vida).



Şekil 24: Topuğun varusu, yüksekliği ve uzunluğu düzeltilip anatomik kalkaneus plağı yerleştirilir ve tespit edilir.

TABLO 1- American Orthopaedic Foot and Ankle Society (AOFAS) Skorlaması

AĞRI (Total 40 puan)	
Hiç yok	40
Az ve Nadiren	30
Orta ve hergün	20
Ciddi, her zaman	0
FONKSİYON (Total 50 puan)	
<i>Aktivite kısıtlamaları, destek ihtiyacı</i>	
Kısıtlama yok, destek kullanmıyor	10
Günlük aktivitelerde kısıtlılık yok, sportif fonksiyon kısıtlı, destek yok	7
Günlük aktivite ve sportif faaliyetlerde kısıtlama, destek ihtiyacı	4
Ciddi kısıtlanma, destek, koltuk değneği kullanma	0
Maksimum Yürüme mesafesi	
Kısıtlama yok	5
1 km den az	4
500 m.den az	2
100 m.den az	0
Yürüme zemini	
Her zeminde yürüme	5
Merdiven engebeli arazide minimal zorluk	3
Merdiven ve engebeli arazide ciddi zorluk	0
Yürüme bozukluğu	
Hiç yok veya çok az	8
Belirgin	4
Ciddi	0
Sagittal hareket (fleksiyon ve ekstansiyon toplamı)	
Normal veya çok az kısıtlama (30 derece veya fazla)	8
Orta (15-29 derece)	4
Ciddi kısıtlanma (15 dereceden az)	0
Arka ayak hareketleri (inversiyon ve eversiyon toplamı)	
Normal veya minimal kısıtlılık (normalin %100 ile %75i)	6
Orta (normalin %74 -25)	3
Ciddi kısıtlanma (normalin %25 inden az)	0
Ayak bileği ve ayak stabilitesi	
Stabil	8
Kesinlikle instabil	0
ALIGNMENT	
İyi, plantigrade ayak	10
Orta	5
Kötü	0

İstatistik Analiz: Bilgisayar ortamında SPSS-17 for Windows programı kullanılmıştır. Mann – Whitney U ve Pearson Chi-square tesleri kullanılmıştır.

BULGULAR

Çalışmaya dahil edilen 24 hastanın 6' sı kadın (7 kalkaneus), 18' i erkekti (18 kalkaneus). Hastalara ortalama 5,8 (2-14) günde cerrahi yapıldı. Hastaların 1' inde bilateral kalkaneus kırığı vardı ve bilateral cerrahi tedavi uygulandı. Geriye kalan 23 hastanın 13'ünde sol, 10'unda sağ kalkaneus kırığı vardı. Kırıkların tümü kapalı kırığıdır. Hiç bir hastaya ameliyat sırasında greft kullanılmadı. Hastaların hastanede ortalama yatış süreleri 10 gündü (4- 22). Hastaların yaş ortalaması 39,44±10,42 (19- 57) olarak hesaplandı. Kalkaneus kırıklarına, 1 hastada vertebra kırığı, 1 hastada tibia pilon kırığı, 1 hastada tibia plato kırığı ve 1 hastada femur intertrokanterik kırık eşlik ediyordu. Hastaların tümünün tam AP ve tam yan ayak grafisi, preop ve postop BT' leri vardı. Kırıklar Sanders sınıflamasına göre sınıflandırıldı. Buna göre 9 kırık tip 2, 16 kırık tip 3' tü. Hastaların ortalama takip süresi 34,08 aydı (15- 84 ay).

Hastaların klinik sonuçları AOFAS skorlamasına göre değerlendirildi. AOFAS skoruna göre bizim çalışmamızda yer alan hastaların kalkaneus kırıklarından 12' si iyi, 4' ü orta ve 9' u kötüydü. Hiçbir hastada mükemmel sonuç elde edilmedi. Bu hastaları biz iki gruba ayırdık. AOFAS skoru 80 ve üzeri olan hastaları iyi, 80' nin altı olan hastaları kötü olarak sınıflandırdık.

Tablo- 2: AOFAS skorlamasının yaş gruplarına göre karşılaştırılması

	AOFAS skoru		Total
	Kötü (kırık sayısı)	İyi (kırık sayısı)	
Yaş grup 40yaş altı	6	9	15
40yaş üzeri	7	3	10
Total	13	12	25

Hastalar 40 yaş altı ve üzeri olmak üzere 2 gruba ayrıldı. Buna göre hastaların 14' ü 40 yaşın altı ve 10' u 40 yaşın üzerindedir. 40 yaş altı olan bir hastanın bilateral kalkaneus kırığı mevcuttu. 40 yaşın altında olan hastaların kalkaneus kırıklarının 6' sında AOFAS kötü, 9' unda iyi bulundu. 40 yaşın üstünde olan hastaların kırıklarının ise 7' sinde AOFAS kötü, 3' ünde iyi bulundu. Yaş gruplarının AOFAS skoru karşılaştırılmasında istatistiksel olarak anlamlı farklılık tespit edilmedi (p: 0,14).

TABLO 3 – AOFAS skorlamasının cinsiyete göre karşılaştırılması

		AOFAS skoru		Total
		Kötü (kırık sayısı)	İyi (kırık sayısı)	
Cinsiyet	Erkek	9	9	18
	Kadın	4	3	7
Total		13	12	25

Kalkaneus kırıklarından 18' i erkek hastalarda, 7' si kadın hastalarda mevcuttu. Kadın hastaların birinde bilateral kırık vardı. Erkeklerin 9 kırığında AOFAS kötü, 9' unda iyiydi. Kadın hastaların 4 kırığında AOFAS kötü, 3'ünde iyiydi. Cinsiyet grupları arasında AOFAS skoru karşılaştırılmasında istatistiksel olarak anlamlı farklılık tespit edilmedi (p: 0,74).

TABLO 4 – AOFAS skorlarının çalışma durumuna göre karşılaştırılması

		AOFAS skoru		Total
		Kötü (kırık sayısı)	İyi (kırık sayısı)	
Çalışma	Çalışan	9	10	19
	Çalışmayan	4	2	6
Total		13	12	25

19 kalkaneus kırığının olduğu 18 hasta çalışmakta, geriye kalan 6 hasta herhangi bir işte çalışmamaktaydı. Hastalardan 2' si daha önce çalışan ve ameliyattan sonra ağrıları fazla olduğundan çalışmayı bırakmış hastalardı. 5 hasta da iş değişikliği yapıp daha hafif işlerde çalışmaya başlamıştı. Çalışan hastaların 9 kalkaneus kırığında AOFAS kötü, 10' unda iyiydi. Çalışmayan hastaların 4' ünde AOFAS kötü, 2' sinde iyiydi. İstatiksel olarak çalışanlar ve çalışmayanların AOFAS skorlamasında anlamlı fark tespit edilmedi (p: 0,42).

Çalışanların 5' i ağır işte çalışıyordu. İstatistiksel olarak ağır işte çalışanlar ve çalışmayanların AOFAS skorlamasında anlamlı fark tespit edilmedi (p: 0,47).

TABLO 5 – BMI ile AOFAS karşılaştırılması

		AOFAS skoru		Total
		Kötü (kırık sayısı)	İyi (kırık sayısı)	
BMI	30 altı	9	10	19
	30 üzeri	4	2	6
Total		13	12	25

Hastaların 19' u normal veya fazla kilolu olup BMI değerleri 30' un altındaydı. 6 kalkaneus kırığına sahip 5 hasta ise obez olup BMI değerleri 30' un üzerindeydi. Biz bu hastaları BMI değeri 30' un altı ve üstü olmak üzere iki gruba ayırdık. BMI değeri 30'un altında olan hastalardan 9 hastada AOFAS kötü, 10 hastada iyi bulundu. BMI değeri 30' un üzerinde olan 4 hastada AOFAS kötü, 2 hastada iyi bulundu. BMI 30' un altında ve üstünde olanların AOFAS skorlamasında istatistiksel olarak anlamlı fark bulunamadı.

TABLO 6- Posterior faset redüksiyonu ile AOFAS skoru karşılaştırılması

	AOFAS skoru		Total	
	Kötü(kırık sayısı)	İyi(kırık sayısı)		
Eklemdede basamaklanma	2mm altı	4	11	15
	2 mm üzeri	9	1	10
Total		13	12	25

Çalışmamızda tüm hastaların preoperatif, postoperatif erken dönemde ve son kontrollerinde çekilmiş bilgisayarlı tomografileri (BT) mevcuttu. Hastaların ameliyat sonrası 2. günde çekilmiş BT' lerinde posterior facet redüksiyonu değerlendirildi. Eklem yüzündeki basamaklanma miktarı ölçüldü. Elde ettiğimiz verilerle hastalarımızı posterior eklem basamaklanması 2 mm' nin altında ve üstünde olmak üzere iki gruba ayırdık. Buna göre 25 kalkaneus kırığının 15' inde basamaklanma 2 mm' nin altında, 10' unda basamaklanma 2 mm' nin üzerindeydi. Basamaklanmanın 2 mm' nin altında olduğu 4 kırıkta AOFAS kötü, 11 kırıkta AOFAS iyiydi. Basamaklanmanın 2 mm' nin üstünde olduğu 9 kırıkta AOFAS kötü, 1 kırıkta iyiydi. İstatistiksel olarak posterior facet redüksiyon sonrası basamaklanması 2 mm' nin altında ve üstünde olanların AOFAS skorlamasında anlamlı fark tespit edildi (p:0,01).

Hastaların tümüne 6. haftada parsiyel, 3. aydan sonra tam yük verildi. Hastaların son kontrolünde çekilmiş BT' lerinde posterior facetteki basamaklanma miktarının artmadığı görüldü. Takiplerde herhangi bir redüksiyon kaybına rastlanmadı.

TABLO 7- Ayakkabı numarası değişikliği ile AOFAS skorlaması karşılaştırılması

	AOFAS skoru		Total
	Kötü(kırık sayısı)	İyi (kırık sayısı)	
Ayakkabı numarası değişmeyen	4	11	15
artan	9	1	10
Total	13	12	25

Çalışmamızda hastaların ameliyat öncesi ve sonrası ayakkabı numaralarının değişip değişmediğini inceledik. 14 hastanın ayakkabı numarasının değişmediğini, 9 hastanın ayak numarasının arttığını tespit ettik. Bilateral kırığı olan 1 hastanın sağ ayakkabı numarasının değişmemiş, sol ayakkabı numarası artmıştı. Ayakkabı numarası değişmeyen 4 kırıkta AOFAS skoru kötü, 11 kırıkta iyi bulundu. Ayakkabı numarası artan 9 kırıkta AOFAS skoru kötü, 1 kırıkta iyi bulundu. Ayakkabı numarası değişmeyen ve artanlar arasında AOFAS skorunda istatistiksel olarak anlamlı fark tespit edildi (p:0,02).

TABLO 8- RSD ile AOFAS skoru karşılaştırılması

		AOFAS skoru		Total
		Kötü (kırık sayısı)	İyi (kırık sayısı)	
RSD	RSD yok	9	12	21
	RSD var	4	0	4
Total		13	12	25

Hastalarımızın takiplerinde 4 hastada refleks sempatik distrofi (RSD) geliştiği görüldü. Bunlardan biri bilateral kırığı olan hastamızın sağ tarafıydı. RSD gelişen hastaların tümünün AOFAS skoru kötüydü. RSD gelişmeyen hastaların 9' unda AOFAS skoru kötü, 12' sinde iyiydi. İstatistiksel olarak RSD gelişen ve gelişmeyenlerin AOFAS skoru karşılaştırılmasında anlamlı fark tespit edildi (p:0,03).

24 hastanın 25 kalkaneus kırığından 16 tanesi Sanders tip 3, geriye kalan 9 kırık ise Sanders tip 2 idi. Sanders tip 3 olan hastalardan 6' sında AOFAS skoru iyi, 10' unda kötü bulundu. Sanders tip 2 olan 9 hastadan 6' sında AOFAS skoru iyi, 3' ünde kötü bulundu. Kırık tipi ile AOFAS skoru karşılaştırılmasında istatistiksel olarak anlamlı fark bulunamadı (p: 0,27).

TABLO 9- Böhler açısı redüksiyonu- AOFAS skorlarının karşılaştırılması

		AOFAS skoru		Total
		Kötü (kırık sayısı)	İyi (kırık sayısı)	
Böhler açısı	Grup 1	7	2	9
	Grup 2	6	10	16
Total		13	12	25

Hastalar yaralanma sonrası ilk başvuru anlarında ve ameliyat sonrası kontrol ve takiplerinde çekilen yan grafiplerinde Böhler ve Gisanne açıları ölçülerek redüksiyonun başarısı sayısal olarak değerlendirildi. Hastaların sağlam ayaklarının Böhler açısı ortalaması 30,35 (26- 36), Gisanne açısı ortalaması 103,59 (98-112), ameliyat öncesi Böhler açısı ortalaması 16,91± 8,84 ° (-5- 43), Gisanne açısı ortalaması 133,38± 21,27° (82-158) olarak ölçüldü. Bu değerler ameliyat sonrası dönemde Böhler açısı ortalaması 27± 3,88° (18-34), Gisanne açısı ortalaması 110± 9,64° (99-135), geç takiplerde ise Böhler açısı ortalaması 25,7 (18- 33), Gisanne açısı ortalaması 105,5 (99,3- 134) olarak bulundu. Biz çalışmamızda kalkaneus kırıklı hastaları ameliyat sonrası Böhler açılarına göre 2 gruba ayırdık. Karşı ayağa göre Böhler açıları %90' nın altında sağlanmış olan hastaları 1. grup, %90' nın üstünde sağlanmış olanları 2. grupta topladık. Buna göre 1. gruptaki hastaların 7' sinin AOFAS skoru kötü, 2' sinin iyi olarak bulundu. 2. gruptaki hastaların 6' sının AOFAS skoru kötü, 10' unun iyi olarak bulundu. 1. ve 2. grubun AOFAS skorları arasında istatistiksel olarak anlamlı fark bulunamadı (p: 0.053).

Cerrahi sonrası 11 (% 44) ayakta komplikasyon gelişti. 3 (% 12) ayakta yara yeri nekrozu ya da açılması oldu. Düzenli pansuman ve yakın takiple ek cerrahi müdahaleye gerek kalmadan yaralar sorunsuz iyileşti. 3 ayakta peroneal tendon problemleri, 1 ayakta derin enfeksiyon nedeniyle toplam 4 (% 16) ayakta implant çıkarma gereksinimi oldu. 4 (% 3,5) ayakta da Sudeck atrofisi gözlemlendi. Tüm hastalarda medikal tedavi ve fizyoterapi sonrası iyileşme sağlandı.

TARTIŞMA

Kalkaneus kırıkları sıklıkla yüksek enerjili travmalar sonrası görülmektedir. İş kazaları ve yüksek enerjili araç kazalarının her geçen gün artması ile kalkaneus kırıklarının görülme sıklığı da artmaktadır. Bu kırıklar, genel olarak işe dönüş süresinin 6 aydan önce olmaması sebebiyle hasta için çok ciddi bir sosyoekonomik problem oluşturmaktadır. Konservatif tedavi ile ise dönüş süresi daha erken olsa da, hasta memnuniyeti uzun dönemde daha kötü sonuçlar getirmektedir (51). Tümüne cerrahi tedavi uygulanan hasta grubumuzda, hastalar ortalama 6,5 (4-12) ay sonunda çalışmaya başlamışlardır. Kalkaneus kırıkları genelde ağır iş kazaları sonrası görüldüğü için erkek populasyonunda görülme sıklığı daha fazladır. Bu konuda kesin veriler olmasa da literatür verilerine göre, hastaların % 70'inden fazlası erkek ve ortalama yaş 40 civarındadır (40,52,53,54). 24 hastanın 25 kalkaneus kırığının yer aldığı çalışmamızda da 18 erkek (% 75) yer almakta ve ortalama yaş 39,6 olup bu verileri desteklemektedir.

Günümüzde deplase eklem içi kalkaneus kırıklarında tedavi seçimi, hala kesin sınırlarla belirlenememiştir. Tedavi seçimindeki bu belirsizlik değişik kırık sınıflandırma sistemlerinin bulunması, cerrahi endikasyonunun net olarak ortaya konamaması, klinik ve radyolojik sonuçların değerlendirmesinde değişik faktörlerin etkili olmasına bağlanabilmektedir (54). Son yıllarda çoğu ortopedist tarafından kullanım kolaylığı ve cerrahi sonuçlar ile direkt ilişkili olduğu için bu kırıklarda, bilgisayarlı tomografiye dayalı olan Sanders sınıflandırma sistemi kullanılmaktadır. Biz de tüm kalkaneus kırıklarında konvansiyonel radyografik incelemeler sonrasında subtalar ekleme yönelik ince kesitler alınan bilgisayarlı tomografik incelemeyi rutin olarak kullanmaktayız. Bu çalışmaya dahil edilen tüm hastaların ameliyat öncesi ve sonrası bilgisayarlı tomografik görüntüleri vardı ve hastalar Sanders sınıflandırma sistemine göre sınıflandırıldı.

Günümüzde kalkaneus kırıklarında cerrahi için kesin kriterler tam olarak ortaya konamamış olsa da, genel olarak, Sanders tip 1 gibi deplase olmayan eklem içi kırıklarda konservatif tedavi, Sanders tip 2 ve 3 kırıklarda ise kontrendikasyon yok ise öncelikli tedavinin açık redüksiyon ve internal tespit olması önerilmektedir (9,11,31,32,33,36). Tip 4 kırıklarda ise tam bir fikir birliği yoktur. Burada tercih, cerrah ve hastanın ortak kararı ile şekillenmektedir. Primer artrodez, açık redüksiyon ve internal tespit, konservatif tedavi ve sonrasında subtalar artrodez seçeneklerinden herhangi biri uygulanabilir. Özellikle cerrahın kalkaneus kırıklarında deneyimli olması

bu çok parçalı kırıklarda cerrahi kararı verilmesinde önem taşımaktadır. Biz kliniğimizde tip 4 kırıkları konservatif izlemekteyiz.

Sanders ve ark., 120 kalkaneus kırığına açık redüksiyon ve internal fiksasyon sonuçlarını açıkladıkları yayınlarında, tip 2 ve 3 kırıklarda sırasıyla % 73 ve %70 iyi – mükemmel klinik sonuç aldıklarını, Tip 4 kırıklarda ise hiçbir hastada mükemmel sonuç alınmadığını, sadece hastaların % 9' unda iyi sonuç alındığını bildirmişlerdir. Bu sonuçlar ışığında tip 4 kırıklarda primer ya da erken subtalar artrodezin öncelikli tedavi seçimi olması gerektiğini bildirmişlerdir (36). Kliniğimizde Sanders tip 1 kırığı olan hastalara konservatif tedavi uygulandığı için bu çalışmada tip 1 kırığı olan hasta yer almamaktadır. Çalışmamızdaki hastalarımızın 9 kırığı tip 2 (% 36), 16 kırığı ise tip 3 (% 64) olarak sınıflandırıldı. Bu hastalarda klinik sonuçlara bakıldığında tip 2 kırıklarda % 66, tip 3 kırıklarda ise % 37,5 iyi sonuç alındı. Konservatif izlediğimiz için çalışmada tip 4 kırığı olan hasta yoktu. Tip 2 kırıklarda literatür ile uyumlu sonuçlar alınırken, tip 3 kırıkların sonuçları literatür uyumlu değil. Çalışmamızda da tip 2 ve 3 kırıkların AOFAS skorları arasında istatistiksel olarak anlamlı fark tespit edilmedi (p: 0,27).

Yayınlarda açık cerrahi sonrası sonuçlara bakıldığında sonuca etki eden değişik faktörlerin önemine değinildiği görülmektedir. Sanders ve ark.'nın 120 hastalık serisinde Maryland Ayak Skorlaması ve bilgisayarlı tomografiye dayalı klinik ve radyolojik değerlendirilme yapılmıştır (36). Çalışmada tip 2 kırıklarda % 86 anatomik redüksiyon ve % 73 iyi-mükemmel sonuç, tip 3 kırıklarda % 60 anatomik redüksiyon ve % 70 iyi-mükemmel sonuç, Tip 4 kırıklarda % 0 anatomik redüksiyon ve sadece % 9 iyi sonuç alındığı belirtilmiştir. İyi klinik sonuç için anatomik redüksiyonun gerekli olduğu ancak muhtemel kırıkta hasarı sebebiyle anatomik redüksiyonun iyi klinik sonucu garanti etmediği söylenmiştir (36). Letournel, 99 hastalık serisinde % 56 iyi-çok iyi klinik sonuç alındığını, aynı şekilde iyi redüksiyonun eklem hareketinde düzelmeyi garanti etmediğini belirtmiştir (10).

Paul ve ark.'nın 70 hastalık serisinde ise konservatif ve açık cerrahi uygulanan hastalar incelendiğinde, en kötü klinik sonuçların Böhler açısının restore edilmediği açık cerrahi uygulanan grupta olduğu bildirilmiştir (53). Buckley ve ark.'nın 309

hastalık serisinde de konservatif ve cerrahi sonuçlar karşılaştırılmıştır (55). Bu geniş seride, kadınlarda, genç hastalarda, iş kazası olmayan kırıklarda, Böhler açısının ameliyat öncesi 15°- 36° arası olduğu hastalarda, hafif işte çalışanlarda, anatomik

redüksiyon sağlanan hastalarda ve tek taraflı kırığı olan hastalarda açık cerrahi sonuçlarının daha iyi olduğu bildirilmiştir. Ancak cerrahi uygulanan hastalarda sağlanan anatomik redüksiyon ile klinik sonuçların istatistiksel olarak anlamlı olmadığı da belirtilmiştir. Cerrahi öncesi daha yüksek Böhler açısı olan hastalarda klinik sonuçların daha iyi olduğu ve Böhler açısının sonuçlar açısından prognostik faktör olduğu belirtilmiştir. Yine Buckley ve Meek, 17' sini cerrahi, diğer 17' sini ise konservatif tedavi ettikleri kalkaneus kırığını bildirmişlerdir (56). Hastaları iş, yaş, cinsiyet ve takip sürelerine göre karşılaştırmışlar, en iyi sonuçları, arka fasette anatomik redüksiyon sağlanan hastalarda elde etmişlerdir. Eğer arka fasette anatomik redüksiyon elde edilemiyorsa sonuçların konservatif tedavi edilen grupta benzer olduğunu saptamışlardır. Ancak bu çalışmanın eksik kısmı, kırık tiplendirilmesinde ve redüksiyon değerlendirmesinde BT' nin kullanılmamasıdır. Ayrıca birbirinden farklı teknik kullanan 12 ayrı cerrah tarafından ameliyatlar gerçekleştirilmiştir. Yani homojen bir dağılım yoktur. 1993 yılında cerrahi tedavinin sonuçlarını irdeleyen 3 yazı yazılmıştır (5,57,58). Parmar ve arkadaşları kendi tomografik sınıflamalarını kullandıkları ve Kocher girişimi ile Kirschner teli kullanarak tespit ettikleri 25 ayrılmış kırığı irdelemişlerdir (5). Bu çalışmada yetersiz tespit sağlanması ve ameliyat sonrası tomografi ile redüksiyonların değerlendirilmemesi sonuçlar hakkında kısıtlı fikirler vermiştir.

Biz çalışmamızda tüm hastalarımızı ameliyat öncesi ve sonrası bilgisayarlı tomografisi olan hastalardan seçtik. Postoperatif ve son kontrollerinde çekilmiş olan BT' lerinde eklem yüzeyindeki basamaklanma miktarını ölçüp redüksiyonu değerlendirdik. Hastaların AOFAS skorlarını inceleyip posterior facet redüksiyonunun sonuçlara etkili olduğunu tespit ettik. Hastalarımızın ameliyat sonrası çekilen BT' lerinde posterior facetteki basamaklanma miktarı 2 mm' nin altında olan 15 hastanın 11' inde iyi sonuç elde ettik (%73). Basamaklanması 2 mm' nin üstünde olan hastaların %90' nında sonuçlar kötüydü. İki grubun sonuçları arasında istatistiksel olarak anlamlı fark tespit edildi. Posterior eklem redüksiyonunun sonuçlar açısından prognostik faktör olduğunu göstermek amaçlı daha geniş hasta gruplu çalışmalar yapılabilir. Ayrıca hastalarımızın ameliyat sonrası böhler açılarının derecelerine göre değerlendirdik. Böhler açıları iyi restore edilen hastaların 10' unda sonuçlar iyi, 4' ünde kötüydü. Böhler açısı iyi restore edilemeyen grupta ise 2 hastada sonuçlar iyi, 7' sinde kötüydü. AOFAS skorları arasında istatistiksel olarak anlamlı fark bulunamadı. Ağır işte çalışanlar ile

çalışmayanların klinik sonuçları arasında anlamlı bir fark yoktu. Yaş ve cinsiyet açısından da sonuçlar arasında anlamlı fark tespit edilmedi.

Leung ve arkadaşları cerrahi tedavi uyguladıkları 44 hastada lateral giriş ile açık redüksiyon sonrası çektirme vidası ve plak kullanarak tespit sağladıkları hastalarda ağrı, aktivite, eklem hareket açıklığı, işe dönüş ve ayak arkasının ödemini irdelemişler ve iyi sonuçlar elde etmişlerdir (57). Thordarson ve Krieger tomografi ile sınıflandırdıkları ve sadece Sanders tip 2 ve tip 3 kırıkları dahil ettikleri çalışmalarında aynı tip kırığa sahip hastalarda cerrahi tedaviyi ve konservatif tedaviyi karşılaştırmışlardır. Cerrahi, tek cerrah tarafından lateral girişimle yapılmış ve plak vida tespiti uygulanmıştır. Sonuçlar, 100 puanlık American Orthopaedic Foot and Ankle Society değerlendirme sistemine göre irdelenmiş ve ortalama 17 aylık takip sonrası ameliyat edilen 15 ayakta ortalama 86,7 puan elde edilirken ortalama 14 ay takip edilen 11 ayakta konservatif tedavi sonrası ortalama 55,0 puan elde edilmiştir ($p<0,0001$). Cerrahi ile tedavi edilen grupta klinik sonuçlar 7 ayakta mükemmel, 5 ayakta iyi, 2 ayakta zayıf ve 1 ayakta kötü iken konservatif olarak tedavi edilen grupta 1 ayakta mükemmel, 3 ayakta iyi, 1 ayakta zayıf ve 6 ayakta kötü idi ($p<0,01$). Hasta sayıları az ve takip süreleri kısa olmasına karşın cerrahi ve konservatif tedavi ile ilgili literatürdeki ilk randomize ve prospektif çalışma bu gibi görülmektedir (29).

Crosby ve Fitzgibbons (59) önceleri konservatif tedavi ettikleri hastalarda özellikle ayrılmış tip 2 kırıkların sonuçlarının kötü olması üzerine bu kırıklarda cerrahi tedavi uygulamışlar ve belirgin olarak iyi sonuçlar elde etmişlerdir ($p<0,0001$). Crosby ve Fitzgibbons ayrılmış kırıklarda cerrahi tedavi yapılmasını önermektedirler.

Kliniğimizde, kalkaneus kırığı olan hastaların tümü ameliyat öncesinde BT ile değerlendirilmektedir. Sander's sınıflamasına göre tip 2 ve 3 kırıklar cerrahi olarak tedavi edilmektedir. Takiplerimizde American Orthopaedic Foot and Ankle Society (AOFAS) Skorlama Sistemini kullandık. Buna göre ortalama takip süresi 30.08 ay (15-84 ay) olan 24 hastamızın 25 ayağı arasında skor en düşük 47, en yüksek 87 olarak bulunmuştur. American Orthopaedic Foot and Ankle Society (AOFAS) skorlama sistemi tüm hastalarda ortalama olarak 72.52 (orta) olarak bulunmuştur. 9 Tip II kırıkta 6 iyi, 2 orta, 1 kötü, 16 Tip III kırıkta 6 iyi, 2 orta, 8 kötü sonuç elde edilmiştir. Bu sonuçlar, eklem yüzünün kötü redüksiyonu ve kırık fragman sayısı gibi etkenlerin klinik

sonuçları daha kötü olduğunu göstermesine rağmen, hastalarda ek yaralanmaların olmasının da skorun kötü çıkmasında etkili olabileceğini düşündürmektedir.

Eklem içi kalkaneus kırıklarının cerrahi tedavilerinde lateral, medial, plantar, posterior ve kombine yaklaşımlar kullanılabilir. Çoğu yazar eklem içi ayrılmış kalkaneus kırıklarında genişletilmiş lateral girişin, başarılı olduğunu savunmaktadırlar (10,15,60). Lateral giriş, kalkaneusun lateral duvarının, subtalar eklem arka fasetinin ve kalkaneokuboid eklem direk olarak görülmesini ve onarılabilmesini sağlamaktadır. Medial girişte sustentakulum tali ve medial duvar direk görülürken eklem redüksiyonu indirek olarak yapılabilir (61,62). Biz hiçbir hastada medial girişim yapmadık. Eklem redüksiyonu yapılacak ise lateral girişimin, redüksiyonun değerlendirilmesi, lateral duvarın kaldırılarak çökmüş eklem parçasına ulaşım konularında oldukça yararlı olduğu kanısındayız.

Kırık tedavisinde kemik grefti kullanımı ilk kez Palmer tarafından, çökmüş eklem yüzünü kaldırmak için kullanılmıştır (63). Letournel interfragmenter vida ile eklem redükte edilebileceğini ve greft kullanmaya gereksinim olmadığını savunmuştur (10). O'Farrell ve arkadaşları kemik grefti kullanmadıkları halde arka faset çökmesi ile karşılaşmamışlardır (58). Sanders ve arkadaşları 120 vakalık serilerinde kemik grefti kullanmaksızın ameliyat sonrası dönemde redüksiyon kayıplarının olmadığını bildirmişlerdir(36). Kullanılan kemik greftleri otojen olabilmekle beraber çoğunlukla allogreftler tercih edilmektedir. Otojen greftlerin ek bir cerrahi travma oluşturma olumsuzluğu mevcut iken allogreftlerin antijenik olma olumsuzluğu mevcuttur. Literatürde özellikle eklem kırıklarında eklem parçasının desteklenmesi için greft kullanımı önerilen bir yöntemdir. Defektlerin kemik grefti kullanmaksızın iyileşebilecekleri bildirilmesine rağmen tespit esnasında eklem redüksiyonu bozulabilmektedir (64). Benirschke ve Sangeorzan posterior fasetin redükte edilmesinden sonra oluşan boşluğun iliak kemikten alınan kansellöz kemik ile doldurulmasını önermektedir (15). Leung ve ark.'nın serisinde de tüm hastalarda otojen kortikokansellöz greft kullanıldığı belirtilmiştir (57). Longino ve Buckley ise yaptıkları prospektif, randomize çalışmada, greftleme yapılan hastalarda klinik sonuçların daha üstün olmadığını bildirmişlerdir (65).

Çalışmamızda greft kullanmadığımız 25 kalkaneus kırığında redüksiyon bozulması ile hiç karşılaşmamıştır. Literatüre bakıldığında kalkaneus kırıklarının

cerrahi tedavileri sonrası iyi sonuçlar interfragmanter vida ve anatomik plak kullanımı ile artmıştır. Vidaların kilitlenebildiği plakların kullanımının da kemik grefti kullanmaksızın kemik defektlerin iyileşmesini sağladığı bildirilmiştir (66). Kilitli plak üzerinden arka fasete atılacak olan interfragmanter vida ile eklemden sıkıştırma yapılamayacağından, plaktan bağımsız atılan interfragmanter çekirtilme vidası ve kilitli plak kombinasyonunun kullanılması ile iyi sonuçlar alınabilecektir. Kliniğimizde tüm hastalarda interfragmanter çekirtilme vidası ile arka faset redüksiyonu sağlanmıştır ve ardından plak uygulanmıştır.

Refleks sempatik distrofi (RSD), kalkaneus kırıkları sonrası tedaviden bağımsız olarak herhangi bir hastada oluşabilir. Hastalarda beklenenden daha fazla ağrı olması soğuk, parlak cilt, ayağa dokunmayla olan aşırı bir ağrı, çorap ve ayakkabı giymekte zorluk olması durumunda klinik tanı konulmalı ve tedavi edilmelidir (9). Myerson ve Quill tibial sinir bloğu semptomları azaltmadığında sudeck atrofisi tanısının desteklendiğini bildirmişlerdir. Ağrıyı aktive eden belirgin bir durum yok ise (uzun vida veya nörinom) ek bir cerrahi tedavi uygulanmamalıdır (42). 4 hastamızda refleks sempatik distrofi ile karşılaştık. 2 hastaya kalsitonin preparatları başlandı ve üç ay süre ile devam edildi. Tüm hastalara soğuk-sıcak su banyoları verildi ve fizyoterapistle yönlendirildi. Takiplerde şikayetleri geçti. Sempatik gangliyon blokajı veya gangliyon çıkarılması gerekli olmadı. RSD gelişen 4 hastamızın da orta ve uzun dönemde AOFAS skorları kötüydü.

Yara yeri sorunlar kalkaneus kırıklarının cerrahi tedavileri sonrasında en sık karşılaşılan sorunlardır (15,39,67). Stephenson (22) lateral giriş ile % 27 insizyon köşesi nekrozu ile karşılaşmışlardır. Zwipp ve Tscherne (46) yaptıkları 123 kalkaneus kırığı cerrahisinde % 8,3 yara yeri sorunu olduğunu bildirmişlerdir. Alanay A. ve ark. yaptıkları çalışmada 13 hastanın sadece birinde yüzeysel yara enfeksiyonu saptamışlar. Cerrahi uygulamadan önce ödemli ve gergin ciltte ödemin gerilemesi beklenmelidir. Özellikle hemorajik bül varlığında enfeksiyon ihtimali akıldan çıkarılmamalıdır (68). Bül varlığında operasyon 21-28 güne kadar (yumuşak doku iyileşene kadar) ertelenebilir (64). Diyabetli ve sigara kullanan hastalarda yara iyileşme sorunları ile karşılaşılabilir bilginelidir (11). Cerrahi esnasında yumuşak dokuya saygılı davranılmalıdır. Cilt gergin ise cerrahi tedavi ertelenmelidir. Biz bu sebeple cildi gergin olan hastalara ödem geriledikten sonra 7-14. günde cerrahi tedavi uyguladık. Hastalarımızın ameliyata alınma süreleri ortalama 5,84 (2-14) gündü. Cerrahi

esnasında ekartasyon için K telleri kullanılarak yumuşak doku hasarı en aza indirilmeye çalışıldı. 4 hastamızda yara yeri sorunu ile karşılaşıldı. Bu hastalardan ikisi sigara kullanıcısı iken diğer iki hastada herhangi bir predispozan faktör yoktu. Yara yeri sorunuyla karşılaştığımız hastalardan birinde ameliyat sonrası hematoma bağlı enfeksiyon gelişti. Hematomun boşaltılması ve kültür uygun antibiyotik tedavisi ile yara iyileşmesi sağlandı. Hiçbir hastamıza yaralarının greft veya flep gerekli olmadı. Emici dren kullanılması hematoma bağlı komplikasyon gelişme ihtimalini azaltır. Topuk bölgesinin dolaşımının zayıf olması, cerrahi sonrası oluşabilecek hematoma karşı hastayı riskli hale getirmektedir. Bu nedenle tüm hastalara emici dren kullanıldı. Ayrıca hastalarımızdan 2' sinin peroneal tendon irritasyonuna bağlı ağrı şikayetleri mevcuttu. Birine ameliyat sonrası 4. ayda, diğer hastaya da 1. yıl sonunda materyal çıkartımı için cerrahi yapıldı.

SONUÇLAR

Yüksek enerjili travmalar sonrasında oluşan kalkaneus kırıkları genellikle sosyal olarak aktif genç yaştaki bireylerde görüldüğü için yetersiz tedavi hasta, ailesi ve çevresi için önemli sosyoekonomik problemler oluşturmaktadır.

Eklemin içi kalkaneus kırıklarında, kırığın patomekaniğini, açık redüksiyon ve internal tespit yapabilmek için iyi anlamak gerekir. Kırığın oluşum mekanizmasını anlamadan iyi bir redüksiyon ve tespit yapmak mümkün değildir.

Kalkaneus kırıklarının sınıflamasında bilgisayarlı tomografiye dayalı Sanders sınıflaması sık kullanılmaktadır. Sanders tip 1 ve 4 kırıklar konservatif olarak takip edilebilir. Tip 2 ve 3 kırıklarda, kontrendikasyon yoksa cerrahi tedavi öncelikli tercih olmalıdır.

Ameliyat sırasında amaç, kalkaneusun genişliğini, uzunluğunu ve yüksekliğini anatomik olarak düzeltmek olmalıdır. Etkilenen tüm eklemler aynı şekilde anatomik olarak redükte edilmelidir. Tek başına anatomik redüksiyon sağlamak klinik sonuç için yeterli olmasa da, iyi bir sonuca ulaşmak için eklemlerin anatomik olarak redükte edilmesi gereklidir. Bunun dışında iyi klinik sonuç için etkili olan pek çok faktör bulunmaktadır.

Kalkaneus kırıkları cerrahi tedavisinde lateral yaklaşım redüksiyonu sağlamada yeterlidir.

Kalkaneus kırıklarında cerrahi sonrası en sık karşılaşılan komplikasyon, yara yeri ile ilgili problemlerdir. Bu sebeple cerrahi, yumuşak doku ödemi geriledikten sonra yapılmalı, cerrahi sırasında yumuşak dokuya özen gösterilmeli ve mümkün olduğunca bu dokular hafif tansiyon ile ekarte edilmelidir. Ödem geriledikten sonra en kısa sürede açık cerrahi uygulanmalıdır. Erken dönemde gözlenen yara yeri ile ilgili komplikasyonlar yakından takip edilmeli, enfeksiyon gelişmemesi için gerekli önlemler alınmalıdır. Ameliyat sonrası emici dren kullanılması hematoma engellenmesi ve enfeksiyon gelişiminin önlenmesi açısından faydalıdır.

Literatürde posterior eklem yüzü redüksiyonunun klinik sonuçlar açısından önemli olduğunu gösteren birçok çalışma olsa da postoperatif redüksiyonun bilgisayarlı tomografi ile değerlendirildiği yeterli çalışma bulunmamaktadır. Biz çalışmamızda kalkaneus posterior eklem yüzü redüksiyonunu BT ile değerlendirdik ve redüksiyonun sonuçlar açısından önemli olduğunu tespit ettik (p: 0,01). Kalkaneus kırıkları cerrahisinde posterior eklem yüzünün anatomik olarak redükte edilmesi önemli ancak diğer etkenler (ek travma, komplikasyon vb.), anatomik olarak redükte edilen kalkaneus kırıklarında kötü klinik sonuçlara yol açabilmektedir. Komplikasyonları

minimale düşürmek amacıyla ameliyat öncesi ve sonrası önlemler alınmalı ve ameliyat sırasında posterior eklem yüzünün anatomik redüksiyonu sağlanması konusunda cerrahın özenli davranması gerektiği görüşünderiz.



KAYNAKLAR

1- Böhler, L.: Diagnosis, pathology and treatment of fractures of the os calsis. J. Bone and Joint Surg., 13: 75-89, 1931.

2-Aaron, A.D.: Ankle fusion: a retrospective review. Orthopedics,13:1249-1254, 1990

- 3- Essex-Lopresti P.: The mechanism, reduction technique and result in fractures of the os calcis. Br.J.Surg. 39: 395-419, 1952.
- 4- Lindsay, W.R.N.; Dewar, F.P.: Fractures Of the os Calcis. Am. J. Surg., 95: 555-576, 1958.
- 5- Parkes, J.C.: The nonreductive treatment for fractures of the os calcis. Orthop. Clin. N. America, 4(1): 193-195, 1973.
- 6- Widen, A.: Fractures of the calcaneus. Acta Chir. Scand., suppl. 188: 1954
- 7- Giachino, A.A.; Uthoff H.K.: Intra-articular fractures of the calcaneus. J. Bone and Joint Surg. Am., 1989, 71-A(5):784-7
- 8- Howard, J.L.; Buckley, R.; McCormack, R.; Pate, G.; Leighton. R.; Petrie, D.; Galpin, R.: Complications following management of displaced intra-articular calcaneal fractures: a prospective randomized trial comparing open reduction internal fixation with nonoperative management. J. Orthop Trauma 2003,17(4):241-9.
- 9- Sanders R. Displaced intra-articular fractures of the calcaneus. J Bone Joint Surg Am 2000; 82A: 225-50
- 10- Letournel E. Open treatment of acute calcaneal fractures. Clin Orthop Relat Res 1993; 290: 60-67
- 11- Rammelt S, Zwipp H. Calcaneal fractures: facts, controversies and recent developments. Injury 2004; 35: 443- 61
- 12- Arıncı K. , Elhan A. Anatomi. Günes Kitabevi, Ankara, 1995
- 13- Hall RL, Shereff M. Anatomy of the Calcaneus. Clin. Orthop Relat Res 1993; 290: 27-35
- 14- Soeur R, Remy R. Fractures of the calcaneus with displacement of the thalamic portion. J. Bone and Joint Surg. 1975, 57-B(4): 413-21
- 15- Benirschke SK, Sangeorzan BJ. Extensive intraarticular fractures of the foot. Surgical management of the calcaneal fractures. Clin Orthop Relat Res 1993; 292: 128-134

- 16- Andermahr J, Helling HJ, Rehm KE, Koebke Z. The vascularization of the os calcaneum and the clinical consequences. *Clin Orthop Relat Res*, 1999; 363: 212-218
- 17- Chiodo CP , Bluman EM. Biomechanics of the foot and ankle. In: Pinzur M.S (editor) , *Orthopedic Knowledge Update: Foot and Ankle 4*, American Academy of Orthopaedic Surgeons, 2008, pp. 3-13
- 18- Sarrafian SK. Biomechanics of the subtalar joint complex. *Clin Orthop Rel Res* 1993; 290: 17-26
- 19- Carr, J.B.; Hansen, S.T.; Benirschke, S.K.: Subtalar distraction bone block fusion for late complications of os calsis fractures. *Foot and Ankle*, 9: 81-86, 1988.
- 20- Paley, D, Hall, H: Calcaneal fracture controversies: can we put humpty dumpty together again? *Orthop. Clin. North. Am.*, 20: 665-677, 1989.
- 21- Stephenson, J.R.: Surgical treatment of displaced intraarticular fractures of the calcaneus. *Clin. Orthop.*, 290: 68-75, 1993.
- 22- Stephenson, J.R.: Treatment of displaced intraarticular fractures of the calcaneus using medial and lateral approaches, internal fixation and early motion. *J. Bone and Joint Surg.*, 69A(1): 115-130, 1987.
- 23- Crosby, L.A.; Fitzgibbons, T.C.: Intraarticular calcaneal fractures results of closed treatment. *Clin. Orthop.*, 290: 47-54, 1993.
- 24- Sanders, R.: Radiological evaluation and CT classification of the calcaneal fractures. In *Disorders of the Foot and Ankle*, edited by M. Jahss. Vol. 3pp.2326-2354. Philadelphia, W.B. Saunders, 1990.
- 25- Richman,I.D.; Barre, P.S.: The plantar ecchymosis sign in fractures of the calcaneus. *Clin Orthop.*, 207: 122-125, 1986.
- 26- Heckman, J.D.: Fractures and dislocations of the foot. In *Fractures in Adults*, Rockwood CA Jr (Ed), Philadelphia, ID Lippincott, 1991, sayfa: 2325-2353.
- 27- Cave, E.F.: Fractures of the os calsis - the problem in general. *Clin. Orthop.*, 30: 64-66, 1963.

- 28- Myerson, M., Manoli, A.: Compartment syndromes of the foot after calcaneal fractures. *Clin. Orthop.*, 290: 142-150, 1993.
- 29- Thordarson, D.B.; and Krieger, L.E.: Operative vs. nonoperative treatment of intra-articular fractures of the calcaneus: a prospective randomized trial. *Foot and Ankle Internat.*, 17: 2-9, 1996.
- 30- DiGiovanni CW, Benirschke SK, Hansen ST. Foot injuries. In: Browner BD, Jupiter JB, Levine AM, Trafton PG (eds), *Skeletal Trauma: basic science, management and reconstruction* (3rd ed.), Saunders, Philadelphia 2003 , 2375-2492
- 31- Clare MP. Calcaneal fractures. In: Pinzur M.S (editor) , *Orthopedic Knowledge Update: Foot and Ankle 4*, American Academy of Orthopaedic Surgeons, 2008, pp. 75-94
- 32- Thordarson DB. Foot and ankle trauma. In: Thordarson D.B.(editor) , *Foot & Ankle (Orthopedic Surgery Essentials)* . Lippincot Williams & Wilkins, Philadelphia 2004, 288-319
- 33- Murphy GA. Fractures and dislocations of foot. In: *Campbell's Operative Orthopaedics, Volume Four*, 10th edition. Mosby, Philadelphia, 2003, 4231-4247
- 34- Greenspan A. *Orthopedic imaging: a practical approach* (4th edition) . Lippincott Williams & Wilkins, Philadelphia, 2004
- 35- Crosby F, Fitzgibbons T. Computerized tomography scanning of acute intra-articular fractures of the calcaneus. A new classification system. *J Bone Joint Surg Am.*, 1990; 72 : 852 – 59
- 36- Sanders R, Fortin P, DiPasquale T, Walling A. Operative treatment in 120 displaced intraarticular calcaneal fractures. Results using a prognostic computed tomography scan classification. *Clin Orthop Relat Res* 1993; 290: 87-95
- 37- Kurozomi T, Jinno Y, Sato T et al. Open reduction for intraarticular calcaneal fractures: evaluation using computed tomography. *Foot Ankle Int*, 2003; 24: 942-948
- 38- Helfet, D.L.; Sanders, R.W.: *Calcaneal Fractures*. American Academy of Orthopaedic Surgeons 67th Annual Meeting, Instructional Course Lectures Handout: 1-22, 1999.

- 39- Sanders, R.: Intraarticular fractures of the calcaneus: present state of the art. *J. Orthop. Trauma*, 6: 252-265, 1992.
- 40- Tornetta, P.: Percutaneous treatment of calcaneal fractures. *Clin. Orthop.*, 375: 91-96, 2000.
- 41- Flemister, A.S.; Infante, A.F.; Sanders, R.W.; Walling, A.K.: Subtalar arthrodesis for complications of intraarticular calcaneal fractures. *Foot and Ankle Int.*, 21(5): 392-399, 2000.
- 42- Myerson, M.; Quill, G.E.; Late complications of fractures of the calcaneus. *J. Bone and Joint Surg.*, 75-A: 331-341, 1993.
- 43- Ebraheim, N.A.; Biyani, A.; Padanilam, T.; Paley, K.: A pitfall of coronal computed tomographic imaging in evaluation of calcaneal fractures. *Foot and Ankle Int.*, 17: 503-505, 1996.
- 44- Kitaoka, H.B.; Schaap, E.J.; Chao, E.Y.; An KN: Displaced intra-articular fractures of the calcaneus treated nonoperatively. Clinical results and analysis of motion and ground reaction and temporal forces. *J. Bone Joint Surg. Am.* 76: 1531-1540, 1994.
- 45- Bezes, H.; Massart, P.; Delvaux, D.; Fourouquet, J.P.; Tazi, F.: The operative treatment of intraarticular calcaneal fractures. Indications, technique and results in 257 cases. *Clin. Orthop.*, 290: 55-59, 1993.
- 46- Zwipp, H.; Tscherne, H.; Thermann, H.; Weber, T.: Osteosynthesis of displaced intraarticular fractures of the calcaneus. Result in 123 cases. *Clin. Orthop.*, 290: 76-86, 1993.
- 47- Miller, W.E.: Pain and impairment Considerations Following Treatment of Distructive Os Calsis Fractures. *Clin. Orthop.*, 177: 82-86, 1983.
- 48- Mann, R.A.: Major surgical procedure for disorders of the ankle, tarsus and midtarsus. In *Surgery of the Foot*, Mann R.A. (Ed), St. Louis, C.V. Mosby, 1986, sayfa: 284-308.
- 49- Mizel, M.S.; Michelson, J.D.; and Newberg, A.: Peroneal tendon bupivacain injection: utility of concomitant injection of contrast material. *Foot and Ankle Internat.*, 16: 57-63, 1995.

- 50- Barnard, L.; and Odegard, J.K.: Conservative approach in the treatment of fractures of the calcaneus. *J. Bone and Joint Surg.*, 37A(6): 1231-1236, 1955.
- 51- Coghlin MJ. Calcaneal fractures in the industrial patient. *Foot Ankle Int*, 2000; 21(11): 896 – 905
- 52- Eastwood DM, Langkamer VG, Atkins RM. Intraarticular fractures of the calcaneum. Part II: open reduction and internal fixation by the extended lateral transcalcaneal approach. *J Bone Joint Surg (Br)*, 1993; 75-B(2): 189-195
- 53- Paul M, Peter R, Hoffmeyer P. Fractures of the calcaneum. A review of 70 patients. *J Bone Joint Surg (Br)*, 2004; 86-B: 1142-45
- 54- Ibrahim T, Rowsell M, Rennie W et al. Displaced intra-articular calcaneal fractures: 15 year follow-up of a randomised controlled trial of conservative versus operative treatment. *Injury*, 2007; 38; 848-855
- 55- Buckley R, Tough S, McCormack R et al. Operative compared with nonoperative treatment of displaced intraarticular calcaneal fractures: A prospective, randomized, controlled multicenter trial. *J Bone Joint Surg. Am*, 2002; 84: 1733-1744
- 56- Buckley, R.E.; and Meek, R.N.: Comparison of open versus closed reduction of intraarticular calcaneal fractures: a matched cohort in workmen. *J. Orthop. Trauma*, 6: 216-222, 1992.
- 57- Leung, K.S.; Yuen, K.M.; and Chan, W.S.: Operative treatment of displaced intraarticular fractures of the calcaneum. Medium-term results. *J. Bone and Joint Surg. Br.*, 75B: 196-201, 1993.
- 58- O'Farrell, D.A.; O'Byrne, J.M.; McCabe, J.P.; and Stephens M.M.: Fractures of the os calcis: improved results with internal fixation. *Injury*, 24: 263-265, 1993
- 59- Crosby L.A., and Fitzgibbons, T.C.: Open reduction and internal fixation of type II intra-articular calcaneus fractures. *Foot and Ankle Internat.*, 17: 253-258, 1996.
- 60- Boack, D.H.; Wichelhaus, A.; Mittlmeier, T.; Hottmann, R.; Haas, N.P.; Therapy of dislocated calcaneus joint fracture with the AO calcaneus plate. *Chirurg* 69: 1214-1223, 1998.

- 61- Burdeux, B.D.: Reduction of calcaneal fractures by the McReynolds medial approach technique and its experimental basis. Clin. Orthop., 177: 87-103, 1983.
- 62- McReynolds, J.S.; The surgical treatment of the os calsis. J. Bone and Joint Surg., Orthop Trans 6: 415, 1982.
- 63- Palmer,L: The mechanism and treatment of fractures of the calcaneus. Open reduction with the use of cancellous gtafts. J. Bone and Joint Surg., 30-A: 2-8, Jan.1948.
- 64- Benirschke, S.K.; and Kramer, P.A.: Open reduction and internal fixation of displaced calcaneal fractures. Food and Ankle Surg., 3(4): 235-244, 2004.
- 65- Longino D, Buckley RE. Bone graft in the operative treatment of displaced intraarticular calcaneal fractures: is it helpful. J Orthop Trauma, 2001; 15: 280-6
- 66- Zwipp, H.; Rammelt, S.; and Barthel, S.; Calcaneal fractures-open reduction and internal fixation. Injury, Int. J. Care Injured., 35: 46-54, 2004.
- 67- Levin, L.S.; and Nunley, J. A.: The management of soft-tissue problems associated with calcaneal fractures. Clin. Orthop., 290: 151-156, 1993.
- 68- Giordano, C.P.; Koval, K.J.; Zuckerman, J.D.: Fracture blisters. Clin. Orthop. 307: 214-221, 1994.