



**T.C.**

**PAMUKKALE ÜNİVERSİTESİ  
SAĞLIK BİLİMLERİ ENSTİTÜSÜ**

**HİSTOLOJİ-EMBRYOLOJİ ANABİLİM DALI YÜKSEK LİSANS TEZİ**

**SIÇANLARDA OLUŞTURULAN ÜLSERATİF  
KOLİTTE**

**BİBER TUZU'NUN ETKİSİNİN ARAŞTIRILMASI**

**Yurdagül EKSEN**

**Eylül 2023**

**DENİZLİ**

**T.C.**  
**PAMUKKALE ÜNİVERSİTESİ**  
**SAĞLIK BİLİMLERİ ENSTİTÜSÜ**

**SIÇANLARDA OLUŞTURULAN ÜLSERATİF**  
**KOLİTE**  
**BİBER TUZU'NUN ETKİSİNİN ARAŞTIRILMASI**

**HİSTOLOJİ-EMBRYOLOJİ ANABİLİM DALI YÜKSEK LİSANS TEZİ**

**Yurdağül EKSEN**

**Tez Danışmanı: Doç. Dr. Nazan KESKİN**

**Denizli, 2023**

Bu tezin tasarımı, hazırlanması, yürütülmesi, arařtırmalarının yapılması ve bulgularının analizlerinde bilimsel etięe ve akademik kurallara özenle riayet edildiđini; bu alıřmanın doğrudan birincil ürünü olmayan bulguların, verilerin ve materyallerin bilimsel etięe uygun olarak kaynak gösterildiđini ve alıntı yapılan alıřmalara atfedildiđini beyan ederim.

Öđrenci Adı Soyadı :

İmza :

## ÖZET

### SIÇANLARDA OLUŞTURULAN ÜLSERATİF KOLİTTE BİBER TUZU'NUN ETKİSİNİN ARAŞTIRILMASI

EKSEN, Yurdagül

Yüksek Lisans Tezi, Histoloji - Embriyoloji AD  
Tez Yöneticisi: Doç. Dr. Nazan KESKİN

Eylül 2023, 47 Sayfa

Ülseratif kolit (UK), önemli bir halk sağlığı olan, gastrointestinal sistemin kronik ve tekrarlayan bir inflamatuvar hastalığıdır. İnflamasyonun sürmesi ve bağırsak bariyerinin bozulması, UK'in temel histopatolojik sorunlarıdır. Bu nedenlerle, kolon mukozal yapısında değişiklikler, epitelde erozyonlar meydana gelir.

Biber tuzu, Denizli ili Acıpayam ilçesinin yöresel baharatıdır. İçeriğinde birçok antioksidan özelliği olan bitki yer alır. Bu çalışmada, UK'de kalın bağırsak dokusunda biber tuzunun olası koruyucu etkisinin olup olmadığı ışık mikroskobu düzeyinde araştırılmıştır. Bunun için, kontrol grubu (Grup 1), asetik asitle UK oluşturulmuş grup (Grup 2), biber tuzu verilen grup (Grup 3) ve biber tuzu verilen UK oluşturulmuş grup (Grup 4) olmak üzere 10 erkek sıçan içeren 4 grup oluşturulmuştur. Grup 3 ve 4 sıçanlarına 7 hafta süresince gavaj yoluyla biber tuzu verilmiştir. Süre sonunda, kalın bağırsak dokularına, genel histolojik yapı için hematoksilin & eozin (H&E), asidik mukoz madde için alsiyan mavisi (AB) ve mast hücre sayımı için toluidin mavisi (TB) boyamaları yapılmıştır. Preparatlar ışık mikroskobu ile incelenmiş ve fotoğraflanmıştır.

H&E histokimyası ile grup 4'ün kolon epitelinde; luminal yüzeyde daha az hasar/erozyon ve daha az inflamatuvar hücre göçü ile hemoraji gözlenmiştir. AB histokimyasal boyama sonucunda, tüm grupların kolon bezlerindeki goblet hücrelerindeki asidik mukoz madde boyanma yoğunluğunda, genel olarak belirgin bir fark görülmemiştir. Mast hücreleri sayım sonuçlarında ise, grup 4'de grup 2'ye göre daha fazla, grup 3'de grup 1'e göre az artış belirlenmiştir.

Sonuç olarak, UK'li gruplarda, kolon yapısında dejeneratif değişiklikler izlenmiştir. Grup 4'de mast hücre sayısında daha fazla artışın belirlenmesi, bu hücrelerin bağışıklık sistemini indükleyici rolünün olması nedeniyle anlamlı bulunmuştur. Bununla birlikte, bir ön çalışma niteliğinde olan bu çalışmanın, farklı parametrelerle araştırılarak desteklenmesi gerekliliği vardır.

**Anahtar kelimeler:** Ülseratif kolit, Biber tuzu, Mukoz madde, Mast hücresi

**Bu çalışma, PAÜ Bilimsel Araştırma Projeleri Koordinasyon Birimi tarafından desteklenmiştir (Proje No: 2022SABE001).**

## ABSTRACT

### INVESTIGATION OF EFFECT OF PEPPER SALT ON ULCERATIVE COLITIS IN RATS

EKSEN, Yurdagül

Master Thesis, Histology - Embryology Department

Supervisor: Doç. Dr. Nazan KESKIN

September 2023, 47 Page

Ulcerative colitis (UK) is a chronic and recurrent inflammatory disease of the gastrointestinal tract that is an important public health problem. Persistence of inflammation and disruption of the intestinal barrier are the main histopathologic problems of UK. For these reasons, changes in the colon's mucosal structure and the epithelium's erosions occur.

Pepper salt is the local spice of Acıpayam district of Denizli province. It contains many herbs with antioxidant properties. In this study, the possible protective effect of pepper salt on the large intestine tissue in UK was investigated at the light microscope level. For this purpose, 4 groups of 10 male rats were formed: the control (Group 1), the acetic acid induced UK group (Group 2), the pepper salt given group (Group 3), and the pepper salt given UK formed group (Group 4). Group 3 and 4 rats were given pepper salt by gavage for 7 weeks. At the end of the period, the large intestine tissues were stained with hematoxylin & eosin (H&E) for the general histological structure, alcian blue (AB) for acidic mucosubstances, and toluidine blue (TB) for mast cell count. The slides were examined with a light microscope and photographed.

In the colon epithelium of group 4 by H&E histochemistry; less damage/erosion on the luminal surface, and less inflammatory cell migration and hemorrhage were observed. In AB histochemical staining results, there was generally no significant difference in the staining intensity of the acidic mucosubstances in the goblet cells of the colon glands of all groups. In the mast cell count results, higher increase was determined in group 4 compared to group 2, and lesser increase was determined in group 3 compared to group 1.

As a result, degenerative changes in structure of the colon were observed in groups with UK. The determination of a higher increase in the number of mast cells in group 4 was found to be significant since these cells have an immune system-inducing role. However, this study, which is a preliminary study, needs to be supported by investigating with different parameters.

**Keywords:** Ulcerative colitis, Pepper salt, Mucosubstance, Mast cell

**This study was supported by Pamukkale University Scientific Research Projects Coordination Unit through project number 2022SABE001.**

## TEŞEKKÜR

Yüksek lisans eğitimim boyunca ve tezimin her aşamasında yardımlarını benden esirgemeyen tez danışmanım Doç. Dr. Nazan KESKİN hocama sonsuz saygı ve teşekkürlerimi sunarım.

Eğitimime olan katkılarından dolayı Doç. Dr. Nazan KESKİN hocama ve tezimin başvuru ve deney aşamalarında bana yardımcı olan Prof. Dr. Gülçin ABBAN METE ve Prof. Dr. Hülya ÇETİN hocalarıma, ayrıca bölümümüzde çalışan tezimde emeği geçen tüm arkadaşlarıma teşekkür ederim.

Deney hayvanlarında gerek gavaj yapımında gerek diğer işlemlerde yanımda olan değerli hocalarım Öğr. Gör. Barbaros ŞAHİN, Öğr. Gör. Dr. Mehmet BAŞEĞMEZ ile Veteriner Hekim Abdullah COGUPLUGİL'e sonsuz teşekkür ederim.

Beni sevgi ve şefkatle büyüten, üzerimde sayısız emekleri bulunan manevi dayanaklarım canım Anneciğime ve Babacığıma, manevi destekçim ve her zaman yanımda olan nişanlım Recep KARAGÖZOĞLU'na sonsuz teşekkür ederim.

## İÇİNDEKİLER

### Sayfa

<b>ÖZET</b> .....	iv
<b>ABSTRACT</b> .....	v
<b>TEŞEKKÜR</b> .....	vi
<b>İÇİNDEKİLER</b> .....	vii
<b>ŞEKİLLER</b> .....	ix
<b>TABLolar</b> .....	xi
<b>SİMGE VE KISALTMALAR</b> .....	xii
<b>1.GİRİŞ</b> .....	1
1.Ülseratif Kolit.....	1
1.2.Amaç.....	2
<b>2. GENEL BİLGİLER</b> .....	4
2.1.Kolon Anatomisi.....	4
2.2. Sıçanlarda Bağırsak Anatomisi.....	4
2.3.Kolon Histolojisi.....	5
2.3.1.Mukoza.....	5
2.4.İnflamatuar Bağırsak Hastalıkları.....	7
2.5.Ülseratif Kolit.....	8
2.5.1.Ülseratif Kolutin Komplikasyonları.....	9
2.6.Deneysel Kolit Modelleri.....	9
2.7.Bağırsak Bariyeri.....	10
2.8.Mast Hücreleri.....	11
2.9.Biber tuzu.....	11
<b>3.GEREÇ VE YÖNTEMLER</b> .....	14
3.1.Deney Hayvanları.....	14
3.2.Deney.....	16
3.2.1.Deney Grupları.....	16
3.3.Analiz Yöntemleri.....	18
3.3.1.Makroskobik Kolon Analizi.....	18
3.3.2.Histopatolojik Analiz.....	18
3.3.2.1.Hematoksilen&Eozin Boyama.....	18
3.3.2.2.Alsiyen mavisi.....	19
3.3.2.3.Toludin mavisi.....	19

<b>4.BULGULAR</b> .....	20
4.1.Morfolojik Kolon Bulguları.....	20
4.2.Hematoksilen&Eozin Histokimya Bulguları.....	21
4.3.Alsiyon Mavisi Histokimya Bulguları.....	29
4.4.Toluidin Mavisi Histokimya bulguları.....	33
4.4.1.Kalın Bağırsak Mast Hücresi.....	33
4.4.2.Mast Hücre Sayımları.....	35
<b>5.SONUÇLAR</b> .....	37
5.1.Histopatolojik Sonuçlar.....	37
5.2.Mast Hücre Sayım Sonuçları.....	37
<b>6.TARTIŞMA</b> .....	38
<b>7.KAYNAKLAR</b> .....	42
<b>8.ÖZGEÇMİŞ</b> .....	47
<b>EK. Hayvan deneyleri etik kurulu kararı</b> .....	

## ŞEKİLLER DİZİNİ

### Sayfa

Şekil 2. 1. Biber tuzu.....	13
Şekil 3. 1. Deney hayvanları.....	15
Şekil 3. 2. Gavaj aparatı ve intragastrik olarak biber tuzu verimi.....	15
Şekil 3. 3. Kolit oluşturulmuş sıçan.....	17
Şekil 4. 1. Grupların morfolojik kolon görünüşleri. A: Hemoraji görülmeyen kontrol grubu, B: Hemoraji görülen UK grubu, C: Biber tuzu verilen hemoraji görülmeyen grup, D: Biber tuzu verilen, az hemoraji izlenen UK grubu, Hemoraji (beyaz yıldız). ....	20
Şekil 4. 2. Normal kolon histolojik yapısı: yüzey epiteli (ok), goblet hücreleri (G), submukoza (SM) ile muskularis eksterna (ME) tabakaları, inflamatuvar hücrelerin bulunmadığı submukoza (yıldız), H&E, .....	20
Şekil 4. 3. UK grubunda yüzey epiteli hasarı (siyah ok), eritrositler (yıldız) ve inflamatuvar hücreler (kırmızı ok), H&E, .....	22
Şekil 4. 4. A: UK grubunda lamina propriyada inflamatuvar hücreler (ok), B: Epitel tabakada inflamatuvar hücre kömesi (beyaz yıldız) H&E.....	23
Şekil 4. 5. Biber tuzu verilen grupta normal kolon epiteli yapısı (ok) görülmektedir, H&E, .....	24
Şekil 4. 6. UK'li biber tuzu verilen grupta, UK'ye bağlı olarak oluşan yüzey epiteli parçaları lümende ayırt edilmektedir.....	25
Şekil 4. 7. UK'li biber tuzu verilen grupta, UK'e bağlı olarak meydana gelen hemoraji (kırmızı yıldız) ile inflamatuvar hücre infiltrasyonu (beyaz yıldız). H&E.....	25
Şekil 4. 8. UK'li biber tuzu verilen grupta mukozada hemoraji (beyaz yıldız) ve ülserasyon görülmeyen bölgeler (ok) (A, B), H&E.....	26
Şekil 4. 9. UK'li biber tuzu verilen grupta bazı alanlarda daha az hemoraji (kırmızı ok), yüzey epiteli hasarlanmaları (siyah ok) görülmektedir, H&E, .....	27
Şekil 4. 10. UK'li biber tuzu verilen grupta normal kolon mukozası görünümü yüzey epitel tabaka (ok), kript (K), (A, B), H&E.....	28
Şekil 4. 11. Kontrol grubunda, goblet hücrelerinde (ok) AB-pozitif boyanan musin. ....	29

- Şekil 4. 12.** UK’li grupta, goblet hücrelerinde (siyah ok) AB-pozitif musin boyanması, Dejeneratif bez epiteli (kırmızı ok).....30
- Şekil 4. 13.** UK’li grupta; dejenere olmuş (siyah ok), yoğun musin içermeyen dejeneratif goblet hücreleri (siyah yıldız), hemoraji (mavi yıldız) .....31
- Şekil 4. 14.** Biber tuzu verilen grupta, goblet hücrelerinde (ok) AB-pozitif musin boyanma yoğunluğu .....32
- Şekil 4. 15.** UK’li biber tuzu verilen grupta, goblet hücrelerinde (ok) AB-pozitif musin boyaması.....32
- Şekil 4. 16.** UK’li biber tuzu verilen grupta, mukozal bezlerde dejenerasyon ve musin azalması (ok).....33
- Şekil 4. 17.** A: UK’li biber tuzu verilen grupta TB-pozitif mast hücresi (ok) B: TB-pozitif bez (kırmızı ok), yüzey epiteli (siyah ok ) ve lamina propriya’da TB-pozitif mast hücreleri (mavi ok).....34
- Şekil 4. 18.** Biber tuzu verilen grupta (A) ve UK’li biber tuzu verilen grupta (B) degranüle TB-pozitif mast hücreleri (ok) .....35

**TABLolar DİZİNİ****Sayfa**

<b>Tablo 4. 1.</b> Gruplardaki kolon mast hücre sayımları.....	36
--	----



**SİMGE VE KISALTMALAR**

<b>AB</b> .....	Alsiyan mavisi (Alcian Blue)
<b>CH</b> .....	Crohn hastalığı
<b>DSS</b> .....	Desktran sülfat sodyum
<b>GAG</b> .....	Glikozaminoglikan
<b>GALT</b> .....	Gut associated lymphoid tissue
<b>H&amp;E</b> .....	Hematoksilen&Eozin
<b>IBD</b> .....	İnflamatuar bağırsak hastalığı
<b>IC</b> .....	Indeterminate Colitis
<b>IL-1B</b> .....	İnterlökin 1 Beta
<b>IL-6</b> .....	İnterlökin-6
<b>TB</b> .....	Toluidin mavisi (Toluidine Blue)
<b>TLIA</b> .....	Ligand 1
<b>TNBS</b> .....	Trinitrobenzen sülfonik asit
<b>TNF-a</b> .....	Tümör nekroz faktörü-a
<b>UK</b> .....	Ülseratif kolit

## 1. GİRİŞ

### 1.1 Ülseratif Kolit

Ülseratif kolit (UK); hematokezya, karın şişliği, karın ağrısı, ishal ile karakterize, gastrointestinal sistemin kronik ve tekrarlayan inflamatuvar bir hastalığıdır. İnflamasyonun devam etmesi ve bağırsak bariyerinin bozulması UK'nin temel sonucudur. UK, inflamatuvar bağırsak hastalığının (IBD) bir çeşidi olan Crohn hastalığı (CH) ile birlikte gastrointestinal sistemin kronik ve tekrarlayan inflamatuvar bir bozukluğu olarak da tarif edilir. UK'de, kolon veya rektumun hem mukozasında hem de submukozasında mukozal hasarlar oluşur. UK'nin patogenezi tam olarak açıklığa kavuşturulamamıştır. Bu durum, kalıtsal faktörlerin dengesizliğinden, bağışıklık tepkilerinden, bağırsak mikrobiyal homeostazından ve epitel bariyer değişikliğinden kaynaklanabilir. Artan bir morbiditeye sahip olduğu için, UK, dünya çapında bir halk sağlığı sorunu ve CD'den daha yaygın bir hastalıktır. Ayrıca, kolorektal kanser ile de ilişkili olduğu bildirilmiştir (Cioffi ve ark. 2015). Çevresel etkiler, genetik yatkınlık, düzensiz bağışıklık tepkisi, bağırsak mikrobiyal yapısının değişiklikleri, epitel hücrelerdeki değişimler ve bağırsak geçirgenliğinin bozulması gibi değişiklikler ile inflamatuvar hücrelerin epitel ve bağırsak mukozasına infiltrasyonu iltihabın en erken belirtilerindedir. Bağırsak mukozal bariyeri patojenik faktörlere karşı ilk koruma hattı olduğundan dolayı, IBD'ye bağlı olarak bağırsak geçirgenliği artar. Sonuç olarak, UK, hastalığın ilerlemesinde mukozal epitel bariyeri ile yakından ilişkili olan bağırsak mukozasının idiyopatik bir inflamatuvar hastalığı olarak kabul edilir.

Bağırsak epiteli, birkaç hücre tipinden oluşur. Hücreler başlıca, besinlerin ve suyun emiliminden sorumludur. Çoğunun ömrü kısadır ve her 4-5 günde bir yenilenirler. Hücreler, lümeninden algılanan bilgileri bağışıklık hücrelerine iletebilir ve bağışıklık hücrelerini antibakteriyel peptitler üretmeye yönlendirerek, bağırsak mikrobiyal ortamını

modüle ederler. Ayrıca, lamina propria'nın sitokinlerine ve bağışıklık hücrelerine tepki verirler. Epitel bariyer hasar gördüğünde, sıkı bağlantılar hasarlanır ve bariyerin geçirgenliği artar. Bu nedenle, hasarlı bariyer giderek artan luminal antijenleri alır ve kötüleşen inflamatuvar koşullarını tetikler. Çalışmalar, IL-1 $\beta$ , IL-6, tümör nekroz faktörü  $\alpha$  (TNF- $\alpha$ ) ve tümör nekroz faktörü benzeri ligand 1 (TL1A) dahil olmak üzere, UK hastalarında proinflamatuvar sitokinlerin üretiminin genellikle yükseldiğini göstermiştir.

Klinik olarak, kolit tedavisi için geliştirilen ilaçlar arasında antiinflamatuvar ilaçlar, immünosupresörler, biyolojik ajanlar, antibiyotikler ve semptomatik rahatlama için kullanılan ilaçlar bulunmaktadır. Ancak bu ilaçlar, özellikle immünosupresörler, normal bağışıklık sisteminin dengesini bozabilir ve miyelosupresyon, enfeksiyon ve karaciğer hasarı gibi yan etkilere yol açabilmektedir. Bu nedenle, UK'de bitkisel kaynakların kullanıldığı birçok çalışma yoğun olarak gerçekleştirilmektedir (Guo ve ark., 2021; Jedidi ve ark., 2021; Samba-Mondonga ve ark., 2019; Xiong ve ark., 2021; El-Abhar ve ark., 2008, Guo ve ark., 2021, Liu ve ark., 2021).

Bu çalışmada, deneysel UK oluşturulacak sıçanların diyetlerine biber tuzu karıştırılarak besleme yapılacaktır. Deney sonunda, bağırsak epitel histolojik yapısı için hematoksilin & eosin (H&E), mast hücre sayımı için toluidin mavisi (TB) ve mukozal tabakadaki bez hücrelerindeki (goblet hücreleri) sülfatlı ve asidik musinler için Alsiyan mavisi (AB) histokimyasal boyamaları yapılarak hazırlanacak preparatlar, ışık mikroskopunda incelenerek gruplar arası değerlendirilmeleri yapılacak ve biber tuzunun olası koruyucu etkisinin varlığı araştırılacaktır.

## 1.2. Amaç

Bu çalışmada, Denizli ilimizde sıklıkla tüketilen ve içinde çeşitli bitki karışımlarının bulunduğu biber tuzunun, deneysel UK oluşturulacak sıçanların kalın bağırsak dokusundaki olası etkisi, epitel hücrelerinde, mukus salgısı boyanma yoğunluğunda ve mast hücre sayısında ışık mikroskobu düzeyinde araştırılacaktır. Çalışmada, gruplar arasında, 1. Epitel dokuda hasarlanmalar, inflamatuvar hücre infiltrasyonu, hemoraji, 2. Mukus yapısındaki asidik mukoz madde AB-reaksiyonu yoğunluğu, 3. Mast hücre sayılarının karşılaştırılması yapılacaktır.

UK tedavisiyle ilgili olarak doğal ajanların hayvan modellerinde uygulandığı birçok çalışma bulunmaktadır. Biber tuzu, Denizli yöresinde halk tarafından sıklıkla kullanılan bir çeşit bitkisel karışımdır. Karışımın içeriğinde kullanılan

malzemeler/baharatlar, antioksidan olma gibi birçok özelliđi barındırmaktadır. Biber tuzunun UK'de, doku hasarı, inflamasyon, musin salgılayan bezler ile mast hücreleri üzerine olası etkilerinin, bir ön çalışma olarak hayvan modelinde araştırılacak olması, orijinal bir çalışma olarak literatüre katkı sağlayacaktır.

## 2. GENEL BİLGİLER

### 2.1. Kolon Anatomisi

Kalın bağırsak ana işlevleri suyu, elektrolitleri ve mikrobiyal fermantasyon ürünlerini emmek olan çekum ve kolondan oluşur (Ross ve Pawlina, 2014). Kalın bağırsak; çekum ve apendiks, çıkan kolon, transvers (enine) kolon, inen ve sigmoid kolon ile rektum ve anal kanal olarak alt bölümlere ayrılmıştır (Ross ve Pawlina, 2014). Ortalama kalın bağırsak uzunluğu 1,5 m civarındadır. Kolonun dış yüzeyinde tenya coli mevcuttur. Bunlar uzunlamasına yerleştirilmiş 1,5 cm genişliğindeki bantlardır ve bağırsağın kas duvarının dış yüzeyinde yer alır. Bu bantlar, bağırsağın doluluk oranına göre düz veya şiş formda olabilirler. Kalın bağırsak, ince bağırsağın valvulae conniventes'inin enine mukozal kıvrımları nedeniyle tam enine çizgiler sunan şişmiş ince bağırsağın görünümünün tersidir. İlginç bir şekilde tenya coli, daha aşağı düzeydeki birçok hayvan türünde yoktur. Kolon üzerindeki yağlı kısımlar en çok inen kolon ve sigmoid kolonda bulunur (Ellis ve Mahadevan, 2014).

### 2.2. Sıçanlarda Bağırsak Anatomisi

Sıçanların sindirim sistemi insanlara ne kadar benzese de, safra keseleri bulunmaz. İnsan anatomisinden farklı olan diğer yapıda, duodenumdur. İnsanda bulunan ileoçekal valv olmadığı için ileum doğrudan kolona açılır. Sıçanlarda kolon uzunluğu 20-25 cm civarındadır. Tenya coli yapıları makroskobik olarak ayırt edilemez. Sıçanlarda kolonun büyük bir kısmı visseral peritonla örtülüdür. Deneysel kolit modeli çalışmalarında, sıçan kolonu sıkça kullanılır (Eray, 2009).

### 2.3. Kolon Histolojisi

Kolon, ışık mikroskopunda kolayca görülebilen katmanlardan oluşur. Lümeden başlayarak bu katmanlar şunlardır: kolumnar mukoza, bazal membran, lamina propria, muskularis mukoza, submukoza, muskularis propria, iç sirküler tabaka, dış inkomplet uzunlamasına tabaka (tenya coli) ve seroza. İleumun aksine, kolon düz dalgalı kıvrımlara sahiptir (Ellis ve Mahadevan, 2014; Ross ve Pawlina, 2014).

Kolonun vücuttaki yerleşimi çıkan kolon, transvers kolon, inen kolon ve sigmoid kolon olmak üzere 4 bölümden oluşur. Sindirim kanalındaki histolojik 4 tabaka kalın bağırsakta da bulunur. Bununla birlikte, makroskopik olarak ayırt edici birkaç özellik bulunmaktadır. Tenya coli, muskularis eksternanın dıştaki longitudinal tabakasının dar, kalın ve eşit mesafeli üç bandıdır. Başlıca, çekumda ve kolonda görülür. Rektumda, anal kanalda ve vermiform appendikste bulunmaz. Haustra coli, çekumun ve kolonun dış yüzeyindeki tenya kolilerin arasında görülen küçük keseciklerdir. Omental appendiksler, serozanın kolonun dış yüzeyinde gözlenen küçük yağ uzantılarıdır (Ellis ve Mahadevan, 2014).

#### 2.3.1. Mukoza

Kalın bağırsağın mukozası oldukça düz yapıdan oluşmaktadır. Pilika sirkularis ve villüs yapıları yoktur. Mukozanın tüm kalınlığı boyunca uzanan çok sayıda düz tübüler liberkühn kriptaları mevcuttur. Bezler, intestinal yüzey gibi tek katlı prizmatik epitelden oluşmaktadır. Yarı katı ve katı atıkların atılması bağırsak bezlerinin çok sayıdaki goblet hücreleri tarafından salgılanan büyük miktardaki mukus tarafından kolaylaştırılır. Goblet hücreleri kalın bağırsakta ince bağırsaktakinden daha fazladır. Bağırsaktaki katılaştıran atıkların geçişini kolaylaştırmak için müsin salgılanır. Kalın bağırsağın mukozal epiteli, normalde insan kalın bağırsağında bulunmayan Paneth hücreleri haricinde ince bağırsağınki ile aynı hücre tiplerini içermektedir.

Histolojik görüntülerde net ayrım olmasa da prizmatik absorbtif hücreler kolonun büyük kısmında goblet hücrelerinden daha fazladır. Rektumda goblet hücre sayısı artınca absorbtif hücre sayısı azalır. Goblet hücreleri bağırsak bezlerinin alt kısımlarında replikasyon zonlarında olgunlaşırlar ve düzenli olarak mukus salgırlar. İnce bağırsakta olduğu gibi kalın bağırsakta da mukozal epitel hücreleri bağırsak bezlerinin tabanında bulunan kök hücrelerinden oluşmaktadır. Bezin alt kısmındaki üçte birlik kısmı, intestinal kök hücre nişini oluşturmaktadır. Yeni oluşmuş hücreler bölünmeye uğrayarak luminal yüzeye doğru göç etmeye başlarlar ve luminal yüzeyden yaklaşık 5 gün sonra dökülürler. Kalın bağırsaktaki absorbtif hücreler ve goblet hücreleri yaklaşık 6 gün, endokrin hücreler ise 4 hafta gibi sürelerde yenilenirler. Mukozal yüzeye ulaşan yaşlı epitelyal hücreler apoptoza uğrarlar ve komşu iki bağırsak bezi arasındaki orta noktada lümenin içine dökülürler.

Kollajen tabaka epitelin bazal laminası ile fenestralı absorbtif venöz kapillerlerin bazal laminası arasında uzanan, kollajen ve proteoglikanlardan meydana gelen kalın bir tabakadır. Perikriptal fibroblast kılıf, düzenli olarak replike olan hücrelerden meydana gelen iyi gelişmiş bir fibroblast popülasyonundan oluşmaktadır.

Bağırsak ilişkili lenfoid doku (GALT), terminal ileumunki ile devamlılık göstermektedir. Kalın bağırsakta GALT daha yaygındır. Geniş lenf nodülleri bağırsak bezlerinin düzenli aralıklarını bozar ve submukozaya uzanır. Lenf damarları, bağırsak bezleri arasındaki lamina propriyanın merkezindedir, kalın bağırsağın luminal yüzeyine doğru uzanan lenfatik damar yoktur. Yalnızca, son zamanlarda lenfatik epitel için yeni ve çok seçici belirteçler kullanılarak, bağırsak bezlerinin tabanında seyrek küçük lenf damarları bulunmuştur.

Muskularis eksternanın dış tabakası, kolonda kalınlaşarak tenya coli adı verilen kas bantlarını oluşturur. Bu bantların arasında longitudinal kas tabakası oldukça ince bir yaprak oluşturur. Rektumda, anal kanalda ve vermiform appendikste dıştaki longitudinal düz kas tabakası, ince bağırsaktaki gibi homojen olarak kalın bir tabaka şeklindedir. Muskularis eksternadaki belirgin kesintiler kolonun segmentlerine bağımsız olarak kasılma işlevi sağlayarak, kolonun duvarındaki haustra coli denen küçük kese biçiminde çıkıntıların oluşmasına neden olur. Dış tabaka adventisyadır, diğer bölgelerde dış tabaka tipik bir serozadır. Çekum ve appendiks çekum, ileoçekal valfin hemen distalinde kör bir kese oluşturur. Appendiks, bu kesenin ince, parmak benzeri bir uzantısıdır. Çekumun histolojisi kolonun geri kalanınıninkine oldukça benzerdir. Kalın bağırsakta villüs ve pilika

sirkularis bulunmaz. Öte yandan, muskularis eksternanın kendine özgü bir yapısı vardır (Ross ve Pawlina, 2014).

#### **2.4. İnflamatuvar Bağırsak Hastalıkları**

İnflamatuvar bağırsak hastalıkları (İBH), Crohn (CH) ve ülseratif kolit (UK) hastalığını içeren gastrointestinal sistemin farklı bölge ve katmanlarını tutan tekrarlayıcı kronik inflamasyondur (Mahalli ve Alharthi, 2017). UK, indetermined kolit (IC) ve Crohn Hastalığı (CH) olarak sınıflandırılır. UK, intestinal bulgularla gözlemlenirken, CH'de ekstraintestinal bulgular da gözlemlenir. IC bu iki hastalık grubuna girmeyen hastalar için kullanılır. Bu hastalıkların ortak özelliği aktivasyon ve remisyonlarla devam ediyor olmalarıdır. İBH şiddetinin erken dönemde belirlenmesi mortalite ve morbiditeyi azaltmaktadır (Payza, 2021).

Dünya çapında 11,2 milyon insanı etkisi altına alan İBH'nin, Avrupa ve Kuzey Amerika'da sıklığının daha fazla olduğu bildirilmiştir. İnflamatuvar bağırsak hastalıkları 10-35 yaş grubunda daha sık görülmekte olup kadınlardaki insidansı erkeklere oranla daha fazladır. Crohn'lu hastaların %50'sinden fazlasında zamanla cerrahi müdahale gerektiren komplikasyonlar gelişmektedir. UK'li hastalarda, hastalığın gidişatına bağlı olarak %20-30 oranında kolostomi gerçekleştirilmektedir. UK, kolon ve rektumun mukoza ve submukoza tabakalarını etkilerken; Crohn hastalığında hastaların yaklaşık %20'sinde izole kolon tutulumu, %30'unda ince bağırsak ile sınırlı %50'sinde hem ileum ve hem kolon tutulumu görülmektedir (Öztürk ve Yıldırım, 2020).

## 2.5. Ülseratif Kolit (UK)

UK, sıklıkla rektumdan başlayıp kesintisiz olarak terminal ileuma kadar tüm kolonu etkileyen, mukozada sınırlı, spesifik olmayan inflamasyonla karakterize, kronik inflamatuvar bağırsak hastalığıdır. Nedeni bilinmeyen, rektumdan proksimale doğru yayılan, düzelme ve alevlenmelerle seyreden kronik inflamatuvar bir barsak hastalığıdır. UK tanısının konulması ve hastalık aktivitesinin belirlenmesinde laboratuvar, görüntüleme ve histopatolojiyi de içeren endoskopik bulgular birlikte değerlendirmeye alınır. Endoskopik değerlendirme, hastalık aktivitesinin şiddeti, tutulumun yaygınlığı, tedavi yanıtının değerlendirilmesi ve kolorektal kanser taraması için standarttır. Ancak perforasyon gibi komplikasyon riskleri olan, pahalı ve invaziv bir tetkiktir (Adanır ve Akıncıoğlu, 2022).

UK ve CH hastalıklarında, safra yolları, eklem ve göz gibi sistemik tutulumun olduğu bilinmektedir. Buna paralel olarak yapılan çalışmalarda, UK ve CH hastalıklarının, ankilozan spondilit ve otoimmün hepatit ile ilişkisi gösterilmiştir (Kantarçeken ve ark., 2008). Çocuk ve ergenlerde çoğunlukla hafif bir hastalık tablosu görülürken, hastaların %10'unda ilaç tedavisine cevap vermeyen ani başlangıçlı ve kötü gidişli kolit gelişebilmekte ve acil total kolektomi tek tedavi seçeneği olabilmektedir (Üstündağ ve ark., 2008).

UK'nin ana semptomları, diare, karın ağrısı, kanlı dışkılama ve kilo kaybıdır. Rektal tutulumu ön planda olan hastalarda konstipasyon (kabızlık) ve tenezm (dışkılamada acı ve ağrı hissi) ilk şikayet olabilir. Ortalama görülme yaşı 15-35 yaş arasındadır. Mukozal inflamasyon rektumdan başlar ve kolonun üst kısmına doğru yayılır. Vakaların %95'inde rektum tutulur. Hastaların %20'sinde tüm kolon tutulur. Tüm kolon tutulduğunda, hastaların %10 ile %20'sinde inflamasyon terminal ileuma doğru 1-2 cm kadar yayılır. Terminal ileum çok az tutulur ve bu "backwash iletis" olarak tanımlanır. Ülseratif kolitin lokalize formu proktitis ve proktosigmoiditistir (distal kolitis) (Yıldırım ve ark., 2006).

### 2.5.1. Ülseratif Kolin Komplkasyonları

Vakaların beşte birinde ekstraintestinal tutulum görülür, bazı olgularda başlangıçta artrit, göz ve deri lezyonları vardır. Artrit üç şekilde olabilir; omurga ve sakroiliyak eklemleri etkileyen aksiyal artrit, romatoid artrite benzer artrit ve periferik büyük eklem tutulumu olan artrit. Büyük eklem tutulumu olan artritin şiddeti ile kolinin şiddeti arasında bağlantı varken, diğer tiplerinde böyle bir bağlantı yoktur. En sık göz tutulumu irittir; ağrı, fotofobi ve görmede bulanıklığa neden olur. Sklerozan kolanjit, ağızda aftöz ülserler, tromboembolik bozukluklar daha nadir görülmektedir. UK'nin en önemli komplikasyonu toksik megakolondur. Vakaların %3 ila %5'inde gözlemlenir. Kolonda ilerleyici dilatasyon, barsak duvarında gerilme ve sonuçta perforasyon olarak seyreder. Taşikardi, ateş, karında hassasiyet, distansiyona sebep olan, yaşamı tehdit edici, tedavisi acil cerrahi olan komplikasyonlardır (Terzi ve Canda, 2004). UK kolorektal kanser ile ilişkilidir. Kolorektal kanser insidansı, 20 yılda %5, %10 ve %12 kadardır (Feuerstein ve Cheifetz,2014).

Batın içi komplikasyonlar genelde CH ile birlikte seyreder. Bu komplikasyonlar çocuklarda yaklaşık %30 ve yetişkinlerde %45 oranlarında seyretmektedir. İntestinal komplikasyonlar için bilinen önemli risk faktörleri, striktür, penetran hastalık, yaygın ince bağırsak tutulumu ve daha uzun hastalık süresidir. Şiddetli ve refrakter hastalığı olan olgularda zaman içinde bu komplikasyonların gelişme oranı fazladır. En sık gastrointestinal komplikasyonlar fistül, peritonit, apseler, ileus ve perianal hastalıktır (Artaş ve ark., 2022).

### 2.6. Deneysel Kolin Modelleri

Deneysel çalışmalarda çeşitli kimyasal kaynaklı kolin modelleri yaygın olarak kullanılmaktadır. Morfolojik, histopatolojik ve semptomatik özellikleri incelenir. Kimyasal kaynaklı kolin modelleri arasında en yaygın olarak, trinitrobenzen sülfonik asit

(TNBS) kaynaklı kolit, oksazolun kaynaklı kolit ve dekstran sülfat sodyum (DSS) kaynaklı kolit modelleri kullanılmaktadır (Randhawa, 2014).

İBD'yi incelemek için en az 66 farklı türde hayvan modeli oluşturulmuştur (ilk olarak kimyasallarla indüklenmiş, hücre transferi, konjenital mutant ve genetik olarak planlanmış modellerdir). Bu modeller, yalnızca yapıyı incelemeye değil, aynı zamanda İBD için yeni terapötik stratejiler geliştirmeye de faydalı olmuştur (MizogUKhi, 2012).

UK, bağırsak duvarının mukozal tabakası üzerinde nötrofillerin, monositlerin, makrofajların, T hücrelerinin önemli ölçüde yoğunlaşması ile yoğun infiltrasyon olarak da ortaya çıkar. Parakolonik lenf düğümlerinin varlığı, CH'm UK'den ayırt edilmesi için kullanılan önemli bir özelliktir (Randhawa ve ark., 2014).

## 2.7. Bağırsak Bariyeri

Bağırsak bariyeri, fonksiyonel üç ana savunma bölgesinden oluşmaktadır. İlk bölümü normal bağırsak florasından ve mukustan oluşan biyolojik bariyer, ikinci bölümü bağırsak lenfoid dokusu (Gut associated lymphoid tissue- GALT), efektör ve düzenleyici T hücreleri, IgA üreten B (plazma) hücreleri, konjenital lenfoid hücreleri ve lamina propriyadaki yerleşmiş makrofajlar ile dendritik hücrelerden oluşan immün bariyer, üçüncü olarak bağırsak epitel hücrelerinin ve kapiler endotel hücrelerinin oluşturduğu mekanik bariyerdir.

Mukus tabaka bakterilerin bağırsakta karşılaştığı ilk fiziki bariyerdir ve iki kısımdan oluşur. Dış mukus tabakası, bağırsağın doğal mikroorganizmalarının tutunmasına izin vererek bağırsak mikrobiyotası için yaşam alanı sağlarken, ikinci kısmı, iç mukus tabakası, bakterilerin epitelden geçişine olanak sağlamaz (Aydoğan, 2019).

Birçok bileşenden oluşan, bağırsak mukozal yüzeyinde yer alarak patojenlere karşı koruyucu rol oynayan mukus tabakası, büyük glikoproteinler olan musin içerir. Birçok immunomodulator molekül içeren mukus, başlıca goblet hücreleri tarafından üretilir (Johansson ve Hansson, 2016; Hansson, 2020). UK'de, musinin sentezinde, salgılanmasında ve ekspresyonunda değişiklikler olduğu bildirilmiştir (Dorofeyev ve ark., 2013). Ayrıca, UK'de goblet hücrelerinde müsün miktarında azalma da rapor edilmiştir (Podolsky, 1991).

## 2.8. Mast Hücreleri

Mast hücreleri bağ dokusunun hareketli hücrelerindendir. İçinde heparin bulunduran “bağ dokusu mast hücreleri” ve kondroitin sülfat bulunduran “mukozal mast hücreleri” olmak üzere iki tip mast hücre çeşidi bulunur. Bu hücreler, yabancı maddeleri tanıyan, lokal inflamatuvar reaksiyonlarda rol oynayan hücrelerdir. Yuvarlak veya oval çekirdekli, sitoplazmaları granüllerle dolu hücrelerdir. Granüllerinde ayrıca, histamin, lökotrien, eozinofil kemotaksik faktör-A gibi maddeler ile B-glukronidaz, heksozaminidaz, arilsülfataz ve şimaz gibi enzimler bulunur. Yüzeylerinde, serumda bulunan ve alerjik tepkimelerde etkili olan IgE’ye bağlanabilen çok sayıda reseptör yer alır. Alerjik antijen varlığında, IgE ile mast hücresi birleşerek bir kompleks oluşturur. Zar geçirgenliğini artıran bu yapı, mast hücre granüllerinin içeriğinin ortama saçılması ile düz kasları, salgı hücrelerini, kan damarlarını, eozinofil lökositleri ve kan pulcuklarını etkileyerek harekete geçirir (Akay, 2001). Mast hücrelerinin, kronik UK’nin inflamatuvar prosesinde belirgin düzenleyici rol oynadığı bildirilmiştir (Samba-Mondonga ve ark., 2019).

İnflamatuvar bağırsak hastalıklarında mukozal yapı ve bütünlüğünün sağlanmasında immün sistem mekanizmasının önemi vardır. İnflamasyonlu mukozada artmış mast hücre popülasyonu söz konusudur (Seferoğlu ve Bahar, 1997). Mast hücrelerinin, kronik UK’in inflamatuvar prosesinde belirgin düzenleyici rol oynadığı bildirilmiştir (Samba-Mondonga ve ark., 2019).

## 2.9. Biber Tuzu

Denizli ili Acıpayam ilçesinin yöresel baharatı olan biberli tuz, genelde kahvaltıda tüketilmektedir. Ayrıca, yemeklerde baharat olarak da kullanılır. Biberli tuzda kullanılan 1105 g’lık içerikte; 50 gr. kendir tohumu, 100 gr. susam, 100 gr. Kurutulmuş kavun çekirdeği, 200 gr. Çiğ nohut, 200 gr. kaynatılmış buğday, 100 gr. ceviz içi, 10 gr.

kimyon, 20 gr. Kuru nane, 20 gr. kuru kekik, 100 gr. kuru toz biber, 200 gr. domates kurusu ve 5 gr. tuz vardır.

**Kekik:** Tıbbi amaçla kullanılabilen kekiğin %1-2 oranında uçucu yağ, en az %20 oranında timol ve karvakrol içermesi beklenir (Üstü ve Uğurlu, 2018). Baharat ve herbal çay şeklinde kullanılmasının yanı sıra kozmetik ve ilaç endüstrisinin de önemli hammaddesini oluşturmaktadır (Can ve Katar,2021).

**Kırmızı Toz Biber:** Kırmızı biberin etken maddesi kapsaisin ve kapsinoidlerdir. 10 g kırmızıbiber, 30 mg kapsaisin içerir (Yaşar ve İnanç,2019).

**Domates Kurusu:** A ve C vitamini ile potasyum miktarı bakımından zengindir. Kalori ve yağ oranı düşüktür. Kolesterol içermeyen lifli bir meyvedir (Durmuş ve ark., 2018).

**Kendir Tohumu:** Yararlı yağ asitleri ve kolay sindirilebilir protein kaynağına sahiptir. Omega 3 ve 6 bakımından da oldukça zengindir. İnsan sağlığı için önemli 10 adet esansiyel amino asiti içerir. İçeriğindeki linoleik asit kolesterolün düşürülmesi, yağ yakılması, hormon bozuklarının giderilmesi, metabolizmanın hızlandırılmasında rol oynar. E vitamini bakımından zengindir (Korkmaz,2023). Kendirin odunsu öz kısmının, kimyasal olarak %40 selüloz, %24 hemiselüloz ve %22 lignin içerdiği, soymuk liflerinden oluşan kısmının ise %75 selüloz, %9 hemiselüloz ve %5-9 ligninden oluştuğu tespit edilmiştir (Gümüşkaya, 2005).

**Susam:** Susam tohumları %50-60 oranında yağ ve %25 oranında protein içermektedir. Susam yağı yüksek oranda oleik (%40-50) ve linoleik (%45-50) gibi doymamış yağ asitleri ile palmitik (%7-9), stearik (%4-5) ve araşidik (%0,4-1,0) gibi doymuş yağ asitlerini içermektedir (Bakal ve Arıoğlu, 2020).

**Kavun Çekirdeği:** Kuru maddede, ham yağ %33,23, ham protein %24,10'dur. Önemli yağ asitleri olarak, kavun çekirdeği yağında %60,01 konsantrasyonunda linoleik asit (18:2) saptanmıştır (Tekin ve Velioğlu, 1993).

**Nohut:** Nohut dünyanın birçok ülkesinde yetiştirilen bir karbonhidrat ve protein kaynağıdır. Çeşitlerinin ortalama potasyum (K) içeriği 7314.3-9980.1 mg kg-1 , fosfor (P) içeriği 1969.9-3705.3 mg kg-1, kükürt (S) içeriği 1417.2-2224.6 mg kg-1, kalsiyum (Ca) içeriği 963.1-1908.4 mg kg-1, magnezyum (Mg) içeriği 844.2-1267.2 mg kg-1, sodyum (Na) içeriği 403.2-1027.2 mg kg-1, çinko (Zn) içeriği 14.2- 23.8 mg kg-1, demir (Fe) içeriği 37.5- 79.1 mg kg-1, bor (B) içeriği 7.1-12.9 mg kg-1, mangan (Mn) içeriği

10.9-23.2 mg kg-1 ve bakır (Cu) içeriği 5.58- 8.22 mg kg-1 arasında değişmektedir (Erbaş Köse ve Mut, 2019).

**Buğday:** İçeriğinde B vitamini ve karbonhidratlar vardır. Buğday, insan beslenmesine esansiyel amino asitler, mineraller ve vitaminler ile faydalı fitokimyasallar sağlar, diyet lifi bileşenlerine katkıda bulunur (Shewry, 2009).

**Ceviz:** Ceviz, temel besin öğeleri yönünden incelendiğinde; %13,6-22,3 oranında protein, %56,4-70,6 oranında yağ ve %2 civarında kül içerdiği bildirilmektedir. (Yiğit ve ark., 2005)

**Kimyon:** Kimyon tohumu, bileşiminde bulunan %2-5 uçucu yağ, %10-23 sabit ve %15-25 protein ile oldukça zengin bir yağ ve protein kaynağıdır (Budak ve ark., 2020).

**Nane:** C ve A vitamini bakımından oldukça zengindir. Ayrıca, içeriğinde yüksek oranda potasyum, protein, folik asit, kalsiyum, çinko, demir ve lifler bulunur. %1-3 oranında mentol, menton, flavonoidler, fenoller, tripteren ve tanen içeren uçucu yağ içerir (Berктаş ve Çam, 2020). Nane kafein içermeyen bir bitki olması ve yapraklarında %1,2 ila %3,9 oranında bulunan uçucu yağı dolayısıyla, bitki çayı olarak tüketilmektedir. Nane yaprakları ve uçucu yağları antioksidan, antimikrobiyal ve immüno-modülasyon aktiviteleri de dahil olmak üzere faydalı etkileri nedeniyle gıdalar, farmasötik formülasyonlar ve kozmetikler içinde de kullanılmaktadır (Göktürk Baydar ve Çoban,2017).

**Tuz:** Sofra tuzu %97-99 NaCl içerir.



Şekil 2. 1. Biber Tuzu

### 3. GEREÇ VE YÖNTEMLER

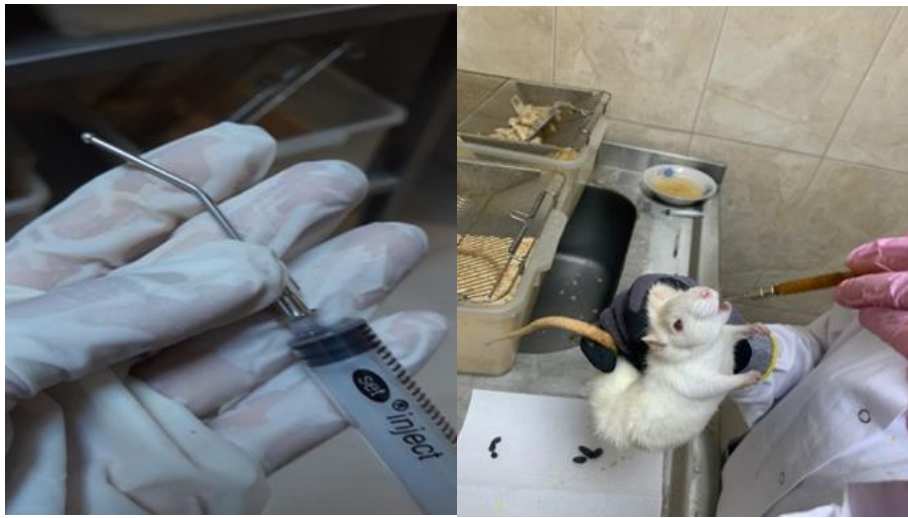#### 3.1. Deney Hayvanları

Deneyel çalışmamız Pamukkale Üniversitesi Deney Hayvanları Laboratuvarında büyütülmüş; 12 haftalık 40 adet Wistar albino erkek sıçandan (225–320 g) oluşmuştur. Her biri 10 adet sıçan içeren gruplar; kontrol grubu (Grup 1), UK grubu (Grup 2), biber tuzu grubu (Grup 3) ve UK+biber tuzu grubu (Grup 4) olmak üzere 4 gruptur (Şekil 3.1.). Tüm sıçanlar, deney boyunca 12 saat karanlık 12 saat aydınlık periyotlarda  $22\pm 1^{\circ}\text{C}$  sıcaklık ve %40-60 bağıl nem oranındaki odalarda, alt kısmı 425x265x180 mm boyutlarında şeffaf polikarbon malzemedan üretilmiş, üstlükleri ise paslanmaz çelikten yapılmış kafeslerde tutuldu. Deney gruplarına, 1 hafta sonra gavaj yapılmaya başlandı. Deney süresi boyunca, Grup 1, standart pellet yem ile ad libitum beslenmiş olup, içme suyu olarak serbestti. Grup 2, yine aynı beslenme şekli ile beslendi ve 8. hafta sonunda 1 ml %3 asetik asit+1 ml PBS, rektalden 6 cm içeriye intrarektal olarak pediatrik sonda ile enjekte edilerek UK oluşturuldu. Grup 3'e, her gün biber tuzunun 1/2 oranında sulandırılmasıyla elde edilen solüsyon, gavaj yoluyla verildi. Grup 4'e ise, 8 hafta gavaj ile biber tuzu solüsyonu verildi, 8. haftanın sonunda grup 2'deki gibi UK oluşturuldu. Hayvanlara 1 hafta daha gavajla biber tuzu solüsyonu verilmeye devam edildi. 2. doz olarak 5 gün sonra tekrar aynı şekilde grup 2 ve 4'e, %3 asetik asit+1 ml PBS, 1 ml olarak enjekte edildi. Hayvanların oral beslenmesi, anal yoldan asetik asit veriminden ve sakrifikasyondan 24 saat önce kesildi, ancak su tüketimleri kesilmedi (Şekil 3.2.). Çalışmalar, Pamukkale Üniversitesi Deney Hayvanları Laboratuvarında gerçekleştirildi. Etik kurul kararı ektedir. (05.10.2023, PAUHDEK-2021/34)



**Şekil 3. 1.** Deney hayvanları

[Biber tuzu 1000 g olarak standardize edilmesi amacıyla tarafımızca hazırlandı. 50 gr. kendir tohumu, 85 gr. susam, 85 gr. kurutulmuş kavun çekirdeği, 185 gr. çiğ nohut, 185 gr. kaynatılmış buğday, 85 gr. ceviz içi, 10 gr. kimyon, 20 gr. kuru nane, 20 gr. kuru kekik, 85 gr. kuru toz biber, 185 gr. domates kurusu, 5 gr. tuz olarak hazırlandı. Grup 3 ve 4'e toz formu 0.5 g/300 gr. olacak şekilde 1/1 oranında distile su ile sulandırılarak 9 hafta boyunca, ucuna gavaj aparatı takılan insülin enjektörüyle orogastrik olarak ağırlığı ortalama 300 gr. olan sıçanlara 1 ml olarak verildi.]



**Şekil 3. 2.** Gavaj aparatı ve intragastrik olarak biber tuzu verimi

### 3.2. Deney

Sıçanlara yumuşak pediatrik sonda, anal yoldan 6 cm içeriye olacak şekilde yerleştirildi. Asetik asitin %3'lük çözeltisi (1 ml, pH:2,3) yavaş şekilde intrarektal kateterle rektuma uygulandıktan sonra sıçanlar, 30 saniye kuyrukları yukarıya gelecek şekilde tutuldu ve aynı kateterden pH'ı 7 olan fosfat tampon 1 ml intrarektal olarak uygulandı. Uygulama dozu ve şekli literatürdeki örnekler göz önüne alınarak seçildi (Oruç ve ark., 2008). Grup 3 ve 4'e, biber tuzu uygulaması yapıldı. 5 gün sonra 2. doz asetik asit uygulaması gerçekleştirildi. Tüm hayvanlar sakrifiye edilmeden önce 24 saat aç bırakıldı ancak suları serbestti. Sakrifiye işleminden sonra rektumdan yukarı 10 cm'lik kısımdan kolon parçaları alındı. Alınan dokular PBS içinde dışkı kalıntılarından temizlenip histopatolojik analizler için %10'luk formaldehit solüsyonuna konuldu.

#### 3.2.1. Deney grupları

##### Kontrol Grubu (Grup 1)

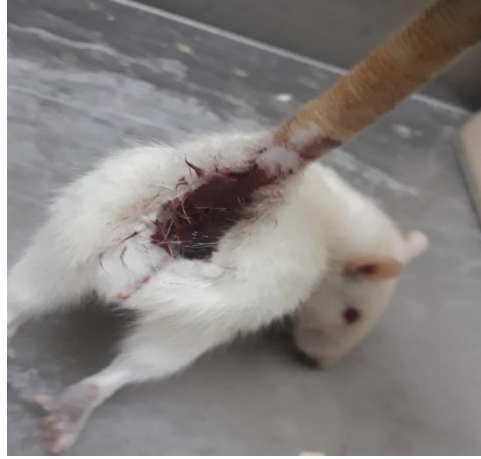Kontrol grubundaki sıçanlar hiçbir işlem uygulanmadan kolit grubuyla aynı şartlarda 8 hafta boyunca ad libitum olarak beslendi, 24 saat önce aç bırakıldı ve anestezi altında uyutularak servikal dislokasyonla sakrifiye edildi, doku örnekleri alındı.

##### Kolit Grubu (Grup 2)

Kolit oluşturulacak sıçanlara, önce 1 ml %3'lük asetik asit solüsyonu pediatrik sonda yardımı ile anal yoldan 6 cm içeriye girilerek uygulandı. Arkasından 1 ml PBS verildi. 5 gün sonra tekrar asetik asit uygulamasının 2. dozu yapıldı. (Şekil 3.3.). Deney süreci boyunca farklı bir beslenme yöntemi uygulanmadı.

### Biber Tuzu Grubu (Grup 3)

Kontrol grubuyla aynı şartlar altında bakılan sıçanlar, 8 hafta boyunca 0.5 ml distile su + 0.5 ml biber tuzu karışımından gavaj aparatı ile her gün 1 ml olarak verildi.



**Şekil 3. 3.** Kolit oluşturulmuş sıçan

### Biber tuz + kolit grubu (Grup 4)

Hayvanlara 8 hafta boyunca her gün, 1 ml biber tuzu solüsyonu gavaj yoluyla intragastrik olarak verildi. Asetik asit uygulamasının ilk dozu yapıldıktan sonra, 5 gün daha biber tuzu verilmeye devam edildi. Sakrifikasyondan 24 saat önce hayvanlar aç bırakıldı ancak suları serbestti.

Deney süresince tüm hayvanlar kendi gruplarına ait uygulamalara tabi tutulduktan sonra, 9. haftanın sonunda 0,25 ml/300gr ketamin/ksilazin anestezisi altında servikal dislokasyonları gerçekleştirildi. Yaklaşık 10 cm'lik kolon segmenti çıkartıldı. Çıkartılan kolon segmentlerinin fotoğrafları alındı. Doku örnekleri alındı. Akut kolit oluşturan asetik asitin etkinlik süreci baz alınarak son yapılan dozdan sonra 2 gün içerisinde sakrifikasyon işleminin gerçekleştirilmesine ve örneklerin alınmasına dikkat edildi.

### **3.3. ANALİZ YÖNTEMLERİ**

#### **3.3.1. Makroskopik Kolon Analizi**

Gruplardaki sıçanlar sakrifiye edildikten sonra kolonlar, morfolojik incelemeleri için fotoğraflandı.

#### **3.3.2. Histopatolojik Analizi**

Tüm örnekler %10'luk formalin solüsyonu içinde fikse edildi. Fiksasyon için 72 saatin ardından doku takibine geçildi. Dehidratasyon işlemi için dokular sırasıyla yükselen alkol serilerinden geçirildi. Dokulardan alkolün uzaklaştırılmasından sonra (şeffaflaştırma) parafin serilerine geçildi. Daha sonra, dokular parafine gömülerek bloklandı. Mikrotomla 5 µ kalınlığında alınan kesitler, 40-45°C'deki su banyosuna konuldu ve lamlara aktarıldı. Preparatlar, etüvde bekletilerek parafinin erimesi sağlandı. Preparatlar, H&E, AB ve TB histokimya uygulamalarından sonra entellan ile kapatıldı ve Olympus BX51 mikroskopunda incelenerek, mikroskoba monte edilmiş Olympus DP20 dijital kamera ile fotoğraflandı.

##### **3.3.2.1. Hematoksilen & Eozin (H&E)**

Preparatlar, etüvde bekletildikten sonra deparafinizasyon işlemi için 30 dk ksilol 1 ve ksilol 2'de bekletildi ve dehidratasyon işlemi için 2 kez absolut alkol ve azalan alkol serilerinden 5'er dk süreyle geçirilerek distile suda 10 dk bekletildi. Hematoksilende 5 dk bekletildikten sonra akan su altında 1 dk, asit alkolde 10 sn, çeşme suyunda 1 dk, amonyakta 10 sn, çeşme suyunda 1 dk, eozinde 30 sn bekletildi ve akar su altında yıkandı, yükselen alkol serilerinden

geçirildi. Daha sonra, preparatlar, 15'er dk ksilol 1 ve ksilol 2'den geçirildikten sonra entellanla kapatıldı.

### **3.3.2.2. Alsiyan mavisi (AB)**

Etüvden çıkartılan preparatlara, asidik musin için AB pH 2.5 boyama yöntemi uygulandı.

Preparatlar, deparafinizasyon işlemi için sırasıyla ksilol 1 ve ksilol 2'de 30'ar dk, 2 kez %100 alkol ve 2 kez 5'er dk azalan alkol serilerinden geçirildikten sonra distile suda 10 dk bekletildi. Sonrasında, AB solüsyonunda 15 dk boyandı, akan su altında 2 dk yıkanıp distile suyla durulandı. Nuklear fast red'de 1 dk bekletilip yükselen alkol serilerinde 3'er dk bekletilip ksilolden geçirildi ve entellanla kapatıldı.

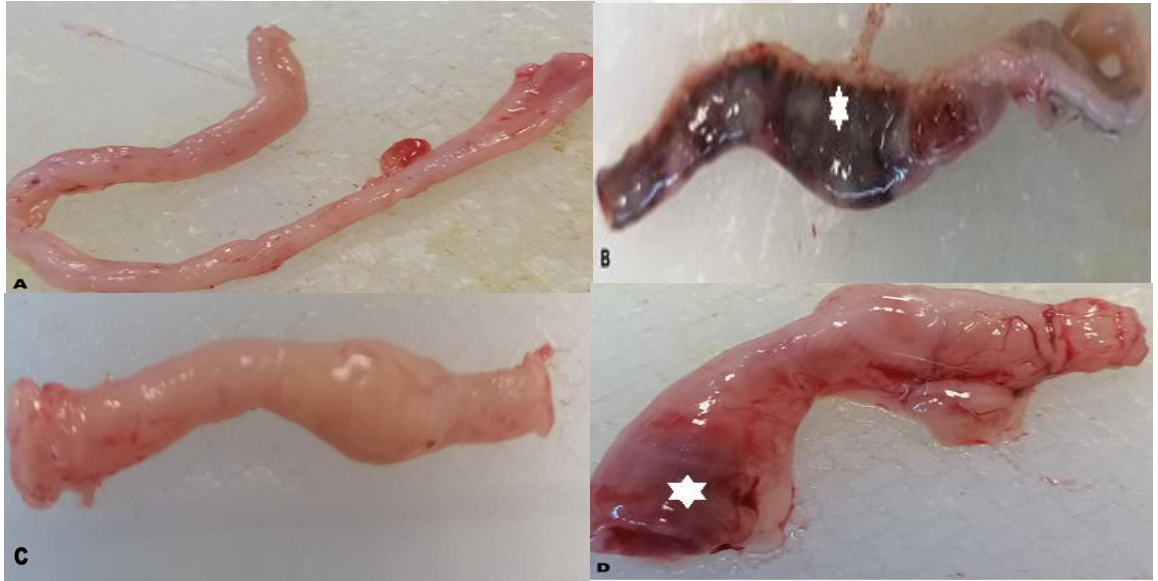### **3.3.2.3. Toluidin mavisi (TB)**

Preparatlara, etüvden çıkarıldıktan sonra deparafinizasyon işlemi yapıldı, distile suyla yıkandıktan sonra TB solüsyonunda boyandı (2-3 dk). 3 kez distile suya daldırılıp çıkarılan preparatlar, 2'şer kez %95 ve %100 alkol serilerinden geçirildi. Ksilol 1 ve 2 serisinde 3dk bekletildikten sonra entellanla kapatıldı.

## 4. BULGULAR

### 4.1. Morfolojik kolon bulguları

Kolon morfolojik yapısında, ülseratif kolitli grupta daha fazla ve yoğun, biber tuzu verilen ülseratif kolitli grupta daha az ve daha az yoğun hemoraji (kanama) görülmüştür (Şekil 4.1).

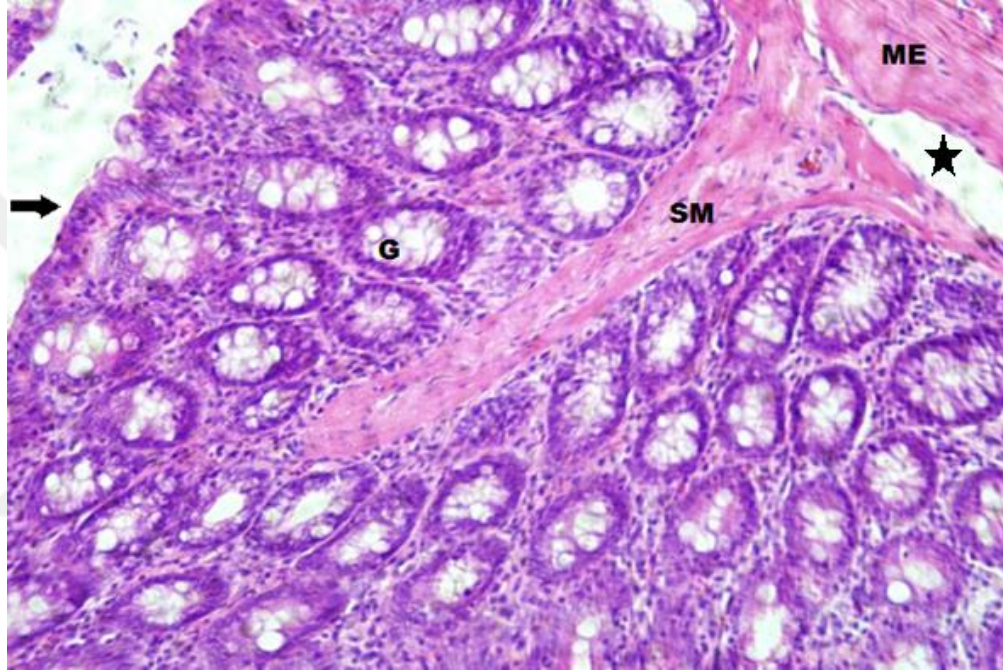


**Şekil 4. 1.** Grupların morfolojik kolon görünüşleri. A: Hemoraji görülmeyen kontrol grubu, B: Hemoraji görülen UK grubu, C: Biber tuzu verilen hemoraji görülmeyen grup, D: Biber tuzu verilen, az hemoraji izlenen UK grubu, Hemoraji (beyaz yıldız).

## 4.2. Hematoksilen&Eozin histokimya

### Grup 1-Kontrol grubu

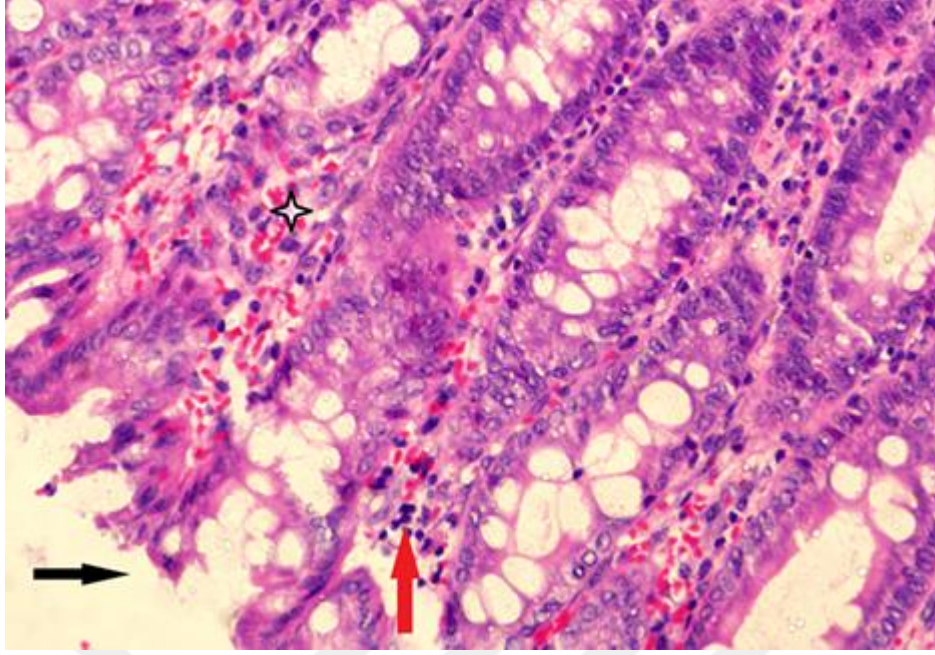
Kontrol grubu kolon dokusunda tipik histolojik özellikler; muskularis mukozaya doğru uzanan, normal yapıda epitel tabaka ile çevrelenmiş, kolonik kriptler ve çok sayıda goblet hücresi ayırt edilmiştir (Şekil 4.2).



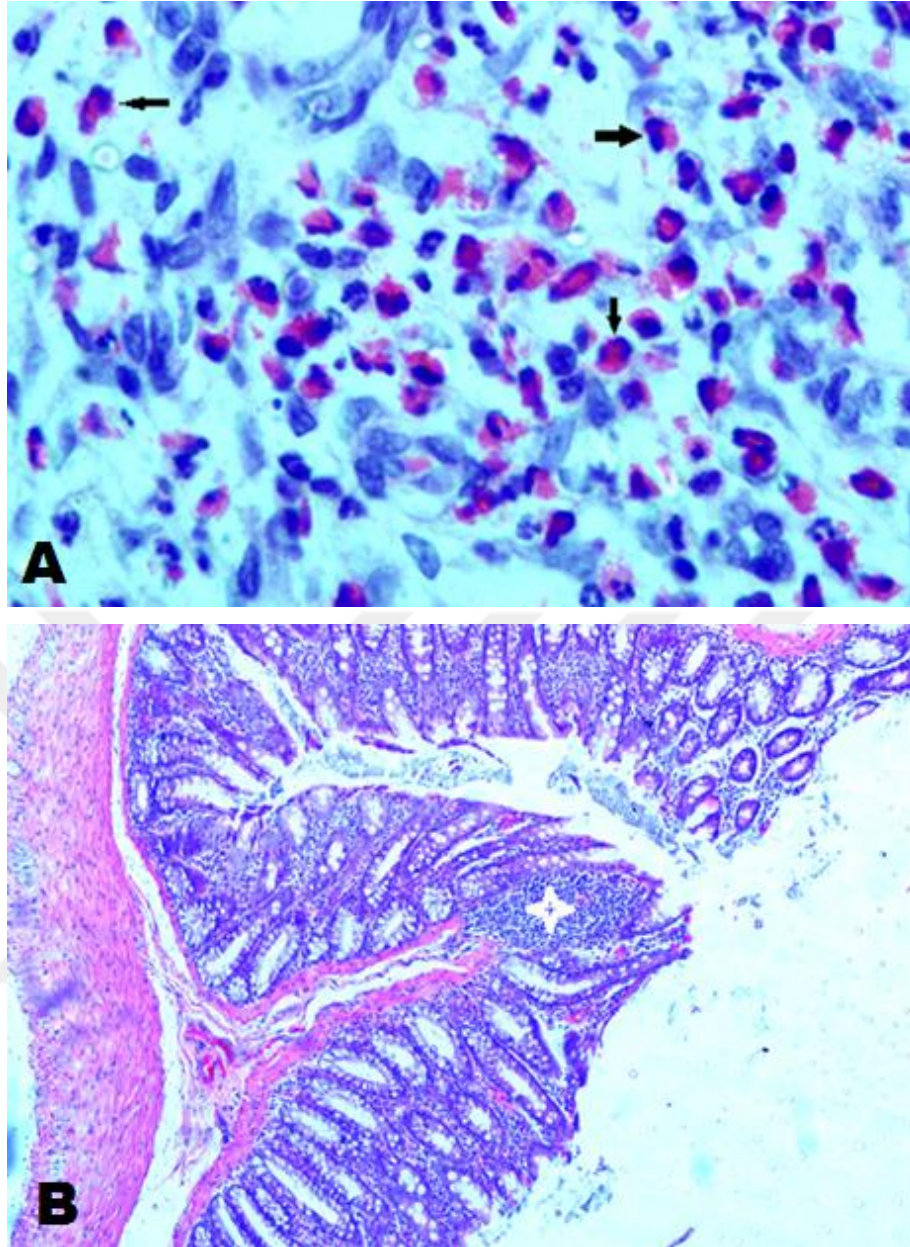
**Şekil 4. 2.** Normal kolon histolojik yapısı: yüzey epiteli (ok), goblet hücreleri (G), submukoza (SM) ile muskularis eksterna (ME) tabakaları, inflamatuvar hücrelerin bulunmadığı submukoza (yıldız), H&E, x200.

### Grup 2- UK oluşturulan deney grubu

UK grubunda, yüzey epitelinde hasar/erozyon, kanamaya işaret eden eritrositlerin varlığı (hemoraji) ile inflamatuvar hücrelerin göçü izlenmiştir (Şekil 4.3, 4.4).



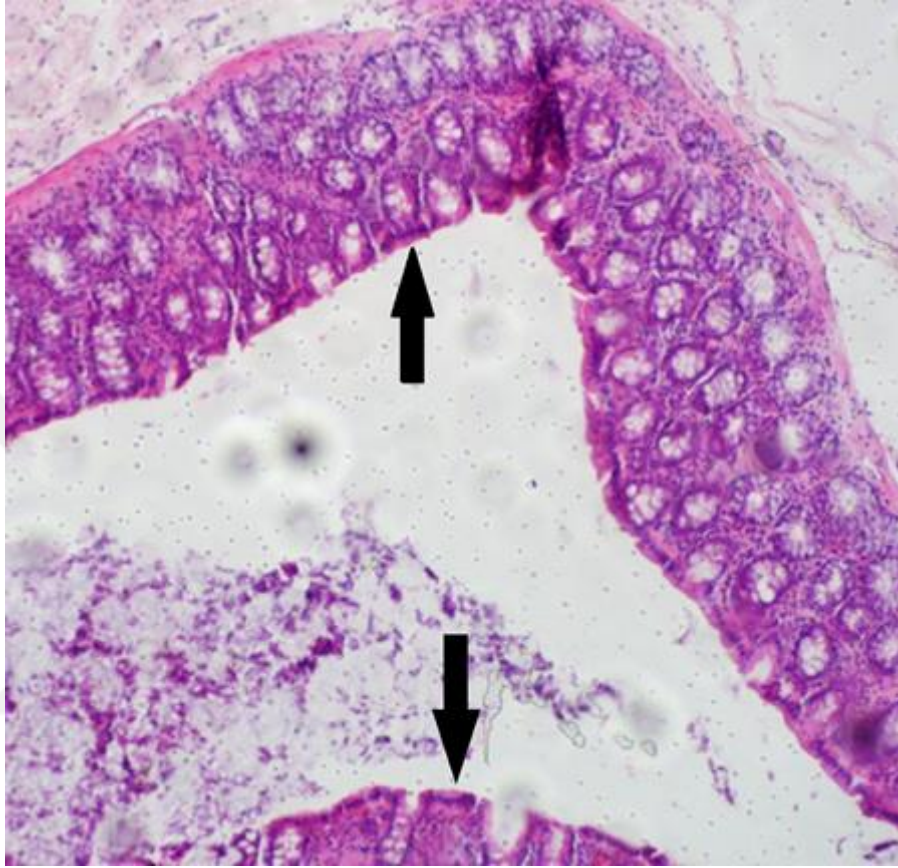**Şekil 4. 3.** UK grubunda yüzey epiteli hasarı (siyah ok), eritrositler (yıldız) ve inflamatuvar hücreler (kırmızı ok), H&E, x400.



**Şekil 4. 4.** A: UK grubunda lamina propriyada inflamatuvar hücreler (ok), (x1000), B: epitel tabakada inflamatuvar hücre kümesi (beyaz yıldız), H&E, x200.

### Grup 3- Biber tuzu verilen grup

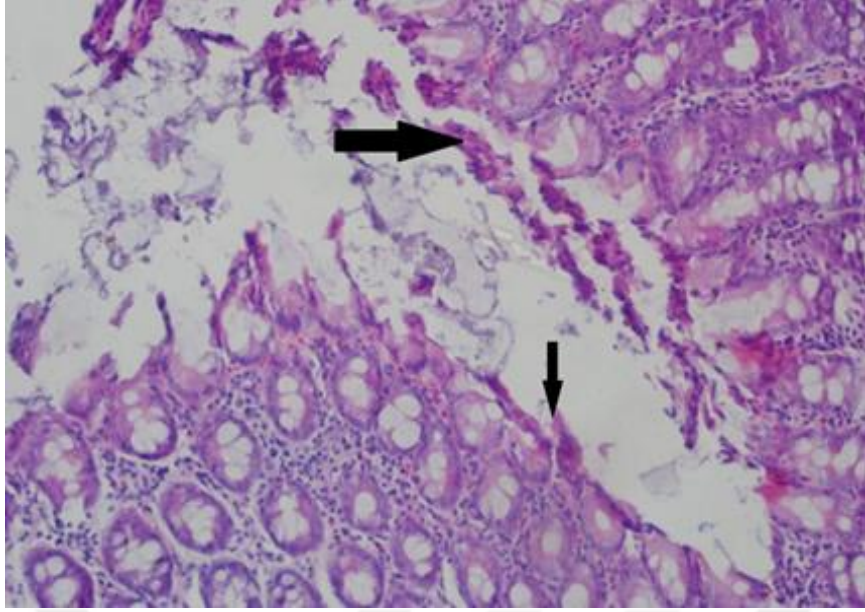
Bu grupta yüzey epitel tabakada hasarlanma/erozyon ayırt edilmemiştir (Şekil 4.5).



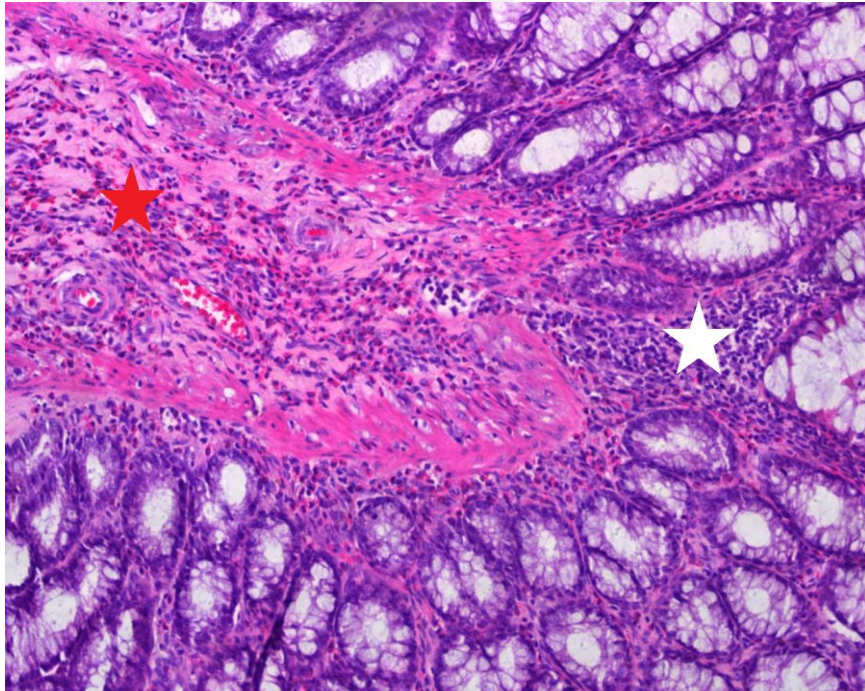
Şekil 4. 5. Biber tuzu verilen grupta normal kolon epitel yapısı (ok) görülmektedir, H&E, x200.

### Grup 4 - UK'li biber tuzu verilen deney grubu

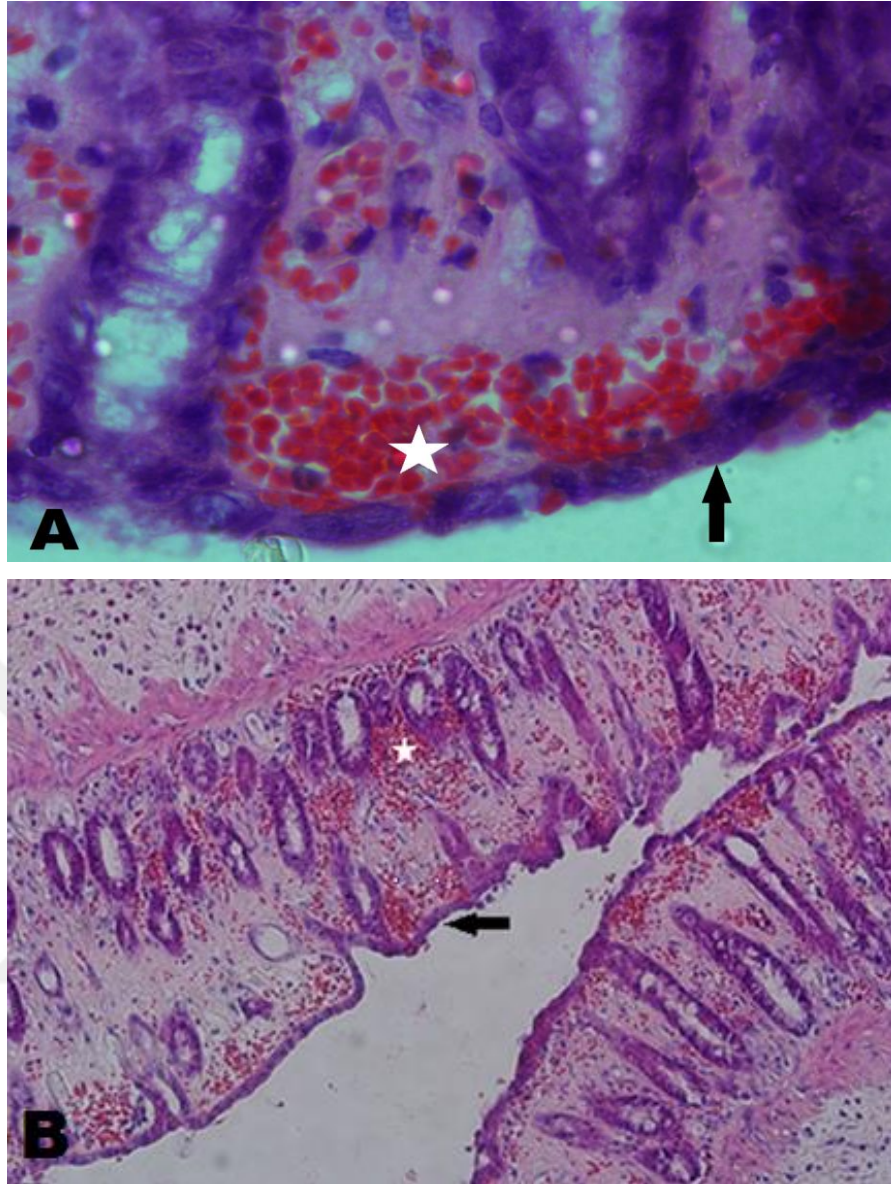
Bu grupta, UK'nin oluşumuna bağlı olarak yüzey epitelinde meydana gelen parçalanmalar sonucu ortaya çıkan epitel parçaları lümeninde ayırt edilmiştir (Şekil 4.6). Ayrıca, hemoraji (Şekil 4.7, 4.8) ile birlikte inflamatuvar hücre infiltrasyonu da meydana gelmiştir (Şekil 4.7). Kesit tüm alan incelemesinde, mukozal yapıda bazı alanlarda ülserasyon (Şekil 4.9) görülmekle birlikte, bazı alanlarda normal histolojik yapı (Şekil 4.10) ile daha az hemorajinin (Şekil 4.9) varlığı gözlenmiştir.



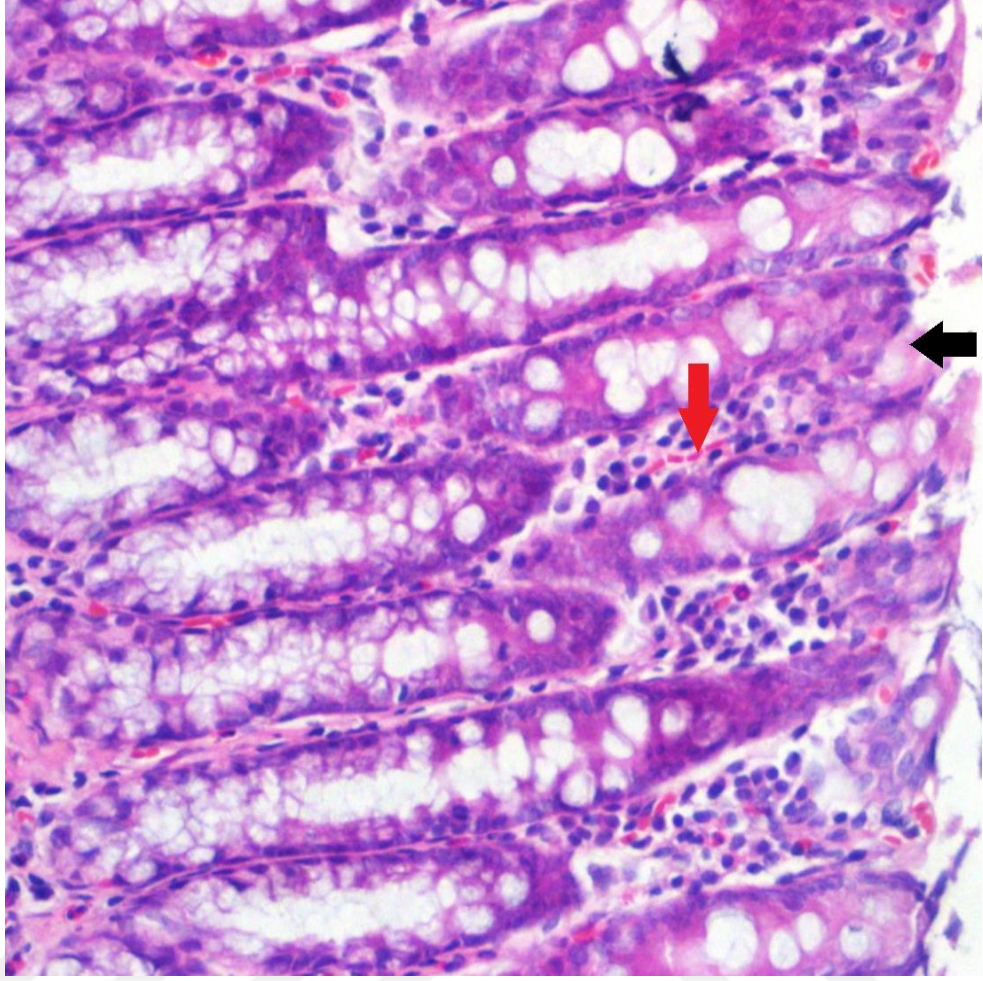
**Şekil 4. 6.** UK'li biber tuzu verilen grupta, UK'ye bağlı olarak oluşan yüzey epiteli parçaları lümende ayırt edilmektedir, H&E, x200.



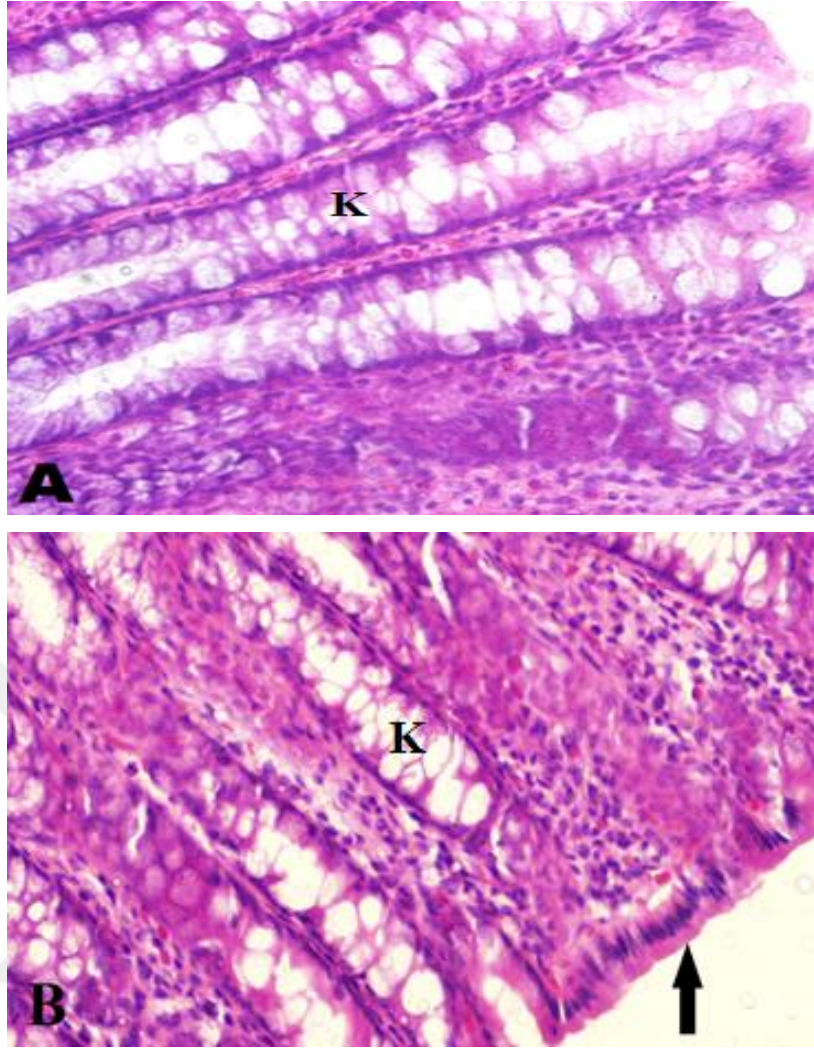
**Şekil 4. 7.** UK'li biber tuzu verilen grupta, UK'e bağlı olarak meydana gelen hemoraji (kırmızı yıldız) ile inflamatuvar hücre infiltrasyonu (beyaz yıldız), H&E, x200.



**Şekil 4. 8.** UK'li biber tuzu verilen grupta mukozada hemoraji (beyaz yıldız) , ve ülserasyon görülmeyen bölgeler (ok) (A, B), H&E, A: x1000, B: x200.



**Şekil 4. 9.** UK'li biber tuzu verilen grupta bazı alanlarda daha az hemoraji (kırmızı ok), yüzey epiteli hasarlanmaları (siyah ok) görülmektedir, H&E, x400.

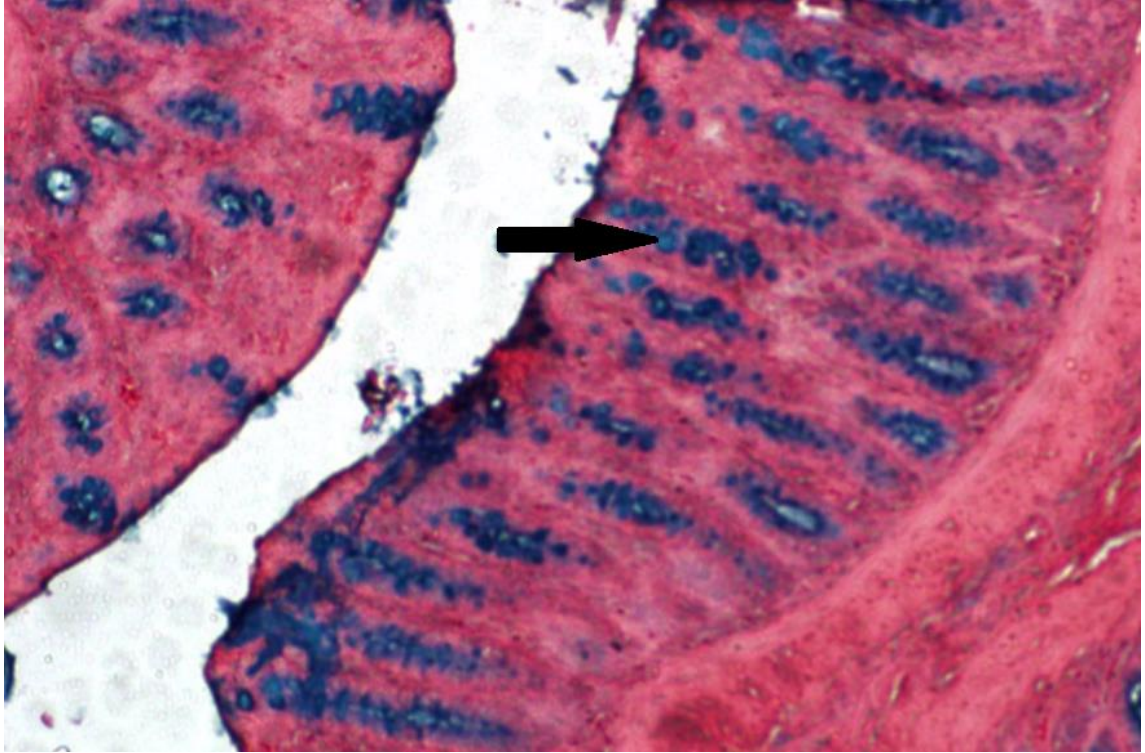


Şekil 4. 10. UK'li biber tuzu verilen grupta normal kolon mukozası görünümü, yüzey epitel tabaka (ok), kript (K), (A, B), H&E, x400.

### 4.3. Alsiyan mavisi histokimya bulguları:

#### Grup 1-kontrol grubu

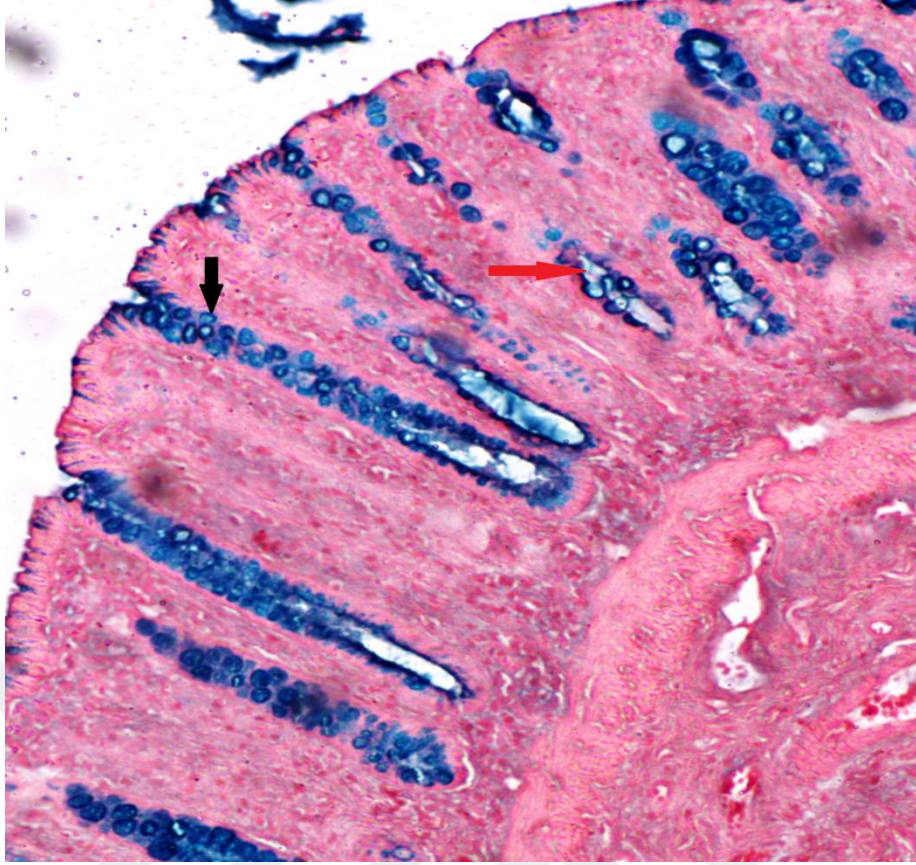
Alsiyan mavisi pH 2,5’da asidik musinlerde yoğun AB-pozitif reaksiyonu izlenmiştir (Şekil 4.11).



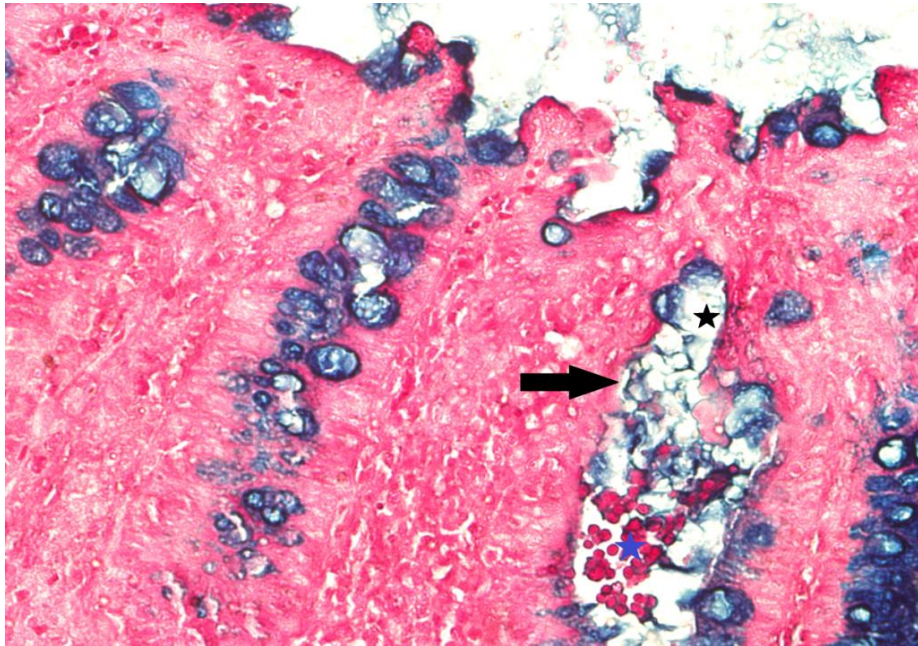
Şekil 4. 11. Kontrol grubunda, goblet hücrelerinde (ok) AB-pozitif boyanan musin, x100.

#### Grup 2- UK grubu

UK’li grupta, AB-pozitif musin boyanmasında kontrol grubu ile yoğunluk farkı genel olarak gözlenmemiştir (Şekil 4.12). Bununla birlikte, A. Bagalagel ve ark. (2022) gösterdiği gibi, bazı kriptlerde dejenere olmuş goblet hücreleri/intestinal bezler görülmüştür. Bu bezlerdeki dejeneratif hücreler musin azalmasından kaynaklı olabileceği düşünülen açık görünümüleriyle ayırt edilmiştir (Şekil 4.13).



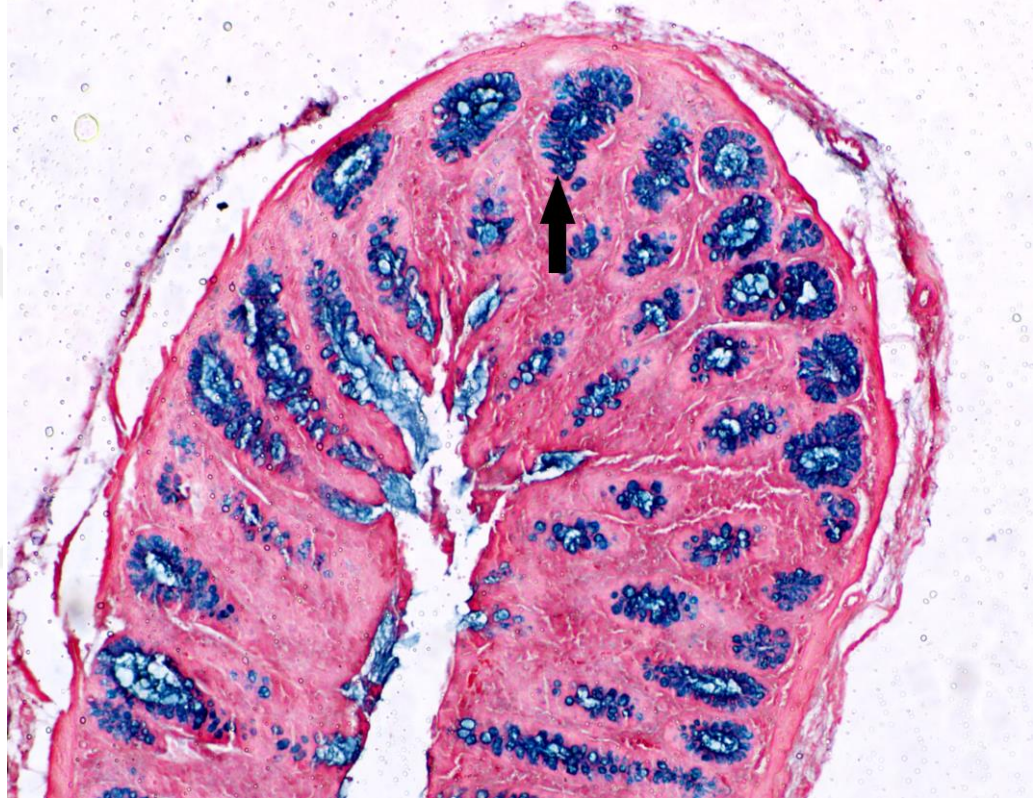Şekil 4. 12. UK'li grupta, goblet hücrelerinde (siyah ok) AB-pozitif musin boyanması. Dejeneratif bez epiteli (kırmızı ok), x100.



Şekil 4. 13. UK'li grupta; dejenere olmuş (siyah ok), yoğun musin içermeyen dejeneratif goblet hücreleri (siyah yıldız), hemoraji (mavi yıldız), x400.

Grup 3- Biber tuzu verilen grup

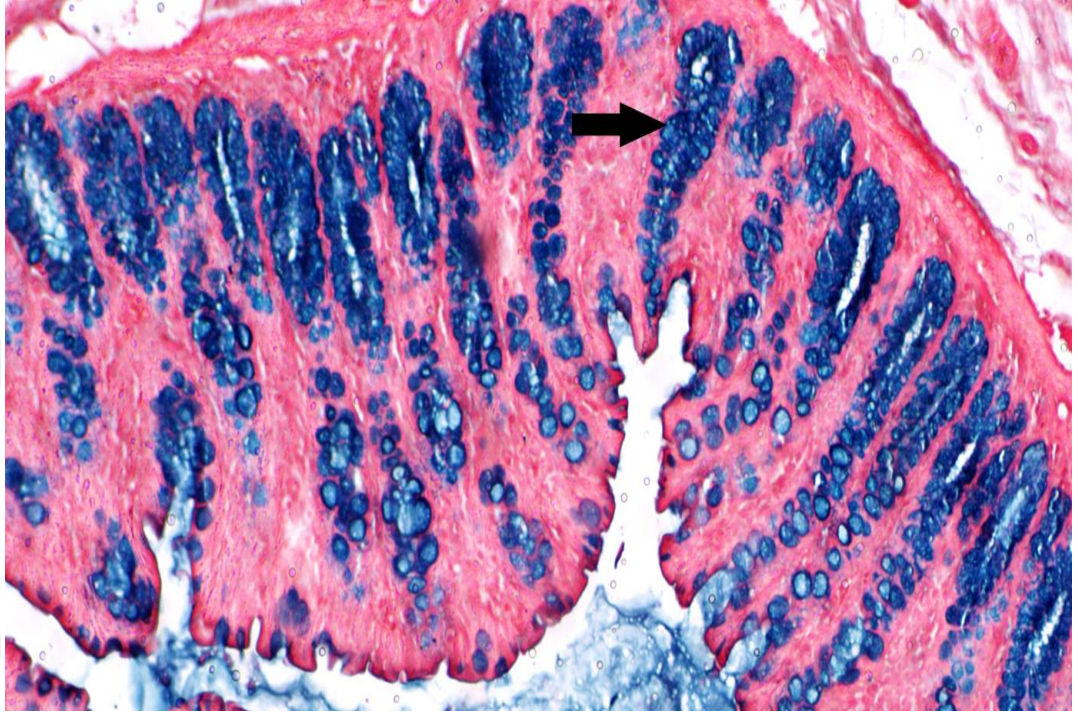
Bu grupta da AB-pozitif musin boyanmasında kontrol grubu ile arasında belirgin bir yoğunluk farkı izlenmemiştir (Şekil 4.14).



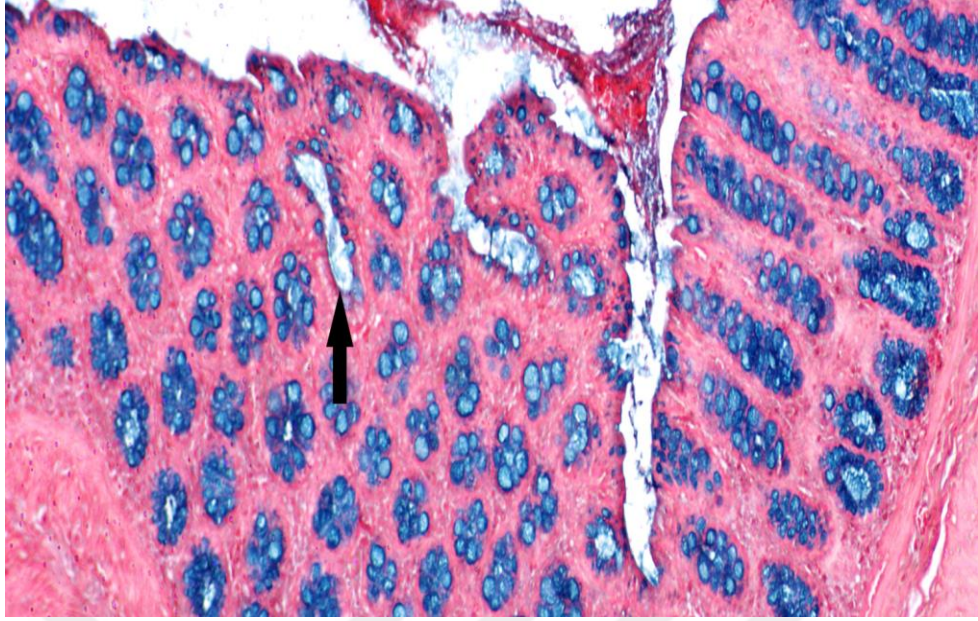
**Şekil 4. 14.** Biber tuzu verilen grupta, goblet hücrelerinde (ok) AB-pozitif musin boyanma yoğunluğu, x100.

#### Grup 4. UK'li biber tuzu verilen grup

Bu grupta AB-pozitif musin boyanmasında kontrol grubu ile karşılaştırıldığında belirgin bir yoğunluk farkı izlenmemiştir (Şekil 4.15). Bazı mukozal bezlerde dejenerasyon görülmüştür (Şekil 4.16).



**Şekil 4. 15.** UK'li biber tuzu verilen grupta, goblet hücrelerinde (ok) AB-pozitif musin boyanması, x100.

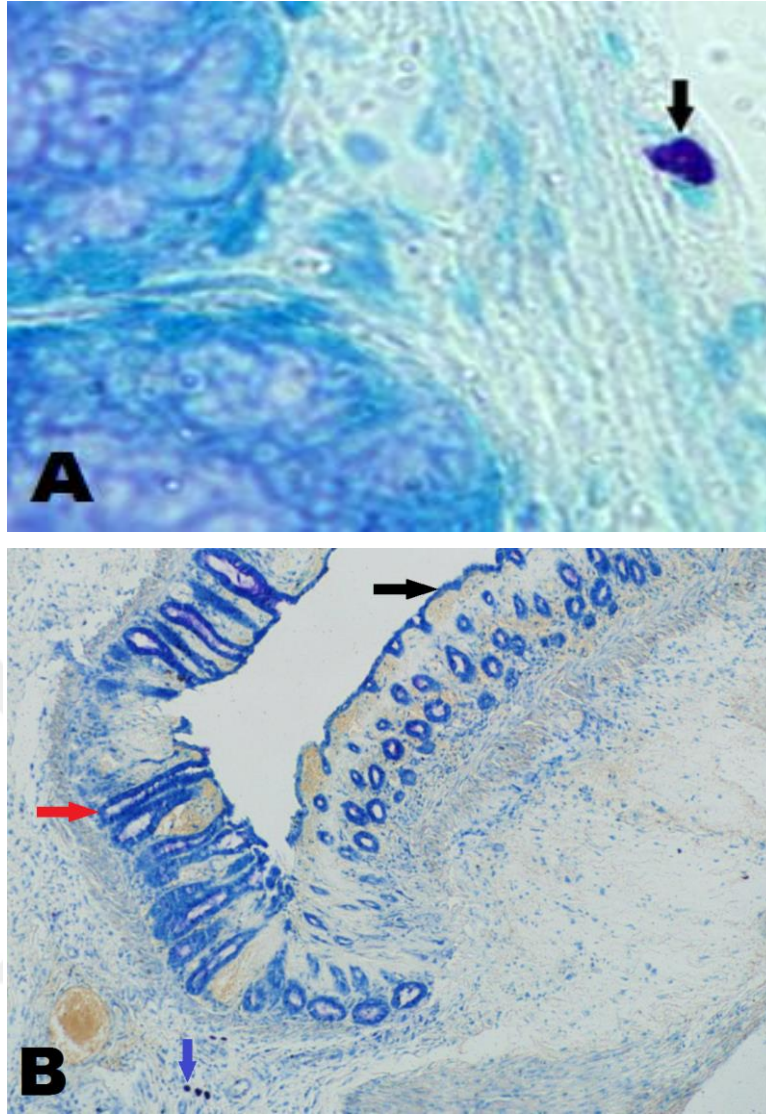


**Şekil 4. 16.** UK'li biber tuzu verilen grupta, mukozal bezlerde dejenerasyon ve musin azalması (ok), x200.

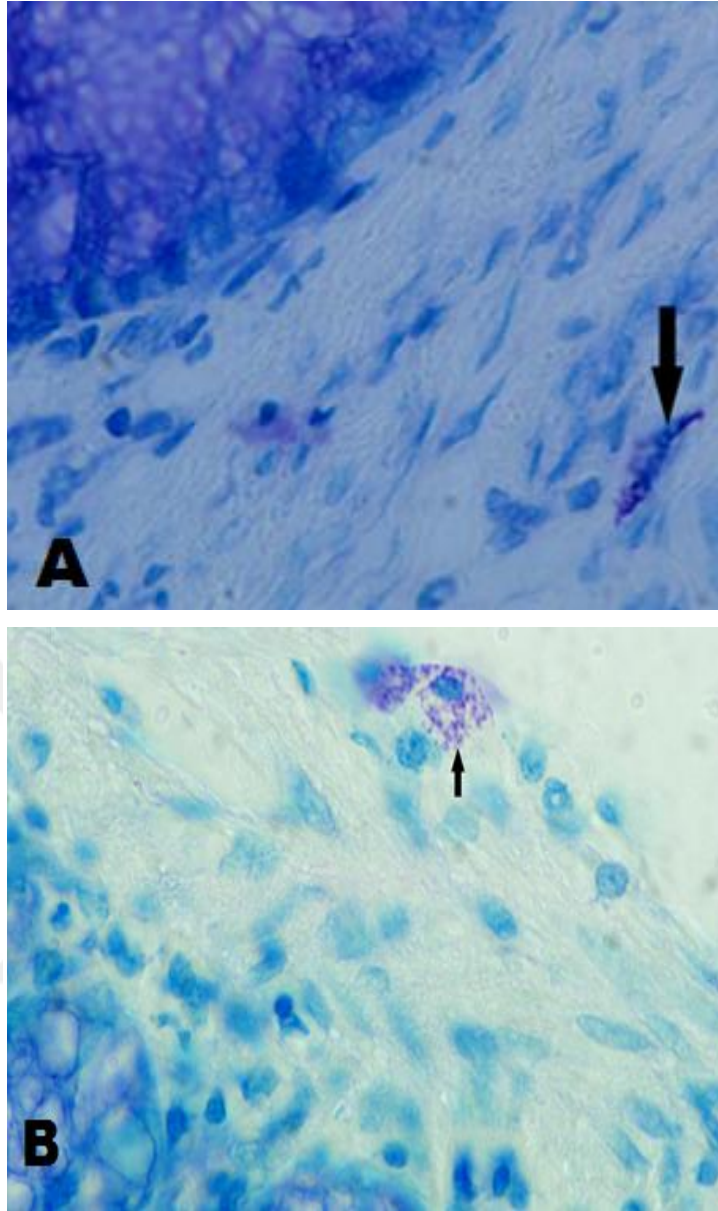
#### **4.4. TB histokimya bulguları**

##### **4.4.1. Kalın bağırsak mast hücresi**

TB histokimyasal boyama ile lamina propriada, koyu/yoğun boyanmış mast hücreleri, grup 4'de, Şekil 4.17'de, degranüle mast hücreleri, grup 3 ve grup 4'de, Şekil 4.18'de gösterilmiştir.



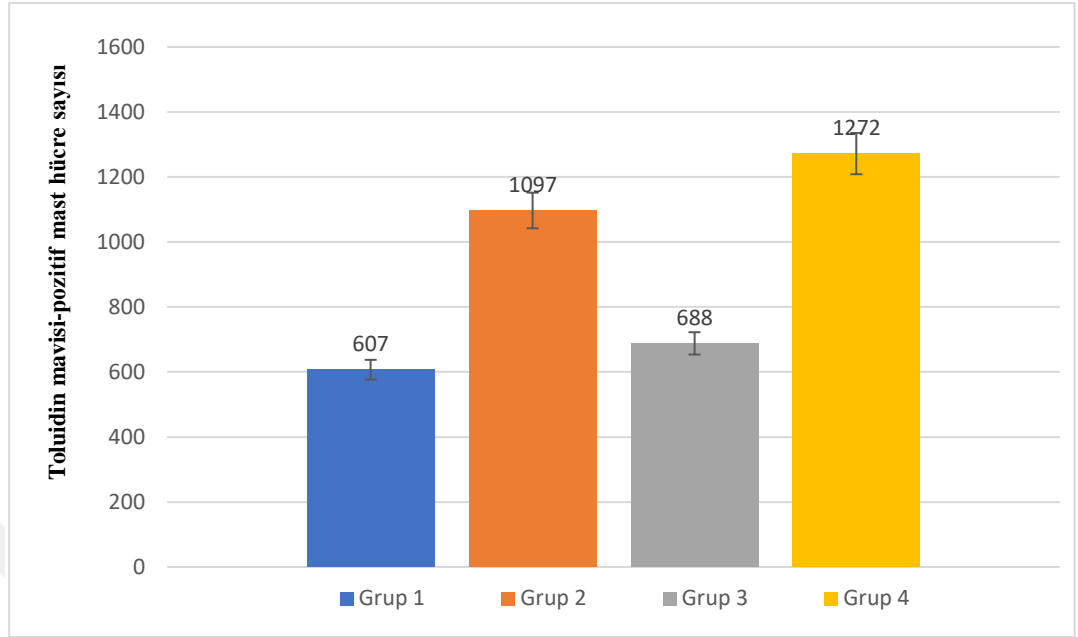
**Şekil 4. 17.** A: UK'li biber tuzu verilen grupta TB-pozitif mast hücresi (ok), x400, B: TB-pozitif bez (kırmızı ok), yüzey epiteli (siyah ok) ve lamina propriya'da TB-pozitif mast hücreleri (mavi ok), x100.



**Şekil 4. 18.** Biber tuzu verilen grupta (A) ve UK'li biber tuzu verilen grupta (B) degranüle TB-pozitif mast hücreleri (ok), x400.

#### 4.4.2. Mast hücre sayımları

Tüm gruptaki her bir hayvana ait kolon dokularından hazırlanan preparatların tüm kesit alanından sayılan TB-pozitif mast hücre sayımı sonuçları, Tablo 1'deki sütun grafik üzerinde gösterilmiştir. Buna göre, grup 4'de grup 2'ye göre daha fazla artış, grup 3'de grup 1'e göre az bir artış belirlenmiştir.

**Tablo 4. 1.** Gruplardaki kolon mast hücre sayımları.

## 5. SONUÇLAR

### 5.1. Histopatolojik sonuçlar

UK'li deney grubu (Grup 2) ve UK'li biber tuzu verilen deney grubu (Grup 4) sıçanlarının kolonlarında gözlemlere dayalı olarak;

- Grup 2'de daha fazla ülserasyon ve hemoraji
- Grup 2 ve Grup 4'de bazı intestinal bezlerde dejeneratif ve açık goblet hücreleri (mucin azalması)
- Grup 4'de daha az inflamatuvar hücre infiltrasyonu
- Tüm grupların kolon bezlerindeki goblet hücrelerinde, asidik mukoz madde boyanma yoğunluklarında belirgin fark göstermeyen AB-pozitif reaksiyon

### 5.2. Mast hücre sayım sonuçları

- Grup 2'de hücre sayısı artışı
- Grup 4'de Grup 2'ye göre daha fazla hücre sayısı artışı

## 6. TARTIŞMA

Ülseratif kolitte, hastalığın ilerlemesiyle birlikte ortaya çıkan patolojik değişiklikler başlıca kript yapısında meydana gelen bozulmalardır. Bunlar; kriptik apseler, lamina propriada hücreyel infiltrasyon (plazma hücreleri, eozinofiller, lenfositler), kript kısalması, musin azalması, lenfoid kümelenmeler ve epitelde erozyon/ülserasyondur (Ordás ve ark., 2012; DeRoche ve ark., 2014). Mukozal epitel bariyerin inflamasyonu ile birlikte erozyona uğraması, hemoraji gibi birçok olumsuz semptomun ortaya çıkmasına yol açar.

Bağırsak mukozasının idiyopatik bir inflamatuvar hastalığı olarak da tanımlanan UK, halen önemli bir sağlık sorunu olarak önem göstermektedir. Klinik olarak, kolit tedavisi için geliştirilen ilaçlar arasında antiinflamatuvar ilaçlar, immünosupresörler, biyolojik ajanlar, antibiyotikler ve semptomatik olarak rahatlama için kullanılan ilaçlar bulunmaktadır. Ancak bu ilaçlar, özellikle immünosupresörler, normal bağışıklık sisteminin dengesini bozabilmekte ve miyelosupresyon, enfeksiyon ve karaciğer hasarı gibi yan etkilere yol açabilmektedir. Uzun yıllardır, birçok toplumda çok çeşitli hastalığın tedavisinde, daha az yan etkisi ve daha ucuz olması nedeniyle geleneksel bitkisel ajanlar kullanılmaktadır. Bununla birlikte, bu ajanların öncelikle hayvan modellerinde birçok parametre ile test edilmesi gereklidir.

UK ile ilgili olarak çeşitli bitkisel kaynağın test edildiği birçok çalışma yapılmaktadır (Guo ve ark., 2021; Jedidi ve ark., 2021; Samba-Mondonga ve ark., 2019; Xiong ve ark., 2021; El-Abhar ve ark., 2008; Guo ve ark., 2021; Liu ve ark., 2021). Bu çalışmalarda, asetik asitle indüklenmiş UK modelinde, başlıca nekroz, kript yapısında hasar, ülserasyon, epitel doku kaybı, submukozal ödem, goblet hücre kaybı ve mukoza ile submukozada inflamatuvar hücre infiltrasyonu gibi birçok olumsuz değişiklikler gösterilmiştir. Bu değişiklikler üzerine bitkisel ajanların kullanılmasıyla yapılan bir çalışmada, antiinflamatuvar ve antioksidatif etkilere sahip Zeaxanthin'nin prednisolon ile birlikte kullanılması ile ülserasyonda

iyileşme, minimal epitel kaybı, daha az goblet hücre kaybı, submukozal ödemde azalma, submukozada hafif inflamatuvar infiltrasyon gösterilmiştir (Akabawy ve Sherif 2019). Deniz yosununda bulunan fukoidanın intestinal hücre yapısında belirgin mitotik figürlerin oluşumuyla düzelmelere yol açtığı, AB histokimyasal boyanması ile UK grubunda hasarlanmış ve azalmış intestinal bezlerin görülmesine karşın, fukoidan verilmiş UK grubunda bezlerin daha az olumsuz etkilendiği bildirilmiştir (Bagalagel ve ark., 2022). Bizim çalışmamızda da benzer şekilde, biber tuzu verilmiş UK'li grupta (grup 4), UK grubuna (grup 2) göre mukozada daha az ülserasyon ve daha az inflamatuvar hücre infiltrasyonu gözlenmiştir. Benzer şekilde, sıçanlarda Aloe veranın dekstran sülfat sodyum ile indüklenmiş UK'de mukozal bariyeri güçlendirerek inflamasyonu azalttığı, böylece UK'yi hafiflettiği rapor edilmiştir (Shi ve ark., 2021). Çalışmamızda, biber tuzu verilmiş UK'de daha az ülserasyonun gözlenmesinin nedeni, Aloe veranın gösterdiği etki gibi, biber tuzu içeriğinde yer alan maddelerin UK üzerine güçlendirici veya iyileştirici etkisinin olabilmesi olarak değerlendirilebilir. Kafeik asidin de UK'de mukozal ülserasyonları, epitel ve kript kaybını ve inflamatuvar sitokinlerin salgılanmasını iyileştirerek mukozal inflamasyonu önemli ölçüde azalttığı gösterilmiştir (Xiang vd 2021). Çalışmamızda, biber tuzunun ülserasyonu azaltmasının yanı sıra inflamatuvar hücre göçünün azalmasına da yol açabildiği söylenebilir. UK'de, *Salvia officinalis*'in potansiyel koruyucu olarak histopatolojik değişiklikleri büyük ölçüde azalttığı bildirilmiştir (Jedidi ve ark., 2021). Fermente edilmiş goji suyunun antiinflamatuvar sitokin düzeyini artırdığının gösterimi, inflamatuvar hücre infiltrasyonunun azalması olarak değerlendirilmiştir (Liu ve ark., 2021). *Tremella fukiformis* polisakkaritlerinin de, inflamatuvar hücre infiltrasyonunu önemli ölçüde azalttığı, bağırsak bariyeri ve mukus bariyerinin ilgili genlerini veya proteinlerini artırabildiği bildirilmiştir (Xiao ve ark., 2021). Japonya ve Çin'de, bitkilerden elde edilen bileşenlerin bir karışımı olan Oren-gedoku-to'nun, inflamatuvar ve ülseratif hastalıkların tedavisinde bitkisel ilaç olarak kullanıldığı rapor edilmiştir. Kolon hasarı üzerine çok çeşitli parametrelerle yapılan Oren-gedoku-to uygulamasının, histolojik çalışma kısmında, lezyonlarda daha hızlı bir iyileşme süreci ile inflamatuvar hücre infiltrasyonunda da azalmaya neden olduğu gösterilmiştir (Zhou ve Mineshita, 1999). Bu çalışmalar, UK'de, doku hasarı/erozyonu ile hücre infiltrasyonu üzerine bitkisel ajanların etkilerinin gösterilmesi bakımından, bizim çalışmamızla benzerlikler göstermektedir. Yine bizim çalışmamıza benzer şekilde,

halk hekimliğinde yıllardır inflamasyon da dahil olmak üzere birçok hastalık için tedavi edici olarak kullanılan sarımsak yağının, UK'de kolonik mukozanın belirgin makroskobik ve mikroskobik değişikliklerini doza bağımlı olarak iyileştirdiği ortaya konmuştur (Balaha ve Kandeel, 2016). *Sesbania grandiflora* bitkisinin, farelerde asetik asitle indüklenmiş UK'de, histopatolojik incelemede, ülserasyon, nekroz, hücreyel infiltrasyon, hiperemi belirtilerinde azalma sağladığı bildirilmiştir (Gupta ve ark., 2018). Bizim çalışmada da biber tuzu verilen UK grubunda bu çalışmalara benzer şekilde mukozal yapıda histolojik iyileşmeler gözlenmiştir.

UK'de kolon bezlerindeki goblet hücrelerinde mukoz maddenin azaldığı yukarıdaki çalışmalarda ve Dorofeyev ve ark. (2013) ile Podolsky (1991) tarafından belirtilmiştir. Bizim çalışmamızda, UK gruplarında AB histokimyasal boyanması ile dejeneratif bezlerde yer yer mukoz madde azalmasından kaynaklanan açık goblet hücreleri ayırt edilmiştir. Her iki grupta, sayısal verilerin ortaya konması için, dejeneratif bezlerin sayılarak gruplar arasında istatistiksel analizlerle karşılaştırmalarının yapılması uygun olacaktır. Bununla birlikte çalışmamızda, salgı hücrelerindeki mukozmadde AB-pozitif reaksiyonu, gruplar arasında belirgin bir yoğunluk farkı göstermemiştir.

Mast hücreleri, inflamasyonun ve immünsüpresyonun farklı modülatörleri olarak bilinen hücrelerdir. İnflamatuar bağırsak hastalıklarında mast hücre sayısının arttığı bilinmektedir (Kurosawa ve Nagai, 1987). Kronik UK'nin inflamatuvar aşamasında oluşan nöronal elementler ile mast hücreleri arasındaki ilişkinin, inflamatuvar progresinde ve korunmasında belirgin bir rol oynadığı bildirilmiştir (Stoyanova ve Gulubova, 2002). UK'de, mast hücre sayısı ve ince yapıdaki değişiklikler araştırılmıştır. Aktif dönemde ve remisyon dönemindeki değişiklikler karşılaştırılmıştır. Yoğun degranülasyonun eşlik ettiği mast hücre birikimi hastalığın aktif evresinde önemli bulunmuştur. Sitoplazmik granülleri içeren degranülasyonun hızlı degranülasyon gösterdiği bildirilmiştir (Balázs ve ark., 1989). Çalışmamızda lamina propriadaki degranüle ve degranüle olmamış mast hücreleri, grup 3 ve grup 4'de, TB histokimyasal boyanması ile gösterilmiştir. Önceki çalışmalar, akut kimyasal kolit modellerinde mast hücrelerinin proinflamatuvar bir rol oynadığını göstermiş olmakla birlikte, yeni araştırmalar mast hücre eksikliğinin spontane kolit modellerinde inflamasyonu artırabileceğini göstermiştir. Bu nedenle, inflamatuvar bağırsak hastalıklarında mast hücrelerinin

potansiyel antiinflamatuvar rolünün olabileceği düşünülebilir. Mast hücrelerinin antiinflamatuvar rolünün mekanizmasının daha fazla araştırılmasının yeni tedavilerin ortaya çıkmasında önemli olacağı ileri sürülmüştür (Lennon ve ark., 2018). Ek olarak, probiyotiklerin de UK'de, mast hücre sayısını ve nöronal yapıyı artırarak bağırsak duvarının korunmasında destekleyici bir rolü olabileceği rapor edilmiştir (Hizay vd 2022). Çalışmamızda, UK grubunda mast hücre sayısında kontrol grubuna göre artış olmasıyla birlikte, biber tuzu verilen UK'li grupta daha fazla sayıda hücre ortaya çıkmıştır. Son çalışmalar göz önüne alındığında, biber tuzu verilmiş UK grubunda belirlenen mast hücre artışının, bu hücrelerin antiinflamatuvar etkisi ile bağırsak duvarında koruyucu etkiye neden olabileceği, bu bakımdan mast hücre sayısındaki artışın önemli olabileceği söylenebilir.

Bir polih herbal bileşik olan Herbagut'ın yetişkinlerde gastrointestinal şikayetleri azaltmasının (Lopresti ve ark., 2018), *Moringa oleifera*, *Raphinus sativus* ve *Amaranthus tricolor*'un yaprak özlerini içeren polih herbal karışımın sıçanlarda ülserle karşı önemli koruma sağlamasının (Devaraj ve Krishna, 2013) ortaya çıkarılması gibi, bu çalışmada da Denizli Acıpayam yöresinde sıklıkla tüketilen, içinde bir çok bitkisel ürünün yer aldığı bir polih herbal karışım olan biber tuzunun, UK'deki olası koruyucu etkisinin histolojik olarak gözlenmesi, içerdiği ürünlerin sinerjik etkilerinden kaynaklanabileceğini de gösterebilir.

Çalışmamız, biber tuzunun hangi mekanizmalarla UK üzerinde iyileştirici etki gösterebileceğinin, farklı parametrelerle ve istatistiksel analizlerle araştırılması gerekliliğini ortaya çıkarmıştır. Deney gruplarında, özellikle doku hasarı/erozyonu ile bezlerdeki değişiklikler arasındaki farklılıkların gözleme dayalı bulgularının, istatistiksel analizlerle desteklenmesi gerekliliği vardır. Bununla birlikte, bu çalışma bir ön çalışma olarak değerlendirildiğinde, bu konuda ileride farklı analizlerle yapılacak diğer çalışmalara basamak oluşturacak olması bakımından önem göstermektedir.

Sonuç olarak, bitkisel ajanların UK üzerine olası etkilerinin, histolojik ve moleküler düzeyde birçok parametre ile hayvan modellerinde araştırılmasının, farklı bakış açıları getirmesi bakımından önemi olacaktır.

## 7. KAYNAKLAR

- Adanır, H., Akıncıoğlu, P. (2022). Sistemik immün-inflamasyon indeksinin yönlendirici kolitteki önemi. *Dicle Tıp Dergisi*, 49(3), 521-528. <https://doi:10.5798/dicletip.1170395>
- Akabawy, G., El-Sherif, N.M. (2019). Zeaxanthin exerts protective effects on acetic acid-induced colitis in rats via modulation of pro-inflammatory cytokines and oxidative stress. *Biomedicine & Pharmacotherapy*, 111, 841-851. <https://doi:10.1016/j.biopha.2019.01.001>
- Akay, T. (2001). Genel histoloji.
- Artaş, H., Eryeşil, H. (2022). İnflamatuar Bağırsak Hastalıklarında Batın İçi Komplikasyonlar ve Girişimsel Tedaviler. *Türk Radyoloji Dergisi*, 10 (3), 326-338. <https://doi:10.5152/trs.2022.222978>
- Aydoğan Avşar, P., (2019). Dikkat eksikliği hiperaktivite bozukluğu tanılı hastalarda Zonulin ve Claudin-5 kan düzeylerinin değerlendirilmesi ve hastalığın patogenezindeki potansiyel rolü. [Uzmanlık Tezi, Süleyman Demirel Üniversitesi, Isparta]
- Bagalagel, A. A., El-hawary, S.S., Alaaeldin, R., Elmaidomy, A. H., Altemani, F. H., Waggas, D. S., Algehainy, N. A., Saedi, N. H., Alsenani, F., Mokhtar, F. A., Elrehany, M. A., Al-Sanea, M. M. And Abdelmohsen, U. R. (2022) The Protective and Therapeutic Anti-Alzheimer Potential of *Olea europaea* L. cv. Picual: An In Silico and In Vivo Study. *Journals Metabolites*, 12(12). <https://doi:10.3390/metabo12121178>
- Bakal, H. ve Arıoğlu, H. (2020). Tescil Edilmiş Susam (*Sesamum indicum* L.) Çeşitlerinin Çukurova Bölgesi İkinci Ürün Koşullarında Bazı Önemli Tarımsal ve Tohum Kalite Özelliklerinin Belirlenmesi. *Ziraat Fakültesi Dergisi*, Türkiye 13. Ulusal, I. Uluslararası Tarla Bitkileri Kongresi Özel Sayısı, 218-225. <https://dergipark.org.tr/pub/sduzfd/issue/52563/657757>
- Balaha, M. ve Kandeel, S. (2016). Walaal Elwan Garlic oil inhibits dextran sodium sulfate-induced ulcerative colitis in rats. *Life Sciences*, 146(1), 40-51. <https://doi.org/10.1016/j.lfs.2016.01.012>
- Balazs, I., Baird, M., Clyne, M. and Meade, E. (1989) Human population genetic studies of five hypervariable DNA loci. *Am J Hum Genet*, 44(2): 182-190. PMID: 2563192
- Berktaş, S. ve Çam, M. (2020). Evaluation of hydrosol remaining from peppermint (*Mentha piperita* L.) distillation in cake production. *Harran Tarım ve Gıda Bilimleri Dergisi*, 24(1): 17-25. <https://doi:10.29050/harranziraat.590827>

- Budak, İ., Serim. A. T., Asav, Ü. (2020). Ankara İli Kimyon (*Cuminum cyminum* L.) Tarlalarında Bulunan Yabancı Otların Tespiti. *Turkish Journal of Weed Science*, 23(2):2020:137-143. <https://dergipark.org.tr/en/pub/tjws/issue/58712/777462>
- Can, M., Katar, N., Katar, D. (2021). Ontogenetik ve Diurnal Varyabilitenin İzmir Kekığı (*Origanum onites* L.)'nin Uçucu Yağ İçeriği ve Kompozisyonuna Etkisi. *Bursa Uludağ Üniversitesi Ziraat Fakültesi Dergisi*, 35 (1), 1-12. <https://dergipark.org.tr/en/pub/bursauludagziraat/issue/58016/741492>
- DeRoche, T.C., Xiao, S. Y. and Liu, X. (2014). Histological evaluation in ulcerative colitis, 2(3): 178–192. <https://doi.org/10.1093/gastro/gou031>
- Devaraj, V. C. ve Krishna, B.G. (2013). Antiulcer activity of a polyherbal formulation (PHF) from Indian medicinal plants. *Chinese Journal of Natural Medicines*. 11(2), 145-148. [https://doi.org/10.1016/S1875-5364\(13\)60041-2](https://doi.org/10.1016/S1875-5364(13)60041-2)
- Dorofeyev, A. E., Vasilenko, I.V., Rassokhina, O. A. and Kondratiuk, R. B. (2013). MUKosal Barrier in Ulcerative Colitis and Crohn's Disease. *Hindawi*. <https://doi.org/10.1155/2013/431231>
- Durmus, M., Yetgin, Ö., Majed Abed, M., Esmail Kelil, Haji, Akcay, K., (2018). Domates Bitkisi, Besin İçeriği ve Sağlık Açısından Değerlendirmesi. *International Journal of Life Sciences and Biotechnology*, 1(2): 59-74.
- El-Abhar S, H., Hammad, L. NA., Hala, S., Gawad, A. (2008). Modulating effect of ginger extract on rats with ulcerative colitis. *J Ethnopharmacol*, 13; 118(3): 367-72. <https://doi.org/10.1016/j.jep.2008.04.026>.
- Ellis, H. ve Mahadevan, V. (2014). Anatomy of the caecum, appendix and colon. surgery (Oxford), 32(4), 155-158. <https://doi.org/10.1016/j.mpsur.2014.02.001>
- Eray, İ. (2009). Deneysel Kolit Modeli Üzerine Glutamin, N-Asetil Sistein ve intrarektal metotreksat'ın Etkilerinin İncelenmesi. [Uzmanlık tezi, Çukurova Üniversitesi]. Çukurova Üniversitesi Akademik Veri Yönetim Sistemi.
- Erbaş Köse, Ö. D., Mut, Z. (2019). Türkiye'de yetiştirilen nohut çeşit ve hatlarının mineral madde içeriklerinin belirlenmesi. *Derim*, 36(1): 73-78. <https://doi.org/10.16882/derim.2019.516765>.
- Feuerstein, J. D. Cheifetz, A. S. (2014). Ulcerative Colitis: Epidemiology, Diagnosis, and Management. *Mayo Clinic Proceedings*, 89(11), 1553-1563. <https://doi.org/10.1016/j.mayocp.2014.07.002>
- Göktürk Baydar, N., Çoban, Ö. (2017). Tuz Stresinin Nane (*Mentha piperita* L.)'de Büyüme ile Uçucu Yağ Miktarı ve Bileşenleri Üzerine Etkileri. *Türk Tarım-Gıda Bilim ve Teknoloji Dergisi*, 5(7): 757-762, ISSN: 2148-127X. [www.agrifoodscience.com](http://www.agrifoodscience.com)Türk Bilim
- Guo, S., Geng, W., Chen, S., Wang, L., Rong, X., Wang, S., Wang, T., Xiong, L., Huang, J., Pang, X. and Lu, Y. (2021). Ginger Alleviates DSS-Induced Ulcerative Colitis Severity by Improving the Diversity and Function of Gut Microbiota. *Front. Pharmacol*, 12:632569. <https://doi.org/10.3389/fphar.2021.632569>.
- Gupta, R. A., Motiwala, M. N., Mahajan, U. N., Sabre, S. G. (2018). Protective effect of *Sesbania grandiflora* on acetic acid induced ulcerative colitis in mice by inhibition of TNF- $\alpha$  and IL-6. *Journal of Ethnopharmacology*, 219(12), 222-232. <https://doi.org/10.1016/j.jep.2018.02.043>

- Gümüřkaya, E. (2005). Determination of Crystallinity Index of Carbohydrate Components in Hemp (*Cannabis Sativa* L.) Woody Core By Means of Ft-Ir Spectroscopy. *Kafkas Üniversitesi Artvin Orman Fakültesi Dergisi*, 6(1) , 86-93. <http://ofd.artvin.edu.tr/tr/pub/issue/2255/29716>
- Hansson, G. C. (2020). Mucins and the Microbiome. *Annu Rev Biochem*, 89: 769–793. doi:10.1146/annurev-biochem-011520-105053.
- Hizay, A., Keleş Çelik, N., Acar, N., Çomak Göçer, E.M., Şekerci, R., Öz, N., Golal, E., Elpek, G. Ö. (2022). Probiotics in Experimental Ulcerative Colitis: Mast Cell Density and Neuronal Hypertrophy. *Turk J Gastroenterol*, 33(10): 822-830. <http://doi:10.5152/tjg.2022.21550>
- Jedidi, S., Sammari H., Selmi H., Hosni K., Rtibi K., Aloui F., Adouni O., Sebai H. (2021). Strong protective effects of *Salvia officinalis* L. leaves decoction extract against acetic acid-induced ulcerative colitis and metabolic disorders in rat. *Journal of Functional Foods*, 79, 104406. <https://doi.org/10.1016/j.jff.2021.104406>
- Johansson, M. E. V. ve Hansson, G. C. (2016). Immunological aspects of intestinal mucus and mucins. *Nat Rev Immunol*, 16(10): 639–649. <https://doi:10.1038/nri.2016.88>
- Kantarçeken, B., Çetinkaya, A. ve Şahin, M. (2008). Ülseratif kolitli hastalarda tiroid hormon bozuklukları. *Akademik Gastroenteroloji Dergisi*, 7 (3), 168-170. <https://dergipark.org.tr/tr/pub/agd/issue/1465/17659>
- Korkmaz, S. (2023). Kendir Tohumunun Vücuda ve Sağlığa Kattığı Hazine. *Bilgi ustam*. <https://www.bilgiustam.com/kendir-tohumu>
- Kurosawa, M., Mori, H., Nagai, H., Koda, A. (1987). Change in the Activity of the Cyclic AMP-Dependent Protein Kinase in Antigen-Stimulated Sensitized Mast Cells and Effect of Drugs Inhibiting Allergic Mediator Release . *The Japanese Journal of Pharmacology*, 43 (4), 454-457. <https://doi.org/10.1254/jjp.43.454>
- Lennon, H., Kelly S., Sperin M., Buchan I., Cross A.J., Leitzmann M., Cook M.B., Renehan, A.G. (2018). Framework to construct and interpret latent class trajectory modelling. *BMJ Open*, 7; 8(7): e020683. <https://doi:10.1136/bmjopen-2017-020683>.
- Liu, Y., Fang, H., Liu, H., Cheng, H., Pan, L., Hu, M., Li, X. (2021). Goji berry juice fermented by probiotics attenuates dextran sodium sulfate-induced ulcerative colitis in mice. *Journal of Functional Foods*, 83, 104491. <https://doi.org/10.1016/j.jff.2021.104491>
- Lopresti, A., Gupta, H. and Smith, S. J. (2018). A poly-herbal blend (Herbagut) on adults presenting with gastrointestinal complaints: a randomised, double-blind, placebo-controlled study. *BMC Complement Altern Med*, 18(98). <https://doi:10.1186/s12906-018-2168-y>
- Mizoguchi, A. (2012). Animal models of inflammatory bowel disease. *Progress in molecular biology and translational science*, 263-320. <https://doi.org/10.1016/B978-0-12-394596-9.00009-3>
- Ordás, I., Brian, G., Feagan, B. G., Sandborn, W. J. (2012). Therapeutic Drug Monitoring of Tumor Necrosis Factor Antagonists in Inflammatory Bowel Disease. *Clinical Gastroenterology and Hepatology*, 10(10), 1079-1087. <https://doi.org/10.1016/j.cgh.2012.06.032>

- Oruç, N., Kutluana, U., Sezak, M., Yenisey, Ç., Gürsel, D., Aydemir, Ş., Tunçyürek, M., Yönetçi, N., Özütemiz, Ö. (2008). Asetik asitle oluşturulan deneysel kolit modelinde leflunomid'in etkinliğinin araştırılması. *Akademik Gastroenteroloji Dergisi*, 7 (2), 67-72. <https://dergipark.org.tr/tr/article-file/16231>
- Öztürk, N., Yıldırım, Y. (2020). İnflamatuar Bağırsak Hastalıkları Olan Bireylerde İlaç Uyumu ve Yaşam Kalitesi. *Journal of Health Sciences and Research*, 2(3), 192 - 199, <https://doi.org/10.46413/boneyusbad.770410>
- Payza, U. (2021). Hemogram Parametrelerin, İnflamatuar Barsak Hastalığı Olan Hastalarda Hastalık Şiddeti, Mortalite ve Komplikasyonları Öngörmedeki Rolü. *Dokuz Eylül Üniversitesi Tıp Fakültesi Dergisi*, 35(2), 147-157.
- Podolsky, DK. (1991) Inflammatory bowel disease. *New Engl J Med*, 325:928-37. <https://doi.org/10.1056/NEJM199109263251306>
- Randhawa, P. K., Singh, K., Singh, N., Jaggi, A. S. (2014). A review on chemical-induced inflammatory bowel disease models in rodents. *Korean Journal of Physiology Pharmacology*, 18(4), 279-288. <https://doi.org/10.4196/kjpp.2014.18.4.279>
- Ross, M. H., Pawlina, W. (2014). Histoloji Konu Anlatımı ve Atlas(Ross). Baykal, B. (Eds.) (pp.597-599). *Palme Yayıncılık*
- Samba-Mondonga, M., Constante, M., Fragoso, G., Calvé, A., Santos, M. M. (2019) Curcumin induces mild anemia in a DSS-induced colitis mouse model maintained on an iron-sufficient diet. *PLoS ONE*, 14(4): e0208677. <https://doi.org/10.1371/journal.pone.0208677>.
- Seferoğlu, A. ve Bahar, K. (1997). İnflamatuar barsak hastalıklarının immünolojisi. *Güncel Gastroenteroloji*. <https://güncel.tgv.org.tr/journal/49/pdf/100185.pdf>
- Shewry, P. R. (2009). Wheat. *Journal of Experimental Botany*, 60(6), 1537–1553. <https://doi.org/10.1093/jxb/erp058>
- Shi, G., Jiang, H., Feng, J., Zheng, X., Dongjian, Z., Jiang, C., Jian, Z. (2021). *Aloe vera* mitigates dextran sulfate sodium-induced rat ulcerative colitis by potentiating colon mucus barrier. *J Ethnopharmacol*, 28;279:114108. <https://doi.org/10.1016/j.jep.2021.114108>.
- Stoyanova, I., Gulubova, M. V. (2002). Mast cells and inflammatory mediators in chronic ulcerative colitis. *Acta Histochemice*, 104(2), 185-192. <https://doi.org/10.1078/0065-1281-00641>
- Tekin, A., Veliöğlu, S. (1993). A research on some compositional properties of melon seed and bitter almond, 18(6) 365-367. <https://dergipark.org.tr/en/pub/gida/issue/6977/92990>
- Terzi, C., Canda, A. E. (2004). Ulcerative colitis and surgical management. *Tepecik Eğitim Hast Derg*, 14(3), 141-151. <https://doi.org/10.5222/terh.2004.22230>
- Uyar, A., Emlik, H., Yaman, T. (2018). Deneysel Ülseratif Kolit Üzerine Yüksek Karbonhidratlı, Yüksek Yağlı ve Aralıklı Beslemenin Etkisi. *Harran Üniversitesi Veteriner Fakültesi Dergisi*, 7(1). <https://dergipark.org.tr/tr/download/article-file/533438>
- Üstü, Y. ve Uğurlu, M. (2018). Kekiğin Tıbbi Kullanımı. *Ankara Tıp Dergisi*, 18(2), 242-245. <https://doi.org/10.17098/amj.435291>

- Üstündağ, G., Kuloğlu, Z., Kansu, A., Bingöl Koloğlu, M., Ensari, A., Girgin, N. (2008). A Case of fulminant progressive severe ulcerative colitis, refractory to medical treatment. *Türkiye Çocuk Hastalıkları Dergisi*, 2(3),41-44.
- Xiang, C., Liu, M., Lu, Q., Fan, C., Lu, H., Feng, C., Yang, X., Li, H., Tang, W. (2021). Blockade of TLRs-triggered macrophage activation by caffeic acid exerted protective effects on experimental ulcerative colitis. *Cellular Immunology*, 365, 104364. <https://doi.org/10.1016/j.cellimm.2021.104364>
- Xiao, H., Li, H., Wen, Y., Jiang, D., Zhu, S., He, X., Xiong, Q., Gao, J., Hou, S., Huang, S., He, L., Liang, J. (2021). Blockade of TLRs-triggered macrophage activation by caffeic acid exerted protective effects on experimental ulcerative colitis. *Cellular Immunology*, 365, 104364. <https://doi.org/10.1016/j.cellimm.2021.104364>
- Xiong, X., Cheng, Z., Wu, F., Hu, M., Liu, Z., Dong, R., Chen, G. (2021). Berberine in the treatment of ulcerative colitis: A possible pathway through Tuft cells. *Biomed Pharmacother*, 134:111129. <https://doi.org/10.1016/j.biopha.2020.111129>.
- Yaşar, Y. ve İnanç, N. (2019). Kırmızı Biberin Besin Alımı ve Enerji Metabolizması Üzerine Etkileri . *Gümüşhane Üniversitesi Sağlık Bilimleri Dergisi*, 8(4), 451-459. <https://dergipark.org.tr/tr/pub/gumussagbil/issue/50658/434711>
- Yıldırım, F., Karaoğlu, A. Ö., Yükselen, V. (2006). A Case With Ulserative Colitis Occured in a Very Short Segment. *Meandros Medical and Dental Journal*, 7 (1). <https://dergipark.org.tr/tr/pub/meandrosmdj/issue/43948>
- Yiğit, A., Ertürk, Ü., Korukluoğlu, M. (2005). Fonksiyonel bir gıda: ceviz. *Bahçe Ceviz*, 34 (1), 163 – 169. <https://dergipark.org.tr/tr/pub/bahce/issue/3349/46340>
- Zhou, H., Mineshita, S. (1999). The effect of Oren-gedoku-to on experimental colitis in rats. *J Pharm Pharmacol*, 51(9), 1065-74. <https://doi.org/10.1211/0022357991773401>.

## 8. ÖZGEÇMİŞ



**EKLER**



EK-1.

Evrak Tarih ve Sayısı: 05.10.2023-E.414984



T.C.  
PAMUKKALE ÜNİVERSİTESİ  
Hayvan Deneyleri Etik Kurulu

Sayı : E-60758568-020-414984  
Konu : Başvurunuz Hk

05.10.2023

Sayın Doç. Dr. Nazan KESKİN

İlgi : 05/09/2023 tarihli dilekçeniz 212.133.250.29  
437

"Sıçanlarda Oluşturulan Ülseratif Kolitte Biber Tuzu (Kışnek)'nun Etkisinin Araştırılması" (PAUHDEK-2021/34) konulu çalışmanızda istenilen isim değişiklik talebiniz 06.09.2023 tarih ve 2023/06 sayılı toplantımızda görüşülmüş olup,

Yapılan görüşmelerden sonra, çalışmanızın adının "Sıçanlarda Oluşturulan Ülseratif Kolitte Biber Tuzu'nun Etkisinin Araştırılması" olarak değiştirilmesinin Hayvan Deneyleri Etiği açısından uygun olduğuna oy birliği ile karar verildi.

Gereğini bilgilerinize rica ederim.

Doç. Dr. Habip ATALAY  
Kurul Başkanı

Bu belge, güvenli elektronik imza ile imzalanmıştır.

Belge Doğrulama Kodu :BSAZ5CCRB8 Pin Kodu :99462

Belge Takip Adresi : <https://www.turkiye.gov.tr/pau-ebys>

Adres: Tıp Fakültesi Dekanlığı, Kınıklı/Denizli

Telefon:0 (025) 8 Faks:0 (258) 296 17 65

e-Posta:hadek@pau.edu.tr Elektronik Ağ: <http://www.pau.edu.tr>

Keşif Adresi: pau.rektorluk@hs01.kep.tr

Bilgi için: Selda ERKİŞİ

Unvanı: Bilgisayar İşletmeni

