



T.C.
SAĞLIK BAKANLIĞI
ANKARA NUMUNE EĞİTİM ve ARAŞTIRMA HASTANESİ
5. ORTOPEDİ ve TRAVMATOLOJİ KLİNİĞİ

**ÖN ÇAPRAZ BAĞ YIRTIKLARININ ARTROSKOPİK
REKONSTRUKSİYON İLE TEDAVİSİNİN
ORTA DÖNEM SONUÇLARI**

UZMANLIK TEZİ

Dr. Zeki GÜNŞOY

DANIŞMAN: Doç. Dr. A.Yalçın TABAK

ANKARA-2010

ÖNSÖZ

Sadece ortopedik değil hayata dair de bilgi ve deneyimlerini bizimle paylaşan klinik şefimiz hocam Doç. Dr. Abdullah Yalçın Tabak'a teşekkürlerimi sunarım.

Artroskopi ve ÖÇB tamirine yönelmemi sağlayarak her zaman gerçek bir ağabey ilgisi ile destek olan, bilgi ve tecrübelerinden faydalandığım tez danışmanım abim Op.Dr.Özgür Doğan'a teşekkür ederim.

En sevgili öğretmenim Emel Güdemezoğlu'nu her eğitim basamağımda minnetle hatırladım, hatırlayacağım.

Eğitimim boyunca bilgi ve tecrübelerini esirgemeyen değerli abilerim Doç. Dr. Cem Nuri Aktekin, Doç .Dr. Bülent Özkurt, Doç. Dr. Murat Altay, Doç. Dr. Akif Muhtar Öztürk, Op. Dr. Muhammed Cüneyd Günay'a teşekkürlerimi sunarım.

Aynı kliniği paylaştığım ve birlikte çalıştığım Dr.Ali Toprak, Dr. Hasan Türker, Dr. Ali Rıza Ökten, Dr. Ferhat Şentürk, Dr. Barış Birinci, Dr. Deniz Çankaya, Dr. Ekim Yetkili, Dr. Selin Haver, Dr. Şehmuz Kaya, Dr. Hüseyin Özdemir, Dr. Ali Tecirli, Dr. Yalçın Çakır, Dr. Ömer Faruk Eğerci, Dr. Burak Yoldaş ile ameliyathanede, acil serviste ve diğer kliniklerde birlikte çalıştığım asistan arkadaşlarıma, hemşirelere, teknisyen ve personele ayrı ayrı içtenlikle teşekkür ederim.

İhtisasım boyunca dostluğuyla hep yanımda yürüyen aziz dostum Murat Pepe'ye teşekkür ederim.

Doktor olmamı isteyen, ilgi ve şefkatleriyle, maddi manevi desteğini esirgemeyen sevgili annem, babam ve kardeşlerime, her daim desteğiyle eşime ve kızıma teşekkür ediyorum...

Dr.Zeki Günsoy
Ankara-2010

İÇİNDEKİLER

ÖNSÖZ	i
İÇİNDEKİLER	ii
TABLolar DİZİNİ	iv
RESİMLER DİZİNİ	v
ŞEKİLLER DİZİNİ	vii
1. GİRİŞ ve TARİHÇE	1
2. GENEL BİLGİLER	6
2.1. ÖÇB Embriyolojisi	6
2.2. ÖÇB Histolojisi	6
2.3. ÖÇB Anatomisi	7
2.4. ÖÇB Nörofizyolojisi	10
2.5. ÖÇB Vasküler yapısı	11
2.6. Dizin stabilitesini sağlayan yapılar	12
2.7. Biyomekanik ve Kinematik	13
2.7.1. ÖÇB Lezyonu olan dizin biyomekaniği	15
2.7.2. ÖÇB Yetersizliğinin yürüme biyomekaniğine etkisi	16
2.7.3. DİZ instabilitelerinin sınıflandırılması	16
2.8. ÖÇB Yaralanmalarında doğal seyir	20
2.9. ÖÇB Yaralanmalarında etyoloji ve yaralanma mekanizması	23
2.10. ÖÇB Yaralanmalarında risk faktörleri	23
2.11. ÖÇB Yaralanmaları epidemiyolojisi	27
2.12. ÖÇB Lezyonlarında anamnez, fizik muayene	28
2.12.1. Fizik muayene testleri	30
2.12.2. Enstrümanlı diz laksite ölçümü	34
2.13. Tedavi yöntemleri	35
2.13.1. Konservatif Tedavi	37
2.13.2. Cerrahi Tedavi	41
2.13.2.1. Rekonstruksiyon öncesi yöntemler	42
2.13.2.2. ÖÇB rekonstruksiyonu	43
2.13.2.3. ÖÇB cerrahisinde greft seçimi	46

2.13.2.4. Greft tespit yöntemleri.....	52
2.14. ÖÇB Rekonstruksiyonu sonrası ligamentizasyon.....	58
2.15. KOMPLİKASYONLAR.....	60
3. HASTALAR VE YÖNTEM	63
3.1. Cerrahi Teknik	69
3.2. Ameliyat Sonrası Rehabilitasyon	95
4. DEĞERLENDİRME	99
4.1. Bulgular ve Sonuçlar	100
5. OLGULARIMIZDAN ÖRNEKLER.....	104
6. TARTIŞMA	109
7. SONUÇ.....	115
8. KAYNAKLAR.....	116

TABLolar DİZİNİ

Tablo 1- Greft Özellikleri	52
Tablo 2- a-Femoral tespit yöntemlerinin karşılaştırılması.....	56
Tablo 2- b-Tibial tespit yöntemlerinin karşılaştırılması	58
Tablo 3- Hastaların cinsiyet, ameliyat olan taraf, takip süreleri, yaş, artroskopik bulgu açısından dağılımı	64
Tablo 4- ÖÇB yaralanma nedenlerinin sayı ve yüzdeleri	64
Tablo 5- Hastaların ameliyat öncesi yakınmalarının sayı ve yüzde oranları	65
Tablo 6- Lysholm skortlama sistemi	66
Tablo 7- IKDC değerlendirme formu	67
Tablo 8- Tegner aktivite skalası	68
Tablo 9- Hamstring tendon greftlerinin kalınlıklarına göre dağılımı	77
Tablo 10- Hastaların intraoperatif saptanan eklem içi patolojileri.....	78
Tablo 11- Femoral iç tünel uzunluk rehberi	84
Tablo 12- Postoperatif Rehabilitasyon Programı.....	98
Tablo 13- Lysholm skortlamasına göre sonuçlar.....	100
Tablo 14- IKDC (International Knee Documentation Committee) skoru ve aktivite skalasına göre sonuçlar	101
Tablo 15- Hastaların ÖÇB stabilite test sonuçları	102

RESİM DİZİNİ

Resim 1-	ÖÇB Histolojik yapısı	7
Resim 2-	ÖÇB diz içi yerleşimi.....	8
Resim 3-	ÖÇB;PL(posterolateral) ve AM(anteromedial) bantları	9
Resim 4-	ÖÇB vasküler yapısı	12
Resim 5-	Diz eklemi hareket eksenleri.....	14
Resim 6-	Diz dış rotasyonda iken valgusa zorlayıcı kuvvet.....	24
Resim 7-	Varus iç rotasyon-ekstansiyon zorlanması	25
Resim 8-	Hiperekstansiyonda kontakt yaralanma.....	26
Resim 9-	Lachman testi	31
Resim 10-	Ön-çekmece testi.....	32
Resim 11-	Pivot-shift testi	33
Resim 12-	Artrometre cihazı	35
Resim 13-	İnterferans vidası (Femoral tespit).....	53
Resim 14-	Biyobozunur interferans vidası	53
Resim 15-	Endobutton	54
Resim 16-	Crosspin	55
Resim 17-	Mitek kanca sistemi	55
Resim 18-	Staple	56
Resim 19-	Pul-vida sistemi	56
Resim 20-	İnterferans vidası (Tibial tespit)	57
Resim 21-	Washerloc	57
Resim 22-	Biyobozunur washerloc.....	58
Resim 23-	ÖÇB rekonstruksiyonu sonrası ligamentizasyonu histolojik kesiti.....	59
Resim 24-	Tendon grefti-kemik arayüzü histolojik kesiti	60
Resim 25-	Turnike yerleştirilmesi.....	70
Resim 26-	Tanısal Artroskopi.....	71
Resim 27-	İnsizyon bölgesi	72
Resim 28-	Tendon palpasyonu	72
Resim 29-	Tendon diseksiyonu.....	73
Resim 30-	A. Semitendinöz, B. Gracilis tendonu eksplorasyonu	73

Resim 31- Tendon sıyırma.....	74
Resim 32- Greftin alınması	75
Resim 33- Germe aracı ile Krakow dikişlerinin atılması.....	76
Resim 34- Tendonların birbirine tespiti	76
Resim 35- Sartoryal fasyanın kapatılması	94
Resim 36- Kompresif bandaj	94

ŞEKİLLER DİZİNİ

Şekil 1-	ÖÇB yapışma yeri.....	9
Şekil 2-	Diz fleksiyon derecesi - ÖÇB gerim şeması.....	10
Şekil 3-	Notchplasty	78
Şekil 4-	Tibial tünel kılavuzu ve yerleşimi.....	81
Şekil 5-	Tibial tünel açılımı	81
Şekil 6-	Offsetli kılavuzun yerleştirilmesi	83
Şekil 7-	Femoral tünel açılması.....	83
Şekil 8-	Femoral tünel uzunluğu ölçümü.....	83
Şekil 9-	Femoral tünel uzunluğu ölçümünün artroskopik görüntüsü	83
Şekil 10-	Femoral iç tünel açılması (ToggleLock kullanırken).....	84
Şekil 11-	ToggleLock kullanırken greft üstüne işaretleme.....	85
Şekil 12-	ToggleLock Ziploop kullanırken greft üstüne işaretleme.....	85
Şekil 13-	Femoral iç tünel açılması (ToggleLock Ziploop kullanırken)	85
Şekil 14-	Greftin implanta asılması	86
Şekil 15-	Greftin yerleştirilmesi	86
Şekil 16-	Greftin femoral tünelde ilerletilmesi.....	87
Şekil 17-	ToggleLock implantın kortekse takılması	87
Şekil 18-	Greftin ToggleLock Ziploop asansör ipleriyle yukarı çekilmesi	88
Şekil 19-	Femoral tespit klavuz aparatı	89
Şekil 20-	Transfiks tünel çengeli	89
Şekil 21-	İnterferans vidası ile yapılacak olan femoral tespit için lateral kılavuzun yerleştirilmesi	90
Şekil 22-	Kılavuz içerisinden arkası delikli klavuz kirschner telinin yollanması.....	90
Şekil 23-	İnterferans vidası için kılavuz K teli üzerinden femur lateral korteksinde yuva açılması.....	90
Şekil 24-	Klavuz K telinin medialden çekilerek her iki korteksten geçirilmesi	90
Şekil 25-	Klavuz misina telinin tibial tünelden çıkartılması	91
Şekil 26-	Greftin misina teline asılması.....	91
Şekil 27-	Greftin femoral tünelde ilerletilmesi.....	92

Şekil 28-	Transfix vidasının yerleştirilmesi	92
Şekil 29-	Tibial tespit öncesi grefte gerdirme sağlanması	93
Şekil 30-	a. washerloc ile tibial tespit b-biyobozunur interferans vidası, ile tibial tespit	94

1. GİRİŞ ve TARİHÇE

Ön çapraz bağ yetmezliğinin tanı ve tedavisi günümüz ortopedi cerrahisinin önemli konularından biridir. Ön çapraz bağ (ÖÇB) dizin anteriora kaymasını engelleyen en önemli yapıdır. Ayrıca dizin rotasyonel stabilitesine de katkıda bulunmaktadır. Dizde menisküslerden sonra en sık yaralanan yapı ÖÇB'dir. ÖÇB yaralanmaları kalıcı ve ciddi fonksiyon bozukluklarına neden olabilir. Ön çapraz bağ yırtıklarının en sık rastlanan sebebi spor yaralanmalarıdır.

Tedavinin cerrahi olarak yapılmaya başlandığı 1850' li yıllardan bu yana, tanı ve tedavide birçok yöntem denenmiştir. Özellikle son 30 yılda bu konudaki gelişmelerin sayısı ve hızı artmakta, araştırmalar sürmekte ve hergün yeni boyutlar kazanmaktadır.

Bağın tamamının kopması, fonksiyonel instabiliteye neden olması ve uzun dönem komplikasyonları (menisküs ve kıkırdak hasarı, erken başlangıçlı osteoartrit vb.) nedeniyle önemli bir ortopedik problemdir.

Günümüzde halen ön çapraz bağ Rekonstruksiyonunun kimlere yapılması gerektiği, uzun dönem sonuçları, uygulanan cerrahi teknik, greft seçimi, rehabilitasyonu gibi birçok konuda tartışmalar devam etmektedir.

Ön çapraz bağın kopması sonrasında, alt ekstremitte biyomekaniğindeki değişiklikler ve fonksiyonel adaptasyonlar yürüme analizi çalışmalarında ve kas kuvvetlerinin değerlendirildiği çalışmalarda araştırılmıştır.

Günümüz dünyasında sporun bir endüstri haline gelmesi, her iki cinste ve her yaştaki spor travmalarının artması, bunların arasında da ÖÇB lezyonlarının ilk sıralarda yer alması, sonuçta ÖÇB cerrahisini ortopedistlerin gündeminin ilk sıralarına taşınmıştır.

M.S. 2. yüzyılda Roma krallığından Claudius Galen çapraz bağların diartrodial (menteşe) tipi eklemlerin anormal hareketini kısıtlayan yapılar

olarak tanımlamıştır. Bağın adı Galen tarafından "ligamenta genu cruciate" olarak konulmuştur (1).

1845 yılında Fransız cerrah Amedee Bonnet tarafından diz zedelenmelerinde oluşan karakteristik klinik bulgular tarif edilmiştir.

1850'de Stark ilk ÖÇB rüptürünü tanımlamış ve alçılı tespit ile 2 hastayı tedavi etmiştir

1875'de Lachman testi Yunanlı bilim adamı George C. Noulis tarafından Paris'te yazdığı 'dizde yumuşak doku yaralanmaları' adlı tezinde tanımlanmıştır.

1900 yılında literatürdeki ilk primer tamir Battle tarafından yayınlanmıştır.

1903'de Mayo Robson, ÖÇB ve AÇB kombine lezyonlarında primer tamir yaptığı sekiz vakanın olumlu sonuçlarını yayınlamıştır.

1913'de Jones Smith titreyen diz 'rocking knee' tanımı ile ÖÇB lezyonun patomekanizmasını ve tanısında kullanılan pivot shift fenomenini tanımlamıştır (2).

1916'da Jones bütün primer ÖÇB onarımlarının bir süre sonra bozularak primer tamirlerinin yetersizliğinden bahsetmiştir.

1917'de Hey Groves fasiası kullanarak ilk eklem içi ÖÇB rekonstruksiyonunu yapmıştır.

1918'de Alwyn Smith ÖÇB anatomisini, biyomekaniğini, yaralanma mekanizmasını, tanı ve tedavi yöntemlerini özetlemiştir.

1920'de Hey Groves ÖÇB lezyonu olan semptomatik dizlerde semptomatik boşalma 'giving way' fenomenini tanımlamıştır.

1930'da Bricher ve Oberholzer çift kontrast artrografi tanımlamışlardır.

1931 bugünkü anlamında artroskopi ilk kez Takagi, Watanabe, Takeda ve Ikeuchi tarafından uygulanmaya başlamıştır.

1930'lu yıllarda Ivan Palmer ve 1950'li yıllarda O'Donoghue primer tamirin savunucuları oldular.

1934'de Galea semitendinosus tendonunu tibial tünelden geçirilerek femoral kondile tespiti ile ilk ÖÇB rekonstruksiyonunu tarif etmiştir.

1936'da Campbell ilk defa patellar tendonun medial kısmını kullanarak rekonstruksiyon yapmıştır.

1936 yılında ilk ekstraartiküler ön çapraz bağ Rekonstruksiyonu Bosworth tarafından, eklemin medial ve lateralinden fascia lata parçaları kullanılarak yapılmıştır.

1938'de Ivan Palmer diz içi bağların öneminden bahsetmiş tanı ve tedavisine yönelik 'The Mechanics of the ligaments and Menisci of the Knee Joint' isimli temel kitabı yayınlamıştır.

1939'da Harry B. Macey semitendinosus tendonunu ÖÇB rekonstruksiyonunda kullanan ilk kişidir.

1940 ile 1950 yılları arasında İkinci Dünya Savaşı nedeniyle bu konuda pek çalışma yapılamamıştır.

1950'de Lindemann ilk defa hamstring tendonlarını kullanarak intraartiküler rekonstruksiyonu yapmıştır (1).

1955 yılında Watanabe ilk kez artroskopik bir diz operasyonu ile benign bir tümörü çıkarırken, 1962 yılında ilk artroskopik parsiyel medial menisektomiyi bildirmiştir (3).

1963'de Jones patellar tendonun orta 1/3 kısmından aldığı otogreft ile tibia ve femurda tüneller açılmak suretiyle intraartiküler rekonstruksiyon yapmıştır. Bu teknikte greft distalde tibiaya bağlandığı yerden ayrılmadan

kullanılmıştır. Sonuçta greftin femur kondiline osteointegrasyonu ve rehabilitasyonu güçlenmiştir.

1963 yılında Kenneth Jones ilk kez patellar tendon greftini tarif ederken bir yıl sonra Dacron grefti bağ tamirlerinde kullanılmaya başlandı.

1968'te Slocum ilk Pes Anserinus transferini, 1972'de Macintosh İliotibial Bant transferini tarif etti.

1969'da Kurt Franke serbest kemik-patellar tendon-kemik greftini ilk kez kullanmıştır. Bu teknikle yaptığı, çoğunluğu futbolcu, yaklaşık 100 ÖÇB Rekonstruksiyonu vakasını 1976'da sepozyumunda sunmuştur. Hastalarından biri operasyondan 5 ay sonra olimpiyat takımında güreşçi olarak mücadele etmiştir (2).

1976'da Macintosh ÖÇB'in eklem içi rekonstruksiyonunda patellar tendonun femurun dış kondil yüzeyine 'over the top' tekniği ile bağlanmasını önermiştir.

1979'da sentetik materyaller kullanılmaya başlanılmıştır. Fakat takiplerinde materyal yetersizlikleri nedeni ile yerini otolog ve allogreftlere bırakmıştır.

1982'de A.B. Lipscomb pes anserinus (semitendinosus ve gracilis) tendonlarını kullanarak ÖÇB rekonstrüksiyonu yaptı.

1983'de Noyes ve arkadaşları prospektif ve retrospektif iki ayrı çalışmada kronik ÖÇB lezyonunun yüksek oranda sekonder menisküs ve kondral lezyona neden olacağını bildirmiştir (4).

1987' de M. Kurosaka rekonstrükte edilen greftin en zayıf bölgesinin fiksasyon bölgesi olduğunu öne sürmüş, genç insan kadavraları üzerinde yapılan çalışmasıyla 9 mm çaplı kansellöz vidaların en iyi fiksasyon yöntemi olduğunu bildirmiştir. Birkaç yıl içerisinde bu vidalar rezorbe olan PLA (polylactic acid - Fransa, 1992) veya PGA (polyglycolic acid) gibi materyallerden üretilmeye başlandı.

1988'de M. J. Friedman artroskopi yardımlı dört katlı hamstring otogreft tekniđini kullandı. Bunu takiben 1993'de R. L. Larson, S. M. Howell, Tom Rosenberg, ve Leo Pinczewski aynı tekniđi uyguladılar.

Tom Rosenborg femur lateral kondilinde kendini kitleyen Endo-Button adını verdiđi fiksasyon tekniđini bulmuştur.

1979 Marshall, 1984 Blauth, 1992 Staubli, 1995 Fulkerson ve 1996 Morgan kuadriseps tendonuyla ÖÇB rekonstruksiyonu tekniđini kullanmışlar ve diđer tekniklere iyi bir alternatif olduđunu bildirmişlerdir (37).

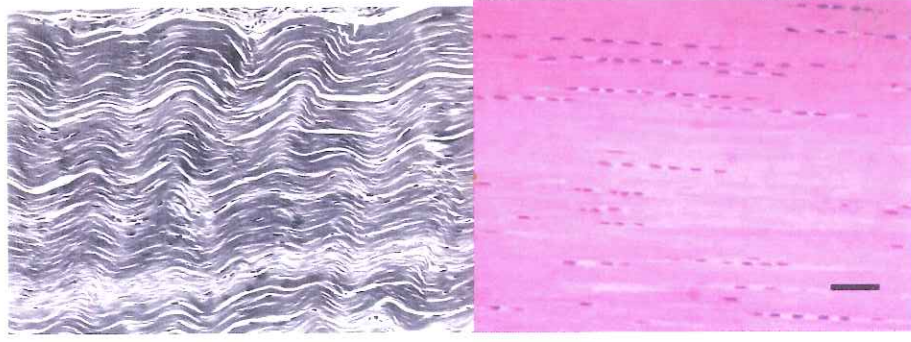
2. GENEL BİLGİLER

2.1. ÖÇB Embriyolojisi

Üç germ tabakasından mezodermden kıkırdak, kemik, bağ dokusu, kaslar ve seröz membranlar gelişir. Diz eklemi gelişimi 4. gestasyon haftasında 5 mm'lik bir insan embriyosunda "Prekartilaj durum" diye adlandırılan mezanşim yoğunlaşması şeklinde başlar. ÖÇB yaklaşık 6,5. haftada blastoma anteriorunda bir yoğunlaşma olarak belirir ve zamanla interkondiler boşluğun oluşmasıyla posteriora doğru yer değiştirir. (5) Lifler 8. haftada belirgin hale gelirken, 9. haftada çapraz bağlar uzun eksenleri ligamanlara paralel yerleşmiş, fuziform şekilli çekirdekleri olan çok sayıda olgunlaşmamış fibroblasttan oluşmaktadır. 16. haftadan itibaren, ön çapraz bağın 2 demeti belirgin hale gelir. ÖÇB'in agenezisi nadir olmakla birlikte izlenebilir ve genellikle başka eklem içi anomalilerle birlikte dir. (6) Konjenital çapraz bağ aplazisi, konjenital kısa femur, konjenital diz luksasyonu, menisküslerin konjenital değişiklikleri ve TAR-sendromu (trombositopeni ve radial aplazi) gibi birçok doğumsal anomaliler ile birlikte olabileceği bildirilmiştir.

2.2. ÖÇB Histolojisi

Ön çapraz bağ ağırlıklı olarak düzenli bir biçimde dizilmiş birbirine paralel uzanan kollajen fibrillerinden oluşur (Resim-1). Ayrıca ön çapraz bağ kollajen yanında fibroblastlar ve onların salgıladıkları proteoglikandan oluşan ekstrasellüler matriks ihtiva eder.



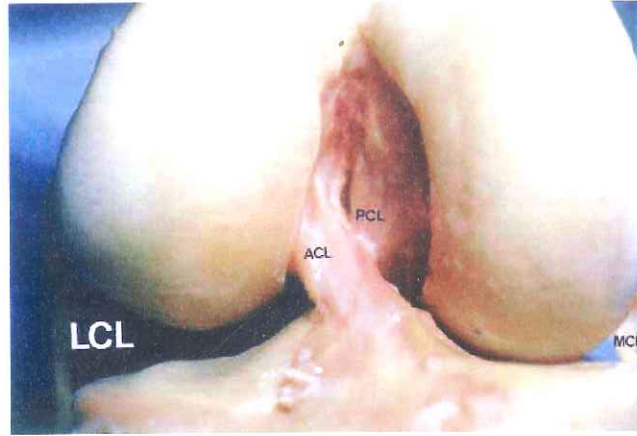
Resim 1. ÖÇB Histolojik yapısı

Ön çapraz bağın önde gelen yapısal birimi kollajendir(%90 Tip 1 ve %10 Tip 3 kollajen).ÖÇB az miktarda elastin içerir (%5'den az).Kalınlığı 20 mikron çapındaki kollajen lifleri birleşerek 100-250 mikron çapında subfasiküler üniteleri oluşturur. Subfasikülleri ince ve gevşek bir bağ dokusu çevreler, buna endotenon denir.İnsanlarda endotenon miktarı fazla olduğundan bağ makroskopik olarak demetsel görüntü verir. Bir çok subfasikül birbiri ile birleşerek kollajen fasiküllerini (Çapları 250 mikrondan birkaç milimetreye kadar değişen) oluşturur. Kollajen fasikülleri epitenon denilen bir zar ile çevrilidir.Kollajen fasikülleri de birleşerek fibroblast ve ekstrasellüler matris ile birlikte ÖÇB'yi oluşturur. Tüm bağı paratenon sınırlar, bağın etrafını sinovya çevreler ve onu ekstrasinovyal yapar.(7)

2.3. ÖÇB Anatomisi

Çapraz bağlar, femur ve tibia arasında yer alan,dizi ön-arka planda stabilize eden ve tibiadaki yapışma yerlerine göre adlandırılan iki önemli bağıdır. Bu ligamentler eklem içi fakat sinovyal zar ile sarılı olduklarından ekstra sinovyal yapılardır. Ön çapraz bağ ortalama uzunluğu 30-40 mm ortalama genişliği 10-11 mm olan kollajen bir bağıdır. Longitudinal uzanan kollajen fasiküllerinden oluşan bu bağ proksimalde lateral femur kondilinin medial yüzünün posterioruna, distalde ise anterior tibia platosuna yapışır. Ön çapraz bağın eklem içindeki yönelimi femurdan tibiaya, posteriordan

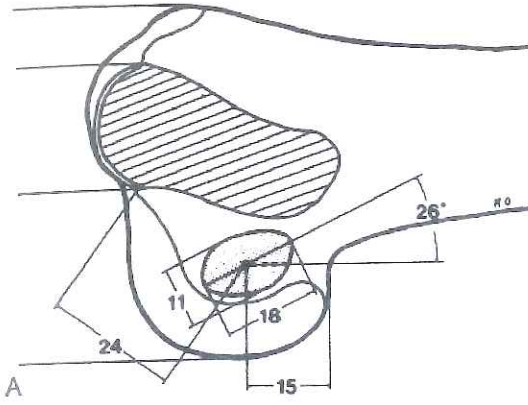
anteriora ve lateralden mediale doğrudur. Bu seyir esnasında 90° spiral şeklinde dışa dönerek ilerler (Resim-2).



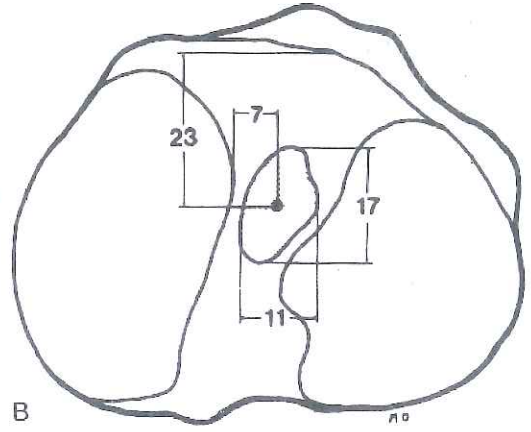
Resim 2. ÖÇB diz içi yerleşimi

Ön çapraz bağın femoral yapışma yeri, interkondiler çentikte lateral femur kondilinin medial yüzünün posteriorunda D harfi şeklinde bir daire segmentidir ve bu dairenin çapı yaklaşık 20 mm, alanı 2cm²'dir.(8)Femoral yapışma yerinin ön kenarı femur aksı ile 25 derecelik açı yapar. Yaralanmış bağ debride edildiğinde eski bağa ait kalıntılar tepe noktasının hemen ön-alt komşuluğunda bulunarak referans noktası olarak kullanılabilir.

Tibial yapışma yeri ise, oval şekilde olup tibia ön kenarının 15 mm arkasında; 30 mm uzunluğunda,3cm²lik çukur bir alandır.(Şekil-1) Diz 90 derece fleksiyonda iken ÖÇB'in tibial yapışma alanının orta noktası, arka çapraz bağın yapışma alanının ön kenarından 7 mm öndedir. Yine tibial yapışma yeri, interkondiler çukurdaki medial tibial tüberkülün önünde ve dış yanında yer alır.Tibial yapışma yeri femoral yapışma yerine göre daha geniş ve daha kuvvetlidir. ÖÇB'in bazı lifleri tibiada transvers intermeniskal ligamanın altından geçerek lateral menisküsün ön boynuzuna bağlanır. Bazı olgularda ise ÖÇB'in tibial yapışma yerinin posteriorundan ayrılan lifler lateral menisküs arka boynuzunun yapısına katılabilir.



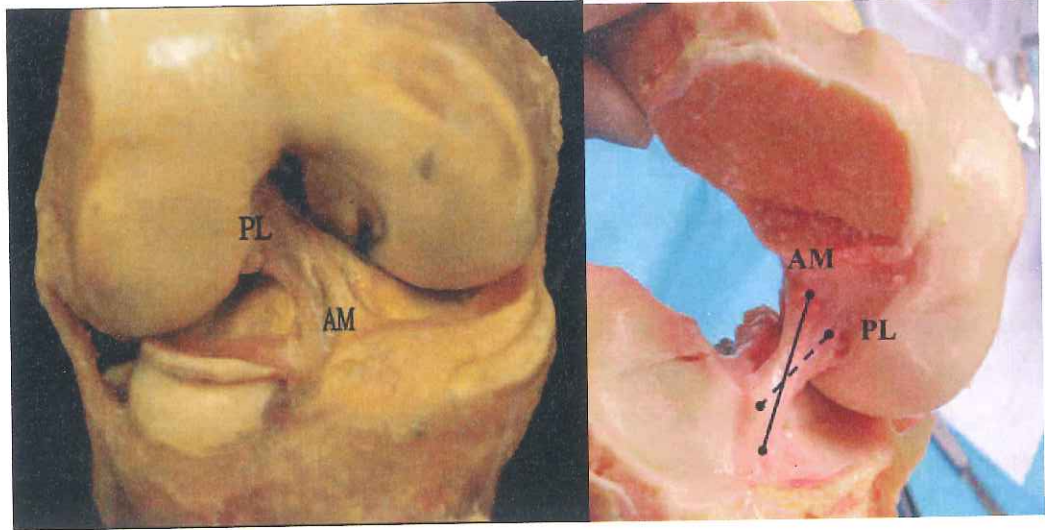
Şekil 1. A.Femoral yapışma yeri



B.Tibial yapışma yeri

ÖÇB anteromedial, posterolateral ve ara bant olmak üzere 3 banttan oluşur.

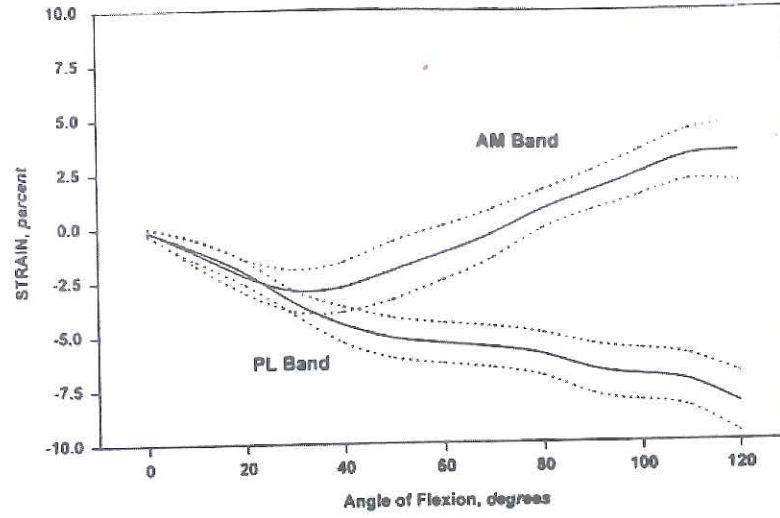
Posterolateral bant daha kalın ve daha kuvvetlidir. ÖÇB'in anteromedial bantı; femurda proksimale, tibiada ise anteromediale yapışırken, posterolateral bantı ise femurda distale, tibiada posterolaterale yapışır (Resim-3).



Resim 3. ÖÇB; PL (posterolateral) ve AM (anteromedial) bantları

Anteromedial bant en gergin konumuna diz tam fleksiyonda, en gevşek konumuna 30 derece fleksiyonda iken ulaşır (9). Posterolateral bant en gergin konumuna diz tam ekstansiyonda en gevşek konumuna 90 derece

fleksiyonda iken ulaşır. Tüm bantları göz önünde bulundurursak 30 derecede en gevşek, tam ekstansiyonda en gergin haldedir (Şekil-2).



Şekil 2. Diz fleksiyon derecesi- ÖÇB gerim şeması (11)

ÖÇB'in femoral yapışma yeri femur uzun aksına, tibia yapışma yeri de tibia anteroposterior aksına paralel olduğundan diz ekstansiyondan fleksiyona gelirken kendi eksenini etrafında dönme (twist) hareketi yapmaktadır (10).

2.4. ÖÇB Nörofizyolojisi

ÖÇB, politeal fossadan geçen tibial sinirin dalı olan posterior artiküler sinir tarafından innerve edilmektedir. Sinir lifleri posterior kapsülü penetre ederek bağı çevreleyen sinovya ve periligamentöz damarlar ile beraber seyrederler.

ÖÇB'in dış sinovyasında ve damar yapılarının yüzeyinde propriyosepsiyonda önemli rolleri olan mekanoreseptörler bulunur. Reseptörler aynı zamanda bağı kemiğe yapışma yerlerinde özellikle femoral yapışma yerinde de bulunur. ÖÇB'da dört farklı mekanoreseptör bulunmuştur. Bunlar; Ruffini, Pacini, Golgi ve serbest sinir uçlarıdır. Dizin hareket, pozisyon ve hızlanma propriyosepsiyonunu alan reseptörlerin çoğu Ruffini tipi mekanoreseptörlerdir ve gerilmeye duyarlı olup dizin ekstansiyonu

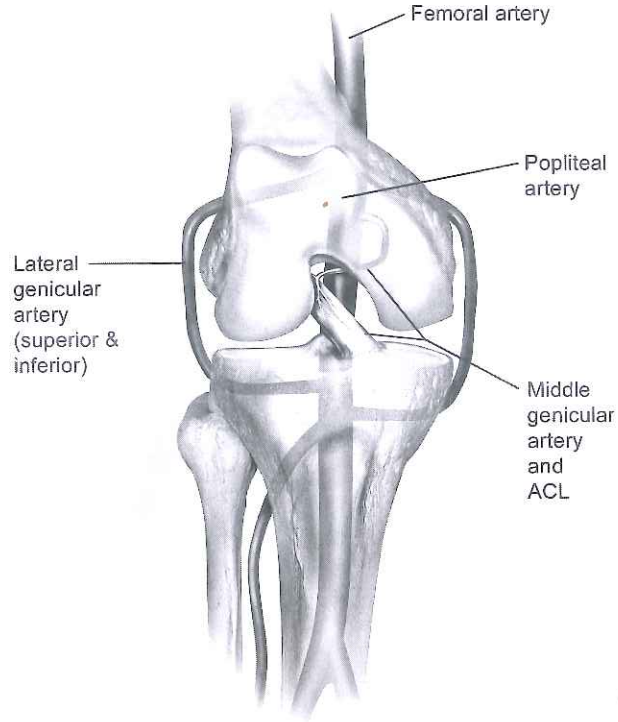
sirasında aktivite olurlar. Az sayıda olan Pacini tipi mekanoreseptörler ise basıya duyarlı olup fleksiyon sırasında uyarılırlar. Serbest sinir uçları temel olarak eklem inflamasyonuna, travmaya ve ağrıya duyarlı olup nöropeptidler salgılayarak lokal vazomotor cevabı yönetirler. Bu özellikleri ile greft revaskülarizasyonunda düzenleyici rol oynadıkları bilinmektedir (12). Tedavi edilmemiş ÖÇB lezyonlarında; travmadan sonraki 3. aydan sonra mekanoreseptörlerin sayıları azalmakta, 9. ayda tamamen tükendiği, yerinde sadece serbest sinir uçları bulunduğu görülmüştür.

Ağrı iletiminde görevli serbest sinir uçlarının çok az miktarda bulunması ön çapraz bağın yaralanması esnasında hastaların ağrıdan çok "kopma sesi" (popping sign) duyumsaması ve hemartroz geliştikten sonra ancak eklem distansiyonuna bağlı şiddetli ağrı duyulmasını açıklamaktadır.

ÖÇB güdüğündeki mekanoreseptörlerin sayısı ile, eklem pozisyonu hissini doğruluğu arasında pozitif bir ilişki gösterilmiştir; bu sebepten dolayı, ÖÇB Rekonstruksiyonunda güdüğün korunması gerektiğini savunanlar vardır(14).

2.5. ÖÇB Vasküler Yapısı

ÖÇB kanlanması temel olarak popliteal arterden ayrılıp posterior kapsülü delen orta genikulat arterin ligamentöz dallarından gelir ve inferior geniküler arterin terminal dalları bu damarlanmaya sekonder katılır. İnterkondiler aralığa giren orta geniküler arter ÖÇB'in femoral yapışma yerinin posterosuperiorundan girer, sinovya üzerinde periligamentöz bir ağ yaparak bağı sarar. Bu ağdan başa giren damarlar birbirleri ile anastomozlar oluştururlar ve kollajen liflere paralel uzantılar verirler. Ayrıca ÖÇB'in infrapatellar yağ dokusu (Hoffa) ile olan ilişkisi nedeniyle de lateral ve medial geniküler arterden de bir miktar beslenir (13).



Resim 4. ÖÇB vasküler yapısı

2.6. Dizin Stabilitesini Sağlayan Yapılar

Dize uygulanan kuvvetlere direnç göstererek dizde oluşacak anormal hareketleri önleyen yapılara diz stabilizatörleri denir (15).

A- Medial Stabilizatörler (valgus stresine karşı)

1. Primer stabilizatör : İç yan bağ
2. Sekonder stabilizatör: posterior oblik ligament, medial kapsüler ligament, ÖÇB, posterior kapsülün medial bölümü

B- Lateral stabilizatörler (varus stresine bağlı)

1. primer stabilizatör: dış yan bağ
2. sekonder stabilizatörler: Popliteus tendonu, lateral kapsüler ligament, arcuat kompleks, ÖÇB, iliotibial bant, biceps femoris tendonu

C- Anterior stabilizatörler

1. Primer stabilizatörler: ÖÇB

2. Sekonder stabilizatörler: Medial ligamantöz ve kapsüler yapılar, lateral kompleks ve kapsüler yapılar

D. Posterior stabilizatörler

1. Primer stabilizatör: Arka çapraz bağ

2. Sekonder stabilizatörler: Posterior kapsül, lateral kompleksin ekstraartiküler komponenti

Eklem içi yerleşimine göre:

intraartiküler stabilizatörler:

1- Ön Çapraz Bağ

2- Arka çapraz bağ

3- İç Menisküs

4- Dış Menisküs

Ekstraartiküler stabilizatörler :

Medial 4 lü:İç yan bağ,Posterior oblik ligament,Semimembranosus kası,Pes anserinus

Lateral 4 lü:Dış yan bağ, Popliteus kası, Biceps kası, İliotibial band

2.7. Biyomekanik ve Kinematik

Diz, hareketleri sırasında femur kondilleri ve tibia platosu üzerinde hem yuvarlanma (rolling), hem kayma (gliding) hareketi yaparlar. Z eksenindeki rotasyon; tibianın iç ve dış rotasyonudur.Z eksenindeki translasyon ise; eklemde kompresyon ve distraksiyonudur. Y eksenindeki rotasyon; valgus ve varustur. Y eksenindeki translasyon ise tibianın anterior-posterior yönde yer değiştirmesidir. Diz eklemine X eksenindeki rotasyonu fleksiyon ve ekstansiyon, translasyonu ise tibianın medial-lateral yönde yer

değiştirmesidir. (16)Diz eklemi fleksiyona giderken femur ve tibia'nın birbirine göre hareketi başlıca iki hareketin karışımıdır.(resim 5)Tam ekstansiyondan 20° fleksiyona kadar sadece yuvarlanma hareketi olur. 20° fleksiyondan sonra yuvarlanma hareketi giderek azalırken, kayma hareketi başlar ve giderek artar. Fleksiyonun sonunda femur kondilleri sadece kayma hareketi yapar. ÖÇB yuvarlanma ve kayma hareketi sırasında düzenleyici olarak rol oynar.

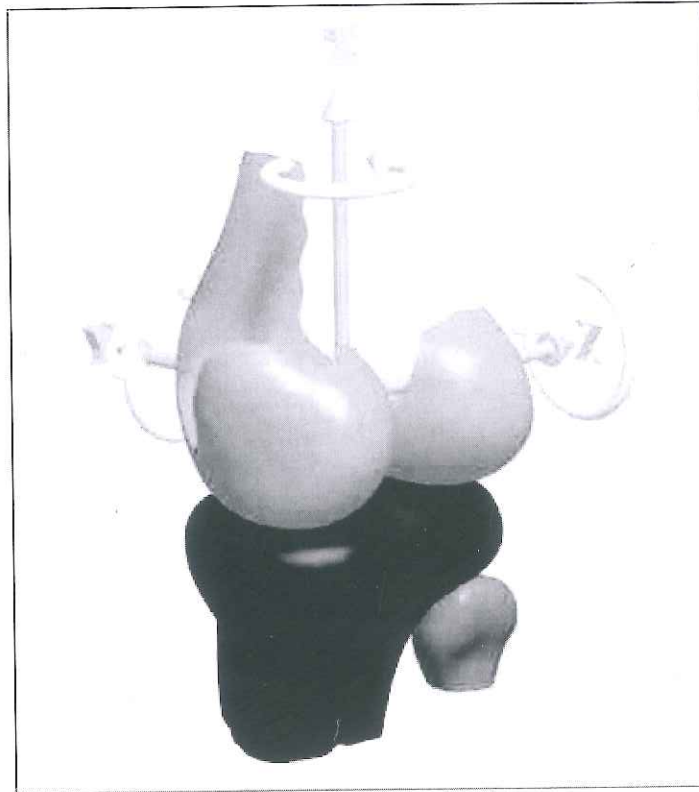


Figure 1 - Knee movements.

Resim 5. Diz eklemi hareket eksenleri

ÖÇB'in anatomik yapısı nedeniyle diz ekstansiyonda iken posterolateral bandı, fleksiyonda iken anteromedial bandı gergindir. Bu geçiş uyumlu bir şekilde ve tedricen olur. Böylece her fleksiyon derecesinde bağın belli bir bölümü gergin kalır, yani her fleksiyon derecesinde bağın belli bir bölümü izometriktir.(9)

Biyomekanik çalışmalara göre ÖÇB'in 5 temel fonksiyonu vardır:

- 1- Fleksiyonda, tibia'nın femur üzerinde translasyonunu önleyen primer stabilizatördür.
- 2- Hiperekstansiyonu önler.
- 3- Aşırı iç rotasyonu önleyerek, rotasyonu kontrol eder.
- 4- Varus ve valgus stresine karşı sekonder stabilizatördür.
- 5- ÖÇB gerginliği sayesinde, tam ekstansiyona yaklaşıldığında, dizin vida-yuva mekanizması ile stabilizasyonu sağlar.

Normal bir ön çapraz bağın biomekanik özellikleri

1. Gücü 2160+157 N

Genç erişkinlerde bu değer ortalama 2200 N iken yaşlı insanlarda %50 daha azdır.

2. Eklem içerisindeki uzunluğu 31-35 mm
3. Kesitsel yüzey ölçümü 31,3 mm²
4. Sertliği 242+26 N/mm

2.7.1. ÖÇB Lezyonu Olan Dizin Biyomekaniği

ÖÇB yetmezliğinin birincil biyomekanik sonucu kayma-yuvarlanma mekanizmasının bozulmasıdır. ÖÇB yetmezliğinde femur tibia üzerinde kaymaya başlamadan önce aşırı derecede yuvarlanacaktır. Ayrıca ÖÇB yetersiz ise ekstansiyon halindeki diz valgus ve iç rotasyon stresleri altında 30-40 derece fleksiyona getirilirken destek noktasının kayması (lateral pivot shift) gözlenir. Fleksiyon derecesi artırılırsa femur ve tibia birkez daha normal konumlarına gelirler. Bu uyumsuzluk ilk 30 derecelik fleksiyon derecesi esnasında femurun tibia üzerinde kaymadan yuvarlandığını ve femurun tibiaya göre aşırı geri konumda olduğunu gösterir. ÖÇB yetmezliğinde gelişen menisküs yırtıklarının nedeni, bu kaymadan yuvarlanma hareketidir. Ön çapraz bağ yetmezliği olan hastaların ilgili

ekstremitesinde dizin hareketlerine karşı cevap olarak gelişen kas cevabının geciktiği tespit edilmiştir. Ön çapraz bağ lezyonlu dizlerde verilen kas cevabında gecikme, aktivite düzeyini ve fonksiyonel performansı düşürmektedir (17).

2.7.2. ÖÇB Yetersizliğinin Yürüme Biyomekaniğine Etkisi

ÖÇB gerildiğinde mekanoreseptörler aktive olurlar ve negatif feed back döngüsü ile kuadriseps kasını inhibe ederek (negatif feed back) gevşetir, pozitif feed-back ile hamstring grubunu ise aktive eder (pozitif feed back) kasar ve tibiyanın öne translasyonu engellenir. Yani ÖÇB ve hamstring grubu kasları sinerjist, ÖÇB ve kuadriseps ise antagonist olarak hareket eder. Bu iki feed back mekanizması arasındaki ilişki fleksiyon derecesine göre değişir. Erken stance fazında fizyolojik yürüme için kuadriseps aktivitesi gerekir. 40-45 derecenin altındaki fleksiyon derecelerinde kuadriseps kasılır ve tibiayı öne translasyona zorlar. 60 dereceden sonraki fleksiyon derecelerinde ÖÇB gerilerek üzerindeki mekanoreseptörler aktive olur ve pozitif feed-back etkisi ile hamstring grubunu aktive ederler. Böylece dizin öne translasyonu engellenir. ÖÇB yokluğunda bu dinamik refleks arka bozular, tibiada öne translasyon gözlenir. Fakat olay kronik hal alınca posterior kapsüldeki mekanoreseptörler önceki refleks yolun yerini alırlar, hamstring grubu kasların kasılmasını sağlarlar ve kuadriseps aktivitesini inhibe ederler. Bu durum, yürüme biyomekaniğine kuadriseps sakınma yürüyüşü olarak yansır (18).

2.7.3. Diz İnstabilitelerinin Sınıflandırılması

İnstabilitelerin en detaylı tanımı ve sınıflandırılması 1976 yılında "Amerikan Ortopedi ve Spor Hekimliği Birliği" tarafından yapılmıştır. Bu sınıflandırma tibiyanın deplasman yönüne, varsa yapısal yetersizliklerine ve dizin arka çapraz bağ santral aksı etrafındaki rotasyonuna dayanmaktadır.(20) Buna göre diz instabiliteleri 3 tiptir. Rotator, translasyonel ve kombine instabiliteler. Tüm rotator ve kombine instabilitelerde arka çapraz bağ sağlamdır. Eğer arka çapraz bağ yırtıksa instabilite düz instabilite halini

alır. Çünkü bu durumda subluksasyon veya translasyon bir santral eksen üzerinde olmayacaktır. (Arka çapraz bağın bazen yırtık bazen de kısmi veya hiç yırtık olmadığı düz instabiliteelerin de olduğunu akıldan çıkarmamak lazımdır. Medial instabilite v.b.)(19).

Düz İnstabiliteeler:

4 Tiptir:

Medial İnstabilite

Medial yapıların hasar gördüğü durumlarda oluşur.

Bunlar;

- 1- İç yan bağ
- 2- Medial kapsül
- 3- Posterior oblik ligaman

Genellikle ÖÇB da yırtıktır. Fizik muayenede 30 derece fleksiyodayken valgus stres testinde açılma tespit edilir. Tam ekstansiyonda açılma yoktur. Çünkü tam ekstansiyonda açılma olması arka çapraz bağın da yırtık olduğu anlamına gelir.

Lateral İnstabilite:

Lateral yapıların ve arka çapraz bağın hasar gördüğü durumlarda oluşur. Hasar gören yapılar

- 1- Lateral kapsül
- 2- Dış yan bağ
- 3- Arkuat ligaman
- 4- Arka çapraz bağ'dır.

Fizik muayenede 30 derece fleksiyon ve tam ekstansiyonda varus stres testi pozitifdir.

Posterior İnstabilite

Arka çapraz bağı izole olarak zarar gördüğü durumlarda ortaya çıkar. Arka çapraz bağla birlikte şu yapılar hasarlanabilir;

- 1- Arkuat ligaman
- 2- Posterior oblik ligaman da yırtık olabilir.

Anterior İnstabilite

ÖÇB'in hasar gördüğü durumlarda oluşur. Fizik muayenede ön çekmece testi pozitifdir. Medial ve lateral subluksasyonla birlikte olabilmesine rağmen rotator instabilite bulgusu yoktur.

Rotator İnstabiliteler

Bu tip instabiliteler, periferik kapsül ve bağların hasarlanması ile birlikte ÖÇB'in tam veya kısmi yırtıklarını içermesinden oluşur. Arka çapraz bağı ise sağlam veya kısmi hasarlanması söz konusudur. Dört tipi vardır.

a. Anteromedial Rotator İnstabilite

Tibianın anteromedial subluksasyonu ile birlikte medial eklem aralığında açılma vardır. Tibiayı anteriora translasyona ve arka çapraz bağı aksı etrafında dış rotasyona zorlayan kuvvetler bu instabiliteyi oluşturmaktadır. Bu durumda aşağıdaki yapılarda değişik derecelerde hasar oluşabilmektedir.

- 1- İç yan bağ (özellikle yüzeysel lifler)
- 2- Posterior oblik bağ
- 3- Medial kapsül
- 4- ÖÇB

b. Anterolateral Rotator İnstabilite

Tibianın anterolateral subluksasyonu ile birlikte lateral eklem aralığında açılma vardır. Bu tip instabilitede hasar gören yapılar;

- 1- Dış yan bağ
- 2- ÖÇB
- 3- Popliteal köşe yapılarıdır.

c. Posterolateral Rotator İnstabilite

Lateral tibial platonun posteriora translasyonu ile birlikte lateral eklem aralığında açılma olmasıdır. Hasar gören yapılar.

- 1- Arkuat Ligaman
- 2- Popliteus tendonu
- 3- Dış yan bağ
- 4- Biseps tendonu

Jacop testi (Ters Pivot Shift Testi) posterolateral instabilite için hassas bir testir.

d. Posteromedial İnstabilite

Medial tibial platonun medial femoral kondile göre posteriora rotasyonu ile birlikte medial eklem aralığında açılmanın olmasıdır. Hasarlanan yapılar;

- 1- İç yan bağ
- 2- Posteromedial kapsül
- 3- Posterior oblik ligament
- 4- ÖÇB

Kombine Rotator İnstabiliteler

Kombine rotator instabiliteler aynı anda 2 rotator instabilitenin bir arada bulunmasıyla oluşurlar. Bunlar:

- a- Kombine anteromedial ve anterolateral
- b- Kombine anterolateral ve posterolateral
- c- Kombine anteromedial ve posteromedial

2.8. ÖÇB Yaralanmalarında İyileşme ve Doğal Seyir

ÖÇB'nin iyileşme kapasitesi diğer dokulara nazaran düşük ve yetersizdir. Bunda eklem içi yapı olması ve sinovyal sıvının yapmış olduğu basınç etkili olmaktadır.

Ekstraartiküler bağın iyileşme evreleri: inflamasyon, matriks oluşumu, proliferasyon, remodelasyon ve matürasyondur. İntraartiküler bağ da aynı iyileşme evrelerine girer fakat inflamasyon fazında eklem sıvısı oluşan hematoma ve fibrin ağını dağıtır. Bir diğer olumsuz faktör ise diz içi yapının dinamik olmasıdır. İyileşmeyi engelleyen bir diğer neden de ÖÇB etrafında yırtılmış fibrilleri iyileştirebilecek vasküler yatak olmayışıdır (21,42).

ÖÇB kopmasının kısa dönemde fonksiyonel bir instabilite yarattığı, ilerki dönemde ise menisküs yaralanması, sekonder stabilizatörlerde yetmezlik ve erken başlangıçlı osteoartrite neden olduğu kabul edilmektedir (22).

10-15 yıllık takiplerde, ön çapraz bağı kopuk olan ve Rekonstrüksiyon uygulanmamış hastaların %60-90'ında osteoartrit bulgularına rastlanmıştır. Bu hastalar, tıbbi yardım istediklerinde, primer osteoartritli hastalara göre genellikle 15-20 yaş daha gençtirler.

ÖÇB rekonstrüksiyonunun, travma sonrası osteoartrit sıklığını azaltmadığını bildiren yayınlar da mevcuttur. Örneğin bir meta-analizde, 33

çalışma değerlendirilmiş; fakat rekonstruksiyonun osteoartrit gelişimini geciktirdiği gösterilememiştir. Rekonstruksiyonla birlikte yapılan menisektominin de sonuçları etkilediği görülmektedir.

Menisektomi, osteoartrit riskini çıkarılan menisküs miktarı ile orantılı olarak arttırmaktadır. Rekonstruksiyonla birlikte menisektomi uygulanan hastaların 7. yıl takiplerinde, osteoartritin radyolojik bulguları %66-100 oranına pozitif iken, izole bağ kopuklarında bu oran %10-20 civarındadır. Sonuç olarak, günümüzde erken dönemde gelişebilecek osteoartritin ÖÇB Rekonstruksiyonu ile önlenebileceğine dair kesin kanıtlar olmamasına rağmen, genel görüş bu yöndedir. Rekonstruksiyon ile instabilite düzeltilerek, menisküs ve eklem kıkırdağı hasarı önlenir; bu sayede osteoartrit riski azaltılmış olur.

a- Kronik ÖÇB lezyonlu hastalarda karşılaşılan semptomlar:

En sık rastlanan semptom ağrı, ikinci sıklıkta ise boşalma hissi (giving way)dir. Dizde effüzyon ise üçüncü sıklıkla karşılaşılr.

b- Kronik ÖÇB lezyonlu hastalarda karşılaşılan Anatomik değişiklikler:

En sık menisküs lezyonları görülür. Akut ÖÇB lezyonlarındaki menisküs patolojileri daha çok kısmi (inkomplet) yırtık olup cerrahi tedavi gerektirmez. Kronik ÖÇB yırtıklarında oluşan menisküs yırtığı vertikal ya da kompleks olup cerrahi tedavi gerektirir. ÖÇB lezyonlu dizlerde menisektomi sonrası ağrı ve ödemin arttığı, aktif spora devam edilmesi durumunda artrozun hızla geliştiği, travma ile cerrahi tedavi arasındaki süre uzadıkça menisküs lezyon sıklığının arttığı bildirilmektedir (40).

ÖÇB yaralanması ile birlikte akut vakalarda kondral hasar ikincil olarak karşımıza çıkmaktadır. Uzun vadede ön çapraz bağı yokluğuna bağlı dize binen dengesiz yükler nedeniyle kondral lezyonun eklemde artroza zemin hazırladığı açıktır (51).

ÖÇB yetmezliği olan dizlerde artroz gelişiminde rol oynadığı düşünülen başlıca faktörler şunlardır:

- İnstabilite
- Anormal Stresler
- Proprioepsyonun azalması
- İkincil yapıların gevşemesi
- Meniskus ve kıkırdak hasarı
- Osteokondral lezyonlar

ÖÇB lezyonlarındaki seyir farklılıkları Gacher tarafından 8 sınıfa ayrılmıştır (52).

- 1- Düzensiz uçlu (mod ended) tip
- 2- Bağ içi yırtık
- 3- Kemik avulsiyonu ile beraber yırtık
- 4- Kopan uçların güdük haline geldiği yırtık
- 5- AÇB'ye yapışan yırtık
- 6- Tümü rezorbe olmuş yırtık
- 7- Yırtık uçların nedbe dokusu ile birbirine kaydığı yırtık
- 8- Yukardaki tiplerden en az ikisinin birlikte olduğu yırtık

c- Biyomekanik değişiklikler

Dizin öne translasyonun engelleyen kuvvetlerin %90'ını ÖÇB karşılar. ÖÇB yetersizliğinden bu görevi iliotal bant, eklem kapsülünün medial ve lateral komponentleri, kollateral bağlar ve iç menisküs üstlenir. ÖÇB yetersizliğinde dizin nöromüsküler kontrol mekanizması da

bozular.Yürüme sırasında kuadriceps aktivitesinde azalma görülür ki buna kuadriseps sakınma yürüyüşü denmektedir (23).

ÖÇB'nin primer iyileştiği yırtık tiplerinde biyomekanik olarak yetersiz olduğu ve rekonstruksiyona gerek duyulduğu belirtilmiştir.

d- Radyografik değişiklikler:

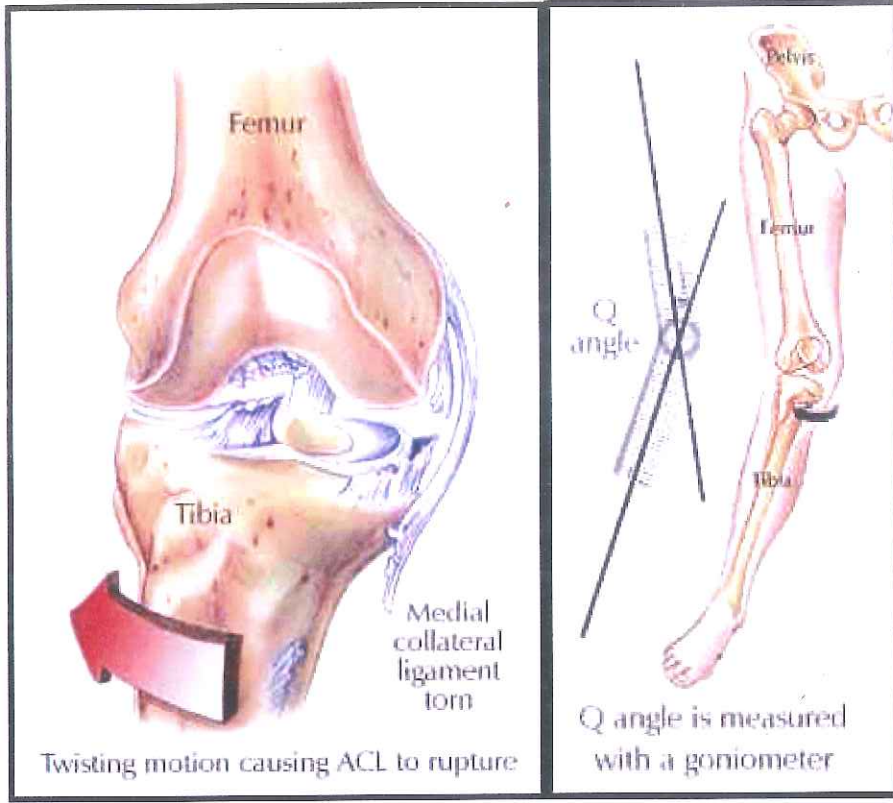
Kronik ÖÇB lezyonu olan dizlerde dejenerasyon kaçınılmazdır. Ortaya çıkan bu radyolojik değişiklikler eklem aralığında daralma, osteofit oluşumu ve skleroz şeklindedir.

2.9. ÖÇB Yaralanmalarında Etyoloji ve Yaralanma Mekanizması

Diz eklemindeki bağ yaralanmaları arasında en sık olanı ÖÇB lezyonlarıdır.

Dizde bağ yaralanmalarının nedenleri arasında ilk sırada spor aktiviteleri yer alır. Spor yaralanmaları sonucunda gelişen akut hemartrozlu dizlerde ÖÇB yaralanma riski %70 civarındadır Spor aktiviteleri etyolojinin hemen hemen %90'ından sorumludur. Spor aktiviteleri sırasında ani yavaşlama, dönme ve yer değiştirme hareketleri esnasında dizde bağ yaralanmaları özellikle ÖÇB lezyonu gelişir. Bağ lezyonlarının diğer nedenleri arasında trafik kazaları (özellikle motorsiklet kazaları) ve yüksekte düşmeleri sayabiliriz. (24).

ÖÇB yaralanmalarında, yaralanma sırasında dizin konumu ve etki eden kuvvetin yönü önemlidir. En sık diz dış rotasyonda iken, dizi valgusa zorlayıcı temas ile olan yaralanmalar esnasında görülür. (Resim-6).Genelde iç yan bağ ve kapsül de hasarlanır.



Resim 6. Diz dış rotasyonda iken valgusa zorlayıcı kuvvet

Palmer diz ekleminde bağ lezyonu yapan dört mekanizma tanımlamıştır.

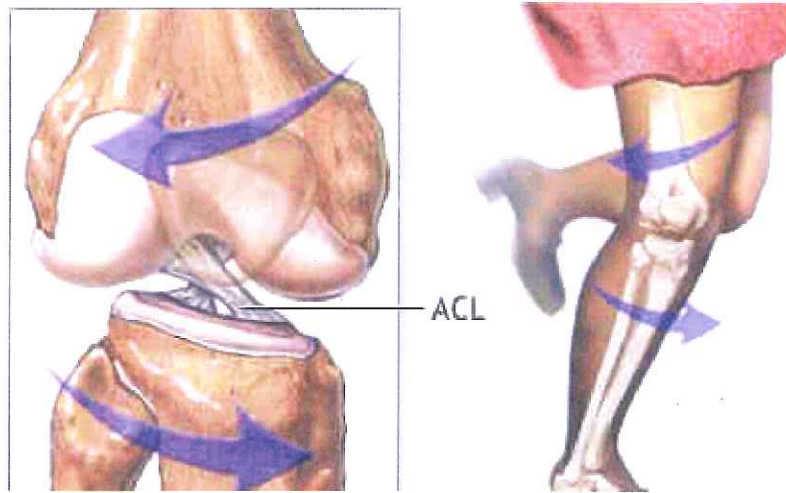
- 1- Femurun tibia üzerinde abdüksiyon-fleksiyon-iç rotasyonu
- 2- Femurun tibia üzerinde adduksiyon-fleksiyon-dış rotasyonu
- 3- Hiperekstansiyon
- 4- Antero-posterior yer değiştirme.

Spor aktiviteleri sırasında oluşan spor travmalarını kontakt (direkt) ve nonkontakt (indirekt) yaralanmalar olarak ikiye ayırabiliriz. ÖÇB lezyonunun en sık indirekt mekanizma ile olduğu kanıtlanmıştır. (%72) Spor aktivitelerinde görülen ve diz ekleminin hareket limitlerini zorlayan çeşitli nonkontakt mekanizmalar ÖÇB lezyonlarında etkindir.

Nonkontakt mekanizmalar: Valgus-diş rotasyon zorlaması: Kayak sporuna yeni başlayan kişilerde kayağın ucunun kara takılması ile oluşan valgus-diş rotasyon zorlanması ile ÖÇB lezyonu gelişir.

Antero-posterior yerdeğiştirme: Profesyonel kayakçılarda kayağın arka kısmına oturur pozisyonda kayarlarken düzensiz bir zeminle karşılaştıklarında kuvvetli quadriseps kontraksiyonu gelişir. Bu kas kontraksiyonu sonucunda tibianın aşırı öne translasyonu oluşur ve bu mekanizma ÖÇB lezyonuna neden olur. Aynı mekanizma futbolcularda da gelişebilir.

Varus-iç rotasyon-ekstansiyon zorlanması: Tibianın femura göre varus ve iç rotasyon hareketinin hiperekstansiyon ile kombine olduğu mekanizma sonucunda kayakçılarda ve basketbolcularda ÖÇB lezyonu gelişebilir. Basketbolcu rebound için sıçradığında ayaklar iç rotasyonda ve diz hiperekstansiyonda iken yere düşer ise ÖÇB lezyonu gelişir. Yine kayakçıların vücutlarını öne eğerek yükseldiklerinde yere inerken kayaklarının uçlarını iç rotasyona getirerek yere hızla temas etmeleri sonucu oluşan ÖÇB lezyonu aynı mekanizmaya örnektir (resim-7).



Resim 7. Varus iç rotasyon-ekstansiyon zorlanması

Hiperekstansiyon zorlanması: ÖÇB lezyonu burada hiperekstansiyon travması ile meydana gelir. Örneğin Amerikan futbolu sırasında topu taşıyan rakip sporcuyla tutup durdurmak için rakip oyuncuyla çarpışırken dizde

hiperekstansiyon zorlaması oluşur ve ÖÇB kopar. Kişinin ayak fikse bir pozisyonda düşmesi de hiperekstansiyon travmasına örnektir. Bu travma sırasında posterolateral kompleks ve arka çapraz bağda yaralanabilir.(25)

Hiperfleksiyon zorlaması: Hiperfleksiyon travması nadirdir. Oyuncunun ikili mücadele sırasında bacağıının kendi altında kalması hiperfleksiyon travmasına örnektir ve ÖÇB lezyonuna neden olur.

Kontakt mekanizmalar

1. Valgus-Dış rotasyonda: Dış rotasyonda iken valgus kuvveti etkisinde olan doğrudan darbe şeklindeki yaralanmalardır.ÖÇB ile birlikte sıklıkla iç yan bağ ve medial destek yapılar zarar görür.

2. Hiperekstansiyonda: Diz hiperekstansiyonda iken önden gelen doğrudan darbe ile olan yaralanmadır. %30 oranında ÖÇB yırtığı görülmektedir (Resim-8).



Resim 8. Hiperekstansiyonda kontakt yaralanma

3. Fleksiyonda: Diz fleksiyonda iken doğrudan darbe ile olan yaralanmadır.

“Dashboard yaralanması”

4. Varus-İç rotasyonda:Diz varus-iç rotasyonda iken medialden gelen direkt darbedir.

2.10. Risk Faktörleri

Uhorchak ve arkadaşları, dışarıdan darbe olmadan meydana gelen ÖÇB yaralanmaları için birtakım risk faktörleri bildirmişlerdir. Bu faktörler;

- İnterkondiler aralığın dar olması (50)
- Genel eklem laksitesi
- Kadın cinsiyet
- Beden kitle indeksinin yüksek olması

Vücut ağırlığına göre oranlanırsa, ÖÇB bayanlarda daha incedir; bu sebepten yüksek riskli aktiviteler sırasında erkek ve bayan sporcular benzer kuvvetlere maruz kalırlar ise, ÖÇB üzerindeki stres dağılımı ve bağın kopma olasılığı bayanlarda daha fazladır.

Souryal and Freeman; tünel grafisinde interkondiler aralık genişliğini distal femur genişliğine oranlayarak "notch indeksini" hesaplamışlardır. Bayanlarda bu indeksin daha düşük olduğu tespit edilmiştir.

Bazı çalışmalar, eklemleri gevşek olan sporcuların, eklemleri normal veya sıkı olan sporculara oranla yaralanma açısından daha fazla risk altında olduklarını ileri sürmüşlerdir.

Spor yapılan zemin yüzeyin yüksek sürtünme katsayısına sahip olması ÖÇB yaralanma riskini arttırabilmektedir (26).

Azalmış kas desteğiyle beraber geniş pelvis, artmış femoral anteversiyon ve genu valgum ÖÇB rüptürü insidansını arttırmaktadır.

Adet döngüsü ve östrojen hormonu: ÖÇB yaralanma riskinin kadınların ovulatuvar fazında östrojen seviyesinin yüksek olmasına bağlı olarak arttığı kanıtlanmıştır.

Önceki diz yaralanmaları: Çalışmalar sonucu Tegner skoru 7 ve üzeri, IKDC skoru I-II olan hastalarda ÖÇB lezyon riskinin arttığı saptanmıştır.

Diz yaralanmalarının önlenmesinde koruyucu dizlik kullanımının ÖÇB yaralanma riskini azaltmadığı görülmüştür.

2.11. Epidemiyolojisi

Diz, insan vücudunda en sık travmaya maruz kalan eklemlerden birisidir. Spor yaralanmaları sonucunda gelişen akut hemartrozlu dizlerde ÖÇB yaralanma riski %70 civarındadır. AÇB'in yaralanma insidansı ÖÇB'a göre 9 kez daha azdır. ÖÇB yaralanması olan hastalar genellikle orta yaş gurubunda (2.-4. dekatta) ve daha yüksek enerjili sporlarla uğraşan kişilerdir. Sportif yaralanmalara maruz kalan kişilerin ortalama yaşı 25.5 iken, sportif olmayan yaralanmalar da ortalama yaş 37.5 dir. ABD'nde her yıl 250.000 yeni akut ÖÇB yaralanması bildirilmektedir. Yeni bildirilen vakalardaki kadın hasta yüzdesindeki artış dikkat çekicidir (27).

2.12. ÖÇB Lezyonlarında Anamnez ve Fizik Muayene

Anamnez

Doğru tanı için dikkatli ve ayrıntılı bir anamnez almak önemlidir.

Yaralanma sırasında dizin hangi konumda olduğu ve travmanın hangi yönden geldiği sorgulanmalıdır. Bu şekilde ÖÇB ile birlikte yaralanabilecek diğer yapılar tahmin edilebilir. Yakınmalar akut (<3 hafta) ve kronik(>3 hafta) olgularda farklılıklar gösterebilmektedir.

Akut olgularda dizdeki travma sonrası hemartoz ile başvurur. Dizde ağrı, şişlik ve aktif hareket kısıtlılığı, tam ekstansiyon yapamama, aksayarak yürüme, merdiven inip çıkmada zorlanmalar ve dizine güven duymama sık görülen şikayetlerdir. ÖÇB yaralanmalarında dizin ani dönmesine bağlı olarak hastalar ağrıdan çok kopma hissi algılar, patlama tarzında ses "popping sign" duyduklarını ve bu hissi iki yumruğun birbiri üzerinde kayması ile tarif ederler (iki yumruk belirtisi-two fist sign) ifade ederler.

Kronik ÖÇB yetersizliği bulunan hastalarda merdiven inme sırasında emniyetsizlik hissi,subluksasyon atakları dışında kompensatuar yürüme ve eklemde oluşan ikincil patolojilere bağlı diğer şikayetler görülür. Ancak spor esnasında ÖÇB yetersizliği bulunan ekstremite üzerine yük verirken yapılan ani dönüş ve yön değiştirmeler sırasında tibianın öne translasyonu nedeni ile dizde boşalma (giving-way) ortaya çıkar.

Ağrının ÖÇB yaralanmalarında fazla hissedilmemesinin nedeni, ağrı iletiminden sorumlu olan serbest sinir sonlanmalarının bağın yapısında az miktarda bulunmasıdır. Hissedilen ağrı diz eklemdeki diğer yapılarda meydana gelen hasarlardan kaynaklanmaktadır. Daha ağır vakalarda ise çoklu bağ yaralanmasına bağlı olarak eklem laksitesi ve hematoma çok daha fazladır. Hematomun cilt altından görülmesi ağır bir yaralanmayı göstermekte olup eklem kapsülünün yırtılmasına bağlı olarak kanamanın doku aralığına kaçmasına bağlı oluşmaktadır. Kronik olgularda ise yakınmalar daha çok ÖÇB yaralanmasına sekonder olarak gelişen ikincil patolojilere ve instabiliteden kaynaklanmaktadır. Koşamama, spor yapamama, ani durma ve sıçramalarda dizin boşa çıkması gibi yakınmalarla hekime başvururlar.

Fizik Muayene

Muayeneye başlamadan önce hasta mümkün olduğunca rahatlatılmalı, oldukça nazik bir şekilde, hastayı irrite etmeden ve ağrı uyandırmadan yapılmalıdır. Bağ yaralanması olan bir hastanın muayenesi ilk altı saat içerisinde yapılmalıdır. Altı saatten sonra dizde hematoma, duyarlılığın artması ve refleks olarak kas spazmının gelişmesi nedeniyle muayene zorlaşır. Hasta, ağrıdan dolayı uygun bir fizik muayene yapılmasına izin vermeyebilir. Bu durumlarda hemartrozun aspirasyonu ve eklem içine yapılacak olan lokal anestezi ile analjezi sağlandıktan sonra veya genel anestezi altında muayene yapılabilir.

Aspirasyon sıvısının hemorajik olması menisküs veya bağ lezyonunu, yağ taneciklerinin de olması ise eklem içi kırık veya kırıkda lezyonunu

düşündürmektedir. Akut hemartrozlu hastaların %70 oranında ÖÇB yırtığı saptanmıştır. Gecikmiş muayene dizde gelişen hemartroz nedeniyle tanıyı güçleştirmektedir.

Muayene sırasında laksite ile patolojik olan instabiliteyi iyi ayırt etmek gerekmektedir. İnstabilite travma sonucunda oluşan ve fonksiyon kaybı ilk karakterize olan patolojik bir olgudur. Laksite ise bağların gevşekliği ile karakterize fizyolojik bir durumdur. Bu nedenle eklem laksitesine yol açabilecek yandaş hastalığının olup olmadığı sorulmalıdır (Ehler Danlos sendromu, Osteogenezis imperfekta, Mukopolisakkaridozlar vb.) (35).

Öncelikle sağlam diz, sonrasında şikayetin olduğu diz muayene edilir. Sırasıyla inspeksiyon ve palpasyon ile tüm yüzeysel yapılar değerlendirilir. Diz 90 derece fleksiyonda iken lateralden bakıldığında tibia proksimal anteriorunda abrazyonla birlikte seyreden basamaklaşma 'step-off' görüldüğünde akla ilk olarak arka çapraz bağ lezyonu gelmelidir.

Kronik ÖÇB yetersizliği olan hastaların fizik muayenesinde kuadriseps sakınma yürüyüşü dikkati çekmektedir. Hastalar dizlerini tam ekstansiyona getirirken kuadriseps kasını kullanmaktan kaçınırlar.

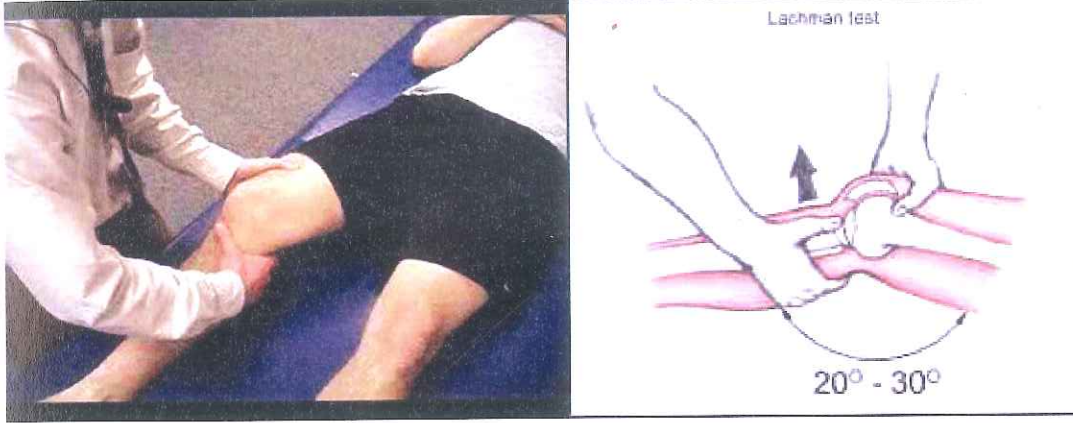Ardından dizin aktif ve pasif hareket açıklığı kayıt edilir. Daha sonra ÖÇB yaralanmasını gösteren birtakım özel testler uygulanır.

2.12.1. Fizik muayene testleri

1- Lachman Testi: ÖÇB'in özellikle posterolateral bandının stabilitesinin değerlendirilmesinde çok değerli bir testtir. ÖÇB yaralanmalarında en güvenilir ve en çok kullanılan testtir Tanı koymada %87-98 sensitiviteye sahip klinik testtir.

Hekim muayene edeceği diz tarafında durur. Diz 20 derece fleksiyonda iken bir elle uyluk sabitlenir diğer el ile bacak kavranır ve tibia öne doğru çekilir (28)(Resim-9).

Tibianın öne yer deęiřtirme derecesine ve son noktada duyulan hisse göre karar verilir. ÖÇB saęlam ise anterior translasyon olmaz ve end point belirgin ve serttir.



Resim 9. Lachman testi

Lachman testi tibianın öne translasyon miktarına göre derecelendirilir

0: Dięer dizle farklılık yok

+1:1-5 mm kayma

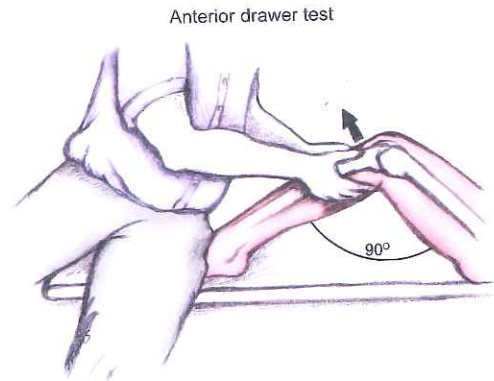
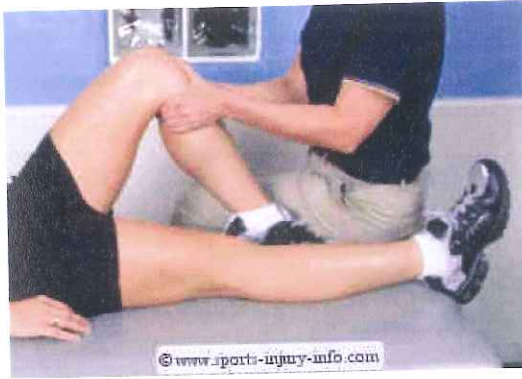+2:6-10 mm kayma

+3:11 mm den fazla kayma

Uyluk ve bacaęın çok kalın olduęu veya muayene edenin elinin küçük olduęu durumlarda testi gerçekleřtirmek zorlařır. Kalın bacaklı hastalarda eęer uyluk iyi tespit edilmez ise veya menisküs yırtıęı nedeniyle diz kilitli ise yalancı negatif sonuç elde edilebilir. Dięer taraftan arka çapraz baę lezyonu varsa, posteriora kaılan tibianın öne kayması da yalancı pozitif sonuç elde edilmesine neden olur.

Aktif Lachman Testi:Hasta sırtüstü yatarken hekim muayene edeceęi dizin uyluęunu bir eli ile sabitler ve dizi 30 derece fleksiyonda tutar.Dięer eli ile ayaęı sabitler ve hastadan dizini ekstansiyona getirmesini ister.Bu sırada tibianın öne yer deęiřtirmesi testi olumlu kılar .Bu test saęlam dizde ortalama 4 mm iken 7mm'nin üstü tanı koydurucudur.

2- Ön Çekmece testi: Tek planlı, öne ve arkaya instabilitenin değerlendirilmesinde değerli bir testtir. ÖÇB'in değerlendirilmesinde Lachman kadar değerli bir test değildir. Hasta supine pozisyonunda masaya yatar. Hasta supin pozisyonunda yatarken Diz 90°, kalça eklemi ise 45° fleksiyonda iken, ayak tabanı masaya değecek şekilde nötralde tutulur ve muayene eden kişi hastanın ayağı üzerine oturur. Her iki elle bacağı posteriordan kavrayıp, tibia öne doğru çekilir (Resim 10). Ayrıca bu test, ayak 15° dış rotasyonda medial kapsüler yapıları ve 30° iç rotasyonda lateral kapsüler yapıları ÖÇB ile birlikte değerlendirir.



Resim 10. Ön-çekmece testi

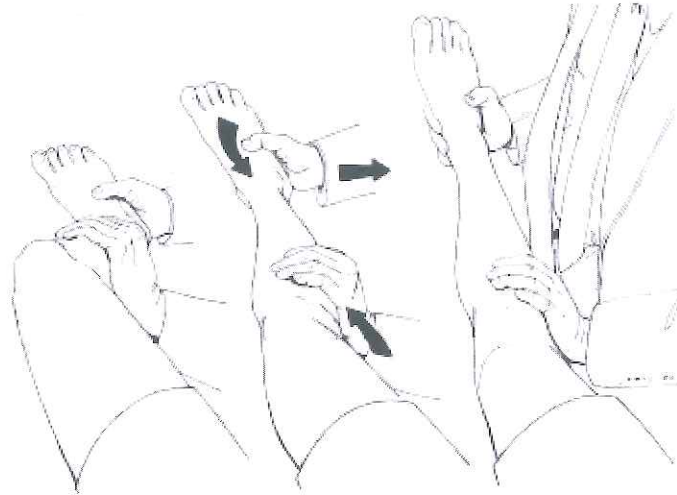
Tibianın öne doğru yer değiştirmesi normal bir dizde 6 mm kadardır(45). Eğer anterior yer değiştirme 6 mm'den fazla ise test pozitif olarak kabul edilir. Testin negatif olması ÖÇB'in intakt olduğunu göstermez. Akut diz yaralanmalarında ön çekmece testini uygulamak biraz zordur. Ön çekmece testini uygulamadan önce AÇB'in sağlam olduğundan emin olunmalıdır. Yoksa yalancı pozitif sonuç bizi yanıltacaktır. Aynı testte bacağı posteriora kuvvet uygulanarak AÇB'yi değerlendirebiliriz (Arka çekmece testi) Ayrıca Hughston ÖÇB'in sağlam olduğu ancak koroner (meniskotibial bağ) bağların yırtıldığı durumda da tibianın anormal öne yer değiştirebileceğini göstermiştir (50).

Rotasyonel İnstabilite Testleri

1- Pivot-shift testleri(Dinamik anterior subluksasyon testi):

ÖÇB yetersizliğindeki dizin vida-yuva(screw-home) mekanizmasının bozulması ile ortaya çıkar.Değişik uygulama yolları tanımlanmakla birlikte temelde, ÖÇB yetmezliğinde diz eklemi fleksiyondan ekstansiyona gelirken tibianın anteriora doğru çıkması ve tekrar diz fleksiyona gelirken 20°-30° civarında iliotibial traktusun etkisi sonucu redükte olmasına dayanan bir testtir. Dize valgus, crurise internal rotasyon verilerek diz fleksiyondan ekstansiyona getirilir. Dizin anteriora bir klik ile luksasyonu (+) olarak değerlendirilir (Resim-11).

1970'li yıllarda Macintosh, lateral pivot-shift testi olarak bilinen ve günümüzde kullanılan testi tanımlamıştır (46-47).



Resim 11. Pivot-shift testi

Lateral pivot-shift testi(macintosh testi): Hasta sırt üstü yatarken kalça 30° abduksiyon ve 30 derece fleksiyona, diz ise tam ekstansiyona getirilip bir el fibula başına konur ve diğer elle bacağa iç rotasyon ve abduksiyon uygulanır. Burada tibia anteriora doğru subluksedir. Diz yavaş yavaş fleksiyona getirilirken 20°-40° civarında iliotibial bandın gerilmesi ile tibia hissedilen bir atlama ile redükte olur. İliotibial bandın sağlam olmadığı durumlarda bu test ÖÇB kopuk olsa dahi negatif bulunacaktır. Ayrıca bu test

lateral menisküs patolojilerinde, eklem hiperlaksitesi olan hastalarda yalancı pozitif, akut diz yaralanmalarında kas spazmına bağlı olarak, buchedhadle tipi menisküs lezyonu olan ve eklemde kilitlenmeye neden olan durumlarda yalancı negatif çıkabilmektedir.

2- Slocum testi (Antero-lateral rotatuar instabilite testi): Muayene edilecek taraf yukarı gelecek şekilde hasta masada lateral dekubit pozisyonunda yatar. Bu durumda diz ekstansiyonda ve valgusta desteksiz durmaktadır. Bir elle uyluk diğer elle ayak tespit edilir ve diz yavaş yavaş fleksiyona getirilir. 30°-40° de sublukse olan tibia redükte olur (29).

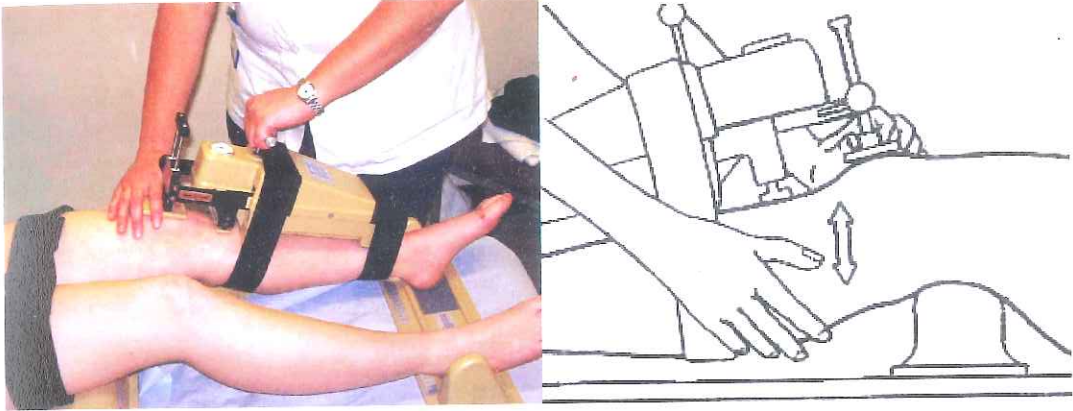
3- Hughston'un jerk testi: Pivot-shift testine benzemekle birlikte tek fark teste diz 90° fleksiyonda başlanmasıdır. Bu durumda tibia redükte durumdadır. Diz 90° fleksiyonda iken ayağı tutan el bacağı iç rotasyonda zorlarken diğer el ile diz valgusa zorlanır. Bu sırada diz ekstansiyona getirilmeye başlandığında 20°-30° de tibia öne sublukse olur, atlama hissi alınır. Bu testin pozitif olduğunu gösterir.

4- Losee testi: Hasta supine pozisyonunda yatar. Diz 45° fleksiyonda bacak dış rotasyonda tutulur. Diğer elle uyluk kavranır ve baş parmak fibulanın posterioruna konur. Bu arada dize valgus stresi uygulanır. Diz ekstansiyona getirilirken bacağa iç rotasyon yaptırılır ve tibianın öne sublukse olduğu görülür

2.12.2. Enstrümanlı Diz Laksite Ölçümü

Değişik artrometreler ile ÖÇB laksitesinin ölçüm prensibi aynı mantığa dayanmaktadır. Ekstremiteye uygun pozisyon verilir, artrometre uygun şekilde yerleştirilir. Uygulanan kuvvet derecelerine göre oluşan yer değiştirme miktarı kantitatif olarak ölçülür. En çok kullanılan Daniel ve arkadaşlarının geliştirdikleri KT 1000 artrometresidir (Resim 12) (44). Daha az komplike ve ucuz olan ve Jacob tarafından geliştirilen Rolimetre ile de ÖÇB patolojilerini kantitatif olarak ölçmek mümkündür. Ölçüm sonucunu, her iki test aletinde, karşı dizle patolojinin olduğu taraf arasındaki farka göre değerlendirilir. KT-1000 ve Rolimetre ile yapılan ölçümler arasında

istatistiksel olarak anlamlı bir farklılık bulunamamıştır. Fakat her zaman klinik muayene, artrometre ile ölçümden daha değerlidir.



Resim 12. Artrometre cihazı

2.13. Tedavi Yöntemleri

Ön çapraz bağı kopuk her hastanın cerrahi tedaviye ihtiyacı yoktur. Ön çapraz bağı kopuk dizin doğal seyri ve rekonstruksiyonların sonuçları tam olarak bilinmediği için cerrahi uygulanacak hasta seçiminde de kesin kriterler yoktur.

Genellikle kabul edilen ağır işlerde çalışan ve spor aktiviteleri ile uğraşan hastalardaki yırtıkların cerrahi tedavisinin gerektiğidir. Rehabilitasyona rağmen tekrarlayan boşalma atakları da güçlü bir cerrahi endikasyondur. Yaş tek başına belirleyici bir faktör değildir.

Menisküs yırtıkları, diğer bağların ciddi yaralanmaları ve günlük aktivitelerde instabilite görülmesi de cerrahi endikasyondur. Artrometre ile ölçülen ciddi anterior laksite farkları (fark 3mm'den büyükse), kimi yazarlar tarafından cerrahi endikasyon olarak kabul edilirken; kimileri de bu ölçümlerin fonksiyonları yansıtmadığına ve kriter olarak kabul edilemeyeceğine inanmaktadır.

Tamamen kopuk bir ÖÇB'ye rağmen konservatif tedavi ile başarılı sonuç alınabilecek hasta grubu ise; yüksek riskli aktiviteler ile uğraşmayan ve

buna çaba gösteren, 40 yaşından büyük, ÖÇB yetmezliğine adapte olmuş, dizinde ileri derecede osteoartrit bulguları olan ve rekonstruksiyon sonrası rehabilitasyon programını uygulayamayacak hastalardan oluşmaktadır. Akut eklem içi enfeksiyon varlığı rekonstruksiyon için kesin bir kontrendikasyondur. Büyüme plağı açık genç hastalarda uygulanacak tedavi hakkında bir görüş birliği yoktur.

Bir diğer yöntem ise bağıın artroskopik olarak değerlendirilmesidir.

Konservatif tedavi sırasında, kısmi menisektomi gerektiren menisküs yırtıkları gelişirse Rekonstruksiyon seçeneği yeniden değerlendirilebilir. Eğer menisküs tamiri planlanıyorsa, beraberinde yapılacak bir Rekonstruksiyon ile sonuçlar daha iyidir.

Bir diğer problem ise, ÖÇB yırtığı ve osteo efüzyon var ama instabilite yoksa, Rekonstruksiyon muhtemelen fayda sağlamayacaktır; fakat instabilite nedeniyle dizde şişlik ve ağrı görülüyorsa Rekonstruksiyon gereklidir.

Osteoartrit dizde varus ile birlikte ise, Rekonstruksiyon yüksek tibial osteotomi ile beraber uygulanabilir.

Tedavi seçiminde gözönünde bulundurulması gereken faktörler:

1- Hastanın yaşı: Çocuk hastalar, büyüme kıkırdaklarının açık olması nedeniyle, bu kıkırdaklar cerrahi işlem sırasında zarar görebileceği için bu hastalarda konservatif tedavi yöntemi uygulamak daha uygun bir tedavi seçeneği olacaktır.

2- Hastanın aktivite düzeyi: En önemli parametredir. Yapılan sporda ve günlük hayatta ÖÇB'a düşen iş miktarı ve kişinin ÖÇB'a ihtiyacının yüksek olması nedeniyle bu tür hastalarda ilk dakikadan itibaren cerrahi planlamak daha doğru olacaktır. ÖÇB yaralanması nedeniyle yaptıkları sporu değiştirecek veya aktivite düzeylerini düşürecek olan hastalarda konservatif tedavi uygulanabilir.

3- Hastanın gelecekte ve tedaviden beklentisi

4-Hastanın rehabilitasyon programına katılma isteği ve becerisi

4- Dizin laksite derecesi

5- ÖÇB'ye eşlik eden diğer diz içi patolojiler: Parsiyel ÖÇB yaralanmasının bulunması daha az instabiliteye neden olacağı için konservatif tedavi daha uygun olacaktır. Sadece ÖÇB yokluğunda veya parsiyel yırtıklarında sekonder diz stabilizatörleri güçlü olduğu ve bu ÖÇB yokluğunu kompanse edebilmesi nedeniyle bu tür hastalarda konservatif kalınabilir. Fakat ÖÇB patolojisinin yanında kıkırdak lezyonu, menisküs lezyonu veya dizi stabilize eden diğer yapıların yaralanmalarında, bunlara yönelik tedavi planlarken aynı seansta ÖÇB rekonstruksiyonu daha uygun olacaktır. Rekonstruksiyon sırasında menisküs lezyonun varlığı osteoartroz gelişimini belirleyen en önemli noktadır. Eğer lezyon Rekonstruksiyon yapılırken, menisküs eksize edilerek tedavi edilirse ve de özellikle menisküsün %50'sinden fazlası eksize edilirse osteoartroz gelişme insidansı ve şiddeti artmaktadır.(36) Menisküs tamiri veya %50' den az menisektomi yapılarak lezyon tedavi edildiğinde insidans düşmektedir. Buna karşılık menisküs tamiri yapılan hastalarda agresif rehabilitasyon ve yük verme mümkün olmamaktadır.

Johnson ve arkadaşlarına göre eğer bağın % 50'den fazlası korunmuşsa, enstrümanlı ölçümlerde stabilize veya pivot shift bulgusunun (-) olduğu gösterilmiş ise bu hastalar konservatif tedavi için iyi bir adaydırlar.

2.13.1. Konservatif Tedavi

Konservatif tedavinin temelini, kuadriseps-hamstring kas guruplarını güçlendirmek, nöromusküler kontrol ve propriyosepsiyonun tekrar maksimum düzeyde geri kazandırmayı amaçlamak oluşturmaktadır (30).

Akut dönemde başvuran hastada, öncelikle dizdeki şişlik ve ağrı azaltılmaya çalışılır. Bandaj, buz tedavisi ve immobilizasyon uygulanırken; analjezik ve anti-inflamatuar ilaçlardan faydalanılabilir. Hemartrozun sebep olduğu ağrı ve kas spazmı ilerleyen günlerde dizde hareket kısıtlılığına ve

çevre kaslarda atrofiye neden olabilir. Bu problemleri engellemek için, uzun süreli immobilizasyondan kaçınılmalı, ağrının ve şişliğin düzelmesini takiben, diz fleksiyon-ekstansiyon egzersizlerine, izometrik kuadriseps ve hamstring egzersizlerine başlanmalıdır. Tedavinin bu aşamasında fonksiyonel breysler kullanılabilir.

Tam eklem hareket açıklığı kazanıldıktan sonra,kuadriseps ve hamstring kaslarını kuvvetlendirmeye yönelik egzersizlere başlanabilir (31).

Cerrahi ve konservatif tedavi sonuçlarının karşılaştırıldığı birçok çalışmada, cerrahi rekonstruksiyonun sonuçları daha iyi bulunmuştur.

a) Akut Dönem Tedavisi

ÖÇB yaralanmasının olduğu ilk dakikadan itibaren başlamaktadır. İlk etapta amaç; dizdeki akut enflamasyonu ve bunun yıkıcı etkilerinin azaltılması, tekrarlayan yaralanmalardan korumak ve diz çevresindeki kaslarda oluşacak olan atrofinin engellenmesi olmalıdır. Daha sonra oluşabilecek olan fleksiyon ve ekstansiyon defisitlerinin ve dizde meydana gelebilecek tekrarlayan yaralanmaların engellenmesi üzerinde durulması gereken hususlardır.İlerleyen dönemde ROM ve kas kontrolünün kazanılması hedeflenmelidir.

Ağrı ve şişlik için buz tedavisi ve kompresyon uygulanmalı, enflamasyona yönelik antienflamatuar ilaçlar başlanır,diz hareketlerini kısmi engelleyen breyslerle aşırı diz hareketlerini engellemek gerekmektedir.

b) Kas Gücünün Kazanılması

Enflamasyon geçtikten sonra motor kontrolün kazanılması ve atrofisinin gelişmemesi için izometrik kuadriseps ve hamstring kas egzersizlerine hemen başlanır. Hastaya ÖÇB'ı zorlamayan kapalı zincir egzersizleri (KZE) verilerek, diz çevresindeki kasları güçlendirip diz hareket genişliğini ve esnekliğini tekrar geri kazanmaya çalışılmalıdır. Özellikle ekstansiyonun tam olması gerekmektedir (43).

Hastaya koltuk değnekleri ile kısmi yük verdirilerek mobilizasyon sağlanır, tam hareket açıklığı ve iyi bir kuadriseps tonusu sağlandığında yürüme destekleri bırakılır.

Bu sırada ağrı ve enflamasyona yönelik medikal tedaviye devam edilir. Ekleme tam hareket açıklığının özellikle tam ekstansiyonun kazandırılmaması akla ilk menisküs yırtığını getirir ve bu durumda artroskopi endikasyonu vardır.

Artroskopi öncesi doğrulama için MR istenebilir.

Tibiayı posteriora çeken hamstring ve gastroknemius adelelerinin güçlendirilmesi özel önem kazanır. Normalde hamstring / kuadriseps güç oranı ~ 2:3'dür. ÖÇB'dan yoksun bir dizin rehabilitasyonunda bu oranın 1 olduğu hamstring dominant bir diz yaratılmaya çalışılır. Ancak bu kuadrisepsin zayıf bırakılması anlamına gelmemelidir.

Ayrıca koşu bandı, step, egzersiz bisikleti, skuat ve leg-press programa dahil edilir. Bisiklet alt ekstremite dayanıklılığını en iyi geliştiren egzersizdir, tek bacakla çevrilirse hamstringler daha çok çalışır. Alt ekstremite dayanıklılığını geliştiren diğer çalışmalar step, slalom makinaları ve yüzmedir.

c) Propriyosepsiyonun geliştirilmesi

Alt ekstremite kaslarının güç ve dayanıklılıkları kazanıldıktan sonra dizin dinamik stabilitesini arttırmak için nöromusküler kontrolün geliştirilmesi gereklidir. Anormal eklem hareketlerini önlemek için kasların uygun güç, zamanlama ve sırayla (koordineli şekilde) kasılmalarının öğrenilmesi konservatif tedavide rehabilitasyonun 3.basamağıdır. Başlangıçta hayli zor olan bu basamakda anormal eklem hareketlerinin kontrolü devamlı tekrar ve pratik sonucu zamanla bilinç altından otomatik olarak yapılır. Özellikle diz posteriorundaki kasların eğitimi anterior subluksasyon minimize etmeleri açısından önem taşır. Yürümenin foot strike fazından hemen önce hamstring

ve gastroknemiusların kasılması öğretilmelidir. Antagonistin agonistin kontraksiyonu ile koaktivasyon fenomeninden yararlanılarak dizin ekstansiyonu sırasında hamstringlerin de koaktivasyonu sağlanır. Elektromiyografik biofeedback ile kasların koordineli kasılmalarına yardım edilir. Aktivitelerin gelişim sırası yürüme, jogging, sprint atma, hızlanma-yavaşlama, sıçrama, ani yön değiştirme (cutting), pivoting ve burma hareketi (twisting) şeklindedir.

Hastalar eski spor aktivitelerine dönerken kullandıkları fonksiyonel breysin fonksiyonlarını iyileştirdiğini belirtirler. Fonksiyonel breyslerin diz fonksiyonlarını nasıl düzelttiği açık değildir ve anormal eklem hareketlerini fiziksel olarak blokladıkları da tartışmalıdır. Bir çok çalışma diz breyslerinin düşük kuvvet düzeyinde tibial translasyonu önlediklerini ancak dize fonksiyonel kuvvetler etkideğinde ineffectif olduklarını göstermiştir (48). Breyslerin takıldığında eklem pozisyon hissini uyarıldığı, kutanöz reseptörlerin uyarılması ile propriyosepsiyonun arttığı bilinir. Breyslerin belki de en etkili koruma mekanizması hastaya bilinç veya bilinçaltı düzeyinde başından geçen yaralanmayı hatırlatarak kendisini yeni bir yaralanmadan korumasını sağlamasıdır.

d) Yaşam Şeklinde Değişiklikler

Konservatif tedavinin bir diğer önemli basamağını yaşam stiline modifikasyonu oluşturur. Bu şekilde dizde boşalma, ağrı ve şişmeye yol açan aktivitelerden kaçınılır.

Tekrarlayan boşalmalar sekonder stabilizatörlerin gevşemesine, meniskus ve kıkırdakların hasar görmesine yol açar. Diz eklemi tarafından tolere edilmeyen aktiviteler elimine edilerek geri dönüşümsüz dejeneratif değişiklikler önlenir. ÖÇB'dan yoksun bir dize yüksek stres getiren aktiviteler sıçrama, ani yön değiştirme, ani hızlanma ve yavaşlama aktiviteleridir. Ağrı, boşalma hissi ve şişmeye yol açan aktiviteleri önlemek için yaşam tarzlarını değiştiremeyen veya eskisi gibi devam etmek isteyen

hastalarda konservatif tedavinin başarı şansı yoktur ve bu hastalarda cerrahi tedaviye geçilmelidir.

İyi uygulanmış bir konservatif tedavi programı ile hastaların yaklaşık % 80'inde kabul edilebilir sonuçlar elde edilebilir. Ancak spor yapan hastalar genellikle daha düşük düzeyde spora devam edebilirler ya da sporu bırakmak zorunda kalırlar.

2.13.2. Cerrahi Tedavi

Mutlak Cerrahi Endikasyonlar

- Genç aktif hastalar
- Zorlayıcı spor yapan ve devam etmek isteyenler
- Birlikte menisküs yırtığı olanlar
- Kombine bağ yaralanması olanlar

Göreceli Cerrahi Endikasyonlar

İnstabilitesi olan ve dizde tekrarlayan luksasyon, şişlik ve ağrı şikayeti olan orta yaşlı olgular.

ÖÇB yaralanmasından sonra ilk 3 hafta akut, 4-12 hafta subakut ve 13. haftadan sonrası kronik dönem olarak tanımlanmıştır. Uygun zamanlama cerrahi sonuçlar üzerinde etkili olan önemli bir faktördür. Önceki yıllarda akut dönemde yapılan ÖÇB cerrahisinden sonra karşılaşılan ağrı, sertlik, dizde tam bir hareket açıklığı elde etmede zorluk gibi deneyimler önemlidir (47,49). Artrofibrozis olarak adlandırılan bu komplikasyon hafif bir hareket kaybından, açık veya artroskopik debridman gerektirecek kadar ileri diz sertliğine yol açabilir. Bu komplikasyonun görülme sıklığı operasyon öncesinde yeterli hareket açıklığı kazandırılıp enflamasyon geçinceye kadar yeterli bir süre beklenerek azaltılabilir. Bununla birlikte yaralanma ile Rekonstruksiyon arası geçen zaman uzadıkça ortaya çıkacak instabilite atakları nedeniyle kıkırdak lezyonu ve menisküs yırtığı oluşma sıklığında artış

olmaktadır. Rekonstruksiyonun geç yapıldığı olguların büyük çoğunluğunda artroskopi sırasında ek patolojiler saptanmış ve bunların instabiliteye bağlı olarak oluştuğu gösterilmiştir.

ÖÇB Rekonstruksiyonlarında en iyi sonuçlar, tamir edilemez menisküs ve kıkırdak yaralanmaları oluşmadan önce dizde stabilitenin sağlanabildiği olgularda elde edilmektedir (32).

Ön çapraz bağ Rekonstruksiyonu sırasında saptanan bu ek patolojilerin tedavisi hem ameliyat süresini uzatmakta, hem de agresif bir rehabilitasyon programının uygulanmasını engellemektedir.

Sonuç olarak; ön çapraz bağ Rekonstruksiyonun yaralanmadan ne kadar zaman sonra yapılacağı değil, dizin Rekonstruksiyon öncesi durumu daha önemli olup, mümkün olduğu kadar kısa bir süre içinde yaralanan dizde tam bir hareket açıklığı ve kas gücü, minimal şişlik sağlanmaya çalışılmalı ve operasyon bu şartlar altında yapılmalıdır.

ÖÇB yırtıklarının cerrahi tedavisi eklem dışı, eklem içi ve kombine olarak uygulanabilir. Eklem içi cerrahi tedavi primer tamir, augmente tamir, Rekonstruksiyon gibi geniş bir spektrumu içerir.

2.13.2.1. Rekonstruksiyon Öncesi Yöntemler

Eklem Dışı Yöntemler

Kopuk ÖÇB'a herhangi bir girişimde bulunmadan, sekonder engellerin tamirini veya Rekonstruksiyona yönelik girişimleri içerir. En çok lateralde iliotibial bant ve biceps tendonu, medialde pes anserius dokuları kullanılır (Macintosh, Ellison ve Losee).

Tekniklerin ortak noktası anterolateral rotator instabiliteyi önlemeye yönelik ÖÇB görevini üstlenecek iliotibial bandı kullanarak ÖÇB'ye paralel seyreden eklem dışında bant oluşturmaktır. İliotibial bandın tamamının ya da bir kısmının femur lateral epikondiline tenodezi yapılır. Bu işleme 'traktopeksi' adı verilir.

Eklem İçi Yöntemler

a) Primer Dikiş: Tanımlanan birçok tekniğin ortak özelliği ÖÇB güdüğünün proksimal ucundan geçirilen sütür materyallerinin anatomik femoral yapışma yerinde açılan iki mini tünel (Marshall tekniği) veya "over the top"dan geçirilerek (Macintosh tekniği) lateral femoral kondi üzerinde düğümlenmesidir (33).

b) Augmente Dikiş: Dikişin materyallerle güçlendirilmesidir.

1) Otojen Materyalle Augmente Dikiş: Traktus iliotibialisin bir bölümü veya Pes anserius tendonları kullanılabilir. Lateral yapılarda hasar varlığında Pes anserius (m.semitendinosus) tendonlarının kullanımı tercih edilmelidir.

2) Emilebilen Alloplastik Materyalle Augmente Dikiş: Bu materyallerden özellikle PDS (polidioksanon) geniş kullanım alanı bulmuştur.

3) Emilmeyen Materyallerle Augmente Dikiş: Polipropilen (LAD), politeraptalat ve karbon lifleri (ABC) kullanılmıştır.

Primer dikiş ve augmented dikişlerle yapılan tamir sonuçlarının yeteri kadar iyi olmaması, bu teknikler sonrası tekrarlayan ÖÇB kopmalarının sık gözlenmesi ortopedistleri rekonstrüktif yöntemlerle tedaviye itmiştir.

2.13.2.2. Rekonstruksiyonla Cerrahi Tedavi

Rekonstruksiyon; ÖÇB yetersizliğinde hazırlanmış olan allogreftlerin veya intraoperatif aynı seansta alınan otogreftlerin, femur ve tibiada açılan tünellere tespit edilerek ÖÇB fonksiyonunu taklit etmek üzere eklem içine yerleştirilmesi işlemidir. Bu teknikte amaç, diz anterolateral stabilitesini sağlayarak, dizdeki kıkırdak ve meniskal hasarı önlemek suretiyle ağrısız, fizyolojik hareketleri olan, yeterli güçte diz eklemi elde etmektir. Günümüzde cerrahi olarak kullanılan tek yöntemdir. Tek insizyonla artrotomi, çift insizyonlu miniartrotomi, tamamen artroskopik teknikle uygulanabilir.

Artrotomi tekniğinde; medial parapatellar artrotomi ile patella laterale devrilir. Diz içi işlemler artrotomi insizyonundan yapılır.

Çift insizyonla miniartrotomi tekniğinde; insizyonlardan biri artrotomi için diğeri 'reentry' tekniği için kullanılır.

Reentry: greftin eklem içine alınması işlemidir.

Rekonstruksiyon ile ilgili genel prensipler

- Greft seçimi
- Greftin gücü ve biyomekanik özelliklerinin tespiti
- Kemik tünellerin hazırlanması
- Greftin femoral ve tibial tünellere tespiti
- Tespit materyallerinin gücü ve stabilitesinin tespiti
- Greft iyileşmesi

Artroskopik ÖÇB rekonstruksiyonun aşamaları

1. Hastanın belirlenmesi ve cerrahinin zamanlanması
2. Artroskopik olarak diz içinde ÖÇB dışı ek patolojilerin belirlenmesi ve tedavisi
3. Hastaya uygun greftin belirlenmesi
4. Greftin alınması
5. İnterkondiler çentiğin hazırlanması
6. Tibial ve femoral tünellerin hazırlanması
7. Greftin intraartiküler olarak belirli bir tonüste yerleştirilmesi
8. Greftin tespiti

Artroskopik tekniğin avantajları

- 1- Eklem daha iyi ve net görülmesi
- 2- ÖÇB ile birlikte diğer diz içi patolojilerin daha iyi tanımlanması
- 3- İnterkondiler çentiğin ve tünellerin hazırlanmasında kolaylık sağlanması
- 4- Kapsül, kas, ligaman, kondral yapılara daha az zarar verilmesi
- 5- Ameliyat sonrası daha az ağrı olması
- 6- Hastanede kalma süresinin daha az olması
- 7- Ameliyat sonrası patellofemoral fonksiyonun korunması
- 8- Rehabilitasyonun daha erken ve daha kolay olması
- 9- Daha estetik olması

Ağrı ve şişliği devam eden, bacak kontrolünü kazanmamış ve diz hareket açıklığı yeterli olmayan hastalara yapılan cerrahi girişim artrofibroze yol açabilmektedir. Bunun için rekonstruksiyon öncesi:

- 1- Patella mobilitesinin tam olması
- 2- Dizde ödem ve effüzyonun olmaması
- 3- Diz hareket açıklığının tam olması
- 4- Ekstansör mekanizmanın tam ve yeterli olması gerekmektedir.

Önceden konvansiyonel artrotomi ile yapılan ÖÇB rekonstruksiyonu, geliştirilen yeni aletler ve ameliyat teknikleri sayesinde günümüzde tamamıyla artroskopik olarak gerçekleştirilmektedir.

2.13.2.3. Greft Seçimi

İdeal bir greft;

- Anatomiye uygun olmalı.
- Donör sahada az morbidite ve kozmetik problem olmalı.
- Kolay elde edilebilir olmalı.
- Alındığı yerde mümkün olabildiğince az hasar bırakmalı.
- İnsersiyon noktaları normal bir ÖÇB gibi olmalı.
- Bağlantı bölgelerine hızlı uyum sağlamalı, güvenli bir tespite izin vermeli.
- Minimum ÖÇB gücünde olmalı.
- Hızlandırılmış rehabilitasyona olanak sağlamalı.
- Tedavinin sonunda mekanik ve yapısal özellikleri genç bir insandaki ÖÇB'in özelliklerine benzemelidir.

ÖÇB Rekonstruksiyonunda kullanılan greftlere bakacak olursak bunlar sentetik greftler ve biyolojik greftler (otogreft, allogreft) olarak iki grupta toplayabiliriz.

A) Sentetik greftler

Uzun süre takiplerde sonuçların biyolojik greftlere göre daha kötü olması, greftin aşınıp kopması ve aşınma sonucu ortaya çıkan debrislerin sinovite neden olması sebebiyle giderek kullanımını azalmıştır.

B) Biyolojik greftler

Biyolojik greftler otogreft ve allogreft olarak iki grupta incelenebilir. Her iki çeşit greftin birbirlerine avantajları ve dezavantajları bulunmaktadır.

Otogreftler

Allogreftlerin pahalı olması, temininin zor olması ve hastalık transfer riskinin olması nedeniyle günümüzde otogreft kullanımı oldukça yaygındır. Tendon otogrefti olarak hamstring tendonları, patellar tendon, kuadriseps tendonu, aşil tendonu ve iliotibial bant kullanılabilir.

ÖÇB Rekonstruksiyonlarında ise genellikle kullanılan hamstring (semitendinöz, gracilis) tendonları, patellar tendon ve daha az olarak santral quadriceps tendonudur. Hepsinin birbirine avantajları ve dezavantajları bulunmaktadır.

Hamstring tendon grefti

Avantajı:

Hamstring tendonlarının kullanımının en önemli avantajı, hastaya verdiği hasarın çok az ya da hiç olmaması, normal ÖÇB biyomekaniğine en yakın otogreft olması, patellofemoral sorunlar oluşturmaması, revaskülarizasyonunun hızlı olmasıdır (34).

Bilinen en güçlü ve en sert greft hamstring tendonlarıdır (Gücü 4108-4213 N arasında). Hamstring tendonları ÖÇB'dan 2 kat, 10 mm'lik patellar tendon greftinden 1,5 kat daha güçlüdür. Hamstring tendonlarının sertliği 807 N/mm ile 954 N/mm arasındadır. Normal bir ÖÇB'a göre yaklaşık 3 kat, 10mm'lik patellar tendona göre 2 kat daha serttir (38).

Kesitsel yüzölçümü normal bir ÖÇB'a yakındır ve 10 mm'lik patellar tendonun yaklaşık 1.5 katıdır. Kesitsel yüzölçümünün büyük olması dörtlü hamstring tendon greftinin, damarlanmasını ve ligamentizasyonunu arttırmaktadır.

Hamstring tendonlarını alırken hem cilt kesisinin küçük olması hem de greftin kemikten bağımsız bir şekilde alınması, patellar tendon grefti alımı ile karşılaştırıldığında ameliyat sonrası dönemde görülen ağrının çok az olmasını sağlar. Ağrının az olması hasta rahatlığının yanı sıra erken

rehabilitasyon döneminin daha rahat geçmesini sağlar. Ekstansör mekanizmaya dokunulmadığı için postoperatif dönemde fleksiyon-ekstansiyon kısıtlılığı gibi komplikasyonlara daha az rastlanılmaktadır.

Dezavantajı:

Bazen tendonlardan küçük greft alınması, yumuşak greft olması, greftin tünellerde yumuşak doku-kemik iyileşmesinin yavaş olmasından dolayı tespitinin güvenilir olmamasıdır.

Günlük hayatta normal bir ÖÇB'ye binen yük 500 N civarındadır. Bu ancak patellar tendon greftinin tespitinde kullanılan metal interferans vidası ile sağlanabilmektedir. Hamstring tendonlarının tespitinde kullanılan diğer yöntemler bunu sağlayamamaktadır. Hamstring tendon greftinin kullanımının diğer önemli potansiyel dezavantajı, kemik-kemik arası kaynama olmamasıdır. Gerek femoral gerekse tibial tünel içerisinde bulunan tendonun ligamentizasyonu yani kemik tendon arasındaki köprü (Sharpey lifleri) 12 hafta sonra oluşmaktadır. Bu nedenle tendonların kemiğe tespitinde kullanılacak yöntem, greftin ligamentizasyonu için gerekli olan bu süre sonuna kadar sağlam kalmalıdır.

Hamstring greftlerin tespiti, emilebilir vida hariç, çoğu zaman eklemden ve inkorporasyon noktalarından uzakta tünel dışında olmaktadır. Bu durum da açılan tünellerin genişlemesine neden olmaktadır.

Patellar tendon grefti

Avantajı:

- Kuvvetli
- Başlangıç tespiti sağlam
- Temini kolay
- Kemik tüneller içerisinde kemik kemiğe kaynama olduğu için greftin adaptasyon süresinin kısa olması.

- Rijit tespit yöntemleri ile birlikte kullanılabilmesi.

Dezavantajı:

- Sert greft olması.
- Diz önü ağrısı yapması.
- Ekstansör mekanizmanın gücünün azaltılması.
- Patella kırığı.
- Patellar tendinit.
- Patellar tendonun yaralanması.
- Patellofemoral ağrı, kondropati.
- Kuadriseps zayıflığı.
- Refleks sempatik distrofi (RDS).
- Patellar tendinit.
- Fleksiyon kontraktürü.
- Operasyon süresinin uzunluğu.

Kuadriseps tendon grefti

Daha çok revizyon ÖÇB cerrahisinde ya da ÖÇB-AÇB Rekonstruksiyonunun birlikte yapıldığı durumlarda kullanılır. Kemik bloksuz veya tek taraflı kemik bloklü olarak alınabilir. Geniş yüzey alanı ve uzunluğu avantajdır (39).

Allogreftler

Otogreftlerle bir defekti düzeltirken başka bir defekte yol açılabilmektedir. Bu nedenle başka greft arayışına girilmiş, sentetik greftlerin başarısız kalması üzerine allogreft kullanımı güncellik kazanmaya başlamıştır.

Allogreftler, anterior tibial tendon (ATT), aşil tendonu, kemik-patellar tendon-kemik, hamstring veya fascia lata şeklinde kullanılabilir. Bu greftler uygun şekilde alınıp steril edilirse, özelliğini yitirmeden yıllarca başarı ile saklanabilir.

Allogreft kullanmanın avantajları:

- Temini kolay
- Ekstansör mekanizmanın korunması
- Diz önu ağrısının daha seyrek görülmesi.
- Kısa ameliyat süresinin olması
- Hastanede yatış süresinin kısa olması
- Artrofibrozis ve eklem sertliđi otogreftlerden daha az olmakta.
- Küçük insizyon hattı ve skar dokusunun olması.
- Erken hareket ve hızlı rehabilitasyon imkanı
- Spora erken dönebilme
- Hastanın kendi tendonlarına dokunulmadığı için geri dönüşü olmayan defektlere neden olunmaması.

Allogreftler ile yapılan ön çapraz bađ tamirlerinde 5 ana sorun vardır:

- Doku rejeksiyonu
- Ligamentizasyonun yavaş olması
- Greftin tünelde rezorbsiyon oluşturması
- Greftin pahalı olması
- Hastalık nakli(özellikle HIV)

Allogreftlerin saklanma teknikleri

Hastaliksız donörlerden alınan ve gerekli serolojik testlerin yapılması sonucu elde edilen allogreftlerin saklanma yöntemlerini;

- Taze allogreft.
- Taze dondurulmuş (Fresh frozen).
- Korunarak dondurulmuş (Cryopreserved).
- Dondurulup kurutulmuş (Freeze dried).
- Kimyasal yöntemlerle kurutulmuş.

şeklinde sıralamak mümkündür.

Greftlerin dayanıklılığı temel biyomekanik özelliklerinin başında gelir. ÖÇB Rekonstruksiyonunda normal ÖÇB'in dayanıklılığında veya ona yakın değerlerde greftlerin kullanılması gerekir. Normalde sağlam bir ÖÇB'in dayanıklılığı (=direnebildiği son kuvvet) 2160 newton dur. Noyes ve arkadaşlarının çalışmalarında 14 mm. genişliğindeki BPTB dayanıklılığının 2900+/-260 newton yani normal ÖÇB'in dayanıklılığının %168 i olduğu gösterilmiştir (2,48,61,68). Yine aynı çalışmada bu değer çift kat semintendinosus/grasilis için ise %250 olarak bulunmuştur.

Dokuların siklik yüklenmelere verdiği yanıtlar değişiklik gösterir. Dokuların bu yüklenmelere verdiği yanıt stifness (sertlik, birim uzama için gereken kuvvet miktarı, birimi: newton/mm)olarak nitelendirilir. Ototgreftlerden K-Pt-K otogrefti normal ÖÇB dan üç kat daha serttir.Hamstring otogreftleri ise sertliği normal ÖÇB ye en yakın olan greftlerdir. ÖÇB rekonstruksiyonunda greft seçerken normal ÖÇB dayanıklılığında ve ona yakın değerlerde greft kullanılması önerilmektedir (Tablo-1).

Dayanıklılık greft seçmede başta gelir. Büyük greftler eklem içinde sıkışmaya yatkın, revaskülarizasyona eğilimi düşüktür.

Dokuların birim uzama için gereken kuvvet miktarı sertlik (stiffness) adı verilir. Sert greftlerde erken, yumuşak greftlerde ise geç dönemde uzama ve esneme gelişerek yetmezlik oluşur.

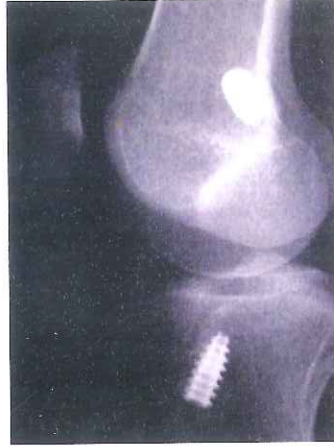Tablo 1. Greft Özellikleri

Yapı	Sertlik	Dayanıklılık
Normal ÖÇB	242 ± 28 N/mm	2160 ± 157 N
Kuadriseps Tendonu	211±15 N/mm	2173±618 N
Patellar Tendon	149 ± 20 N/mm	1953 ± 325 N
Semitendinozus		
Tek Bant	186,1± 9,2 N/mm	1216 ± 50 N
Çift Bant	409,8 N/mm	2362,9 N
Gracilis		
Tek Bant	60± 11 N/mm	888 ±205 N
Çift Bant	197,4 N/mm	1326,8 N
Semitendinozus-Gracilis	807 N/mm	4108 ±200 N

2.13.2.4. Greft tespit yöntemleri

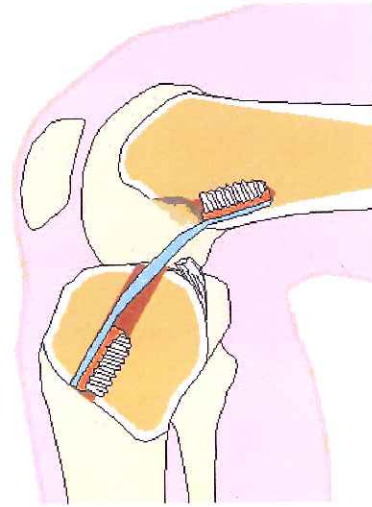
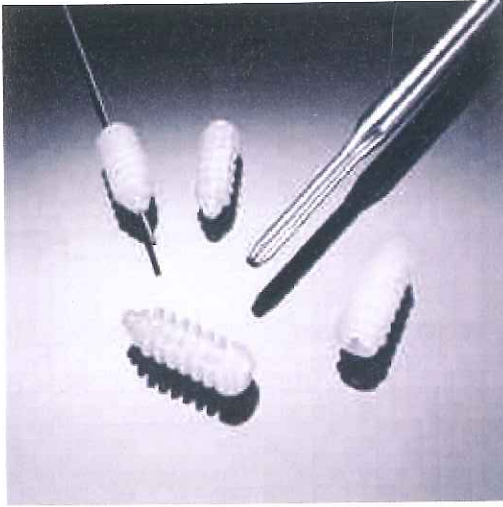
Femoral Tespit Seçenekleri:

1- İnterferans vidaları: 1987'de Kurosako ve arkadaşları tarafından tasarlanıp kullanıma sokulmuştur. Greftin hem femoral tünele hem tibial tünele tespit için geliştirilmiştir (Resim-13).



Resim 13. İnterferans vidası

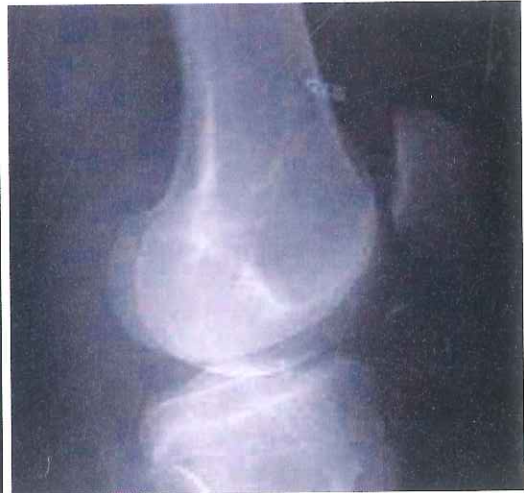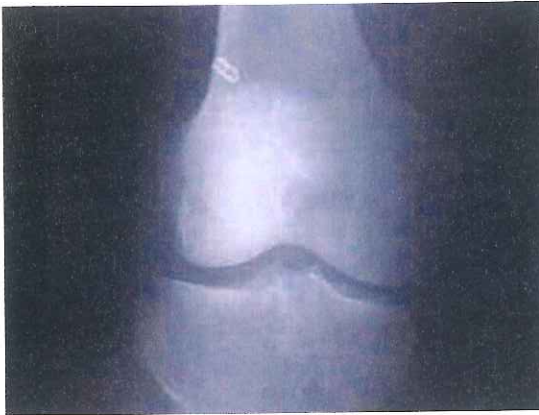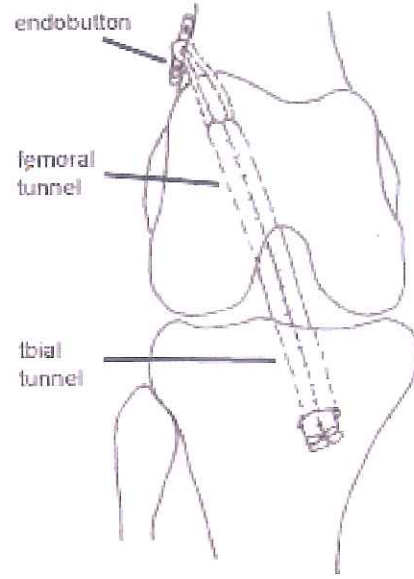
Revizyon gerektiğinde bu vidaların çıkarılması güçlük çıkardığından biyobozunur interferans vidalar üretilmeye başlanmıştır.(Resim-14)



Resim 14. Biyobozunur interferans vidası

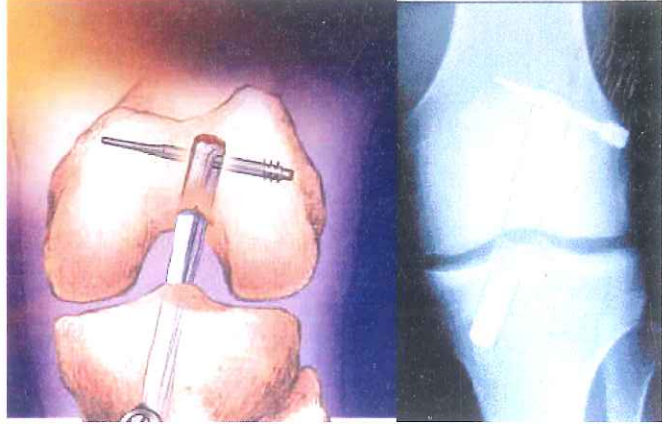
2- Düğme implantları (Endobutton):Sert ve güçlü femoral tespit amacı ile geliştirilmiş titanyum implantına bağlı polyester ipliklerden oluşmuştur.

Yüklenmeye karşı en kuvvetli fiksasyon implantıdır (Resim-15).



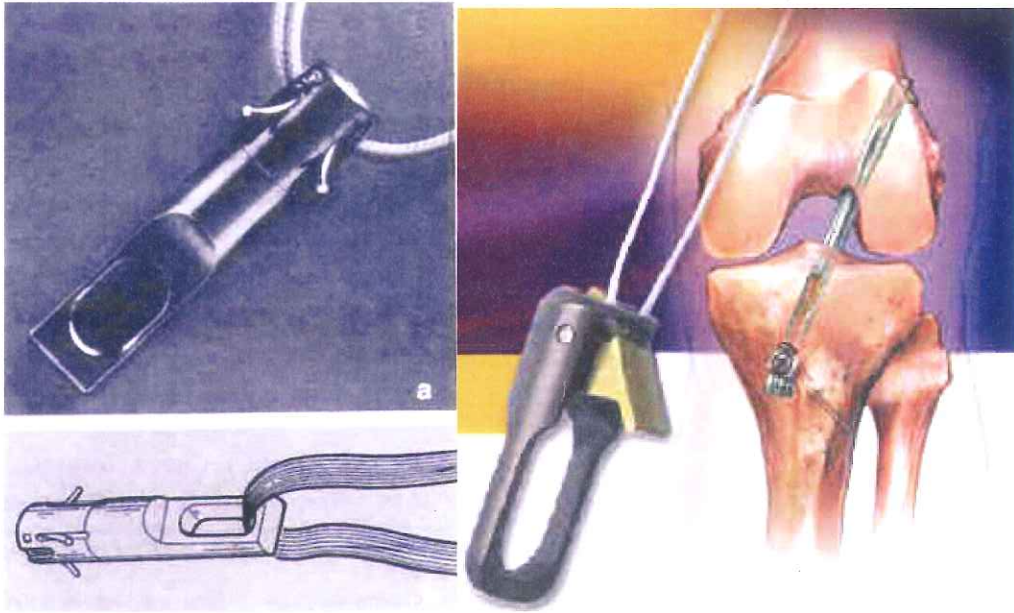
Resim 15. Endobutton

3. Çapraz çivi sistemi (Cross-pin): Transfiks sistemlerinde sadece hamstring tendonlarıyla kullanılmakta ve greft femoral kanala bir tel yardımıyla çekilmektedir. Daha sonra telin üzerinden transfiks vidası gönderilerek grefte askı vazifesi görmektedir (46) (Resim-16).



Resim 16. Crosspin

4. Mitek Kanca Sistemi:Omuz cerrahisinde uzun yıllar kullanılan mitek kancaları Hamstring tendon ve patellar kemik tendon greftlerinin tespitinde kullanılabilmektedir (Resim-17).



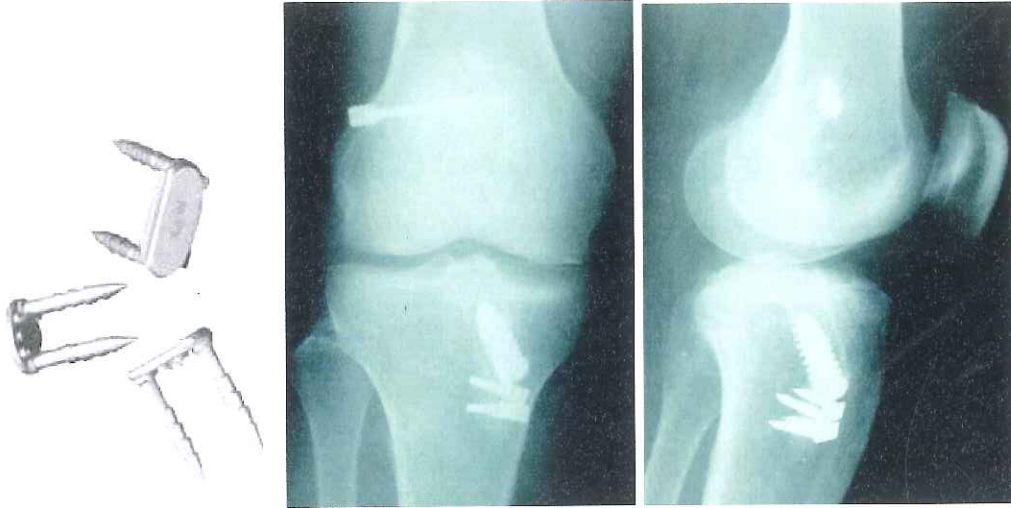
Resim 17. Mitek kanca sistemi

Tablo 2a. Femoral tespit yöntemlerinin karşılaştırılması (55).

Kullanılan İmplant	Tespit Gücü	Sertlik
Endobutton	± 179 N	179 ± 39 N/mm
Bioabsorbable vida	561 ± 70 N	257 ± 37 N/mm
Transfix	934 ± 296	240 ± 74 N/mm

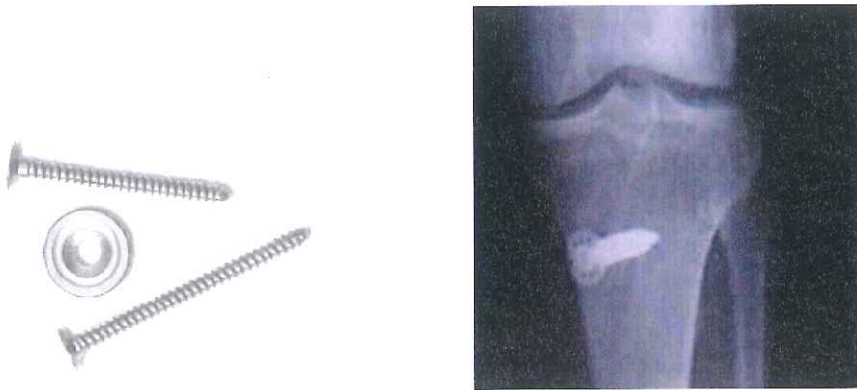
Tibial tespit seçenekleri:

1- Staple: Greftin tibial tespitinde en sık kullanılan materyaldir. Tendonda nekroz ve cilt altında irritasyon dezavantajıdır (Resim-18).



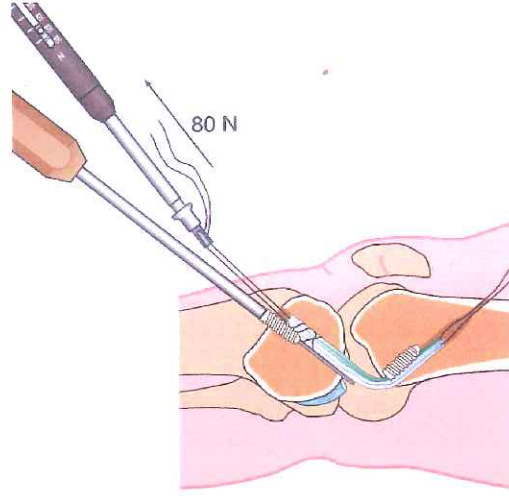
Resim 18. Staple

2- Pul-vida sistemi: Greft nekrozu ve yumuşak doku irritasyonu gibi sakıncaları vardır (Resim-19).



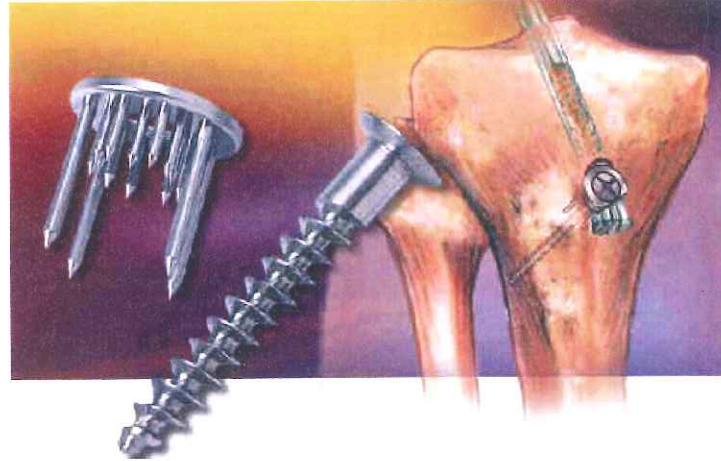
Resim 19. Pul-vida sistemi

3- İnterferans vidası: Hamstring tendonları ve kemik blokları tendon greftleriyle yapılan Rekonstruksiyonlarda kullanılabilir (Resim-20).

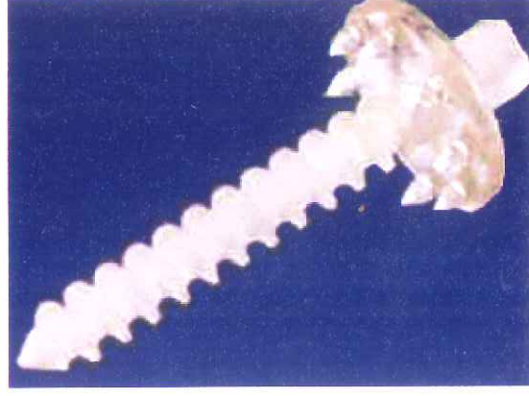

Resim 20. İnterferans vidası

Dişli pul-vida sistemi(WasherLoc): Hamstring tendonları tespiti için oldukça güvenli olan bu sistemin avantajı kortikal tespit ve tendon tespitinin birbirinden bağımsız olması ve tendonların gerginliğinin ayarlanmasının kolay olmasıdır (Resim-21). Greft nekrozu ve yumuşak doku irritasyonu gibi dezavantajlarından dolayı bioabsorbable olan modelleri geliştirilmiştir (Resim-22).



Resim 21. Washerloc



Resim 22. Biyobozunur washerloc

Tablo 2b. Tibial tespit yöntemlerinin karşılaştırılması (55).

Kullanılan İmplant	Tespit Gücü	Sertlik
Dişli pul(WasherLoc)	1375±213 N	420±180 N/mm
Stapler	705±174 N	174±92 N/mm
Emilebilir vida	821±193 N	70±19 N/mm

2.14. ÖÇB Rekonstruksiyonu Sonrası Ligamentizasyon

Kemik bloklı greftlerde iyileşme kemik ile kemik arasında olur.

Yumuşak doku greftlerinde ise, kemikten tendonun içine doğru ilerleyen Sharpey lifleri ile iyileşme sağlanır. Yaklaşık 12 haftada tendon kemiğe sıkıca bağlanır. Ancak greft tünel uygunsuzluğu ve tünelde boşluk olması, tünel içinde greftin hareket etmesi, tüneller açılırken drilin aşırı kullanımına bağlı kemikte termal harabiyet ve greft nekrozu gibi nedenler iyileşmeyi olumsuz etkiler (53).

Rekonstrükte edilen ÖÇB ligamentizasyon süreci:

1. Erken dönemde greftin beslenmesi sinovyal sıvıdan diffüzyon aracılığı ile olmaktadır.

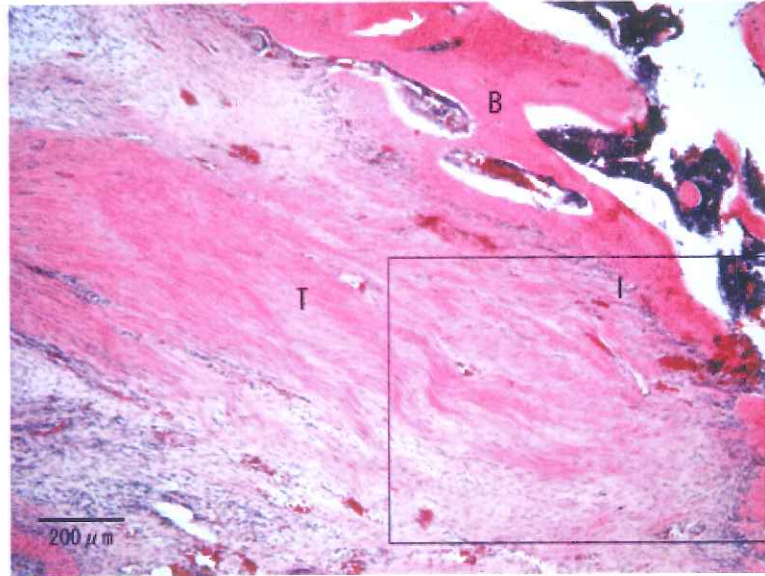
2. Re-vaskülarizasyon dönemi:İlk 2 ayda canlı hücreler tarafından istila edilmesiyle eksudasyon dönemi devam eder.Greft infrapatellar yağ yastıkçığından köken alan kalın bir hipervasküler sinovyal kılıf ile kaplanır.

3. Hızlı şekillenme: 2-12 ay arası dönem.Fibroblast sayısı gittikçe artar.

11-12. aylarda greft normal ÖÇB görünümüne çok yaklaşmıştır (Resim-23).

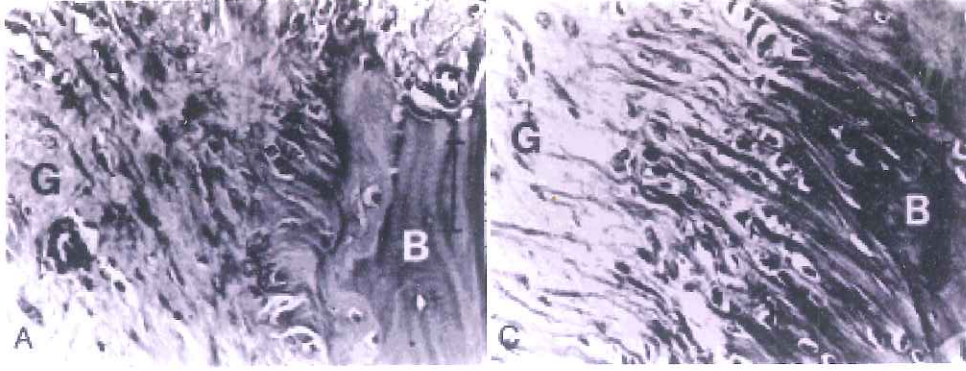
4. Olgunlaşma: 1-3 yıl arası sürer.Kollajen liflerinin olgulaşıp dizilimi devam eder.

5. Sessiz dönem: 3 yıl ve daha sonrasını içerir. Greft normal bir ÖÇB yapısına benzemiştir.



Resim 23. T: tendon grefti I: tendon grefti-kemik arayüzü B: Kemik

4 haftalıkken, yoğun fibröz doku arayüzde gelişir and Sharpey lifleri kemik-greft arayüzünde yerini alır (Resim-24).



Resim 24. G:Greft B:Kemik, Tendon grefti-kemik arayüzündeki hücrelerin dağılımı A: 3 hafta C: 6 hafta (hematoksilen-eosin boyası) (59).

Ön çapraz bağ yetersizliğinin güncel tedavisinde kullanılan biyolojik greftlerin başarısı, onların eklem içi yaşayan dokular olarak kalmasına bağlıdır. Greftin eklem içi yerleştirilmesini takiben greft fizyolojik ve biyomekanik olarak bir çok değişiklikler geçirir ve orjinal ön çapraz bağa benzemeye çalışır. Kullanılan bu greftler eklem içine yerleştirildikleri anda damarsızdırlar. Greft eklem içine yerleştirildikten sonra, infrapateller yağ yastıkçığından ve sinoviyadan kaynaklanan damarlı sinovya dokusu grefti çevreler. Bu olaya sinoviyalizasyon denir. Bu olayı, damarlı greft dokusuna hücrelerin toplanması ve hücre proliferasyonu izler.

Revaskülarizasyon işleminin tamamlanması 20 hafta içinde olur.Revaskülarizasyon işlemi oluşurken bir taraftan da greftin morfolojik, biyokimyasal ve biyomekanik özelliklerinde bir takım değişiklikler görülür. Bu değişikliklerin tümüne birden ligamentizasyon denir.

2.15. Komplikasyonlar

Her cerrahi girişimde olduğu gibi ÖÇB rekonstruksiyon cerrahisinde de komplikasyonlarla karşılaşılabilir. Anestezi morbiditesi, infeksiyon, hematom, cilt nekrozu gibi tüm ortopedik cerrahilerde karşılaşılacak komplikasyonlar yanında ÖÇB cerrahisine özgü komplikasyonlar da mevcuttur.

Operasyon sırasında meydana gelebilecek komplikasyonlar:

- Hatalı açılan femoral ve tibial tüneller nedeni ile greftin interkondiler bölgede sıkışması.
- Patella kırıkları ve patellar tendon kopması veya sıyrılması.
- Alınan greftin yere düşürülmesi.
- Femoral tünelin posterior duvarının kırılması: Bu komplikasyonu önlemek için femoral tünel açılırken posterior korteksin iyi hissedilerek ve tünel sonrasında posteriorde en az 2-3 mm'lik mesafe kalacak şekilde uygun guide kullanmak gerekmektedir.
- Vida yerleştirirken greftin kopması
- Hamstring tendonlarının kısa alınması veya semitendinöz yerine semimembranöz tendonunun alınmaya çalışılması.
- İyatrojenik olarak eklem içi diğer yapılara (kıkırdak, menisküsler, AÇB) verilen hasar.
- Epifiz hasarı

Postoperatif dönemde olabilecek komplikasyonlar:

- Ekstansör ve fleksör kaslarda kuvvet kaybı, kuadriseps güçsüzlüğü: En sık karşılaşılan komplikasyondur. PT grefti uygulanan grupta daha sıktır
- Patellofemoral ağrı: İkinci en sık karşılaşılan komplikasyondur. Dizin uzun süre fleksiyonda immobilize edilmesinin de bu ağrıya payı büyüktür. Hamstring tendonu greft olarak alınırsa, görülme sıklığı düşer.
- Patellar tendon yaralanmaları.
- İmplant gevşemesi: Kullanılan interferans vidalarının çapı, tünel ve kemik blok çapına göre ufak seçildiğinde tespit tutma kuvveti

azalır ve greft kolaylıkla tünelden migre olur.

- Tibianın kırılması
- Artrofibrozis, diz ekleminin fleksiyon ve ekstansiyon kayıpları: Fleksiyon kontraktürü ve fleksiyon kısıtlılığı olarak ortaya çıkar. Ameliyat sırasında tibial tünelin anterior yerleşiminden kaçınılmalı ve greft yerleştirildikten sonra diz tam ekstansiyona getirilerek greftin interkondiler çentikte sıkışmadığında emin olunmalıdır.
- Septik artrit
- Derin ven trombozu: Bağ cerrahisi sonrası seyrek olarak görülse de mortaliteden en sık DVT 'nın sorumlu olduğu akıldan çıkarılmamalıdır.
- Refleks sempatik distrofi: Safen sinirden çıkan bir veya birden fazla patellar dalların kesilmesine bağlı olarak gelişir.
- Donör sahada hipoestezi.
- Tünel genişlemesi

3. HASTALAR VE YÖNTEM

Ankara Numune Eğitim ve Araştırma Hastanesi 5.Ortopedi ve Travmatoloji polikliniği'ne Ocak 2006-Ocak 2010 tarihleri arasında başvurup ÖÇB yetmezliği tanısı konulan toplam 224 hastanın 39'una artroskopik ÖÇB rekonstruksiyonu uygulandı.Bu hastalardan 9'una anterior tibial tendon(ATT) allogrefti ,30'una çift katlı hamstring tendon (ÇHT) otogrefti kullanılarak,tek insizyonlu artroskopik ÖÇB Rekonstruksiyonu yapıldı.Çalışmaya düzenli takipleri yapılan 37 hastanın 37 dizi alındı.Bu hastalardan 7'sine ATT allogreft ie 30'una ÇHT otogreft ile artroskopik ÖÇB rekonstruksiyonu uygulandı (Tablo-3).

Ortalama yaş 28,3(17-42), ortalama takip süresi 12 ay (6-48 ay) idi. Hastalarının 20'sinin sağ diz (% 54),17'sinin (%48) sol diz idi.

ATT allogreft ile rekonstruksiyon uyguladığımız 7 hastanın ortalama yaşı 28 (19-41) idi. 3 hastanın sağ dizi (% 42), 4 hastada sol diz (%58) idi.

ÇHT otogreft ile rekonstruksiyon uyguladığımız 30 hastanın ortalama yaşı 26 (17-42) idi.17 hastanın sağ dizi (% 56), 13 hastanın sol dizi (% 43) idi.

ÖÇB yaralanma zamanı ile ameliyat zamanı arasında geçen süre ortalama 6,5 ay (3-18 ay) idi.17 hastanın sağ dizi (% 56), 13 hastanın sol dizi (% 43) idi.

ÖÇB yaralanma zamanı ile ameliyat zamanı arasında geçen süre ortalama 6,5 ay (3-18 ay) idi.Bu süre ATT allogreft uygulanan grupta ortalama 5 ay, ÇHT otogreft uygulanan grupta 9 ay idi.

Tablo 3. Hastaların cinsiyet, ameliyat olan taraf,takip süresi,yaş,artroskopik bulgu açısından dağılımı.


Cinsiyet	37 Erkek, 0 Bayan
Yas	28,3 (17-42)
Takip	12 ay (6-36 ay)
Sağ Diz / Sol Diz	20 /17
Travma-operasyon arası süre	12 ay (3-18 ay)
Eşlik eden menisküs yaralanmaları	18 hasta (%48)

Hastaların 29'unda spor yaralanması, 6'sında iş kazası, 1'inde trafik kazası ve 1'inde de yüksekte düşme sonucu ÖÇB lezyonuna neden olmuştur. Spor yaralanması sonrası gelişen 29 ÖÇB lezyonlu hastaların 26'sında futbol, 2'sinde basketbol, 1'inde de savunma spor dalı olarak tespit edildi (Tablo 4). Yaralanma mekanizması olarak 31 (%84) hastada nonkontakt, 6 (%16) hastada kontakt mekanizmalar saptandı.

Tablo 4. ÖÇB yaralanma nedenlerinin sayı ve yüzdeleri

YARALANMA NEDENİ		Hasta sayısı	% Oran
SPOR	Futbol	26	% 71
	Basketbol	2	% 5
	Savunma sporu	1	% 2
İŞ KAZASI		6	% 16
TRAFİK KAZASI		1	% 2
YÜKSEKTEN DÜŞME		1	% 2

ÖÇB yaralanması olan hastalarda, hastaneye başvuruları sırasındaki ana şikayetleri dizde güvensizlik hissi idi. Bunu sıklık sırasına göre ağrı,



boşalma hissi, kilitleme ve şişlik takip etmektedir. Hastaların bize başvuru sırasındaki şikayetleri tablo 5’de verilmiştir.

Tablo 5. Hastaların ameliyat öncesi yakınmalarının sayı ve yüzde oranları

ŞİKAYET	Hasta sayısı	% Oran
GÜVENSİZLİK HİSSİ	37	100
AĞRI	24	64
BOŞALMA HİSSİ	17	45
KİLİTLENME	15	40
ŞİŞLİK	10	27

Hastalar ameliyat öncesi, ameliyat sonrası ve kontrollerinde fizik muayeneleri yapıldıktan sonra fonksiyonel olarak Lysholm (Tablo6), IKDC (Uluslararası Diz Dökümantasyon Komitesi)(tablo-7), Tegner aktivite skalası (Tablo-8) skora sistemleri ve subjektif şikayetlerine göre değerlendirildi.

Tablo 6. Lysholm skorum sistemi. Lysholm skorum sisteminde 100 üzerinden 95 –100 mükemmel, 84-94 iyi, 65-83 orta ve 65 den küçük deęerler kötü olarak deęerlendirilmektedir.

TOPALLAMA	
Yok	5
Hafif ve periodik	3
Ciddi veya devamlı	0
AYAęA YÜKLENME	
Desteksiz tam yüklenme	5
Baston veya koltuk deęneęi	2
Yüklenme olanaksız	0
MERDİVEN ÇIKMA	
Problemsiz	10
Hafif bozulmuş	6
Tek adımla çıkma	2
İmkansız	0
DİZ BÜKME	
Problem yok	5
Hafif bozulmuş	5
90° den fazla deęil	2
İmkansız	0
İNSTABİLİTE	
Boşalma yok	25
Egzersizle bazen	20
Egzersizlerle sık sık	15
Aktif hayatta bazen	10
Aktif hayatta sık sık	5
Her adımda	0
AęRI	
Yok	25
Az egzersizle	20
Ciddi egzersizle	15
2 km den fazla yürümekle	10
2 km den az yürümekle	5
Devamlı	0
BLOKAJ	
Yok	15
Hissi	10
Bazen	6
Sürekli	2
Tam	0
ŞİŞLİK	
Yok	10
Ciddi egzersizlerden sonra	6
Sıradan egzersizlerden sonra	2
Devamlı	0

İKDC sistemine göre hastalar;

- Subjektif fonksiyonel deęerlendirme
- Hareket açıklığı (ROM)
- Semptomlar
- Ligament parametreleri'ne göre A (normal), B (normale yakın), C (anormal), D (ileri derecede anormal)

Tablo 7. IKDC Değerlendirme Formu

	A NORMAL	B NORMALE YAKIN	C ANORMAL	D KÖTÜ	GURUP SINIFLAMASI A B C D
1-Subjektif Değerlendirme					
Diziniz nasıl çalışıyor? Aktivite seviyeniz nedir?	0 0	1 1	2 2	3 3	A B C D
2-Yakınmalar					
Ağrı Şişlik Kısmen boşalma Tam boşalma	I I I I	II II II II	III III III III	IV IV IV IV	A B C D
3-Hareket Genişliği					
Ekstansiyon Fleksiyon	<3 0-5	3-5 6-15	6-10 16-25	>10 >25	A B C D
4-Bağ Değerlendirme					
Lachman 25 fleksiyon) Son nokta Posterior çökme Med eklemin açılması Lateral eklemin açılması Pivot shift Ters pivot shift	1-2 mm 1-2mm 0-2mm 0-2mm 0-2mm Normal Normal	3-5 mm 3-5mm 3-5 mm 3-5mm 3-5mm + Kayma	6-10 6-10mm 6-10 mm 6-10mm 6-10mm ++ Belirgin	>10mm >10mm > 10mm >10mm >10mm +++ Şiddetli	A B C D
5-Kompartbulguları					
P-F krepitasyon Medial eklemdede krep Lateral eklemdede krep	Yok Yok Yok	Belirgin Belirgin Belirgin	Hafif ağrı Hafif ağrı Hafif ağrı	Belirgin ağrı Belirgin ağrı Belirgin ağrı	A B C D
6-Donör Bölge Patolojileri	Yok	Hafif	Orta	Ağır	A B C D
7-Grafi Bulguları					
Dej Eklem hastalığı Medial eklem aralığı Lateral eklem aralığı Patellofemoral eklem	Normal Normal Normal	>4mm > 4mm > 4mm	2-4 mm 2-4 mm 2-4 mm	< 2mm < 2mm < 2mm	A B C D
8-Fonksiyonel Test					
Tek bacak sıçrama (normal tarafın % 50 si)	>% 90	%89-76	%75-50	<% 50	A B C D

Tablo 8. Tegner skorklama sistemi. Aktivasyon düzeyi 0-10 arası değerlendirilmiştir.

TEGNER AKTİVİTE SKALASI

Puan

1. PROFESYONEL DÜZEYDE YAPILAN Futbol (Milli düzeyde)	10
2. PROFESYONEL DÜZEYDE YAPILAN Jimnastik Buz hokeyi Güreş Futbol (Amatör küme)	9
3. PROFESYONEL DÜZEYDE YAPILAN Atletizm Kayak	8
4. PROFESYONEL DÜZEYDE YAPILAN Tenis Atletizm (Koşu) Motokros Hentbol veya basketbol AMATÖR DÜZEYDE YAPILAN Futbol Buz hokeyi Atletizm	7
5. AMATÖR SPORLAR Tenis Hentbol veya basketbol Kayak Koşma (Haftada en az 5 kez)	6
6. ÇOK AĞIR İŞ PROFESYONEL DÜZEYDE YAPILAN Bisiklet Kayak AMATÖR DÜZEYDE YAPILAN Düzensiz olmayan düzeyde kros	5
7. AĞIR İŞ Yer silme diz üzerinde çalışma AMATÖR DÜZEYDE YAPILAN Bisiklet Kayak Düzensiz yüzeyde koşu (Haftada 2 kez)	4
8. NORMAL İŞ AMATÖR VEYA PROFESYONEL DÜZEYDE Yüzme Dağlık arazide yürüme, tekrarlayıcı çömelme	3
9. HAFİ İŞLER OTURARAK Tarım arazisinde yürüme Çömelme hareketinin yapılmaması	2
10. ÇOK HAFİF İŞLER Düz ve düzensiz yolda yürüme	1
11. DİZ PROBLEMİ NEDENİ İLE İSTİRAHAT ALMIŞ	0

Tespit yöntemleri olarak femoral tünel için biyoemilebilir Crosspin (transkondiler askı vidası), ToggleLock, ToggleLock Ziploop implantları, tibial tünel fiksasyonu için staple,transfiksasyon vidası, washerloc, staple+vida kullanılmıştır.

3.1. Cerrahi Teknik

Genel Hazırlık

Polikliniğimizde ÖÇB yırtığı düşünülen hastaların muayeneleri yapıp röntgen grafileri alındı. Tanıyı kesinleştirmek ve eşlik eden diz içi patoloji olup olmadığını araştırmak için MR çektilirdi. ÖÇB yetmezliği tanısı olup, ÖÇB cerrahi Rekonstruksiyon endikasyonu olan hastalar gerekli preoperatif hazırlıklar yapıldıktan sonra ameliyattan 1 gün önce servisimize yatırıldı.Cerrahi saha traşlanarak cilt temizliği yapıldı. Tüm hastalara ameliyattan 1 saat önce profilaktik antibiotik olarak 1gr Cefazolin I.V verildi. Profilaktik olarak uygulanan bu antibiyotik postoperatif dren alınıncaya kadar yani 48 saat 2x1 gr. Cefazoline şeklinde devam edildi.

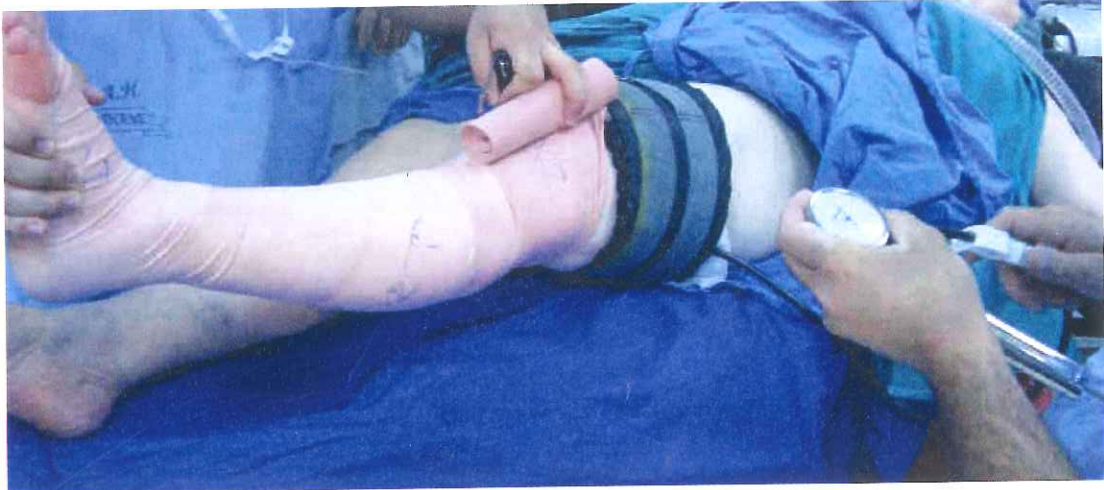Artroskopik ÖÇB rekonstruksiyon işlemleri:

Yapılacak işlemlerin sırası:

- 1- Tanısal artroskopi yapılması
- 2- Greftin alınması ve hazırlanması
- 3- Girişimsel artroskopi yapılması,intraartiküler ek patolojilerin giderilmesi
- 4- İnterkondiler çentiğin hazırlanması(notchplasty)
- 5- Tibial ve femoral tünellerin hazırlanması
- 6- Greftin yerleştirilmesi
- 7- Greftin tünellere tespiti

1- Tanısal artroskopi yapılması

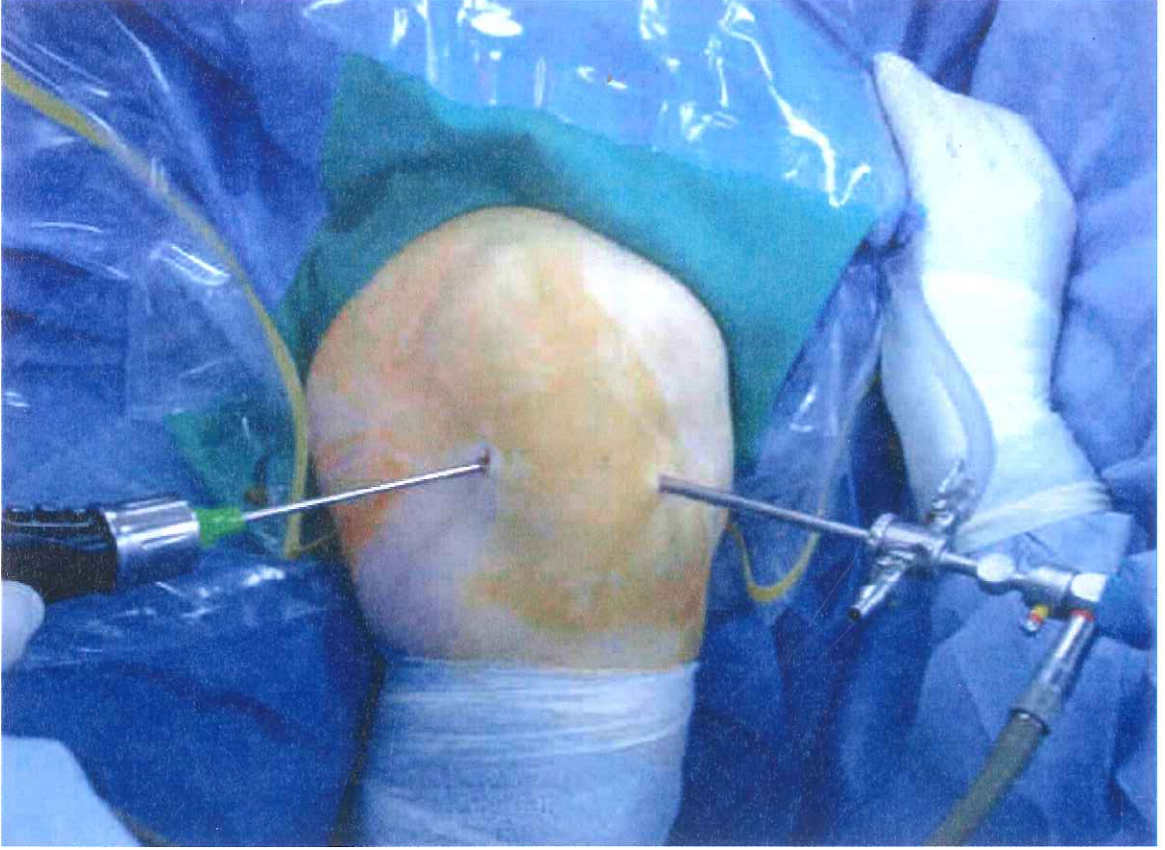Hastalar supine pozisyonunda ameliyat masasına alındıktan sonra genelde rejyonel anestezi, kontrendikasyon var ise genel anestezi verildi. Anestezi sonrası tüm hastalarda fizik muayene tekrarlandı, (Lachman, Pivot shift) tanı teyit edildi. Ameliyat masasına yerleştirilen yan destek ile diz altı boşta bacak masanın yanından sarkıtılarak femur sabitlendi. Diz operasyonda 120° derece fleksiyon hareket açıklığına izin verecek şekilde ameliyat masası ayarlandı. Uyluk proksimaline pnömotik turnike manşonu yerleştirildikten sonra, eschmarch bandajı ile venöz kanı boşaltıldı, turnike şişirildi, 400 mmHg basınçta klemlenerek sabitlendi. (Resim-25). Betadine solüsyonu ile cerrahi saha ve çevresinin cilt temizliğini takiben ameliyat bölgesi steril disposable örtü ile örtüldü. Dizin fleksiyon derecesi, ayarlandı.



Resim 25. Turnike yerleştirilmesi

Diz içine standart antero-lateral girişten skop yerleştirildikten sonra diz ekstansiyonda iken önce supra-patellar boşluk gözlendi. Daha sonra patello-femoral ekleme gelinerek patellofemoral eklem yüzleri gözlendi. Diz 90° fleksiyonda iken skop medial eklem aralığına kaydırıldı ve antero medial giriş yapıldı. Buradan probe (çengel) yerleştirildi. Medial eklem muayenesinden sonra diz 90° fleksiyonda iken skop notch'a yönlendirildi. Notch, ligamentum mucosum, ÖÇB, AÇB incelendi. Son olarak figüre 4 pozisyonunda lateral

eklem aralığına geçildi, lateral eklem aralığı muayenesi yapıldı (Resim-26).



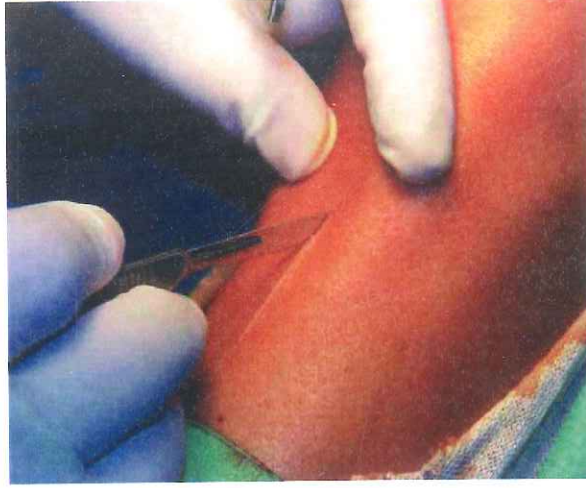
Resim 26. Tanısal Artroskopik

2) Greftin alınması ve hazırlanması:

ATT allogrefti ile ÖÇB Rekonstruksiyonu yapılan hastalarda kadavradan alınan kimyasal kurutma ve gamma irradyasyonu ile sterilizasyonu yapılmış anterior tibial tendon greftleri kullanıldı. Bu hastalarda femoral tespit için cross-pin, tibial tespit için washerloc, staple ve transfiksasyon vidası kullanıldı.

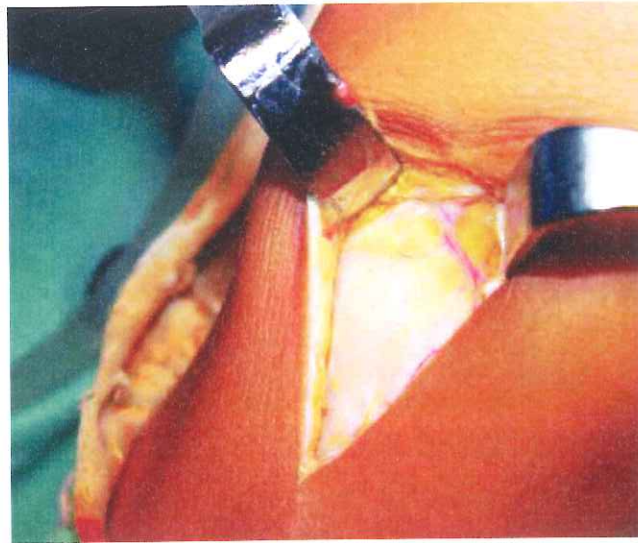
ÇHT otogreft ile Rekonstruksiyon yapılan hastalardan, ameliyat süresini kısaltmak için notchplasty işleminden önce greft alınmalıdır. Greft alındıktan sonra hazırlanırken, eğer var ise eklem içerisindeki diğer patolojilere (menisküs lezyonları, kondral lezyonlar) müdahale edilir. ÇHT otogreft ile ÖÇB Rekonstruksiyonu yapılacak olan hastalarda anatomik

varyasyonlar olabileceği nedeniyle, cilt kesisinin yerini belirlemenin en iyi yolu insersiyosundaki tendonları palpe etmektir. Tuberositas tibianın 2-3 cm medialinde, medial eklem aralığının da yaklaşık 3-4 cm altında pes anserinusu oluşturan semitendinosus ve gracilis tendonları palpe edilip longitudinal olarak 3-4 cm'lik insizyonla cilt ciltaltı geçilir (Resim 27).



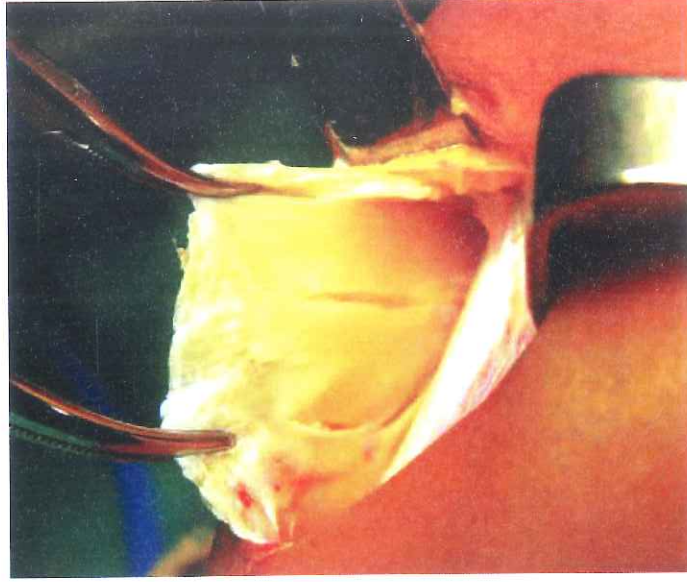
Resim 27. İnsizyon bölgesi

İkinci bir insizyon yapmamak için aynı insizyondan tibial tünel açılacak şekilde insizyonun sınırları ayarlanmalıdır. Sartorius fasiası longitudinal olarak diseke edildikten sonra gracilis ve semitendinosus tendonları palpe edildi (Resim-28).



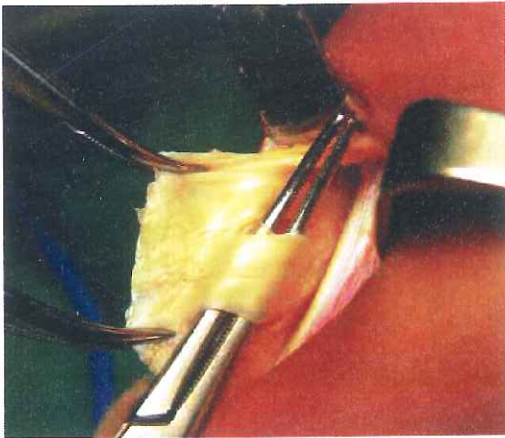
Resim 28. Tendon palpasyonu

Sartorius fasiası longitudinal keskin bir insizyon yapılarak yapışma yerinden ayrılır. Bir klemple fascia kaldırılarak derinde yerleşmiş olan semitendinosus ve onun üzerindeki gracilis tendonu görünür hale getirilir, çevre dokulardan ayrılır (Resim-29).

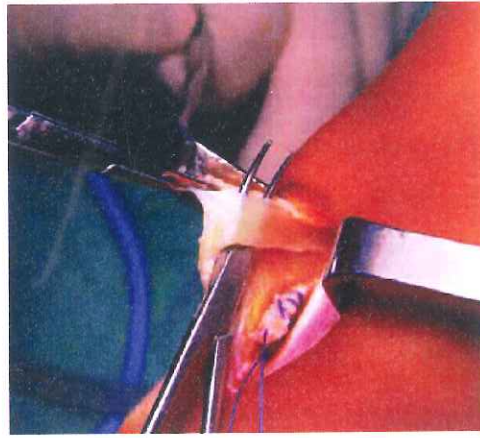


Resim 29. Tendon diseksiyonu

Her ikisinde yapışma yerlerinden künt diseksiyonla ayrılıp uçlarına 1/0 vicryl ile Krackow işaret suture konur (Resim-30).

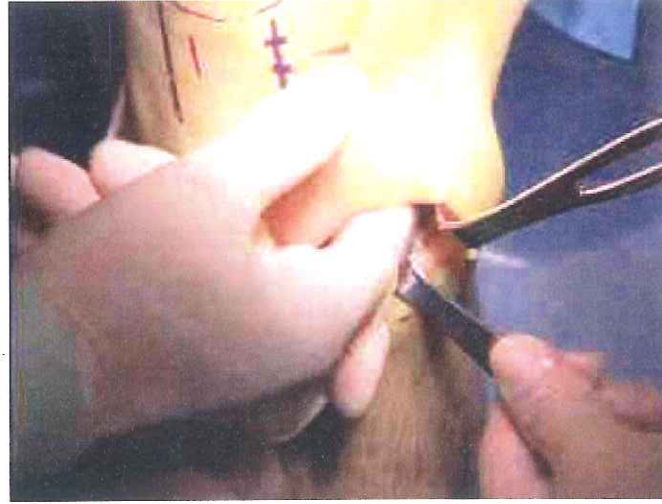

Resim 30. A. Semitendinosus



B. Gracilis

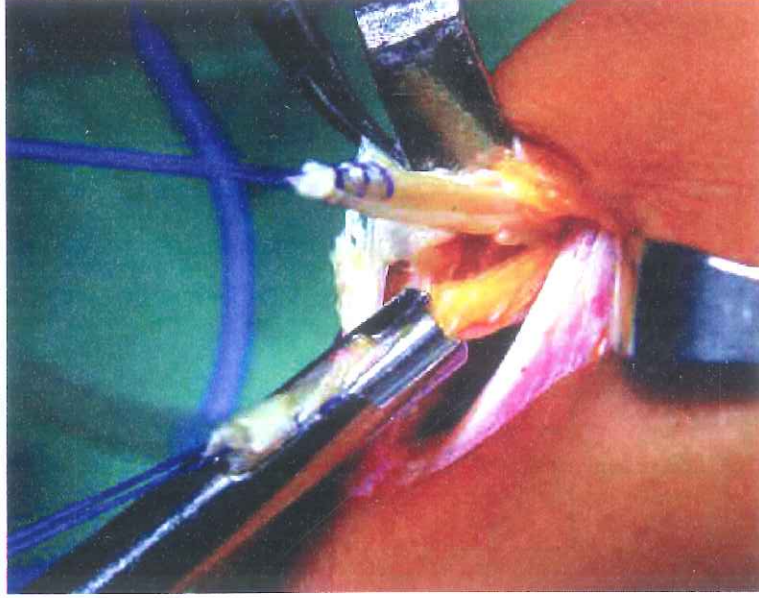
Daha sonra tendonlar işaret parmağı ve diseksiyon makası kullanılarak yapışma yerinin 8-10 cm proksimaline kadar fasial ekstrapendinöz bantlardan ve fasyadan serbestleştirme yapılır. Fasyal bantlar, tendonların yapışma yerinin 8-10 cm proksimaline kadar devam edebilirler. Bu bantların ayrıştırılmaması tendonun kısa alınmasına ve yetersiz greft uzunluğuna sebep olacağından dolayı, mutlaka çevresindeki yapılardan serbestleştirilmelidir. Burada dikkat edilmesi gereken semitendinoz tendonunun gastrokinemus fasyasına olan uzantısının kesilmesidir (Resim-31).



Resim 31. Tendon sıyırma

Aksi takdirde tendonu sıyırmamız zorlaşacak aynı zamanda tendonu ikiye bölmemiz söz konusu olacaktır. Daha sonra tendonun distal ucu daha önce konan 1/0 vicryl işaret sutureleri vasıtasıyla uygun boy tendon stripper'in yuvarlak ucundan geçirildi. Sıyırıcı (stripper) yerleştirilip dominant el ile tekrarlayıcı manevralarla, yavaşça tendonun proksimal uzanımı yönünde trasesine uygun olarak (Bu sırada cerrah diğer eliyle tendonu distale doğru hafifçe çeker) tendon kopuncaya kadar itirilir (Resim-32).

Bu sırada tendon stripper'a sağa veya sola rotasyon yaptırılmamalıdır, aksi takdirde tendonun erken kesilmesiyle karşılaşılır.



Resim 32. Greftin alınması

Tendona yeterli sıyırma yapıldıktan sonra stripper kendi eksenini etrafında döndürülerek proksimaldeki insersiyosundan kesilir. Aynı işlem gracilis tendonu için de uygulanır. Bu yöntemle alınan gracilis ve semitendinosus greftleri daha sonra serum fizyolojik ile ıslatılarak greft hazırlama tahtasına yerleştirilir, üzerindeki uzantılardan ve kasların kalan kısımları bistüri yardımıyla temizlenir, eşit boya getirilir. Tendonun en kalın ve zarar görmemiş kısmı belirlenir ve kalan kısmı kesilir.

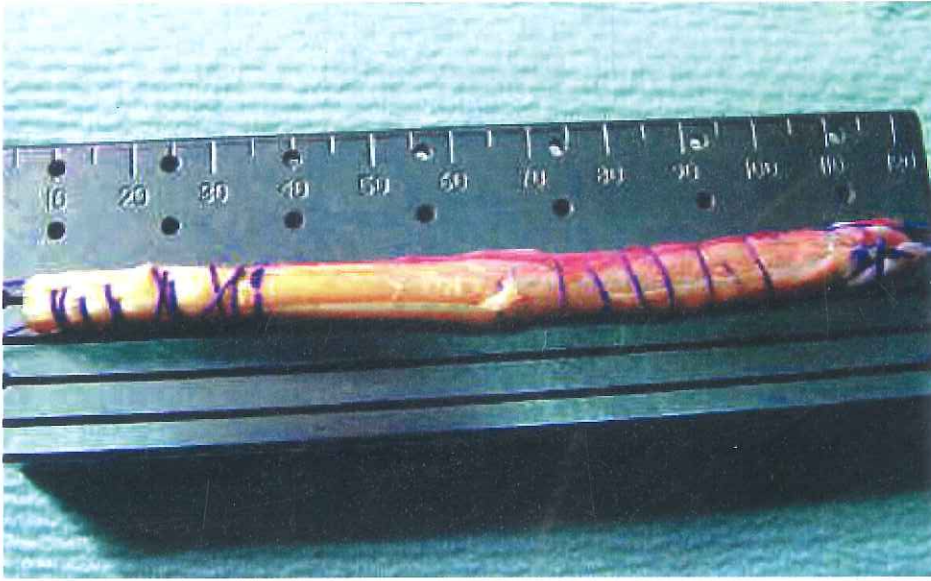Greftin eklem içindeki elongasyonunu azaltmak ve yeni stres relaksasyonunu en aza indirmek için greft yerleştirilmeden önce sabit bir kuvvetle gerilmelidir. Germe işlemi ile stres relaksasyonu gerçekleştirilerek stabilite kaybı en aza indirilir.

Tendonlar her iki taraftan özel germe aparatı ile gergin konumda iken diğer uçlarından da yaklaşık 2,5 cm'lik kısmına, 1/0 vicryl kullanılarak Krackow dikişleri atılır (Resim-33).



Resim 33. Germe aracı ile Krackow dikişlerinin atılması

Grasilis ve semitendinosus tendonları birbiri içine proksimal ve distal parçaları ters yönde gelecek şekilde, yani grasilisin proksimali semitendinosus'un distaline, semitendinosus'un proksimali grasilisin distaline gelecek şekilde yerleştirildikten sonra her iki tendon birbirine gergin olarak 1/0 vicryl ile tespit edildi (Resim-34).



Resim 34. Tendonların birbirine tespiti

Tendonlar ikiye katlandığında rekonstrakte edeceğimiz kuadrulup hamstring grefti ortaya çıkar. Bu aşamada, açılacak olan femoral ve tibial tünel çaplarını belirlemek için kuadrulup greft çap belirleyici halkalar içerisinden geçirilir (Tablo-9).

Tablo 9. Hamstring tendon greftlerinin kalınlıklarına göre dağılımı

Graft çapı/ mm	Hasta sayısı	% Oran
7	10	33
8	9	30
9	9	30
10	2	3

3- Girişimsel artroskopi yapılması:

Greft alındıktan sonra diagnostik amaçlı açılan standart portallerden tekrar girilerek tespit edilen ÖÇB dışı ek lezyonlara uygun tedavi yöntemleri uygulandı. 1 hastamızda daha önce geçirdiği ön çapraz bağ rekonstruksiyonu ve artroskopik parsiyel menisektomi bulguları tespit edildi (Tablo-10).

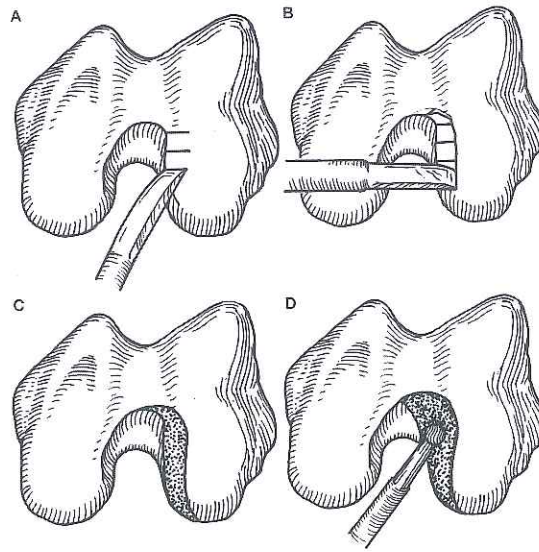
8 (% 21) hastada medial menisküs yırtığı, 3 (% 8) hastada lateral menisküs yırtığı, 6(% 16) hastada medial+lateral menisküsde, 1 (% 2) hastada medial menisküs yırtığı+lateral menisküsde kova sapı yırtığı ,3 hastada (% 8) medial menisküs yırtığı ile birlikte medial femoral kondilde kondropati, 4 hastada (% 10) menisküste dejenerasyon,saptandı.11 hastanın artroskopi muayenesinde izole ön çapraz bağ tespit edilip menisküsleri normaldi (Tablo 4). Menisküs yırtığı bulunan 20 hastaya (%54) parsiyel menisektomi uygulandı,kova sapı yırtığı olan 1 (%2) hastaya totale yakın menisektomi uygulandı.

Tablo 10. Hastaların intraoperatif saptanan eklem içi patolojileri

Eklem içi Patoloji	Hasta Sayısı
Medial menisküs yırtığı	8 (% 21)
Lateral menisküs yırtığı	3 (% 8)
Medial+Lateral menisküsde yırtık	6 (% 16)
Medial menisküs yırtığı ile birlikte medial femoral kondilde kondropati	3 (% 8)
Medial menisküs yırtığı+lateral menisküsde kova sapı yırtığı	1 (% 2,5)
Menisküste dejenerasyon	4 (% 10)
İzole ÖÇB yırtığı	11 (% 29)

4) İnterkondiler çentiğin hazırlanması (Notchplasty):

İnterkondiler çentik çapraz bağlar tarafından doldurulmuştur. Femoral tünelin doğru açılabilmesi için gerekli görüntüyü sağlamak amacıyla; ÖÇB Rekonstruksiyonu sonrasında yerleştirilen greft ile interkondiler çentik arasında impingement oluşmasını önlemek amacıyla interkondiler çentiğin lateral duvarı ile gerekirse tavanında yapılan yumuşak doku temizliği, kıkırdak ve kemik eksizyonu işlemlerine interkondiler çentiğin hazırlanması (notchplasty) denir (Şekil-3).



Şekil 3. Notchplasty (11).

Greftin interkondiler çentikte sıkışması;greftin rölâtif olarak büyük olması gibi nedenlerle oluşabilir. Notchplasty bu sıkışmayı önlemek ve femoral tünelin eklem içi çıkış yerini daha iyi belirlemek için yapılır.İnterkondiler çentiğın morfolojisi, V ve U şekilli iki uç şekil arasında deęişkenlik gösterir.Stenotik interkondiler çentikleri V şekillidir. Notchplastyde amaç, V şekilli olan interkondiler çentięi U şekline dönüştürmektir. Özellikle anterior bölümü süperolateral kenarından genişletilir. Posteriorndan kemik eksizyonunda dikkat edilmesi gereken husus, anteriordan alınan kemikten daha fazla kemiğın posteriorndan alınmaması gerektiğidir. Eđer lateral duvarın posteriorundan fazla kemik alınırsa femoral tünelin yerini belirlemede zorluk oluşabilir. Ne kadar kemik rezeke edileceęi, tibial tünelin lokalizasyonuna, greftin çapına, interkondiler çentiğın şekline, osteofit varlığına göre deęişir. Biz vakalarımızda rutin olarak over the top noktasını ortaya koyacak kadar yumuşak dokuları interkondiler aralıktan temizledik (45). Kronik vakalarda interkondiler notchta osteofitler ve yumuşak doku var ise veya interkondiler notch dar ise notchplasti yapmak gerekecektir .Osseöz genişletme sadece endikasyonu olan olgularda , küret veya kemik burr kullanılarak yapıldı.

ÖÇB yırtığından kalan güdük parçaları femura yapışma yerinden küret ve shaver yardımıyla spongioz kemiğe kadar temizlenir.ÖÇB'in femura yapışık kalıntıları tamamen temizlenirken tibiadaki ÖÇB kalıntıları mümkün olduğunca bırakılmaya çalışılır. ÖÇB kalıntıları sayesinde, rekonstrükte baęın tibial baęlantısı sadece tünel içinde deęil, daha geniş bir yüzeyde gerçekleşir.Tibial baęlantılar tibial tünelin çıkış noktasının belirlenmesinde önemli olabileceęi ve rezidüel ÖÇB güdüğünün Rekonstruksiyon sonrası propriyosepsiyonda önemli olduęu bilgisinden yola çıkarak çok az temizlenir. ÖÇB'in femoral yapışma yerinin anteriorundaki çıkıntıyı (intern's ridge) yeterince ortaya koymak gerekir. Bu nokta yanlış olarak femoral tünelin giriş noktası (Over the top) diye kullanılabilir.

Ayrıca Rekonstruksiyon sonrası diz hareketleri test edilerek greftde sıkışma oluşturuyorsa lateral femoral kondilin medial duvarına ek debridman uygulanır.

5- Tibial ve femoral tünellerin hazırlanması

Tibial Tünelin Hazırlanması

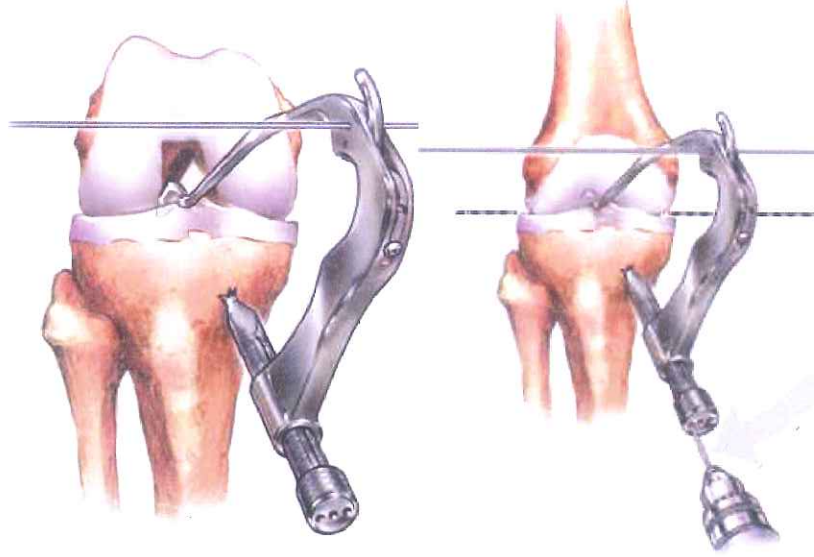
Artroskopik ÖÇB Rekonstruksiyonunda tibial tünelin yerleşimini belirlemek kritik bir noktadır. Çünkü tibial tünelin konumu, greftin interkondiler tavanda sıkışıp sıkışmayacağını belirleyen önemli etmenlerden bir tanesidir. Ayrıca greftin eklem içinde düzgün doğrultuda olup olmaması da yine tibial tünel konumuna bağlıdır. Tibial tünelin normal ÖÇB insersiyon alanının anteriorunda santralize edilerek açılması, anterior liflerin sıkışmasına (impingement) neden olur. Sıkışma greftin zamanla zayıflamasına ve yırtılmasına yol açar.

Tibial tünelin doğru yerleşimi için kullanılabilecek bir yöntem Jackson ve Gasser tarafından önerilen, anatomik yapıların kılavuz olarak seçilmesidir. Buna göre temel noktalar şunlardır.

- 1- Lateral menisküsün ön boynuzu
- 2- Medial tibial çıkıntı
- 3- Arka Çapraz bağ
- 4- Ön çapraz bağ güdüğü

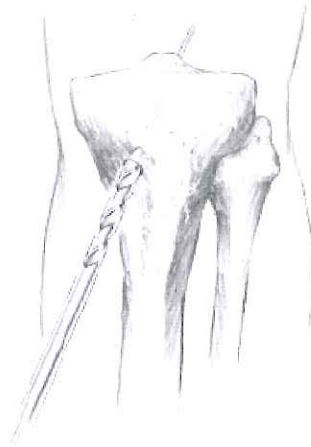Tibial tünelin başlangıç noktası eklem çizgisinin 4 cm distalinde tibial tüberkülün 1-1.5 cm mediali, bitiş noktası arka çapraz bağın 5-7 mm önüdür. Biz Morgan tarafından geliştirilen bu arka çapraz bağ referanslı kılavuz sistemini kullanmaktayız. Kılavuzun bir ucu anterolateral artroskopi portalinden içeri sokularak tibial tünelin çıkış yerini gösterecek şekilde arka çapraz bağın ortalama 5-7 mm önüne yerleştirildi. Kılavuz sistemin diğer ucu, insizyonun içinde kalacak şekilde yerleştirildikten sonra tibial kılavuz açısı ortalama 55 dereceye ayarlanarak sabitlendi. (Şekil 27). Tibial kılavuzun 50-60 derece arasında tutulması, ideal tibial tünel uzunluğu olan 40-45 mm tünel açmamıza olanak sağlar. Tibial tünelin intraartiküler çıkış noktasının merkezi Jackson ve Gasser'in tarif ettiği gibi medial tibial çıkıntıya mümkün

olduğunca yakın olmalı, dış menisküsün ön boynuzunun iç kısmıyla devamlılık göstermeli, AÇB'in 5-7 mm önüne ve ÖÇB'in tibial kalıntılarının tam ortası hedeflenmelidir. Daha sonra kılavuz uygun pozisyonda tutulurken kılavuz teli yollarır (Şekil-4).



Şekil 4. Tibial tünel kılavuzu ve yerleşimi

Kılavuz tel arka çapraz bağı yaklaşık 6 mm önünde dış menisküs ön boynuzu ile ÖÇB güdük bitiminden çıkacak şekilde tibial adaptör kılavuzun içerisinden motor yardımı ile gönderilir. Kılavuz kirschnerin ideal yerinden çıktığından emin olunduktan sonra kılavuz tel üzerinden greft çapı genişliğindeki dril yardımı ile tibial tünel açılır (Şekil 5).



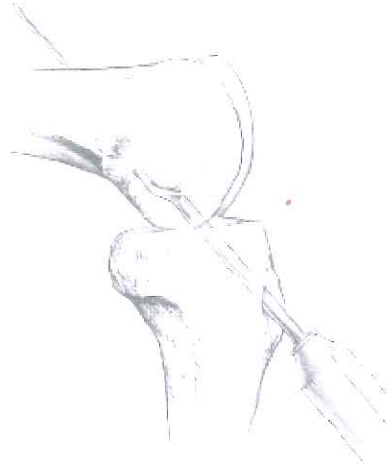
Şekil 5. Tibial tünel açılımı

Femoral tünelin hazırlanması: Dizin fleksiyon ekstansiyon hareketleri esnasındaki greft boyu değişikliğinde femoral tünelin lokalizasyonu tibial tünele göre daha önemlidir. ÖÇB tamamen izometrik değildir. Her fleksiyon derecesinde yalnızca bir kısım lifleri izometriğe yakın olarak kalır. Eğer femoral tünel ve tibial tünel diz hareketleri esnasında grefti izometrik bir pozisyonda tutamazsa yani greftin femoral ve tibial tünellere giriş yerleri arasındaki mesafenin diz hareketleri esnasında farkı 2-3 mm'yi aşarsa bu greftin aşırı gerilmesine devamında gevşemesine neden olur, sonuçta Rekonstruksiyon başarısızlıkla sonuçlanır. Normal bir ÖÇB'in anteromedial liflerinin izometrik olmaya daha yakın olduğu belirtilmiştir. Yani femoral tünelin yeri, ÖÇB'in anteromedial liflerinin yapıştığı alanda olması gerekmektedir.

İstenilen nokta ÖÇB'nin kalan izlerinin en posterosuperior noktasıdır. Biz femoral tüneli, tibial tünelden transtibial olarak açmaktayız. Kılavuz tel gönderildikten sonra tünel açılmadan önce röntgen veya skopi yardımı ile femoral tünelin yeri kontrol edilebilir. Fakat biz rutinde skopi veya röntgen kullanmamaktayız.

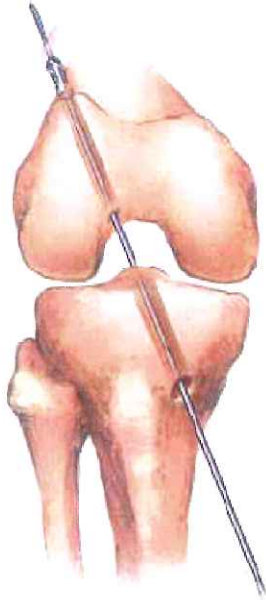
ToggleLoc fiksasyon veya ToggleLoc Ziploop kullanılacaksa femoral tünelin açılması:

Femoral tünelin hazırlanmasında "Trans tibial guide" sistemi kullanıldı. Artroskopi kontrolünde diz 90° fleksiyonda iken sağ diz için saat 10-11, sol diz için saat 1-2 hizasında kondilin posteriorunda "over the top"a yerleştirilen 7mm offsetli kılavuz tibial tünel içinden gönderildi, femur posterior korteksine yerleştirildi. Transtibial kılavuzun uç genişliği femoral tünelin arka korteksinin 2-2.5 mm önünde kalacak şekilde belirlendi (Şekil-6).

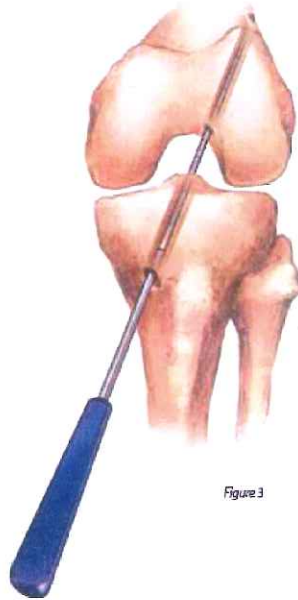

Şekil 6. Offsetli kılavuzun yerleştirilmesi

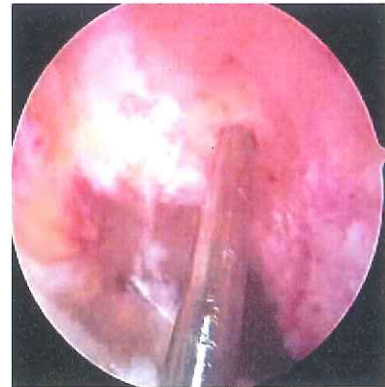Daha sonra arkası delikli uzun kılavuz teli bu offsetli kılavuz aparatından geçirildi. Kılavuz teli transtibial kılavuz üzerinden femur 1/3 anterolateral korteksinden çıkacak şekilde gönderildi. Uyluk ön yüzünden bu kılavuz teli 4cm kadar çıkarıldı. Offsetli kılavuz çıkarıldı ve arkası delikli kılavuz tel üzerinden 4.5 mm çaplı ToggleLoc drili ile anterolateral korteksten çıkacak kadar drillendi (Şekil-7). Femoral tünel uzunluğu boy ölçme aletiyle ölçülür (Şekil-8).



Şekil 7. Femoral tünel açılması

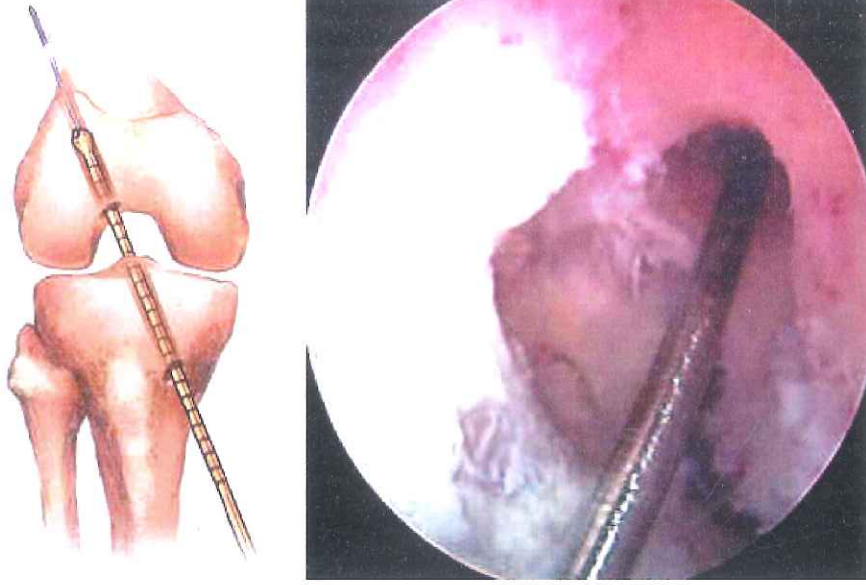


Şekil 8. Femoral tünel uzunluğu ölçümü



Şekil 9. Femoral tünel uzunluğu ölçümünün artroskopik görüntüsü

Açılan tünel, greft çapı kalınlığındaki dril yardımı ile tablo 11'deki kadar yeniden drillenerek femoral tünel hazırlığı tamamlanır. Kılavuz tel yerinde bırakılır (Şekil 10).




Şekil 10. Femoral iç tünel açılması

Tablo 11. Femoral iç tünel uzunluk rehberi

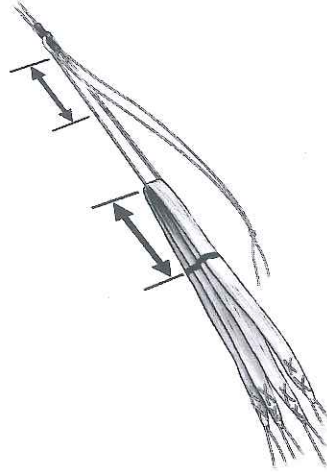
Femoral Tünel Uzunluğu (mm)	Minimum Femoral İç-Tünel Derinliği (mm)	Minimum ToggleLoc™ İmplant ölçüsü
29-33	25	15
34-38	30	15
39-43	30	20
44-48	35	20
49-53	35	25
54-58	35	30
59-63	35	35
64-68	35	40
69-73	35	45
74-78	35	50
79-83	35	55
84+	35	60

Toggle Loc kullanılacaksa ölçülen femoral tünel uzunluğu implanta bağlı olan quadrulup greftin üstüne implantın distal ucundan itibaren ölçülerek kalemle işaretlenir (Şekil-11).

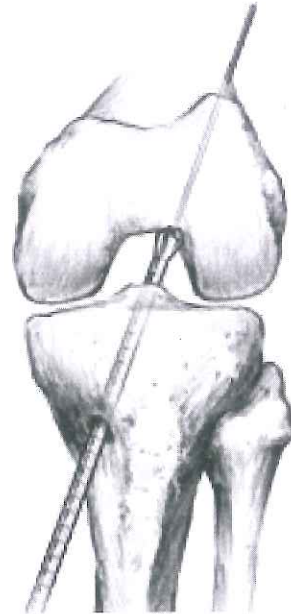


Şekil 11. ToggleLock kullanırken greft üstüne işaretleme

ToggleLoc Ziploop kullanılacaksa ölçülen femoral tünel uzunluğu implanta bağlı olan polyester ip üstüne implantın distal ucundan itibaren ölçülerek kalemle işaretlenir. Graft üzerinde ise tablo 11'deki greft tüneli ölçüsü kadar yeniden işaretlenir. (Şekil-12)



Şekil 12. ToggleLock Ziploop kullanırken greft üstüne işaretleme



Şekil 13. Femoral iç tünel açılması

Crosspin fiksasyon implantı olarak kullanılacaksa femoral tünel açılması:

Diz 90 derece fleksiyonda iken, kondilin posteriorunda yerleştirilen 7 mm "off-set"li femoral kılavuz yardımı ile kılavuz K teli femura sol diz için saat 1-1.30, sağ diz için saat 10.30-11 civarında gönderilir. Bu şekilde femoral tünel açıldıktan sonra, arka duvarda en az 2 mm'lik duvar kalınlığı kalacaktır. Kılavuz K teli üzerinden 35-40 mm'lik derinliğinde önceden ölçülen greft kalınlığı kadar femoral tünel açılır (Şekil-13).

4- Greftin yerleştirilmesi:

Greftin femoral tespiti ToggleLock ile olacaksa

ToggleLoc veya ToggleLoc Ziploop fiksasyon yöntemi kullanılacaksa femoral tünel uzunluğuna göre belirlenen boyda ToggleLoc implantı hazırlanan greftten geçirildi ve greft orta kısmından ikiye katlanıp Rekonstruksiyona hazır hale getirildi.

Hazırlanan greft femoral tünel uzunluğuna göre belirlenen ToggleLock implantın polyester ip halkasından asılır.(Şekil-14)

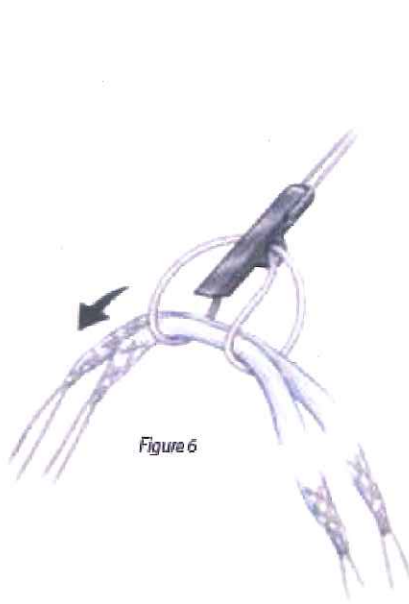


Figure 6

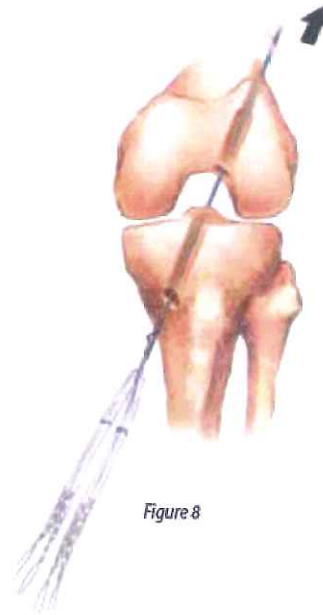


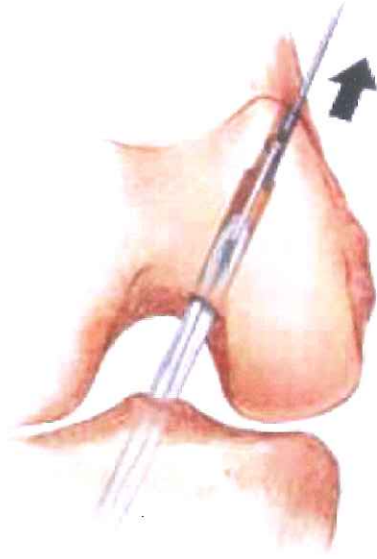
Figure 8

Şekil 14. Greftin implanta asılması

Şekil 15. Greftin yerleştirilmesi

Kılavuz telin arkasında bulunan delikten, ToggleLock metal implantından uzanan ipler geçirildikten sonra ipler uyluk anteriorundan çıkacak şekilde çekilir (Şekil-15).

Daha sonra metal implant femur anterolateral korteksten çıkıncaya kadar çekilir (Şekil-16).



Şekil 16. Greftin femoral tünelde ilerletilmesi **Şekil 17.** ToggleLock implantın kortekse takılması

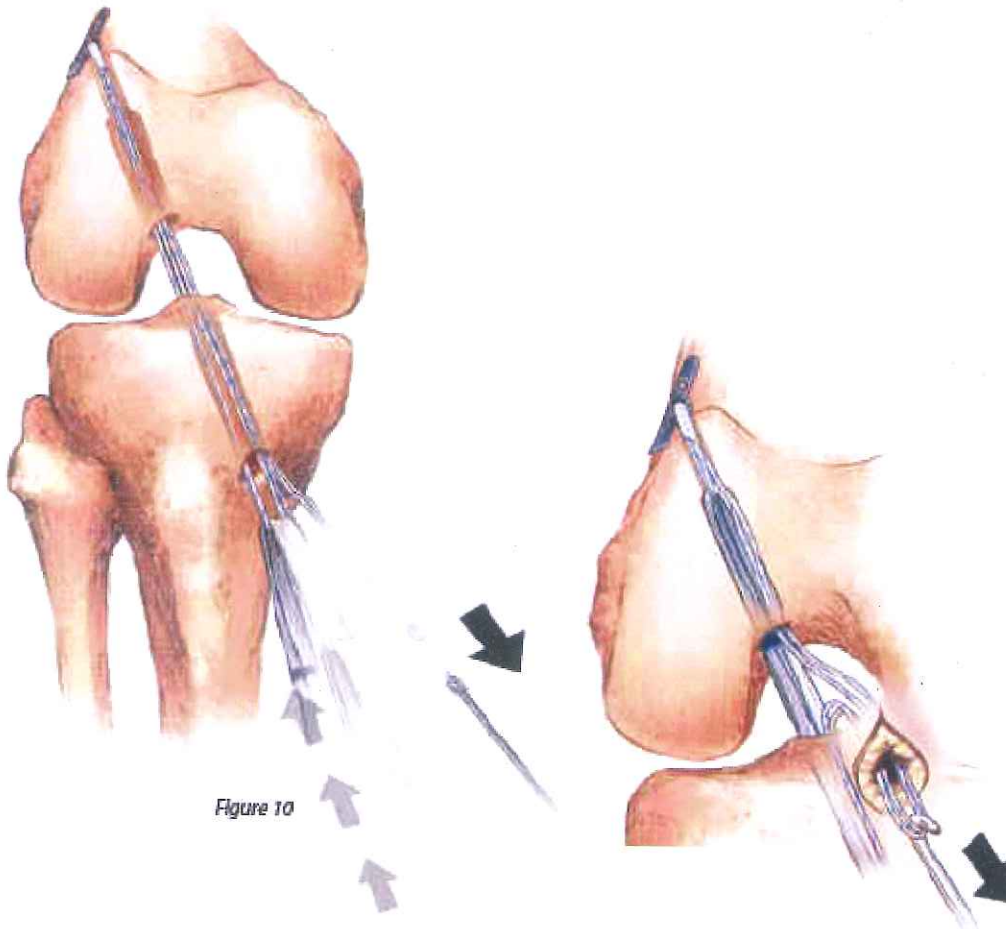
Metal implant korteksen çıkıp takla atması için iplerin çekilmesi gereken miktarı; çekme işlemi sırasında artroskopik olarak gözlemlediğimiz greft üzerinde kalemle işaretli noktanın femoral tünele girdiği yer kadar tanımlayabiliriz (Şekil 18).

Greft distale yavaşça çekilerek metal implanta takla attırılır. Grefte maksimal gerdirici kuvvetler uygulanır, femur anterolateral kortekse proksimal kilitlemesi sağlanır (Şekil-17).

Greftin femoral tespiti ToggleLock Ziploop ile olacaksa

Daha yeni bir teknoloji olan ToggleLock Ziploop avantajı işte bu aşamada ortaya çıkmaktadır. Dizayn olarak Toggle Loc'dan ve benzeri endobutton sistemlerinden farkı metal implanta grefte bağlı extra asansör ipleri olan bu sistemle implant femur anterolateral korteksinde kilitlenmesi sağlandıktan sonra greft femoral tünelde proksimale dayanacak kadar çekilebilmekte, böylece metal implantın takla payı boşluğunu da doldurmaktadır (Şekil-18).

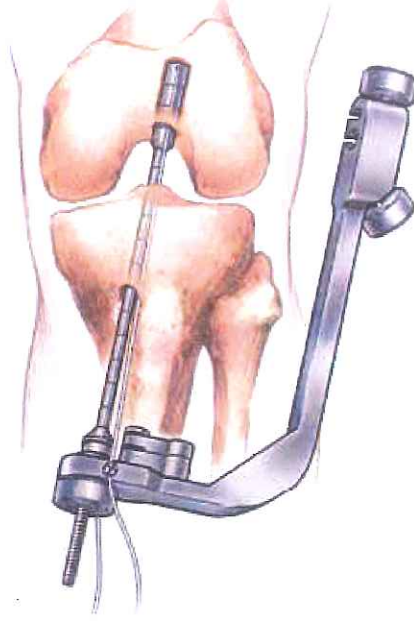
Polyester ip üzerindeki ilk işaret implantın takla atırılması için gereken çekme miktarını, greft üzerindeki ikinci işaret greftin femoral tünelin içinde tam oturması için asansör ipleri ile çekme miktarını göstermektedir.



Şekil 18. Greftin ToggleLock Ziploop asansör ipleriyle yukarı çekilmesi

Greftin femoral tespiti crosspin ile olacaksa

Tüneller açıldıktan sonra femoral tespit kılavuz aparatı yerleştirilir (Şekil-19).



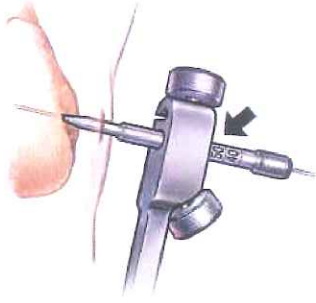
Şekil 19. Femoral tespit kılavuz aparatı **Şekil 20.** Transfiks tünel çengeli

Femoral tespit kılavuz aparatı 2 uçludur. Bir ucunda femoral tünele giren transtibial kılavuz yer alır. Tünele giren transtibial kılavuz, femur lateral kondilinden mediale doğru gönderilecek olan kılavuzun uç kısmı misininin geçeceği şekilde ortası boştur.

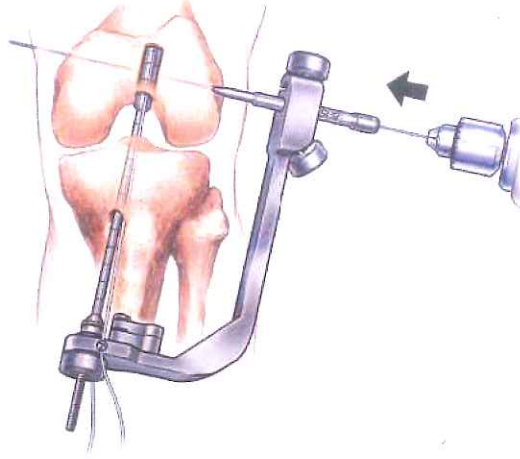
Aparatın diğer ucunda transfiksiyon vidasının yerleştirilmesi işlevini gören kanüllü transfiksiyon kılavuzu bulunmaktadır. Bu iki kılavuzun izdüşüm kesişim noktasında ise transfiksiyon vidası grefte askı görevi yapar.

Transtibial kılavuz kullanılarak transfiks tünel çengeli femoral tünel içine sokulur (Şekil-20).

Kanüllü transfiksasyon kılavuzu, lateral femoral kondiline dayandığı kısmından 1,5 cm lik long insizyon yapılarak kemiğe kadar ittirilir ve içerisinden arkası delikli kılavuz K teli gönderilir. Kılavuz tel karşı korteksten ve ciltten çıkıncaya kadar ilerletilir (Şekil-21,22).

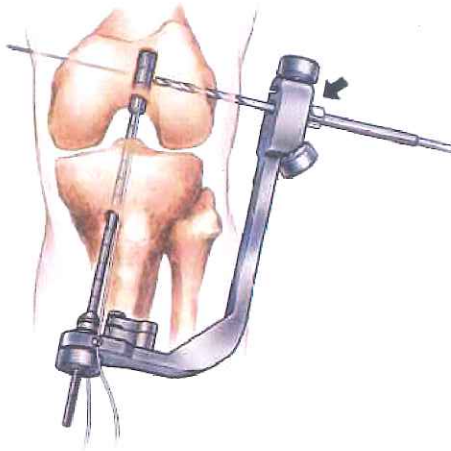


Şekil 21 Interferans vidası ile yapılacak olan femoral tespit için lateral kılavuzun yerleştirilmesi

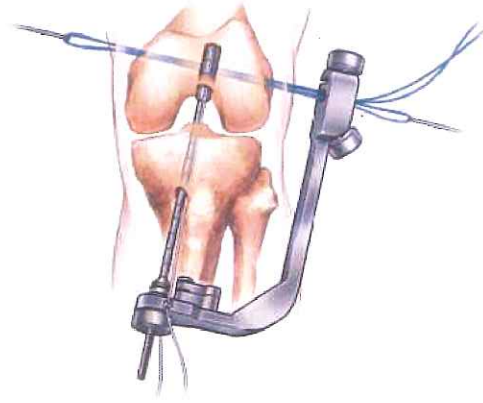


Şekil 22. Lateral kılavuz içerisinden arkası delikli kılavuz kirschner telinin yollanması

Kılavuz K telinin, femoral tüneldeki ortası delikli transtibial kılavuzun içerisinden geçip geçmediğini, kılavuzu hafifçe distale doğru çekerek K telinin hareketli olup olmadığına bakarak kontrol edilir. Emin olduktan sonra lateralden atılacak olan interferans vidası için kılavuz K teli üzerinden femur lateral korteksinde yuva açılır (Şekil-23).



Şekil 23. Kılavuz K teli üzerinden femur lateral korteksinde yuva

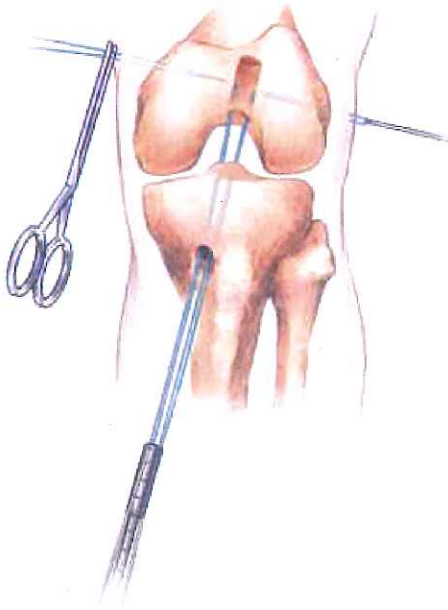


Şekil 24. Kılavuz K teli medialden çekilerek her iki korteksten de geçmesi sağlanır

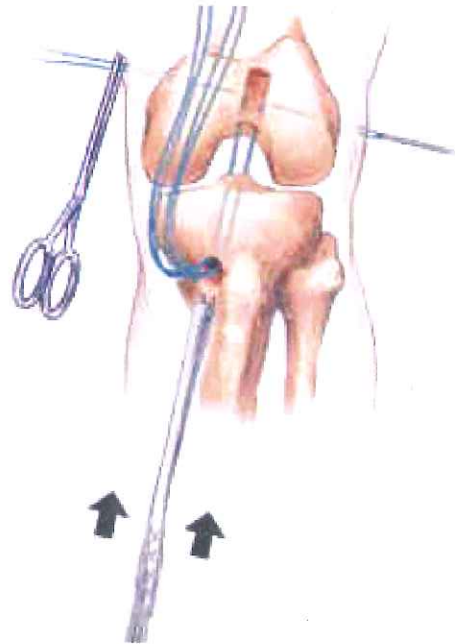
Kılavuz K telinin arkasına takılan misina, kılavuz K teli medialden çekilerek her iki korteksten de geçmesi sağlanır. (Şekil-24). Böylece femoral tünelin içinden de geçirilir. İleri geri oynatılarak yol üzerinde misinanın sıkışıp sıkışmadığı veya bükülüp bükülmediği kontrol edilir. Eğer rahat gitmiyor ,herhangi bir sıkışma var ise tüm işlem tekrar baştan yapılır.

Femoral kortekslerden geçirilen kılavuz tel ve misina femoral tünelin santralinden geçmişse daha önceden yerleştirilmiş olan transfiks tünel çengelinin de içinden geçmiş olacaktır. Misina iki ucundan gerdirilip femoral tünelde bulunan çengel çekilerek misinanın tibial tünelden çıkması sağlanır (Şekil-25).

Hazırlanan greft misinadan geçirilerek ikiye katlanır (Şekil-26).



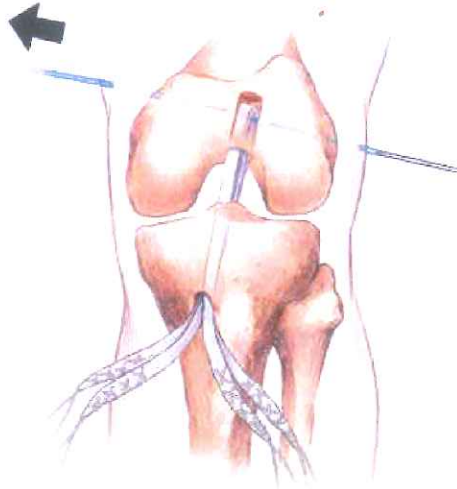
Şekil 25 Kılavuz misina telinin tibial tünelden çıkartılması



Şekil 26. Greftin misina teline asılması

Misina her iki ucundan eşit kuvvet uygulanarak geri çekilir ve greft femoral tünele oturtulur. Misina ileri geri çekilerek greftin tam femoral tünel sonuna kadar oturup oturmadığı kontrol edilir. Bu işlem sırasında herhangi bir zorlanma ya da takılma tünel çap uyumsuzluğunu akla getirmelidir. Bu

durumda işlem durdurulur ve gerekirse tüneller dilate edilir. Herhangi bir uyumsuzluk mevcut değilse greft rahatça femoral tünele girer (Şekil-27).



Şekil 27. Greftin femoral tünelde ilerletilmesi

Femoral tespit için 1 adet kanüllü Transfix (transkondiler askı vidası) kılavuz misina telinin lateralde kalan ucundan geçirilerek daha önce drille hazırlanan lateral femoral kortekse dayandırılır. Daha sonra özel tornavidası vasıtasıyla femoral tünele yerleştirilir. Bu aşamada medial ve lateraldeki misina uçları aynı gerginlikte çekilir (Şekil-27,28).



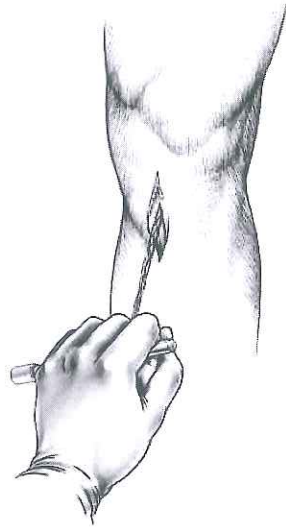
Şekil-28. Transfiks vidasının yerleştirilmesi

Vida yerleřtirildikten sonra greft distale çekilerek fiksasyon kontrolü yapılır, emin olunduktan sonra içerideki misina çıkartılır. Bu şekilde tünel içerisindeki greft askıya alınmış olur.

Femoral tespit tamamlandıktan sonra, tibial tespite geçilir.

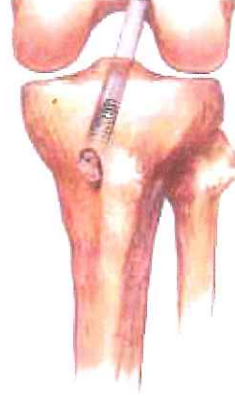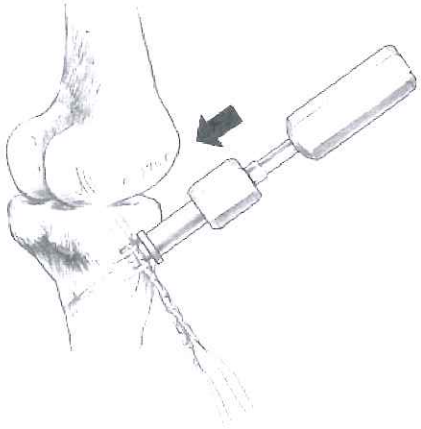
Greftin Tibiaya Tespiti

Tibial fiksasyon öncesi dize birkaç kez fleksiyon ekstansiyon yapılır. Daha sonra greft distale çekilerek diz tam ekstansiyona getirilerek tibial tespit yapılır (şekil-29).



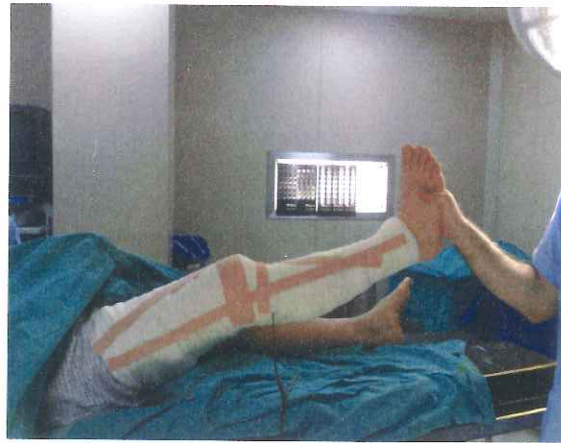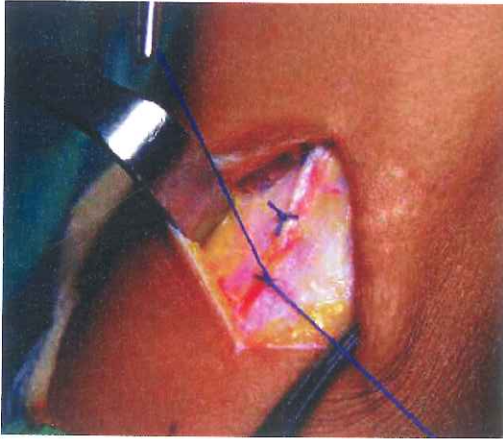
Şekil 29. Tibial tespit öncesi grefte gerdirme sağlanır.

Tibial tespit biyoemilebilir transfiksasyon vidası, dişli pul-vida(washerloc), stapler ile yapılabilir .Vida ile yapılan tespit 1 adet metal staple ile sağlamlaştırılabilir (Şekil-30).



Şekil 30 a: washerloc ile tibial tespit **b:** Emilebilir iterferans vidası

Fiksasyon tamamlandıktan sonra artroskopik olarak greftin yerleşimi, interkondiler aralıkta sıkışıp sıkışmadığı kontrol edilir, sıkışma var ise burr ile nochplasti uygulanır (54). Greftin tünel içinde dizin fleksiyon ve ekstansiyonu sırasında en fazla 1-2 mm yer değiştirmesi gerekir. Aksi takdirde izometrisi iyi değildir. Eklem içi iyice yıkanıp stabilite muayenesi Lachman ve öne çekmece testi kullanılarak tekrar yapılır. Sartorial fasya greft alınan bölgeye sıkı olarak dikilir (Resim-35).



Resim 35. Sartoryal fasyanın kapatılması **Resim 36.** Kompresif bandaj

Cilt altı ve cilt kapatılır. Bir adet hemovak dren eklem içerisine yerleştirilir. Dren tespiti yapıp, portaller kapatılır. Turnike boşaltılır. Ayak ucundan uyluğa kadar kompresif bandaj yapılır (Resim-36).

Diz 2 yönlü röntgenogramları alınarak tespit materyallerinin yerleşimi kontrol edilir.

Ameliyat sonrasında 24 saat (2x1gr) intravenöz şekilde verilmek üzere ikinci kuşak sefalosporin ile antibiyotik profilaksisi uygulandı. 48. saatte dren çekildi. Postoperatif ağrı için NSAİ ilaçlar 1 hafta kadar devam edilir. Hiç bir hastamıza emboliye ve derin ven trombozuna yönelik profilaktik ilaç başlanmadı ancak erken mobilizasyon teşvik edildi. Hastaların dizlerine ameliyat sonrasında sadece elastik bandaj uygulandı.

3.2. Ameliyat sonrası Rehabilitasyon

Rehabilitasyon genel olarak aşağıdaki temel prensipleri içerir:(41)

- 1- Erken ödem kontrolü
- 2- Greftin korunarak, erken hareket ve yük verme ile normal eklem hareket açıklığının yeniden kazandırılması
- 3- Gerekli durumlarda dizlik kullanma
- 4- Erken hamstring kuvvetlendirme
- 5- Dinamik eklem stabilitesini sağlama
- 6- Kapalı kinetik zincir egzersizlerini kullanma
- 7- Propriyoseptif eğitim ve nöromuskuler redüksiyonu sağlama
- 8- Kas kuvvet ve kondüsyonunu artırma
- 9- Bir seviyeden diğerine kontrollü geçişi sağlama
- 10- Aerobik kardiyovasküler eğitim verme
- 11- Spora özel çeviklik eğitimi verme

HASTALARA UYGULANAN REHABİLİTASYON PROGRAMI

Faz I(ameliyat öncesi dönem):

Yaralanmadan operasyona kadar olan dönemi kapsayan ameliyat öncesi dönem. Bu dönemde:

- 1.Şişlik ve inflamasyonun hızla düzeltilmesi, ağrıyı gidermek
2. Sağlam dizle eşit bir hareket açıklığı elde etmek
3. Ekstansiyon kaybı varsa bunu gidermek
- 4 .Normal yürüyüşün sağlanması
5. Hastaların psikolojik yönden ameliyata hazırlanması
6. Ekstansör kas gücünü arttırmaktır.

Bu amaçlar için soğuk uygulama, kompresyon bandajlama, kuadriseps–hamstring egzersizleri, kapalı kinetik zincir (KKZ) egzersizleri kullanılır.

FAZ II

Postoperatif ilk 14 günlük süreyi içerir. 1.gün pasif tam ekstansiyon sağlanır ve düzbacak kaldırma yaptırılır. 2.gün dren çekilir, fleksiyon başlanır. Hastanın ihtiyaçları doğrultusunda ve tolere edebildiği ölçüde parsiyel ağırlık verdirilerek koltuk değnekleriyle yürütmesine izin verilir.Bu dönemde:

1. Ağrıyı,Effüzyonu ve yumuşak doku şişliğini azaltmak. Yara iyileşmesinin sağlanması
2. Koltuk değnekleri ile parsiyel yük vererek mobilize edilir (2. haftada tam yük verilir).
3. Pasif diz ekstansiyonu

4. Pasif ROM egzersizleri ile (0°-90°) hareket açıklığını tedricen arttırmak

5. Aktif diz fleksiyonu (90°ye kadar)

6. Hiperekstansiyonun sağlanması(karşı dizle eşit olacak şekilde)

7. Kuadriseps izometrik egzersizleri

8. Düz bacak kaldırma

9. Hamstring-Kuadriseps izometrik kontraksiyon

10. Ayak bileği plantar, fleksör, dorsifleksör kas guruplarına izometrik egzersizler

11. Buz, elevasyon. NSAI ilaçlar

FAZ III

Faz 3 egzersizleri: 3-6 hafta arası uygulanır. Faz 2'de kazanılan kas gücü ve tam ekstansiyon korunur. Hareket arki arttırılmaya çalışılır. Hasta normal günlük aktivitelerine döner. 17. günde cilt stürları alınır. Bu dönemde:

1. Hamstring ve kalça kaslarına izometrik ve izotonik egzersizler

2. Kapalı kinetik zincir egzersizleri

3. Hastanın normal yürüme paterni sağlanır.

4. Hareket açıklığının 4. haftanın sonunda en az 0–135 ° olması.

5. Full hiperekstansiyon sürdürülür.

6. Günlük yaşam aktivitelerine dönüş

7. Fleksibilite, gücü, dayanıklılığı ve nöromusküler kontrolü progresif bir şekilde iyileştirmek

FAZ IV

Faz 4 egzersizleri: 6 hafta – 4 ay arası uygulanır. Bu dönemde hastada spora geçiş için güven kazanılır. Kuadriseps kas gücü kontrlateral kuadriseps gücünün %70'ine ulaşmış ise ikinci ayda hızlı yürümeye başlanır.

Faz V egzersizleri: 4 – 6 ay arasında yapılır, spora dönüş sağlanır.

Faz VI egzersizleri: 6 – 8 ay arasında yapılır, kontakt sporlara geçilebilir.

1. Gücü, dayanıklılığı, çevikliği ve propriyosepsiyonu arttırmak.
2. Spora spesifik egzersizlere başlanır.
3. Yeterli adele kuvveti sağlamak
3. ayda düz koşuya, yan koşuya
5. ayda antremanlara
6. ayda müsabaka sporlarına izin verilir.

Tablo 12. Postoperatif Rehabilitasyon Programı

Faz 1	Ekstansör kas gücünü artırıcı egzersizler
Faz 2	Kuadriseps izometrik egzersizleri, Düz bacak kaldırma Hamstring-Kuadriseps izometrik kontraksiyon Ayak bileğine dorsal ve plantar fleksiyon
Faz 3	Faz I egzersizlerinde sayı ve tekrarlarında artışlar yapılır Düz bacak kaldırma (4 yönde) Hamstring ve kalça kaslarına izometrik ve izotonik egzersizler Kapalı kinetik zincir egzersizleri
Faz 4	Germe egzersizleri Dirençli egzersizler Propriyosepsiyon için denge tahtası
Faz 5-3. ay	Düz koşu, yan koşu, yüzme
Faz 5-4. ay	Antrenmanlar
Faz 6-6. ay	6. aydan sonra müsabaka sporları

4. DEĞERLENDİRME

Ameliyat sonrası 2. hafta, 4. hafta, 3., 6. ve 12. aylarda kontrolleri yapıldı. Kontrollerde klinik ve radyolojik bulgular değerlendirildi. Hastaların değerlendirilmesi yaş, cinsiyet, meslek, aktivite düzeyi, yaptığı sporlar, yaralanmanın olduğu zemin, yaralanma tarihi, şikayetleri, fizik ve radyolojik muayeneleri üzerinden preoperatif ve postoperatif karşılaştırmalı olarak yapıldı.

Fizik muayenelerinde ağrı, şişlik, hareket açıklığı, patellofemoral ağrı ve krepitasyon, Lachman testi, pivot shift testi, ön-arka çekmece testi yapıldı ve sonuçlar kaydedildi.

Fonksiyonel muayene için tek bacak üzerinde atlama (one leg hop) yaptırıldı. Hastaların kas atrofisi tespiti için uyluk çevresi ölçümü yapılarak aradaki fark belirlendi.

Tüm hastalar ameliyat öncesi rutin diz ön-arka, tünel, patella tanjansiyel grafileri ve MR çekilerek eşlik eden avulsiyon kırıklarını tespit etmek, yan bağlar ve ÖÇB rüptürlerini dökümante etmek, eşlik eden diğer lezyonları (kondral hasarlar) saptayabilmek, interkondiler notchun genişliğinin tespiti amacıyla değerlendirildi. Postoperatif çekilen grafilerinde kemik tünellerin yeri, implantların durumu, femoral ve tibial tünel çapları ölçülerek tünellerde genişleme, eklem aralığında daralma, osteofit oluşumu gibi artroz bulguları ameliyat öncesi grafileri ile karşılaştırılarak değerlendirildi.

Postoperatif dönemde hastalara rehabilitasyon programına ne kadar uydukları, eski işlerine ne kadar zamanda dönebildikleri, tekrar spora ne kadar zaman sonra başlayabildikleri, ameliyattan önceki durumları ile şimdiki durumları arasında fark olup olmadığı soruldu, dökümante edildi. Teknik yetersizlikler nedeni ile KT 1000 aparatı ile laksite ölçümü yapılamadı. Tüm hastalar IKDC (Uluslararası Diz Dokümantasyon komitesi), Lysholm, Tegner değerlendirme formları kullanılarak karşılaştırıldı.

4.1. Bulgular ve Sonuçlar

ATT allogreft yaptığımız ve değerlendirmeye alınan 7 hastanın takip süresi 8 ay ile 36 ay arasında değişmekte olup ortalama 9 ay idi.

ÇHT otogreft yaptığımız ve değerlendirmeye alınan 30 hastanın takip süresi 6 ay ile 24 ay arasında değişmekte olup ortalama 8 aydır.

Profesyonel düzeyde spor yapan 3 hastamız (2 futbol,1 judo) spora geri döndüler.

Amatör olarak spor yapan hastaların spora dönüş süreleri ortaması 8 ay olarak tespit edildi.

Postoperatif komplikasyon: 1 (% 2) hastada yara yeri iyileşme sorunu ve ilithabi akıntı nedeniyle greftin tibial fiksasyonunda vida ile birlikte kullanılan mevcut staple çıkartılmış,yara yeri debritleme yapılmış, 2.haftada iyileşme sağlanmıştır.

5 (%13) hastada safen sinirin infrapatellar dalının hasarı ve buna bağlı olarak kruris önünde uyuşma hissi tespit edildi.

a -) Lysholm skorlamasına göre sonuçlar: Ameliyat öncesi ve sonrası Lysholm değerleri karşılaştırıldığında her iki grupta istatistiksel olarak anlamlı fark bulunmaktadır ($p<0,05$) (Tablo-13).

Tablo 13. Lysholm skorlamasına göre sonuçlar

LYSHOLM	ATT allogreft N=30				ÇHT otogreft N=30			
	Ameliyat Öncesi		Son Kontrol		Ameliyat Öncesi		Son Kontrol	
Mükemmel(95-100)	0	%0	4	%57	0	%0	25	%83
İyi(84-94)	2	%28	2	%28	1	%3	3	%10
Orta(83-65)	3	%42	0	%0	5	%16	1	%3
Kötü(64 altı)	2	%28	1	%14	24	%80	1	%3
Ortalama	67,24		88,12		60,8		86,06	

Tegner aktivite skalasına göre sonuçlar: Hastaların Tegner aktivite düzeyleri travma öncesi ve ameliyat sonrası son kontrol olmak üzere iki zamanlı incelendi. Yaralanma öncesi 37 hastanın 1'i profesyonel düzeyde judo (tegnar aktivite skalası=9), 22'si amatör seviyelerde futbol (tegnar aktivite skalası=7), 2'si amatör seviyede basketbol (tegnar aktivite skalası=6), oynuyordu. 3 hastamız ağır iş (tegnar aktivite skalası=4), 9 hasta hafif işler (tegnar aktivite skalası=2) kapsamında değerlendirildi.

Ameliyat sonrası 35 (% 94) hastamız eski aktivite düzeylerine ulaşabildi. Ameliyat sonrası 2 (% 5) hastamız eski aktivite düzeyine tam olarak ulaşamadı.

IKDC (International Knee Documentation Committee) skoru ve aktivite skalasına göre sonuçlar (Tablo-14).

Tablo 14. IKDC (International Knee Documentation Committee) skoru ve aktivite skalasına göre sonuçlar

IKDC	ATT Allogreft N=7				ÇHT otogreft N=30			
	Ameliyat Öncesi		Ameliyat Sonrası		Ameliyat Öncesi		Ameliyat Sonrası	
A	0	%0	4	%57	1	%3	12	%40
B	1	%14	2	%28	4	%14	10	%33
C	3	%42	1	%14	14	%48	7	%23
D	3	%42	0	%0	11	%36	1	%3

Eklem hareket açıklığı (ROM) sonuçları: 1 (%2) hastamızda ekstansiyon kısıtlılığı gelişti. Ekstansiyon kısıtlılığı 10° kadar ölçüldü.

Fizik muayene test sonuçlarına göre: Son kontrolleri sırasında hastalara Lachman, pivot-shift ve ön çekmece testleri uygulandı. Lachman testi sonuçları AMA (Amerikan Tıp Birliği) tarafından önerildiği şekilde; 0-5mm: (+), 6-10 mm: (++). 11-15 mm (+++) olarak değerlendirildi. Pivot shift

ve ön çekmece testi (-) ve (+) olarak derecelendirildi. Preoperatif test sonuçlarıyla karşılaştırıldı.

Tablo 15. Hastaların ÖÇB stabilite test sonuçları

TESTLER	Preoperatif muayene	Son kontrol muayenesi
LACHMAN		
(-)	8(% 21)	33(% 89)
(+)	2(% 5)	2(% 5)
(++)	15(% 40)	2(% 5)
(+++)	12(% 32)	0
PIVOT-SHIFT TESTİ		
(-)	6(% 16)	37(% 100)
(+)	31(%83)	0
ÖN-ÇEKMECE TESTİ		
(-)	2(% 5)	37(% 100)
(+)	35(% 94)	0

Son kontrolleri sırasında hastalara menisküs lezyonuna yönelik Ege,McMurray ve Apley testleri uygulandı. 8(% 21) hastada meniskopati tespit edildi.

Uyluk atrofisi sonuçları: Patella üst kutbunun 15 cm proksimalinden her iki uyluk çevresi ölçülerek karşılaştırıldı. 2.ayda 29(% 80) hastada tespit edilen atrofi 6.ayda 7(% 18) hastada devam etti.Bu hastalarda rehabilitasyona 6.aydan sonra da devam edildi.

Tek bacakla uzun atlama testi (One Leg Hop Test) sonuçları: Hastalardan tek ayağı üzerinde zıplayabildiği kadar ileriye atlaması istendi ve ameliyatlı olan bacakla sağlam olan bacak karşılaştırıldı. 26(%70) hastada %75 üzeri değerlere ulaşıldı.

Radyolojik değerlendirme sonuçları: Hastaların ayakta basar konumda iken diz tam ekstansiyonda ön-arka ve yan röntgen grafileri alındı. Ön-arka ve yan radyografilerde 2(%5) hastanın dizinde grade III artroz bulguları saptandı.Bu hastalardan biri daha önce dış merkezde ÖÇB

rekonstruksiyonu yapılmış,yetmezlik nedeniyle kliniğimizde revizyon rekonstruksiyon yapılmış olan hastaydı.

2 (%5) hastanın femoral tünel fiksasyonu için kullanılan ToggleLock implantının femur anterior korteksine daha yakın çıkmış olduğu,hastalarda fonksiyonel herhangi bir sorun yaratmadığı tespit edildi.(Vaka-1)

Hastaların yan grafilinde femoral ve tibial tünellerin uygun aksta açıldıkları tespit edildi.

İntraoperatif parsiyel menisektomi yapılan 3 (% 8) hastanın dizlerinde medial eklem aralığında daralma saptandı.

Hastaların postoperatif şikayetlerine göre değerlendirme: Hastalara son kontrollerinde subjektif(ağrı,güvensizlik hissi,boşalma hissi) şikayetlerindeki değişiklikler ve operasyondan menun olup olmadıkları soruldu. 27 (% 72) hiçbir şikayetinin olmadığını belirtti. 1(% 2) hastada diz ön ağrısı,

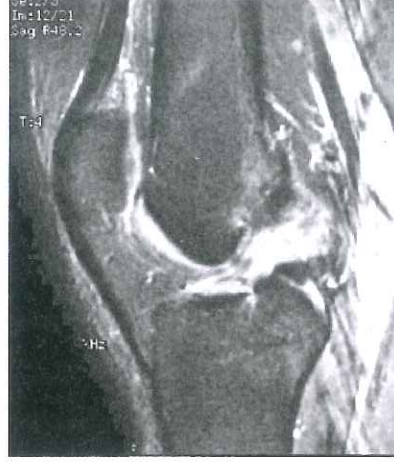3 (%8) hastada egzersiz ve zorlama ile ağrı, 3 (% 8) hastada boşalma hissini devam ettiğini belirtti.

Greftin tibial tespitinde kullanılan staple'a bağlı cilt irritasyonu nedeni ile 3 (% 8) hastada hafif batma hissini olduğunu ancak günlük iş ve aktivitelerini engellemediği saptandı.

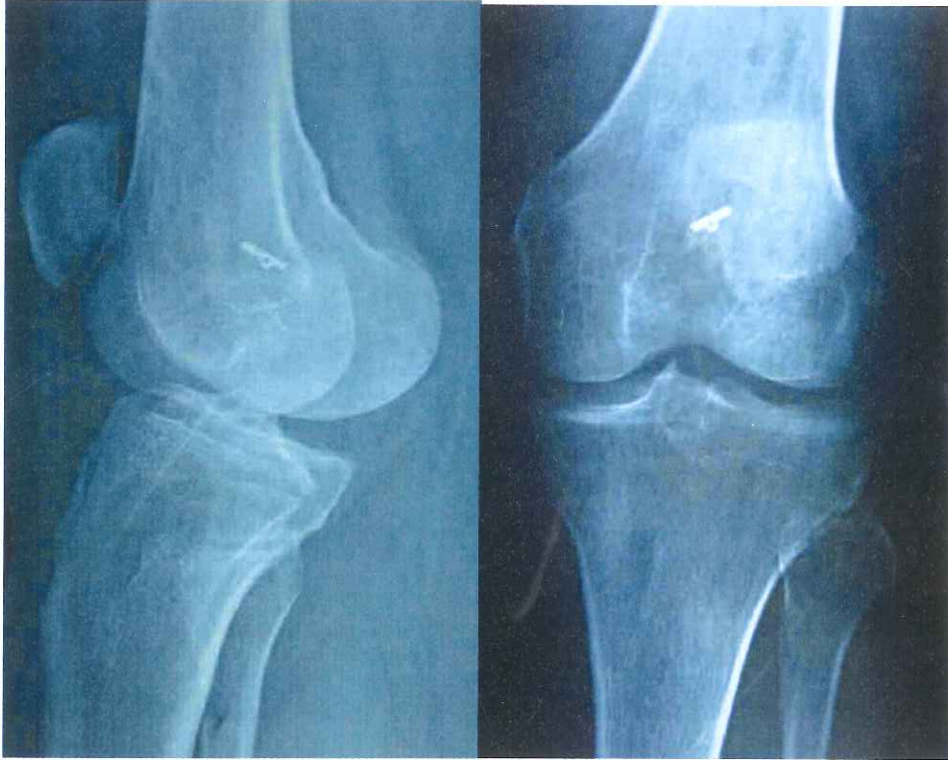Operasyon süresi açısından değerlendirme: Operasyon süresi, ATT allogreft ile Rekonstruksiyon yapılan hastalar için en kısa 50 dakika en uzun 80 dakika ortalama 60 (\pm 5) dakika, DHT otogreft ile Rekonstruksiyon yapılan hastalarda ise en kısa 70 dakika, en uzun 110 dakika ortalama 80 (\pm 6) dakika olarak ölçüldü.

5. OLGULARIMIZDAN ÖRNEKLER

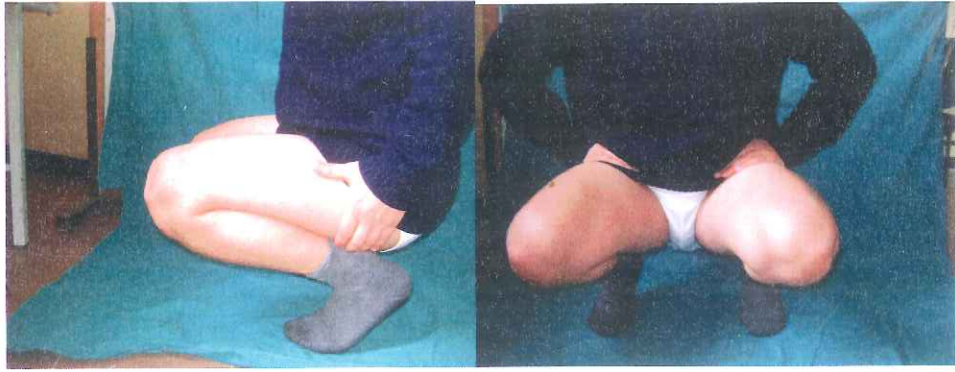Vaka 1. 26 yaşında erkek. Amatör düzeyde futbol oynuyor. Halı saha yaralanması.



Preoperatif Mr Görüntüsü

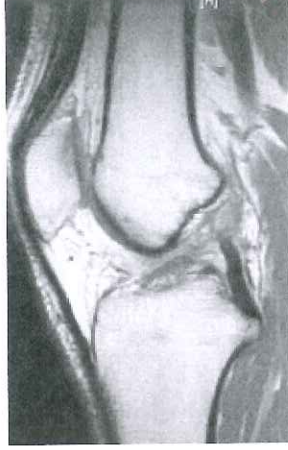


Postoperatif Röntgen

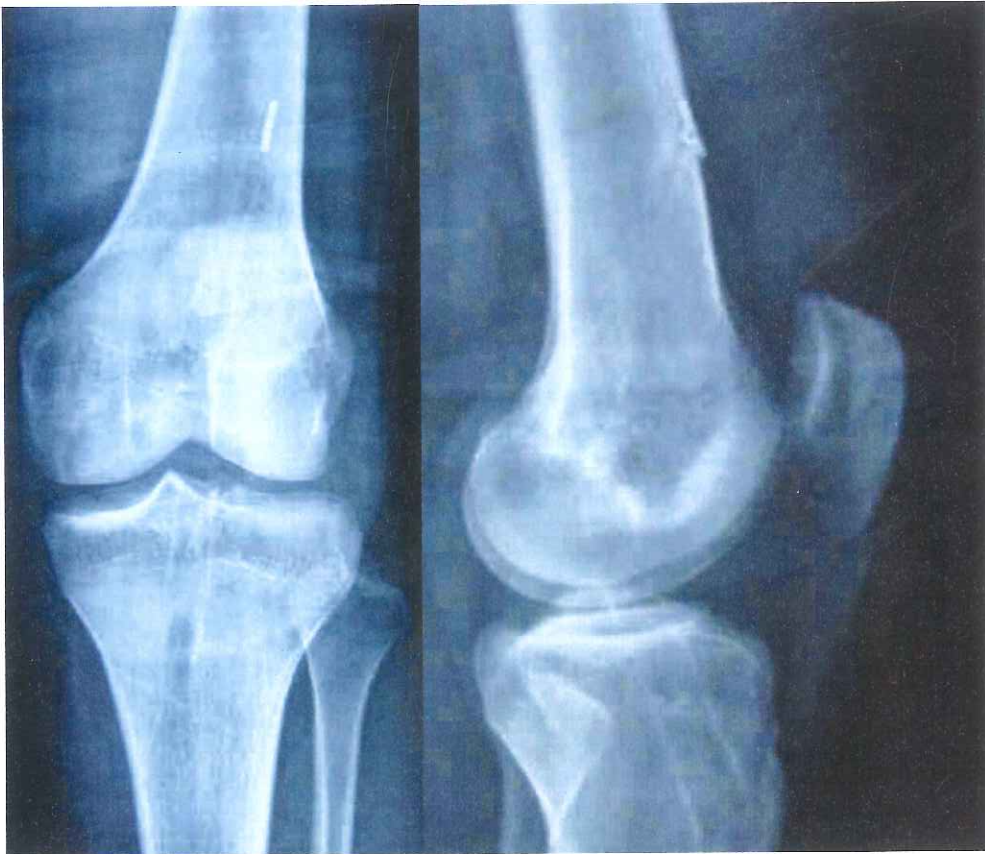

Postoperatif 6.ay

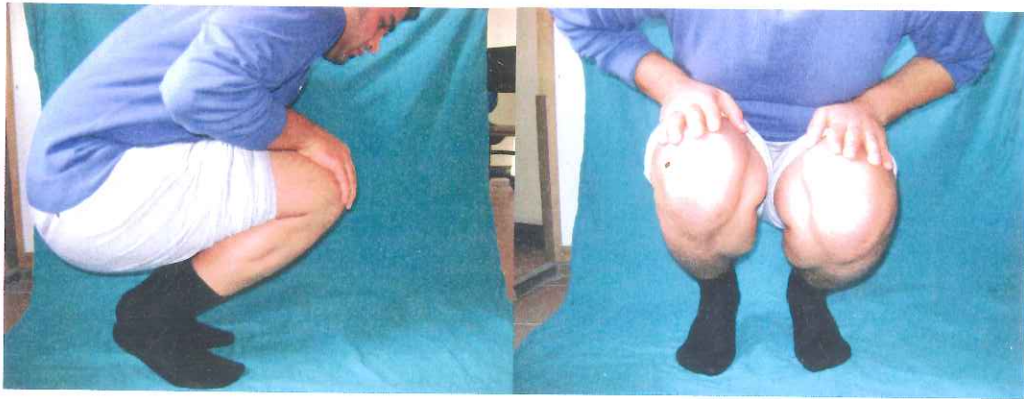Vaka 2. 38 yaşında erkek. Halı saha yaralanması. Amatör düzeyde basketbol ve futbol oynuyor.



Preoperatif Mr Görüntüsü

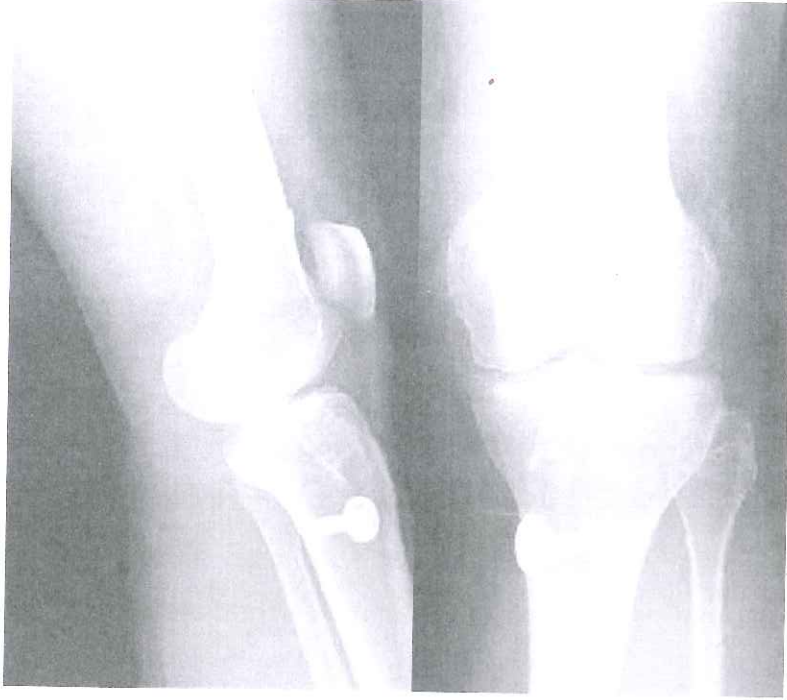


Postoperatif Röntgen

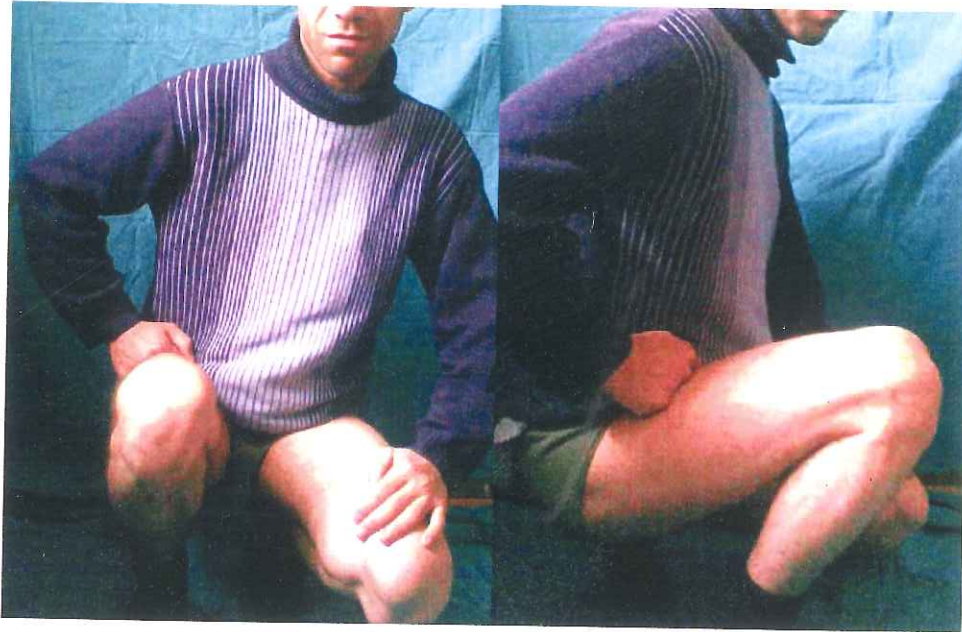

Postoperatif 6.ay

Vaka 3. 35 yaşında erkek.Halı saha yaralanması.Amatör düzeyde futbol oynuyor.



Postoperatif Röntgen



Postoperatif 6.ay

6. TARTIŞMA

Spor yaralanmalarında diz en fazla yaralanan eklem,dizde en sık görülen bağ yaralanması ise ÖÇB yaralanmasıdır. Genel populasyonda görülme sıklığı yaklaşık 1/3000'dür.Spora olan ilginin artması,sporun bir endüstri haline gelmesi ve öneminin daha iyi anlaşılmasıyla ÖÇB yaralanmalarında da artış olmuştur.

ÖÇB lezyonu oluşturan mekanizmaların başında non-kontakt travmalar gelmektedir. Etyolojisinde kış sporunun yapıldığı yerlerde kayak ilk sırayı alırken,yapılan sporun o bölgedeki popülaritesine göre etyolojisi farklılıklar göstermektedir. Spor aktiviteleri sırasında ani yavaşlama, dönme ve yer değiştirme hareketleri esnasında dizde bağ yaralanmaları özellikle ÖÇB lezyonu gelişir.

ÖÇB yaralanması gelişen hastaların %40'ı ilk travma anında bir kopma hissi algılar (popping sign) ve bu hissi iki yumruğun birbiri üzerinde kayması ile tarif ederler (iki yumruk belirtisi=two fist sign). Hasta dizindeki travma sonrası hemartoz ile başvurur.

Risk faktörleri açısından çok sayıda etken tanımlanmıştır. Kadın cinsiyet, yaş, interkondiler çentiğın dar olması, kas kuvvetindeki azlık,bağ laksitesi,geçirilmiş diz eklemi yaralanmaları, hormonal faktörler,vücut-kitle indeksinin yüksek oluşu gibi. Hasta dışı faktörler ise yapılan aktivitenin türü, sıklığı, yapıldığı zemin ve kontakt travmanın tipi olarak tanımlanmıştır.

İnterkondiler çentiğın darlığı ön çapraz bağ lezyonuna zemin hazırladığı gibi, Rekonstruksiyon sırasında notchplasty yapılmazsa greftin femoral tünelde sıkışmasına da neden olmaktadır.

Semptom açısından araştırmacılar arasında farklılıklar bulunmaktadır. Hawkins ve arkadaşlarının çalışmasında ağrı, Noyes ve arkadaşlarının çalışmasında boşalma hissi en fazla saptanan semptomdur. Şişlik ve dizde

kitlenme daha az sıklıkta rastlanan semptomlardır. Günlük aktiviteler esnasında orta dereceden şiddetliye kadar değişen semptomlar görülür.

Geliştirilmiş olan klinik testlerden özellikle Lachman testinin spesifikliğı ve özgünlüğü ön çekmece ve pivot-shift testlerine oranla daha yüksektir(61).

ÖÇB tedavisi için mutlak tedavi şekli yoktur. Beraberinde menisküs, çoklu bağ yaralanması olan kişilerde, genç, profesyonel olarak spor yapan veya diz eklemine zorlayıcı işle uğraşan kişilerde, başarısız olmuş konservatif tedavi gören kişilerde cerrahi tedavi ön plana çıkar.

ÖÇB yaralanması olan hastalarda rehabilitasyonun temel amacı eklem hareketlerini normale yaklaştırmak, azalmış olan kas kuvvetinin artırılması, proprioseptif becerinin geliştirilmesi ve hastayı yaralanmadan önceki aktivite düzeyine ulaştırmak olmalıdır. Akut dönemde enflamasyonun yıkıcı etkilerini azaltmak için soğuk uygulama, kompresyon ve diz hareketlerini kısmi engelleyen breyslerle aşırı diz hareketlerini engellemek gerekmektedir. Hastaya kısmi yük verdirerek bastırılır. Ağrı ve enflamasyona yönelik antienflamatuvar ilaçlar başlanır. Enflamasyon geçtikten sonra hastaya ÖÇB'ı zorlamayan kapalı zincir egzersizleri (KZE) verilerek, diz çevresindeki kasları güçlendirip diz hareket genişliğini ve esnekliğini tekrar geri kazamaya çalışılmalıdır (62).

ÖÇB her ne şekilde iyileşirse iyileşsin biyomekanik olarak fonksiyonunu kaybeder. ÖÇB yokluğunda bu görevi iliotibial bant, eklem kapsülünün medial ve lateral segmentleri, yan bağlar ve menisküsler özellikle iç menisküs yüklenir. Ancak bu yapılar ÖÇB'ın görevini tam olarak yerine getiremezler ve yetmezlik bulguları oluşur. Bu ikincil destek yapılarına binen yük arttığı için boşalma ataklarında bu yapıların yaralanma insidansı artar. Kronik ÖÇB lezyonu olan hastalarda diz eklemine güçlendirici, instabilite ataklarını önleyici rehabilitasyon tedavisi almadıkları süreçte bu ataklara bağlı kıkırdak ve menisküs hasarı geliştiğı düşünölmektedir. İlerleyen süreçte dejeneratif artrit gelişir (56,57).

ÖÇB lezyonları ile birlikte görülen en sık diz içi patoloji menisküs lezyonlarıdır.

ÖÇB yetersizlikli dizlerde biyomekanik değişiklikler sonucu oluşan menisküs lezyonları ÖÇB yırtığını oluşturan travma anındakinden daha yüksektir (%85-91).

Travma anında oluşan menisküs yırtığı daha çok lateral menisküsü ilgilendirir. Instabilitenin getirdiği biyomekanik nedenlerden dolayı oluşan menisküs yırtıkları ise daha çok iç menisküsü ilgilendirir.

ÖÇB tamirlerinde günümüze kadar farklı metodlar uygulanmıştır. Açık primer tamir, ekstraartiküler tamir, açık rekonstruksiyon ve günümüzde en sık uygulanan artroskopik rekonstruksiyon.

Rekonstruksiyonun başarısında önemli yeri olan, hastanın postoperatif diz fonksiyonlarını etkileyebilecek interkondiler çentik hazırlığı konusunda tam bir görüş birliği yoktur. Odenstein ve Gillquist çentiğinin 21 mm.ye kadar genişletilmesi gerektiğini bildirmişlerdir.(60) Ancak agresif bir şekilde yapılan notchplastiler, ÖÇB'in femoral yapışma yerini kaybetmesi nedeni ile femoral tünelin yerleşimini zorlaştırmakta ve aynı zamanda patellofemoral ekleme zarar vermektedir (63).

ÖÇB rekonstruksiyonun zamanlaması da tartışılan bir konudur. Travma sonrası erken dönemde yapılan rekonstruksiyonun inflamatuvar yanıtın sürmesine bağlı yapışıklıkları arttıracığı düşünülmektedir.(64) ÖÇB Rekonstruksiyonlarında en iyi sonuçlar, menisküs ve kıkırdak yaralanmaları oluşmadan önce dizde stabilitenin sağlanabildiği vakalarda elde edilmektedir.

Rekonstruksiyonda hangi greftin kullanılacağı cerrahın deneyimine ve hastanın durumuna göre belirlenir. Günümüzde hamstring tendon otogreftleriyle yapılan rekonstruksiyonlar ağırlık kazanmıştır. Hamstring tendonları 4 katlı yapılarından dolayı ön çapraz bağı bu özelliğini en çok taklit eden greftlerdir. ÖÇB'dan 2 kat, 10 mm'lik patellar tendon greftinden

1,5 kat daha güçlüdür (65). Segawa ve arkadaşları hamstring tendonu ile yapılan ÖÇB tamirlerinde %37 'sinde tünelde genişleme saptamışlardır (66).

Patellar tendonun distal ve proksimalde tutunması kemik kaynaması şeklinde olduğundan dayanıklı bir tespite ve hızlı rehabilitasyona izin verir. Ön diz ağrısı, patella kırığı riski dezavantajlarıdır.

Allogreftlerle yapılan Rekonstruksiyonlarda başlıca sorun hastalık nakli ve greftin pahalı olmasıdır. Hastanın ameliyatının kısa sürmesi, hastanede yatış süresinin kısa olması, erken hareket, hızlı rehabilitasyon imkanı, erken ve spora dönebilme gibi avantajlar göz önüne alınırsa ekonomik kabul edilebilirler.

Normal ön çapraz bağın anterolateral ve posteromedial parçalarının izometrisi dizin fleksiyon derecelerine göre değişir. Tünellerin doğru geometride açılması, greftin diz hareketleri sırasındaki izometrisini ve rekonstruksiyonun başarısını önemli derecede etkiler. Tibial tünelin uygun yerde ve açıda açılması için dizayn edilmiş açılı ayarlı kılavuzlar geliştirilmiştir.

Greft ile tespit materyali kombinasyonu gelen yüklere karşı direnecek kadar güçlü, normal ÖÇB'in yüklenmelere verdiği yanıtı verebilecek kadar sert ve sıklık yüklenmeler altında greftin kaymasına engel olacak kadar güvenli olmak zorundadır. Greft stabilizasyonunda greft seçimi kadar greftin kemik tünelle olan teması da önemlidir. Diz içinin dinamik bir ortam olması ve eklem sıvısının tünel tendon arasına sızması nedeniyle tendon kemik iyileşmesinde gecikme olmaktadır.

Femoral tüneldeki fiksasyon için transfiks vidaları, endobutton'lar, mitek kancaları, biyoemilebilir interferans vidaları, metal interferans vidaları, washerloc kullanılır. Biyomekanik çalışmalar göstermiştir ki femoral fiksasyonda en güvenli fiksasyon materyalleri cross pin'ler ve endobuttonlar'dır (58).

Greftin tibial tünele fiksasyonunda ise, metal interferans vidaları, biyoemilebilir vidalar, washerloc, staple, vida+staple kullanılabilir.

Biyomekanik çalışmalar sonucunda bunlardan en güvenilirlerinin washerloc vidalar ve staple'lar ile vida+staple kombinasyonlarının olduğu görülmüştür.

ÖÇB cerrahisinde başarılı sonuçlar için iyi bir cerrahi tek başına yeterli olmamaktadır. Yapılan cerrahi iyi bir rehabilitasyon programı ile desteklemek şarttır. Rekonstruksiyondan sonra uygulanabilecek bir çok rehabilitasyon programı geliştirilmiştir. Bunların hepsinin temel amacı mümkün olduğunca kısa sürede iyi bir ROM elde etmek, tam yüke geçebilmek ve bunları yaparken de greftin zarar görmesini engellemektir. Rehabilitasyon programını uygularken ÖÇB lezyonu ile birlikte başka patolojilerin olabileceğini buna göre rehabilitasyon programında modifikasyonlar yapılabileceğini unutmamak gerekir.

Perioperatif komplikasyonlar; greftin yetersiz olması, tibial ve femoral tespit yetersizliği, femoral tünel arka duvarının kırılması, yanlış tünel yerleşimi, safen sinir infrapatellar dalının kesilmesi, yetersiz greft fiksasyonu ile ilgili problemlerdir. Erken postoperatif komplikasyonlar ise hematoma, derin ven trombozu ve enfeksiyondur. Geç dönemde en çok hamstring kas zaafiyeti ile karşılaşılır. Hamstring tendonlarının alınmasına bağlı gelişen hamstring kas zaafiyetinin fonksiyonel açıdan kayda değer bir önemi yoktur.

Gerek menisküs lezyonları gerekse kıkırdak lezyonları akut olgularda, kroniklere göre çok daha az bulunmaktadır. ÖÇB yaralanmasının üzerinden ne kadar fazla süre geçerse olabilecek tekrarlayan instabilitelere bağlı olarak diz eklemindeki diğer yapıların yaralanmaları o kadar fazla olmaktadır.

Ön çapraz bağ Rekonstruksiyonlarının sonuçlarını değerlendirmek ve birbirleriyle kıyaslamak için birçok değerlendirme kriteri oluşturulmuştur. Bunlardan yaygın olarak kullanılanlar Lysholm ve Tegner aktivite skalaları, IKDC diz bağları değerlendirme formu, Cincinatti aktivite skorlamasıdır.

Rehabilitasyona rağmen düzelmeyen 10 derecenin üstündeki ekstansiyon, 15 derecenin üzerindeki fleksiyon kaybı, posttravmatik artrit ve yineleyen instabiliteyi olan hastalar revizyon için adaydırlar. Şu

unutulmamalıdır ki; stabil ancak fleksiyon kontraktürü olan bir diz, laksitesi olan ancak tam hareket genişliği mevcut bir dizden daha kötüdür.

7. SONUÇ

- 1- ÖÇB yaralanması etyolojisinde sportif olaylar non-kontakt mekanizmayla ilk sırayı alırken (özellikle futbol) trafik kazaları ve düşmede rol almaktadır.
- 2- ÖÇB dizin en önemli stabilizatörlerinden biri olup yaralanmalarında tanı Lachman, ön çekmece testi ve pivot-shift testleriyle konulabilir. Klinik testler görüntüleme yöntemlerinden daha önemli ve yeterlidir.
- 3- Tedaviyi belirlemede en önemli kriter hastanın aktivite düzeyi ve cerrahın tecrübesidir.
- 4- Tedavide amaç hastayı kısa sürede yaralanma öncesi aktivitesine ve rutin işlerine geri döndürmek olmalıdır.
- 5- Ön çapraz bağ artroskopik rekonstruksiyon tecrübe ve bilgi birikimi isteyen bir operasyondur.
- 6- ÖÇB Rekonstruksiyonu yapılan hastalarda en az cerrahi kadar önemli olan bir unsur da rehabilitasyon programıdır.
- 7- Cerrahi için en uygun zamanlama dizdeki şişlik ve hassasiyetin dinip, normal diz hareket açıklığının kazanıldığı andır.
- 8- Çift katlı hamstring tendon otogreftleri normal ÖÇB'dan daha güçlü ve biyomekanik özelliklerini en çok taklit eden grefttir.
- 9- Otojen hamstring tendonlarının kemik tüneller içinde en güvenli fiksasyonu femurda femoral cross pin'ler ve endobuttonlar (toggleloc), tibia'da staple ve washerloc vidalarla sağlanır.

8. KAYNAKLAR

- 1- Jakob RP, Warner JP,: Historische und aktuelle Perspektiven der Behandlung Insuffizienz des vorderen Kreuzbänder. Springer, Berlin Heidelberg New York. 22-28. 1990
- 2- Arnold J. Coker T. Leaton L. et al. Natural History of Anterior Cruciate Tears. Am. J Sports Medicine 7: 305-313. 1979
- 3- Watanabe M. Tekade S, Ikeuchi E. Atlas of arthroscopy. 2nd edn. Igaku-Shoin, Tokyo, 1969
- 4- Arthroscopy. 1999-a: 7, 20-4 | 18. Karzel RP,: MRI of The Knee: 7th International Symposium. Advances in Cruciate Ligament Reconstruction of The knee: Autogenous vs. Prosthetic. California, March, 1-3, 1990
- 5- Ellison AE, Berg EE,: Embryology, Anatomy, and Function of The Anterior Cruciate Ligament, Orthop Clin NorthAm, 16(1): 3-14, 1985
- 6- Hejgaard N, Kjaerulff H,: Congenital aplasia of the anterior cruciate ligament. Report of a case in a seven-year-old girl. Int Orthop. 1987; 11(3):223-5
- 7- Amis A.A., Dawkins G.P.C.: Functional Anatomy of the Anterior Cruciate Ligament. J Bone Joint Surg 1991;73-B/2;260-267
- 8- Girgis FG, Marshall RS, Manajem RS.: The Cruciate Ligament of The Knee Joint. Anatomic and Experimental Analysis Clin Orthop. 1975: 106; 216-231

- 9- Hürel C.Çelebi G.: ÖÇB'nin Anatomik ve Biyomekanik Özellikleri ve Diz Kinematikiindeki Rolü. *Acta Orthor. Trauma Turc* 1999; 33-5; 369-373
- 10- Arnoczky SP.: *Anatomy of The Anterior Cruciate Ligament. Clin Orthop* 172: 19-25. 1983
- 11- DeLee: *DeLee and Drez's Orthopaedic Sports Medicine, 2nd ed. Figure 28-J1-2*
- 12- Denli M. Monleone M. Berardi A. Panni AS.: *Anterior Cruciate Ligaments Mechanoreseptors Clin Orthop.* 1994: 308; 29-32
- 13- Arnoczky SP. *Blood supply to the anterior cruciate ligament and supporting structures. Orthop Clin North Am.* 16:15-28, 1985
- 14- Hogervorst B., Brand R.A.: *Current Concepts Review Mechonoreceptors in Joint Funtion J Bone Joint Surg.* 1971:53-A/5; 945-962.
- 15- Ciarke HD.Scott WN,Insall .Inctal: *Knee: axial instability. Orthop Clin North Am.* 2001 Oct;32(4):627-37. viii. Review
- 16- Fu FH, Harner CD, *Biomechanics of Knee Ligament. Basic Consepts and Clinical Application. JBJS* 75 A: 1727.1993
- 17- Burstein AH, Wright TM.: *Basic Biomechanics. in Surgery of The Knee Third Edition Ed. Insall-Scott* 2001; 215-231
- 18- Simon SR.: *Quantification of Human Motion. Gait Analysis-Benefits and Limitations to Its Application to Clinical Problems. .1 Biomech.* 2004 Dec;37(12):1869-80. Review

- 19- Torg JS, Conrad W, Kalen V.: Clinical Diagnosis of The Anterior Cruciate Ligaments Instability in The Athletes. *AnU Sports Med.*: 84-93, 1976
- 20- Hughston JC, Andrews JR, Cross MJ, Moschi A.: Classification of Knee Ligament Instability. Part I: The medial Compartment and Cruciate Ligaments. Part II: Lateral Compartment. *JBJS* 58A: 159-179, 1976
- 21- Altinel E, Özdemir H.: ÖÇB Yaralanmalarında Doğal Seyir. *Acta Orthop Trauma Turc* 1999: 33-5. 381-384
- 22- A.Turfan A, Atalar A.: ÖÇB Yaralanmalarında Doğal Seyir. *Acta Orthop Trauma Turc.* 1999: 33-5: 374-380
- 23- Cross MJ, Vandersluis R, Wood D, Banff M,:Surgical repair of chronic complete hamstring tendon rupture in the adult patient.*Am J Sports Med.* 1998 Nov-Dec;26(6):785-8.
- 24- Daniel DM, Stone ML,: Diagnosis of the Knee Ligament Injury; Tests and Measurements of The Joint Laxity. In: Feagi JA. *The Crucial Ligaments. Diagnosis and Treatment of Ligaments Injuries About The Knee.* Churchill livingstone. New York, pp 287-300. 1988
- 25- DeLaven K, Diagnosis of Acute Knee Injuries with Hemoarthrosis. *Amj Sports Med:* 9-14, 1980
- 26- Tuggy M, O'rig R,: Injury Risk Factories Among Telemark Skiers. *Am J Sports Med* 2000: 28-1; 83-89
- 27- <http://www.kneesociety.org>

- 28- Paessler HH, Michel D.: How New is The Lachman Test? Am. j sports med 20: 95-98. 1992
- 29- Slocum DB, James SL, Larson RL, Singer KM.: Clinical Test for Anterolateral Instability of The Knee. Clin Orthop 118:63-69. 1976
- 30- Kanmış P, Jarvinen M.: Conservatively Treated Tears of The Anterior Cruciate Ligament, Long Term Results: .IBS.I 64A: 1007-1012. 1987
- 31- Yercan H, Aydoğdu S.: ÖÇB Yaralanmalarının Konservatif Tedavisi. Acta Orthop Trauma Turc 1999: 33-5: 389-395
- 32- Simonian PT, Harrison SD, Cooley V, Escabedo EM, Deneka DA, Larson RV,: Assesment of Morbidity of Semitendinosus and Gracilis Tendon Harvest for ACL Reconstructions. Am J Knee Surg 1997; 10: 54-9
- 33- Kostem L, Aydınok H: ÖÇB Yaralanmalarında Primer Tamir. Acta Orthop Trauma Turc. 1999: 33-5: 396-400
- 34- Leo C, Vernon Cooley, Thomas Rosenberg,: ACL Reconstruction with Hamstring Tendon; Clin Orthop N Am 34 2003;9-18
- 35- Strobel M: Diagnostic Evaluation of the knee. Springer, NY 1990 p2
- 36- Walker PS: The role of menisci in the force transmission across the knee. Clin Orthop 109:184, 1975
- 37- P. Colombet, M. Allard, V. Bousquet, C. De Lavigne, P.H. Flurin; The History of ACL Surgery, Bordeaux-Mérignac Centre of Orthopaedic and Sports Surgery.

- 38- ACL Replacement: Comparison of bone-patellar tendon-bone grafts with two-strand hamstring grafts. B. Beynnon, R. Johnson, B. Fleming, P. Kannus, M. Kaplan. *JBJS* 2002, Vol 84-A No:9, 1503-1513.
- 39- S. Lee, S. C. Seong, H. Jo, Y. K. Park, M. C. Lee. Outcome of Anterior Cruciat Ligament Reconstruction Using Quadriceps Tendon Autograft. *J. Arthroscopy*; 2004, Vol 20, No 8.
- 40- M. A. Kessler, H. Behrend, S. Henz, G. Stutz, A. Rukavina, M. S. Kuster. Function, Osteoarthritis and activity after ACL-rupture: 11 yeras follow-up results of conservative versus reconstructive treatment.
- 41- Majima, Tokifumi MD, PhD; Yasuda, Kazunori MD, PhD; Tago, Hidenobu MD Minami:Rehabilitation After Hamstring Anterior Cruciate LigamentReconstruction.Clinical Orthopaedics & Related Research. (397):370-380, April 2002.
- 42- Masahiro Kurosaka, Shinichi Yoshiya, Toshiyuki Mýzuno: Spontaneous Healing of a Tear of the Anterior Cruciate Ligament. A Report of Two Cases.*J. Bone Joint Surg. Am.*, Aug 1998; 80: 1200 - 3.
- 43- Kalyon TA, Gür E, Aydın T, Yağmur H, Genç Ü. Artroskopik diz cerrahisindenSonra Uygulanan kapalı kinetik zincir rehabilitasyon protokolleri ile alınan sonuçlar. *Acta Orthop Traumatol Turc* 27: 336–339, 1993.
- 44- Daniel DM, Malcolm LL, Losse G, Stone ML, Sachs R, Burks R. Instrumented measurement of anterior laxity of the knee. *J Bone Joint Surg* 67A: 720–726, 1985
- 45- J. W. Luites, A. Wymenga, L. Blankevoort, J. M. Kooloos; Description of the Attachments Geometry of the Anteromedial and Posterolateral Bundles of the ACL from Arthroscopic Perspective for Anatomic Tunnel

Placement. *Knee Surgery Sports Traumatol Arthroscopy* 2007; 15; 1422-1431.

- 46- Clark R., Olsen R.E., Larson B.J., Goble E.M., Farrer R.P.: Cross-Pinn Femoral Fixation: A New Technique for Hamstring Anterior Cruciate Ligament Reconstruction of the Knee Arthroscopy. 1988;14:258-267.
- 47- Hunter R.E., Mastrangelo J. Freeman J.R., Purnell M.L., Jones R.H.: The Impact of Surgical Timing on Postoperative Motion and Stability Following Anterior Cruciate Ligament Reconstruction. *Arthroscopy*. 1996; 2:667-674.
- 48- Muellner T, Alacamlioglu Y, Nikolic A, Schabus R: No benefit of bracing on the early outcome after anterior cruciate ligament reconstruction. *Knee Sports Traumatol Arthro*. 1998, 6:88-92.
- 49- Shelbourne K.D., Wilckens J.H., Mollabashy A., DeCarlo M.: Arthrofibrosis in acute anterior cruciate ligament reconstruction. The effect of timing of reconstruction and rehabilitation. *Am J Sports Med*. 1991, 19:560-68
- 50- La Prade RF, Burnett QM II: Femoral intercondylar notch stenosis and correlation to anterior cruciate ligament injuries: Prospective study. *Am J Sports Med*. 1994, 22:198- 203.
- 51- Jomba NM.: Long term osteoarthritic changes in anterior cruciate ligament rec. knees. *Clin Orthop Rel Res*. 1999,358:188-193
- 52- Lo IK, Maat GHR, Valk JW, Frank CB,: The Gross Morphology, of Torn Human Anterior Cruciate Ligaments in Unstable Knees. *Arthroscopy* 1999: 15-3; 301-306

- 53- Arnoczky S.P., Tarvin G.B., Marshall J.L.: Anterior Cruciate Ligament Replacement Using Patellar Tendon. An Evaluation of Graft Revascularization in The Dog. *J Bone Joint Surg Am.* 1982;64:217
- 54- Johnson D.L., Miller M.D., Usaf M., Fu F.H.: The Arthroscopic "Impingement Test" During Anterior Cruciate Ligament Reconstruction Arthroscopy. 1997 y 1997;9:714-717
- 55- Kurasaka M., Yolshiya S.: A Biomechanical Comparison of Different Surgical Techniques of Graft Fixation in Anterior Cruciate Ligament Reconstruction. *Am J Sports Med.* 1987; 15:225-232.
- 56- Eriksson K., Anderberg P., Hamberg P., Löfgren A.C., Brenberg M., Westmanl. Wredmark T.: A comparison of quadruple semitendinosus and patellar tendon grafts in reconstruction of the Anterior cruciate ligament *J Bone Joint Surg.* 2001;83 B:622-640.
- 57- Marks R.G, Jones E.C., Allen A., Altchek D.W., O'Brien S., Williams R.J., Warren R.F., Wickiewicz T.L.: Reliability, Validity, and Responsiveness of Four Knee Outcome Scales for Athletic Patients *J Bone Joint Surg.* 2001; 83- A:232-244
- 58- Kampen V.A., Wymerya A.B., Huub J.L., Barkens H.J.A.M.: The Effect of Different Graft Tensioning in Anterior Cruciate Ligament Reconstruction: A Prospective Randomized Study. *Arthroscopy.* 1992; 14:62-65
- 59- Masashi Kobayashi, MD*, Nobuyoshi Watanabe, MD*, Yasushi Oshima, MD*, Yoshiteru Kajikawa, MD*, Mitsuhiro Kawata, PhD‡, and Toshikazu Kubo, MD* The Fate of Host and Graft Cells in Early Healing

of Bone Tunnel After Tendon Graft [Am J Sports Med December 2005
vol. 33 no. 12 1892-1897]

- 60- Odenstein M, Gillquist J. Functional anatomy of the anterior cruciate ligament and a rationale for reconstruction. *J Bone Joint Surg Am* 1985;67:257-262.
 - 61- Galway R, McIntosh DL. The lateral pivot shift. A symptom and sign of anterior cruciate ligament insufficiency. *Clin Orthop*, 147:45-50,1980.
 - 62- Paulos L.E. Walther C.E. Walker J.A.: Rhabilitation of the Surgycally Reconstructed and Nonsurgical Anterior Cruciate Ligament. In *Surgery of the Knee*. Third Edition Ed Insall-Scott 2001; 789-799.
 - 63- Shelbourne KD, Davis JJ, Klotwyk TE. The Relationship Between intercondylar Notch Width of the Femur and the Incidence of Anterior cruciate ligament Tears; A prospective study. *Am J Sports Med*. 26:402-406, 1998.
 - 64- Orthopaedic Knowledge Update; Sports Medicine 3. 169–181.
 - 65- Cooper D, Deng X, Burnstein A, et al.: The strength of the central third patellar tendon.*Am J Sports Med*. 21:818-23, 1993.
 - 66- C. Chen, T. Chuang, K. Wang, W. Chen, C. Shih. Arthroscopic ACL reconstruction with quadriceps tendon autograft: clinical outcome in 4–7 years.
- Şekillerin oluşturulmasında Biomet® Sports Medicine kataloğundan faydalanılmıştır.