

T.C.
HACETTEPE ÜNİVERSİTESİ TIP FAKÜLTESİ
RADYOLOJİ ANABİLİM DALI

GADOKSETİK ASİT DİSODYUM (GD-EOB-DTPA)
KULLANILARAK ELDE OLUNMUŞ ABDOMEN MANYETİK
REZONANS GÖRÜNTÜLEMEDE KARACİĞERDEKİ
FOKAL LEZYONLARIN SAPTANMASI ve
KARAKTERİZASYONU AÇISINDAN YİRMİNCİ DAKİKA
HEPATOSİT SPESİFİK FAZ GÖRÜNTÜLERİ İLE DİFÜZYON
AĞIRLIKLIL GÖRÜNTÜLERİN KARŞILAŞTIRILMASI

Dr. Ilgaz Çağatay KÖSE

UZMANLIK TEZİ
Olarak Hazırlanmıştır

ANKARA
2013

**T.C.
HACETTEPE ÜNİVERSİTESİ TIP FAKÜLTESİ
RADYOLOJİ ANABİLİM DALI**

**GADOKSETİK ASİT DİSODYUM (GD-EOB-DTPA)
KULLANILARAK ELDE OLUNMUŞ ABDOMEN MANYETİK
REZONANS GÖRÜNTÜLEMEDE KARACİĞERDEKİ
FOKAL LEZYONLARIN SAPTANMASI ve
KARAKTERİZASYONU AÇISINDAN YİRMİNCİ DAKİKA
HEPATOSİT SPESİFİK FAZ GÖRÜNTÜLERİ İLE DİFÜZYON
AĞIRLIKLIL GÖRÜNTÜLERİN KARŞILAŞTIRILMASI**

Dr. Ilgaz Çağatay KÖSE

**UZMANLIK TEZİ
Olarak Hazırlanmıştır**

**Tez Danışmanı
Prof. Dr. Deniz AKATA**

**ANKARA
2013**

TEŞEKKÜR

Radyoloji eğitimim süresince bilgi ve deneyimlerini benimle paylaşarak eğitimime katkıda bulunan Hacettepe Üniversitesi Tıp Fakültesi Radyoloji Anabilim Dalı Başkanı Prof. Dr. O. Macit ARIYÜREK'in şahsında bölümün tüm öğretim üyelerine en içten teşekkürlerimi sunarım.

Tez çalışmamın her aşamasında ayırdığı zaman ve verdiği emek için tez danışmanım Prof. Dr. Deniz AKATA'ya teşekkür ederim.

Tez çalışmamda yardımlarını esirgemeyen Biyoistatistik Anabilim Dalı öğretim üyesi Prof. Dr. Ergun KARAAĞAOĞLU'na ve araştırma görevlisi Dr. Jale KARAKAYA'ya teşekkür ederim.

Beraber çalıştığım ve eğitimim süresince yardımlarını esirgemeyen tüm araştırma görevlisi arkadaşlarıma teşekkür ederim.

Tez çalışmamın oluşturulmasında hasta tetkiklerini özveriyle gerçekleştiren teknisyenlerimize teşekkür ederim.

Çalışmalarım süresince desteklerini esirgemeyen eşim Dr. Ezgi GÜLER KÖSE'ye ve aileme teşekkürlerimi sunarım.

ÖZET

Köse I.Ç., Gadoksetik Asit Disodyum (Gd-EOB-DTPA) Kullanılarak Elde Olunmuş Abdomen Manyetik Rezonans Görüntülemesinde Karaciğerdeki Fokal Lezyonların Saptanması Ve Karakterizasyonu Açısından Yirminci Dakika Hepatosit Spesifik Faz Görüntüleri İle Difüzyon Ağırlıklı Görüntülerin Karşılaştırılması, Hacettepe Üniversitesi Tıp Fakültesi, Radyoloji Anabilim Dalı Uzmanlık Tezi, Ankara 2013. Karaciğerde yer alan fokal lezyonların karakterizasyonu, sayısı, boyut ve yerleşimleri, öncelikli tedavi yöntemini belirlemede ve tedavi sonuçlarının başarısını arttırmada çok önemlidir. Bu çalışmada karaciğerde yer alan lezyonların saptanması ve karakterize edilmesinde gadoksetik asit disodyum (Gd-EOB-DTPA) kullanılarak elde olunmuş manyetik rezonans görüntülemesindeki (MRG) yirminci dakika hepatosit spesifik faz görüntüleri ile difüzyon ağırlıklı görüntülemenin (DAG) öneminin karşılaştırılması amaçlanmıştır. Çalışmaya karaciğerde fokal lezyon karakterizasyonu amacıyla Gd-EOB-DTPA kullanılarak karaciğer MRG ve DAG elde olunan 127 hasta dahil edildi. MRG tetkiki T2 ağırlıklı sekansları, erken dinamik T1 ağırlıklı sekansları, yirminci dakika hepatosit spesifik faz görüntüleri ve DAG'ı içermektedir. Her bir sekans diğerlerinden bağımsız olarak değerlendirildi ve saptanan her lezyon için tanısal açıdan en değerli sekansa karar verildi. Toplam 114 karaciğer metastazı, 48 hepatoselüler karsinom (HSK), 75 hemanjiyom, 15 fokal nodüler hiperplazi (FNH) ve 28 basit parankimal karaciğer kisti saptandı. Karaciğer metastazı saptanmasında Gd-EOB-DTPA kullanılarak elde olunmuş MRG'nin hepatosit spesifik faz görüntüleri ile DAG'ın duyarlılığının eşit olduğu (her ikisinde de %79), HSK saptanmasında ise hepatosit spesifik fazın duyarlılığının (%85,4) DAG'dan (%65,6) anlamlı olarak daha yüksek olduğu görüldü. Benign karaciğer lezyonlarını saptamada hepatosit spesifik fazın duyarlılığının (%88,1) DAG'a göre (%83,05) daha yüksek olduğu ancak istatistiksel olarak anlamlı olmadığı görüldü ($p>0,05$). Lezyon karakterizasyonunda en değerli sekansların HSK için ise erken dinamik T1 ağırlıklı sekanslar ve hepatosit spesifik faz görüntüleri, metastaz için DAG, FNH için hepatosit spesifik faz görüntüleri, hemanjiyom için erken dinamik T1 ağırlıklı sekanslar ve basit parankimal kist için T2 ağırlıklı sekanslar olduğu görüldü. Hepatosit spesifik faz görüntülerinin HSK saptamada tüm sekanslar arasında en yüksek duyarlılığa sahip olduğu ancak diğer

malign ve benign karaciğer lezyonlarının saptanmasında anlamlı farklılık olmadığı görüldü.

Anahtar Kelimeler: Gadoksetik asit disodyum, MRG, DAG, hepatosit spesifik faz, karaciğer

ABSTRACT

Kose I.C., Comparison of Twentieth Minute Hepatobiliary Phase of Gadoteric Acid Disodium (Gd-EOB-DTPA) Enhanced Magnetic Resonance Imaging and Diffusion- Weighted Imaging for Detection and Characterization of Focal Liver Lesions, Hacettepe University Faculty of Medicine, Thesis in Radiology, Ankara, 2013. Number, size, location and characterization of focal liver lesions are very important to choose the proper treatment method and to improve therapeutic outcome. The aim of this study is to compare the significance of hepatobiliary phase of gadoteric acid disodium (Gd-EOB-DTPA) enhanced magnetic resonance imaging (MRI) and diffusion-weighted imaging (DWI) for detection and characterization of focal liver lesions. 127 patients underwent DWI and Gd-EOB-DTPA enhanced MRI to characterize focal liver lesions. Gd-EOB-DTPA enhanced MRI including T(2) weighted sequences, early dynamic T(1) weighted sequences, twenty minutes delayed hepatobiliary phase sequences, and DWI were obtained. Each sequence was evaluated separately from other sequences. Then the most diagnostic sequence for characterization was noted for each lesion. 114 liver metastases, 48 hepatocellular carcinomas (HCC), 75 hemangiomas, 15 focal nodular hyperplasia (FNH), and 28 simple parenchymal liver cysts were detected. Hepatobiliary phase of Gd-EOB-DTPA enhanced MRI yielded equal sensitivity to DWI for detecting metastases (79% at both of them) however hepatobiliary phase MRI yielded significantly higher sensitivity (85.4%) than DWI (64.6%) for detecting HCC. Hepatobiliary phase MRI had higher sensitivity (88.1%) than DWI (83.05%) for detecting benign liver lesions which was statistically insignificant ($p>0.05$). The most diagnostic sequences were early dynamic T(1) weighted sequences and hepatobiliary phase for HCC, DWI for metastases, hepatobiliary phase for FNH, early dynamic T(1) weighted sequences for hemangioma and T(2) weighted sequences for simple parenchymal cyst. Hepatobiliary phase of Gd-EOB-DTPA enhanced MRI had the highest sensitivity for detecting HCC among all other sequences however it didn't have a significant role for detecting other benign or malignant lesions.

Keywords: Gadoteric acid disodium, MRI, DWI, hepatobiliary phase, liver

İÇİNDEKİLER

TEŞEKKÜR.....	iii
ÖZET	iv
ABSTRACT	vi
İÇİNDEKİLER	vii
SİMGELER VE KISALTMALAR.....	ix
ŞEKİLLER.....	x
RESİMLER.....	xi
TABLolar	xiii
GRAFİKLER	xiv
1.GİRİŞ VE AMAÇ	1
2. GENEL BİLGİLER VE KAVRAMLAR	2
2.1. Karaciğer lezyonlarının epidemiyolojisi ve etyolojisi.....	2
2.2. Benign Karaciğer Tümörlerinin Dinamik MRG Bulguları	3
2.2.1. Karaciğer Kisti.....	3
2.2.2. Hemanjiyom	3
2.2.3. Fokal Nodüler Hiperplazi (FNH)	4
2.2.4. Hepatoselüler Adenom	4
2.3. Malign Karaciğer Tümörlerinin Dinamik MRG Bulguları	4
2.3.1. Metastazlar.....	4
2.3.2. Hepatoselüler Karsinom (HSK).....	5
2.4. Karaciğer Tümörlerinin Difüzyon Ağırlıklı Görüntüleme (DAG) Bulguları....	6
2.5. Hepatosit-Spesifik Kontrast Maddeler	6
2.5.1. Mangafodipir Trisodyum (Mn-DPDP).....	7
2.5.2. Gadobenat Dimeglumin (Gd-BOPTA).....	7
2.5.3 Gadoksetik Asit Disodyum (Gd-EOB-DTPA)	8
2.6. Karaciğer Görüntülemesinde Kullanılan MRG yöntemleri.....	10
2.6.1. Dinamik Manyetik Rezonans Görüntüleme	10
2.6.2. Difüzyon Ağırlıklı Görüntüleme (DAG).....	11
2.7. Malign Karaciğer Lezyonlarında Tedavi Seçenekleri.....	12

3.GEREÇ VE YÖNTEM	14
3.1. Hastalar	14
3.2. MRG İncelemesi.....	14
3.3. Görüntülerin Değerlendirilmesi.....	15
3.4. İstatistiksel Yöntemler	16
4. BULGULAR	17
4.1. Benign lezyonlar	17
4.1.1. Hemanjiyom	17
4.1.2. Fokal Nodüler Hiperplazi (FNH)	19
4.1.3. Basit karaciğer kisti	21
4.2. Malign lezyonlar	23
4.2.1. Metastaz	23
4.2.2. Hepatoselüler Karsinom	25
5.TARTIŞMA	29
6. SONUÇ	37
KAYNAKLAR	38
EKLER	

SİMGELER VE KISALTMALAR

MRG	: Manyetik rezonans görüntüleme
DAG	: Difüzyon ağırlıklı görüntüleme
Gd-EOB-DTPA	: Gadoksetik asit disodyum
ADC	: Apparent diffusion coefficient (görünen difüzyon katsayısı)
FNH	: Fokal nodüler hiperplazi
HA	: Hepatoselüler adenom
HSK	: Hepatoselüler karsinom
Mn-DPDP	: Mangafodipir trisodyum
Gd-BOPTA	: Gadobenat dimeglumin
EOB	: Etoksibenzil
OATP	: Organik anyon taşıyıcı polipeptidleri
ÇİDP	: Çoklu ilaç direnç proteini
SNR	: Signal to noise ratio (sinyal-gürültü oranı)
MPR	: Multiplanar rekonstrüksiyon
RFA	: Radyofrekans ablasyon
ROI	: Region of interest
ROC	: Receiver Operating Characteristic
US	: Ultrasonografi

ŞEKİLLER

Şekil 2.5.3. Gadoksetik asit disodyumun hepatositlere alımı ve safra yollarına atılımı. 9

RESİMLER

- Resim 4.1.1.** Meme karsinomu tanısı ile takip edilen hastanın MRG tetkikinde A: Yağ baskılı T2 ağırlıklı sekansta hiperintens, B: Kontrast öncesi T1 ağırlıklı sekansta hipointens lezyon izlenmektedir. C: Kontrastlı dinamik T1 ağırlıklı sekansın venöz fazında lezyonda hemanjiyomla uyumlu olarak periferik nodüler kontrast tutulumu izlenmektedir. D: DAG'da E: ADC haritasında lezyonun difüzyon kısıtlılığı göstermediği anlaşılmaktadır. F: Hepatosit spesifik faz görüntüde lezyon hipointens olarak izlenmektedir..... 18
- Resim 4.1.2.** US'de saptanan fokal karaciğer lezyonunun karakterizasyonu amacıyla elde olunan MRG tetkikinde A: Yağ baskılı T2 ağırlıklı sekansta hafif hiperintens, B: Kontrast öncesi T1 ağırlıklı sekansta hafif hipointens lezyon izlenmektedir. C: Kontrastlı dinamik T1 ağırlıklı sekansın arteriyel fazında lezyonda yoğun kontrast tutulumu izlenmektedir. D: DAG'da E: ADC haritasında lezyonun difüzyon kısıtlılığı göstermediği anlaşılmaktadır. F: Hepatosit spesifik faz görüntüde lezyonun sinyal intensitesi çevre parankim ile aynıdır. Hepatosit spesifik fazdaki görünümü ile lezyona FNH tanısı koyulmuştur..... 20
- Resim 4.1.3.** Kolon karsinomu tanısı ile takip edilen hastanın MRG tetkikinde A: T2 ağırlıklı sekansta belirgin hiperintens, B: Kontrast öncesi T1 ağırlıklı sekansta hipointens lezyon izlenmektedir. C: Kontrastlı dinamik T1 ağırlıklı sekansta lezyonda kontrast tutulumu izlenmemektedir. D: DAG'da E: ADC haritasında lezyonun difüzyon kısıtlılığı göstermediği anlaşılmaktadır. F: Hepatosit spesifik faz görüntüde lezyon hipointens olarak izlenmektedir. Lezyona parankimal karaciğer kisti tanısı koyulmuştur..... 22
- Resim 4.2.1.** Meme karsinomu tanısı ile takip edilen hastanın MRG tetkikinde A: Yağ baskılı T2 ağırlıklı sekansta sağ lobda iki adet hiperintens lezyon izlenmektedir. B: Kontrastlı dinamik T1 ağırlıklı sekansta lezyonlar seçilememektedir. C: DAG'da lezyonlarda difüzyon kısıtlılığı izlenmektedir. D: Hepatosit spesifik faz görüntüde sağ lobdaki lezyonlara ek olarak sol lobda diğer sekanslarda izlenmeyen bir adet

- lezyon daha vardır. Lezyonlar metastaz olarak değerlendirilmiş olup kontrol MRG tetkikinde lezyonlarda progresyon saptanmıştır. 24
- Resim 4.2.2.** HCV enfeksiyonu nedeniyle takip edilen hastanın MRG tetkikinde A: Yağ baskılı T2 ağırlıklı sekansa lezyon izlenmemektedir. B: Kontrastlı dinamik T1 ağırlıklı sekansın arteryel fazında kontrast tutulumu gösteren lezyon izlenmektedir. C: Portal venöz fazda lezyonun santralinde kontrasttan yıkanma vardır. D: DAG'da E: ADC haritasında lezyonun difüzyon kısıtlılığı gösterdiği anlaşılmaktadır. F: Hepatosit spesifik faz görüntüde lezyon hipointens olarak izlenmektedir. Lezyon HSK olarak rapor edilmiştir ve biyopsi sonucu ile doğrulanmıştır. 26
- Resim 5.1.** US'de karaciğerde lezyon saptanan hastanın MRG tetkikinde A: Kontrast öncesi T1 ağırlıklı sekansa karaciğer sol lobda hipointens lezyon izlenmektedir (ok), B: Kontrastlı dinamik T1 ağırlıklı sekansa bu lezyonun (uzun ok) ve anterior komşuluğunda yer alan daha büyük bir lezyonun (kısa ok) arteryel fazda kontrast tuttukları C:Portal venöz fazda ve D: Geç venöz fazda ve E: hepatosit spesifik fazda anteriorda yer alan lezyonun (kısa ok) kontrast maddeyi tutmaya devam ederken posteriorda yer alan lezyonun (uzun ok) kontrast maddeyi bıraktığı görülmektedir. Bu bulgularla anteriorda yer alan lezyonun FNH, posteriorda yer alan lezyonun ise hemanjiyom olduğu anlaşılmaktadır. F:DAG'da hemanjiyom seçilebilirken, FNH'in artefakt nedeniyle çevre parankimden ayrı olarak seçilemediği görülmektedir. 33
- Resim 5.2.** Kronik karaciğer hastalığı ile takip edilen hastanın MRG tetkikinde A: T2 ağırlıklı sekansa, B: DAG'da lezyon görülmezken aynı seviyeden geçen C: hepatosit spesifik faz görüntüde karaciğer kubbede 6 mm boyutunda hipointens lezyon izlenmektedir. Altı ay sonraki MRG tetkikinde D: T2 ağırlıklı sekansa, E: DAG'da ve F: hepatosit spesifik faz görüntüde lezyon büyümüş olarak izlenmektedir. Lezyonun eksizyonel biyopsi sonucu HSK olarak rapor edilmiştir. 35

TABLÖLAR

Tablo 2.5. Hepatosit spesifik ajanların özelliklerinin karşılaştırılması.	10
Tablo 4.2.1. Fokal karaciğer lezyonlarını saptamada DAG, hepatosit spesifik faz ve dinamik T1 ağırlıklı sekansların duyarlılıkları.	27
Tablo 4.2.2. Fokal karaciğer lezyonlarının ortalama ADC, ortanca ADC ve standart sapma değerleri.....	27

GRAFİKLER

- Grafik 4.2.1:** Fokal karaciğer lezyonlarında ADC değerlerinin dağılımı..... 28
- Grafik 4.2.2.** ADC değerinin benign - malign lezyon ayrımında başarısını gösteren ROC eğrisi. 28

1.GİRİŞ VE AMAÇ

Karaciğer primer ve sekonder, benign ve malign çeşitli lezyonların görüldüğü bir organdır (1). Karaciğerde yer alan fokal lezyonların erken dönemde saptanması ve karakterize edilmesi hastanın tedavi gereksinimini belirlemede, gerekiyorsa hangi tedavi yönteminin seçileceğine karar vermede çok önemlidir. Karaciğerde fokal lezyonu olduğu bilinen veya şüphelenilen hastalarda tedavi yaklaşımını planlamada, görüntüleme en önemli bilgiyi veren kaynaktır.

Manyetik rezonans görüntüleme (MRG) fokal karaciğer lezyonlarının saptanmasında ve karakterizasyonunda kullanılabilecek en başarılı radyolojik tanı yöntemidir (2). Karaciğer lezyonlarının henüz küçük boyutlardayken erken dönemde saptanmasında ve karakterizasyonunda konvansiyonel MRG sekanslarının yetersiz kalması nedeniyle karaciğere spesifik kontrast madde kullanımı ile elde olunan sekanslar ve difüzyon ağırlıklı görüntüleme (DAG) önem kazanmıştır (3, 4).

Gadoksetik asit disodyum (Gd-EOB-DTPA) manyetik rezonans görüntülemede kullanılan, intravenöz yolla verildikten sonra ekstraselüler kompartmanda dağılan, takiben hepatositler tarafından hücre içine alınan gadolinium kökenli, paramanyetik, hepatosit spesifik bir kontrast maddedir (5).

Difüzyon ısı ile indüklenen rastgele molekül hareketidir. Difüzyon ağırlıklı görüntüleme egzijen kontrast madde verilmesine gerek olmadan biyolojik dokulardaki difüzyon yeteneğini gösteren bir manyetik rezonans görüntüleme tekniğidir. Difüzyonun in-vivo olarak ölçülmesi günümüzde difüzyon ağırlıklı görüntülemede görünen difüzyon katsayısı (apparent diffusion coefficient=ADC) ölçümleri ile mümkündür (4).

Bu çalışmada karaciğerde yer alan fokal lezyonların saptanması ve karakterizasyonu açısından difüzyon ağırlıklı görüntüleme ile gadoksetik asit disodyum (Gd-EOB-DTPA) kullanılarak elde olunmuş manyetik rezonans görüntüleri karşılaştırılarak farklı lezyon tiplerinde hangi sekansın tanı ve karakterizasyonda daha başarılı olduğunun belirlenmesi amaçlanmıştır.

2. GENEL BİLGİLER VE KAVRAMLAR

2.1. Karaciğer lezyonlarının epidemiyolojisi ve etyolojisi

Karaciğer 1400 ile 1700 gr aralığındaki ağırlığı ile vücudumuzdaki en büyük solid organ ve en büyük salgı bezidir. Karaciğer hepatosit, Kupffer hücresi, safra epiteli, vasküler endotel, stellat hücreler, lenfoid hücreler ve nöroendokrin hücreler gibi değişik hücre gruplarından oluşmaktadır. Bu hücrelerin herhangi birinden benign veya malign tümör gelişebilmektedir.

Basit karaciğer kistleri safra ağacı ile ilişkisi olmayan benign gelişimsel lezyonlardır. Histopatolojik incelemede gerçek karaciğer kistleri safra yollarına benzer şekilde kübik epitelle döşeli olan ve seröz sıvı içeren lezyonlardır. Karaciğer kistleri oldukça sık görülmekte olup popülasyonun %2,5'inde var oldukları tahmin edilmektedir (6).

Hemanjiyom en sık görülen benign karaciğer tümörü olup otopsi serilerinin %7'sinde karaciğerde saptanmıştır. Histopatolojik incelemede, fibröz septalar tarafından birbirinden ayrılan endotel ile döşeli vasküler boşluklar olarak görülürler. Kan akımları hepatic arter tarafından sağlanır (7).

Fokal nodüler hiperplazi (FNH) hemanjiyomdan sonra en sık görülen ikinci benign karaciğer tümörüdür. Otopsi serilerinde insidansı %3 olarak bulunmuştur (8). Genç kadınlarda daha sıklıkla görülmektedir. Genellikle insidental olarak saptanırlar (7). Hepatik adenomdan farklı olarak FNH insidansı ve FNH büyüme hızı ile oral kontraseptif kullanımı arasında ilişki olduğu gösterilememiştir (9). Yine adenomdan farklı olarak FNH premalign bir lezyon değildir ve bu nedenle semptomatik olmadığı sürece cerrahi tedavi gerektirmezler (10).

Hepatoselüler adenom (HA) oral kontraseptif ve anabolik steroid kullanımı ile ilişkili olan, nadir görülen benign karaciğer tümörüdür. Otopsi serilerinde insidansı %1 olarak bulunmuştur. Histopatolojik olarak safra kanalı ve portal traktus bulundurmayan iyi diferansiye hepatositlerden oluşurlar (8).

Karaciğerin yüksek kan akımına sahip olması, uygun mikroskobik anatomisi ve zengin biyokimyasal işlevi, karaciğerde metastatik lezyonların gelişmesi ve büyümesi için uygun ortam sağlamaktadır. Bu nedenlerden dolayı gastrointestinal sistem maligniteleri başta olmak üzere karaciğer dışı maligniteler karaciğere sık

metastaz yapmaktadır. Karaciğer, metastatik hastalığın en sık görüldüğü organlardan biri olup tüm solid organ metastazlarının %25'i karaciğerde yer almaktadır (11). Karaciğer metastazlarını en doğru şekilde göstermek tedaviyi planlamada ve tedavi sonuçlarını öngörmeye önemli bir role sahiptir (11).

Hepatoselüler karsinom (HSK) karaciğerde en sık görülen primer malign neoplazidir. HSK'nın dünya genelinde yıllık insidansı 500.000-1.000.000'dur. HSK etyolojisinde viral nedenler (HBV, HCV), diyabetes mellitus, yağlı karaciğer hastalığı, alkol ve aflatoksin maruziyeti, primer biliyer siroz ve otoimmün hepatit yer alır (12). HSK gelişimi displastik nodül formasyonu ile başlar, erken dönem ve geç dönem HSK olarak devam eder. Erken dönem HSK ile geç dönem HSK arasında rekürrens oranları ve 5 yıllık sağkalım açısından önemli farklılıklar vardır. Bu nedenle HSK'nın erken evrede saptanması mortalite oranını azaltmak için önemlidir (13).

2.2. Benign Karaciğer Tümörlerinin Dinamik MRG Bulguları

2.2.1. Karaciğer Kisti

Basit parankimal karaciğer kistleri MRG'de T1 ağırlıklı sekansa homojen çok düşük sinyal intensitesine, T2 ağırlıklı sekansa ise homojen çok yüksek sinyal intensitesine sahiptir. Ağır T2 ağırlıklı sekanslarda sinyal intensitesi daha da artar ve bu yönüyle metastatik lezyonlardan ayrılır. Nadir bir komplikasyon olan kist içine kanama olması durumunda kist içinde sıvı-sıvı seviyelenmesi olabilir. Karışık kan ürünleri olması durumunda hem T1 ağırlıklı hem de T2 ağırlıklı sekanslarda hiperintens görülebilirler. Gadolinyum şelatları verilmesini takiben kontrast tutulumu göstermezler (6).

2.2.2. Hemanjiyom

Hemanjiyomlar T1 ağırlıklı sekansa hipointens, T2 ağırlıklı sekansa belirgin hiperintens görülürler (14). Dinamik kontrastlı BT ve MRG'de tipik hemanjiyomlar erken periferik, nodüler ve kesintili kontrast tutulumu gösterirler. Kontrastlanma paterni sentripedaldir. Tüm hemanjiyomların %16'sını, 1cm'den küçük

hemanjiyomların ise %42'sini oluşturan yüksek akımlı hemanjiyomlarda ise arteryel fazda hızlı homojen kontrast tutulumu görülür (15).

2.2.3. Fokal Nodüler Hiperplazi (FNH)

Fokal nodüler hiperplazilerin konjenital arteriyovenöz malformasyona yanıt olarak gelişen, hepatosit, Kupffer hücresi, safra ağacı ile ilişkisi olmayan primitif safra yolu ve kan damarı içeriği olan benign hiperplastik lezyon olduğu düşünülmektedir. Küçük arteriyovenöz malformasyon içeren santral skarı bulunabilir (7).

FNH, MRG'de T1 ağırlıklı sekansta izo-hipointens, T2 ağırlıklı sekansta ise izo-hafif hiperintens olarak görülürler. Santral skarı T2 ağırlıklı sekansta hiperintens olarak görülür. Kontrast madde enjeksiyonu sonrası arteryel fazda yoğun ve homojen kontrast tutulumu gösterirler (16). Hepatosit spesifik kontrast madde kullanılması sonrası 20. dakikada elde olunan geç faz görüntülerde %98'inin izo-hiperintens olduğu görülmüştür (17).

2.2.4. Hepatoselüler Adenom

Kontrastsız MRG'de tipik adenomlar T1 ağırlıklı sekansta izo-hiperintens, T2 ağırlıklı sekansta hafif hiperintens görülürler. Eşlik eden nekroz, kanama veya içerdikleri yağ-kalsifikasyona göre MRG bulgusu değişebilir. Ekstraselüler kontrast madde verilmesi sonrası arteryel fazda orta derece kontrast tutulumu gösterirler. Portal ve geç venöz fazda kontrast maddeden yıkanmaları ile komşu parankim ile izointens hale gelirler. Hepatosit spesifik kontrast madde ile yapılan görüntülemelerde hepatoselüler fazda kontrast madde tutmadıkları için komşu karaciğer parankimine göre hipointens olarak görülürler (18).

2.3. Malign Karaciğer Tümörlerinin Dinamik MRG Bulguları

2.3.1. Metastazlar

Karaciğer metastazları primer tümörün tipine göre sınıflandırılırlar. Metastazlarda en önemli sınıflama hipervasküler-hipovasküler olma durumudur. Bu tümörün erken dinamik fazda kontrast maddeyi tutma derecesi ile belirlenir (19).

Tiroid karsinomu, karsinoid tümör, nöroendokrin tümör ve renal hücreli karsinom metastazları hipervasküler metastazlara örnektir. Pankreas, meme ve kolon metastazları da hipervasküler özellikte olabilirler.

Kontrastsız T1 ağırlıklı sekansta metastazlar tipik olarak düşük intensitede, T2 ağırlıklı sekansta hafif yüksek intensitede görülürler. Kontrast sonrası T1 ağırlıklı sekanlarda hipervasküler metastazlar arteryel fazda yoğun kontrast tutup hiperintens olarak görülürlerken portal venöz fazda kontrast maddeden yıkanır ve hipointens hale geçerler. Hipovasküler metastazlar hem arteryel hem de portal venöz fazda hipointens olarak görülürler. Gd-EOB-DTPA kullanımı sonrası hepatosit spesifik fazda elde olunan görüntülerde hem hipervasküler hem de hipovasküler metastazlar hipointens olarak görülürler. Bu fazda metastazların kontrast maddeden yıkanmasının yanı sıra çevre karaciğer parankiminin hepatosit spesifik ajanı daha çok tutması nedeniyle tümör ile sağlıklı parankim arasındaki kontrast artar ve 1 cm'den küçük lezyonlarda daha belirgin olmak üzere lezyon saptanmasında anlamlı farklılıklar görülür (13).

2.3.2. Hepatoselüler Karsinom (HSK)

Hepatoselüler karsinom (HSK) MRG'de T1 ağırlıklı sekansta komşu karaciğer parankimine göre sıklıkla hipointens olarak görülür. HSK içerisinde yağ, bakır, protein veya lezyon içi kanamaya bağlı kan ürünü olması durumunda T1 ağırlıklı sekansta hiperintens odaklar bulunabilir. T2 ağırlıklı sekansta HSK hiperintens görülürken, iyi diferansiye olanlar karaciğer parankimine göre izointens görülebilirler (14). Ekstraselüler kontrast madde ile yapılan dinamik MRG'de tipik HSK'lar (%80'i) arteryel fazda yoğun kontrast tutulumu gösterip portal venöz fazda kontrast maddeden yıkanır. HSK'nın %20'sinden azı ise (genellikle iyi diferansiye olanlar) hipovaskülerdir. Hepatosit spesifik kontrast madde ile yapılmış MRG'nin hepatosit spesifik faz görüntülerinde lezyonlar genellikle hipointens olarak görülürler. Hipointensitenin homojenitesi ve derecesi hücre zarında bulunan reseptör ve taşıyıcıların konsantrasyonu ve fonksiyonuna bağlı olarak değişmektedir. Bazı HSK'lar (%2,5-8,5) hepatosit spesifik fazda kontrast madde tutulumuna bağlı olarak hiperintens olarak görülürler. Bu lezyonların çoğunun safra üreten ve depolayan orta-iyi diferansiye HSK oldukları görülmüştür (18).

2.4. Karaciğer Tümörlerinin Difüzyon Ağırlıklı Görüntüleme (DAG) Bulguları

MRG ile kitle karakterizasyonu yapılırken genel olarak lezyon morfolojisi, sinyal intensitesi ve kontrastlanma paterni değerlendirilir. Ancak tüm bulgular bir arada değerlendirilse bile benign ve malign lezyonlar arasında örtüşme olabilmektedir (20).

Tümör dokusu gibi hücreden zengin olan dokularda su protonlarının difüzyonu kısıtlanır. Kistik ve nekrotik dokularda ise su moleküllerinin hareketi kolaylaşır. Yapılan çalışmalarda difüzyon ağırlıklı görüntülemelede benign ve malign karaciğer kitleleri arasında ADC ölçümlerinde anlamlı farklılıklar olduğu görülmüştür. Kist ve hemanjiyom gibi benign lezyonlar yüksek ADC değerlerine sahip iken metastaz ve hepatoselüler karsinom gibi malign lezyonların ADC değerleri düşüktür (21, 22). Miller ve arkadaşları yaptıkları çalışmada karaciğer kistlerinin ortalama ADC değerini 3,40 mm²/s ölçmüş olup hemanjiyom dahil tüm solid karaciğer lezyonlarından istatistiksel olarak anlamlı şekilde daha yüksek olduğunu göstermişlerdir. Aynı çalışmada hemanjiyomun ortalama ADC değeri 2,26 mm²/s ölçülmüş olup FNH, hepatik adenom, HSK ve metastazdan istatistiksel olarak anlamlı şekilde daha yüksek olduğu gösterilmiştir. Hepatik adenomun ortalama ADC değeri 1,49 mm²/s, FNH'nin ortalama ADC değeri 1,79 mm²/s, HSK'nin ortalama ADC değeri 1,54 mm²/s, metastazın ise ortalama ADC değeri 1,50 mm²/s ölçülmüş olup bu lezyonların karakterizasyonunun ADC değeri kullanılarak yapılamayacağı bildirilmiştir (23).

2.5.Hepatosit-Spesifik Kontrast Maddeler

Non-spesifik ekstraselüler kontrast maddelerin sınırlılıkları nedeniyle, fonksiyon gören hepatositler tarafından hücre içine alınan ve safra yollarına atılan hepatosit spesifik kontrast maddeler geliştirilmiştir. Paramanyetik özellikleri nedeniyle karaciğer ve safra yollarında T1 kısalmasına yol açarlar. Bunun sayesinde geç T1 ağırlıklı sekanslarda artmış kontrast-gürültü oranı ile hepatosit içermeyen lezyonların arka plandaki karaciğerden ayrımı kolaylaşır. Klinik deneyleri başarılı bir şekilde tamamlamış olan hepatosit-spesifik kontrast maddeler mangafodipir

trisodyum (Mn-DPDP), gadobenat dimeglumin (Gd-BOPTA) ve gadoksetik asittir (Gd-EOB-DTPA) (5).

2.5.1. Mangafodipir Trisodyum (Mn-DPDP)

Eşleşmemiş beş elektronu nedeniyle manganez orta düzeyde paramanyetik özellik taşır. Erişkin için önerilen doz 0.5 µmol/kg'dır. Yavaş infüzyon (1-2 dakikadan uzun süren) şeklinde verildiği için dinamik çalışma yapılmasına izin vermez. İçerdiği dipridoksil difosfat grubu B6 vitaminine benzer kimyasal özellik taşıdığından dolayı fonksiyon gören hepatositlerin içine B6 reseptörleri ile alınırlar (5). Hepatositler tarafından tutulum enjeksiyon sonrası yaklaşık birinci dakikada başlar, on beşinci dakikada en üst düzeye ulaşır ve saatler boyunca sürer (24). Vücuttan atılımı büyük oranda safra yoluyla (%59'u beş gün içerisinde), ve daha az oranda böbrek yoluyla (%15'i bir gün içerisinde) gerçekleşir (25). Yan etki olarak hafif derecede kızarıklık, bulantı, baş dönmesi, kan basıncında ve nabızda yükselmeye neden olabilmektedir (24, 26). Dinamik görüntülemeye kullanılamaması ve bazı karaciğer metastazlarında paradoksik olarak lezyonların kontrast maddeyi tutması kısıtlılıklar arasında sayılabilir (5). Amerikan Gıda ve İlaç Dairesinden (U.S. Food and Drug Administration=FDA) onay almasına rağmen Amerika Birleşik Devletlerinde yetersiz talep nedeniyle piyasadan kaldırılmıştır (26). Ülkemizde de satışı yapılmamaktadır.

2.5.2. Gadobenat Dimeglumin (Gd-BOPTA)

Gadobenat dimeglumin, gadolinyum şelatı ile benziloksiyopropiyonik tetraasetik asitin birleşmesinden oluşur. Gadobenat dimegluminin diğer gadolinyum şelatlarından iki önemli farkı vardır: İlki gadobenat dimegluminin serum albüminine zayıf ve geçici olarak bağlanmasıdır. İkinci fark ise hepatositler içerisine alınıp safra yollarına atılmasıdır (27, 28). Hepatositlerin içine organik anyon taşıyıcı proteinler aracılığıyla taşınır. Serum albümini ile zayıf ve geçici bağlanma özelliği sayesinde diğer gadolinyum şelatlarından daha fazla T1 relaksivitesine neden olur ve bu durum artan sinyal intensitesi ile sonuçlanır. Bu sayede gadopentetat dimeglumin ile karşılaştırıldığında kullanılması gereken doz yarı yarıya düşer (29). Önerilen doz 0,1 mmol/kg'dır. Bolus enjeksiyon halinde 2ml/sn hızında uygulanır. Dinamik

görüntülemeye izin verdiği gibi enjeksiyon sonrası 1-2. saatler arası hepatosit spesifik fazda görüntüleme yapılabilir. İlacın %5'i safra yolları ile, %95'i ise böbrek yoluyla vücuttan atılır (5). Yan etki olarak hafif derecede bulantı, kızarma, enjeksiyon sahasında ağrı ve tat almada bozukluk bildirilmiştir (30).

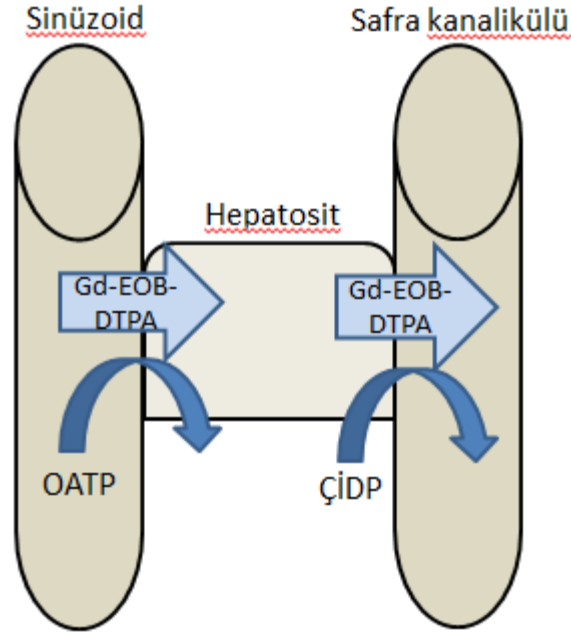
2.5.3 Gadoksetik Asit Disodyum (Gd-EOB-DTPA)

Gadoksetik asit disodyum (Gd-EOB-DTPA) 2004 yılında piyasaya sunulan manyetik rezonans görüntülemede kullanılan hepatosit-spesifik bir kontrast ajandır (31). Gadolinyum-etoksibenzil-dietilentriamin pentaasetik asit formülüne sahiptir. Gd-EOB-DTPA lipofilik etoksibenzil (EOB) grubunun Gd-DTPA'ya bağlanması ile oluşur.

Gd-EOB-DTPA paramanyetik, hidrofilik, iyonik ve yüksek suda çözünürlük özellikleri taşımakta olup bolus enjeksiyon için uygundur. Gd-EOB-DTPA kanda proteinlere zayıf olarak bağlanması nedeniyle standart gadolinyum şelatları ile karşılaştırıldığında daha yüksek T1 relaksitivitesine sahiptir. Yüksek relaksitivite özelliği daha düşük konsantrasyonda üretilebilmesine olanak sağlamaktadır. Onaylanmış formülünde gadolinyum konsantrasyonu 0,25 mol/L'dir. Standart gadolinyum şelatlarında ise gadolinyum konsantrasyonu 0,5 mol/L'dir. Bunun yanı sıra çekim için hastaya verilmesi gereken önerilen doz kilogram başına 0,025 mmol olup kilogram başına 0,1 mmol doz gerektiren standart gadolinyum şelatlarına göre bu rakam daha azdır (19).

Gd-EOB-DTPA lipofilik EOB grubu sayesinde organik anyon taşıyıcı polipeptidleri (OATP) aracılığıyla sinüzoidal boşluktan hepatositlere aktif transport ile taşınır. Enjeksiyon sonrası birinci ile ikinci dakikalarda kontrast maddenin hepatositlere alınması ile yoğun parankimal tutulum başlar ve tutulum yirminci dakikada pik noktasına ulaşır. Takiben kontrast madde çoklu ilaç direnç proteini (ÇİDP) aracılığıyla hepatositlerden safra kanaliküllerine atılır (Şekil 2.5.3). Atılım enjeksiyondan beş ile on dakika sonrasında safra yolu lümeninin kontrast madde ile boyanmasına neden olur (32, 33). Hepatositlerce kontrast tutulum derecesi karaciğer fonksiyonuna bağlı olup kabaca serum bilirubin değeri ile öngörülebilir. Kolestaz veya hepatoselüler disfonksiyona bağlı olarak karaciğer fonksiyonlarının bozulması durumunda parankimdeki kontrast tutulumu zayıf kalabilir. Buna bağlı olarak

damarlar ve hemanjiyom gibi kan havuzu fazında kontrastlanan lezyonlar hepatosit spesifik fazda hipointens yerine izointens olarak görülebilirler (18).



Şekil 2.5.3. Gadoksetik asit disodyumun hepatositlere alımı ve safra yollarına atılımı.

Gd-EOB-DTPA'nın vücuttan atılımı safra yolu aracılığıyla karaciğerden ve böbreklerden yaklaşık olarak birbirine eşit oranda gerçekleşir (5).

Gd-EOB-DTPA'nın bolus enjeksiyonu sayesinde gadolinyum-triamin pentaasetik asitte (Gd-DTPA) olduğu gibi tümörün vaskülaritesi değerlendirilebilir. Ayrıca Gd-EOB-DTPA enjeksiyon sonrası normal fonksiyon gösteren hepatositlerin içerisinde birikmeye başlayacağından dolayı normal karaciğer parankimi kontrast tutulumu gösterir. Hepatosit içermeyen tümörler ise kontrast maddeyi hücre içine alamadıkları için hipointens hale geçerler (34, 35).

Gd-EOB-DTPA diğer bir hepatosit spesifik kontrast madde olan Gd-BOPTA'dan iki yönüyle ayrılır. Gd-EOB-DTPA'nın safra yollarına atılma oranı %50 iken bu oran Gd-BOPTA'da %5'tir. İkinci fark; Gd-EOB-DTPA ile çekilen MRG'de hepatosit spesifik faza on ile yirminci dakikalar arasında ulaşılırken Gd-BOPTA kullanımında altmış ile yüzyirminci dakikalar arasında ulaşılır. Bu nedenle Gd-EOB-DTPA arteryel, portal venöz, geç venöz faz ve hepatosit spesifik faz görüntülerin hastayı masadan kaldırmadan tek seansta alınmasına olanak sağlayan ilk

hepatosit spesifik kontrast maddedir (31). Yan etki olarak hafif derecede bulantı, kızarıklık, baş ağrısı, enjeksiyon sahasında ağrı ve tat almada bozukluk bildirilmiştir (24).

Tablo 2.5. Hepatosit spesifik ajanların özelliklerinin karşılaştırılması.

	Mn-DPPD	Gd-BOPTA	Gd-EOB-DTPA
Taşınma	Hepatositlerdeki vitamin B6 reseptörleri ile	Hepatositlerdeki organik anyon taşıyıcı proteinleri ile	Hepatositlerdeki organik anyon taşıyıcı proteinleri ile
Atılım	>%50 safra yoluyla, kalanı böbrekler yoluyla	%5 safra yoluyla, %95 böbrekler yoluyla	%50 safra yoluyla, %50 böbrekler yoluyla
Uygulama yöntemi	Yavaş infüzyon	Bolus enjeksiyon 2ml/sn	Bolus enjeksiyon 2ml/sn
Önerilen doz	0.5 µmol/kg	0,1 mmol/kg	0,025 mmol/kg
Dinamik görüntüleme	Yapılamaz	Yapılabilir	Yapılabilir
Geç faz	15. dakika-saatler	1-2. saatler	20. dakika-saatler

2.6. Karaciğer Görüntülemesinde Kullanılan MRG yöntemleri

2.6.1. Dinamik Manyetik Rezonans Görüntüleme

Karaciğer lezyonlarının intravenöz kontrast madde enjeksiyonu öncesinde ve sonrasında dinamik şekilde elde olunan sekanslarda kontrast tutma paterninin değerlendirilmesi lezyon karakterizasyonunda önemli rol oynamaktadır (36). Gadoksetik asit disodyum dinamik karaciğer görüntülemesinde etkili bir şekilde kullanılan kontrast maddedir. Yüksek uzaysal ve temporal rezolüsyon sağlayan 3 boyutlu gradient eko sekansı ile kombine edilerek küçük karaciğer lezyonlarını saptamada başarılı olduğu gösterilmiştir (37).

Çok hızlı gradient eko sekansları (Ultra fast spoiled GE) dinamik inceleme olanağı sağlayan, yağ baskılama ile birlikte kullanılan hızlı sekanslardır. Bu sekanslar ile tek nefes tutma süresince yüksek rezolüsyonda karaciğer görüntülemesi yapılabilir. Tek nefes tutmada yapılabilmesi solunum artefaktını azaltmada önemli rol oynamaktadır (38). Bu sekansta tek nefes tutmada tüm karaciğeri içeren ve kabul

edilebilir sinyal-gürültü oranı (signal to noise ratio=SNR) olan kesitler 1.5 Tesla gücündeki MRG cihazında 3-4 mm kalınlığına, 3 Tesla gücündeki cihazda ise 1.5-2 mm kalınlığına kadar inebilir (19). Düşük kesit kalınlığı ile parsiyel hacim etkisi azaltılmaktadır (39).

Üç boyutlu (3B) GRE sekansının diğer bir avantajı izotropik görüntüleme ile multiplanar rekonstrüksiyon (MPR) ve anjiyografik rekonstrüksiyon yapılabilmesine izin vermesidir. Rekonstrüksiyonlar lezyon yerini belirlemede, cerrahi veya kateter ile ilişkili girişimsel tedaviyi planlamada yardımcı olmaktadır (40).

3B GRE sekanslarında görüntü elde etme zamanının kısa olması dinamik çalışma yapılmasına izin vermektedir. Arteriyel, portal venöz, geç venöz ve hepatosit spesifik fazların her birinde tek nefes tutma süresinde tüm karaciğer görüntülenebilir (41). Bu sayede anatomi ve lezyonun kontrast tutma paterninin yanı sıra vasküler yapılar hakkında da bilgi edinilir (42).

2.6.2. Difüzyon Ağırlıklı Görüntüleme (DAG)

Böbrek yetmezliği olan hastalarda intravenöz gadolinyum kullanılmasının sonucu nefrojenik sistemik fibrozis gelişme riski gadolinyum kullanılmadan MRG elde olunması için yeni teknikler geliştirme ihtiyacını doğurmuştur (23). Difüzyon su moleküllerinin rastgele mikroskobik hareketlerine verilen isimdir. Difüzyon ağırlıklı görüntüleme (DAG) Brownian hareketi olarak da bilinen bu hareketi ölçme temeline dayanan bir görüntüleme yöntemidir (43, 44). Difüzyonun in vivo olarak değerlendirilmesi ADC ölçümü ile mümkündür (45). Güçlü bipolar gradient pulslarının spin eko ya da gradient eko sekansa eklenmesiyle MRG dokulardaki suyun difüzyonuna hassas hale getirilebilmekte ve DAG yapılabilir. Bu yöntemle dokulardaki su moleküllerinin hareket kabiliyeti ve akışkanlığı değerlendirilebilmektedir (45).

Difüzyon miktarı difüzyon katsayısı ile ifade edilir. Biyolojik dokularda difüzyon birçok faktörden etkilenmektedir. Bunlar arasında ısı, kapiller perfüzyon, dokunun manyetik duyarlılığı ve hareket sayılabilir. Bu nedenle difüzyon katsayısı yerine ADC terimi kullanılır (46). ADC ölçümü için şu formül uygulanır:

$$SI/SI_0 = \exp(-b \times ADC)$$

SI_0 gradient uygulanmadan önceki sinyal intensitesini, SI gradient uygulanmış görüntüdeki sinyal intensitesini, b ise difüzyon gradientinin değerini gösterir (47).

İki farklı gradient değeri olduğunda şu formül uygulanır:

$$ADC = \ln(S1/S2) / (b2-b1) \quad (48)$$

DAG ilk kez inmenin erken teşhisinde nöroradyolojik görüntüleme de kullanılmıştır. Karaciğer görüntülemesinde DAG tek bir nefes tutma süresinde elde olunabilmektedir. Egzojen kontrast madde kullanımını gerektirmemektedir (49-51). DAG'da solunumsal, kardiyak ve peristaltik hareketler görüntü kalitesini ve değerlendirmeyi belirgin şekilde kısıtlamaktadır. Bu durum karaciğerde en belirgin olarak sol lobda ve kubbe kesiminde artefaktlara neden olmaktadır. Hızlı eko planar ve "single shot" görüntülemenin geliştirilmesiyle artefaktlar azalmış, bunun sonucu olarak DAG abdomen ve pelvis görüntüleme de faydalı bilgiler vermeye başlamıştır (52, 53).

2.7. Malign Karaciğer Lezyonlarında Tedavi Seçenekleri

Son iki dekatta karaciğerin segmental anatomisinin daha iyi anlaşılması ve cerrahi tekniklerde gelişme olması HSK ve karaciğer metastazı tedavisinde cerrahi yaklaşımın başarısını arttırmıştır. Cerrahi rezeksiyonun başlıca küratif tedavi yöntemi haline geldiği metastazlar kolorektal karsinom metastazlarıdır. Cerrahi tedavi, geriye yeterli karaciğer rezervi bırakabilecek şekilde yapılan metastazektomileri içerir. Kolorektal karsinom metastazlarında bile ekstrahepatik metastaz, yetersiz karaciğer rezervi ve komorbid hastalıklar nedeniyle sınırlı sayıda hastaya cerrahi tedavi yapılabilmektedir. Metastatik lezyon sayısının 4 ve daha fazla olması, cerrahi sonrası 1 yıl içinde karaciğerde yeni metastaz gelişimi hastalık prognozunun iyi olmayacağını gösteren bulgulardır (54).

Radyofrekans ablasyon (RFA) rezeksiyona uygun olmayan metastazlarda, rezeksiyon sonrası rekürrens gelişen hastalarda veya yeterli karaciğer rezervi bulunmayan hastalarda uygulanan bir tedavi yöntemidir. RFA işlemi için lezyonların sayısı, boyutu ve yerleşimi önemlidir. Periferde yerleşik 3 cm'den küçük metastazlar RFA için en uygun metastazlar olmakla birlikte çoğu merkezde en fazla 5 cm çapında ve en çok 5 metastaz bulunması RFA için endikasyon olarak kabul edilmektedir (55, 56). Yaygın karaciğer metastazı olması durumunda ise transarteriyel radyoembolizasyon ve kemoembolizasyon yöntemleri uygulanmaktadır.

HSK için cerrahi tedavi tümör rezeksiyonu ve karaciğer transplantasyonunu içerir. Barselona Klinik Karaciğer Kanseri evrelendirme kriterlerinde çok erken ve erken dönem hastalarda 2 cm'den küçük tek lezyon olması durumunda portal venöz basınç normal ise rezeksiyon yapılır. Tek lezyon varken artmış portal venöz basınç mevcutsa uygun tedavi yöntemi karaciğer transplantasyonudur. Erken dönem hastalıkta 3 cm'den küçük 3 veya daha az HSK varken eşlik eden başka hastalık yoksa uygun tedavi yöntemi karaciğer transplantasyonu, eşlik eden hastalık varsa uygun tedavi yöntemi RFA'dır. Multinodüler HSK hastalarında ise transarteriyel kemoembolizasyon tedavisi yapılmaktadır (57). Tüm bu nedenlerden dolayı malign karaciğer lezyonlarında doğru tedavi yönteminin seçilebilmesi için lezyonların sayı, boyut ve yerleşiminin doğru şekilde belirlenmesi çok önemlidir.

3.GEREÇ VE YÖNTEM

3.1.Hastalar

Temmuz 2011- Ekim 2012 tarihleri arasında Hacettepe Üniversitesi Tıp Fakültesi Hastanesi Radyoloji bölümüne “karaciğerde fokal lezyon” ön tanısıyla başvuran hastalara Gd-EOB-DTPA kullanılarak dinamik karaciğer MRG ve DAG yapıldı. Prospektif yapılan bu çalışmada 127 hasta randomize olarak seçilmiştir. Çalışma ile ilgili olarak Hacettepe Üniversitesi Bilimsel Araştırmalar Değerlendirme Komisyonundan etik kurul onayı alındı.

Çalışmaya 18 yaş altı hastalar, bilirubin değeri 1.2 mg/dl’den yüksek olan hastalar ve glomerüler filtrasyon hızı 45ml/dk’dan düşük olan hastalar, kemoembolizasyon, radyoembolizasyon ve radyofrekans ablasyon tedavisi uygulanmış hastalar dahil edilmedi.

Çalışma grubunda yaşları 28 ile 87 arasında değişen (ortalama 54,2) 64 kadın ve 63 erkek hasta yer aldı.

3.2.MRG İncelemesi

Hastaların MRG incelemesi en az 6 saat açlık sonrası 1.5 Tesla magnet gücündeki MR cihazında (General Electric [GE] Signa HDxT Milwaukee, WI, USA) 8 kanal faz dizilimli vücut koili ile gerçekleştirildi.

MRG incelemeleri şu sekanslardan oluşmaktaydı:

1. Aksiyel düzlemde T1 ağırlıklı in-out faz dual gradient eko (TE in faz: 4,2 msn, out faz: 2 msn; TR: 165 msn; Flip Angle [FA]:80, kesit kalınlığı 8 mm, Matrix 320x192).
2. T2 ağırlıklı yağ baskısız (TE: 95 msn; TR: 920 msn; Flip Angle [FA]: 90, kesit kalınlığı 8 mm, Matrix:512x512).
3. T2 ağırlıklı yağ baskılı (TE: 85 msn; TR: 4000 msn; Flip Angle [FA]: 90, kesit kalınlığı 8 mm, Matrix:512x512).
4. Ultra Fast Gradient Eko (TE:1,9 msn; TR:4 msn; Flip Angle [FA]: 12, kesit kalınlığı 2,3 mm, Matrix:430x430). Kontrast madde enjeksiyonu öncesi, kontrast madde enjeksiyon sonrası arteryel, portal venöz, geç

venöz ve yirminci dakika hepatosit spesifik fazda olmak üzere dinamik görüntüleme.

5. $b=0$, $b=500$ değerlerinde Difüzyon Ağırlıklı Görüntüleme ve ADC haritalandırması (TE:65 msn; TR:3175 msn; Flip Angle [FA]: 90, kesit kalınlığı 8 mm, Matrix:256x256)

Kontrast madde olarak manuel yolla 0,1 ml/kg gadoksetik asit disodyum verildi. Zamandan tasarruf etmek amacıyla yağ baskılı ve yağ baskısız T2 ağırlıklı sekanslar ile DAG kontrast madde enjeksiyonu sonrası dinamik sekanslar ile yirminci dakika hepatosit spesifik faz görüntüleri arasında elde edildi. Bu yolla hastayı masadan kaldırıp tekrar yatırmaya gerek duymadan tüm sekanslar elde olunabildi.

3.3. Görüntülerin Değerlendirilmesi

Manyetik Rezonans görüntüleri, biri abdomen radyolojisi alanında deneyimli olan radyolog diğeri 5.yıl asistanı olmak üzere iki hekim tarafından aynı anda ve fikir birliği esasına dayanılarak değerlendirildi. Her sekans diğerlerinden bağımsız olarak değerlendirildi.

Herhangi bir sekansta 10'dan fazla sayıda lezyonu olan hastalar, değerlendirmeyi güçleştireceğinden ve yeni saptanacak lezyonların tedavi yöntemini değiştirmeyeceği öngörüldüğünden dolayı çalışma dışında bırakıldı.

Saptanan her lezyonun hangi sekans(lar)da çevre parankimden ayrı olarak seçilebildiği not edildi. Her lezyon için tanı koymada en çok yararlanan sekans(lar) not edildi.

İzotropik görüntülerin ADC haritaları cihaz tarafından otomatik olarak oluşturuldu ve lezyonların ADC değerleri bu harita üzerinden ölçüldü. ADC ölçümleri yapılırken 1 cm'den küçük lezyonlarda lezyonun tamamını içerecek şekilde, 1 cm'den büyük lezyonlarda ise 1 cm çapında "region of interest" (ROI) kullanıldı. Heterojen karakterdeki lezyonlarda lezyonun solid kısmından ölçüm yapıldı. 3 cm'den büyük lezyonlarda 3 ayrı ölçümün ortalaması alındı.

Basit karaciğer kisti tanısı T2 ağırlıklı sekanslarda yüksek sinyal intensitesi, kontrastlı dinamik serilerde kontrast tutmama esasına dayanarak konuldu.

Hemanjiyom tanısı tipik olan T2 ağırlıklı sekanslarda yüksek sinyal intensitesi, kontrastlı dinamik serilerde periferik nodüler kontrast tutulumuna göre konuldu. FNH tanısı kontrastlı dinamik serilerin arteryel fazında hepatosit spesifik kontrast madde tutulumu göstermesi ve takip edilen serilerde kontrast maddeyi bırakmaması esasına göre konuldu. Metastaz tanısı 10 hastada biyopsi ile doku tanısı yapılarak doğrulandı. Biyopsi yapılmayan diğer hastalarda kontrastlı dinamik serilerde kontrast tutulumu ve klasik hedef tahtası görünümü olması, DAG’da difüzyon kısıtlılığı göstermesi esasına dayanarak konuldu. HSK tanısı 3 hastada biyopsi ile doku tanısı yapılarak doğrulandı. Biyopsi yapılmayan diğer hastalarda HSK için tipik olan kontrastlı dinamik serinin arteryel fazında kontrast tutulumu gösterip takip eden serilerde kontrast maddeden yıkanması, DAG’da ise difüzyon kısıtlılığı göstermesi esasına dayanarak tanı konuldu.

3.4. İstatistiksel Yöntemler

Çalışmada yer alan tüm hastaların verilerine istatistiksel değerlendirme yapıldı. Çalışmada tanımlayıcı istatistik olarak sayısal değişkenler için ortalama \pm standart sapma, kategorik değişkenler için sayı ve yüzde verildi. Farklı sekansların lezyon saptamada duyarlılık değerleri belirlendi ve Mc Nemar (Bağımlı grupta Ki kare) testi ile istatistiksel açıdan karşılaştırıldı.

Farklı radyolojik bulgulara göre ADC sonuçları Kruskal Wallis testi ile karşılaştırıldı. Farklılık bulunduğu Conover’in çoklu karşılaştırma testi kullanıldı. Malign ve benign lezyonların ADC değerlerinin ortalaması iki ortalama arasındaki farkın önemlilik testi ile incelendi. Malign ve benign ayırımında ADC değerlerinin başarısı ROC (Receiver Operating Characteristic) analizi ile incelendi. ROC analizi yardımıyla malign ve benign lezyonları birbirinden ayırmada duyarlılık ve seçicilik toplamlarını en büyük yapacak kesim noktası belirlendi. Çalışmada “p” değeri 0,05’ten küçük olduğunda istatistiksel açıdan anlamlı kabul edildi. Tüm analizler SPSS 15.0 programında yapıldı.

4. BULGULAR

Çalışmaya dahil edilen 127 hastanın 18'ini (%14,1) bilinen HSK tanısı olup kontrol amacıyla gelen, 62'sini (%48,8) bilinen karaciğer dışı malignitesi olup karaciğer metastazı araştırılan, 28'ini (%22) karaciğerde lezyon tespit edilip karakterizasyon için MRG istenen, 19'unu ise (%14,9) diğer klinik ön tanımlarla (HBV taşıyıcılığı, CEA yüksekliği vb.) bölümümüze başvuran hastalar oluşturmaktaydı.

Değerlendirilen 127 hastanın 35'inde toplam 75 hemanjiyom, 12'sinde toplam 15 FNH, 14'ünde toplam 28 basit karaciğer kisti, 15'inde toplam 48 HSK, 23'ünde ise toplam 114 karaciğer metastazı saptandı. 42 hastada karaciğerde lezyon izlenmedi.

4.1. Benign lezyonlar

4.1.1. Hemanjiyom

Çalışmada yer alan 127 hastanın 35'inde (%27,5) toplam 75 hemanjiyom tespit edildi. Hemanjiyomların 49'u (%65,3) karaciğer sağ lobda, 26'sı ise (%34,7) sol lobda yer almaktaydı. Hemanjiyomların boyutları 4-75 mm arasında değişmekteydi (ortalama 16,4 mm).

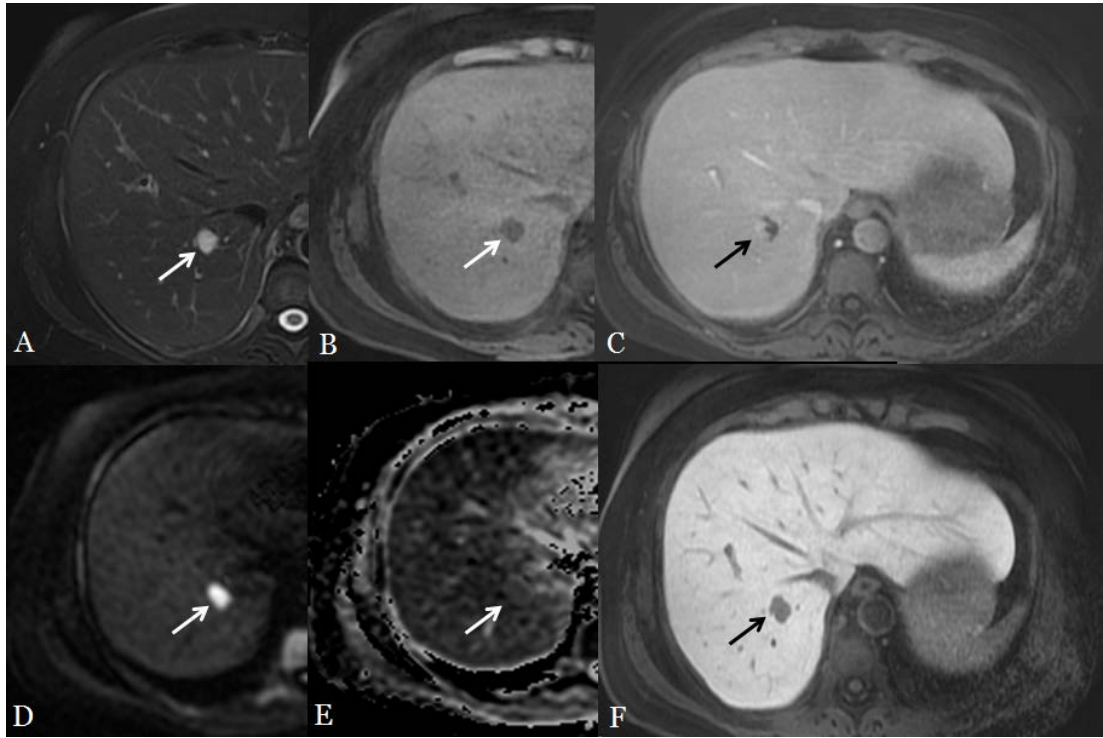
Hemanjiyomların 60 tanesi (%80) yağ baskısız T2 ağırlıklı sekanslarda, 73 tanesi (%97,3) yağ baskılı T2 ağırlıklı sekanslarda hiperintens olarak izlendi. Tüm lezyonlar en az bir T2 ağırlıklı sekansda seçilebilmekteydi.

Lezyonların 69'u (%92) dinamik T1 ağırlıklı sekanslar bağımsız olarak değerlendirildiğinde çevre parankimden ayrı olarak seçilebildi. 72 hemanjiyom (%96) yirminci dakika hepatosit spesifik fazda hipointens olarak izlendi. Hepatosit spesifik fazda seçilemeyen 3 hemanjiyonun (%4) boyutları 4,6 ve 6 mm idi.

Hemanjiyomların 60 tanesi (%80) DAG'da difüzyon kısıtlılığı göstermeyecek şekilde çevre parankimden ayrı olarak seçilebildi. Difüzyon kısıtlılığı göstermeyen hemanjiyomların ortalama ADC değeri 2,341 mm²/s olarak ölçüldü. 8 hemanjiyomun ise (%10,6) difüzyon kısıtlılığı gösterdiği görüldü. Difüzyon kısıtlılığı gösteren hemanjiyomların ortalama ADC değeri 1,03 mm²/s olarak ölçüldü. 7 hemanjiyom ise (%9,4) DAG'da ayrı olarak seçilemedi. Tüm hemanjiyomların

ortalama ADC değeri 2,187 mm²/s olarak ölçüldü. DAG'da seçilemeyen hemanjiyomların boyutları 7-15 mm arasında değişmekteydi (ortalama 8,8 mm).

Lezyonun hemanjiyom olarak karakterize edilmesinde 67 lezyonda (%89,3) dinamik sekanslar, 40 lezyonda (%53,3) T2 ağırlıklı sekanslar, 15 lezyonda ise (%20) DAG kullanıldı.



Resim 4.1.1. Meme karsinomu tanısı ile takip edilen hastanın MRG tetkikinde A: Yağ baskılı T2 ağırlıklı sekansta hiperintens, B: Kontrast öncesi T1 ağırlıklı sekansta hipointens lezyon izlenmektedir. C: Kontrastlı dinamik T1 ağırlıklı sekansın venöz fazında lezyonda hemanjiyomla uyumlu olarak periferik nodüler kontrast tutulumu izlenmektedir. D: DAG'da E: ADC haritasında lezyonun difüzyon kısıtlılığı göstermediği anlaşılmaktadır. F: Hepatosit spesifik faz görüntüde lezyon hipointens olarak izlenmektedir.

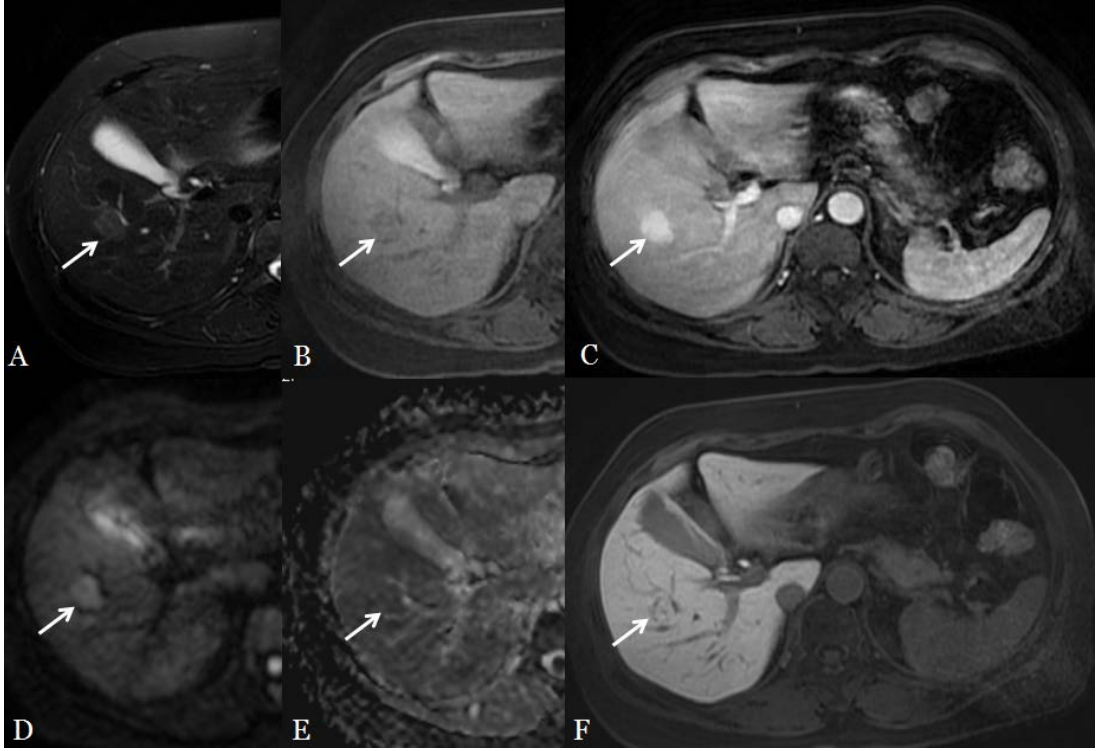
4.1.2. Fokal Nodüler Hiperplazi (FNH)

Çalışmada yer alan 127 hastanın 12'sinde toplam 15 FNH saptandı. FNH'lerin 9'u (%60) karaciğer sağ lobda, 6'sı ise (%40) sol lobda yer almaktaydı. FNH'lerin boyutları 5-77 mm arasında değişmekteydi (ortalama 21,1mm).

FNH'lerin 5 tanesi (%33,3) yağ baskısız T2 ağırlıklı sekanslarda, 7 tanesi ise (%46,6) yağ baskılı T2 ağırlıklı sekanslarda çevre parankimden ayrı olarak seçilebildi.

FNH'lerin 4 tanesi (%26,6) kontrast öncesi T1 ağırlıklı sekansta hipointens olarak seçilirken kalan 11 lezyon (%73,4) çevre parankimden ayrıca seçilemedi. FNH'lerin tamamı (%100) dinamik T1 ağırlıklı sekansların arteryel fazında kontrast tutulumu göstererek hiperintens olarak izlendi. 11 FNH (%73,4) yirminci dakika hepatosit spesifik fazda hiperintens, 4 FNH ise çevre parankim ile izointens olarak izlendi. Lezyonun FNH olarak karakterize edilmesinde hepatosit spesifik fazdaki sinyal intensitesi önem taşıdığından çalışmamızda en değerli sekansın hepatospesifik faz görüntüleri olduğu görüldü.

FNH'lerin 9 tanesi (%60) DAG'da difüzyon kısıtlılığı göstermeyecek şekilde çevre parankimden ayrı olarak seçilebildi. Difüzyon kısıtlılığı göstermeyen FNH'lerin ortalama ADC değeri 1,58 mm²/s olarak ölçüldü. 2 FNH'nin (%13,3) difüzyon kısıtlılığı gösterdiği saptandı. Tüm FNH'lerin ortalama ADC değeri 1,522 mm²/s olarak ölçüldü. 4 FNH (%26,6) DAG'da ayrı olarak seçilemedi. DAG'da seçilemeyen FNH'lerin boyutları 4-8 mm arasında değişmekteydi (ortalama 6 mm).



Resim 4.1.2. US'de saptanan focal karaciğer lezyonunun karakterizasyonu amacıyla elde olunan MRG tetkikinde A: Yağ baskılı T2 ağırlıklı sekansda hafif hiperintens, B: Kontrast öncesi T1 ağırlıklı sekansda hafif hipointens lezyon izlenmektedir. C: Kontrastlı dinamik T1 ağırlıklı sekansın arteriyel fazında lezyonda yoğun kontrast tutulumu izlenmektedir. D: DAG'da E: ADC haritasında lezyonun difüzyon kısıtlılığı göstermediği anlaşılmaktadır. F: Hepatosit spesifik faz görüntüde lezyonun sinyal intensitesi çevre parankim ile aynıdır. Hepatosit spesifik fazdaki görünümü ile lezyona FNH tanısı koyulmuştur.

4.1.3. Basit karaciğer kisti

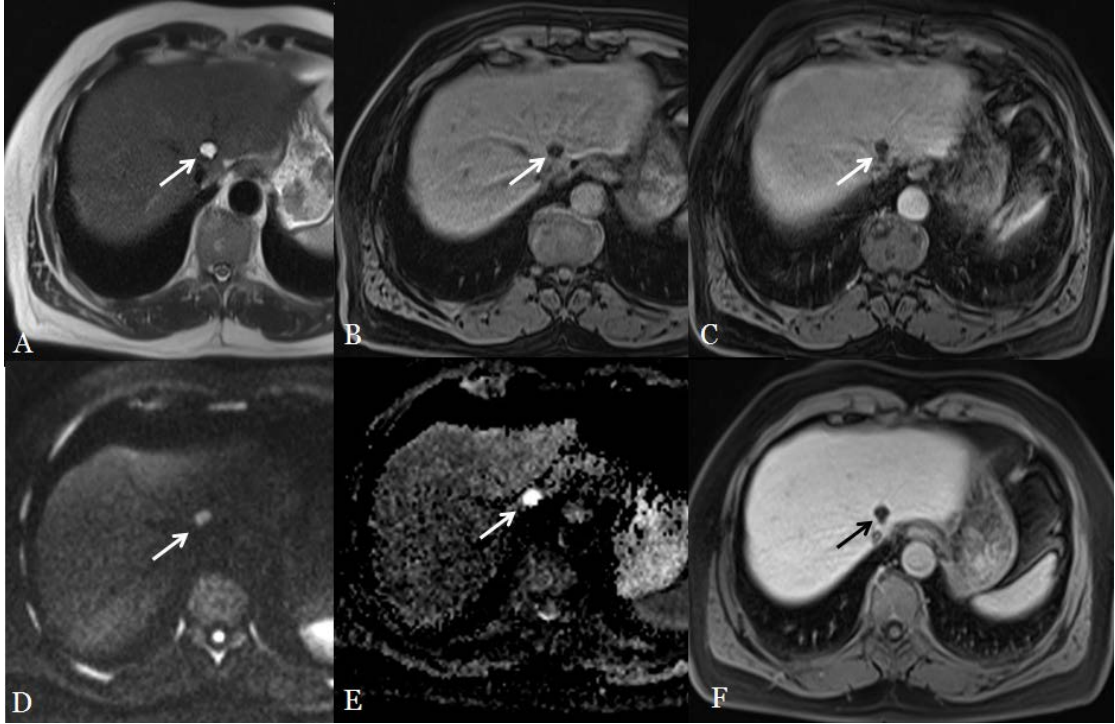
Çalışmada yer alan 127 hastanın 14'ünde toplam 28 basit karaciğer kisti saptandı. Karaciğer kistlerinin 14'ü (%50) karaciğer sağ lobda, diğer 14'ü ise (%50) karaciğer sol lobda yer almaktaydı. Kistlerin boyutları 2-12 mm arasında değişmekteydi (ortalama 5,6 mm).

Kistlerin 26 tanesi (%92,8) yağ baskısız T2 ağırlıklı sekanslarda, 23 tanesi ise (%82,1) yağ baskılı T2 ağırlıklı sekanslarda çevre parankimden ayrı olarak seçilebildi. Kistlerin tamamı (%100) en az bir T2 ağırlıklı sekansla çevre parankimden ayrı olarak seçilebildi.

Karaciğer kistlerinin 22 tanesi (%78,5) dinamik T1 ağırlıklı sekanslarda hipointens olarak izlendi. Kalan 6 (%21,5) lezyon çevre parankimden ayrı olarak seçilemedi. Bu lezyonların boyut aralığı 2-8 mm arasında değişmekteydi (ortalama 4,5 mm). Kistlerin 21 tanesi (%75) yirminci dakika hepatosit spesifik fazda hipointens olarak çevre parankimden ayrı olarak seçilebildi.

Kistlerden 19 tanesi (%67,8) DAG'da difüzyon kısıtlılığı göstermeyecek şekilde çevre parankimden ayrı olarak seçilebildi. Difüzyon kısıtlılığı gösteren kist saptanmadı. Kistlerin ortalama ADC değeri 2,97 mm²/s olarak ölçüldü. DAG'da ayrı olarak seçilemeyen 9 kistin boyutları 2-7 mm arasında değişmekteydi (ortalama 4,9 mm).

Lezyonların 25'inin (%89,2) kist olarak karakterize edilmesinde T2 ağırlıklı sekanslar tek başına yeterli olurken, 2 lezyonda DAG ve T2 ağırlıklı sekanslar, 1 lezyonda ise dinamik T1 ağırlıklı sekanslarla birlikte T2 ağırlıklı sekanslar kullanıldı.



Resim 4.1.3. Kolon karsinomu tanısı ile takip edilen hastanın MRG tetkikinde A: T2 ağırlıklı sekansta belirgin hiperintens, B: Kontrast öncesi T1 ağırlıklı sekansta hipointens lezyon izlenmektedir. C: Kontrastlı dinamik T1 ağırlıklı sekansta lezyonda kontrast tutulumu izlenmemektedir. D: DAG'da E: ADC haritasında lezyonun difüzyon kısıtlılığı göstermediği anlaşılmaktadır. F: Hepatosit spesifik faz görüntüde lezyon hipointens olarak izlenmektedir. Lezyona parankimal karaciğer kisti tanısı koyulmuştur.

4.2. Malign lezyonlar

4.2.1. Metastaz

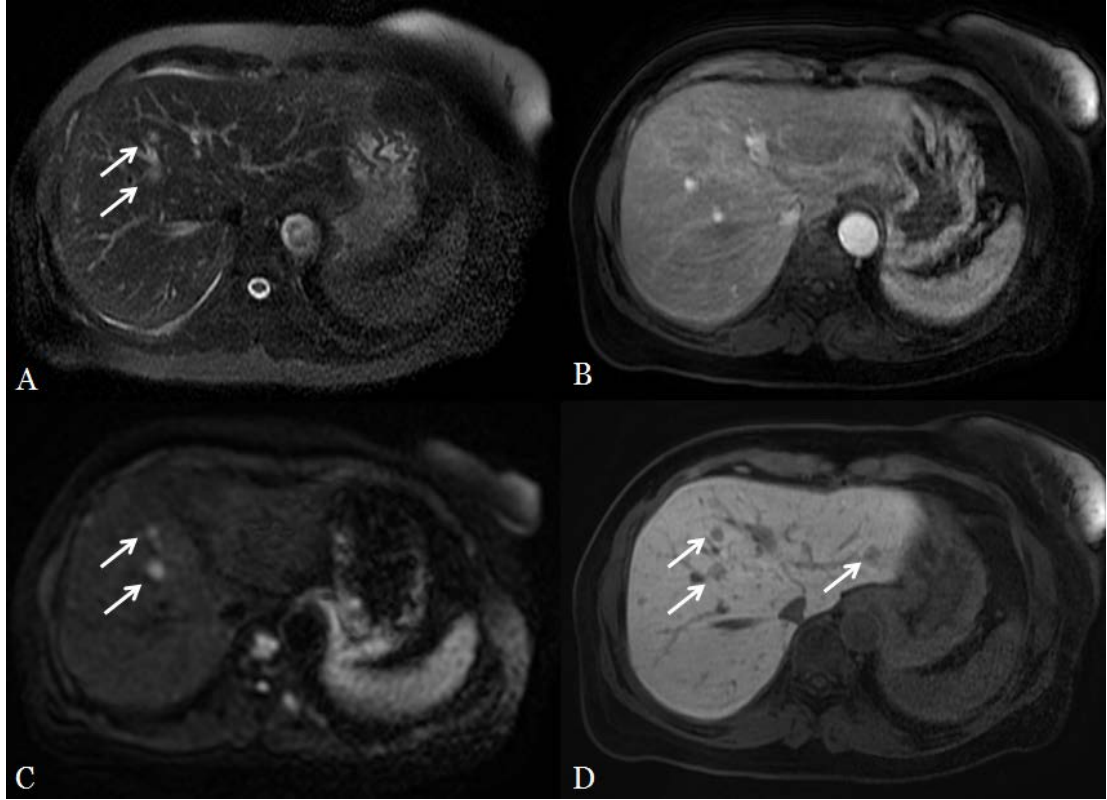
Çalışmada yer alan 127 hastanın 23'ünde toplam 114 karaciğer metastazı saptandı. Karaciğer metastazlarının 76 tanesi (%66,6) karaciğer sağ lobda, 36 tanesi (%31,5) karaciğer sol lobda, 2 tanesi ise (%1,7) kaudat lobda yer almaktaydı. Metastazların boyutları 3-50 mm arasında değişmekteydi (ortalama 10,6mm).

Metastazların 34 tanesi (%29,8) yağ baskısız T2 ağırlıklı sekanslarda, 71 tanesi ise (%62,2) yağ baskılı T2 ağırlıklı sekanslarda hiperintens olarak izlendi.

Karaciğer metastazlarının 58 tanesi (%50,8) dinamik T1 ağırlıklı sekanslarda çevre parankimden ayrı olarak seçilebildi. Kalan 56 (%49,2) lezyon çevre parankimden ayrı olarak seçilemedi. Bu lezyonların boyut aralığı 4-19 mm arasında değişmekteydi. Metastazların 91 tanesi (%79,8) yirminci dakika hepatosit spesifik fazda hipointens olarak çevre parankimden ayrı şekilde seçilebildi.

Metastazların 84'ünün (%73,6) DAG'da difüzyon kısıtlılığı gösterdiği izlendi. 7 metastaz (%6,1) difüzyon kısıtlılığı göstermeyecek şekilde çevre parankimden ayrı olarak seçilebildi. DAG'da seçilemeyen metastaz sayısı 23 (%20,1) idi. Metastazların ortalama ADC değeri 1,08 mm²/s olarak ölçüldü. DAG'da ayrı olarak seçilemeyen metastazın boyutları 3-16 mm arasında değişmekteydi.

Lezyonun metastaz olarak karakterize edilmesinde tek bir sekansın yeterli olmadığı, sekansların birlikte değerlendirildiğinde karakterizasyon yapılabildiği görüldü. 84 lezyonun (%73,6) metastaz olarak karakterize edilmesinde DAG, 47 lezyonun (%41,2) karakterizasyonunda dinamik T1 ağırlıklı sekanslar, 35 lezyonun (%30,7) karakterizasyonunda ise hepatosit spesifik faz görüntüleri kullanıldı.



Resim 4.2.1. Meme karsinomu tanısı ile takip edilen hastanın MRG tetkikinde A: Yağ baskılı T2 ağırlıklı sekansta sağ lobda iki adet hiperintens lezyon izlenmektedir. B: Kontrastlı dinamik T1 ağırlıklı sekansta lezyonlar seçilememektedir. C: DAG'da lezyonlarda difüzyon kısıtlılığı izlenmektedir. D: Hepatosit spesifik faz görüntüde sağ lobdaki lezyonlara ek olarak sol lobda diğer sekanslarda izlenmeyen bir adet lezyon daha vardır. Lezyonlar metastaz olarak değerlendirilmiş olup kontrol MRG tetkikinde lezyonlarda progresyon saptanmıştır.

4.2.2. Hepatoselüler Karsinom

Çalışmada yer alan 127 hastanın 15'inde toplam 48 HSK tespit edildi. HSK'ların 44 tanesi (%91,6) karaciğer sağ lobda, 4 tanesi (%8,4) ise karaciğer sol lobda yer almaktaydı. HSK'ların boyutları 5-150 mm arasında değişmekteydi (ortalama 28,04 mm).

HSK'ların 19 tanesi (%39,5) yağ baskısız T2 ağırlıklı sekanslarda, 28 tanesi ise (%58,3) yağ baskılı T2 ağırlıklı sekanslarda hiperintens olarak izlendi. HSK'ların 30 tanesi (%62,5) en az bir T2 ağırlıklı sekansta çevre parankimden ayrı olarak seçilebildi.

HSK'ların 37 tanesi (%77,1) kontrastlı dinamik T1 ağırlıklı sekanslarda çevre parankimden ayrı olarak seçilebildi. Kalan 11 (%22,9) lezyon çevre parankimden ayrı olarak seçilemedi. Bu lezyonların boyut aralığı 3-8 mm arasında değişmekteydi.

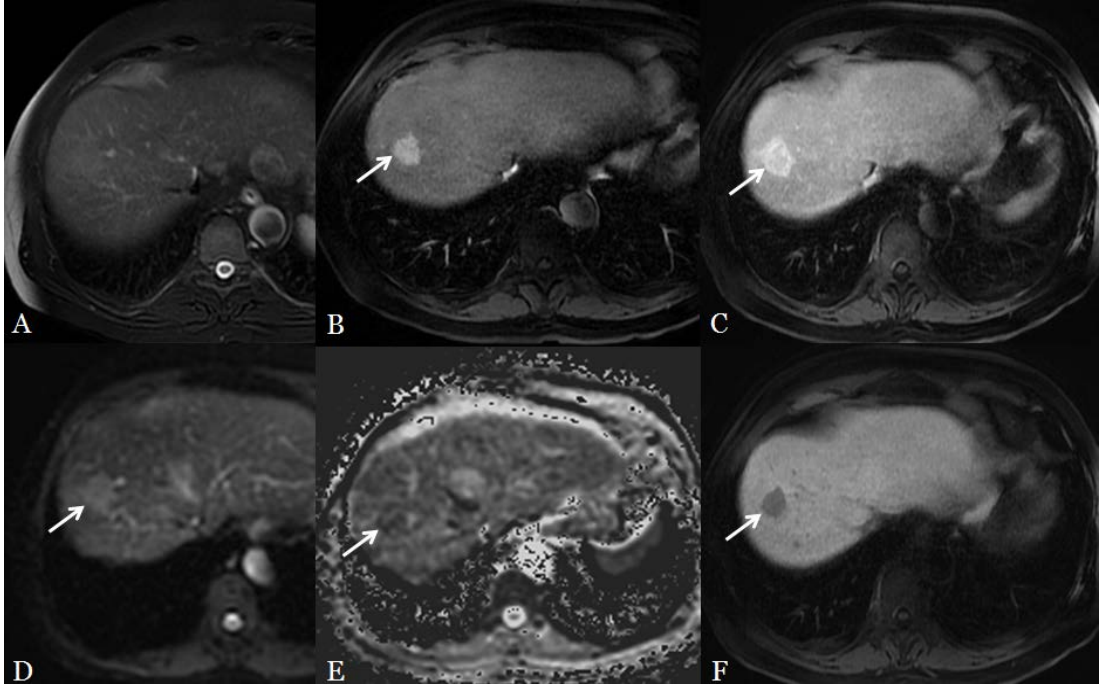
HSK'ların 41 tanesi (%85,4) yirminci dakika hepatosit spesifik fazda hipointens olarak çevre parankimden ayrı olarak seçilebildi.

HSK'ların 25 tanesi (%52,1) DAG'da difüzyon kısıtlılığı gösterecek şekilde çevre parankimden ayrı olarak seçilebildi. 6 HSK (%12,5) difüzyon kısıtlılığı göstermeyecek şekilde çevre parankimden ayrı olarak seçilebildi. DAG'da seçilemeyen HSK sayısı 17 (%35,4) idi. DAG'da ayrı olarak seçilemeyen HSK'ların boyutları 5-25 mm arasında değişmekteydi. HSK'ların ortalama ADC değeri 1,07 mm²/s olarak ölçüldü.

25 lezyonun (%52,08) HSK olarak karakterize edilmesinde hepatosit spesifik faz görüntüleri, 19 lezyonun (%39,5) HSK olarak karakterizasyonunda kontrast sonrası dinamik T1 ağırlıklı sekanslar, 17 lezyonun HSK olarak (%35,4) karakterizasyonunda ise DAG katkı sağladı.

Benign karaciğer lezyonlarının saptanmasında hepatosit spesifik faz görüntüleri ile DAG'ın duyarlılığı arasında istatistiksel açıdan anlamlı fark olmadığı görüldü (p>0,05).

Karaciğer metastazlarının saptanmasında hepatosit spesifik faz görüntülerin duyarlılığı ile (%79,8) DAG'ın duyarlılığının (%79,7) aynı olduğu görüldü. HSK saptamada ise hepatosit spesifik faz görüntülerin duyarlılığının (%85,4) DAG'ın duyarlılığından (%64,6) istatistiksel olarak anlamlı şekilde yüksek olduğu görüldü (p<0,05) (Tablo 4.2.1).



Resim 4.2.2. HCV enfeksiyonu nedeniyle takip edilen hastanın MRG tetkikinde A: Yağ baskılı T2 ağırlıklı sekansda lezyon izlenmemektedir. B: Kontrastlı dinamik T1 ağırlıklı sekansın arteriyel fazında kontrast tutulumu gösteren lezyon izlenmektedir. C: Portal venöz fazda lezyonun santralinde kontrasttan yıkanma vardır. D: DAG'da E: ADC haritasında lezyonun difüzyon kısıtlılığı gösterdiği anlaşılmaktadır. F: Hepatosit spesifik faz görüntüde lezyon hipointens olarak izlenmektedir. Lezyon HSK olarak rapor edilmiştir ve biyopsi sonucu ile doğrulanmıştır.

Tablo 4.2.1. Fokal karaciğer lezyonlarını saptamada DAG, hepatosit spesifik faz ve dinamik T1 ağırlıklı sekansların duyarlılıkları.

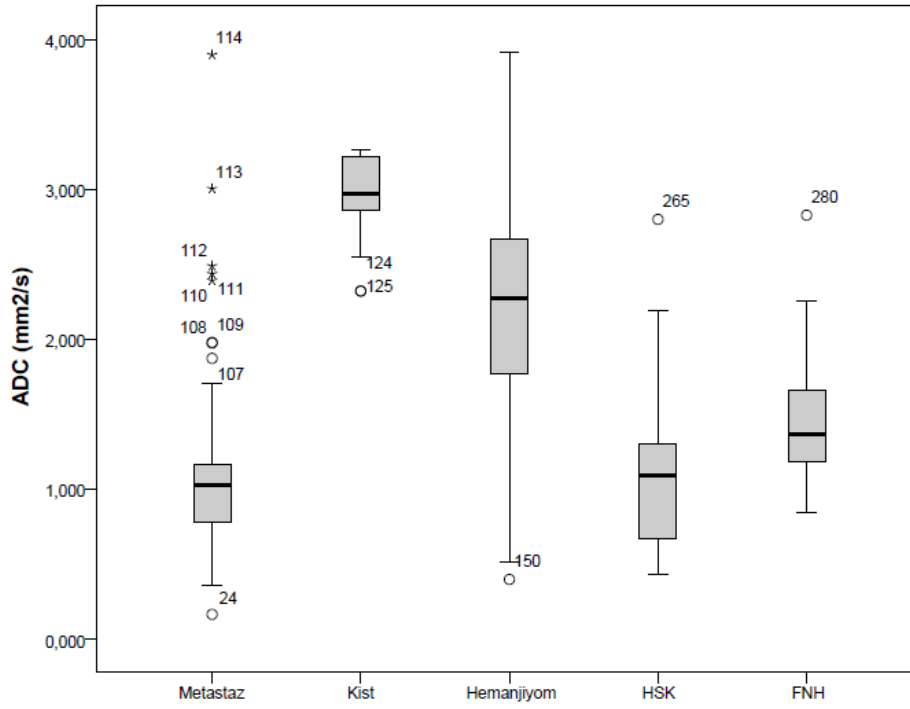
	DAG	Hepatosit Spesifik Faz	Dinamik T1 Ağırlıklı Sekanslar
Kist	%75	%67,8	%78,5
Hemanjiyom	%90,6	%96	%92
FNH	%73,4	%73,4	%100
Metastaz	%79,7	%79,8	%50,8
HSK	%64,6	%85,4	%77,1

Malın karaciğer lezyonlarının benignlerden istatistiksel olarak anlamlı şekilde daha düşük ADC değerine sahip olduğu görüldü ($p<0,05$) (Tablo 4.2.2 ve Grafik 4.2.1).

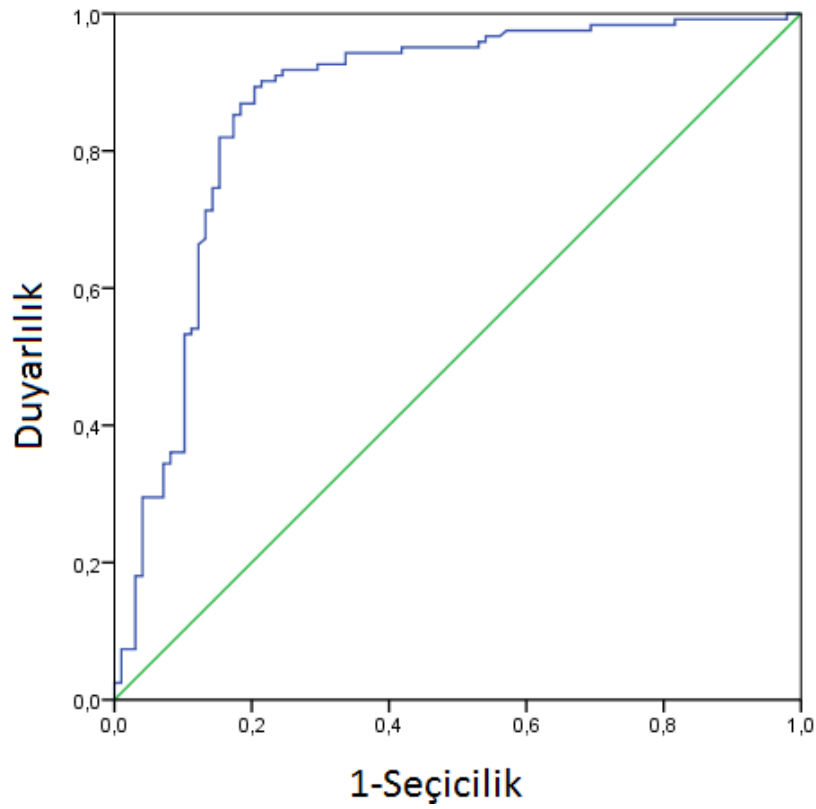
Benign malign ayrımı yapmada ADC için duyarlılık ve seçicilik toplamının en yüksek yapan kesim değeri 1,444 mm²/s olarak bulundu. 1,444 mm²/s kesim değeri ile malın lezyonları benignlerden ayırt etmede duyarlılık %89,34, seçicilik %79,59 olarak hesaplandı (Grafik 4.2.2).

Tablo 4.2.2. Fokal karaciğer lezyonlarının ortalama ADC, ortanca ADC ve standart sapma değerleri.

	Ortalama ADC (mm²/s)	Standart sapma	Ortanca ADC (mm²/s)
Hemanjiyom	2,187	0,861	2,271
FNH	1,522	0,576	1,367
Kist	2,97	0,302	2,97
Metastaz	1,084	0,552	1,024
HSK	1,078	0,497	1,089



Grafik 4.2.1: Fokal karaciğer lezyonlarında ADC değerlerinin dağılımı.



Grafik 4.2.2. ADC değerinin benign - malign lezyon ayırımında başarısını gösteren ROC eğrisi.

5.TARTIŞMA

Karaciğer, benign ve malign, primer ve sekonder çeşitli kitlelerin görülebildiği bir organdır. Fokal karaciğer lezyonlarını doğru şekilde karakterize etmek benign lezyonlarda gereksiz biyopsi ve cerrahiden kaçınmak için, malign lezyonlarda ise tedaviye karar vermek için önemlidir. Malign hastalıkların karaciğer metastazlarında ve hepatoselüler karsinomda ise lezyonların sayı, boyut ve yerleşimlerinin doğru şekilde belirlenmesi hastanın kemoterapi, cerrahi veya minimal invaziv girişimsel tedavilerden hangisini alacağını belirlemede önemlidir. Konvansiyonel dinamik kontrastlı MRG, karaciğer lezyonlarının değişken görünümüleri ve kontrastlanma paternlerinin birbirleriyle çakışabilmesi nedeniyle lezyonları karakterize etmede sınırlılıklar gösterebilmektedir (58, 59). DAG gibi ek görüntüleme tekniklerinin kullanılması ve hepatosit spesifik kontrast maddelerin geliştirilmesiyle MRG bu konuda daha değerli bir görüntüleme yöntemi haline gelmiştir (60, 61).

Hepatosit spesifik ajan olan gadoksetik asit disodyum (Gd-EOB-DTPA) kullanımı ile tetkik süresi belirgin şekilde kısaltılmıştır. İlacın hepatositlerdeki konsantrasyonunun yirminci dakikada pik değerine ulaşması sayesinde hastaların tüm MRG çekimi tek seansta tamamlanmıştır. Bu sayede zamandan kazanıldığı gibi hasta konforu ve teknisyenin tetkiki gerçekleştirme kolaylığı da arttırılmıştır. Çekim gerçekleştirilirken T2 ağırlıklı sekanslar ve DAG, kontrastlı dinamik sekanslardan sonra elde olunmuştur. Böylece geçmesi gereken yirmi dakika etkili şekilde kullanılmış ve zamandan tasarruf sağlanmıştır. Yapılan çalışmalarda gadoksetik asit disodyumun karaciğer parankiminde birikmesi sırasında safra yollarına henüz geçiş olmadığı sürece T2 ağırlıklı sekansların kalitesinde değişme olmadığı gösterilmiştir (62). Başka bir çalışmada ise hepatosit spesifik fazda elde olunmuş T2 ağırlıklı sekanslarda karaciğerde yer alan lezyonların karakteristik görüntüleme bulgularında anlamlı değişiklik olmadığı gösterilmiştir (63). Choi ve arkadaşları Gd-EOB-DTPA öncesi ve sonrası karaciğer lezyonlarından yapılan ADC ölçümlerinde anlamlı farklılık olmadığını, karaciğerde lezyon saptanması ve karakterizasyonunda farklılığa yol açmadığını bildirmişlerdir (64).

Çalışmamızda önceki çalışmaları destekler şekilde benign ve malign karaciğer kitleleri arasında ADC ölçümlerinin anlamlı şekilde farklılık gösterdiği

izlendi (65-67). Kesim değeri 1,444 mm²/s alındığında malign lezyonları benignlerden ayırt etmede duyarlılık %89,34 seçicilik %79,59 olarak hesaplandı. Taouli ve arkadaşları yaptıkları çalışmada kesim değerini 1,5 mm²/s aldıklarında ADC'nin duyarlılığını %84, seçiciliğini ise %89 olarak hesaplamışlardır (68). Miller ve arkadaşları kesim değerini 1,5 olarak kabul ettiklerinde seçiciliği %91,3 olarak hesaplamışlardır (23). Çalışmamız ve diğer iki çalışma arasındaki seçicilik farkı lezyon dağılımı ile açıklanabilir. Çalışmalarında kist ve hemanjiyomların ağırlıkta olduğu lezyon dağılımına sahip olan Miller ve arkadaşları bu iki lezyon grubunu çalışmadan çıkarıp tekrar hesaplama yaptıklarında seçiciliğin anlamlı bir şekilde düştüğünü bildirmişlerdir.

Kist ve hemanjiyomlar en yüksek ADC değerlerine sahipken malign kitlelerin ADC değerleri düşüktür. Hemanjiyom ve karaciğer kistleri sıvı içerikleri yüksek olduğundan dolayı bu iki lezyon içerisinde moleküller serbest hareket yeteneğine sahiptirler. Hemanjiyomlar sıklıkla ipliksi septasyonlar, skar ve hemorajik alanlar içerirler. Ayrıca hemanjiyomlarda sinüzoidler içerisinde beklemiş olan kan daha yoğun hale gelebilir. Tüm bu nedenlerden dolayı karaciğer kistleri ile karşılaştırıldığında hemanjiyomların ADC değerlerinin daha düşük olduğu düşünülmüştür (22, 69). Çalışmamızda önceki çalışmalarla (22, 70) benzer şekilde karaciğer kistlerinin ortalama ADC değeri (2,97 mm²/s) hemanjiyomların ADC değerinden (2,187 mm²/s) istatistiksel olarak anlamlı daha yüksek olarak ölçüldü (p<0,05). Çalışmamızda 8 hemanjiyomun (%10,6) beklenenin aksine difüzyon kısıtlılığı gösterdiği saptandı. Hemanjiyomlarda difüzyon kısıtlılığı görülmesi kalın irregüler septa ile bölünen dar kavernöz boşluklara sahip olması ile açıklanabilir. Yu ve arkadaşları histolojik olarak bu özellikleri taşıyan hemanjiyomlarda moleküler difüzyon yeteneğinin azalması ve kavernöz boşluğa kan akışında direnç oluşması sonucu ADC değerlerinde düşme olabileceğini bildirmişlerdir (71). Nam ve arkadaşları ise hızlı kontrast tutulumu gösteren kavernöz hemanjiyomların yavaş kontrast tutan hemanjiyomlara göre daha yüksek ADC değerine sahip olduklarını bildirmişlerdir (72).

Çalışmamızda başka bir benign lezyon olan FNH'nin ortalama ADC değeri 1,522 mm²/s olarak ölçüldü. İstatistiksel olarak FNH ile sadece karaciğer kistinin ADC değerinin anlamlı olarak farklılık gösterdiği (p<0,05), HSK ve metastaza göre

yüksek, hemanjiyoma göre düşük ADC değerine sahip olduğu ancak bunun istatistiksel olarak anlamlı olmadığı görüldü ($p>0,05$). Miller ve arkadaşları yaptıkları çalışmada 43 FNH'nin ortalama ADC değerini 1,79 mm²/s olarak bulmuşlardır ve bizim çalışmamızla benzer şekilde FNH ile metastaz ve HSK gibi malign karaciğer lezyonlarının birbirine yakın ADC değerine sahip olduğundan dolayı lezyon karakterizasyonunda DAG'ın sınırlılıklarından bahsetmişlerdir (23).

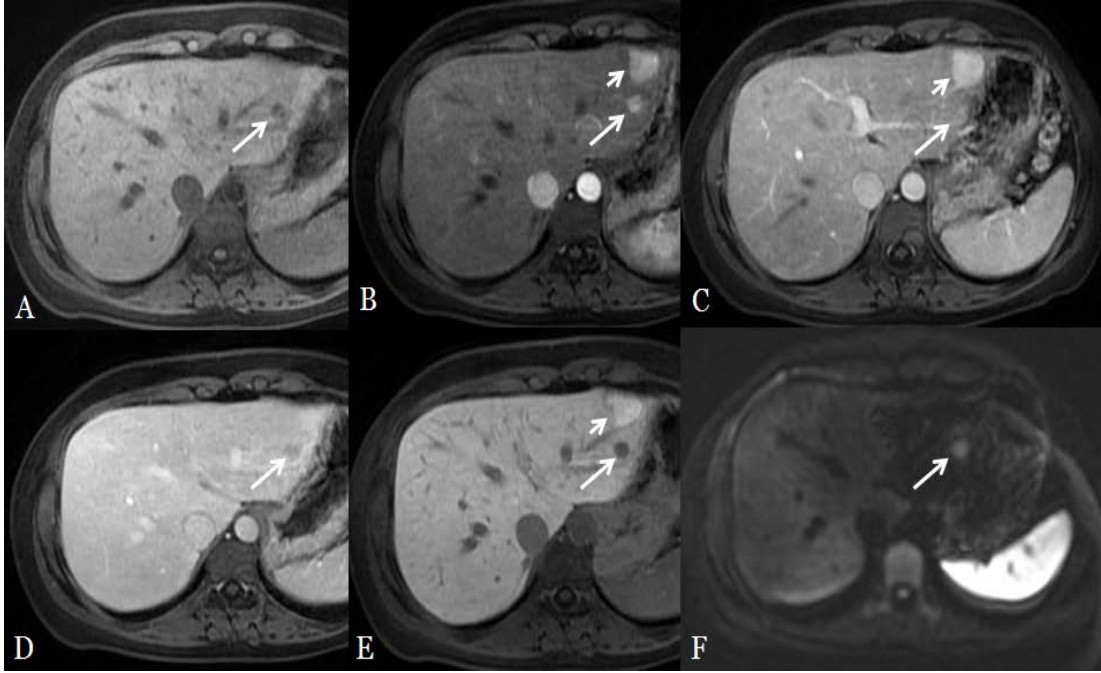
Çalışmamızda metastaz ve HSK gibi malign karaciğer lezyonlarının ADC değerleri birbirlerine oldukça yakın olarak hesaplanmıştır. Aralarında istatistiksel anlamlı farklılık bulunmayan ADC değerleri nedeniyle bu iki lezyonun ayırıcı tanısını yapmak için ADC değerinin kullanılamayacağını söyleyebiliriz. Yapılan çalışmaların bazılarında karaciğer metastazlarının HSK'ya göre daha yüksek ADC değerine sahip oldukları (23, 68), bazılarında ise daha düşük ADC değerine sahip oldukları (21, 73) ancak aralarında istatistiksel anlamlı farklılık olmadığı gösterilmiştir. Sun ve arkadaşları tarafından yapılan başka bir çalışmada ise karaciğer metastazlarının ADC değerinin HSK'dan daha yüksek olduğu bildirilmiştir (67). Karaciğer metastazlarının ADC değerindeki değişiklikler metastazın histolojisine, kistik ve nekrotik komponent varlığına, lezyonun selüleritesine veya tedaviye verdiği yanıtı bağlı olabilir. Kistik ve nekrotik komponente sahip metastazlar ya da nöroendokrin tümör, karsinoid gibi hipervasküler karaciğer metastazlarında ADC değeri daha yüksek ölçülebilir (21). Ayrıca kemoembolizasyon ve radyofrekans ablasyon ile tedavi edilmiş metastaz ve HSK'larda tedaviye bağlı olarak ADC değerlerinin yükseldiği gösterilmiştir (74-76). Çalışmamızda fokal karaciğer lezyonlarının saptanması ve karakterizasyonu açısından sekanslar arası karşılaştırma yapılması amaçlandığından dolayı tedaviye bağlı değişikliklerin sonuçları değiştirmemesi adına kemoembolizasyon, radyoembolizasyon ve radyofrekans ablasyon tedavisi almış hastalar çalışma dışında bırakıldı.

Benign lezyonların saptanması ve karakterizasyonunda, basit karaciğer kisti için en değerli sekansın T2 ağırlıklı sekanslar olduğu anlaşıldı. Yağ baskılı T2 ağırlıklı sekanslarda lezyon saptamada duyarlılığı %82,1, yağ baskısız T2 ağırlıklı sekanslarda ise %92,8 olarak ölçüldü. Hepatosit spesifik faz görüntüleri ve DAG arasında basit karaciğer kisti saptama duyarlılıkları arasında istatistiksel anlamlı farklılık saptanmadı (sırasıyla %67,8 ve %75).

Lezyonun hemanjiyom olarak karakterize edilmesinde en değerli sekansın kontrastlı dinamik T1 ağırlıklı sekanslar olduğu anlaşıldı. Karaciğerde hemanjiyom saptanmasında hepatosit spesifik fazın duyarlılığı %96, DAG'ın duyarlılığı ise %90,6 olarak ölçüldü ve istatistiksel anlamlı farklılık izlenmedi ($p>0,05$).

FNH karakterizasyonunda ise en değerli görüntülerin hepatosit spesifik faz olduğu anlaşıldı. FNH saptamada hepatosit spesifik fazın duyarlılığı ile DAG'ın duyarlılığı eşit olup %73,4 olarak ölçüldü.

Karaciğer sol lobda birbirine komşu hemanjiyom ve FNH'ı bulunan hastanın MRG tetkikinde hepatosit spesifik faz yardımıyla lezyonların ayırıcı tanısı yapılabilirdi. DAG'da ise bu lezyonlardan FNH olanı mide peristaltizmine bağlı olduğu düşünülen artefakt nedeniyle izlenemedi (Resim 5.1.)



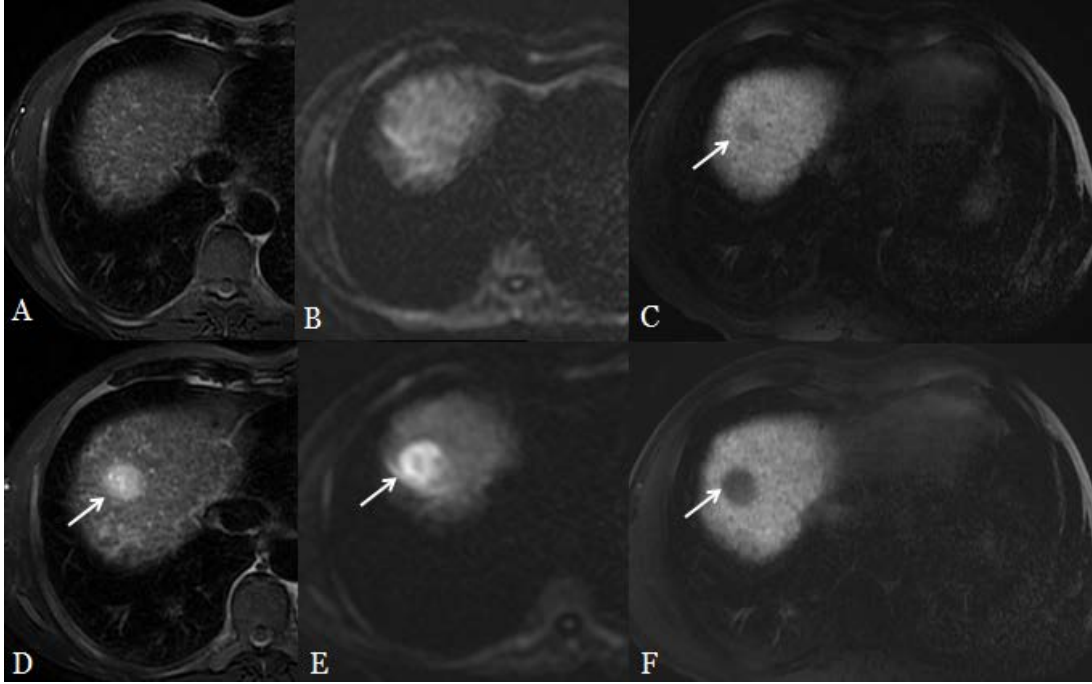
Resim 5.1. US'de karaciğerde lezyon saptanan hastanın MRG tetkikinde A: Kontrast öncesi T1 ağırlıklı sekansta karaciğer sol lobda hipointens lezyon izlenmektedir (ok), B: Kontrastlı dinamik T1 ağırlıklı sekansta bu lezyonun (uzun ok) ve anterior komşuluğunda yer alan daha büyük bir lezyonun (kısa ok) arteryel fazda kontrast tuttukları C:Portal venöz fazda ve D: Geç venöz fazda ve E: hepatosit spesifik fazda anteriorda yer alan lezyonun (kısa ok) kontrast maddeyi tutmaya devam ederken posteriorda yer alan lezyonun (uzun ok) kontrast maddeyi bıraktığı görülmektedir. Bu bulgularla anteriorda yer alan lezyonun FNH, posteriorda yer alan lezyonun ise hemanjiyom olduğu anlaşılmaktadır. F:DAG'da hemanjiyom seçilebilirken, FNH'in artefakt nedeniyle çevre parankimden ayrı olarak seçilemediği görülmektedir.

Tüm benign lezyonlar göz önüne alındığında hepatosit spesifik fazın lezyon saptama duyarlılığının (%88,1) DAG'ın duyarlılığından (%83,05) daha yüksek olduğu ancak istatistiksel anlamlı farklılık olmadığı görüldü ($p>0,05$). Çalışmamızdan farklı olarak Löwenthal ve arkadaşları yaptıkları çalışmada benign karaciğer lezyonlarını saptamada Gd-EOB-DTPA kullanılarak elde olunan MRG'nin hepatosit spesifik fazının DAG'dan istatistiksel anlamlı şekilde daha yüksek duyarlılığa sahip olduğunu bildirmişlerdir (77).

Karaciğer metastazlarının karakterizasyonunda çalışmamızda en değerli sekans DAG olarak bulundu. Metastazların saptanmasında ise hepatosit spesifik faz ile DAG'ın duyarlılığının aynı olduğu görüldü (her ikisinde %80). Hepatosit spesifik faz ile DAG birlikte değerlendirildiğinde metastaz saptama duyarlılığının istatistiksel olarak anlamlı şekilde yükseldiği ve %93,8'e ulaştığı görüldü. Kim ve arkadaşları da 38 karaciğer metastazı ile yaptıkları çalışmada gadoksetik asit disodyum ile elde olunmuş MRG'nin hepatosit spesifik fazı ile DAG'ın metastaz saptamadaki duyarlılıklarını istatistiksel olarak benzer bulmuşlardır (78). Çalışmamızda dinamik T1 ağırlıklı sekansın metastaz saptamada duyarlılığı %50,8 olarak hesaplandı. Bu bulgulara dayanarak DAG veya hepatosit spesifik fazın elde olunmadığı bir MRG tetkikinde metastatik lezyonların yarısının tespit edilemeyeceğini söyleyebiliriz.

Çalışmamızda HSK karakterizasyonunda en değerli sekansların kontrastlı dinamik sekanslar ve hepatosit spesifik faz görüntülerin olduğu anlaşıldı. HSK saptamada hepatosit spesifik fazın duyarlılığı (%85,4) DAG'ın duyarlılığından (%64,6) istatistiksel olarak anlamlı şekilde daha yüksek olarak ölçüldü ($p<0,05$). Toplam 14 HSK'nın DAG'da ayrı olarak seçilemezken, hepatosit spesifik fazda çevre parankimden ayrı olarak seçilebildiği görüldü. Hepatosit spesifik faz ile DAG birlikte değerlendirildiğinde HSK saptama duyarlılığının %95,4'e yükseldiği ancak sadece hepatosit spesifik faz görüntülerin değerlendirilmesiyle elde olunan duyarlılığa göre istatistiksel anlamlı farklılık göstermediği görüldü. Ahn ve arkadaşları yaptıkları çalışmada hepatosit spesifik faz görüntülerin tetkike eklenmesiyle lezyon saptama duyarlılığının anlamlı şekilde arttığını göstermişlerdir (79). DAG'ın duyarlılığının daha düşük olması, hassasiyete bağlı artefaktlara, mide peristaltizmi, kardiyak pulsasyon veya solunuma bağlı artefaktlara daha duyarlı olması ile açıklanabilir. Bu nedenle özellikle karaciğer kubbede, sol lobda kalp ve

mide komşuluğundaki lezyonların saptanması açısından DAG'ın sınırlılığı bulunmaktadır. Çalışmamızda karaciğer kubbede yerleşmiş olan, erken dönemde sadece hepatosit spesifik faz görüntülerde seçilebilen, altıncı ay kontrol görüntülerde ise diğer sekanslarda da büyümüş olarak seçilebilir hale gelen ve patoloji sonucu ile doğrulanmış HSK bu duruma örnek olarak verilebilir (Resim 5.2).



Resim 5.2. Kronik karaciğer hastalığı ile takip edilen hastanın MRG tetkikinde A: T2 ağırlıklı sekansta, B: DAG'da lezyon görülmezken aynı seviyeden geçen C: hepatosit spesifik faz görüntüde karaciğer kubbede 6 mm boyutunda hipointens lezyon izlenmektedir. Altı ay sonraki MRG tetkikinde D: T2 ağırlıklı sekansta, E: DAG'da ve F: hepatosit spesifik faz görüntüde lezyon büyümüş olarak izlenmektedir. Lezyonun eksizyonel biyopsi sonucu HSK olarak rapor edilmiştir.

Çalışmamızın sınırlılıkları arasında, tanısı biyopsi ile doğrulanan lezyon sayısının az olması sayılabilir. Bu durum benign lezyonlarda tipik görüntüleme bulguları ile biyopsiye gerek duyulmadan tanı konulabilmesi ile açıklanabilir. Malign lezyonlarda ise gerek sağkalımın kısa olması gerekse de özellikle metastatik lezyonlarda histopatolojik doğrulamaya gerek duyulmaması nedeniyle biyopsi yapılan lezyon sayısının sınırlı kaldığı düşünülmüştür. Diğer bir sınırlılık olarak harekete daha duyarlı bir sekans olan DAG'da kardiyak, solunumsal ve mide-bağırsak peristaltizmine bağlı görüntü kalitesinin düşmesi sayılabilir.

6. SONUÇ

- 1) DAG, benign ve malign karaciğer lezyonları birbirinden ayırt etmede güvenilir bir yöntemdir.
- 2) Metastaz ve HSK arasında ADC değeri kullanılarak ayırıcı tanı yapılamamaktadır.
- 3) Benign karaciğer lezyonlarının saptanmasında gadoksetik asit disodyum kullanılarak elde olunan MRG'nin hepatosit spesifik faz görüntüleri ile DAG'ın duyarlılığı istatistiksel anlamlı farklılık göstermemektedir.
- 4) Karaciğer metastazlarının saptanmasında gadoksetik asit disodyum kullanılarak elde olunan MRG'nin hepatosit spesifik faz görüntüleri ile DAG'ın duyarlılığı eşittir.
- 5) HSK saptanmasında gadoksetik asit disodyum kullanılarak elde olunan MRG'de hepatosit spesifik faz görüntülerin duyarlılığı DAG'dan istatistiksel olarak anlamlı şekilde daha yüksektir.
- 6) Karaciğerde yer alan fokal lezyonların karakterizasyonunda en değerli sekanslar lezyon tipine göre değişmektedir. Basit parankimal kist için T2 ağırlıklı sekanslar, hemanjiyom için kontrastlı dinamik T1 ağırlıklı sekanslar, FNH için hepatosit spesifik faz görüntüleri, metastaz için DAG, HSK için ise kontrastlı dinamik sekanslar ve hepatosit spesifik faz görüntüleri en değerli sekanslardır.

KAYNAKLAR

1. Semelka RC, Shoenut JP, Kroeker MA, Greenberg HM, Simm FC, Minuk GY, et al. Focal liver disease: comparison of dynamic contrast-enhanced CT and T2-weighted fat-suppressed, FLASH, and dynamic gadolinium-enhanced MR imaging at 1.5 T. *Radiology*. 1992 Sep;184(3):687-94.
2. Heredia V, Altun E, Ramalho M, Semelka RC. Magnetic resonance imaging of the liver: a review. *Expert opinion on medical diagnostics*. 2007 Oct;1(2):213-23.
3. Ichikawa T, Saito K, Yoshioka N, Tanimoto A, Gokan T, Takehara Y, et al. Detection and characterization of focal liver lesions: a Japanese phase III, multicenter comparison between gadoxetic acid disodium-enhanced magnetic resonance imaging and contrast-enhanced computed tomography predominantly in patients with hepatocellular carcinoma and chronic liver disease. *Investigative radiology*. 2010 Mar;45(3):133-41.
4. Koike N, Cho A, Nasu K, Seto K, Nagaya S, Ohshima Y, et al. Role of diffusion-weighted magnetic resonance imaging in the differential diagnosis of focal hepatic lesions. *World journal of gastroenterology : WJG*. 2009 Dec 14;15(46):5805-12.
5. Seale MK, Catalano OA, Saini S, Hahn PF, Sahani DV. Hepatobiliary-specific MR contrast agents: role in imaging the liver and biliary tree. *Radiographics : a review publication of the Radiological Society of North America, Inc*. 2009 Oct;29(6):1725-48.
6. Mortelet KJ, Ros PR. Cystic focal liver lesions in the adult: differential CT and MR imaging features. *Radiographics : a review publication of the Radiological Society of North America, Inc*. 2001 Jul-Aug;21(4):895-910.
7. Horton KM, Bluemke DA, Hruban RH, Soyfer P, Fishman EK. CT and MR imaging of benign hepatic and biliary tumors. *Radiographics : a review publication of the Radiological Society of North America, Inc*. 1999 Mar-Apr;19(2):431-51.

8. Karhunen PJ. Benign hepatic tumours and tumour like conditions in men. *Journal of clinical pathology*. 1986 Feb;39(2):183-8.
9. Halankar JA, Kim TK, Jang HJ, Khalili K, Masoom HA. Understanding the natural history of focal nodular hyperplasia in the liver with MRI. *The Indian journal of radiology & imaging*. 2012 Apr;22(2):116-20.
10. Bonney GK, Gomez D, Al-Mukhtar A, Toogood GJ, Lodge JP, Prasad R. Indication for treatment and long-term outcome of focal nodular hyperplasia. *HPB : the official journal of the International Hepato Pancreato Biliary Association*. 2007;9(5):368-72.
11. Chen L, Zhang J, Zhang L, Bao J, Liu C, Xia Y, et al. Meta-analysis of gadoxetic acid disodium (Gd-EOB-DTPA)-enhanced magnetic resonance imaging for the detection of liver metastases. *PloS one*. 2012;7(11):e48681.
12. Parikh S, Hyman D. Hepatocellular cancer: a guide for the internist. *The American journal of medicine*. 2007 Mar;120(3):194-202.
13. Sano K, Ichikawa T, Motosugi U, Sou H, Muhi AM, Matsuda M, et al. Imaging study of early hepatocellular carcinoma: usefulness of gadoxetic acid-enhanced MR imaging. *Radiology*. 2011 Dec;261(3):834-44.
14. Elsayes KM, Narra VR, Yin Y, Mukundan G, Lammle M, Brown JJ. Focal hepatic lesions: diagnostic value of enhancement pattern approach with contrast-enhanced 3D gradient-echo MR imaging. *Radiographics : a review publication of the Radiological Society of North America, Inc*. 2005 Sep-Oct;25(5):1299-320.
15. Tamada T, Ito K, Yamamoto A, Sone T, Kanki A, Tanaka F, et al. Hepatic hemangiomas: evaluation of enhancement patterns at dynamic MRI with gadoxetate disodium. *AJR American journal of roentgenology*. 2011 Apr;196(4):824-30.
16. Hussain SM, Terkivatan T, Zondervan PE, Lanjouw E, de Rave S, Ijzermans JN, et al. Focal nodular hyperplasia: findings at state-of-the-art MR imaging, US, CT, and pathologic analysis. *Radiographics : a review publication of the*

- Radiological Society of North America, Inc. 2004 Jan-Feb;24(1):3-17; discussion 8-9.
17. Purysko AS, Remer EM, Coppa CP, Obuchowski NA, Schneider E, Veniero JC. Characteristics and distinguishing features of hepatocellular adenoma and focal nodular hyperplasia on gadoxetate disodium-enhanced MRI. *AJR American journal of roentgenology*. 2012 Jan;198(1):115-23.
 18. Campos JT, Sirlin CB, Choi JY. Focal hepatic lesions in Gd-EOB-DTPA enhanced MRI: the atlas. *Insights into imaging*. 2012 Oct;3(5):451-74.
 19. Zech CJ, Herrmann KA, Reiser MF, Schoenberg SO. MR imaging in patients with suspected liver metastases: value of liver-specific contrast agent Gd-EOB-DTPA. *Magnetic resonance in medical sciences : MRMS : an official journal of Japan Society of Magnetic Resonance in Medicine*. 2007;6(1):43-52.
 20. Tello R, Fenlon HM, Gagliano T, deCarvalho VL, Yucel EK. Prediction rule for characterization of hepatic lesions revealed on MR imaging: estimation of malignancy. *AJR American journal of roentgenology*. 2001 Apr;176(4):879-84.
 21. Namimoto T, Yamashita Y, Sumi S, Tang Y, Takahashi M. Focal liver masses: characterization with diffusion-weighted echo-planar MR imaging. *Radiology*. 1997 Sep;204(3):739-44.
 22. Moteki T, Horikoshi H, Oya N, Aoki J, Endo K. Evaluation of hepatic lesions and hepatic parenchyma using diffusion-weighted reordered turboFLASH magnetic resonance images. *Journal of magnetic resonance imaging : JMRI*. 2002 May;15(5):564-72.
 23. Miller FH, Hammond N, Siddiqi AJ, Shroff S, Khatri G, Wang Y, et al. Utility of diffusion-weighted MRI in distinguishing benign and malignant hepatic lesions. *Journal of magnetic resonance imaging : JMRI*. 2010 Jul;32(1):138-47.
 24. Reimer P, Schneider G, Schima W. Hepatobiliary contrast agents for contrast-enhanced MRI of the liver: properties, clinical development and applications. *European radiology*. 2004 Apr;14(4):559-78.

25. Ward J, Guthrie JA, Scott DJ, Atchley J, Wilson D, Davies MH, et al. Hepatocellular carcinoma in the cirrhotic liver: double-contrast MR imaging for diagnosis. *Radiology*. 2000 Jul;216(1):154-62.
26. Gandhi SN, Brown MA, Wong JG, Aguirre DA, Sirlin CB. MR contrast agents for liver imaging: what, when, how. *Radiographics : a review publication of the Radiological Society of North America, Inc.* 2006 Nov-Dec;26(6):1621-36.
27. Pavone P, Patrizio G, Buoni C, Tettamanti E, Passariello R, Musu C, et al. Comparison of Gd-BOPTA with Gd-DTPA in MR imaging of rat liver. *Radiology*. 1990 Jul;176(1):61-4.
28. Kirchin MA, Pirovano GP, Spinazzi A. Gadobenate dimeglumine (Gd-BOPTA). An overview. *Investigative radiology*. 1998 Nov;33(11):798-809.
29. Fellner F, Janka R, Fellner C, Dobritz M, Lenz M, Lang W, et al. Gd-BOPTA: "the MRA contrast agent of choice"? *Rontgenpraxis; Zeitschrift fur radiologische Technik*. 1999;52(2):51-8.
30. Kirchin MA, Pirovano G, Venetianer C, Spinazzi A. Safety assessment of gadobenate dimeglumine (MultiHance): extended clinical experience from phase I studies to post-marketing surveillance. *Journal of magnetic resonance imaging : JMRI*. 2001 Sep;14(3):281-94.
31. van Kessel CS, Veldhuis WB, van den Bosch MA, van Leeuwen MS. MR liver imaging with Gd-EOB-DTPA: a delay time of 10 minutes is sufficient for lesion characterisation. *European radiology*. 2012 Oct;22(10):2153-60.
32. Tsuboyama T, Onishi H, Kim T, Akita H, Hori M, Tatsumi M, et al. Hepatocellular carcinoma: hepatocyte-selective enhancement at gadoxetic acid-enhanced MR imaging--correlation with expression of sinusoidal and canalicular transporters and bile accumulation. *Radiology*. 2010 Jun;255(3):824-33.
33. Kitao A, Zen Y, Matsui O, Gabata T, Kobayashi S, Koda W, et al. Hepatocellular carcinoma: signal intensity at gadoxetic acid-enhanced MR Imaging--correlation with molecular transporters and histopathologic features. *Radiology*. 2010 Sep;256(3):817-26.

34. Kim SR, Imoto S, Nakajima T, Ando K, Mita K, Fukuda K, et al. Utility of Gd-EOB-DTPA-Enhanced MRI in Diagnosing Small Hepatocellular Carcinoma. *Case reports in gastroenterology*. 2009;3(2):187-92.
35. Saito K, Kotake F, Ito N, Ozuki T, Mikami R, Abe K, et al. Gd-EOB-DTPA enhanced MRI for hepatocellular carcinoma: quantitative evaluation of tumor enhancement in hepatobiliary phase. *Magnetic resonance in medical sciences : MRMS : an official journal of Japan Society of Magnetic Resonance in Medicine*. 2005;4(1):1-9.
36. Bartolozzi C, Cioni D, Donati F, Lencioni R. Focal liver lesions: MR imaging-pathologic correlation. *European radiology*. 2001;11(8):1374-88.
37. Kim SH, Kim SH, Lee J, Kim MJ, Jeon YH, Park Y, et al. Gadoteric acid-enhanced MRI versus triple-phase MDCT for the preoperative detection of hepatocellular carcinoma. *AJR American journal of roentgenology*. 2009 Jun;192(6):1675-81.
38. Gilfeather M, Holland GA, Siegelman ES, Schnall MD, Axel L, Carpenter JP, et al. Gadolinium-enhanced ultrafast three-dimensional spoiled gradient-echo MR imaging of the abdominal aorta and visceral and iliac vessels. *Radiographics : a review publication of the Radiological Society of North America, Inc*. 1997 Mar-Apr;17(2):423-32.
39. Yin LL, Song B, Xu J, Li YC. Hilar cholangiocarcinoma: preoperative evaluation with a three dimensional volumetric interpolated breath-hold examination magnetic resonance imaging sequence. *Chinese medical journal*. 2007 Apr 20;120(8):636-42.
40. Rofsky NM, Lee VS, Laub G, Pollack MA, Krinsky GA, Thomasson D, et al. Abdominal MR imaging with a volumetric interpolated breath-hold examination. *Radiology*. 1999 Sep;212(3):876-84.
41. Lee VS, Lavelle MT, Rofsky NM, Laub G, Thomasson DM, Krinsky GA, et al. Hepatic MR imaging with a dynamic contrast-enhanced isotropic volumetric interpolated breath-hold examination: feasibility, reproducibility, and technical quality. *Radiology*. 2000 May;215(2):365-72.

42. Shen XY, Chai CH, Xiao WB, Wang QD. Diagnostic value of the fluoroscopic triggering 3D LAVA technique for primary liver cancer. *Hepatobiliary & pancreatic diseases international : HBPD INT*. 2010 Apr;9(2):159-63.
43. Gass A, Niendorf T, Hirsch JG. Acute and chronic changes of the apparent diffusion coefficient in neurological disorders--biophysical mechanisms and possible underlying histopathology. *Journal of the neurological sciences*. 2001 May 1;186 Suppl 1:S15-23.
44. Sotak CH. The role of diffusion tensor imaging in the evaluation of ischemic brain injury - a review. *NMR in biomedicine*. 2002 Nov-Dec;15(7-8):561-9.
45. Le Bihan D, Turner R, Douek P, Patronas N. Diffusion MR imaging: clinical applications. *AJR American journal of roentgenology*. 1992 Sep;159(3):591-9.
46. Le Bihan D. Molecular diffusion nuclear magnetic resonance imaging. *Magnetic resonance quarterly*. 1991 Jan;7(1):1-30.
47. Le Bihan D, Breton E, Lallemand D, Grenier P, Cabanis E, Laval-Jeantet M. MR imaging of intravoxel incoherent motions: application to diffusion and perfusion in neurologic disorders. *Radiology*. 1986 Nov;161(2):401-7.
48. Ichikawa T, Haradome H, Hachiya J, Nitatori T, Araki T. Diffusion-weighted MR imaging with single-shot echo-planar imaging in the upper abdomen: preliminary clinical experience in 61 patients. *Abdominal imaging*. 1999 Sep-Oct;24(5):456-61.
49. Warach S, Chien D, Li W, Ronthal M, Edelman RR. Fast magnetic resonance diffusion-weighted imaging of acute human stroke. *Neurology*. 1992 Sep;42(9):1717-23.
50. Lutsep HL, Albers GW, DeCrespigny A, Kamat GN, Marks MP, Moseley ME. Clinical utility of diffusion-weighted magnetic resonance imaging in the assessment of ischemic stroke. *Annals of neurology*. 1997 May;41(5):574-80.
51. Back T, Hoehn-Berlage M, Kohno K, Hossmann KA. Diffusion nuclear magnetic resonance imaging in experimental stroke. Correlation with cerebral metabolites. *Stroke; a journal of cerebral circulation*. 1994 Feb;25(2):494-500.

52. Muller MF, Prasad P, Siewert B, Nissenbaum MA, Raptopoulos V, Edelman RR. Abdominal diffusion mapping with use of a whole-body echo-planar system. *Radiology*. 1994 Feb;190(2):475-8.
53. Edelman RR, Wielopolski P, Schmitt F. Echo-planar MR imaging. *Radiology*. 1994 Sep;192(3):600-12.
54. Minagawa M, Makuuchi M, Torzilli G, Takayama T, Kawasaki S, Kosuge T, et al. Extension of the frontiers of surgical indications in the treatment of liver metastases from colorectal cancer: long-term results. *Annals of surgery*. 2000 Apr;231(4):487-99.
55. Crocetti L, de Baere T, Lencioni R. Quality improvement guidelines for radiofrequency ablation of liver tumours. *Cardiovascular and interventional radiology*. 2010 Feb;33(1):11-7.
56. Sheth KR, Clary BM. Management of hepatic metastases from colorectal cancer. *Clinics in colon and rectal surgery*. 2005 Aug;18(3):215-23.
57. Bruix J, Sherman M. Management of hepatocellular carcinoma: an update. *Hepatology (Baltimore, Md)*. 2011 Mar;53(3):1020-2.
58. Elsayes KM, Leyendecker JR, Menias CO, Oliveira EP, Narra VR, Chapman WC, et al. MRI characterization of 124 CT-indeterminate focal hepatic lesions: evaluation of clinical utility. *HPB : the official journal of the International Hepato Pancreato Biliary Association*. 2007;9(3):208-15.
59. Huppertz A, Haraida S, Kraus A, Zech CJ, Scheidler J, Breuer J, et al. Enhancement of focal liver lesions at gadoxetic acid-enhanced MR imaging: correlation with histopathologic findings and spiral CT--initial observations. *Radiology*. 2005 Feb;234(2):468-78.
60. Battal B, Kocaoglu M, Akgun V, Karademir I, Deveci S, Guvenc I, et al. Diffusion-weighted imaging in the characterization of focal liver lesions: efficacy of visual assessment. *Journal of computer assisted tomography*. 2011 May-Jun;35(3):326-31.
61. Morana G, Grazioli L, Kirchin MA, Bondioni MP, Faccioli N, Guarise A, et al. Solid hypervascular liver lesions: accurate identification of true benign lesions

- on enhanced dynamic and hepatobiliary phase magnetic resonance imaging after gadobenate dimeglumine administration. *Investigative radiology*. 2011 Apr;46(4):225-39.
62. Kim KA, Kim MJ, Park MS, Lim JS, Choi JY, Hong HS, et al. Optimal T2-weighted MR cholangiopancreatographic images can be obtained after administration of gadoxetic acid. *Radiology*. 2010 Aug;256(2):475-84.
 63. Kim YK, Kwak HS, Kim CS, Han YM. Detection and characterization of focal hepatic tumors: a comparison of T2-weighted MR images before and after the administration of gadoxetic acid. *Journal of magnetic resonance imaging : JMRI*. 2009 Aug;30(2):437-43.
 64. Choi SA, Lee SS, Jung IH, Kim HA, Byun JH, Lee MG. The effect of gadoxetic acid enhancement on lesion detection and characterisation using T(2) weighted imaging and diffusion weighted imaging of the liver. *The British journal of radiology*. 2012 Jan;85(1009):29-36.
 65. Ichikawa T, Haradome H, Hachiya J, Nitatori T, Araki T. Diffusion-weighted MR imaging with a single-shot echoplanar sequence: detection and characterization of focal hepatic lesions. *AJR American journal of roentgenology*. 1998 Feb;170(2):397-402.
 66. Sandrasegaran K, Akisik FM, Lin C, Tahir B, Rajan J, Aisen AM. The value of diffusion-weighted imaging in characterizing focal liver masses. *Academic radiology*. 2009 Oct;16(10):1208-14.
 67. Sun XJ, Quan XY, Huang FH, Xu YK. Quantitative evaluation of diffusion-weighted magnetic resonance imaging of focal hepatic lesions. *World journal of gastroenterology : WJG*. 2005 Nov 7;11(41):6535-7.
 68. Taouli B, Vilgrain V, Dumont E, Daire JL, Fan B, Menu Y. Evaluation of liver diffusion isotropy and characterization of focal hepatic lesions with two single-shot echo-planar MR imaging sequences: prospective study in 66 patients. *Radiology*. 2003 Jan;226(1):71-8.

69. Chan JH, Tsui EY, Luk SH, Fung AS, Yuen MK, Szeto ML, et al. Diffusion-weighted MR imaging of the liver: distinguishing hepatic abscess from cystic or necrotic tumor. *Abdominal imaging*. 2001 Mar-Apr;26(2):161-5.
70. Yoshikawa T, Kawamitsu H, Mitchell DG, Ohno Y, Ku Y, Seo Y, et al. ADC measurement of abdominal organs and lesions using parallel imaging technique. *AJR American journal of roentgenology*. 2006 Dec;187(6):1521-30.
71. Yu JS, Kim MJ, Kim KW. Intratumoral blood flow in cavernous hemangioma of the liver: radiologic-pathologic correlation. *Radiology*. 1998 Aug;208(2):549-50.
72. Nam SJ, Park KY, Yu JS, Chung JJ, Kim JH, Kim KW. Hepatic cavernous hemangiomas: relationship between speed of intratumoral enhancement during dynamic MRI and apparent diffusion coefficient on diffusion-weighted imaging. *Korean journal of radiology : official journal of the Korean Radiological Society*. 2012 Nov;13(6):728-35.
73. Yamada I, Aung W, Himeno Y, Nakagawa T, Shibuya H. Diffusion coefficients in abdominal organs and hepatic lesions: evaluation with intravoxel incoherent motion echo-planar MR imaging. *Radiology*. 1999 Mar;210(3):617-23.
74. Kamel IR, Bluemke DA, Ramsey D, Abusedera M, Torbenson M, Eng J, et al. Role of diffusion-weighted imaging in estimating tumor necrosis after chemoembolization of hepatocellular carcinoma. *AJR American journal of roentgenology*. 2003 Sep;181(3):708-10.
75. Liapi E, Geschwind JF, Vossen JA, Buijs M, Georgiades CS, Bluemke DA, et al. Functional MRI evaluation of tumor response in patients with neuroendocrine hepatic metastasis treated with transcatheter arterial chemoembolization. *AJR American journal of roentgenology*. 2008 Jan;190(1):67-73
76. Vossen JA, Kamel IR, Buijs M, Liapi E, Georgiades CS, Hong K, et al. Role of functional magnetic resonance imaging in assessing metastatic leiomyosarcoma response to chemoembolization. *Journal of computer assisted tomography*. 2008 May-Jun;32(3):347-52.
77. Lowenthal D, Zeile M, Lim WY, Wybranski C, Fischbach F, Wieners G, et al. Detection and characterisation of focal liver lesions in colorectal carcinoma

patients: comparison of diffusion-weighted and Gd-EOB-DTPA enhanced MR imaging. *European radiology*. 2011 Apr;21(4):832-40.

78. Kim YK, Kim CS, Han YM, Lee YH. Detection of liver malignancy with gadoxetic acid-enhanced MRI: is addition of diffusion-weighted MRI beneficial? *Clinical radiology*. 2011 Jun;66(6):489-96.
79. Ahn SS, Kim MJ, Lim JS, Hong HS, Chung YE, Choi JY. Added value of gadoxetic acid-enhanced hepatobiliary phase MR imaging in the diagnosis of hepatocellular carcinoma. *Radiology*. 2010 May;255(2):459-66.

EKLER**Ek 1. Etik Komisyon Kararı****HACETTEPE ÜNİVERSİTESİ**
GENEL SEKRETERLİK1971
YAZI İŞLERİ MÜDÜRLÜĞÜ
06100 Sıhhiye-Ankara
Telefon: 0 (312) 305 1008-1039 · Faks: 0 (312) 310 5552
E-posta: yazimd@hacettepe.edu.tr

Sayı: B.30.2.HAC.0.70.01.00/ 43110 - 2780


9 2 Temmuz 2012

TIP FAKÜLTESİ DEKANLIĞINA

İlgi: 05.06.2012 tarih ve 475 sayılı yazınız.

Fakülteniz Radyoloji Anabilim Dalı öğretim üyesi Prof.Dr. Deniz AKATA'nın sorumluluğunda yürütülen "Gadoksetik Asit Disodyum (GD-EOB-DTPA) Kullanılarak Elde Olunmuş Abdomen Manyetik Rezonans Görüntülemeye Karaciğerdeki Fokal Lezyonların Saptanması ve Karakterizasyon Açısından 20. Dakika Hepatosit Spesifik Faz Görüntüleri ile Difüzyon Ağırlıklı Görüntülerin Karşılaştırılması" isimli araştırma, Üniversitemiz Senatosu Etik Komisyonunun 02 Temmuz 2012 tarihinde yapmış olduğu toplantıda incelenmiş olup, etik açıdan uygun bulunmuştur.

Bilgilerinizi ve gereğini saygılarımla rica ederim.


Prof. Dr. Ömer UÇUR
Rektör a.
Rektör Yardımcısı

Ek: Tutanak