



TÜRKİYE CUMHURİYETİ
ANKARA ÜNİVERSİTESİ
SAĞLIK BİLİMLERİ ENSTİTÜSÜ



KEDİLERDE EKSTREMİTE UZUN KEMİKLERİNİN
KIRIKLARINDA TIE-IN KONFIGÜRASYON
UYGULAMALARI

Sara KHOUSHNAHAD

CERRAHİ ANABİLİM DALI
YÜKSEK LİSANS TEZİ

DANIŞMAN
Dr. Öğretim Üyesi Mehmet SAĞLAM

ANKARA
2018

**TÜRKİYE CUMHURİYETİ
ANKARA ÜNİVERSİTESİ
SAĞLIK BİLİMLERİ ENSTİTÜSÜ**

**KEDİLERDE EKSTREMİTE UZUN KEMİKLERİNİN
KIRIKLARINDA TIE-IN KONFIGÜRASYON
UYGULAMALARI**

Sara KHOUSHNAHAD

**CERRAHİ ANABİLİM DALI
YÜKSEK LİSANS TEZİ**

**DANIŞMAN
Dr. Öğretim Üyesi Mehmet SAĞLAM**

**ANKARA
2018**

ETİK BEYAN

Ankara Üniversitesi

Sağlık Bilimleri Enstitüsü Müdürlüğü'ne,

Yüksek Lisans/Doktora tezi olarak hazırlayıp sunduğum “Kedilerde Ekstremitte Uzun Kemiklerinin Kırıklarında Tie-in Konfigürasyon Uygulamaları” başlıklı tez; bilimsel ahlak ve değerlere uygun olarak tarafımdan yazılmıştır. Tezimin fikir/hipotezi tümüyle tez danışmanım ve bana aittir. Tezde yer alan deneysel çalışma/araştırma tarafımdan yapılmış olup, tüm cümleler, yorumlar bana aittir.

Yukarıda belirtilen hususların doğruluğunu beyan ederim.

Öğrencinin Adı Soyadı: Sara KHOUSHNAHAD

Tarih: 29.06.2018

İmza: 

KABUL VE ONAY

Ankara Üniversitesi Sağlık Bilimleri Enstitüsü
Cerrahi Anabilim Dalında
Sara KHOUSHNAHAD tarafından hazırlanan
“Kedilerde Ekstremitelerde Uzun Kemiklerinin Kırıklarında Tie-in Konfigürasyon Uygulamaları”
adlı tez çalışması Aşağıdaki jüri tarafından YÜKSEK LİSANS TEZİ olarak
OY BİRLİĞİ ile kabul edilmiştir.

Tez Savunma Tarihi : 29.06.2018



İmza

Prof. Dr. Bahattin KOÇ
Ankara Üniversitesi Veteriner Fakültesi
Jüri Başkanı



İmza

Prof. Dr. Kadircan ÖZKAN
Selçuk Üniversitesi Veteriner Fakültesi



İmza

Dr. Öğr. Üyesi Mehmet SAĞLAM
Ankara Üniversitesi Veteriner Fakültesi
(Danışman)

Tez hakkında alınan jüri kararı, Ankara Üniversitesi Sağlık Bilimleri Enstitüsü Yönetim Kurulu tarafından onaylanmıştır.

İmza

Prof. Dr. Mehmet AKAN
Sağlık Bilimleri Enstitüsü Müdürü

İÇİNDEKİLER

Etik Beyan	ii
Kabul ve Onay	iii
İçindekiler	iv
Önsöz	vi
Simgeler ve Kısaltmalar	vii
Şekiller	viii
Çizelgeler	xi
1. GİRİŞ	1
1.1. Eksternal Fiksatorün Tarihçesi	2
1.2. Eksternal Fiksatorün Tanımı	3
1.3. Eksternal Fiksatorlerin Sınıflandırılması	4
1.3.1. Tip I Fiksatorler	5
1.3.2. Tip II Fiksatorler	6
1.3.3. Tip III Fiksatorler	7
1.3.4. Sirküler “İlizarov” Eksternal Fiksatorler	7
1.4. Hibrid Eksternal Fiksator	9
1.5. Akrilik Eksternal Fiksatorler	9
1.6. Tie-in Eksternal Fiksatorler	11
1.7. Eksternal Fiksatorlerin Uygulanma Prensipleri	13
1.8. Ekstremitte Uzun Kemiklerinde Eksternal Fiksator Kullanımı	23
1.8.1. Femur Kırıklarında Eksternal Fiksator Kullanımı	23
1.8.2. Humerus Kırıklarında Eksternal Fiksator Kullanımı	24
1.8.3. Radius ve Tibia Kırıklarında Eksternal Fiksator Kullanımı	25
1.9. Eksternal Fiksator Komplikasyonları	27
2. GEREÇ ve YÖNTEM	29
2.1. Çalışma Materyalini Oluşturan Olgular	29
2.2. Çalışmada Kullanılan Aletler ve İmplantlar	29
2.3. Klinik ve Radyolojik Değerlendirme	31
2.4. Preoperatif Hazırlık	32
2.5. Anestezi	32
2.6. Operasyon Bölgesine Yaklaşım	32
2.7. Operasyon Yöntemleri	33

2.7.1. Eksternal Fiksator Uygulaması	33
2.7.2. Serklaj Teli Uygulaması	33
2.8. Postoperatif Bakım ve Kontrol	34
3. BULGULAR	35
3.1. Kırıkların Dağılımı, Lokalizasyonu ve Nedenine Göre Sınıflandırılması	36
3.2. Postoperatif Bulgular	37
4. TARTIŞMA	48
5. SONUÇ ve ÖNERİLER	52
ÖZET	54
SUMMARY	55
KAYNAKLAR	56
EKLER	58
Ek-1. Etik Kurul İzni	58
ÖZGEÇMİŞ	60

ÖNSÖZ

Trafik kazaları, yüksekte düşme ve benzeri travmatik veya metabolitik ve patolojik nedenlerin ortaya çıkardığı etkiler sonucunda oluşan ekstremite uzun kemik kırıkları Veteriner Ortopedi ve Travmatoloji alanında sıklıkla görülen durumlardır. Bunların en kısa süre içinde sağaltımını gerçekleştirmek, maksimum hasta rahatlığı ile fonksiyonel işlevin tekrar kazandırılması önemlidir. Bunun için uygulanan osteosentez yöntemleri hayvanın türü, lezyonun şekli ve lokalizasyonu ile operatörün tercihinine göre değişir. Eksternal fiksasyon yöntemleri de bunlardan biridir. Ancak özellikle kediler ve küçük yapılı köpek ırklarında son yıllarda minimum maliyet ile uygulanan Tie-in eksternal fiksasyon sistemi ekstremite uzun kemiklerinin sağaltım alternatiflerinin başında gelmektedir.

Bu çalışmada, kedilerde ekstremite uzun kemiklerinin kırıklarında intramedüler pin ile eksternal fiksatörün kombinasyonu olan ve aksial, rotasyonel ve kompresyonel güçlere karşı dayanıklılığı ile ön plana çıkan Tie-in konfigürasyon uygulamalarıyla sağaltım sonuçlarının klinik ve radyolojik değerlendirmesi ve sonuçlarının aktarılması amaçlanmıştır.

Tez çalışmasının; konu seçiminde ve hazırlanmasında yardımcı olan, desteğini hiçbir zaman esirgemeyen danışmanım Yrd.Doç.Dr. Mehmet SAĞLAM'a teorik ve pratik çalışmalardaki yardımları için Cerrahi Anabilim Dalı Öğretim üyeleri, öğretim görevlileri ve çalışan arkadaşlarım ile öğrenim hayatım boyunca desteklerini hiçbir zaman esirgemeyen aileme teşekkür ederim.

SİMGELER ve KISALTMALAR

A/P	Anteriyoposteriyor
Cm	Santimetre
Im	Intramedullar
IM	Intramüsküler
Kg	Kilogram
M/L	Mediolateral
ml	Mililitre

ŞEKİLLER

Şekil 1.1. Tip I eksternal fiksatorün uygulama şekli	5
Şekil 1.2. Tip II eksternal fiksatorün uygulama şekli	6
Şekil 1.3. Tip III eksternal fiksatorün uygulama şekli	7
Şekil 1.4. İlizarov eksternal fiksatorün uygulama şekli	8
Şekil 1.5. Hibrid eksternal fiksatorün uygulama şekli	9
Şekil 1.6. Bir kidede femur'da akrilik eksternal fiksator kullanımı	10
Şekil 1.7. Tie-in eksternal fiksasyon uygulaması	12
Şekil 1.8. Kemik yüzeyi ve ilişkili yumuşak dokuya uygun olarak unilaterale fiksator uygulaması için tercih edilmesi gereken lokasyonlar	14
Şekil 1.9. Ek fiksasyon sistemleri eksternal fiksatorlerle birlikte kullanılması	16
Şekil 1.10. Dayanıklılığı maksimize etmek için fiksasyon pinlerinin uygulanması	18
Şekil 1.11. Unilaterale (Tip IA) eksternal fiksator uygulanması	19
Şekil 1.12. Unilaterale (tip IA) ve bilaterale (tipIIA) eksternal fiksator konfigürasyonları	20
Şekil 1.13. Unilaterale (tip IA) konfigürasyonları	21
Şekil 1.14. Çeşitli bilaterale (TipII) konfigürasyonları	22
Şekil 1.15. Fiksasyon klemplerinin deri ile olan mesafesi ve bar şeklinin deri/kas yönünde değiştirilmesi	23
Şekil 1.16. Femur da Tie-in Konfigürasyonu	24
Şekil 1.17. Tip I/II eksternal fiksatorle birlikte Tie-in konfigürasyonu	25
Şekil 2.1. Schanz pini	30
Şekil 2.2. Steinmann pini	30
Şekil 2.3. Akrilik ile modifiye eksternal fiksatorün açık kırığı olan tibia'ya uygulama sonrası görünümü	31
Şekil 3.1. Kedilerin cinsiyet dağılımı	35
Şekil 3.2. Kedilerin yaş dağılımı	35

Şekil 3.3. Olgulardaki kırığın oluştuğu kemiğe göre dağılımı	36
Şekil 3.4. Olgu 1'in preoperatif M/L radyografisi	38
Şekil 3.5. Olgu 1'in açık kırık olması ve pinlerin minimal invaziv yöntemle antrograd uygulanması	38
Şekil 3.6. Olgu 1'in implant uygulama sonrası radyografisi	39
Şekil 3.7. Olgu 2'nin preoperatif ve postoperatif radyografik görünümü	40
Şekil 3.8. Olgu 5'in postoperatif 1. Gün radyografisi	40
Şekil 3.9. Olgu 5'in aparey uzaklaştırıldıktan 45. Gün radyografisi	40
Şekil 3.10. Olgu 7'nin postoperatif 1.gün radyografisi	41
Şekil 3.11. Olgu 7'nin Tie-in yöntemiyle uygulanması	41
Şekil 3.12. Olgu 7'nin 30 gün radyografisi	41
Şekil 3.13. Olgu 7'nin 45inci gün	41
Şekil 3.14. Olgu 8'in preoperatif radyografisi	42
Şekil 3.15. Olgu 8'in postoperatif 1.gün radyografisi	42
Şekil 3.16. Olgu 8'in 30.gün radyografisi	42
Şekil 3.17. Olgu 8'in 45.gün radyografisi	42
Şekil 3.18. Olgu 9'un preoperatif A/P, M/L radyografisi	43
Şekil 3.19. Olgu 9'un postoperatif 1. Gün radyografisi	43
Şekil 3.20. Olgu 9'un postoperatif 45.gün radyografisi	43
Şekil 3.21. Olgu 11'in preoperatif A/P radyografisi	44
Şekil 3.22. Olgu 11'in postoperatif 1.gün radyografisi	44
Şekil 3.23. Olgu 11'in 30.gün radyografisi	44
Şekil 3.24. Olgu 11'in 45.gün radyografisi	44
Şekil 3.25. Olgu 12'nin preoperatif radyografisi	45
Şekil 3.26. Olgu 12'nin postoperatif 1.gün radyografisi	45
Şekil 3.27. Olgu 12'nin 30.gün radyografisi	45
Şekil 3.28. Olgu 12'nin 45.gün radyografisi	45
Şekil 3.29. Olgu 13'un preoperatif radyografisi	46

Şekil 3.30. Olgu 13'un 1.gün radyografisi	46
Şekil 3.31. Olgu 13'un 30. gün radyografisi	46
Şekil 3.32. Olgu 13'un 45.gün radyografisi	46
Şekil 3.33. Olgu 18'in postoperatif 1.gün görünümü	47
Şekil 3.34. Olgu 18'in postoperatif 1.gün radyografisi	47
Şekil 3.35. Olgu 18'in postoperatif 45.gün radyografisi	47



ÇİZELGELER

Çizelge 3.1. Olgularda belirlenen lezyonun nedeni, lokalizasyonu ve sonuçları.

37



1. GİRİŞ

Travmatik veya kemiğe bağılı bazı patolojik nedenlerden dolayı, kemik dokusunun anatomik yapısının bozulması ve kemikte oluşan ayrılmalara kırık denir (Aslanbey, 2002). Veteriner ortopedide ekstremitte kemiklerinin kırıkları oldukça sık görülür. Köpek ve kedilerde bu kırıkların oluşumunda; çoğunlukla travmalar, trafik kazaları, yüksekte düşme, ateşli silah yaralanmaları ve hayvanların birbiriyle olan kavgaları gibi birçok neden sayılabilir (Sağlam ve Süer, 2006).

Kırık sağaltımında biyolojik ve mekanik olmak üzere iki metot uygulanmaktadır. Biyolojik metotta kırık uçları sebebiyle oluşan damarsal dokulardaki hasarın dışında vasküler bozukluk söz konusu değildir. Dolayısıyla yumuşak dokunun korunmasıyla hızlı bir iyileşme sağlanır (Palmer, 1999).

Mekanik metotta ise, ana kemik fragmentlerinin bir araya getirilerek fiksasyon materyalinin uygulanması ile yapılır. Bu iki metot içinde esas hedef, kırılan kemiğin anatomik şeklini yeniden kazandırmak, en kısa sürede iyileşmeyi sağlamak, maksimum hasta rahatlığı ve en az maliyetle hastayı sağlığına kavuşturmadır (Palmer, 1999).

Bu amaca ulaşmak için aşağıda belirtilen hususlar önem arz etmektedir (Altunatmaz, 2004 ve Aron, 1995).

1. Minimum travma yaratacak cerrahi yaklaşımın uygulanması,
2. Kemiğin iyileşme sürecinde vasküler yaralanmayı minimum seviyeye indirecek bir fiksasyon sisteminin kullanılması,

3. Minimum seviyede travmaya sebep olacak fiksasyon materyalinin seçilmesi,
4. Gerektiğinde uzaklaştırılabilen bir fiksator tercih edilmesi gerekir.

Bu hususların etkin bir şekilde yerine getirilebilmesi ancak eksternal fiksatorlerin kullanımıyla mümkündür (Altunalmaz, 2004 ve Aron, 1995).

1.1. Eksternal Fiksatorün Tarihçesi

Eksternal fiksatorün tarihi ve gelişimi kitaplarda kavrama, uygulama ve gelişme olarak üç evrede incelenmektedir (Altun, 2011).

Kavrama evresinde, 1843-1950 yıllar arasında Malgaigne ve Rigaud'un ilk uygulamaları ile eksternal fiksasyon fikri doğmuş ve yapılmıştır. Uygulama evresinde Parkhill ve Lambott, 1898-1902 yıllarında bugünkü cihazlara benzeyen eksternal fiksatorler yapmışlardır (Altun, 2011).

Eksternal fiksator sağıltım yönteminin doğduğu ve tüm dünyada kabul edildiği bugünkü dönem, gelişme evresidir. Juvara 1914, Judett 1934, Anderson 1935, Hoffman 1938, Charnley 1948, Sicott 1949 ve İlizarov 1950 bu dönemin önder isimleridir (Altun, 2011).

Otto Stader isimli veteriner hekim 1937 yılında hayvanlarda kullanılan eksternal fiksatorü tanımlamıştır (Altun, 2011). Ülkemizde veteriner ortopedide ilk eksternal fiksator uygulamaları 1984 yılında Olcay ve ark., ilk İlizarov eksternal

fiksator uygulanması da 1995 yılında Bilgili ve ark. tarafından gerçekleştirilmiştir (Eren ve Eralp, 1999 ve Gulaydın, 2013).

1.2. Eksternal Fiksatorün Tanımı

Eksternal fiksasyon yöntemi, beşeri ve veteriner hekimlikte sıklıkla kırıkların sağaltımında, eklem stabilizasyonu ve bacak deformitesini düzeltmek amacıyla kullanılmaktadır. Eksternal fiksatorler diğer yöntemlere göre, aparatın çok yönlü montajının yapılabilmesi, açık kırıklarda etkin yara yönetimini sağlama, kırık yerindeki damarlanmanın minimal düzeyde bozulması ve az maliyeti nedeniyle daha avantajlı sayılmaktadır. Fiksasyon pinlerinin gevşemesi ve pin yolunun enfeksiyonu sık görülen komplikasyonlar arasındadır (White ve ark., 2003).

Eksternal fiksatorlerin stabil yapısı, kırığın redüksiyonunun ve pin-kemik uyumunun etkin şekilde sağlanmasına yardımcı olur. Basit çerçeveli yapısı güçlü komponentlerden oluştuğu için sabitlendiğinde dayanıklılığı artmakta ve biyolojik oteosentezi gerçekleştirmek için avantaj sağlamaktadır (White ve ark., 2003).

Geleneksel Kirschner Ehmer yöntemlerine ilave olarak artık veteriner operatörlerin klinik sağaltım uygulamalarında faydalanabilecekleri daha fazla linear fiksasyon sistemleri bulunmaktadır. Değişik fiksasyon sistemlerinin güçlü ve zayıf yanlarının bilinmesi, çerçevenin etkin bir şekilde dizayn edilmesi veteriner operatörlerin kişisel ihtiyaçlarını daha etkin karşılaması anlamına gelmektedir (White ve ark., 2003).

Genellikle eksternal fiksatorler,

- Tip II ve Tip III açık ve/veya enfekte kırıklarda,
- Ciddi yanıklarla veya geniş doku yaralanmaları ile beraber olan kırıklarda,
- İnternal tespit yapılması mümkün olmayan ve distraksiyon gerektiren kırıklarda,
- Pelvis kırıkları ve dislokasyonları ile multiple kapalı kırıkların fiksasyonunun sağlanmasında,
- Doğusal veya edinsel nedenlerle oluşan kısılıklar ve ekstremitte uzatmalarında,
- Kronik osteomyelitisli olgularda,
- Artrodez uygulamalarında,
- Kırıkla beraber damar-sinir onarımı gereken olgularda,
- Kırık immobilizasyonu ve kanatlı hayvanlarda oluşan ekstremitte kırıklarının sağaltımında kullanılabilir (Bilgili ve Olcay, 1998 ve Çam, 2008).

1.3. Eksternal Fiksatorlerin Sınıflandırılması

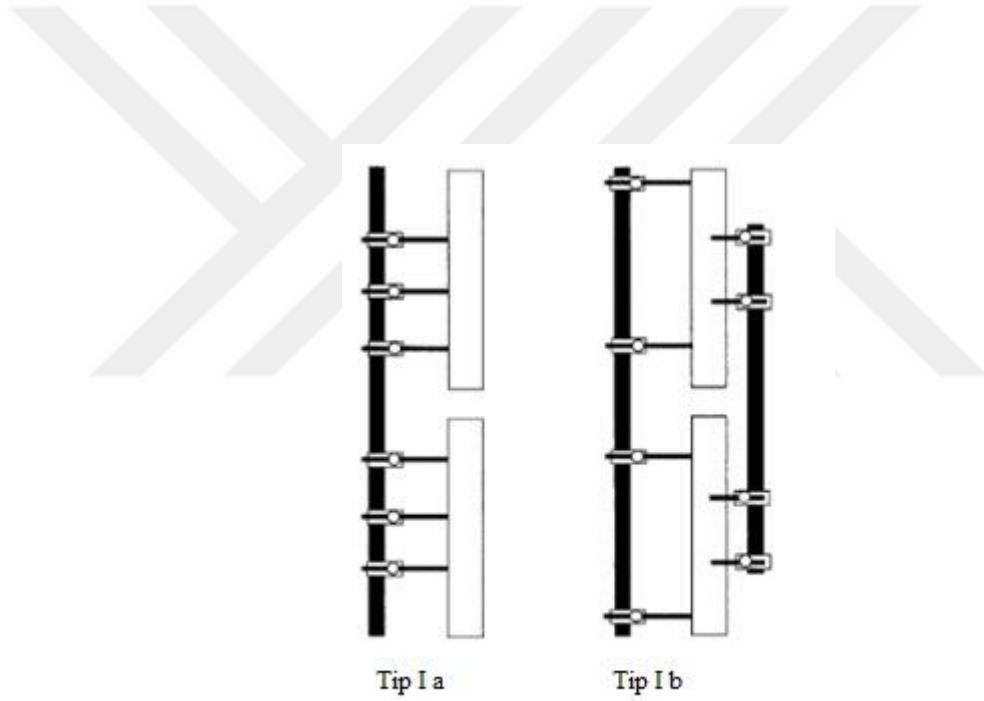
Eksternal fiksatorler tip I, II, III ve sirküler olarak sınıflandırılmaktadır. Kuvvet ve dayanıklılık yönünden sıralama genellikle şu şekildedir;

Tip IA < Tip IB = Tip I Tie-in < Tip II < Tip III (Kraus ve ark., 2003).

1.3.1. Tip I Fiksatorler

Tip I fiksatorler; kırık hattının kemiğin tek tarafından tek bar ile sabitlendiği sistemlerdir. Tip Ia ve Tip Ib şeklinde sınıflandırılır (Kraus ve ark., 2003; White ve ark., 2003). Tip I fiksatorler bir veya iki planda kullanılabilir, ancak tüm uzun kemiklerde yaygın olarak Tip I unilaterale yarım pin sabitleyici kullanılmaktadır. Tip I unilaterale fiksatorler ikiye ayrılmaktadır (Şekil 1.1) (Piermattei ve ark., 2006).

- a. Tip I Unilaterale Uniplanar,
- b. Tip I Unilaterale Biplanar



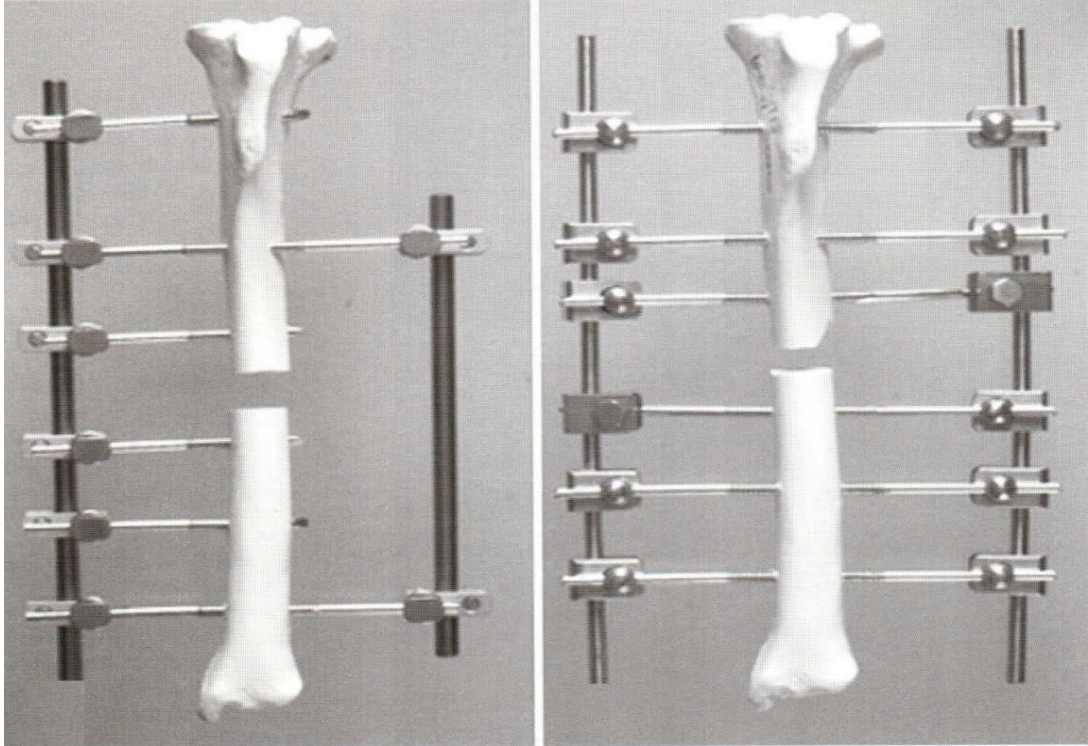
Şekil 1.1. Tip I eksternal fiksatorün uygulama şekli (White ve ark.,2003).

Tip IA, biyomekanik yönden en zayıf fiksator tipi olduğundan Tip IB ve Tip I Tie-in gibi değişik yöntemler geliştirilmektedir. Biyomekanik yönden yarım pinler uzun ekstremite kemiklerinde dirençsiz olacağından stabilitenin artmasını sağlamak için intramedüller pinlerin eksternal fiksstore bağlanması gerekir. Bu sisteme Tip I Tie-in denir (Kraus ve ark., 2003).

1.3.2. Tip II Fiksatorler

Tip II fiksatorler; kırık hattının kemiğin iki tarafından iki bar ile sabitlendiği sistemlerdir. Bu yöntem kullanılan çivilerin bir kısmının her iki bara, bir kısmının ise tek bara sabitlenmesi şeklinde modifiye edilir (Kraus ve ark., 2003; White ve ark., 2003). Tam pin kullanıldığı için bu çerçeveler sadece kısa ekstremite yapısında, diz veya dirseğin distalinde uygulanır. Özellikle kapalı redüksiyonlar ile radial ve tibial kırıkların stabilizasyonu için uygundur. Tip II bilateral uniplanar fiksatorler ikiye ayrılmaktadır (Şekil 1.2) (Piermattei ve ark., 2006).


- a. Tip II Bilateral Uniplanar Tam Pin
- b. Tip II Bilateral Uniplanar Tam ve Yarım Pin



Şekil 1.2. Tip II eksternal fiksatorün uygulama şekli (Kraus ve ark., 2003).

1.3.3. Tip III Fiksatorler

Tip III fiksatorler, Tip I ve Tip II eksternal fiksatorlerin beraber yerlestirildiği bir sistemdir ve birbirilerine 90 derece açıyla modifiye edilir (Lewis ve ark., 2001). En güçlü, en komplike ve dizayn maliyeti en pahalı olan Tip III fiksatorler, genellikle ekstra stabilite gerektiren kırıklarda ve iyileşme sürecinin yavaş olduğu tahmin edilen durumlarda kullanılmaktadır. Temel uygulama alanı tibial kırıklar olsa da, radius kırıkları için de uygulanabilir (Şekil 1.3.) (Piermattei ve ark., 2006).

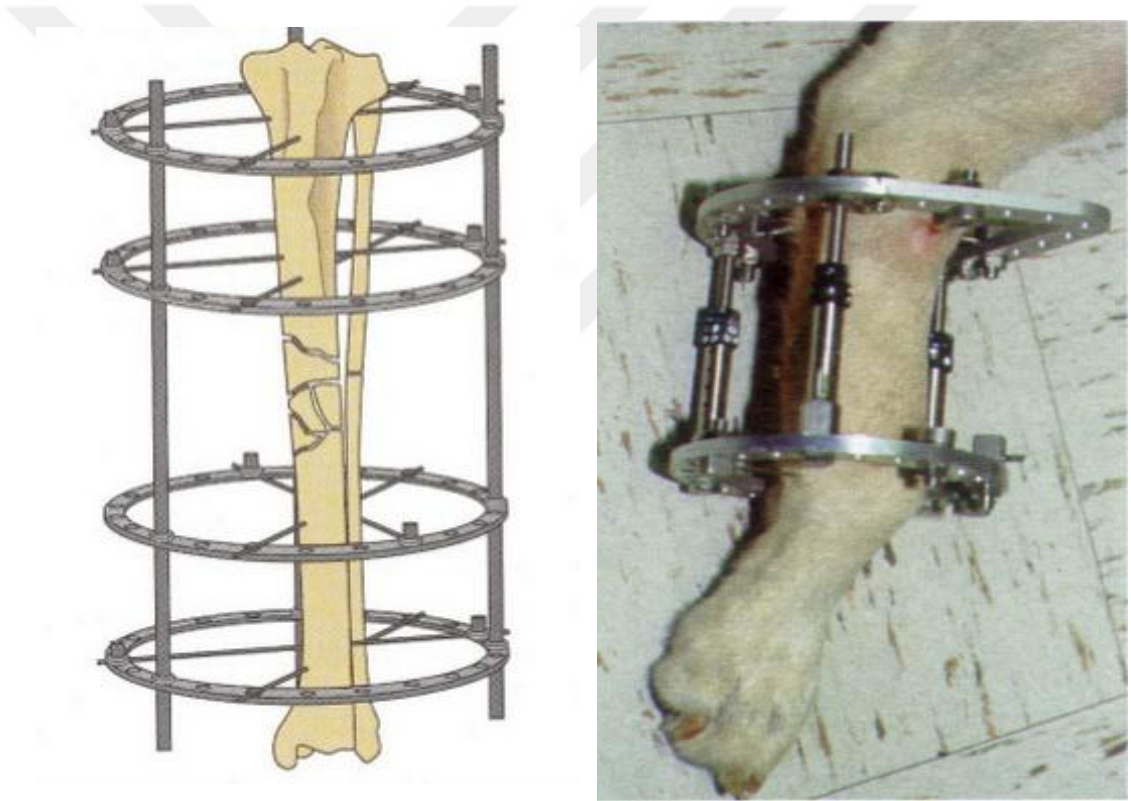


Şekil 1.3. Tip III eksternal fiksatorün uygulama şekli (Kraus ve ark., 2003).

1.3.4. Sirküler “İlizarov” Eksternal Fiksatorler

Sirküler eksternal fiksatorler; İlizarov tarafından bulunmuştur. Diğer linear sistemlere kıyasla bu sistemde pinler yerine küçük çaplı teller kullanılmaktadır (Lewis ve ark., 2001). Her bir yarım veya tam halkanın ikişer yanından karşılıklı

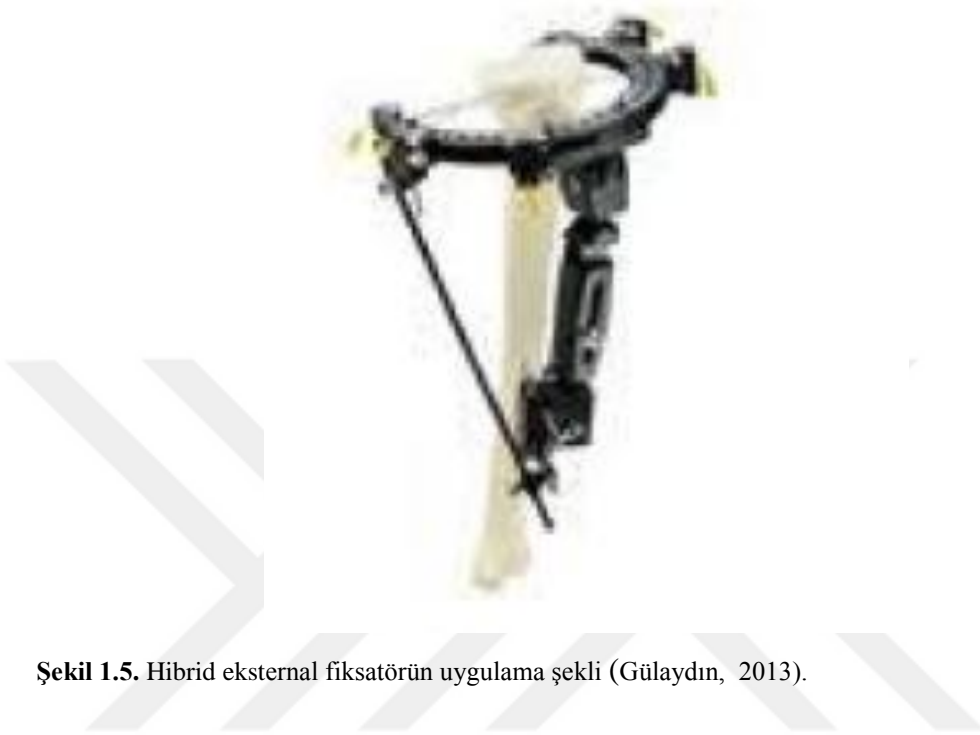olarak birbirini bağlayan çiviler yerleştirilir (Şekil 1.4.). Birbirine bağlı dişli çivilerin kullanılması sayesinde kırığın düzeltilmesi ve kırığa basınç veya gerilme uygulanması için halkalar ayarlanabilir. Her ne kadar sirküler eksternal fiksatörler kırık sağaltımında ve artrodez için tanımlansa da ana uygulama alanı angular deformitelerinde ve ekstremitte uzatma operasyonlarında korektif osteotominin sağlanmasıdır (Piermattei ve ark., 2006).



Şekil 1.4. İlizarov eksternal fiksatörün uygulama şekli (Lewis ve ark, 2001).

1.4. Hibrid Eksternal Fiksator

Hibrid eksternal fiksatorler; linear eksternal fiksator ve İlizarov eksternal fiksatorün modifiye edilmesiyle kullanıldığı sistemdir (Şekil 1.5.) (Gülaydın, 2013).



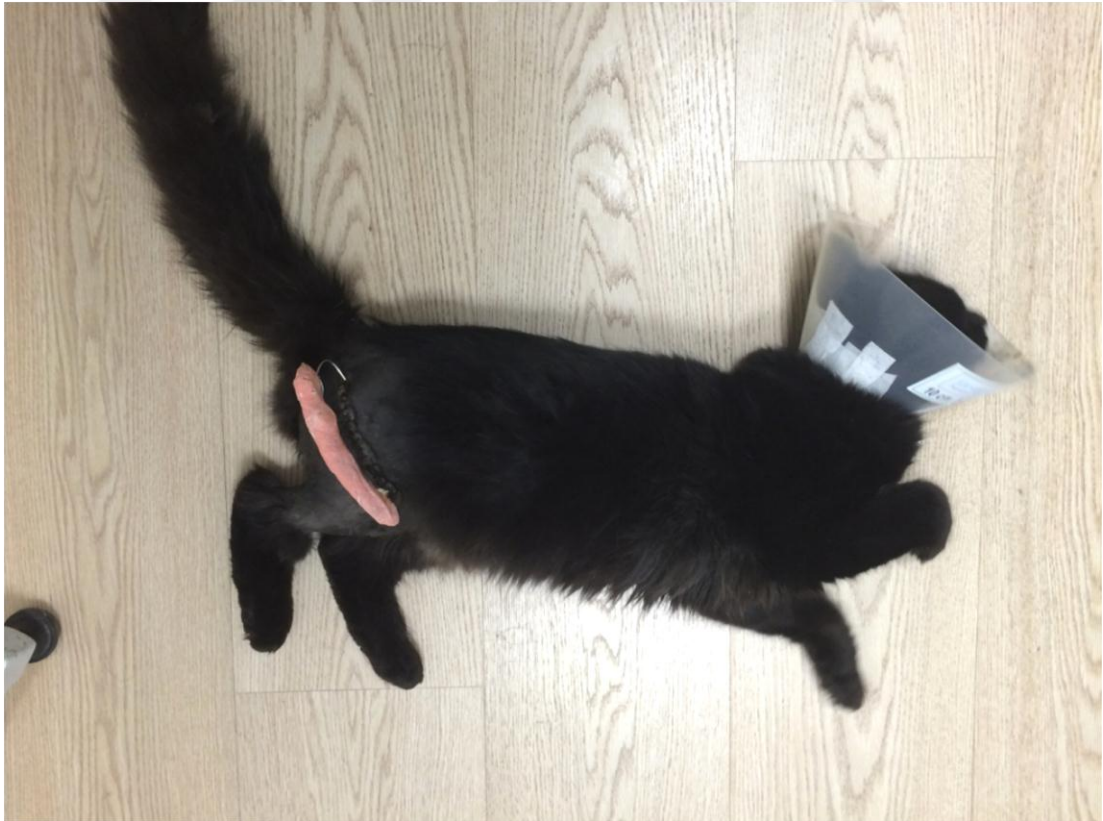Şekil 1.5. Hibrid eksternal fiksatorün uygulama şekli (Gülaydın, 2013).

1.5. Akrilik Eksternal Fiksatorler

Veteriner ortopedide akrilik eksternal fiksator uygulamaları yaygın olarak kullanılmaktadır. Akrilik eksternal fiksator değişik boyutlardaki hastalarda, birçok kırık tiplerinin sağaltımında uygulanabilen maliyeti ekonomik olan bir yöntemdir. Akrilik gövde için değişik çaplı şekil verilebilen spiral borular kullanılabilir. Kemiğe yerleştirilen pinler bu boru içerisinde geçirilerek akrilik ile pinlerin gövdeye tespiti sağlanır. Daha kompleks fiksator gövdeler (bilateral, uniplanar, bilateral biplanar ya da quadrilateral) gerektiğinde, operatör çoklu akrilik gövdeleri kullanma ya da akrilik kolonlarla birleşen hibrit çerçeveler ve demir bağlayıcı çubuklar kullanma seçeneğine sahiptir (McCartney, 1998).

Akrilik barlar deęişik Őekil ve tarzlar da birleřtirilebildięinden pinler en uygun kemik stabilizasyonunu saęlayacak Őekilde birden ok plak zerine yerleřtirilebilir. Ayrıca bu esneklik pinlerin oryantasyonunu kolaylařtırdıęı iin yumuřak dokunun sıkıřmasına izin vermez (Piermattei ve ark., 2006).

Akrilik eksternal fiksatorler tm kemik kırıklarında uygulanabilmesinin yanında mandibula kırıkları, kk ırk kpeklerin uzun kemik kırıkları ve karpus ile tarsus'un transartikler uygulamalarında zellikle kullanılabilirler. Bunun yanında akrilik eksternal fiksatorler, kk hayvanların transartikler kırıklarında, kedi ve kuřlarda eřitli kırıkların onarımında kullanılmıřtır (Őekil 1.6). Bu tip fiksatorler, klemsiz kullanılabilirlerinden ve bu da maliyeti dřrdęinden dolayı veteriner ortopedide ok tercih edilmektedirler (Yavuz, 2013). Ancak akrilik sistemlerin bir dezavantajı, akrilik sistemler uygulandıęında ereve zerinde gerektięinde bir deęiřiklik yapmak ve postoperatif radyografi almak olduka zordur (Denny, 2000).



Őekil 1.6. Bir kedide femur'da akrilik eksternal fiksator kullanımı.

1.6. Tie-in Eksternal Fiksatorler

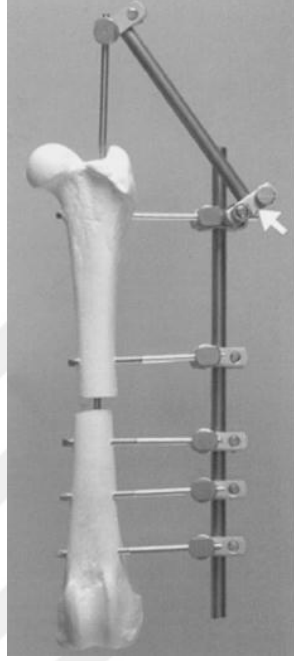
Uzun kemiklerin instabil, parçalanmış kırıklarının sağaltımında üç farklı fiksasyon sistemi uygulanır. Bunlar; eksternal fiksasyon, plak ve vidalama sistemi, intramedüler kilitli çivileme yöntemidir. Bu fiksasyon sistemlerini desteklemek için serklaj telleri veya trifon vidalar da gerektiğinde kullanılabilir. Bir eksternal fiksasyon sistemi olan Tie-in uygulamasında kullanılan intramedüler pin bu sistemlerin etkinliğini arttırmaktadır (Kraus ve ark., 2003).

Hem operasyon sırasında hem operasyon sonrasında kırık fragmentlerinin gerektiğinde düzeltilmesi için yapılan girişimlere izin veren ve kırık hattına direkt müdahale gerektirmeyen tek sistem eksternal fiksasyon sistemidir. Ayrıca kapalı redüksiyon uygulaması yumuşak dokunun korunmasını sağlar, böylece kırık bölgesinin sağaltımı için gerekli olan vaskülarizasyon korunmuş olur. Ek olarak, fiksasyon sistemlerinin direkt kırık hattında uygulanmaması da kontamine kırıkların sağaltımında diğer bir avantaj olarak ortaya çıkmaktadır (Kraus ve ark., 2003).

Intramedüler pin ve eksternal fiksatorün kombinasyonu olarak bilinen Tie-in tekniği kedi ve küçük yapılı köpek ırklarındaki plak uygulamasının bir alternatifidir. Intramedüler pinler, aksial güçlere karşı dayanıklılık gösterirken, transversal uygulanan Schanz pinleri rotasyonel ve kompresyonel güçlere direnç gösterir. Bu özellikleri ile kedi ve köpeklerdeki tibia, femur ve humerus kırıklarında rijid fiksasyon sağlamak için rod ve klamp yerine akrilik ile birleştirilmiş eksternal olarak uygulanan Schanz pinleri ve internal olarak uygulanmış Steinmann pinleri Tie-in tekniğinde kombinasyonu tamamlar (Sağlam ve ark., 2016).

Hiçbir fiksasyon sistemi mükemmel değildir ve başarılı sonuçlara ulaşılabilmesi için eksternal fiksasyon sistemlerinin de var olan dezavantajlarını bilmek ve üstesinden gelmek gerekir. Eksternal fiksasyon sistemlerinin bağlantı elementleri kemiğin merkez eksenine uzak olduğundan, kırık bölgesini olumsuz yönde etkileyen etkenler bu sistemlerin mekanik yönden bir dezavantajı olarak ortaya çıkmaktadır. Eksternal fiksatorlerin bağlantı yerlerinin kemiğin merkez eksenine ne kadar uzaklıkta olacağı uygulandığı bölgedeki yumuşak dokunun kalınlığına bağlıdır.

Anatomik yönden fiksatöre en uyumlu ve en etkin bölge tibia kırıklarıdır. Bunu radius-ulna, femur ve humerus izler. Femur ve humerus gibi kalın yumuşak dokularla çevrili bölgelerde eksternal fiksatörün destekleyici fonksiyonu için tie-in uygulaması gereklidir (Şekil 1.7.) (Kraus ve ark., 2003).



Şekil 1.7. Tie-in eksternal fiksasyon uygulaması (Kraus ve ark., 2003).

Özellikle femur'un yoğun kas gurupları tarafından çevrili olması pin yerleşimi için güçlük yaratır ve bu durumda postoperatif morbidite riski ciddi olarak artar. Tei-in uygulaması onarımın stabilizasyonunu iki kat artırıp intramedüler pinlerin migrasyonunu engeller (Beale, 2004).

Eksternal fiksatörler özellikle tibia, radius-ulna'da oluşan diyafizer kırıkların sağaltımında kullanılır. Ayrıca eksternal fiksatörler, özellikle diyafizer bölgedeki parçalı kırıklar için kapalı redüksiyon yöntemle uygulandığında etkilidir. Femur ve humerustaki diyafizer kırıklar için de eksternal fiksatörler başarıyla uygulanabilmesine rağmen parçalı kırıklarda ek fiksasyonların gerekli olduğu durumlarda; plak-çivi fiksasyonu veya kilitli çivileme fiksasyonu tercih edilebilir. Ek

fiksasyona ihtiyacı olmayan kemikler için tie-in kesinlikle uygulanabilir bir tercihtir (Kraus ve ark., 2003).

Yeterli sayıda fiksasyon pinleri kısa segmente uygulandığında, kısa proksimal veya kısa distal segmentte oluşan uzun kemik kırıklarının sağaltımı, eksternal fiksasyon sistemi ile sağlanabilir. Genellikle 3 adet transversal fiksasyon pini önerilmesine rağmen, kırık kolay iyileşebilir özellikte ise 2 adet trasversal pin de yeterli olabilir (Kraus ve ark., 2003).

Eklem artrodezlerinde eksternal fiksatörler tek başına veya internal fiksatörlerle beraber kullanılabilir. Tarsocrural artrodez için eksternal fiksatörler de çok seçenekli olan uygulamalardan biridir (Kraus ve ark., 2003).

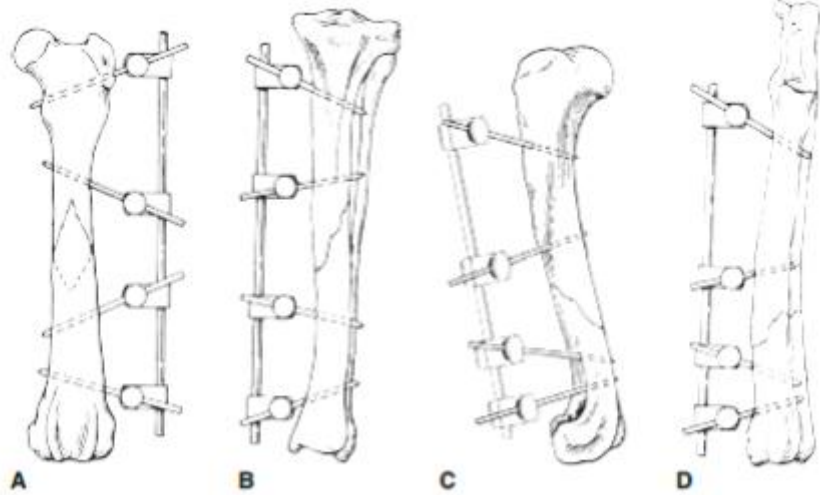
1.7. Eksternal Fiksatörlerin Uygulanma Prensipleri

Eksternal fiksasyonun uygulanmasında öncelikle kırığın redüksiyonu için hangi yaklaşımın uygulanacağına karar vermek gerekir. Eksternal fiksatörün çok yönlülüğünden dolayı “anatomik kemik rekonstrüksiyonu ve rijid fiksasyonla beraber açık yaklaşım” ya da “angular ve rotasyonel deformasyondan daha çok diyafizi aynı hizaya getirmeyi ve kırık parçalarına manipülasyonun az veya hiç olmadığı kapalı veya minimal yaklaşım” uygulanır. Kemiği kısaltmak gerekse bile, güç paylaşımına kemik ve fiksasyon arasında izin vermek adına ana kırıkların etkin redüksiyonu için bir yaklaşım bulmak önemlidir. Böylece basit aparey kullanımına olanak sağlanır ve bu durum erken dönem pin gevşeme olasılığını ve pin-kemik ortak yüzeyindeki yüksek gerilimli yüklerin yarattığı fiksasyon kaybı olasılığını azaltır (Piermattei ve ark., 2006).

Uygulamalar için aşağıdaki prensipler önerilmektedir:

1. Aseptik teknik uygulamak: Hastanın, operasyon odasının, ekipmanların, operatörün hazırlanmasını ve postoperatif dönemi içermektedir (Piermattei ve ark., 2006).

2. Pin uygulama noktası için kemik yüzeyinde uygun lokasyonun kullanılması: Fiksasyon pinlerinin direkt deriden kemiğe uygulanışını izin verecek şekilde sabitleyiciler kemik yüzeyine yerleştirilirse, komplikasyonlar minimize edilir. Bu durum ayrıca klamp ile kemik arasındaki pin uzunluğunu minimize eder. Böylece maksimum pin direnci yanında yumuşak dokunun olumsuz yönde etkilenmesi minimum düzeyde olur. Pinlerin direkt sadece deriden geçmesi, kas ve deriden geçmesine göre daha az reaksiyon yaratır. Unilateral bar uygulamaları için tibia'daki en uygun yüzey medial; radius için kranomedial veya medial; humerus için kraniolateral ve femur için lateral yüzeydir (Şekil 1.8.). Humerus ve femur'daki uygulamalarda pin deri ve altındaki kas dokusundan geçmek durumundadır. Bu da uygulanacak yüzeydeki kas kalınlığının minimum olmasına itina etmeyi gerektirir (Piermattei ve ark., 2006).

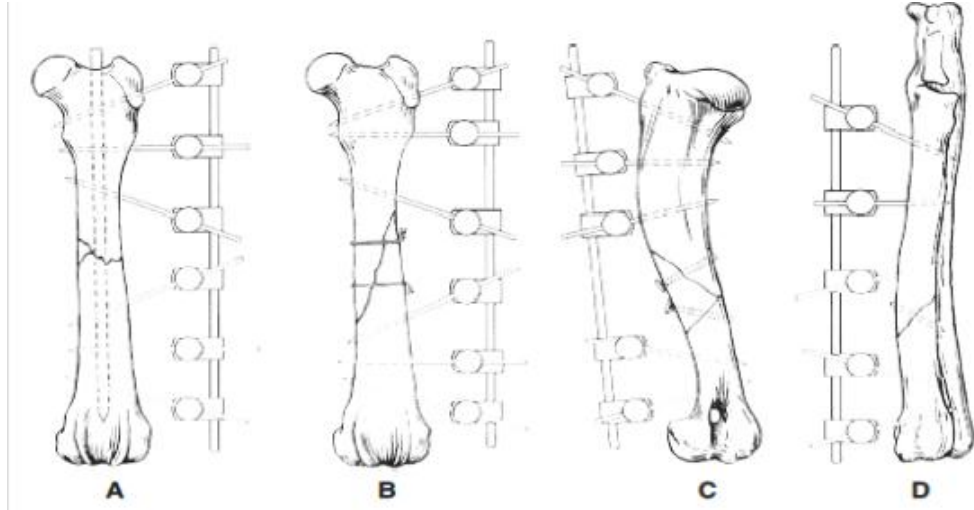


Şekil 1.8. Kemik yüzeyi ve ilişkili yumuşak dokuya uygun olarak unilateral fiksatör uygulaması için tercih edilmesi gereken lokasyonlar. A. Femur'un lateral yüzeyi. B. Tibia'nın medial yüzeyi. C. Humerus'un kraniolateral yüzeyi. D. Radius'un kranimedial veya medial yüzeyi (Piermattei ve ark., 2006).

3. Fiksator için en uygun konfigürasyonu uygulamada genel prensipler;
 - a. Tip I unilateral konfigürasyonlar tüm uzun kemiklere ve mandibula,
 - b. Tip I biplanar ve bilateral konfigürasyonlar tibia, mandibula ve radius/ulna ile sınırlı olarak uygulanır.

Statik güç ve direnç anlamında fiksator konfigürasyonlarının sıralaması her ne kadar (1) tip IA unilateral bir planör, (2) tip IB unilateral iki planör, (3) tip II bilateral bir planör ve (4) tip III bilateral iki planör olsa da, unutulmaması gereken nokta klinik performans bağlayıcı barların çapları ve şekilleri, fiksasyon pinlerinin çapı ve sayısı, kortikal kemikteki pinlerin lokasyonu ve açısı, fiksasyonda klampden kemiğe olan pin mesafesi ve kırık bölgesinin doğasında olan stabilitesi gibi birçok değişkene bağlıdır. Güç paylaşımı kemik ve kırık arasında sağlanabilirse (tip A veya kama kırıkları gibi), güç paylaşımının olmadığı durumda, fiksator daha az dirençte olursa (tip C kompleks kırıklarda) ve fiksator destekleyici olarak uygulanırsa, kırık bölgesinin doğasında olan stabilitenin önemi azalmaktadır. Tip IA unilateral konfigürasyonun yarattığı direnç, güç paylaşımının sağlanabildiği ve ilave fiksasyonlarla desteklenebildiği durumlarda tip A basit ve birçok tip B kama kırıkları için uygundur (Piermattei ve ark., 2006).

4. Ek fiksasyonun uygulanması: Kırık sağaltımındaki amaç kırık bölgesinin rijid ve sürekli stabilizasyonu ise, ek fiksasyon (vida, intramedüler pin, Kirschner telleri ve serklaj) uygulanabilir. Bu şekilde fiksasyon pinlerinin uygulanmasıyla redüksiyonun sağlanması ve rijid stabilizasyonda yardımcı olabilir (Şekil 1.9.) (Piermattei ve ark., 2006).



Şekil 1.9. Ek fiksasyon sistemleri eksternal fiksatörlerle birlikte yaygın olarak kullanılır. A. İntramedüler Pin, B. Serklaj telleri, C. Vidalar, D. Diyagonal şekilde uygulanan Kirschner telleri (Piermattei ve ark., 2006).

Vida ve serklaj telleri gibi implantların kullanımıyla daha rijid fiksasyon sağlanan tip IA unilateral eksternal fiksasyon kombinasyonlarında özellikle itina gerektirir. Çünkü bu rijidite gerilim yoğunlaştırıcı etki yaratabilir ve ikincil kırıklara veya implantın zaafiyetine neden olabilirler. Diğer dikkat edilmesi gereken nokta, uygulamalar sırasında kırık biyolojisinde meydana gelebilecek parçalanmalardır. Efektif stabilizasyona ulaşılabildiği ve kırık sağaltımının iyileşme sürecinin hızlı olacağını tahmin edildiği durumlarda bu tip fiksatörler “tip IA” en güvenilir şekildedir (Piermattei ve ark., 2006).

Uzun kemiklerin kompleks kırıklarında biyolojik fiksasyon konseptine ulaşabilmek için eksternal fiksasyonlara ek olarak intramedüler pinler kullanılabilir. Kırık bölgesinde hematoma korunduğu ve kortikal kırıkların olmadığı durumda, minimal açık yaklaşım uygulanmalıdır. İntramedüler pinler aksial doğrultuda yerleştirilir ve fiksatör pinlerin yerleştirilmesi sırasında kırık bölgesinde minimum manipülasyon uygulanır. Kompleks femoral ve humeral kırıklarda intramedüler pinler ile modifiye edilen tip IB fiksatörler uygulanabilir. Tibial kırıklar için intramedüler pinler ile modifiye edilmiş tip IB, II ve III fiksatörler uygun olabilir. Tie-in konnektör ile intramedüler pinler fiksatörün bağlantı barına bağlanabilirler. Bu yapı fiksatörün dayanıklılığını ve stabilitesini artırır (Piermattei ve ark., 2006).

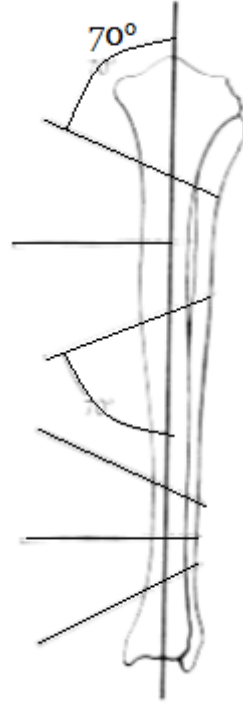
5. Kırıkta redüksiyon sağlanır ve fiksator uygulamasında da bu redüksiyon korunmalıdır. Kırık redüksiyonu ile birlikte yumuşak dokular normal anatomik pozisyonlarına getirilir ve pinler yumuşak dokuyu zedelemeyecek şekilde uygulanır. Böylece yumuşak doku iritasyonu minimize edilir ve komplikasyonların engellenmesi sağlanır. Pin uygulaması sırasında redüksiyon bozulursa, uygulama aşamasında tekrar sağlanmalıdır (Piermattei ve ark., 2006).

6. Pinlerin yumuşak dokuya geçişi: Deride 2-3 mm.lik ensizyon uygulanır. Eğer pinler kas dokudan da geçecekse, bir hemostatik pensle kas dokusu boyunca tünel açılarak kemiğe ulaşılır. Yumuşak doku zedelenmesini engellemek için pin uygulamasından önce tüm rekraktörler bölgeden kaldırılmalıdır (Piermattei ve ark., 2006).

7. Matkap kullanımı: El matkaplarının kullanıldığı durumlarda Pin ve Kirschner tellerinin gevşemesini önlemek için pin uygulama sırasında oluşan vibrasyon minimum düzeyde olmalıdır. Bu vibrasyon düşük hızlarda (< 150 rpm) matkabın kullanılmasıyla sağlanır. Yüksek hızlarda matkap kullanımı, gereksiz yüksek ısıya neden olup, kemik nekrozu ve pin gevşemesine sebep olur (Tobias, 2012).

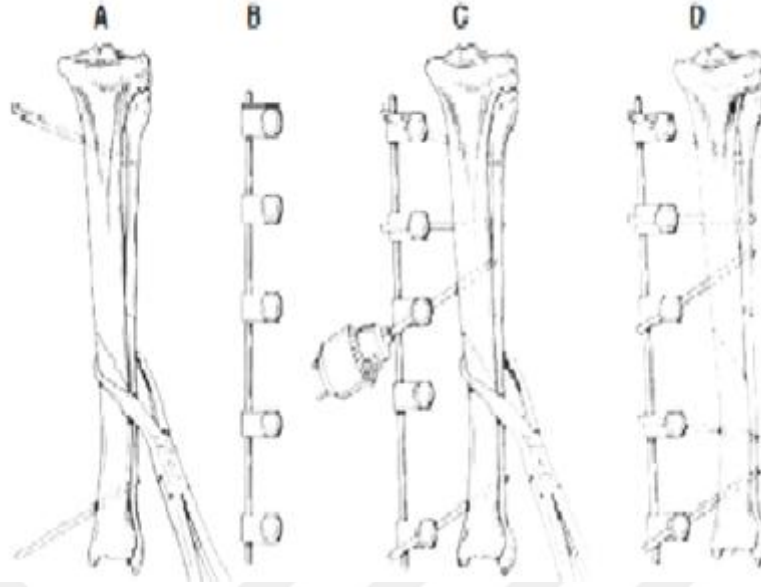
8. Uygulanan pinler kemik korteksinin iki tarafından da geçirilmelidir (Piermattei ve ark., 2006).

9. Stabilite ve dayanıklılığı maksimize etmek için her gruptaki proksimal ve distal fiksasyon pinleri kemiğin uzun eksenine 70 derece açı ile uygulanmalıdır (Şekil 1.10.) (Piermattei ve ark., 2006).



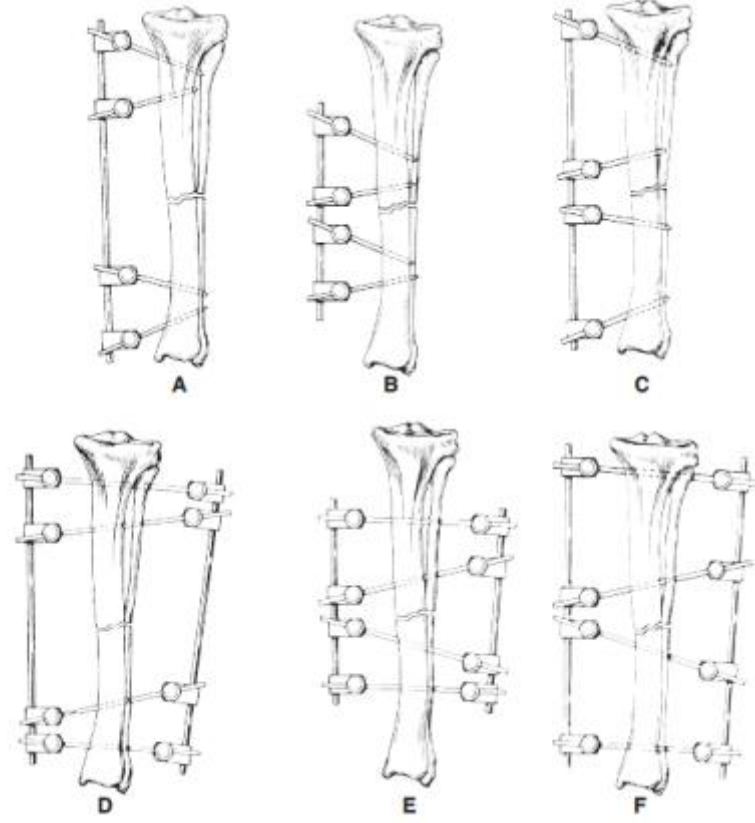
Şekil 1.10. Dayanıklılığı maksimize etmek için her gruptaki proksimal ve distal fiksasyon pinleri kemiğin uzun aksına 70 derece açı ile uygulanmalıdır (Piermattei ve ark., 2006).

10. Fiksasyon pinlerini aynı düz düzlem ve yüzeyde uygulamak: Bu uygulamanın iki avantajı vardır. A) Pinler aynı ortak bağlayıcı bara bağlandığında iki katlı fiksatörlere ihtiyaç ortadan kalkar. B) Postoperatif ödem oluşursa, fiksator gevşetilir ve kırık bölgesindeki redüksiyon etkilenmeden yeniden stabilite sağlanır (Şekil 1.11.) (Piermattei ve ark., 2006).



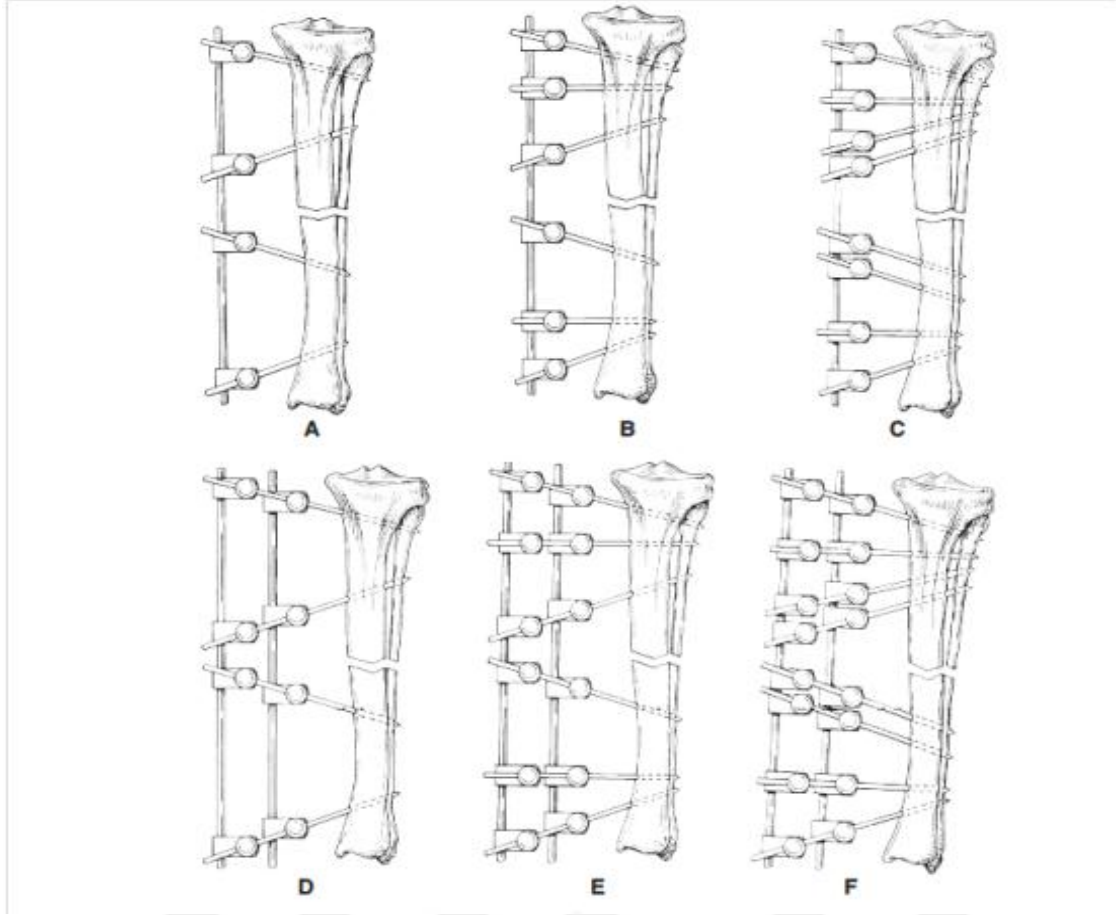
Şekil 1.11. Unilateral (Tip IA) eksternal fiksator, tek bar, 3/2 pin. A. Öncelikle kırık redükte edilir ve redüksiyon uygulama aşamalarının hepsinde sağlanmalıdır. Proksimal ve distal pinler uygulanır. B. Fiksasyon klempleri bağlama çubuğuna monte edilir. C. Fiksasyon klempleri proksimal ve distal pinlere bağlanır. Geri kalan diğer 3 pin klemplerden kemiğe uygulanır. D. Tüm klamplere sıkılaştırılır ve ensizyon kapatılır (Piermattei ve ark., 2006).

11. Eksternal fiksatorün mekanik stabilitesini optimize etmek için pinler kemik fragmentinde uygun lokasyonlara uygulanmalıdır. Deneysel ve klinik çalışmalar göstermiştir ki; maksimum stabilizasyon sağlamak için pinler fragment uçlarına (Şekil 1.12.A ve 1.12.D) veya kırık bölgesine yakın (Şekil 1.12.B ve 1.12.E) olmak yerine kemik fragmentin proksimal ve distal uçlara (Şekil 1.12.C ve 1.12.F) uygulanmalıdır (Piermattei ve ark., 2006). Tüm fiksasyon implantları kırık bölgesinden implant çapının 3 katı veya kemik çapının yarısı kadar uzakta olmalıdır (Tobias, 2012).



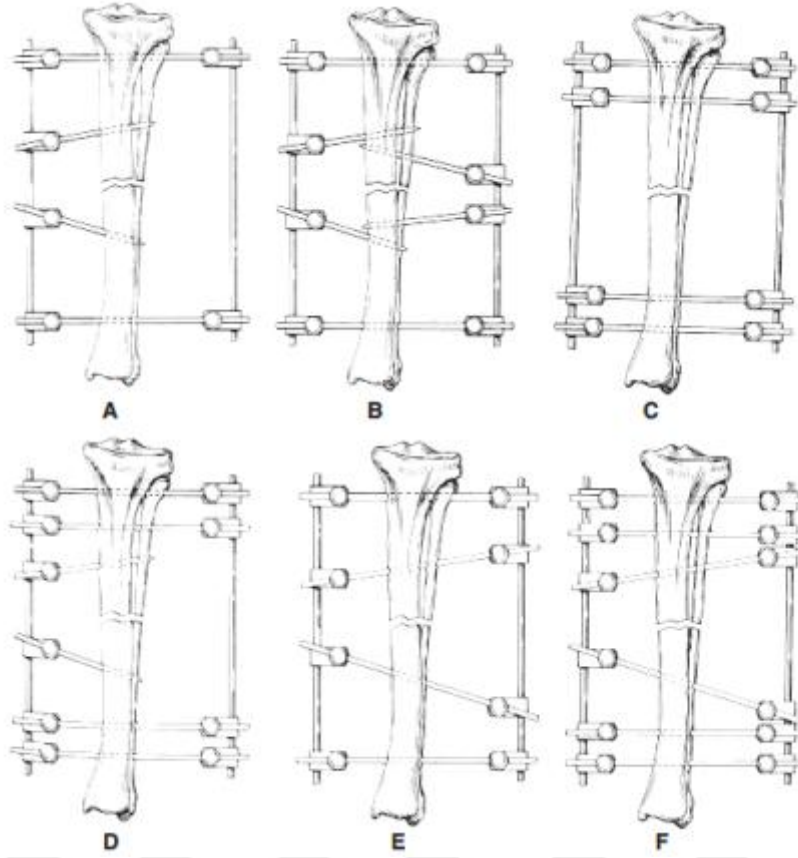
Şekil 1.12. A, B, ve C, unilateral (tip IA) konfigürasyonları; D, E ve F, bilateral (tipIIA) konfigürasyonları göstermektedir. Maksimum stabilizasyon için pinler uçlara (A ve D) veya kırık bölgesine yakın (B ve E) yerler yerine kemik fragmentinin proksimal ve distal uçlara (C ve F) uygulanır (Piermattei ve ark., 2006).

12. Ana kemik fragmentlerine 3 veya 4 (tercih edilen) pin uygulanmalıdır, dörtten fazla implant kullanmak eksternal fiksasyonun mekanik gücünü artırmaz. Kemik fragmentinde minimal stabilitenin sağlanması için her fragmentte en az iki pin uygulamak gerekir (Tobias, 2012). Şekil 1.13.E ve 1.13.F'de olduğu gibi iki bağlayıcı bar kullanmak stabilite ve direnci iki kat artırır, ancak bu durum sadece iri yapıllı köpekler için uygulanır (Piermattei ve ark., 2006).



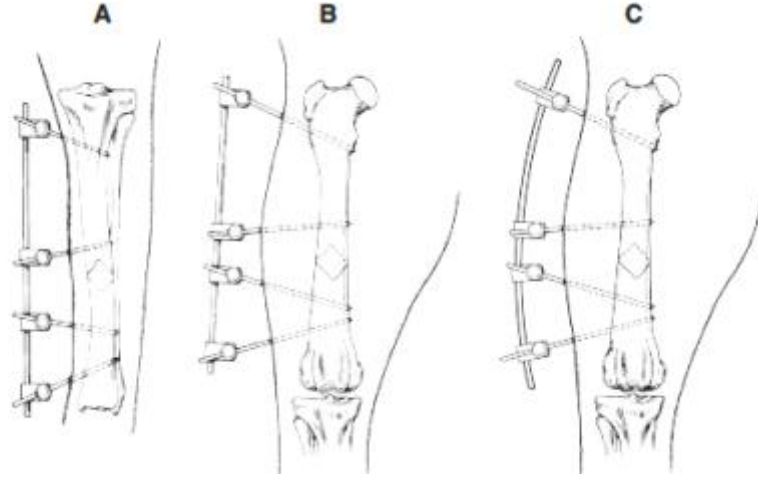
Şekil 1.13. Unilateral (tip IA) konfigürasyonları. Tek bağlantı barı: A, 2/2 pin/fragment; B, 3/3 pin/fragment; C, 4/4 pin/fragment. İki bağlantı barı: D, 2/2 pin/fragment; E, 3/3 pin/fragment; F, 4/4 pin/fragment (Piermattei ve ark., 2006).

13. Fiksasyon pinleri ve bağlayıcı barlar için optimal boyutun seçilmesi gerekir. Olgunun cüssesine göre önerilen linear ve sirküler fiksatörlerin boyutları ve çapları değişmektedir (Tobias, 2012). Linear sistemlerde en büyük pin ve bağlayıcı bar kullanımı fiksatörün gücünü maksimize etmek içindir. Fiksatörün sağladığı stabilite Şekil 1.14.'de olduğu gibi A'da en az, F'de ise en fazladır. Dayanıklılığın artmasının istenildiğinde yarım pinlerin veya açılı pinlerin ya da pin sayısını artırmak yerine Şekil 1.14.F'de olduğu gibi tam pin uygulaması daha etkilidir (Şekil 1.14.) (Piermattei ve ark., 2006).



Şekil 1.14. Çeşitli bilateral (TipII) konfigürasyonları. Stabilite A. da en az F. de en fazladır (Piermattei ve ark., 2006).

14. Fiksasyon apareyleri ile deri arasındaki optimal mesafeyi sağlamak için bağlantı barlarını düzenlemek: Bağlantı barının uzunluğu genellikle olgunun cüssesi ve postoperatif lokal ödemin oluşumuna bağlıdır. Şekil 1.15.'de olduğu gibi genellikle 10-13 mm arasındadır. Gerekliğinde Şekil 1.15.C'de olduğu gibi barın şekli deri/kas yönünde değiştirilebilir (Piermattei ve ark., 2006). Ayrıca fiksatorün uygulanmasından sonra gözlenen ödemin seyrine göre, bar uzaklığı yeniden ayarlanabilir (Şekil 1.15.) (Tobias, 2012).



Şekil 1.15. Fiksasyon klemplerinin deri ile olan mesafesi ve bar şeklinin deri/kas yönünde değiştirilmesi (Piermattei ve ark., 2006).


15. Önemli kortikal kemik kayıplarında kemik grefti kullanımı gerekebilir (Tobias, 2012).

1.8. Ekstremitte Uzun Kemiklerinde Eksternal Fiksator Kullanımı

1.8.1. Femur Kırıklarında Eksternal Fiksator Kullanımı

İmplant maliyetinin düşük olması ve kolay kullanılabilir olması nedeniyle alternatifli endike olgular için eksternal fiksatorler tercih sebebidir. Femuru çevreleyen kalın kas tabakasında uygulanan fiksator pinlerinin yaratabileceği morbidite riski nedeniyle, femur kırıklarının sağaltımında eksternal fiksatorler alternatifsiz tek yöntem değildir. Eksternal fiksatorler açık veya kapalı redüksiyon ile uygulanabilir. Doğru bir şekilde uygulandığında, kırık bölgesindeki vasküler yapı etkin bir şekilde korunabilir. Femur kırıklarında en yaygın olarak linear eksternal fiksatorler kullanılır. Postoperatif dönemde önemli olan bandaj değişimi ve pin yönetimi, eksternal fiksatorlerin dezavantajıdır. Femur'da eksternal fiksatorler Tie-in

konfigürasyonu ile uygulanabilir. Tip IA fiksatorler femur'un lateral yüzeyine uygulanır (Şekil 1.16.). Tie-in konfigürasyonu stabilitenin iki kat artmasını sağlarken, intramedüler pinlerdeki migrasyonu engeller (Beale, 2004).

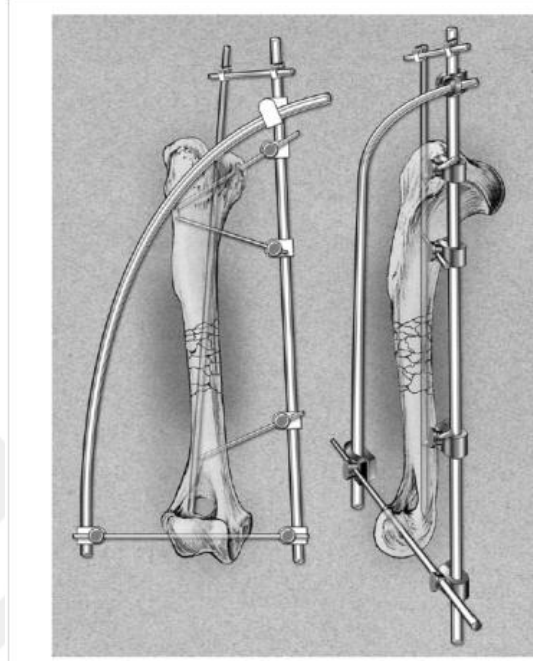


Şekil 1.16. Femur'da Tie-in Konfigürasyonu (Beale, 2004).

1.8.2. Humerus Kırıklarında Eksternal Fiksator Kullanımı

Humerus gövde kırıklarının sağaltımında; eksternal fiksator, intramedüler pinler ve serklaj telleriyle beraber açık redüksiyonlu internal fiksator, plaklar, kilitli çiviler gibi birçok opsiyon bulunmaktadır (Bojrab, 1998). Humerus için uygulanan eksternal fiksatorler genellikle tip I fiksatorler veya tip I-II kombinasyonu ile (proksimal bölgede tip I, distal bölgede tip II) sınırlıdır. Genç hayvanlar için tip I

eksternal fiksator ile tie-in konfigurasyonu uygulanması önerilir (Şekil 1.17.). Bu yöntemde intramedüler pinler eksternal fiksatöre proksimal kısımdan bağlanır. Tie in konfigurasyonu kırık bölgesine uygulanan güçleri nötralize eder, uygulama direncini ve stabilizasyonu artırır (Simpson, 2004).



Şekil 1.17. Tip I/II eksternal fiksatörle birlikte Tie-in konfigurasyonu uygulaması (Simpson, 2004).

1.8.3. Radius ve Tibia Kırıklarında Eksternal Fiksator Kullanımı

Eksternal fiksasyon aparatının yerleştirilmesinden önce, operatörün kırık bölgesinin stabilizasyonu için, göz önünde bulundurması gereken önemli konulardan biri enfeksiyon riski ve bunun yayılma kapasitesinin seviyesidir. Radius ve tibia'daki kırıklarda genellikle kapalı yaklaşım uygulanır. Bu yaklaşım cerrahi müdahale süresini kısaltırken, kırık bölgesindeki vasküler yapının bozulma riskini azaltır. Böylece kemik iyileşme süreci açık yaklaşıma göre daha kısalmaktadır. Kırık fragmentlerinin üst üste geldiği, önemli derecede yer değiştirdiği, açılı ve rotasyon durumlarının olduğu zamanlarda açık yaklaşım gerekebilir. Ancak parçalanmış

kırıklarda kapalı yaklaşımın uygulanması, açık yaklaşıma göre cerrahi müdahale zamanını %45, kemik iyileşmesi sürecini %27 oranında azaltır (Tobias, 2012).

Radius kırıklarında genellikle tip IA, IB, IIA ve IIB apareyler kullanılır. Küçük yapılı köpek ırklarında, kedi ve köpek yavrularında tip IA fiksatorler kemik fiksasyonunda uygundur. Yavrulardaki distal radius ve ulna kırıklarının stabilizasyonunda özellikle tip IA fiksatorler uygundur. Transfiksasyon pinler genellikle radius'un medial ve kraniomedial yüzeyine uygulanır. Radius'un medial ve lateral kısmındaki kortikal uçlar dar olduğundan küçük yapılı köpek ırklarında ve kedilerde transfiksasyon implant yerleşimi zor olabilir. Alternatif olarak, pinler radius uzunluğu boyunca kraniomedial ve kraniolateral kısma yerleştirilebilir. İki yarım transfiksasyon pininin birbirlerine paralel olarak uygulanması için kemik fragmenti çok kısa ise, ikinci pin biplanar pozisyonda yerleştirilebilir (Tobias, 2012).

Alternatif olarak, kısa kemik segmentlerinin stabilizasyonunda sirküler eksternal fiksator veya hibrid linear sirküler eksternal fiksator kullanılabilir. İri yapılı köpeklerde kapalı yaklaşım tip IA fiksatorlerin kullanılması göreceli olarak daha kolaydır ve basit kırıklar için yeterli stabilizasyon sağlar. Parçalı kırıklar için pinlerden birinin radius'un medial ucuna diğerinin de kranial ucuna uygulanması ile, tip IB fiksatorler kullanılabilir. Eksternal fiksator yerleştirilmesi sırasında transfiksasyon implantlarının yavaş ve dikkatlice uygulanması, yumuşak dokunun olumsuz etkilenme oranını azaltır. Bütün tibia kırıklar (açık veya kapalı) için tüm eksternal fiksasyon konfigürasyonları kullanılabilir. Kırıkların kompleks yapıda olması, doku travması ve hastanın cüssesi gibi etkenler fiksator konfigürasyonlarının kompleksitesini belirler (Tobias, 2012).

Tibia'nın korteks kırıklarında, transfiksasyon pinler tibia'nın medial tarafından uygulanır. Tip IB ve tip III fiksatorler için transfiksasyon pinler tibia'nın kranial yüzeyine uygulanması gerekir. Crista tibialis'in morfolojik özelliği nedeniyle

proksimal pinlerin uygulaması sırasında crista tibialis yüzeyinde implant kayması meydana gelebilir. Bu sorunu gidermek ve pin uygulamasının doğru yapılabilmesi için önden bir pilot delik açılabilir. Radius ve tibia kırıklarının stabilizasyonunda, eksternal fiksasyon uygulaması sonucunda kemik kaynama olasılığı %95 ve ekstremitte fonksiyonlarının postoperatif dönemde iyi ve mükemmel seviyede olma olasılığı da %91 olarak beklenir (Tobias, 2012).

1.9. Eksternal Fiksator Komplikasyonları

Eksternal fiksasyonlardaki komplikasyonlar ya direkt olarak fiksasyon apareyi ya da kırığın özelliğinden kaynaklanabilir. Fiksasyon apareyinin neden olduğu komplikasyonlar daha yaygın olsa da, hem hasta hem de kırığın kaynaması için önemli sorun yaratmaz. Deri iritasyonu ve pin yolu enfeksiyonu durumunda lokal sağaltım girişimi ve genel antibiyotik uygulamalarına başlanır. Birçok fiksasyon sisteminde, kemiğin zaman içinde iyileşme sürecine girmesi, pinlerin ve tellerin gevşemesine neden olur. Bu sorunu gidermek için yeterli direnç ve stabilite sağlayan fiksatorlerin kullanımı gerekir. Bükülmüş veya kırılmış pinler yaygın olmayan sorunlardır. Böyle durumlarda replasman fiksatorün stabilitesine ve kaynama sürecindeki ilerlemeye bağlıdır. Mekanik aksaklıklar sık görülmez ve genelde proksimal ve distal transfiksasyon pin bölgesindeki kırıklarda ortaya çıkar. Optimal biyomekanik özelliklerle uygulanan fiksatorler mekanik aksaklıkları, yumuşak doku problemini ve pin gevşeme olasılıklarını minimize eder (Tobias, 2012).

Kırıkların kaynamasındaki en önemli etken yaralanmanın şekli olsa da eksternal fiksasyon sistemindeki fiksator seçimleri de önemlidir. Silah yaralanmaları veya ciddi doku hasarlarını beraberinde getiren diğer açık kırıklar gibi komplike kırıkların sağaltımlarında genellikle eksternal fiksasyon sistemi tercih edilir (Tobias, 2012).

Optimal fiksasyon seçimi yapıldığında da bazen kaynamada gecikme, malünyon veya kaynama yokluğu gibi durumlarla karşılaşılabilir. Eksternal fiksasyon tipinin seçimi ve eşzamanlı yumuşak doku yönetimi ve kontrolü sağlamak, başarılı kırık sağaltımı için önemlidir. Cerrahlar, kırık bölgesindeki biyolojik kaynama kapasitesinde azalmaya neden olacak seçimlerden uzak durmalıdırlar. Pinler, kırık bölgesinde kemiğin uç bölgesinden yeterli derecede uzakta konumlandırılmalıdır. Pinlerin kırık hattına yakın olması, kemiğin mekanik stabilizasyonunu riske etmekle kalmaz, aynı zamanda kırık bölgesinde yetersiz olan vaskülarizasyonu zedeler ve pin-kemik yüzeyinde bakteri oluşmasına neden olabilir (Tobias, 2012).

Eklemdeki hareket kaybı kas atrofisi fibrözite ve kontraktüre bağlıdır. Eklem fonksiyonlarının kaybını önlemek için dikkatli planlama yapmak, pin yerleşimi için güvenli yumuşak doku koridorlarını kullanmak, kas etkilenmesini minimize etmek gerekir (Tobias, 2012).

Bu çalışmada, kedilerin ekstremitelerde uzun kemiklerinde oluşan kırıkların nedenleri, şekli ve lokalizasyonuna göre endike olan eksternal fiksasyon yöntemlerinden Tie-in konfigürasyonu uygulamasının önemli özelliklerinden; kırık bölgesine uygulanan güçleri nötralize etmesi, uygulama direncini ve stabilitenin iki kat artmasını sağlaması yanında, intramedüller pinlerdeki migrasyonu engellemesiyle klinik olgulardaki uygulamaları ile sağaltım sonuçlarının klinik ve radyolojik değerlendirmelerinin, bu konuda çalışan klinisyenler için yönlendirici olması ve benzer çalışmalar için katkıda bulunulması amaçlanmıştır.

2. GEREÇ ve YÖNTEM

2.1. Çalışma Materyalini Oluşturan Olgular

Çalışma materyalini, Mart 2017-Mart 2018 tarihleri arasında Ankara Üniversitesi Veteriner Fakültesi Cerrahi Anabilim Dalı Kliniği'ne ön veya arka ekstremitelerini kullanamama şikayeti ile getirilen, klinik ve radyografik muayeneler sonucunda ekstremitelerde uzun kemiklerinde diyafizer kırık belirlenen değişik ırk, yaş ve cinsiyetteki toplam 23 kedi oluşturdu.


2.2. Çalışmada Kullanılan Aletler ve İmplantlar

Yapılan operasyonlarda rutin yumuşak doku ve ortopedi seti kullanıldı. İmplant olarak 1-2 mm Steinmann pin ve 1-2 mm Schanz pin ile gerektiğinde bazı olgularda serklaj teli kullanıldı.

Bütün olgularda eksternal fiksator, akrilik maddesiyle modifiye kullanılmıştır. Akrilik maddesi; metil metakrilat tozu ve sıvı monomerin karışımından oluşan bir malzemedir. Polimetilmetakrilat bazlı akrilikler polimerizasyon esnasında sertleşme fazında bir ekzotermik reaksiyona girer. Polimerizasyon fazındaki akrilikten oluşan ısı yumuşak doku ve kemiklerde hasara sebep olmaktadır. Bu sebepten akrilik kolon ile yumuşak doku ve kemik doku arasında bırakılan en az 1 cm'lik uzaklık sıcaklığın dokulara geçişini önler. Çalışmada kullanılan serum fizyolojik, transfüksasyon pinlerin üzerine damlatılmasıyla termal iletimin daha düşük olmasını sağlamıştır.



Şekil 2.1. Schanz pini.



Şekil 2.2. Steinmann pini.



Şekil 2.3. Çalışmada kullanılan akrilik.

2.3. Klinik ve Radyolojik Değerlendirme

Olguların klinik muayene öncesinde, hasta sahiplerinden ayrıntılı olarak anemnez alındı. Yapılan klinik muayenelerde; topallık, ağrı, sıcaklık, anormal hareket, krepitasyon ve deformasyon gibi olgulara göre değişik derecelerde olan kırık bulguları değerlendirildi. Daha sonra olguların gerektiğinde sedasyonu sağlanarak, ilgili bölgenin antero-posterior (A/P) ve medio-lateral (M/L) pozisyonda iki yönlü radyografileri alındı ve belirlenen kırığın klasifikasyonu yapıldı.

2.4. Preoperatif Hazırlık

Operasyon uygulanacak hastalara 12 saat öncesine kadar yiyecek, 6 saat öncesine kadar da su verilmemesi önerildi. Operasyon aletleri ve kullanılan implantlar kuru ısı sterilizatöründe 150 °C'de 1 saat süre ile sterilize edildi. Operasyon bölgesi, kırığın bulunduğu kemiğin alt ve üst eklemine içene alacak şekilde traş edildi. Bölgenin antisepsisi için, benzalkonyum klörür %10 (Zefiran[®], İlsan) ve povidon iyodür %10 (Batticon[®], Adeka) kullanıldı. Olgularda sağlanan genel anestezi sonrasında operasyon bölgesinin rutin hazırlığı yapıldı, bölge steril serviyetlerle sınırlandırıldı.

2.5. Anestezi

Olgularda, xylazin HCl %2 (Basilazin[®] 23.32 mg/ml, Bavet) 0.1 ml/kg dozunda İM kullanımı ile sağlanan premedikasyon sonrasında, ketamin HCl %10 (Ketasol[®] 100 mg/ml, Richter Pharma AG) 0.1 ml/kg dozunda İM uygulanmasıyla genel anestezi sağlandı.

2.6. Operasyon Bölgesine Yaklaşım

Açık redüksiyon gereken kırıklar (olgu no. 2-23) için tibia'da medial, humerus, antebrachium ve femur'da lateralden sınırlı bir operatif yaklaşım uygulandı.

2.7. Operasyon Yöntemleri

2.7.1. Eksternal Fiksator Uygulaması

Ekstremitelerde uzun kemiklerinde kırık belirlenen 23 kediye eksternal fiksator aparatı ile fiksasyon sağlandı. Fiksasyon için kullanılan Schanz ve Steinmann pinleri kemiğe uygun çapta seçildi ve akrilik ile sabitleştirildi. Olguların 1'inde kapalı redüksiyon uygulandı. Açık redüksiyon gerektiren olgularda, kırık hattına sınırlı yaklaşım ile redüksiyon gerçekleştirildi. İntramedüller uygulanan Steinmann pinleri medüller kanal genişliğinden daha küçük çapta seçildi, sonra kırık hattının distal ve proksimal bölümüne birer Schanz pini transversal olarak yerleştirildi. Steinmann pin ve Schanz pinleri birleştirildikten sonra akrilik yardımı ile sabitlenerek Tei-in konfigürasyon yöntemi tamamlandı. Bazı olgularda (olgu no. 5,10,13,15,16,17,22) serklaj teli eksternal fiksatöre destek olarak kullanıldı.

2.7.2. Serklaj Teli Uygulaması

Kırığın redüksiyon sonrasında endike olgularda örneğin tek parçalı oblik veya parçalı kırıklarda ve kırık hattının kemik çapından en az iki kat büyük olan kırıklarda (olgu no. 5,10,13,15,16,17,22) serklaj teli stabiliteye destek olarak kullanıldı. Bu uygulamada serklaj teli altında yumuşak doku kalmayacak şekilde kırık hattına sirküler olarak pin tutucu ile düğümlendi ve yumuşak doku travması yaratmaması için düğümlenen uç kesilerek kemiğin üzerine yaslandırıldı.

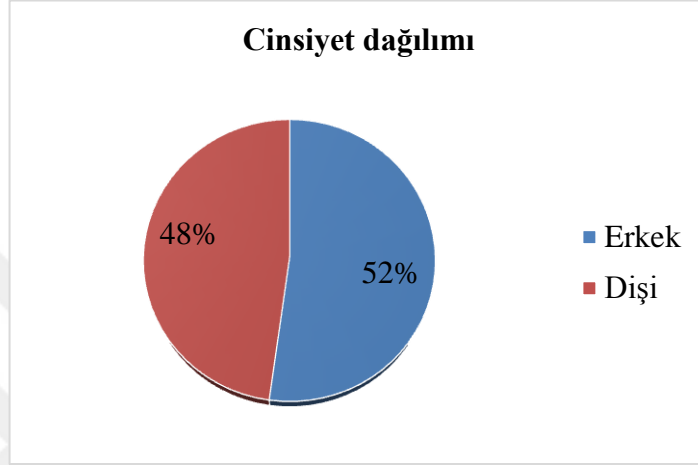
2.8. Postoperatif Bakım ve Kontrol

Operasyon sonrası olgularda A/P ve M/L kontrol radyografileri alındı. Postoperatif 7 gün süre boyunca antibiyotik uygulandı. 10. gün deri dikişleri uzaklaştırıldı. Belirli aralıklarla kontrol radyografileri alınırken, klinik muayene gerçekleştirildi.

Kemiğin kırık uçlarda keskin görünümü ve kırık çizgisinin kaybolması, kortikal devamlılığın varlığı, kallusun oluşumu, primer ve sekonder redüksiyon kaybı gibi birçok yönden radyografik değerlendirmeler ile fiziksel klinik muayeneler sonunda, uygulanan eksternal apareyler 45-60. günlerde uzaklaştırıldı.

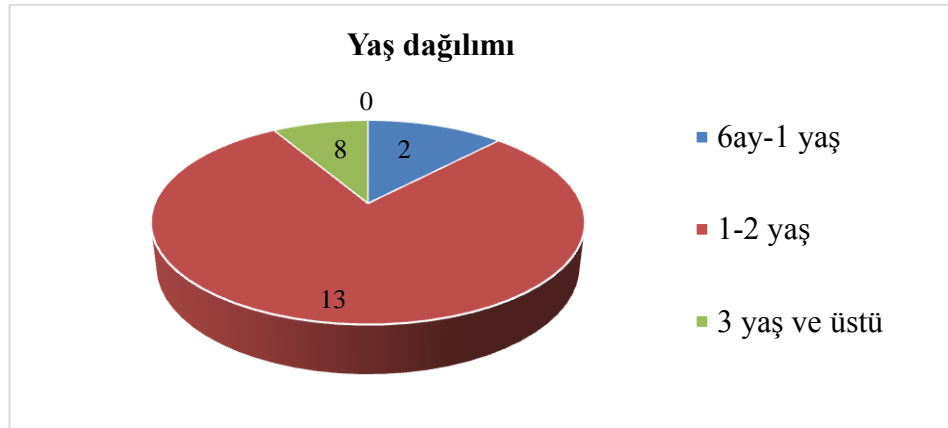
3. BULGULAR

Çalışma olgularını 23 kedi oluşturdu. Olguların cinsiyet dağılımını 11 dişi ve 12 erkek olarak belirlendi (Şekil 3.1.).



Şekil 3.1. Kedilerin cinsiyet dağılımı.

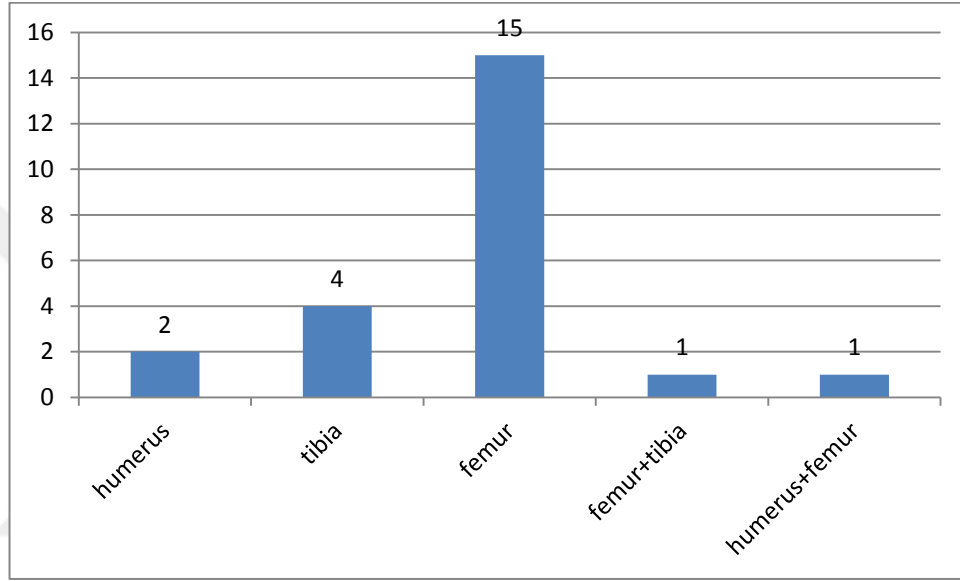
Çalışma olgularından 2 kedi 6ay-1 yaş arası, 13 kedi 1-2 yaş arası ve 8 kedi 3 yaş ve üstü olduğu belirlendi (Şekil 3.2).



Şekil 3.2. Kedilerin yaş dağılımı.

3.1. Kırıkların Dağılımı, Lokalizasyonu ve Nedenine Göre Sınıflandırılması

Olgulardaki kırıkların dağılımında ise; 2 humerus (olgu no. 2,19), 15 femur (olgu no. 3-8,10-13,16,17,21,22,23), 4 tibia (olgu no. 1,9,14,18), 1 femur ve tibia kırığı (olgu no. 15), 1 humerus ve femur (olgu no. 20) olduğu belirlendi (Şekil 3.3.) .



Şekil 3.3. Olgulardaki kırığın oluştuğu kemiğe göre dağılımı.

Yüksekten düşme sonucu 12 olguda oluşan kırığın lokalizasyonu; 2 olguda (olgu no. 2,20) diyafizer humerus kırığı, 8 olguda (olgu no. 6,7,10,12,13,20,21,22) diyafizer femur kırığı, 3 olguda (olgu no. 1,9,14) ise diyafizer tibia kırığı olarak belirlendi.

Trafik kazasını sonucu 11 olguda oluşan kırığın lokalizasyonunda ise; 1 olguda (olgu no. 19) diyafizer humerus kırığı, 9 olguda (olgu no. 3,4,5,8,11,15,16,17,23) diyafizer femur kırığı, 2 olguda (olgu no. 15,18) ise diyafizer tibia kırığı olduğu belirlendi.

3.2. Postoperatif Bulgular

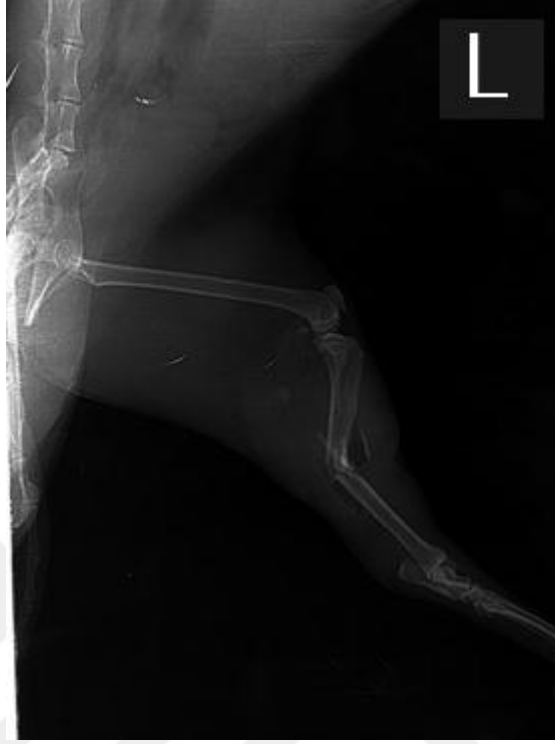Olgularda lezyonu oluşturan neden, lezyonun lokalizasyonu ve sonuçları Çizelge 3.1.'de ve olgulara ait radyografi örnekleri Şekil 3.5-3.35'da sunulmuştur.

Çizelge 3.1. Olgularda belirlenen lezyonun nedeni, lokalizasyonu ve sonuçları.

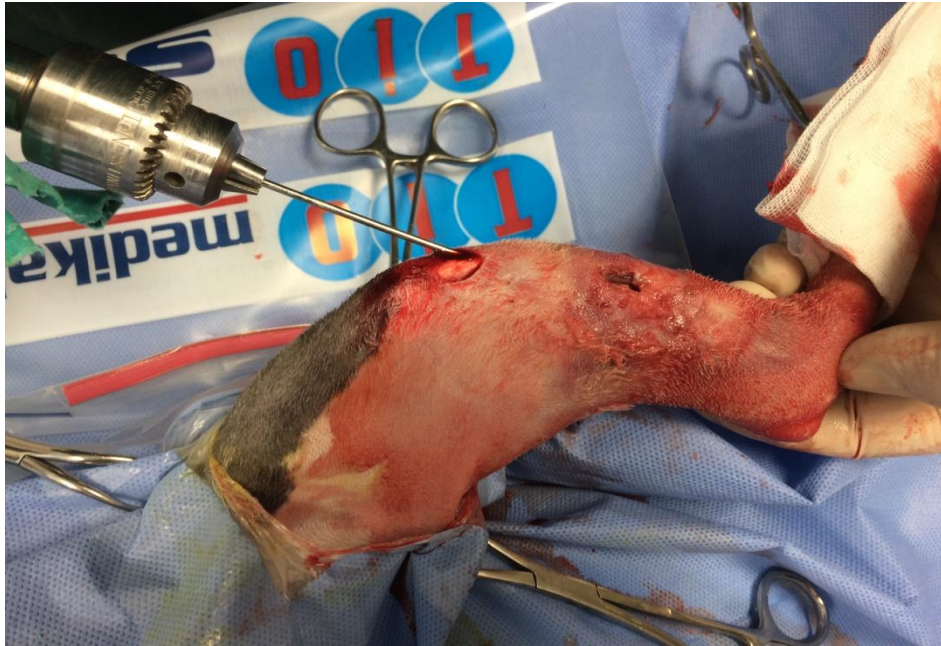
Olgu no.	Lezyonu oluşturan neden	Lezyonun lokalizasyonu	Sonuç
1.	Yüksekten düşme	Sol tibia diyafizer kırık	Hasta izlenemedi, daha sonra ekstremitenin fonksiyonel işlevinin iyi olduğu öğrenildi.
2.	Yüksekten düşme	Sağ distal humerus kırık	Hasta izlenemedi, daha sonra ekstremitenin fonksiyonel işlevinin iyi olduğu öğrenildi.
3.	Trafik kazası	Sağ femur parçalı kırık	Fonksiyonel iyileşme sağlandı
4.	Trafik kazası	Sağ femur diyafizer kırık	Fonksiyonel iyileşme sağlandı
5.	Trafik kazası	Sol femur diyafizer kırık	Fonksiyonel iyileşme sağlandı
6.	Yüksekten düşme	Sol femur parçalı kırık	Fonksiyonel iyileşme sağlandı
7.	Yüksekten düşme	Sağ femur distal kırık	Fonksiyonel iyileşme sağlandı
8.	Trafik kazası	Sol femur diyafizer kırık	Fonksiyonel iyileşme sağlandı
9.	Yüksekten düşme	Sol tibia oblik kırık	Hasta izlenemedi, daha sonra ekstremitenin fonksiyonel işlevinin iyi olduğu öğrenildi.
10.	Yüksekten düşme	Sağ femur oblik kırık	Hasta izlenemedi, daha sonra ekstremitenin fonksiyonel işlevinin iyi olduğu öğrenildi.
11.	Trafik kazası	Sol femurda diyafizer kırık	Fonksiyonel iyileşme sağlandı
12.	Yüksekten düşme	Sol femur proksimal diyafizer kırık	Fonksiyonel iyileşme sağlandı
13.	Yüksekten düşme	Sol femur oblik kırık	Fonksiyonel iyileşme sağlandı
14.	Yüksekten düşme	Sağ tibia parçalı kırık	Fonksiyonel iyileşme sağlandı
15.	Trafik kazası	Sol femur + sol tibia oblik kırık	Postoperatif dönemde gelişen osteomyelitis nedeniyle ekstremita amputasyonu gerçekleştirildi
16.	Trafik kazası	Sağ femur diyafizer kırık	Fonksiyonel iyileşme sağlandı
17.	Trafik kazası	Sağ femur oblik kırık	Hasta izlenemedi, daha sonra ekstremitenin fonksiyonel işlevinin iyi olduğu öğrenildi.
18.	Trafik kazası	Sol tibia parçalı kırık	Fonksiyonel iyileşme sağlandı
19.	Trafik kazası	Sağ humerus diyafizer kırık	Fonksiyonel iyileşme sağlandı
20.	Yüksekten düşme	Sağ humerus + sağ femur diyafizer kırık	Fonksiyonel iyileşme sağlandı
21.	Yüksekten düşme	Sağ femur oblik kırık	Fonksiyonel iyileşme sağlandı
22.	Yüksekten düşme	Sol femur oblik kırık	Fonksiyonel iyileşme sağlandı
23.	Trafik kazası	Sağ femur oblik kırık	Fonksiyonel iyileşme sağlandı

Olgularda postoperatif 10. günde deri dikişleri alındı. Uygulanan pansumanlar 10, 21 ve 45. günlerde değiştirilerek eksternal fiksator 45-60. günlerde

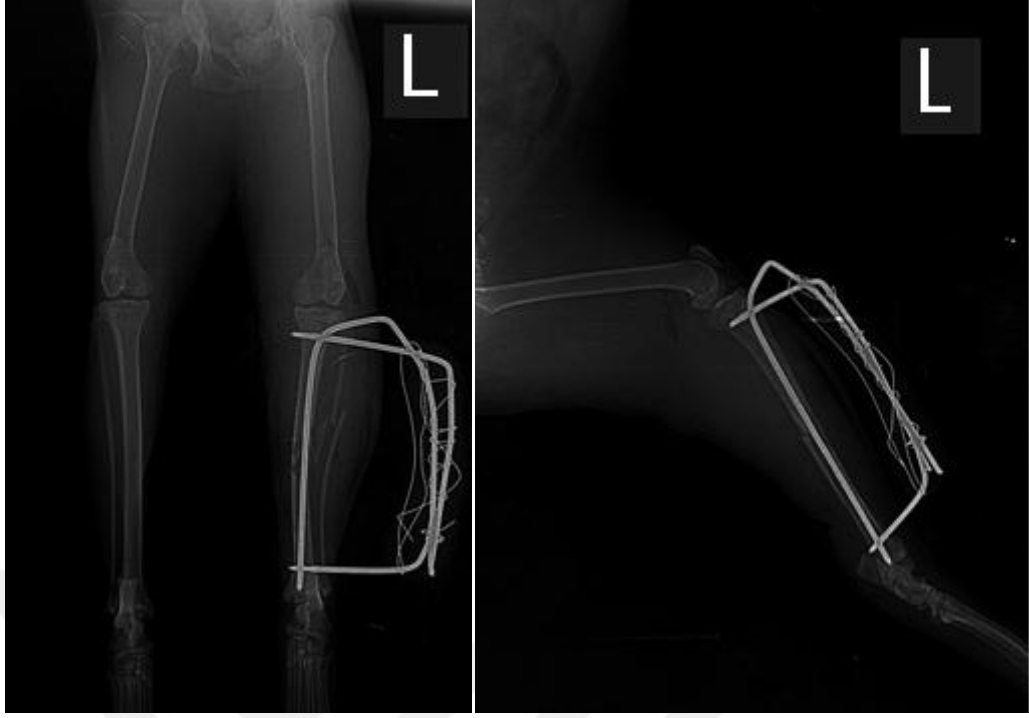
uzaklaştırıldı. Olgu no. 7’de postoperatif dönemde gelişen pin dibi enfeksiyonu nedeniyle iyileşme süresi uzadı ve fonksiyonel iyileşme sağlandı.



Şekil 3.4. Olgu 1’in preoperatif M/L radyografisi.

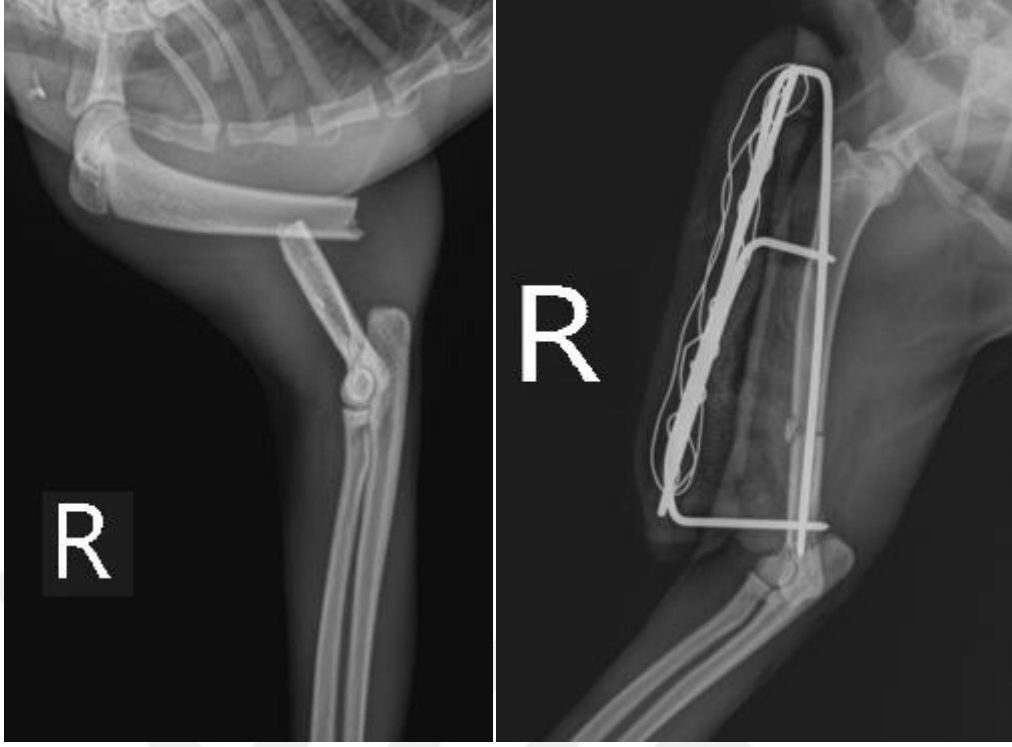


Şekil 3.5. Olgu 1’in açık kırık olması ve pinlerin minimal invaziv yöntemle antrograd uygulanması.

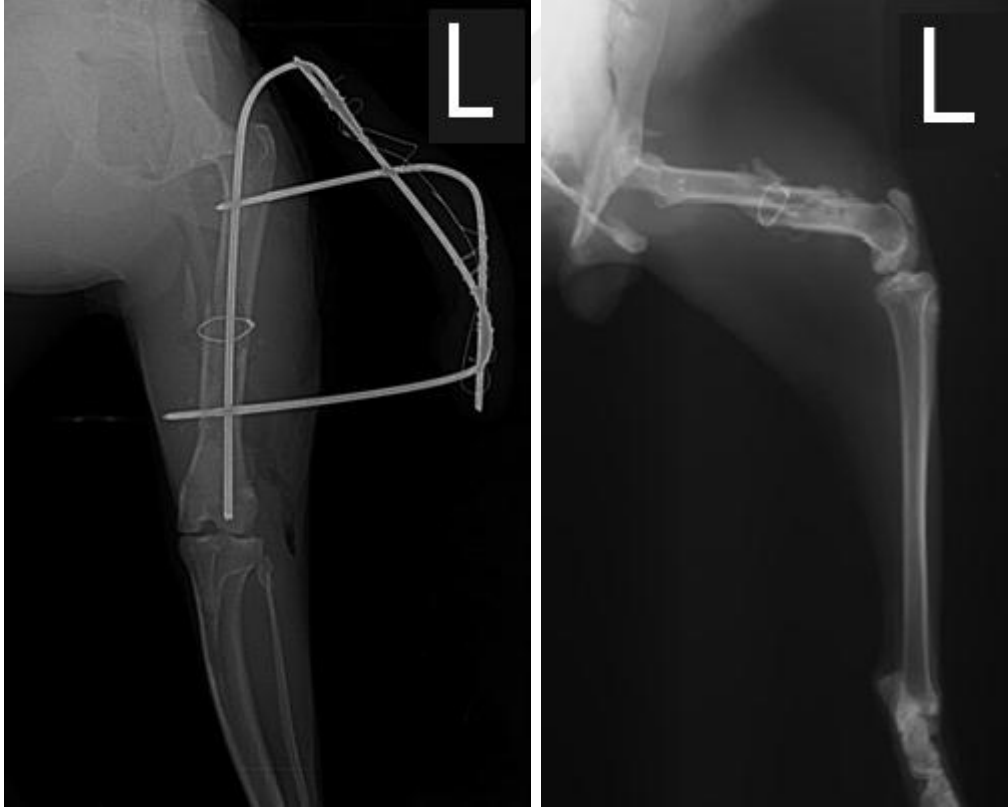


Şekil 3.6. Olgu 1'in implant uygulama sonrası radyografisi.

Olgu no. 1'da postoperatif dönemde hasta sahibinin yaşam alanı bahçe olan kediyi kontrolünde tutamaması nedeniyle, operasyon bölgesinde pin dibi enfeksiyonu gelişmiş ve 30. günde eksternal fiksator uzaklaştırılmıştır. Destekli bandaj ve İM pin uygulanarak postoperatif kontrolleri sürdürülmüştür.

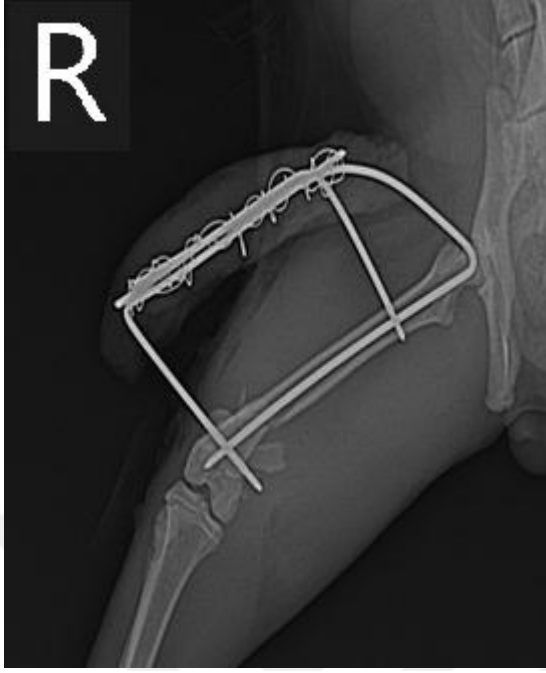

Şekil 3.7. Olgu 2'nin preoperatif ve postoperatif radyografisi.

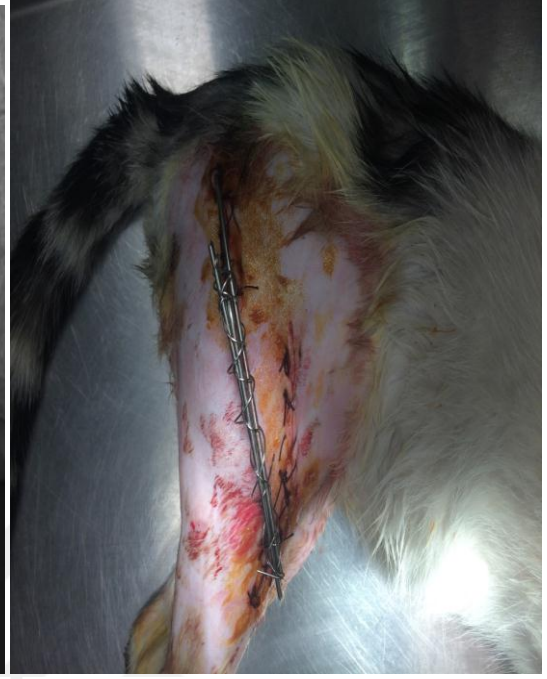

Şekil 3.8. Olgu 5'in postoperatif 1. gün radyografisi.

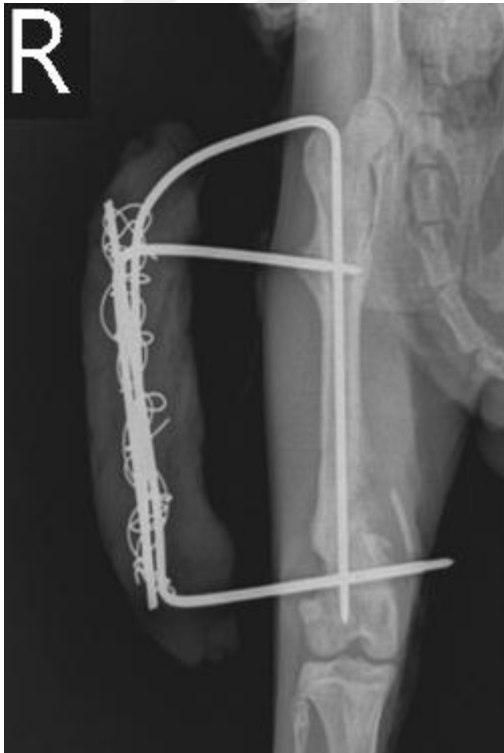Şekil 3.9. Olgu 5'in aparey uzaklaştırıldıktan 45. Gün radyografisi.



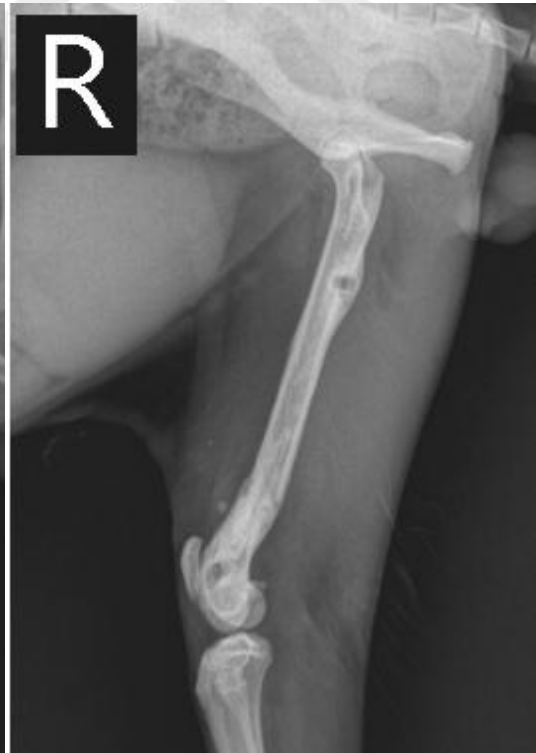Şekil 3.10. Olgu 7'nin postoperatif 1.gün radyografisi.



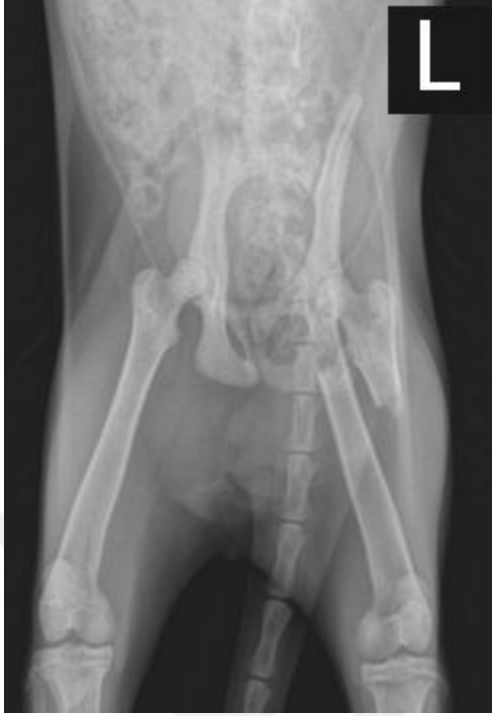Şekil 3.11. Olgu 7'nin Tie-in yöntemiyle uygulanması.



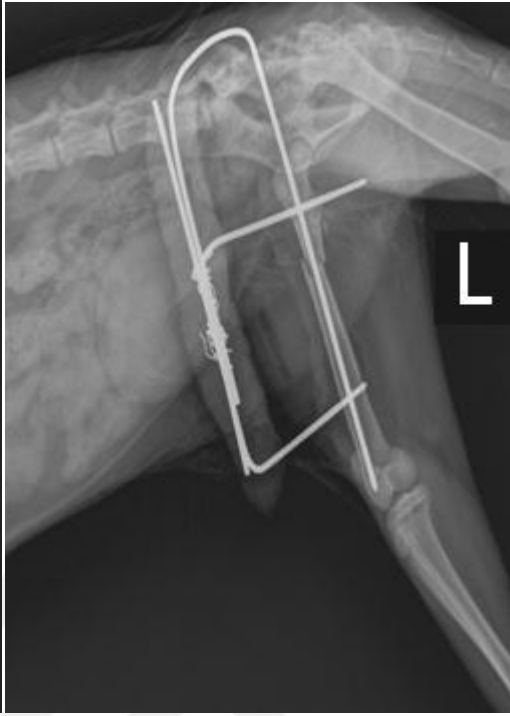Şekil 3.12. Olgu 7'nin 30 gün radyografisi.



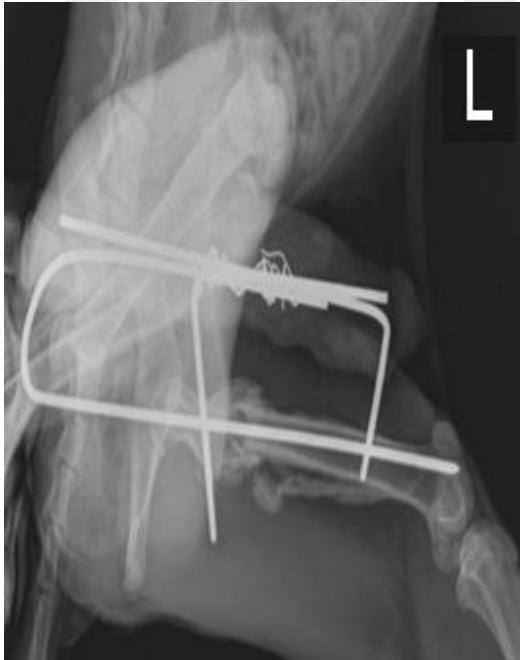Şekil 3.13. Olgu 7'nin 45inci gün radyografisi.



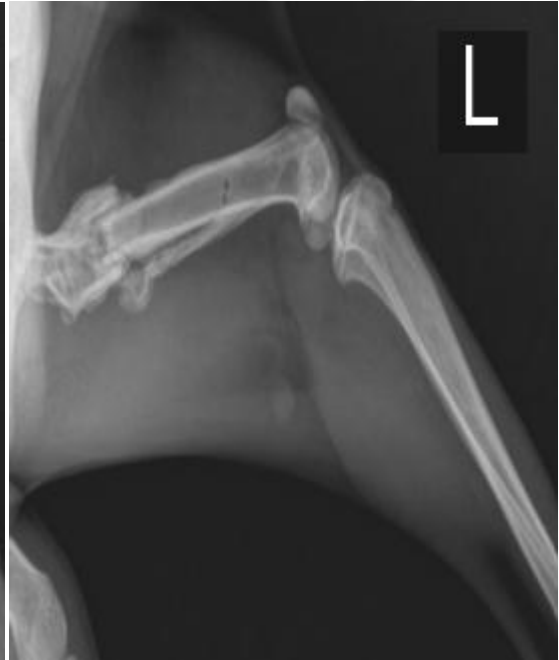Şekil 3.14. Olgu 8'in preoperatif radyografisi.



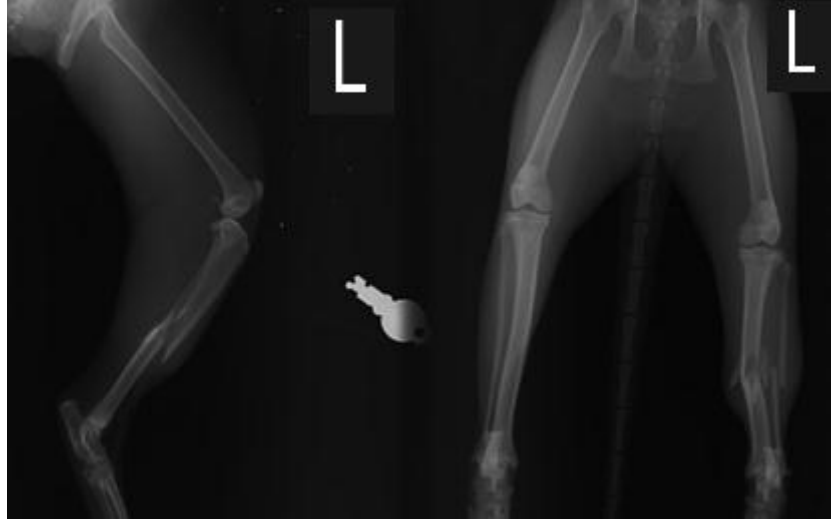Şekil 3.15. Olgu 8'in postoperatif 1.gün radyografisi.



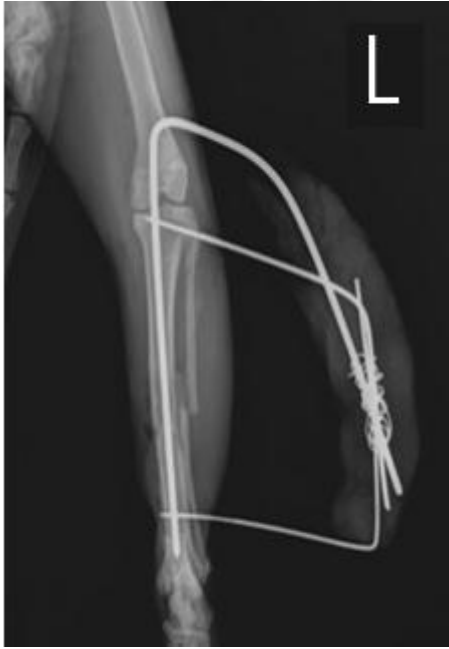Şekil 3.16. Olgu 8'in 30.gün radyografisi.



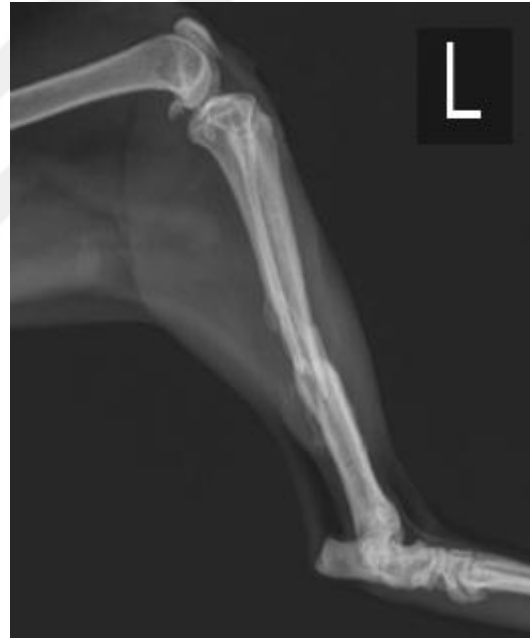Şekil 3.17. Olgu 8'in 45.gün radyografisi.



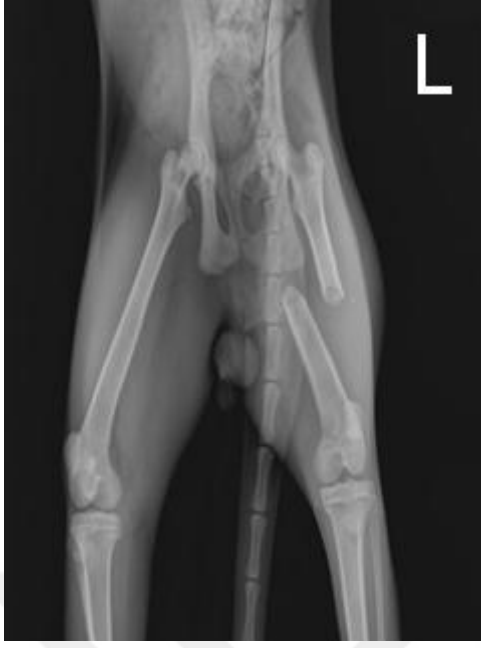Şekil 3.18. Olgu 9'un preoperatif A/P, M/L radyografisi.



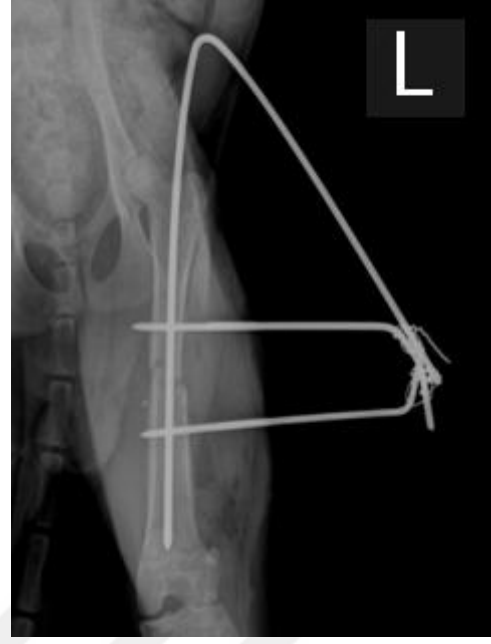
Şekil 3.19. Olgu 9'un postoperatif 1.gün radyografisi.



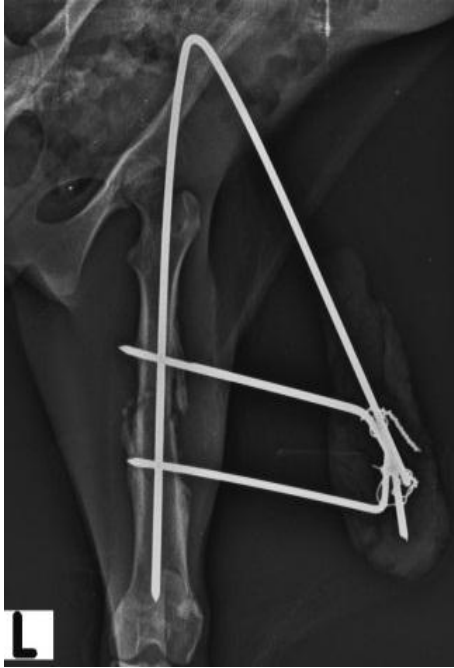Şekil 3.20. Olgu 9'un postoperatif 45.gün radyografisi.



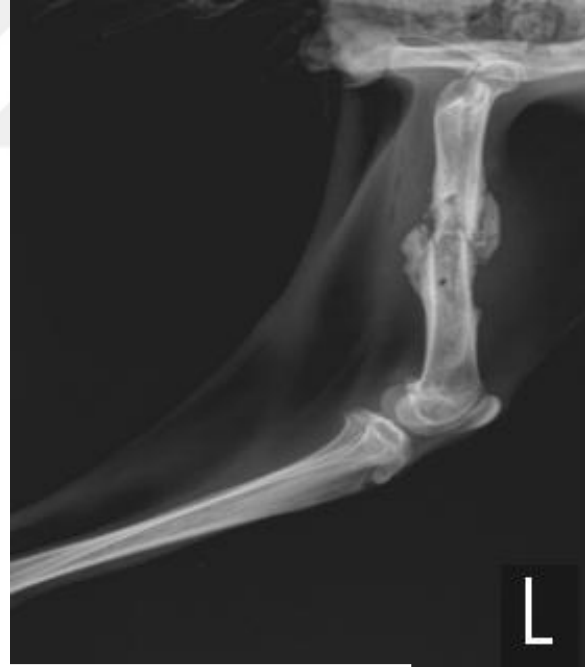Şekil 3.21. Olgu 11'in preoperatif A/P radyografisi.



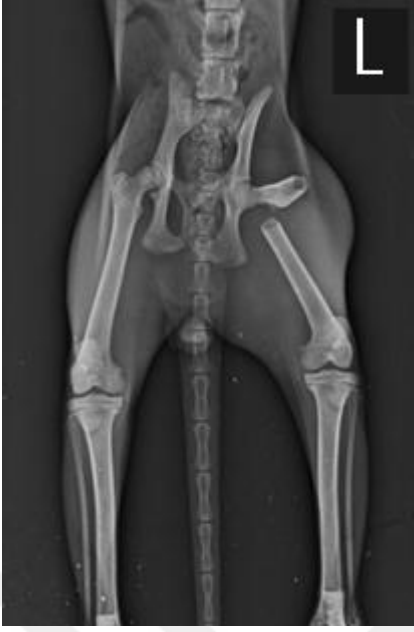Şekil 3.22. Olgu 11'in postoperatif 1.gün radyografisi.



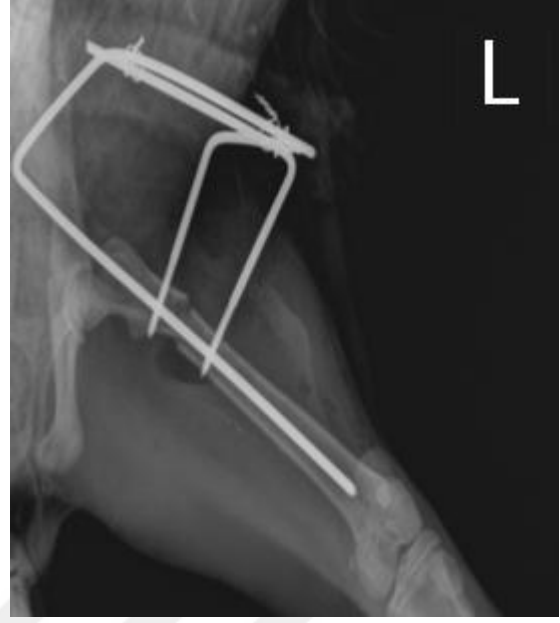Şekil 3.23. Olgu 11'in 30.gün radyografisi.



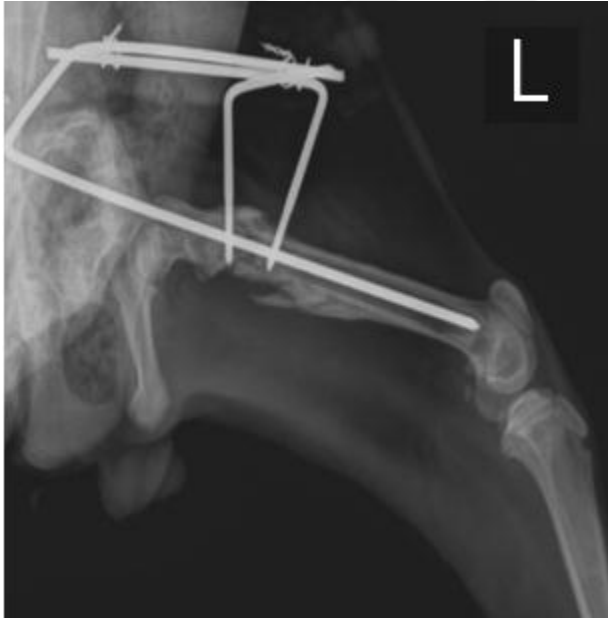Şekil 3.24. Olgu 11'in 45.gün radyografisi.



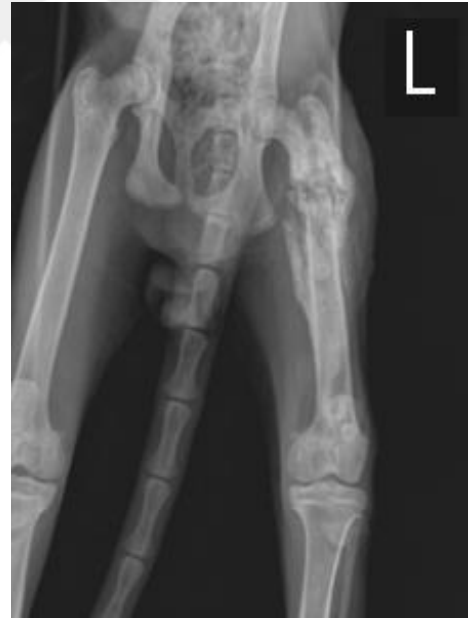Şekil 3.25. Olgu 12'nin preoperatif radyografisi.



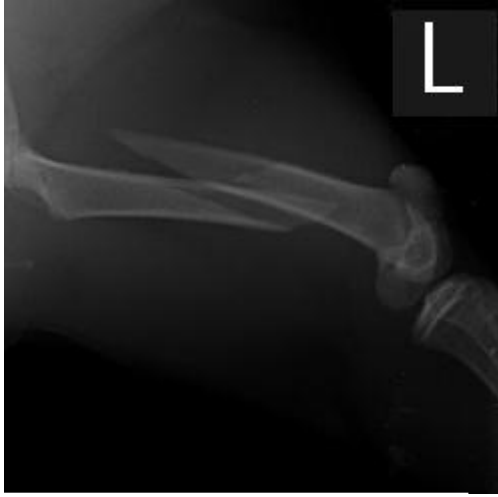Şekil 3.26. Olgu 12'nin postoperatif 1.gün radyografisi.



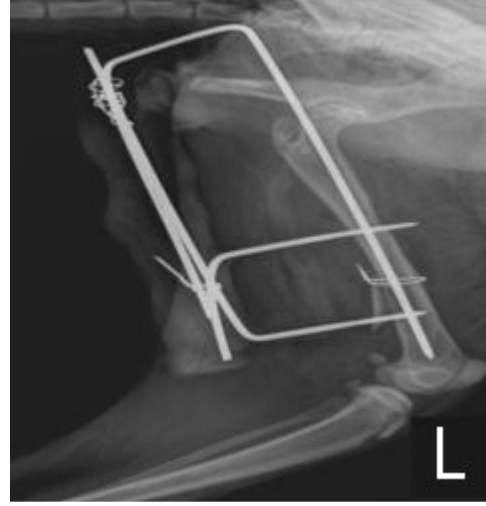Şekil 3.27. Olgu 12'nin 30.gün radyografisi.



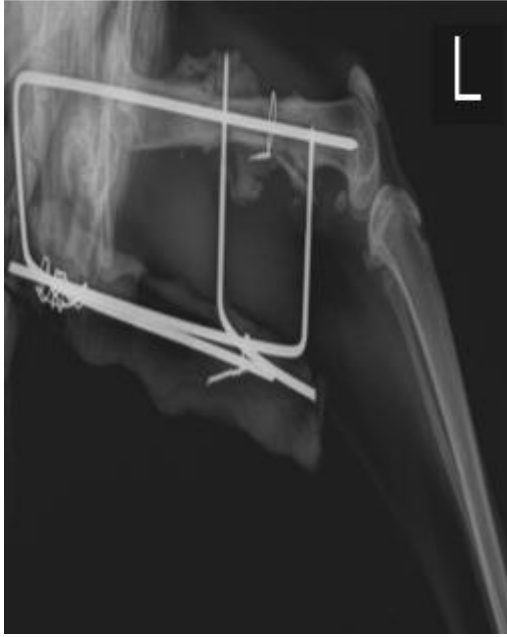Şekil 3.28. Olgu 12'nin 45.gün radyografisi.



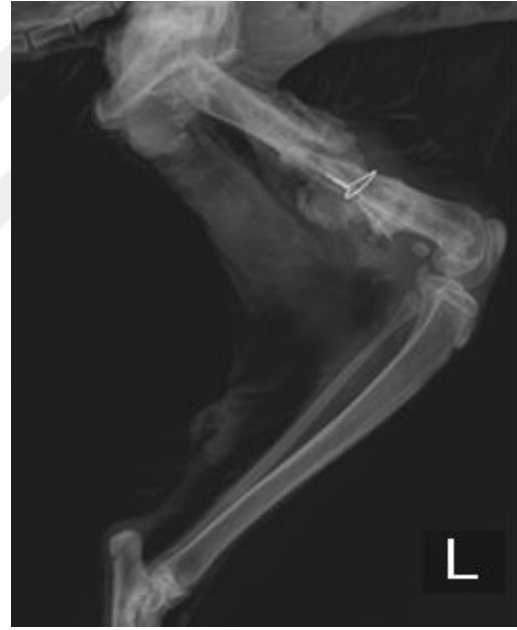Şekil 3.29. Olgu 13'un preoperatif radyografisi.



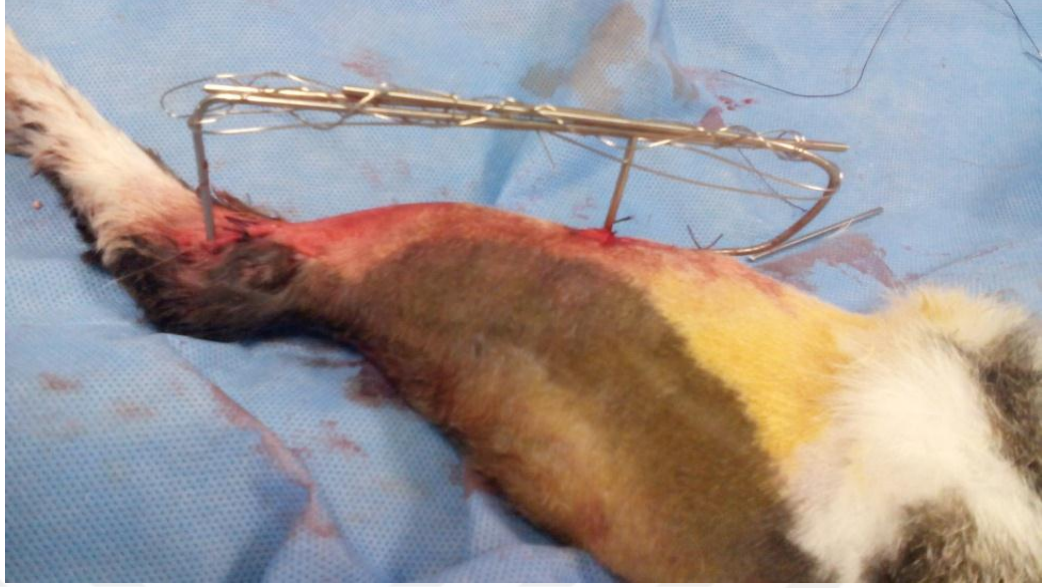
Şekil 3.30. Olgu 13'un 1.gün radyografisi.



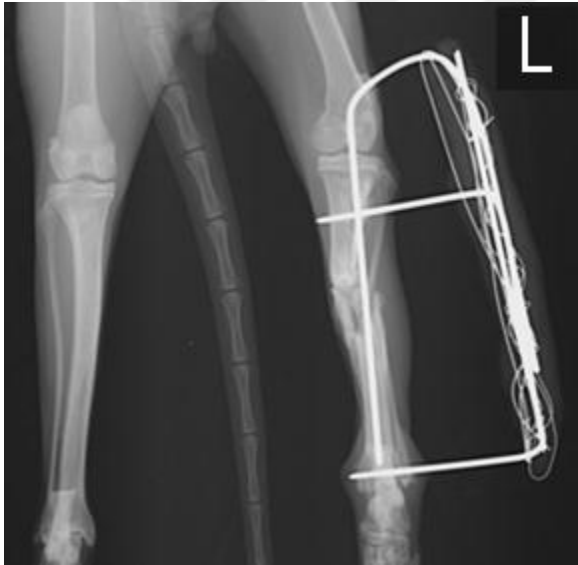
Şekil 3.31. Olgu 13'un 30. gün radyografisi.



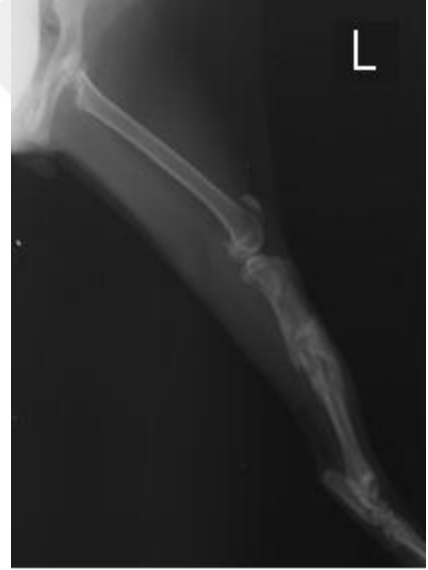Şekil 3.32. Olgu 13'un 45.gün radyografisi.



Şekil 3.33. Olgu 18'in postoperatif 1.gün görünümü.



Şekil 3.34. Olgu 18'in postoperatif 1.gün radyografisi.



Şekil 3.35. Olgu 18'in postoperatif 45.gün radyografisi.

4. TARTIŞMA

Kedilerde karşılaşılan ekstremitte uzun kemik kırıklarının dağılımı; humerus %5-10, antebrachium %15-18, femur %20-25, tibia %20-23 olarak belirlendiği bildirilmiştir (Fossum, 2007; Kendir, 2010; Slatter, 2002; Yeşilören, 2011 ve Yurdakul ve Sağlam, 2009). Çalışma olgularında rastlanan ekstremitte uzun kemik kırıklarının dağılımı humerus %10, femur %71, tibia %19 oranında olmasıyla literatür verilerce farklılık göstermiştir.

Veteriner ortopedide ekstremitte kemiklerinin kırıkları oldukça sık görülür. Köpek ve kedilerde bu kırıkların çoğu travmalar, trafik kazaları, yüksekten düşme, ateşli silah yaralanmaları ve hayvanların birbiriyle olan kavgaları gibi birçok neden sayılabilir (Sağlam ve Süer, 2006). İstatistiksel değerlendirmelerde trafik kazalarının kırık oluşumunda %75-80 oranında etken olduğu da bildirilmiştir (Piermati ve ark., 2006). Çalışma olgularında etken olarak 12 olguda yüksekten düşme, 11 olguda trafik kazası olması literatür verilerle benzerlik gösterirken, trafik kazalarının oranı %48 olmuştur.

Yapılan bir çalışmada, cinsiyet ile travma riskinin ilişkili olabileceği ve erkeklerin dişilere oranla travmatik etkilerle daha sık karşılaştığı belirtilmiştir (Yeşilören, 2011). Çalışma olgularında cinsiyet dağılımınının 11 dişi ve 12 erkek olması ile dengeli bir dağılım gözlenmiştir.

Tie-in konfigürasyonu kırık bölgesine uygulanan güçleri nötralize eder, uygulama direncini ve stabilizasyonu artırır (Simpson, 2004). Çalışma olgularında, kırık sağıltımlarında uygulanan Tie-in konfigürasyonu ile rijit fiksasyon gerçekleştirilmiştir.

Eksternal fiksator uygulamalarında en uyumlu ve en etkin sonuç tibia bölgesinde alınır. Bunu radius-ulna, femur ve humerus izler (Kraus ve ark., 2003). Çalışmada olgu no. 15’de akrilikle modifiye Tie-in konfigürasyon yöntemi, aynı anda femur ve tibia’da da uygulanmıştır. Olgu kısa bir süre sonra ekstremitayı kullanmaya başladı, ancak postoperatif dönemde tibia’da gelişen osteomyelitis sonrasında ilerleyici özellikte nekroz gözlenmiş ve eksternal fiksator uzaklaştırılarak, ekstremitenin amputasyonuna karar verilmiştir.

Fiksasyon pinlerinin gevşemesi ve pin yolunun enfeksiyonu sık görülen komplikasyonlar arasındadır (White ve ark., 2003). Özellikle pin dibi enfeksiyonu en çok rastlanan komplikasyonlar arasındadır (Bilgili, 2014). Çalışmada iki olguda (olgu no. 13’de femur, olgu no. 15’de femur ve tibia) uygulanan eksternal fiksasyonda pin dibi enfeksiyonu ve pin migrasyonu gözlenmiştir.

Deri iritasyonu ve pin yolu enfeksiyonu durumunda lokal sağaltım girişimi ile genel antibiyotik uygulamaları yapılır (Tobias, 2012). Çalışmada pin dibi enfeksiyonu ve pin migrasyonu gözlenen olgu no. 13 ve 15’de lokal sağaltım ve genel antibiyotik uygulamalarından sonuç alınamamıştır. Olgu no. 13’de revizyon operasyonu, olgu no. 15’de ekstremita amputasyonu gerçekleştirildi.

Eksternal fiksasyon uygulamalarında öncelikle kırığın redüksiyonu için yaklaşımın (açık ya da kapalı) seçimine karar verilmelidir. Eksternal fiksatorün çok yönlülüğünden dolayı “anatomik kemik rekonstrüksiyonu ve rijid fiksasyonla beraber açık yaklaşım” ya da “angular ve rotasyonel deformasyondan daha çok diyafizi aynı hizaya getirmeyi ve kırık parçalarına manipülasyonun az veya hiç olmadığı kapalı veya minimal yaklaşım” uygulanır (Piermattei ve ark., 2006). Çalışmada olgu 1’ de kapalı redüksiyon uygulanmıştır, diğer olgularda pin ve serkraj teli uygulanarak minimal açık yaklaşım gerçekleştirilmiştir.

Uzun kemiklerin instabil, parçalanmış kırıklarının sağaltımında üç farklı osteosentez yöntemi uygulanır. Bunlar; eksternal fiksasyon, plak ve vidalama sistemi ile intramedüler kilitli çivilemedir. Serklaj telleri ve trifon vidalar gerektiğinde ek destek için kullanılabilir. Eksternal fiksasyon endikasyonlarında kullanılan Tie-in konfigürasyon sistemi içinde yer alan intramedüler pinler bu sistemin etkinliğini arttırmaktadır (Kraus ve ark., 2003). Çalışmada 7 olguda (olgu no. 5,10,13,15,16,17,22) ek destek olarak serklaj teli kullanımına da gereksinim olmuştur.

Eksternal fiksatörler özellikle açık kırıkların sağaltım uygulamalarında kolaylık sağlar. Zira, kırık uçlarının açık olduğu bir kırıkta redüksiyon ve fiksasyon kolaylıkla sağlanabilir. Gerektiğinde diğer fiksasyon materyalleri (pin, serklaj teli vb.) ile kombine edilebilir. Femur ve humerus’da intramedullar pinin, eksternal fiksatör ile kombine edilmesinin ana nedenlerinden biri fiksatörü kısa sürede çıkarmak ve fonksiyonel iyileşmeyi en kısa sürede sağlamaktır. Fiksatörü kısa sürede uzaklaştırmak kedilerin tibia ve antebrachium uygulamalarında önemli değildir. Çünkü, uygulanan fiksasyon apareyi kedilerin yürümesine engel değildir (Piermattei ve ark., 2006). Çalışma olgularında (olgu no. 1,9,14,18) tibia’ya uygulanan tie-in fiksatörün uzaklaştırılmasına kadar geçen sürede kedilerin yürümesinde herhangi bir engel ve zorluk gözlenmemiştir. Femur ve humerus uygulamalarında (olgu no. 2,3-8,10-13,15,16,17,19-23) literatür veriler dikkate alınarak eksternal fiksatör daha kısa sürede uzaklaştırılmıştır.

Femur yoğun kas gurupları tarafından çevrili olduğundan, burada pin yerleşimi zor olup, postoperatif morbiditenin ciddi şekilde artmasına neden olur (Beale, 2004). Ayrıca literatür verilerce femuru saran yoğun kas kütlesi nedeniyle çoğu hayvanda kapalı redüksiyonun zorluğu vurgulanmış, lateral yüzeyde uygulanan fiksasyon materyalinin travmaya karşı korumasız olduğu, pin gevşemesi ve pin dibi enfeksiyonu gibi komplikasyonların şekillenebileceği de belirtilmiştir (Piermattei ve ark., 2006). Eksternal fiksatör uygulanan femur kırıklarında (olgu no. 3-8,10-13,15-

17,21-23) postoperatif dönemde olgu no. 8'in sahibi tarafında güvenli ortamda korunamaması nedeniyle, kedi eksternal fiksatorün lateral barını 24. günde çıkartmıştır. Kliniğe getirildiği 30. günde eksternal fiksatorün transversal pinleri de tarafımızdan uzaklaştırılmıştır. Olgunun destekli bandaj uygulamasıyla postoperatif kontroller sürdürülmüş ve fonksiyonel iyileşme sağlanmıştır.

İntramedullar pin ile eksternal fiksator birlikte kullanıldığında, fiksator yaklaşık 4-6 haftada yani kallus oluşumu radyolojik kontrollerde gözlemlendikten sonra, intramedullar pin ise fragmentlerdeki kaynama yine radyolojik olarak belirlendikten sonra uzaklaştırılır (Slatter, 2002). Olgularda uygulanan Tie-in fiksasyon aparatları postoperatif radyolojik kontrollerde kaynama belirlendikten sonra ortalama 45-60 günlerde uzaklaştırılmıştır.

5. SONUÇ ve ÖNERİLER

Kedilerde karşılaşılan kırık olgularının büyük bir çoğunluğunu ekstremitelerde uzun kemik kırıkları oluşturmaktadır. Bu nedenle ekstremitelerde uzun kemik kırıklarının sağaltımı konu edilen bu çalışmada klasik sağaltım yöntemleri arasında yer alan eksternal fiksator ve intramedüller pin uygulamalarının birlikte yer aldığı Tie-in konfigürasyon uygulamalarının orijinal özelliği de dikkat çekicidir. Bu çalışma olgularında kırıklar ya trafik kazaları ya da yüksekten düşme sonucunda oluşmuştur. Olgulardaki kırık lokalizasyonu daha çok femur (%70) olsa da bazı olgularda tibia ve humerus'da (%25) rastlanmış olup, sağaltımlarında endike olan Tie-in konfigürasyon yöntemi uygulanmıştır. Sağaltım için tüm kırık olgularında en iyi sonucu almak ve en kısa sürede fonksiyonel iyileşmeyi sağlamak için en etkili yöntemi uygulamak gerekir.

Sadece intramedüller pin veya Tip I A eksternal fiksatorlerin uygulandığı olgularla karşılaştırıldığında, akrilik ile modifiye olan Tie-in fiksatorleri uygulamalarında morbidite riski daha fazladır. Ancak Tie-in yönteminde intramedüller pinlerin uzaklaştırılması işlemi daha kolaydır. Dolayısıyla sadece intramedüller pin uygulamasında ortaya çıkabilecek olan pin migrasyonu ve nervus ischiadicus'un olumsuz etkilenme riski akrilik ile kombine edilmiş Tie-in yönteminde minimize edilir. Geleneksel Tip I A eksternal fiksatöre göre daha rijid bir fiksasyon sağlaması da diğer bir avantajı olarak ortaya çıkmaktadır. Ayrıca açık kırıklarda bölgenin kontrol edilebilmesi avantajı yanında, implantın kolayca uzaklaştırılabilirliği ve uygulandığı yerde implantın kalmaması da Tie-in yönteminin bir diğer artısıdır.

Her yöntemde olduğu gibi, Tie-in fiksasyonun da avantajları yanında dezavantajları vardır. Bu yöntemde en çok rastlanan komplikasyonlar, pin dibi

enfeksiyonların oluşması ve pin migrasyonudur. Bu gibi komplikasyonların sağaltımında lokal antibiyotik uygulamaları ve sık bandaj değişimi iyileşme süresini hızlandırmaktadır, bunun yanında postoperatif bakımı, düzenli kontrol ve hasta sahibinin bilgilendirilmesiyle ilgisi de önemlidir.

Çalışmada kullanılan akrilikle modifiye Tie-in eksternal fiksatorlerinin bir diğer avantajı da, klasik eksternal fiksatorlere göre sağladığı rijid fiksasyonun stabilizasyonu iki kat arttırmasıyla intramedüler pin migrasyonunu engellemesidir. Çalışmadaki 23 olgudan 22'sinde özellikle yukarıda belirtilen avantajı nedeniyle başarılı sonuç alınmış olup, 1 olguda aynı ekstremitedeki femur ve tibia'da eş zamanlı sağaltım uygulanmış ve karşılaşılan osteomyelitis nedeniyle ekstremitenin amputasyonu gerekmiştir.

Bu çalışmada, kedilerin ekstremitelerde uzun kemiklerinde karşılaşılan kırıklarda akrilikle modifiye Tie-in eksternal fiksator tek başına veya serklaj teli gibi yardımcı elemanlarla birlikte kullanılmış ve sonuçları aktarılmıştır.

Sonuç olarak; humerus, femur ve tibia gibi ekstremitelerde uzun kemiklerinin kırıklarında uygulanan Tie-in yöntemi ile başarılı sonuçlar alınmıştır. Ancak postoperatif bakım ve kontrolün periyodik olarak yapılması sağaltımdaki başarıyı arttıracağı unutulmamalıdır.

ÖZET

Kedilerde Ekstremitte Uzun Kemiklerinin Kırıklarında Tie-in Konfigürasyon Uygulamaları

Bu tez çalışmasında, kedilerde karşılaşılan ekstremitte uzun kemiklerinin kırıklarında klinik olgularda endike olduğu durumlarda Tie-in konfigürasyonunun sağaltım uygulamaları ile sonuçlarının klinik ve radyolojik değerlendirmelerinin yapılması ve aktarılması amaçlanmıştır.

Çalışma materyalini, Mart 2017-Mart 2018 tarihleri arasında Ankara Üniversitesi Veteriner Fakültesi Cerrahi Anabilim Dalına ön veya arka ekstremitelerini kullanamama şikâyeti ile getirilen, klinik ve radyografik muayeneler sonucunda ekstremitte uzun kemiklerinde kırık belirlenen değişik ırk, yaş ve cinsiyetteki toplam 23 kedi oluşturdu. Akrilik ile modifiye Tie-in konfigürasyonu 2 humerus, 15 femur, 4 tibia, 1 femur ile tibia ve 1 humerus ile femur'da belirlenen kırıkların sağaltımında uygulanmıştır.

Postoperatif dönemde, olguların 10, 21, 30 ve 45. günlerinde klinik ve radyografik kontrolleri yapıldı. Modifiye Tie-in eksternal fiksator apaneyi 45-60. günlerde uzaklaştırıldı. İzlenen olgulardan 22 olguda herhangi bir sorun olmaksızın iyileşme, 1 olguda da operasyon bölgesinde gelişen enfeksiyon nedeniyle fonksiyonel iyileşme sağlanamadı. Tie-in konfigürasyon yönteminin kedilerde ekstremitte uzun kemik kırıklarında kırık fragmentlerinin redüksiyonu sonrasında stabilizasyonunu sağlamada uygun olduğu ve kırık sağaltımının başarıyla sonuçlandırabileceği belirlenmiştir.

Anahtar Sözcükler: Eksternal fiksator, Kedi, Kırık, Sağaltım, Tie-in.

SUMMARY

Tie-in Configuration Applications in The Fractures of Extremity Long Bones in Cats

The aim of this study to compare clinical examination and radiographical evaluations of Tie-in configurations in clinical cases which is indicated and results of cats long extremity fractures

The study material consisted of 23 cats of different breed, age and gender, who were fractured in extremity long bones as a result of clinical and radiographic examinations brought from March 2017 to March 2018 with the complaint of not being able to use the front or hind limbs to the Ankara University Veterinary Faculty Surgical Department. The tie-in configuration was applied in 2 humerus, 15 femur, 4 tibia, 1 femur and tibia and 1 humerus and femur fractures.

Postoperative 10,21,30,45th days clinical and radiographical examinations of cases performed. Modified Tie-in external fixator removed at 45-60th days after the operation. Followed up 22 cases recovered without any problems and one case did not result in functional recovery after infection of the operation site. In conclusion, it was declined that the Tie-in configuration method is succesful to stabilize the fracture line of long bone fractures during reduction of fracture bone fragments in the cats.

Keywords: Cat, External fixator, Fracture, Tie-in, Treatment.

KAYNAKLAR

- ALTUN İ (2011). Alt Ekstremitte Kısılıklarında İlizarov Eksternal Fiksator ile Uzatma Sonuçları. Doktora Tezi, Çukurova Üniversitesi Tıp Fakültesi Ortopedi ve Travmatoloji Anabilim dalı, Adana.
- ALTUNATMAZ K (2004). Kırık İyileşmesinin Biyolojisi ve Biyolojik Osteosentez. *İstanbul Üniv Vet Fak Derg*, **30**(1): 141-147.
- ARON DN (1988). Practical Techniques for Fractures, In Current Techniques in Small Animal Surgery. Ed. M.J. Bojrab, Fourth Edition, Philadelphia, 934-941.
- ARON DN, PALMER RH, JOHNSON AL (1955). Biologic Strategies and Balanced Concept for Repair of Highly Comminuted Long Bone Fractures. *Compend. Cont. Educ. Vet.*, **17**(1): 35-50.
- BEALE B (2004). Orthopedic Clinical Techniques Femur Fracture Repair. *Clin Tech Small Anim Pract*, Elsevier Inc. **19**: 134-150.
- BİLGİLİ H, OLCAY B (1998). İlizarov'un sirküler eksternal fiksasyon sistemi. Bölüm 1. Sistemin tarihçesi, bölümleri, endikasyonları ve prensipleri. *Veteriner Cerrahi Dergisi*, **4**(3-4): 62-66.
- BİLGİLİ H, GÜL SANCAK İ, ULUSAN S, ÖZDEMİR Ö (2014). Treatment of tibial fractures in seven cats using circular external skeletal fixation. *Ankara Üniv Vet Fak Derg*, **61**: 173-178.
- BOJRAB MJ (1998). Current Techniques in Small Animal Surgery. Fourth Edition, William & Wilkins Company, Maryland-USA.
- ÇAM R (2008). Eksternal Fiksatorlü Hastaların Uzun Süreli Bakım ve İzlenmelerinin Komplikasyonlara Etkisi. Doktora Tezi, Ege Üniversitesi, Cerrahi Hastalıkları Hemşireliği Anabilim Dalı, İzmir.
- DENNY HR, STEVEN J, BUTTERWORTH MA (2000). A Guide to Canine and Feline Orthopaedic Surgery. Fourth Edition, Chapter 12: 87-160.
- EREN A, ERALP L (1999). İlizarov Sisteminin Dünyada ve Türkiye'deki Gelişimi. Editörler Çakmak, M., Kocaoğlu, M., İlizarov Cerrahisi ve Prensipieri. İstanbul, Doruk Grafik, 1-4.
- GÜLAYDIN A (2013). Buzağılarda Uzun Kemik Kırıklarının İlizarov Eksternal Fiksatorü ile Sağıaltımı. Adnan Menderes Üniversitesi, Sağlık Bilimleri Enstitüsü Cerrahi Anabilim Dalı, AYDIN.
- JOHNSON AL, EURELL JAC, LOSONSKY JM, EGGER EL (1998). Biomechanics and Biology of Fracture Healing with External Skeletal Fixation, *Compend. Cont. Educ. Pract. Vet.*, 199; **20**(8): 4, 487-500.
- KRAUSE KH, TOOMBS JP, NESS MG (2003). Basics of External Fixation, External Fixation in Small Animal Practice. Blackwell Science Ltd, A Blackwell Publishing

Company, chapter 1 p.: 5-15, chapter 6 p.: 43-52, chapter 8 p.:61-68, chapter 12 p.: 88-99.

LEWIS DD, CROSS AR, CARMICHAEL S, ANDERSON MA (2001). Recent Advances in External Skeletal Fixation. *Journal of small animal practice*, Chapter 42, p.: 103-112

MCCARTNEY WT (1998). Use of The Modified Acrylic External Fixator in 54 Dogs and 28 Cats. *Vet Rec*, **143**: 330-334.

PALMER RH (1999). Biological Osteosynthesis. *Vet. Clinic. North Am. Small Anim. Prac.* **29**(5): 1171-1158.

PIERMATTEI DL, FLO GL, DECAMP CE (2006). Brinker, Piermattei and Flo's Handbook of Small Animal Orthopedics and Fracture Repair. 4th Edition, Philadelphia, Saunders.chapter 2 p.: 79-94, chapter 11 p.: 297-324 , chapter 13 p.: 359-380.

SAĞLAM M, ÇAĞATAY S, KHOUSHNAHAD S (2016). A modification of Tie-in external fixation technique via acrylic in small animals. 26th International Scientific Conference, 2-3 June 2016, Stara Zagora-Bulgaria, Volume VI, Number 5: Veterinary Medicine, Animal Studies, 1-8.

SAĞLAM M, KENDİR B (2012). Kedilerde karşılaşılan humerus kırıkları ve sağaltım sonuçlarının klinik olarak değerlendirilmesi. *Vet Hekim Der Derg*, **83**(1): 65-72.

SIMPSON AM (2004). Fractures of The Humerus. *Clin Tech Small Anim Pract*, 120-127.

SÜER C, SAĞLAM M (2006). Köpeklerde Arka Ekstremitte Travmatik Lezyonlarının Dağılımı ve Sağaltımı Üzerine Klinik Çalışmalar. *Ankara Üniv Vet Fak Dergi*, **53**: 15-23.

TOBIAS KM, JOHNSTON SA (2012). Veterinary Surgery Small Animal. 2- volume set, Elsevier Inc, Saunders, chapter 44 p.: 1714-1751.

WHITE DT, BRONSON DG, WELCH RD (2003). A Mechanical Comparison of Veterinary Linear External Fixation Systems. *Veterinary Surgery*, **32**(6): 507-514.

YAVUZ Ü, GÜLTEKİN A (2013). Assessment of Acrylic External Fixator Application for The Treatment of Humerus and Tibia Fractures by Clinic and Radiographic Methods in Dogs. *Sağlık Bilimleri Dergisi*, **23**: 192-202.

EKLER

Ek-1. Etik Kurul Onayı




T.C.
ANKARA ÜNİVERSİTESİ REKTÖRLÜĞÜ
Hayvan Deneyleri Yerel Etik Kurulu
HAYVAN DENEYLERİ YEREL ETİK KURULU KARARI

TOPLANTI TARİHİ : 29/03/2017
TOPLANTI NO : 2017-7
DOSYA NO : 2017-34
KARAR NO : 2017-7-57

Yürütücülüğünü Üniversitemiz Veteriner Fakültesi Cerrahi Anabilim Dalı öğretim üyelerinden Yrd.Doç.Dr.Mehmet Sağlam'ın yaptığı; araştırmacı olarak Vet.Hek.Sara Khoushnahad'ın katıldığı "Kedilerde Ekstremitte Uzun Kemiklerinin Kırıklarında Tie-in Konfigürasyon Uygulamaları" başlıklı araştırma projesinin içeriği Kurulumuzca incelenmiş olup, söz konusu çalışma Üniversite Senatosunun 12/2/2016 tarihli toplantısında 430/3642 sayılı kararı ile kabul edilen ve Hayvan Deneyleri Merkezi Etik Kurulu'nun 19/2/2016 tarih ve 42 sayılı kararı ile onaylanan "Ankara Üniversitesi Hayvan Deneyleri Yerel Etik Kurulu Yönergesi"nin 7 (h) maddesi kapsamında değerlendirilmiş ve çalışmanın Hayvan Deneyleri Yerel Etik Kurulu iznine tabi olmadığına oy birliği ile karar verilmiştir.

ETİK KURUL ÜYELERİ				
Ünvanı / Adı / Soyadı	Uzmanlık Dalı	Kurumu	Cinsiyeti	İmza
Prof.Dr.M.Taner KARAOĞLU (Başkan)	Viroloji Anabilim Dalı	Veteriner Fakültesi	E	
Prof.Dr.Tanju ÖZÇELİKAY (Başkan Vekili)	Farmakoloji Anabilim Dalı	Eczacılık Fakültesi	E	
Prof.Dr.Nuri YİĞİT (Üye)	Zooloji Anabilim Dalı	Fen Fakültesi	E	
Prof.Dr.Fatin CEDDEN (Üye)	Hayvan Yetiştirme Anabilim Dalı	Ziraat Fakültesi	E	
Prof.Dr.Mine KIRKAĞAÇ (Üye)	Su Ürünleri Mühendisliği Bölümü	Ziraat Fakültesi	K	
Prof.Dr.Emine DEMİREL YILMAZ (Üye)	Tıbbi Farmakoloji Anabilim Dalı	Tıp Fakültesi	K	
Yrd.Doç.Dr.Mehmet SAĞLAM (Üye)	Cerrahi Anabilim Dalı	Veteriner Fakültesi	E	OYLAMAYA KATILMADI

Adres: Ankara Üniversitesi Rektörlüğü 06100 - Tandoğan/ANKARA Telefon : 0 (312) 212 60 40 / 2101 Faks : 0 (312) 212 60 49

Yrd.Doç.Dr.Atilla ÖZGÜR (Üye)	Veteriner Hekimliği Tarihi ve Deontoloji Anabilim Dalı	Veteriner Fakültesi	E	—
Yrd.Doç.Dr.Gülnur GÖLLÜ BAHADIR (Üye)	Çocuk Cerrahisi Anabilim Dalı	Tıp Fakültesi	K	
Uzm.Vet.Hek.Atilla İŞGÖREN (Üye)	Deney Hayvanları Yetiştirme ve Araştırma Laboratuvarı	Tıp Fakültesi	E	
Dr.Vet.Hek.Gülbüz ERTÜRK (Üye)	Active Veteriner Sağlık Merkezi	Serbest	E	
Uzm.Vet.Hek.Hüseyin DEDE (Üye)	Veteriner Hekimler Derneği	Serbest	E	
Fatma Aysun COŞKUN (Üye)	İktisat	Serbest	K	

ÖZGEÇMİŞ

I. Bireysel Bilgiler

Adı: Sara

Soyadı: Khoushnahad

Doğum Yeri ve Tarihi: Rasht/İran 03.01.1988

Uyruğu: İran

Medeni durumu: Bekar

İletişim adresi ve telefonu: Ankara Üniversitesi Veteriner Fakültesi Cerrahi Anabilim Dalı Dışkapı/ ANKARA 0(312)3170315, (0542)3996434

II. Eğitimi

Ankara Üniversitesi Veteriner Fakültesi Cerrahi Anabilim Dalı (2015-)

Ankara Üniversitesi Veteriner Fakültesi (2006-2015)

Yabancı dili: İngilizce (iyi derece), Türkçe (iyi derece), Almanca (orta derece)

III. Ünvanları

Veteriner Hekim (2015)

IV. Mesleki Deneyimi

Ankara Üniversitesi Veteriner Fakültesi Klinikleri, Staj (2014-2015).

V. Üye Olduğu Bilimsel Kuruluşlar

VI. Bilimsel İlgi Alanları:

Ortopedi, Eksternal fiksator uygulamaları

VII. Bilimsel Etkinlikleri

Sözlü Bildiri

Sağlam M, Çağatay S, Khoushnahad S. (2016). A modification of Tie-in external fixation technique via acrylic in small animals. 26th International Scientific Conference, 2-3 June 2016, Stara Zagora-Bulgaria, Volume VI, Number 5: Veterinary Medicine, Animal Studies, 1-8.

Seminer

Kedi ve köpeklerde ekstremite uzun kemiklerinin kırıklarında eksternal fiksasyon yöntemleri ve Tie-in konfigüasyon uygulamaları. Ankara Üniversitesi Veteriner Fakültesi Cerrahi Anabilim Dalı (2017).