



T.C.
İSTANBUL MEDİPOL ÜNİVERSİTESİ
SAĞLIK BİLİMLERİ ENSTİTÜSÜ

YÜKSEK LİSANS TEZİ

**OMURİLİK HASARI SONRASI TEKRARLAYAN MANYETİK
UYARIM TEDAVİSİNİN MOTOR AKTİVİTE VE NÖRON SAĞ
KALIMINA OLAN ETKİSİ**

ARMAN DALAY

TIBBİ FİZYOLOJİ ANABİLİM DALI

DANIŞMAN
Prof. Dr. ERTUĞRUL KILIÇ

İSTANBUL-2018

TEZ ONAY FORMU

Kurum : İstanbul Medipol Üniversitesi
Programın Seviyesi : Yüksek Lisans (X) Doktora ()
Anabilim Dalı : Tıbbi Fizyoloji
Tez Sahibi : Arman DALAY
Tez Başlığı : Omurilik Hasarı Sonrası Tekrarlayan Manyetik Uyarım
Tedavisinin Motor Aktivite ve Nöron Sağ Kalımına Olan
Etkisi
Sınav Yeri : İstanbul Medipol Üniversitesi Kavacık Yerleşkesi
Sınav Tarihi : 14.08.2018

Tez tarafımızdan okunmuş, kapsam ve nitelik yönünden Yüksek Lisans Tezi olarak kabul edilmiştir.

Danışman

Prof.Dr.Ertuğrul KILIÇ

Kurumu

İstanbul Medipol Üniversitesi

İmza



Sınav Jüri Üyeleri

Prof.Dr.Recep ÖZTÜRK

İstanbul Medipol Üniversitesi

Prof.Dr.Ümmühan İŞOĞLU ALKAÇ İstanbul Üniversitesi



Yukarıdaki jüri kararıyla kabul edilen bu Yüksek Lisans tezi, Enstitü Yönetim Kurulu'nun 16./08./2018 tarih ve 2018./32... - 37... sayılı kararı ile şekil yönünden Tez Yazım Kılavuzuna uygun olduğu onaylanmıştır.

Prof.Dr. Neslin EMEKLİ

Sağlık Bilimleri Enstitüsü Müdürü



BEYAN

Bu tez çalışmasının kendi çalışmam olduğunu, tezin planlanmasından yazımına kadar bütün safhalarda etik dışı davranışımın olmadığını, bu tezdeki bütün bilgileri akademik ve etik kurallar içerisinde elde ettiğimi, bu tez çalışması ile elde edilmeyen bütün bilgi ve yorumlara kaynak gösterdiğimi ve bu kaynakları da kaynaklar listesine aldığımı, yine bu tez çalışması ve yazımı sırasında patent ve telif haklarını ihlal edici bir davranışımın olmadığını beyan ederim.

Arman DALAY



TEŐEKKÜR

Tez alıőmam sırasında kıymetli bilgi, birikim ve tecrübeleri ile bana yol gösterici ve destek olan deęerli danıőman hocam Sayın Prof. Dr. Ertuęrul Kılı'a teőekkür ve saygılarımı sunarım.

Ayrıca REMER araőtırma merkezimizin yönetcisi Prof.Dr.Gürkan Öztürk'ün bize sağladığı imkanlardan dolayı teőekkürlerimi sunarım.

Beraber alıőtığım ve bir parası olmaktan her zaman gurur duyduğum ekip arkadaşlarıma teőekkürlerimi sunarım.



İÇİNDEKİLER

Sayfa No.

TEZ ONAYI	i
BEYAN	ii
TEŞEKKÜR	iii
KISALTMALAR VE SİMGELER LİSTESİ	vi
ŞEKİLLER LİSTESİ	vii
TABLoların LİSTESİ	ix
1-ÖZET	1
2-ABSTRACT	2
3-GİRİŞ VE AMAÇ	3
4-GENEL BİLGİLER	5
4.1. Omuriliğin yapısı.....	5
4.1.1. İnen çıkan yolaklar	5
4.1.1.1. İnen yolaklar.....	6
4.1.1.2. Çıkan yolaklar	7
4.2. Omurilik hasarı.....	7
4.2.1. Primer faz	8
4.2.2. Sekonder faz.....	8
4.3. Omurilik hasarı sonrası aksonal rejenerasyon.....	9
4.4. Transkraniyal manyetik stimülasyon	10
5-MATERYAL VE METOT	11
5.1. Deney grupları.....	11
5.2. Omurilik yarı kesi modeli	12
5.3. Tekrarlayan transkraniyal ve trans-spinal manyetik stimülasyon tedavisi... 13	
5.4. Davranış deneyleri.....	14
5.4.1. Basso fare skalası	14
5.4.2. Merdivende yürüme testi ile motor koordinasyonun değerlendirilmesi.....	16
5.4.3. Açık alan testi ile motor aktivitenin değerlendirilmesi	17
5.4.4. Arka ayak fleksiyon açısının değerlendirilmesi	17

5.5.	Tracer enjeksiyonu ve doku izolasyonu	18
5.6.	Elektrofizyolojik ölçüm.....	18
5.7.	Histolojik kesim	19
5.8.	Cresyl violet boyaması ve atrofinin hesaplanması	19
5.9.	Aksonal sağ kalım ve kollateral dallanmanın hesaplanması	19
5.10.	İstatistiksel analizler	20
6-BULGULAR	21
6.1.	Omurilik yarı kesisi ve fonksiyonel geri kazanımın değerlendirilmesi	21
6.2.	Yarı kesi sonrası motor kabiliyetin ölçülmesi	22
6.3.	Omurilik hasarı sonucu anksiyetenin değerlendirilmesi	23
6.4.	Hasar ardından adım atmada oluşan açının ölçülmesi	25
6.5.	Fonksiyonel iyileşmenin elektrofizyolojik olarak ölçülmesi	26
6.6.	Hasar ardından gelişen atrofinin değerlendirilmesi	27
6.7.	Hasar sonrası GFP+ aksonların ölçümü	29
6.8.	Hasar sonrası çıkan yolaklardaki akson kaybının değerlendirilmesi	31
6.8.1.	Çıkan duyu yolaklarının distal uçlarının incelenmesi	31
6.8.2.	Çıkan duyu yolaklarının proksimal uçlarının incelenmesi	36
6.8.3.	Rostral aksonların kaudal ile oranlanması	41
7-TARTIŞMA	43
8-SONUÇ	51
9-KAYNAKLAR	52
10-ETİK KURUL ONAYI	59
11-ÖZGEÇMİŞ	60

KISALTMALAR VE SİMGELER LİSTESİ

AAV	Adeno Associated Virus
ABD	Amerika Birleşik Devletleri
BBB	Basso, Beatti, Bresnahan
BMS	Basso Mice Scale
GFP	Green Fluorescent Protein
EMG	Elektromiyografi
NMDA	N-Metil-D-Aspartat
PBS	Fosfat Tamponlu Salin
PFA	Paraformaldehit
SC	Spinal Cord
TMS	Transkraniyal Manyetik Stimülasyon
tTMS	Tekrarlayan Transkraniyal Manyetik Stimülasyon

ŞEKİLLER LİSTESİ

Şekil 4.1.1.1. Inen ve çıkan yolakların rodent omuriliğindeki konumları.....	6
Şekil 4.2.1. Hasar sonrası beyaz cevherede glutamat birikimi.....	9
Şekil 5.1.1. Deney dizaynı.....	12
Şekil 5.2.1. Farede omurilik yarı kesi modeli.....	13
Şekil 5.3.1. Transkraniyal manyetik stimülasyon tedavisinin periyodizasyonu.....	13
Şekil 5.4.2.1. Merdivende yürüme testi aparatı.....	17
Şekil 6.1.1. Omurilik T10 yarı kesi modeli sonucu arka ayakta fonksiyon kaybı ve rTMS tedavisi ile fonksiyonel geri kazanım.....	21
Şekil 6.2.1. Merdivende yürüme testi ile motor kaabiliyet ve fonksiyonel geri kazanımın gösterilmesi.....	22
Şekil 6.3.1. Omurilik hasarı sonrası açık alan testindeki bölgelerde geçirilen zamanın değerlendirilmesi; merkez bölge.....	23
Şekil 6.3.2. Omurilik hasarı sonrası açık alan testindeki bölgelerde geçirilen zamanın değerlendirilmesi; kenar bölge.....	24
Şekil 6.4.1. Arka ayakta adım sonunda görülen fleksiyonun vücudun medianı ile yaptığı açı.....	25
Şekil 6.5.1. Hasar sonrası rTMS tedavisinin motor uyandırılmış potansiyel üzerindeki etkisi.....	26
Şekil 6.6.1. Hasardan sonra lezyon bölgesinin rostralindeki funiculuslarda meydana gelen atrofi.....	27
Şekil 6.6.2. Hasardan sonra lezyon bölgesinin kaudalindeki funiculuslarda meydana gelen atrofi.....	28
Şekil 6.7.1. Omurilik yarı kesisi sonrası tTMS tedavisinin akson sağ kalımına etkisi.....	29
Şekil 6.7.2. Hasar alanını geçebilen aksonların belirlenmesi.....	30
Şekil 6.8.1.1 Hasarın ardından çıkan duyu yolaklarında meydana gelen aksonal dejenerasyon; rostral spinoserebellar yolak.....	31
Şekil 6.8.1.2 Hasarın ardından çıkan duyu yolaklarında meydana gelen aksonal dejenerasyon; rostral spinotalamik yolak.....	33
Şekil 6.8.1.3 Hasarın ardından çıkan duyu yolaklarında meydana gelen aksonal dejenerasyon; rostral kuneat ve grasil yolak.....	34

Sekil 6.8.2.1 Hasarın ardından çıkan duyu yollarında meydana gelen aksonal dejenerasyon; kaudal spinoserebellar yolak.....	36
Sekil 6.8.2.2 Hasarın ardından çıkan duyu yollarında meydana gelen aksonal dejenerasyon; kaudal spinotalamik yolak	38
Sekil 6.8.2.3 Hasarın ardından çıkan duyu yollarında meydana gelen aksonal dejenerasyon; kaudal kuneat ve grasil yolak	40
Sekil 6.8.3.1. Rostral bölgedeki çıkan yolak aksonlarının kaudal aksonlara orantısı.....	41



TABLULARIN LİSTESİ

Tablo 5.4.1.1. Basso fare skalası.....	15
--	----



1. ÖZET

OMURİLİK HASARI SONRASI TEKRARLAYAN MANYETİK UYARIM TEDAVİSİNİN MOTOR AKTİVİTE VE NÖRON SAĞ KALIMINA OLAN ETKİSİ

Omurilik hasarı sonrası zarar gören aksonların kollateral dallanması ve propriospinal nöronlar ile sinaps yaparak intraspinal ve supraspinal seviyede yeni aksonal ağlar kurabildiği bilinmektedir. Bu çalışmada tekrarlayan transkraniyal manyetik simülasyon tedavisinin (tTMS) omurilik yarı kesi hasarı sonrası fonksiyonel geri kazanım, atrofi, aksonal sağ kalım ve kollateral dal üretebilme etkilerinin araştırılması amaçlanmıştır. Araştırmada 8-12 haftalık erkek Balb/c farelerin T10 vertebra seviyesinde omurilikte yarı kesi meydana getirilerek sağ alt ekstremitede hemipleji oluşturulmuştur. Hasar ardından 28 gün boyunca fareler transkraniyal ve transspinal olarak 1Hz veya 20Hz frekansları kullanılarak tedavi edilmiştir. Tedavi sürecinde sağ arka ayaktaki lokomotor aktivite, motor kabiliyet ve motor fonksiyonlar takip edilmiştir. Tedavi ardından omurilikte meydana gelen atrofi, aksonal sağ kalım ve aksonal yolakların bütünlüğü incelenmiştir. Gruplar karşılaştırıldığında lokal ve transkraniyal olarak 1Hz frekansla uyarılan grupların sağ arka ayağında motor kabiliyetlerin ve genel lokomotor aktivitenin kontrole oranla arttığı görülmüştür. Davranıştaki sonuçlar elektrofizyolojik deneylerle desteklendiğinde bu grupların bacak kaslarındaki motor uyandırılmış potansiyelde daha hızlı cevap oluştuğu bulunmuştur. Ayrıca 1Hz tedavisi hücre gövdesinin distalindeki aksonların bulunduğu dorsal funiculus atrofisini azaltırken bu aksonlardaki dejenerasyonu önleyip yeni akson kolaterallerinin oluşmasını sağladığı gözlemlenmiştir. Düşük frekansta verilen tTMS tedavisi aksonlarda yeni yolakların oluşumunu sağlayarak zarar görmüş sinyal yolunun tekrar tamir edilmesi ve fonksiyonel iyileşmenin sağlandığını göstermektedir. Non-invazif bir tedavi olan tTMS tedavisinin dolayısı ile merkezi sinir sistemi yaralanmalarında kullanılabilir alternatif bir tedavi yöntemi olabileceği düşünülmektedir.

Anahtar kelimeler: Travmatik omurilik hasarı, manyetik stimülasyon tedavisi, fonksiyonel geri kazanım, aksonal rejenerasyon.

2. ABSTRACT

EFFECTS OF REPETITIVE MAGNETIC STIMULATION THERAPY ON MOTOR ACTIVITY AND NEURONAL SURVIVAL AFTER SPINAL CORD INJURY

After spinal cord injury, damaged axons can sprout axon collaterals and form new intraspinal or supraspinal circuits by interact with propriospinal neurons. In this study, the effects of repetitive transcranial magnetic stimulation (rTMS) therapy on functional recovery, atrophy, axonal survival and axonal sproutings after lateral hemisection injury on spinal cord was investigated. 8-12 week old male Balb/c mice were submitted to lateral hemisection in T10 level by transecting right side of the spinal cord and leaving left side intact, causing hemiplegia in lower extremities. After injury, mice were treated with low or high frequency rTMS therapy for 28 days. Within the therapy process, motor skills and the locomotor activity was assessed in right hindlimb. After therapy, effects of rTMS on cord atrophy, axonal survival and stability of the axonal circuits was evaluated. Findings show that when low frequency rTMS applied either with transcranial or transspinal, the motor activity of the right hindlimb and the general locomotor activity were significantly increased. Latency periods in the motor evoked potentials of the gastrocnemius muscle were also further strengthened the functional recovery data, where the low frequency therapy significantly reduce the latency period of muscle contraction. Atrophy in dorsal funiculus area and the degeneration of distal axons were also reduced by low frequency therapy. Together data show that low frequency therapy can aid the formation of new axonal circuits and increase functional recovery after lateral hemisection injury on spinal cord. Non-invasive rTMS therapy therefore can be a promising therapy method for the central nervous system injuries.

Keywords: Traumatic spinal cord injury, magnetic stimulation therapy, functional recovery, axonal regeneration

3. GİRİŞ VE AMAÇ

Omurilik hasarı, omurilikte meydana gelen çeşitli hasarlar sonucunda motor ve duyu fonksiyonlarında kayıplar meydana getiren travmatik bir hasardır. Hasar, kişide iş gücünün kaybına yol açarak yaşam kalitesini düşürürken hastanın yakınlarına ve topluma da maddi ve manevi açıdan zarar vermektedir.

Yapılan istatistiksel çalışmalarda ABD' de her yıl ortalama 17,000 omurilik hasarı gerçekleştiği ve an itibari ile omurilik hasarı ile yaşayan 282,000 insan olduğu belirtilmiştir [1]. Hasarın en çok inkomplet tetrapleji ile sonuçlanmasından dolayı hastanın hayat boyu bakım ve tedavi masrafları yaklaşık 4 milyon \$'a ulaşabilmektedir [1][2].

Etiyolojik sebepler incelendiğinde omurilik hasarı travmatik veya travmatik olmayan sebeplerle gelişebilmektedir. Travmatik olmayan sebepler ile gelişen hasarlar genellikle 40 yaş üstünde görülürken travmatik hasarın daha çok 40 yaş altı bireylerde görüldüğü belirtilmiştir. Travmatik omurilik hasarının en çok görüldüğü etiyolojik sebepler motorlu taşıt kazaları ve düşmelerdir. Türkiye'de yapılan etiyolojik çalışmalarda travmatik omurilik hasarının %48'i trafik kazaları sebebi ile oluştuğu görülmektedir [3]. Türkiye'nin doğu ve batısı kıyaslandığında ise, batı bölgelerde taşıt kazaları kaynaklı travmatik omurilik hasarı daha fazla görülürken doğuda travma sebebini düşmeler oluşturmaktadır [4][5].

Travmatik hasar ardından geçen süreçte bölgede çeşitli komplikasyon kaskatları gerçekleşir. Hasar patofizyolojisi incelendiğinde primer ve sekonder hasarlar olmak üzere ikiye ayrılabilir. Primer hasar, penetran yaralanmalarda veya distraksiyonel bir kuvvetin omurilik yapısında bozulma yaratarak bölgedeki aksonların bütünlüğünün bozulması sonucunda gelişir [6]. Bu evrede omuriliğin vasküler yapısının bozulmasının ardından hücrelerde membran potansiyeli kaybolur ve bunun sonucunda ödem ve hücre membranında parçalanmalar meydana gelir [7]. Sekonder hasarda ise bölgedeki primer hasarın meydana getirdiği vasküler bozukluklar sonucunda iskemi ve eksitotoksisite sebebi ile hücre içi kalsiyum birikimi ve enflamatuar tepkiler, hasarın daha da kötüleşmesini sağlar [8].

Bugüne kadar yapılan çalışmalar, primer ve sekonder hasarın yarattığı patofizyolojik değişimleri hedef alarak çeşitli terapatik ajanlar kullanılarak hasar mekanizmasında düzelme yaratmaya çalışılmıştır. Çalışmalar arasında doku veya hücre implantasyonu [9], kök hücre tedavisi [10][11], matriks implantasyonu [12] ve mikrokonnektör yerleştirme [13] gibi hasar alanında akson uzamasını ve rejenerasyonu sağlayacak teknikler denense de, hasar mekanizmasını tam anlamıyla durduracak bir etki sağlanamamıştır. Ayrıca uygulanan bu tedavi yöntemlerinin cerrahi müdahale gereksiniminin olması, klinik açıdan değerlendirildiğinde bölgede daha fazla hasara yol açarak hasarı daha da kötü etkilediği düşünülmektedir.

Hastanelerde ve polikliniklerde kullanılan transkraniyal manyetik stimülasyon (TMS), manyetik alanına hedeflendiği bölgede elektrik oluşturarak nöronlarda aktivite üzerinde değişimler meydana getirebilen bir tedavi yöntemidir [14]. Elektriksel stimülasyon tedavisine oranla daha az rahatsız edici ve non-invaziv bir yöntem olması sebebi ile omurilik hasarı gibi travmalarda kullanılabilir alternatif bir tedavi yöntemi olarak görülebilir. Hasar ardından bölgede görülen aşırı uyarılım sonucu eksitotoksisite ve hücre ölümü sonucunda aksonlarda uyarımın kesilmesi sebebi ile TMS tedavisinin uyarıcı ve inhibe edici frekanslarında verilen tedavilerin omurilik hasarında fonksiyonel iyileşmeler sağlayacak olduğu düşünülmektedir.

Bu tez çalışmasında düşük ve yüksek frekansta verilen tekrarlayan transkraniyal manyetik stimülasyon tedavisinin (tTMS) omurilik hasarı sonrası aksonal sağ kalım, kollateral dallanma, aksonal yayılma ve fonksiyonel iyileşme üzerine olan etkilerinin incelenmesi amaçlanmıştır. Bu etkilerin incelenebilmesi adına, klinikte omurilik yaralanmalarında en çok görülen inkomple yaralanma modeli olan T10 vertebra seviyesinde yarı kesi yapılarak oluşturulmuştur. Bulunan sonuçlar omurilik hasarı gibi travmatik hasarlar için alternatif tedavi yöntemi bulunmasına katkı sağlayacaktır.

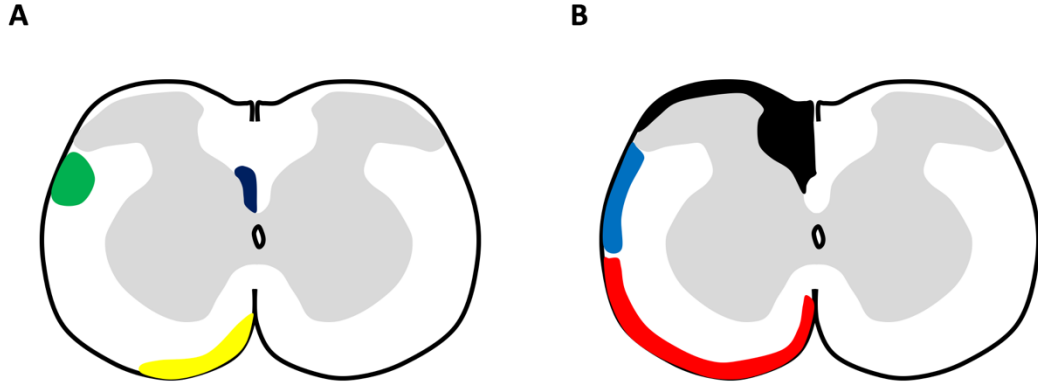
4. GENEL BİLGİLER

4.1. Omuriliğin Yapısı

Omurilik, motor korteksten çıkan uyarıları vücuda ve vücuttan gelen uyarıları beyine ileten, merkezi sinir sisteminin parçasıdır. Tübüler yapıdaki omurilik, içinde bulundurduğu nöronlar sayesinde beyin ve vücut arasındaki iletişimi sağlayan yapı olarak görev alır. Omurilik, *arcus vertebrae* ve *corpus vertebrae* arasında kalan bölgedeki *foramen vertebrale* adı verilen boşluktan geçmektedir. Bu boşluklar vertebraların üst üste gelmesi ile vertebral kanalı oluşturur. Atlas kemiğinin üst sınırındaki *foramen magnum* dan başlayarak erkeklerde 1. ve 2. lumbar vertebra arasına kadar, kadınlarda ise 2. vertebranın ortasına kadar görülür. Vertebral kanal 5 bölgeye ayrılır. Vertebraların 7 si servikal, 12 si torakal, 5 i lumbar, 1 sacral, ve 1 koksigeal olarak sıralanırlar. Rodentlerde servikal vertebra sayısı insanlar ile aynı olurken torakal 13, lumbar 6 ve sakral 4 tür. *Arcus vertebrae* üstündeki superior ve inferior artiküler proses çıkıntıları, bir üst ve bir alt vertebranın çıkıntıları ile birbirlerine faset eklem ile bağlıdır.

4.1.1. İnen ve çıkan yolaklar

Beyin ile vücut arasındaki iletişim inen ve çıkan yolaklar tarafından sağlanmaktadır. İnen yolaklar motor hareket için gerekliyken çıkan yolaklar ise koordinasyon, postür ve denge gibi özelliklerde etkilidir. İnsan ve rodent inen-çıkan yolakları benzer olsa da kullandıkları bölgeler ve oranları değişiklik gösterebilir.



Sekil 4.1.1.1. İnen ve çıkan yolakların rodent omuriliğindeki konumları. İnen yolaklar (A); kortikospinal yolak (lacivert), rubrospinal yolak (yeşil) ve vestibulospinal yolak (sarı). Çıkan yolaklar (B); kuneat ve grasil yolak (siyah), spinotalamik yolak (mavi) ve spinocerebellar yolak (kırmızı).

4.1.1.1. İnen yolaklar

Motor kortekste üretilen uyarının motor hareket ile sonuçlanabilmesi için sinyalin efektör kasa ulaşabilmesi gerekmektedir. İnen yolaklar beyinden sinyali omuriliğin çeşitli fönikuluslarından kaudale doğru taşıyarak organa iletmektedirler. Bu yolaklar arasında en önemlileri; kortikospinal yolak, rubrospinal yolak ve vestibulospinal yolaklardır.

Distal eklemlerdeki becerili kas hareketleri kortikospinal yolak ile sağlanır. Korteks’de layer V piramidal nöronlardan başlar ve medulla oblongatanın altında dekküzyon yaparak lateral kortikospinal yolağı oluşturur. Düşük bir kısım akson ise dekküzyon yapmadan aynı taraftan inerek dorsal kortikospinal yolağı oluşturur. İnsan ve rodent kortikospinal yolağı incelendiğinde insanlarda lateral yolak yaklaşık %80 civarında iken rodentlerde dorsal yolak daha fazla görülmektedir.

Rubrospinal yolak, genel lokomotor hareket ve kortikospinal yolak ile becerili motor hareketlerin düzenlenmesinde rol oynar. Beyinde red nükleus ta başlar ve ventral tegmental dekküzyon da çapraz yaparak kaudale inerken omuriliğin dorsolateralini kullanır. Rodentlerde bu yolak insanlara göre daha büyük olabilir.

Vestibülospinal yolak, postürel hareketlerin ve uzuvlarda ekstansör aktivitenin düzenlenmesinde rol oynar. Lateral vestibüler nükleustan çıkan aksonlar çapraz yapmadan inerek lateral vestibülospinal yolağı oluştururken, çapraz yapanlar ise medial ve spinal vestibüler nükleustan oluşarak medial vestibülospinal yolağı oluşturur.

4.1.1.2. Çıkan yolaklar

Periferdeki duyuları beyine taşıyarak denge ve postür sağlar. Çıkan yolaklar arasında en önemlileri; grasil ve küneat yolak, spinotalamik yolak ve spinoserebellar yolaklarıdır.

Grasil ve küneat yolak, dorsal kök gangliyon hücrelerinin aksonları omuriliğe girerek vücut ve uzuvların duyu bilgilerini beyine taşır. Aksonlar medulla oblongatada bulunan grasil ve küneat nükleusları ile sinaps yapar. Rodentlerde insanlardan farklı olarak kuyruktan gelen duyu sinyallerinin sonlandığı dorsal column nükleus bulunur.

Spinotalamik yolak ağrı ve ısı duyularının kortekse taşınmasında rol oynar. Dorsal kök aksonları girdiği bölgede commissura alba da çapraz yaparak karşı tarafa geçer ve beyaz cevherin lateralinden yukarı çıkar.

Spinoserebellar yolak kas ve tendonlardan proprioseptif duyunun serebelluma taşınmasında rol oynar. Omurilikte dorsolateral ve ventrolateral fünikulusları kullanarak yukarı çıkarlar.

4.2. Omurilik hasarı

Omurilik üstünde bir noktanın çeşitli sebeplerden dolayı zarar görmesi ve bu bölgede bulunan inen ve çıkan yolak aksonlarının bozulması sonucunda motor ve duyu fonksiyonlarında kayıplar meydana gelmektedir. Hasar travmatik veya travmatik olmayan sebeplerden doğabilmektedir. Travmatik hasarlarda dislokasyon, fleksiyon ve rotasyon gibi distraksiyonel kuvvetlerin omurilik üstünde hasar bırakması veya kazalarda ve silahlı yaralanmalarda omuriliğin laserasyonu sonucunda bütünlüğün bozularak bölgede doku ölümü gerçekleştirmektedir.

Patofizyolojik süreç değerlendirildiğinde merkezi sistem yaralanmalarında ortak olarak görülen olaylar kaskatı meydana gelmektedir. Omurilik yaralanmalarında bu olaylar iki ayrı faz olarak görülebilmektedir. Hasarın olduğu an itibari ile başlayıp birkaç gün süren primer faz ve daha sonra haftalar boyunca süren sekonder faz [15][16].

4.2.1. Primer Faz

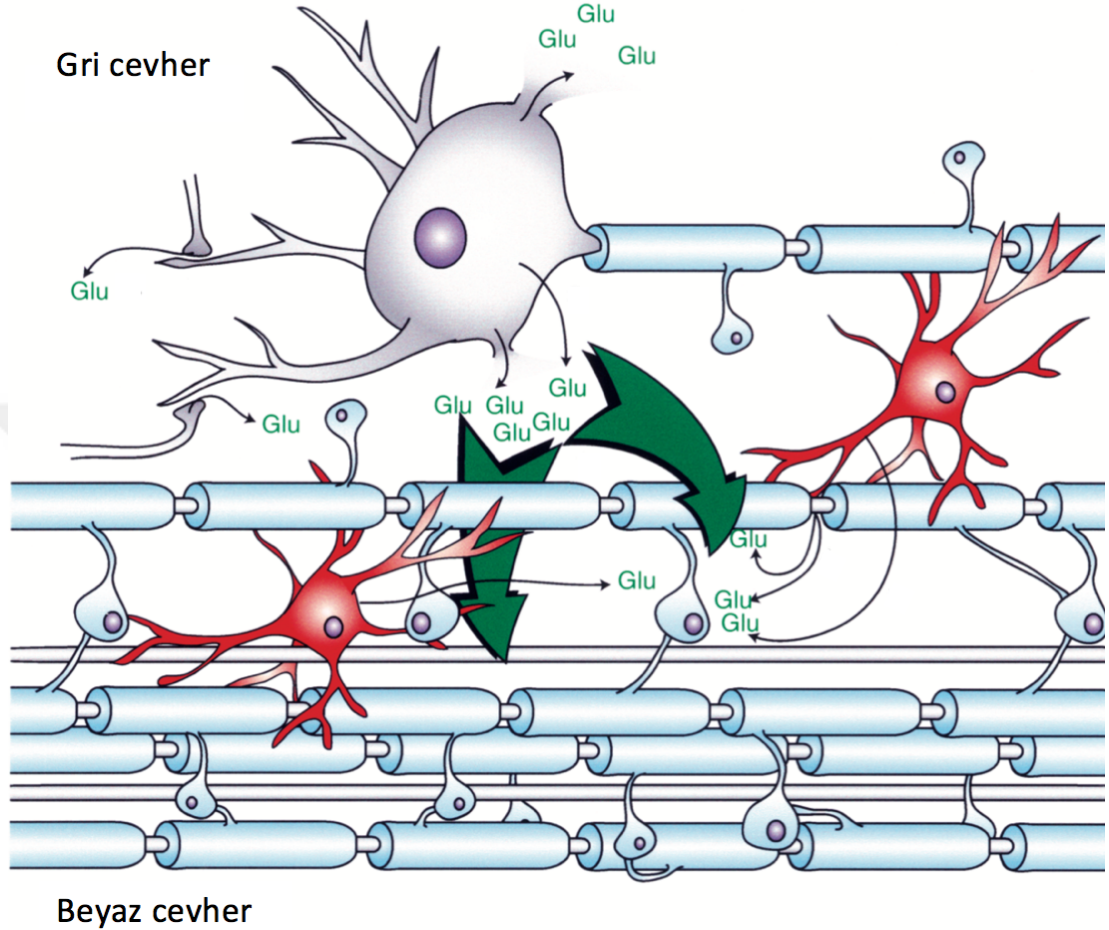
Primer faz, hasarın bölgedeki doku bütünlüğünü bozması ve aksonların zarar görmesi ardından hasar bölgesindeki nöronların nekrotik ölüm sonucunda yok olması ile başlayan ilk fazdır. Primer fazın geç evresinde omuriliği besleyen damarların zarar görmesi sonucunda bölgede vasküler bozukluklar ve hemoraj, çevre nöronların enerji kaybı sonucunda membran potansiyellerini sağlayamayıp iyonik imbalanslar meydana getirmektedir [17]. Primer hasarın yarattığı iyon dengesizliği, mikrovasküler değişimler ve parçalanmış nöronal dokular ileri evrelerde sekonder hasarı oluşturmaktadır.

4.2.2. Sekonder faz

Hasarın hemen ardından yaklaşık 15 dakika gibi kısa bir sürede beyaz madde de akson dejenerasyonu başlasa da apoptotik ölümlerin maksimum olduğu dönem hasar sonrası 7. Gündür [18] [19]. Primer hasarın yarattığı mikrovasküler bozukluklar hasar bölgesinde iskemi ve anoksik ortam yaratarak 24-48 saat süre içinde hasarın hem rostral hem de kaudalinde ödem meydana getirmektedir[20]. Lezyon sonucu bozulan kan-omurilik bariyeri sonucu da ise bölgeye makrofajların nötrofillerin ve T-hücrelerinin akın etmesini sağlamaktadır [21].

Hasar alanı ve çevresindeki hücrelerde membran bütünlüğünün sağlanamadığı görülmektedir. Hasar merkezindeki hücrelerde primer hasar sonucu membran yapısı bozulurken, hasarın yakın çevresinde bölgede oluşan iskemik ortam, Na⁺, K⁺ ve Ca²⁺ gibi iyonların miktarında değişiklikler meydana getirmektedir. Hasarın ardından ATPase işlevinin bozulması ile hücre içinde Na⁺ ve Ca²⁺ miktarları artarken K⁺

miktarı azalmaktadır [22]. Hasardan dakikalar sonra hücre dışında artan glutamat ileri evrelerde aşırı uyarılım sonucu eksitotoksisteye sebep olarak hücre ölümlerini arttırmaktadır [23][24][25].



Şekil 4.2.1. Hasar sonrası beyaz cevherde glutamat birikimi[23].

4.3. Omurilik hasarı sonrası aksonal rejenerasyon

Merkezi sinir sistemi nöronlarının rejenerasyon kabiliyetlerinin olmaması bilgisi genel olarak kabul edilse de yeni yapılan çalışmalarda aksonların ortama adapte olduğu ve rejenerasyon yönü olmasa da yayılıp kollateral dallanma sayesinde yeni aksonal ağlar oluşturduğu tracer ve görüntüleme teknikleri ile kanıtlanmıştır. Periferik sistem nöronlarında hasarın ardından nöronlarda rejenerasyonu sağlayacak olan proteinlerin ekspresyonu ve schwann hücrelerinin rejenerasyon tüpü oluşturarak aksonun distal ucunu tekrar efektör organa bağlarken, merkezi sinir sisteminde rejenerasyon sinyallerinin olmaması ve hatta rejenerasyonu inhibe eden proteinlerin

artması travmalarda genellikle kalıcı hasar yaratmaktadır [26]. Fakat omurilik hasarı gibi merkezi sinir sistemi travmalarından sonra spontan fonksiyonel iyileşmelerin görülmesi aksonların yeni sinapslar kurabildiğini işaret etmektedir. Yapılan araştırmalar omurilikte kesilen aksonların üç hafta sonra çıkarttıkları kollateral aksonların hasarsız aksone oranla 4 kat arttığını göstermektedir [27]. Bu kollateral dallanmalar ise sağlıklı kalabilen bölgelerdeki propriospinal nöronlara ulaşarak intraspinal seviyede yeni akson ağları kurabilmektedir [28]. Bu şekilde hasar alanına geçebilecek yeni yollar oluşup sinyalin tekrar efektör organa iletilebilmesi ile fonksiyonel iyileşmeler görülebilmektedir.

4.4. Transkraniyal manyetik stimülasyon

TMS tedavisi, kortikal uyarımda regülasyonları sağlayabilen non-invazif bir tedavi yöntemidir. Manyetik indüksiyon ile bobinden geçen yüksek akım manyetik alan oluşturarak istenilen bölgede nöronlar üzerinde elektrik akımı oluşturabilmektedir [29]. Merkezi sistemde meydana gelen travmatik hasarlar sonucunda nöronların uyarılımlarında çeşitli sorunlar meydana gelmektedir. Hasarın hemen ardından gelişen bölgesel aşırı uyarılım ve daha sonra spinal sinirlerin uyarılabilirliğinin baskılanması ve spastisite gibi sorunlar [30] bölgede nöronal uyarımların ve inhibisyonların dengesinde problem olduğunu işaret etmektedir. Hasarın ardından bölgenin kaudalinde kalan motor nöronların aksonal dejenerasyonlar sebebi ile uyarı alamamaları, zamanla uyarılara aşırı hassas hale gelerek spazmlar meydana getirdiği bilinmektedir [31]. TMS tedavisinin kortikal veya spinal nöronlarda uyarımı arttırabilecek veya azaltabilecek frekansları kullanılarak hasar sonrası uyarım dengesinin tekrar sağlanabileceği düşünülmektedir. Literatürde kabul görmüş ve en çok kullanılan inhibe edici düşük frekans (1Hz) ve uyarıcı yüksek frekans (20Hz) tedavisi, tekrarlı olarak (tTMS) kullanılarak aksonal sağ kalımı sağlayacağı görülebilmektedir.

5. MATERYAL VE METOT

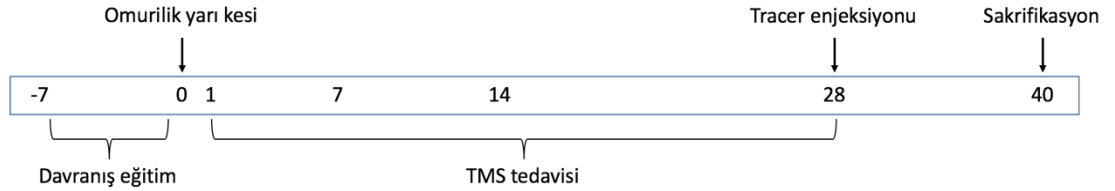
5.1. Deney Grupları

Deney hayvanlarına yapılan tüm müdahaleler, İstanbul Medipol Üniversitesi, Hayvan Denepleri Yerel Etik Kurulu onayı alınarak yapılmıştır. Deneplerde 8-12 haftalık 20-25 gram ağırlığında erkek Balb/c fareler kullanılmıştır. Deneplerin öncesinde ve sonrasında fareler 12 saat aydınlık 12 saat karanlık olacak şekilde uygun koşullarda, su ve yeme serbest erişimleri olacak şekilde tutulmuştur. Fareler çalışma için rastgele beş gruba ayrılmıştır.

Deney Grupları;

- 1. Grup: Omurilik hasarı sonrası herhangi bir uyarım yok (kontrol grubu). Hayvanlar T10 vertebra seviyesinde omurilikte yarı kesi sonrası takip eden 28 gün boyunca her gün 10 dakika boyunca izofluran gaz anestezisi altında tutulmuştur.
- 2. Grup: Omurilik hasarı sonrası omuriliğe 1 Hz uyarım. T10 vertebra seviyesinde omurilikte yarı kesi sonrası takip eden 28 gün boyunca her gün izofluran gaz anestezisi altında 10 dakika boyunca 1 Hz dalga boyunda omurilik hasar alanı üzerine manyetik uyarım.
- 3. Grup: Omurilik hasarı sonrası omuriliğe 20 Hz uyarım. T10 vertebra seviyesinde omurilikte yarı kesi sonrası takip eden 28 gün boyunca her gün izofluran gaz anestezisi altında 10 dakika boyunca 20 Hz dalga boyunda omurilik hasar alanı üzerine manyetik uyarım.
- 4. Grup: Omurilik hasarı sonrası beyne 1 Hz uyarım. T10 vertebra seviyesinde omurilikte yarı kesi sonrası takip eden 28 gün boyunca her gün izofluran gaz anestezisi altında 10 dakika boyunca 1 Hz dalga boyunda beyin üzerine manyetik uyarım.
- 5. Grup: Omurilik hasarı sonrası beyne 20 Hz uyarım. T10 vertebra

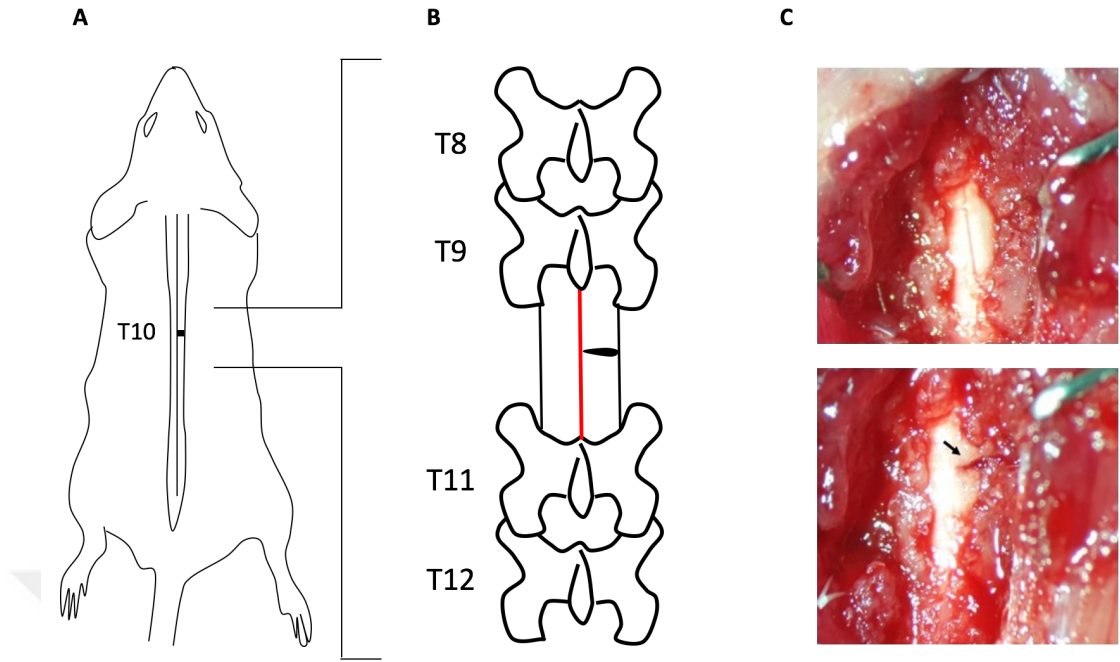
seviyesinde omurilikte yarı kesi sonrası takip eden 28 gün boyunca her gün izofluran gaz anestezi altında 10 dakika 20 Hz dalga boyunda beyin üzerine manyetik uyarım.



Şekil 5.1.1. Deney dizaynı

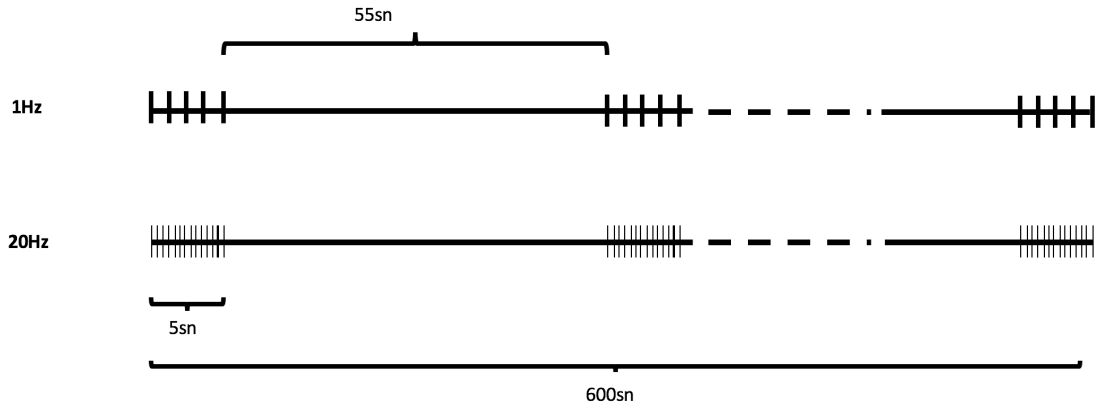
5.2. Omurilik yarı kesi modeli

20-25 g ağırlığında 8-12 haftalık erkek Balb/c fareler %1 Iizofluran (%30 O₂, kalanı N₂O) ile gaz anestezisine alınmış ve vücut sıcaklıkları 36.5-37.0 °C arasında hemotermik ısıtıcı sistem (Harvard Apparatus) ile sabit tutulmuştur. Anestezideki farelerin vücutları stereotaksik sabitleyiciye (World Precision Instruments) yerleştirilerek torakal vertebra seviyesi sabit tutulmuştur. Sırt bölgesindeki tüyler traşlanıp alkol ile sterilize edildikten sonra yaklaşık 2-3 cm genişliğinde bir kesik açılmıştır. Kesik açıldıktan sonra m.spinotrapezius tendonlarının birbirlerine en yakın olduğu seviye disekte edilerek vertebraya dorsalden erişim sağlanmıştır. T10 vertebra seviyesinin lokalizasyonu, on üçüncü yüzen kostanın belirlenmesinin ardından bağlı olduğu vertebra seviyesinden 3 vertebra yukarı çıkılarak bulunmuştur. T10 ve T11 arasındaki interspinoz ve supraspinoz ligamentler 11 numara bisturi ucu ile disekte edildikten sonra süperior ve inferior artiküler proses arasında yer alan faset eklem disekte edilmiştir. Serbest kalan T10 vertebraya, forseps yardımı ile laminektomi uygulanmıştır. Omuriliğin sağ kısmına, dorsal spinal venin hemen altından başlayacak şekilde 26G insülin enjektör iğnesi (Hayat Tıbbi Aletler A.Ş.) ile hasar verilmiş ve daha sonra disekte edilen kaslar omuriliğin üzerini örtecek şekilde vikril iplik (W9561, Ethicon) ile dikilirken deri 5.0 ipek iplik (S2160, Doğsan) ile dikilerek kapatılmıştır. Operasyon sonrası hayvanlar, yeme ve suya rahat erişebilmeleri için altlığı fazla ve ağızlığı uzun suluklu kafeslere yerleştirilmiştir.



Şekil 5.2.1. Farede omurilik yarı kesi modeli

5.3. Tekrarlayan Transkraniyal ve Trans-spinal Manyetik Stimülasyon (tTMS) Tedavisi



Şekil 5.3.1. Tekrarlayan manyetik stimülasyon tedavisinin periyodizasyonu.

tTMS tedavisinin omurilik yarı kesi sonrası aksonal sağkalım ve fonksiyonel iyileşme süreçleri üzerindeki etkisini incelemek amacıyla operasyondan 24 saat sonra başlayarak 28 gün boyunca manyetik uyarım tedavisi yapılmıştır. Bölgesel ve transkraniyal uyarım etkilerini incelemek amacıyla hayvanlar omurilik ve beyin grubu olmak üzere ikiye ayrılıp her iki gruba farklı bölgelere ayrı ayrı 1 Hz veya 20 Hz dalga

boyunda manyetik uyarım verilmiştir. Hasarın ardından bir gün sonra hayvanlar tekrar gaz anesteziye alınarak manyetik uyarıcı (Neurosoft, Avm Sağlık) ile farklı dalga boylarında ve farklı bölgelere manyetik uyarım verilmiştir. Bölgesel uyarım için hayvanlar anestezi altında iken sırt kısmındaki hasar bölgesi, 34 mm iç çapı olan uyarıcı bobinin yüzeyine bakacak şekilde yerleştirilirken hayvanların başı bobinin uyarıcı bölgesinin dışında ve bobin ile aralarında mesafe olacak şekilde yerleştirilmiştir. Transkraniyal uyarım için hayvanların kafatası bobinin merkezine bakacak şekilde yerleştirilirken sırt kısmı uyarıcı alandan uzak ve uyarıcı alana değmeyecek şekilde tutulmuştur. Uyarım verilme şekli şu şekildedir; 1 Hz veya 20 Hz dalga boyunda 5 sn uyarım ardından 55 sn dinlendirme yapılarak toplam 10 dakika uygulama süresince 10 tekrar (Şekil 5.3.1.).

5.4. Davranış Deneyleri

5.4.1. Basso Fare Skalası

Basso, Beatti, Bresnahan skorlaması (BBB skorlaması), sıçanlarda omurilik hasarı sonrası oluşan kuadripleji veya hemipleji gibi durumların ardından gelişen fonksiyonel iyileşmenin skorlanma yöntemidir [32]. Basso ve arkadaşlarının daha sonra fareler için özel olarak hazırladığı Basso fare skalası (Basso mice scale, BMS), felçli uzuvdaki bilek ekleminde oluşan/gerçekleşen (bunlar daha uygun buraya bence) motor hareketlerin skorlanmasıdır. Hasarın ardından ilk 3 gün, 7., 14., ve 28. günler arka ayaktaki hareketler 5 dakika boyunca kamera ile kayıt altına alınarak iki gözlemci tarafından incelenip tarafsız olarak skorlanmıştır. Alt ekstremitede görülen hemipleji sonucunda sağ arka ayak bileğinin motor hareketleri Tablo 5.4.1.1.'deki gibi skorlanmıştır.

Tablo 5.4.1.1. Basso Fare Skalası

Skor	Motor Hareketler
0	Bilekte hiç hareket olmadığı durumdur.
1	Bilekte biraz hareket (eklem hareketinin %50'sinden az) olduğu durumdur.
2	Bilekte hareket (eklem hareketinin %50'sinden fazla) olduğu durumdur.
3	Ağırlık destekli veya desteksiz plantar adım veya dorsal adım olduğu durumdur.
4	Aralıklarla plantar adım (adımların %50'sinden azında) olduğu durumdur.
5	Sıklıkla veya düzenli plantar adım, koordinasyon yok ya da sıklıkla veya düzenli plantar adım, az koordinasyon, adım kalkış ve inişinde bilek döndüğü durumdur.
6	Sıklıkla veya düzenli plantar adım, az koordinasyon, adım inişinde bilek vücuda paralel ya da sıklıkla veya düzenli plantar adım, çoğunlukla koordine, adım kalkış ve inişinde bilek döndüğü durumdur.
7	Sıklıkla veya düzenli plantar adım, çoğunlukla koordinasyon, adım inişinde bilek vücuda paralel ya da sıklıkla veya düzenli plantar adım, çoğunlukla koordinasyon, adım kalkış ve inişinde bilek vücuda paralel, ağır postür bozukluğu olduğu durumdur.
8	Sıklıkla veya düzenli plantar adım, çoğunlukla koordinasyon, adım kalkış ve inişinde bilek vücuda paralel, hafif postür bozukluğu ya da sıklıkla veya düzenli plantar adım, çoğunlukla koordinasyon, adım kalkış ve inişinde bilek vücuda paralel, normal postür, kuyruk aşağıda veya yukarı aşağı hareket olduğu durumdur.

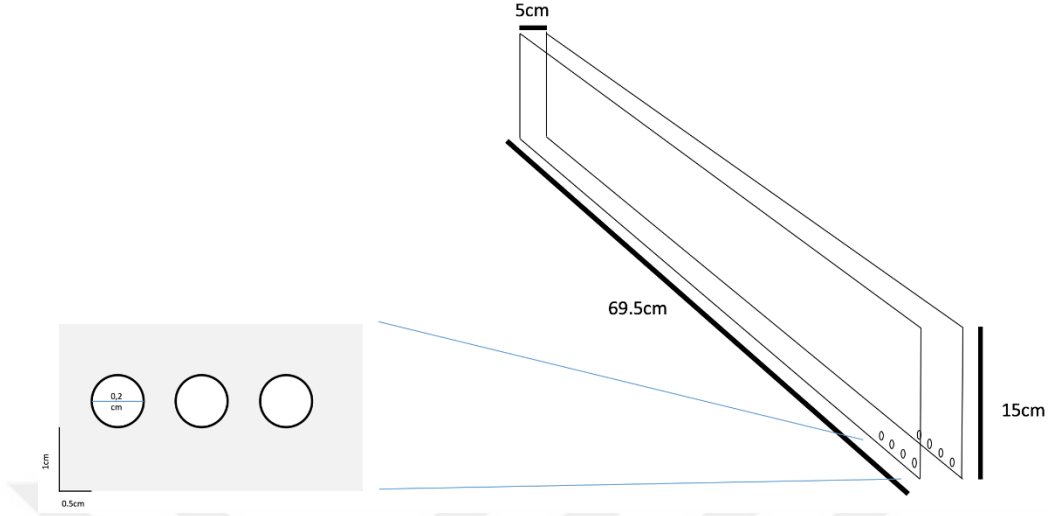
9	Sıklıkla veya düzenli plantar adım, çoğunlukla koordinasyon, adım kalkış ve inişinde bilek vücuda paralel, normal postür, kuyruk daima yukarıda olduğu durumdur.
---	--

5.4.2. Merdivende Yürüme Testi ile Motor Koordinasyonun Değerlendirilmesi

Motor koordinasyon ve fonksiyonel geri kazanımın ölçüldüğü merdivende yürüme testinde 69.5 cm uzunluğunda iki pleksiglas levhaya 0.2 cm çapında 0.5 cm aralıklarla delikler açılmış ve metal çubuklar geçirilerek merdiven oluşturulmuştur. Oluşturulan koridor, farenin rahatlıkla geçebileceği fakat geri dönmesini engellemek adına 3-4 cm aralığında tutulmuştur. Merdiven yerden 30 cm yükseltilmiştir ve giriş alanı (farelerin yürümeye başladığı uç) parlak ışıkla aydınlatılırken bitiş ucuna (yürümenin sonlanıp farenin çıktığı uç) kendi kafesleri konarak farelerin merdivende hızlı ve duraksamadan yürümeleri sağlanmıştır. Testten bir hafta önce hayvanlar alıştırma sürecinden geçirilmiştir. Bu süreçte fareler 5 dakika boyunca merdivenin içinde etrafı gezerek ve koklayarak zaman geçirmiş ve aparata aşına olmaları sağlanmıştır. Daha sonra eğitim evresinde giriş alanından bırakılan farelerin yürüme esnasında duraksamadan bitiş ucuna yürümeleri sağlanmıştır. Operasyondan 2 gün önce yürüme yüksek hızlı kamera ile kayıt altına alınıp görüntüler daha sonra izlenerek yapılan hatalı adım sayıları hesaplanmıştır. Hesaplama kullanılan formül şu şekildedir;

$$\% \text{ Doğru adım sayısı} = \frac{\text{Doğru atılan adım sayısı} \times 100}{\text{Atılan toplam adım}}$$

Hasardan 3 gün sonra ve daha sonra 7. 14. ve 28. gün merdivende yürüme testi yapılarak atılan doğru adım sayısının yüzdesi yukarıda verilen formüle göre hesaplanmıştır. Üçüncü gün spinal şok sebebiyle arka ayakta adım görülmeyip sadece basamaklar arasında ayak sürümeden dolayı doğru adım yüzdesi %0 olarak alınmıştır.



Şekil 5.4.2.1. Merdivende yürüme testi aparatı

5.4.3. Açık Alan Testi ile Motor Aktivitenin Değerlendirilmesi

Bu test farelerin spontan motor aktivitelerinin ve alandaki araştırma benzeri davranışlarının değerlendirildiği bir metottur. 150 cm çapında ve 35 cm yüksekliğinde bir ucu kapalı silindirden oluşan bir alanda fareler 10 dakika boyunca gözlemlenmiştir. Kameraya bağlı bir bilgisayar ile Anymaze programı kullanılarak silindir sanal olarak 3 bölgeye ayrılmış ve farelerin hem bu bölgelere giriş çıkış süreleri hem de bu bölgelerde geçirdikleri süreler hesaplanmıştır. Hesaplanan bu değerler operasyon sonrası 28. gün gruplar arasında karşılaştırılmıştır.

5.4.4. Arka Ayak Fleksiyon Açısının Değerlendirilmesi

Hasar sonrası hayvanların arka ayaklarında adım atma sırasında hiperaddüksiyon ve hiperekstensiyon görülmektedir. Adımın son evresinde, ayağın yerden teması kesilmeden hemen önce, arka ayak vücut eksenine yaklaşacak şekilde ekstensiyon yapmaktadır. Yapılan hiperabduksiyonun ölçülmesi için 69.5 cm uzunluğunda ve 5 cm genişliğinde pleksiglastan bir koridor yapılarak hayvanların bu alanda yürümeleri sağlanmıştır. Yürüme sırasında lateralden ve dorsalden iki ayrı yüksek hızla fotoğraf çekebilen kamera ile yürüme kaydedilerek sağ arka ayağın vücut eksenine olan açısı ölçülmüştür. Çekilen görüntüler ağır çekimde incelenerek arka

ayağın yerden teması kesilmeden hemen önce görüntüsü alınmıştır. Elde edilen görüntülerde, önce vücut eksenini gösteren bir çizgi çizilmiş ve daha sonra pelvisten başlayarak parmak uçlarına doğru bir çizgi çekilerek iki çizgi arasındaki açı ölçülmüştür. Fleksiyon yapan ayağın açısı yalnızca hasarlı hayvanlarda görüldüğünden taban değeri (baseline) olarak 3. gün açıları kullanılmıştır. Ölçümler 3., 7., 14. ve 28. günlerde alınarak iyileşmeye bağlı açıdaki azalma incelenmiştir.

5.5. Tracer Enjeksiyonu ve Doku İzolasyonu

tTMS tedavisi sonucu aksonal sağ kalım ve aksonlardaki kollateral dallanma miktarının tayini için anterograd olarak taşınan tracer kullanılmıştır. 28. gün fareler gaz anestezisi altında L1 seviyesinde laminektomi uygulanmış ve omuriliğe dorsalden erişim sağlanmıştır. Hamilton iğnesi ucuna takılmış cam pipet yardımı ile omuriliğin her iki korduna birer mikrolitre yeşil floresan protein eksprese eden adenovirüs verilmiştir. Enjeksiyondan 10 gün sonra farelere yüksek doz anestezisi altında serum fizyolojik ile perfüzyon ve %4'lük paraformaldehit (158127 -500G, Sigma-Aldrich) ile fiksasyon yapılmıştır. Omurilikten T10 seviyesi merkezde kalacak şekilde 1 cm'lik bölge alınarak 4 °C'de 3 saat daha %4'lük PFA çözeltisinde inkübe edilmiş, son olarak da %30'luk sükröz (800-081-LG, Multicell) çözeltisinde 4 °C'de çökene kadar bekletilmiştir. Çöken omurilikler kesim için dondurularak -80 °C'de saklanmıştır.

5.6. Elektrofizyolojik Ölçüm

Hasar alan aksonların yeni sinapslar oluşturarak sinyali efektör organa taşınması sonucu fonksiyonel iyileşme sağlanmaktadır. Sinyal iletiminin tekrar sağlandığını göstermek adına omurilik hasar alanı üstünden uyarılarak sağ arka ayaktan elektromiyografi kaydı alınmıştır. Hayvanlar 38. gün sonunda sakrifikasyon öncesi anestezisi alındıktan sonra T6 ve T5 vertebraların intervertebral foramenine uyarıcı iğne uçlu elektrot yerleştirilmiştir. Daha sonra sağ arka ayağın derisi traşlandıktan sonra kaslara zarar verilmeden deri kesilmiş, pozitif ve negatif iğne elektrotlar m. gastrocnemius kasına yerleştirilmiştir. Stimülatör paneli 2V uyarı şiddeti ve 0.2 Hz'de 10 tekrar olacak şekilde ayarlanmıştır. Kayıtlar PowerLab (ADInstruments, PowerLab 16/35) ile alındıktan sonra uyarı artefaktı/gürültü sonrası gelen en büyük ilk ve ikinci

pozitif veya negatif dalganın gecikme süresi ölçülerek uyarının kasa ulaşması ve kasın kasılması sürelerindeki gecikme gözlemlenmiştir.

5.7. Histolojik Kesim

İzole edilen omurilikler T10 seviyesi merkezde kalacak şekilde 1 cm boyunda kesilmiş ve kryostat (Leica CM 1950) ile kaudalden rostrale doğru 50 µm kalınlığında pozitif yüklü lamlara (Isotherm, Objecttrager) alınmıştır. Kesitler daha sonra 30 dakika boyunca ısıtıcı üzerinde bekletilerek fikse edilmiştir. Her hayvandan hasar alanının kaudal ve rostrali (T13 ve T8) *cresyl violet* boyaması ve GFP+ akson sayımı için alınmıştır. Seçilen kesitler boyama yapılana kadar -80 °C'de saklanmıştır.

5.8. Cresyl Violet Boyaması ve Atrofinin Hesaplanması

Hasarın ardından beyaz cevherdeki funikuluslarda gelişen atrofinin ölçümü için her hayvandan birer kesitte *cresyl violet* boyaması yapılmıştır. Kısaca, -80 °C'den çıkarılan kesitler 30 dakika oda sıcaklığında bekletilmiş, daha sonra fosfat tamponlu salin (PBS) çözeltisinde yıkandıktan sonra 2 dakika masa üzerinde, sonrasındaki 13 dakika boyunca çalkalayıcı üzerinde *cresyl violet* (C5042-10G) boyası ile muamele edilmiştir. Boya 0.5 g *cresyl violet* acetate ile 1.25 ml glacial asetik asit ile karıştırılıp 500 ml su içinde kristaller çözünene kadar 60 °C'de çalkalanmıştır. Kesitler boyamadan hemen sonra her birinde beşer saniye inkübe edilecek şekilde sırasıyla %70, %90, %95 ve %100'lük etanol serisinden geçirilmiştir. Alkol serisinden sonra boyanın fikse olması için ksilen solüsyonuna alınan kesitlerin üzeri, uygun kapatma sıvısı ve lamelle kapatılmıştır. Görüntüleme, ışık mikroskobu (Axiozoom V16, Zeiss) kullanılarak yapılmıştır. Her omuriliğin kaudal ve rostralinde dorsal, lateral ve ventral funikulusların alanı ölçülmüş ve kontralaterali ile karşılaştırılmıştır.

5.9. Aksonal Sağ Kalım ve Kollateral Dallanmanın Hesaplanması

Hasarın ardından gelişen aksonal dejenerasyonun hücre gövdesinin proksimal ve distalindeki etkileri ve kollateral dallanmaların miktarının belirlenmesi adına bölüm 5.5'te belirtilen şekilde tracer enjeksiyonu yapılmıştır. Alınan kesitlerin kaudal ve rostral segmentleri (sırasıyla, T13 ve T8) floresan mikroskobu (Axiozoom V16, Zeiss) kullanılarak ve alınan görüntülerin hepsi Zen Black programının tile (görüntüleri

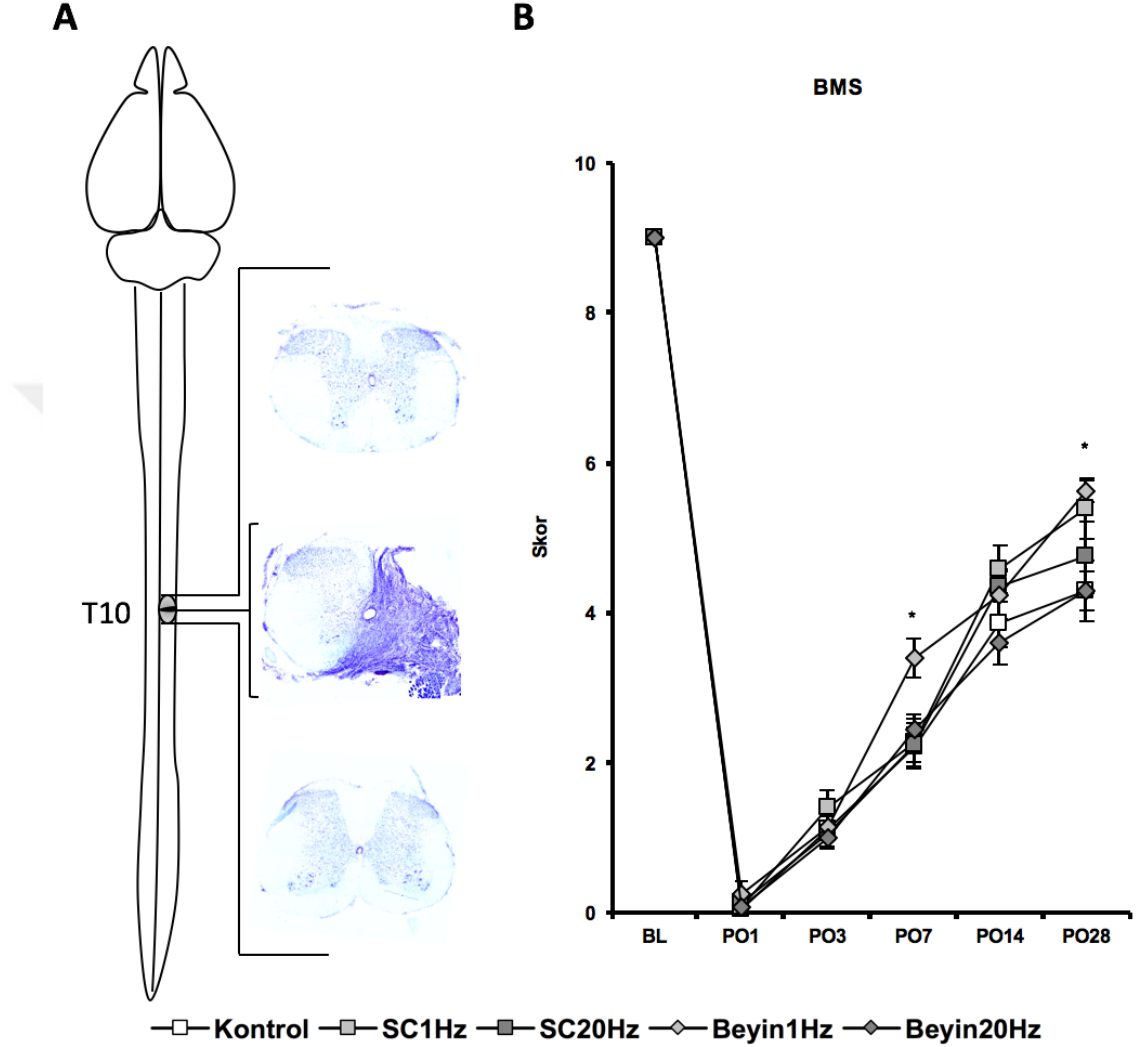
yanyana birleřtirme) ve z-stack (farklı fokuslardan görüntü alabilme) fonksiyonları kullanarak ipsilateral ve kontralateral bölgeler için toplu görüntüler elde edilmiştir. Beyaz cevherde ışıma yapan aksonlar manuel ve tarafsız olarak sayılmıştır. Rostral ve ipsilateralde bulunan aksonların sayısı önce kontralateral ile daha sonra rostraldeki total akson sayısı kaudal ile karşılaştırılarak tTMS tedavisinin aksonal dejenerasyon ve kollateral dallanma üzerine etkisi ölçülmüştür. Kesitlerdeki akson grupları daha sonra spinoserebellar, spinotalamik ve kuneat-grasil yolaklarına göre gruplandırılarak çıkan yolaklardaki aksonal kayıpların yüzdesi hesaplanmıştır.

5.12. İstatistiksel Analizler

Deney grupları arasındaki istatistiksel analizler SPSS programı (Ibm) kullanılarak yapılmıştır. Gruplar arasındaki farklar tek yönlü (*one-way*) varyans analizi (ANOVA) kullanılarak, en düşük anlamlı farklılık testiyle analiz edilmiştir (*least significant difference*).

6. BULGULAR

6.1. Omurilik Yarı Kesisi ve Fonksiyonel Geri Kazanımın Değerlendirilmesi



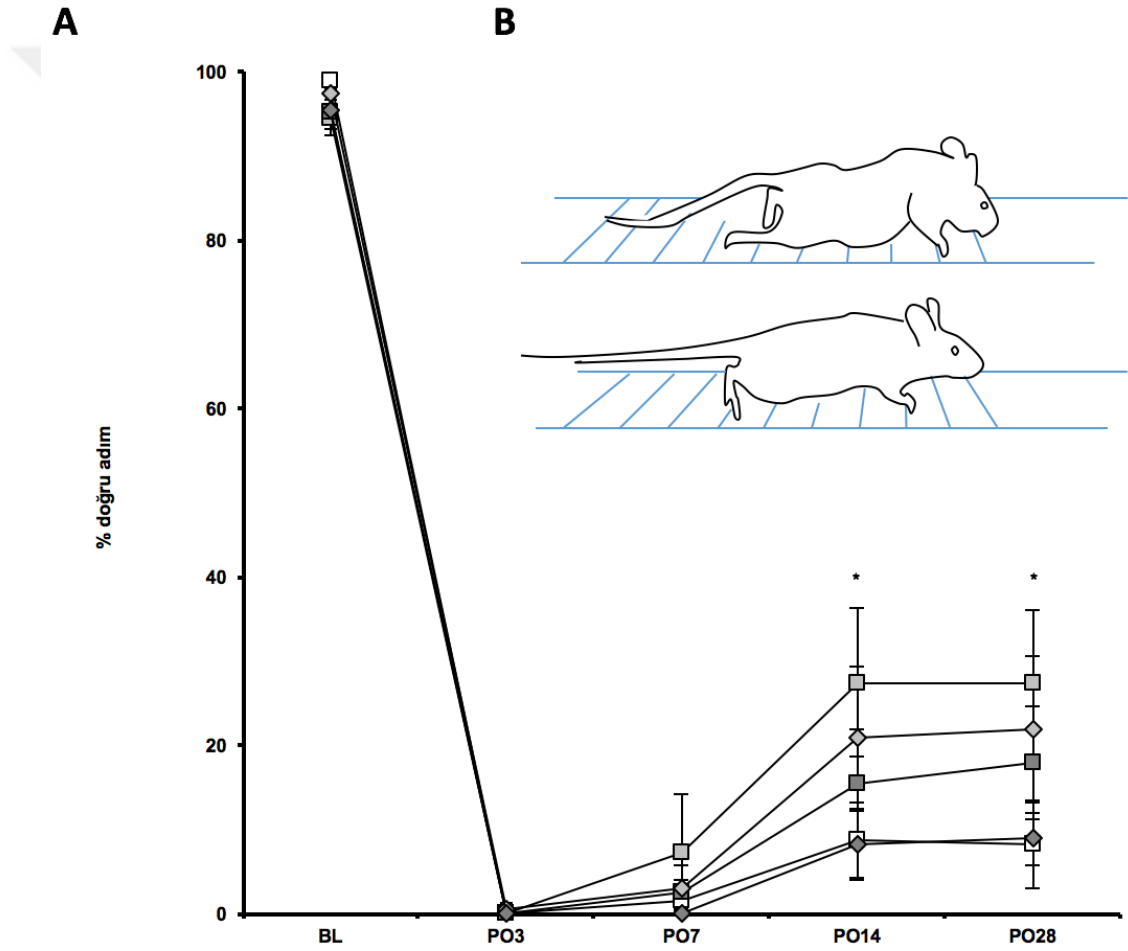
Şekil 6.1.1. Omurilik T10 yarı kesisi modeli sonucu arka ayakta fonksiyon kaybı ve rTMS tedavisi ile fonksiyonel geri kazanımın değerlendirilmesi. Hasar modelinin illüstrasyonu ve hasar alanı bölgesinin, kaudalının ve rostralının hasar sonrası *crystal violet* boyaması ile gösterimi (A). Hasar ardından uygulanan tTMS tedavisinin motor aktivite üzerindeki etkisi (B).

Omurilik hasarı sonrası gruplar içinde istatistiksel fark olmaksızın hasar alanı bölgesinden alınan koronal kesitlerde nekrotik ölümler sonucu hücre ve doku kaybı görülürken, hasarın distalinde (T8 ve T13) morfolojik bozulma görülmeyip nöron sayısında azalma ve atrofi gibi bozukluklar tespit edilmiştir. Hasardan hemen sonra sağ alt ekstremitede motor kayıpların olduğu gözlemlenmiş ve arka ayakta hareket

kaybı gerçekleşmiştir. tTMS tedavisinin ardından gruplar arasında fonksiyonel geri kazanımda istatistiksel farklar ortaya çıkmıştır. Lokal veya transkranial olarak düşük dalga boyunda (1 Hz) verilen tTMS tedavisinin 28. gün sonunda hayvanların arka ayaklarındaki motor hareketi diğer gruplarla kıyaslandığında istatistiksel olarak anlamlı bir şekilde arttırdığı gözlemlenmiştir (Şekil 6.1.1., 28. gün SC1Hz p=0.024, Beyin1Hz p=0.05).

6.2. Yarı Kesi Sonrası Motor Kabiliyetin Ölçülmesi

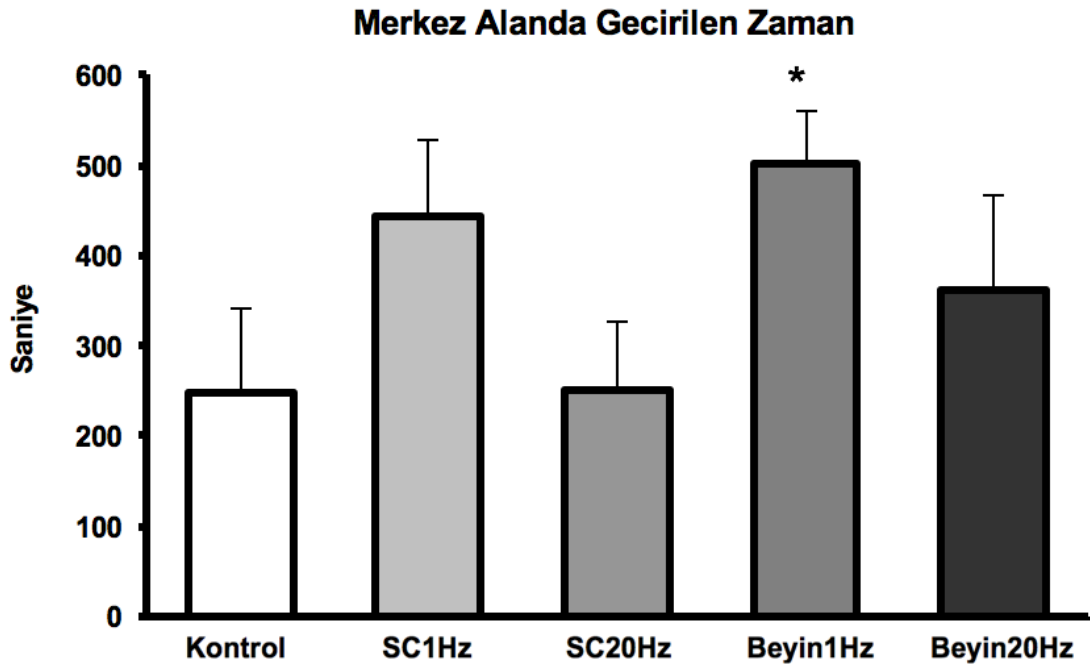
Merdivende Yürüme Testi



Şekil 6.2.1. Merdivende yürüme testi ile motor kabiliyet ve fonksiyonel geri kazanımın değerlendirilmesi. Hasar ardından tTMS tedavisi ile basamaklara atılan doğru adım sayısı (A). Farelerin merdiven üzerindeki adım pozisyonları (B, 3. gün üst, 28. gün alt).

Merdivende yürümek için eğitilmiş fareler, hasar öncesi daha az hatalı yürürken (~%97 doğru adım), hasarın ardından 3 gün sonra gruplar arasında istatistiksel fark olmaksızın hemipleji sebebi ile adım atabilme görülemeyip atılan doğru adım yüzdesi “0” olarak alınmıştır. İlerleyen süreçte tTMS tedavisi ile, özellikle SC1Hz grubu olmak üzere, merdiven üzerinde atılan doğru adımlarda gözle görülür bir artış olduğu gözlemlenmiştir. 28 günlük tedavinin sonucunda hem lokal hem de transkraniyal 1 Hz ile tedavi gören grupların basamakları kavrayabilecek şekilde arka ayaklarını kaldırarak yürümeye başladığı görülmüştür. Hasardan 14 gün ve 28 gün sonra, 1 Hz dalga boyu ile lokal olarak uyarılan grubun diğer gruplarla kıyaslandığında istatistiksel olarak anlamlı bir şekilde doğru adım attığı ölçülmüştür. Kontrol grubu ise Beyin20Hz grubu ile birlikte en kötü performansı gösteren grup olmuştur (Şekil 6.2.1., 14. gün SC1Hz p=0.048, 28. gün SC1Hz p=0.041).

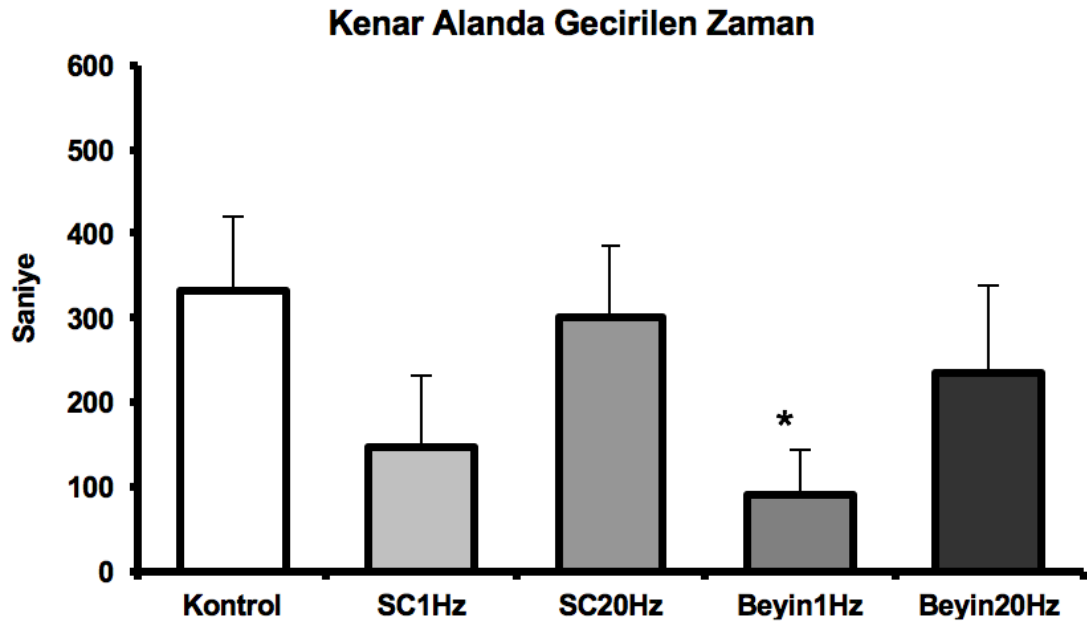
6.3. Omurilik Hasarı Sonucu Anksiyetenin Değerlendirilmesi



Şekil 6.3.1. Omurilik hasarı sonrası açık alan testindeki bölgelerde geçirilen zamanın değerlendirilmesi; merkez bölge

Omurilik yarı kesisi sonrası lokomotor aktiviteyi ve anksiyeteyi ölçmek için açık alan testi kullanılmıştır. Bu testte farelerin farklı (kenar, geçiş, merkez) alanlarda

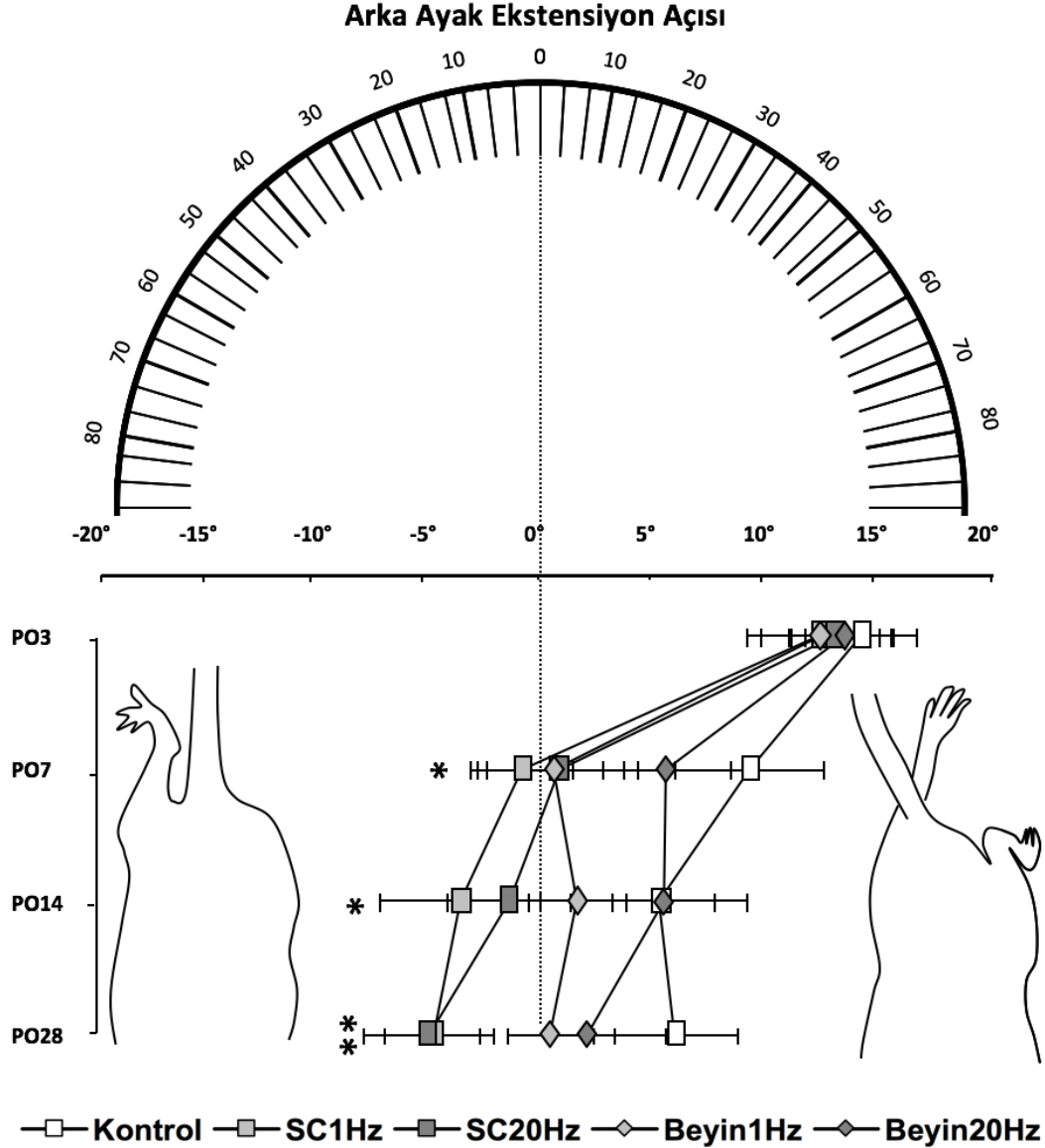
kaldıkları süreler hesaplanmıştır. 28 günlük tTMS tedavisinin ardından gruplar kontrol grubu ile kıyaslandığında lokal ve transkraniyal olarak 1 Hz dalga boyunda tedavi alan grupların, merkez alanda daha çok vakit geçirdiği gözlemlenmiştir. Transkraniyal 1 Hz tedavisinin merkez bölgede kalma süresini istatistiksel olarak anlamlı ölçüde arttırdığı görülmüştür (Şekil 6.3.1., Beyin 1 Hz p=0.036).



Şekil 6.3.2. Omurilik hasarı sonrası açık alan testindeki bölgelerde geçirilen zamanın değerlendirilmesi; merkez bölge.

Omurilik yarı kesisi sonrası lokomotor aktiviteyi ve anksiyeteyi ölçmek için açık alan testi kullanılmıştır. Bu testte farelerin farklı (**kenar**, geçiş, merkez) alanlarda kaldıkları süreler hesaplanmıştır. 28 günlük tTMS tedavisinin ardından gruplar kontrol grubu ile kıyaslandığında lokal ve transkraniyal olarak 1 Hz dalga boyunda tedavi alan grupların, kenar alanda daha az vakit geçirdiği gözlemlenmiştir. Transkraniyal 1 Hz tedavisinin kenar bölgede kalma süresini istatistiksel olarak anlamlı olarak azalttığı görülmüştür (Şekil 6.3.2. Beyin 1Hz p=0.014).

6.4. Hasar ardından adım atmada oluşan açının ölçülmesi

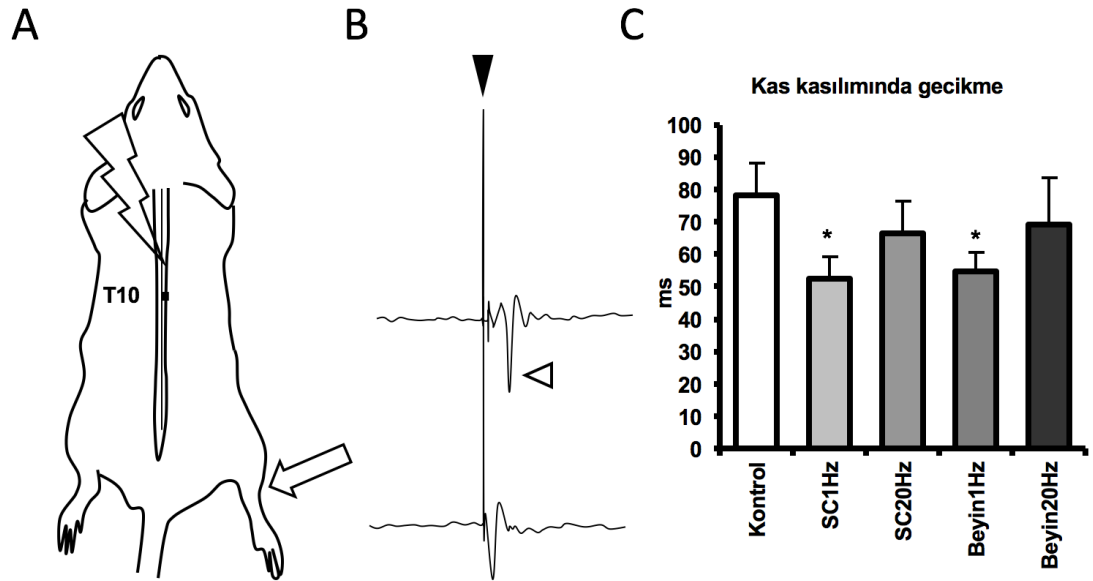


Şekil 6.4.1. Arka ayakta adım sonunda görülen fleksiyonun vücudun medianı ile yaptığı açı. Hasarın ardından farelerde adım atma sırasında sağ arka ayaklarında hiperaddüksiyon görülmüştür (sağ). tTMS tedavisi ile bu açının zamanla azalarak median çizgi ile paralel duruma gelmiştir (sol).

Sağ alt ekstremitede oluşan hemipleji ardından farelerde adım atmanın son evresinde sağ bacakta fleksiyon görülmüştür. Yapılan fleksiyon ile arka ayak vücudun median çizgisini aşarak kontralaterale doğru hiperaddüksiyon yapmıştır. Bu açı zamanla ölçülerek tTMS tedavisinin etkisi incelenmiştir. Hasarın ardından 3. Gün

alınan sonuçlarda farelerin ayaklarında yaklaşık 13° lik bir fleksiyon açısı olduğu tespit edilmiştir. Adımın son evresinde görülen bu açı tTMS tedavisi sonucunda gözle görülür bir şekilde düzelmeye başlamıştır. Hasardan 1 hafta sonra gruplarda sağ arka ayağın kontralateral kısma addüksiyonu devam ederken lokal olarak 1 Hz frekans ile tedavi alan grubun ayak fleksiyonları vücut eksenine paralel hale gelerek anlamlı bir şekilde ayak açıları azalmıştır. 28. Güne bakıldığında lokal uyarılan grupların ayaklarında fleksiyon gözlemlenmemiştir. Bu gruplardaki ayaklar hasarlı bölgeye doğru açı yapmaya başlayarak anlamlı bir şekilde düzelme olduğu görülmüştür (Şekil 6.4.1. 7. Gün SC1Hz p=0,02, 14. Gün SC1Hz p=0,04, 28. SC1Hz Gün p=0,006 SC20Hz p=0,005).

6.5. Fonksiyonel İyileşmenin Elektrofizyolojik Olarak Ölçülmesi

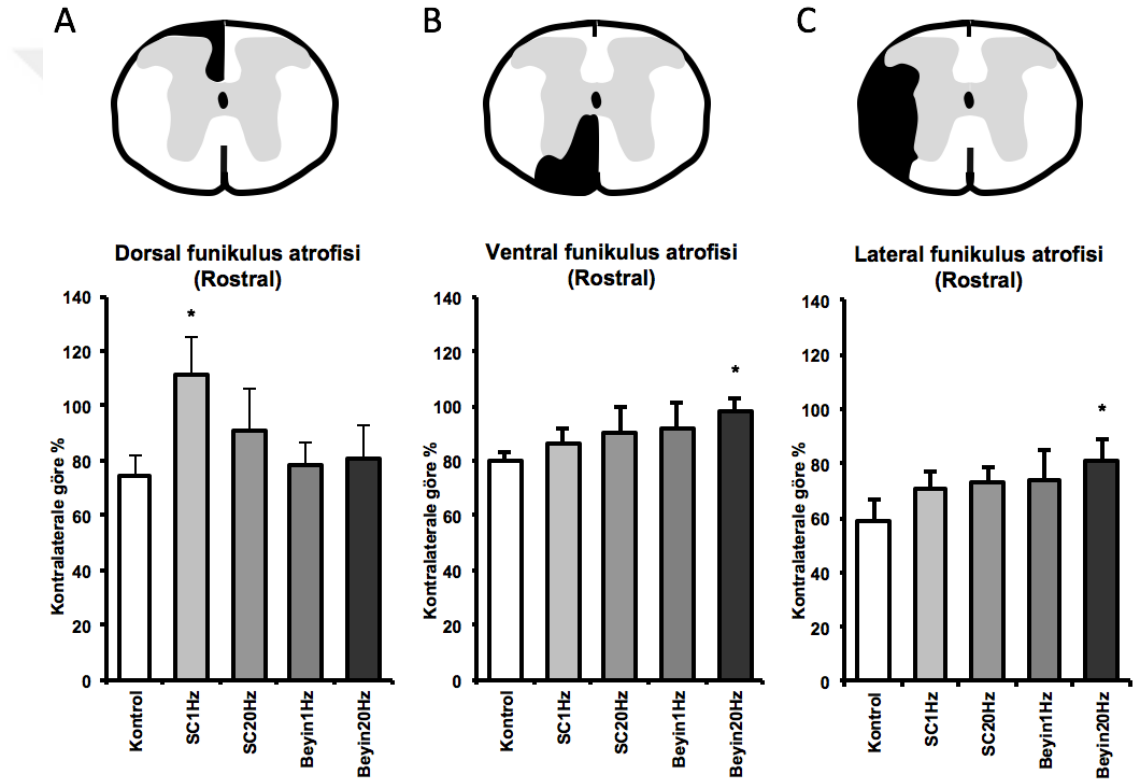


Şekil 6.5.1. Hasar sonrası tTMS tedavisinin motor uyandırılmış potansiyel üzerindeki etkisinin değerlendirilmesi. Uyarım bölgesinin ve alıcı elektrotların yerleşiminin illüstrasyonu (A). Uyarı artifaktı (siyah ok başı) sonrası oluşan kas kasılımı (beyaz ok başı) (B). tTMS tedavi sonrası kas kasılımdaki gecikme süreleri (C).

Dejenere olan aksonların yeni sinapslar kurarak uyarıyı efektör kasa iletebilmesini test etmek amacı ile sağ arka ayaktaki gastrocnemius kasından elektromiyografi (EMG) kaydı alınmıştır. tTMS tedavisinin sinyal iletimi ve kasa ulaşarak kasılma süresindeki gecikmeyi ölçmek için T6 seviyesinden uyarım

sonucunda kas kasılıminın gecikme süresi ölçülmüştür. Sonuçlarda Kontrol grubunun gecikme süresi 78.1 ± 9.8 ms olarak ölçülürken, lokal ve transkraniyal olarak 1 Hz dalga boyunda tedavi gören gruplarda kas kasılıminın gecikme süresi sırasıyla 52.4 ± 6.9 ms ve 54.5 ± 5.8 ms olarak ölçülerek bu tedavilerin istatistiksel olarak anlamlı ölçüde gecikme süresini azalttığı gözlemlenmiştir (Şekil 6.5.1., SC1Hz $p=0.046$, Beyin1Hz $p=0.045$).

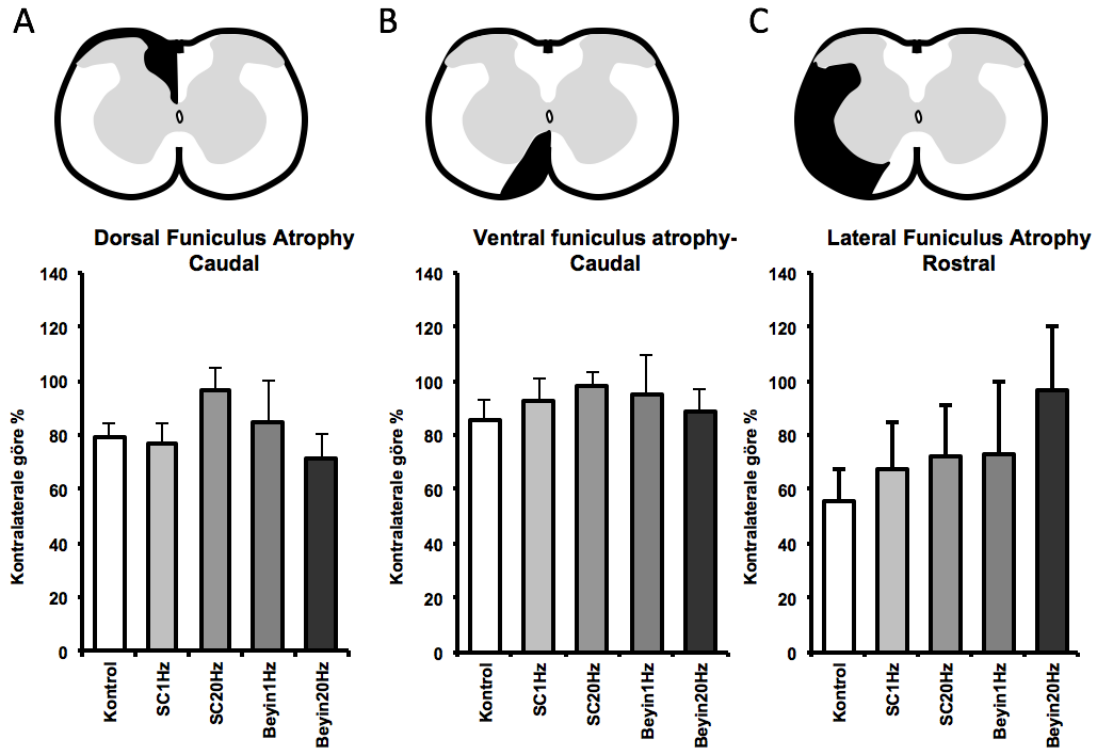
6.6. Hasar Ardından Gelişen Atrofinin Değerlendirilmesi



Şekil 6.6.1. Hasardan sonra lezyon bölgesinin rostralindeki funikuluslarda meydana gelen atrofinin değerlendirilmesi. 28 günlük tTMS tedavisi sonunda T8 vertebra seviyesinden alınan koronal kesitlerden dorsal funikulus (A), ventral funikulus (B) ve lateral funiculus (C) alanları ölçülerek kontralaterale göre karşılaştırılmıştır.

Omurilik hasarı ardından dejenerasyon olan aksonlar sonucu ipsilateral kortta kontralaterale göre atrofi görülmüştür. Bu atrofinin 28 günlük tTMS tedavisi ile azaltılabildiği ortaya çıkmıştır. Verilen tedavi metotları arasında lokal olarak 1 Hz dalga boyunda verilen tedavinin dorsal funikulusda meydana gelen atrofiyi düşürdüğü ve hatta ipsilateralin kontralaterale göre %10 daha büyük olduğu ölçülmüştür. Lateral

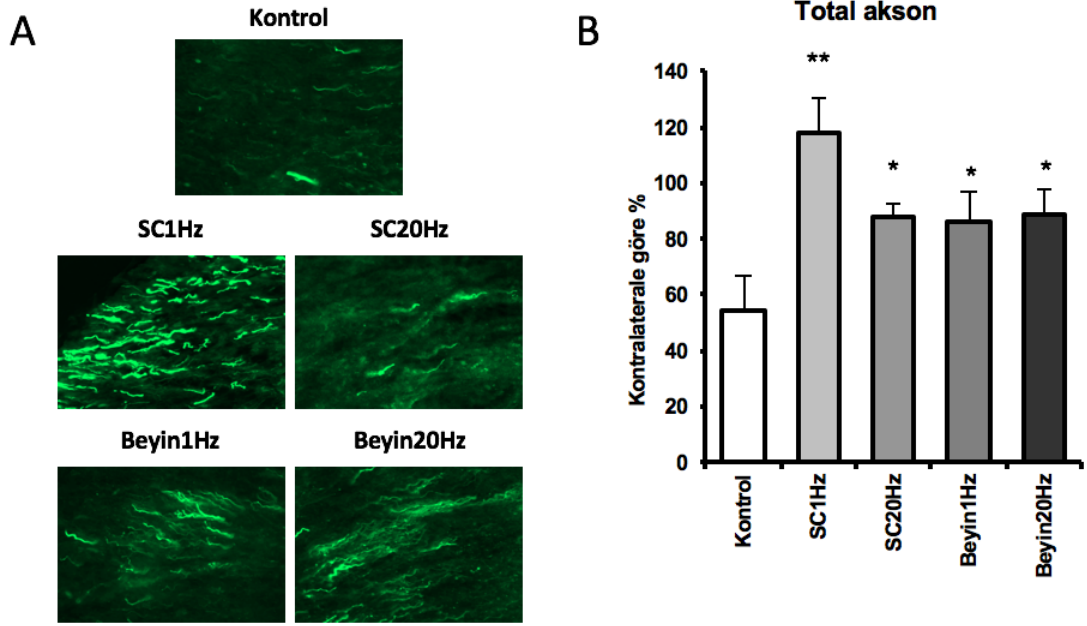
ve ventral funikuluslar incelendiğinde lokal 1 Hz tedavinin atrofide istatistiksel olarak anlamlı bir yükseliş sağlayamadığı fakat transkraniyal olarak verilen 20 Hz dalga boyunda tedavinin hem lateral hem de ventral funikuluslardaki atrofiyi etkili bir biçimde azalttığı ortaya çıkmıştır (Şekil 6.6.1. dorsal funikulus SC1Hz p=0.013, ventral funikulus Beyin20Hz p=0.05, lateral funikulus Beyin20Hz p=0.05).



Şekil 6.6.2. Hasardan sonra lezyon bölgesinin kaudalindeki funikuluslarda meydana gelen atrofinin değerlendirilmesi. 28 günlük tTMS tedavisi sonunda T13 vertebra seviyesinden alınan koronal kesitlerden dorsal funikulus (A), ventral funikulus (B) ve lateral funikulus (C) alanları ölçülerek kontralaterale göre karşılaştırılmıştır.

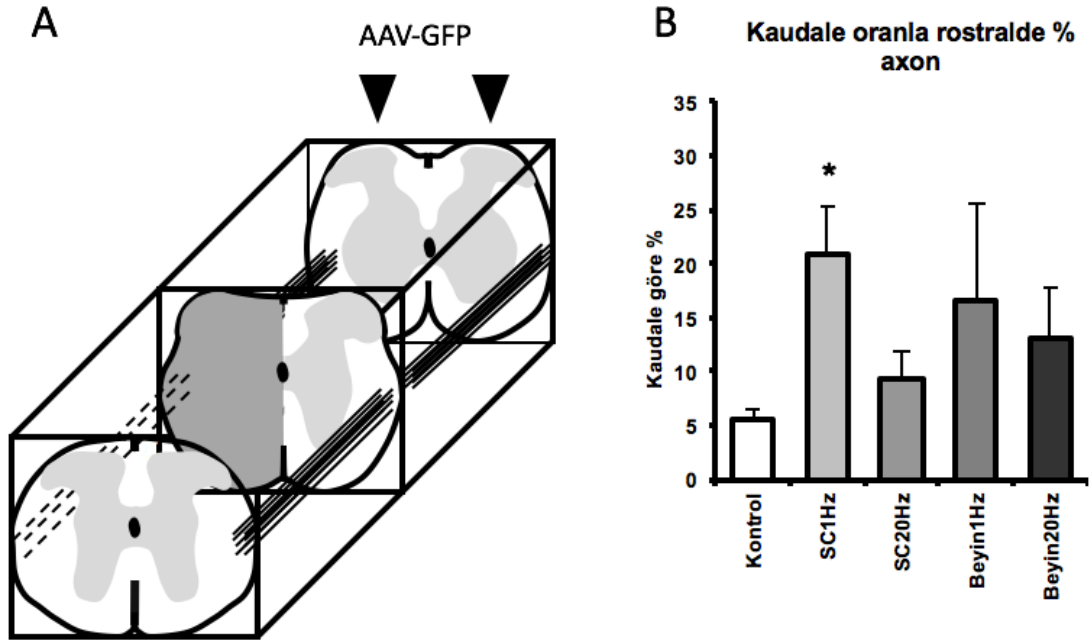
Omurilik hasarı ardından dejenere olan aksonlar sonucu ipsilateral kortta kontralaterale göre atrofi görülmüştür. Bu atrofinin 28 günlük tTMS tedavisi ile azaltılabildiği ortaya çıkmıştır. Verilen tedavi metotları arasında lokal olarak 20 Hz dalga boyunda verilen tedavinin dorsal ve ventral funikuluslardaki atrofiyi anlamlı olmasa da azalttığı görülmüştür. Lateral funikulus incelendiğinde transkraniyal olarak verilen 20 Hz dalga boyunda tedavinin atrofiyi istatistiksel olarak anlamlı olmadan etkili bir biçimde azalttığı ortaya çıkmıştır (Şekil 6.6.2.).

6.7. Hasar Sonrası GFP+ Aksonların Ölçümü



Şekil 6.7.1. Omurilik yarı kesisi sonrası tTMS tedavisinin akson sağ kalımına etkisi. Hasar bölgesinin rostralinden alınan kesitlerde GFP+ aksonların görüntüsü (A) ve kontralaterale göre oranları (B).

tTMS tedavisinin hasar sonrası distal aksonlardaki dejenerasyona olan etkisinin araştırılması için T8 vertebra seviyesinden koronal kesitler incelenerek hasarlı kortta kalan aksonlar kontralateral ile karşılaştırılmıştır. tTMS tedavisinin uygulanma yeri ve frekansı fark etmeden her verilme şeklinde kontrol grubu ile kıyaslandığında akson sayısında istatistiksel olarak anlamlı bir yükseliş sağladığı görülmüştür. Gruplar kendi aralarında karşılaştırıldığında tedavi görmeyen kontrol grubun akson sayısı kontralaterale göre %46 düşerken lokal olarak 1 Hz dalga boyunda tedavi gören grubun akson sayısı sağlıklı korda oranla %17 artarak en yüksek oranda aksonal sağ kalımı sağladığı gözlemlenmiştir (Şekil 6.7.1. SC1Hz $p=0.0001$, SC20Hz $p=0.038$, Beyin1Hz $p=0.037$, Beyin20Hz $p=0.031$).

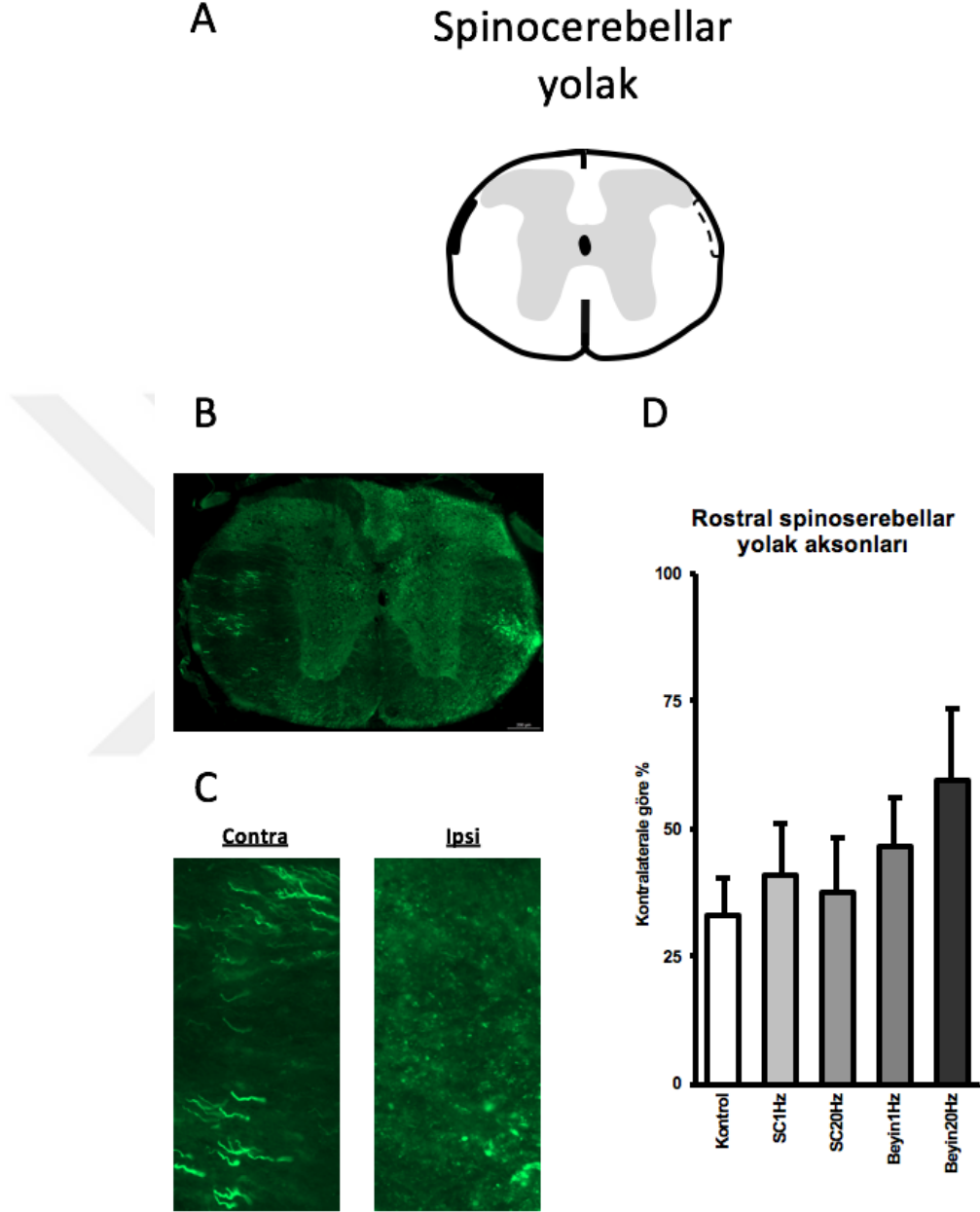


Şekil 6.7.2. Hasar alanını geçebilen aksonların belirlenmesi. Anterograd tracer virüs enjeksiyon bölgesi ve işaretlenen aksonların illüstrasyonu (A). Aksonal dejenerasyon sonucu başlangıç noktasına oranla akson sayıları (B).

Yeni aksonal bağlantıların kurulumu sağlanıp hasar bölgesini geçen aksonların varlığını ölçmek adına L2 vertebra seviyesinden verilen GFP eksprese eden adenovirüs, çıkan yolak aksonları tarafından rostrale doğru taşınmıştır. Rostral alandaki GFP+ akson sayısı kaudalde sayılan aksonlar ile karşılaştırılarak tTMS tedavisinin aksonal bütünlüğü yeniden sağlama üzerine etkisi incelenmiştir. Sonuçlara bakıldığında 1 Hz dalga boyunda lokal olarak manyetik uyarı alan grubun istatistiksel olarak anlamlı bir şekilde akson sayısında yükseliş olduğu görülmüştür. Kontrol grubunda kaudalde sayılan her 100 aksondan sadece beşi rostralde görülürken SC1Hz grubunda her 100 aksondan 20'si rostral kesitlerde gözlemlenmiştir. Beyin1Hz grubunda akson sayısı istatistiksel olarak anlamlı olmasa da yükselme olduğu belirlenmiştir (Şekil 6.7.2. SC1Hz p=0.039).

6.8. Hasar Sonrası Çıkan Yolaklardaki Akson Kaybının Değerlendirilmesi

6.8.1. Çıkan Duyu Yolaklarının Distal Uçlarının İncelenmesi

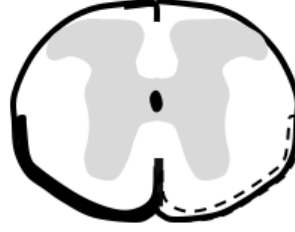

Şekil 6.8.1.1. Hasarın ardından çıkan duyu yolaklarında meydana gelen aksonal dejenerasyonun değerlendirilmesi; rostral spinocerebellar yolak. Spinocerebellar yolağın T8 vertebra seviyesindeki konumunu gösteren illüstrasyon (A) ve GFP+ aksonların koronal kesit üstünde görüntüsü (B). Spinocerebellar yolak üstündeki aksonların hasarlı ve hasarsız kord üstündeki morfolojileri (C). Kontralaterale göre aksonal kaybın ölçülmesi (D).

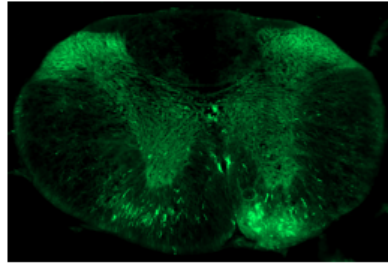
Çıkan duyu yollarından olan spinoserebellar yolak aksonları, GFP eksprese eden adenovirüs ile işaretlenerek kaudalden verilen virüsün rostral kesitlerde sayılarak aksonal bütünlük ölçülmüştür. T8 seviyesinin koronal kesitlerine bakıldığında, spinoserebellar yolak aksonları beyaz cevherde, dorsal boynuzun hemen altında bulunarak sayılmış ve kontralateral ile karşılaştırılmıştır. Gruplar karşılaştırıldığında transkraniyal olarak uyarılan grupların lokal olarak uyarılan grup ile kıyaslandığında spinoserebellar yolaktaki aksonlarında daha az kayıp olduğu gözlemlenmiştir. Transkraniyal gruplar içinde ise 20 Hz dalga boyunun 1 Hz dalga boyuna göre daha etkili olduğu görülmüştür (Şekil 6.8.1.1.).



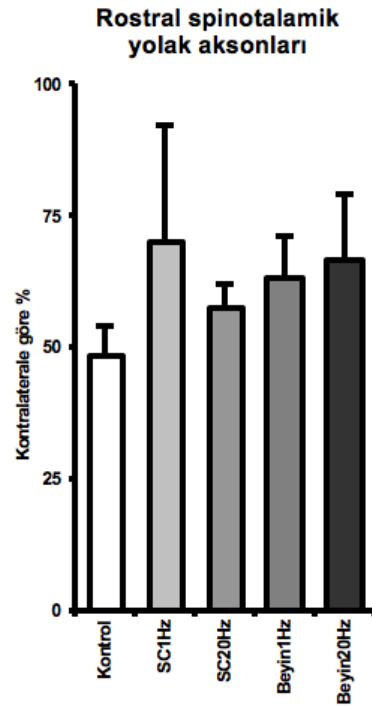
A Spinotalamik yolak



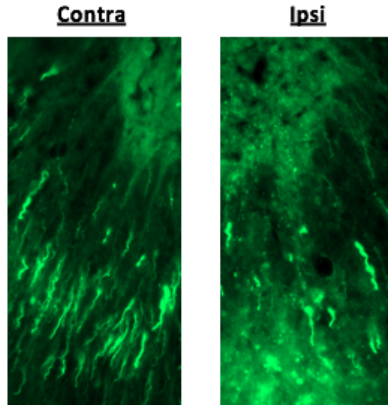
B



D



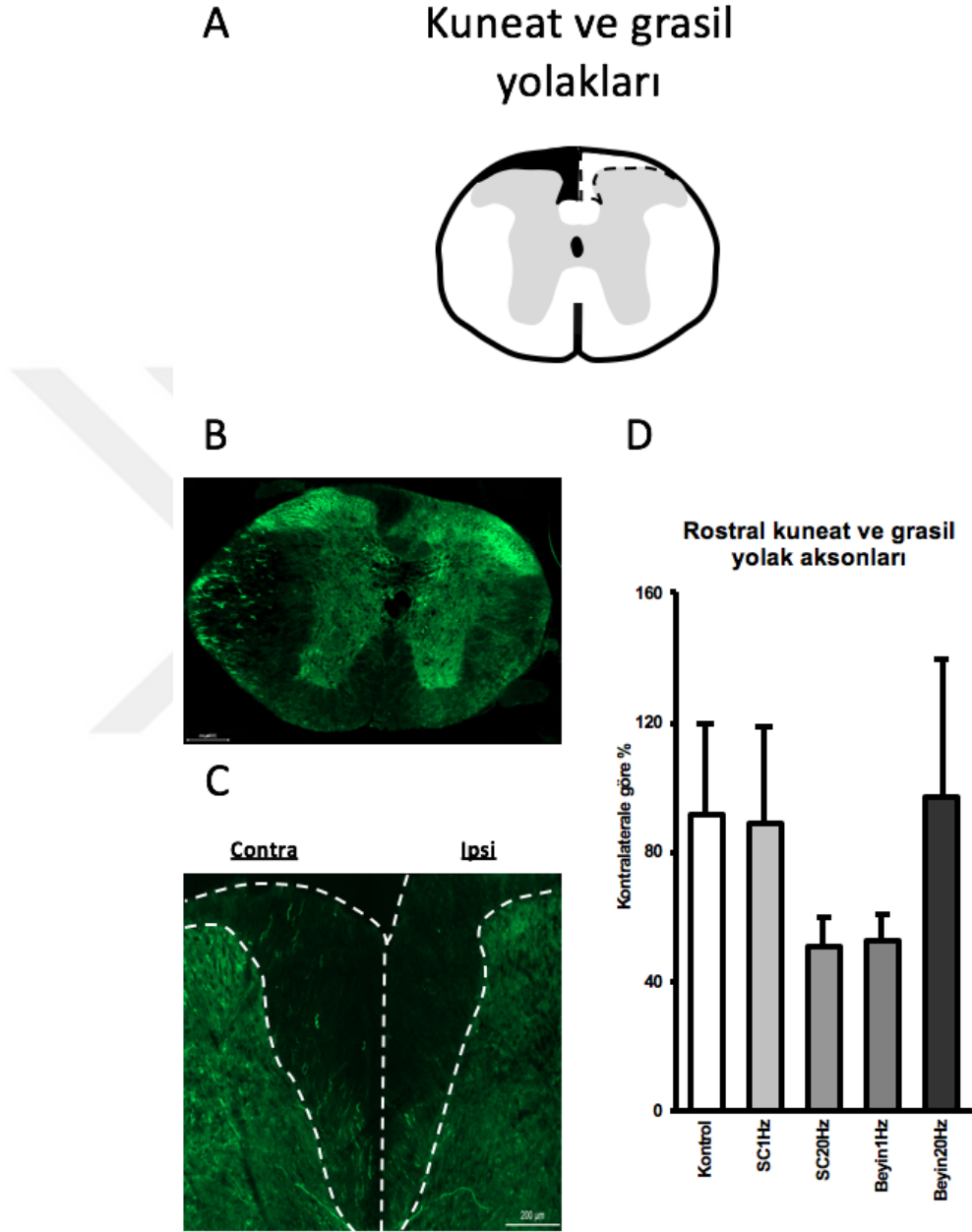
C



Şekil 6.8.1.2. Hasarın ardından çıkan duyu yollarında meydana gelen aksonal dejenerasyonun değerlendirilmesi. Spinotalamik yolağın T8 vertebra seviyesindeki konumunu gösteren illüstrasyon (A) ve GFP+ aksonların koronal kesit üstünde görüntüsü (B). Spinotalamik yolak üstündeki aksonların hasarlı ve hasarsız kord üstündeki morfolojileri (C). Kontralaterale göre aksonal kaybın ölçülmesi (D)

Çıkan duyu yollarından olan Spinotalamik yolak aksonları, GFP ekspres eden adenovirüs ile işaretlenerek kaudalden verilen virüsün rostral kesitlerde sayılarak aksonal bütünlük ölçülmüştür. T8 seviyesinin koronal kesitlerine bakıldığında, spinotalamik yolak aksonları beyaz cevherin lateralinde bulunarak sayılmış ve kontralateral ile karşılaştırılmıştır. Gruplar karşılaştırıldığında lokal olarak 1 Hz dalga

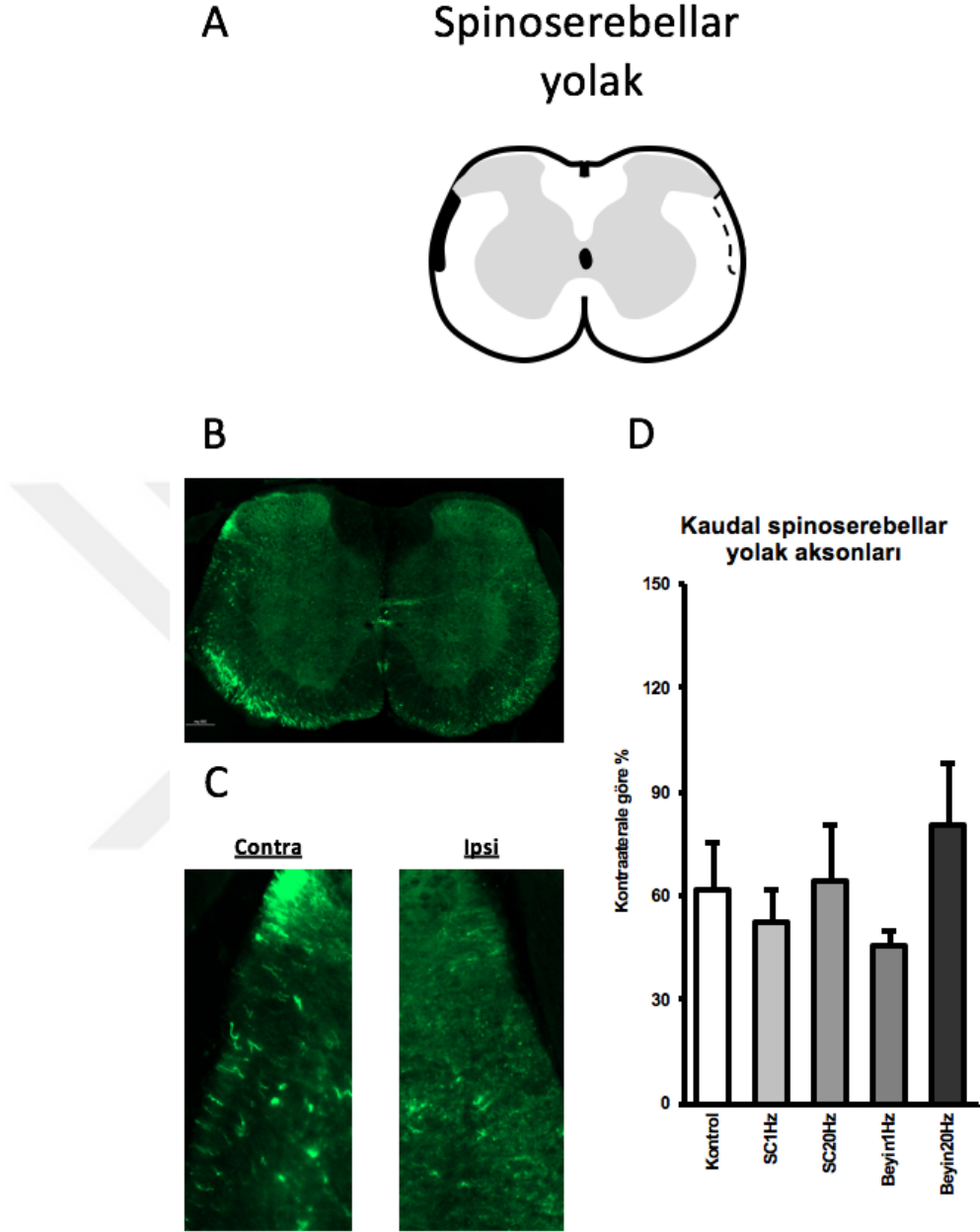
boyunda tedavi alan grubun aksonal dejenerasyona daha dayanıklı olduğu görülmüştür. Beyin 1 Hz ve Beyin 20 Hz grupları ise kendi aralarında belirgin fark olmaksızın aksonal sağ kalımı arttırdığı gözlemlenmiştir (Şekil 6.8.1.2.)



Şekil 6.8.1.3. Hasarın ardından çıkan duyu yollarında meydana gelen aksonal dejenerasyonun değerlendirilmesi. Kuneat ve grasil yolağın T8 vertebra seviyesindeki konumunu gösteren illüstrasyon (A) ve GFP+ aksonearı koronal kesit üstünde görüntüsü (B). Kuneat ve grasil yolak üstünde aksonearı hasarlı ve hasarsız kord üstünde morfolojileri (C). Kontralaterale göre aksonearı kaybın ölçülmesi (D).

Çıkan duyu yollarından olan kuneat ve grasil yolak aksonları, GFP eksprese eden adenovirüs ile işaretlenerek kaudalden verilen virüsün rostral kesitlerde sayılarak aksonal bütünlük ölçülmüştür. T8 seviyesinin koronal kesitlerine bakıldığında, kuneat ve grasil yolak aksonları dorsal boynuzun iç kısmında kalan beyaz cevherde bulunarak sayılmış ve kontralateral ile karşılaştırılmıştır. Sonuçlara bakıldığında tTMS tedavisinin kuneat ve grasil yolaktaki aksonal sağ kalıma olan etkisinin, spinoserebellar ve spinotalamik aksonlarla kıyaslandığında etkili olmadığı görülmüştür. Kontrol grubu ile karşılaştırıldığında SC1Hz grubunun akson sayısı kontrol grubu ile aynı bulunurken Beyin20Hz grubunda küçük bir artış görülmüştür. SC20Hz ve Beyin1Hz gruplarındaki akson sayıları ise kontrolden çok daha az olduğu görülmüştür (Şekil 6.8.1.3.).

6.8.2. Çıkan Duyu Yolaklarının Proksimal Uçlarının İncelenmesi



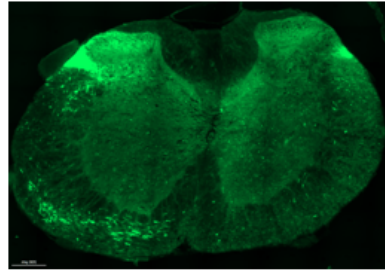
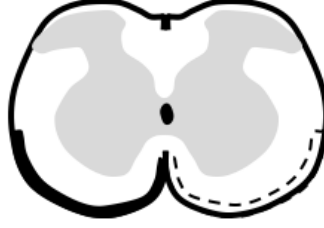Şekil 6.8.2.1. Hasarın ardından çıkan duyu yolaklarında meydana gelen aksonal dejenerasyonun değerlendirilmesi. Spinoserebellar yolağın T13 vertebra seviyesindeki konumunu gösteren illüstrasyon (A) ve GFP aksonların koronal kesit üstündeki görüntüsü (B). Spinoserebellar yolak üstündeki aksonların hasarlı ve hasarsız kord üstündeki morfolojileri (C). Kontralaterale göre aksonal kaybın ölçülmesi (D).

Çıkan duyu yolaklarından olan spinoserebellar yolak aksonları, GFP ekspres eden adenovirüs ile işaretlenerek L2 vertebra seviyesinden verilen virüsün T13 seviyesindeki kesitlerde sayılarak aksonal bütünlük ölçülmüştür. T13 seviyesinin

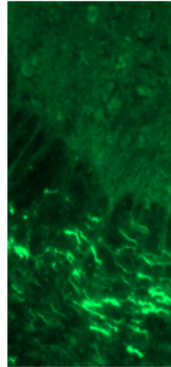
koronal kesitlerine bakıldığında, spinoserebellar yolak aksonları beyaz cevherde, dorsal boynuzun hemen altında bulunarak sayılmış ve kontralateral ile karşılaştırılmıştır. Gruplar kontrol grubu ile karşılaştırıldığında lokal ve transkraniyal olarak düşük dalga boyunda uyarılan gruplarda aksonal kaybın korunumu görülmemiştir. Yüksek dalga boyu tedavisinin ise düşük dalga boyuna oranla spinoserebellar yolak aksonlarının korunmasında daha etkili olduğu ölçülmüş ve 20 Hz transkraniyal uyarımın en iyi korumayı yarattığı ölçülmüştür (Şekil 6.8.2.1.).



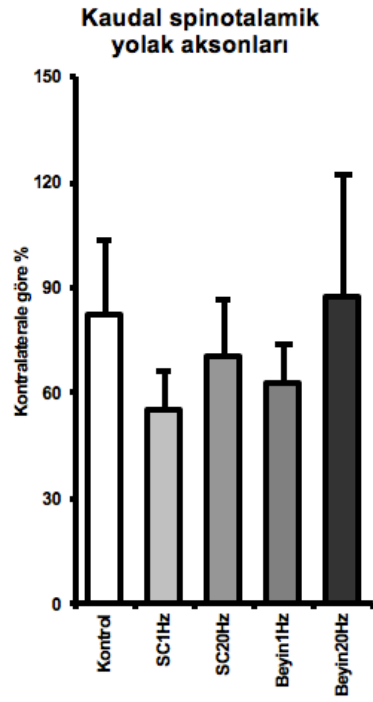
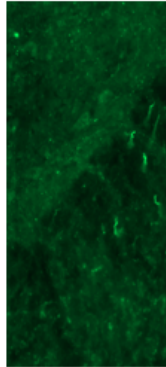
Spinotalamik yolak



Contra



İpsi



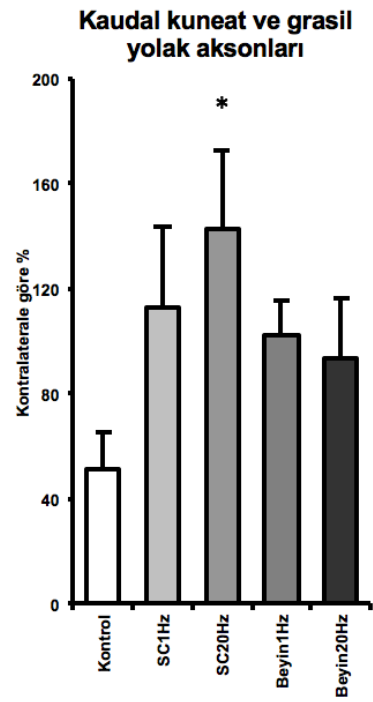
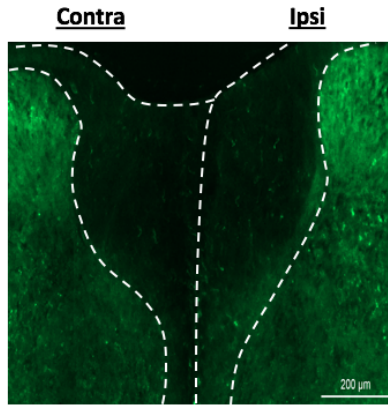
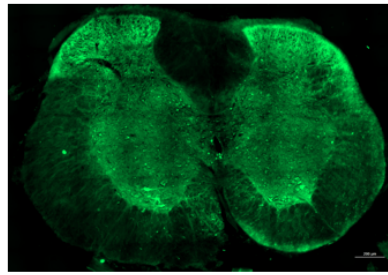
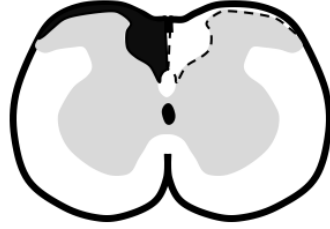Şekil 6.8.2.2. Hasarın ardından çıkan duyu yollarında meydana gelen aksonal dejenerasyonun değerlendirilmesi. Spinotalamik yolağın T13 vertebra seviyesindeki konumunu gösteren illüstrasyon (A) ve GFP+ aksonların koronal kesit üstünde görüntüsü (B). Spinotalamik yolak üstündeki aksonların hasarlı ve hasarsız kord üstündeki morfolojileri (C). Kontralaterale göre aksonal kaybın ölçülmesi (D).

Çıkan duyu yollarından olan spinotalamik yolak aksonları, GFP ekspres eden adenovirüs ile işaretlenerek L2 vertebra seviyesinden verilen virüsün T13 seviyesindeki kesitlerde sayılarak aksonal bütünlük ölçülmüştür. T13 seviyesinin koronal kesitlerine bakıldığında, spinotalamik yolak aksonları beyaz cevherin

lateralinde bulunarak sayılmış ve kontralateral ile karşılaştırılmıştır. tTMS tedavisi gören gruplarda spinotalamik yolak aksonlarında sağ kalım gözlenmemiştir. Yüksek ve düşük dalga boyunda lokal uyarımın ve transkraniyal olarak düşük dalga boyunda uyarım tedavisinin hasarlı bölgedeki akson sayısını düşürürken 20 Hz dalga boyunda transkraniyal uyarımın düşük miktarda akson korunumunu sağladığı değerlendirilmiştir (Şekil 6.8.2.2.).



Kuneat ve grasil yolak

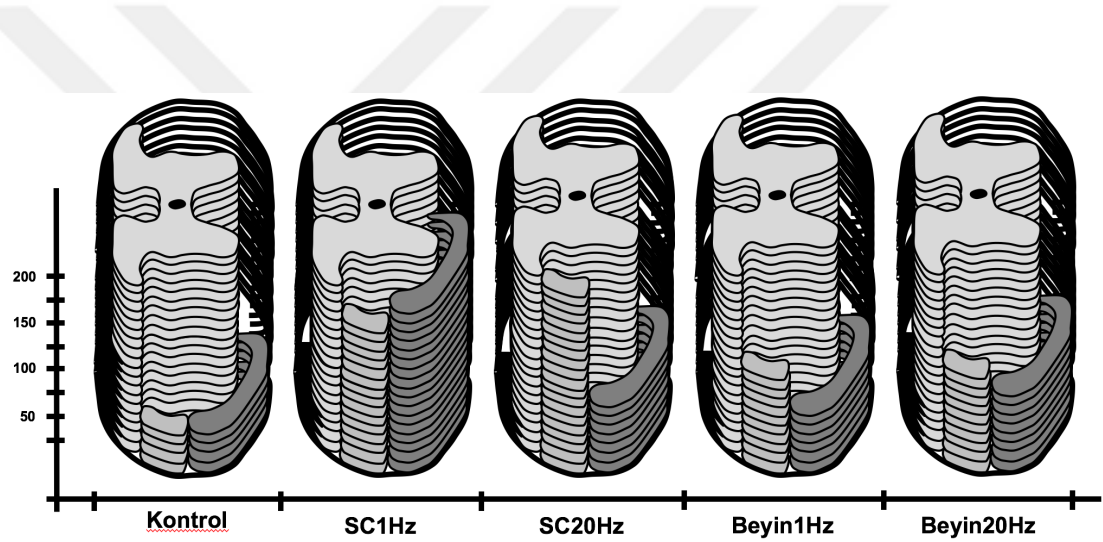


Şekil 6.8.2.3. Hasarın ardından çıkan duyu yollarında meydana gelen aksonal dejenerasyonun değerlendirilmesi. Kuneat ve grasil yolağın T13 vertebra seviyesindeki konumunu gösteren ilustrasyon (A) ve GFP+ aksonların koronal kesit üstünde görüntüsü (B). Kuneat ve grasil yolak üstündeki aksonların hasarlı ve hasarsız kord üstündeki morfolojileri (C). Kontralaterale göre aksonal kaybın ölçülmesi (D).

Çıkan duyu yollarından olan kuneat grasil yolak aksonları, GFP ekspres eden adenovirüs ile işaretlenerek L2 vertebra seviyesinden verilen virüsün T13 seviyesindeki kesitlerde sayılarak aksonal bütünlük ölçülmüştür. T13 seviyesinin koronal kesitlerine bakıldığında, kuneat grasil yolak aksonları beyaz cevherin

lateralinde bulunarak sayılmış ve kontralateral ile karşılaştırılmıştır. Sonuçlar incelendiğinde tTMS tedavisinin aksonal sağ kalımı koruduğu ve hatta sağlıklı kord ile karşılaştırıldığında akson sayısını arttırdığı ortaya çıkmıştır. Tedavi görmeyen kontrol grubunda ipsilateralde bulunan aksonların sayısı kontralaterale göre %50 düşerken lokal olarak 1 Hz ve 20 Hz dalga boyunda uyarılan gruplarda akson sayısı kontralaterale oranla sırasıyla %12 ve %43 artmıştır. Transkraniyal grup incelendiğinde düşük dalga boyunda verilen tedavinin yükseğe oranla daha iyi bir sağ kalım yarattığı görülmüştür. Beyin 1 Hz grubunda akson sayısı sağlıklı bölgeye oranla %1 artarken 20 Hz grubunda %7 düşmüştür (Şekil 6.8.2.3. SC20Hz p=0.016).

6.8.3. Rostral Aksonların Kaudal ile Oranlanması



Şekil 6.8.3.1. Rostral bölgedeki çıkan yolak aksonlarının kaudal aksonlara orantısı. Kuneat grasil (siyah), spinoserebellar (açık gri) ve spinotalamik (koyu gri) aksonlarının distal uçlarının hayatta kalım oranı. Her bir katman %10'luk dilimi temsil etmektedir.

Yeni aksonal bağlantıların kurulumu sağlanıp hasar bölgesini geçen aksonların varlığını ölçmek adına L2 vertebra seviyesinden verilen GFP eksprese eden adenovirüs, çıkan duyu yolları olan spinoserebellar, spinotalamik ve kuneat grasil yolları tarafından alınarak rostrale doğru taşınmıştır. Rostral alandaki GFP+ akson sayısı kaudalde sayılan aksonlar ile karşılaştırılarak tTMS tedavisinin aksonal bütünlüğü yeniden sağlama üzerine etkisi incelenmiştir. Sonuçlar incelendiğinde özellikle spinoserebellar ve spinotalamik yolak aksonlarının lokal uyarım tedavisine daha iyi yanıt verdiği ve kaudal aksonlarla oranlandığında aksonal bütünlüğü sağladığı gözlemlenmiştir. Lokal olarak 1 Hz dalga boyunda uyarım verilen grupların T8

vertebra seviyesinde sayılan aksonlarında, spinoserebellar ve spinotalamik yolak askonların kaudalden daha fazla çıktığı görülmüştür. Lokal 20 Hz uyarımda ise spinoserebellar yolak kaudale oranla hemen hemen iki katına çıkarken spinotalamik yolak oranında fazla değişim gözlemlenmemiştir.



7. TARTIŞMA

Merkezi sistemin periferik sisteme oranla sınırlı rejenerasyon kabiliyetinin olmasından kaynaklı olarak beyin felci, beyin travması ve omurilik hasarı gibi merkezi sinir sistemi yaralanmalarının büyük bir kısmı, motor ve duyu sistemlerde kalıcı hasar yaratmaktadır. Fonksiyonel iyileşmenin görülebilmesi için hasarın ardından zarar görmüş aksonlar, yeni bağlantılar oluşturarak sinyali inen veya çıkan yolaklar ile postsinaptik uçlara taşınmaları ve efektör organa iletebilmeleri gerekmektedir. Kesilmiş aksonlar zamanla kollateral dal oluşturarak sağlıklı bölgede kalan propriospinal nöronlar ile yeni bağlantılar kurup beyin ve efektör organ arasında yeniden bir bağlantı kurabilmektedir [33][34][35]. Bu yeni bağlantıların oluşumu hasar bölgesinin yakın çevresinde gerçekleşebilirken aynı zamanda hasarın distalinde, supraspinal seviyede de gerçekleşebilir [36][37][38]. Fakat merkezi sinir sistemi yaralanmalarında görülen, hasar bölgesi alanındaki nöronların membran potansiyelini sağlayamayarak etrafa glutamat yaydığı, ve bu glutamatın çevre nöronların yüzeyinde bulunan NMDA reseptörlerine bağlanarak aşırı uyarım sonucu hücre ölümü gerçekleştirdiği bilinmektedir [39][40][41]. Aynı zamanda merkezi sinir sisteminde rejenerasyonu inhibe eden proteinlerin varlığı zarar görmüş aksonların kendiliğinden rejenerasyonunu büyük oranda azaltmaktadır [42].

Travma ardından kesilen aksonların sağ kalımını artırılması ve yeni kollateral dallanmalar ile aksonal bütünlük tekrar oluşturularak fonksiyonel geri kazanımı sağlamak adına tTMS tedavisi kullanılmıştır. Manyetik uyarım tedavisinin en büyük avantajlarından birisi de non-invazif bir yöntem olmasıdır [43]. Kolaylıkla uygulanabilirliği ve cerrahi müdahaleye gerek duyulmadan bölgesel olarak verilebilmesi, klinik açıdan bu tedavi yönteminin omurilik hasarı gibi travmalar sonunda kullanımının avantajlı olduğunu göstermektedir. Ayrıca tTMS tedavisinin farklı frekanslardaki uyarıcı ve inhibe edici özellikleri ve bu özelliğini nöronlarda NMDA reseptörlerini kullanarak yapıyor olması, omurilik hasarı gibi travmalarda kullanmak için uygun bir yöntem olduğunu göstermektedir [44]. Frekans olarak, literatürde genel olarak kabul edilmiş olan inhibe edici düşük dalga boyu ve aktive edici yüksek frekanslar olarak sırasıyla 1 Hz ve 20 Hz seçilerek transkranial veya transspinal olarak verilmiştir [45].

Hasar modeli olarak farelerde T10 seviyesinde yarı kesi modeli uygulanmıştır. T10 vertebra seviyesi bulunması kolay ve literatürde genellikle kullanılan bir bölgedir. Çevredeki morfolojik belirteçler ve T10 vertebraasının kendi özgü olan spinal prosesi, bu bölgenin hasar için seçilmesini sağlamıştır. Servikal bölgeden sonra en fazla yaralanmanın torakolumbar seviyede olması ve yaralanmaların büyük kısmının tamamlanmamış kuadripleji ile sonuçlanması sebebi ile lateral yarı kesi modeli tercih edilmiştir. Bu model aynı zamanda hasara kontralateral bölgenin sağlıklı kalması sonucunda bir iç kontrol yaratmaktadır. Hasar sonucu sağ arka ayakta fonksiyon kaybı oluşurken sol ayakta motor kabiliyet bozulmamakta ve davranış deneylerinde karşılaştırma yapılabilmektedir. Hayvanların sağlığı ve bakımı açısından değerlendirildiğinde ise yarı kesi modeli tam kesi ile karşılaştırıldığında hayvanların daha kolay hareket edebilme ve beslenebilmelerini sağlamaktadır. Ayrıca tam kesi sonucunda mesane kontrolü kaybolduğu için post operatif bakım sürecinde hayvanlara manuel olarak mesaneye masaj yapılması gerekmektedir. İstatistiklere bakıldığında servikal bölge yaralanmaları torakal bölgeye oranla daha fazla olsa da hayvan sağlığı açısından değerlendirildiğinde servikal bölgede yapılan hasarların solunum ile ilgili sıkıntılar yaratabildiği görülebilmektedir [46]. Dolayısı ile hasar modelinin tekrarlanabilirliği ve en az hayvan kaybı sağlayabilmek adına T10 vertebra seviyesinde lateral yarı kesi modeli tercih edilmiştir.

tTMS tedavisinin fonksiyonel geri kazanıma olan etkisini araştırmak adına motor kabiliyet ve genel lokomotor aktiviteyi değerlendirecek testler yapılmıştır. Testlere genel anlamda bakıldığında kontrol grubu ve tedavi gruplarında hasarın oluşturulmasından hemen sonra büyük bir düşüş görülmüştür. Bunun sebebi hasardan sonra gelişen spinal şok sebebi ile geçici olarak uzuvlarda motor ve duyu refleksi kayıplarıdır. Bu süreçte bazı hayvanlarda sol ayakta da fonksiyon kaybı olduğu görülmüştür. Fakat bu fonksiyon kaybı hasardan sonra 24 - 72 saat arasında kaybolarak hayvanlar yeniden hareket etme yeteneğine kavuşmuştur.

Basso fare skoru ile ilk 3 gün alınan skorlarda sağ arka ayaktaki spinal şok ve fonksiyon kaybı görülebilmektedir ve bu süreçte hayvanların adım attığı görülmemiştir (Sekil 6.1.1.). Yapılan çalışmalarda hasar gören aksonların 7 - 14 gün arasında yaklaşık 1 mm uzunluğunda aksonal uzantı çıkarabildiğini göstermiştir [47].

Uzantılar hasar alanını geçemeseler de bu uzunluk sağlıklı bölgedeki propriospinal nöronlara yetişebilecek bir uzunluk olup basso skorunun 7. gününden sonra bulunan fonksiyonel iyileşmelere sağladığı düşünülebilir. Operasyondan 4 hafta sonra gruplar arasındaki skor farkının daha fazla açılarak gözle görülebilir olduğu görülmüştür. Araştırmalar operasyon sonrası 3 hafta sonra omurilikte kollateral dallanmaların hasarsız omuriliğe oranla 4 kat arttığını göstermektedir [33]. Dolayısı ile operasyon sonrası 28. güne bakıldığında tTMS tedavisinin sağ arka ayaktaki motor aktiviteye etkisinin kollateral dallanma arttırarak olduğu söylenebilir.

Tedavi yöntemleri karşılaştırıldığında düşük dalga boyunda verilen tedavilerin daha iyi olduğu görülmüştür. Bir Hz dalga boyunun inhibe edici özelliği düşünüldüğünde bölgedeki hasar sonrası aşırı uyarılımları düşürerek kollateral dallanma için aksonlara uygun bir ortam yarattığı düşünülebilir. Saşırtıcı olarak transkraniyal uyarımda da düşük dalga boyunun etkili olduğu görülmüştür. Böyle bir durumda omurilikte meydana gelen bir hasarın beyinde motor kortekste aşırı uyarılım oluşturduğu düşünülebilir. Böylelikle beyin üzerinde inhibe edici uyarımın supraspinal düzeyde yeni aksonal ağ oluşturmuş olabileceği düşünülebilir.

Duyu ve motor kabiliyetlerin ölçüldüğü merdivende yürüme testinde basso skorunda görülen sonuçlara benzer sonuçlar elde edilmiştir. Spinal şok sebebiyle 3. gün alınan davranışlarda adım görülemeyip basamaklar üstünde ayak sürüme davranışından dolayı doğru adım yüzdesi gruplar arasında fark olmaksızın 0 olarak alınmıştır. İlerleyen günlerde basso skoruna paralel bir biçimde merdivende yürüme kabiliyetlerinde artış olmuştur. Sonuçlar değerlendirildiğinde kontrol grubundaki spontan iyileşmenin sadece %8'lik bir doğru adım atabilme yeteneğinin geri kazanıldığını göstermektedir. tTMS tedavisi ile kontrole oranla düşük dalga boyunda tedavi gören grupların adım atabilme potansiyellerinde ve atılan adımların basamakları kavrayacak motor ve duyu kabiliyetlere ulaşabildiği görülmüştür. Bu iyileşme motor korteks veya hasar alanındaki aksonların yeni ağlar oluşturarak sağ arka ayağın motor ve duyu yolaklarında yeni bağlantı kurulmuş olabileceğini göstermektedir.

Motor kabiliyetlerin operasyon sonrası yeni alan arama davranışı ve anksiyete üzerinde yapılan testte motor testlerde olduğu gibi yine düşük dalga boyu tedavilerinin etkili olduğu görülmüştür (Şekil 6.3.1. ve Şekil 6.3.2.). Hasar ardından oluşan spinal

şok ve hareket kaybı sebebiyle ilk haftalarda alınan davranışlarda farelerin merkez alanda hareketsiz kalması, sonuçları etkileyeceğinden açık alan testi farelerin lokomotor aktivitelerini maksimum gerçekleştirebildiği ilk zamanda yapılmıştır. Travma ardından gelişen anksiyete davranışını ve tTMS tedavisinin etkisini incelemek adına fareler açık alanda gezerken kenar ve merkez alanlarda geçirdikleri zamanlar kaydedilmiştir. Kenar bölgelerin daha güvenli olmasından dolayı ortalama geçirdikleri zaman kenar alanda daha fazla olurken merkez alanda geçirilen zaman farelerin güvenli kenar alandan risk alarak çıkıp yeni alan görme davranışının oluştuğuna işaret etmektedir. Bu davranış ise motor hareket ve motor kabiliyetlerinde olduğu gibi lokal ve transkraniyal olarak düşük frekansda uyarılan gruplarda görülmüştür.

Arka ayakta adım atma sırasında hasar sonucu olarak rotasyon ve dorsal adımlar görülebilmektedir [32]. Bu rotasyon basso skorunda olduğu gibi skorlamada kullanılabilen bir etmendir fakat fleksiyon sonucunda ayak bileğinin yaptığı açının ölçülmesi daha önceki çalışmalarda rastlanılmamıştır. Basso skorunda kullanılan adımın başlangıç evresi (ayak tabanının yerden temasının ilk kesildiği an) ile adımın bitiş evresi (adımın yere temas ettiği an) sırasında ayak bileği vücuda paralel veya rotasyon olmuş bir şekilde konumlanabilmektedir. Omurilik hasari sonucunda uzuvlarda hiperfleksiyon görülebilmektedir ve yaptığımız çalışmada ise adım evresinin ortasında bulunan ve ayağın fleksiyonu ile sonuçlanan evre incelenerek tTMS tedavisinin etkisi ölçülmüştür. Fleksiyonun yalnızca hasar ardından görülebilmesi sonucunda fleksiyonun en fazla görüldüğü gün olan 3. Gün taban çizgisi olarak alınmıştır. Hasardan 7 gün sonra SC1Hz grubunda fleksiyon açısının azalması ile iyileşme görülmüştür. Bu evrede adımlar vücut eksenine paralel hale gelmiştir fakat paralel olması iyileşmenin henüz tamamlanmayıp eklemden fleksiyonun devam ettiğini işaret etmektedir. Tedavi sürecinin ilerleyen günlerinde ayaktaki fleksiyon azalarak ipsilateral bölgeye doğru açı yaptığı görülmüştür. Negatif yönde yapılan bu açının sebebi, ayak ekleminde iyileşme sonucunda fleksiyonun azalarak tekrar eklem hareketinin başlaması ve falanks kemiklerinin vücudun median çizgisinden uzaklaşarak açığı arttırmasıdır. Bu bilgiler dahilinde sonuçlar değerlendirildiğinde lokal olarak uyarım alan gruplarda kontralaterale yapılan fleksiyon açısı anlamlı olarak azalırken plantar adımların başlaması ile bu açı ipsilateral yönde artmaya başlamıştır (Şekil 6.4.1.). Transkraniyal uyarımda ise düşük frekansta uyarımın fleksiyon açısını

azalttığı fakat eklem hareketlerinde motor hareketin geri kazanımını sağlayamadığını göstermektedir.

Fonksiyonel iyileşmenin yeni aksonal ağların kurularak sinyal iletiminde düzelmesi üzerine geliştiğini kanıtlamak amacı ile sağ arka ayaktan motor uyandırılmış potansiyel ölçülmüştür. Davranış deneylerinde sağ arka ayakta hareketin geri kazanımı ve fonksiyonel olarak kullanılabilmesi, bacak kaslarına giden kortikospinal yolların hasar ardından yeniden düzenlenerek motor korteks ile bağlantı kurduğunu işaret etmektedir. Bu bağlantının kurulmasını test etmek adına hasarın rostralinden verilen uyarının sağ arka ayaktaki gastroknemius kasına ulaşım kasta kasılma yaratması ve kasılmadaki gecikme ölçülmüştür. İnsanlarda yapılan araştırmada omurilik hasarı geçirmiş bireylerin sağlıklı bireylere oranla MEP cevaplarında belirgin bir gecikme olduğu görülmüştür [48][49]. İyileşme süreci ile beraber bu gecikme süresi azalarak sinyalin kasa ulaşması ve kasın kasılması için geçen süre düşmektedir. 28 günlük tTMS tedavisi ardından gruplar karşılaştırıldığında düşük frekans tedavisi gören grupların kas kasılması için geçen sürenin daha az olduğu ortaya çıkmıştır. Kontrol grubu, hasar alanının rostralinden verilen uyarının 78 ms sonrasında arka ayakta kasılma görülürken lokal ve transkraniyal 1 Hz tedavilerde bu süre sırasıyla 52 ve 54 ms'ye düşmüştür. Bu sonuçlar, hasarın rostralinden gelen uyarının yeni ağlar oluşturarak efektör kasa ulaşabildiğini ve 1 Hz tedavisinin muhtemel olarak yeni ağ oluşumunu destekleyerek sinyal iletiminin hızını arttırdığını göstermektedir.

Merkezi sinir sistemi yaralanmaları sonucu dokuda zamanla atrofi gözlemlenmektedir. Rat ve farelerde yapılan iskemik hasar modellerinde hasar ardından 30 gün sonra beyinde atrofi olduğu belirtilmiştir [50][51][52]. Hasarın ardından kesilmiş aksonların gövdeye proksimal ve distal kısımlarında dejenerasyon sonucu omurilikte hasar alanının rostral ve kaudal uçlarında zamanla atrofi gözlemlenmektedir [47]. tTMS tedavisi ile aksonların sağ kalımı sağlanıp inen ve çıkan yolları taşıyan funikuluslarda atrofının ölçümü için 28 günlük tTMS tedavisi sonrası hasar alanının rostral ve kaudal kısmı cresyl violet ile boyanmıştır. Nissil cisimciklerinin boyanması sayesinde gri madde içindeki hücre gövdeleri boyanarak omurilik içindeki gri ve beyaz madde sınırı belirginleşmiştir. Dorsal, lateral ve ventral

funikuluslar hem kaudal hem de rostral uca ölçülerek sağlıklı kontralateral ile oranlanmıştır. Genel anlamda bakıldığında tTMS tedavisi atrofide azalma sağlamıştır. Gruplar karşılaştırıldığında lokal 1 Hz dalga boyunda uyarım alan grubun rostral bölgede dorsal funikulus atrofisinde büyük bir azalma görülmüştür. Funikulus alanları yaklaşık %20 düşüş gösterirken 1 Hz tedavisi sonucunda dorsal funikulus sağlıklı korda oranla %11 artmıştır. Bir Hz tedavisi dorsal bölgedeki lateral ve ventral funikuluslarda anlamlı artış göstermese de kontrole oranla atrofide etkisinin olduğu görülmektedir. Şaşırtıcı şekilde transkraniyal uyarım yöntemi ile 20 Hz dalga boyunda verilen uyarımın ventral ve lateral funikuluslarda atrofiyi azalttığı görülmüştür. Atrofide azaltma yaratsa da 20 Hz uyarımı fonksiyonel iyileşme ve elektrofizyolojik ölçümlerde düzelmeye sağlayamamıştır. Dolayısıyla hasar sonrası bölgedeki gri madde atrofisi gibi morfolojik değişikliklerin dorsal funikulus alanını arttırmış olabileceği düşünülebilir. Sonuçlar literatür ile karşılaştırıldığında benzer sonuçların bulunduğu görülmüştür [53][54]. Yapılan araştırma 1 Hz frekansın hasarlı bölgede toplam beyaz cevher alanını 15 Hz tedaviye oranla daha fazla arttırarak atrofiyi azalttığını göstermektedir [55][56]. Hasar alanının kaudaline bakıldığında tTMS tedavisinin rostrale oranla daha az etki yarattığı görülmüştür. Bunun sebebi aksonal dejenerasyonun hücre gövdesinin distal ucunda olduğundan tTMS tedavisinin distal uç aksonlarında sağ kalımı arttırarak etkili olduğu düşünülebilir.

Funikuluslarda atrofiye sebep olan aksonal dejenerasyonun incelenmesi ve fonksiyonel geri kazanım sağlayan kollateral dallanmaların ölçülmesi adına anterograd tracer yöntemi ile çıkan yolak aksonları izlenmiştir. Anterograd taşıma ile duyu yolak aksonları virüsü çıkan yolaklar ile rostrale taşıyarak hasar alanı üstünde kalan bölgeye taşımış ve T8 vertebra seviyesinde GFP+ aksonlar sayılmıştır. Hasar görmüş aksonlarda L2 seviyesinden verilen virüs, aksonun kesik ucunda kalıp hasar alanına geçemezken, tTMS tedavisi ile rejenerasyon olabilmeye veya kollateral dallanma ile yeni bağlantılar kurmuş olan aksonlar sayesinde hasar alanını geçerek rostral seviyeye ulaşabilmesi hipotezi test edilmiştir. Akson kollaterallerinin ölçümü ve glial skarı geçebilen aksonların değerlendirilebilmesi için anterograd tracer yöntemi literatürde sıkça kullanılmaktadır [57][58]. Hasarın rostral bölgesindeki koronal kesitler incelendiğinde hem rostrale doğru çıkan z eksenine yönünde hem de beyaz cevherden gri maddeye geçen y eksenine yönünde GFP+ aksonlar görülmüştür (Şekil 6.7.1.).

Yapılan benzer arařtırmada, GFP taşıyan virüsün omurilięe verilmesinin ardından koronal kesitlerde görülen akson morfolojileri alıřmamızda görülen ile benzerlik taşımaktadır [59]. Rostral bölgelede beyaz cevher içinde sayılan aksonlar saęlıklı kontralateral kord ile karşılaştırıldıęında tTMS tedavisinin akson yoğunluęunu büyük bir ölçüde arttırdıęı gözlemlenmiştir. Özellikle lokal 1 Hz uyarımın, akson miktarını büyük oranda arttırdıęı ve atrofi ile karşılaştırıldıęında benzer sonuç göstererek kontralaterale oranla akson sayısının arttıęını göstermektedir. Saęlıklı bölgedeki akson sayısından fazla olması hasarlı korddaki aksonların dallanmasını işaret ettięi düşünölmektedir. Dięer tedavi gruplarındaki akson miktarı, kontralaterale göre düşük ıksa da sayıları saęlıklı kord ile neredeyse aynı ıkarken kontrol grubundaki akson sayısı kontralaterale göre yarıya düşmüřtür. Kaudalden sayılan aksonların rostral ile karşılaştırılması sonucunda yine benzer sonuçlar elde edilmiştir (řekil 6.7.2.). Proksimal ve distal uçlar oranlandıęında kontrol grubunun aksonlarından sadece %5'i rostralde görülürken SC1Hz grubunda bu sayı %20'dir. Dolayısı ile tTMS tedavisinin aksonlarda kollateral dallanmayı arttırarak fonksiyonel geri kazanımı saęladıęı söylenebilir.

Rostral ve kaudalde bulunan aksonlar beyaz maddedeki ıkan yolak bölgelerine ayrıldıęında tTMS tedavisinin hangi ıkan yolak aksonlarına daha fazla etki ettięi arařtırılmıştır. Bulgular incelendięinde omurilik hasarı sonrası en fazla hasar alan yolaęın spinoserebellar yolak olduęu görölmüřtür (řekil 6.8.1.1., řekil 6.8.1.2., řekil 6.8.1.3.). Uygulanan tTMS tedavileri arasında transkraniyal uyarımın lokal uyarıma göre daha etkili olduęu görölmüřtür. Beyin 20 Hz tedavisi bu yolaktaki akson kaybını en fazla düşüren tedavi olarak görölmüřtür. Bu tedavi yöntemi atrofi ölçümleri ile karşılaştırıldıęında paralel sonuç vermiştir. Spinoserebellar yolaęın lateral funikulusta bulunmasından dolayı aksonlardaki saę kalım sayesinde atrofide düşüř meydana getirmiş olabileceęi düşünölebilir. Spinotalamik yolakta lokal 1 Hz uyarımın kontrole oranla akson kaybını azalttıęı görölmüř fakat kuneat grasil yolaęında tTMS tedavisinin etkili olmadığı görölmüřtür. Omurilik yapısı incelendięinde kuneat ve grasil yolakları, dięer ıkan yolaklara göre kendi kontralateraline en yakın yolaktır. Dolayısı ile hasar ardından kollateral dallanma ile saęlıklı uta bulunan propriospinal nöronlara uzanarak sinaps yapmış olabileceęi düşünölebilir. Kaudal kesitler incelendięinde rostralde bulunan sonuçların aksine tTMS tedavisinin spinoserebellar

ve spinotalamik yolak aksonlarında deęişiklik yaratmazken kuneat ve grasil yolak aksonlarında artış yarattığı görülmüştür (Şekil 6.8.2.1., Şekil 6.8.2.2., Şekil 6.8.2.3.). Bu sonuç ise kuneat grasil yolak aksonlarının kontralateraldeki propriospinal nöronlar ile sinaps yapmış olduğu hipotezini desteklemektedir. Tedavi yöntemleri arasında en iyi etki lokal uyarımlarda ortaya çıkmıştır. Sonuçlar değerlendirildiğinde tTMS tedavisi spinoserebellar ve spinotalamik yolak aksonlarının distal uçlarında hayatta kalım ve dallanmada artışa sebep olurken kuneat ve grasil yolak aksonlarında proksimal uçta etkisinin olduğu düşünülmektedir. Rostral bölgedeki çıkan yolak aksonları kaudal ile karşılaştırıldığında ise lokal uyarımın büyük bir etkiye sahip olduğu görülmektedir. Sonuçlar incelendiğinde spinoserebellar ve spinotalamik aksonlarda lokal 1 Hz uyarım ardından rostral bölgede akson miktarı kaudale oranla hemen hemen iki katına çıkmıştır. Bu sonuçlar aksonların kollateral dal uzatarak yeni ağlar kurduğunu ve hasarın rostral bölgesine geçebilerek yolakların tekrar işlevsel hale geldiğini göstermektedir.

8. SONUÇ

Sonuç olarak, omurilik hasarı ardından gelişen sağ alt ekstremitedeki hemiplejide, tTMS tedavisi ile fonksiyonel geri kazanım sağlanmış ve bu geri kazanım düşük frekansta verilen manyetik uyarım sonucunda aksonların proksimal ve distal uçlarında kollateral dallanmalar sağlayarak yeni aksonal ağlar oluşturarak yaptığı gözlemlenmiştir. Bu sayede motor korteksten gelen sinyalin tekrar efektör kasa iletebilmesi ve efektör kastan duyu sinyallerinin hasar alanına geçerek beyne iletebilmesi sağlanmıştır. Bulunan sonuçlar herhangi bir cerrahi müdahaleye gerek duyulmadan verilen bu terapi yönteminin klinikte omurilik hasari gibi travmatik hasarlarda kullanılabilir alternatif bir yöntem olabileceğini sunmaktadır.

9. KAYNAKLAR

1. National Spinal Cord Injury Statistical Center, Facts and Figures at a Glance. Birmingham, AL: University of Alabama at Birmingham, 2018. <https://www.nscisc.uab.edu>
2. Harvey, C., Wilson, S. E., Greene, C. G., Berkowitz, M., & Stripling, T. E. (1992). New estimates of the direct costs of traumatic spinal cord injuries: results of a nationwide survey. *Spinal Cord*, 30(12), 834.
3. Karacan, I., Koyuncu, H., Pekel, Ö., Sümbüloğlu, G., Kırnay, M., Dursun, H., ... & Nas, K. (2000). Traumatic spinal cord injuries in Turkey: a nationwide epidemiological study. *Spinal cord*, 38(11), 697.
4. Karamehmetoğlu, Ş. S., Ünal, Ş., Karacan, I., Yılmaz, H., Togay, H. Ş., Ertekin, M., ... & Hakan, T. (1995). Traumatic spinal cord injuries in Istanbul, Turkey. An epidemiological study. *Spinal Cord*, 33(8), 469.
5. Karamehmetoğlu, S. S., Nas, K., Karacan, I., Sarac, A. J., Koyuncu, H., Ataoğlu, S., & Erdoğan, F. (1997). Traumatic spinal cord injuries in southeast Turkey: an epidemiological study. *Spinal Cord*, 35(8), 531.
6. Stahel, P. F., VanderHeiden, T., & Finn, M. A. (2012). Management strategies for acute spinal cord injury: current options and future perspectives. *Current opinion in critical care*, 18(6), 651-660.
7. Schwartz, G., & Fehlings, M. G. (2002). Secondary injury mechanisms of spinal cord trauma: a novel therapeutic approach for the management of secondary pathophysiology with the sodium channel blocker riluzole. In *Progress in brain research*(Vol. 137, pp. 177-190). Elsevier.
8. Wilson, J. R., Forgione, N., & Fehlings, M. G. (2013). Emerging therapies for acute traumatic spinal cord injury. *CMAJ: Canadian Medical Association Journal*, 185(6), 485–492. <http://doi.org/10.1503/cmaj.121206>
9. David, S., & Aguayo, A. J. (1981). Axonal elongation into peripheral nervous system" bridges" after central nervous system injury in adult rats. *Science*, 214(4523), 931-933.
10. Sharp, K. G., Yee, K. M., & Steward, O. (2014). A re-assessment of long distance growth and connectivity of neural stem cells after severe spinal cord injury. *Experimental neurology*, 257, 186-204.

11. Lu, P., Wang, Y., Graham, L., McHale, K., Gao, M., Wu, D., ... & Zheng, B. (2012). Long-distance growth and connectivity of neural stem cells after severe spinal cord injury. *Cell*, *150*(6), 1264-1273.
12. Bakshi, A., Fisher, O., Dagci, T., Himes, B. T., Fischer, I., & Lowman, A. (2004). Mechanically engineered hydrogel scaffolds for axonal growth and angiogenesis after transplantation in spinal cord injury. *Journal of Neurosurgery: Spine*, *1*(3), 322-329.
13. Brazda, N., Voss, C., Estrada, V., Lodin, H., Weinrich, N., Seide, K., ... & Müller, H. W. (2013). A mechanical microconnector system for restoration of tissue continuity and long-term drug application into the injured spinal cord. *Biomaterials*, *34*(38), 10056-10064.
14. Barker, A. T., Jalinous, R., & Freeston, I. L. (1985). Non-invasive magnetic stimulation of human motor cortex. *The Lancet*, *325*(8437), 1106-1107.
15. Allen, A. R. (1911). Surgery of experimental lesion of spinal cord equivalent to crush injury of fracture dislocation of spinal column: a preliminary report. *Journal of the American Medical Association*, *57*(11), 878-880.
16. Fehlings, M. G. (2000). Cellular, ionic and biomolecular mechanisms of the injury process. *Contemporary management of spinal cord injury: from impact to rehabilitation*.
17. Tator, C. H. (1991). Review of experimental spinal cord injury with emphasis on the local and systemic circulatory effects. *Neuro-Chirurgie*, *37*(5), 291-302.
18. Banik, N. L., Hogan, E. L., Powers, J. M., & Whetstine, L. J. (1982). Degradation of cytoskeletal proteins in experimental spinal cord injury. *Neurochemical research*, *7*(12), 1465-1475.
19. Casha, S., Yu, W. R., & Fehlings, M. G. (2001). Oligodendroglial apoptosis occurs along degenerating axons and is associated with FAS and p75 expression following spinal cord injury in the rat. *Neuroscience*, *103*(1), 203-218.

20. Tator, C. H., & Fehlings, M. G. (1991). Review of the secondary injury theory of acute spinal cord trauma with emphasis on vascular mechanisms. *Journal of neurosurgery*, 75(1), 15-26.
21. Bareyre, F. M., & Schwab, M. E. (2003). Inflammation, degeneration and regeneration in the injured spinal cord: insights from DNA microarrays. *Trends in neurosciences*, 26(10), 555-563.
22. Balentine, J. D., & Spector, M. (1977). Calcification of axons in experimental spinal cord trauma. *Annals of Neurology: Official Journal of the American Neurological Association and the Child Neurology Society*, 2(6), 520-523.
23. Liu, D., Thangnipon, W., & McAdoo, D. J. (1991). Excitatory amino acids rise to toxic levels upon impact injury to the rat spinal cord. *Brain research*, 547(2), 344-348.
24. Liu, D., Xu, G. Y., Pan, E., & McAdoo, D. J. (1999). Neurotoxicity of glutamate at the concentration released upon spinal cord injury. *Neuroscience*, 93(4), 1383-1389.
25. FAROOQUE, M., HILLERED, L., HOLTZ, A., & OLSSON, Y. (1996). Changes of extracellular levels of amino acids after graded compression trauma to the spinal cord: an experimental study in the rat using microdialysis. *Journal of neurotrauma*, 13(9), 537-548.
26. Raineteau, O. (2008). Plastic responses to spinal cord injury. *Behavioural brain research*, 192(1), 114-123.
27. Bareyre, F. M., Kerschensteiner, M., Raineteau, O., Mettenleiter, T. C., Weinmann, O., & Schwab, M. E. (2004). The injured spinal cord spontaneously forms a new intraspinal circuit in adult rats. *Nature neuroscience*, 7(3), 269.
28. Kerschensteiner, M., Schwab, M. E., Lichtman, J. W., & Misgeld, T. (2005). In vivo imaging of axonal degeneration and regeneration in the injured spinal cord. *Nature medicine*, 11(5), 572.
29. Rossini, P. M., & Rossi, S. (2007). Transcranial magnetic stimulation Diagnostic, therapeutic, and research potential. *Neurology*, 68(7), 484-488.

30. D'Amico, J. M., Condliffe, E. G., Martins, K. J., Bennett, D. J., & Gorassini, M. A. (2014). Recovery of neuronal and network excitability after spinal cord injury and implications for spasticity. *Frontiers in integrative neuroscience*, 8, 36.
31. Kopach, O., Medvediev, V., Krotov, V., Borisyuk, A., Tsymbaliuk, V., & Voitenko, N. (2017). Opposite, bidirectional shifts in excitation and inhibition in specific types of dorsal horn interneurons are associated with spasticity and pain post-SCI. *Scientific Reports*, 7, 5884. <http://doi.org/10.1038/s41598-017-06049-7>
32. Basso, D. M., Beattie, M. S., & Bresnahan, J. C. (1995). A sensitive and reliable locomotor rating scale for open field testing in rats. *Journal of neurotrauma*, 12(1), 1-21.
33. Bareyre, F. M., Kerschensteiner, M., Raineteau, O., Mettenleiter, T. C., Weinmann, O., & Schwab, M. E. (2004). The injured spinal cord spontaneously forms a new intraspinal circuit in adult rats. *Nature neuroscience*, 7(3), 269.
34. Hiersemenzel, L. P., Curt, A., & Dietz, V. (2000). From spinal shock to spasticity neuronal adaptations to a spinal cord injury. *Neurology*, 54(8), 1574-1582.
35. Weidner, N., Ner, A., Salimi, N., & Tuszynski, M. H. (2001). Spontaneous corticospinal axonal plasticity and functional recovery after adult central nervous system injury. *Proceedings of the National Academy of Sciences*, 98(6), 3513-3518.
36. Filli, L., & Schwab, M. E. (2015). Structural and functional reorganization of propriospinal connections promotes functional recovery after spinal cord injury. *Neural regeneration research*, 10(4), 509.
37. Courtine, G., Song, B., Roy, R. R., Zhong, H., Herrmann, J. E., Ao, Y., ... & Sofroniew, M. V. (2008). Recovery of supraspinal control of stepping via indirect propriospinal relay connections after spinal cord injury. *Nature medicine*, 14(1), 69.

38. Grillner, S., & Wallen, P. (1985). Central pattern generators for locomotion, with special reference to vertebrates. *Annual review of neuroscience*, 8(1), 233-261.
39. Dirnagl, U., Iadecola, C., & Moskowitz, M. A. (1999). Pathobiology of ischaemic stroke: an integrated view. *Trends in neurosciences*, 22(9), 391-397.
40. Prentice H, Modi JP, Wu J-Y. Mechanisms of Neuronal Protection against Excitotoxicity, Endoplasmic Reticulum Stress, and Mitochondrial Dysfunction in Stroke and Neurodegenerative Diseases. *Oxidative Medicine and Cellular Longevity*. 2015;2015:964518. doi:10.1155/2015/964518.
41. Abramov, A. Y., & Duchen, M. R. (2008). Mechanisms underlying the loss of mitochondrial membrane potential in glutamate excitotoxicity. *Biochimica et Biophysica Acta (BBA)-Bioenergetics*, 1777(7-8), 953-964.
42. Huebner, E. A., & Strittmatter, S. M. (2009). Axon regeneration in the peripheral and central nervous systems. In *Cell biology of the axon* (pp. 305-360). Springer, Berlin, Heidelberg.
43. Barker, A. T., Jalinous, R., & Freeston, I. L. (1985). Non-invasive magnetic stimulation of human motor cortex. *The Lancet*, 325(8437), 1106-1107.
44. Ridding, M. C., & Ziemann, U. (2010). Determinants of the induction of cortical plasticity by non-invasive brain stimulation in healthy subjects. *The Journal of physiology*, 588(13), 2291-2304.
45. Kobayashi, M., & Pascual-Leone, A. (2003). Transcranial magnetic stimulation in neurology. *The Lancet Neurology*, 2(3), 145-156.
46. Vogelaar, C. F., & Estrada, V. (2016). Experimental Spinal Cord Injury Models in Rodents: Anatomical Correlations and Assessment of Motor Recovery. In *Recovery of Motor Function Following Spinal Cord Injury*. InTech.
47. Kerschensteiner, M., Schwab, M. E., Lichtman, J. W., & Misgeld, T. (2005). In vivo imaging of axonal degeneration and regeneration in the injured spinal cord. *Nature medicine*, 11(5), 572.

48. Ellaway, P. H., Catley, M., Davey, N. J., & Kuppuswamy, A. (2007). Review of physiological motor outcome measures in spinal cord injury using transcranial magnetic stimulation and spinal reflexes. *Journal of rehabilitation research and development*, 44(1), 69.
49. Curt, A., Keck, M. E., & Dietz, V. (1998). Functional outcome following spinal cord injury: significance of motor-evoked potentials and ASIA scores. *Archives of physical medicine and rehabilitation*, 79(1), 81-86.
50. Hara, H., Harada, K., & Sukamoto, T. (1993). Chronological atrophy after transient middle cerebral artery occlusion in rats. *Brain research*, 618(2), 251-260.
51. Katchanov, J., Waeber, C., Gertz, K., Gietz, A., Winter, B., Brück, W., ... & Endres, M. (2003). Selective neuronal vulnerability following mild focal brain ischemia in the mouse. *Brain pathology*, 13(4), 452-464.
52. Pedrono, E., Durukan, A., Strbian, D., Marinkovic, I., Shekhar, S., Pitkonen, M., ... & Tatlisumak, T. (2010). An optimized mouse model for transient ischemic attack. *Journal of Neuropathology & Experimental Neurology*, 69(2), 188-195.
53. Shupak, N. M., Hensel, J. M., Cross-Mellor, S. K., Kavaliers, M., Prato, F. S., & Thomas, A. W. (2004). Analgesic and behavioral effects of a 100 μ T specific pulsed extremely low frequency magnetic field on control and morphine treated CF-1 mice. *Neuroscience letters*, 354(1), 30-33.
54. Cook, C. M., Thomas, A. W., & Prato, F. S. (2004). Resting EEG is affected by exposure to a pulsed ELF magnetic field. *Bioelectromagnetics: Journal of the Bioelectromagnetics Society, The Society for Physical Regulation in Biology and Medicine, The European Bioelectromagnetics Association*, 25(3), 196-203.
55. Ahmed, Z., Wagdy, M., Benjamin, M., Mohamed, S., Mohamed, H., Ahmed, S., ... & Wieraszko, A. (2011). Therapeutic effects of acrobatic exercise and magnetic field exposure on functional recovery after spinal cord injury in mice. *Bioelectromagnetics*, 32(1), 49-57.
56. Ahmed, Z., & Wieraszko, A. (2006). Modulation of learning and hippocampal, neuronal plasticity by repetitive transcranial magnetic

stimulation (rTMS). *Bioelectromagnetics: Journal of the Bioelectromagnetics Society, The Society for Physical Regulation in Biology and Medicine, The European Bioelectromagnetics Association*, 27(4), 288-294.

57. Wu, D., Klaw, M. C., Connors, T., Kholodilov, N., Burke, R. E., & Tom, V. J. (2015). Expressing constitutively active rhb in adult neurons after a complete spinal cord injury enhances axonal regeneration beyond a chondroitinase-treated glial scar. *Journal of Neuroscience*, 35(31), 11068-11080.
58. Collyer, E., Catenaccio, A., Lemaitre, D., Diaz, P., Valenzuela, V., & Bronfman, F. (2014). Sprouting of axonal collaterals after spinal cord injury is prevented by delayed axonal degeneration. *Experimental neurology*, 261, 451-461.
59. Liu, Y., Keefe, K., Tang, X., Lin, S., & Smith, G. M. (2014). Use of self-complementary adeno-associated virus serotype 2 as a tracer for labeling axons: implications for axon regeneration. *PloS one*, 9(2), e87447.

10. ETİK KURUL ONAYI



T.C.
İSTANBUL MEDİPOL ÜNİVERSİTESİ
Hayvan Deneyleri Yerel Etik Kurulu (İmü-Hadyek) Kararı

Toplantı Tarihi	Karar No	İlgi	Proje Yürütücüsü
08/06/2017	31		Prof. Dr. Ertuğrul KILIÇ

“Omurilik Hasarı Sonrası Tekrarlayan Manyetik Uyarım Tedavisinin Motor Aktivite ve Nöron Sağ Kalımına Olan Etkisi” başlıklı bilimsel araştırma etik kurulumuzda görüşülmüş olup, çalışmanın etik kurallara uygun olduğuna “**Oybirliği**” ile karar verilmiştir.

Etik Onay Geçerlilik Süresi: 24 ay

GÖREVİ	ADI SOYADI	İMZA
Başkan	Prof. Dr. Hanefi ÖZBEK	
Üye	Prof. Dr. Mustafa ÖZTÜRK	
Üye	Yrd. Doç. Dr. Turan DEMİRCAN	
Üye	Yrd. Doç. Dr. Sultan Sibel ERDEM	
Üye	Yrd. Doç. Dr. Mehmet OZANSOY	
Üye	Öğr. Gör. Taha KELEŞTEMUR	
Üye	Vet. Hek. Ekrem Musa ÖZDEMİR	
Üye	Özge Şeyda DURGUT	
Üye	Fahriye ŞENBAHÇE	

11. ÖZGEÇMİŞ

EK-18. ÖZGEÇMİŞ

Kişisel Bilgiler

Adı	Arman	Soyadı	Dalay
Doğum Yeri	Ankara	Doğum Tarihi	10.01.1992
Uyruğu	T.C	TC Kimlik No	12709097656
E-mail	dalayarman@gmail.com	Tel	05382136200

Eğitim Düzeyi

	Mezun Olduğu Kurumun Adı	Mezuniyet Yılı
Doktora/Uzmanlık		
Yüksek Lisans	İstanbul Medipol Üniversitesi Tıbbi Fizyoloji	
Lisans	Yeditepe Üniversitesi Genetik ve Biyomühendislik	2015
Lise	Özel Bilkent Lisesi	2010

İş Deneyimi (Sondan geçmişe doğru sıralayın)

	Görevi	Kurum	Süre (Yıl - Yıl)
1.			-
2.			-
3.			-

Yabancı Dilleri	Okuduğunu Anlama*	Konuşma*	Yazma*
İngilizce	Çok iyi	Çok iyi	Çok iyi

* Çok iyi, iyi, orta, zayıf olarak değerlendirin

Yabancı Dil Sınav Notu

KPDS	YDS	IELTS	TOEFL IBT	TOEFL PBT	TOEFL CBT	FCE	CAE	CPE

Başarılımış birden fazla sınav varsa, tüm sonuçlar yazılmalıdır

KPDS: Kamu Personeli Yabancı Dil Sınavı; YDS: Yabancı Dil Bilgisi Seviye Tespit Sınavı; IELTS: International English Language Testing System; TOEFL IBT: Test of English as a Foreign Language-Internet-Based Test TOEFL PBT: Test of English as a Foreign Language-Paper-Based Test; TOEFL CBT: Test of English as a Foreign Language-Computer-Based Test; FCE: First Certificate in English; CAE: Certificate in Advanced English; CPE: Certificate of Proficiency in English

	Sayısal	Eşit Ağırlık	Sözel
ALES Puanı	65,25		
(Diğer) Puanı			

Bilgisayar Bilgisi

Program	Kullanma becerisi
Microsoft Word	Çok iyi
Microsoft Excel	Çok iyi
Microsoft PowerPoint	Çok iyi

*Çok iyi, iyi, orta, zayıf olarak değerlendirin