

**TC
FIRAT ÜNİVERSİTESİ
TIP FAKÜLTESİ
NÖROLOJİ ANABİLİM DALI**

**SESSİZ SEREBRAL İSKEMİ BELİRTEÇİ OLARAK KAROTİS ARTER
STENTLEME ÖNCESİ VE SONRASI BAKILAN İSKEMİ MODİFİYE
ALBÜMİN**

**UZMANLIK TEZİ
Dr. Zeynal TUNÇ**

**TEZ DANIŞMANI
Dr.Öğrt. Üyesi Emrah AYTAÇ**

**ELAZIĞ
2018**

DEKANLIK ONAYI

Prof. Dr. Ahmet KAZEZ

DEKAN

Bu tez Uzmanlık Tezi standartlarına uygun bulunmuştur.

Prof. Dr. Bülent Müngen

Nöroloji Anabilim Dalı Başkanı

Tez tarafımızdan okunmuş, kapsam ve kalite yönünden Uzmanlık Tezi olarak kabul edilmiştir.

Dr. Öğrt. Üyesi Emrah AYTAÇ

Danışman

Uzmanlık Sınavı Jüri Üyeleri

_____

_____

_____

_____

_____

TEŞEKKÜR

Nöroloji uzmanlık eğitimim süresince bilgilerinden ve tecrübelerinden yararlandığım başta Prof. Dr. Bülent Müngen'e, tez danışmanım Dr. Öğrt. Üyesi Emrah Aytaç'a, Doç. Dr. Caner Feyzi Demir'e, Dr. Öğrt. Üyesi Murat Gönen'e, Dr. Öğrt. Üyesi Ferhat Balgetir'e, tezime katkılarından dolayı Prof. Dr. Dilara Kaman ve Dr. Meltem Yardım'a, birlikte çalıştığımız tüm asistan arkadaşlarıma, desteklerini esirgemeyen hemşirelerimize ve personellerimize,

Tıp öğrenciliğinin stresini benimle birlikte çeken, yoğun asistanlık eğitimim süresince benden mutluluğunu esirgemeyen sevgili eşim Esra'ya, kızım Zeynep Erva'ya ve oğlum İbrahim Musab'a

Sonsuz teşekkür ediyorum.

Meşum bir olay sonucunda kaybettiğimiz sevgili hocam Prof. Dr. M. Said Berilgen'e Allah'tan rahmet diliyorum. Mekânı cennet olsun.

ÖZET

Sağlık bakanlığı 2010 verilerine göre ülkemizde inme, iskemik kalp hastalıklarından sonra mortalitenin ikinci en sık nedenidir. Özür lülüğün en sık nedeni ise inmedir. Tahmin edilen inme prevalansı yaşla birlikte artar. Önemli oranda karotis arter stenozu 60-79 yaşlarındaki hastaların yaklaşık % 0,5'inde görülürken, 80 yaş ve üstü hastaların yaklaşık % 10'unda görülür. Tüm iskemik inme olgularının yaklaşık % 20-25'nin nedeni kraniyoservikal aterosklerozdur. Asemptomatik karotis arter darlığı % 75'in altında ise yıllık inme riski %1,3 iken, darlık %75'in üzerindeyse yıllık inme ve geçici iskemik atak (GİA) riski %10,5'e çıkmaktadır. Bu çalışmada klinik bulgu vermeyen karotis darlığında stentlemeden önce ve 14 gün sonra iskemi modifiye albümin (İMA) düzeyi bakılarak sessiz iskemi varlığının çalışılması amaçlanmıştır.

Çalışmaya kliniğimize başvuran akut inme bulguları olmayan hastalar alındı. İskemik kalp hastalığı, pulmoner emboli, iskelet kası iskemisi ve ileri dönem böbrek yetmezliği gibi İMA düzeyinde yüksekliğe yol açan hastalığı olanlar dışlandı. Çalışmaya alınan hastalardan (n=32) karotis arter stentlemeden önceki 24 saat içinde ve 14 gün sonra kan alınarak santrifüj edildi ve -20 derecede saklandı. Tüm numuneler aynı gün çalışıldı.

Karotis stentlemeden önce bakılan İMA düzeyi stentlemeden sonra bakılan İMA düzeyine göre belirgin şekilde ($p<0.0001$) yüksek saptandı. Karotis darlığının derecesi, yaş, cinsiyet ve eşlik eden hastalık değişkenleriyle İMA düzeyi arasında ilişki saptanmadı. Karotis darlığının tanısında doopler ultrasonografi, kontrastlı bilgisayarlı tomografi anjiyogram (BTA), kontrastlı manyetik rezonans anjiyogram (MRA) ve dijital substrakt anjiyogram (DSA) gibi yöntemler kullanılmaktadır. Bu çalışma karotis darlığında İMA'nın basit, ucuz ve non invaziv bir tarama testi olarak veya doopler ultrasonografi ile korele kullanılabileceğini düşündürmektedir. Ayrıca İMA'nın perfüzyon bozukluğuyla da korele olabileceği düşünülmektedir.

Sonuç olarak bu çalışma karotis darlığında klinik bulgu olmadığında bile sessiz bir iskemik sürecin olduğunu, İMA'nın sessiz serebral iskeminin non invaziv bir belirteci olarak kullanılabileceğini düşündürmektedir.

Anahtar sözcükler; sessiz serebral iskemi, karotis darlığı, karotis arter stentleme, iskemi modifiye albümin



ABSTRACT

ISCHEMIA MODIFIED ALBUMIN BEFORE AND AFTER CAROTIS ARTERY STENTING AS A MARKER OF QUIET CEREBRAL ISCHEMIA

According to ministry of health 2010 datas, stroke is the second most common cause of mortality after ischemic heart disease in our country. The most common cause of disability is stroke. The estimated stroke prevalence increases with age. Approximately 0,5 % of patients aged 60-79 have significant stenosis of carotid artery, and approximately 10 % of patients over 80 years of age have significant stenosis. Craniocervical atherosclerosis is the cause of about 20-25 % of all ischemic stroke cases. If the asymptomatic carotid artery stenosis is below 75 %, annual stroke risk is 1,3 %, stenosis is above 75 % annual stroke and transient ischemic attack (TIA) risk is 10,5 %. In this study, it was aimed to investigate the level of ischemia-modified albumin (IMA before and 14 days after stenting to show presence of silent ischemia in the carotid artery stenosis which does not give clinical findings.

Patients who did not have acute stroke findings were referred to our clinic studied. Patients with high IMA levels such as ischemic heart disease, pulmonary embolism, skeletal ischemia and advanced renal failure were excluded. Blood of the studied patients (n = 32) was centrifuged and stored at -20 °C, within 24 hours before and 14 days after carotid artery stenting. All samples were run on the same day.

The IMA level before carotid stenting was significantly higher than the IMA level after stenting ($p < 0.0001$). There was no correlation between the grade of carotid stenosis, age, sex, and accompanying disease variables and IMA sequence. Doppler ultrasonography, contrast enhanced computerized tomography angiogram (BTA), contrast magnetic resonance angiogram (MRA) and digital subtraction angiography are used in the diagnosis of carotid stenosis. This study suggests that IMA can be used as a simple, inexpensive and noninvasive screening test for carotid stenosis or by correlating dopler ultrasonography. It is also thought that IMA may also correlate with impairment of perfusion.

In conclusion, this study suggests that there is a silent ischemic process even if no clinical evidence of carotid stenosis and IMA can be used as a non-invasive marker of silent cerebral ischemia.

Key words; quiet cerebral ischemia, carotid stenosis, carotid artery stenting, ischemia modified albumin

İÇİNDEKİLER

BAŞLIK LİSTESİ	i
DEKANLIK ONAYI	ii
TEŞEKKÜR	iii
ÖZET	iv
ABSTRACT	vi
İÇİNDEKİLER	vii
TABLO LİSTESİ	ix
ŞEKİL LİSTESİ	x
KISALTMALAR LİSTESİ	xi
1. GİRİŞ	1
1.1. Genel Bilgiler	2
1.1.1. Anatomi	2
1.1.2. İnmenin Etyolojik Sınıflandırılması	3
1.1.3. Ateroskleroz	4
1.1.3.1. Ateroskleroz Patogenezi	4
1.1.3.2. Ateroskleroz için risk faktörleri	6
1.1.4. Tanımlar	7
1.1.5. İnme Klinik Sınıflaması	7
1.1.5.1. TACI	7
1.1.5.2. PACI	8
1.1.5.3. POCI	8
1.1.5.4. LACI	8
1.1.6. Klinik	8
1.1.6.1. Karotis Darlığında Klinik Bulgular	8
1.1.7. Karotid Arter Darlığında Tanı Araçları	11
1.1.8. Karotid Darlığı Ölçüm Yöntemleri	13
1.1.9. Karotid Endarterektomisi	14
1.1.10. Karotid Arter Stentlemenin (KAS) Tarihçesi	14
1.1.11. Karotid Dağlığında Reperfüzyon Endikasyonları	16
1.1.12. Reperfüzyon Yönteminin Seçimi	19
1.1.13. Karotid Arter Stentleme İçin Standart Prosedür	20

1.1.14. Stent Tipi Seçme	24
1.1.15. Emboli Koruyucu Sistemlerin Seçimi	24
1.1.16. KAS Komplikasyonları	26
1.1.16.1. Embolik inme	26
1.1.16.2. Stent trombozu	27
1.1.6.3. Spazm ve Karotis Arter Diseksiyonu	27
1.1.6.4. Hiperperfüzyon Sendromu	27
1.1.16.5. Beyin kanaması	28
1.1.17. Karotis Darlığı Hastalarında Tıbbi Yönetim	28
1.1.18. İskemi Modifiye Albümin	30
2. GEREÇ VE YÖNTEM	32
2.1. Karotis Arter Stentleme Öncesi Ve Sonrası Hasta Grupları	32
2.2. İMA'nın Çalışılması	32
2.3. İstatistiksel Analiz	33
3. BULGULAR	34
4. TARTIŞMA	38
5. KAYNAKLAR	41
6. ÖZGEÇMİŞ	51

TABLO LİSTESİ

Tablo1. Ortalama ilk İMA konsantrasyonları ile son İMA konsantrasyonları	34
Tablo 2. Eşlik eden hastalık ve tıbbi durumlar	34
Tablo 3. Yaş gruplarına göre İMA değerleri	35
Tablo 4. Hasta Yaşları	35
Tablo 5. Ek hastalıklar	35
Tablo 6. İKA'nın % 50-69 ve % 70-99 darlığına göre İMA değerleri	35
Tablo 7. Cinsiyete göre İMA değerleri	36
Tablo 8. Risk faktörlerine göre İMA değerleri	36
Tablo 9. İKA darlık derecesine göre İMA düzeyleri	37

ŞEKİL LİSTESİ

Şekil 1. Serebral dolaşım	3
Şekil 2. Ateroskleroz gelişimi	5
Şekil 3. Kontrastlı MRA ve DSA'da İKA darlığı	12
Şekil 4. Karotis darlığı ölçüm yöntemleri	13
Şekil 5. MRA ve Diffüzyon MRG'de İKA tam tıkanıklığı	19
Şekil 6. Karotis arter stentleme	22
Şekil 7. Emboli koruyucu sistemler	26
Şekil 8. Ortalama ilk İMA konsantrasyonları ile son İMA konsantrasyonları	34



KISALTMALAR LİSTESİ

ASA	: Anterior serebral arter
BA	: Baziller arter
BT	: Bilgisayarlı tomografi
BTA	: Bilgisayarlı tomografi anjiogram
DM	: Diyabetes mellitus
DSA	: Dijital substrakt anjiografi
EKA	: Eksternal karotis arter
HL	: Hiperlipidemi
HSVH	: Hemorajik serebrovasküler hastalık
HT	: Hipertansiyon
IKA	: İnternal karotis arter
İMA	: İskemi modifiye albumin
İSK	: İntraserebral kanama
İSVH	: İskemik serebrovasküler hastalık
KAH	: Koroner arter hastalığı
KAS	: Karotis arter stentleme
KE	: Karotis endarterektomi
LDL	: Düşük dansiteli lipoprotein
MRA	: Manyetik rezonans anjiogram
MRG	: Manyetik rezonans görüntüleme
OSA	: Orta serebral arter
PSA	: Posterior serebral arter
SAK	: Subaraknoid kanama
TKD	: Transkranyal doppler
USG	: Ultrasonografi
VA	: Vertebral arter

1. GİRİŞ

2014'te, 18 yaşın üzerindeki genel nüfusun yaklaşık % 2,8'inin inme öyküsü vardı (1). Tahmin edilen inme prevalansı yaşla birlikte artar. Önemli oranda karotis arter stenozu 60-79 yaşlarındaki hastaların yaklaşık % 0,5'inde görülürken, 80 yaş ve üstü hastaların yaklaşık % 10'unda görülür. Ancak çoğu hastada belirti vermez.

İskemik serebrovasküler hastalıkta modern dönem 1951'de, Miller Fisher'in boyundaki internal karotis arter (İKA) oklüzyonu olan hastalarda klinik bulgulara dikkat çeken kilit raporuyla başladı (2, 3). Önceden, ön dolaşımdaki iskemik inmeler her zaman orta serebral arter (OSA) hastalığına atfedilirdi. Fisher, inme öncesi karotis arter hastalığı olan hastalarda uyarı ataklarına dikkat çekti. Göz ve hemisferik iskemik semptomların, boyundaki karotis arter hastalığının diagnostik bulgusu olduğunu belirtti. Bu atakları geçici iskemik ataklar (GİA) olarak nitelendirdi (4).

İlk dönemlerde karotis darlığı tanısı için cerrahi girişimler gerekirken günümüzde noninvaziv, ayaktan hastaya uygulanabilecek güvenilir yöntemlerle tanı konubilmekte ve bu tetkiklerle karotis stenozunun gerçek sıklığı saptanabilmektedir. Tüm iskemik inme olgularının yaklaşık % 20-25'nin nedeni olan kraniyoservikal ateroskleroz en sık karotis bifürkasyonunda görülür (5). Aterosklerotik plağın sık görüldüğü diğer bölgeler orta serebral arter, anterior serebral arter ve vertebral arterlerin başlangıç kısmıdır. Aterosklerotik plak 5 şekilde iskemiyeye yol açabilir;

- 1) Aterosklerotik plak üzerine forme olmuş trombüsün arterden artere embolisi,
- 2) Ateromatöz debris ya da kolesterol kristallerinin ateroembolisi,
- 3) Plağın rüptürüyle damarın direk oklüzyonu,
- 4) Arter duvarının disseksiyonu veya subintimal hematoma oluşumu,
- 5) Serebral perfüzyon bozukluğu.

Karotis arter darlığının tanısında karotis arter doppler ultrasonografisi, kontrastlı karotis bilgisayarlı tomografi anjiogram (BTA) ve manyetik rezonans anjiogram (MRA) kullanılır. Hastaların çoğuna bu tetkiklerle tanı konulabilmekle beraber invaziv bir girişim olan dijital substrakt anjiografi (DSA) altın standarttır (6). Bu tetkikleri yapmak zahmetli ve maliyetlidir. Araştırmacılar serebral iskemiyeye hassas daha basit, ucuz ve invaziv olmayan belirteçler üzerine çalışmışlardır. Nöron spesifik enolaz, S100b, matriks metalloproteinaz 9, miyelin basic protein gibi başka

moleküllerin iskemide yükseldiği saptandı (7). Ancak iskemi modifiye albümin (İMA) ile ilgili çalışmalar İMA'nın daha hassas olduğunu gösterdi (8).

Karotis arter darlığının tedavisi darlığın derecesi, semptomatik olup olmadığı, hastanın yaşı ve komorbiditelere bağlı olarak yaşam tarzı değişikliği, medikal tedavi, endarterektomi veya karotis stentlemedir. Karotis stentleme, daha az invaziv olması ve komplikasyonlarının endarterektomi ile benzer olması nedeniyle endarterektomiye alternatif olmaya başlamıştır (9).

Bu çalışmamızda kliniğimize başvuran ve miyokardiyal iskemi, kas iskemileri, pulmoner embolizm, mezenter arter iskemisi ve akut serebral iskemi gibi İMA'yı yükseltecek hastalığı olmayan karotis arter darlığı hastaların karotis stentlemeden önceki 24 saat içinde ve 14 gün sonra İMA düzeylerini ölçüldü. Çalışmamız mortalitesi ve morbiditesi yüksek olan karotis darlığının sessiz döneminde İMA'nın bir belirteç olarak kullanılabileceğini gündeme getirecektir.

1.1. Genel Bilgiler

1.1.1. Anatomi

Beynin arteriyel beslenmesi önde karotis ve arkada vertebral arterlerle sağlanmaktadır. Ana karotis arter sağda trunkus brakiosefalikustan solda ise doğrudan aort kökünden ayrılır. Dördüncü servikal vertebra düzeyinde eksternal karotis arter (EKA) ve internal karotis arter (İKA) olarak iki dala ayrılır.

İnternal karotis arter dal vermeden temporal kemiğin petröz parçasında bulunan karotis kanalından kafa içine girer. Kanal girişine kadar olan parçasına servikal segment, petröz kemik içerisindeki kısmına ise petrozal segment denir. Petrozal segment karotikotimpanik ve pterigoid arter dallarını verir.

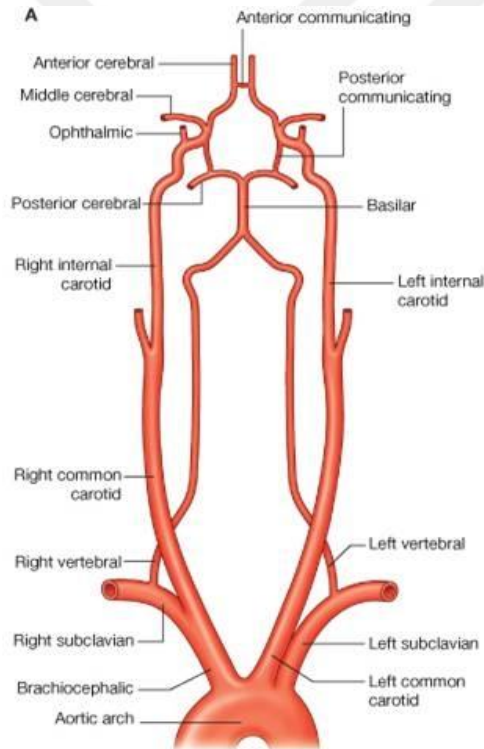
Kavernöz sinüs içindeki parça kavernöz segment olarak adlandırılır. Bu segmentte karotis arterin, okülomotor, troklear ve abduzens sinirleri ile trigeminal sinirin oftalmik ve maksiller dalları ile komşulukları önem arzeder. Kavernöz segment; hipofizyal arter, ön menenjial arter ve oftalmik arter dallarını verir. Oftalmik arterin eksternal karotis arterle yoğun anastomoz ağı mevcuttur.

Kavernöz sinüsten çıktıktan sonraki kısmı supraklinoid segment adını alır. Bu serebral segment süperior hipofizyal arter, posterior serebral arterle anastomozu olan posterior kominikan arter ve anterior koroidal arter dallarını verir.

İnternal karotis arter supraklinoid segmentten sonra anterior ve orta serebral arter adında majör iki dal verir.

Anterior serebral arter (ASA) optik kiazmanın lateralinden ayrılır ve inter hemisferik seyreder. Her iki anterior serebral arter anterior kominikan arterle bağlanır. ASA'nın Heubner'in rekurren arteri (medial striat arter), medyal orbitofrontal arter, frontopolar arter, kallozomarjinal arter ve perikallozal arter adında 5 dalı mevcuttur.

İnternal Karotis Arter'in en büyük dalı orta serebral arter (OSA) olup beynin önemli bir kısmının arteriyel beslenmesini sağlar. OSA sfenoidal (M1), insular (M2), operküler (M3) ve kortikal (M4) segmentte incelenir. Sayıları 6-12 arasında değişen medial ve lateral dalları olan lentikülostriat arter ve kortikal arter dalları mevcuttur.



Şekil 1. Serebral dolaşım (10)

1.1.2. İnmenin Etyolojik Sınıflandırılması

Trial of Org 10172 in Acute Stroke Treatment'' (TOAST) çalışması 1993 yılında yayınlandı. Bu sınıflandırma hem klinik bulguları hem de etyolojiye yer verdiğinden güncelliğini ve önemini korumaktadır. TOAST sınıflama sistemi iskemik inme olgularını aşağıdaki gibi 5 alt gruba ayırır.

1. Büyük damarların tromboz veya embolisi
2. Kardiyemboli
3. Küçük damar hastalığı
4. Sebebi belirlenebilen diğer etyolojiler
5. Sebebi belirlenemeyen etyolojiler

Etyolojik arařtırmaların tamamlanamadığı, bulgularla herhangi bir etyolojinin bulunamadığı veya birden fazla nedenin bulunduđu hastalar son gruba alınır.

Bu sınıflandırmaya göre hasta ilk muayene bulguları, kan sayımı ve rutin biyokimyasal testler, elektrokardiogram ve ekokardiyografi gibi kardiyemboliye yönelik yapılan tetkikler, ekstrakranial arterlere yönelik doppler USG, BTA veya MRA bulguları ve kraniyal görüntüleme bulguları ile grupların birine alınır.

1.1.3. Ateroskleroz

1.1.3.1. Ateroskleroz Patogenezi

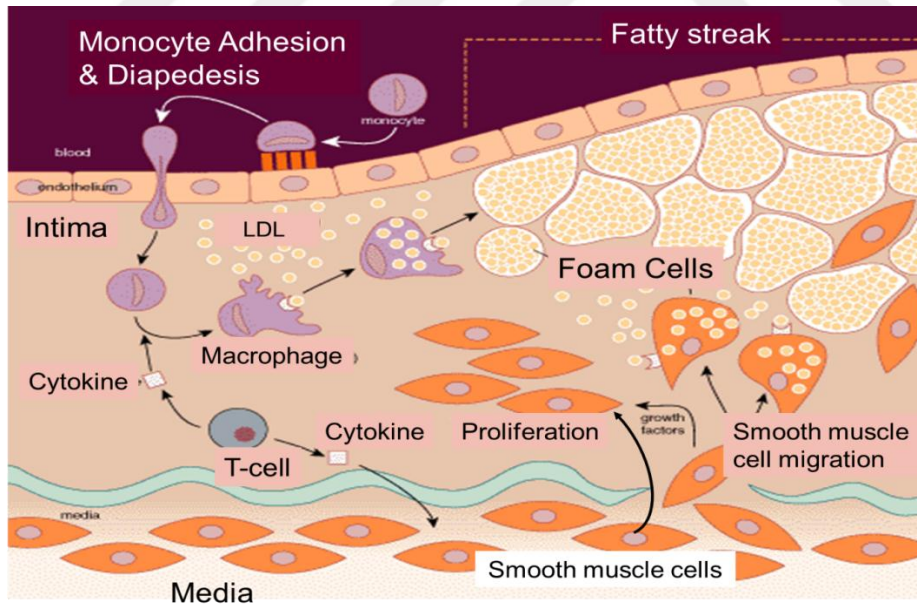
Karotis darlığı, ateroskleroza bađlı arterin iç duvarında lokal kalınlaşma ile karakterize ilerleyici daralmasıdır. Önce yağlı çizgilenme, sonra fibröz kap oluşur ve ilerledikçe plak komplike hale gelir. Düz kas hücresi proliferasyonu ve migrasyonu, bađ dokusu ve matriksin sentezi, monositlerin göçü ve köpük hücrelerinin oluşumu aterosklerozun gelişmesi ve ilerlemesi ile sonuçlanır. Bu süreçte hücre adezyon molekülleri, sitokinler ve büyüme faktörleri önemli rol oynar. Karotis plakları, fibröz bir kap ile kaplı enflamatuar hücrelerin infiltre ettiđi lipid çekirdekten oluşur. Fibröz kap aşağıdakilerden oluşur;

- 1) düz kas hücreleri, birkaç lökosit, elastin, kollajen fibrilleri, proteoglikanlar içeren yoğun bađ dokusu ve bir bazal membran;
- 2) makrofajlar, düz kas hücreleri ve T lenfositlerin karışımından oluşan hücresel alan ve
- 3) hücresel debris, lipitler, kolesterol kristalleri ve kalsiyum birikimini içeren daha derin bir nekrotik çekirdek (11).

Aterosklerotik plaklar sıklıkla İKA lümenini yavaş yavaş daraltır. Zamanla plak daha büyük hale gelebilir ve karotis arterde daralma meydana gelebilir. Bir plak stabil ve asemptomatik olabilir veya bir emboli kaynađı olabilir. Ülserleşme, plateletlerin ve pıhtıların plaklardaki yarıklara tutunması ve plaklar içine kanama

arteriyel lümenin daha hızlı daralmasına yol açar. Rüptüre eğilimli karotisli plakların özellikleri; aktif inflamasyon, geniş makrofaj birikimi, büyük bir lipid çekirdekli ince kap, yüzeysel trombosit agregasyonuna zemin hazırlayan endotelial hasardır. Fibröz kapın, intimada lökositler tarafından salgılanan matriks metalloproteinaz tarafından hücre dışı matriksin yeniden şekillenmesiyle incilmesi, kopmaya eğilimli hassas plaklar oluşturur. Hassas plakların, tromboembolik olaylarla sonuçlanan kopma olasılığı daha yüksektir. Fibröz kapın iltihaplanması, büyük ölçüde, kalsifikasyona uğramamış plakta meydana gelir. Plak kalsifikasyonu plağın stabilitesinin bir göstergesidir. Asemptomatik plaklar semptomatik plaklardan daha kalsifiye ve daha az iltihaplıdır (12).

Aterokleroza bağlı hasar için üç teori ortaya atılmıştır; hasara cevap hipotezi, lipid hipotezi ve birleştirici hipotez. Endotel hasarıyla düşük dansiteli lipoprotein (LDL) gibi makromoleküllere geçirgenliğin artması sonucu plağın oluştuğunu savunan birleştirici teori en çok kabul görendir. Ancak ateroskleroz üzerine yapılan çalışmalar mekanizmanın daha karmaşık olduğunu, inflamasyon ve immün mekanizmaların ön plana çıktığı görülmektedir (13).



Şekil 2. Ateroskleroz gelişimi (14)

Boyunda İKA tıkaçıcı hastalığının başlıca nedeni damarın aterosklerotik daralmasıdır. Lezyon genellikle distal ortak karotis arterde (OKA) başlar ve İKA'nın neredeyse her zaman daha ciddi olarak daralmasına yol açan İKA ve EKA'nın proksimal ilk birkaç santimetresine kadar uzanır (15). İntrakraniyal İKA ve dalları

aterosklerozdan etkilenir. Büyük sistemik arterlerin, özellikle koroner, iliak ve femoral arterlerin tıkaçıcı hastalığı sıklıkla karotis aterosklerozuna eşlik eder. Eş zamanlı anjina pektoris, miyokard enfarktüsü ve uzuv kladikasyonu yaygındır (16). Ateroskleroz için genel risk faktörlerinin yanı sıra, sıvı dinamikleri ve damar yapısı da ateroskleroz gelişiminde rol oynar.

Bir çalışmada, trombotik plakların inme geçiren hastalarda (% 66.9), GİA (% 36.1) ve asemptomatik hastalardan (% 26.8) daha sık tespit edildiğini bildirmişlerdir. Ayrıca karotis endarterektomisi sırasında çıkarılan 45 karotid plağın % 39.6'sında trombotik plak, % 15.8'inde hassas plak, % 44.6'sının stabil plak olduğu saptanmıştır (17).

1.1.3.2. Ateroskleroz için risk faktörleri;

A-Değiştirilemeyen risk faktörleri

- 1) yaş
- 2) cinsiyet (erkek)
- 3) aile öyküsü
- 4) genetik bozukluklar
- 5) Irk (beyaz ırk)

B-Değiştirilebilen risk faktörleri

- 1) Diyabetes mellitus
- 2) Yüksek tansiyon
- 3) Lipid yüksekliği
- 4) Katı yağların tüketimi
- 5) Lipoprotein a (Lpa) yüksekliği
- 6) Sigara içmek
- 7) İnflamasyon

C-Kanıt düzeyi düşük risk faktörleri

- 1) Yüksek karbonhidrat tüketimi
- 2) Hareketsizlik
- 3) Obezite
- 4) Stresli kişilik (Tip A)
- 5) Postmenapozal östrojen eksikliği

6) Uyku apne sendromu

1.1.4. Tanımlar

İnme, beynin iskemi veya hemoraji sonucu bir bölgesinin ya da tamamının etkilendiği geçici veya kalıcı nörolojik bulgulara yol açan damarsal hastalığıdır. Stroke veya felçlik gibi başka kelimeler de aynı anlamda kullanılır.

Karotis darlığı beynin büyük bir kısmının kanlanmasında rol alan 2 büyük damar olan karotis arterlerin (şah damarı) sıklıkla ateroskleroz veya başka faktörlere bağlı darlığını ifade etmektedir.

Karotis stenteleme, karotis arter darlığı belli orana ulaşınca lokal anestezi altında femoral arter yoluyla anjiyografik olarak karotis artere ulaşıp, darlığın saptandığı segmente stent takılmasıdır.

Sessiz serebral iskemi, beynin klinik bulgu vermeyen iskemik ataklarını tanımlamak için kullanılır.

İskemi modifiye albümin; hipoksi, asidoz ve serbest radikallere maruz kalma gibi nedenlerle N terminal ucunun kobalt gibi geçişli metalleri bağlama kapasitesinin azaldığı albümindir.

1.1.5. İnme Klinik Sınıflaması

Bamford ve arkadaşları 1991'de "Oxford Community Stroke Project Classification (OCSP)" adında bir klinik sınıflandırma yaptılar. Bu sınıflandırma iskemik inmeyi 4 kategoride ele aldı; TACI (total anterior sirkülasyon infarktları), PACI (parsiyel anterior sirkülasyon infarktları), POCI (posterior sirkülasyon infarktları) ve LACI (laküner infarktlar). Bu sınıflama erken evrede prognoz hakkında önemli çıkarımlarda bulunmamızı sağlar.

1.1.5.1. TACI

Total Anterior Sirkülasyon İnfarktları (TACI) sendromu akut yerleşen tek taraflı kuvvet kaybı (duyusal kusur olsun veya olmasın); sol hemisfer için afazi veya sağ hemisfer için ihmal gibi yeni ortaya çıkan kortikal defisit ve homonim hemianopsinin bir arada bulunduğu enfarktlardır. Bu bulgular sıklıkla internal karotis arter veya orta serebral arter kök oklüzyonları sonucu oluşur. Bilinç bozukluğu nedeniyle hemianopsi test edilemiyorsa var kabul edilir.

1.1.5.2. PACI

Parsiyel anterior sirkülasyon infarktları (PACI), TACI sendromunda saydığımız üç komponentin (motor/duyusal, kortikal bulgular, hemianopsi) tamamının olmadığı anterior sistem enfarktlarını tanımlar. Sıklıkla OSA'nın bir dalı veya ASA'nın tıkanıklığı sonucu oluşur. Sadece sağ tarafta kuvvetsizlik ve afazi, sol tarafta kuvvetsizlik ve ihmal, motor/duyusal bulguların bir vücut parçasında sınırlı kalması (monoparezi gibi) veya yeni gelişmiş izole kortikal disfonksiyon bulgusu vardır.

Karotis arter oklüzyonlarının distal dallarının oklüzyonundan en önemli klinik farkı retinal arter tıkanıklığı semptomlarının (amaurozis fugax) olmasıdır. Karotis darlığı, çok az ya da ileri düzeyde değilse oskültasyonla üfürüm duyulabilir.

1.1.5.3. POCI

Posterior sirkülasyon infarktları (POCI) sendromu vertebrobaziler sistemin tıkanıklıklarında gelişir. Bu arterler beyinsapı, serebellum ve oksipital lobu besler. Hemianopsi, tek taraflı kuvvetsizlik veya duyusal bulgular, dengesizlik, ataksi, dizartri veya kraniyal sinir paralizi bulgularının bir veya birkaçının bir arada olduğu klinik tablodur.

1.1.5.4. LACI

Laküner sendromlar, kortikal liflerin yoğun olduğu beynin derin bölgelerini besleyen penetran arterlerin tıkanması sonucu oluşan klinik tablodur. Motor, duyusal, sensorimotor ve ataksi beceriksiz el sendromu olarak ayrılır. Kortikal bulgular ve hemianopsi yoktur.

1.1.6. Klinik

1.1.6.1. Karotis Darlığında Klinik Bulgular

Kan akışında azalma, distal perfüzyonda periyodik yetersizliğe yol açabilir. Bu nedenlerden dolayı, geçici iskemik ataklar (GİA) sıklıkla arterin daralmasıyla meydana gelir ve bu yüzden yaklaşan bir inmeyi haber verir. Bir arter tıkanığında çoğu zaman, yeterli kollateral dolaşım gelişir ve kalıcı nörolojik hasar olmaz.

İnternal karotis arter tam tıkanıklığında en önemli lokalizasyon ipucusu, geçici tek gözde körlük atağıdır. Çoğu zaman, görme kaybı, bulanıklaşma, kararma veya görme tutulması olarak tanımlanır. Bu şikâyetler kısa bir süre veya birkaç dakika geçtikten sonra düzelir ve genellikle kalıcı bir görsel kayıp bırakmaz. Amaurozis fugax, lezyonun oftalmik arterin proksimalinde İKA'yı etkileyerek kan akışını azaltması veya oftalmik arterin kendisini etkilemesi nedeniyle ortaya çıkar. Oftalmik arterdeki azalmış akış veya basınç, karotis arter hastalığının varlığının bir ipucusudur.

Görme ataklarının ayırıcı tanısında en sık düşünülmesi gereken Migrende, hastalar genellikle 15 ila 30 dakika süren ve nadiren tek gözde olan görme alanındaki ışıltı, parlama, titreme ve hareketler mevcuttur. Bazen, şiddetli İKA tıkaçıcı hastalığı olan hastalar, parlak ışığa maruz kaldıktan sonra, bir tür retinal kladikasyon olan görme keskinliğinde tek taraflı azalma bildirir (18). İki taraflı İKA hastalığı olan bazı hastalarda, geçici görme kaybı, iki taraflı olabilir. Karotis arter tam tıkanabilir, ASA veya OSA'ya emboli kaynağı oluşturabilir ya da perfüzyon bozukluğuna yol açarak borderzone enfarktlarına yol açabilir. Karotis arterin total oklüzyonunda aynı hemisferin %80'inde enfarkt oluşur. Klinik bulgular tıkanan segmentin beslediği alanın disfonksiyonu sonucu oluşur. Bulgular 24 saatten az sürerse GİA olarak adlandırılır. Kritik darlığı olan bazı hastalarda, ataklar sık görülür ve ani olarak ayağa kalkmak veya kan basıncında düşüşle tetiklenebilir (19). Sık ve kısa ataklar genellikle proksimal şiddetli darlığın neden olduğu düşük kan akışına işaret eder. Emboli genellikle daha uzun, daha az sıklıkta ataklara neden olur. İKA gibi daha büyük damarların hastalıklarında GİA'lar aylarca sürerken, daha küçük kan damarlarının hastalıklarının neden olduğu laküner enfarktlarda daha kısa bir süre, gün veya hafta sürer. İKA daraldıkça, kollateral dolaşım gelişir, bu da arterlerin genişlemesine ve alışılmadık baş ağrısının başlamasına yol açabilir.

Olguların 2/3'ünde tromboemboli rol alırken, distal perfüzyon bozukluğu 1/3'ünde rol alır. Klinik tablo etkilenen hemisfere göre farklılık arz eder. Karşı tarafta kuvvetsizlik veya pleji ve duyu kusuru, aynı tarafta görme kaybı, homonim hemianopsi, disfazi veya afazi ve agnoziler eşlik edebilir. Santral retinal arter tıkanması sonucu amaurozis fugaks ve iskemik optik nöropati gibi oftalmolojik bulgular da sık görülür. Kritik karotis darlığında aynı tarafta hem monoküler

görme kaybı hem de hemisferik bulguların ortaya çıkmasına optiko-serebral sendrom adı verilir. Bazen, bilinen İKA tıkanıklığı olan hastalar, özellikle aşırı antihipertansif tedavi ile hipotansif hale gelirlerse veya dehidratasyon veya hipovolemiden dolayı geçici semptomlar gösterebilir. Hipoperfüzyonun sıra dışı ancak karakteristik bir belirtisi, ekstremitelerde sarsan GİA'dır (20). Genellikle ayakta dururken veya aktif olduğunda hastanın genelde kolunda bazen de bacağına tıkalı İKA'nın karşı tarafında fleksiyon ekstansiyon şeklinde titreme atakları olur. Sarsma, hasta oturur ya da yatarsa durur, bu nöbet değil iskemi kaynaklıdır.

Kan damarlarının ve gözlerin fizik muayenesi sıklıkla lezyonun İKA lokalizasyonunda önemli ipuçları vermektedir. Karotis bifurkasyonu üzerinde tipik bir üfürümün varlığı İKA hastalığını düşündürür. Ancak şiddetli İKA oklüzif hastalığı olan bazı hastalarda, akış çok ciddi bir şekilde azalır ve üfürüm işitilemez. İKA tıkalı veya ciddi şekilde daraldığında, EKA kollateralleri angula, kaş ve yanakta palpe edilebilir. Karotis lezyonu tarafındaki retinal arterlerin kalibrasyonu azalabilir veya karşı retinaya göre daha az hipertansif değişiklik gösterebilir. Beyaz, kabarık eksüda veya fokal retinal atrofi enfarktüsü temsil eder. Retinal arterlerde refraktöz cisimler şeklinde küçük kolesterol kristal embolileri ve beyaz trombosit tıkaçları görülebilir. Venöz staz retinopatisi, kronik İKA tıkanıklığı olan hastalarda görülen oftalmoskopik görünüm için tanımlayıcı bir terimdir ve mikroanevrizmalar, küçük noktasal retinal kanamalar ve dilate, karanlık retinal venler (21) ile karakterizedir. Venöz staz retinopatisinin varlığı her zaman oftalmik arterdeki akış azalmasının ciddi ve uzun süredir devam ettiği anlamına gelir (22).

İnternal karotis arter hastalığı olan hastalarda bulguların klinik olarak OSA lezyonu olan hastalardan ayrılması zordur. İKA'nın en büyük dalı OSA'dır. OSA tıkanan segmente göre bulgu verir. Kök oklüzyonları sıklıkla sitotoksik ödeme ve herniasyona yol açarak mortal seyrettiğinden malign OSA enfarktı olarak adlandırılır. Kök oklüzyonları dışında üst divizyon, alt divizyon, lentikülostriat arterler ve kortikal dallar tıkanabilir.

Ana dal oklüzyonlarında karşı tarafta kuvvet ve duyu kayıp, hemianopsi gibi görme alanında kayıplar, enfarkt dominant hemisferde ise global afazi, nondominant hemisferde ise ihmal ve dikkatte azalma gibi bulgular görülür. Kortikal tipte duyu kayıp olduğunda genellikle vücudun karşı tarafında pozisyon duyu,

iki nokta ayırımı ve stereognozi kaybı olur. Çizim ve kopyalamada fakirlik, görevlere uyumsuzluk, azalan duygusal tepkiler ve anozognozi sıklıkla sağ İKA bölgesi enfarktüsüne eşlik etmektedir (23, 24). Lateral lentikülostriatlar tıkanığında yüz ve ekstremiteleri neredeyse eşit tutan bir hemiparezi ortaya çıkar. Sol lentikülostriatlar etkilenirse subkortikal tip afazi, sağ lentikülostriatlar etkilenirse sol uzaysal dikkat bozukluğu, söndürme fenomeni ortaya çıkabilir.

İnternal karotis arter'in diğer majör dalı olan ASA proksimal tıkanıklıklarında anterior kommunikan arter rudimenter değilse karşı taraf ASA'nın dolaşımı iyi tolere eder ve enfarkt oluşmayabilir. Distal ASA tıkanıklıklarında ise parasentral lob tutulumuna bağlı karşı taraf bacak proksimalinin daha az etkilendiği kuvvet kaybı görülür. Eğer enfarkt konveksiteye doğru yayılırsa, üst ekstremitede de kuvvet kaybı, hafif duyu bozukluklar, idrar inkontinansı, yakalama refleksi ve frontal rijidite (gegenhalten) görülebilir.

Heubner'in rekurren arteri etkilenirse internal kapsül ön bacağına tutulumuna bağlı kol ve yüzde kuvvet kaybı ortaya çıkabilir. Korpus kallosumun anterioru etkilenirse taktıl anomi, ideomotor apraksi ve agrafi, splenium etkilenirse agrafisiz aleksi görülebilir.

İki taraflı ASA tıkanıklığında uyanıklık kusuru, akinetik mutizm, anksiyete, ajitasyon, sol anomi, agrafi ve aleksi, vizüel ve taktıl ihmal ve konuşmada bozulma şeklinde ağır bir klinik tablo ortaya çıkabilir. Bu tabloda ortaya çıkan paraparezilerin ayırıcı tanısında spinal kord lezyonları akılda tutulmalıdır.

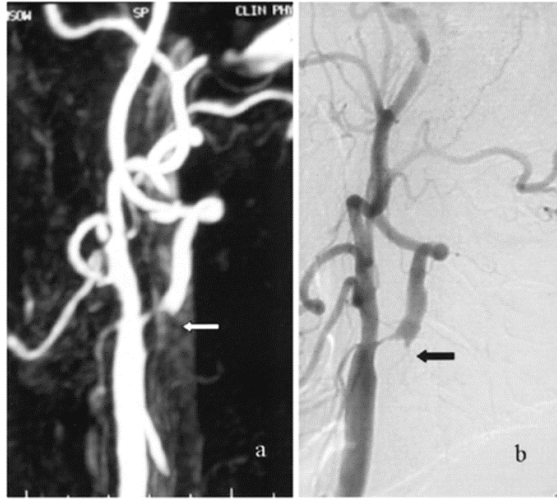
Nadiren, posterior serebral arter (PSA) doğrudan İKA'dan köken alabilir, İKA tıkanmasının neden olduğu bir infarkt yalnızca PSA bölgesi içinde olabilir ve başka belirtiler olmadan hemianopsi ile hasta başvurabilir (25).

1.1.7. Karotid Arter Darlığında Tanı Araçları

İskemik inme veya GİA'lı hastalarda karotis arter darlığı tanımlanmalıdır ve genellikle karotis arterlerin renkli doppler görüntülemesi ile tanı konabilir. Doppler ultrasonografi (USG) hemodinamik durumu değerlendirebilen yaygın olarak kullanılan bir birinci basamak görüntüleme yöntemidir. Karar vermede de yararlıdır. USG muayenesi, eğer tepe sistolik hız 250 cm / sn'den büyükse veya diyastol sonu hızı 120 cm / sn'den büyük ise, ciddi karotis arter darlığının teşhisinde kullanılabilir.

Doppler USG ayrıca, lipit açısından zengin veya heterojen bir hemodinamik profili ve yüksek riskli plakların varlığını gösterir (26, 27). Karotis USG çalışmaları plakların yapısını, ülserasyonun varlığını ve akış dinamiklerini tanımlamaya yardımcı olabilir. Kalsifik, pürüzsüz plaklar daha az sıklıkla intra-arteriyel emboli kaynağıdır ve genellikle hızlı genişleme göstermezken düzensiz, heterojen, ülser, yumuşak plaklar sıklıkla ilerler ve sıklıkla emboli kaynağıdır. İleri MRG ve BT teknikleri kullanılarak karotis arterin kesit görüntüleri de plakların yapısı hakkında yararlı bilgiler verebilir. Semptomatik İKA hastalığı olan hastaların transkranyal doppler (TKD) monitorizasyonu sıklıkla OSA'dan geçen mikroembolileri gösterir (28).

Diğer invaziv olmayan görüntüleme yöntemleri BTA'yı ve MRA'yı içerir. Karotis darlığı karotis bifurkasyonundan uzaksa ve doppler USG ile tespit edilemiyorsa bu modalitelerden herhangi biri kullanılabilir (29, 30). Bazen MRA darlığın derecesini daha fazlaymış gibi gösterebilir. Doppler USG ve BTA arasında uyumsuzluk dijital substrakt anjiyografi (DSA) yapılmasını gerektirebilir. İKA tam tıkalı olmadığı halde görüntülemeye tam tıkalı görünebilir (psödo oklüzyon) (30, 31). Psödo oklüzyonda girişim şansı olduğundan bu ayırımın yapılması önemlidir. Planlı karotis arter stentleme (KAS) hastalarında aortik ark anatomisini ve karotis morfolojisini değerlendirmek için MRA veya BTA kullanılmalıdır.



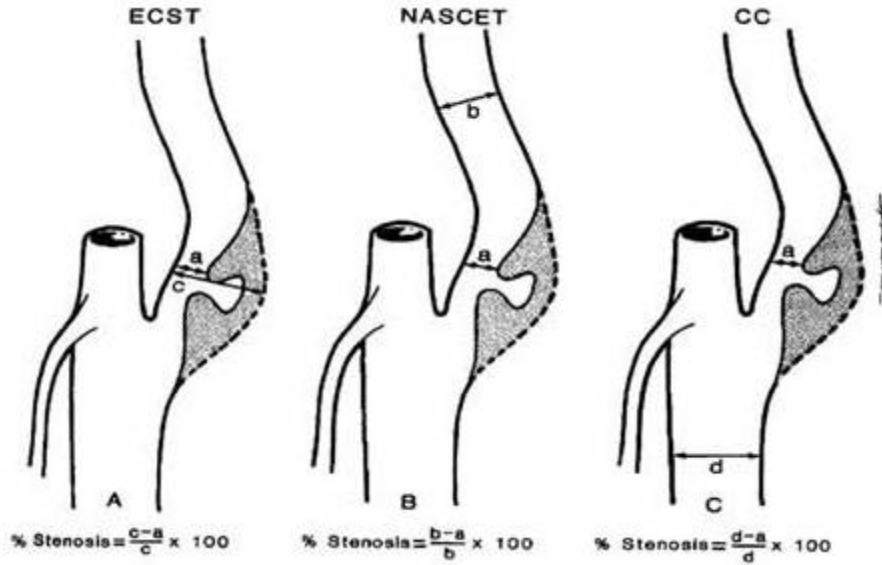
Şekil 3. Kontrastlı MRA ve DSA'da İKA darlığı (32)

1.1.8. Karotis Darlığı Ölçüm Yöntemleri

Kuzey Amerika Semptomatik Karotis Endarterektomi Denemesi (NASCET) çalışmasına göre karotis darlığının ölçümü, darlığın en fazla olduğu yerden ölçülen rezidüel lümen genişliği aynı tarafta bulbus distalindeki servikal İKA'nın normal çapına bölünür. Bulunan değer 1'den çıkarılarak 100 ile çarpılır ve darlığın yüzdesi elde edilir.

Avrupa Karotis Cerrahisi Denemesi (ECST) yöntemine göre karotis darlığının ölçümü, darlığın en fazla olduğu yerden ölçülen rezidüel lümen genişliği aynı yerdeki karotis arterin ölçülen orijinal çapına bölünür. Elde edilen değer 1'den çıkarılarak 100 ile çarpılır ve darlığın yüzdesi elde edilir.

Ortak Karotis (CC) yöntemine göre karotis darlığının ölçümü, darlığın en fazla olduğu yerden ölçülen rezidüel lümen genişliği, bifürkasyon öncesi ana karotis arterin çapına bölünür. Elde edilen değer 1'den çıkarılarak 100 ile çarpılır ve darlığın yüzdesi elde edilir.



Şekil 4. Karotis darlığı ölçüm yöntemleri (33)

Üç yöntemi karşılaştıran çok sayıda çalışma yapılmıştır. Hem ECST hem de NASCET çalışmaları, ciddi darlığı olan hastalarda (% 70 ile % 99) cerrahinin yararlı olduğunu göstermiştir. Bununla birlikte, ECST yöntemini kullanarak sınıflandırma, iki kat fazla hastanın İKA darlığının ciddi olarak sınıflandırılmasına yol açmaktadır. Tersine, ECST çalışmaları hafif darlığı olan hastalarda (% 30'dan az) cerrahinin kesinlikle yararlı olmadığını ve zararlı olabileceğini göstermiştir. NASCET ölçüm

yöntemi ile % 30 stenoz sınırını kullanarak, ECST yöntemine göre üç kat daha fazla hastanın stenozu hafif sınıflandırılır. NASCET yöntemiyle ölçülen % 70'lik bir darlık, % 82'lik ECST yöntemiyle yapılan bir ölçüm ile eşdeğerdir. Gerçekten de, ciddi darlık tanımındaki bu farklılığın, ECST ve NASCET sonuçları arasındaki farkları ortaya çıkarması muhtemeldir (34).

1.1.9. Karotis Endarterektomisi

İlk karotis endarterektomi, 1953 yılında yapıldı ve semptomatik karotis arter darlığı için altın standart tedavi olarak kabul edildi (35). 1960'lar ve 1970'lerde geliştirilmiş tanı yeteneği, daha güvenli anestezi, ileri cerrahi teknikler ve vasküler cerrahların sayısında artış, ameliyatlarda bir patlamaya neden olmuştur. 1985 yılında ABD'de 107.000'den fazla endarterektomi yapıldı ve en sık uygulanan üç cerrahi işlemde biri haline geldi (36.) Ancak, girişimin komplikasyonları ve etkinliği konusunda endişeler vardı ve bu sorunlara yönelik büyük ölçekli çok merkezli çalışmalar yapıldı. Bu çalışmalar arasında, ESCT ve NASCET, morbidite ve mortalitesinin düşük olduğunu kanıtlayan cerrahlarca yapılan karotis endarterektomisinin, semptomatik orta derecede (% 50-69) karotis arter stenozu olan hastalarda iskemik inmeyi önlemede faydalı olduğunu gösterdi (37, 38). Çalışmalar aynı zamanda, tanısız semptomları olmayan şiddetli karotis arter hastalığı olan seçilmiş hastaların da karotis arter cerrahisinden fayda sağlayabileceğini gösterdi (39, 40). Asemptomatik Karotis Ateroskleroz Çalışması (ACAS) ve Asemptomatik Karotis Cerrahisi Denemesi (ASCT), asemptomatik karotis arter stenozu için karotis endarterektominin etkilerini değerlendiren 2 temsili çalışmadır. Her iki çalışma da, karotis endarterektomisinin iskemik inmenin uzun süreli önlenmesinde etkili olabileceğini göstermiştir. NASCET ve ESCT sonuçlarına dayanarak, bir inme olayını önlemek için tedaviye ihtiyaç duyulan sayı (NNT) 75 yaşın üzerindeki hastalarda 5'tir.

1.1.10. Karotis Arter Stentlemenin (KAS) Tarihçesi

Karotis stentleme 1980'li yıllarda endarterektominin kontrendike olduğu hastalarda alternatif olarak uygulanmaya başlandı. Filtre yöntemleri ve balon oklüzyon gibi teknikler kullanılmadığı halde başarılı sonuçlar elde edildi. 1995'te bir KAS çalışmasında % 96,2'lik başarı, % 2,1 morbidite, % 6,3 geçici minor

komplifikasyon oranı sağlanarak önemli bir başarı elde edildi (41). Karotis stentleme ve endarterektomi karşılaştıran ilk çalışma “Carotid and Vertebral Artery Transluminal Angioplasty (CAVATAS)” çalışmasıdır. Bu çalışmada KAS ve karotis endarterektomi (KE) tedavileri arasında sekel bırakan inme veya ölüm açısından anlamlı fark saptanmadı (% 6,4 ve % 5,9) (42). SAPPHIRE çalışması aynı anda inme veya ölüm gibi sonlanım noktaları, işlem çevresi inme veya miyokard enfarktüsü ve uzun dönem sonuçları açısından KAS ve KE arasında (üçüncü yılda % 24,6 ve % 26,9) anlamlı fark olmadığını gösterdi. Bir yıllık kardiyovasküler majör komplifikasyon oranları KAS lehineydi ve bu nedenle SAPPHIRE çalışma grubu serebral koruma altında yapılan KAS’ın KE’ye üstün olduğunu vurguladı (43). KAS, kolaylık, hızlı iyileşme, düşük komplifikasyonlar ve embolik inmeyi önlemek için cihazların kullanılması gibi avantajlar nedeniyle son 30 yılda önemli ölçüde artmıştır. 2000 yılından bu yana, araştırmacılar Sapphire, EVA-3S, SPACE, ICSS ve CREST dâhil KAS ile karotis endarterektomi karşılaştıran büyük ölçekli klinik çalışmalar yayınladı (44-48).

Bir filtre cihazıyla yapılan KAS'ın, 3 yıl boyunca klinik olayların gelişiminde karotis endarterektomisine eşdeğer olduğunu gösteren ilk klinik çalışma EVA-3S’dir. Nitekim Avrupa’da yapılan 3 büyük çalışmanın her birinde, EVA-3S, SPACE ve ICSS, semptomatik karotis arter stenozuna stent implantasyonu, karotis endarterektomisinden daha fazla klinik olay olduğunu göstermiştir. Ancak, bu çalışmaların KAS grubunda stentleme yapanların tecrübe azlığı ve embolik koruma sistemlerinin (EKS'ler) sınırlı kullanımı gibi çeşitli sınırlamaları vardı. CREST, Amerika Birleşik Devletleri’nde gerçekleştirilen en büyük klinik denemeydi. Bu denemede, oldukça deneyimli girişimciler, vakaların % 95’inden fazlasında EKS'leri kullanarak KAS uygulamışlardır. Stent grubunda inme insidansı % 4,1’di ve bu oran karotis endarterektomi grubunda (% 2,3) anlamlı derecede yüksekti. Bununla birlikte, miyokard infarktüsü oranı anlamlı olarak daha düşük saptanıp, 2 grup arasındaki klinik olayların sıklığının benzer olduğunu gösterdi (% 1,1’e karşı % 2,3). CREST’in toplam dönemini (2000’den 2008’e) 2 aşamaya böldüğümüzde, KAS grubunun klinik olay oranı ilk aşamada % 5,7’di; ancak geç evrede % 1,1’e düştü. Tekrarlanan girişimlerle uzmanlar, deneme sırasında klinik olayların sayısını azaltmıştır. Uzun süreli CREST sonuçlarına ilişkin yakın tarihli bir yayında, ölüm,

miyokardiyal enfarktüs ve inme dâhil olmak üzere klinik sonuçlarda hiçbir fark yoktu (9). Ayrıca, işlem sonrası ipsilateral inme insidansı endarterektomi ve stentleme grupları arasında farklılık göstermedi. Ateroemboli riskini azaltan tekniklerin uygulanması ile beraber komplikasyon riski azaldı. Ayrıca ilerleyen süreçte aterosklerozun doğasının daha iyi anlaşılması ve teknolojinin gelişmesi stentlemenin başarı oranını artırmıştır. Ek olarak genel anesteziye ihtiyaç duyulmaması ve daha az invaziv bir işlem olması KAS'ın önemli avantajlarıdır.

1.1.11. Karotis Dağılımda Reperfüzyon Endikasyonları

Semptomatik karotis arter stenozu % 50'in üzerinde olan hastalarda yıllık iskemik inme riski % 10'dan fazla olduğundan, emboli riskini azaltmak için reperfüzyonun yapılması önerilmektedir. Asemptomatik ciddi darlık vakalarında reperfüzyonun etkileri küçüktür, çünkü yıllık inme oranı sadece % 2'dir. Bu nedenle, asemptomatik karotis arter darlığı olan hastalarda reperfüzyon tedavisinin kullanımını % 60'tan fazla darlığı olanlarla sınırlamak istenebilir. Ek olarak, reperfüzyon tedavisi, yakın zamanda semptomatik olan hastalara 14 gün içinde gerçekleştirilirse, maksimum fayda sağlar (49). Ancak, karotis reperfüzyon tedavisi, kontralateral karotis arterinin tıkanması durumunda daha az şiddetli stenozu olan asemptomatik hastalarda, klinik takip sırasında stenozun ilerlemesi, klinik olarak tezahür etmeyen beyin görüntülemesinde serebral bir enfarktüsün varlığı ve / veya doopler USG'de kırılğan plak bulunması durumlarında düşünülebilir.

İnternal karotis arterin boyundaki tam tıkanıklığında reperfüzyon önerilmez. Tamamen tıkanmış İKA'ları açmak teknik olarak zordur ve pıhtıları emme girişimleri distal embolizasyona yol açabilir. Ancak eğer anjiyografiden sonra ya da ameliyattan sonra olabileceği gibi, oklüzyonun dakikalar ya da birkaç saat önce tamamlanmış olması durumunda anjiyografi yapıp tıkanmış İKA'nın boyuna doğru retrograd dolumu saptanırsa, girişimcinin tromboliz ve stent ile İKA'yı açabilme olasılığı vardır. Hasta inme semptomlarının başlamasından kısa bir süre sonra hastaneye geldiğinde ve BT veya MRG, enfarktüsü büyük göstermediğinde, trombolitik tedavi düşünülmelidir. Hasta inme ünitesine yatırıldığında başın ayak hizasında veya altında olması beyne kan akışını artırabilir. Kan basıncı malign aralıkta olmadığı sürece (örneğin, 225/125 mm Hg'den daha yüksek), ilk 1 ila 2 hafta boyunca antihipertansif

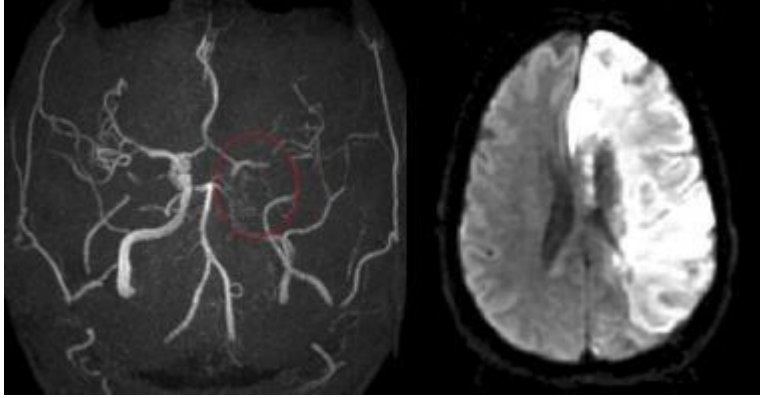
ilaçlardan ve hipotansiyondan kaçınmak gerekir. Hastanın normotansif olması ve antikoagülan kullanımı için kontrendikasyon yoksa taze pıhtıların embolizasyonunu önlemek ve pıhtı yayılmasını önlemek için intravenöz heparin ve bunu takiben kısa bir süre (2 ila 6 hafta) warfarin kullanılabilir. Bu süreden sonra günde bir 300 mg aspirin tablet veya aspirin 25/yavaş salımlı dipiridamol 200 mg dozunda günde iki kez, günde bir kez 75 mg klopidogrel veya 2 kez silostazol 200 mg kullanılarak hasta takip edilir. NASCET çalışmasında elde edilen verilerin analizi, tama yakın (*near*) oklüzyonu olan hastaların, daha düşük derecelerde şiddetli darlığı olanlara (% 70 ile % 94) kıyasla daha yüksek akut inme ve daha yüksek oranda cerrahi komplikasyon riski taşımadığını gösterdi. İnatçı, tekrarlayan iskemik ataklar veya pozitron emisyon tomografisi (PET), tek foton emisyonlu bilgisayarlı tomografi (SPECT) veya diğer yeni teknolojilerle belgelenmiş kalıcı zayıf perfüzyon varsa EKA-İKA bypass düşünülebilir. Asetazolamidle ilgili çalışma olmamasına rağmen kanı arttırdığı için İKA tıkanıklığı olan bazı hastalarda faydalı olabilir.

Boyundaki internal karotis arterinin şiddetli stenozunda (% 70 ile % 99 darlık) Kuzey Amerika ve Avrupa çalışmalarında reperfüzyon önerilmektedir. Hastanın GİA'ları varsa reperfüzyon acil yapılmalıdır. Enfarktüs, kalıcı nörolojik belirtiler, BT veya MRG'de yeni bir enfarkt olduğuna dair kanıtlar varsa, arter açıldıktan sonra intraserebral kanama (İSK) olasılığı nedeniyle İKA'yı açmadan önce birkaç hafta beklemek daha faydalı olabilir (50, 51). Bu süreçte heparin, sonra INR'yi 2.0 ile 2.5 arasında tutacak şekilde warfarin kullanılabilir. Ancak hastalar gözlem esnasında kötüleşirse geciktirilmeden reperfüzyon yapılmalıdır. İntrakraniyal kanama, şiddetli hipertansiyon sıklığı ameliyattan daha az görüldüğünden karotis stentlemede daha azdır. Şiddetli İKA stenozu olan hastalarda, eğer cerrahi ve anjiyoplasti / stentleme yapılamazsa veya hasta bu işlemleri reddederse, warfarin ile antikoagülasyon yapıp risk faktörleri agresif bir şekilde tedavi edilir, yüksek dozda statin ve genellikle bir ACE inhibitörü reçete edilir. Antikoagülasyon süresi belirsizdir ve bireyselleştirilmelidir. Antikoagülasyon süresini yönlendirmek için sıralı doopler tarama sonuçları kullanılabilir. Bazı hastalarda plaklar gerilerse antitrombosit tedaviye geçiş de mantıklı görünmektedir (15).

Boyunda karotid arterin hafif veya orta stenozlu hastalığı için trombosit agregasyonunu azaltan bir ajan ile statinler profilaktik tedavide önerilmektedir. Son kanıtlar oldukça yüksek dozda statinler önermektedir (52).

Sifonda İKA daralması ve trombotik tıkanıklığı, İKA başlangıcından çok daha az sıklıkla meydana gelir. Sifon, karotisin foramen içinden petroz kemiğe girmesiyle karotis arterin petroz klinoidin üzerindeki kavernöz sinüsün çıkışına kadar olan S-şekilli kısmını içerir. Oftalmik arter sifon içindeki İKA'dan kaynaklanır. İKA sifon hastalarından oluşan bir seride, eş zamanlı İKA kökü ve sifon hastalığı, hastaların % 62'sinde görüldü (53). İKA başlangıç hastalığı ile karşılaştırıldığında sifon hastalığı olan hastalarda GİA'lar daha az sıklıkta ve daha az sayıdadır ve asemptomatik hastaların oranı daha yüksektir. BTA'lar bu bölgedeki darlıkları göstermede MRA'lardan daha faydalıdır. İntrakraniyal tıkaçıcı hastalık genel olarak boyundaki hastalıktan daha kötü bir prognoz taşımaktadır (54, 55). Sifon içindeki lezyonlar cerrahi olarak tedavi edilemez. Sifon içindeki dolambaçlı seyir ve kalsifikasyon, anjiyoplasti ya da stentlemeyi zorlaştırır. Bununla birlikte, bazı balon anjiyoplastiler stent olmadan gerçekleştirilmiştir (56). Sifon stenozuna ek olarak İKA başlangıcında ciddi darlık olan hastalarda, boyundaki İKA'nın operasyonu bazen takip anjiyografisinde sifon lezyonunun açılması ile takip eder (57). Hem boyun hem de intrakraniyal bölgelerdeki kritik darlık varlığında, tek bir işlem sırasında her iki bölgede anjiyoplasti / stentleme yapılabilir.

İntrakraniyal karotis arter bifurkasyonunun tıkanması baskın olarak emboliktir (58). Bir emboli distal intrakraniyal İKA'yı bloke ettiğinde, sonuç genellikle anterior ve OSA bölgesini içeren büyük bir enfarktustur. Genellikle ölüm veya ağır sakatlıkla sonuçlanır. Karotis bifurkasyonuna emboli olan hastaların profilaktik tedavisi, tromboembolinin ortaya çıktığı lezyonun doğasına ve yerine bağlıdır.



Şekil 5. MRA ve Diffüzyon MRG'de İKA tam tıkanıklığı (59)

1.1.12. Reperfüzyon Yönteminin Seçimi

Kan damarı yoluyla lezyon bölgesine ulaşılması zor olduğunda, stent implantasyonu zor olduğunda veya büyük komplikasyon olması beklenen tip III aortik ark, bovin ark, şiddetli proksimal tortiyozite, lezyonun ciddi kalsifikasyonu, uyluktan oklüzyon veya aortun ciddi şekilde kalsifiye olması gibi durumlarda karotis endarterektominin seçilmesi avantajlıdır. Karotis endarterektomi geçirmekte zorlanan veya cerrahi sırasında yüksek komplikasyon riski olan hastalarda KAS tercih edilir. (60).

Boyunda İKA hastalığı olan hastalar için tedavi seçimi aşağıdakilere bağlıdır;

1. Darlığın şiddeti.
2. Karotis arter ve darlık oluşturan plaklarının anatomisi. Yüksek karotis arter bifurkasyonu ve uzun stenotik bir lezyon, cerrahinin zorluğunu artırır ve lezyonun agresif tedavisi gerekliyse stentleme tercih edilebilir.
3. Kalıcı bir klinik defisit ve uygun bir BT veya MRG lezyonu ile belirlenen yeni bir serebral enfarkt varlığı.
4. Hastanın genel sağlığı, özellikle cerrahiye herhangi bir kontrendikasyon varlığı, warfarin antikoagülasyonu veya trombosit agregasyonunu azaltan ajanlar kullanımı.
5. Cerrahin ve ameliyatın yapılacağı hastanenin morbidite ve mortalite kaydı.
6. Karotis arter anjiyoplastisini veya stentini yapan girişimci deneyimi
7. Alternatifler için hasta ve ailenin tutumu (15).

KAS tercih edilen anatomik sorunlar

- Önceki radyasyon tedavisini takiben karotis darlığı
- Radikal boyun cerrahisi geçmişi
- Obezite nedeniyle kalın, kısa boyun
- Lezyon, ana karotis arterin kökünde veya proksimalindeyse
- Distal internal karotis arter darlığı
- Ayrılmış tandem lezyonlar
- Karotis diseksiyonu
- Arteriosklerozdan başka bir mekanizmaya bağlı stenoz (fibromusküler displazi, büyük damar arteriti gibi)
- Başı geriye doğru eğememe
- Trakeostomi
- Laringeal sinirin paralizi
- Boyunun üst kısmında yer alan ana karotis bifurkasyonu (servikal vertebra 2–3 düzeyinde)

KAS tercih edilen klinik koşullar

- 80 yaş üstü hasta
- Akut koroner sendrom
- Son 6 hafta içinde miyokard infarktüsü öyküsü
- Şiddetli pulmoner disfonksiyon
- Karotis endarterektomi sonrası rekürren lezyonlar
- Kontralateral karotis arterin tam tıkanıklığı
- Kalp yetmezliği veya ciddi sol ventrikül sistolik disfonksiyonu
- Revaskülarizasyon gerektiren ciddi koroner arter stenotik lezyonlar

1.1.13. Karotis Arter Stentleme İçin Standart Prosedür

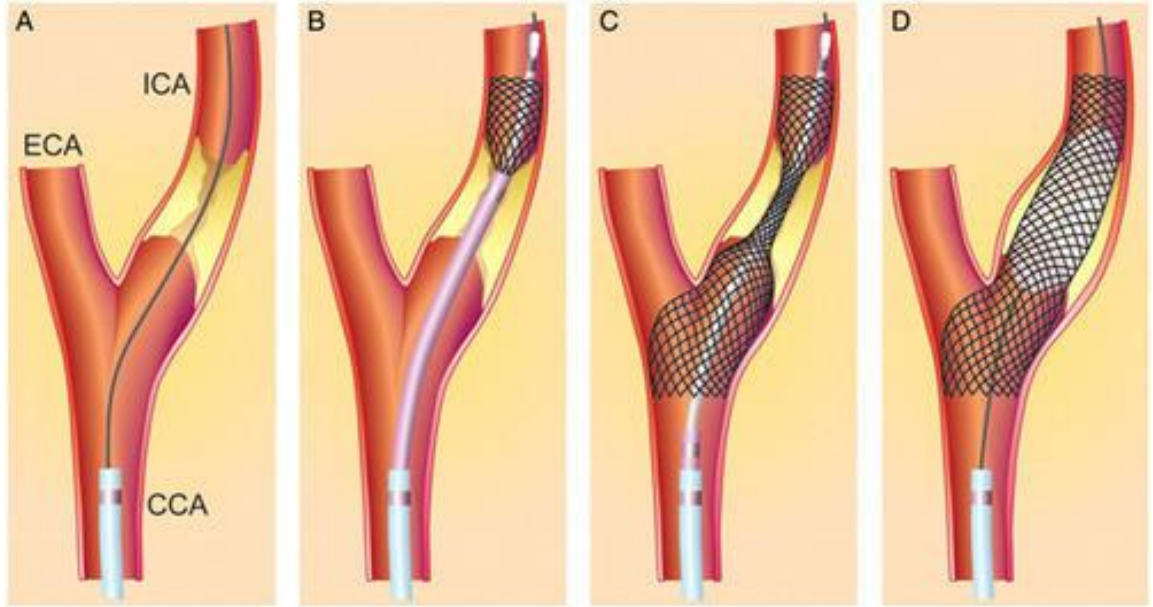
Karotis stentlemeden 1 hafta önce klopidogrel ve asetisalisilik başlanır. Şayet hasta klopidogrel kullanmamışsa stentlemeden önce 450-600 mg klopidogrel yüklenmesi de bir seçenektir. Başarılı karotis stentlemesi için aortik ark tipinin ve servikoserebral dolaşımın varyant anatomisinin bilinmesi gereklidir. MRA kullanarak işlem öncesi değerlendirme, sadece aortik ark tipini ayırt etmede yardımcı

olmakla kalmaz, aynı zamanda işlemdeki aortogramı ortadan kaldırarak kontrast madde kullanımını da azaltabilir.

Çoğu girişimci femoral arter yoluyla stentleme yapar. Bununla birlikte, radyal veya brakial arterler, erişim yolunun tıkanması veya aortik arkın şiddetli bir eğriliği varsa kullanılabilir. Hasta monitorize edilir. Lokal anestezi uygulanır. Femoral artere vasküler kılıf yerleştirilir. Hastaya 80 ünite/kg dozunda heparin bolus uygulanır ve heparinizasyona işlem sonuna kadar devam edilir. Obstrüktif lezyon ile birlikte karotis arterine müdahaleden önce kontralateral karotis arter anjiyografi, vertebral arter anjiyografi veya intrakranial anjiyografi yapılarak serebral kan akımı ve kollateral dolaşımın derecesinin değerlendirilmesi güvenlidir. Bu işlem sırasında, aort arkına mümkün olduğunca az temas edilmesi önerilir. Sol ana karotis artere girmek için, JR kateteri innominat artere yerleştirmek ve ardından ucu başa doğru bakacak şekilde yavaşça çekmek mümkündür. Bu yöntem işe yaramazsa, saat yönünün tersine çevirerek veya saat yönünde döndürerek kateter yerleştirilebilir.

Girişimci lezyonun proksimal kısmına bir 8 Fr JR kateteri ekledikten sonra KAS'ı başlatır. Girişimci, yol haritasını (roadmap) veya küçük kontrast testini kullanarak lezyondan bir filtre cihazı takabilir. Şiddetli stenotik lezyon vakalarında, girişimci, 1.0-2.0 mm'lik küçük bir balonla önceden dilate ettikten sonra bir filtre cihazı yerleştirebilir. Filtre cihazı, lezyonun en az 3 cm üzerinde kranyal seviyesinde internal karotid artere yerleştirildikten sonra genişlemeye başlar. Bazı durumlarda, lezyonu stent geçişini sağlamak için 3.0 mm balon ile önceden dilate etmek gerekebilir. Kontrastsız bir yolla karotis stentin yerleştirilmesi veya yol haritalaması kullanılması faydalıdır. Girişimci karotise stent yerleştirdikten sonra, post-dilatasyonu 5.0 mm balon ile gerçekleştirebilir. Güvenlik nedeniyle lezyonu, bu boyuttaki bir balonla (5.0 mm) genişletme tercih edilir. Çok büyük balonlarla aşırı genişlemeden kaçınmak tavsiye edilir. Bazı müdahaleciler karotis sinüs refleksi ya da embolizm riskinin artması nedeniyle post-dilatasyon yapmazlar, ancak post-dilatasyon stentin daha büyük bir minimum iç lümen çapı verir ve böylelikle stent içinde yeniden stenoz veya tromboz insidansını azaltır. Ayrıca dilatasyon filtre cihazının çıkarılmasını kolaylaştırır. Ancak rutin postdilatasyon önerilmez. Dilatasyonla hipotansiyon ve bradikardi oluşabileceğinden 0,5 mg intravenöz atropin hazır bulundurulmalıdır. Stent sonrası balon dilatasyonun ardından, girişimci

filtrenin hemen öncesindeki bir noktaya yerleştirilmek üzere hazırlanmış bir çıkarma kateteri kullanarak filtre cihazını çıkarmalıdır. Girişimci daha sonra filtre cihazını çekmeli, filtre ağzını kateterin içine doğru yerleştirmeli ve kateteri çıkarmalıdır. Filtre tertibatı çok zor çekilirse, filtrenin içinde sıkışmış yabancı maddeler sıkılabilir. (60) Bazen, özellikle de karotis arteri ciddi şekilde kireçlendiğinde veya kıvrıldığında, filtre cihazına erişim zor olabilir veya çıkarma kateteri stentin kenarında veya içinde sıkışabilir. Bu durumda, çıkartma kateteri hastanın boynunu çevirerek veya karotis arterin fleksiyonunu düzeltmek için stent yerleştirme bölgesini elle sıkıştırmak suretiyle genellikle çıkartılabilir. Filtre cihazı çıkarıldıktan sonra, intrakranial serebral anjiyografi ile stent yerini kontrol ederek komplikasyonları değerlendirmek gerekir.



Şekil 6. Karotis arter stentleme (61)

Karotis arter stentleme (KAS) işlemi ile ilişkili embolizasyonun değerlendirilmesi için difüzyon ağırlıklı MRG önerilir. İşlem sırasında hastanın serebral fonksiyonunun sürekli izlenmesi açısından, sakinleştiriciler ve narkotikler kullanılmamalıdır. İşlem sırasında tansiyon ve elektrokardiyogramlar sürekli izlenmelidir.

Kan basıncı ve nabız hızı, balonun şişirilmesi sırasında karotis sinüs refleksine bağlı olarak sıklıkla azaldığından, hastanın başlangıç sistolik kan basıncı (SKB) 140 mmHg'den daha az veya hastanın nabızı 60–70 atış / dk daha az ise, 0.5-1.0 mg atropin uygulamasının ardından balonu genişletmek iyi olur. Karotis sinüs

refleksine bağı kan basıncı veya nabızda ani düşüşler genellikle geçicidir ve özel bir tedavi gerektirmez. Aslında, hastayı öksürmeye teşvik etmek, nabız çok yavaşsa iyileşmeyi kolaylaştıracaktır.

Bununla birlikte, bazı hastalarda işleme göre hipotansiyon 12–24 saat sürebilir; Bu hastalarda semptomların yokluğunda, sistolik kan basıncı (SKB) 80 mmHg'nin altına düşmedikçe hiçbir özel tedavi gerekmez. Bilateral karotis darlığında, kontralateral karotis tıkanıklığı, şiddetli aort darlığı, sol ventrikül sistolik disfonksiyonu veya belirgin koroner arter stenozu olan hastalarda SKB 90 mmHg'nin üzerinde tutmak, avantajlıdır. Hipotansiyon sıklıkla mayi infüzyonuyla düzelir, nadiren norepinefrin veya dopamin gibi vazokonstrüktörlerle müdahale gerekebilir. Hipotansiyon 24 saat içinde düzelmezse, intraperitoneal hemoraji gibi komplikasyonların gelişimini değerlendirmek önemlidir. Bazı hastalarda, SKB işlemi takiben 140 mmHg'nin üzerinde kalır, bu da beyin kanaması veya hiperperfüzyona neden olabilir. KAS'ı takiben uygun SKB 100–140 mmHg'dir.

İşlem sırasında, hastanın serebral fonksiyonunun dikkatli bir şekilde izlenmesi gereklidir. Motor fonksiyonunu değerlendirmenin kolay bir yolu, hastanın her bir eline ses çıkaran bir lastik bebek vermek ve periyodik olarak ses çıkarmasını istemektir (60). İşlem sırasında hastanın beyin fonksiyonu bozulursa, girişimci kan basıncı veya nabzının çok düşük olup olmadığını ve lezyona azalmış bir kan akımı olup olmadığını değerlendirmeli ve beyin görüntüsünü yeniden değerlendirerek kan akışını veya beyin kanamasını kontrol etmelidir. Eğer beyinde bir emboli gelişirse, aktif pıhtılaşma zamanı derhal düzenlenmeli ve embolektomiye başvurulmalıdır. Belirli bir serebral lezyon yoksa ve hasta beyin fonksiyonlarında iyileşme yoksa intraserebral hemorajiyi doğrulamak için hemen BT taraması yapılmalıdır.

İşlem sonrası inme bakım ünitesindeki kan basıncı ve serebral fonksiyonu ölçerek hastanın durumunun izlenmesi en etkili yöntemdir. İşlem günü ya da ertesi gün, difüzyon ağırlıklı MRG ile yeni bir beyin lezyonunun meydana gelip gelmediği doğrulanabilir. İkili antiplatelet tedavi aspirin ve klopidogrel 6-12 hafta süreyle birlikte verildikten sonra, aspirin tek başına ömür boyu kullanılır. Karotis doopler USG genellikle işlemden sonraki yıl 6 ayda bir, daha sonra yıllık yapılır.

1.1.14. Stent Tipi Seçme

Karotis arter stentleme (KAS için çeşitli stentler kullanılabilir. Ana karotid arterin proksimal bölümünün darlığı olan olgularda, doğru pozisyonda yerleştirmek için balon genişletilebilir bir stentin kullanılması avantajlıdır. Ek olarak, balon genişletilebilir stent, karotis arterin bazal kafatası veya petroz bölümünün darlığında da faydalıdır. Bununla birlikte, karotis darlığının en yaygın yeri olan internal karotid arterin proksimal ve bifürkasyon kısımlarında balon genişletilebilir stentler yerine kendi kendine genişleyebilen stentlerin kullanılması önerilmektedir. Balon genişleyebilir stentler ile boyun hareketinden kaynaklanan fiziksel strese bağlı stentin hasar görmesi veya deforme olabilmesi nedeniyle işlem sırasında büyük bir embolizm olasılığı vardır. Hücre tasarımına göre açık, kapalı veya hibrit olarak kategorize edilebilen, boru biçiminde veya konik olabilen çeşitli nitinol stentleri geliştirilmiştir.

Son zamanlarda, köprülerle birbirine bağlanan sıralı hizalı halkalar ile karakterize çift katmanlı örgü stent teknolojisi, düzgün plak yapısı ve aynı zamanda mikro embolizasyonun önlenmesi için kıvrımlı anatomiye barındıracak yüksek esneklik ve uyumluluk arasında iyi dengelenmiş bir karışım ile geliştirilmiştir. Bir stent tüm lezyonlar için uygun olmadığından, lezyon karakteristikleri ve hastanın klinik durumu göz önüne alınarak uygun bir stentin seçilmesi önerilir.

Birkaç ülkede yeni nesil çift örgü stentler kullanıma sunulmuştur. Bu stentler aterosklerotik plağın prolapsusunu azaltan ve plak kapsamını iyileştirerek distal embolizasyonu önleyen çift katmanlı bir mikromesh yapısına sahiptir. Yakın zamanda yapılan bir çalışma, söz konusu stentlerinin plak prolapsusunu azalttığı ve 150 hastada iyi kısa dönem klinik sonuçlara sahip olduğu yayınladı (62). Ancak, KAS'da yeni nesil çift-mesh stentlerin uzun dönem klinik sonuçlarını açıklamak için büyük çalışmalara ihtiyaç var.

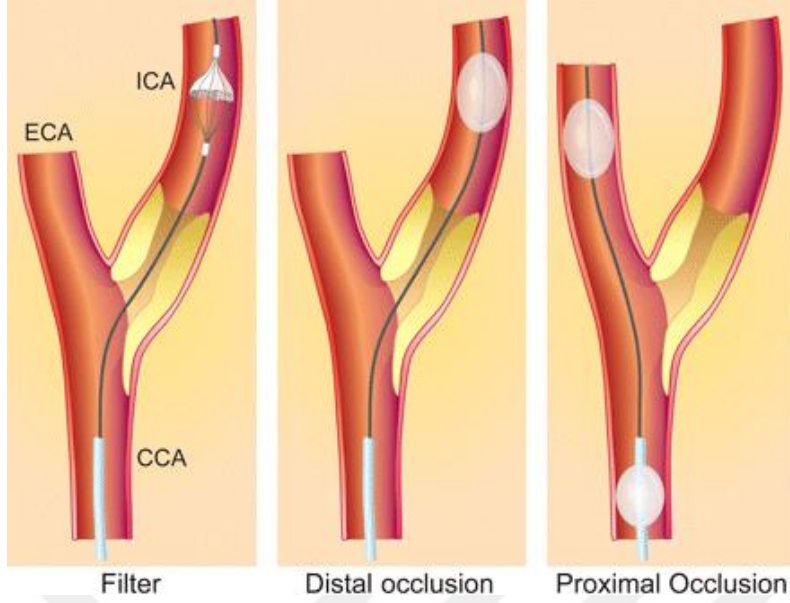
1.1.15. Emboli Koruyucu Sistemlerin Seçimi

Emboli koruyucu sistemlerin (EKS) kullanımı, işlemle ilişkili embolik olayların insidansını azaltabilir. Yirmi dört çalışma içeren bir meta-analiz EKS kullanımının embolik inme oluşumunda yaklaşık % 41'lik bir azalma ile ilişkili olduğunu bildirmiştir (63). EKS'li hastalarda hastane içi ölüm ve inme insidansı %

2,1 iken, EKS kullanılmayanlarda bu oran % 4,9 idi (64). Son kılavuzlarda, KAS uygulanan hastalarda EKS'lerin kullanımı önerilmektedir (49). Üç tip EKS geliştirilmiştir ve uygulamaya konmuştur. Distal balon oklüzyon cihazı nadiren kullanılırken, klinik uygulamada distal filtre ve proksimal balon oklüzyon cihazları kullanılmaktadır.

Delikli 100-150 mikrometre distal filtre cihazları, İKA'ya yerleştirme ile embolizasyon engellenebilir. Bu cihazların avantajları arasında beyne kan akışının sağlanması, serebral fonksiyonun bozulmasının önlenmesi, stentin uygun şekilde konumlandırılmasına yardımcı olmak için kontrast testinin kullanılması ve nispeten küçük bir lümen (6-7 Fr) bir kılıfın kullanılması bulunmaktadır. Bununla birlikte, distal filtre cihazları, korumayı etkinleştirmek için lezyonu geçmelidir. Distal filtre cihazları nispeten esnek ve büyük olduğundan, lezyonu 0.014 inçten küçük bir kılavuz tel ile geçmek zordur. Distal filtre cihazlarının dezavantajları arasında tortiyöze internal karotid arterlerde sınırlı koruma, mikroembolileri bloke edememesi ve işlemi takiben çıkarılmasının zor olması yer alır.

Diğer seçenek olan proksimal koruma cihazlarının başlıca dezavantajı, işlem sırasında kan akışının tamamen tıkanmasıdır. Bu nedenle, eğer karşı taraf karotis arterin zayıf kollateral kan akışı veya tam tıkanıklığı varsa, beyne giden kan akımı durabilir ve hastada serebral fonksiyon işlem sırasında geçici olarak bozulabilir. Ek olarak, girişimci stent konumunu belirlemek için kontrast testi yapamaz ve bu nedenle 8 Fr'den daha büyük bir iç lümen ile bir kateter gerektirir. Bu cihazların kullanılması çok deneyim ile zor değildir ve hastanın serebral disfonksiyonu genellikle geçicidir ve tipik olarak işlemden sonra iyileşir (60). Distal filtre cihazlarıyla karşılaştırıldığında en önemli avantajları arasında, embolik korumanın başlangıcını takiben lezyondan müdahale için 0.014 inçlik kılavuz tel kullanılması, iniş bölgesinin tortiyözitesinin önemini yitirmesi ve TKD veya difüzyon ağırlıklı MRG ile değerlendirilen embolizasyon insidansının daha düşük olması yer almaktadır (65, 66).



Şekil 7. Emboli koruyucu sistemler (61)

Karotis bifurkasyonundaki çeşitli anatomik yapılar proksimal korumayı engelleyebilir, bu durumda distal koruma uygulanabilir. Stent stenozu olan lezyonlar, ana karotis arter veya eksternal karotis arter giriş yeri darlığı olanlar sadece distal filtre koruması ile tedavi edilebilir.

1.1.16. KAS Komplikasyonları

Karotis arter stentleme ile ilişkili komplikasyonlar arasında serebral enfarktüs, serebral hemoraji veya hiperperfüzyon sendromu, stent yerleştirilmesi ile ilişkili komplikasyonlar, koruyucu cihazla ilişkili komplikasyonlar, sistemik komplikasyonlar ve ponksiyon bölgesinde lokal komplikasyonlar bulunur.

1.1.16.1. Embolik inme

Transkranyal doppler ile KAS yapılan tüm hastalar değerlendirdiğinde, hemen hemen tüm işlemlerde mikroembolizasyon gözlemlenmektedir. Difüzyon ağırlıklı MRG, olguların % 10-50'sinde yeni diffüz kısıtlanmaları göstermesine rağmen, çoğu hastada semptom gelişmez. Proksimal balon tipi EKS'lerin kullanımının, distal koruma cihazlarının kullanımından daha düşük bir embolik olay insidansı gösterdikleri bilinmektedir. Deneyimlerin ve enstrümanların ilerlemesine (özellikle de EKS'ler), yakın zamandaki çalışmalar serebral olayların insidansının yaklaşık % 3 azaldığını gösterdi (67).

1.1.16.2. Stent trombozu

Stent trombozu, uygun antiplatelet ajanların kullanımı, uygun stent büyüklüğü seçimi ve stent sonrası balon dilatasyonu ile önlenebilen çok nadir bir komplikasyondur. Aspirin ve klopidogrel ile çift antiplatelet tedavi, işlemin hemen öncesinde kullanılmalıdır. Tedavi süresi uygun değilse, 450-600 mg klopidogrel ilk yükleme dozu işlemde önce verilmelidir. Tedavi, işlemde 4 hafta sonra devam etmelidir. Geç stent trombozunun radyasyonun neden olduğu stenozda daha yaygın olduğu bilindiğinden, bu durumda daha uzun süreli antiplatelet tedavi düşünülmelidir.

1.1.16.3. Spazm ve Karotis Arter Diseksiyonu

Karotis arter spazmı genellikle tortiyöz karotis arter, filtre cihazının yerleştirilmesi ve aşırı tel manipülasyonu ile ilişkilidir. Bununla birlikte, genellikle tel çıkarıldığında veya nitro-gliserin spastik karotid artere uygulandığında iyileşir.

Karotis arter diseksiyonu nadir olmakla birlikte, intrakranial serebral arterin şiddetli tortiyözitesine veya aletlerin aşırı manipülasyonuna bağlı olarak ortaya çıkabilecek önemli bir komplikasyondur. Ek diseksiyon nedenleri arasında stentin distal kısmının stentleme sonrası balonlaşması ve kılavuz kateterin yoğun manipülasyonu yer alır. Genellikle girişimcinin dikkatsizliğinden kaynaklandığından, girişimcilerin daha dikkatli olması bunu önleyebilir. Kan akışını rahatsız etmeyen minör karotis arter diseksiyonu, tedavi sırasında gözlenebilir. Bununla birlikte, çoğu karotis arter diseksiyonu vakası acil ek stent gerektirmektedir.

1.1.16.4. Hiperperfüzyon Sendromu

Karotis arter darlığının KAS ile genişletilmesi, hastalarda kronik basınç farklarını hızla düzeltir, böylelikle büyük bir kan akımı ve yüksek tansiyon, adaptasyon olmaksızın beyin parankimasına iletilir. Çoğu hastada beyindeki otoregülasyonun nedeniyle serebral vazokonstriksiyon gelişir ve KAS'taki bu mekanizma nedeniyle birkaç dakika içinde perfüzyon basıncı normal seviyeye geri döner. Bununla birlikte, bazı hastalarda, bu otomatik düzenleme yeteneği, uzun süreli aşırı serebral kan akışının azalması nedeniyle bozulmaktadır, bu da sürekli olarak artmış intrakraniyal basınca (birkaç saatten güne kadar süren) ve dolayısıyla

hiperperfüzyon sendromuna neden olabilmektedir. Bu komplikasyonun başlıca belirtileri arasında baş ağrısı, kusma, fokal nöbetler ve kafa içi basınç artışı nedeniyle bilinç düzeyinde değişiklikler bulunmakla birlikte, ölümcül beyin kanaması da gelişebilir. Bu bulgular karşı taraf karotis tıkanıklığı, hastaların Willis poligonu anatomisinin iyi gelişmemiş olması, oklüzyona yakın darlığın düzeltilmesi veya eş zamanlı iki taraflı karotis müdahaleleri ile daha sık görülür. Hiperperfüzyon genellikle stent implantasyonundan birkaç gün sonra gelişir; ancak bazı durumlarda, semptomlar işlemden hemen sonra gelişir. Bu komplikasyonun çok ciddi sonuçları olabileceğinden, önleme çabaları önemlidir. İki taraflı karotis arterlerin eşzamanlı genişlemesinden kaçınmak gerekir ve işlem sırasında ve sonrasında SKB'nin 140 mmHg altında tutulması için çaba gösterilmelidir.

1.1.16.5. Beyin kanaması

Serebral kanama, KAS'ın en ölümcül komplikasyonudur. Tüm vakaların yaklaşık % 0,7'sinde görülür ve genellikle hiperperfüzyondan kaynaklanır. Serebral kanama genellikle aşırı antikoagülasyon, kan basıncı kontrolünde başarısızlık, kılavuz telin yanlış manipülasyonu, intrakraniyal anevrizma ve yakın zamanda gelişen şiddetli reperfüzyon ile ilişkili olduğundan, bu senaryolarda girişimcilerin dikkat etmesi önemlidir. KAS'ı takiben intrakraniyal kanama genellikle işlemin birkaç saati içerisinde ortaya çıkar ve çok kötü sonuçlara yol açar. Şiddetli baş ağrısı şikâyetiyle ani bilinç kaybı varsa, beyin kanamasından şüphelenilmelidir. Girişimci, damardan sızıntı olup olmadığını veya yetersiz kan beslemesi olup olmadığını belirlemek için işlemi derhal durdurmalı ve intrakraniyal serebral anjiyogramlar almalıdır. Serebral kanamada antikoagülasyon protamin sülfat kullanılarak azaltılmalı ve beyin BT taraması derhal alınmalıdır. Antiplatelet ajanları ve antikoagülanları en az 3 gün durdurmak, stentleme bölgesinde tromboz riskini azaltabilir (60).

1.1.17. Karotis Darlığı Hastalarında Tıbbi Yönetim

Farmakolojik olmayan tedaviler hipertansiyonu durdurmak için diyet yaklaşımlarını, düzenli egzersiz ve sigarayı bırakmayı içerir. Sigara bırakma kardiyovasküler olayları ve mortaliteyi azaltmak için gerekli olduğundan, yaşam tarzı değişikliği kategorisine dâhil edilmelidir.

Hipertansif hastalarda kan basıncı 140/90 mmHg'nin üzerinde olduğunda antihipertansif ilaçlar kullanılmalıdır, çünkü yüksek tansiyonu olan hastalarda inme riski artmıştır. Avrupa Hipertansiyon Derneği (ESC) kılavuzlarına göre, genel hastalarda hedef kan basıncı <140/90 mmHg önerilir ve diyabetik hastalarda diyastolik kan basıncı ≤ 85 mmHg güvenli kabul edilir (68). Tıbbi yönetim inme riskini azaltmak için önemli olsa da, yakın zamandaki bir çalışma, karotis darlığı olan hastalarda optimal medikal tedavi oranının % 20'den az olduğunu iddia etmiştir (69). Bu nedenle, klinikler semptomatik ciddi karotis darlığı olan hastalarda optimal medikal tedaviyi uygulamak için çabalamalıdır. Tedavi antitrombosit ajanları, statinleri ve yaşam tarzı modifikasyonunu içermelidir.

Yüksek potensli statin tedavisi, semptomatik belirgin karotis darlığı olan hastalarda gelecekteki inme riskini azaltabilir. İnmeli ya da GİA'lı kontrendikasyonları olmayan tüm hastalarda statinler standart bir tedavidir (70). Serum düşük dansiteli lipoprotein (LDL) kolesterol <70 mg/dl'ye düşürülmeli veya karotis arter darlığı olan hastalarda ilk LDL kolesterol seviyesi 70 ile 135 mg/dl arasında ise % 50 azaltılabilir.

Antiplatelet tedavi, tekrarlayan inmenin önlenmesinin köşe taşıdır. Standart tedavi, aspirin, klopidogrel ve tikagrelorun tek başına veya birlikte sürekli uygulanmasını içerir. Aspirin 325 mg ve klopidogrel 75 mg'ın etkilerini karşılaştıran bir çalışmada, bir yıl içinde gelecekteki inme, miyokard enfarktüsü ve ölüm dâhil olmak üzere hastaların klinik sonuçlarında anlamlı bir değişiklik saptanmadı (71). Tikagrelor erken vasküler olayların önlenmesinde bir alt grup analizinde ilk olayı takip eden 90 gün içinde daha iyi sonuçlara sahipti. (72). Son ESC kılavuzları, asemptomatik % 50'den fazla karotis arter darlığı olan hastalarda tekli antiplatelet tedavi önermektedir. (sınıf IIa C endikasyon)

Aspirin ve klopidogrel ile yapılan çift antiplatelet tedavi, kısa süreli inme önleme için yararlı olabilir. Kısa süreli ikili tedavi, semptomatik karotis darlığı olan hastalarda mikroembolizm ve klinik iskemik olayların azaltılmasında tek başına aspirinden daha etkili olduğu bulunmuştur. Ancak, uzun süreli ikili antiplatelet tedavi (90 günden daha uzun bir süre için) genellikle artmış kanama riski nedeniyle önerilmemektedir. Son kılavuzlar KAS'ı takiben 4 hafta boyunca aspirin ve klopidogrel ile çift antiplatelet tedavi önermektedir. Bunu takiben, KAS hastalarında

aspirin veya klopidogrel tekli antiplatelet tedavisi (sınıf IA endikasyonu) ile devam önerilmektedir. Karotis arter cerrahisi olan hastalarda tekli antiplatelet aspirin veya klopidogrel tedavisi önerilir (sınıf I A endikasyonu) .

1.1.18. İskemi Modifiye Albümin

Klinik çalışmalar İMA'nın iskemi başladıktan sonra dakikalar içinde arttığını, 6-12 saat yüksek kaldığını ve 24 saat sonra bazal seviyesine döndüğünü göstermektedir (73).

Albümin karaciğerde üretilen 585 aminoasit kalıntısından oluşan 6,5 kDa ağırlığında bir proteindir. Yarılanma ömrü 19-20 gündür. Günde 12-14 g üretilen albüminin % 42'si plazmada bulunur. Serum normal değeri 3,5-5,3 g/dl kabul edilmektedir. Albüminin, plazma onkotik basıncının düzenlenmesi, tiroksin, bilirübin, hormonlar, serbest yağ asitleri ve birçok ilacın bağlanması ve taşınması, katyonlar (Ca²⁺, Na²⁺ ve K⁺) ve dolaşımdaki endojen ve ekzojen kaynaklı metabolizma için toksik olan birçok molekülün vücutta dağılımı, kan pH'sının ayarlanması, serbest radikallerin temizlenmesi, trombosit fonksiyonları ve kapiller membran permeabilitesinin düzenlenmesi gibi birçok görevi vardır.

Albumin N terminal amino ucu özellikle aspartil-alanil-histidil-lizin aminoasit dizisi kobalt (Co²⁺), nikel (Ni²⁺), bakır (Cu²⁺) gibi geçişli metal iyonları için primer bağlanma yeridir (74). Albuminin hipoksiye, serbest radikallere, serbest demir ve bakıra maruz kalması gibi durumlar N terminal ucunun modifiye olarak Co²⁺, Ni²⁺, Cu²⁺ gibi geçişli metalleri bağlama kapasitesini azaltır (75-77). Bu yeni albümine iskemi Modifiye albumin (İMA) adı verilir. İMA'nın stabilitesi oda sıcaklığında 2 saat iken -20 derecede stabil kaldığı kabul edilmektedir (78). Albumin kobalt bağlama testi (ACB) denilen spektrofotometrik bir yöntemle ölçülür. ACB testi Bar-Or ve ark. (79) tarafından 2000'li yıllarda bulunan bir testtir. Bu test numunedeki albuminin kobaltı bağlama kapasitesini ölçer. Seruma belli miktarda kobalt eklenir ve albümine bağlanmayan kobalt miktarı kolorimetrik olarak ölçülerek sonuç absorban üitesi olarak rapor edilir. Sağlıklı popülasyonda İMA total albüminin % 1-2'si iken iskemik durumlarda bu oran % 6-8'e yükselir (74). Yaş ve cinsiyetin İMA değerlerini etkilemediği kabul edilmektedir. Albumin düzeyi İMA sonucunu etkilediğinden bu etkiyi ortadan kaldırmak için düzeltilmiş albümin İMA

indeksi kullanılması önerilmektedir. İMA yalnızca miyokart değil diğer organları etkileyen farklı iskemi modellerinde de yüksek oksidatif strese bağlı oluşmaktadır. Serum İMA düzeyi serebrovasküler iskemi dışında iskemiye yol açan kardiyak hastalıklar, kardiyopulmoner resüsitasyon, pulmoner emboli, akut mezenterik iskemi, egzersiz sonrası iskelet kası iskemisi, diabetes mellitus (DM), son dönem böbrek yetmezliği, sistemik skleroz, artroskopik diz cerrahisi, karaciğer hastalıkları, bazı kanserler, infeksiyon ve periferik damar hastalıklarında artar. İMA immün sistem bozuklukları, gastrointestinal hastalıklarında yükselmediği saptanmıştır (74). Akut iskemik inme hastalarında İMA anlamlı yüksek bulunmuştur (80).



2. GEREÇ VE YÖNTEM

2.1. Karotis Arter Stentleme Öncesi Ve Sonrası Hasta Grupları

Fırat Üniversitesi Nöroloji kliniğine Mayıs 2017-Mayıs 2018 tarihleri arasında ayaktan başvuran ve akut iskemik inme tanısı olmayan hastalar çalışmaya alındı. Tüm hastaların nörolojik ve sistemik muayenesi yapılarak diffüzyon MRG, karotis arter görüntülemesi, elektrokardiyogram, ekokardiyografi, tam kan, glukoz, karaciğer fonksiyon testleri, böbrek fonksiyon testleri, kardiyak enzimler ve açlık kolesterol düzeyleri bakıldı. Muayene ve tetkikler sonucu akut iskemik inme, akut koroner sendrom, pulmoner emboli, karaciğer, böbrek ve orta ileri kalp yetmezliği gibi İMA düzeyini yükseltebilecek hastalıklar dışlandı. Albümin düzeyi 3,5 ile 5,3 aralığının dışında olanlar çalışmaya alınmadı.

Karotis darlığı BTA, MRA veya Doppler ile % 50-69 olup daha önce aynı taraf karotis kaynaklı inme geçiren hastalarla asemptomatik % 70 veya üzerinde darlığı olan toplam 32 hasta alındı. Tüm hastalara karotis stentlemeden önceki 24 saat içinde ve 14 gün sonra İMA düzeyi bakıldı.

Tüm hastalarda aşağıdaki inme risk faktörleri sorgulandı ve kaydedildi.

- 1) Hipertansiyon öyküsü olan ve ilaç kullanan veya tansiyon takiplerinde tansiyonu 140/90 üzerinde olan hastalar
- 2) Diyabet öyküsü ve ilaç kullanımı olan hastalarla 2 kez açlık glukozu 126 veya tokluk glukozu 200 üzerinde olan ve hemoglobin A1c'si 6,5'ün üzerinde olan hastalar
- 3) Hiperlipidemi öyküsü olan ve ilaç kullanan hastalarla, 12 saat açlık sonrası bakılan total kolesterol düzeyi 200'ün ve LDL düzeyi 130'ün üzerinde olan hastalar
- 4) Koroner arter hastalığı öyküsü olup ilaç kullanan veya bakılan kardiyak enzimler, EKG ve EKO neticesinde koroner arter hastalığı tanısı konulan hastalar.
- 5) Tütün kullanım öyküsü olan hastalar

2.2. İMA'nın Çalışılması

Çalışmaya alınan tüm hastalardan karotis stentlemeden önceki 24 saat içerisinde ve stentlemeden 14 gün sonra iskemi modifiye albümin serum düzeyi için

kan alındı. Antekubital ven yoluyla 4 ml kan örneđi EDTA içeren vakuteyner aracılıđı ile kuru tüplere alındı, +4 derecede 4,000 rtm/dk'da, 15 dakika santrifüj edilerek serumu ayrıldı ve çalıřma gününe kadar -20 derecede saklandı. Tüm numuneler birlikte çalıřıldı. İMA düzeyi ve diđer laboratuvar tetkikleri Fırat Üniversitesi Biyokimya Bölümü laboratuvarında çalıřıldı.

Serum örneklerinde Ischemia Modified Albumin (IMA) düzeyleri, (Human Ischemia Modified Albumin); Katalog no; 201-12-1173 Sunred Biological Technology Co. Ltd. Shanghai, CHINA), Elisa yöntemiyle kit kataloglarında belirtilen çalıřma prosedürlerine uygun olarak çalıřıldı. Human Ischemia Modified Albumin elisa kitinin ölçüm aralıđı; 3 ng/mL -600 ng/mL minimum ölçülebilir düzeyi 2,226 ng/mL, Intra-Assay; CV<9%, Inter-Assay; CV<11%'di. Absorbanslar Chromate, Microplate Reader P4300 (Awareness Technology Instruments, USA) cihazı ile spektrofotometrik olarak 450 nm'de okutuldu. Plate yıkamalarında otomatik yıkayıcı Bio-Tek ELX50 (BioTek Instruments, USA) kullanıldı. Test sonuçları ng/mL olarak belirtildi.

2.3. İstatistiksel Analiz

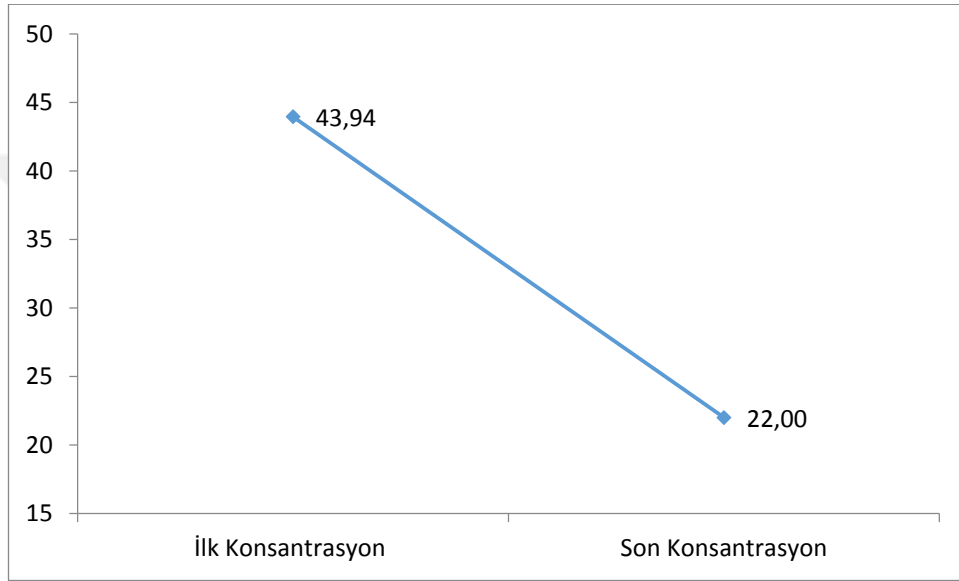
Verilerin analizinde SPSS 21.0 paket istatistik programı kullanıldı. Normallik ve homojenite testleri sonrasında parametrelerimizin non-parametrik kategoriye dahil olduđu anlařıldıđından gruplar arası karşılařtırma için Mann Whitney-U testi, grup içi önce-sonra karşılařtırması için Wilcoxon testi kullanıldı. Analizlerde $p<0.05$ anlamlı olarak kabul edildi.

3. BULGULAR

Tablo 1. Ortalama ilk İMA konsantrasyonları ile son İMA konsantrasyonları

	N	Min	Max	Ort	Std. sp	Z	p
İlk Konsantrasyon	32	10,88	95,46	43,9459	20,18572	-4,282	0,000
Son Konsantrasyon	32	6,84	51,09	22,0009	11,34247		

Tüm hastalar grubunda ölçülen ilk İMA konsantrasyon değerleri ile son konsantrasyon değerleri arasında anlamlı farklılık görülmüştür.



Şekil 8. Ortalama ilk İMA konsantrasyonları ile son İMA konsantrasyonları

Tablo 2. Eşlik eden hastalık ve tıbbi durumlar

Ek hastalık	N	%
HT	19	59,37
DM	10	31,25
HL	10	31,25
KAH	10	31,25
Sigara	6	18,75
İSVH	3	9,37
KY	1	3,10
PAH	1	3,10
SCC	1	3,10

32 hastanın 19 (% 59,37)'unda HT (Hipertansiyon), 10 (% 31,25)'unda DM (Diyabetes Mellitus), 10 (% 31,25)'unda HL (Hiperlipidemi), 10 (% 31,25)'unda KAH (Koroner Arter Hastalığı), 6 (% 18,75)'sında Sigara, 3 (% 9,37)'unde İSVH (İskemik Serebrovasküler Hastalık), 1'er hastada KY (Kalp yetmezliği), PAH

(Periferik Arter Hastalığı), SCC (Yassı Hücreli Akciğer Kanseri) ek hastalığının bulunduğu görüldü.

Tablo 3. Yaş gruplarına göre İMA değerleri

	YAŞ	N	ort	ss	t	df	p
İlk Konsantrasyon	70 yaş altı	21	45,1962	18,18992	,478	30	,636
	70 ve üstü	11	41,5591	24,32777			
Son Konsanstrasyon	70 yaş altı	21	22,5200	12,04124	,353	30	,727
	70 ve üstü	11	21,0100	10,35330			

70 yaş altı hastalarda ilk konsantrasyon değeri ortalaması 45,19±18,18; 70 yaş ve üstü hastaların ilk konsantrasyonu 41,55±24,32; 70 yaş altı hastalarda son konsantrasyon değeri ortalaması 22,52±12,10; 70 yaş ve üstü hastaların ilk konsantrasyonu 21,01±10,35; olarak ölçülmüştür. Yaş değişkenine göre ilk İMA düzeyleri arasında anlamlı fark saptanmamıştır. Yaş değişkenine göre son İMA konsantrasyon değerleri arasında anlamlı bir farklılık görülmemiştir.

Tablo 4. Hasta Yaşları

	N	Min	Max	Ort	St sap
Yaş	32	54,00	79,00	66,8438	6,97974

Hastaların en küçük yaş 54, en büyük yaş 79, ortalama yaş 66,84 ±6,97 olarak bulunmuştur.

Tablo 5. Ek hastalıklar

	1.Ek hastalık	2.Ek hastalık	3.Ek hastalık
N	29	21	11

Hastaların 29'ünde 1 ek hastalık, 21'inde 2. ek hastalık, 11'inde 3. ek hastalık görüldü.

Tablo 6. İKA'nın % 50-69 ve % 70-99 darlığına göre İMA değerleri

İKA Kategori	N	Mean	Std. Deviation
%50-69 ilk İMA	9	41,0389	17,06739
%70-99 ilk İMA	23	45,0835	21,52713
%50-69 son İMA	9	21,0211	11,96424
%70-99 son İMA	23	22,3843	11,34387

% 70 altı İKA değeri olan hastaların ilk konsantrasyon değeri $41,03 \pm 17,06$ son konsantrasyon değeri $21,02 \pm 11,9$; % 70 ve üstü İKA darlığı olan hastaların ilk konsantrasyon değeri $45,08 \pm 21,52$; son konsantrasyon değeri $22,38 \pm 11,34$ olarak bulunmuştur. İlk ve son ölçümler arasında anlamlı bir farklılık görüldü. ($P < 0,05$)

Tablo 7. Cinsiyete göre İMA değerleri

	Cinsiyet	N	ort	ss	t	p
İlk Konsantrasyon	Erkek	25	40,8668	17,30	-1,678	,104
	Kadın	7	54,9429	26,96		
Son Konsantrasyon	Erkek	25	21,1012	11,04	-,844	,405
	Kadın	7	25,2143	12,71		

Cinsiyet değişkenine göre hastaların konsantrasyon değerleri arasında anlamlı bir farklılık görülmemiştir.

Tablo 8. Risk faktörlerine göre İMA değerleri

		N	Ort	ss	Min	Max	F	Sig.
İlk_Kons	İSK SVH	3	47,61	1,08	46,83	48,85	1,967	,114
	HT	8	33,27	12,69	17,02	58,82		
	HL	1	51,54	.	51,54	51,54		
	DM	6	64,40	26,28	31,40	95,46		
	KAH	8	40,06	17,29	21,75	76,08		
	Sigara	2	39,40	13,04	30,18	48,63		
	KY	1	45,38	.	45,38	45,38		
	Total	29	44,54	19,38	17,02	95,46		
	Son Kons	İSK SVH	3	20,48	3,028	17,00		
HT		8	21,47	7,141	13,86	35,79		
HL		1	27,54	.	27,54	27,54		
DM		6	29,79	11,37	6,84	36,67		
KAH		8	19,56	16,07	6,84	51,09		
Sigara		2	22,66	,940	22,00	23,33		
KY		1	10,00	.	10,00	10,00		
Total		29	22,46	11,05	6,84	51,09		

Hastanın sahip olduğu ek hastalıklara göre konsantrasyon değerleri arasında ilk ölçümlerinde en yüksek değer DM'li hastalarda $64,40 \pm 26,28$; son ölçümlerde ise DM'li hastalarda $29,79 \pm 11,37$ bulundu. (F ; 0,765; p ; 0,605)

Tablo 9. İKA darlık derecesine göre İMA düzeyleri

İKA darlığı %	N	ort	Std.sap	Min	Max	F	p
60-69	9	41,03	17,06	17,02	69,69		
70-79	6	34,26	9,88	21,75	48,63	0,873	0,467
80-89	4	51,09	18,39	31,40	72,83		
90-	13	48,22	25,35	10,88	95,46		
Total	32	43,94	20,18	10,88	95,46		

İnternal karotis arter darlığı % 60-69 olan hastaların İMA konsantrasyonu ortalaması $41,03 \pm 17,06$; % 70-79 olan hastaların İMA konsantrasyonu ortalaması $34,26 \pm 9,88$; % 80-89 olan hastaların İMA konsantrasyonu ortalaması $51,09 \pm 18,39$; %80-89 olan hastaların İMA konsantrasyonu ortalaması $48,226 \pm 26,35$; % 90 ve üzeri olan hastaların İMA konsantrasyonu ortalaması $43,94 \pm 20,18$ olarak bulundu. Gruplar arasında anlamlı bir farklılık görülmedi (F; 0,873; p; 0,467).

4. TARTIŞMA

Çalışmamızda ilk kez karotis stentlemeden önceki 24 saat içerisinde ve 14 gün sonra iskemi modifiye albümin düzeyleri karşılaştırıldı. Stentlemeden 24 saat önce bakılan İMA düzeyini stentlemeden 14 gün sonra alınan İMA düzeylerine göre anlamlı düzeyde yüksek bulundu. Cinsiyet, yaş, eşlik eden inme risk faktörleri ve darlığın derecesi gibi değişkenlerle İMA düzeyleri arasında ilişki bulunmadı.

Albüminin N-terminal amino ucu kobalt, bakır ve nikel gibi metaller için bağlanma yeridir. İskemi durumunda hipoksi, asidoz, serbest radikallerin etkisi ve enerji bağımlı membran bozulması sonucu olarak, albümin N-terminal ucu değişir ve bu metaller için bağlama kapasitesi azalır (81). Oluşan bu yeni albümin iskemi modifiye albümin olarak adlandırılır ve albümin kobalt bağlama testi ile ölçülür. İMA, iskeminin nonspesifik bir belirtecidir (82).

İskemi Modifiye Albümin (İMA), esas olarak kardiyak iskemide çalışılmış olsa da yapılan çalışmalar doku iskemisine yol açan birçok hastalıkta yükselebileceği saptandı. Pulmoner embolide (83), perkütan koroner girişim sonrası (84), kas iskemisinde (85), sepsis ve böbrek yetmezliğinde laktat artışıyla ilişkili olarak (86), kontrolsüz tip 2 diyabette (87) arttığı saptandı. Bir çalışmada hem auralı hem aurasız migrenli hastalarda İMA düzeyi ve homosistein düzeyi korele olarak yüksek saptandı ve bunun migren hastalarında artmış kardiyovasküler hastalık riskine ışık tutabileceği belirtildi (88).

Daha önce yapılan birçok çalışmada akut inmede de İMA düzeyinin yükseldiği bulundu. Abbound ve arkadaşları iskemik inme ve intraserebral kanaması olan hastalarda İMA düzeyini GİA ve nöbeti olan hastalardan anlamlı olarak yüksek saptadı. İskemik inmelilerde İMA düzeyi daha yüksek olsa da iskemi ve kanama ayırımı yapamadığı saptandı (89). Gündüz ve ark. (90) acile başvuran 43'ü iskemik inme, 11'i intraserebral kanama, 52'si subaraknoid kanama olan toplam 106 hastayı 43 sağlıklı bireyle karşılaştırdılar. İskemik inme ve intraserebral kanamalarda İMA düzeylerini SAK geçirenlere göre anlamlı oranda yüksek buldular ve iskemik inme ile intraserebral kanamayı ayıramasa da acile başvuran inmeli hastalarda İMA'nın belirteç olarak kullanılmasını önerdiler. Bizim çalışmamıza akut ve subakut iskemik inmesi olan ve GİA geçiren hastaları alınmadı. Bildiğimiz kadarıyla akut iskemik inmesi olmayan karotis darlığı hastalarında İMA ilk kez bu çalışmada ölçüldü.

Karotis stentlemeden 24 saat önce bakılan İMA konsantrasyonu 43,94 ng/dl iken 14 gün sonra bakılan İMA konsantrasyonu 22,00 ng/dl ile anlamlı düzeyde düşük saptandı ($p<0.0001$). Daha önce yapılan çalışmalarda İMA düzeyinin 6-12 saate normal değerlere indiği bulundu (91). Çalışmamız kliniğe yansıyan bulgu olmadığı halde orta-ciddi karotis darlığı olan hastalarda devam eden sessiz bir iskemik sürecin olduğunu göstermektedir.

Çalışmaya aldığımız ve yaklaşık 2 ay önce sol OSA enfarktı geçirip sekel olarak motor disfazi ve hemiparezi gelişen bir hastamızın stentlemeden 15 dakika sonra konuşmasının tamamen düzelmesi gözlemsel olarak sessiz iskeminin düzeltilmesi halinde nesnel klinik sonuçlar elde edebileceğimiz konusunda tezimizi desteklemektedir.

Ülkemizde yapılan 2 çalışmada Alzheimer hastalığı olan hastalarda İMA düzeyi kontrol grubuna göre yüksek saptandı (92). Can ve ark. (93) Alzheimer hastalarında İMA yüksekliği saptadı ve İMA yüksekliğinin nedenini saptamak için geniş prospektif çalışmalar yapılması gerektiğini belirtti. Bu çalışma sonuçları, hastaların bir kısmında karotis darlığı saptanabileceğini ve yapılacak çalışmalara karotis görüntülemesi eklenmesini gerektiğini düşündürmektedir.

Karotis darlığı tanısında doopler USG, BTA, MRA ve DSA kullanılabilir. En az invaziv olan doopler ultrasonografinin yalancı negatiflik oranı yüksektir (94). İMA'nın cut off değeri belirlendiğinde doopler ile korelasyonunun yalancı negatiflik oranını düşüreceği düşünülmektedir.

Daha önce Abboud H. ve arkadaşlarının yaptığı çalışmada akut inmede İMA düzeyi yüksek saptanan hastaların NIHSS skorları ile İMA düzeyi arasında ilişki saptanmıştı. Çalışmamızda İMA'nın stentleme öncesi bakılan düzeyi karotis darlığı % 60-69, % 70-79, % 80-89 ve % 90 ve üstü olan hastalarda karşılaştırıldı ve anlamlı fark saptanmadı. Çalışmamızın az sayıda hastada yapılmış olması bu sonuca yol açmış olabilir. Daha büyük hasta gruplarında yapılacak çalışmalarda böyle bir ilişki saptanabileceği düşünülmektedir. Ayrıca % 50 ve altında karotis darlığı olan hastaların gruplandırılarak bakılacak İMA düzeylerinin sessiz iskemiye yol açan karotis darlığının alt sınırının (cut off) saptanabileceği düşünülmektedir.

Çalışmamızda inme risk faktörlerinden DM, HT, KAH, HL saptanan ve sigara kullanan hastaları gruplandırarak İMA düzeyi ile risk faktörleri arasında ilişki

olup olmadığına bakıldı. İMA konsantrasyon değerleri arasında ilk ölçümlerinde en yüksek değeri DM'li hastalarda 64,40 olarak saptandı. Bu yükseklik küçük bir hasta grubunda yapıldığından istatistiksel olarak anlamlı olmasa da diyabetik hastalarda İMA düzeyini yüksek saptayan çalışmalarla uyumluydu.

Sonuç olarak;

Bu çalışmamızda akut iskemik inmesi olmayan karotis darlığında karotis stentlemeden önceki 24 saat içerisinde bakılan İMA konsantrasyonu stentlemeden 14 gün sonra bakılan İMA düzeyine göre anlamlı düzeyde yüksek bulundu ($p<0,0001$). Karotis darlığının düzeyi ile İMA konsantrasyonu arasında ilişki saptanmadı. Ancak böyle bir ilişki varlığı açısından geniş prospektif çalışmalara ihtiyaç vardır.

Karotis doopler ultrasonografisi ile birlikte İMA bakılmasının dooplerin yanlış negatif sonuçlarını azaltabileceği, dooplerde saptanan karotis darlığı düzeyiyle beraber İMA yüksekliğinin stentleme gerekliliğini telkin edebileceğini düşünülmektedir. Ayrıca çalışmamız, İMA'nın serebral perfüzyon bozukluğunu gösterdiğini ve PET ile SPECT gibi görüntülemeler yerine İMA kullanılabileceğini düşündürmektedir.

Çalışmamızda karotis darlığında stentlemeden önceki 24 saat içerisinde ve stentlemeden 14 gün sonra İMA düzeyi ilk kez bakılarak sessiz serebral iskemi varlığı araştırıldı. Stentleme öncesi bakılan İMA düzeyinin anlamlı şekilde sonra bakılan İMA düzeyine göre yüksek olduğu saptandı. Bu yüksekliğin karotis darlığının düzeyiyle, cinsiyetle, yaşla ve eşlik eden durumlarla ilişkisini saptanmadı.

5. KAYNAKLAR

1. Benjamin EJ, Blaha MJ, Chiuve SE, Cushman M, Das SR, Deo R, et al. Heart disease and stroke statistics-2017 update; a report from the American Heart Association. *Circulation* 2017; 135: 146-603.
2. Estol CJ. Dr C Miller Fisher and the history of carotid artery disease. *Stroke* 1996; 27: 559-566.
3. Fisher CM. Occlusion of the internal carotid artery. *Arch Neurol Psychiatry* 1951; 65: 346-377
4. Wennberg DE, Lucas FL, Birkmeyer JD, Bredenberg CE, Fisher ES; Vari-ation in carotid endarterectomy mortality in the Medicare population. *JAMA* 1998; 279: 1278-1281.
5. Beneficial effects of carotid endarterectomy in symptomatic patients with high-grade carotid stenosis. North American Symptomatic Endarterectomy Trial Collaborators. *N Engl J Med* 1991; 325: 445-453.
6. Kan P, Mokin M, Dumont TM, Snyder KV, Siddiqui AH, Levy EI, Hopkins LN. Cervical Carotid Artery Stenosis; Latest Update on Diagnosis and Management *Curr Probl Cardiol* 2012; 37: 127-169
7. Jauch EC, Lindsay C, Broderick J, Fagan SC, Tilley BC, Levine SR, et al. Association of serial biochemical markers with acute ischemic stroke; the National Institute of Neurological Disorders and Stroke recombinant tissue plasminogen activator Stroke Study. *Stroke* 2006; 37: 2508-2513.
8. Altunayođlu ÇV, Gündüz A, Karaca Y, Aliođlu Z, Mentefe A, Topbař M. Diagnostic Significance of Ischemia-Modified Albumin, S100b and Neuron-Specific Enolase in Acute Ischemic Stroke. *The Journal of Academic Emergency Medicine* 2014; 13: 112-117.
9. Brott TG, Howard G, Roubin GS, Meschia JF, Mackey A, Brooks W, et al. Long-term results of stenting versus endarterectomy for carotid-artery stenosis. *N Engl J Med* 2016; 374: 1021–1031.

10. Vascular anatomy.
https://sites.google.com/a/wisc.edu/neuroradiology/_/rsrc/1468748767984/anatomy/under-spin/vascular-anatomy/Picture1%20without%20C.jpg Erişim Tarihi: 25.05.2018
11. Prasad K. Pathophysiology and medical treatment of carotid artery stenosis *Int J Angiol* 2015; 24: 158–172.
12. Shaalan WE, Cheng H, Gewertz B, McKinsey JF, Schwartz LB, Katz D, et al. Degree of carotid plaque calcification in relation to symptomatic outcome and plaque inflammation. *J Vasc Surg* 2004; 40: 262-269.
13. Ross R. Atherosclerosis-an inflammatory disease. *N Engl J Med* 1999; 340: 115–126.
14. Pathogenesis of atherosclerosis
http://sphweb.bumc.bu.edu/otlt/MPH-Modules/PH/PH709_Heart/FattyStreak2.png
15. Caplan LR. Large Artery Occlusive Disease of the Anterior Circulation. *Caplan's Stroke A Clinical Approach* 4.th edition, Saunders, 2009: 221-257.
16. Mohr JP, Caplan LR, Melski JW, Goldstein RJ, Duncan GW, Kistler JP, et al. The Harvard Cooperative Stroke Registry; a prospective registry. *Neurology* 1978; 28: 752-754.
17. Mauriello A, Sangiorgi GM, Virmani R, Trimarchi S, Holmes DR, Kolodgied FD, et al. A pathobiologic link between risk factors profile and morphological markers of carotid instability. *Atherosclerosis* 2010; 208: 572–580.
18. Furlan A, Whisnant J, Kearns T. Unilateral visual loss in bright light. *Arch Neurol* 1979; 36: 675-676.
19. Caplan LR, Sergay S. Positional cerebral ischemia. *J Neurol Neurosurg Psychiatry* 1976; 39: 385-391.
20. Baquis GD, Pessin MS, Scott RM. Limb shaking-A carotid TIA. *Stroke* 1985; 16: 444-448.
21. Kearns T, Hollenhorst R. Venous stasis retinopathy of occlusive disease of the carotid artery. *Mayo Clin Proc* 1963; 38: 304-312.

22. Carter JE. Chronic ocular ischemia and carotid vascular disease. In Bernstein EF (ed). Amaurosis Fugax. New York: Springer, 1988: 118-134.
23. Caplan LR, Bogousslavsky J. Abnormalities of the right cerebral hemisphere. In Bogousslavsky J, Caplan LR (eds). Stroke Syndromes. Cambridge: Cambridge University Press, 1995: 162-168.
24. Hier DB, Mondlock J, Caplan LR. Behavioral abnormalities after right hemisphere stroke. *Neurology* 1983; 33: 337-344.
25. Pessin MS, Kwan E, Scott RM, Hedges TR. Occipital infarction with hemianopsia from carotid occlusive disease. *Stroke* 1989; 20: 409-411.
26. Barnett HJM, Gunton RW, Eliasziw M, Fleming L, Sharpe B, Gates P, et al. Causes and severity of ischemic stroke in patients with internal carotid artery stenosis. *JAMA* 2000; 283: 1429-1436.
27. Inzitari D, Eliasziw M, Gates P, Sharpe BL, Chan RKT, Meldrum HE, Barnett HJM, The causes and risk of stroke in patients with asymptomatic internal carotid-artery stenosis. North American Symptomatic Carotid Endarterectomy Trial Collaborators. *N Engl J Med* 2000; 342: 1693-700.
28. Droste DW, Dittrich R, Kerven V, Altdorfer GS, Ringelstein EB. Prevalence and frequency of microembolic signals in 105 patients with extracranial carotid artery occlusive disease. *J Neurol Neurosurg Psychiatry* 1999; 67: 525-528.
29. Bartlett ES, Walters TD, Symons SP, Fox AJ. Quantification of carotid stenosis on CT angiography. *AJNR Am J Neuroradiol* 2006; 27: 13-19.
30. Gupta A, Gialdini G, Lerario MP, Baradaran H, Giambrone A, Navi BB, et al. Magnetic resonance angiography detection of abnormal carotid artery plaque in patients with cryptogenic stroke. *J Am Heart Assoc* 2015; 4: 2-12.
31. Sekhar L, Heros R. Atheromatous pseudo-occlusion of the internal carotid artery. *J Neurosurg* 1980; 52: 782-789.

- 32.** Contrast-enhanced three-dimensional magnetic resonance angiography of atherosclerotic internal carotid stenosis as the noninvasive imaging modality in revascularization decision making
<http://stroke.ahajournals.org/content/strokeaha/34/3/660/F1.medium.gif> Erişim Tarihi 20.04.2018
- 33.** Carotid artery stenting. <http://www.marmur.com/images/carotid-artery-standing/Slide3.JPG> Erişim Tarihi 20.04.2018
- 34.** Rothwell PM, Gibson RJ, Slattery J, Sellar RJ, Warlow CP. Equivalence of Measurements of Carotid Stenosis A Comparison of Three Methods on 1001 Angiograms. *Stroke* 1994; 25: 2435-2439.
- 35.** Eastcott HH, Pickering GW, Rob CG. Reconstruction of internal carotid artery in a patient with intermittent attacks of hemiplegia. *Lancet* 1954; 267: 994-996.
- 36.** Thompson JE. The evolution of surgery for the treatment and prevention of stroke: The Willis lecture. *Stroke* 1996; 27: 1427-1434.
- 37.** MRC European Carotid Surgery Trial. interim results for symptomatic patients with severe (70–99%) or with mild (0–29%) carotid stenosis. European Carotid Surgery Trialists' Collaborative Group. *Lancet* 1991; 337: 1235-1243.
- 38.** Barnett HJ, Taylor DW, Eliasziw M, Fox AJ, Ferguson GG, Haynes RB, et al. Benefit of carotid endarterectomy in patients with symptomatic moderate or severe stenosis. North American Symptomatic Carotid Endarterectomy Trial Collaborators. *N Engl J Med* 1998; 339: 1415-1425.
- 39.** Executive Committee for the Asymptomatic Carotid Atherosclerosis Study; endarterectomy for symptomatic carotid artery stenosis (editorial). *JAMA* 1995; 273: 1421-1428.
- 40.** Prevention of disabling and fatal strokes by successful carotid endarterectomy in patients without recent neurological symptoms; randomised controlled trial (editorial). *Lancet* 2004; 363: 1491-1502.
- 41.** Kachel R. Results of balloon angioplasty in the carotid arteries. *J Endovasc Surg* 1996; 3: 22-30

42. Endovascular versus surgical treatment in patients with carotid stenosis in the Carotid and Vertebral Artery Transluminal Angioplasty Study (CAVATAS); a randomised trial (editorial). *Lancet* 2001; 357: 1729-1737.
43. Barnett HJ, Taylor DW, Eliasziw M, Fox AJ, Ferguson GG, Haynes RB, et al. Benefit of carotid endarterectomy in patients with symptomatic moderate or severe stenosis. North American Symptomatic Carotid Endarterectomy Trial Collaborators. *N Engl J Med* 1998; 339: 1415-1425.
44. Yadav JS, Wholey MH, Kuntz RE, Fayad P, Katzen BT, Mishkel GJ, et al. Protected carotid-artery stenting versus endarterectomy in highrisk patients. *N Engl J Med* 2004; 351: 1493-1501.
45. Mas JL, Trinquart L, Leys D, Albucher JF, Rousseau H, Viguier A, et al. Endarterectomy Versus Angioplasty in Patients with Symptomatic Severe Carotid Stenosis (EVA-3S) trial; results up to 4 years from a randomised, multicentre trial. *Lancet Neurol* 2008; 7: 885-892.
46. Eckstein HH, Ringleb P, Allenberg JR, Berger J, Fraedrich G, Hacke W, et al. Results of the Stent-Protected Angioplasty versus Carotid Endarterectomy (SPACE) study to treat symptomatic stenoses at 2 years; a multinational, prospective, randomised trial. *Lancet Neurol* 2008; 7: 893-902.
47. Komotar RJ, Starke RM, Connolly ES. Carotid endarterectomy vs endovascular stenting; recent results from ICSS and CREST. *Neurosurgery* 2010; 66: 12-13.
48. George JC, White CJ. Carotid artery stenting lessons from CREST (Carotid Revascularization Endarterectomy Versus Stenting Trial). *JACC Cardiovasc Interv* 2010; 3: 988-990.
49. Aboyans V, Ricco JB, Bartelink E-L, Björck M, Brodmann M, Cohnert T, et al. 2017 ESC guidelines on the diagnosis and treatment of peripheral arterial diseases, in collaboration with the European Society for Vascular Surgery (ESVS). *Eur J Vasc Endovasc Surg* 2017; 48: 126-132.
50. Caplan LR, Skillman J, Ojemann R, Fields WS. Intracerebral hemorrhage following carotid endarterectomy; A hypertensive complication. *Stroke* 1978; 9: 457-460.

51. Piepgras DG, Morgan MK, Sundt TM, Yanagihara T, Mussman LM. Intracerebral hemorrhage after carotid endarterectomy. *J Neurosurg* 1988; 68: 532-536.
52. Stroke Prevention by Aggressive Reduction in Cholesterol Levels (SPARCL) Investigators; High-dose atorvastatin after stroke or transient ischemic attack (editorial). *N Engl J Med* 2006; 355: 549-559.
53. Marzewski D, Furlan A, St Louis P, Little JR, Modic MT, Williams G. Intra-cranial internal carotid artery stenosis; Longterm prognosis. *Stroke* 1982; 13: 821-824.
54. Thijs VN, Albers GW. Symptomatic intracranial atherosclerosis; outcome of patients who fail antithrombotic therapy. *Neurology* 2000; 55: 490-497.
55. Akins PT, Pilgram TK, Cross DT, Moran CJ. Natural history of stenosis from intracranial atherosclerosis by serial angiography. *Stroke* 1998; 29: 433-438.
56. Connors JJ, Wojak JC. Percutaneous transluminal angioplasty for intracranial atherosclerotic lesions; Evolution of technique and short-term results. *J Neurosurg* 1999; 91: 415-423.
57. Day A, Rhoton A, Quisling R. Resolving siphon stenosis following endarterectomy. *Stroke* 1980; 11; 278-281.
58. Jansen O, von Kummer R, Forsting M, Hacke W, Sartor K. Thrombolytic therapy in acute occlusion of the intracranial internal carotid artery bifurcation. *AJNR Am J Neuroradiol* 1995; 16: 1977-1986.
59. Ischemic stroke <https://img.medscapestatic.com/pi/meds/ckb/21/36121tn.jpg> Erişim Tarihi 20.04.2018
60. Park JH and Lee JH. Carotid Artery Stenting. *Korean Circ J* 2018; 48(2): 97–113.
61. Carotid artery stenting vs. endarterectomy <https://oup.silverchair-cdn.com/ImageLibrary/EURHEARTJ/Older%20image%20bank/77.gif> Erişim Tarihi 20.04.2018
62. Nerla R, Castriota F, Micari A, Sbarzaglia P, Secco GG, Ruffino MA, et al. Carotid artery stenting with a new-generation double-mesh stent in three high-volume Italian

- centres; clinical results of a multidisciplinary approach. *Euro Intervention* 2016; 12: 677-683.
63. Garg N, Karagiorgos N, Pisimisis GT, Sohal DPS, Longo GM, Johanning JM, et al. Cerebral protection devices reduce periprocedural strokes during carotid angioplasty and stenting; a systematic review of the current literature. *J Endovasc Ther* 2009; 16: 412-427.
 64. Zahn R, Ischinger T, Hochadel M, Zeymer U, Schmalz W, Treese N, et al. Carotid artery stenting in octogenarians; results from the ALKK Carotid Artery Stent (CAS) Registry. *Eur Heart J* 2007; 28: 370-375.
 65. Montorsi P, Caputi L, Galli S, Ciceri E, Ballerini G, Agrifoglio M, et al. Microembolization during carotid artery stenting in patients with high-risk, lipid-rich plaque. A randomized trial of proximal versus distal cerebral protection. *J Am Coll Cardiol* 2011; 58: 1656-1663.
 66. Bijuklic K, Wandler A, Hazizi F, Schofer J. The PROFI study (prevention of cerebral embolization by proximal balloon occlusion compared to filter protection during carotid artery stenting); a prospective randomized trial. *J Am Coll Cardiol* 2012; 59: 1383-1389.
 67. Liu ZJ, Fu WG, Guo ZY, Shen LG, Shi ZY, Li JH. Updated systematic review and meta-analysis of randomized clinical trials comparing carotid artery stenting and carotid endarterectomy in the treatment of carotid stenosis. *Ann Vasc Surg* 2012; 26: 576-590.
 68. Mancia G, Fagard R, Narkiewicz K, Josep R, Alberto Z, Michael B, et al. 2013 ESH/ESC guidelines for the management of arterial hypertension; the Task Force for the Management of Arterial Hypertension of the European Society of Hypertension (ESH) and of the European Society of Cardiology (ESC). *Eur Heart J* 2013; 34: 2159-2ze219.
 69. Meschia JF, Voeks JH, Leimgruber PP, Mantese VA, Timaran CH, Chiu D, et al. Management of vascular risk factors in the Carotid Revascularization Endarterectomy Versus Stenting Trial (CREST). *J Am Heart Assoc* 2014; 3: e001180.
 70. Kernan WN, Ovbiagele B, Black HR, Bravata DM, Chimowitz MI, Ezekowitz MD, et al. Guidelines for the prevention of stroke in patients with stroke and transient ischemic

attack; a guideline for healthcare professionals from the American Heart Association/American Stroke Association. *Stroke* 2014; 45: 2160-2236.

71. CAPRIE Steering Committee. A randomised, blinded, trial of clopidogrel versus aspirin in patients at risk of ischaemic events (CAPRIE). CAPRIE Steering Committee (editorial). *Lancet* 1996; 348: 1329-1339.
72. Amarenco P, Albers GW, Denison H, Easton JD, Evans SR, Held P, et al. Efficacy and safety of ticagrelor versus aspirin in acute stroke or transient ischaemic attack of atherosclerotic origin; a subgroup analysis of SOCRATES, a randomised, double-blind, controlled trial. *Lancet Neurol* 2017; 16: 301-310.
73. Sbarouni E, Georgiadou P, Kremastinos D, Voudris V; Ischemia modified albumin; Is this marker of ischemia ready for prime time use? *Hellenic J Cardiol*, 2008; 49: 260-266.
74. Sbarouni E, Georgiadou P, Voudris V. Ischemia modified albumin changes- review and clinical implications. *Clin Chem Lab Med* 2011; 49: 177-184.
75. Worster A, Devereaux PJ, Heels-Ansdell D, Guyatt GH, Opie J, Mookadam F, et al. Capability of ischemia-modified albumin to predict serious cardiac outcomes in the short term among patients with potential acute coronary syndrome. *CMAJ* 2005; 172: 1685-1690.
76. Erdem SS, Yerlikaya FH, Çiçekler H, Gül M. Association between ischemia-modified albumin, homocysteine, vitamin B12 and folic acid in patients with severe sepsis. *Clin Chem Lab Med* 2012; 50: 1417-1421.
77. Zurawska-Plaksej E, Grzebyk E, Marciniak D, Szymañska-Chabowska A, Piwowar A. Oxidatively modified forms of albumin in patients with risk factors of metabolic syndrome. *J Endocrinol Invest* 2014; 37: 819-827.
78. Gaze DC. Ischemia modified albumin; a novel biomarker for the detection of cardiac ischemia. *Drug Metab Pharmacokinet* 2009; 24: 333-341.
79. Eom JE, Lee E, Jeon KH, Sim J, Suh M, Jhon GJ, et al. Development of an albumin copper binding (ACuB) assay to detect ischemia modified albumin. *Anal Sci* 2014; 30: 985-990.

80. Seneş M, Kazan N, Coşkun O, Zengi O, Inan L, Yücel D. Oxidative and nitrosative stress in acute ischaemic stroke. *Ann Clin Biochem* 2007; 44: 43-47.
81. Roy D, Quiles J, Gaze DC, Collinson P, Kaski JC, Baxter GF. Role of reactive oxygen species on the formation of the novel diagnostic marker ischaemia modified albumin. *Heart* 2006; 92: 113-114.
82. Lippi G, Montagnana M, Guidi GC. Albumin cobalt binding and ischemia modified albumin generation; an endogenous response to ischemia? *Int J Cardiol* 2006; 108: 410–411.
83. Turedi S, Gunduz A, Mentese A, Karahan SC, Yilmaz SE, Eroglu O, et al. Value of ischemia-modified albumin in the diagnosis of pulmonary embolism. *Am J Emerg Med* 2007: 25–30.
84. Quiles J, Roy D, Gaze D, Garrido IP, Avanzas P, Sinha M, Kaski JC. Relation of ischemia-modified albumin (IMA) levels following elective angioplasty for stable angina pectoris to duration of balloon-induced myocardial ischemia. *Am J Cardiol* 2003; 92: 322–324.
85. Zapico-Muñiz E, Santaló-Bel M, Mercé-Muntañola J, Montiel JA, Martínez-Rubio A, Ordóñez-Llanos J. Ischemia-modified albumin during skeletal muscle ischemia. *Clin Chem* 2004; 50: 1063–1065.
86. Pantazopoulos I, Papadimitriou L, Dontas I, Demestihia T, Lakovidou N, Xanthos T. Ischaemia modified albumin in the diagnosis of acute coronary syndromes. *Resuscitation* 2009; 80: 306–310.
87. Piwowar A, Knapik-Kordecka M, Warwas M. Ischemia-modified albumin level in type 2 diabetes mellitus – Preliminary report. *Dis Markers*. 2008; 24: 311–317.
88. Michalak S, Osztynowicz K, Płóciniczak A, Myszka W, Nowicki M, Węgrzyn D, et al. Ischemia-modified albumin in migraine patients during interictal period. *JMS Vol* 2016; 85: 4-6.
89. Abboud H, Labreuche J, Meseguer E, Lavallee PC, Simon O, Olivot JM, et al. Ischemia-modified albumin in acute stroke. *Cerebrovasc Dis* 2007; 23: 216-220.

90. Gunduz A, Turedi S, Mentese A, Altunayoglu V, Turan I, Karahan SC, et al. Ischemia-modified albumin levels in cerebrovascular accidents. *Am J Emerg Med* 2008; 26: 874-878.
91. Apple FS. Clinical and analytical review of ischemia-modified albumin measured by the albumin cobalt binding test. *Adv Clin Chem* 2005; 39: 1-10.
92. Altunoglu E, Guntas G, Erdenen F, Akkaya E, Topac I, Irmak H, et al. Ischemia-modified albumin and advanced oxidation protein products as potential biomarkers of protein oxidation in Alzheimer's disease. *Geriatr Gerontol Int.* 2015; 15: 872-880.
93. Can M, Varlibas F, Guven B, Akhan O, Yuksel GA. Ischemia modified albumin and plasma oxidative stress markers in Alzheimer's disease. *Eur Neurol* 2013; 69: 377-380.
94. New G, Roubin GS, Oetgen ME, Lawrence EJ, Iyer SS, Moussa I, et al. Validity of duplex ultrasound as a diagnostic modality for internal carotid artery disease. *Catheter Cardiovasc Interv* 2001; 52: 9-15.

6. ÖZGEÇMİŞ

17 Nisan 1984 yılında Adıyaman'da doğdum. İlkokulu Kınık Köyü ilkokulunda, ortaokulu Çelikhana Yatılı İlköğretim Bölge okulunda, liseyi Adıyaman Anadolu Öğretmen lisesinde okudum. 2004 yılında Gaziantep Üniversitesi Tıp Fakültesinde tıp eğitimime başladım. 2010-2014 yıllarında Gaziantep'te çeşitli birinci basamak sağlık kurumlarında pratisyen hekim olarak çalıştım. 2014 yılında halen devam ettiğim Fırat Üniversitesi Tıp Fakültesi Nöroloji bölümüne araştırma görevlisi olarak başladım.

