



**SAęLIK BİLİMLERİ ÜNİVERSİTESİ METİN SABANCI  
BALTALIMANI KEMİK HASTALIKLARI SAęLIK  
UYGULAMA VE ARAŞTIRMA MERKEZİ  
ORTOPEDİ VE TRAVMATOLOJİ KLİNİęİ**

**PRİMER VARUS DİZLERDE  
PRİMER ÖN ÇAPRAZ BAę REKONSTRÜKSİYONUNA EK  
DÜZELTİCİ OSTEOTOMİ GEREKLİ MİDİR?**

**Dr. Onur CANİGÜROęLU**

**TIPTA UZMANLIK TEZİ**

**İSTANBUL 2025**





**SAĐLIK BİLİMLERİ NİVERSİTESİ METİN SABANCI  
BALTALIMANI KEMİK HASTALIKLARI SAĐLIK  
UYGULAMA VE ARAŞTIRMA MERKEZİ  
ORTOPEDİ VE TRAVMATOLOĐİ KLİNİĐİ**

**PRİMER VARUS DİZLERDE  
PRİMER N APRAZ BAĐ REKONSTRKSİYONUNA EK  
DZELTİCİ OSTEOTOMİ GEREKLİ MİDİR?**

**Dr. Onur CANİĐROĐLU**

**Tez Danışmanı: Do. Dr. Mehmet zbey BYKKUŞCU**

**TIPTA UZMANLIK TEZİ**

**İSTANBUL 2025**



## TEŞEKKÜR

Uzmanlık eğitimim döneminde; tecrübe ve bilgisini aktararak iyi bir uzman olarak yetişmemde büyük emeği olan kliniğimiz eğitim sorumlusu sayın Prof. Dr. Mehmet Akif Kaygusuz' a sonsuz saygı ve şükranlarımı sunarım.

Bilgi ve tecrübeleriyle bizlere vizyon gösteren, desteklerini esirgemeyen başhekimimiz sayın Doç. Dr. Bülent Karşlıođlu'na, klinik sorumlusu sayın Doç. Dr. Deniz Kargın'a teşekkürlerimi sunarım.

Tezimin hazırlanmasında bana büyük destekleri olan her türlü konuda yardımını esirgemeyen tez danışmanım sayın Doç. Dr. Mehmet Özbey Büyükkuşcu'ya sonsuz saygı ve şükranlarımı sunarım.

Uzmanlık eğitimim boyunca üzerimde emeği olan, hem klinikte hem de ameliyathanede bana yol gösteren, usta-çırak, abi-kardeş samimiyetiyle tüm bildiklerini aktaran ve yolumu aydınlatan; şu an birlikte çalıştığım ve geçmişte beraber çalışma fırsatı bulduğum, tüm öğretim üyeleri ve uzman abilerime yetişmemde gösterdikleri özen ve tarifsiz katkıları nedeniyle ayrı ayrı teşekkür ederim.

Ortopedi ve travmatoloji uzman doktoru olma sürecinin tüm zorluklarını ve güçlüklerini ve ayrıca tüm keyfini ve heyecanını, bir aile olarak birlikte paylaştığım, aynı klinikte birlikte çalışmaktan gurur duyduğum tüm asistan abilerime ve kardeşlerime teşekkür ederim.

Kardeşliklerini geldiđi ilk günden itibaren hissettiğim, acı ve tatlı günlerimde hep yanımda olan, bu hastaneyi güzel ve katlanılabilir kılan sevgili eş kıdemlerim Dr. Abdalbaki KURT, Dr. Mustafa Kavasoglu ve Dr. Mevlüthan Büyük'e, başta benim için olmak üzere kıdemlileri için örnek çömez, çömezleri için ise örnek kıdemli olan ve üzerimde hakkı büyük olan kardeşlerim Dr. Yener Solak, Dr. Berksu Polat, Dr. Melih Erdem Çaha, Dr. Murat Sobayapan, Dr. Selman Tuncer, Dr.Kürşat Sönmez, Dr. Ahmet Akbulut, Dr. Furkan İnce, Dr. Ali Kandemir, Dr. Furkan Kalliođlu, Dr.Sırrı Furkan Görgülü, Dr. Batuhan Konu, Dr. Safa Sallandı, Dr Erkam Keskin, Dr. Vuralcan

Temel, Dr. Batuhan Berke Temel, Dr.Ozan Tunahan Kukuk ihtiya duyduėum her an hazır oldukları iin teŐekkürlerimi bor bilirim.

Serviste, poliklinikte, idari kısımda ve ameliyathanede birlikte alıŐma imkânı bulduėum tüm hemŐire, sekreter, personel ve teknisyen arkadaşlarıma teŐekkür ederim.

Bugünlere gelmemde en büyük emeėe sahip, hiçbir zaman desteėini esirgemeyen baŐta annem Gülnaz CANIGÜROėLU, babam Zekai CANIGÜROėLU'na sonsuz saygı ve Őükranlarımı sunarım. En büyük manevi destekim kardeŐim Mert CANIGÜROėLU'na teŐekkürlerimi sunuyorum.

Son olarak en büyük destekim, sevgili eŐim Seda CANIGÜROėLU'na ve tezimi yazmamdaki en büyük motivasyonlarımdan daha annesinin karnındaki yavrumuza sonsuz sevgi ve teŐekkürlerimi sunuyorum.

## KISALTMALAR

**ÖÇB:** Ön çapraz bağ

**ÖÇBR:** Ön çapraz bağ rekonstrüksiyonu

**MCL:** Medial kollateral bağ

**IKDC:** International Knee Documentation Committee

**MAD:** Mekanik aks deviasyonu

**ALL:** Anterolateral ligaman

**mLDFA:** Mekanik lateral distal femoral açı

**mMPTA:** Mekanik medial proksimal tibial açı

**mLDTA:** Mekanik lateral distal tibial açı

**mLDFA:** Anatomik lateral distal femoral açı

**mLDTA:** Anatomik lateral distal tibial açı

**JLCA:** Joint line convergence angle (eklem çizgileri arasındaki açı).

**MRG:** Manyetik rezonans görüntüleme

**AAOS:** Amerikan ortopedi cerrahları akademisi

**YTO:** Yüksek tibial osteotomi

**VKİ:** Vücut kitle indeksi

**MAKYTO:** Medial açık kama yüksek tibial osteotomi

**DVT:** Derin ven trombozu

**PE:** Pulmoner emboli

**NSAİİ:** Non-steroidal antiinflamatuar ilaç

## ÖZET

**Amaç:** Bu çalışmada amacımız osteoartriti olmayan 5<sup>0</sup>'nin üzerinde alt ekstremitte varus dizilimine sahip hastalarda, primer ön çapraz bağ rekonstrüksiyonu( ÖÇBR) ile eş zamanlı medial açık kama yüksek tibial osteotomi (MAKYTO) uygulamasının klinik sonuçlar üzerine etkisini araştırmaktır.

**Gereç ve Yöntem:** 2015-2024 yılları arasında alt ekstremitte varus dizilimine sahip ÖÇB yaralanması olan hastalar retrospektif olarak incelendi. Taranan bu hastalardan mevcut osteoartritik değişiklikleri olan (Kellgreen Lawrance evre 2 ve üzeri)., eşlik eden diğer diz bağ yaralanmaları olan (MCL hariç), geçirilmiş diz cerrahisi olan, enflamatuvar artriti olan, 5<sup>0</sup>'nin altında varus deformitesi varlığı ve ek menisküs yırtığı nedeniyle opere olan hastalar çalışma dışı bırakıldı. Hastaların alt ekstremitte varus dizilimi ameliyat öncesi ve sonrası bacak uzunluk grafileriyle değerlendirildi. Hastaların fonksiyonları ameliyat öncesi ve sonrası Lysholm ve IKDC (International Knee Documentation Committee) skorları kullanılarak karşılaştırıldı. Hastaların ameliyat öncesi ve sonrası fizik muayeneleri (diz eklem hareket açıklığı, lachman testi, ön çekmece testi, pivot shift testi) karşılaştırıldı.

**Bulgular:** Çalışmaya toplam 46 hasta dahil edildi. İzole primer ön çapraz bağ rekonstrüksiyonu yapılan 28 hasta bir grubu oluştururken, primer ÖÇBR ile eş zamanlı MAKYTO yapılan 18 hasta ise diğer grubu oluşturdu. İki grup arasında demografik özellikler açısından fark yoktu. Gruplar arasında preoperatif Lysholm ve IKDC skorlarında anlamlı fark yoktu ( $p>0.05$ ). Her iki grupta da postoperatif Lysholm ve IKDC skorlarında anlamlı artış gözlemlendi ( $p<0.01$ ). ÖÇBR+MAKYTO grubunda IKDC skorlarında ortalama  $23.39\pm 10.69$  puanlık, izole ÖÇBR grubunda ise  $31\pm 8.73$  puanlık anlamlı iyileşme elde edildi. Pivot shift ve Lachman testlerinde gruplar arasında anlamlı fark saptanmadı ( $p>0.05$ ). Ancak komplikasyon oranı ÖÇBR+MAKYTO grubunda anlamlı şekilde daha yüksekti ( $p<0.01$ ).

**Sonuç:** Çalışmada değerlendirdiğimiz hastalarda kombine cerrahi yapılanlarda komplikasyon oranının daha fazla olduğunu saptadık. Fonksiyonel skorların ve fizik muayenedeki pozitif bulguların (lachman, ön çekmece, pivot shift testi) iki grup arasında anlamlı fark saptamadık. Sonuçlarımız 5 derecenin üzerindeki alt ekstremite varus dizilimi ve buna eşlik eden ön çapraz bağ yırtığı olan hastalarda kombine cerrahi yerine sadece ön çapraz bağ rekonstrüksiyonun yeterli olacağını desteklemektedir.

**Anahtar Kelimeler:** IKDC Skoru, Lysolm Skoru, Ön Çapraz Bağ Rekonstrüksiyonu, Alt ekstremite varus dizilim, Yüksek Tibial Osteotomi



## ABSTRACT

**Objective:** The aim of this study was to investigate the clinical outcomes of simultaneous medial open-wedge high tibial osteotomy (HTO) and primary anterior cruciate ligament reconstruction (ACLR) in patients with lower extremity varus alignment greater than 5°, without radiographic evidence of osteoarthritis.

**Method:** Patients with ACL injuries and varus alignment between 2015 and 2024 were retrospectively reviewed. Patients were excluded if they had radiographic osteoarthritic changes (Kellgren-Lawrence grade  $\geq 2$ ), additional ligamentous injuries (except medial collateral ligament), previous knee surgeries, active inflammatory arthritis, varus deformity  $< 5^\circ$ , or underwent surgery for concomitant meniscal tears. Lower extremity alignment was evaluated using full-length weight-bearing radiographs before and after surgery. Functional outcomes were assessed using the Lysholm and International Knee Documentation Committee (IKDC) scores. Clinical examination findings including range of motion (ROM), Lachman test, anterior drawer test, and pivot-shift test were compared preoperatively and postoperatively.

**Results:** A total of 46 patients were included in the study. Twenty-eight patients underwent isolated ACL reconstruction, while 18 underwent simultaneous ACLR and HTO. There were no significant differences between the groups in demographic characteristics. Preoperative Lysholm and IKDC scores were similar between the groups ( $p > 0.05$ ). Both groups showed significant postoperative improvements in Lysholm and IKDC scores ( $p < 0.01$ ). The ACL+HTO group showed a mean IKDC improvement of  $23.39 \pm 10.69$ , while the isolated ACL group showed an improvement of  $31 \pm 8.73$ . No significant differences were found between the groups in postoperative Lachman and pivot-shift tests ( $p > 0.05$ ). However, the complication rate was significantly higher in the ACL+HTO group ( $p < 0.01$ ).

**Conclusion:** Our findings indicate that patients who underwent combined procedures had a higher complication rate. No significant differences were found between the groups in terms of functional scores or positive clinical examination findings (Lachman, anterior drawer, pivot-shift tests). These results suggest that in

patients with ACL rupture and varus alignment greater than 5°, isolated ACL reconstruction may be sufficient, and additional high tibial osteotomy may not be necessary.

**Key Words:** High Tibial Osteotomy, Anterior Cruciate Ligament Reconstruction, Varus Alignment, International Knee Documentation Committee (IKDC). Score, Lysholm Knee Scoring Scale



# İÇİNDEKİLER

<b>TEŞEKKÜR .....</b>	<b>i</b>
<b>KISALTMALAR .....</b>	<b>iii</b>
<b>ÖZET .....</b>	<b>iv</b>
<b>ABSTRACT .....</b>	<b>vi</b>
<b>İÇİNDEKİLER .....</b>	<b>viii</b>
<b>ŞEKİLLER DİZİNİ .....</b>	<b>x</b>
<b>TABLolar DİZİNİ .....</b>	<b>xii</b>
<b>1.GİRİŞ VE AMAÇ .....</b>	<b>1</b>
<b>2.GENEL BİLGİLER .....</b>	<b>2</b>
2.1 Diz Anatomisi .....	2
2.1.1 Patella.....	2
2.1.2 Femur .....	3
2.1.3 Tibia.....	4
2.1.4 Kemik Dışı Yapılar .....	4
2.2 Diz içi yapıların fonksiyonları .....	5
2.2.1 Menisküsün Anatomik ve Fonksiyonel Özellikleri .....	5
2.2.2 Ön Çapraz Bağın Anatomisi ve Fonksiyonel Özellikleri .....	5
2.2.3 Arka Çapraz Bağ Anatomisi ve Fonksiyonları .....	6
2.2.4 Sinovyal Zar, Sinovyal Sıvı ve İnfrapatellar Yağ Yastığı .....	7
2.3 Diz Eklemine Biyomekaniği .....	7
2.3.1 Patellofemoral Eklem .....	8
2.3.2 Patellofemoral Kinematik.....	8
2.4 Alt Ekstremitenin Fizyolojik Aksları .....	9
2.4.1 Eklem Yönelimi .....	11
2.4.2 Frontal Plan Malalignment (Dizilim) Testi.....	11
2.5 ÖN ÇAPRAZ BAĞIN ÖZELLİKLERİ .....	16
2.5.1 Embriyoloji ve Histoloji .....	16
2.5.2 Ön Çapraz Bağ Anatomisi .....	16
2.5.3 Diz Eklem Kinematikinde Ön Çapraz Bağ'ın Rolü .....	17
2.6 Ön Çapraz Bağ Yaralanmaları.....	18
2.6.1 Ön Çapraz Bağ Yaralanmalarındaki Anamnez ve Fizik Muayene.....	19
2.7 Ön Çapraz Bağ Yaralanmasının Görüntüleme Yöntemleri .....	22

2.7.1 Direkt Grafi.....	22
2.7.2 MRG (Manyetik Rezonans Görüntüleme) .....	23
2.8 Ön Çapraz Bağ Yaralanmalarının Tedavisi.....	24
2.8.1 Konservatif Tedavi .....	25
2.8.2 Cerrahi Tedavi .....	25
2.8.3 Cerrahi Prosedür.....	25
2.8.4 Greftin Ligamentizasyonu.....	26
2.8.5 Ön Çapraz Bağ Rekonstrüksiyonu(ÖÇBR) Sonrası Rehabilitasyon.....	26
2.9 ÖÇBR CERRAHİ TEDAVİSİNİN KOMPLİKASYONLARI .....	27
2.9.1 Eklem Hareket Kısıtlılığı .....	27
2.9.2 Enfeksiyon .....	27
2.9.3 Tromboembolik Sorunlar .....	27
2.9.4 Nörovasküler Hasar.....	28
2.10 Yüksek Tibial Osteotomi.....	28
2.10.1 Yüksek Tibial Osteotominin Temel Prensipleri .....	28
2.10.2 Yüksek Tibial Osteotomi Endikasyonları ve Kontrendikasyonları .....	28
2.10.3 Yüksek Tibial Osteotomi Ameliyatı Öncesi Hazırlık ve Planlama.....	29
2.10.4 Klinik İnceleme.....	29
2.10.5 Düzeltmenin belirlenmesi .....	29
2.10.6 Yüksek Tibial Osteotomi Teknikleri .....	30
2.10.7 Yüksek Tibial Osteotomi Sonrası Komplikasyonlar .....	33
<b>3. GEREÇ VE YÖNTEM .....</b>	<b>34</b>
3.1 FONKSİYONEL DİZ SKORLARI .....	39
3.2 Cerrahi teknik.....	44
3.2.1 Ön çapraz bağ rekonstrüksiyonu .....	44
3.2.2 Yüksek Tibial Osteotomi.....	46
3.3 İstatistiksel incelemeler .....	48
<b>4.BULGULAR.....</b>	<b>49</b>
<b>5.TARTIŞMA .....</b>	<b>55</b>
<b>6.SONUÇ.....</b>	<b>63</b>
<b>7.KAYNAKÇA .....</b>	<b>64</b>

## ŞEKİLLER DİZİNİ

Şekil 1 : Diz Eklemının Kemik Yapı Anatomisi - Gray's Anatomy .....	3
Şekil 2 : Diz içi menisküs ve bağ anatomisi transvers kesit - Gray's Anatomy 42 edition, Chapter 6, 303'ten alınmıştır .....	4
Şekil 3 : Diz eklemi bağ ve menisküs anatomisi. A). Diz eklemi önden görünüşü. B). Diz eklemi arkadan görünüşü. - Gray's Anatomy 42 edition, Chapter 6, 302'den alınmıştır .....	6
Şekil 4: Anlık diz eklemi dönme merkezi - Campbell's Operative Orthopaedics 14th Edition, Chapter 45, 2198-2373.e18 'den alınmıştır. ....	8
Şekil 5 : Alt ekstremite anatomik ve mekanik aksları; mL DFA: Mekanik lateral distal femoral açı, mMPTA: Mekanik medial proksimal tibial açı, mLDTA: Mekanik lateral distal tibial açı, aL DFA: Anatomik lateral distal femoral açı, aMPTA: Anatomik medial proksimal tibial açı, aLDTA: Anatomik lateral distal tibial açı -EFORT Open Reviews 9, 5; 10.1530/EOR-24-0037'den alınmıştır. ....	10
Şekil 6: Posterior tibial eğim ölçülmesi. ....	11
Şekil 7 :Malalignment testi 1'in ölçülmesi. A) Nötral mekanik aks. B) Varus dizilime sahip mekanik aks .....	12
Şekil 8: Malalignment testi 2'nin ölçülmesi. mL DFA: Mekanik lateral distal femoral açı.....	13
Şekil 9: Malalignment testi 3'ün ölçülmesi. mMPTA: Mekanik medial proksimal tibial açı.....	14
Şekil 10 : Malalignment testi 4'ün ölçülmesi. JLCA:Eklem çizgileri arasındaki açı.15	
Şekil 11: Ön çapraz bağın kanlanması'nın bilgisayarlı tomografi anjiografi altındaki görüntüsü - Anatomy of the anterior cruciate ligament. Knee Surg Sports Traumatol Arthrosc Off J ESSKA. Mart 2006;14(3):204-13.'dan alınmıştır. ....	17
Şekil 12:Lachman testi.- Campbell's Operative Orthopaedics 14th Edition, Chapter 45, 2233'den alınmıştır .....	20
Şekil 13: Ön çekmece testi.- Campbell's Operative Orthopaedics 14th Edition, Chapter 45, 2231 'den alınmıştır. ....	20
Şekil 14 :Pivot shift testi.- Campbell's Operative Orthopaedics 14th Edition, Chapter 45, 2235 'den alınmıştır. ....	21

Şekil 15:Segond kırığının direkt grafi(A) ve 3 boyutlu bilgisayarlı tomografi (B) görüntüsü.....	22
Şekil 16:Manyetik rezonans görüntüleme de ön çapraz bağın düzensiz kontur ve ödemli görüntüleri.....	23
Şekil 17 : Manyetik rezonans görüntüleme de femur ve tibiada ön çapraz bağın yapışma yerlerinde kemik içi ödem görüntüsü .....	24
Şekil 18: Medial Açık Kama Yüksek Tibial Osteotomi.- .....	31
Şekil 19:Medial açık kama osteotomisinin ameliyat içi görüntüleri .....	32
Şekil 20: Biplanar medial açık kama yüksek tibial osteotomi ameliyat sonrası direkt grafi görüntüsü.....	32
Şekil 21 : Yüksek tibial osteotomi sırasında lateral korteks kırığı gelişen hastanın direkt grafi görüntüsü.....	33
Şekil 22:Hasta Seçim Algoritması.....	35
Şekil 23: Hasta Serimizden 30 Yaşında Erkek Hastanın Ameliyat Öncesi Sagittal MR Kesiti ve Basarak Diz Ön-Arka Grafisi Örneği.....	36
Şekil 24:Eş Zamanlı ÖÇBR ve MAKYTO Cerrahisi Geçiren Hastanın Ameliyat Öncesi ve Sonrası Alt Ekstremitte Mekanik Tibiofemoral Açının Ölçümü .....	37
Şekil 25: ÖÇBR Cerrahisi Geçiren Hastanın Ameliyat Öncesi ve Sonrası Alt Ekstremitte Mekanik Tibiofemoral Açının Ölçümü .....	38
Şekil 26:Hasta Serimizden 32 Yaş Erkek Hasta Ameliyat Öncesi Pozisyonu.....	44
Şekil 27: Hasta Serimizden 32 Yaş Erkek Hasta Ameliyat Öncesi Pozisyonu ve Portal Yerlerinin Belirlenmesi.....	45

## TABLÖLAR DİZİNİ

Tablo 1: Alt ekstremite mekanik ve anatomik akslarının normal deęerleri.....	10
Tablo 2: Medial aık kama yksek tibial osteotomi ile lateral kapalı kama yksek tibial osteotominin karřılařtırılması.....	31
Tablo 3:2000 IKDC Subjektif Diz Deęerlendirme Formu .....	40
Tablo 4: Lysholm Diz Skalası .....	43
Tablo 5: Tanımlayıcı Özelliklerin Daęılımları.....	49
Tablo 6: Gruplara Gre Tanımlayıcı Özelliklerin Karřılařtırılması.....	50
Tablo 7: Gruplara Gre Varus Dereceleri, Lysholm ve IKDC lmlerinin Karřılařtırılması.....	51
Tablo 8:Gruplara Gre Lachman Testi ve Pivot Shift Testi Evrelerinin Karřılařtırılması.....	53

## 1.GİRİŞ VE AMAÇ

Ön çapraz bağ (ÖÇB), dizin normal fleksiyon ve rotasyon hareketlerinin stabilitesinde kilit taşıdır. Ön çapraz bağ dizde sadece ön-arka stabiliteyi sağlamakla kalmaz; aynı zamanda tibial rotasyon hareketlerini sınırlar ve varus ile valgus streslere karşı da direnç oluşturarak diz ekleminin çok yönlü stabilitesine katkıda bulunur (1,13).

Alt ekstremitenin varus dizilim bozukluğu ve buna bağlı olarak yük dağılımında oluşan dengesizlik deformiteye ve dizdeki diğer yapılara binen yükün artmasına sebep olabilir. Alt ekstremitedeki mekanik aks sapması varus deformitesine yol açarak medial kompartmandaki yüklenmeyi artırır. Yüklenmenin artmasıyla kıkırdak ve subkondral kemik üzerinde oluşan basınç artar.

Ön çapraz bağ (ÖÇB) yaralanması günümüzde cerrahi tedavi gerektirebilen önemli bir sağlık sorunudur. Bu yaralanmaya bazı hastalarda varus dizilim bozukluğu da eşlik etmektedir. Bu hastalarda tedavi seçenekleri arasında sadece primer ön çapraz bağ rekonstrüksiyonu (ÖÇBR), eş zamanlı ÖÇBR ve MAKYTO cerrahisi, sadece MAKYTO cerrahisi sayılabilir. Bu sebeple hastalar ve hastalar için en uygun tedavi seçeneği özenle incelenmelidir.

ÖÇB rüptürü olan ve varus dizilime sahip hastalarda cerrahi tedavi olarak ne yapılacağı günümüzde hala tartışma konusudur. Bu nedenle hastanemizde alt ekstremitte varus dizilimi ve ÖÇB rüptürü olan hastalarda ÖÇBR cerrahisine düzeltme osteotomisi eklenmesinin hastalar üzerindeki klinik sonuçlarını değerlendirmeyi amaçladık.

## 2.GENEL BİLGİLER

### 2.1 DİZ ANATOMİSİ

Diz eklemi; femur, tibia ve patella olmak üzere üç temel kemik yapı tarafından oluşturulan bu eklem, aynı zamanda vücuttaki en geniş eklem boşluğuna, en büyük sinoviyal membrana ve en fazla sinoviyal sıvı hacmine sahip olan eklemdir (Şekil-1).

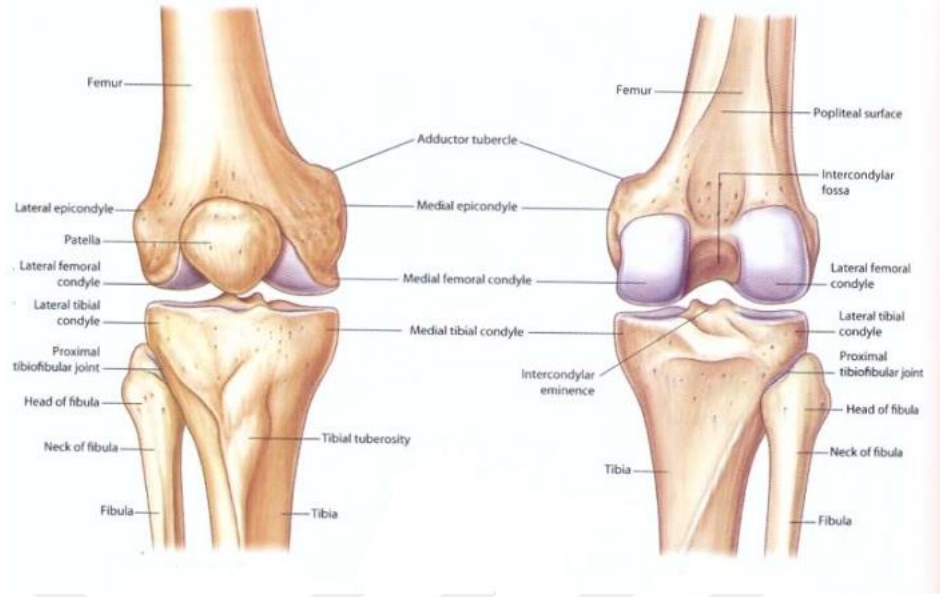
Yapısal olarak diz eklemi, bir menteşe tipi eklem olarak tanımlanan ginglimus kategorisine girer. Diz eklemi; femur kondillerinden geçen transvers eksen etrafında fleksiyon ve ekstansiyon hareketlerini gerçekleştirebilir. Fleksiyon hareketi yaklaşık 30°'ye ulaştığında, diz eklemi sınırlı düzeyde de olsa abdüksiyon ve abdüksiyon gibi ikinci derece hareketlere de olanak tanır (1, 2).

Fleksiyon hareketi sırasında baldırın uyluk ile temas etmesi, hareketin mekanik sınırlayıcısı olarak görev yapar. Öte yandan, ekstansiyon hareketi, esas olarak kuadriseps femoris kas grubunun kasılması ile sağlanır. Dizin tam ekstansiyon pozisyonunda, femurun tibia üzerinde hafifçe medial rotasyon yapmasıyla birlikte diz eklemi kilitlenir. Bu biyomekanik fenomen, “locking mechanism” (kilitlenme mekanizması) olarak adlandırılır ve alt ekstremitenin rijit bir yapı kazanarak yük taşıma kapasitesini artırır. Dizin bu kilitli pozisyondan tekrar hareketli hâle geçmesi ise, popliteus kasının kasılmasıyla sağlanır (3, 4).

Diz eklemi, üç ana kemik yapının birleşiminden oluşur: patella, femurun distal kondilleri ve tibiyanın proksimal plato ya da kondilleridir (4).

#### 2.1.1 Patella

Patella, diz ekstansör mekanizmasının temel bileşenlerinden biri olup, kuadriseps femoris tendonunun içerisinde yer alır ve dizin ön yüzüne konumlanmıştır. Patellanın eklem yüzeyinin femur ile en geniş temas sağladığı açı yaklaşık 45° fleksiyon pozisyonudur (5).



**Şekil 1 : Diz Ekleminein Kemik Yapı Anatomisi - Gray's Anatomy**

**42 edition, Chapter 6, 277'den alınmıştır.**

### **2.1.2 Femur**

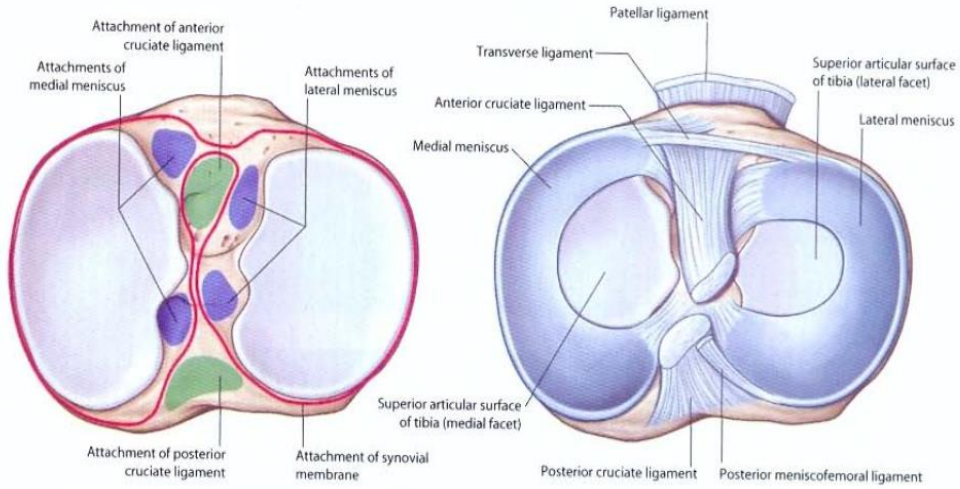
Femurun distal bölgesi, medial ve lateral olmak üzere iki ayrı kondilden oluşur. Medial kondilin belirgin yüzeysel çıkıntısı olan medial epikondil, tüberkülün hemen altında yer alır ve sagittal planda medial femoral kondil ile yaklaşık  $22^\circ$ 'lik bir açı oluşturur (6). Lateral kondilin ise yan yüzeyindeki en belirgin kısım lateral epikondildir ve bu kondilde kolayca tespit edilir. Kondilin hem ön-arka planda hem lateral planda medial kondilden daha küçük olması dizin doğal valgus yapısının sağlanmasında etkindir. İnterkondiller fossa, medial ve lateral kondiller arasında yer alan, intrakapsüler olmasına rağmen sinovyumla çevrili olmayan bir anatomik boşluktur. (7). Femoral kondilleri birleştiren çizgiye epikondiler eksen adı verilir. Bu eksen, femur distal kesiminde posterior referans noktası olarak kullanılır ve anatomik olarak femurun transvers düzleminde yaklaşık  $3-5^\circ$  dış rotasyonda konumlanmıştır. Cerrahi uygulamalarda yönlendirme sağlayan bir diğer önemli referans ise whiteside çizgisidir. Bu çizgi, femurun ön korteks merkezinden başlayarak arka korteks merkezine uzanan doğrultuyu tanımlar ve özellikle total diz artroplastisi gibi işlemlerde anterior-posterior yön tayininde önemli rol oynar (8).

### 2.1.3 Tibia

Tibianın eklem yüzeyi, medial ve lateral tibial platolar ile bu iki yapıyı birbirinden ayıran eminentia intercondylaris olmak üzere üç ana kemik unsurdan oluşur. Eminentia intercondylaris, tibia platoları arasında yer alan kemiksi çıkıntıdır ve hem ön hem de arka çapraz bağlarla birlikte menisküslerin ön ve arka boynuzlarının yapışma bölgelerini barındırır. Anterior interkondiler bölge, iç ve dış menisküslerin ön boynuzları ile ön çapraz bağın tibial yerleşim bölgesine ev sahipliği yapar. Posterior interkondiler bölge ise menisküslerin arka boynuzları ile birlikte arka çapraz bağın yapışma noktasını içerir (9).

### 2.1.4 Kemik Dışı Yapılar

Diz eklemine çevreleyen eklem kapsülü, önde femurun eklem kırırdağının yaklaşık 2 cm proksimaline yapışarak başlar ve tibianın eklem kırırdağının 0,5 cm distalinde sonlanır. Kapsülün lateral ve medial yönlerdeki uzanımında ise medial ve lateral femoral kondiller kapsülün dışında kalır. Bu anatomik düzen, dizin özellikle fleksiyon ve rotasyon hareketlerindeki stabilitesine katkı sağlar (10). Diz eklemine içinde yer alan eklem içi yapılar; medial ve lateral menisküsler, ön çapraz bağ, arka çapraz bağ, sinovyal zar ve sıvıdır (Şekil-2) .



**Şekil 2 : Diz içi menisküs ve bağ anatomisi transvers kesit - Gray's Anatomy 42 edition, Chapter 6, 303'ten alınmıştır**

## 2.2 DİZ İÇİ YAPILARIN FONKSİYONLARI

### 2.2.1 Menisküsün Anatomik ve Fonksiyonel Özellikleri

Diz ekleminde yer alan menisküsler, iç ve dış olmak üzere iki ayrı fibrokartilaj yapıdan oluşur. Her iki menisküs de hilal şeklinde, kama formunda olup, dış kenarları kalın, iç kenarları ise belirgin şekilde incedir. Menisküsler, medial ve lateral tibial platolar üzerinde yer alarak tibianın eklem yüzeyinin yaklaşık % 66'sını (2/3'ünü) örterler (10).

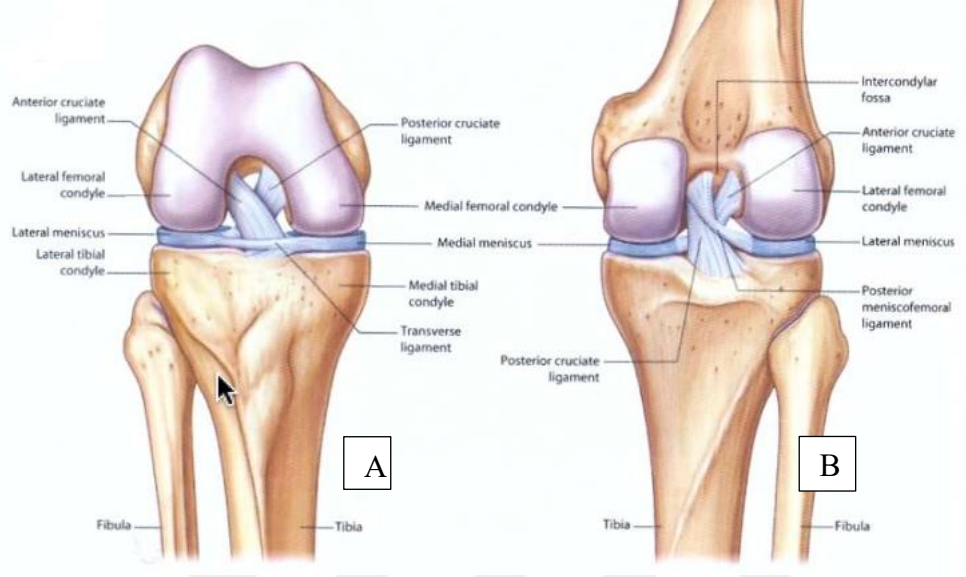
Medial menisküs, yarım daire şeklinde bir yapı sergiler ve dış kenarı, hem eklem kapsülüne hem de ligamentum collaterale tibiale'ye sıkı bir şekilde yapışıktır. Bu sabitlenmiş anatomik konum nedeniyle medial menisküs, lateral menisküse kıyasla daha az hareket kabiliyetine sahiptir ve travmalara karşı daha savunmasızdır. Buna karşılık, lateral menisküs daha çok tam daireye yakın bir şekle sahiptir ve daha geniş bir eklem yüzeyini kaplar. Popliteus kasının tendonu, lateral menisküsü ligamentum collaterale fibulare ve eklem kapsülünden ayırarak bu yapının daha serbest hareket etmesine olanak tanır. Bu yapısal farklılık, lateral menisküsün dinamik stabiliteye katkısını artırırken, travmatik yırtıklara karşı nispeten daha dirençli olmasını sağlar (11).

### 2.2.2 Ön Çapraz Bağın Anatomisi ve Fonksiyonel Özellikleri

Ön çapraz bağ iki ana lif demetinden oluşur; daha küçük olan anteromedial demet ve daha geniş olan posterolateral demete sahiptir. Bu iki demet, diz hareketleri sırasında farklı gerginlik özellikleri sergiler; anteromedial demet fleksiyon sırasında, posterolateral demet ise ekstansiyon sırasında daha gergin hale gelir.

Ön çapraz bağ, lateral femoral kondilin medial yüzeyinin posterior bölümünden başlayarak lateral menisküsün ön boynuzunun medialinde yer alan anterior tibial çıkıntıya tutunur. Tibial yerleşim bölgesi, femoral yerleşime kıyasla daha geniştir ve bu yapı, tibianın femura göre öne doğru yer değiştirmesini (anterior translasyon) engelleyici bir görev üstlenir (Şekil-3).

Ön çapraz bağ aynı zamanda sadece ön-arka stabiliteyi sağlamakla kalmaz; aynı zamanda tibial rotasyon hareketlerini sınırlar ve varus ile valgus streslere karşı da direnç oluşturarak diz ekleminin çok yönlü stabilitesine katkıda bulunur (1,13).



**Şekil 3 : Diz Eklemi Bağ ve Menisküs Anatomisi. A) Diz eklemi önden görünüşü. B) Diz eklemi arkadan görünüşü. - Gray's Anatomy 42 edition, Chapter 6, 302'den alınmıştır**

### 2.2.3 Arka Çapraz Bağ Anatomisi ve Fonksiyonları

Arka çapraz bağ, tibianın eklem yüzeyinin altında bulunan area intercondylaris posterioara yapışır ve yukarı doğru medial femoral kondilin posterior yüzeyine tutunur. Ligament, iki ana demetten oluşur: ön demet, daha geniş ve görünür yapıda olup dizin ön tarafında yer alırken; arka demet, daha küçük ve oblik bir şekilde tibianın arkasına doğru uzanır.

Arka çapraz bağ, ÖÇB'ye kıyasla daha geniş ve daha dayanıklıdır. Fonksiyonel açıdan ön lifleri, diz ekstansiyonundayken gevşek, fleksiyon sırasında ise gergindir; arka lifler ise ekstansiyon pozisyonunda gerilim altındadır. Bu liflerin farklı gerilme özellikleri, diz eklemi hareket aralığı boyunca stabilitesinin korunmasına yardımcı olur. Arka çapraz bağın temel görevi, tibianın femur üzerinde posterior yönde

kaymasını engelleyerek posterior stabiliteyi sağlamaktır. Ayrıca, diz fleksiyonuna katkıda bulunur ve aşırı tibial rotasyonu önleyerek eklem bütünlüğünü korur (14).

#### **2.2.4 Sinovyal Zar, Sinovyal Sıvı ve İnfrapatellar Yağ Yastığı**

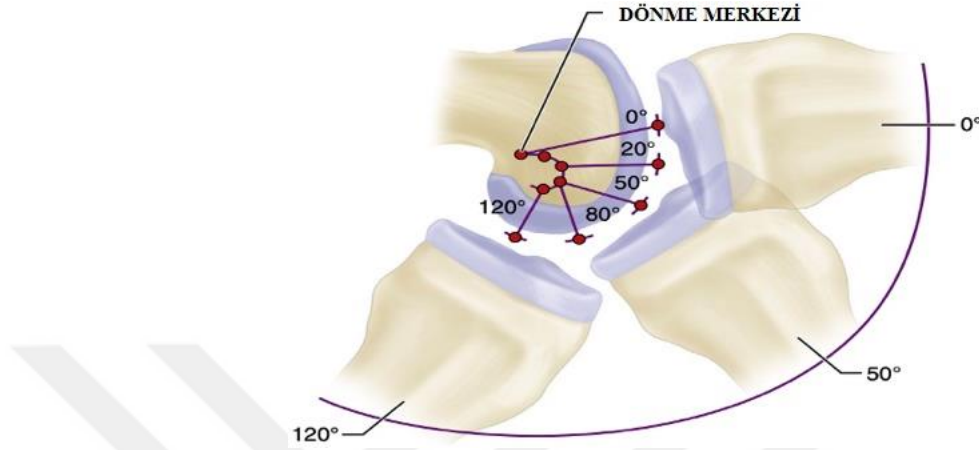
Sinovyal zar, diz eklemının kapsülünün arka iç yüzeyini kaplayan damarsal açıdan zengin bir yapıdır. Bu yüksek vaskülarizasyon, sinovyal zarın rejenerasyon kapasitesini artırmaktadır. Sinovyal sıvı, plazmanın sinovyal dokudan süzülmesi sonucu eklem boşluğuna ulaşan bir filtrattır. İnfrapatellar yağ yastığı (Hoffa yağ yastığı), patellar tendon ile sinovyal membran arasında yer alır. Ayrıca, ön çapraz bağın kanlanmasına katkı sağlayarak beslenmesini destekleyen önemli bir yapıdır (15).

### **2.3 DİZ EKLEMİNİN BİYOMEKANİĞİ**

Diz eklemi, insan vücudunda tibiofemoral ve patellofemoral olmak üzere iki ayrı eklem bileşeninden oluşur. Diz eklemi menteşe tipi bir yapıya sahip olmasına rağmen, sabit bir hareket eksenini bulunmamaktadır. Üç farklı aks etrafında hareket edebilir: transvers, vertikal ve anterioposterior akslar. Sagittal düzlemde, transvers aks etrafında fleksiyon ve ekstansiyon hareketleri gerçekleşirken; vertikal aks, transvers düzlemde iç rotasyon ve dış rotasyon hareketlerine izin verir. Anteroposterior aks ise sadece diz eklemi fleksiyondayken gerçekleşen medial ve laterale doğru hareketi destekler (16).

Medial femoral kondilin anterioposterior uzunluğu, lateral kondilden daha fazladır. Bu anatomik farklılık nedeniyle, diz fleksiyonu sırasında tibia iç rotasyon, ekstansiyon esnasında ise dış rotasyon hareketi gerçekleştirir. Bu kompleks burgu hareketi, dizdeki “screw home” mekanizması olarak adlandırılır.

Dizin kırıkta yüzeylerinin anatomik yapısı, fleksiyon açısı arttıkça femurun posteriora doğru kaymasına ve yuvarlanmasına olanak tanır bu olaya femoral roll back denir (Şekil-4). Normal yürüyüş sırasında, diz eklemine uygulanan yük, vücut ağırlığının yaklaşık 2 ila 5 katı arasında değişmektedir. Bu yük, yürümenin fazına bağlı olarak farklılık gösterir. Ayrıca, koşma gibi daha yüksek şiddetli aktiviteler sırasında diz üzerindeki yük, vücut ağırlığının 24 katına kadar ulaşabilir (17).



**Şekil 4: Anlık Diz Eklemi Dönme merkezi - Campbell's Operative Orthopaedics 14th Edition, Chapter 45, 2198-2373.e18 'den alınmıştır.**

### 2.3.1 Patellofemoral Eklem

Patellofemoral eklem, patellanın eklem yüzeyi ile femurun distal ucundaki patellar yüzey arasında yer alan yapıdır. Bu eklem, dizin ekstansiyon mekanizmasında önemli bir rol oynar; kuadriseps kasının kuvvet kolunu artırarak mekanik bir avantaj sağlar. Böylece dizin stabilitesine katkıda bulunan kritik bileşenlerden biri olarak işlev görür (18).

### 2.3.2 Patellofemoral Kinematik

Patella, tam fleksiyondan tam ekstansiyona geçiş sırasında proksimal-distal doğrultuda yaklaşık 7 cm hareket eder (19).

Q açısı, ilk kez Brattstrom tarafından tanımlanmış olup, patellaya etki eden proksimal ve distal gerilme kuvvetleri arasındaki açıyı ifade eder. Patella, kuadriseps kasının dört başından gelen kuvvetleri ortada toplayarak, patellar tendon aracılığıyla tibiannın tuberositas tibiaya yapışan kısmına iletir. Q açısı, diz ekstansiyonda ve sırtüstü pozisyonda hastanın kuadriseps kası kasılırken ölçülür. Bu ölçümde, spina iliaca

anterior superior ile patella ortasını birleştiren çizgi ile patella ortasından tuberositas tibiae'ye uzanan çizgi arasındaki açı hesaplanır. Normalde bu açı 5-8° arasında olup, kadınlarda genellikle daha yüksektir (20).

## 2.4 ALT EKSTREMİTENİN FİZYOLOJİK AKSLARI

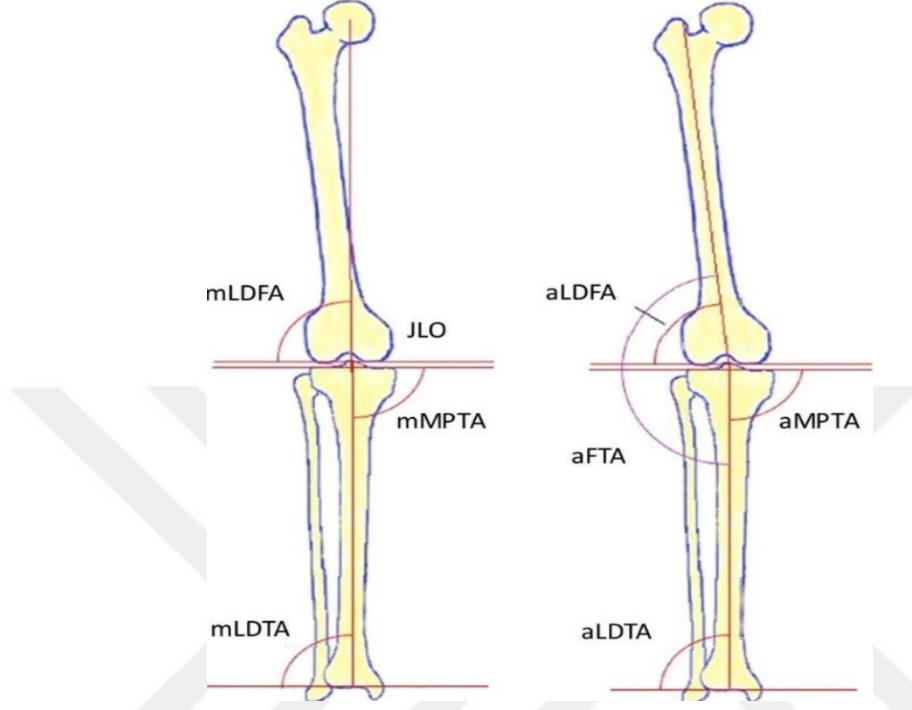
Alt ekstremitenin fizyolojik aksları, frontal ve sagittal planlarda mekanik ya da anatomik aks çizgileri ile eklem oryantasyon çizgilerinin kesişimi sonucu oluşan eklem oryantasyon açılarıyla tanımlanır. Bu açılar, dört büyük harf ve bunların önüne gelen bir küçük harften oluşan bir kodlama sistemiyle adlandırılır (Şekil-5).

Küçük harflerden 'a', açının anatomik eksene göre çizildiğini, 'm' ise açının mekanik eksene göre belirlendiğini ifade eder. Dört büyük harften birincisi, açının yönünü belirtir; frontal planda elde edilen açılar lateral (L) veya medial (M) olarak adlandırılırken, sagittal planda elde edilen açılar anterior (A) veya posterior (P) şeklindedir (30). İkinci büyük harf, açının kemiğin proksimal (P) veya distal (D) segmentinde bulunduğunu gösterir. Üçüncü harf, açının femur (F) ya da tibia (T) segmentine ait olduğunu belirtirken, dördüncü harf her durumda açı kelimesinin baş harfi olan 'A'dır.

Alt ekstremitte aksları, anatomik ve mekanik akslar olmak üzere iki ana gruptan oluşur. Femur ve tibia'nın anatomik aksları, bu kemiklerin diafizleri boyunca geçen çizgilerle tanımlanır. Femur boynunun yöneliminden dolayı, femurun diafiz aksı tibia'nın diafiz aksıyla tam olarak aynı hatta bulunmaz. Bu iki aks, lateralde birbirleriyle yaklaşık 173° ila 175° arasında bir açı oluşturur ve bu açı anatomik femur-tibia açısı (aFTA) olarak adlandırılır.

Femurun mekanik aksı, femur başının merkezinden başlayarak diz ekleminin ortasına doğru iner ve femurun diafiz aksı ile yaklaşık  $6 \pm 1$  derece açı yapar (anatomik mekanik femur açısı, aMFA). Tibia'nın anatomik ve mekanik eksenleri ise birbirine oldukça yakın olup, birbirine paralel şekilde uzanır ve mekanik aksın birkaç milimetre medialinde konumlanır. Alt ekstremitenin mekanik aksı, femur başının merkezinden başlayarak ayak bileğinin ortasına uzanan hayali bir çizgidir (32). Bu çizgi, diz ekleminin orta noktasından ortalama  $4 \pm 2$  mm medialden geçer. Mekanik

aksın bu noktadan daha medial ya da lateral geçmesi, sırasıyla genu varum veya genu valgum deformitelerini işaret eder (21). Anatomik ve mekanik aksların ortalama değerleri aşağıdaki tabloda gösterilmiştir (Tablo 1)



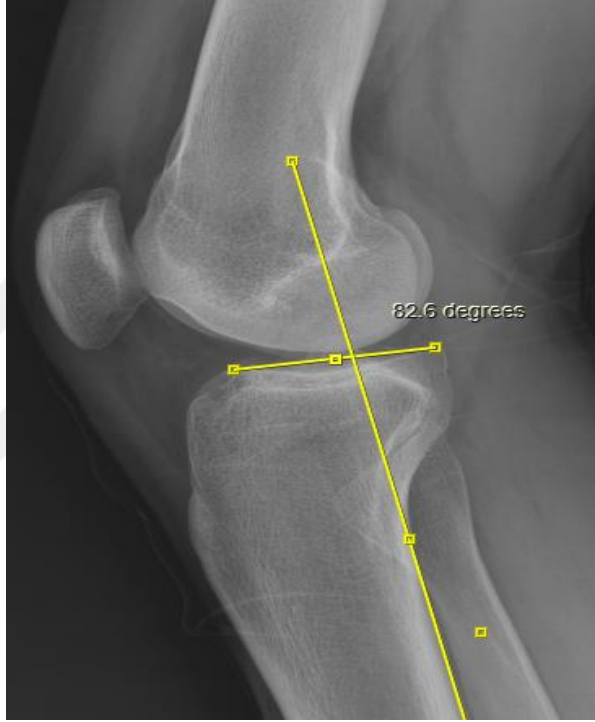**Şekil 5 : Alt Ekstremitte Anatomik ve Mekanik Aksları; mLDFA: Mekanik lateral distal femoral açı, mMPTA: Mekanik medial proksimal tibial açı, mLDTA: Mekanik lateral distal tibial açı, aLDFA: Anatomik lateral distal femoral açı, aMPTA: Anatomik medial proksimal tibial açı, aLDTA: Anatomik lateral distal tibial açı -EFORT Open Reviews 9, 5; 10.1530/EOR-24-0037'den alınmıştır.**

**Tablo 1: Alt Ekstremitte Mekanik Ve Anatomik Akslarının Normal Değerleri**

Eklem Açısı	Kısaltma	Standart Değer
Anatomik femorotibial açı	aFTA	173-175
Anatomik mekanik femoral açı	aMFA	6 ± 1
Anatomik lateral distal femoral açı	aLDFA	81 ± 2
Mekanik lateral distal femoral açı	mLDFA	87 ± 3
Anatomik medial proksimal tibial açı	aMPTA	87 ± 3
Mekanik medial proksimal tibial açı	mMPTA	87 ± 3
Anatomik lateral distal tibial açı	aLDTA	89 ± 3
Mekanik lateral distal tibial açı	mLDTA	89 ± 3

### 2.4.1 Eklem Yönelimi

Tibianın eklem yüzü, sagittal planda yaklaşık 10 derece posterior kaudal bir eğim gösterir; bu yapı tibial eğim (posterior slope) olarak adlandırılır. Posterior tibial eğim açısı (posterior slope), yan grafilerde tibianın uzun aksından geçen çizgiye dik çizilen bir doğru ile medial tibial platoya teğet çizilen çizgi arasındaki açı olarak tanımlanır. Bu açı genellikle 6° ile 13° arasında değişir ve ortalama değeri yaklaşık 10° olarak kabul edilir (22).



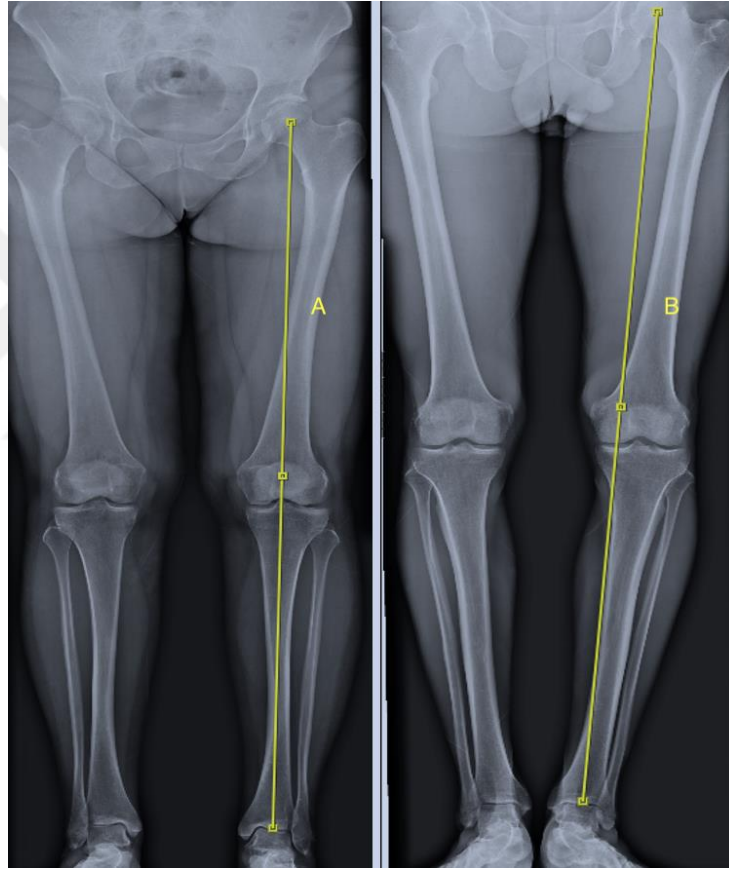
Şekil 6: Posterior Tibial Eğim Ölçülmesi.

### 2.4.2 Frontal Plan Malalignment (Dizilim) Testi

Deformite varlığının saptanmasında, malalignment testleri için bilateral bacak uzunluk grafilerinin çekilmesi gereklidir. Bu yöntemle deformitenin yönü ve hangi kemiğe bağlı olduğu tespit edilmelidir. Deformite ölçümleri rutin olarak yapılmalıdır (23). Malalignment testi 4 basamaktan oluşmaktadır:

- Malalignment Testi 1: Bu testin temel amacı, “Deformite mevcut mu?” sorusuna yanıt bulmaktır. Öncelikle femur başının ve ayak bileğinin merkezi belirlenir. Bu iki nokta birleştirilerek alt ekstremitenin mekanik eksenini çizilir

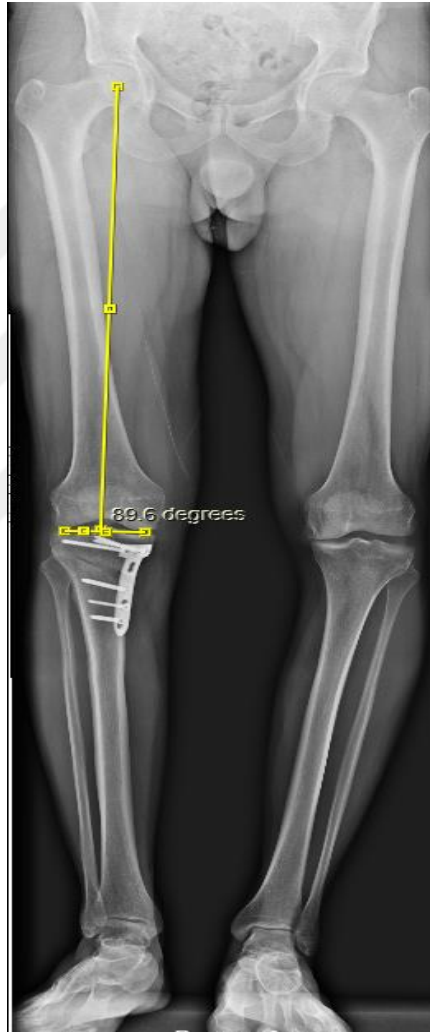(Şekil-7). Normalde bu eksen, diz merkezinden ortalama  $8 \pm 7$  mm medialden geçer. Ancak mekanik eksenin diz merkezinden 15 mm'den fazla medial ya da lateral geçmesi durumunda, bu sapma Mekanik Aks Deviasyonu (MAD) olarak tanımlanır. MAD medialde ve 15 mm'den büyük ise bu durum varus deformitesi olarak değerlendirilir. Mekanik aks diz merkezinden lateral geçerse, miktarı önemli olmaksızın valgus deformitesi mevcuttur (23).



**Şekil 7 :Malalignment Testi 1'in Ölçülmesi. A) Nötral Mekanik Aks.  
B) Varus Dizilime Sahip Mekanik Aks**

- Malalignment Testi 2: Bu test, deformitenin femurda olup olmadığını değerlendirmek amacıyla yapılır. İlk olarak, femur başı merkezi ile femurun distal eklem yüzü merkezi birleştirilerek femurun mekanik eksenini çizilir.

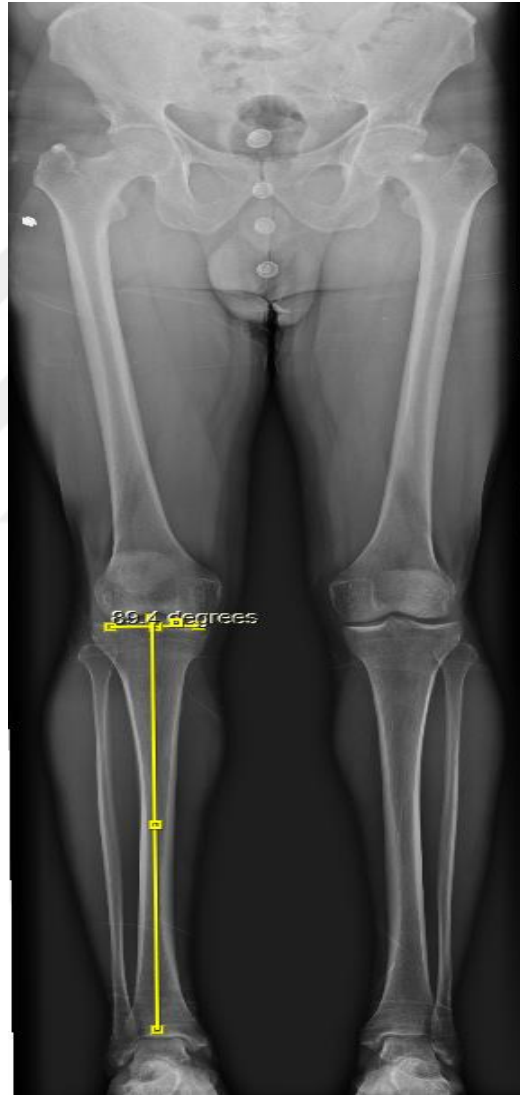Ardından, femoral kondillerin en alt subkondral noktaları birleştirilerek distal femur oryantasyon hattı oluşturulur. Bu iki çizgi femurun dış yanında bir açı meydana getirir ve bu açı Lateral Distal Femoral Açı (mLDFA) olarak adlandırılır (Şekil-8). Normal mLDFA değeri  $87,5^{\circ} \pm 2,5^{\circ}$  arasındadır. Eğer mLDFA açısı  $90^{\circ}$ 'den büyükse, bu durum femurda varus deformitesi varlığına işaret eder. Açı  $85^{\circ}$ 'den küçükse, femurda valgus deformitesi olduğu anlamına gelir.



**Şekil 8: Malalignment Testi 2'nin Ölçülmesi. Mldfa: Mekanik Lateral Distal Femoral Açı**

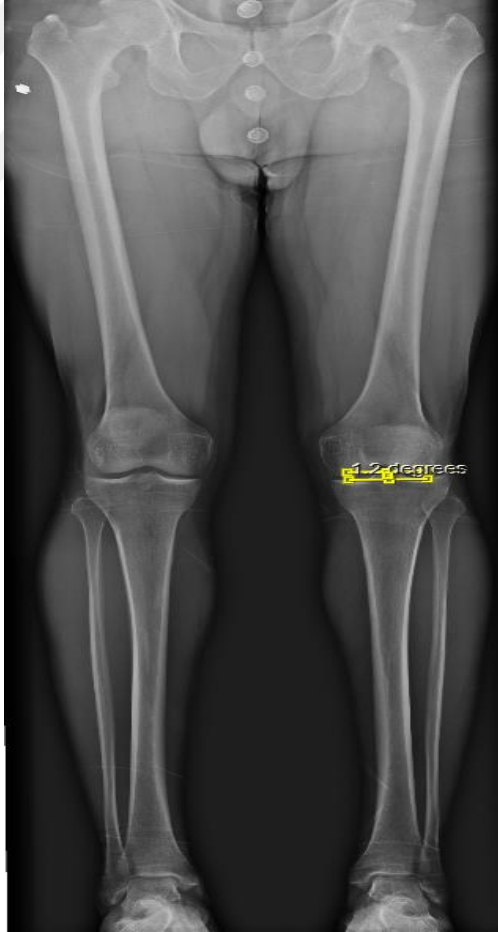- Malalignment Testi 3: Bu test, deformitenin tibiada olup olmadığını belirlemek amacıyla uygulanır. Öncelikle, tibiyanın proksimal ve distal eklem yüzü merkezleri birleştirilerek tibiyanın mekanik eksenini çizilir. Daha sonra, tibial

platoların en alt subkondral noktaları birleştirilerek proksimal tibia oryantasyon hattı oluşturulur. Bu iki çizginin tibianın iç yanında oluşturduğu açı, Medial Proksimal Tibial Açı (MPTA) olarak adlandırılır (Şekil-9). MPTA'nın normal değeri  $87,5^{\circ} \pm 2,5^{\circ}$  arasındadır. Eğer MPTA açısı  $85^{\circ}$ 'den küçükse, tibiada varus deformitesi mevcuttur. Açı  $90^{\circ}$ 'den büyükse, tibiada valgus deformitesi olduğu anlamına gelir.



**Şekil 9: Malalignment Testi 3'ün Ölçülmesi. Mmpta: Mekanik Medial Proksimal Tibial Açı**

- Malalignment Testi 4: Bu test, deformitenin diz ekleminde olup olmadığını belirlemek amacıyla yapılır. Femoral ve tibial diz eklem çizgileri arasındaki 'Joint Line Convergence Angle'(JLCA) ölçülür (Şekil-10). İlk olarak, femoral kondillerin en alt subkondral noktaları birleştirilerek distal femur oryantasyon hattı çizilir. Ardından, tibial platoların en alt subkondral noktaları birleştirilerek proksimal tibia oryantasyon hattı oluşturulur. Normalde bu iki çizgi birbirine paraleldir ve aralarındaki açı  $2^\circ$ 'yi geçmez. Eğer JLCA açısı  $2^\circ$ 'den büyükse, deformitenin diz ekleminde olduğu düşünülür. Açının  $2^\circ$ 'den büyük olması ve açının medialde yer alması, diz ekleminde valgus deformitesi olduğunu gösterir. Eğer açı  $2^\circ$ 'den büyük ve lateralde ise, diz ekleminde varus deformitesi mevcuttur.



**Şekil 10 : Malalignment Testi 4'ün Ölçülmesi. JLCA:Eklem Çizgileri Arasındaki Açı**

## 2.5 ÖN ÇAPRAZ BAĞIN ÖZELLİKLERİ

### 2.5.1 Embriyoloji ve Histoloji

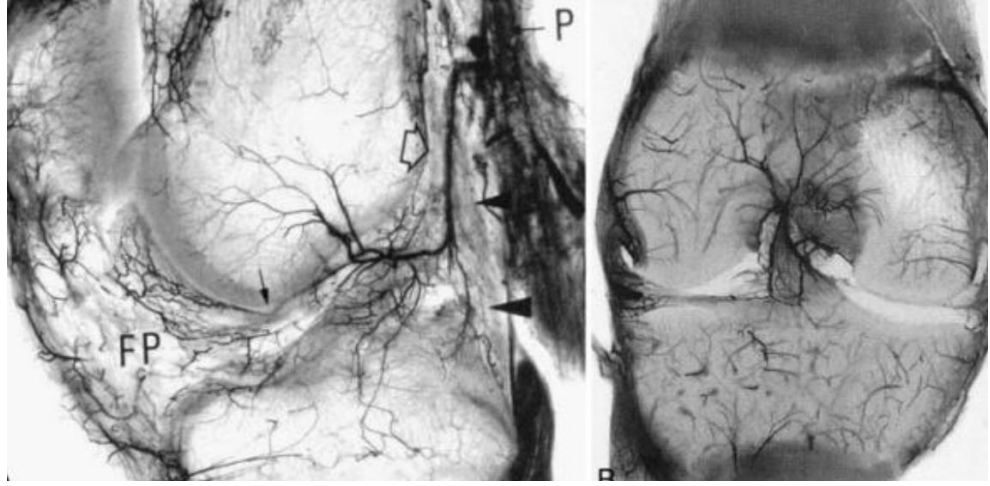
İntrauterin yaşamın 6. haftasında diz eklemi makroskopik olarak görünür hale gelmeye başlar. Çapraz bağlar ise 7. haftada oluşmaya başlar ve yaklaşık üç hafta sonra birbirinden ayrılabilir hale gelir. 14. haftaya kadar çapraz bağlar çevre dokulardan farklılaşırken, çevresindeki yumuşak dokularda vaskülarizasyon ortaya çıkar. 18. haftada ise çapraz bağlar tamamen izole bir şekilde tanımlanabilir hale gelir (24,25). ÖÇB yapısındaki kolajen liflerinin yaklaşık %90'ını tip I kolajen, geri kalan %10'unu ise tip III kolajen oluşturur (26).

### 2.5.2 Ön Çapraz Bağ Anatomisi

Diz eklemının dört temel stabilizatöründen biri olan ÖÇB, intrakapsüler ancak ekstrasinoviyal bir bağ olarak tanımlanır. Tibianın anterior translasyonunu ve aşırı rotasyon hareketlerini sınırlandıran önemli bir yapıdır (28). ÖÇB, lateral femoral kondilin posteromedial bölgesindeki interkondiler çentikten köken alarak tibia platonun anterior yüzeyine yapışır. Bağ, orta hatta lateral konumda yer almakta olup, fleksiyondaki diz eklemının anterior görünümünde interkondiler çentiğın üst lateral %66'sını kaplar. ÖÇB'nin uzunluğu 22 ile 41 mm arasında değişmekte olup ortalama 32 mm'dir; genişliği ise 7-12 mm aralığındadır (27).

Girgis ve meslektaşları, ön çapraz bağı (ÖÇB) fonksiyonel olarak anteromedial demet ve posterolateral demet olmak üzere iki ayrı demete ayırmıştır (30). Bazı araştırmacılar, ÖÇB'yi üç demete; anteromedial, ara demet ve posterolateral bölmüş olsa da, günümüzde iki demetli model, ÖÇB işlevini açıklamada en kabul gören yaklaşım olarak benimsenmiştir (31). Bu iki demet, dizin ekstansiyon ve fleksiyon hareketleri sırasında izometrik özellik göstermemektedir.

Ön çapraz bağ, esas olarak orta genikulat arter tarafından beslenmekte olup, aynı zamanda inferior genikulat arterden de dallar almaktadır (Şekil-11). Kanlanma proksimalden distale doğru azalmakta olup, eminentia interkondilerse yapışan bölüm fibrokartilajin yapısında olduğundan avaskülerdir (32).



**Şekil 11: Ön Çapraz Bağın Kanlanması Bilgisayarlı Tomografi Anjiografi Altındaki Görüntüsü - Anatomy of the anterior cruciate ligament. Knee Surg Sports Traumatol Arthrosc Off J ESSKA. Mart 2006;14(3):204-13.'dan alınmıştır.**

Ön çapraz bağ, femoral sinirin posterior artiküler dalı ile innerve edilmektedir. ÖÇB’de proprioepsiyondan sorumlu dört farklı mekanoreseptör tipi bulunur: Ruffini, Pacini, Golgi cisimcikleri ve serbest sinir uçlarıdır (33,34).

### **2.5.3 Diz Eklem Kinematığında Ön Çapraz Bağ’ın Rolü**

Diz eklemine hareketleri, koronal planda abduksiyon, adduksiyon; sagittal planda fleksiyon ve ekstansiyon ; transvers planda ise iç ve dış rotasyon olarak tanımlanır. Çapraz bağlar, diz fleksiyonunu yaklaşık 130°-140° arasında mümkün kılan dörtlü bir bar sistemi işlevi görür. Diz eklemi, kayma (translasyon) ve yuvarlanma (roll) hareketlerinin birlikte gerçekleşmesi sayesinde geniş bir fleksiyon aralığına sahiptir (35).

ÖÇB, dizin normal fleksiyon ve rotasyon hareketlerinin stabilitesinde kilit taşıdır. Femur üzerinde tibianın öne doğru translasyonunu engelleyen primer kısıtlayıcıdır. İzole ÖÇB yetmezliğinde, maksimum anterior deplasman 30° fleksiyonda 18.1 mm olarak ölçülmüştür (28), Fleksiyon açısı arttıkça bu anterior yer değiştirme miktarı azalır (36,37).

## 2.6 ÖN ÇAPRAZ BAĞ YARALANMALARI

Ön çapraz bağ yırtıkları, diz eklem yaralanmalarının %50'sinden fazlasını oluşturur. Kadın sporcularda, erkek sporculara kıyasla ÖÇB yaralanma riski 2 ila 8 kat daha yüksektir (38). Bireyin anatomik yapısı, nöromusküler faktörler, hormonal düzeyler ve çevresel etkenler, ÖÇB yaralanmasına yatkınlığı artıran önemli faktörler arasında yer almaktadır.

Anatomik risk faktörleri arasında; Q açısı, ÖÇB yapısı, interkondiler çentiğin genişliği ve tipleri, tibial eğim, yaş, kilo sayılabilir (39-43). Kadınlarda hormonal olarak ÖÇB fibroblastlarında östrojen ve progesteron reseptörleri bulunurken, erkeklerde androjen reseptörleri vardır (45). Androjenlerin, ÖÇB yaralanmalarına karşı koruyucu etkileri olduğu düşünülmektedir. Kadınlarda ÖÇB yaralanmaları, progesteronun düşük ve östrojenin yüksek olduğu foliküler fazlarda daha sık görülür. Bunun nedeni, östrojenin fibroblast proliferasyonu ve kolajen sentezi üzerinde negatif etkisi olmasıdır (46). Çevresel faktörler olarak ÖÇB yaralanmaları futbolcularda maç günlerinde, antrenman günlerine kıyasla yaklaşık %50 oranında daha sık meydana gelir. Soğuk havalarda yaralanma insidansı azalır. Doğal çimli sahalarda, sentetik reçine kaplı sahalara göre daha yüksek risk taşır. Ayakkabı seçimi ve diz koruyucu ekipman kullanımı da yaralanma riskini etkileyen önemli faktörlerdir (47). ÖÇB yaralanmalarının yaklaşık %70'i temas dışı, %30'u ise temas ile oluşur.

Yaralanma mekanizması olarak ise ;

- Direkt mekanizma: Diz dış rotasyondaiken dışardan gelen darbe ile valgusa zorlanması sonucu oluşur (48).
- İndirekt mekanizmalar: Diz valgus ve dış rotasyona zorlanması, iç rotasyon ve dizin ekstansiyona zorlanması, kişinin ayağı sabitken dizin hiper ekstansiyona zorlanması, çok nadiren ise dizin hiperfleksiyona zorlanması sonucu oluşur (49).

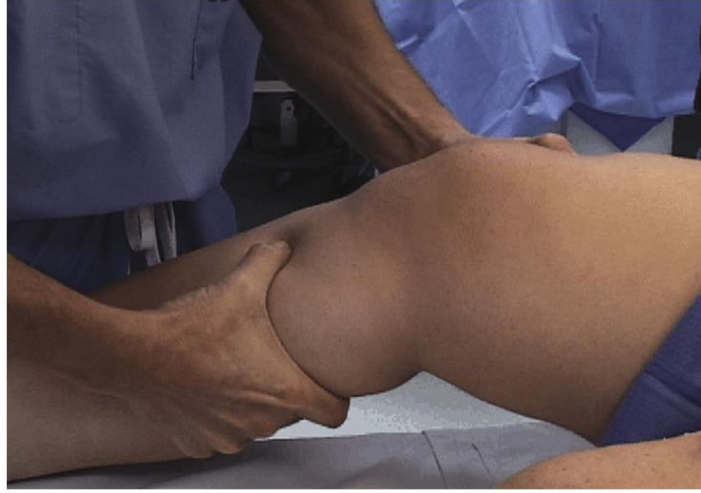### **2.6.1 Ön Çapraz Bağ Yaralanmalarındaki Anamnez ve Fizik Muayene**

Ön çapraz bağ yaralanması sonrası hastalar genellikle diz ağrısı, şişlik ve ağırlık taşıma gücünün şikayetleri ile başvurur. Ayrıca, çoğu hasta tipik olarak dizde bir “pop” sesi duyduklarını veya yırtılma hissi yaşadıklarını ve dizlerinin çöktüğünü ifade eder. Kronik ÖÇB yırtığı olanlarda ise yürüyüş ve aktivite sırasında dengesizlik hissi ortaya çıkar ve bu durum düşmelere yol açabilir (50).

Hastanın yürüyüşü gözlemlenerek ağırlık verme durumu değerlendirilmelidir. Palpasyon yöntemiyle hassas noktalar belirlenmeli ve dizin aktif ile pasif eklem hareket açıklığı titizlikle ölçülmelidir. ÖÇB değerlendirmesinde, Lachman testi, ön çekmece testi ve pivot shift testi temel fizik muayene yöntemlerini oluşturur. Özellikle Lachman testi, ÖÇB yırtığının tanısında %85 duyarlılık ve %94-99 özgüllük oranları ile yüksek güvenilirlik sağlamaktadır (51).

#### **2.6.1.1 Lachman Testi ;**

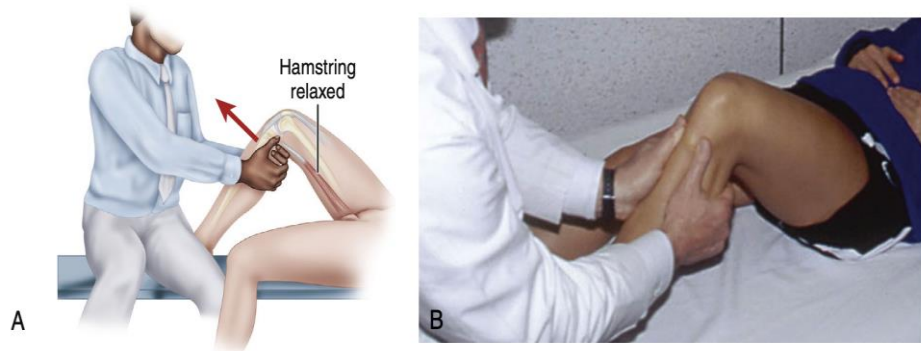
Lachman testi, sırtüstü pozisyonda yatan hastanın dizinin 20-30 derece fleksiyona getirilmesi ve kuadriseps ile iliotibial bandın gerilimini azaltmak amacıyla hafif dış rotasyona alınmasıyla gerçekleştirilir. Test sırasında bir el femuru sabitlerken, diğer el tibianın öne doğru yer değiştirmesini sağlar (Şekil 12). Tibianın öne doğru yer değiştirmesi 5 mm'den fazla ise test pozitif kabul edilir. Ancak bazı hastalarda genetik gevşeklik olabileceğinden, testin doğruluğunu artırmak için karşı diz ile karşılaştırmalı yapılması önerilmektedir (52).



**Şekil 12:Lachman testi.- Campbell's Operative Orthopaedics 14th Edition, Chapter 45, 2233'den alınmıştır**

#### 2.6.1.2 Ön Çekmece Testi

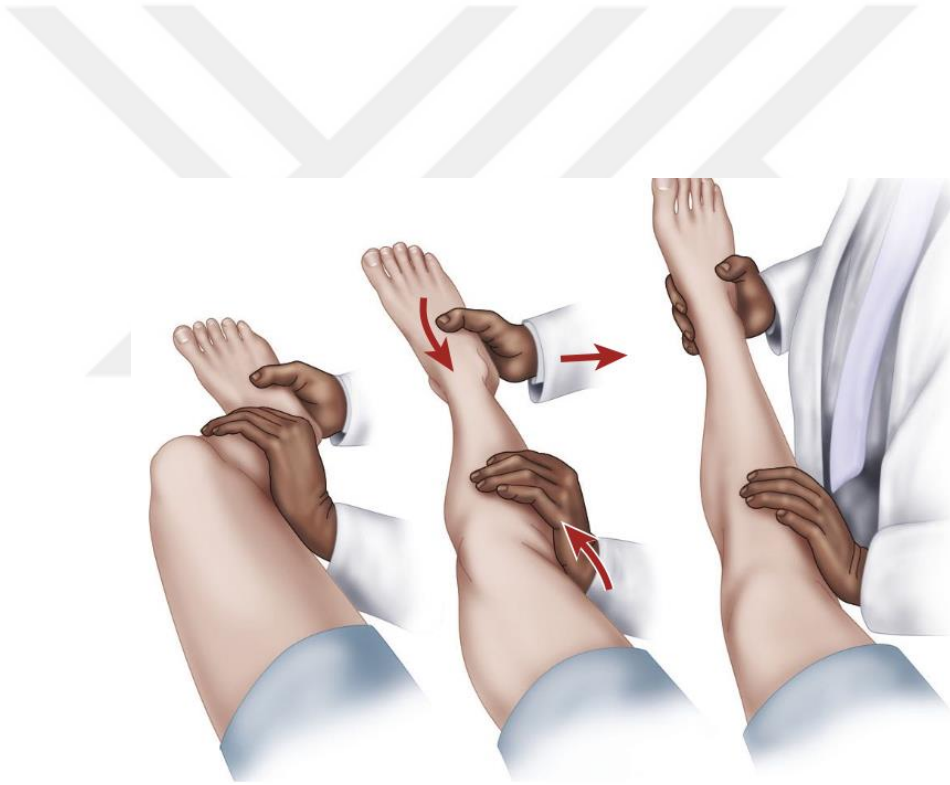
Ön çekmece testinin duyarlılığı %80 ile %99 arasında rapor edilmiştir ve ön çapraz bağ yırtığı tanısında lachman testi ile birlikte kullanılabilir. Test, hasta sırtüstü pozisyondayken etkilenen dizin 90 derece kalça fleksiyonu ve 45 derece diz fleksiyonuna getirilmesiyle yapılır. Hekim, aynı taraftaki ayağın üzerine oturarak tibiannın proksimal arka kısmını kavrar ve öne doğru kuvvet uygular (Şekil 13). Tibiannın öne doğru 5 mm'den fazla yer değiştirmesi testin pozitif olduğunu gösterir (53,54).



**Şekil 13: Ön çekmece testi.- Campbell's Operative Orthopaedics 14th Edition, Chapter 45, 2231 'den alınmıştır.**

### 2.6.1.3 Pivot Shift Testi

Pivot shift testi, ÖÇB yırtığı tanısında %98 özgüllükle en spesifik test olarak kabul edilir, ancak duyarlılığı %24-48 arasında değişmekte olup nispeten düşüktür. Test sırasında hasta sırtüstü yatarken kalça 30 derece fleksiyon ve abduksiyona getirilir. Diz ekstansiyonda iken valgus stres uygulanır ve iç rotasyon yapılır; ayak bileğinden aksiyal yüklenmeyle kompresyon sağlanır. Diz yavaşça 20°-40° fleksiyona getirilirken, tibia aniden redükte olur ve bu sırada bir “atlama” hissi oluşur (Şekil-14). Bu bulgu, lateral iliotal bandın etkisiyle meydana gelir; eğer lateral iliotal band hasarlıysa test negatif sonuç verir(55).

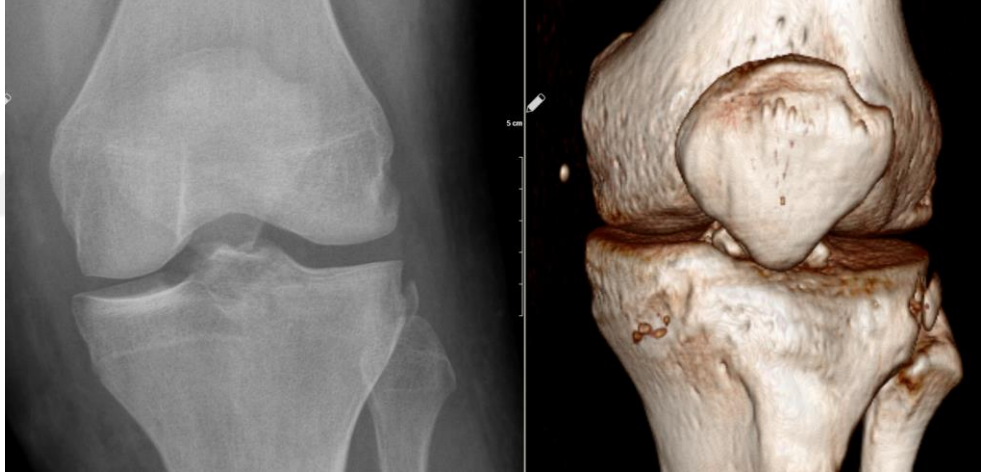


Şekil 14 :Pivot shift testi.- Campbell's Operative Orthopaedics 14th Edition, Chapter 45, 2235 'den alınmıştır.

## 2.7 ÖN ÇAPRAZ BAĞ YARALANMASININ GÖRÜNTÜLEME YÖNTEMLERİ

### 2.7.1 Direkt Grafi

Direkt grafiler, eşlik eden kemik yapı patolojilerinin saptanmasında önemli olup, tedavi planlamasına da katkı sağlar. Standart röntgenlerde, kapsülün orta bölümünün ve Anterolateral ligamanın (ALL) lateral platodan kemik parçasıyla birlikte kopması, segond kırığı olarak adlandırılan tipik bir bulgudur ve ÖÇB yırtığının radyografideki önemli işaretlerinden biridir (Şekil-15). Kronik ÖÇB yırtıklarında ise direkt radyografide osteofit oluşumu, tünelin lateral kısmında silikleşme ve tünelin daralması gibi bulgular gözlenir (56).

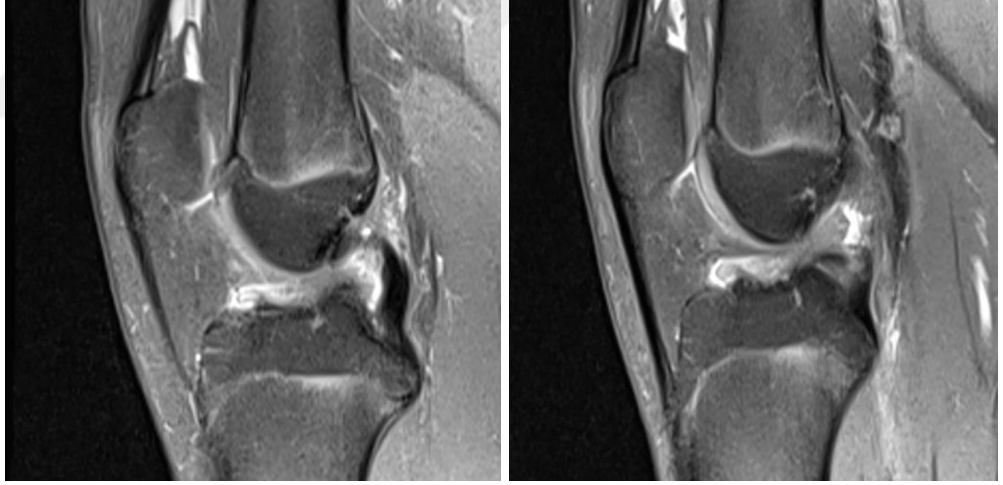


**Şekil 15: Segond Kırığının Direkt Grafi ve 3 Boyutlu Bilgisayarlı Tomografi Görüntüsü**

### 2.7.2 MRG (Manyetik Rezonans Görüntüleme)

Manyetik rezonans görüntüleme (MRG), %86 ile %95,9 arasında duyarlılığı ve %91 ile %95 arasında özgüllüğü ile ÖÇB yırtığının tanımlanmasında en doğru noninvaziv yöntem olarak kabul edilir. Akut dönemde ağrı ve efüzyon nedeniyle değerlendirmenin suboptimal olabileceği durumlarda bile, MRG bulguları hastanın doğru değerlendirilmesinde önemli katkı sağlar (57).

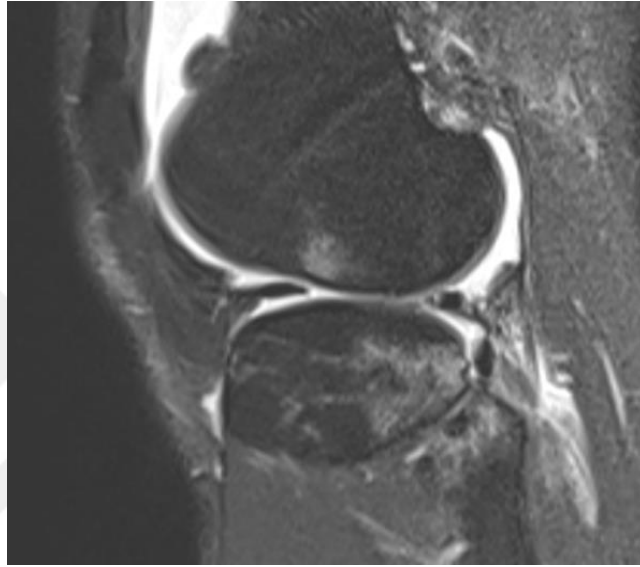
Akut ÖÇB yırtığının MRG’de hem direkt hem de indirekt bulguları mevcuttur. Direkt bulgular arasında; sagittal kesitlerde bağın zayıf ya da hiç görüntülenememesi, T2 ağırlıklı görüntülerde fokal hiperdens amorf ödemli bir kitle görünümü, bağın liflerinin düzensiz kontura veya dalgalı görünümüne sahip olması ile liflerin ortasında ya da tibial ve femoral bağlantılarda yırtıkların görülmesi sayılabilir (Şekil-16) (58).



**Şekil 16:Manyetik rezonans görüntülemede ön çapraz bağın düzensiz kontur ve ödemli görüntüleri**

İndirekt bulgular ise şu şekildedir: Tibianın femura göre anterior sublüksasyonu; bu durum, femoral kondillerin tibianın arka kenarına göre 7 mm veya daha fazla posterior ötelenmesinin sagittal görüntülerde lateral kesitlerde görülmesiyle belirlenir. Ayrıca, kemik yaralanmaları veya ezilmeleri sıkça rastlanır; tibia platosunun

posterolateral köşesi, lateral femoral kondilin yük binme yüzeyine çarpar ve T2 sekanslarında bu ezilmeler hiperdens kemik içi ödem olarak izlenir. İnterkondiler çentikteki ÖÇB liflerinin anormal yönelimi ve arka çapraz bağın akut açılanmasıyla birlikte bükülmesi de diğer indirekt bulgular arasında yer alır (Şekil-17) (59).



**Şekil 17 : Manyetik rezonans görüntüleme de femur ve tibiada ön çapraz bağ yapışma yerlerinde kemik içi ödem görüntüsü**

## **2.8 ÖN ÇAPRAZ BAĞ YARALANMALARININ TEDAVİSİ**

Ön çapraz bağ (ÖÇB) yaralanmalarının tedavisi, hem konservatif hem de cerrahi yöntemleri içermektedir. Her iki yaklaşımın temel hedefi, hastanın ihtiyaçlarını karşılayarak dize gereken stabiliteyi sağlamak ve menisküs yırtığı ile osteoartrit gibi ileride gelişebilecek diz patolojilerinin riskini azaltmaktır. Ancak, optimal tedavi yöntemi halen tartışmalı olup, hastaya özgü değerlendirme gerektirir. Tedavi planı belirlenirken hastanın kronolojik yaşı yerine, aktivite seviyesi, fizyolojik yaşı ve beklentileri göz önünde bulundurulmalıdır. Genç, aktif ve ÖÇB yaralanmasına ek problemlerin eşlik ettiği hastalarda cerrahi müdahale tercih edilirken, aktivite seviyesi düşük olan hastalarda konservatif tedavi önerilmektedir (60).

### **2.8.1 Konservatif Tedavi**

Konservatif tedavi, ileri derecede artrozu bulunan kronik vakalar, hareketsiz yaşam tarzına sahip olanlar ve sportif aktivitelere dönmeyen orta yaşlı hastalar için tercih edilebilir. Bu tedavi yaklaşımında amaç, yırtılmış ÖÇB'nin fonksiyonunu desteklemek için diz çevresindeki kasların güçlendirilmesi ve işlevlerinin iyileştirilmesidir. Ağrının azaltılması için nonsteroid antiinflamatuvar ilaçlar, soğuk uygulama, kompresyon ve hareketi destekleyen breysler kullanılabilir. Mobilizasyon ise koltuk değneği yardımıyla sağlanır. Ağrı kontrol altına alındıktan sonra eklem hareket açıklığını artırmaya yönelik çalışmalara başlanır (61).

### **2.8.2 Cerrahi Tedavi**

Cerrahi tedavi; ÖÇB rüptürünün primer tamiri veya rekonstrüksiyonudur. Primer tamir tek demetin koptuğu veya fibriler yırtıklarda uygulanabilir. ÖÇB rekonstrüksiyonu primer tamire göre daha sık tedavi seçeneği olarak uygulanmaktadır. ÖÇB rekonstrüksiyonu; yırtık bağın yerine farklı greftlerin kullanılarak yeniden yapılandırılmasıdır. Bu işlem sırasında tibia ve femurda açılan tünellerden geçirilen greft, bağın normal anatomisine yaklaşması için tespit edilir. AAOS 2015 kılavuzuna göre, 18-35 yaş arası genç, beklentisi ve aktivite seviyesi yüksek hastalarda ÖÇB rekonstrüksiyonu şiddetle önerilmektedir (62). Cerrahi zamanlaması konusunda net bir fikir birliği olmamakla birlikte, yaralanmanın hemen ardından yapılan akut dönemdeki cerrahilerde diz eklemine tam hareket açıklığının sağlanması zorlaşmakta ve artrofibrozis riski artmaktadır. Bu nedenle bazı cerrahlar ÖÇB rekonstrüksiyonunu yaralanmadan sonra en az 6 hafta ertelemeyi tercih etmekte, ancak bu konuda yapılan çalışmalar tartışmalı sonuçlar sunmaktadır (63).

Ön çapraz bağ rekonstrüksiyonunda kullanılacak greft seçenekleri ise ; kemik-patellar tendon-kemik,hamstring, kuadriseps, iliotibial bant, peroneus longus otogreftleri ve allogreftlerdir(66-68)

### **2.8.3 Cerrahi Prosedür**

ÖÇB rekonstrüksiyonları, son otuz yılda açık cerrahi tekniklerden minimal invazif artroskopik yöntemlere kadar önemli gelişmeler göstermiştir. Rekonstrüksiyon işlemi, tendon greftinin alınması, femur ve tibia boyunca açılan tünellerden geçirilmesi ve

greftin kemiğe sabitlenmesi aşamalarını içerir. Tanısal artroskopi sonrasında, ÖÇB'nin kalan kısmı eksize edilir ve yapışma yerleri greft implantasyonu için hazırlanır. Semitendinosus ve gracilis tendonları alınarak hazırlanır ve tibial ile femoral tüneller oluşturulur. Greft tünellerden geçirildikten sonra femoral uç, düğme implantları (endobutton). veya interferans vidası ile sabitlenirken; tibial tespit interferans vidası, staple veya pul-vida sistemleri ile yapılır. Son aşamada, eklem artroskopik ve fizik muayenesi gerçekleştirilip, ameliyat katlar usulüne uygun olarak kapatılır (69).

#### **2.8.4 Greftin Ligamentizasyonu**

Greftin ligamentizasyonu, eklem içerisine yerleştirilen greftlerin doğal ön çapraz bağa benzemeye çalıştığı ve bu süreçte çeşitli biyomekanik ile fizyolojik değişikliklerden geçtiği dinamik bir süreçtir. Greftler, kemiğe entegrasyon sağlarken inflamatuvar reaksiyon, neovaskülarizasyon ve ligamentizasyon aşamalarından geçerler. Bu entegrasyonun gerçekleşebilmesi için en temel şart, kemik tünel içinde tendonun izometrik ve rijit şekilde tespit edilmesidir; aksi takdirde inflamatuvar yanıt gecikir veya hiç oluşmaz (70). Cerrahi sonrası tendon grefti, 1-3 aylık süreçte avasküler nekroz, hücre göçü ve artışı ile revaskülarizasyon, ardından ligamentizasyon evrelerini tamamlayarak doğal ÖÇB'ye benzer özellikler kazanmaya başlar. Bu süreç toplamda yaklaşık 12-30 hafta sürer. Histolojik açıdan ise greftin normal ÖÇB'ye benzeyen yapıya kavuşması genellikle 6 aydan sonra gerçekleşir (71).

#### **2.8.5 Ön Çapraz Bağ Rekonstrüksiyonu(ÖÇBR) Sonrası Rehabilitasyon**

Ön çapraz bağ rekonstrüksiyonu sonrası rehabilitasyon, cerrahi müdahale kadar büyük önem taşımaktadır ve bu amaçla birçok farklı protokol tanımlanmıştır. Rehabilitasyon süreci genellikle kısa sürede dize yük verme, kas kuvvetlendirme, denge ve proprioseptif egzersizleri içerir.

ÖÇBR rehabilitasyonu dört aşamadan oluşur. Faz I, cerrahi sonrası ilk iki haftayı kapsar ve bu dönemde temel hedefler greft tespitini korumak, inflamasyonu kontrol altında tutmak ve diz fleksiyonunu 90 derece ile tam ekstansiyonu sağlamaktır. Hastaya, diz tam ekstansiyonda olacak şekilde çift koltuk değneği kullanarak tolere ettiği kadar yük verilir. Faz II, cerrahiden sonraki 2-4. haftayı içerir; bu dönemde çömelme hareketleri, 0-30 derece arası kapalı kinetik zincir egzersizleri, parmak

ucunda yükselme, kondisyon bisikleti kullanımı ve ağırlıklı düz bacak kaldırma gibi egzersizler uygulanır. Eğer hasta normal yürüyüş paternine ulaşmış, tam eklem hareket açıklığı sağlamış ve yeterli kas gücünü elde etmişse, faz III'e geçilir. Faz III, cerrahi sonrası 6. hafta ile 4. ay arasında sürer ve 0-60 derece arası kapalı kinetik zincir güçlendirme, eliptik bisiklet, izokinetik egzersizler ve fonksiyonel rehabilitasyon ağırlık kazanır. Fonksiyonel rehabilitasyon, pilometrik ve proprioseptif egzersizlerle birlikte hafif koşu, düz koşu, ani yön değiştirme ve dairesel koşuları içerir. Son aşama olan Faz IV'te ise amaç, kısıtlama olmaksızın hastanın tam aktiviteye başlamasını sağlamak ve spora güvenli dönüşü mümkün kılmaktır (72,73).

## **2.9 ÖÇBR CERRAHİ TEDAVİSİNİN KOMPLİKASYONLARI**

### **2.9.1 Eklem Hareket Kısıtlılığı**

Ameliyat sonrası eklem hareket kısıtlılığı, ÖÇB rekonstrüksiyonu sonrası karşılaşılan önemli komplikasyonlardan biridir ve vakaların %1-4'ünde görülür. Artrofibrozis, bu ameliyatlardan sonra %4 ile %35 arasında değişen oranlarda diz sertliğine neden olan bir durumdur. Cerrahinin yaralanmadan sonraki üçüncü hafta ve sonrasında yapılması, artrofibrozis gelişme riskini anlamlı şekilde azaltmaktadır (74). Bunun yanı sıra, interkondiler çentik içine yerleşen ve tam ekstansiyonu engelleyen küçük nodül formundaki skar dokusu olan siklops lezyonu da hareket kısıtlılığının sık nedenlerinden biridir (75). Bu lezyon, rüptüre ÖÇB güdüğünün yetersiz debridmanı sonucunda gelişebilir.

### **2.9.2 Enfeksiyon**

Enfeksiyon yüzeysel tabakalarda selülit şeklinde başlayabileceği gibi, septik artritis veya osteomyelit gibi daha derin ve ciddi şekilde seyredebilir. ÖÇB rekonstrüksiyonu sonrası septik artritis gelişme olasılığı tahminen %0,1-1,7 civarındadır (75).

### **2.9.3 Tromboembolik Sorunlar**

Tromboembolik sorunlar arasında ise derin ven trombozu (DVT) ve pulmoner emboli (PE) nadir fakat potansiyel olarak tehlikeli komplikasyonlar olarak karşımıza çıkar. ÖÇB rekonstrüksiyonunu takiben asemptomatik DVT insidansı %0,53 ile %14,9 arasında değişmektedir (76).

## **2.9.4 Nörovasküler Hasar**

Nörovasküler hasar, herhangi bir artroskopik prosedürde karşılaşılabilecek önemli bir komplikasyondur. Vasküler yaralanmanın başlıca belirtileri arasında soğuk ve nabızsız bir uzuv, aktif kanama ile birlikte pulsatil hematoma yer almaktadır. Özellikle safen sinirinin infrapatellar dalı, diz boyunca hamstring tendonlarına yüzeysel olarak ilerlediği için greft alınması sırasında risk altındadır (76). Yine turnike kullanımına bağlı olarak da sinir hasarı meydana gelebilmektedir.

## **2.10 YÜKSEK TİBİAL OSTEOTOMİ**

### **2.10.1 Yüksek Tibial Osteotominin Temel Prensipleri**

Yüksek tibial osteotomiler (MAKYTO), tek kompartman artrozlarının tedavisinde yaygın olarak kullanılmaktadır (77). Yüksek tibial osteotominin temel amacı, hastanın normalden sapmış biyomekanik dengesini yeniden düzenleyerek yükün sağlam kompartmana aktarılmasını sağlamaktır (78). Varus açılanması olan alt ekstremitelerde medial kompartman, valgus açılanması olan dizlerde ise lateral kompartman, birim alana binen yükün anormal şekilde artmasına maruz kalır (79).

Yüksek tibial osteotomi cerrahisi, eklem çizgisini horizontal hale getirmeyi hedefler. Varus deformitesi olan orta yaşlı hastalarda mekanik aks üzerinde  $3^{\circ}$ - $6^{\circ}$  arasında aşırı düzeltme genel kabul görürken, konjenital varus deformitesi bulunan hastalarda ağrı daha erken yaşlarda ortaya çıkabilir. Yüksek tibial osteotomi yapılması planlanan genç hasta grubunda ise aşırı düzeltme yapılmasına gerek yoktur; bu hastalarda mekanik aksın nötrale getirilmesi yeterli kabul edilir (80).

### **2.10.2 Yüksek Tibial Osteotomi Endikasyonları ve Kontrendikasyonları**

Yüksek tibial osteotominin başarısında en önemli faktör doğru hasta seçimi olarak vurgulanmaktadır. Insall ve arkadaşları, proksimal tibial osteotominin 60 yaşından genç, varus açısının  $10^{\circ}$ 'den az, fleksiyon kontraktürünün  $30^{\circ}$ 'den az, diz hareket açıklığının toplam  $75^{\circ}$ 'den fazla olduğu, stabil, aktif ve istekli hastalarda yapılması gerektiğini bildirmişlerdir (78).

MAKYTO kontrendikasyonları; Diffüz dejeneratif artrit, inflamatuvar artrit, tibiofemoral subluksasyon, ileri derece osteoporoz, 90°'den az eklem hareket açıklığı, 15°'den fazla varus deformitesi, ciddi vasküler patoloji, lateral menisektomi öyküsü, hastaların gerçek dışı beklentisi, tibiyanın laterale 1 cm'den fazla sublukse olması, medial kompartmanda tibiada 2-3 mm'den fazla kemik kaybı olması, ciddi patellofemoral bulguların olması, patella alta veya infera olması, hastanın 65 yaş üzerinde olması, obezite (VKİ >30 kg/m<sup>2</sup>), sigara kullanmaktır (81).

### **2.10.3 Yüksek Tibia Osteotomi Ameliyatı Öncesi Hazırlık ve Planlama**

Diz eklemünde varus deformitesi ile birlikte görülen medial kompartman osteoartritte eşlik eden birçok patoloji olabilir. Ameliyat öncesi değerlendirmede fizik muayene ve anamnez ile birlikte radyolojik inceleme büyük önem taşır. Yüksek tibial osteotomi planlaması ve hazırlık süreci bu değerlendirmelere dayanır. Değerlendirme sırasında bacak uzunluğu, anteroposterior ve mediolateral ligament stabilitesi supin pozisyonda ve tam yük verirken ayrı ayrı incelenmeli (82).

### **2.10.4 Klinik İnceleme**

Ameliyat öncesi hasta mutlaka supin pozisyonda, ayakta dururken ve yürürken değerlendirilmelidir. Bu sayede hem statik hem de dinamik deformiteler tespit edilebilir. Hastanın yürüyüşü dikkatle gözlemlenmelidir. Yürüyüş sırasında ayak pozisyonu nötr, içe dönük veya dışa dönük olabilir. Dışa dönük yürüyen hastalar genellikle düşük adduksiyon momentine sahipken; içe dönük veya nötr pozisyonda yürüyen hastalar ise yüksek adduksiyon momentine sahiptir. Yüksek adduksiyon momentine sahip hastalarda osteotomiden sonra daha fazla valgus düzeltmesi yapılmasının gerektiği, uzun süreli takiplerde ortaya konmuştur (83,84).

### **2.10.5 Düzeltmenin belirlenmesi**

Geleneksel olarak medial tek kompartman osteoartriti olan hastalar aşırı düzeltmeyle valgus pozisyonuna getirmek ve medial kompartmandaki yükün azaltılması hedeflenmiştir. Femorotibial açıya göre farklı derecelerde valgus düzeltme önerilmiştir. Coventry normal femorotibial açının 5-8 derece valgus olduğunu osteotomi ile 5 derece fazladan valgus sağlanması gerektiğini savunmuştur. Hernigou ve arkadaşları ise mekanik aks 183-186 derece olacak şekilde düzeltme önermiştir.

1969'da Fujisawa ve arkadaşları tibia platosunun merkezini % 0 en laterali %100 olarak kabul edip, lateral platonun %30-40'ına gelecek şekilde düzeltme önermişlerdir (85). Bu sonuca dayanarak eklem % 62.5'ine denk gelen aynı zamanda Fujisawa noktası olarak da bilinen değer, genellikle ameliyat sonrası hedeflenen dizilim olarak kabul edilmektedir. Düzeltme noktası belirlendikten sonra bu düzeltmeyi elde etmek için gereken açılma miktarı hesaplanmalıdır. Gerekli miktarı hesaplamak için yaygın olarak Miniaci ve Dugdale yöntemi kullanılmaktadır.

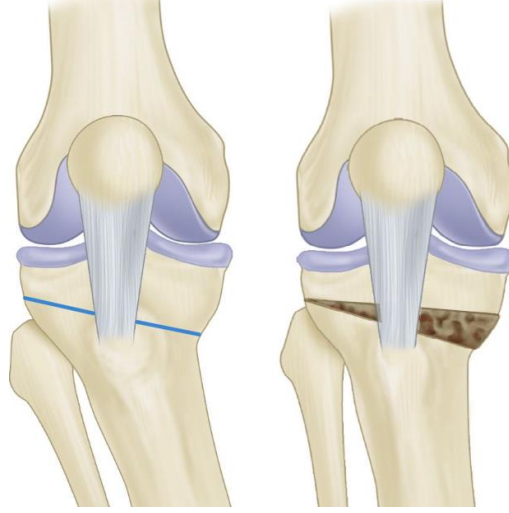
## **2.10.6 Yüksek Tibial Osteotomi Teknikleri**

### **2.10.6.1 Kapalı Kama Yüksek Tibial Osteotomi**

Coventry tarafından 1965 yılında tuberositas tibianın proksimaline klasik kapalı kama valgizasyon yüksek tibial osteotomi tanımlanmış ve uygulanmıştır. Açık kama tekniği popülerlik kazanana kadar, kapalı kama prosedürü medial diz osteoartrisinde yaygın olarak kullanılan bir yöntem olmuştur. Son yıllarda ise, özellikle açılma olarak stabil kilitli vida plak fiksasyonuna sahip yeni tasarım implantlar tercih edilmektedir (85).

### **2.10.6.2 Medial Açık Kama Yüksek Tibial Osteotomi**

Medial açık kama yüksek tibial osteotomi (MAKYTO), günümüzde lateral kapalı kama osteotomisine göre birçok avantaja sahip olması nedeniyle popülerliği artmıştır (Şekil-18). Fibula osteotomisi gerektirmemesi, peroneal sinir hasarı riskinin daha az olması, bacak boyunda kısalmaya yol açmaması, tek bir insizyonla uygulanabilmesi, düzeltme miktarının daha kolay ayarlanabilmesi ve artroplastiye geçiş sürecinin göreceli olarak daha kolay olması bu avantajlar arasında sayılabilir (Tablo-2). Puddu, kendi adıyla anılan ve osteotomi yüzeylerini osteotominin içinden destekleyerek ileride gelişebilecek kollapsı önlemeye yönelik, yükseklikleri farklı plaklar geliştirmiştir (85). Staubli ve DeSimoni tarafından geliştirilen, daha sonra Lobenhoffer ve arkadaşları tarafından yaygınlaştırılan TomoFix plağı da günümüzde yaygın olarak kullanılmaktadır.



**Şekil 18: Medial Açık Kama Yüksek Tibial Osteotomi.- Campbell's Operative Orthopaedics 14th Edition, Chapter 9, 518 'den alınmıştır.**

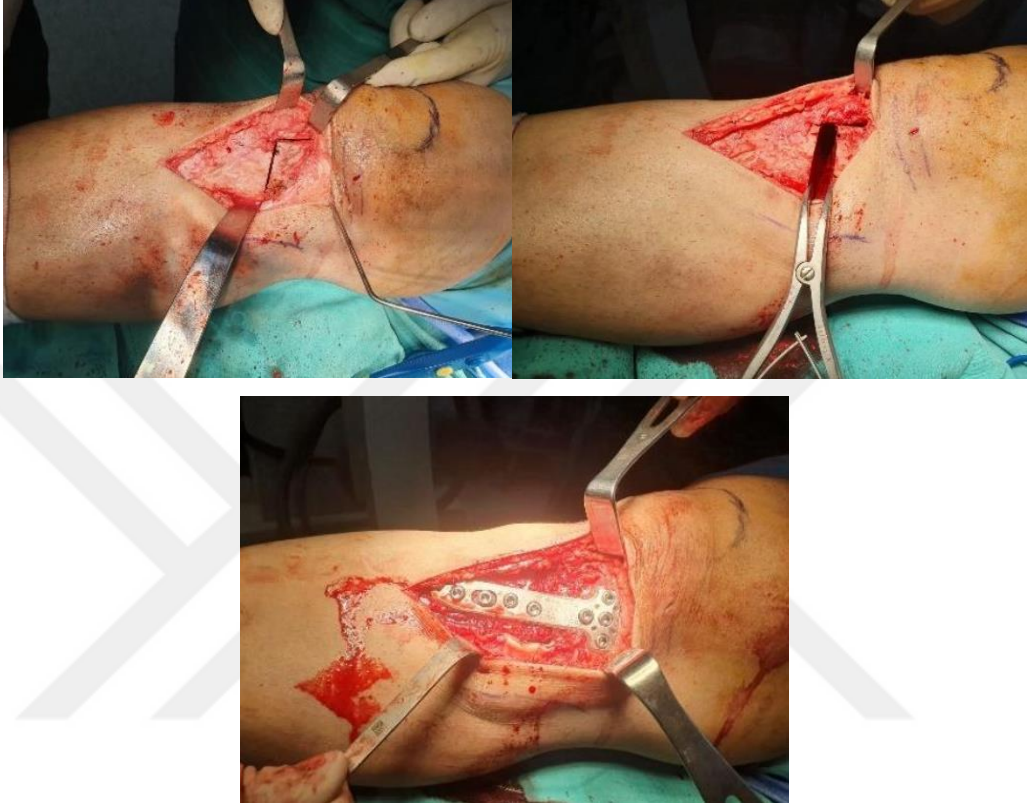
**Tablo 2: Medial Açık Kama Yüksek Tibial Osteotomi İle Lateral Kapalı Kama Yüksek Tibial Osteotominin Karşılaştırılması**

Medial Açık Kama YTO	Lateral Kapalı Kama YTO
Kısa cerrahi süre	Uzun süre cerrahi
Kemik grefti gerekebilir.	Greft gerekliliği yok
Daha yüksek hassasiyet	Daha az hassasiyet
Safen sinir lezyonu riski	Peroneal sinir lezyonu riski

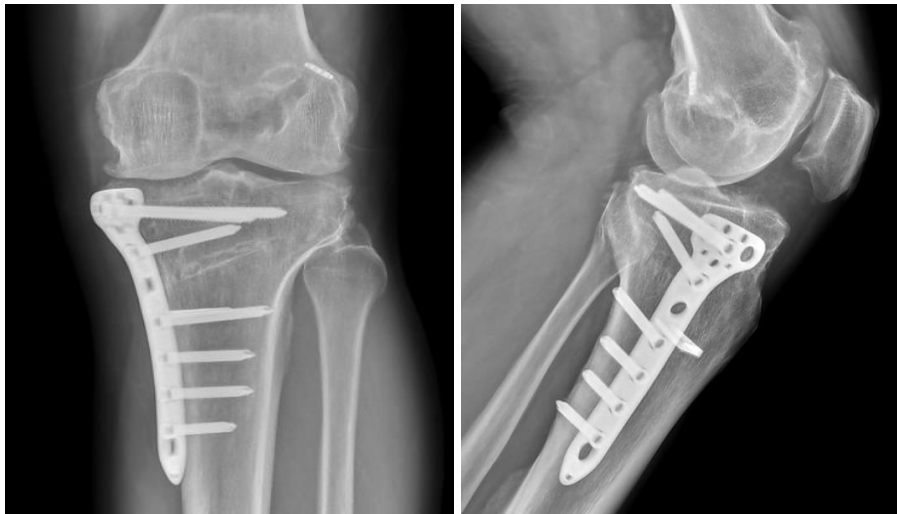Monoplanar MAKYTO, patella yüksekliği normal aralıklarda ise güvenle yapılabilir. Medial eklem aralığının 3- 4 cm distalinden başlayıp, patellar tendonun tibial tüberküle yapışma yerinin proksimalinden geçecek ve superolateralde doğrultusu fibula başına gelecek şekilde, lateral tibia korteksinin 1 cm kadar medialinde kalan bir osteotomi yapılır. Bu kesi üzerinden içerdeki implantlar çıkartılır. Gerekli düzeltme miktarı sağlandıktan sonra uygun floroskopik kontrol altında implantlar yerleştirilir.

Biplanar MAKYTO ise tibia proksimal medial artrozu, tibial eğim bozuklukları ve patellofemoral eklem bozukluklarında tercih edilebilen bir osteotomidir (Şekil-19). Tibial tüberkülün distalde veya proksimalde bırakıldığı iki çeşidi vardır. Gassbeek ve ark., Tibial tüberkülün proksimal fragmanda bırakıldığı osteotomi tekniğini medial açık kama osteotomisinde uygulayarak patella infera oluşumunu engellediğini göstermiştir. Tibial tüberkülün kaidesinde en az 1 cm'lik

kemik kalacak şekilde tibiyanın önce osteotomize edilmesi önerilmekte olup bu planda horizontal ve vertikal osteotomi arasındaki açı 110-120 derece olmalıdır (Şekil-20) (86).



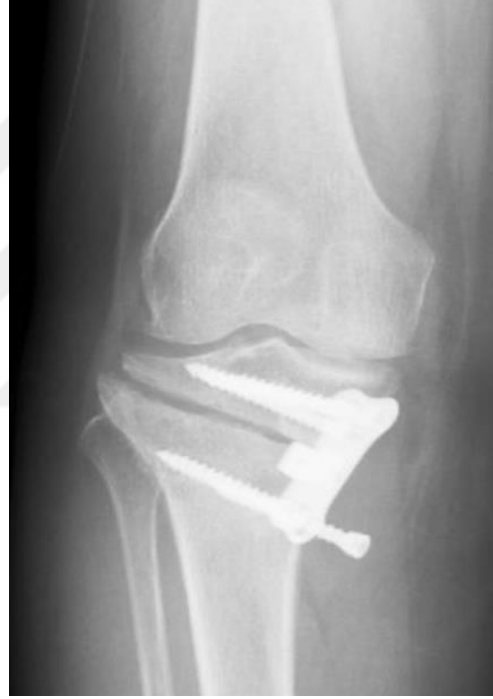**Şekil 19: Medial Açık Kama Osteotomisinin Ameliyat İçi Görüntüleri**



**Şekil 20: Biplanar Medial Açık Kama Yüksek Tibial Osteotomi Ameliyat Sonrası Direk Grafi Görüntüsü**

### 2.10.7 Yüksek Tibial Osteotomi Sonrası Komplikasyonlar

Yüksek Tibial Osteotomi sonrası karşılaşılan başlıca komplikasyonlar arasında redüksiyon kaybı, patellofemoral sorunlar, intraoperatif kırıklar, enfeksiyon, kaynamama, implant irritasyonu, aşırı düzeltme ve yetersiz düzeltme yer almaktadır (Şekil-21) (87). Diz çevresi osteotomilerde özellikle karşı korteksin kırılma riski önemli bir komplikasyon olarak kabul edilir. Bu korteks kırılmaları, kaynamama, gecikmiş kaynama, implant yetersizliği ve eklem instabilitesine yol açabilir. Ayrıca, sekiz derecenin üzerindeki düzeltmelerde karşı korteksin kırılma riski %90'ın üzerinde olmaktadır (88).



**Şekil 21 : Yüksek Tibial Osteotomi Sırasında Lateral Korteks Kırığı  
Gelişen Hastanın Direk Grafi Görüntüsü**

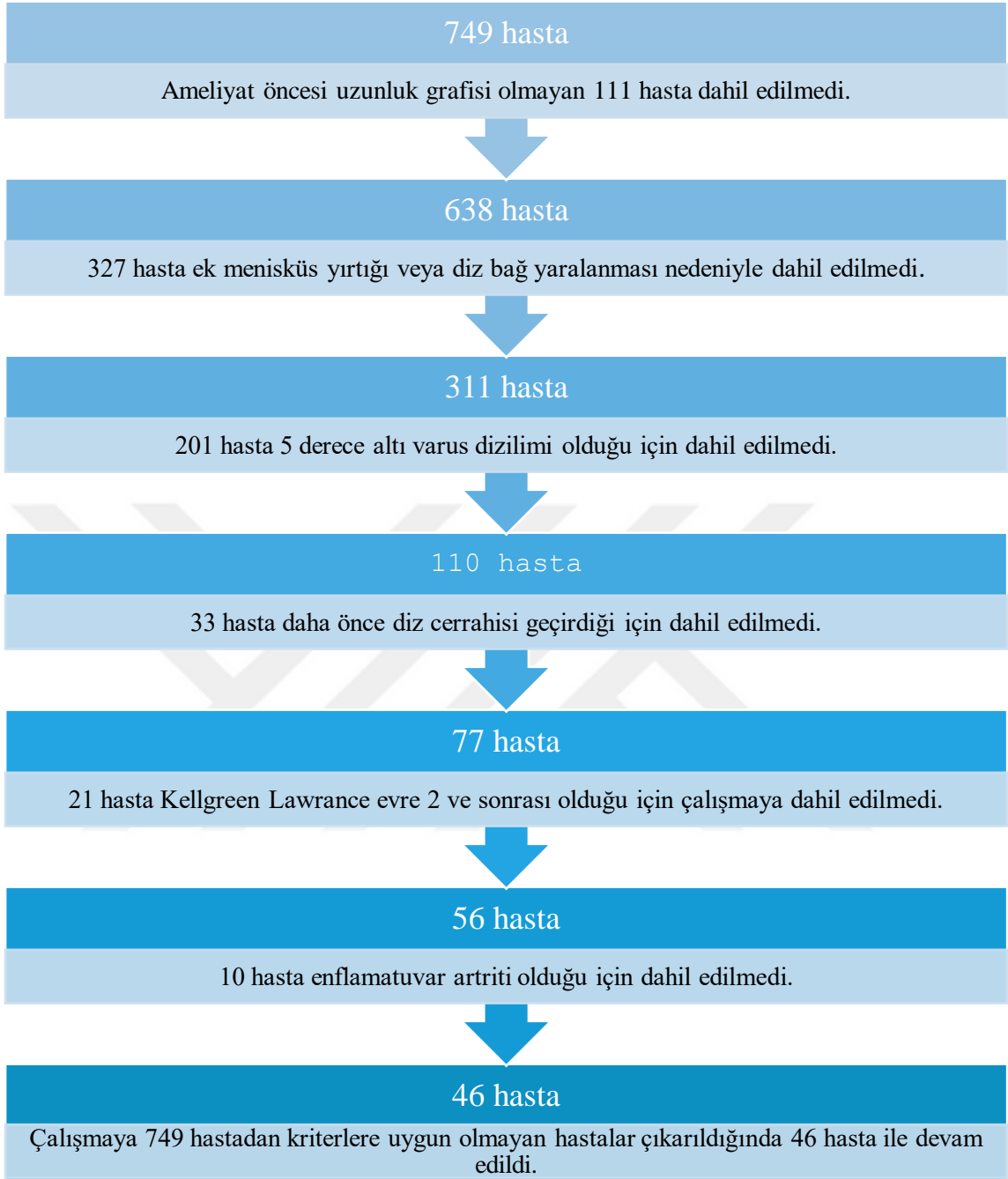
### 3. GEREÇ VE YÖNTEM

Bu tez çalışması Sağlık Bilimleri Üniversitesi Metin Sabancı Baltalimanı Kemik Hastalıkları Eğitim ve Araştırma Hastanesi Eğitim Planlama Kurulu'nun 05.02.2025 tarihli toplantısında 32/232 karar numarasıyla onaylanmıştır. Çalışma Ortopedi ve Travmatoloji kliniklerinin imkanları kullanılarak yapılmıştır.

Çalışmaya katılan hastalardan çalışma öncesi sözlü ve yazılı onam alındı. Çalışma sırasında Helsinki Deklarasyonu, İyi Klinik Uygulama (Good Clinical Practice) İlkelerine bağlı kalındı.

Hastane Bilgi Yönetim Sistemi'nden 2015-2024 yılları arasında Metin Sabancı Baltalimanı Kemik Hastalıkları Eğitim ve Araştırma Hastanesi'nde ön çapraz bağ yırtığı nedeniyle primer ön çapraz bağ rekonstrüksiyonu yapılan hastalar belirlendi.

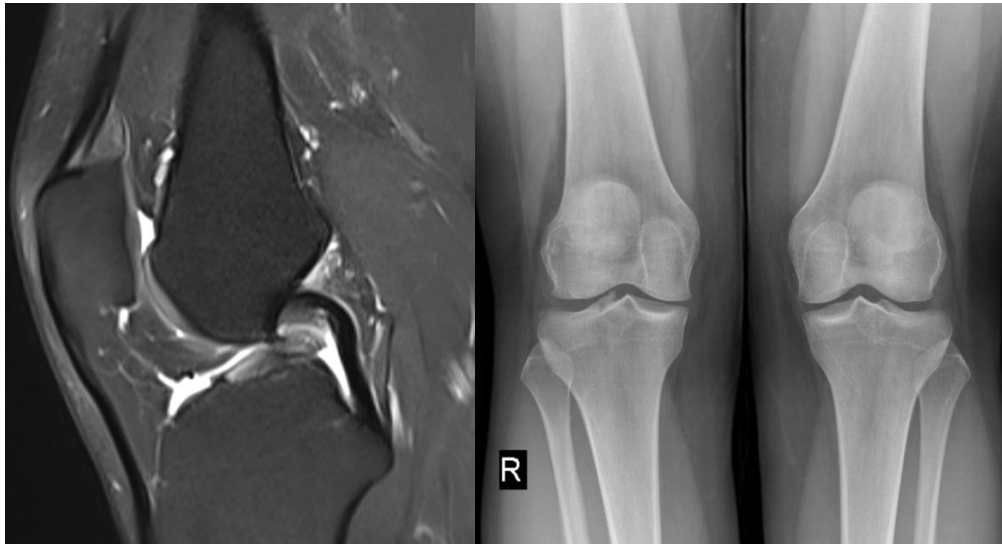Toplam 749 hastaya ön çapraz bağ yırtığı tanısı ile primer ön çapraz bağ rekonstrüksiyonu yapıldığı tespit edildi. Bu hastalardan 201 tanesi 5<sup>0</sup>'nin altında varus dizilimi olduğu için, 111 tanesi ameliyat öncesi çekilmiş bacak uzunluk grafisi olmadığı için, 327 tanesi ek menisküs yırtığı veya diğer diz bağ yaralanması (MCL hariç) olduğu için, 33 hasta daha önce diz cerrahisi geçmişi olduğu için, 21 hasta Kellgreen Lawrance evre 2 ve üzeri olduğu için, 10 hasta enflamatuvar artriti olduğu için çalışmaya dahil edilmedi. Sonuçta çalışmaya 46 hasta ile devam edildi. Bu 46 hastanın 18 tanesi eş zamanlı primer ön çapraz bağ rekonstrüksiyonu ve medial açık kamalı yüksek tibial osteotomi cerrahisi uygulanan hasta grubunu oluştururken; 28 tanesine ise sadece primer ön çapraz bağ rekonstrüksiyon cerrahisi uygulanan hasta grubunu oluşturmuştur.



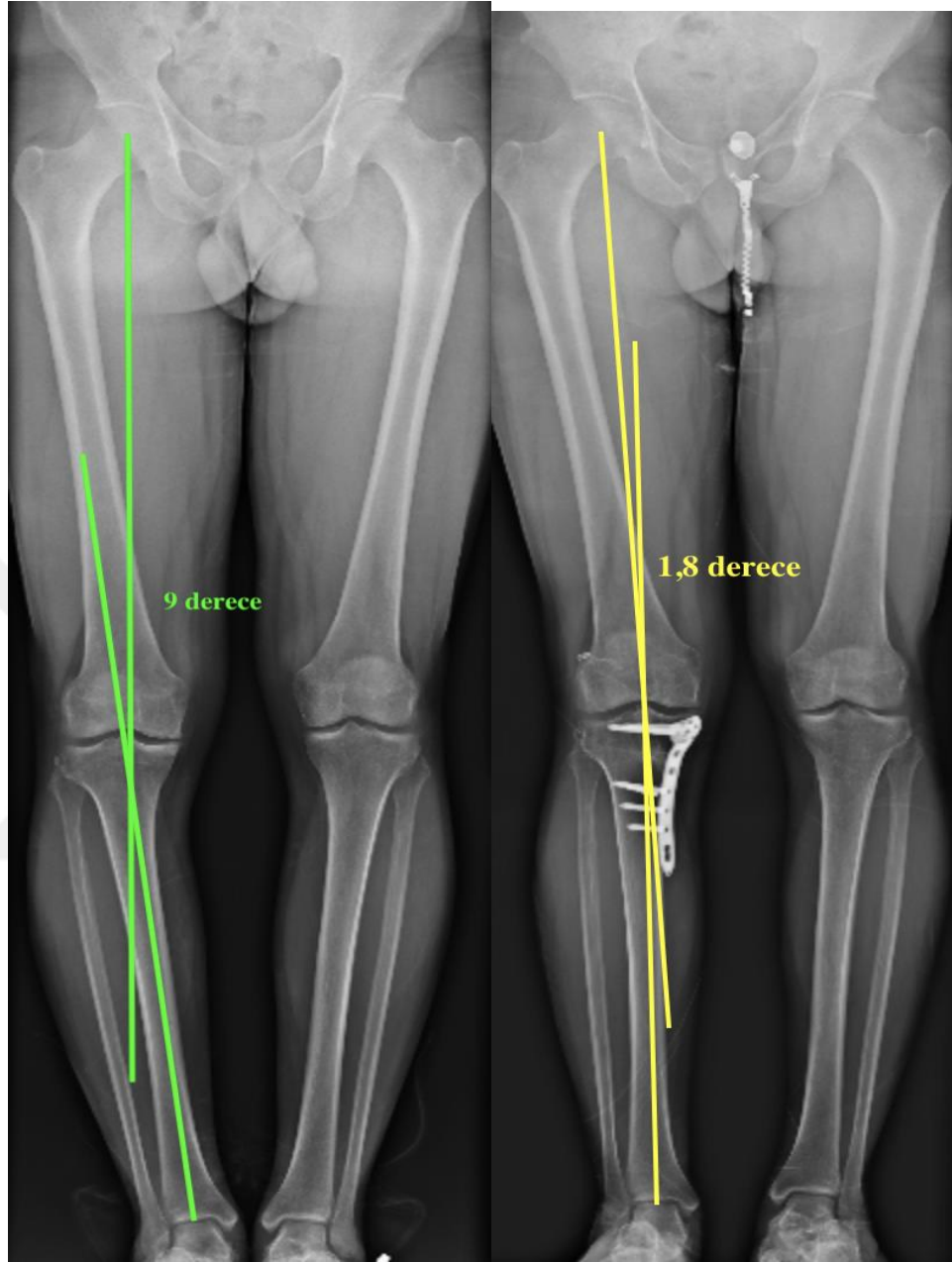
**Şekil 22:Hasta Seçim Algoritması**

Çalışmaya dahil edilen 46 hastanın hastane kayıtlarından elde edilen ameliyat öncesi anamnezine, ameliyat öncesi (preoperatif) rutin yapılan IKDC (International Knee Documentation Committee) ve Lysohm skorlarına, fizik muayenesinde diz eklem hareket açıklığı, lachman testi, ön çekmece testi, pivot shift testi sonuçlarına ulaşıldı. Hastaların yapılan son kontrolünde ameliyat öncesi yapılan fizik muayeneleri ve fonksiyonel diz skorları tekrarlandı ve karşılaştırıldı.

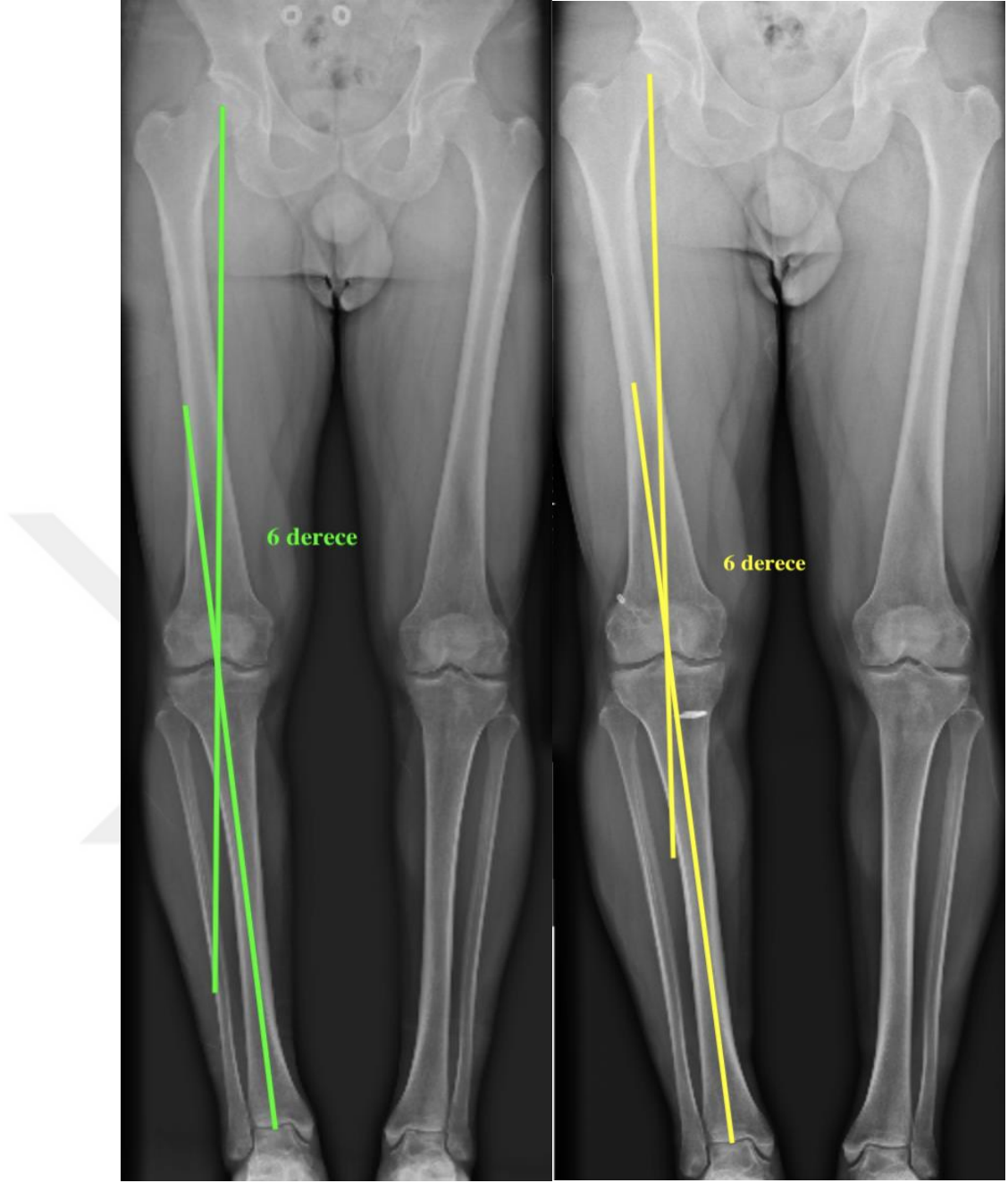
Ameliyat öncesi direkt grafi kayıtları incelenerek diz eklemi artroz derecesi Kellgren Lawrence sınıflamasına göre belirlendi (80). Hastaların preoperatif olarak diz ön-arka ve yan grafisi, bacak uzunluk grafisi, MR görüntülemeleri değerlendirildi (Şekil-22). Hastaların mekanik aks dizilimi bacak uzunluk grafilerinden ölçüldü (Şekil 23,24). Düzeltici osteotomi olarak medial açık kama yüksek tibial biplanar osteotomi uygulanan ve tespit materyali olarak anatomik kilitli plak kullanılan hastalar kombine gruba dahil edildi. Eş zamanlı MAKYTO uygulanan hastalarda postoperatif birinci ay, üçüncü ay, altıncı ay ve birinci yıl ve son kontrolde ayakta basarak diz ön-arka (AP) ve yan grafiler ile osteotomi hattının radyolojik değerlendirmesi yapıldı.



**Şekil 23: Hasta Serimizden 30 Yaşında Erkek Hastanın Ameliyat Öncesi Sagittal MR Kesiti ve Basarak Diz Ön-Arka Grafisi Örneği**



**Şekil 24:Eş Zamanlı ÖÇBR ve MAKYTO Cerrahisi Geçiren Hastanın Ameliyat Öncesi ve Sonrası Alt Ekstremitte Mekanik Tibiofemoral Açının Ölçümü**



**Şekil 25: ÖÇBR Cerrahisi Geçiren Hastanın Ameliyat Öncesi ve Sonrası Alt Ekstremitte Mekanik Tibiofemoral Açının Ölçümü**

### 3.1 FONKSİYONEL DİZ SKORLARI

IKDC subjektif diz formu, çok çeşitli diz sorunları olan hastalar için semptom, fonksiyonel durumunu ve spor aktivitesini değerlendiren dize özgü güvenilir ve geçerli bir ölçüsüdür. Bu skorun kullanılması, farklı diz problemleri olan gruplar arasında sonuçların karşılaştırılmasına olanak sağlayacaktır. IKDC 2000, 10 sorudan ve toplam 87 puandan oluşmakta. Puanlar;  $(\text{puan}/87*100)$  formülü kullanarak 100 üzerinden hesaplanmıştır. 0 puan fonksiyon seviyesi en düşük ve semptomları en yüksek seviyede, 100 ise fonksiyon seviyesi en yüksek ve semptomları olmayan ve sporu engel olmadan yapabilen hasta olarak değerlendirildi (Tablo 3).

Lysholm diz puanlama formu ise, diz cerrahisi sonrası diz fonksiyonlarını değerlendirmek amacıyla yaygın olarak kullanan bir skordur. Aksama, destek kullanarak yürüme, dizde kitlenme, öne kayma, ağrı, şişlik, merdivenden çıkama ve çömelebilmeme soruları üzerinden puanlandırılır. 0 puan en düşük ve 100 puan en iyi fonksiyonel durumu göstermektedir (Tablo 4).

**Tablo 3:2000 IKDC Subjektif Diz Değerlendirme Formu**

**2000 IKDC SUBJEKTİF DİZ DEĞERLENDİRME FORMU**

Tam Adımız:

Bugünün Tarih: (Gün / Ay / Yıl)

Yaralanma Tarihi: (Gün / Ay / Yıl)

**BELİRTİLER**

Bulgularınızı ciddi belirtiler ortaya çıkmadan yapabileceğinizi düşündüğünüz en yüksek aktivite düzeyine göre derecelendirin. Normalde bu düzeyde aktivite yapmıyor olabilirsiniz.

**1) Şiddetli diz ağrısı olmadan yapabileceğiniz en yüksek aktivite düzeyi nedir?**

4.Zıplamak gibi zor aktiviteler veya basketbol ya da futboldaki gibi pivot (ayak yerde iken dizin içe veya dışa dönmesi) hareketleri.

3.Ağır fiziki işler, ya da tenis, kayak gibi yorucu aktiviteler

2. Orta düzeydeki fiziki işler, hızlı yürüyüş ya da koşmak.

1. Yürümek, ev işi veya bahçe işi gibi hafif aktiviteler

0. Yukarıda sayılan herhangi bir aktiviteyi diz ağrısı nedeniyle yapamama

**2) Son 4 hafta içerisinde, ya da yaralanmanızdan beri, ne sıklıkla ağrınız oldu?**

0 1 2 3 4 5 6 7 8 9 10  
Asla             Sürekli

**3) Eğer ağrınız olduysa, ne kadar şiddetli idi?**

0 1 2 3 4 5 6 7 8 9 10  
Ağrı yok             Hayal edilen En kötü ağrı

**4) Son 4 hafta içerisinde, ya da yaralanmanızdan beri, dizinizde şişlik ya da hareket kısıtlanması oldu mu?**

4. Pek değil
3. Hafif
2. Orta düzeyde
1. Çok
0. İleri düzeyde

**5) Dizinizde şişlik ortaya çıkmadan yapabildiğiniz en yüksek aktivite düzeyi nedir?**

4. Zıplamak gibi zor aktiviteler veya basketbol ya da futboldaki gibi pivot (ayak yerde iken dizin içe veya dışa dönmesi) hareketleri.
3. Ağır fiziki işler, ya da tenis, kayak gibi yorucu aktiviteler
2. Orta düzeydeki fiziki işler, hızlı yürüyüş ya da koşmak
1. Yürümek, ev işi veya bahçe işi gibi hafif aktiviteler
0. Yukarıda sayılan herhangi bir aktiviteyi dizde şişme nedeniyle yapamama

**6) Son 4 hafta içerisinde, ya da yaralanmanızdan beri, dizinizde kilitlenme ya da takılma oldu mu?**

0  Evet

1  Hayır

**7) Dizinizde ciddi boşalma hissi (dizin öne doğru kayması) olmadan yapabileceğiniz en yüksek aktivite düzeyi nedir?**

4. Zıplamak gibi zor aktiviteler veya basketbol ya da futboldaki gibi pivot (ayak yerde iken dizin içe veya dışa dönmesi) hareketleri.
3. Ağır fiziki işler, ya da tenis, kayak gibi yorucu aktiviteler
2. Orta düzeydeki fiziki işler, hızlı yürüyüş ya da koşmak
1. Yürümek, ev işi veya bahçe işi gibi hafif aktiviteler
0. Yukarıda sayılan herhangi bir aktiviteyi dizde boşalma nedeniyle yapamama

**SPOR AKTİVİTELERİ**

**8) Düzenli olarak katılabildiğiniz en yüksek aktivite düzeyi nedir?**

4. Zıplamak gibi zor aktiviteler veya basketbol ya da futboldaki gibi pivot (ayak yerde iken dizin içe veya dışa dönmesi) hareketleri.
3. Ağır fiziki işler, ya da tenis, kayak gibi yorucu aktiviteler
2. Orta düzeydeki fiziki işler, hızlı yürüyüş ya da koşmak
1. Yürümek, ev işi veya bahçe işi gibi hafif aktiviteler
0. Yukarıda sayılan herhangi bir aktiviteyi dizde ağrı nedeniyle yapamama

9) Diziniz şunları yapmanızı ne kadar etkiliyor?

		Pek zorlamıyor	Az miktarda zorluyor	Orta miktarda zorluyor	Ciddi düzeyde zorluyor	Yapamıyorum
a.	Merdiven çıkma	4 <input type="checkbox"/>	3 <input type="checkbox"/>	2 <input type="checkbox"/>	1 <input type="checkbox"/>	0 <input type="checkbox"/>
b.	Merdiven inme	4 <input type="checkbox"/>	3 <input type="checkbox"/>	2 <input type="checkbox"/>	1 <input type="checkbox"/>	0 <input type="checkbox"/>
c.	Diz üzerine çökme	4 <input type="checkbox"/>	3 <input type="checkbox"/>	2 <input type="checkbox"/>	1 <input type="checkbox"/>	0 <input type="checkbox"/>
d.	Çömelme	4 <input type="checkbox"/>	3 <input type="checkbox"/>	2 <input type="checkbox"/>	1 <input type="checkbox"/>	0 <input type="checkbox"/>
e.	Dizleri kırarak oturma	4 <input type="checkbox"/>	3 <input type="checkbox"/>	2 <input type="checkbox"/>	1 <input type="checkbox"/>	0 <input type="checkbox"/>
f.	Sandalyeden kalkma	4 <input type="checkbox"/>	3 <input type="checkbox"/>	2 <input type="checkbox"/>	1 <input type="checkbox"/>	0 <input type="checkbox"/>
g.	Düz koşma	4 <input type="checkbox"/>	3 <input type="checkbox"/>	2 <input type="checkbox"/>	1 <input type="checkbox"/>	0 <input type="checkbox"/>
h.	Zıplamak ve sorunlu bacağın üzerine inmek	4 <input type="checkbox"/>	3 <input type="checkbox"/>	2 <input type="checkbox"/>	1 <input type="checkbox"/>	0 <input type="checkbox"/>
i.	Ani olarak durmak veya harekete başlamak	4 <input type="checkbox"/>	3 <input type="checkbox"/>	2 <input type="checkbox"/>	1 <input type="checkbox"/>	0 <input type="checkbox"/>

**FONKSİYON**

10) 0 – 10 arasında değerlendirildiğinde, dizinizin durumunu nasıl puanlıyorsunuz? 10 normal ve mükemmel, 0 hiçbir günlük aktiviteyi, spor aktiviteleri dahil yapamamaktır.

**DİZ YARALANMASI ÖNCESİ FONKSİYON**

Günlük Aktiviteleri Yapamıyorum											Kısıtlılık yok
0	1	2	3	4	5	6	7	8	9	10	
<input type="checkbox"/>	<input type="checkbox"/>	<input type="checkbox"/>	<input type="checkbox"/>	<input type="checkbox"/>	<input type="checkbox"/>	<input type="checkbox"/>	<input type="checkbox"/>	<input type="checkbox"/>	<input type="checkbox"/>	<input type="checkbox"/>	<input type="checkbox"/>

**ŞU ANKI DİZ FONKSİYONU**

Günlük Aktiviteleri Yapamıyorum											Kısıtlılık yok
0	1	2	3	4	5	6	7	8	9	10	
<input type="checkbox"/>	<input type="checkbox"/>	<input type="checkbox"/>	<input type="checkbox"/>	<input type="checkbox"/>	<input type="checkbox"/>	<input type="checkbox"/>	<input type="checkbox"/>	<input type="checkbox"/>	<input type="checkbox"/>	<input type="checkbox"/>	<input type="checkbox"/>

**KAYNAK:**

Çelik D, Coşkunsu D, Kılıçoğlu Öİ, Irrgang J.

IKDC (International Knee Documentation Committee) Subjektif Diz Değerlendirme Formu'nun

Türkçe'ye çevirisi, kültürel adaptasyonu, geçerliliği ve güvenilirliği.

XI. Türk Spor Yaralanmaları, Artroskopisi ve Diz Cerrahisi Kongresi, Ankara, 3-6 Ekim 2012.

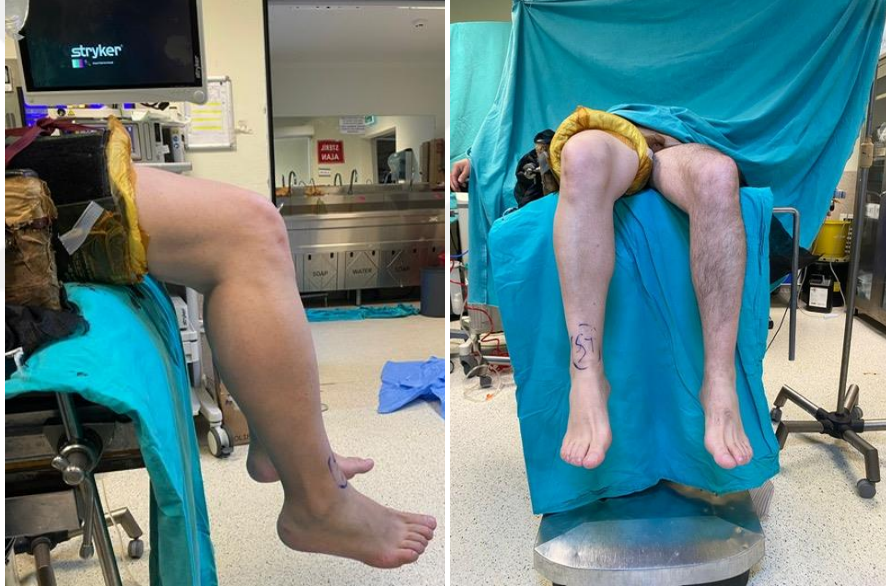**Tablo 4: LYSHOLM Diz Skalası****LYSHOLM DİZ SKALASI**

<b>Aksama ( 5 puan)</b>		
Yok	5	
Hafif veya belirli aralıklarla	3	
Ciddi veya her zaman	0	
<b>Destek ( 5 puan)</b>		
Yok	5	
Baston veya koltuk değneği	2	
Üzerine basmak imkansız	0	
<b>Kilitlenme (15 puan)</b>		
Kilitlenme veya takılma hissi yok	15	
Takılma hissi var fakat kilitlenme yok	10	
Kilitlenme		
	Bazen	6
	Sık	2
Muayenede eklem kilitli		0
<b>Boşalma (Dizin öne doğru kayması) (25 puan)</b>		
Boşalma hissi hiç kesinlikle yok		25
Zorlayıcı veya sportif aktivitelerde bazen		20
Zorlayıcı veya sportif aktivitelerde sık		15
Günlük aktivitelerde bazen		10
Günlük aktivitelerde sık		5
Her adımda		0
<b>Merdiven çıkma (10 puan)</b>		
Problem yok		10
Hafif problem var		6
Tek bacak atarak çıkabilmek		2
İmkansız		0
<b>Çömelme (5 puan)</b>		
Problem yok		5
Hafif problem var		4
90°den sonra problem var		2
İmkansız		0
<b>Şişlik (10 puan)</b>		
Yok		10
Zorlayıcı aktiviteler ile		6
Basit zorlanmalar ile		2
Devamlı		0
<b>Ağrı (25 puan)</b>		
Yok		25
Sürekli değil, zorlayıcı aktiviteler sırasında hafif		20
Zorlayıcı aktiviteler sırasında belirgin		0
2km'den (30 dakika) fazla yüründüğünde belirgin		10
2km'den (30 dakika) az yüründüğünde belirgin		5
Devamlı		0
<b>Toplam puan</b>		

## 3.2 CERRAHİ TEKNİK

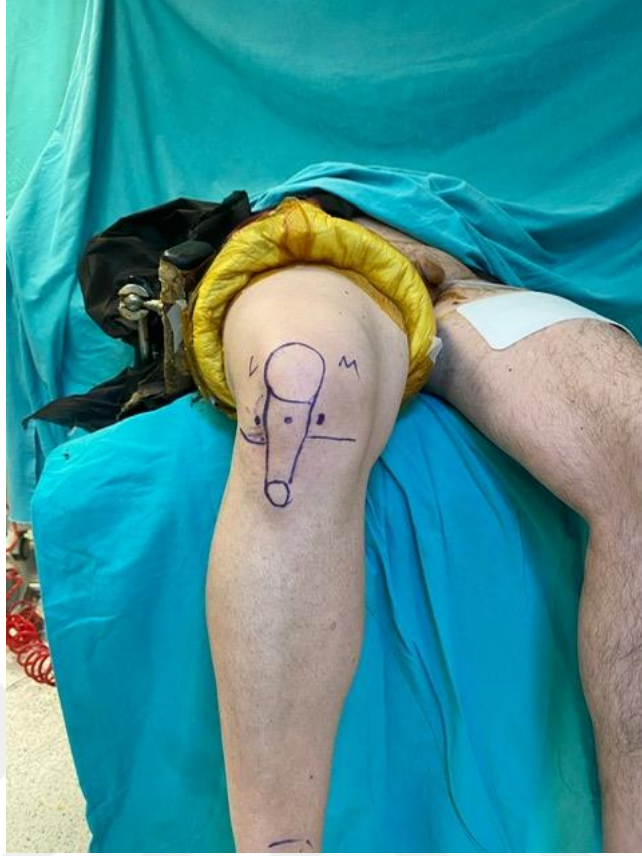### 3.2.1 Ön çapraz bağ rekonstrüksiyonu

Tüm hastalara ameliyat saatinden 1 saat önce 1 gr sefazolin antibiyotik profilaksisi verildi. Hastaların antibiyotiği ameliyat sonrası gün 3 kez olacak şekilde devam edildi. Hastalar spinal veya genel anestezi altında ameliyat masasına alındı. Opere olacak taraf alt ekstremité tıraşı ve temizliđi yapıldı. Hastalara supin pozisyonda havallı turnike bağlandı. Diz fleksiyonu 120 dereceye kadar izin verecek şekilde pozisyon verildi. Ameliyat olacak taraf alt ekstremité steril povidon iyodür ile boyandı ve steril örtüm gerçekleştirildi. Elevasyonda tutulan ekstremité steril esmarch yardımıyla venöz kan boşaltıldı. Havallı turnike 340 mmhg şişirildi (Şekil-25).



**Şekil 26:Hasta Serimizden 32 Yaş Erkek Hasta Ameliyat Öncesi Pozisyonu**

Anteromedial ve anterolateral portaller açılarak tanısal artroskopi ile çapraz bağ kopuđu teyit edildi. Medial, lateral menisküsler ve diz içi diđer patolojiler açısından deđerlendirildi. Kopan ön çapraz bağ kalıntıları tıraşlayıcı (shaver). ve radyofrekans ablasyon ile temizlendi. (Şekil-26)



**Şekil 27: Hasta Serimizden 32 Yaş Erkek Hasta Ameliyat Öncesi Pozisyonu ve Portal Yerlerinin Belirlenmesi**

Tuberositas tibia belirlenerek yaklaşık 2-3 cm mediali ve 1 cm superiorundan 4-5 cm'lik oblik insizyon yapıldı. Cilt ve cilt altı katmanlar geçildi. Pes anserinus fasyası kemik periostundan L şeklinde serbestleştirilerek kaldırıldı. Gracilis ve semitendinosus tendonları bulunarak makas yardımıyla fasyadan ayrıldı. Her iki tendonun uçlarına işaret sutureleri konuldu. Hamstring tendonları greft alıcıdan geçirilip tendonları bir adet klemp yardımı ile gergin tutuldu. Greft alıcılar tendon aksına uygun şekilde tek seferde ilerletilerek greftler çıkarıldı. Serum fizyolojik ile ıslattıktan sonra alınan greftlere yapışık diğer yumuşak dokular temizlendi. Diz 90 derece fleksiyundayken kirschner teli, interkondiler çentikte lateral femoral kondilin medialinde ön çapraz bağın yapıştığı anatomik lokasyondaki çıkıntının hemen arkasından kemiğe saplandı. Diz 120 derece fleksiyona getirilerek kirschner teli uygun açıyla femurun lateralinden çıkarıldı. Kirschner telin üzerinden femoral tüneli greft çapına uygun şekilde drillendi.

Ön çapraz bağın tibiaya yapıştığı medial eminensianın lateral kenarında, lateral menisküs ön boynuzunun hemen arkasında tünelin eklem içi çıkış yeri belirlendi. Tibial tünelin giriş noktası olarak tuberositas tibianın 1.5 cm medialinden kirschner teli kılavuz yardımıyla gönderildi. Kirshner teli üzerinden greft çapına uygun kalınlıkta oyuldu.

Gracilis ve semitendinosus tendonlarından hazırlanan greft ikiye katlanarak endobuttuna adapte edildi. Taşıyıcı bir sütür ipi yardımıyla greft ve endobutton önce tibial tünel daha sonrası femoral tünellerden geçirilerek greft femoral tünel içinde askıya alındı. Greft geri çekerek dize birkaç defa fleksiyon ve ekstansiyon yaptırarak greft gerdirildi. Diz yaklaşık 20-30 derece fleksiyona getirilip gergin durumda tutulan greft bir adet uygun uzunluk ve kalınlıkta biyovida ve zımba (staple) ile tibiaya fikse edildi. Tekrar artroskopik muayene aletiyle ÖÇB'nin stabilitesi kontrol edildi.

Kanama kontrolü yapılarak bir adet hemovac dren yerleştirildi. Katlar usulüne uygun kapatılıp pansuman yapıldı. Operasyon sonrası tromboembolik olayların riskini azaltmak için düşük molekül ağırlıklı heparin profilaksisi başlandı. Elevasyon, soğuk uygulama, NSAİİ ve immobilizasyon sağlandı. 24. saatte diz içinden gelen kan miktarına göre hemovac dren çıkarıldı.

Tüm hastalara izometrik kuadriseps güçlendirme egzersizleri ameliyat sonrası 1. günden başladı. Ameliyat sonrası 1. günde hastalar koltuk değneği ile mobilize edildi. Hastalara ameliyat sonrası 1. günde açılı ayarlı dizlik takıldı. Ön çapraz bağ rekonstrüksiyonuna ilaveten menisküs tamiri yapılan hastalara yük kısıtlaması verildi. İlk 2 hafta hareket açıklığı 0-30 derece arasında kısıtlandı. Haftalık 15 derece arttırılarak aktif diz eklem hareket açıklığına hastanın kavuşması sağlandı. Daha sonra açılı ayarlı dizlik çıkarıldı. 4. hafta merdiven çıkmaya, 8. haftadan sonra hafif koşmaya, 6. aydan sonra spora başlandı.

### **3.2.2 Yüksek Tibial Osteotomi**

Ön çapraz bağ rekonstrüksiyonuna ilave olarak yüksek tibial osteotomi yapılan hastalar ise aynı ameliyat masasında supin pozisyona alınarak devam edildi. Ek olarak hastaların aynı taraf iliak kanatları otogreft ihtimaline yönelik steril povidon iyodür ile boyanıp steril örtüm gerçekleştirildi. Tibia proksimalindeki oblik insizyondan yüzeysel MCL bistüri yardımıyla tibia insersiyon bölgesinden proksimal tibianın posteromedial

korteksi açığa çıkana kadar kaldırıldı. Bir radyolüsen hohman ekartörü tibia arkasına yerleştirildi. İnsizyonun anterior kenarında, tibial tüberkülden başlayan patellar tendonun medial kenarı açığa çıkarıldı. Bacak tam ekstansiyona alınıp floroskopi diz tam AP görüntüsü için uygun pozisyona yerleştirildi.

Floroskopi altında 2 adet 2.0 mm'lik kirschner teli paralel olacak şekilde proksimal tibiofibular eklem 1/3'lük kısmına hedef alınarak osteotomi seviyesinin alt seviyesinden gönderildi. Teller arası 2 cm olup olmadığı ve lateral kortekste durduğu kontrol edildi. Daha sonra 2 adet 2.0 mm'lik kirschner teli eklem seviyesini belirlemek amacıyla eklem çizgisinin hemen altından eklem çizgisine paralel olacak şekilde gönderildi.

Patellar tendon ve tuberositas tibiaya ekartörler koyularak osteotomi şeklinin belirlenmesi için tibia ortaya kondu. Tibial tüberkülün yaklaşık 1-2 cm posterioruna kadar tibial eğime paralel lateral kortekse yaklaşık 1cm kalacak şekilde ince testere yardımıyla yerleştirilen K tellerinin üstünden posterior, medial ve anteromedial osteotomi yapıldı. Biplanar tibial tüberkülün 1-2 cm posteriorundan yaklaşık olarak 120-130° anterosüperiora doğru kesi yapılarak osteotomi yapıldı. Tüberkül distal parçada kalacak şekilde proksimalden osteotomi yapıldı. Osteonekrozu engellemek için testere kesileri sırasında irrigasyon uygulandı. Daha sonra kontrollü olarak uzun ve geniş osteotomlar ile lateral korteksi kırmadan saha genişletildi ve floroskopi kontrolleri görüldü. Posterior korteksin kesildiğinden emin olundu. Osteotomi hattında genişleme ve açılma görüldükten sonra lamina ayırıcı osteotomi hattının posterior kısmına yerleştirildi. Önceden hesaplanmış düzeltme miktarı yavaş olacak şekilde sağlandı ve steril cetvel yardımı ile ölçüldü. Skopi kontrolleri ile kablo testi yapıldı. Osteotomi aralığının uygun olduğu kontrol edildi. Daha sonra kilitli puddu plak veya tomofix plağı floroskopi kontrolü altında yerleştirildi. Proksimal kilitli vidalar eklem çizgisinin yakınında subkondral olacak şekilde bir K teli yerleştirilerek geçici fiksasyon sağlandı. Önce 3 proksimal vida yerleştirildi. Distal vidaların ilkine kilitsiz kortikal vida atılarak plak kemiğe yaklaştırıldı. Daha sonra distal kilitli vidalar yerleştirildi. En son kortikal vida çıkarılıp yerine kilitli vida yerleştirildi. Osteotomi hattına gerekli ise iliak kanat otogreft alınıp yerleştirildi. Floroskopi ile iki yönlü görüntü alınıp dökümanate edildi. Turnike açılarak kanama kontrolü yapıldı. 1 adet aspiratif hemovac dren yerleştirildi. Yumuşak doku ve cilt implantın yeterli

örtünmesini sağlayacak şekilde, katlar anatomik olarak kapatıldı. Elastik bandaj sarıldı.

Operasyon sonrası tromboembolik olayların riskini azaltmak için düşük molekül ağırlıklı heparin profilaksisi başlandı. Elevasyon, soğuk uygulama, NSAİİ(nonsteroid antiinflamatuvar ilaç) ve immobilizasyon sağlandı. 24. saatte diz içinden gelen kan miktarına göre hemovac dren çıkarıldı. Hasta ameliyat sonrası 1. Gün basabildiği kadar basarak mobilize edildi. Diz egzersizleri gösterildi. Kuadriseps egzersizleri gösterildi. Hastalar düzenli aralıklarla kontrole çağrıldı osteotomi hattındaki kaynama takip edildi. Kaynama görüldükten sonra tam olarak yük verme aşamasına geçildi.

### 3.3 İSTATİSTİKSEL İNCELEMELER

Çalışmada elde edilen bulgular değerlendirilirken, istatistiksel analizler için SPSS 27 programı kullanıldı. Çalışma verileri değerlendirilirken, nicel değişkenler ortalama, standart sapma, medyan, minimum ve maksimum değerleriyle, nitel değişkenler frekans ve yüzde gibi tanımlayıcı istatistiksel metodlar ile gösterildi. Verilerin normal dağılıma uygunluklarının değerlendirilmesinde çarpıklık-basıklık katsayılarından yararlandı.

Normal dağılım gösteren niceliksel iki grup değerlendirmelerinde Student t-test grup içi değerlendirmelerde Paired Sample t-test kullanıldı.

Niteliksel verilerin karşılaştırılmasında ise Ki-Kare test, Fisher's Exact test ve Fisher Freeman Halton test kullanıldı.

Sonuçlar % 95'lik güven aralığında, anlamlılık  $p < 0.05$  düzeyinde değerlendirildi.

## 4.BULGULAR

**Tablo 5: Tanımlayıcı Özelliklerin Dağılımları**

		<b>n (%)</b>
<b>Cinsiyet</b>	Erkek	39 (84,8).
	Kadın	7 (15,2).
<b>Yaş</b>	Ort±Ss	31,04±8,53
	Medyan (Min-Maks).	31 (18-51).
<b>VKI</b>	Ort±Ss	26,91±1,71
	Medyan (Min-Maks).	27 (24-31).
<b>Takip süresi(ay)</b>	Ort±Ss	43,78±27,38
	Medyan (Min-Maks).	32 (12-110).
<b>Taraf</b>	Sol	22 (47,8).
	Sağ	24 (52,2).
<b>Kellgren-Lawrence Artroz Seviyesi</b>	Evre 1	45 (97,8).
<b>Komplikasyon</b>	Yok	36 (78,3).
	Var	10 (21,7).
<b>Revizyon</b>	Yok	46 (100,0).
<b>Grup</b>	ÖÇBR + MAKYTO	18 (39,1).
	ÖÇBR	28 (60,9).

Ort:Ortalama, Ss:Standart Sapma, Min:Minimum, Max:Maksimum, ÖÇBR:Ön Çapraz Bağ Rekonstrüksiyonu, MAKYTO:Medial Açık Kama Yüksek Tibial Osteotomi, VKİ:Vücut Kitle İndeksi

Olguların % 84,8'i (n=39) erkek, %15,2'si (n=7) kadındır. Olguların yaşları 18 ile 51 arasında değişmekte olup; ortalaması 31,04±8,53 yıldır. Olguların vücut kitle indeksi (VKI). 24 ile 31 arasında değişmekte olup; ortalaması 26,91±1,71'dir, medyan değeri 27'dir.Olguların takip süreleri 12 ile 110 ay arasında değişmekte olup; ortalaması 43,78±27,38 aydır, medyan değeri 32'dir.Olguların (%100'ü, n=46)

Kellgren-Lawrence artroz evresi 1'dir. Olguların % 78,3'ünde (n=36) komplikasyon gelişmezken, %21,7'sinde (n=10) komplikasyon gelişmiştir. (Tablo-5)

Tüm olguların (% 100'ü, n=46) hiçbirinde revizyon uygulanmamıştır. Olguların % 39,1'i (n=18) ÖÇB + MAKYTO grubunda, %60,9'u (n=28) sadece ÖÇB rekonstrüksiyon grubundadır.

**Tablo 6: Gruplara Göre Tanımlayıcı Özelliklerin Karşılaştırılması**

		<b>ÖÇBR + MAKYTO (n=18).</b>	<b>ÖÇBR(n=28).</b>	<b>p</b>
<b>Cinsiyet</b>	Erkek	16 (88,9).	23 (82,1).	<sup>a</sup> 0,688
	Kadın	2 (11,1).	5 (17,9).	
<b>Yaş</b>	Ort±Ss	34,06±10,14	29,11±6,84	<sup>c</sup> 0,054
	Medyan (Min-Maks).	35 (19-51).	28 (18-41).	
<b>VKI</b>	Ort±Ss	26,94±1,63	26,89±1,79	<sup>c</sup> 0,922
	Medyan (Min-Maks).	27 (25-31).	26 (24-31).	
<b>Takip süresi</b>	Ort±Ss	35,22±33,95	30±4,51	<sup>c</sup> 0,542
	Medyan (Min-Maks).	35 (12-110).	30 (20-36).	
<b>Taraf</b>	<b>Sol</b>	10 (55,6).	12 (42,9).	<sup>b</sup> 0,400
	<b>Sağ</b>	8 (44,4).	16 (57,1).	
<b>Kellgren-Lawrence Artroz Evresi</b>	<b>Evre 1</b>	18 (100).	28 (100).	<sup>a</sup> 0,391
<b>Komplikasyon</b>	<b>Yok</b>	<b>10 (%55,6).</b>	<b>26 (92,9).</b>	<sup>a</sup> <b>0,008</b>
	<b>Var</b>	<b>8 (%44,4).</b>	<b>2 (7,1).</b>	<b>**</b>

<sup>a</sup>Fisher Exact Test <sup>b</sup>Pearson Chi-Square Test <sup>c</sup>Student-t Test **\*\*p<0,01**

Ort:Ortalama, Ss:Standart Sapma, Min:Minimum, Max:Maksimum, ÖÇBR:Ön Çapraz Bağ Rekonstrüksiyonu, MAKYTO:Medial Açık Kama Yüksek Tibial Osteotomi, VKİ:Vücut Kitle İndeksi

ÖÇBR+MAKYTO grubundaki olguların takip süreleri ÖÇBR grubundakilerden istatistiksel olarak anlamlı düzeyde yüksek saptanmıştır ( $p=0,001$ ;  $p<0,01$ ). ÖÇBR+MAKYTO grubundaki olgularda komplikasyon görülme oranı ÖÇBR grubundakilerden istatistiksel olarak anlamlı düzeyde yüksek saptanmıştır ( $p=0,008$ ;  $p<0,01$ ). Gruplara göre olguların yaşları, VKI ölçümleri, tarafları ve Kellgren-Lawrence Artroz Evreleri istatistiksel olarak anlamlı farklılık göstermemektedir (Tablo-6) ( $p>0,05$ ).

**Tablo 7: Gruplara Göre Varus Dereceleri, LYSHOLM ve IKDC Ölçümlerinin Karşılaştırılması**

		ÖÇBR + MAKYTO (n=18)	ÖÇBR (n=28)	Toplam	p
<b>Varus Dereceleri</b>					
<b>Preop</b>	Ort±Ss	9,11±1,53	7,897±0,86	8,56±1,89	0,569
	Medyan (Min-Maks)	8,5 (7-12)	7,5 (5-8)	9 (7-12)	
<b>Postop</b>	Ort±Ss	<b>1,61±1,42</b>	-	1,61±1,42	-
	Medyan (Min-Maks)	1,5 (0-4)		1,5 (0-4)	
	<b>p</b>	<b><sup>d</sup>0,001**</b>			
	Ort±Ss	-7,5±2,23			
<b>LYSHOLM</b>					
<b>Preop</b>	Ort±Ss	29,11±4,34	29,5±12,06	29,35±9,72	<sup>c</sup> 0,896
	Medyan (Min-Maks)	29 (22-35)	29 (8-59)	29 (8-59)	
<b>Postop</b>	Ort±Ss	87±10,64	91,64±9,86	89,74±13,3	<sup>c</sup> 0,376
	Medyan (Min-Maks)	75,5 (52-90)	94,5 (49-100)	88 (49-100)	
	<b>p</b>	<b><sup>d</sup>0,001**</b>	<b><sup>d</sup>0,001**</b>		
	Ort±Ss	44,89±13,06	62,14±12,90		

IKDC					
<b>Preop</b>	Ort±Ss	34,17±5,35	36,64±6,63	35,67±6,22	°0,191
	Medyan (Min-Maks)	33 (28-43)	36 (25-54)	36 (25-54)	
<b>Postop</b>	Ort±Ss	62,91±9,62	67,64±7,08	65,7±9,48	°0,285
	Medyan (Min-Maks)	58 (40-73)	69,5 (47-78)	65,5 (40-78)	
	<b>p</b>	<sup>d</sup> <b>0,001**</b>	<sup>d</sup> <b>0,001**</b>		
	Ort±Ss	23,39±10,69	31±8,73		

<sup>c</sup>Student-t Test <sup>d</sup>Paired Samples-t Test \*\*p<0,01

Ort:Ortalama, Ss:Standart Sapma, Min:Minimum, Max:Maksimum, ÖÇBR:Ön Çapraz Bağ Rekonstrüksiyonu, MAKYTO:Medial Açık Kama Yüksek Tibial Osteotomi, IKDC:International Knee Documentation Committee

Varus Dereceleri için; ÖÇBR+MAKYTO grubundaki olguların ameliyat öncesi varus dereceleri ÖÇBR grubundakilerden istatistiksel olarak anlamlı düzeyde farklılık saptanmamıştır. ÖÇBR+MAKYTO grubundaki olguların ameliyat öncesi göre ameliyat sonrası varus derecelerindeki ortalama 7,5±2,23 birimlik düşüş istatistiksel olarak anlamlı saptanmıştır (p=0,001; p<0,01).

Lysholm ölçümleri için; gruplara göre olguların ameliyat öncesi Lysholm ölçümleri arasında istatistiksel olarak anlamlı farklılık saptanmamıştır (p>0,05). ÖÇBR+MAKYTO grubundaki olguların ameliyat sonrası Lysholm ölçümleri ÖÇBR grubundakilerle istatistiksel olarak anlamlı farklılık saptanmamıştır. ÖÇBR+MAKYTO grubundaki olguların ameliyat öncesi göre ameliyat sonrası Lysholm ölçümlerindeki ortalama 44,89±13,06 birimlik artış istatistiksel olarak anlamlı saptanmıştır (p=0,001; p<0,01). ÖÇBR grubundaki olguların ameliyat öncesi göre ameliyat sonrası Lysholm ölçümlerindeki ortalama 62,14±12,90 birimlik artış istatistiksel olarak anlamlı saptanmıştır (p=0,001; p<0,01).

IKDC ölçümleri için; gruplara göre olguların ameliyat öncesi IKDC ölçümleri arasında istatistiksel olarak anlamlı farklılık saptanmamıştır (p>0,05). ÖÇBR+MAKYTO grubundaki olguların ameliyat sonrası IKDC ölçümleri ÖÇBR grubundakilerle istatistiksel olarak anlamlı farklılık saptanmamıştır.

ÖÇBR+MAKYTO grubundaki olguların ameliyat öncesi göre ameliyat sonrası IKDC ölçümlerindeki ortalama  $23,39 \pm 10,69$  birimlik artış istatistiksel olarak anlamlı saptanmıştır ( $p=0,001$ ;  $p<0,01$ ). ÖÇBR grubundaki olguların ameliyat öncesi göre ameliyat sonrası IKDC ölçümlerindeki ortalama  $31 \pm 8,73$  birimlik artış istatistiksel olarak anlamlı saptanmıştır (Tablo-7) ( $p=0,001$ ;  $p<0,01$ ).

**Tablo 8:Gruplara Göre Lachman Testi ve Pivot Shift Testi Evrelerinin Karşılaştırılması**

		ÖÇB + MAKYTO (n=18)	ÖÇBR (n=28)	Toplam	p
<b>Lachman Testi</b>					
<b>Preop</b>	<b>Negatif</b>	-	-		-
	<b>Pozitif</b>	18 (100,0)	28 (100,0)	46 (100,0)	
<b>Postop</b>	<b>Negatif</b>	16 (88,9)	28 (100,0)	44 (95,7)	<sup>a</sup> 0,148
	<b>Pozitif</b>	2 (11,0)	0 (0)	2 (4,3)	
<b>Pivot Shift</b>					
<b>Preop</b>	<b>Grade 2</b>	14 (87,87)	21 (75,0)	39 (84,8)	<sup>a</sup> 0,210
	<b>Grade 3</b>	4 (22,22)	7 (25,0)	7 (15,2)	
<b>Postop</b>	<b>Grade 1</b>	15 (83,3)	27 (96,4)	42 (91,3)	<sup>e</sup> 0,250
	<b>Grade 2</b>	2 (11,1)	1 (3,6)	3 (6,5)	
	<b>Grade 3</b>	1 (5,6)	0 (0)	1 (2,2)	

<sup>a</sup>Fisher Exact Test <sup>e</sup>Fisher Freeman Halton Test \* $p<0,05$

ÖÇBR:Ön Çapraz Bağ Rekonstrüksiyonu, MAKYTO:Medial Açık Kama Yüksek Tibial Osteotomi, Preop:Preoperatif, Postop:Postoperatif

Lachman testi için; gruplara göre olguların ameliyat sonrası lachman test sonuçları arasında istatistiksel olarak anlamlı farklılık saptanmamıştır ( $p>0,05$ ). ÖÇB+MAKYTO grubundaki olguların tamamının ( $n=18$ ) ameliyat öncesi lachman test sonuçları pozitif iken; ameliyat sonrası testte %11'i ( $n=2$ ) pozitif, diğerleri ( $n=16$ ) negatife dönmüştür. ÖÇB grubundaki olguların tamamının ( $n=28$ ) ameliyat öncesi lachman test sonuçları pozitif iken; ameliyat sonrası testte tamamı negatife dönmüştür.

Pivot Shift için; gruplara göre olguların ameliyat öncesi pivot shift testi sonuçları arasında istatistiksel olarak anlamlı farklılık saptanmamıştır ( $p>0,05$ ). Gruplara göre olguların pivot shift evreleri arasında istatistiksel olarak anlamlı farklılık saptanmamıştır ( $p>0,05$ ). ÖÇB+MAKYTO grubundaki olguların tamamının ( $n=18$ ) pivot shift grade 2 iken; ameliyat sonrası testte olguların % 83,3'ü ( $n=15$ ) grade 1, %11'i ( $n=2$ ) grade 2, %5,6'sı ( $n=1$ ) grade 3'e dönmüştür. ÖÇB grubundaki olguların %75'inin ( $n=21$ ) pivot shift grade 2, %25'inin ( $n=7$ ) grade 3 iken; ameliyat sonrası testte %96,4'ü ( $n=27$ ) grade 1, %3,6'sı ( $n=1$ ) grade 2 olduğu görülmüştür. (Tablo-8)

## 5.TARTIŞMA

Alt ekstremite varus dizilimine sahip hastalarda primer ön çapraz bağ rekonstrüksiyonuna ek düzeltici osteotomi uygulamasının anlamlı fark yaratmadığı ve izole ÖÇBR ile benzer klinik sonuçlara sahip olması çalışmamızın en önemli bulgusudur. Ayrıca ÖÇBR ile eş zamanlı MAKYTO uygulamasında komplikasyon oranının anlamlı seviyede daha fazla olması da önemli bir bulgu olarak karşımıza çıkmaktadır.

Alt ekstremite varus dizilim toplumumuzda oldukça yaygındır. Ayrıca ön çapraz bağ yaralanması insidansı da oldukça yüksektir (78,80). Alt ekstremite varus dizilimi olan non-osteoartritik dizlerde ön çapraz bağ rekonstrüksiyonuna eş zamanlı olarak medial açık kama yüksek tibial osteotomi ameliyatının yapılıp yapılmaması literatürde hala tartışma konusudur. Biz de bu çalışma kapsamında ÖÇB rekonstrüksiyon cerrahisine eş zamanlı olarak MAKYTO cerrahisi eklenmiş hasta grubuyla; izole ÖÇB rekonstrüksiyonu yapılmış hasta grubunu ameliyat sonrası komplikasyonları, ameliyat sonrası fizik muayene bulguları, ameliyat sonrası fonksiyonel diz skorları açısından karşılaştırdık.

Literatürde, kombine yüksek tibial osteotomi ve ön çapraz bağ rekonstrüksiyonu uygulamasının sonuçlarını değerlendiren az sayıda sistematik derleme bulunmaktadır (89-91). Tüm çalışmalarda fonksiyonel diz skorlarında (Lysholm ve IKDC) iyileşme görülmüş, varus hizalanmasının ortalama 8,3° düzeltildiği bildirilmiş, komplikasyon oranları %0 ile %30 arasında değişmiştir. (89-90-92).

Kim ve arkadaşları yaptığı çalışmaya 201 tane alt ekstremitte varus dizilimi olan ve aynı zamanda ÖÇB rüptürü olan hastaları dahil etmişler. Hastalara sadece primer ön çapraz bağ rekonstrüksiyonu veya ön çapraz bağ rekonstrüksiyonu ve medial açık kama yüksek tibial osteotomi cerrahisi uygulanmış. Hastaları varus derecelerine göre 4 gruba ayırmışlar: grup 1: 0-4 mm varus, grup 2: 5-9 mm varus, grup 3: 10-14 mm varus , grup 4: >15 mm varus dizilimi. Grup 1’de 67, grup 2 ‘de 53, grup 3’te 38, grup 4’te 43 hasta bulunmaktaymış. Hastaların ÖÇB stabilitesi için ameliyat öncesi ve sonrası KT-2000 cihazı, lachman ve pivot shift testlerini kullanmışlar. Fonksiyonel skor olarak ameliyat öncesi ve sonrası olmak üzere Lysolm ve IKDC skorlarını kullanmışlar. Hastaların takip süreleri ortalama 45 aymış. Sonuç olarak varus dizilim bozukluğu stabilizeyi ve fonksiyonel skorları olumsuz etkilemediği bildirilmiş. Bu nedenle, medial kompartman artrozu ya da varus thrust bulunmayan dizlerde ÖÇB rekonstrüksiyonu sırasında düzeltici tibial osteotominin gerekli olduğunu düşünmediklerini belirtmişler (93). Bizim çalışmamızdaki hasta takibi ise 12 ile 110 ay arasında değişmekte olup ortalama 32 aydır. Bizim çalışmamızda ise ÖÇB+MAKYTO grubundaki olguların tamamının (n=18) ameliyat öncesi lachman test sonuçları pozitif iken; ameliyat sonrası testte %11’i (n=2) pozitif, diğerleri (n=16) negatife dönmüştür. ÖÇB grubundaki olguların tamamının (n=28) ameliyat öncesi lachman test sonuçları pozitif iken; ameliyat sonrası testte tamamı negatife dönmüştür. Bu çalışmadaki sonuçlar genel olarak bizim çalışmamızdakine benzerdir.

Agostinone ve arkadaşları eş zamanlı olarak YTO ve ÖÇBR yaptıkları 32 hastayı çalışmaya dahil etmişler. Bu 32 hasta ameliyat olduktan sonra orta dönem değerlendirmeyi ( $6,5 \pm 2,7$  yıl) tamamlamış. Cerrahiden ortalama  $14,3 \pm 2,2$  yıl sonra ise 23 hastaya nihai değerlendirme için ulaşılmış. Klinik skorların tamamında (Tegner, subjektif IKDC, objektif IKDC) ameliyat öncesi durum ile orta dönem takip arasında istatistiksel olarak anlamlı iyileşme tespit edilmiş. Subjektif IKDC ve objektif IKDC skorları açısından orta dönem ile nihai takip arasında istatistiksel olarak anlamlı fark bulunmadığı vurgulanmış (94). Schneider ve arkadaşları, 35 hastayı kapsayan çalışmalarında, ÖÇB rekonstrüksiyonu ile YTO cerrahisini kombine olarak uygulamışlar. Hastaların takip süreleri 5 ila 15 yıl arasında değişmekteymiş. Hastalara fonksiyonel subjektif skor olan IKDC ve Lysholm testlerini uygulamışlar. Ameliyat sonrası dönemde, her iki skorda da istatistiksel olarak anlamlı düzeyde artış

saptanmıştır. Ortalama 10 yıllık takip süresi sonunda elde edilen fizik muayene bulguları, dizde kalıcı stabilitenin sağlandığını göstermektedir. Bununla birlikte, olumlu klinik ve fonksiyonel sonuçlara rağmen, hastaların yalnızca üçte biri ameliyat sonrası spora dönüş sağlayabildiği belirtilmiştir (95).

Li ve arkadaşlarının gerçekleştirdiği sistematik derlemede toplam 721 makale taranmış ve uygunluk kriterlerini karşılayan 11 çalışma (toplam 218 diz) analizlere dâhil edilmiştir. Bu çalışmalarda hastalara eş zamanlı MAKYTO ve ÖÇBR cerrahileri uygulanmıştır. Tüm olgularda varus dizilim bozukluğu düzeltilmiş olup, bildirilen ortalama düzeltme açısı  $7,13^{\circ}$  olarak bildirilmiştir. Ameliyat sonrası dönemde KT-1000 cihazı ile ölçülen ortalama taraflar arası fark 2,4 mm olarak bulunmuş. Objektif IKDC değerlendirmesine göre hastaların %85,7'sinde A veya B derecesinde (yüksek fonksiyonel düzey) diz stabilitesi elde edilmiştir. Kullanılan puanlama sistemi ne olursa olsun, tüm subjektif değerlendirmelerde anlamlı iyileşme gözlemlenmiş ve katılımcıların büyük çoğunluğu hobi düzeyinde sportif aktivitelere geri dönebildiği belirtilmiştir (96).

Vaishya ve arkadaşlarının toplam 40 hastayla gerçekleştirdikleri prospektif çalışmada, uygulanan yüksek tibial osteotomi (YTO) ve ön çapraz bağ rekonstrüksiyonu (ÖÇBR) sonrası ortalama  $9^{\circ}$ 'lik varus açısı düzeltilmesi elde edilmiştir. Bu cerrahi müdahale ile dizin mekanik aksı ortalama  $172^{\circ}$ 'den  $181,5^{\circ}$ 'ye düzeltilmiştir. Ameliyat sonrası takiplerde, ÖÇB instabilitesine ilişkin bulguların tamamen ortadan kalktığı bildirilmiştir. Ayrıca, hastaların ameliyat sonrası dönemde değerlendirilen IKDC (International Knee Documentation Committee) ve KOOS (Knee Injury and Osteoarthritis Outcome Score) skorlarında istatistiksel olarak anlamlı iyileşme saptanmıştır. Çalışma süresince herhangi bir cerrahi komplikasyonla karşılaşmadığı belirtilmiştir (97).

Çalışmamıza dahil edilen toplam 46 hastanın hepsinin ameliyat öncesi ve ameliyat sonrası IKDC ve Lysholm skorlarından elde edilen verilere göre eş zamanlı ÖÇBR ve MAKYTO cerrahisi geçiren hastaların skorları; sadece ÖÇBR cerrahisi yapılan hastaların skorlarına göre istatistiksel olarak anlamlı farklılık saptanmamıştır. Bu sonuç bize kombine cerrahi yerine sadece ÖÇBR ameliyatının klinik sonuçlarının daha iyi olabileceğini göstermektedir.

Paul ve arkadaşları yaptıkları çalışmaya toplam 18 hasta dahil etmişler. Hastalara eş zamanlı MAKYTO ve ÖÇBR cerrahisi uygulamışlar. Hastaların mekanik aksı ameliyat öncesi ortalama  $8.5 \pm 3.2^\circ$  varus derecesinden; ameliyat sonrası ortalama  $1.2 \pm 1.4^\circ$  valgus derecesine kadar düzeltme yapılmış. Ortalama 5 yıllık hasta takibi sonucu tüm hastalar diz eklem hareket açıklığını tam olarak yeniden kazanmışlar. Hiçbir hastada medial kompartman osteoartriti ilerlememiş ve hastaların hiçbirinde artroplastiye dönüşüm ihtiyacı kalmamış. Takiplerde tüm hastaların Tegner Aktivite Skoru ve Lysholm Diz Skoru anlamlı olarak iyileştiği gözlenmiş. Ameliyat sonrası hiçbir hastada Lachman ve Pivot shift testleriyle değerlendirilen dizde ön çapraz bağa bağlı gevşeklik gözlenmediği vurgulanmış. (98) Bizim çalışmamızda ise ameliyat öncesine göre ameliyat sonrası alt ekstremite varus derecelerindeki ortalama  $7,5 \pm 2,23$  birimlik düşüş istatistiksel olarak anlamlı saptanmıştır ( $p < 0,01$ ).

Boss ve arkadaşlarının 27 hastayla gerçekleştirdikleri çalışmada, tüm olgulara eş zamanlı MAKYTO ve primer ÖÇBR cerrahisi uygulanmış. Hastalar, ameliyat sonrası dönemde fonksiyonel skorlar kullanılarak 10 yıllık takip süresince üç farklı zaman noktasında değerlendirilmiş. Değerlendirme sonuçlarına göre hastaların %37'si genel olarak "iyi" kategorisinde sınıflandırılmış. Olguların üçte ikisinde dizde güvensizlik veya instabiliteye ilişkin subjektif şikâyet bildirilmemiş. Ayrıca, ameliyat sonrası fizik muayene bulgularında instabiliteye işaret eden herhangi bir pozitif test saptanmamış. Çalışma sonucunda, özellikle genç, varus dizilimi ve ön çapraz bağ rüptürü bulunan hastalarda eş zamanlı MAKYTO ve ÖÇBR cerrahisinin etkili bir tedavi yöntemi olarak önerilebileceği sonucuna varılmış (99).

Dejour ve arkadaşları, eş zamanlı primer ÖÇBR ve MAKYTO yapılan 50 hastadan 44'ünü ortalama 3,5 yıllık izlem süresinin ardından retrospektif olarak değerlendirmişler. Bu hastalara, semptomatik kronik ÖÇB yırtığı eşlik eden ve varus dizilim bozukluğu bulunan olgularda kombine cerrahi uygulanmış. Ameliyat sonrası dönemde fonksiyonel skorlar anlamlı düzeyde artış göstermiş. Fizik muayene bulgularında da instabilite işaretlerinin belirgin biçimde iyileştiği saptanmış. Takip süresince yalnızca bir hasta profesyonel düzeyde spora devam edebilmiş; 26 hasta ise hobi amaçlı sportif aktivitelere geri döndüğü ifade edilmiş (100). Bizim çalışmamızda ise ÖÇB+MAKYTO grubundaki olguların tamamının ( $n=18$ ) ameliyat öncesi lachman test sonuçları pozitif iken; ameliyat sonrası testte %11'i ( $n=2$ ) pozitif, diğerleri ( $n=16$ )

negatife dönmüştür. ÖÇB grubundaki olguların tamamının (n=28) ameliyat öncesi lachman test sonuçları pozitif iken; ameliyat sonrası testte tamamı negatife dönmüştür.

Çalışmamıza dahil edilen hastalardan elde ettiğimiz ameliyat sonrası verilere göre eş zamanlı MAKYTO ve ÖÇBR yapılan hasta grubunun fizik muayenede instabilite bulgularının (lachman testi pozitifliği, pivot shifti testinin yüksek grade olması, ön çekmece testi pozitifliği) oranı; sadece ÖÇBR yapılan hasta grubunun fizik muayene instabilite bulgularına göre istatistiksel olarak anlamlı fark bulunmamıştır.

ÖÇB cerrahisinde ameliyat sırasında veya ameliyat sonrasında çeşitli komplikasyonlar gelişebilmektedir. Ameliyat sırasında karşılaşılan komplikasyonlar arasında; patella kırığı yetersiz greft uzunluğu, greftin yırtılması, dikişin kesilmesi/yırtılması, femur arka korteksinin kırılması, femoral veya tibial tünelin yanlış yerleştirilmesi yer alır. (103-105)

Çalışmamızda olguların % 78,3'ünde (n=36) komplikasyon gelişmezken, %21,7'sinde (n=10) komplikasyon gelişmiştir. Bizim hastalarımızda intraoperatif komplikasyon olmamıştır. Hastalarımızda ameliyat sonrası derin ven trombozu (DVT), enfeksiyon, implant çıkarımı için reoperasyon geçirme gibi komplikasyonlar tespit edilmiştir.

Cvetanovich ve arkadaşları, primer ÖÇB rekonstrüksiyonu geçiren 4933 hastayı kapsayan geniş ölçekli bir çalışmada, ameliyat sonrası gelişen komplikasyonları incelemişler. Çalışmada, 27 hastada (%0,55) majör komplikasyon, 43 hastada (%0,87) ise minör komplikasyon tespit edilmiş. En sık karşılaşılan komplikasyonlar arasında tedavi gerektiren semptomatik derin ven trombozu (DVT) 27 hastada (%0,55), revizyon cerrahisi gereksinimi 18 hastada (%0,36), yüzeysel enfeksiyon 10 hastada (%0,20), derin enfeksiyon 7 hastada (%0,14) ve pulmoner emboli (PE) 6 hastada (%0,12) bildirilmiş. Bu çalışma, ÖÇB rekonstrüksiyonu sonrası komplikasyon oranlarının genel olarak düşük olduğunu ortaya koymakla birlikte, derin ven trombozu, pulmoner emboli ve enfeksiyon gibi potansiyel olarak ciddi komplikasyonlara karşı dikkatli olunması gerektiğini vurgulamaktadır (101).

Ameliyat sonrası komplikasyonlar arasında septik artrit ve yüzeysel enfeksiyonlar yer almaktadır. Schuster ve arkadaşları, artroskopik cerrahi uygulanan

toplam 7096 hastayı (5907 primer ön çapraz bağ rekonstrüksiyonu, 1189 revizyon ön çapraz bağ rekonstrüksiyonu ve yüksek tibial osteotomi) içeren çalışmalarında, ameliyat sonrası septik artrit gelişen 36 olgu (%0,51) bildirmiş. Bu oran primer olgularda %0,41 (n = 24), revizyon olgularda ise %1,01 (n = 12) olarak belirlenmiş. İlk irrigasyon ve debridman işlemleri, cerrahiden ortalama  $19,6 \pm 10,6$  gün sonra gerçekleştirilmiş. Enfeksiyon, hastaların tamamında ortalama  $2,25 \pm 1,22$  cerrahi girişim sonrasında tamamen eradike edilmiş. Kendi çalışmamızda ise toplam 3 olguda enfeksiyon saptanmıştır. Bu olgulardan biri yalnızca ön çapraz bağ rekonstrüksiyonu, ikisi ise eş zamanlı ÖÇB rekonstrüksiyonu ve MAKYTO uygulanan hastalardır. Tüm olgular erken dönemde debride edilmiş ve uygun antibiyotik tedavisi ile enfeksiyon başarıyla kontrol altına alınmıştır.

Derin ven trombozu, pulmoner emboli (PE) seyrek olarak görülen ancak ölümcül sonuçları olabilen bir komplikasyondur. (96) Bokshan ve arkadaşları, ön çapraz bağ rekonstrüksiyonu sonrası DVT ve/veya pulmoner emboli gelişen hastaları belirlemek amacıyla, American College of Surgeons National Surgical Quality Improvement Program (ACS-NSQIP) veri tabanını taramışlardır. Toplam 9146 ÖÇB rekonstrüksiyonu geçiren hasta incelenmiştir. 46 hasta (% 0,5) DVT gelişmiştir. 8 hasta (% 0,1) PE gelişmiştir. 5 hasta (% 0,05) hem DVT hem de PE gelişmiştir. Risk faktörleri arasında; 30 yaş üstü olmak, eş zamanlı yüksek tibial osteotomi yapılması, mikrokirik işlemi uygulanması, ilaç gerektiren hipertansiyon varlığı, yara enfeksiyonu bulunması sayılabilir (103). Bizim çalışmamızda ise hastalara uygun DVT profilaksisi yapıldığı için ÖÇB rekonstrüksiyonu ve YTO kombine ameliyatı yapılan 1 hastada DVT gelişmiştir.

Derin ven trombozu (DVT) ve pulmoner emboli (PE), nadir görülen ancak potansiyel olarak ölümcül seyir gösterebilen ciddi komplikasyonlardandır. Bokshan ve arkadaşları, ÖÇB rekonstrüksiyonu sonrası DVT ve/veya PE gelişen hastaları belirlemek amacıyla American College of Surgeons National Surgical Quality Improvement Program (ACS-NSQIP) veri tabanını taramışlar. Çalışmada toplam 9146 ÖÇB rekonstrüksiyonu geçiren hasta incelenmiş; 46 hastada (%0,5) DVT, 8 hastada (%0,1) PE, 5 hastada ise (%0,05) hem DVT hem de PE geliştiği bildirilmiş. Risk faktörleri arasında 30 yaş üzeri olmak, eş zamanlı yüksek tibial osteotomi (YTO) uygulanması, mikrokirik işlemi yapılması, ilaç gerektiren hipertansiyon varlığı ve yara

enfeksiyonunun bulunması sayılmıştır. Çalışmamızda ise hastalara uygun DVT profilaksisi uygulanmış olup, yalnızca bir hastada (eş zamanlı ÖÇBR ve MAKYTO cerrahisi geçiren) DVT geliştiği gözlenmiştir.

Miltenberg ve arkadaşları YTO sonrası en sık görülen ameliyat sonrası komplikasyonun %2,9 oranıyla enfeksiyon olduğunu bildirmiş. Enfeksiyonu sırasıyla kaynamama (nonunion) (%1,9), düzeltme kaybı (%1,2) ve implant (vida, plak) yetmezliği (%1,0) gibi komplikasyonlar takip etmektedir. Ayrıca, tekrar cerrahi müdahale oranı %15 olarak bildirilmiş olup, en sık uygulanan işlem implant çıkarılmasıdır. Çalışmamızda ise kombine cerrahi (ÖÇB rekonstrüksiyonu + YTO) uygulanan hastalardan 2'si, implant çıkarılması amacıyla tekrar opere edilmiştir (104).

Bonin ve arkadaşları 12 yıllık takipte 29 hasta ile yaptıkları çalışmada tek aşamada hem ÖÇB rekonstrüksiyonu hem de YTO ameliyatı yapmışlar. 2 hastanın ameliyat sonrası erken dönemde dizde eklem sertliği (artrofibrozis) gelişmiş. Ameliyat sonrası ilerleyen dönemlerde ise 5 hastada dizde osteoartrit geliştiği gösterilmiş. 29 hastadan 14 hasta eskiden yapabildiği sportif aktivitelere geri dönüş yapabilmiş. Çalışma sonucunda iki ameliyatı beraber yapmak hastaların çoğunda sportif faaliyetlere dönüş ve hastaların morbidite açısından daha iyi olduğunu bildirmişler (105).

Bonin ve arkadaşları, 12 yıllık takip süresiyle yürüttükleri çalışmalarında toplam 29 hastaya tek seansta hem primer ÖÇB rekonstrüksiyonu hem de YTO cerrahisi uygulamışlar. Ameliyat sonrası erken dönemde 2 hastada diz eklemde sertlik (artrofibrozis) geliştiği bildirilmiş. Daha ileri takiplerde ise 5 hastada dizde osteoartrit gelişimi gözlenmiş. Değerlendirilen 29 hastadan 14'ü, operasyon öncesinde gerçekleştirdiği sportif aktivitelere geri dönebilmiş. Çalışmanın sonucunda, ÖÇB rekonstrüksiyonu ile YTO'nun aynı seansta uygulanmasının, hastaların çoğunda hem sportif aktivitelere geri dönüş açısından başarılı sonuçlar sağladığı hem de morbidite oranlarının düşük olduğu ifade edilmiş.

Çalışmamızdaki hasta gruplarının % 78,3'ünde (n=36) komplikasyon gelişmezken, %21,7'sinde (n=10) komplikasyon gelişmiştir. ÖÇBR+MAKYTO

grubundaki olgularda komplikasyon görülme oranı primer ÖÇBR grubundakilerden istatistiksel olarak anlamlı düzeyde yüksek saptanmıştır ( $p<0,01$ ).

Literatürde, yüksek tibial osteotomi ile birlikte uygulanan ön çapraz bağ rekonstrüksiyonu veya revizyonu ile ilgili sonuçları bildiren çeşitli çalışmalar bulunmaktadır. Bu çalışmaların çoğu ortalama 5,25 yıl takip süresine sahiptir (106). Ameliyat sonrası iyileşmenin takibi, komplikasyon olursa yönetimini yapmak açısından hastanın yakın takibi gereklidir. Bizim çalışmamızdaki hasta takibi ise 12 ile 110 ay arasında değişmekte olup ortalama 32 aydır.

Çalışmamızın bazı kısıtlılıkları bulunmaktadır. Bunlar retrospektif bir çalışma olması, hasta sayısının sınırlı olması, varus açısının derecesine göre alt gruplama yapılmamış olması, komplikasyonların alt başlıklar şeklinde karşılaştırılmaması olarak sayılabilir.

Bu çalışmanın bazı önemli güçlü yönleri, elde edilen bulguların klinik pratikteki uygulanabilirliğini artırmaktadır. Öncelikle, çalışma diz osteotomisi gerekliliği konusunda tartışmalı olan non-osteoartritlik varus dizilimine sahip hastalarda, ön çapraz bağ (ÖÇB) rekonstrüksiyonuna eşlik eden yüksek tibial osteotominin (YTO) etkilerini değerlendirmesi açısından literatürde sınırlı sayıda yer alan spesifik bir hasta grubuna odaklanmıştır. İkinci olarak, çalışmada hem subjektif fonksiyonel değerlendirme araçları (IKDC ve Lysholm skorları) hem de objektif klinik muayene bulguları (Lachman, pivot shift ve ön çekmece testleri) kullanılarak birden fazla yönlü analiz yapılmıştır. Bir diğer güçlü yön, osteoartritli hastaların dışlanmasıyla birlikte yalnızca primer varus dizilimli ve non-dejeneratif dizlere sahip bireylerin incelenmiş olmasıdır; bu da cerrahi kararların izole deformiteye dayalı olarak değerlendirilmesini sağlamış ve potansiyel karıştırıcı etkenlerin azaltılmasına katkı sunmuştur. Son olarak, gerçek yaşam verileriyle yapılmış olması nedeniyle çalışmanın sonuçları, klinik uygulamalara doğrudan yansıtılabilir niteliktedir.

## 6.SONUÇ

Ön çapraz bağ yaralanması günümüzde cerrahi tedavi gerektirebilen önemli bir sağlık sorunudur. Bu yaralanmaya bazı hastalarda varus dizilim bozukluğu da eşlik etmektedir. Bu hastalarda tedavi seçenekleri arasında sadece ÖÇBR, eş zamanlı ÖÇBR ve MAKYTO cerrahisi, sadece MAKYTO cerrahisi sayılabilir. ÖÇB rüptürü olan ve varus dizilime sahip hastalarda uygun cerrahi tedavi günümüzde hala tartışma konusudur.

Bu tez çalışmasında 5 derece ve üzeri alt ekstremitte primer varus dizilimi olan hastalarda ön çapraz bağ yırtığı nedeniyle izole primer ÖÇB rekonstrüksiyonu ile ÖÇBR'na ek düzeltici osteotomi uygulamasının klinik sonuçlarını karşılaştırdık. Değerlendirmemizde postoperatif iki grup arasında fonksiyonel skorlarda ve fizik muayene bulgularında anlamlı fark olmadığını saptadık. Kombine cerrahi yapılan hastalarda komplikasyon oranını istatistiksel olarak anlamlı yüksek saptadık. Bu sebeple primer ÖÇBR cerrahisinde sadece ön çapraz bağ rekonstrüksiyonun yeterli olacağını düşünüyoruz. Bununla birlikte daha yüksek düzeyde kanıt için prospektif, daha çok hasta sayısına sahip, karşılaştırmalı ve uzun dönemli çalışmalarla desteklenebilir.

## 7.KAYNAKÇA

1. Ellis H. Gray's Anatomy. Edited Roger Warwick, B.Sc., Ph.D., M.D., and Peter L. Williams, D.Sc., M.A., M.B., B. Chir., London. Thirty-fifth edition. 292 × 229 mm. Pp. 1471 + xvi. Illustrated. 1973. Edinburgh: Churchill Livingstone. Br J Surg. 1974;
2. Wenger DR. Campbell's Operative Orthopaedics, 10th ed., J Pediatr Orthop. 67 2003;
- 3.Flandry F, Hommel G. Normal anatomy and biomechanics of the knee. Sports medicine and arthroscopy review. 2011; 19(2):82-92.
4. Richard L Drake, A. Wayne Vog,Adam W. ,M, Mitcheli, Richard M, Tibbitts, Paul E. Richardson (2009). Greys Anatomy. 298-299
- 5.Henry, D.C., Scott, N., —Anatomy Surgery of the Knee Third Editionl, Churchill Livingstone 2. 2001; 13-71;
6. Schindler O. Insall & Scott Surgery of the Knee. J Bone Joint Surg Br. 2006;
7. Köse İ, Özenci EM, Kocabey Y, Bombacı H. TUSYAD. Diz çevresi osteotomileri.İstanbul Tıp Kitabevleri; 2018
8. Park A, Duncan ST, Nunley RM, Keeney JA, Barrack RL, Nam D. Relationship of the posterior femoral axis of the “kinematically aligned” total knee arthroplasty to the posterior condylar, transepicondylar, and anteroposterior femoral axes. Knee 2014
- 9.Blackburn TA, Craig E. Knee anatomy: a brief review. Phys Ther 1980;60:1556-60
- 10 Sebik A. Patellofemoral eklemin anatomisi ve biyomekanik özellikleri Patellofemoral eklemin anatomisi ve biyomekanik özellikleri Patellofemoral eklemin anatomisi ve biyomekanik özellikleri. Acta Orthopaedica et Traumatologica Turcica. 2004;
- 11.Duthon VB, Barea C, Abrassart S, Fasel JH, Fritschy D,Ménétrety J. Anatomy of the anterior cruciate ligament. Knee Surg Sports Traumatol Arthrosc 2006;14:204-13.
12. Amis AA, Gupte CM, Bull AM, Edwards A. Anatomy of the posterior cruciate ligament and the meniscofemoral ligaments. Knee Surg Sports Traumatol Arthrosc 2006;14:257-63.
- 13 Johal P, Williams A, Wragg P, Hunt D, Gedroyc W. Tibio-femoral movement in the living knee, a study of weight bearing and non-weight bearing knee kinematics using 'interventional' mri. J Biomech. 2005;38:269-76;

- 14 Miller MD, R. TS. Miller's Review of orthopaedics. Journal of Chemical Information and Modeling, 2016
- 15 Frederick M. Azar, James M. Beaty (2021). Campbell's Operative Orthopedics 14th edition 413-414
- 16 Tecklenburg K, Dejour D, Hoser C, Fink C. Bony and cartilaginous anatomy of the patellofemoral joint. Knee Surg Sports Traumatol Arthrosc 2006; 14:235-40;
- 17 Grelsamer RP, Dejour D, Gould J. The pathophysiology of patellofemoral arthritis. Orthop Clin North Am 2008; 39:269-74;
- 18 Paley D, Pfeil J(Principles of deformity correction around the knee). Orthopade. 2000 Jan;29(1):18-38;
- 19 Nuno Marques Luís Ricardo Varatojo Radiological assessment of lower limb alignment EFORT Open Rev 2021;6:487-494.
- 20 Spector TD, MacGregor AJ. Risk factors for osteoarthritis: genetics. Osteoarthritis and cartilage. 2004; 12:39-44
- 21 Çakmak, M., Civan, M. Malalignment Test. In: Çakmak, M., Şen, C., Eralp, L., Balci, H., Civan, M(eds). Basic Techniques for Extremity Reconstruction. Springer, Cham; 2018
- 22 Chhabra A, Starman JS, Ferretti M, Vidal AF, Zantop T, Fu FH. Anatomic, Radiographic, Biomechanical, and Kinematic Evaluation of the Anterior Cruciate Ligament and Its Two Functional Bundles. J Bone Jt Surg. 2006
- 23 Mérida-Velasco JA, Sánchez-Montesinos I, Espín-Ferra J, Mérida-Velasco JR, Rodríguez- Vázquez JF, Jiménez-Collado J. Development of the human knee joint ligaments. Anat Rec. 1997
- 24 Ferretti M, Levicoff EA, Macpherson TA, Moreland MS, Cohen M, Fu FH. The fetal anterior cruciate ligament: an anatomic and histologic study. Arthrosc J Arthrosc Relat Surg Off Publ Arthrosc Assoc N Am Int Arthrosc Assoc. 2007;23(3):278-83
- 25 Amis AA, Dawkins GP. Functional anatomy of the anterior cruciate ligament. Fibre bundle actions related to ligament replacements and injuries. J Bone Joint Surg Br. 1991;73(2):260-7.

26. Rayan F, Nanjayan SK, Quah C, Ramoutar D, Konan S, Haddad FS. Review of evolution of tunnel position in anterior cruciate ligament reconstruction. *World J Orthop.* 2015;6(2):252-62.
27. Harner CD, Livesay GA, Kashiwaguchi S, Fujie H, Choi NY, Woo SL. Comparative study of the size and shape of human anterior and posterior cruciate ligaments. *J Orthop Res Off Publ Orthop Res Soc.* 1995;13(3):429-34.
28. Girgis FG, Marshall JL, Monajem A. The cruciate ligaments of the knee joint. Anatomical, functional and experimental analysis. *Clin Orthop.* 1975;(106):216-31.
29. Hollis JM, Takai S, Adams DJ, Horibe S, Woo SL. The effects of knee motion and external loading on the length of the anterior cruciate ligament (ACL): a kinematic study. *J Biomech Eng.* 1991;113(2):208-14.
30. Scapinelli R. Vascular anatomy of the human cruciate ligaments and surrounding structures. *Clin Anat N Y N.* 1997;10(3):151-62.
31. Denti M, Monteleone M, Berardi A, Panni AS. Anterior cruciate ligament mechanoreceptors. Histologic studies on lesions and reconstruction. *Clin Orthop.* 1994;(308):29-32.
32. Hogervorst T, Brand RA. Mechanoreceptors in joint function. *J Bone Joint Surg Am.* 1998;80(9):1365-78.
33. W. Müller (Trans. T. G. Tegler). "The Knee: Form, Function and Ligament Reconstruction" *Br J Sports Med* 1983
34. Butler DL, Noyes FR, Grood ES. Ligamentous restraints to anterior-posterior drawer in the human knee. A biomechanical study. *J Bone Joint Surg Am.* 1980;62(2):259-70.
35. Fukubayashi T, Torzilli PA, Sherman MF, Warren RF. An in vitro biomechanical evaluation of anterior-posterior motion of the knee. Tibial displacement, rotation, and torque. *J Bone Joint Surg Am.* 1982;64(2):258-64.
36. Sutton KM, Bullock JM. Anterior cruciate ligament rupture: differences between males and females. *J Am Acad Orthop Surg.* 2013;21(1):41-50.
37. Giugliano DN, Solomon JL. ACL tears in female athletes. *Phys Med Rehabil Clin N Am.* 2007;18(3):417-38, viii.

38. Dienst M, Schneider G, Altmeyer K, Voelkering K, Georg T, Kramann B, vd. Correlation of intercondylar notch cross sections to the ACL size: a high resolution MR tomographic in vivo analysis. *Arch Orthop Trauma Surg.* 2007;127(4):253-60.
39. van Eck CF, Martins CAQ, Vyas SM, Celentano U, van Dijk CN, Fu FH. Femoral intercondylar notch shape and dimensions in ACL-injured patients. *Knee Surg Sports Traumatol Arthrosc Off J ESSKA.* 2010;18(9):1257-62.
40. Al-Saeed O, Brown M, Athyal R, Sheikh M. Association of femoral intercondylar notch morphology, width index and the risk of anterior cruciate ligament injury. *Knee Surg Sports Traumatol Arthrosc Off J ESSKA* 2013;21(3):678-82
41. Hohmann E, Bryant A, Reaburn P, Tetsworth K. Is there a correlation between posterior tibial slope and non-contact anterior cruciate ligament injuries? *Knee Surg Sports Traumatol Arthrosc Off J ESSKA* 2011;19 Suppl 1:S109-114.
42. Fares A, Horteur C, Abou Al Ezz M, Hardy A, Rubens-Duval B, Karam K, vd. Posterior tibial slope (PTS).  $\geq 10$  degrees is a risk factor for further anterior cruciate ligament (ACL). injury; BMI is not. *Eur J Orthop Surg Traumatol Orthop Traumatol.* 2023;33(5):2091-9.
43. Orchard J, Seward H, McGivern J, Hood S. Intrinsic and extrinsic risk factors for anterior cruciate ligament injury in Australian footballers. *Am J Sports Med.* 2001;29(2):196-200.
44. Liu SH, al-Shaikh R, Panossian V, Yang RS, Nelson SD, Soleiman N, vd. Primary immunolocalization of estrogen and progesterone target cells in the human anterior cruciate ligament. *J Orthop Res Off Publ Orthop Res Soc.* 1996;14(4):526-
45. Beynnon BD, Johnson RJ, Braun S, Sargent M, Bernstein IM, Skelly JM, vd. The relationship between menstrual cycle phase and anterior cruciate ligament injury: a case-control study of recreational alpine skiers. *Am J Sports Med.* 2006
46. Renstrom P, Ljungqvist A, Arendt E, Beynnon B, Fukubayashi T, Garrett W, vd. Non-contact ACL injuries in female athletes: an International Olympic Committee current concepts statement. *Br J Sports Med.* 2008;42(6):394-412.

47. Guillodo Y, Rannou N, Dubrana F, Lefèvre C, Saraux A. Diagnosis of anterior cruciate ligament rupture in an emergency department. *J Trauma*. 2008
48. Hull ML. Analysis of skiing accidents involving combined injuries to the medial collateral and anterior cruciate ligaments. *Am J Sports Med*. 1997;25(1):35-40.
49. Koga H, Nakamae A, Shima Y, Iwasa J, Myklebust G, Engebretsen L, et al. Mechanisms for noncontact anterior cruciate ligament injuries. *Am J Sports Med*. 2010
50. Yoo JC, Ahn JH, Lee SH, Yoon YC. Increasing incidence of medial meniscal tears in nonoperatively treated anterior cruciate ligament insufficiency patients documented by serial magnetic resonance imaging studies. *Am J Sports Med*. 2009
51. Solomon DH, Simel DL, Bates DW, Katz JN, Schaffer JL. The rational clinical examination. Does this patient have a torn meniscus or ligament of the knee? Value of the physical examination. *JAMA* 2001;286(13):1610-20.
52. Alford JW, Bach BR. Managing ACL tears: Evaluation and diagnosis. *J Musculoskelet Med*. 2004;21(7):381-381.
53. Salzler M, Nwachukwu BU, Rosas S, Nguyen C, Law TY, Eberle T, et al. State-of-the-art anterior cruciate ligament tears: A primer for primary care physicians. *Phys Sportsmed*. 2015;43(2):169-77.
54. Kopkow C, Freiberg A, Kirschner S, Seidler A, Schmitt J. Physical examination tests for the diagnosis of posterior cruciate ligament rupture: a systematic review. *J Orthop Sports Phys Ther*. 2013;43(11):804-13.
55. Benjaminse A, Gokeler A, van der Schans CP. Clinical diagnosis of an anterior cruciate ligament rupture: a meta-analysis. *J Orthop Sports Phys Ther*. 2006;36(5):267-88.
56. Morelli V, Bright C, Fields A. Ligamentous injuries of the knee: anterior cruciate, medial collateral, posterior cruciate, and posterolateral corner injuries. *Prim Care*. 2013;40(2):335-56.
57. Musahl V, Karlsson J. Anterior Cruciate Ligament Tear. Solomon CG, editor. *N Engl J Med*. 2019;380(24):2341-8.
58. Klass D, Toms AP, Greenwood R, Hopgood P. MR imaging of acute anterior cruciate ligament injuries. *The Knee*. 2007;14(5):339-47.

59. Remer EM, Fitzgerald SW, Friedman H, Rogers LF, Hendrix RW, Schafer MF. Anterior cruciate ligament injury: MR imaging diagnosis and patterns of injury. *Radiogr Rev Publ Radiol Soc N Am Inc.* 1992;12(5):901-15.
60. Shea KG, Carey JL. Management of anterior cruciate ligament injuries: evidence-based guideline. *J Am Acad Orthop Surg* 2015;23(5):e1-5.
61. Trees AH, Howe TE, Dixon J, White L. Exercise for treating isolated anterior cruciate ligament injuries in adults. *Cochrane Database Syst Rev.* 2005;(4):CD005316.
62. Herbst E, Hoser C, Gföller P, Hepperger C, Abermann E, Neumayer K, vd. Impact of surgical timing on the outcome of anterior cruciate ligament reconstruction. *Knee Surg Sports Traumatol Arthrosc Off J ESSKA* 2017;25(2):569-77.
63. Davarinos N, O'Neill BJ, Curtin W. A Brief History of Anterior Cruciate Ligament Reconstruction. *Advances in Orthopedic Surgery.* 2014
64. Ernest W. Hey Groves, MD., F.R.C.S. The classic. Operation for repair of the crucial ligaments. *Clin Orthop Relat Res.* 1980
65. Fox AE, Johnson DS. Anterior cruciate ligament reconstruction: bone-patellar tendon-bone compared with double semitendinosus and gracilis tendon grafts. *JBJS.* 2005;87(8):1882-3.
66. Fu FH, Harner CD, Johnson DL, Miller MD, Woo SL. Biomechanics of knee ligaments: basic concepts and clinical application. *Instr Course Lect.* 1994;43:137-48.
67. Saddemi SR, Frogameni AD, Fenton PJ, Hartman J, Hartman W. Comparison of perioperative morbidity of anterior cruciate ligament autografts versus allografts. *Arthrosc J Arthrosc Relat Surg Off Publ Arthrosc Assoc N Am Int Arthrosc Assoc.* 1993;9(5):519-24
68. Steiner M. Anatomic single-bundle ACL reconstruction. *Sports Med Arthrosc Rev.* 2009;17(4):247-51.
69. Jackson DW, Corsetti J, Simon TM. Biologic incorporation of allograft anterior cruciate ligament replacements. *Clin Orthop Relat Res.* 1996
70. Unterhauser FN, Bail HJ, Haas NP, Weiler A. Endoligamentous revascularization of an anterior cruciate ligament graft. *Clin Orthop Relat Res.* 2003

71. Flagg KY, Karavatas SG, Thompson Jr S, Bennett C. Current criteria for return to play after anterior cruciate ligament reconstruction: an evidence-based literature review. *Ann Transl Med* . 2019
72. Setuain I, Izquierdo M, Idoate F, Bikandi E, Gorostiaga EM, Aagaard P, et al. Differential effects of 2 rehabilitation programs following anterior cruciate ligament reconstruction. *J Sport Rehabil*. 2017
73. DeHaven KE, Cosgarea AJ, Sebastianelli WJ. Arthrofibrosis of the knee following ligament surgery. *Instr Course Lect*. 2003
74. Jackson DW, Schaefer RK. Cyclops syndrome: loss of extension following intra-articular anterior cruciate ligament reconstruction. *Arthrosc J Arthrosc Relat Surg Off Publ Arthrosc Assoc N Am Int Arthrosc Assoc*. 1990
75. Nadarajah V, Roach R, Ganta A, Alaia MJ, Shah MR. Primary anterior cruciate ligament reconstruction: perioperative considerations and complications. *Phys Sportsmed*. 2017;45(2):165-77.
76. Smith TO, Sexton D, Mitchell P, Hing CB. Opening- or closing-wedged high tibial osteotomy: A meta-analysis of clinical and radiological outcomes. *Knee*. 2011
77. Wright JM, Crockett HC, Slawski DP, Madsen MW, Windsor RE. High tibial osteotomy. *The Journal of the American Academy of Orthopaedic Surgeons*. 2005
78. Insall JN, Joseph DM, Msika C. High tibial osteotomy for varus gonarthrosis. A longterm follow-up study. *J Bone Joint Surg (Am)*. 1984;66:1040-8;
79. Esenkaya i, Elmalı N, Akşahin E, Pınar H. Diz Çevresi Osteotomileri. *Türk Ortopedi ve Travmatoloji Birliği Dergisi Derneği*, 2020
80. Sarpel Y, Özsoy MH. Varus gonartrozda yüksek tibial osteotomi endikasyonları ve hasta seçimi. In: Tandoğan NR. *Gonartrozda Artroplasti Dışı Tedavi Yöntemleri*, Ankara: Türk Spor Yaralanmaları Artroskopisi ve Diz Cerrahisi Derneği, 2003:61-8
81. Güler Y, Sıvacioğlu S, Erdil M. Ameliyat öncesi klinik değerlendirme, radyolojik planlama ve düzeltmenin hesaplanması. *TOTBID Dergisi*, 2020
82. Wright JM, MD, Crockett HC, MD, Slawski DP, MD, Madsen MW, MD, and Windsor RE, MD. High tibial osteotomy. *J Am Acad Orthop Surg* 2005; 13:279-
83. Poilvache P. Osteotomy for the arthritic knee, A european perspective. In: Insall JN, Scott NM (eds)., *Surgery of the Knee*, Churchill Livingstone, 2006:1321-66;

- 84 Franco V, Cerullo G, Cipolla M, Gianni E, Puddu G. Open wedge high tibial osteotomy. *Tech Knee Surg.*, 2012
- 85 Asik M, Sen C, Kilic B, Goksan SB, Ciftci F, Taser OF. High tibial osteotomy with Puddu plate for the treatment of varus gonarthrosis. *Knee Surgery, SportTraumatol Arthrosc* 2006
86. Wu L, Lin J, Jin Z, Cai X, Gao W. Comparison of clinical and radiological outcomes between opening-wedge and closing-wedge high tibial osteotomy: a comprehensive meta-analysis. *PLoS One.* 2017; 12(2):171-700;
87. Holschen M, Lobenhoffer P. Complications of corrective osteotomies around the knee. *Orthopade.* 2016; Vena G, D'Adamio S, Amendola A. Complications of osteotomies about the knee. *Sports Medicine and Arthroscopy Review.* 2013
88. Chae DJ, Shetty GM, Wang KH, Montalban ASCJ, Kim JI, Nha KW. Early complications of medial opening wedge high tibial osteotomy using autologous tricortical iliac bone graft and T-plate fixation. *Knee.* 2011
- 89 Crawford M.D., Diehl L.H., and Amendola A.: Surgical management and treatment of the anterior cruciate ligament-deficient knee with malalignment. *Clin Sports Med* 2017; 36: pp. 119-133
- 90 Li Y., Zhang H., Zhang J., et al: Clinical outcome of simultaneous high tibial osteotomy and anterior cruciate ligament reconstruction for medial compartment osteoarthritis in young patients with anterior cruciate ligament-deficient knees: a systematic review. *Arthroscopy* 2015; 31: pp. 507-519
- 91 Malahias M.-A., Shahpari O., and Kasetta M.-K.: The clinical outcome of one-stage high tibial osteotomy and anterior cruciate ligament reconstruction. A current concept systematic and comprehensive review. *Arch Bone Jt Surg* 2018; 6: pp. 161-168
- 92 Noyes F.R., Barber S.D., and Simon R.: High tibial osteotomy and ligament reconstruction in varus angulated, anterior cruciate ligament-deficient knees: a two- to seven-year follow-up study. *Am J Sports Med* 1993; 21: pp. 2-12
93. Kim SJ, Moon HK, Chun YM, Chang WH, Kim SG. Is correctional osteotomy crucial in primary varus knees undergoing anterior cruciate ligament reconstruction? *Clin Orthop Relat Res.* 2011
94. Piero Agostinone, Gian Andrea Lucidi, Giacomo Dal Fabbro, Stefano Di Paolo, Anna Pagano, Marianna Viotto, Maria Pia Neri, Alberto Grassi, Stefano

Zaffagnini, Satisfactory long-term outcomes for combined anterior cruciate ligament reconstruction and lateral closing wedge high tibial osteotomy, *Knee Surgery, Sports Traumatology, Arthroscopy*, 10.1007/s00167-023-07496-8

95 [A. Schneider](#), [R. Gaillard](#), [S. Gunst](#), [C. Batailler](#), [P. Neyret](#), [S. Lustig](#), [E. Servien](#) Combined ACL reconstruction and opening wedge high tibial osteotomy at 10-year follow-up: excellent laxity control but uncertain return to high level sport 2019

96 Li Y., Zhang H., Zhang J., et al: Clinical outcome of simultaneous high tibial osteotomy and anterior cruciate ligament reconstruction for medial compartment osteoarthritis in young patients with anterior cruciate ligament-deficient knees: a systematic review. *Arthroscopy* 2015; 31: pp. 507-519

97 [Raju Vaishya](#)1 [Vipul Vijay](#) · [Gyanendra Kumar Jha](#)1 · [Amit Kumar Agarwal](#) Prospective study of the anterior cruciate ligament reconstruction associated with high tibial opening wedge osteotomy in knee arthritis associated with instability 2016

98. Prannoy Paul, Sujit Jos, Bobby Paulose, J. Antony, Outcomes of simultaneous ACL reconstruction with high tibial osteotomy in ACL deficient knees with isolated medial compartment osteoarthritis, *Journal of Orthopaedic Reports*, 10.1016/j.jorep.2025.100560

99 [A. Boss](#), [G. Stutz](#), [C. Oursin](#), [A. Gächter](#) Anterior cruciate ligament reconstruction combined with valgus tibial osteotomy (combined procedure). 1995

100. Dejour H., Neyret P., Boileau P., et. al.: Anterior cruciate reconstruction combined with valgus tibial osteotomy. *Clin Orthop Relat Res* 1994; pp. 220-228.)

101 Cvetanovich G.L., Chalmers P.N., Verma N.N., et al.: Risk factors for short-term complications of anterior cruciate ligament reconstruction in the United States . *Am J Sports Med* 2016; 44: pp. 618.

102 Schuster P., Schulz M., Immendoerfer M., et al.: Septic arthritis after arthroscopic anterior cruciate ligament reconstruction. Evaluation of an arthroscopic graft-retaining protocol . *Am J Sports Med* 2015; 43: pp. 3005.

103 Miltenberg B., Puzzitiello R.N., Ruelos V.C.B., et al: Incidence of complications and revision surgery after high tibial osteotomy: a systematic review. *Am J Sports Med* 2022; 52: pp. 258-268

104 Bokshan S.L., DeFroda S.F., Panrello N.M., et al.: Risk factors for deep vein thrombosis or pulmonary embolus following anterior cruciate ligament reconstruction . Orthop J Sports Med 2018; 6

105 [N. Bonin](#) [T. Ait Si Selmi](#) · [S.T. Donell](#) · [H. Dejour](#)<sup>1</sup> · [P. Neyret](#) Anterior cruciate reconstruction combined with valgus upper tibial osteotomy: 12 years follow-up. 2004; P431-437

106. Meidinger G., Imhoff A.B., Paul J., et al: May smokers and overweight patients be treated with a medial open-wedge HTO? Risk factors for non-union. Knee Surg Sports Traumatol Arthrosc 2011; 19: pp. 333-339

