

T.C  
SAĞLIK BAKANLIĞI  
ANKARA NUMUNE EĞİTİM VE ARAŞTIRMA HASTANESİ  
IV. RADYOLOJİ KLİNİĞİ

**Klinik Şefi**  
Dr. Dođan DEDE

**İNOPERABL MALİGN BİLİYER OBSTRÜKSİYONLARDA  
PERKÜTAN TRANSHEPATİK KOLANJİYOĞRAFİ,  
PERKÜTAN BİLİYER DRENAJ VE  
METALİK ENDOPROTEZ UYGULAMALARI**

**UZMANLIK TEZİ**

Dr. Gülşah BAYRAM KABAÇAM

**Tez Danışmanı**  
Dr. İlkay AKMANGİT

ANKARA  
2008

## TEŐEKKÜR

Ankara Numune Eđitim ve Arařtırma Hastanesi Radyoloji kliniđindeki asistanlık eđitimim süresince yardım ve desteklerini esirgemeyen, bilgi ve deneyimleri ile bana yol gösteren klinik Őeflerimiz Dr. Dođan Dede, Dr. Süha Koparal, Dr. Alp Karademir, Dr. Enis Yüksel'e ve baŐta Dr. Nilgün Yıldırım olmak üzere birbirinden deđerli Őef yardımcılarımıza teŐekkür ve saygılarımı sunarım.

Radyoloji eđitimim süresince yine bilgi ve deneyimlerinden yararlandığım baŐasistan ve uzmanlarımıza, birlikte eđitim aldığım deđerli asistan arkadaşlarıma teŐekkür ederim.

YaŐamımın her anında güven, destek ve sevgilerini esirgemeyen aileme, hayat arkadaşım, sevgili eŐim Gökhan ve IŐığımız kızım İlay'a her zaman benimle oldukları için sonsuz teŐekkürler...

## **İÇİNDEKİLER:**

GİRİŞ

BİLİYER SİSTEM RADYOLOJİSİNİN GELİŞİMİ

GENEL BİLGİLER

- Biliyer sistemin Embriyoloji, Anatomi ve Fizyolojisi
- Perkütan Transhepatik Biliyer Girişimlerde Premedikasyon
- Perkütan Transhepatik Biliyer Girişimlerde Yaklaşım
- Perkütan Transhepatik Girişim Yeri
- Perkütan Transhepatik Kolanjiyografi
- Perkütan Transhepatik Biliyer Drenaj
- Perkütan Transhepatik Biliyer Girişim Komplikasyonları
- Biliyer Endoprotezler
  - Plastik Endoprotezler
  - Metal Endoprotezler
- Biliyer Endoprotez Yerleştirme Teknikleri
- Metal Biliyer Stent İmplantasyon Endikasyonları

GEREÇ VE YÖNTEM

BULGULAR

OLGULARDAN ÖRNEKLER

TARTIŞMA

SONUÇ

KAYNAKLAR

## GİRİŞ

Molnar ve Stockum'un 1974'te tıkanma sarılığının palyatif tedavisinde uyguladıkları Perkütan Biliyer Drenaj'ı, 1978'de Burchardt ile Pereiras ve ark'ın perkütan transhepatik girişim ile biliyer endoprotez yerleştirmeleri izlemiştir. Günümüzün teknolojik gelişmeleriyle birlikte perkütan biliyer drenaj tıkanma sarılığının tanı ve palyatif tedavisinde sağlam bir yer edinmiştir (1).

Günümüzde US ile birlikte floroskopinin de kullanıldığı bu radyolojik tanısal ve terapötik yaklaşım, cerrahi serilerle kıyaslanmış ve cerrahi tedavinin yüksek morbidite ve mortalite oranları karşısında perkütan girişimin tercih edilirliliği artmıştır. Perkütan transhepatik biliyer drenaj (PBD) operasyon şansını kaybetmiş ileri evre malign tıkanma sarılıklı hastalarda palyatif tedavi amacıyla yaygın olarak kabul görmüştür (2). Uzun süreli perkütan biliyer drenaj komplikasyonları ve hastaların sürekli katater taşımaktan duydukları rahatsızlık nedeniyle, safra drenajını sağlamak amacıyla önceleri plastikten yapılmış çeşitli şekil ve boyutlardaki endoprotezler uygulama alanına girmiştir. Plastik endoprotezlerin yüksek tıkanma oranları ve migrasyon gibi komplikasyonları nedeniyle, son yıllarda, serbestleştirildiklerinde daha geniş lümen yaratabilen metal endoprotezler kullanılmaya başlanmıştır. Tüm bu yöntemlerde amaç sarılığın azaltılması ve safranin barsağa drenajını sağlamaktır.

Ankara Numune Eğitim ve Araştırma Hastanesi Girişimsel Radyoloji kliniğinde inoperabl malignite nedeniyle tıkanma sarılığı gelişen 44 olguya perkütan transhepatik kolanjiyografi ve perkütan biliyer drenaj uygulanmış, bu hastalar arasında uygun görülen 11 hastaya biliyer metalik endoprotez implantasyonu gerçekleştirilmiştir. İnoperabl malign biliyer obstrüksiyonlarda perkütan biliyer drenaj ve metalik endoprotez implantasyonunun etkinliği, kısa ve uzun dönem takip sonuçları, hastaların yaşam süreleri ile yaşam kalitesine katkısı değerlendirilmiştir.

## BİLİYER SİSTEM RADYOLOJİSİNİN GELİŞİMİ

Wilhelm Conrad Roentgen'in 1895 yılında Crookes-Hittorf katod ışını tüpü ile yaptığı araştırmalar sırasında farkına vardığı ve daha sonra kısa bir süre içinde tüm özelliklerini tanımladığı X ışınları, tıbbi bilimlerde görüntülemenin temelini oluşturmuştur (3,4).

İlk kez 1896'da, direkt radyogramlarda radyopak safra taşlarının görüntülenmesi ile biliyer sistemin radyografik incelemeleri uygulama alanına girmiştir (5).

Burckhart ve Müeller tarafından, 1921'de kadavralarda ve daha sonra canlılarda safra yollarının ve safra kesesi patolojilerinin görülebilmesi amacıyla bir sıvı madde, safra kesesine perkütan olarak verilmiştir (6).

Biliyer sistemin radyokontrast maddeler ile incelenmesi dönemi, 1924'te intravenöz yolla verilen "calcium tetrabromophenolphthalein" bileşiği ile safra kesesinin görüntülenmesi ile başlamış ve yöntem kolesistografi olarak adlandırılmıştır. 1925'te ise oral yolla verilen "iodinated phenolphthalein" ile safra kesesi görüntülenmiştir (7).

Safra kesesi dışında safra yollarının görüntülenmesi ise yine aynı yıllarda ilk önce biliyer fistüller ve T-tüpler aracılığıyla radyokontrast maddeler verilmesi ile başlamış, daha sonra intraoperatif görüntüleme yaygınlaşmıştır (7). Perkütan Transhepatik Kolanjiografi (PTK), ilk defa Huard ve Do-Xuan-Hop tarafından 1937'de tanımlanmıştır (6,10-12).

1952'de Carter ve Saypol, perkütan kolanjiografiyi gözden geçirmiş, 1956'da Kidd tarafından işlem için endikasyonlar özetlenmiştir (11,12).

Remolar, ilk defa 1956'da perkütan eksternal bilier drenajı gerçekleştirmiştir (6,10,12).

Arner ve Glenn'in 1962'de imge güçlendirici kullanarak dilate olmayan intrahepatik ve ekstrahepatik safra yollarını "perkütan transhepatik" görüntülenmesi bu alanda büyük bir ilerlemeye neden olmuştur (11).

1967'de Margulis, floroskopi altında gerçekleştirilen tanı ve tedavi amacına yönelik işlemler için "Girişimsel Radyoloji" deyimini kullanmıştır. Bu yeni radyoloji alt dalının en önemli bölümlerinden birini de "Biliyer Sistemin Girişimsel Radyolojisi" oluşturmaktadır (6,13).

Molnar ve Stockum, 1974'de Perkütan Transhepatik Eksternal-İnternal Biliyer Drenaj'ı (PBD) malign striktürlerde yeni bir palyatif tedavi metodu olarak sunmuşlardır (6,12,14,15).

Burhenne tarafından 1974'te intrahepatik, ekstrahepatik safra yollarındaki ve hepatojejunostomi anastomozlarındaki striktürler balon kataterler ile dilate edilmiştir. Molnar ilk defa 1978'de koledokoenterostomi striktürünü dilate etmiştir (6).

1976'da Nagai, biliyer sisteme retrograd yaklaşımda bulunarak nazobiliyer katater aracılığıyla eksternal biliyer drenajı (EBD) sağlamıştır. 1979'da Soehendra, retrograd endoskopik yaklaşımı safra yolları obstrüksiyonlarının internal dekompresyonu için kullanmıştır. Aynı yaklaşımla kalıcı internal drenaj sistemlerinin (biliyer endoprotez/stent) uygulamalarında da bulunmuştur (6,16).

1978'de Burchardt ile Pereiras ve arkadaşları, ilk defa perkütan transhepatik yaklaşımla biliyer endoprotez yerleştirmişlerdir (6,14).

1981'de Herskovic ve arkadaşları, İridyum 192'yi dekompresyon katateri içinden ilerleterek safra yolları kanserlerinin palyatif tedavisinde internal irradasyon uygulamışlardır (16,17). Siegel ve arkadaşları, intraluminal irradasyon için özel olarak tasarlanmış bir çift lümenli endoprotez geliştirmişlerdir. Bu sistem endoterapi veya brakiterapiyi sağladığı gibi, internal drenaja da olanak vermektedir. Bunun sonucu olarak komşu dokuların yüksek tümör irradasyon dozlarından zarar görmesi en aza indirilmiş, tedavi süresi kısalmış, radyasyona bağlı sistemik etkiler azaltılmıştır (18).

Başlangıçta intravasküler uygulama için tasarlanan kendiliğinden genişleme özelliğine sahip veya balon kataterler ile genişletilen metal endoprotezler, 80'li yılların sonundan itibaren, trakeobronşial ve üriner sistemin yanısıra biliyer sistemde de internal drenajı sağlamak amacıyla perkütan transhepatik yolla kullanılmaya başlanmıştır ( 19).

Biliyer Girişimsel Radyolojide; biliyer sistemin endoprotezler aracılığı ile dekompresyonunun yanısıra, perkütan transhepatik kolesistolitotomi ve koledokolitotomi, eksternal biliyer drenaj, internal-eksternal biliyer drenaj, safra kesesi drenajı, hepatic abse drenajı, balon dilatasyon, kolanjioskopi, tümör ve hemobiliaya yönelik embolizasyon gibi uygulamalar da günümüzde kullanılmakta olup hızlı bir gelişim içindedirler (6,16,20).

## GENEL BİLGİLER

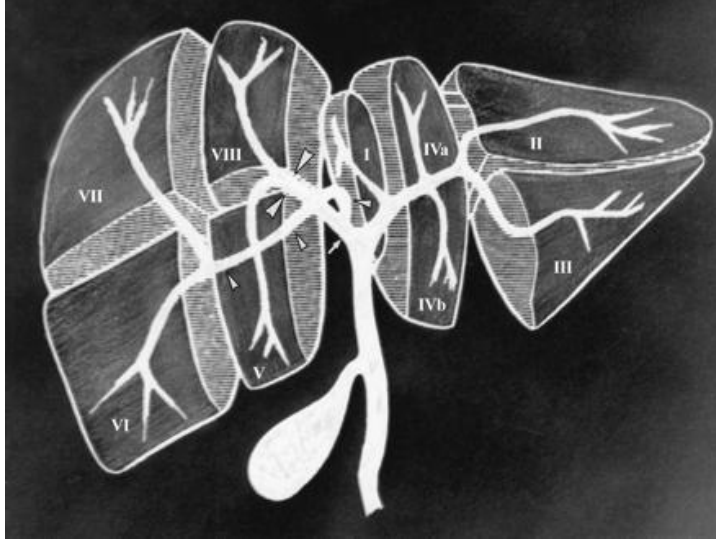
### BİLİYER SİSTEMİN EMBRİYOLOJİ, ANATOMİ, FİZYOLOJİSİ:

Safra yolları ve karaciğer, 3 mm boyutundaki embriyoda, ön barsağın ventral yüzünde, önbarsak ve ortabarsağın birleşim yerindeki hepatik divertikülden oluşur. Bunun kranial bölümünden karaciğer, kaudal kısmından pankreas, ara kısmından safra kesesi meydana gelir. Karaciğer divertikülü, daha sonra yoğun hücre kitlesi haline dönüşür, içinde kanallaşmalar başlar ve safra yolları oluşur. Safra başlangıçta renksiz olup 5. fetal ay içinde sarı, 6. fetal ay içinde biliverdin salgısı nedeniyle yeşile dönüşür (5,7).

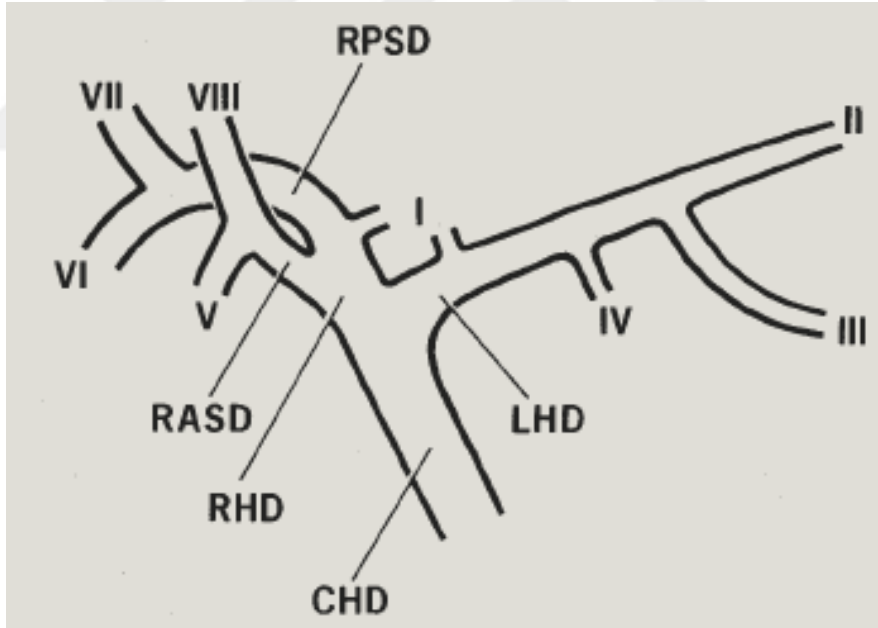
Hepatik lobüllerde oluşturulan safra, kompleks yapıdaki kanaliküller ve küçük safra kanalları aracılığı ile hepatik arter, portal ven dalları ve lenfatikler ile birlikte seyir gösteren daha büyük safra yollarına dökülür. Bu interlobuler safra yolları, daha büyük safra yollarını oluşturmak üzere birleşirler. Hepatik kanalların lobar ve segmenter dağılımı vardır. Sağ hepatik kanal, anterior ve posterior segmenter kanallar ile oluşturulur. Sol hepatik kanal medial ve lateral segmenter kanallardan oluşur. Bazı durumlarda segmenter kanallar sol veya sağ ana hepatik kanalla ayrı ayrı birleşirler. Sol hepatik kanal genellikle sağ hepatik kanaldan daha uzun ve geniştir. Kaudat lob drenajı sol ya da sağ hepatik kanala olur (Şekil 1) (8,9).

Ana hepatik kanal, sağ ve sol hepatik kanalların birleşmesi ile porta hepatiste oluşur. Bu kanallardan her birinin distal 1,5-2 cm'lik bölümü karaciğer parankimi dışında yer alır. Ana hepatik kanal uzunluğu 1 ile 5 cm arasındadır. Ana hepatik kanal, hepatik arter ve portal ven ile yakın ilişkide olup, bu yapıların solunda ve posteriorunda ilerler. Sistik kanalla sağ kenarında birleşmesinden sonra ana safra kanalı (koledok) adını alır (7,8,9) (Şekil 2).

**Şekil 1.** Biliyer segmental anatomi



**Şekil 2.** Safra yolları anatomisi (RPSD:Sağ posterior hepatik kanal, RASD: Sağ anterior hepatik kanal, RHD: Sağ hepatik kanal, LHD: Sol hepatik kanal, CHD: Ana hepatik kanal)



Ana safra kanalı Papilla Vateri'de duodenuma drene olur. Daha proksimalde ampullada pankreatik kanalla birleşir. Ampuller sfinkter (Oddi sfinkteri), ampulla, pankreatik kanal ve distal ana safra yolu çevresindeki kalınlaşmış sirküler kastır.

Kolanjiografide koledok çapı 6-8 mm arasında olup distaldeki intramural kesimi daha dardır. Medikasyon sonrası atonide veya kontrast maddenin perkütan enjeksiyonu sonucu daha geniş bulunabilir.

Safra kesesi, karaciğerin alt yüzünde kaudat lob ile komşu olup, sağ ve sol lobları ayıran oblik fissürde yerleşiktir. Fundusu karaciğer kenarını 1-2 cm geçer. İçeriği 50 cc kadardır. Safra kesesi giderek incelerek sistik kanalı oluşturur. Sistik kanal, safra akımına hafif bir direnç gösteren “Heister’in spiral kapağı” ile döşelidir (7-10).

Safra yolları mukozası tek katlı prizmatik epiteldir. Safra kesesi epitelinin lümenine bakan yüzü mikrovilluslarla kaplı olup su ve elektrolit emiliminde rolü vardır (21).

Hepatik safra pigmente izotonik bir sıvı olup elektrolit içeriği plazmaya benzer. Safra kesesi safrasının elektrolit içeriği, inorganik anyonlar, klorit ve bikarbonatın bazal membranda reabsorbsiyonu nedeniyle hepatic safradan farklıdır. Böylece safra tuzları, kolesterol, bilirubin gibi maddelerin konsantrasyonu artar. Normal olarak safra, kesede yaklaşık 5 kat konsantre olur (21).

Safrada su (% 82), safra asitleri (% 12), lesitin, diğer fosfolipidler (% 4) ve esterleşmiş kolesterol (% 0,7) bulunur. Ayrıca konjuge bilirubin, proteinler, mukus, ilaçlar ve metabolik ürünler vardır. Hepatik safranın günlük toplam bazal sekresyonu yaklaşık 600-1000 cc'dir (7,21).

## **PERKÜTAN TRANSHEPATİK BİLİYER GİRİŞİMLERDE PREMEDİKASYON:**

İşlemden önce analjezik (Meperidin, 75-100 mg) ve sedatif (Diphenhydramine, 25-50 mg) intramuskuler olarak uygulanabilir. Bütün hastalar koruyucu antibiyotik almalıdır. Üçlü antibiyotik kombinasyonlarının yanısıra, tekli antibiyotik (Sefalosporin) uygulamaları da bildirilmiştir. Sepsis, ateş tablosu olmadığı sürece, antibiyotik işlemden 1 saat önce parenteral verilir ve işlem sırasında maksimum kan düzeyleri sağlanır. Bu uygulama ile beraber, kolanjit öyküsü olan hastalarda katater manipülasyonunun az yapılması ve safra yolları içine fazla miktarda kontrast madde verilmesinden kaçınılması bakteriyeminin önlenmesinde etkilidir (10,22,23).

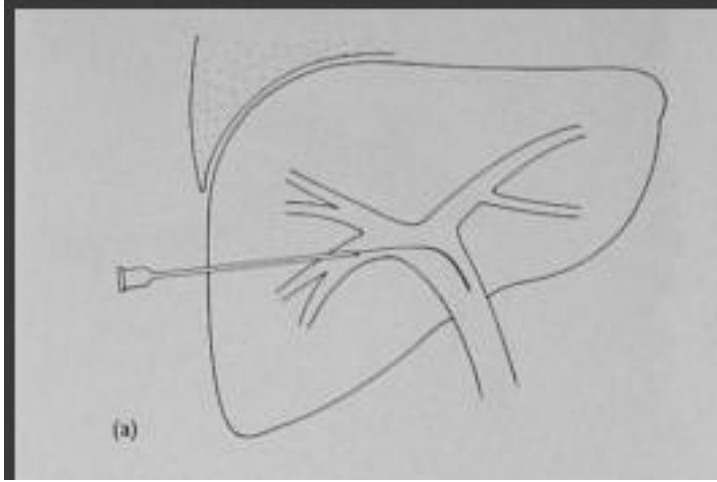
İşlem öncesi hastada sol kol tercih edilerek intravenöz yol açık bulundurulmalıdır. Morfin papiller fonksiyonların değerlendirildiği hastalarda kullanılmamalıdır (23).

Öte yandan, perkütan transhepatik girişim ile verilen radyokontrast maddelerin de allerjik etkilerinin ortaya çıkabileceği unutulmamalı ve gerekli önlemler alınmalıdır.

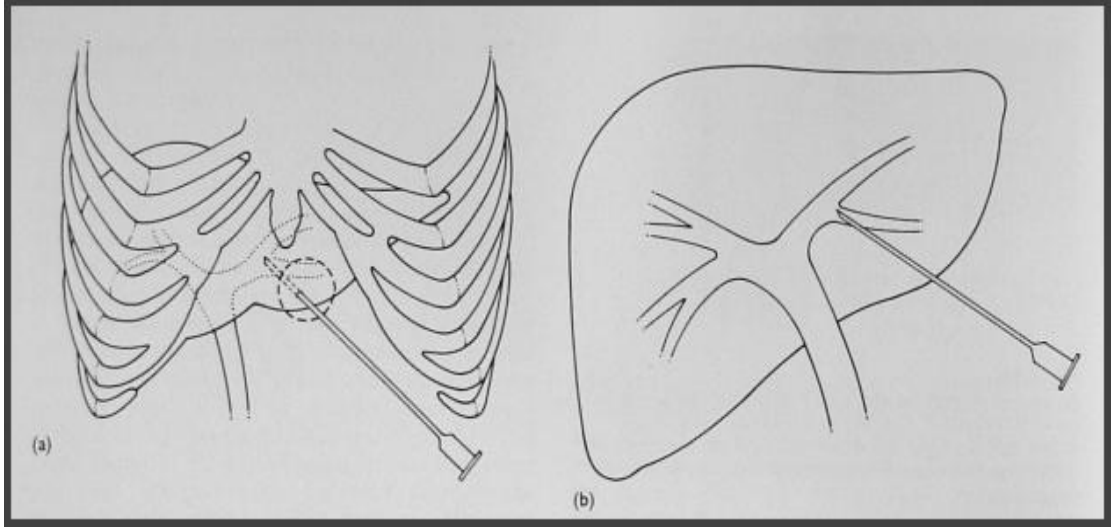
### **PERKÜTAN TRANSHEPATİK BİLİYER GİRİŞİMLERDE YAKLAŞIM:**

Tüm perkütan transhepatik biliyer girişimlerin ilk aşaması olan PTK, anterior veya lateral yaklaşımla yapılabilir. Anterior yaklaşımda, 20-22 G Chiba iğnesi vücut yüzeyi ile 45 derece açı oluşturacak şekilde, orta klavikuler çizgiden, subkostal girişim uygulanır. Bu yaklaşımın dezavantajları; işlem uygulayıcısının ellerinin fazla radyasyon alması ve biliyovaskuler fistül oluşum riskinin artmış olmasıdır. Sağ kanallara girişim için lateral yaklaşım uygulanır. Sol hepatic kanallara girişim için ise subksifoidal yaklaşım daha uygundur. İşlem sırasında iğne ile mümkün olduğunca periferik dallardan birinin ponksiyonu ve biliyer sistemin opasifiye edilmesi, kataterizasyon sırasında komplikasyonların azaltılmasında etkilidir (Şekil 3,4) (10,23).

**Şekil 3.** Perkütan girişimde lateral yaklaşım



#### Şekil 4. Perkütan girişimde anterior yaklaşım



#### PERKÜTAN TRANSHEPATİK GİRİŞİM YERİ:

Sabit anatomik işaretler (interkostal aralık, omurga) güvenilir değildir. Karaciğere, sağ kostofrenik sinüsün altından girilir. Bu pozisyona karar vermek için maksimum inspirasyon esnasında sağ hemidiyafragmanın hareketleri gözlenir. Genelde sinüs, floroskopik olarak gözlenen kostofrenik açının 1-2 cm aşağısında yer alır. Bu nedenle cilt giriş yeri kostofrenik açının en az bir, eğer uygun ve özellikle perkütan biliyer drenaj uygulanacak ise iki interkostal aralık aşağısında, orta aksiller çizginin anteriorunda olmalıdır. Öte yandan safra kanallarına girişimin yatay düzlemde yapılması kataterizasyon sırasında kuvvet iletimini kolaylaştırır. Kostofrenik sinüsün korunması için fazla kaudal girişimler kuvvet iletimini zorlaştırır (10,22).

İğne girişi interkostal aralığın alt yarısından veya ortasından yapılır. Kot periostu çok duyarlı olduğu için kot yakınından sakınılmalıdır. PBD kataterinin kotun hemen yakınına yerleştirilmesi de kronik periost irritasyonuna ve osteomyelite yol açabilir. Proksimal duodenum, karaciğer hilusunun lokalizasyonu için göreceli olarak güvenilir bir işarettir.

Girişim yerine lokal anestezi uygulandıktan sonra, küçük bir deri insizyonu sonrası klemp ile subkutanöz dokular ayrılır. 20-22 G Chiba iğne ile önce cilt ve cilt altı geçilir. Hastaya nefesini tutması söylenirken iğne karaciğer içine ilerletilir. Eğer hasta bir miktar solunum yapacak olursa ilerleme durdurulmalıdır.

Gerçek zamanlı US ile intrahepatik safra yollarına girilmesi skopi eşliğinde girilmesinden çok daha kolay ve pratiktir. İğneden safra aspirasyonu ile iğnenin safra kanalı içinde olduğu doğrulanır.

Girişim sadece floroskopi eşliğinde yapılacaksa styleti çıkarıldıktan sonra, iğneye ucunda 10 ml'lik enjektör bulunan konnektör tüp bağlanır. Floroskopi altında kontrast madde çok az miktarlarda verilerek iğne hareket ettirilir. İğne ucu vertebradan 1-2 cm, karaciğerin tepesinden 2-3 cm uzaklığa varıncaya kadar ilerletilir. Genellikle çok sayıda vaskuler yapıya girilir. Vaskuler yapıların tanıtıcı kriterleri şunlardır: **1.** Kontrast maddenin enjeksiyondan hemen sonra kaybolması, **2.** Hepatik venin sağ atriuma doğru drenajı ve genellikle paralel yapılar şeklinde opaklaşması, **3.** Portal ven dallarının karaciğer periferine doğru yönelmesi (hepatik arter dalı da aynı görüntüyü verir), **4.** Dilate lenfatik kanallar ve sisterna şilinin opasifiye olması.

Safra kanalına girildiğinde, yoğun kontrast maddenin karaciğer hilusuna doğru aktığı izlenir. Eğer safra yoluna girilemezse, iğne karaciğer periferine doğru geri çekilir ve içine tekrar stylet yerleştirilir. İğne ucunu karaciğerin dışına çıkarmadan, karaciğer yüzeyine en az 1-3 cm uzaklıkta kalınmalıdır. Karaciğer kapsülünde tek bir girişim yeri tercih edilir. Fazla sayıda girişim olması periton boşluğuna safra ve kan sızmasına neden olabilir (22).

Genel olarak iğnenin karaciğer içindeki ilk yönü karaciğerin tepesine doğru olur. Daha sonra iğne yönündeki değişimler porta hepatis yönüne doğru 10 derecelik açılarla olmalıdır. Eğer multiple portal ven dallarına girilirse iğnenin seyri anteriora doğru 10 derecelik açılarla değiştirilmelidir. İşleme, safra yoluna girene veya 10-15 kez iğne geri çekilip tekrar parankim içinde ilerleme yapılanı kadar devam edilir. Ancak, eğer 8-10 geçişten sonra iğne giriş yeri değiştirilirse, örneğin PTK için diğer interkostal aralık kullanılırsa, ilk iğne karaciğer periferine çekilmeli ve işlem tamamlanıncaya kadar orada bırakılmalıdır. Bu yolla kan veya safra sızıntısı önlenmiş olur (22).

## **PERKÜTAN TRANSHEPATİK KOLANJİOGRAFİ:**

Perkütan Transhepatik Kolanjiografi (PTK), günümüzde primer olarak abdominal ultrasonografi ve bilgisayarlı tomografinin tanısal güvenliğini

tamamlaması nedeniyle uygulanan bir radyodiagnostik inceleme yöntemidir (12,23).

PTK'nın endikasyonları şunlardır:

1. Obstrüksiyon bölgesini göstermek,
2. Obstrüksiyon etyolojisine karar vermek,
3. Operasyon öncesi biliyer anatomi göstermek,
4. Fonksiyonel bozuklukları (postkolesistektomi sendromu, papiller stenoz) ve biliointestinal anastomozları göstermek,
5. Perkütan biliyer girişimlerde (drenaj, striktür dilatasyonu, stent implantasyonu, ışınlama, taş çıkarılması vs.) ilk aşama olarak,
6. Karaciğer fonksiyon testleri bozukluğu ve bilirubin düzeyi sınırdan olan hastalarda obstrüktif ve nonobstrüktif ayrımını yapmak (11,12,23).

PTK uygulanacak hastalarda; protrombin zamanı 30 sn'nin, parsiyel tromboplastin zamanı 45 sn'nin, kanama zamanı 8 dk'nın altında ve trombosit sayısı  $75.000/mm^3$ 'ün üstünde olmalıdır. Trombositler normal ve protrombin zamanı ve parsiyel tromboplastin zamanı % 25'den fazla uzamamışsa da girişim yine güvenle yapılabilir (23).

Anormal kanama ve pıhtılaşma parametreleri ile ciddi asit PTK için kontrendikasyondur. Öte yandan taze donmuş plazma, K vitamini ve trombosit süspansiyonları işlem sırasında ve öncesinde verilerek kanama parametreleri bozuk olan hastalarda da işlem güvenle yapılabilir (10,23).

PTK yapılacak hastalarda obstrüksiyon bölgesini göstermek ve sarılık tipini araştırmak için daha önceden, karaciğer fonksiyon testleri (KCFT), abdominal ultrasonografi (US), bilgisayarlı tomografi (BT) ve bazı olgularda endoskopik retrograd kolanjiopankreatikografi (ERCP) yapılmaktadır. Hastaların klinik durumu, olguların %75-80'inde obstrüktif ve nonobstrüktif ayrımına izin verirse de, biliyer obstrüksiyonlu bazı hastalarda karaciğer fonksiyon testleri normal kalabilir (23).

US ve BT, duktal dilatasyonun gösterilmesi, obstrüksiyonun etyolojisinin aydınlatılması ve bölgenin değerlendirilmesi için kullanılmaktadır. US ile olguların % 90'ında duktal dilatasyon gösterilebilir. BT ile sistematik değerlendirmede obstrüksiyon etyolojisi % 94, obstrüksiyon düzeyi % 97 duyarlılıkla saptanmaktadır (24).

Bu inceleme yöntemleri, safra yollarının dilate olduğu tam obstrüksiyonlarda yüksek duyarlılığa sahipse de, kanalların dilate olmadığı parsiyel obstrüksiyonlarda yeterli değildir. Biliyer obstrüksiyonun erken dönemlerinde, intra ve ekstrahepatik safra yollarının genişlememesi nedeniyle, normal çapa sahip kanalların gösterilmesi obstrüktif sarılığın ayırıcı tanısında önemli bir kriter değildir. Öte yandan, bazen ekstrahepatik kanalların dilatasyonu normal olgularda da görülebilir.

ERCP, obstrüksiyon nedeninin saptanmasında % 70 ile % 90 arasında başarılı olup, deneyimli ellerde % 2-3 komplikasyona sahiptir. Tam biliyer obstrüksiyonlu hastalarda ise PTK olguların % 100'ünde başarılıdır. İntrahepatik safra yolları dilate olmayan hastalarda başarı oranı % 60-85'dir (22).

Safra kanalına girildikten sonra (gerçek zamanlı US eşliğinde ya da skopik görüntüleme eşliğinde) iğnenin styleti çıkarılır. İğneye ucunda 10 ml'lik enjektör bulunan konnektör tüp bağlanır ve yarı yarıya salin ile dilüe edilmiş kontrast madde yavaşça enjekte edilerek biliyer sistem görüntülenir (PTK). Obstrükte olmamış kanallarda yaklaşık 10-20 cc yeterli opasifikasyonu sağlar. Obstrüksiyon nedeniyle dilate olan biliyer sistemde ekstrahepatik safra yollarını daha fazla kontrast madde vermeden görüntülemek olanaksızdır.

Biliyer sistemde intraduktal basınç ölçülmesi gerektiğinde dilate ya da merkezi bir kanala girilse bile 22 G iğne dar lümeni nedeniyle güvenli bir ölçüm sağlayamaz. Ölçüm için PBD katateri, yeterli genişlikte lümeni olduğu için, daha güvenilirdir. Normal intraduktal basınç 20 cm H<sub>2</sub>O'nun altındadır (21-23).

## **PERKÜTAN TRANSHEPATİK BİLİYER DRENAJ:**

Biliyer sistemin perkütan eksternal drenajı, ilk kez 1956'da Remolar tarafından, katater aracılığıyla eksternal-internal drenajı 1974'de Molnar ve Stockum tarafından uygulanmıştır. Hemen sonra biliyer sistemin perkütan internal (antegrad) ve eksternal (retrograd) drenajının diagnostik ve terapötik potansiyeli yaygın kabul görmüştür (6,15).

PBD endikasyonları şunlardır:

1. Preoperatif dekompresyon,
2. Palyatif dekompresyon,

3. Radyoterapiye veya medikal tedaviye yardımcı olmak,
4. Cerrahi biliyoenterik anostomozlarda postoperatif ödemin tedavisi,
5. Biliyer sisteme antibiyotik ve diğer ilaçların verilmesi,
6. Endobiliyer uygulamalar (endoprotez yerleştirilmesi, stenozların dilatasyonu, perkütan taş çıkarılması) (10,15,22,25).

PTK ile safra yollarının opasifikasyonu sonrası biliyer endoprotez yerleştirilmesinden önceki aşama olan PBD için çeşitli yöntemler tanımlanmıştır:

PBD, önceleri, “dual puncture” (çift ponksiyon) tekniği ile gerçekleştirilmiştir. Bu metotta; 22 G iğne ile yapılan PTK sonrası safra yolları görünür hale getirildikten sonra, genelde girişim için en uygun olan sağ ana hepatik kanalın horizontal bölümüne, ince iğne ile girişim yapılan yerin genellikle 1 cm posteriorundan “sheathed needle” ile ayrı bir girişim yapılır. Bundan sonra mandren çıkarılır ve kılavuz tel iletildikten sonra bunun üzerinden drenaj katateri iletilir (10,22,23,25).

“Single puncture” (tek ponksiyon) tekniğinde ise; PTK sırasında safra yollarının anatomisinin değerlendirilmesini takiben, sağ hepatik kanala veya uygun bir dalına iğne giriş yerinden bir drenaj katateri iletilebilir. 20-22 G iğne iğne içinden 0,018”-0,020” kılavuz tel ana hepatik kanala iletilir (Şekil 5). İğne dışarı çıkarılır ve 5F dilatör kılavuz tel üzerinden iletilir. Bu kılavuz tel, 0,035” diğer bir kılavuz tel ile değiştirilir. Daha sonra PBD katateri (5,5-12,0 F) iletilir. Bu şekilde tek ponksiyon ile PBD gerçekleştirilebilir (23). Retrograd olarak dışarıya safra akımını sağladığından Ekstrenal Biliyer Drenaj (EBD) olarak adlandırılır (Şekil 6). Drenaj katateri üzerinden gönderilen 0.035” hidrofilik klavuz tel ile trakt genişletilmeye çalışılıp darlık aşılır (Şekil 7). Tel üzerinden duodenuma ulaştırılan internal-eksternal biliyer drenaj katateri sabitlenerek serbest drenaja bırakılır. Kataterin üzerinde bulunan delikler safra drenajının, hem retrograd olarak dışarıya, hem de antegrad olarak duodenuma olmasını sağladığından, işlem İnternal Eksternal Biliyer Drenaj (İEBD) olarak adlandırılır (Şekil 8).

PBD için karaciğer kapsülü ve safra yolları arasında en kısa yol kullanılmalıdır (23).

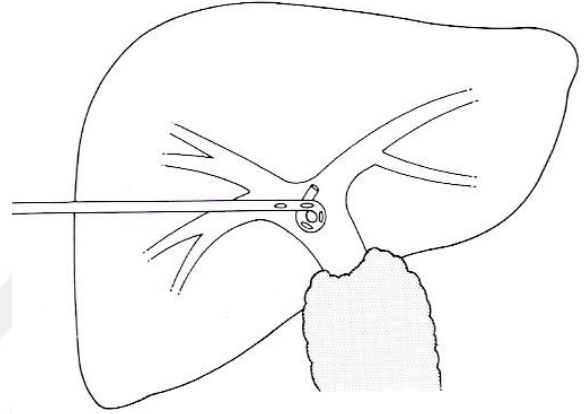
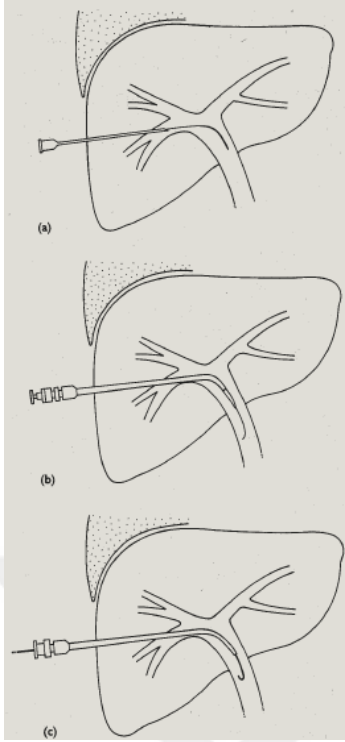
Sol hepatik kanallara girişim, genellikle bu kanalların sağdan opasifiye olmadığı durumda gerekli olur. Sol hepatik kanallar için subksifoid yaklaşım kullanılır (22,23).

PTK ve PBD için "sheathed needle" tek ponksiyon tekniği de kullanılmıştır. Ancak bu yaklaşımda, safra yoluna girilemediği zaman ikinci bir ponksiyon yapmak, iğnenin çıkarılması ile birlikte belirgin kanamaya neden olabileceğinden olanaksızdır. "Sheathed needle" çıkarıldığında trakt embolize edilmeli ya da trombozu sağlamak için 3-4 saat sonra çekilmelidir. Bu dezavantajları nedeniyle "sheathed needle" tek ponksiyon yapılacak olgularda kullanılmamaktadır.

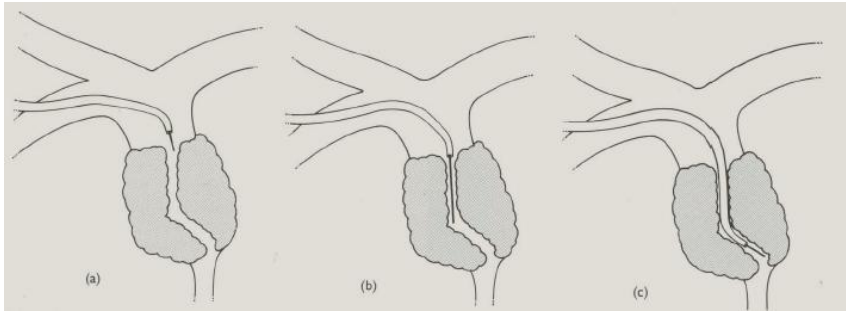
Katater yerleştirilmesinden 7-10 gün sonra granulasyon dokusu ile döşeli transparankimal trakt oluşur. Genellikle kataterin çapından 2F daha geniş çapta olur. Katater çekildiği takdirde 48-72 saatten fazla açık kalmaz (26).

Elyaderani ve Gabriele, perkütan direkt safra kesesi ponksiyonu ile kolanjiografi ve biliyer drenaj gerçekleştirmişler, komplikasyona rastlamamışlardır (10).

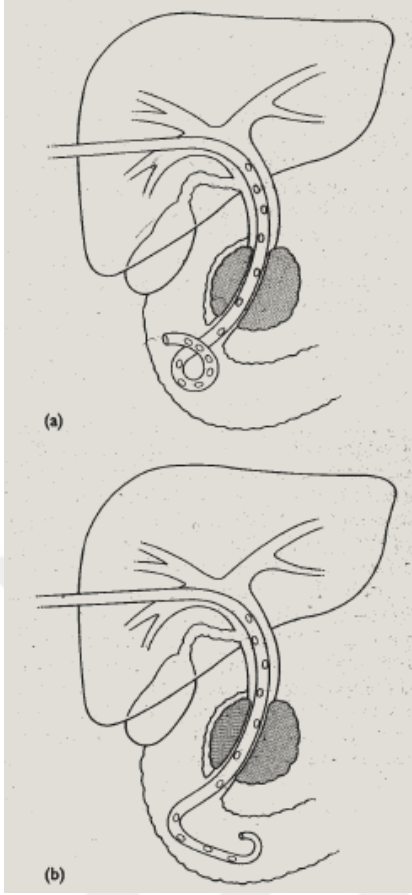
**Şekil 5.** Klavuz telin safra yolunda ilerletilmesi **Şekil 6.** Ekstrenal Biliyer Drenaj



**Şekil 7.** Biliyer darlığın geçilmesi



## Şekil 8. İnternal Eksternal Biliyer Drenaj



### PERKÜTAN TRANSHEPATİK BİLİYER GİRİŞİM KOMPLİKASYONLARI:

Perkütan trashepatik girişimler sırasında ortaya çıkan komplikasyonların sıklığı geniş çaplı iğne ve kataterler kullanılması ile artar. Hastanın işlem sırasında göstereceği uyum, kanama parametreleri, olgu seçimi, uygulayıcının tecrübe ve dikkati, yeterli premedikasyon, komplikasyon ve yan etkilerin ortaya çıkışını ve seyrini önemli ölçüde etkiler.

Girişim sırasında veya sonrasında ortaya çıkabilecek komplikasyonlar şu şekilde sıralanabilir:

1. Kolanjit semptomları, ateş ( % 13),
2. Hemobilia ( % 1,9-3,5),
3. İntaraabdominal safra sızıntısı ( %1,8-2,7),
4. Hematom (subkapsuler, hepatoduodenal ligaman içine) ( % 1,8),
5. Anevrizma, arteriovenöz şantlar ( % 1,6),
6. İntraabdominal kanama ( % 1),

7. Sepsis ( % 1),
8. Septik şok ( % 1),
9. Safra peritoniti ( % 0,9),
10. Kan basıncında düşme ( % 0,9),
11. Pnömotoraks ( % 0,5),
12. Dermatit ( % 0,4),
13. Hemotoraks ( % 0,2),
14. Biliyer plevrit ve ampiyem ( % 0,2),
15. Abse ( subfrenik, hepatik) ( % 0,1),
16. Pankreatit ( % 0,1),
17. Aşırı safra drenajı ile birlikte hipotansiyon ( % 5,8),
18. Kataterin yerinin değişmesi ( % 4,5),
19. Elektrolit bozukluğu ( % 0,5),
20. Katater etrafından safra sızması ( % 0,4).
21. Katater traktından tümör invazyonu ( % 0,1).
22. Mortalite ( % 0,6).

Perkütan biliyer girişimler sırasında oluşan ağrı, iğnenin karaciğer kapsülü ve parankiminden geçiş sayısı ile doğru orantılıdır. Ağrı sağ üst kadrana, subksifoid ve substernal bölgeye veya omuza yayılır. Kontrast maddenin karaciğer parankimine fazla miktarda ekstravazasyonu veya subkapsuler alana yayılması da çok ağrılıdır. Eğer işlem uzarsa bazı hastalar fazla miktarda analjeziğe rağmen huzursuz olurlar; bu durumda işleme devam etmek güçtür ve ertesi gün tekrar edilmesi daha uygundur.

Perkütan transhepatik biliyer girişimlerde kolanjit, sepsis, major hemoraji, safra peritoniti, plevral effüzyon major komplikasyonlardır. Major komplikasyonların oranı % 4,6-25 arasında bildirilmektedir. İntrahepatik hematomlar, hepatik arter dallarının travmatik anevrizmaları ve arterioportal fistül gözlenmişse de, ince iğne ile yapılan PTK'da önemli kanama nadirdir. Persistan hemobilia genellikle, daha büyük PBD katateri kullanımı veya operatuar olarak yerleştirilen silastik stentler nedeni ile olur. Safra sızıntısı ve peritoniti PTK sonrası görülebilir. Safra peritoniti nadir ancak potansiyel olarak letal bir komplikasyondur. Asemptomatik safra sızıntısı daha sıklıkla ortaya çıkar. Bilöz plevral effüzyon, yüksek girişim yeri sonucu plevral boşluktan

geçildikten sonra karaciğere girilmesi ile oluşur. Seyrek olarak, intraperitoneal sıvının transdiyafragmatik transportuna da bağlı olabilir (11,12,15,23,25-28).

PBD komplikasyonları, PTK komplikasyonlarından pek farklı olmayıp, karaciğere nispeten daha kalın iğnelerle ve kataterle girilmesi nedeniyle daha sıktır. Giriş sırasında en sık; kanama, pnömotoraks, bilöz plevral effüzyona rastlanmaktadır (26,28).

PBD sonrasında en sık görülen komplikasyon kolanjittir ve uzun süreli PBD sonucu, çeşitli serilerde, % 40'a varan oranlarda görülebilmektedir (26). Malign obstrüksiyonlu hastalarda, benign striktürlü hastalara göre kataterin kalış süresi ortalama 3 kat daha fazladır. Buna bağlı olarak kataterin migrasyonu veya blokajı ile kolanjit daha sık görülmektedir. Yine malign gruptaki hastalar, benign gruptakilere göre ortalama olarak daha yaşlı olduklarından, genel sağlık durumları komplikasyonlara daha fazla eğilim gösterir. Kataterin yaratmış olduğu epitelyal hasar, kataterin yerleştirilmesi ile biliyer sistemde bakteri kolonizasyonu, malign obstrüksiyonlu hastalardaki baskılanmış bağışıklık sistemi, metastatik hastalığı olanlarda safra yollarında multifokal obstrüksiyonların olması kolanjitin ortaya çıkmasında etkindir (28).

PBD'nin sebep olduğu komplikasyonlar nedeni ile ölüm, çeşitli geniş serilerde % 0,0-5,6 arasında bildirilmiştir (26,29).

PTK'dan sonra PBD'ye geçiş sırasında kullanılan kılavuz tel ve kataterlerde kırılma, migrasyon ve tıkanıklık gibi komplikasyonlar da görülebilir. Özellikle tek ponksiyon tekniği ile yapılan PBD'de ince kılavuz tel üzerinden girişim yapılması zor olabilir ve komplikasyonlar gelişebilir (26,27,29).

## **BİLİYER ENDOPROTEZLER:**

Obstrükte biliyer sistemin dekompresyonunu sağlamak için, ilk kez 1974'te, Molnar ve Stockum tarafından perkütan transhepatik yolla eksternal-internal drenajı sağlamak amacıyla katater yerleştirilmesi, malignitelerin neden olduğu obstrüktif sarılığın palyatif tedavisinde geniş ilgi görmüştür (15,30,31). Biliyer drenaj için endoprotez veya stent olarak tanımlanan sistemlerin yerleştirilmesi, bundan 4 yıl sonra Burchardt ile Pereiras ve arkadaşları tarafından gerçekleştirilmiştir (29,32). Bu kalıcı endoprotezler,

biliyer drenaj kataterinin neden olduđu dezavantajları ortadan kaldırmakta ve antegrad safra akımını sağlamaktadırlar. İEBD'nin dezavantajlarına rağmen başlangıçta endoprotezler genel olarak çok başarılı olmamıştır. Plastik ve plastiğin çeşitli türevlerinden yapılan endoprotezlerin erken dönemde tıkanmaları ve migrasyonu sonucu, kısa yaşam beklentisi olan, drenaj kataterini tolere edemeyen veya bunun bakımını yapamayacak hastalarda bu endoprotezler sınırlı uygulama alanı bulmuştur. Bu sınırlamalar, stent materyallerinde, tasarımlarında ve implantasyon tekniklerinde gelişmeyi beraberinde getirmiştir. Daha sonraki çalışmalar, kataterler aracılığıyla İEBD'den çok, perkütan transhepatik biliyer stent yerleştirilmesi üzerinde yoğunlaşmıştır.

Biliyer endoprotezlerin materyal karakteristikleri üç ana özellik etrafında değerlendirilebilir; biyokompatibilite, stabilite, kullanım kolaylığı.


Biyokompatibilite; safra ve çevresindeki doku ile stent-yüzey etkileşimini içerir. Kontaminasyon, moleküler orientasyon, oksidasyon, iyonizasyon mekanizmaları ile endoprotezin yüzey özellikleri değişir. Endoprotezlerin stabiliteleri ve kullanım kolaylığı; uzunluk, duvar kalınlığı, elastikiyet, yüzey sürtünmesi gibi mekanik özelliklere bağlıdır (33).

### **PLASTİK ENDOPROTEZLER:**

Biliyer sistemde obstrüksiyon düzeyine yerleştirilen, duodenuma safra geçişi sağlama amacına yönelik, plastik veya plastiğin çeşitli türevlerinden yapılan ve vücut dışı ile ilişkisi olmayan sistemler plastik biliyer endoprotez veya stent olarak adlandırılmaktadır.

Plastik biliyer endoprotezlerin çeşitli tipleri bulunmaktadır. En yaygın kullanılan tipleri; 12F Lunderquist Teflon endoprotezi (Cook), 12F Carey-Coons Percuflex endoprotezi (Meditech), 12F Lammer Poliüreten endoprotezleri (Cook) ve daha az sayıda olmak üzere Silikon biliyer stentlerdir (Silastic) (Şekil 9) (14,19,34).

**Şekil 9.** Plastik biliyer endoprotez



İdeal plastik endoprotezlerin küçük dış çapının olması giriş travmasının minimal olmasını; iç çapının büyük olması ise safra akışının uzun bir süre yeterli düzeyde olmasını sağlar. Protez duvarı ince olmalı ancak, tümör tarafından mümkün olduğunca az baskılanmalı ve akımı engelleyecek derecede kıvrım yapmamalıdır (14,19).

Endoprotezde safra enkrustasyon hızı düşük olmalıdır. Enkrustasyon oluşumu, bakteriyel ve kimyasal ortam ile stent materyalinin kimyasal ve mekanik yüzey karakteristiğine bağlıdır. Endoprotez yüzeyine bakteri birikimi, glikoproteinlerin depolanmasını takip eder. Bakteri sayısındaki artış, bilirubinin dekonjugasyonu ve kalsiyum bilirubinatın depolanması ile sonuçlanır (19,35). İn vitro çalışmalarda, insan safrası ile biliyer endoprotezler ve kataterlerin perfüzyonu yapılmış; farklı plastik materyallerde (Teflon, Polietilen, Poliüretan, Percuflex) enkrustasyon hızları ölçülmüştür (36). Enkrustasyon hızı en yüksek olan teflonda % 100 kabul edilecek olursa, sırasıyla; polietilende % 70, percuflexde % 40, poliüretanda % 25'dir (14,16). Sonuçta poliüretan ve percuflexin biliyer endoprotez için daha uygun materyaller olduğu düşünülebilir. Percuflex ve poliüretanın flexibiliteleri nedeniyle bu protezlerin duvarları teflon protezlerde daha kalın olmalıdır ancak bu, iç çapı azaltır. Percuflex ve poliüretan aynı zamanda daha fazla sürtünme özelliğine sahiptir, bu da implantasyon için kullanım kolaylığını azaltmaktadır (14).

İdeal bir biliyer endoprotezin papilla ve ana hepatik kanal arasına yerleştirilebilmesi için en az 10 cm uzunlukta olması gerekir. Uzun bir endoprotez, tümör büyümesinden dolayı proksimal ve distalden oluşacak reokluzyonu önler ve daha çok stabilite sağlar. Endoprotezin proksimal ucunun daha geniş konfigürasyonda olması, hepatik kanal başlangıcı

düzeyindeki yüksek obstrüksiyonlu hastalarda dislokasyonun önlenmesinde yardımcı olur (14).

Silikoorganik polimerlerden yapılan biliyer endoprotezler yumuşaklık, inertlik ve biokompatibilite gibi özelliklere sahiptir ve aynı zamanda diğer plastik stentlerden daha az trombojeniktir. Bir klavuz telin üzetinden iletilmesi güç olduğundan perkütan kullanımı seyrek olup, “introducer sheath” yardımı ile sert bir klavuz tel üzerinden yerleştirilmektedir.

### **METAL ENDOPROTEZLER:**

Önceleri vasküler sistem için kullanılmak üzere geliştirilen çeşitli metalik stentler biliyer sistemde de kullanılmaya başlanmıştır (37).

İlk stent düşüncesi ve uygulaması intravasküler olup, birçok girişimsel tekniğe de öncülük eden Dotter’a aittir. Dotter, paslanmaz çelik sarmal stentleri, 1969’da köpeklerin popliteal arterlerine yerleştirmiş ve etkilerini incelemiştir (38).

Yaklaşık 10 yıl sonra Maass ve Zolikofer, genişleyebilir, çelik spiral ve çift heliks spiral stent uygulamalarını bildirmişlerdir (39).

Kısa bir süre sonra Dotter ile Craig ve arkadaşları, termal bellekli nikel-titanyum alaşımlarının (nitinol) spiral stent olarak kullanımını ve perkütan transluminal yerleştirilmesini göstermişlerdir. Nitinol, oda sıcaklığından daha düşük ısılarda özgün şeklini kaybetmekte ve katater içinden düz bir tel olarak iletdikten sonra, termal belleği nedeniyle, vücut ısısında tekrar spiral şekline dönmektedir (38).

Bu çalışmaları, 80’li yıllarda Palmaz’ın balonlu katater aracılığı ile genişletilen, ince paslanmaz çelik tellerden yapılmış silindirik stentleri izlemiş, ardından Wright, Charsangavej, Gianturco’nun kendiliğinden genişleyen zigzag stentleri gelmiştir (40).

Wallstent olarak bilinen, çelik monofilamanlardan dokunmuş, kendiliğinden genişleme özelliğine sahip, ağ şeklindeki stentler, ilk kez 1986’da Sigwart ve arkadaşları tarafından, insanda periferik ve koroner damarlara implante edilmiştir (41).

Strecker tarafından geliştirilen, tantalum filamanlardan örülmüş, balon kataterler aracılığıyla genişletilen stentler de günümüzde yaygın kullanım alanı bulmuştur (33).

Günümüzde kullanılan metal biliyer stentler, fleksibilite, biyolojik uyumluluk, floroskopik olarak izlenebilme ve genişleyebilmeleri açısından değerlendirilir (Şekil 10) (Tablo 1).

**Şekil 10.** Metal stentler ( Absolute-Conformexx-Cook)



Metallik stentlerin en önemli özelliği, perkütan transhepatik yaklaşımla 7-10F girişim yolu ile implante edildiklerinde, 8-12 mm (24-36F) çapında internal lümen yaratabilmeleridir. Böylece transhepatik girişim yoluna bağlı komplikasyon riski giderek azalmakta, geniş bir internal lümen yaratılmakta, safra enkrustasyonuna bağlı stent tıkanmasının önüne geçilmektedir. Genişlemiş durumda metallik stentlerin kısmen kanal duvarına gömülmesi migrasyon riskini en aza indirmektedir. Ayrıca bazı metallik stentlerin çengel içermeleri stent lokalizasyonun güvenliğini artırır. Metallik stentler; balon kataterler aracılığıyla genişletilen stentler ve kendiliğinden genişleyebilen stentler olarak ikiye ayrılır (14,19).

#### **Balon kataterler ile genişletilebilen metal stentler:**

Palmaz ve Strecker stentler buna örnektir. Bu stentler 10-12F introducer aracılığıyla bir kılavuz tel üzerinden iletilip, anjioplasti balonu ile obstrüksiyon düzeyinde istenen pozisyona getirildikten sonra genişletilirler.

Palmaz stent (Johnson&Johnson Interventional Systems); metallerin, elastik sınırları ötesindeki gerilmelere plastik deformasyon ile cevap vermeleri temeline dayanır (Şekil 11). Belirli bir kuvvetin üzerinde gerilen metaller tekrar eski halini alamazlar. Genişletilip yerleştirilmesi için gereken yüksek basınç anjioplasti balonu ile sağlanır. Balon 4,5 atm basınç ile şişirilerek stent

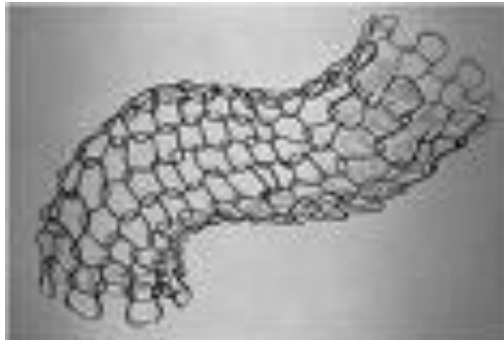
geniřletilir. Geniřletilmiř stent apı 8,10 veya 12 mm'dir. Tam geniřleme ile stent boyu yaklařık % 17 oranında kısalır. Stent geniřletildiđinde, yzeyinde metal arası bořluk yaklařık % 88'dir. Floroskopik olarak izlenebilmesi zayıftır. Yerleřtirilmeleri iin, 30 cm uzunlukta, 10F apında "introducer sheath" gerektirirler (33). Ancak rijidite nedeniyle, biliyer sistemdeki akut aılanmalarda stentin balon zerindeki pozisyonu bozulabilir. Longitudinal fleksibilitedeki bu eksiklik, bkntl segmentlerde kullanımı kısıtlar. Uzun lezyonlarda, birden fazla stent u uca yerleřtirilerek drenaj iin yeterli lmen sađlanabilir (19).

**řekil 11. Palmaz metalik biliyer endoprotezi**



Strecker stent; 0.13 mm apında, tek bir tantalum filamanından ađ řeklinde rlmř olup tbler yapıdadır. Giriřim iin 10F "introducer sheath" gerektirir. Balon kataterler ile geniřletildiklerinde stent boyu yaklařık % 19 kısalır. Yzeyinde metal arası bořluk yaklařık % 81'dir. Tantalumun radyoopasitesi iyi olduđundan floroskopik olarak izlenebilmesi kolaydır. Longitudinal fleksibilitesi nedeniyle bkntl segmentlere de yerleřtirilebilir. Radyal elastisitesi vardır (řekil 12) (19,33).

**řekil 12. Strecker metalik biliyer endoprotezi**

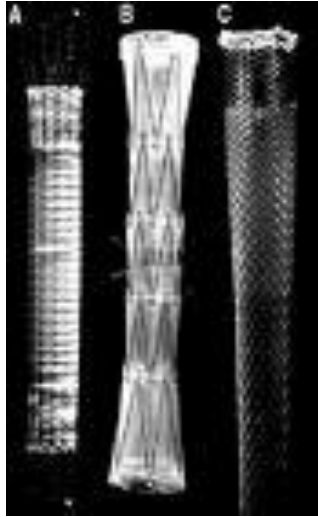


### **Kendiliğinden genişleyebilen metal stentler:**

Kendiliğinden genişleyebilen metalik stentlerin iki ana tasarımı; Gianturco zig-zag stent (Cook) ve Wallstent'tir (Medinvent).

Gianturco stentleri; 0,018" kalınlığında paslanmaz çelik tellerin zig-zag şeklinde silindirik bir yapı oluşturmasıyla elde edilmiş olup, 1,5 cm uzunluktadır ve 8,5-10F introducer içinden iletilirler (14,19,33). Stentlerin orta noktasında, migrasyonu önlemek için küçük çengeller bulunabilmektedir (19). Daha uzun stentler 2-4 stentin birbirlerine bir tel destek ile bağlanmasından oluşur. Multiple stentler, herbir stent diğerini stabilize ettiğinden çengel içermezler. Gianturco stentinin Rösch modifikasyonu genellikle biliyer sistemde kullanılan tip olup, her iki uçta bulunan naylon iplik, silindirin uç bölümlerini birer kez kuşatır (19). Ekstrahepatik kanallar için 10 mm çapında stentler, intrahepatik kanallar için 8 mm'lik stentler kullanılır. Stent açıldığında kılma % 5'den az olmaktadır. Yüzeyinde metal arası boşluk yaklaşık % 90'ın üzerindedir. Longitudinal elastisitesi olmayıp, düşük dirençli radial elastisitesi nedeniyle çevre yapılara karşı az direnç gösterir (Şekil 13) (14).

### **Şekil 13. Gianturco metalik biliyer endoprotezi**



Wallstent biliyer endoprotezleri; 0,075-0,1 mm çapında, 18-20 adet çelik telden ağ şeklinde dokunmuş olup tubuler yapıdadır. Tellerin çaprazlaşma noktaları serbesttir ve birbiri üzerinden kayabilmektedir. Her bir filamanın yay özelliği (spring action) nedeniyle longitudinal olarak gerilebilmekte ve serbestleştirildiğinde önceden belirlenen çapına

ulaşmaktadır. Fleksibl olması nedeniyle longitudinal olarak gerilip katater üzerine yerleştirilmekte, serbestleştirilmeden önce kanal duvarı ile teması önleyen ve gerilmiş durumdaki stenti çevreleyen bir membranla örtülmektedir. Bu membran stent üzerinde katlanmış olup iki tabaka oluşturmaktadır. İşlem sırasında bu iki tabaka arasına yaklaşık 4 atm'lik basınç uygulanmakta olup sürtünme azaltılmaktadır. Stentin serbestleştirilmesi, katlanmış membranın dış tabakasının geri çekilmesi ile gerçekleştirilmektedir. 10 mm çapa kadar olan stentlerin 7F girişim yolu gerektirmesi ve kendiliğinden genişleme özelliği nedeniyle, diğer biliyer stentlerden farklı olarak Wallstent, transhepatik olarak PTK ve internal drenaj ile birlikte aynı seansta yerleştirilebilir (14). Wallstentlerin amacına uygun ve doğru implantasyonları için taşıyıcı katater üzerinde iki radyoopak işaret vardır. Distaldeki işaret gerilmiş stentin distal ucunu, proksimaldeki ise proksimal ucunu belirler. Wallstentler genişledikten sonra % 32 (% 30-40) oranında kısalırlar. Serbestleştirildiğindeki çapı 8 veya 10 mm'dir. Yüzey alan açıklıkları % 70-80 olup radyoopasiteleri azdır. Longitudinal ve radyal elastisiteleri vardır (Şekil 14) (33,37).

**Şekil 14.** Wallstent



Cragg stent; 0,27 mm çapında nitinol (nikel-tantalum alaşımı) filamanlarından yapılmış olup, termal belleğe sahip olması nedeniyle belli bir sıcaklıkta şeklini alır. Cragg stenti için "değişim sıcaklığı" vücut ısısıdır. Safra veya kan ile temas sonucu daha önceden belirlenen çapına ulaşılır. Genişlememiş durumda 2,5 mm çapındadır. Girişim için 8F introducer gerektirmekte olup genişlemiş durumda çapı 8 veya 10 mm'dir. Boyu yaklaşık % 7 oranında kısalır. Radyoopasiteleri iyi olup yüzey açıklığı % 90'dır. Longitudinal ve radial elastisiteleri vardır. Günümüzde biliyer sistemde yaygın olarak kullanılmamaktadır (33).

Perkütan transhepatik girişimle implante edilen metalik biliyer endoprotezlerin özellikleri ve karşılaştırılmaları Tablo 1'de verilmektedir.

**Tablo 1.** Metalik biliyer endoprotezlerin genel özellikleri

Materyal	Genişleme	Girişim yolu	Yüzey açıklığı	Radyoopasite	Kısalma	Çap(mm)	Elastisite long rad
<b>Wallstent</b>	Çelik	Self-Eksp.	7F	% 70-80	az % 32	8,10	(+) (+)
<b>Palmaz</b>	Çelik	Balon	10F	% 88	orta % 17	8-12	(-) (-)
<b>Gianturco</b>	Çelik	Self-Eksp.	8,5-10F	>% 90	orta <% 5	8,10,12	(-) (+)
<b>Strecker</b>	Tantalum	Balon	10F	% 81	iyi % 19	8,10	(+) (+)
<b>Cragg</b>	Nitinol	Self-Eksp	8,5F	% 90	iyi % 7	8,10	(+) (+)

## **BİLİYER ENDOPROTEZ İMPLANTASYON TEKNİKLERİ:**

Biliyer stentler genellikle PBD'den 3-10 gün sonra yerleştirilirler. PTK'dan sonra, safra yolu obstrüksiyonu uygun bir kılavuz tel ve/veya katater ile geçilir. Eksternal-internal drenaj katateri, kılavuz tel üzerinden başlangıç drenajı amacıyla iletilir.

Endoprotez, ortalama 5 gün (3-10 gün) sonra, transhepatik yol geliştiğinde yerleştirilebilir. Drenaj kataterinin geri çekilmesinden sonra, genellikle kılavuz tel üzerinden 7-10 F "introducer sheath" iletilir (Şekil 15). Bu işlemin, endoprotezin daha kolay yerleştirilmesi, hastanın daha az rahatsızlık duyması, dar segmentte sürtünmeyi azaltması gibi üstünlükleri bulunmaktadır. Özellikle yumuşak poliüretan ve silikon biliyer endoprotezler bu şekilde yerleştirilmelidir. Daha sert olan Lunderquist teflon endoprotezleri, Coons percuflex endoprotezleri "sheath" olmaksızın yerleştirilebilir.

Metalik stentlerden Palmaz ve Gianturco stentleri, iki adım prosedürü ile yerleştirilirler. Bir balon katater üzerine yerleştirilmiş Palmaz stenti ve kendiliğinden genişleyebilen Gianturco stenti, girişim için 10F'lik bir "introducer sheath" gerektirir.

Stent yerleştirilmesinden sonra, bir eksternal drenaj katateri stent pozisyonunun kontrolü için bırakılabilir (14).

Öte yandan biliyer drenaj sırasında obstrüksiyonun geçilmesini takiben hemen yerleştirilebilen stentler de (one-step procedure) kullanım alanındadır. Bu şekilde bazı plastik stentler ve Wallstent implante edilebilir. Uygulanımın üstünlükleri şöyle sıralanabilir:

1. Safra yollarının eksternal kontaminasyonu olmaksızın steril şartlar altında yapılabilir,
2. Lokal anestezi ve sedasyonla beraber işlem, en kısa sürede, en az rahatsızlık verecek şekilde gerçekleştirilir,
3. Belirli bir süre eksternal biliyer drenaj uygulanmaz (14).

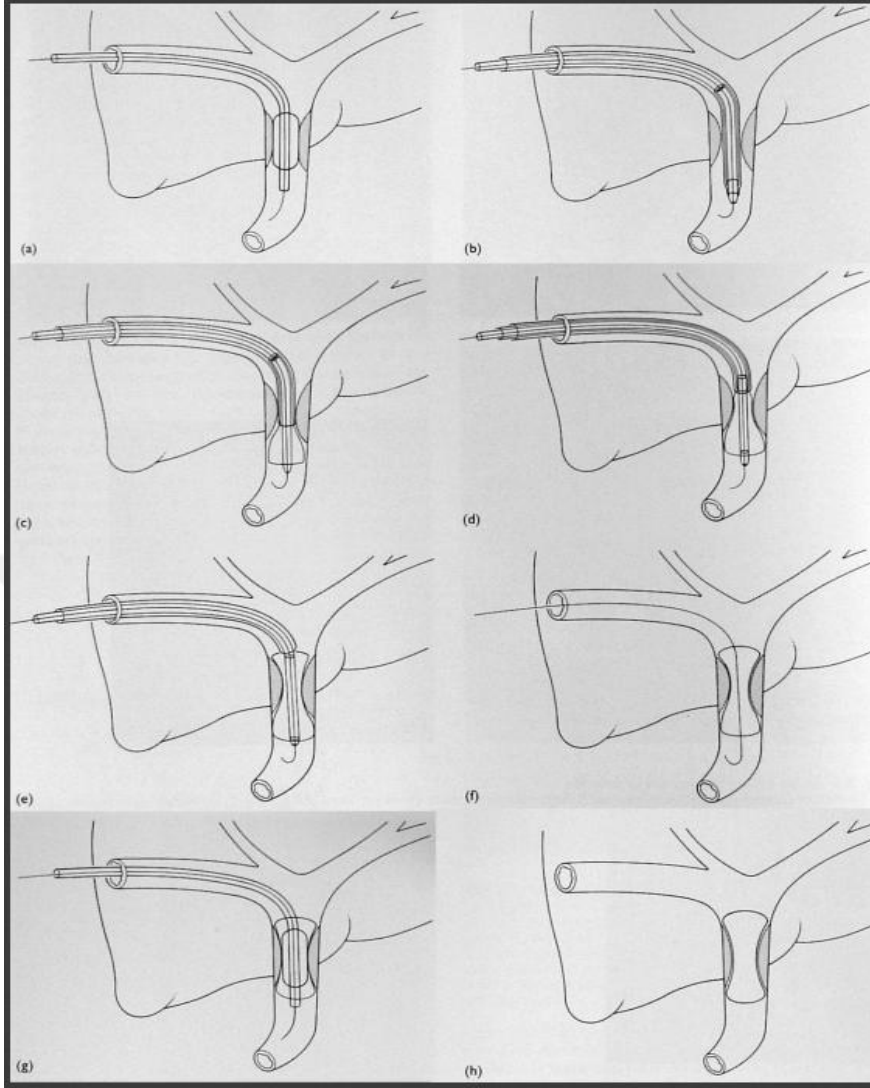
Malign biliyer obstrüksiyonun asitle komplike olduğu durumlarda perkütan

transhepatik yaklaşım, uzun süre asit sızıntısına neden olur. Diğer taraftan, yoğun bakım ve elektrolit takibi gerektirir. Bu durumda transjuguler yolla girilerek de biliyer endoprotez implante edilmiştir (42).

Öte yandan, özellikle hilus düzeyindeki obstrüksiyonlarda, tek veya her iki karaciğer lobu safra yollarına perkütan girilerek "T", "Y" konfigürasyonlarda birden çok endoprotez yerleştirilmektedir.

Çeşitli nedenlerle, Roux-en-Y anostomozu yapılan hastalarda, perkütan transjejunal yaklaşımla endoprotez implantasyonu bildirilmiştir. Distal obstrüksiyonlarda endoprotez, transpapiller, alt ucu duodenumda olacak şekilde de yerleştirilebilir (14).

**Şekil 15.** Endoprotez yerleştirilmesi



## **METAL BİLİYER STENT İMPLANTASYON ENDİKASYONLARI:**

### **A.Malign obstrüksiyonlar:**

1. Kolanjiokarsinom
2. Pankreas başı karsinomu
3. Safra kesesi karsinomu
4. Papilla Vateri karsinomu
5. Metastaz

**Kolanjiokarsinom;** en yaygın tipi olan adenokarsinomalar, kolanjiokarsinomların 2/3'ünü oluşturur. Tümör sıklıkla noduler bir kitle şeklinde, 2-5 cm çapında olup, striktür, papiller kitle veya diffüz infiltratif bir lezyon şeklinde izlenebilir. Sağ ve sol hepatik kanalların birleşim yerindeki

tümörler “Klatskin tümörleri” adını alır. Klatskin tümörleri, Bismuth tarafından 4 ayrı grupta sınıflandırılmıştır (Şekil 16):

Tip 1: Sağ ve sol hepatik kanal birleşim seviyesinin aşağısındadır,

Tip 2: Her iki hepatik kanalda tutulum vardır,

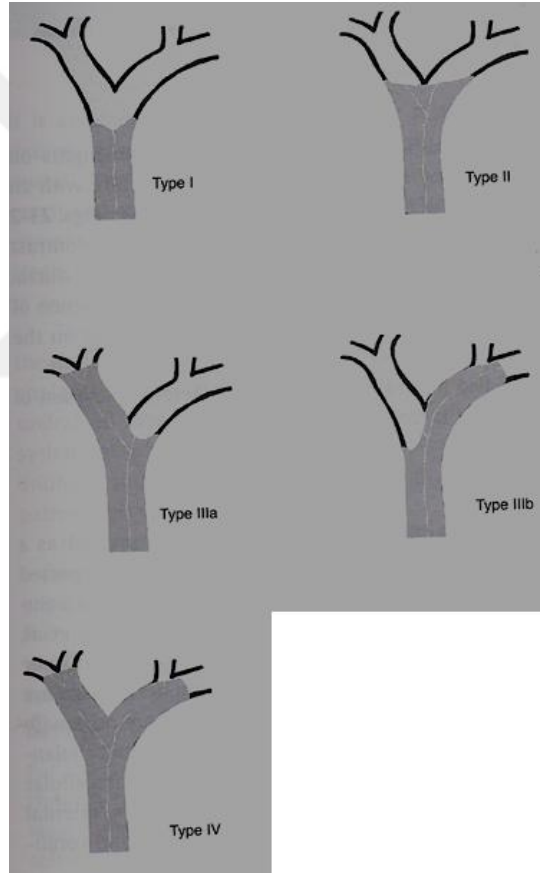
Tip 3: Loblardan birine segmental yayılım eklenir

Tip 3a: Sağ loba segmental yayılım

Tip 3b: Sol loba segmental yayılım

Tip 4: Her iki lobun da segmental dalları tutulmuştur (41).

**Şekil 16.** Hiler obstrüksiyon grade'leme (Bismuth tiplendirme)



Ana safra yolu % 33-40 oranında tutulur, % 6 sistik kanaldan gelişir. Yayılım kanallar boyunca ya da karaciğer parankimine doğrudur. Ana hepatik kanal tümörleri hepatik arter ve portal veni invaze edebilir ki, bu; tümörün rezektabl olmadığını gösterir .

**Pankreas karsinoması;** malign biliyer obstrüksiyonların en sık nedenidir. Gövde ve kuyruk tümörleri daha az tıkaçıcı sarılığa neden olurlar.

**Safra kesesi karsinomu;** en sık rastlanan biliyer kanserdir. Safra yolu kanserlerinden 9 kat daha sık görülür. Lenfatikler aracılığıyla yayılır.

**Ampulla Vateri karsinomu;** ekstrahepatik safra yolu tıkanıklarının % 8'inden sorumludur.

**Metastazlar;** diffüz hepatik metastazlarda sarılık intrahepatik obstrüksiyona bağlıdır. Metastatik hastalık sonucu ekstrahepatik safra yollarının obstrüksiyonu, en sık porto hepatitis ve hepatoduodenal ligaman tutulumunda ortaya çıkar. En yaygın primer tümörler mide, pankreas, akciğer, meme ve kolon karsinomasıdır. Lenf nodu metastazları ise, hepatoduodenal ligaman boyunca yayılarak koledoku tıkamaya eğilim gösterirler (33,44).

**B.Benign Striktürler:** Hepatobiliyer cerrahi girişim sonrası, kronik pankreatit ve sklerozan kolanjit gibi inflamatuvar veya iatrojenik benign biliyer striktürlerin tedavisi, başlangıçta, % 70-90 arasında iyileşme oranı nedeniyle cerrahidir. Eğer benign striktür tekrarlırsa, balon dilatasyon ya da ikinci bir cerrahi operasyondan sonra maksimum uzun dönem patensi oranı % 70'dir. Uzun süreli İEBD, genellikle genç olan bu hastalarda rahatsızlık yaratmakta, biliyer endoprotezler tek seçenek olarak kalmaktadır (42,44).

**GEREÇ VE YÖNTEM:**

Girişimsel radyoloji ünitemizde, Mayıs 2004-Haziran 2007 tarihleri arasında, malign tıkanma sarılığı olan inopere 44 hastaya PTK sonrası PBD uygulandı. Altı olguya (%13,6) sadece EBD, 27 olguya (% 61,4) sadece İEBD, 11 olguya (% 25) İEBD sonrası stent uygulandı.

Ünitemize PBD amacıyla refere edilen, masif asitli 2 hastaya ve intrahepatik safra yollarında multiple kitle basısı olan 1 hastaya teknik uygunsuzluk nedeniyle girişim uygun görülmedi. İlk ponksiyonun ardından safra yollarının frajil olduğu izlenen 1 hastada ise girişimden vazgeçildi.

Hastalardan 1'ine önce soldan girişle PTK ve EBD uygulandı, sonraki seansta sağdan İEBD uygulandı. İki hastaya hem sağ hem sol intrahepatik safra yoluna İEBD katateri yerleştirildi. Diğer hastaların tümüne (% 93,2) sağdan girilerek biliyer drenaj uygulandı.

PBD uyguladığımız hastaların yaşları 37 ile 80 arasında değişmekteydi (ortalama 63) ve 29'u erkek (% 65,9), 15'i kadındı (%34,1).

Biliyer sistem obstrüksiyonu nedeni; 16 hastada (% 36,4) bilier sistem malignitesi (kolanjioselüler karsinom, klatskin tümörü, safra kesesi karsinomu), 7 hastada (% 15,9) periampuler bölge tümörü, 1 hastada (% 2,3) primer karaciğer kanseri, 20 hastada (% 45,5) karaciğere metastaz sonucu dış bası idi. Bu metastatik hastaların primeri; 8 hastada (% 40) mide karsinomu, 5 hastada (% 25) pankreas tümörü, 2 hastada (% 10) akciğer tümörü, 1 hastada ( % 5) rektum kanseri, 1 hastada ( % 5) over tümörü, 1 hastada ( % 5) kolon karsinomu, 1 hastada ( % 5) gastrointestinal stromal tümör idi ve 1 hastada (% 5) metastazın primeri bulunamamıştı. Hastalardan 29'u (% 65,9) önceden primerleri nedeniyle opere olmuştu (Tablo 2).

**Tablo 2.** Hastaların tanılara ve uygulanan işleme göre dağılımı

TANI	EBD	İEBD	İEBD	Toplam	Yüzde
		Stent(-)	Stent (+)		
<b>Biliyer sistem malignitesi</b>	2	11	3	<b>16</b>	<b>% 36,4</b>
<b>Periampuller bölge tümörü</b>	-	6	1	<b>7</b>	<b>% 15,9</b>
<b>Metastaz</b>	4	9	7	<b>20</b>	<b>% 45,5</b>
<b>Primer karaciğer kanseri</b>	-	1	-	<b>1</b>	<b>% 2,3</b>
<b>Toplam</b>	<b>6</b>	<b>27</b>	<b>11</b>	<b>44</b>	<b>% 100</b>

Tüm hastaların hiler obsrüksiyon gradelemesi Bismuth tiplendirmesine göre yapıldı.

PBD öncesi, tüm hastaların platelet sayısının en az 70.000/mm<sup>3</sup> üzerinde, INR değerinin 1,4'ün altında olmasına dikkat edildi. Hastaların hepsine işlemden 30 dakika önce antibiyotik profilaksisi (IV seftriakson, 1 gr) ve IV sedasyon (IV midazolam, 2.5 mg ve IV fentanil, 0.1 mg) uygulandı.

Tüm hastalarda US (GE Logic 200 Pro Series) ve floroskopi (Axiom, Siemens Iconos R 200) eşliğinde işlem gerçekleştirildi.

Hastalar supin pozisyonunda yatırıldıktan sonra batikon ile cilt temizliği yapıldı. Sağ yan, 8-11. interkostal aralıklar düzeyi açık kalacak şekilde steril olarak kapatıldı. US ile orta aksiller çizgi dikkate alınarak uygun girişim yeri ve açısı belirlendi. Girişim yerine lidokain ile lokal anestezi uygulandı. Cilde yaklaşık 0,5 cm'lik bir küçük bir insizyon açılarak klemp ile cilt-cilt altı dokular hafifçe disseke edildi. Gerçek zamanlı US eşliğinde, hastaya nefes tutturularak, 21G Chiba iğne ile dilate intrahepatik safra yollarına girildi. İğneden safra aspirasyonu ile iğnenin safra kanalı içinde olduğu doğrulandı. Bağlantı parçası 'Connecting tube' aracılığıyla serum fizyolojik ile yarı yarıya dilüe edilmiş kontrast madde verilerek safra yolları skopi ile görüntülendi. Obstrüksiyon düzeyine kadar vizualize olan dilate safra kanallarının kolanjiografileri alınarak PTK işlemi gerçekleştirildi.

İğne içerisinden 0,018” nitinol uçlu kılavuz tel safra yoluna ilerletildi. Kılavuz tel üzerinden ilerletilen giriş seti (Accustick II Introducer System; Boston Scientific) safra yollarına yerleştirildi. 0.035” hidrofilik kılavuz tel (Terumo; Terumo Corporation) ile dar segmentin distaline geçilmeye çalışıldı. Darlığın geçilmesini takiben hidrofilik tel, 0.035” sert klavuz tel (Amplatz Super Stiff, Boston Scientific) ile değiştirildi. Sonrasında 10 F eksternal-internal drenaj katateri (Flexima, Boston Scientific) yerleştirildi.

İlk seansta darlık distaline geçilemeyen 6 hasta (% 13,6) yakınlarının ikinci bir işlem istememesi nedeniyle sadece eksternal drenaja bırakıldı ve takip edildi. İEBD uygulanan toplam 38 hastadan 30’una (% 80) eksternal ve internal drenaj aynı seansta gerçekleştirildi. Hastalardan 8’inde (% 20) ise darlık distaline geçilememesi nedeniyle, öncelikli olarak 8 F eksternal drenaj katateri (Flexima, Boston Scientific) yerleştirilerek darlık lokalizasyonundaki ödemin çözülmesi amacıyla 4-55 gün arasında değişen sürelerde beklendi. Ödemin gerilemesi sonrasında internal drenaja geçildi.

Takibimizdeki hastalardan 2’sinin kataterleri; bir hastanın 124. günde, diğerinin 259. günde yenisiyle değiştirildi (exchange). İki hastanın katateri işlem sonrası ilk gün içerisinde disloke oldu ve guide wire ile düzeltildi.

İEBD uygulanan hastaların 11’ine (% 25) 1-34 gün (ortalama 6 gün) sonra kendiliğinden genişleyebilir metalik stent yerleştirildi. Öncelikle lezyona uygun boyda stent temin edildi. Hazırlık işlemleri tekrarlandı.

Eksternal-internal biliyer drenaj katateri içerisinden 0.035” sert gövdeli klavuz tel duodenuma kadar ilerletilerek, katater geri alındı. Kullanılan stentler 7-10F taşıyıcı katater üzerine yerleştirilmiş, 10 cm uzunluğunda ve tam açılmış çapları 10 mm idi. Hastaların hepsinde 10 cmx10 mm kendiliğinden genişleyebilir Luminexx wallstent (Bard; Angiomed, Karlsruhe, Germany) kullanıldı.

Stent yerleştirilmesine geçilmeden önce kendiliğinden genişleyebilir stentin uygulanmaya hazırlanması gerekmektedir. Önce stent lümeni enjektör kullanılarak salin çözeltisi ile yıkandı. Hazırlanan stent, klavuz tel üzerinden ilerletildi. Katater üzerindeki proksimal ve distal uçları gösteren iki radyoopak işaretten yararlanılarak uygun lokalizasyona getirildi. Stent implantasyonu sırasında ‘introducer sheath’ kullanılmadı. Stent doğrudan 0.035-inch klavuz

tel üzerinden iletildi. Tetikleme mekanizması kullanılarak stent yerleştirildi. Taşıyıcı sabit hızla eri çekilerek stent kontrollu olarak serbestleştirildi.

Tüm hastalarda stentler sağ transhepatik yaklaşımla sağ loba implante edildi ve tüm stentlerin distal ucu suprapapiller düzeyde bırakıldı.

Stentin başarı ile açılmasının ardından safra yolları içine 1 ya da 2 gün tutulmak üzere eksternal drenaj katateri yerleştirildi. İşlemden bir gün sonra eksternal drenaj kataterinden kontrast madde verilerek stent konumu, genişlemesi ve drenajı gözlemlendi. Katater geçişin kontrolunu takiben, 2-10 gün sonra çekildi. Stent yerleştirilen 2 hastada stent genişliği yeterli çapa ulaşmadığı için (< 8 mm) balon dilatasyon uygulandı. İEBD uyguladığımız 3 hastaya dış merkezde ERCP eşliğinde stent yerleştirildi.

Hastaların aylık kontrolü planlandı. Bilirubin ve karaciğer enzimleri değerleri ile birlikte hastaların klinik seyirleri takip edildi. Hastaların drenaj öncesinde, drenaj sonrası ilk 1 haftada ve drenaj sonrası geç dönemde takipteki en son total bilirubin (TB), alkalen fosfataz (ALP), alanin amino transferaz (ALT), aspartat amino transferaz (AST), gama glutamil transferaz (GGT) değerleri değerlendirmeye alındı. Reokluzyon şüphesi olan olgular US ve PTK ile değerlendirildi. Kontrollere düzenli gelemeyen hastalardan telefon görüşmeleri ile bilgi alındı.

Hastalara ait tüm radyolojik bulgular, biyokimya değerleri girişimsel radyolojik teknik, komplikasyonlar, işlem öncesi ve sonrası klinik ve laboratuvar seyri daha önce hazırlanan gözlem formuna kaydedildi. Hastalar sadece EBD uygulananlar ve İEBD+/-stent uygulananlar olmak üzere iki gruba ayrıldı. İşlem öncesi, işlem sonrası erken ve geç dönemdeki kan değerleri iki eş arasındaki farkın önemlilik testine göre karşılaştırıldı. Primer patensi süresi, stent implante edildikten sonra tekrar obstrüksiyon semptomlarının ortaya çıkmasına kadar geçen süre olarak tanımlandı. Hasta okluzyon bulguları ile öldü ise patensi süresi hasta yaşam süresi ile eş tutuldu. Toplam hasta yaşam süresi ve stent patensi süresi Kaplan-Meier metoduna göre hesaplandı.

## BULGULAR:

Bilier drenaj yapılan 44 hastanın tümünde safra drenajı sağlanarak işlem başarıyla sonlandırıldı (teknik başarı % 100).

Hastalar en kısa 2 gün, en uzun 670 gün (ortanca 23 gün) süreyle takip edildi.

PBD sonrası ilk 2 haftada 38 olgunun (% 86) genel durumunda iyileşme, halsizlik ve kaşıntı gibi şikayetlerde azalma saptandı.

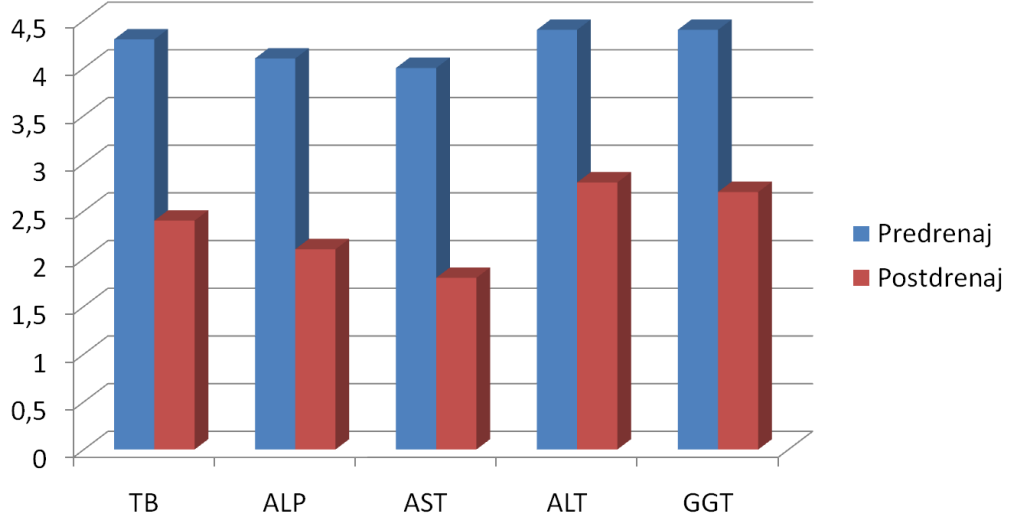
Takipte toplam 10 hastada (% 22,7) komplikasyonlar izlendi. Erken dönemde 6 hastada (% 13,7) işlemden sonraki gün ateş yüksekliği izlendi ve antibiyotik tedavisini takiben 24 saat içinde düzeldi. Hastaların işlem öncesi değerlere kıyasla karaciğer enzimlerinin yükselmediği görüldü ve tablo kolanjit olarak yorumlanmadı. Aynı zamanda operasyon öyküsü de olan 2 hastada (%4,5), işlem sonrası ilk 1 hafta içinde abse meydana geldi ve işlem komplikasyonu olarak kaydedildi. Hiçbir hastada, literatürde PBD işlemi komplikasyonu olarak bildirilen hematoma, major kanama, hematom, hepatik arteriovenöz fistül, hemotoraks, sepsis, safra kaçağı sonrası peritonit, kontrast allerjisi, işleme bağlı ölüm gerçekleşmedi. Uzun dönemde 2 hastanın (% 18,2) stentinde obstrüksiyon gelişti. Hastalardan birinde tekrar eksternal drenaj sağlanırken, diğeri genel durumunun bozukluğu sonucu exitus oldu (Tablo 3).

**Tablo 3.** PBD komplikasyonları

		Hasta sayısı	YÜZDE
<b>Erken dönem</b>	Yüksek ateş	6/44	% 13,7
	Abse	2/44	% 4,5
<b>Geç dönem</b>	Stent obstrüksiyonu	2/11	% 18,2
<b>TOPLAM</b>		10/44	% 22,7

Tüm hastalarda drenaj öncesi ve sonrası alınan ortalama TB, ALP, ALT, AST, GGT değerleri iki eş arasındaki farkın önemlilik testi ile karşılaştırıldı ve işlem sonrası değerlerde anlamlı düşüş saptandı (p=0,000) (Şekil 17).

**Şekil 17.** Tüm hastalarda drenaj öncesi ve sonrası alınan ortalama TB, ALP, ALT, AST, GGT değerlerinde anlamlı düşüş saptandı ( $p=0,000$ ).



İşlem öncesi ortalama 19,41 mg/dl (normal; <1,4 mg/dl) olan TB düzeyleri, işlem sonrası ortalama 9,39 mg/dl olarak hesaplandı. İşlem öncesi ve sonrası TB düzeyleri iki eş arasındaki farkın önemlilik testine (Student's T test) göre karşılaştırıldı. Fark istatistiksel olarak anlamlı bulundu ( $p<0,000$ ) (Tablo 4).

İşlem öncesi ortalama 122,45 U/L (normal 0-40 U/L) olan ALT düzeyleri, işlem sonrası ortalama 62,91 U/L olarak hesaplandı. İşlem öncesi ve sonrası ALT düzeyleri iki eş arasındaki farkın önemlilik testine (Student's T test) göre karşılaştırıldı. Fark istatistiksel olarak anlamlı bulundu ( $p<0,000$ ) (Tablo 4).

İşlem öncesi ortalama 129,14 U/L (normal 0-40 U/L) olan AST düzeyleri işlem sonrası ortalama 94,93 U/L olarak hesaplandı. İşlem öncesi ve sonrası AST düzeyleri iki eş arasındaki farkın önemlilik testine (Student's T test) göre karşılaştırıldı. Fark istatistiksel olarak anlamlı bulundu ( $p=0,03$ ) (Tablo 4).

İşlem öncesi ortalama 701,27 U/L (normal 65-260 U/L) olan ALP düzeyleri, işlem sonrası ortalama 357,48 U/L olarak hesaplandı. İşlem öncesi ve sonrası ALP düzeyleri iki eş arasındaki farkın önemlilik testine (Student's T test) göre karşılaştırıldı. Fark istatistiksel olarak anlamlı bulundu ( $p<0,000$ ) (Tablo 4).

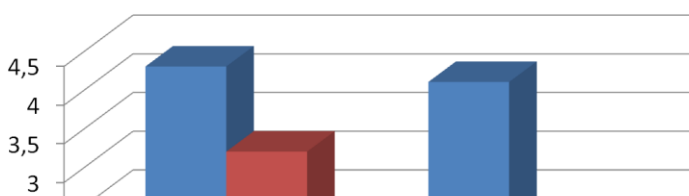
İşlem öncesi ortalama 684,48 U/L (normal 11-35 U/L) olan GGT düzeyleri, işlem sonrası ortalama 322,39 U/L olarak hesaplandı. İşlem öncesi ve sonrası ALT düzeyleri iki eş arasındaki farkın önemlilik testine (Student's T test) göre karşılaştırıldı. Fark istatistiksel olarak anlamlı bulundu ( $p < 0,000$ ) (Tablo 4).

**Tablo 4.** Tüm hastalarda drenaj öncesi ve sonrası alınan ortalama TB, ALP, ALT, AST, GGT değerleri iki eş arasındaki farkın önemlilik testi ile karşılaştırıldı ve işlem sonrası değerlerde anlamlı düşüş saptandı.

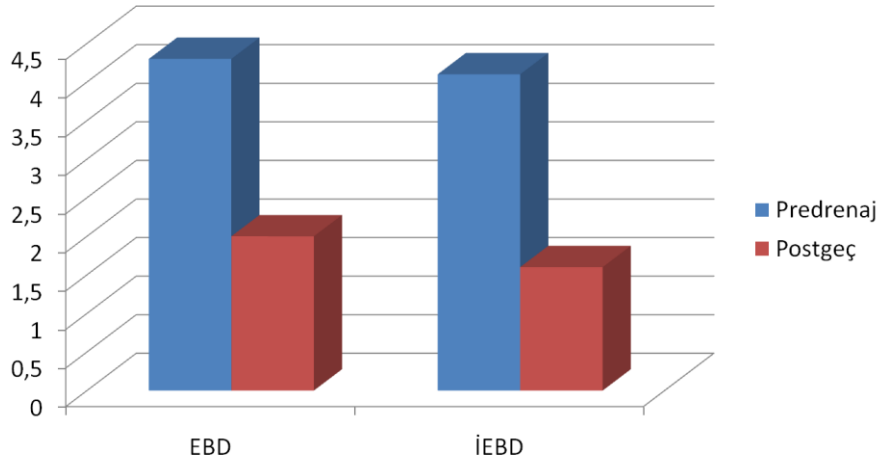
Parametre	İşlem öncesi (ortalama $\pm$ standart sapma)	İşlem sonrası (ortalama $\pm$ standart sapma)	Ortalama düşüş (%95 Güven Aralığı)	P değeri
TB	19,41 $\pm$ 9,09	9,39 $\pm$ 15,34	10,02 (6,06 – 13,99)	<0,000
ALT	122,45 $\pm$ 75,42	62,91 $\pm$ 61,90	59,54 (36,66 – 82,43)	<0,000
AST	129,14 $\pm$ 84,31	94,93 $\pm$ 118,79	34,20 (2,75 – 65,66)	0,03
ALP	701,27 $\pm$ 352,53	357,48 $\pm$ 268,70	343,79 (261,61 – 425,98)	<0,000
GGT	684,48 $\pm$ 428,83	322,39 $\pm$ 253,26	362,09 (251,55 – 472,63)	<0,000

Sadece EBD uygulanan hastalarda ilk 1 haftada anlamlı TB düşüşü saptanamazken, geç dönemde saptanan TB düşüşü anlamlıydı ( $p = 0,006$ ). İEBD+/-stent uygulanan hastalarda ise hem erken ( $p=0,000$ ) hem de geç dönemde ( $p=0,005$ ) anlamlı TB düşüşü saptandı (Şekil 18,19).

**Şekil 18.** Sadece EBD uygulanan hastalarda ilk 1 haftada anlamlı TB düşüşü saptanamazken, İEBD olgularında anlamlı düşüş saptandı. ( $p = 0,000$ ).



**Şekil 19.** Hem EBD ( $p=0,006$ ) , hem de İEBD ( $p=0,005$ ) uygulanan olgularda geç dönemdeki TB düşüşü anlamlıydı.

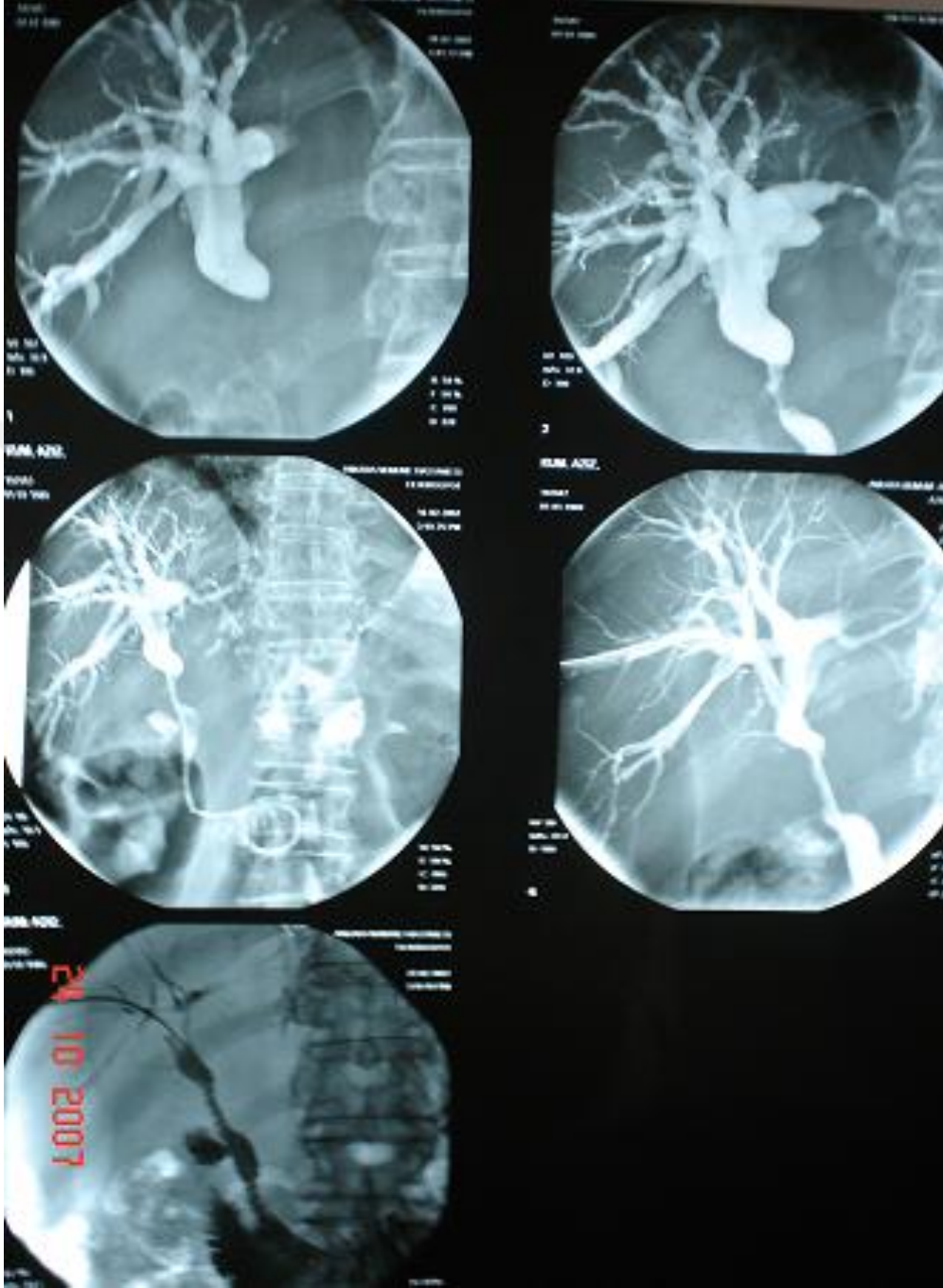


Takip sırasında hastaların 35'i (% 79,5) terminal dönem malign hastalıkları nedeniyle exitus oldu. Yedi hasta (% 15,9) halen kateteri veya stenti ile yaşamakta olup 2 hasta (% 4,5) takipten çıkmıştır.

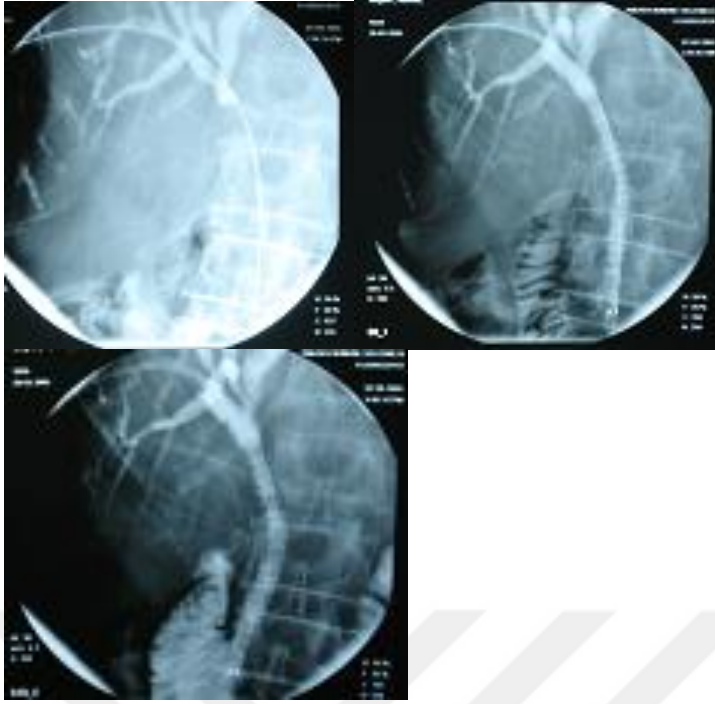Yapılan işlem türüne göre ortalama yaşam süreleri; EBD uygulanan olgularda 218 (SE, 52) gün, sadece İEBD uygulanan olgularda 192 (SE, 41) gün, stent yerleştirilen olgularda 182 (SE, 103) gün olarak bulundu. Log-Rang testine göre karşılaştırıldığında gruplar arasında anlamlı fark saptanmadı ( $p>0,05$ ).

#### **OLGULARDAN ÖRNEKLER:**

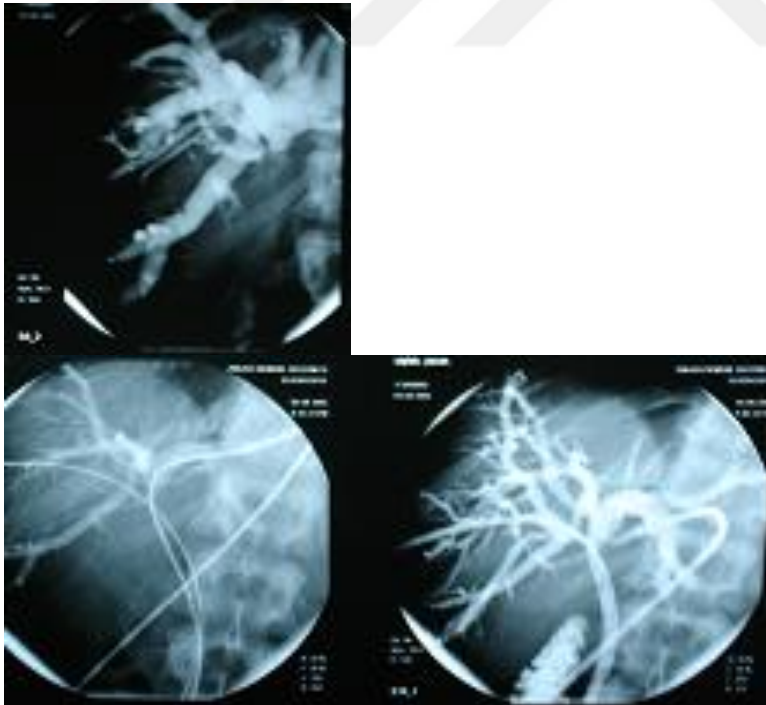
**Olgu 1.** 73 y, E, Opere mide karsinomu+Karaciğer metastazı  
Koledok orta kesimde darlık, İEBD+Stent



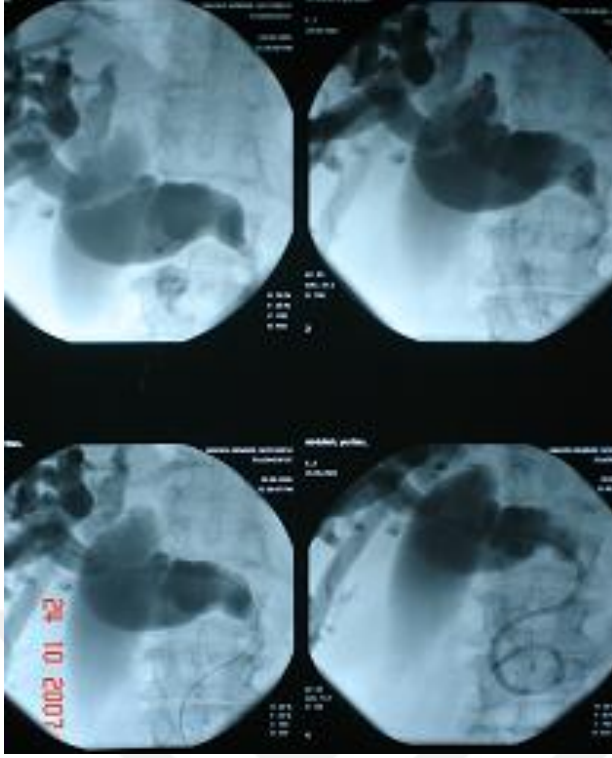
**Olgu 2.** 72 y, K, Koledok tümörü  
Sağ ana safra yolu ve koledok proksimalde darlık, EBD+İEBD+Stent



**Olgu 3.** 37 y, E, Klatskin tümörü  
Bifurkasyonda darlık, Bilateral EBD+İEBD



**Olgu 4.** 77 y, E, Pankreas başı tümörü  
Koledok distal uçta darlık, İEBD



**TARTIŞMA:**

1974'de Molnar ve Stockum ile başlayan kataterler aracılığı ile biliyer sistemin perkütan transhepatik dekompresyonu, malign ve benign hastalıkların neden olduğu obstrüktif sarılıklı hastaların palyatif tedavisinde yaygın olarak kullanılan bir yöntem haline gelmiştir (15,26-28,30).

Malign biliyer obstrüksiyonlu hastaların prognozu genellikle kötüdür. Malign obstrüktif sarılıkların en sık nedeni olan pankreas kanserli hastaların büyük çoğunluğu (% 80), tanı konulduğunda inoperabldır. Kolanjiokarsinomalı hastalarda rezektabilite oranı, karsinomanın yerleşim yerine göre, % 10-20 arasında değişmektedir. Bu nedenle, palyatif tedavi hastaların büyük bir çoğunluğunda uygun ve gerekli tedavi şeklidir (27,45).

Tıkanma sarılığının uygun palyatif tedavisinde morbidite ve mortalite düşük, komplikasyonlar az olmalıdır. Pankreasın rezeke edilemeyen karsinomasının cerrahi palyatif tedavisinde mortalite oranı % 15-25, operatif morbidite oranı % 30 olarak bulunmuştur. Bu oranlar başarılı cerrahi palyatif tedavi için beklenen sonuçlardan uzaktır. Sonuçlar, operasyon sırasındaki morbidite ve mortalitenin yanısıra, altta yatan hastalığın doğal gidişi ile de ilgilidir. Bu hastalardaki mortalite ve morbidite nedenleri değerlendirildiğinde; karsinomatozisin başlıca faktör olduğu ve primer hastalığın metastaz ve/veya infiltrasyonlarının yokluğunda cerrahi by-pass mortalitesinin sifıra yakın olduğu bildirilmiştir (46).

Hızla gelişen PBD uygulamaları ile bilioenterik by-pass için daha selektif davranılmış, sonuçta operasyon mortalitesi % 0-6'ya düşmüştür. Bu nedenlerle pankreatik karsinoma gibi malign bilier obstrüksiyonlu hastaların palyatif tedavisinde cerrahi by-pass uygulamaları riski az hastalarda önerilebilmektedir (46). İnoperabl kabul edilen hastalarda PBD faydalı ve etkin bir palyatif tedavi seçeneğidir. Ancak farklı etyolojilere bağlı, operabilite şansını yitirmemiş veya benign ve komplikasyonsuz olgularda rutin preoperatif dekompresyonun morbidite ve mortalitenin azaltılmasına etkisi tartışmalıdır.

PBD, inoperabl malign biliyer obstrüksiyonların palyatif cerrahi tedavisinde alternatif bir yöntem olmuştur. Belirgin sarılıklı veya rezektabl tümörlü hastalarda geçici preoperatif PBD, serum bilirubin seviyesinin düşürülmesinde, ilk preoperatif devrenin atlatılmasında ve karaciğer fonksiyonlarının düzeltilmesinde yardımcı olmaktadır (25,45).

PBD aynı zamanda, benign striktürlerde de preoperatif olarak sarılığın azaltılmasında ve nutrisyonel durumun düzeltilmesinde uygulanmaktadır. Ayrıca ekstrahepatik safra yollarında bulunan katater operasyon sırasında kılavuzluk yapmakta, operasyon sonrası ise cerrahi anostomozun sağlıklı olmasına yardımcı olmaktadır (25).

Malign obstrüksiyon nedeniyle biliyer sisteme yönelik cerrahi dekompresyonun morbidite ve mortalitesini değerlendirmede çeşitli çalışmalar yapılmıştır (15). Feduska ve ark, pankreas adenokarsinomasının küratif ve palyatif operatif mortalitesini, sırasıyla % 44 ve % 33 olarak bildirmişlerdir. Ayrıca serum bilirubin düzeyi 10 ile 30 mg/dl arasında olduğunda, hastaların % 8'inde renal yetmezlik, % 15'inde hemoraji, % 17'sinde operatif mortalite ortaya çıktığını belirtmişlerdir. Allison ve ark, obstrüktif sarılıklı hastalarda postoperatif renal yetmezliğin sıklığını % 17, operatif mortaliteyi % 25 olarak belirtmişler, sarılıklı hastalarda glomeruler filtrasyon hızlarının azaldığını göstermişlerdir. Aynı sonuçlar Wilkinson ve ark tarafından da bulunmuş, preoperatif dekompresyon yapılmadan biliyer cerrahi prosedürler uygulanan sarılıklı hastalarda % 33 bakteriyemi, % 50 endotoksemi ve renal yetmezlik bulunmuştur. Blomey ve Dixon ise, serum bilirubin seviyesinin 6 mg/dl, alkalin fosfataz düzeyinin 600 IU/L olmasının, operatif morbidite ve mortalite riskini artırdığını belirtmişlerdir. Nakayama ve ark, 105 hastalı bir çalışmada operatif mortaliteyi; PBD yapılan hastalarda % 6, yapılmayanlarda % 28 olarak bulmuşlardır. Serum bilirubin düzeyleri 20 mg/dl'den fazla olan pankreatikoduodenektomili olgularda mortalite oranı, daha az sarılıklı olgulara göre 2 kat daha fazla bulunmuştur (25,47).

Laparotomiden önce biliyer sistemin perkütan transhepatik dekompresyonu ve serum bilirubin seviyesinin 10 mg/dl'nin altına düşürülmesi, biliyer sistem cerrahisinin morbidite ve mortalitesini azaltmaktadır. Bunun nedeninin düzelen hepatik fonksiyon ve özellikle de artan mitokondriyal enerji üretimi ile ilgili olduğu öne sürülmektedir. Koyama ve ark, biliyer obstrüksiyondan 1-2 hafta sonra hepatik fonksiyonun, biliyer obstrüksiyon sonucu ciddi biçimde deprese olduğunu göstermiştir. Mitokondriyal fonksiyon deprese olduğunda, karaciğerin adenozin trifosfat üretiminde yetersizlik olmakta ve ketogenezis başlamaktadır. Normalde intestinal lümende safra tuzlarının bulunması ile baskılanan endotoksinler,

barsaktan portal dolaşım ile karaciğere ulaştıktan sonra burada, karaciğer yetersizliği nedeniyle detoksifiye edilememekte ve sarılıkla birlikte renal fonksiyon bozukluğu ortaya çıkarmaktadır Özellikle iki hafta veya daha fazla süreli sarılığı olan hastalarda, enzim fonksiyonlarının normale dönmesi için en az 2 hafta biliyer drenaj yapılması gerektiği gözlenmiştir. Karaciğer fonksiyonlarının düzelebilmesi ise 4-6 haftadan fazla sürebilmektedir (47).

Lewis ve ark, 65 olguluk serilerinde, preoperatif PBD yapılan 34 olgunun 11'inde ( % 32), PBD yapılmayan 31 olgunun 6'sında (% 19) mortalite bildirmişlerdir (44-47).

Lygidakis ve ark, 40 olguda preoperatif PBD uygulamışlar; proksimal malign biliyer obstrüksiyonlarda intrabilyer basıncın düşürülmesinde ve safra yolu enfeksiyonu ile bakteriyeminin önlenmesinde PBD'nin başarısız olduğunu belirtmişlerdir (45,46) .

PBD; safra fistülleri, akut kolanjit ve biliyer sepsis tedavisinde de kullanılmaktadır (48,49).

Çeşitli serilerde PBD için % 4,6 ile % 25 oranları arasında major komplikasyon (kolanjit, sepsis, plevral effüzyon, safra peritoniti, major hemoraji) ve % 0 ile % 5,6 oranları arasında işleme bağlı ölüm bildirilmiştir (Tablo 5) (25-27).

**Tablo 5.** Literatürde bildirilen PBD komplikasyonları

KAYNAK	OLGU SAYISI	MAJOR KOMP	ÖLÜM
Mueller ve ark.	188	16 (% 8)	3 (% 2)
Carrasco ve ark.	161	13 (% 8)	9 (% 6)
Nakayama ve ark.	104	5 (% 5)	0 (% 0)
Yee ve ark.	206	11 (% 6)	4 (% 2)
Berquist ve ark.	40	10 (% 25)	1 (% 3)
<b>TOPLAM</b>	<b>699</b>	<b>55 (% 8)</b>	<b>17 (% 2)</b>

Bir çalışmada ise; malign ve benign obstrüksiyonlu hastalarda, PBD sırasında oluşan komplikasyon ve ölüm oranı farklı olup sırasıyla; malign

obstrüksiyonda % 7 ve % 3, benign obstrüksiyonda % 2 ve % 0 bulunmuştur. (50).

PBD, malign olgularda daha uzun süreli olduğundan, kataterin tıkanması, migrasyonu ve diğer belirtilen katatere bağlı komplikasyonlar daha sık ortaya çıkmaktadır. Ayrıca malign gruptaki hastaların ortalama yaşları da genellikle daha yüksek olduğundan, genel durumun da buna eklenmesiyle, komplikasyonlara daha sık rastlanmaktadır (44,46).

Diğer yandan, malign hastaların bağışıklık sistemi, altta yatan patoloji ya da kullanılan antineoplastikler nedeniyle baskılanmış olduğundan enfeksiyonlara eğilim artmıştır .

PBD uygulanan hastalarda en sık komplikasyon, kolanjit olarak bildirilmektedir (48-50). Akut obstrüktif kolanjit, ana safra yolunun parsiyel ya da total obstrüksiyonuna bağlı olup ateş, ağrı, sarılık ve titreme ile kendini göstermektedir (26). Kolanjit gelişiminde en önemli faktör yetersiz safra drenajıdır; yavaşlamış safra akımı, bakteri üremesi ve artan intraduktal basınç nedeniyle bakteriyemi oluşmaktadır. Hayvan modellerinde, tıkanmış biliyer sistemde bakteri bulunsa bile enfeksiyon gelişmemekte ancak parsiyel bir obstrüksiyon olsa dahi kolanjit ve ölüm ortaya çıkmaktadır. Multiple kanal obstrüksiyonları da kolanjit ve sepsis gelişim sıklığını artırmaktadır. Kolanjit görülme sıklığı % 21 ile % 47 arasında değişmekte olup PBD'nin süresi ile de doğru orantılıdır. Kolanjit episodları olan hastaların % 64'ünde dekompresyon süresi 60 günden fazla bulunmuştur. Pratik olarak 4 aydan daha uzun süre PBD uygulanan hastalar en az bir kez kolanjit atağı geçirmektedir . Mueller ve ark, 33 olguluk PBD serilerinde % 63 olan kolanjit görülme sıklığının 10F veya 12F drenaj katateri kullanıldığında % 11'e indiğini belirtmişlerdir (49-51).

Safra sıvısının enfekte olma oranı, ana safra yolunun kısmi tıkanmasında (% 64), tam tıkanmaya göre ( % 10) daha yüksektir. Biliointestinal anostomozlu hastalarda asemptomatik olabilirlerse de, safra kültürleri % 80'den fazla oranda pozitifdir (33,51).

Drenaj esnasında safra sıvısı kültürlerinden en sık Escherichia coli, Pseudomonas aeruginosa, Klebsiella pneumoniae ve Enterococci izole edilmiştir (26).

PBD'li hastalarda biliyer dekompresyonun yeterliliğine karar vermede intraduktal basıncın ölçümü esas olup bu, özellikle eksternal-internal drenajın

kombine yapılmış olduğu hastalarda önemlidir. Kolanjitli hastalarda PBD ile intrabilyer basınç azaltılarak sepsis kontrol edilebilir (12,44).

Bilyer obstrüksiyonda intraduktal basınç genellikle 30-40 cm su olarak ölçülür. PTK sırasında 5-10 ml kontrast madde verilmesi kateterizasyon için kanalları opasifiye etmede yeterli olabilir. İntraduktal basıncın yüksek olduğu durumlarda fazla miktarda kontrast madde verilmesi gereksizdir ve bakteriyemi ile sepsise yolaçabilecek biliovenöz ve biliolenfatik ters akıma neden olabilir. Normal safra sekresyon basıncı üzerindeki intrabilyer basınç artışlarında biliovenöz ters akım ortaya çıkmaktadır. Aynı zamanda, enfekte bilyer sistem içindeki uzun süren katater manipülasyonları mukozal hasara neden olabilir. Hayvan deneyleri lenfatiklerin ve intrabilyer katater manipülasyonlarının septisemide major rol oynadıklarını göstermektedir (44).

Sirinek ve Levin; 221 olgunun 104'üne sadece PTK, 69'una PTK ile birlikte eksternal bilyer drenaj, 48'ine PTK ile birlikte eksternal-internal bilyer drenaj uygulamışlar; 39 olguda (%18) işleme bağlı komplikasyonlar gelişmiş olup 24 olguda kolanjit bildirmişlerdir (12).

Diğer çalışmalarda da; PBD uygulanımı sırasında kolanjitin malign obstrüksiyonlarda % 6,6-47 oranında görüldüğü bildirilmektedir (27,29).

Intrahepatik ve subfrenik abseler, kısa ve uzun dönem PBD komplikasyonu olarak 1 ile 16. ay arasında ortaya çıkmaktadır (1-5,22-29). Abse oluşumunun patogenezi belli değildir ancak, intrahepatik abse oluşumunda persistan bakteribilyanın önemli bir faktör olduğu düşünülmektedir (30,32). Pennington ve ark, 9 aydan daha fazla PBD uygulanmış olan 7 hastanın 3'ünde; Stambuk ve ark, 2 ay süren PBD'den sonra 1 olgularında intrahepatik abse saptamışlardır (52).

Hemorajik komplikasyonlar genellikle bir sorun oluşturmaz; hemobilia % 7-9, belirgin internal kanama (500 ml'den fazla) % 3 oranında görülebilmektedir (26,28). İnternal kanama, karaciğer parankimine fazla sayıda ( 10'dan fazla) ve kalın çaplı (18G) iğne ile girilmesi sonucu olur (26).

Katater çevresinden assit sızması peritoneal tutulum olduğunu gösterir ve genellikle önlenemez (28). Böyle olgularda drenajın endoskopik yolla veya transjuguler yaklaşımla yapılması önerilmektedir (42).

Bilyer drenaj kataterinin oluşturduğu transhepatik yolun çapı, bir süre sonra katater çapını geçer ve safra katater etrafından drene olabilir; bunu

önlemek için Ferruchi ve ark, daha büyük çaplı bir katater ile değişimi önermişlerdir (27).

Normal miktarların üstünde safra sıvısının eksternal drenajı nadir bir komplikasyon olup genellikle ilk birkaç günde ortaya çıkar. Fیزیopatolojisi bilinmeyen bu kolerajik durum, ciddi sıvı ve elektrolit dengesizliğine yol açarak, ilaç nefrotoksitesisi ile kombine olduğunda akut renal tubuler nekroz ve ölümle sonuçlanabilir. Carrasco ve ark'ın 161 olguluk serisinde, 1 olguda koleraji ortaya çıkmış ve olgunun ölümüne neden olmuştur (28).

Uzun dönemde görülen en sık komplikasyon, biliyer drenaj kataterinin yer değiştirmesidir. Bu durum hastaların % 40'ında görülebilmekte olup drenajın yetersizliğine yol açarak, en sık kolanjit nedeni olmaktadır (26).

Molnar ve Stockum ile başlayan PBD'nin, elektif cerrahi tedavinin riskini azaltmak için, obstrükte safra yollarının preoperatif drenajı şeklinde kullanılabileceği diğer bir dizi araştırmacı tarafından da doğrulanmış, süpüratif kolanjit ile komplike biliyer obstrüksiyonların tedavisinde de değeri olduğu gösterilmiştir (26-28,52).

Çalışmamızda, 21G Chiba iğne ile PTK uygulanan, daha sonra 10 F PBD katateri yerleştirilen ve bir kısmında biliyer endoprotez uygulamasına geçilen olguların hiçbirinde hematoma, major kanama, hematom, hepatik arteriovenöz fistül, hemotoraks, sepsis, safra kaçağı sonrası peritonit, kontrast allerjisi, işleme bağlı ölüm gerçekleşmemiştir. Ayrıca literatürde uzun süreli biliyer drenaj hastalarındaki en sık komplikasyon olarak bildirilen kolanjitin hiçbir hastamızda izlenmeyişi oldukça sevindiricidir.

Literatürde oldukça sık görülen işleme bağlı erken ve geç dönem komplikasyonlara; 6 EBD, 27 İEBD ve 11 İEBD ile birlikte stent implantasyonu uyguladığımız hastaların hiçbirinde rastlamamızı, PTK için ince (21G Chiba) iğne kullanmamıza ve bunu takiben drenaj aşamasında tek ponksiyon tekniği uygulamamıza bağlıyoruz. Diğer yandan, hastaların PBD süresince tarafımızca yakın aralıklarla kontrol edilmeleri, katater migrasyonu ve tıkanması gibi komplikasyonların en aza indirgenmesinde önemli rol oynadığını düşünmekteyiz.

Takipte toplam 10 hastada izlediğimiz komplikasyonlar literatürde bildirilen oranların oldukça altındadır. Literatürde mortaliteyi oldukça artıran bir durum olarak kabul edilen ve % 3,4 ile % 4,8 arasında değişen oranlarda

bildirilen kolanjit, işlemin oldukça sıkıntılı komplikasyonlardandır ve tedavisi bu şartlar altında güçtür. Bizim çalışmamızdaki hastalarda kolanjit tablosu izlenmemiştir. Ateş yüksekliği işleme sekonder akut stres yanıtına bağlı olarak değerlendirilmiştir. Abse izlenen hasta oranı (% 4,5) literatürle benzerdir (20,50,51).

PBD'nin geç dönemdeki komplikasyonları ve hastaların sürekli katater taşımalarının getirdiği psikolojik travmalar ve fiziki zorluk nedeniyle, yalnızca obstrüksiyon düzeyini içerecek uzunlukta, drenajı sağlama amacına yönelik ve vücut dışı ile ilişkisi olmayan kalıcı katater parçaları kullanılması gerekliliğini ortaya çıkarmıştır (53). Gelişen teknoloji ile birlikte, plastik ve metalik malzemeden oluşan ve endoprotez olarak adlandırılan bu kalıcı stentleri, hastalarımızın klinik durumu ve sosyal şartları elverdiği ölçüde, PBD yaptığımız 11 olgumuza uyguladık. Hastalarımız halen takibimizde olup kataterlerinin verdiği fiziki ve ruhsal rahatsızlıktan kurtulmuş olmanın getirdiği konfor nedeniyle endoprotezlerden memnuniyetlerini dile getirmektedirler.

Çalışmamızda EBD, İEBD, stent uygulanan hasta grupları arasında, yapılan işleme göre yaşam süreleri arasında fark saptanmamıştır. Ancak bu sonucun geçerlilik kazanmasının ancak fazla hasta sayısı ile genişletilmiş çalışmalarla mümkün olacağını düşünmekteyiz.

Literatürde yapılan birçok çalışmada PBD'nin genellikle TB düzeyini düşürdüğü, diğer karaciğer enzimlerinde değişiklik yapmadığı bildirilmiştir (18). Çalışmamızda drenaj sonrası anlamlı TB, ALT, AST, ALP, GGT düşüşü saptanmıştır.

Yine Literatürde EBD ile İEBD uygulanan hastalar arasında TB düşüşü açısından anlamlı fark olmadığı belirtilmiştir (54). Çalışmamızda saptadığımız sonuçlar göstermiştir ki; EBD uygulanan hastalarda sadece geç dönemdeki TB düşüşü anlamlı iken, İEBD uygulanan hastalarda hem erken hem geç dönemde anlamlı TB düşüşü saptanmaktadır. Bu sonucun İEBD uygulananın değerini vurguladığı kanısındayız.

Kozlov ve arkadaşlarının yaptığı çalışmada; bir grup hastaya US, diğer grup hastaya skopi rehberliğinde PBD uygulanmış ve US rehberliğinin komplikasyon ve mortalite oranını belirgin azalttığı, alınan radyasyon dozunda 3 kat, iğneyle ponksiyon sayısında ise 2 kat düşüş sağladığı gösterilmiştir. Açıktır ki tel ve kateterin manipülasyonu sırasında vazgeçilmez olan skopik

görüntülemeye ilaveten ponksiyon sırasında US kullanımı komplikasyon ve mortalite oranlarını belirgin oranda düşürmektedir (50).



## **SONUÇ:**

Günümüzün teknolojik gelişmeleriyle birlikte perkütan biliyer drenaj tıkanma sarılığının tanı ve palyatif tedavisinde sağlam bir yer edinmiştir .

Günümüzde US ile birlikte floroskopinin de kullanıldığı bu radyolojik tanısal ve terapötik yaklaşım, cerrahi serilerle kıyaslanmış ve cerrahi tedavinin yüksek morbidite ve mortalite oranları karşısında perkütan girişimin tercih edilirlği artmıştır. Perkütan transhepatik bilier drenaj (PBD) operasyon şansını kaybetmiş ileri evre malign tıkanma sarılıklı hastalarda palyatif tedavi amacıyla yaygın olarak kabul görmüştür.

Uzun süreli perkütan biliyer drenaj komplikasyonları ve hastaların sürekli katater taşımaktan duydukları rahatsızlık nedeniyle, safra drenajını sağlamak amacıyla önceleri plastikten yapılmış çeşitli şekil ve boyutlardaki endoprotezler uygulama alanına girmiştir. Plastik endoprotezlerin yüksek tıkanma oranları ve migrasyon gibi komplikasyonları nedeniyle, son yıllarda, serbestleştirildiklerinde daha geniş lümen yaratabilen metal endoprotezler kullanılmaya başlanmıştır. Tüm bu yöntemlerde amaç sarılığın azaltılması ve safranin barsağa drenajını sağlamaktır.

İnoperabl malign tıkanma sarılıklı hastalarda yaşamı mümkün olduğunca uzatabilmek için hasanın hepato-renal yetmezliğe girmesini önlemek gereklidir. Perkütan biliyer drenaj ve biliyer endoprotez uygulamaları, bozulmuş olan hepatik fonksiyonları büyük ölçüde düzelterek hastanın genel durumunun iyileşmesine olanak sağlamaktadır.

Hastanın primeri, klinik durumu, inoperabl oluşu, önceki operasyon öyküsü gibi durumlar gözönüne alındığında, bir başka cerrahi müdahale gerekmeden hızlı bir şekilde hastanın genel durumunu iyileştirmesi ve düşük komplikasyon oranları bu radyolojik girişimin değerini giderek artırmaktadır.

## **KAYNAKLAR:**

1. Makuuchi M, Yamazaki S, Hasegawa H. Ultrasonically Guided Cholangiography and Bile Drainage. *Ultrasound in Med & Biol.* 1984; 10:617-23.
2. Stanley J, Gobien RP, Cunningham J, Andriole J. Biliary decompression: an institutional comparison of percutaneous and endoscopic methods. *Radiology.* 1986; 158(1):195-97.
3. Abrams HL, Introduction and Historical Notes, Abrams HL (Ed) *Angiography, Vascular and Interventional Radiology*, 3rd ed., Vol.I, Chp.1, 3-15, Little, Brown and Company, Boston, Massachusetts, 1983.
4. Bushong SC, *Radiologic Science for Technologists*, 3<sup>rd</sup>., C. V. Mosby Company, St. Louis Toronto, 1984.
5. Margulis AR, Burhenne HJ, *Radiology of the Gallbladder, Alimentary Tract Radiology*, Vol.2, The C.V. Mosby Company, St. Louise, Missouri, pp: 1211, 1989.
6. Burhenne HJ, The History of Interventional Radiology of the Biliary Tract, *Radiology Clinics of North America* 28: 1139-1144, 1990.
7. Margulis AR, Burhenne HJ, General Considerations In: *Alimentary Tract Radiology*, Vol.1, The C.V. Mosby Company, St. Louise, Missouri, pp: 16-17, 1989.
8. Staubesand J. Sobotta, *İnsan Anatomisi Atlası, Türkçe 3. Baskı*, Urban&Schwarzenberg; 1990: Cilt 2: S 186-195.
9. Moore KL, *Clinically Oriented Anatomy Third Edition*. Williams & Wilkins; 1992:p 190-202.
10. Dooley JS, Dick R, Manuel VJr et al. *Imaging in Hepatobiliary Disease*, Chapter 15, Blackwell Scientific Publications, 1987.
11. Flemma RJ, Capp MP, Shingleton W et al. Percutaneous Transhepatic Cholangiography, *Archives of Surgery* 90:5-10, 1965.
12. Sirinek K, Levine BA, Percutaneous Transhepatic Cholangiography and Biliary Decompression, *Archives of Surgery* 124:885-888, 1989.
13. Margulis AR, *Interventional Diagnostic Radiology-A New Subspecialty* *AJR*, 99:761-762, 1967.
14. Lammer J, Biliary Endoprothesis, *Plastics Versus Metal Stents*, *Radiologic Clinics of North America*, 28:1211-1222, 1990.

15. Molnar W, Stockum AE, Relief of Obstructive Jaundice Through Percutaneous Transhepatic Catheter-A New Therapeutic Method, *AJR*, 122: 356-367.
16. Rey JF, Maupetit P, Greff M, Experimental Study of Biliary Endoprothesis Efficiency, *Endoscopy* 17: 145-148, 1985.
17. Martin EC, Fankucken EI, Laffey KJ et al., Percutaneous management of Benign Biliary Disease, *Gastrointestinal Radiology* 9:207-212, 1984.
18. Siegel JH, Lichtenstein JL, Pullano WE, Treatment of Malignant Biliary Obstruction by Endoscopic Implantation of Iridium 192 using a new Double Lumen Endoprosthesis, *Gastrointestinal Endoscopy* 34:301-306, 1988
19. Roddie ME, Metallic Stents in Biliary Disease, *Minimally Invasive Therapy* 1:21-28, 1991
20. Feng GH, Cai Y, Jia Z, Yang DQ, Chen H, Jin HC, Yu GH, Zhu W, Wang CX. Interventional therapy of malignant obstructive jaundice. *Hepatobiliary Pancreat Dis Int.* 2003 May;2(2):300-2.
21. McPhee MS, Greenberger MJ, *Harrison's Principles of Internal Medicine*, 1821, 1983.
22. Cope C, Burke DR, Meranze S, *Atlas of Interventional Radiology*, Chapter 13, J.B. Lippincott Company, 1990.
23. Ferruchi JT, *Interventional Radiology of the Abdomen*, 184, 193-202, Williams&Wilkins, 1985.
24. Pedrosa CS, Casanova R, Lezana AH et al, *Computed Tomography in Obstructive Jaundice, Part II, The Cause of Obstruction*, *Radiology* 139: 635-645, 1981.
25. Pollock TW, Ring ER, Olega JA et al, *Percutaneous Decompression of Benign and Malignant Obstruction*, *Archives of Surgery* 114:148-151, 1979.
26. Mueller PR, vanSonnenberg E, Ferrucci JT, *Percutaneous Biliary Drainage: Technica and Catheter-Related Problems in 200 Procedures*, *AJR*, 138:17-23, 1982.
27. Berquist TH, May GR, Johnson MC et al., *Percutaneous Biliary Decompression: Internal and Eksternal Drainage in 50 Patients*, *AJR* 136: 901-906, 1981.

28. Carrasco HC, Zornoza J, Bechtel WJ, Malignant Biliary Obstruction: Complications of Percutaneous Biliary Drainage, *Radiology* 152: 343-346, 1984.
29. Burchardt F, Efsen F, Christiansen LA et al., Nonsurgical Internal Drainage by Endoprosthesis, *Surgery, Gynecology & Obstetrics* 146:857-860, 1981.
30. Lammer J, Neumayer K, Biliary Drainage Endoprotheses, Experience with 201 Placements, *Radiology* 159:625-629, 1986.
31. Uflacker R. Percutaneous biliary procedures. *Gastrointest Endosc Clin N Am.* 1996 Jan;6(1):177-215.
32. Burchardt F, Kruse A. Direct cholangiography and biliary drainage. *Scand J Gastroenterol Suppl.* 1996;216:59-72.
33. Lammer J, Flueckiger F, Hausegger KA, et al, Biliary Expandable Metal Stents, *Seminars in Interventional Radiology* 8:233-241, 1991.
34. Iaccarino V, Niola R, Porta E, Silicone Biliary Stents, *AJR*, 148: 741-743, 1987.
35. Leung JWC, Ling TKW, Kung JLS et al, The Role of Bacteria in the Blockage of Biliary Stents, *Gastrointestinal Endoscopy* 34: 19-22, 1988.
36. Lammer J, Stöfler G, Petek WW et al, In vitro Long-Term Perfusion of Different Materials for Biliary Endoprotheses, *Investigative Radiology* 21:329-332, 1986.
37. Endoprotheses for Treatment of Malignant Bile Duct Obstruction, *AJR* 156:321-325, 1991.
38. Dotter CT, Buschmann RW, McKinney MK et al, Transluminal Expandable Nitinol Coil Stent Grafting: Preliminary Report, *Radiology* 147: 259-260, 1983.
39. Maass D, Zollikofer CL, Largaider F et al, Radiological Follow up of Transluminal Inserted Vascular Endoprotheses: An Experimental Study Using Expanding Spirals, *Radiology* 152: 659-663, 1984.
40. Palmaz JC, Garcia OJ, Schatz RA et al, Placement of Balloon-expandable Intraluminal stents in Iliac Arteries: First 171 Procedures, *Radiology* 174: 969-975, 1990.

41. Sigwart U, Puel J, Mirkowitz V et al, Intravascular Stents to Prevent Occlusions and Restenosis After Transluminal Angioplasty, *N Eng J Med* 316:701-706, 1987.
42. Ring EJ, Gordon RL, LaBerge JM et al, Malignant Biliary Obstruction Complicated by Ascites: Transjugular Insertion of an Expandable Metallic Endoprosthesis, *Radiology* 180: 579-581, 1991.
43. Pinchuk L, Magnanini F, Nardi G, Bosolino A, Rubio H. Percutaneous transhepatic biliary drainage in obstructive jaundice. *Acta Gastroenterol Lationam.* 1981; 11(2):279-84.
44. Adam A, Chetty N, Roddie M et al., Self-Expandable Stainless Steel Endoprostheses for Treatment of Malignant Bile Duct Obstruction, *AJR* 156:321-325,1991.
45. Akiyama H, Okazaki T, Takasima I et al., Percutaneous Treatments for Biliary Diseases, *Radiology* 176:25-30,1990.
46. McGrath PC, McNeil PM, Neifeld JP et al, Management of Obstruction in Patients with Unresectable Carcinoma of the Pancreas, *Annals of Surgery* 209: 284-288, 1989.
47. Gundry SR, Strodel WE, Knol JE et al, Efficacy of Preoperative Biliary Tract Decompression in Patients with Obstructive Jaundice, *Archives of Surgery* 119: 703-708, 1984.
48. Burchardt F, A New Endoprosthesis for Nonoperative Intubation of the Biliary Tract in Malignant Obstructive Jaundice, *Surgery, Gynecology & Obstetrics* 146: 76-78, 1978.
49. Burke DR, McLean GK, Obstruction of the Hepatic Duct Confluence: Internal Drainage of Bilateral Lesions with a Single Catheter, *Radiology* 172: 1035-1038, 1989.
50. Kozlov AV, Polikarpov AA, Oleshchuk NV, Tarazov PG. Comparative assesment of percutaneous transhepatic cholangiodrainage under roentgenoscopy and ultrasound guidance. *Vestn Rentgenol Radiol.* 2002 Jul-Aug;(4):30-3.
51. Sukkarieh Chelala A, Menassa L, Slaba S, Atallah N. Percutaneous bilr drainage in neoplastic obstructive pathology of the biliary tract. Experience of the Hotel-Dieu of France in 100 drainages. *J Med Liban.* 1996;44(4):187-94.

52. Stambuk EC, Pit HA, Pais SO et al, Percutaneous Biliary Drainage, Archives of Surgery 118: 1388-1394, 1983.
53. Cumhuri T. Malign orijinli tıkanma sarılıklarında perkütanöz transhepatik yolla endoprotez yerleştirilmesi. Radyoloji Dergisi 1989; 2: 29-34.
54. EB Arslan, T Çiftçi, U Arslan, ve ark. Obstrüktif sarılıkta eksternal ile internal perkütan bilier drenajın karşılaştırılması: Bilirubin düşüşünde fark var mı? Türk Ulusal Radyoloji Kongresi 2006, e-poster no: 837.

