

**T.C.  
HACETTEPE ÜNİVERSİTESİ  
TIP FAKÜLTESİ  
ÇOCUK SAĞLIĞI VE HASTALIKLARI ANABİLİM DALI**

**TIBBİ TERMİNASYON YAPILAN VE GESTASYONEL YAŞI 12-24  
HAFTA OLAN FETÜSLERİN PRENATAL ULTRASONOGRAFİ VE  
POSTMORTEM İNCELEME BULGULARININ  
KARŞILAŞTIRILMASI**

**Dr. Ezgi YILMAZER YÖNDER**

**UZMANLIK TEZİ  
Olarak Hazırlanmıştır**

**ANKARA  
2020**

**T.C.  
HACETTEPE ÜNİVERSİTESİ  
TIP FAKÜLTESİ  
ÇOCUK SAĞLIĞI VE HASTALIKLARI ANABİLİM DALI**

**TIBBİ TERMINASYON YAPILAN VE GESTASYONEL YAŞI 12-24  
HAFTA OLAN FETÜSLERİN PRENATAL ULTRASONOGRAFİ VE  
POSTMORTEM İNCELEME BULGULARININ  
KARŞILAŞTIRILMASI**

**Dr. Ezgi YILMAZER YÖNDER**

**UZMANLIK TEZİ**

**TEZ DANIŞMANI  
Prof. Dr. Kadri Şafak GÜÇER**

**ANKARA  
2020**

## TEŞEKKÜR

‘Tıbbi terminasyon yapılan ve gestasyonel yaşı 12-24 hafta olan fetüslerin prenatal ultrasonografi ve postmortem inceleme bulgularının karşılaştırılması’ adlı çalışmamın her aşamasında değerli katkı, öneri ve eleştirileri ile bana yol gösteren, beni çalışmaya teşvik eden tez danışmanım Prof. Dr. Kadri Şafak GÜÇER’e, önemli yorum ve değerlendirmeleri ile katkı sağlayan Prof. Dr. Fatih Süheyl EZGÜ ve Prof. Dr. G. Eda Utine’ye, çalışmanın her aşamasında yardımlarını esirgemeyen Perinatoloji Bilim Dalı Başkanı Prof. Dr. Özgür Deren ve Kadın Hastalıkları ve Doğum Anabilim Dalı öğretim görevlisi Prof. Dr. Özgür ÖZYÜNCÜ’ye içtenlikle teşekkür ederim.

Ayrıca hayatımın her alanında olduğu gibi, tez çalışması sürecinde her zaman yanımda olan beni destekleyen aileme ve eşime de sonsuz teşekkür ederim.

## ÖZET

**Yılmaz Yönder, E. Tıbbi terminasyon yapılan ve gestasyonel yaşı 12-24 hafta olan fetüslerin prenatal ultrasonografi ve postmortem inceleme bulgularının karşılaştırılması. Hacettepe Üniversitesi Tıp Fakültesi, Çocuk Sağlığı ve Hastalıkları Ana Bilim Dalı, Uzmanlık Tezi. Ankara, 2020.** Bu çalışma, Hacettepe Üniversitesi Tıp Fakültesi Kadın Hastalıkları ve Doğum Anabilim Dalı'na başvurup 12-24. gestasyonel haftalar arasında tıbbi terminasyon yapılan ve İhsan Doğramacı Çocuk Hastanesi Pediatrik ve Perinatal Patoloji Bölümü'nde otopsi yapılan fetüslerin prenatal USG bulguları ile otopsi bulgularını karşılaştırarak; otopsinin tanıda önemini vurgulamayı, prenatal USG ile elde edilen bilgilere eklenecek otopsi bulgularının olabileceğini göstermeyi ve otopside ek olarak elde edilecek bu bilgilerin genetik danışmayı etkileyebileceği belirtmeyi amaçlamıştır. Çalışmamızda, 1 Haziran 2015-30 Haziran 2019 tarihleri arasında otopsi yapılan toplam 84 vaka retrospektif olarak incelenmiştir. Tıbbi terminasyon endikasyonlarında en sık malformasyonlar (n=36, %42,8) yer almaktadır. Otopsi bulgularında ise 40 (%25,3) fetüste çoklu bulgular ve 32 (%20,2) fetüste diğer bulgular (kistik higroma, IUGR, hidrops fetalis, yüz anomalileri) saptanırken daha sonra santral sinir sistemi (n=24, %15,2), muskuloskeletal sistem (n=19, %12), solunum sistemi (n=13, %8,2), genitoüriner (n=11, %7) ve gastrointestinal sistem (n=11, %7) ve kardiyovasküler sistem (n=8, %5,1) patolojileri saptanmıştır. Prenatal USG'de bulgusu olmayıp otopside patoloji saptanan santral sinir sisteminde 15 (%23,4) bulgu, muskuloskeletal sistemde 9 (%12,3) bulgu, genitoüriner sisteme ait 5 (%45,4) bulgu, gastrointestinal sisteme ait 6 (%63,6) bulgu, kardiyovasküler sisteme ait 3 (%37,5) bulgu, solunum sistemine ait 13 (%100) bulgu, diğer sistemlere ait 19 (%27,1) bulgu vardır. Ayrıca USG'de 13 fetüste (%17,7) çoklu sistem anomalisi varken otopside 40 (%25,3) fetüste saptanmıştır. USG ve otopsi bulguları karşılaştırıldığında 48 (%57,1) fetüste tamamen uyumlu bulgular görülmüştür. USG bulgularına ek olarak minör otopsi bulguları olan fetüs sayısı 26 (%31) ve majör otopsi bulguları olan fetüs sayısı ise 4 (%4,8)'tür. Otopsi ve USG bulguları uyumsuz olan 6 (%7,1) fetüs saptanmıştır. Fetüslerin 57'sine (%67,9) genetik test yapılmıştır, 11 (%13,1) fetüste kromozomal anomali saptanmıştır. Günümüzde prenatal tanı ne kadar gelişmiş olsa da otopsiye ihtiyaç hala devam etmektedir.

**Anahtar kelimeler:** fetal otopsi, konjenital anomaliler, ultrasonografi, prenatal tanı, tıbbi terminasyon

## ABSTRACT

**Yılmaz Yönder, E. Comparison of prenatal ultrasonography and postmortem examination findings of fetuses aged between 12-24 weeks of gestation following medical termination. Hacettepe University Faculty of Medicine, Thesis in Pediatrics. Ankara, 2020.**

By comparing the prenatal USG findings and the autopsy findings of the fetuses who underwent medical termination between 12-24th gestational weeks at Department of Obstetrics and Gynecology at Hacettepe University Faculty of Medicine and were autopsied at the İhsan Doğramacı Children's Hospital Pediatric and Perinatal Pathology Department, we aimed to emphasize the importance of autopsy at diagnosis, to show that there may be additional findings added by autopsy and which may affect genetic counseling. In our study, a total of 84 cases that were autopsied between 1 June 2015 and 30 June 2019 were analyzed retrospectively. Malformations (n = 36, 42.8%) are the most common in medical termination indications. When autopsy findings are examined, multiple findings in 40 (%25,3) fetuses and other findings (Hydrops fetalis, cystic hygroma, IUGR, facial anomalies) in 32 (%20,2) fetuses are detected, then central nervous system (n=24, %15,2), musculoskeletal system (n=19, %12), pulmonary system (n=13, %8,2), genitourinary (n=11, %7) and gastrointestinal tract (n=11, %7) and cardiovascular system (n=8, %5,1) are following. As additional findings at autopsy, there are 15 (23.4%) findings in the central nervous system, 9 (12.3%) findings in the musculoskeletal system, 5 (45.4%) findings in the genitourinary system, 6 (%) 63,6) findings, 3 (37.5%) findings of the cardiovascular system, 13 (100%) findings of respiratory system and 19 (27.1%) findings of other systems. In addition, there are multiple system anomalies in 13 fetuses (17.7%) in USG, while there are 40 (25.3%) fetuses in autopsy. When USG and autopsy findings were compared, there was a complete concordance in 48 (%57,1) fetuses. In addition to USG findings, the number of fetuses with additional minor autopsy findings is 26 (%31) and the number of fetuses with additional major autopsy findings is 4 (%4,8). In six fetuses (%7,1) autopsy and USG findings were completely discordant. Genetic testing was performed on 57 of fetuses (%67,9) and chromosomal anomaly was detected in 11 (%13,1) fetuses. Today prenatal diagnosis is advanced, but autopsy is needed.

**Key words:** fetal autopsy, congenital anomalies, ultrasonography, prenatal diagnosis, medical termination

## İÇİNDEKİLER

TEŞEKKÜR.....	i
ÖZET.....	ii
ABSTRACT.....	iii
İÇİNDEKİLER .....	iv
SİMGELER VE KISALTMALAR.....	vi
ŞEKİLLER.....	viii
TABLolar .....	ix
1. GİRİŞ .....	1
2. GENEL BİLGİLER.....	3
2.1. Ultrasonografi Tanımı ve Ultrasonografinin Tarihçesi .....	3
2.2. Obstetrik USG.....	5
2.3. Obstetrik USG Kullanım Amaçları ve Faydaları.....	5
2.4. USG Eşliğinde Fetal Girişimler.....	6
2.5. Mid-Trimester USG.....	7
2.6. Gebeliğin Sonlandırılması .....	16
2.7. Otopsi Tanımı ve Otopsinin Tarihçesi.....	16
2.8. Günümüzde Otopsi Sayılarındaki Düşme ve Nedenleri .....	18
2.9. Otopsinin Faydaları.....	19
2.10. Otopsi Prosedürü.....	21
2.10.1. Preanalitik Evre .....	22
2.10.2. Analitik Evre.....	23
2.10.3. Postanalitik Evre.....	27
2.11. Otopsinin Raporlanması .....	27
3. GEREÇ VE YÖNTEM .....	30
3.1. Çalışma Planı ve Hastalar .....	30
3.2. Etik Kurul ve Çalışma İzinleri .....	30
3.3. Çalışmaya Dahil Edilme Kriterleri .....	30

3.4. Çalışma Dışı Bırakılma Kriterleri.....	31
3.5. Çalışma İşlemleri .....	31
3.6. İstatistiksel Analiz.....	34
4. BULGULAR .....	35
4.1. Santral Sinir Sistemi Bulgularının Değerlendirilmesi .....	43
4.2. Musküloskeletal Sistem Bulgularının Değerlendirilmesi .....	47
4.3. Genitoüriner Sistem Bulgularının Değerlendirilmesi .....	50
4.4. Gastrointestinal Sistem Bulgularının Değerlendirilmesi .....	51
4.5. Kardiyovasküler Sistem Bulgularının Değerlendirilmesi.....	53
4.6. Solunum Sistemi Bulgularının Değerlendirilmesi.....	55
4.7. Diğer Sistem Bulgularının Değerlendirilmesi .....	56
Yüz anomalileri .....	56
4.8. Çoklu Bulguların Değerlendirilmesi.....	59
4.9. Diğer Bulguların Değerlendirilmesi .....	63
Santral sinir sistemi .....	63
4.10. Prenatal USG ve Otopsi Bulgularının Uyumu.....	64
4.11. Plasenta Bulgularının Değerlendirilmesi .....	65
4.12. Genetik Test Bulgularının Değerlendirilmesi.....	68
5. TARTIŞMA .....	77
6. SONUÇLAR .....	90
7. KAYNAKLAR.....	97
EKLER.....	111
Ek-1. Otopsi İncelemesi Yapılacak Hasta Onam Formu .....	111
EK-2. Otopsi İşlemi Öncesi Klinik Bilgi Alımı İçin Örnek Form .....	112
EK-3. Otopsi Taslak Raporu .....	114
EK-4. Örnek Otopsi Raporu.....	120
EK-5. Veri Toplama Formu .....	125

## SİMGELER VE KISALTMALAR

<b>3D</b>	:	Üç boyutlu
<b>AC</b>	:	Abdominal çevre
<b>ACOG</b>	:	Amerikan Obstetrik ve Jinekoloji Birliği
<b>ACR</b>	:	Amerikan Radyoloji Birliği
<b>AGA</b>	:	Doğum ağırlığı gebelik yaşına göre uygun
<b>AIUM</b>	:	Amerikan Ultrason Derneği
<b>AP</b>	:	Anteroposterior
<b>ASD</b>	:	Atriyal septal defekt
<b>AVSD</b>	:	Atriyovenriküler septal defekt
<b>BPD</b>	:	Biparietal çap
<b>CHAOS</b>	:	Konjenital üst hava yolu obstrüksiyonu
<b>DSÖ</b>	:	Dünya Sağlık Örgütü
<b>EFW</b>	:	Tahmini fetal ağırlık
<b>FL</b>	:	Femur uzunluğu
<b>G</b>	:	Gauge
<b>GİS</b>	:	Gastrointestinal sistem
<b>GÜS</b>	:	Genitoüriner sistem
<b>HC</b>	:	Baş çevresi
<b>HIV</b>	:	İnsan immünyetmezlik virüsü
<b>HT</b>	:	Hipertansiyon
<b>HÜTF</b>	:	Hacettepe Üniversitesi Tıp Fakültesi
<b>HZ</b>	:	Hertz
<b>ISUOG</b>	:	Uluslararası Obstetrik ve Jinekoloji Ultrasonografi Derneği
<b>IUGR</b>	:	İntrauterin gelişme geriliği
<b>KAM</b>	:	Kistik adenomatoid malformasyon
<b>KBH</b>	:	Kronik böbrek hastalığı
<b>KKA</b>	:	Korpus kallozum agenezisi



<b>KVS</b>	:	Kardiyovasküler sistem
<b>MHz</b>	:	MegaHertz
<b>MM</b>	:	Milimetre
<b>MÖ</b>	:	Milattan önce
<b>MRG</b>	:	Manyetik rezonans görüntülemesi
<b>NICE</b>	:	Ulusal Sağlık ve Bakım Enstitüsü
<b>NT</b>	:	Ense kalınlığı
<b>NTD</b>	:	Nöral tüp defekti
<b>ODPKH</b>	:	Otozomal dominant polikistik hastalık
<b>ORPKH</b>	:	Otozomal resesif polikistik hastalık
<b>PA</b>	:	Pulmoner arter
<b>PDA</b>	:	Patent duktus arteriozus
<b>PUV</b>	:	Posterior üretral valv
<b>SAT</b>	:	Son adet tarihi
<b>SGA</b>	:	Doğum ağırlığı gebelik yaşına göre küçük
<b>SİY</b>	:	Sağlık İstatistikleri Yıllığı
<b>SLE</b>	:	Sistemik lupus eritematozus
<b>SRU</b>	:	Radyoloji ve Ultrasonografi Derneği
<b>SSS</b>	:	Santral sinir sistemi
<b>TÖF</b>	:	Trakeoözofageal fistül
<b>TUD</b>	:	Tıbbi Ultrasonografi Derneği
<b>UPD</b>	:	Üreteropelvik bileşke darlığı
<b>USG</b>	:	Ultrasonografi
<b>VSD</b>	:	Ventriküler septal defekt

## ŞEKİLLER

Şekil	Sayfa
2.1. Ultrasonografinin zaman içerisindeki değişimi .....	4
4.1. Yıllara göre hastanemiz Pediatrik ve Perinatal Patoloji Bölümü'nde yapılan otopsi sayıları ve 12-24. gestasyonel haftalar arasında otopsi yapılan fetüs sayıları .....	35
4.2. Fetüslerin cinsiyet dağılımı .....	37
4.3. Otopsi yapılan fetüslerin tıbbi terminasyon endikasyonları (n=84) .....	40
4.4. Fetüslerin terminasyon endikasyonlarının en önemli bölümünü oluşturan malformasyonların sistemlere göre dağılımı .....	41
4.5. Fetüslerin prenatal USG bulgularının sınıflandırılması.....	42
4.6. Fetüslerin otopsi bulgularının sınıflandırılması.....	43
4.7. Prenatal USG ve otopsi bulgularının karşılaştırılması .....	64
4.8. Fetüslerin plasenta patolojilerinin dağılımı .....	66
4.9. Fetüslerin genetik test varlığı .....	68

## TABLOLAR

<b>Tablo</b>		<b>Sayfa</b>
2.1.	Plasenta incelemesinde endikasyonlar .....	26
2.2.	Wigglesworth perinatal ölüm nedenleri sınıflandırması .....	29
4.1.	Otopsi yapılan fetüslerin demografik özellikleri (n=84) .....	38
4.2.	Gebelikte invazif metot uygulanan hastalar (n=31) .....	39
4.3.	Fetüslerin santral sinir sistemine ait USG ve otopsi bulguları .....	44
4.4.	Santral sinir sistemi anomalisi olan fetüslerde otopsi ve USG bulgularında saptanan farklılıklar .....	46
4.5.	Fetüslerin muskuloskeletal sisteme ait USG ve otopsi bulguları .....	47
4.6.	Fetüslerin el ve ayak deformiteleri bulguları.....	48
4.7.	Muskuloskeletal sistem anomalisi olan fetüslerde otopsi ve USG bulgularında saptanan farklılıklar.....	49
4.8.	Fetüslerin genitoüriner sisteme ait USG ve otopsi bulguları.....	50
4.9.	Genitoüriner sistem anomalisi olan fetüslerde otopsi ve USG bulgularında saptanan farklılıklar .....	51
4.10.	Fetüslerin gastrointestinal sisteme ait USG ve otopsi bulguları.....	52
4.11.	Gastrointestinal sistem anomalisi olan fetüslerde otopsi ve USG bulgularında saptanan farklılıklar.....	53
4.12.	Fetüslerin kardiyovasküler sisteme ait USG ve otopsi bulguları .....	54
4.13.	Fetüslerin kardiyovasküler sisteme ait USG ve otopsi bulguları .....	55
4.14.	Solunum sistemi anomalisi olan fetüslerde otopsi ve USG bulgularında saptanan farklılıklar .....	55
4.15.	Fetüslerin diğer sistem bulgularına ait USG ve otopsi bulguları .....	56
4.16.	Fetüslerde saptanan yüz anomalilerinin detaylandırılması.....	57
4.17.	Diğer sistem anomalisi olan fetüslerde otopsi ve USG bulgularında saptanan farklılıklar .....	58
4.18.	Fetüslerin çoklu sistem bulgularına ait USG bulguları .....	59

<b>4.19.</b>	Fetüslerin çoklu sistem bulgularına ait otopsi bulguları.....	60
<b>4.20.</b>	Çoklu patolojik bulguları olan fetüslerde otopsi ve USG bulgularında saptanan farklılıklar .....	62
<b>4.21.</b>	Gestasyonel haftalara göre sistemlerde patoloji saptanan vakalar .....	63
<b>4.22.</b>	Prenatal USG ve otopsi bulguları uyumu .....	65
<b>4.23.</b>	Plasenta patolojilerinin sınıflandırılması.....	67
<b>4.24.</b>	Fetüslerin genetik inceleme bulgularının değerlendirilmesi (n=84).....	69
<b>4.25.</b>	Kromozomal anomali saptanan vakaların prenatal USG, otopsi ve plasenta bulguları.....	70
<b>4.26.</b>	Fetüslerin prenatal USG bulguları.....	71
<b>4.27.</b>	Fetüslerin otopsi bulguları.....	72
<b>4.28.</b>	Otopsi yapılan fetüslerin tıbbi terminasyon endikasyonları, prenatal USG bulguları ve otopsi bulguları.....	73

## 1. GİRİŞ

Prenatal tanı ile özellikle risk taşıyan gebeliklerde bebeğe henüz anne karnında iken tanı konulması mümkün olmaktadır. Doğum öncesi tanıda esas hedef mümkün olduğunca erken tanı koymak ve duruma göre gerekli kararı verebilmektir. Temel olan husus; tanı için kullanılan yöntemleri, gebeliğin sonlandırılması için bir araç olarak görmek değil; fetüsün durumu hakkında doğru bilgi edinmek ve aileye kendi kararlarını kişisel, sosyal ve etik ilkeler çerçevesinde vermesini sağlamaktır (1).

Günümüzde prenatal tanıda ultrasonografi (USG) ile birçok doğumsal anomali saptanabilmektedir. Ayrıntılı USG, bebeğin organ gelişiminin tamamlandığı dönemde yapılan, daha ayrıntılı görüntülerin elde edilebildiği USG şeklidir ve fetal malformasyonların en iyi görüldüğü 18 hafta civarında uygulanmaktadır (2). Bu doğrultuda tanısı konulan bazı hastalıklar için yasal çerçeveler dahilinde ailenin isteği doğrultusunda gebeliklerin sonlandırılması da mümkün olmaktadır. Böyle bir durumla karşılaşan aileler için sonraki gebeliklerinde tekrarlama ihtimali endişe oluşturmaktadır. Gebelik sonlandırılması ya da doğum kayıplarında rutin olarak postmortem inceleme önerilmektedir (3).

Doğumsal malformasyonlar; prenatal ölümlerin temel nedeni olup gelişmiş ülkelerde %25-30, gelişmekte olan ülkelerde ise %10-15 arasında görülmektedir. Bu durum neonatal ve postnatal dönemde morbidite ve mortaliteyi arttırmaktadır (4). Perinatal mortalite son dekatlarda giderek azalmakla beraber özellikle gelişmekte olan ülkelerde halen önemli bir sorun olmaktadır. Görüntüleme teknikleri zamanla gelişerek devam etse de prenatal ultrasonografi bazı anomalileri kaçırabilmektedir. Beklenenin aksine, prenatal tanı yöntemlerinin günümüzde bu kadar gelişmiş olması otopsiye olan ihtiyacı daha da arttırmaktadır. Bu durum, çözülmesi gereken problemlerin artmasına ek olarak sadece pozitif değil, negatif bulguların da değer kazanmış olmasına bağlıdır (5).

Hastalığın riskini belirlemek, intrauterin ölümlerin gerçek nedenini arařtırmak, ölüm nedeni olarak düşünölen klinik yorumu doęrulamak, doęumsal anomalileri belirlemek ve sonraki gebelikleri takip etmek için otopsi altın standart prosedürdür (6).

Literatürde otopsi oranlarının giderek düşmesine karşı özelliikle perinatal ve fetal otopsiiler aęırlık kazanmaktadır. Sankar ve ark.'nın yaptığı çalışmada terminasyon sonrası fetal otopsi kabul etme oranı %58 olduęu ve otopsi ile prenatal USG tanılarında %18 oranında deęişme olduęu gösterilmiştir (4). Yapılan çalışmalarda; vakaların %46,8'inde USG bulguları ve otopsi bulgularının tamamen örtüştüęü, %51,1 oranında ise farklılıklar olduęu belirtilmiştir ve farklılıkların %27,7 major deęişiklik olarak kabul edilmiştir. Bu fark kesin tanı için şüphesiz önemli bir paydır (6). Bu çalışmada amacımız tıbbi terminasyon yapılan 12 hafta ve 24 hafta arasındaki fetüslerin prenatal USG bulguları ile otopsi izni alınan vakaların otopsi bulgularını karşılaştırarak; otopsinin tanıda önemini vurgulamak, prenatal USG ile elde edilen bilgilere eklenecek otopsi bulgularının olabileceęini göstermek ve otopside ek olarak elde edilecek bu bilgilerin genetik danışmayı etkileyebileceęini belirtmektir. Özellikle otopsi oranlarının giderek düşmesi nedeniyle çok sayıda vaka sayısına ulaşarak literatüre katkı sağlamak amaçlanmıştır.

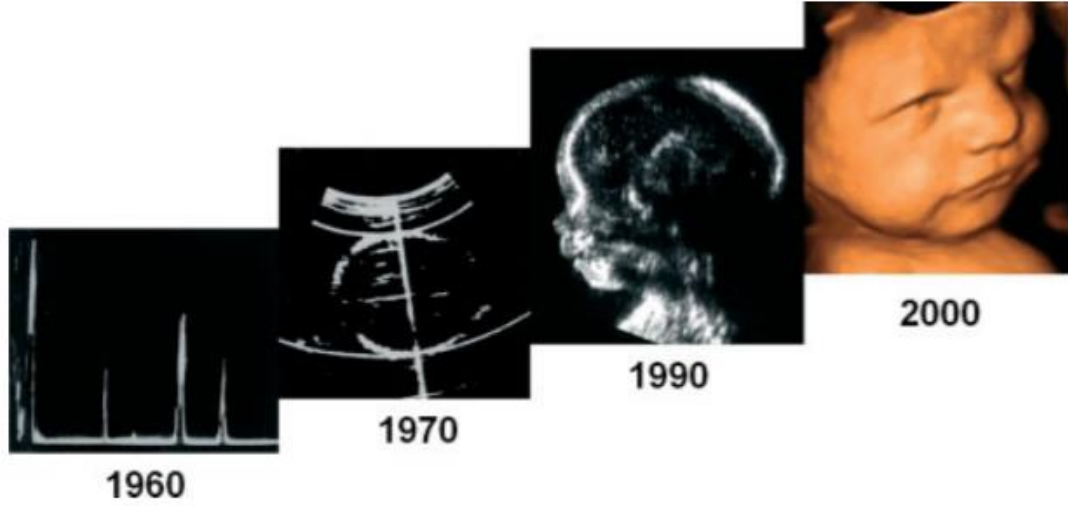
## 2. GENEL BİLGİLER

Prenatal tanıda, USG taraması 1950’li yılların sonundan itibaren kullanılmaya başlanmıştır (7). Teknolojinin gelişmesiyle beraber ise özellikle son 20 yılda USG hem tarama hem de tanı için vazgeçilmez bir yöntem olmuştur.

Doğumsal malformasyonlar, prenatal ölümlerin temel nedeni olup gelişmiş ülkelerde %25-30, gelişmekte olan ülkelerde ise %10-15 arasında görülmektedir (4). Uluslararası Obstetrik ve Jinekoloji Ultrasonografi Derneği (ISUOG), fetal anomali taraması için ideal zamanın ikinci trimester olduğunu belirtmektedir (8). Gebelik kayıp ile sonuçlandığında (terminasyon ya da intrauterin ölüm), prenatal tanının konfirme edilmesi, revize edilmesi ya da genişletilmesi için postmortem inceleme gerekmektedir (6). İntrauterin ölümlerin gerçek nedenini araştırmak, doğumsal anomalileri belirlemek için otopsi altın standart prosedürdür (9, 10).

### 2.1. Ultrasonografi Tanımı ve Ultrasonografinin Tarihi

Ultrasonografi yüksek frekanslı ses dalgaları yardımıyla vücudun görüntülenmesi işlemidir. Ses dalgalarının saniyedeki titreşim sayısına frekans denilmekte olup birimi ‘Hertz’ (Hz) ‘dir. İnsan kulağı 16 ile 2000 Hz arasında olan sesleri duyabilmektedir. Medikal alanda ise 1-10 megaHertz (mHz) titreşimlerden faydalanılmaktadır. Ultrason dalgaları katı ve sıvı ortamlarda ilerleyebilir fakat boşlukta ve gaz ortamlarında ilerleyemezler ve tamamen geri dönerler. Yayılma, kırılma, yansıma ve zayıflama özellikleri ile USG tanıda kullanılmaktadır. Bir USG aletinde ekran ve *transducer* denilen 2 önemli kısım vardır. Ekran (*scan-mod*); inceleyen bölgeyi gösteren veya görüntüleyen sabit kısımdır. A-mode (*amplitud*) genişliği, B-mode (*brightness*) parlaklığı ve M-mode (*motion*) hareketi gösteren modlardır. *Transducer* (prob) ise incelenen bölgede dolaştırılan ve tarama yapılan hareketli kısımdır.



**Şekil 2.1.** Ultrasonografinin zaman içerisindeki değişimi

Ultrasonografi tıp alanında ilk defa 1930 yılında Viyana’da bulunan Karl Theodore Dussik tarafından kafatasını incelemek amacıyla kullanılmıştır (11). 1958 yılında mühendis Tom Brown ve doğum uzmanı Ian Donald, gebeler için özel bir USG aleti yapmışlar ve *Glasgow Quenn Mother’s Maternity* Hastanesi’nde gebelere uygulamaya başlamışlardır (12). İlk çalışmalar tek boyutlu ‘A ekranı’ cihaz ile yapılmıştır. 1964 yılında ise iki boyutlu ‘B ekranı’ kullanım alanına girmiştir. USG görüntülemesi iyonize radyasyon içermemesi, fetus için güvenli olması nedeniyle kabul görmüş ve oldukça hızlı bir şekilde yaygınlaşmaya başlamıştır (7). Szilard, 1974 yılında fetüsü üç boyutlu görüntülemek için mekanik üç boyutlu (3D) bir görüntüleme sistemi kurgulamıştır. Modern 3D ultrason ise ilk kez 1986 yılında Baba ve arkadaşları tarafından geliştirilmiştir (13). Teknolojinin hızlı gelişmesi ile siyah beyaz görüntüleme yerini gri skala, *real time*, yüksek çözünürlüklü görüntülemelere bırakmıştır. Daha sonra geliştirilen doppler ve renkli doppler USG sayesinde de prenatal dönemde birçok çalışma yapılmasını sağlamıştır (14). Türkiye’de Sağlık İstatistikleri Yıllığı (SİY) 2015 verilerine göre yataklı servisi olan sağlık birimlerinde USG cihaz sayısı 5518 olarak bildirilmiştir (15).



## 2.2. Obstetrik USG

Obstetrik USG ise gebelik süresinde fetüsün sağlığını ve anatomisini incelemek, genetik ve doğumsal problemleri saptamak, plasentanın yerleşimini ve amniyon sıvısının miktarını değerlendirmek amacıyla kullanılan araçtır (16). Ultrason gebelik izlemi amacıyla kullanılmadan önce fetal büyüme ve gelişimin izlenmesi hayvan deneyleri ve düşük ile sonuçlanan fetüslerin incelenmesi ile sınırlıydı. Normal büyümenin saptanması için preterm bebekler ya da anormal gebelik sonrası doğmuş yenidoğan çalışmaları yanlış bilgiler vermekteydi. USG görüntülemeleri ile hem gestasyonel gelişimin takibi mümkün kılınmış hem de elde edilen bilgiler doğrultusunda normal büyüme ve gelişim göstermeyen fetüslerin tanı ve tedavi seçenekleri gelişmeye başlamıştır (17).

## 2.3. Obstetrik USG Kullanım Amaçları ve Faydaları

Ultrasonografi doğum öncesi dönemde hem tarama hem de tanısall amaçlı kullanılmaktadır. Gebeliklerin USG aracılığı ile dikkatle takip edilmesi; riskli bebeklerin doğumdan önce saptanması ile gerekli tedbirlerin alınması, yenidoğan döneminde mortalite ve sekellerin azaltılmasında yeri çok önemlidir. Gebelikte ultrasonun rutin kullanımı ya da ne kadar sıklıkta kullanılacağı konusunda fikir birliği olmasa da ultrason kullanımı doğum öncesi bakımın rutin bir parçasıdır ve hizmetlerin kalitesini arttırmaktadır. İsveç'te 1973-1978 yılları arasında yapılan çalışmada ikiz gebeliklerin saptanması ile beraber perinatal mortalite %6 iken %0,6'ya gerilediği gösterilmiştir (18). Ek olarak, fetüsün gelişiminin takip edilmesi, muhtemel büyüklüğü gibi bilgilerin doğrulanmaya başlanması ayrıca plasenta ve amniyon sıvısı ile ilgili patolojiler saptanması ile duruma göre doğum şeklini ve tahmini doğum zamanı gibi bilgilerin elde edilmesiyle birlikte USG incelemelerinin perinatal morbidite ve mortaliteyi azalttığını gösterilmiştir. Bu gelişmelerle birlikte prenatal USG rutin fetal muayene programı kapsamına girmiştir (12). 1984 yılında Amerika'da Ulusal Sağlık Enstitüleri tarafından 'Gebelikte tanısall görüntüleme' adlı bir konferans düzenlenmiş ve her kadının gebeliğinin 18. haftasında rutin USG taraması önerilmiştir (12).

Günümüzde çoğu ülke fetal USG için yerel yönergelerini oluşturmuş ve gebelik boyunca en az bir kere mid-trimester tarama prenatal bakımın standart bir uygulaması olmuştur (19). Hatta bölgesel farklılıklar göstermekle birlikte gebelik boyunca hemen hemen her izlemde USG değerlendirmesi rutin hale gelmiştir. Gebelik haftasına göre yapılan USG değerlendirmesi farklılıklar göstermektedir (20).

İdeal bir prenatal USG muayenesi;

- Kardiyak aktivite
- Fetüs sayısı (eğer çoğul gebelik ise koryonite)
- Fetal hafta ve fetüs büyüklüğü
- Fetüsün anatomisi
- Plasental görünüm ve plasenta yerleşimi taramalarını içermesi gerekmektedir (21, 22)

#### 2.4. USG Eşliğinde Fetal Girişimler

Koryon villus biyopsisi genellikle gebeliğin 10-13. haftaları arasında yapılmakta olup genetik tanı amaçlı bir işlemdir. Bir iğne ya da kateter yardımıyla koryon fronduzum veya plasental dokudan örnek alınması işlemidir. Posterior yerleşimli plasentalar için transservikal USG tercih edilir. Fetüse direk müdahale edilmemesi, fetal zarlara zarar vermemesi, DNA çalışmaları için avantaj olabilecek fazla materyal alınabilmesi avantajları arasındadır. Fakat teknik olarak zor bir işlemdir, elde edilen materyal direk fetal hücreler değildir ve genetik çalışmalarda yalancı mozaizm görülmesi dezavantajları olarak sayılabilir.

Amniyosentez amniyon sıvısının alınması işlemidir. Fetal karyotip analizi veya enfeksiyonların tanısı için yapılabileceği gibi polihidroamniyoz gibi durumlarda tedavi edici amaçla da yapılabilir. Tanı için 15-20. haftalar arasında yapılır ve 20-22 G (*Gauge*) ince iğne kullanılır. Onbeş-20 cc sıvı almak yeterlidir. Amniyon sıvısındaki fetal deri

hücrelerinin ya da gastrointestinal ve solunum sistemlerinden dökülmüş olan hücrelerin ayrılarak hücre kültüründe çoğaltılması ve fetal karyotiplendirme yapılması amaçlanmaktadır. Fetal karyotiplendirme amniyosentezin esas endikasyonu olsa da biyokimyasal testler için, fetal enfeksiyonların tanısında veya fetal akciğer maturasyonunun değerlendirilmesinde de kullanılabilir. Fetal kayıp riskinin %0,2-2,1 olduğu yapılan çalışmalarda gösterilmiştir (23).

Kordosentez umbilikal venden kan örneği alınması işlemidir. İşlem amniyosentez tekniğine benzemekte olup hedef fetal damarlara ulaşmak olduğu için daha zor bir girişimdir. Fetal kayıp oranı da daha yüksek olup çalışmalarda %0,8-7,2 oranında olduğu belirtilmiştir (23). Enfeksiyon varlığı veya genetik testler için kullanılmaktadır. Ayrıca Rh izoimmünizasyonuna bağlı anemi gibi durumlarda kan transfüzyonu amaçlı kullanılabilir.

Ayrıca intrauterin sorunların geçici çözümü için ya da en az zararla doğumun gerçekleşmesi için, USG eşliğinde bazı işlemler gerçekleştirilmektedir. En sık veziko-amniyotik şant uygulaması yapılmakta olup posterior üretral valv (PUV) tanısı olan fetüslerde böbrek fonksiyonlarını korumayı amaçlamaktadır. Fakat bu yöntemlerin kâr zarar oranları hala tartışılmaktadır.

## **2.5. Mid-Trimester USG**

Dünya Sağlık Örgütü (DSÖ); gestasyonel yaşı tayin etmek, fetal ölçümleri yapabilmek, fetal malformasyonları ve çoğul gebelikleri saptamak ve kadının gebelik sürecini desteklemek amacıyla 24. gebelik haftasından önce USG taraması yapılmasını önermektedir (24). Ulusal Sağlık ve Bakım Enstitüsü (NICE) ise fetal anomali taraması için USG değerlendirmesinin 18-20. gebelik haftasında yapılmasını tavsiye etmektedir (25).

Türkiye’de fetal anomali taraması için önerilen zaman ise 18-24. gestasyonel haftalar arasındadır (26). Türkiye’de dört ya da daha fazla doğum öncesi bakım alma oranı

Türkiye Nüfus ve Sağlık Araştırması 2013 verilerine göre %88,9 ve doğum öncesi en az bir kere USG yapıma oranının %98 olduğu görülmektedir (27). Bu dönem hem fetüsün büyüklüğünü ölçebilmek hem de majör doğumsal anomalileri saptayabilmek için ideal bir zamandır. Fakat gebeliğin sonlandırılması ile ilgili ülkeler arasında çok farklı kısıtlamalar ve yasalar olduğundan dolayı bazı merkezler 13-16. gestasyonel haftalar arasında USG taraması yapmaktadır (28, 29). Bu taramalarda amaç; fetüs gelişimini kontrol etmek, malformasyon olup olmadığını saptayabilmek, uterus, serviks, plasenta, göbek kordonu ve over lojlarının da taranmasını sağlamaktır. Eğer şüpheli bir durum olursa tekrarlayan USG taramaları yada tanısal testler yapılabilmektedir (30, 31).

Birçok kuruluş mid-trimester USG görüntülemesini standardize etmeye çalışmıştır. 2013 yılında AIUM (Amerikan Ultrason Derneği); 3 ayrı Amerikan Derneği'nin de onay verdiği ortak bir kılavuz yayınlayarak, en kapsayıcı metni oluşturmuştur (20). Bu kılavuza destek veren dernekler, ACR (Amerikan Radyoloji Birliği), ACOG (Amerikan Obstetrik ve Jinekoloji Birliği) ve SRU (Radyoloji ve Ultrasonografi Derneği)'dur. Bu kılavuza alternatif olabilecek ISUOG kılavuzu ise biraz daha detaylıdır fakat temel olarak aynı koşulları vurgulamaktadır (21). Ülkemizde Tıbbi Ultrasonografi Derneği (TUD)'nin 2008 yılında hazırladığı kılavuz kullanılmaktadır (32).

Mid-trimester USG incelemesinde öncelikle gebelik sayısı kontrol edilir. Çoğul gebelik var ise fetüs sayısı, amniyonisite, koryonisite, fetüslerin yerleşimi belirlenmelidir. Daha sonra fetüsün kardiyak aktivitesine bakılır. Prezantasyon ve situs belirlenir.

Plasentanın lokalizasyonu, kalınlığı, yapısı ve diğer yapılarla olan ilişkisine bakılmalıdır çünkü plasentada saptanan bulgular maternal ya da fetal patolojiler için yol gösterici olabilmektedir (33). Büyük plasentalar; intrauterin enfeksiyonlar, annede diyabetes mellitus varlığı, eritroblastosis fetalis, tümörler ya da fetal patolojiler (Beckwith-Wiedemann sendromu) gibi durumlara işaret ederken; küçük plasentalar ise fetal maternal yetmezliğin bir göstergesi olup annede kronik beslenme yetersizliği, annenin sigara içmesi ya da sık aralarla gebe kalma gibi durumlarda gözlenmektedir. Plasenta previa uterusun alt segmentine yerleşmesi durumudur ve tespit edildiğinde planlı

sezaryen ile doğum planlanmalıdır. Ayrıca plasentanın yapışma bozukluğu olan plasenta akreata ve plasenta inkreata antepartum kanamaların %20'sinden sorumlu olup uygun kan tranfüzyonu hazırlığı ile sezaryen yolla doğum önerilmektedir. Ek olarak plasenta neoplazileri açısından dikkat edilmelidir, hipervasküler olan koryoanjyomlar yakın takip gerekmektedir. Bununla birlikte mutlaka göbek kordonunun görüntülemesi yapılmalı, damar yapıları incelenmelidir (34).

USG incelemesinde servikal kanalın uzunluğu ölçülür, ortalama 40 mm uzunlukta olmalıdır. Eğer 25 mm'den daha az ise servikal kısalık söz konusudur ve erken doğum riskini %50 arttırmaktadır. Ayrıca servikal hunileşme, kısa servikslerde daha sık görülmekle birlikte düşük açısından risk oluşturmaktadır (35).

Amniyon sıvısı miktarı önemlidir, amniyotik sıvı indeksi ya da en derin sıvı yeri ölçümleri yapılarak objektif değerlendirilebilir. Oligohidroamniyoz ya da polihidroamniyoz durumunda fetal böbrekler ve gastrointestinal sistem değerlendirmesi ayrıntılı bir şekilde yapılmalıdır.

Umbilikal kordun girişi, damar sayısı kontrol edilmelidir. Tek umbilikal arter vakaların %50'sinde anomalilere eşlik edebilir fakat herhangi bir anomali olmadan tek fetüs varlığında yaklaşık %1, çoğul gebelikte ise %8 oranında görülebilmektedir. Umbilikal ven varisleri ve umbilikal arter anevrizmaları, kord kistleri nadir görülür ve kromozom anomalileri ile birlikteliği olabilir. Nukal kord (fetal boyunda tur atmış kord), tüm gebeliklerin %15-33'ünde görülebilir ve genellikle zararsız bir varyasyondur. Fakat fetal distres, fetal asfiksi ve intrauterin gelişme geriliği (IUGR) riskini arttırdığı bilinmektedir, yakın takip önerilir (36).

Gestasyonel haftayı belirlemek için genellikle biparietal çap (BPD), femur uzunluğu (FL) ve abdominal çevre (AC) ölçümü yapılır. Son yıllarda rutin olarak baş çevresi (HC) ölçümü de yapılmaya başlanmıştır. Yaklaşık olarak ortalama değerlerden 2 haftalık sapmalar (+/- 2 standart deviasyon) anormal kabul edilir. Üçüncü trimesterde bu fark 3 haftaya kadar çıkabilir. BPD transvers kesitte, talamus ve kavum septum pellucidum düzeyinde ölçülür. Serebellum görülmemelidir. Ölçüm yakındaki parietal kemiğin

dışından, uzaktaki kemiğin iç yüzüne kadar ve falksa tam dik olarak yapılmalıdır. Son haftalarda BPD ölçümü özellikle baş prezentasyonunda iken zor olabilir. Baş çevresi de BPD ile aynı kesitte ve kemiklerin dışından ölçülür. Femur uzunluğu ölçülürken femurun tam dik olmasına dikkat edilmeli, distal epifiz ve femur başı ölçüme dahil edilmemelidir. Ölçüm %5 persentilin altında ise diğer uzun kemiklerde ölçülmelidir. Abdominal çevre ise mide ve umbilikal ven düzeyinde, transvers kesitte ve cilt dışından ölçülür. Kostalar uzun aksları boyunca ve simetrik olmalıdır. AC intrauterin gelişme geriliği açısından en hassas parametredir. EFW (tahmini fetal ağırlık); ideal olarak HC, FL ve AC ölçümlerinden hesaplanır. %15'e varabilen hata payları söz konusu olabilir. Ağırlığın düşüklüğü IUGR, yüksekliği ise maternal diyabet açısından takip gerektirebilir (19).

Fetal anatomi incelemesi için yapılan ultrason görüntülemesinde birçok yapı incelenmektedir. Bunlar baş, yüz ve boyun bölgesi, göğüs bölgesi, karın bölgesi, omurga ve ekstremitelerdir.

Baş bölgesi ile ilgili incelemede önce kafa şekline ve kemik ekosuna bakılır. Özellikle 'limon işareti' görünümü, nöral tüp defekti açısından uyarıcı niteliktedir. Bazı iskelet displazilerinin (örneğin; osteogenezis imperfekta) ilk göze çarpan bulgusu kraniyal kemikte eko kaybı olabilir. Kranyum görüntülemesinde falks, lateral ventriküller, koroid pleksuslar, kavum septum pellucidum, serebellum, sisterna magna ve ense kalınlığına mutlaka bakılmalıdır. Falks en kolay görülen yapıdır ve ancak birkaç majör anomalide (alobar holoprosensefali vb.) izlenmez. Lateral ventriküller en çok 10 mm genişlikte olmalı ve geniş olduğu durumlarda ek anomaliler aranmalıdır. Ancak, 10 mm sınırın üstündeki fetüslerden bir kısmının normal beyin gelişimi göstereceği unutulmamalıdır. Koroid pleksus kistlerinin trizomi 18 ve diğer kromozom anomalileri ile yakın ilişkili olduğu bilinmektedir. Fakat izole bir varyasyon olabileceği de unutulmamalıdır ve genellikle 3. trimesterde kaybolurlar. Büyük, bilateral veya multipl olmaları da anlamlı değildir. Koroid pleksus psödokistlerinin de takibi gerekmez. Kavum septum pellucidum, küçük ve kolay izlenen bir orta hat yapısıdır ve varlığı birçok önemli kraniyal anomaliyi ekarte ettirir. Serebellum transvers kesitlerde kolayca izlenebilir. Hemen arkasındaki sisterna magna 1 cm çapı geçmemelidir. Bu bölge Dandy-Walker malformasyonu

açısından önemlidir (37). Bu malformasyonda dilate 4. ventrikül ile ilişkili kistik bir yapı söz konusudur ve eşlik eden anomaliler açısından gerektiğinde manyetik rezonans görüntülemesi (MRG) önerilmelidir. Vermis patolojileri de birlikte olabilir. Ayırıcı tanıda, normal varyant kabul edilen Blake kesesi kistleri yer alır. Ense kalınlığı ise önde kavum septum pellucidum, arkada sisterna magna'nın görüldüğü transvers kesitlerde, oksipital kemik dış kenarı ile cilt sınırı arasında ölçülür. Beş-6 mm üstündeki değerler Down sendromu başta olmak üzere kromozom anomalileri açısından araştırılmalıdır.

Akrani ve anensefali, genellikle 2. trimester öncesinde erken tanı konulabilen ve sadece yüz kemiklerinin var olduğu, kranial kemiklerin ve beyin dokusunun görülmediği anomalilerdir. Holoprozensefali; alobar, lobar ve semilobar formları içerir. Alobar formda falks ve korpus kallozum yoktur, tek ventrikül ile tek orbita bulunur ve %75 kadarı bu formda izlenmektedir. Genellikle 1. trimesterde tanı alırlar.

Kortikal beyin gelişim malformasyonları grubunda mikrosefali, makrosefali, megalensefali, hemimegalensefali, lizensefali, şizensefali bulunur ve bunların daha detaylı tanımlanması ve ek anomalilerin saptanması için MRG önerilir. Korpus kallozum agenezisi, tam ya da kısmi olabilir. Kavum septum pellucidumun yokluğu en iyi işaretler ve %80 diğer beyin anomalileri eşlik eder. Fetal dönemdeki en sık beyin vasküler malformasyonu Galen veni anevrizmasıdır ve doppler ile kolayca tanınabilir. Talamus posteriorunda kistik yapı şeklinde görülür.

Yüz ve boyun bölgesi incelemesinde AIUM kılavuzunda, temel olarak sadece üst dudaklara bakılması yeterli kabul edilmektedir. TUD kılavuzunda ise ek olarak alt dudak, orbita, yüz yan profili ve burun görüntülenmesi de önerilmektedir. Pozisyona bağlı olarak yüzün görüntülenmesi bazen zor olabilir. Buna ek olarak her iki orbita ve lenslerin kontrolü yapılmalıdır. Kaudale doğru inilirken maksilla ve mandibula kemikleri kolayca gözlenebilir. Yüz yan profilinin ideal görüntülenmesi en zordur. Yüz açısından en önemli anomalilerden biri damak ve dudak yarığıdır. En sık tipi solda tek taraflı dudak yarığıdır. Hipotelörizm ve hipertelörizm, mikroftalmi, anoftalmi ve doğumsal katarakt gibi orbital anomaliler nadirdir. Nazal kemik hipoplazisi ya da aplazisi daha çok 1. trimester

parametresi olmasına rağmen ek bulgularla birlikte değerli olabilir. Makroglossi varlığı Beckwith-Wiedemann ya da Down sendromu açısından anlamlı olabilir. Yüz profiline bakılarak mikrognati ve retrognati tanınabilir.

Nöral tüp defektleri (NTD) en sık görülen anomalilerden olduğu için omurganın taraması dikkatli yapılmalıdır. Hem transvers hem de longitudinal kesitlerde kemikleşme odağı takip edilir. Aslında kranyumdaki limon kafa, hidrosefali, Arnold Chiari (muz işareti) bulguları NTD açısından uyarıcıdır. NTD en sık lumbosakral bölgede yer alır. Sakrokoksigeal teratom en sık görülen fetal neoplazi olup omurga ile ilişkilidir. Genellikle büyük boyuttadır bu nedenle kolay tespit edilebilir ve %75 kadarı benignidir.

Toraks bölgesinde kalp incelemesine geçmeden önce akciğerler ve diyafram görüntülenmelidir. En azından transvers kesitte ekojen akciğerler taranmalı ve sagittal kesitte diyafram hipoekoik çizgi şeklinde gözlenmelidir. Böylece toraksta yer kaplayan kitle varlığı saptanabilir. Toraks kitlesi görüldüğünde başlıca kistik adenomatoid malformasyon (KAM), diyafram hernisi ve sekestrasyon akla gelmelidir. KAM ve sekestrasyon birlikte bulunabilir. Sekestrasyon daha çok aortadan çıkan bir daldan beslenen, sol bazal yerleşimli, küçük bir üçgen kitle tarzındadır. KAM ise multipl kistler içerir. Çeşitli nedenlerle (diyafram hernisi, toraks kitlesi, bilateral renal agenezi veya displazi vb.) gelişebilecek pulmoner hipoplazi durumunda akciğer hacminin hesaplanması postnatal acil müdahale açısından önemlidir. Doğumsal üst hava yolu obstrüksiyonu (CHAOS), lobar amfizem, bronkojenik ve nörojenik kistler daha nadir torakal anomalilerdir. Kardiyak incelemede temel olarak hedef kalbin boşluklarını görüntülemektir. Bu görüntülemelerde anomalilerin birçoğu fark edilebilir. Kalp toraksın 1/3 kadarını kaplar ve her bir odacığın boyutları karşılaştırmalı olarak değerlendirilir. İnterventriküler septumun ve atriyal septum primumun bütünlüğü kontrol edilir. Kalp uzun eksenini, orta hattın 45 derece (+/- 20 derece) deviasyon gösterir (38). Anomalilerin %70 kadarında bu eksen anormaldir (39). Kardiyak apeksin ve kalbin büyük kısmının solda yerleşimli olduğunu fetal pozisyonla birlikte anlamak gerekir, çünkü situs anomalilerinde kardiyak anomali riski artar. Kalp atım hızı ve ritmi de kontrol edilmelidir. Yüzyirmi-160 atım/dakika normal kabul edilir ve özellikle 110 atım/dakika altındaki



bradikardi mutlaka raporda belirtilmelidir. Güncel kılavuzlarda minimum değerlendirme için en azından aort ve pulmoner arter çıkışlarının da takip edilmesi önerilmektedir. Dört odacık ve çıkan damarlar haricinde en önemli kabul edilen “3 damar ve trakea” görüntüsünde pulmoner arter, çıkan aorta ve superior vena kava incelenir. Bunlar önden arkaya azalan çapta dizilirler. Ek olarak, sagittal kesitlerde nisbeten kolay elde edilen “aortik baston” görünümü en azından aorta koarktasyonunu ekarte etmekte yardımcıdır. Bu temel incelemelerde duyulan şüphe üzerine ve anomali riski yüksek gebeliklerde “detaylı fetal ekokardiyografi” incelemesi önerilebilir. Ayrıca fetal kardiyak anomaliler sıklıkla atlanabilen anomalilerdir. Bu nedenle, eğer yeterli süre içinde ideal temel inceleme yapılamıyorsa (obezite, fetal pozisyon, vb.) nedeni belirtilmeli ve gerektiğinde tekrar incelenmelidir. Normal fetüslerde %5 oranında hatta Asya kökenlilerde daha da yüksek oranda görülebilen ekojen kardiyak odak Down sendromu açısından uyarıcı olabilir. Ekojen kardiyak odak görülen fetüslerde Down sendromu görülme riski yaklaşık 2-3 kat daha fazladır. En sık görülen kardiyak anomali ventriküler septal defekt (VSD). Yaklaşık yarısında diğer kardiyak anomalileri de eşlik eder. Yüzde 80 kadarı membranöz tiptedir. Küçük VSD’lerin saptanması zordur ve doppler tanıda yardımcıdır. Atriyal septal defektlerin (ASD) saptanması patent foramen ovale nedeniyle güçtür. Atriyoventriküler septal defekt (AVSD), atriyal ve ventriküler septal defektlere eşlik eden mitral ve triküspit yetmezlikleri de içeren kompleks bir anomalidir. Nispeten sık görülen sol kalp hipoplazisi, büyük damar transpozisyonu ve Fallot tetralojisi dışında tanısı ve ayırıcı tanısı çok zor olan birçok kardiyak anomali bulunur. En sık görülen fetal kardiyak neoplazi rabdomyomdur. Ekojen yapıdadırlar ve sıklıkla tuberoskleroza eşlik ederler. Viral ve bakteriyel etkenler dışında birçok nedeni olabilen kardiyomyopatiler de fetal dönemde görülebilir.

Abdomende görülmesi gereken temel yapılar; mide (varlığı-boyutu-pozisyonu), karaciğer, bağırsaklar, böbrekler, mesane ve göbek kordonu girişidir. Midenin boş veya küçük olması, görüntülemelerde sürekli devam ediyorsa, kromozom anomalisi ya da özefagus atrezisi ile ilgili olabilir. Karaciğerde izole kalsifik odakların genellikle klinik önemi yoktur. Hemanjiyoendotelyoma ve hepatoblastom gibi neoplaziler nadiren fetal

dönemde saptanabilir. Safra kesesi sıklıkla umbilikal ven ile aynı kesitte elipsoid veya armutsu yapıda görülebilir. Safra kesesi görüntülenemiyorsa biliyer atrezi ya da kistik fibrozis ile ilişkili olabilir. Ancak kılavuzlarda bakılması gereken yapılar içinde yer almamaktadır. Bağırsaklarla ilgili en çok tartışılan konulardan biri “ekojen bağırsak” tanımıdır. Ekojen bağırsak diyebilmek için bağırsak kemik ile eşit eko düzeyinde olmalıdır. Yutulmuş kan, kromozom anomalileri, kistik fibrozis, barsak atrezisi gibi nedenlerle olabilir. Duodenal atrezi sık görülen ve tipik “çift kabarcık” görünümüyle en kolay tanınan anomalilerdendir. En sık karın duvarı defektleri gastroşizis ve omfaloseldir. Ayırıcı tanı, prognoz ve postnatal tedavi hazırlığı açısından önemlidir. Gastroşizis daha çok sağ paraumbilikal bölgededir fakat omfalosel orta hatta olur. Omfalosel, amniyon ve periton ile örtülüdür aksine gastroşiziste bağırsak ansları serbest yüzer ve barsak duvarları ödemlidir ve kalın görünümlüdür. Ayrıca omfaloselde kromozom anomalisi olasılığı belirgin bir şekilde yüksektir. Böbrek uzunlukları 18-22. haftalar arasında milimetre olarak gebelik haftası ile uyumludur. Mesane hacmi ise bu haftalarda en fazla 10 cc, uzunluğu ise 30 mm olmalıdır. Renal anomali spektrumu çok geniştir; tek ya da çift taraflı agenezi, ektopiler, duplikasyonlar olabilir ve bu anomaliler ultrasonografik inceleme ile ayırt edilebilir. Üriner sistem dilatasyonunun en sık nedeni üreteropelvik bileşke darlığıdır (UPD). 2. trimesterde renal pelvis AP (anterior-posterior (ön-arka)) çapının 4 milimetreden fazla olması durumunda dilatasyondan bahsedilir. Fakat kalikslerin dilate olması daha ciddi ve kalıcı bir sorundur. Fakat burada göz önünde bulundurulması gereken husus pelvis çapının kısa süre içinde bir miktar değişime uğramasının normal olmasıdır. UPD dışında reflü, üreterovezikal darlık ve duplikasyon da dilatasyon nedeni olabilir. Posterior üretral valv için bilateral pelvikaliksiyel dilatasyonla birlikte üreterlerin de dilate oluşu ayrıca distandü mesanenin “anahtar deliği” görünümündeki üretrayla bağlantısı tipiktir. Multikistik displastik böbrek tipik olarak dağınık yerleşimli multipl irili-ufaklı kistler içeren böbrek olup böbrek fonksiyonu çok az ya da hiç yoktur. Bazen hidronefrozu taklit edebilir ya da segmental displazi olabilir. Bilateral olduğunda ise oligohidroamniyoz ya da anhidroamniyoz tablosu oluşur. Karşı böbrekte agenezi ya da UPD sıktır. Otozomal resesif polikistik hastalıkta (ORPKH) bilateral büyük ve ekojen böbrekler vardır ve oligohidramniyoz ile birliktedir. Minik kistler bazen ayırt

edilemeyebilir. Otozomal dominant polikistik hastalık (ODPKH) ise nadiren fetal dönemde bulgu verir. Meckel-Gruber sendromu gibi birçok hastalıkta polikistik böbrekler eşlik edebilir.

Genital sistemde anomaliler nadirdir. İnmemiş testis 2. trimesterde fizyolojiktir. Hipospadias ve mikropenis saptanabilir. Kız fetüslerde hidrometrokolpos ve over kistleri gözlenebilir. Over kisti ayırıcı tanısında enterik duplikasyon kistleri ve mezenterik omental kistler yer almalıdır.

Ekstremitte muayenesinde her iki ekstremitede toplam 12 kemik kontrol edilmeli ve kemiklerin izole kısalık ya da yokluklarına dikkat edilmelidir. İskelet displazisi açısından şüpheli bulgular mutlaka raporda belirtilmelidir. En sık görülen displaziler tanatorik displazi, akondrojenesis ve osteogenezis imperfektadır. İzole el ve ayak deformiteleri de 2. trimesterde tanınabilir. Bunlardan bazıları (polidaktili, klinodaktili vb.) kromozom anomalilerine eşlik etmeleri açısından önemlidir. Ancak kılavuzlarda USG incelemesinde el ve ayak parmak sayımı veya parmakların detaylı incelemesi temel kriterler içerisinde değildir (20, 32).

Hidrops fetalis en az 2 vücut boşluğunda (plevral, perikardiyal ve peritoneal) veya bir vücut boşluğunda anazarka tarzı yaygın interstisyel sıvı birikimi olarak tanımlanır (37). Çok fazla nedeni vardır ve genellikle bir sürecin geç evresinde görülmektedir. Temel neden, anemi nedeni ile sonuçlanan kalp yetmezliğine ek olarak venöz ve lenfatik obstrüksiyondur. İmmün hidrops (eritroblastozis fetalis) duyarlılaşmış bir annenin fetal eritrositlere karşı antikorlar geliştirmesi ile oluşur. %98 oranda Rh (D) antikoruna ile ilgilidir. Non-immün hidrops nedenleri arasında ise kardiyovasküler (yaklaşık %30) patolojiler, kromozomal (en sık Turner sendromu) nedenler veya enfeksiyon sayılabilir (37, 40). USG bulgusu olarak asit, plevral ve/veya perikardiyal efüzyon, ciltaltı ödeme ek olarak polihidramniyoz ve plasentomegali eşlik edebilir.

Ayrıntılı USG ile saptanan malformasyonun yaşamla bağdaşır bağdaşmayacağı kararı çok önemlidir. Bu araştırmalar sonucunda fetüste yaşamla bağdaşan ancak uzun dönem yüksek morbiditeye neden olacak bir malformasyon saptandığında doktor

tarafından aileye saptanan anomali hakkında bilgi verilmekte ve prognozu anlatılmaktadır. Ayrıca gebeliğin sonlandırılması seçeneği de sunulmaktadır.

## 2.6. Gebeliğin Sonlandırılması

Gebeliğin sonlandırılması prosedürü her ülkede farklılıklar göstermektedir. Türkiye’de, 2827 sayılı Nüfus Planlaması Hakkındaki Kanun’un 5. Maddesine göre ‘*gebeliğin onuncu haftası doluncaya kadar annenin sağlığı açısından tıbbi sakınca olmadığı takdirde istek üzerine rahim tahliye edilir.*’ yasal sınır belirlenmiştir (41). Fakat bebekte malformasyon belirlenmişse ya da kardiyak aktivite yoksa bu sınır yaşayabilme sınırı olan 24. gestasyonel haftaya kadar uzatılmıştır.

Gebelik sonlandırıldıktan sonra ultrasonografi ile konulan tanının doğruluğu, ek malformasyon var olup olmadığı gibi bir çok tamamlayıcı bilgi postmortem muayene ile sağlanmaktadır (9, 42). Çünkü bazı postmortem muayene bulgularının ultrasonografi ile tespit edilemeyeceği gibi bazı USG bulgularının da postmortem muayene ile tespit edilemeyeceği bilinmektedir (43).

## 2.7. Otopsi Tanımı ve Otopsinin Tarihçesi

Otopsi, ölü beden üzerinde yapılan bilimsel incelemedir. Otopsi ile patolojik durumların saptanması, bu durumların klinik ve anamnez ile ilişkisinin ortaya çıkarılması ve bu değişikliklerin belirlenmesi amaçlanmaktadır. Otopsi terimi eski Yunan dilinde ‘*auto*’/kendi ve ‘*opsis*’/görme kelimelerinin biraraya gelmesiyle oluşmuştur ve kendi gözleriyle görme anlamı taşımaktadır. Ülkemizde otopsi için “feth-i meyit, fethinağs, feth-i ceset ve teşrih” gibi osmanlıca terimler kullanıldığı bilinmektedir (44). Ölümden sonraki tüm incelemeler otopsi kapsamı içine girmektedir (45). Otopsi, detaylı bir dış muayene ve vücut boşluklarının (kafa, göğüs, karın, pelvis) açılması sonrası yapılan makroskopik ve mikroskopik incelemelerin tümüdür.

Ölümün incelenmesi milattan önce (MÖ) 3500 yıllarında varolan eski Mısır uygarlığına kadar dayanmaktadır. Otopsi ise dünyada ilk defa 1286'da veba salgını sonucu ölen birine Papa'nın izniyle İtalya'nın Parma şehrinde yapılmıştır. İlk klasik otopsi prosedürünü ortaya koyan ve bugün modern otopsinin babası olarak sayılan 1600'lü yıllarda yaşamış olan İtalyan anatomi uzmanı ve patolog Giovanni Battista Morgagni'dir. Daha sonra 1804-1878 yılları arasında yaşayan Avusturya'lı patolog Carl von Rokitansky hayatı boyunca yaklaşık 70 000 otopsi yapmış ve *in situ* diseksiyon ve organların kısmen blok halinde çıkarılması yöntemini geliştirmiştir. Günümüz otopsi prosedürünün gelişiminde yer alan ve 1900'lü yıllarda yaşayan bir önemli bilim insanı Alman patolog Rudolf Virchow'dur. Organların teker teker çıkarılması gerektiğini belirtmiş, blok örnekler alınmasını önermiş ve mikroskobu patolojinin kullanımına sokmuştur.

Ülkemizde ise ilk adli otopsi ile ilgili kayıtlar Osmanlı dönemine aittir. 1649 yılında Bursa'da bir davada kadının hekimlerden görüş istediği bilinmektedir. Ayrıca bu döneme ait bir belgede saray cerrahlarından Ebubekir Halife'nin İlm-i Teşrih adıyla otopsi dersleri verdiği yazmaktadır (46). 1839'da Mekteb-i Tıbbiye-i Şahane'de adli tıp eğitimi Tıbb-ı Kanuni ismiyle okutulmaya başlanmıştır.

Osmanlı'da ilk otopsinin 1843 yılında Avusturya'dan gelen Dr. Bernard tarafından başına sırtık düşmesi sonucu ölen bir işçiye yapıldığı ve bu otopsiyi tıp öğrencilerinin de izlediği bilinmektedir. 1857'de Sultan Abdülmecit ülkemizde adli tıp teşkilatının ilk adımını atmıştır. Bu sayede Mekteb-i Tıbbiye'de otopsi yapılmaya başlanmıştır (47). Kurtuluş Savaşı sonrasında Adli Tıp Müessesesi kanunu yürürlüğe girmiş ve taşralara adli tabiplikler kurulmuştur. Türkiye'de ilk otopsi kaydı ise Hayrullah Efendi'nin "Malakat-ı Tıbbiye" isimli kitabında yer almaktadır. İlk otopsi tekniği kitabı ise Türkiye'de modern anlamdaki patolojinin kurucusu sayılan Prof. Dr. Hamdi Suat Aknar tarafından 1930'da yazılmıştır (46).

## 2.8. Günümüzde Otopsi Sayılarındaki Düşme ve Nedenleri

Önceki dönemlerde tıp eğitimi, tıbbi araştırmalar ve akademik ilerleme için otopsi vazgeçilmez olmuştur. 1960'lı yıllarda Amerika'da otopsi oranları %60 civarında iken yıllar içerisinde belirgin bir düşüş olmuş ve 1980'li yıllardan sonra bu oran %10'un altına inmiştir (48).

Son yıllarda Türkiye dahil olmak üzere tüm ülkelerde otopsi sayısında azalma gözlenirken gebeliğin sonlandırılması artış göstermektedir (49). Otopsi sayısındaki bu azalmada toplumun, klinisyenin ve patoloğun ayrı ayrı rolleri bulunmaktadır (45).

Son yıllardaki otopsi sayılarındaki bu düşme; teknolojinin gelişmesi ile tanı yöntemlerinin artmasına, ailenin perinatal tetkiklerin ve değerlendirmenin yeterli olduğunu düşünmesine, patolog ve klinisyen birlikteliğinin azalmasına, klinisyenin aileden otopsi izni istemesinin azalmasına, otopsinin katkısına inanılmamasına, aileye otopsi yönteminin ya da yararlarının yeterince anlatılamamasına, toplumdaki yanlış inanışlara, sosyokültürel, etnik ve dini inançlara, yasaların getirdiği sınırlamalara ve 'otopsi onayı' alınmasındaki zorluklara bağlanabilir (50, 51). Son yıllarda gelişen teknoloji ve olanaklara rağmen klinikte eksik ya da farklı tanı konulmuş olguların sayısının azalma göstermediği, klinik tanı ve otopsi bulguları arasındaki uyumsuzluğun sadece nitelik olarak değişiklik gösterdiği fark edilmiştir (52). Düşünülenin aksine bu durum, otopsiye olan ihtiyacı daha da arttırmaktadır. Otopsi çalışmaları artık sadece pozitif olan bulguları göstermekle kalmayıp negatif olan bulguları da teyit etmesi gerekmektedir (5). Ayrıca tanısız yöntemler ile sağlanan tüm gelişmelere rağmen tanı ve tedavi yanlışlıkları konusunda belirgin azalma olmadığı bilinmektedir (53). Kırk-50 yıl öncesinde intrauterin malformasyonlar, fetüsün izlemi ve bunun sonraki gebeliklerde tekrarlama riskini saptamak için gerekli imkanlar olmaması nedeniyle sonraki gebeliklerde sağlıklı çocuk beklentisi bu kadar yüksek değildi. Fakat günümüzde bebek ölümlerinin azalması, perinatal tanı olanaklarının artması, genetik test uygulamalarının çoğalması ile fetal ve perinatal patoloji alanına ilgi daha da artmıştır (54, 55).

## 2.9. Otopsinin Faydaları

Otopsi klinik tanının doğruluğunun belirlenmesinde altın standarttır (56). Otopside tüm vücut boşluklarında (kafa, göğüs, karın, pelvis) bulunan organlar sistematik olarak tüm ayrıntılarıyla incelenir. Böylece her türlü bulgu saptanabilmektedir ve otopsinin hata payı çok düşüktür. Sadece yaşam sırasında saptanabilecek bazı dinamik bulgular (kardiyak aritmiler gibi) gösterilemeyebilir.

Gebelik canlı doğum ile sonuçlanır ve bebek yenidoğan döneminde ölürse, klinisyenin koymuş olduğu tanıyı doğrulamak, ölüm nedenini ve uygulanan tedavilerin doğruluğu ve tedavi komplikasyonlarını, tedavilerin yan etkilerini saptamak için otopsiye ihtiyaç duyulmaktadır (57). Ayrıca otopsi faydalarından biri de annede var olan hastalığın fetüste neden olduğu durumları ve fetüsteki hastalığın gidişatını saptayarak hem klinik uygulamalara yol göstermek hem de sağlık hizmetlerinde kalitenin artırılmasını sağlamaktır. Otopsilerin bir diğer yararı da perinatoloji ünitelerinin kontrol mekanizması olmasıdır. Otopsi sonuçları ile antenatal tanı testlerinin, fetal dönemdeki yapılan tedavinin ve selektif terminasyon gibi müdahalelerin yerinde olup olmadığı da ortaya çıkarılır (58).

Ayrıca otopsi; hastalığın patogenetik mekanizmasının açıklanması, tanı ve tedavi açısından akademik araştırmalara yol göstermesi, klinik, anatomik ve patolojik ilişkileri aydınlatan bir kaynak olmaktadır. Otopsi geçmişte birçok hastalığın mekanizmasını aydınlatma konusunda bilim adamlarına yardımcı olmuştur. Canlı üzerinde yapılamayan birçok çalışma otopsi sayesinde yapılmış; tanı, tedavi ve komplikasyonlarla ilgili merak edilen birçok konu açıklığa kavuşmuştur. Özellikle kalp ve beyin hastalıkları ile ilgili bilgiler otopsilerle elde edilmiştir. Bunun sebebi hasta yaşarken bu organlarla ilgili doku örneklemesinin yapılmasındaki zorluktur (59). Mesela Creutzfeldt-Jakob hastalığı ile ilgili bilgiler postmortem beyin dokularının incelenmesine dayanmaktadır. Aynı şekilde otizm ve şizofreni gibi psikiyatrik hastalıklar, Alzheimer hastalığı ve multipl skleroz gibi nörodejeneratif hastalıklarda sağlanacak gelişmelerin ancak otopsi çalışmaları sayesinde olabileceğini düşünülmektedir. Ayrıca organ nakli yapılan hastalardaki değişikliklerin anlaşılmasında, kronik diyaliz hastalarında gelişen alüminyum ensefalopatisinin

tanımlanmasında ve HIV (İnsan immünyetmezlik virüsü) ile ilişkili hastalıkların anlaşılmasında otopsi incelemelerinin çok büyük katkıları olmuştur (60, 61).

Fetüs ölümlerini epidemiyolojik açıdan araştırmakta otopsinin esas ilgi alanlarından biridir. Elde edilen bilgiler ile hastalık ya da tedaviye bağlı morbidite ve mortalite oranları saptamak amacıyla kullanılabilir. Otopsiler bir toplum içindeki perinatal mortalite oranının sosyoekonomik faktörlerle ilişkisini de yansıtır. Ayrıca sağlık ünitelerinden bildirilen sonuçların kontrolünü de sağlar. Ölüm raporlarının doğru yazılması ve perinatal mortalite kaynaklarına doğru sonuçların verilmesi için mutlaka bu bilgilerin otopsi ile doğrulanması gerekmektedir.

Ölüm nedeninin netlik kazanması ile hasta yakınlarına ve hekime daha kesin, ayrıntılı bilgiler verilebilir ve elde edilen dokularla yapılan araştırmalar genetik danışma verilmesine ve prenatal tanı yapılmasına olanak sağlayarak sonraki nesillere yönelik sağlık hizmeti verilmesini de sağlar.

Perinatal otopsi, erişkin otopsisinden amaç ve yöntemleri açısından farklılıklar göstermektedir. Bu farklılıklar hem patolojik olayların özelliğinden hem de büyüme ve gelişme zeminindeki kompleks değişikliklerden kaynaklanır (62). Fetus otopsilerinde amaç;

- Ölüm nedeninin saptanması (tam ya da kısmi olarak bilgi vermek)
- Ölüm nedeninin doğrulanması
- Büyüme ve gelişmedeki duraklamaların belirlenmesi
- Klinik tanının doğrulanması ve modifiye edilmesi
- Annede var olan hastalığın fetüse nasıl yansıdığı belirlenmesi
- Eğer fetüs ya da anneye bir tedavi verilmişse tedavi doğruluğu ve komplikasyonlarının saptanması
- Perinatal mortalite ile ilgili epidemiyolojik verilerin sonuçlarının kontrolü



- Araştırma-eğitim imkânı sağlanması, patogenezi mekanizmalarının açıklanması, tanımlanmamış hastalıkların keşfi
- Sonraki gebeliklerde malformasyonun tekrarlama riskinin belirlenmesi
- Sonraki gebeliklerde gebeliklerin planlanması ve takibinde yol gösterilmesi
- Tanı ve tedavi araçlarının, yöntemlerinin sonuçlarının değerlendirilmesi olarak gösterilebilir (63-66).

Otopsi sıklığını arttırmanın, literatüre katkı sağlamanın ve aileye en doğru sonucu vermenin yolu otopsi kalitesinin yüksek olması ve entegre bir çalışmanın (klinik bilgi ve laboratuvar tetkiklerinin birarada değerlendirilmesi, bölümlerin uyum içinde çalışması) sağlanmasıdır (67). Bu şekilde otopside elde ettiğimiz bilgiler ve sonuçların yönlendirilmesi ile otopsi yararlılığı arttırılabilir (68).

## 2.10. Otopsi Prosedürü

Otopsi kalitesi için 1988 yılında *Royal Collage* patoloğları ve kadın doğum uzmanları bir rehber hazırlamışlardır (69, 70). İlerleyen yıllarla beraber otopsi oranlarının düşmesi, tıp ve teknoloji alanındaki gelişmeler ile beraber 2017 yılında yine *Royal Collage* patoloğları tarafından '*guidelines on autopsy practice: Fetal autopsy (2<sup>nd</sup> trimester fetal loss and termination of pregnancy for congenital anomaly)*' rehberi yazılmıştır (66). Bu rehber 2. trimester döneminde intrauterin ölüm, fetal malformasyon nedeniyle gebeliğin sonlandırılması ile sonuçlanan durumlara yardımcı olması amacıyla hazırlanmıştır. Bu rehberde otopsi ile ilgili pratik ve teknik bilgileri sunmak, ek incelemelere rehber olmak ve otopsi raporlarının içeriklerinde bir standart yakalamak amaçlanmıştır. Bu amaç doğrultusunda da aileye yeterli ve yararlı geri bildirim verilmesi ve klinisyenlerin bu bilgilerden faydalanması sağlanmakta ve hem yerel hem de ulusal bir denetim mekanizması oluşmaktadır.

Türkiye'de 2010 senesinde Patoloji Dernekleri Federasyonu tarafından '*Pediyatrik ve Perinatal Patoloji Çalışma Grubu Değerlendirme Standartları ve Kılavuzları*'

yayınlanmış ve otopsi prosedürü için bir rehber hazırlanmıştır (71). Bu rehbere göre otopsi işlemi preanalitik evre, analitik evre ve postanalitik evre olarak üç kısma ayrılmıştır.

### **2.10.1. Preanalitik Evre**

Preanalitik evre, otopsi işlemine başlamadan önce yapılması gereken hazırlıkları kapsamaktadır. Öncelikli olarak otopsi işlemi için aileden izin alınmalıdır. Hasta yakınlarının otopsi konusunda bilgilendirilmeleri ve aydınlatılmaları için bilinçli, iyi eğitilmiş ve gayretli sağlık personeline ihtiyaç vardır. Otopsi işlemi için mutlaka ebeveyn tarafından aydınlatılmış onam formunun doldurulması ve imzalanması gerekmektedir. Bu izin hastanın sorumlu doktorları tarafından istenmektedir. Tüm embriyo, fetüs ve yenidoğan bebek otopsilerinde bu form doldurulmaktadır (EK-1). Daha sonra klinisyen tarafından otopsi formunun tam olarak doldurulduğu teyit edilmelidir. Formun doldurulmadığı durumlarda; fetüsün ağırlığı ve dış ölçümleri, eksternal muayenesi, fotoğraf çekimi, X-ışını görüntülemesi, plasenta incelenmesi yapılabilmektedir (72). Otopsi izni, tam otopsi veya kısmi otopsi izni olarak ayrılmaktadır. Kısmi otopsi; hasta yakınlarından tam otopsi için onam alınmadığı durumlarda, işlemi yapacak sağlık personeli için sağlık ve güvenlik risklerinin olduğu durumlarda ya da tam otopsi için uygun yer ve zaman olmadığı durumlarda tercih edilmektedir. Kısmi otopsi izni; bir ya da daha fazla kaviteyi açmakla sınırlandırmayı, spesifik iç organlardan açık biyopsi ya da iğne biyopsisi alabilmeyi, eğer endikasyon varsa fotoğraflamayı, tüm vücut X-ışını görüntülenmesi yapmayı, genetik çalışma için örnek almayı, plasenta muayenesini ve eğer mümkün ise diğer görüntüleme tekniklerini kullanmayı kapsamaktadır.

Daha sonra fetüsün otopsi salonuna uygun transportu veya otopsi işlemi hemen yapılamayacak ise materyalin uygun koşullarda saklanması sağlanmalıdır. Saklama işlemi soğuk ortamda olmalı, eğer imkân varsa morgda saklama işlemi gerçekleştirilmelidir.

Otopsi yapılacak yerin fiziksel şartları önemlidir. Yeterli çalışma ve saklama alanı olmalı, yeterli aydınlatması ve havalandırması bulunmalıdır. Otopsi herkesin kolaylıkla giremeyeceği bir yerde yapılmalı ve otopsi salonunun kapısına mutlaka uyarı yazısı

yazılmalıdır. Ayrıca işlem temizlenmesi kolay bir yerde yapılmalı, yeterli ölçüm aletleri ve diseksiyon aletleri bulunmalı, fotoğraflama ve radyografi imkanları olmalı ve personel için maksimum iş güvenliği sağlanmalıdır. Otopsi salonunda olabildiğince az eşya olmalı; otopsi işlemi sırasında kullanılacak aletler, organ ve vücut sıvısı kapları ve mikrobiyolojik örnekleme ortamı bulunmalıdır. Alınan her örnek mutlaka etiketlenmeli ve uygun koşullarda muhafaza edilmelidir. Ayrıca olası enfeksiyonlardan korunmak için önlem alınması gerekmektedir. En basit önlemler; maske takmak, koruyucu gözlük kullanmak, gerek oldukça eldiven değiştirmek ve su geçirmez önlük giymektir. Otopsiyi izleyen kişiler için de bu tedbirler alınmalıdır.

Otopsi işleminde klinik bilgi çok önemli bir yer tutmaktadır (EK-2). Patolog tarafından bulunan otopsi bulguları ile klinisyenin vermiş olduğu klinik bilginin doğru birleştirilmesi ve yorumlanması ile şüphe edilen klinik tanının kesinleştirilmesi yada ek bilgilerle birlikte farklı bir tanının konulması mümkün olmaktadır (73). Klinik bilgi çerçevesinde; anne yaşı, annenin kilosu ve boyu, annenin medikal geçmişi, aile hikayesi, eşler arasında akrabalık olup olmadığı, annenin obstetrik hikayesi, annenin önceki gebelikleri, fetal ya da neonatal kayıp öyküsü, önceki gebeliklerinde malformasyon varlığı ya da büyüme geriliği olup olmaması veya başka komplikasyon varlığı bilgileri mutlaka olmalıdır. Ayrıca son gebelik öyküsünde; tahmini doğum zamanı, antenatal enfeksiyon taraması sonuçları, USG ya da diğer antenatal incelemelerde anormal bulguların olup olmaması, gebelik süresince hipertansiyon, kanama, ateş, membran rüptürü gibi durumların varlığı, doğumu tetikleyen olayların varlığı gibi bilgileri içermesi gerekmektedir. Son olarak otopsi sonrasında fetüsün ailesi tarafından geri alınıp alınmayacağı bilgisi yer almalıdır (74, 75).

### **2.10.2. Analitik Evre**

Analitik evre tüm vücut radyografi çekimi ile başlamaktadır. Eğer iskelet displazisi düşünülmüyorsa mutlaka görüntüleme yapılmalıdır. Eğer mümkünse özellikli vakalar için diğer görüntüleme yöntemleri uygulanmalıdır. Ayrıca vakalarda ek incelemeler

gerekiyorsa (genetik inceleme, biyokimyasal inceleme, mikrobiyolojik inceleme) uygun örnekler alınmalı ve saklanmalıdır.

Daha sonra fotoğraf çekimi, fetüsün vücut ağırlık ölçümü ve eksternal ölçümler (baş çevresi, baş-topuk uzunluğu, baş-göbek uzunluğu, ayak uzunluğu, karın çevresi, göğüs çevresi, fasiyal ölçümler, meme başı arası mesafe vb.) yapılmalıdır. Ayrıntılı ve eksiksiz eksternal muayene (deri görünümü, kas kitlesi, maserasyon varlığı ve derecesi, lokal ya da jeneralize ödem, solukluk, dismorfik özellikler, açıklıkların kontrolü, ekstremiteler, el ve ayak muayenesi, genital muayene vb.) tamamlanıp ayrıntılı bir şekilde taslak rapora (EK-3) yazılmalıdır.

Bu işlemlerden sonra otopsiye vücut boşluklarının açılması ile devam edilmelidir. T ya da Y şeklinde vücut insizyonu yapıldıktan sonra sistemik bir muayene yapılmalıdır. Fetüsün özelliğine göre, otopsi işlemindeki bütün adımlarda ve ayrıntılarda değişikliğe gidilebilir; amaç, yapılan inceleme ile mümkün olduğu kadar çok veri elde etmektir. Daha sonra toraksın açılması ve organların çıkarılması, abdomenin açılması ve üst abdomen organlarının çıkarılması, genitoüriner sistem organlarının çıkarılması ve takibinde kafa boşluğunun açılması sonrası beynin çıkarılması ve spinal kordun çıkarılması ile devam edilmelidir. Fetüs otopsilerinin erişkin otopsilerden farkı; tüm toraks ve abdomendeki organların birlikte çıkarılabilmesidir. Böylece organların birbiriyle ilişkileri daha net değerlendirilebilir. Mutlaka iç organların *in situ* muayenesi yapılmalı; organların yerleşimi, görüntüsü, herhangi bir malformasyonun olup olmadığı hakkında bilgi edinilmelidir. Daha sonra iç organların hepsi tartılmalı ve organların boyutları ölçülerek not edilmelidir. Mümkün olduğunca uygun teknoloji ile diseksiyon yapılmalı ve histolojik inceleme için örnek alınmalıdır. Alınan örnekler uygun bir şekilde fikse edilmeli ve muhafaza edilmelidir.

Histolojik incelemede; eğer tam otopsi izni alındıysa timus, kalp, akciğerler (sağ ve sol lob), karaciğer, pankreas, dalak, adrenal bezler, böbrekler, kas ve diyafram, ince ve kalın bağırsaklar, larinks, trake ve tiroid bezi, kemik (kosta, vertebra ve iskelet displazisi düşünülüyorsa uzun kemik), beyin (serebral korteks ve periventriküler beyaz cevher

(frontal, parietal, temporal ve oksipital korteks), gri cevher (kaudat, striatum, talamus), hipokampus, pons, medulla ve serebellum), diğere uygun olan organlar, plasenta (en az 3 tam kat blok ve fokal lezyonlardan), plasental membranlar ve göbek kordonundan örnek alınmalıdır (66).

Santral sinir sistemi muayenesi için median posterior ya da posterior transvers insizyon yapılmalı, beyin gelişiminin gestasyonel haftasına uygun maturasyon gösterip göstermediğı belirtilmeli ve uygun şartlarda fikse edilmelidir. Beyin diseksiyonu en az 3 hafta formalin tesbitinden sonra yapılmalıdır (66).

Plasenta değerlendirmesine ise doğum odasında başlanmalıdır. Eğer anormal bulgular varsa ya da plasenta muayenesi normal olup klinik endikasyonu varsa (Bkz. Tablo 2.1) mutlaka inceleme için uygun şartlarda gönderilmelidir. Otopsi işlemi sırasında mutlaka plasentayla birlikte göbek kordonu incelemesi de yapılmalıdır. Eğer mikrobiyolojik inceleme yapılacaksa plasenta üzerindeki membranlardan sürüntü alınması; sitogenetik inceleme için göbek kordonunun proksimalinden doku alınması; metabolik ve biyokimyasal çalışmalar için kord kanı örneğı alınması önerilmektedir.

Plasentanın makroskopik incelemesinde; plasentanın kokusu, şekli, ağırlığı ve boyutları; membranların rengi, görünümü ve yapısı; membranların tutunma yeri; fetal ve maternal yüzeylerin muayenesi; kotiledonların gelişimi; koryonik damarların yapısı; villöz dokunun yapısı ve lezyon olup olmadığının (kanama, kitle, yırtılma, infarkt) incelenmesi yer almaktadır. Daha sonra histopatolojik incelemeler için seri kesitler alınmalıdır. Fokal lezyonlar için birden fazla örnek alınması önerilmektedir. Göbek kordonu incelenmesinde; kordun uzunluğu, çapı, plasentaya giriş yeri, damar sayısı, düğüm olup olmaması ve ek olarak varsa diğere bulguları (renk değişikliği, tromboz, hemoraji, kist, nodül, kitle vb.) ayrıntılı şekilde not edilmelidir. Daha sonra uygun kesitler alınmalı örnekler saklanmalıdır (76, 77).

**Tablo 2.1.** Plasenta incelemesinde endikasyonlar

<b>1. Plasental nedenler</b>	
i.	Anormal fetal/plasental ağırlık oranı
ii.	Yoğun infarkt varlığı (%70'ten fazla)
iii.	Tek umbilikal arter varlığı
iv.	Mekonyum boyanması
v.	Enfeksiyon şüphesi
vi.	Retroplasental hemoraji
vii.	Küçük ya da iri plasenta
viii.	Koranjioma
ix.	Amnion nodosum
<b>2. Maternal nedenler</b>	
i.	Maternal sorunlar (Hipertansiyon, kollojen doku hastalığı, diyabet, ilaç bağımlılığı vb.)
ii.	Olası enfeksiyon/ateş
iii.	Obstetrik öykünün bilinmemesi
iv.	Plasenta dekolmanı
v.	Tekrarlayan kanama öyküsü
vi.	Oligohidroamniyoz
vii.	Polihidroamniyoz
<b>3. Fetal/neonatal nedenler</b>	
i.	Ölüdoğum / perinatal ölüm
ii.	Hidrops fetalis
iii.	Çoğul gebelik
iv.	Prematürite (<35 hafta)
v.	Postmatürite (>42 hafta)
vi.	İntrauterin gelişme geriliği
vii.	Doğumsal anomali (major)
viii.	Olası enfeksiyon
ix.	Nöbet geçirme
x.	Yenidoğan yoğun bakım ünitesine transport
xi.	Doğumda sorun yaşanması (Örn. düşük pH ya da APGAR skoru)

### 2.10.3. Postanalitik Evre

Postanalitik evrede ise aile tarafından geri alınacak ya da 16 haftadan büyük fetüsün morga teslimini sağlamak gerekmektedir. Daha düşük gestasyonel haftada olan fetüsler için rapor tamamlanana kadar fetüs saklanmalı ve daha sonra diğer materyaller ile atım işlemi uygulanmalıdır. Otopsi taslak raporu, rapor tamamlanana kadar; onam formu ise sınırsız süre ile saklanmalıdır. Beyin diseksiyonunun 3. hafta sonunda yapılması önerilmekte olup raporlama işleminin 1-3 ay sonunda bitirilmesi önerilmektedir.

### 2.11. Otopsinin Raporlanması

Kaynakların el verdiği sürece, tüm bulguların ve tetkiklerin (genetik çalışmalar, biyokimyasal çalışmalar, mikrobiyolojik çalışmalar) sonuçlanması ile otopsinin raporlanması (EK-4) önerilmektedir. Raporda belirtilmesi gereken bilgiler vardır. Öncelikle kimlik bilgisi, fetüsün demografik verileri yazılmalı ayrıca otopsi onamının ve izin durumunun belirtilmesi gerekmektedir. Daha sonra fetüsün gestasyonel haftası ile vücut ağırlığı ve vücut ağırlığının gestasyonel yaşla uyumlu olup olmadığı, vücut ölçümleri ve referans değerleri belirtilmelidir. Raporda klinik özet mutlaka olmalı; eksternal, internal bulguların ve plasenta muayenesi bulgularının sistematik bir şekilde tanımlanması gerekmektedir. Ayrıca organların ağırlıkları ve organ ağırlıkları ya da boyutlarının referans büyüklükleri, yardımcı testlerin ayrıntısı ve sonuçları, klinikopatolojik özet, histolojik özet ve alınan doku örneklerinin listesini içermesi önerilmektedir (66).

Gestasyonel yaşı belirlemede hem lineer ölçümler hem de organ ağırlıkları kullanılmakta olup lineer ölçümlerin gestasyonel yaşla daha uyumlu olduğu düşünülmektedir. En sık kullanılan lineer ölçümler; vücut ağırlığı, boyu, baş-topuk uzunluğu, baş-göbek uzunluğu ve ayak uzunluğudur. Gestasyonel yaş tayininde organların maturasyonları da kullanılabilir. Beyin ve spinal kord maturasyonu, böbreğin korteks bölgesinde glomerül oluşumu, nefrojenik zondaki kalınlaşma, karaciğerde ekstrameduller hematopoezin miktarı, akciğerde parankim gelişimi, pulmoner

vasküler gelişim, fetal dokudaki kalınlaşma, subkütan yağ miktarının gelişimi gestasyonel yaş tayininde kullanılabilir (55). Fetüsün gelişimini belirlemek için son adet tarihine (SAT) göre belirlenen gestasyonel hafta ile otopsi bulguları ile belirlenen hafta karşılaştırılır. Uyumsuzluk varsa büyüme geriliği olarak adlandırılır. Uyumsuzluk ise vücut ağırlığı ve organ ağırlıklarının SAT'a göre belirlenen gestasyonel hafta değerlerinden 2 standart deviasyon altında olması veya beyin/karaciğer oranının 5/1 ya da daha fazla olması (normal oran 2.8/1) ile belirlenmektedir.

Klinikopatolojik özet çerçevesinde; gebelik süresinin belirtilmesi, eğer intrauterin ölüm ise maserasyon ya da otoliz derecesinin ve tahmini ölüm zamanının belirlenmesi; düşük ise olası nedenin belirtilmesi gerekmektedir. Maserasyon; fetüsün uterus içinde öldükten sonra belli bir süre daha amniyon sıvısı içinde beklemesiyle oluşan otolitik değişikliklerdir. Maserasyon bulgularının oluşması için en az 6-8 saat geçmesi gerekir. Olay aseptik fermentatif bir otolizdir. Maserasyon derecesi, tahmini ölüm zamanının belirlenmesinde kullanılmaktadır. Maserasyonun ilk önemli bulgusu 6. Saatte başlayan deri soyulmasıdır. Bu süre 12 saati geçtiğinde epidermis sıyrılır ve büller oluşmaya başlar. Bu durum ise fetüsün ölümünden ortalama 24 saat geçtiğini belirtir. 48. saatte artık organlar ve bağ doku otolize uğramaya başlar, kan vücut boşluklarında göllenir. Ortalama 4-5 gün sonra kafa kemiklerine tutunan dura ve periost ayrılır, kafa kemikleri üst üste biner. Yaklaşık 10. günde fetüs kahverengi bir görünüm kazanır ve haftalar içinde mumyalaşma başlar. Otopside maserasyon derecesinden bağımsız olarak mutlaka vücut ağırlığı ve dış ölçümleri yapılmalı, beklenen değerler ile karşılaştırılmalıdır.

Ayrıca malformasyon olup olmadığı ve enfeksiyon varlığı diğer bilgi verilmesi gereken durumlardır. Gebelik öyküsünde şüpheli durumlar varlığı, prenatal testlerle bulunan bulgular arasında uyumsuzluk olması durumunda ileri tetkik ve genetik testler istenebilir, bu durumun raporda belirtilmesi gerekmektedir. Otopsi tanısı ve belirlenebiliyorsa ölüme neden olabilecek durum ya da hastalık belirtilmelidir. Son olarak ise sonraki gebeliklerde tekrarlama riski varsa ya da bunun için ek testlere ihtiyaç duyuluyorsa yazılmalıdır.



Perinatal ölümlerin sınıflandırılması oldukça zor ve karmaşık bir durumdur. Fetüsün karmaşık yapıda olması, ölüme yol açabilecek nedenlerin çok fazla sayıda olması, bazı malformasyonların ancak şiddetleri arttıkça ölüme yol açması, hayatla bağdaşan ve tedavisi mümkün olan malformasyonların intrauterin ölümlerle birlikte daha sık görülmesi, bu durumların kişiden kişiye farklı yorumlanabilmesi bu karmaşık durumun bazı problemleridir. Bu farklılıklar nedeniyle bazı sınıflandırmalar ortaya çıkmıştır. Bu sınıflandırmalardan en çok *Wigglesworth Sınıflaması* (Tablo 2.2) kullanılmaktadır.

**Tablo 2.2.** Wigglesworth perinatal ölüm nedenleri sınıflandırması (55, 78)

• İmmatürite
• Doğumsal malformasyon
• İntrapartum nedenler
• Enfeksiyon
• Kazalar ve doğum dışı travma
• Ani bebek ölüm sendromu
• Diğer spesifik nedenler
• Nedeni açıklanamayan
• Sınıflandırılmayan
• Bilinmeyen

Otopsi raporları; tüm belirtilen bölümleri içermelidir. Raporların içerdiği bilgiler yeterli, güncel ve aydınlatıcı olmalı, anlaşılabilir, kolayca erişilebilir (74, 79). Bir çalışmada; önerilen şekilde yapılan otopsi kalitesi yüksek olan vakaların %45'inde, yeterli olanların %16'sında ve kötü kalitedeki otopsilerin %22'sinde tanı konulabilmiştir (70). Otopsi kalitesi ne kadar yüksekse tanı konabilme olasılığı da o kadar artmaktadır.

### **3. GEREÇ VE YÖNTEM**

#### **3.1. Çalışma Planı ve Hastalar**

Bu çalışma, 1 Haziran 2015-30 Haziran 2019 tarihleri arasında Hacettepe Üniversitesi Tıp Fakültesi (HÜTF) Kadın Hastalıkları ve Doğum Anabilim Dalı ve İhsan Doğramacı Çocuk Hastanesi Pediatrik ve Perinatal Patoloji Bölümü'nde yapılmıştır. Belirlenen zaman içerisinde Kadın Hastalıkları ve Doğum Anabilim Dalı'na başvurup 12-24. gestasyonel haftalar arasında tıbbi terminasyon yapılan ve otopsi izni alınan fetüsler çalışmaya dahil edilmiştir. Vakalar retrospektif olarak taranmış ve toplam 84 vaka çalışmaya alınmıştır.

#### **3.2. Etik Kurul ve Çalışma İzinleri**

Hacettepe Üniversitesi Girişimsel Olmayan Çalışmalar Etik Kurulu'nun 11.02.2020 tarihli, 2020/04-27 karar numaralı yazısı ile çalışma izni alınmıştır. (Proje No: GO 20/150)

#### **3.3. Çalışmaya Dahil Edilme Kriterleri**

Aşağıda belirtilen kriterleri karşılayan hastalar çalışmaya dahil edilmiştir:

- i. Haziran 2015-Haziran 2019 yılları arasında başvuran vakalar
- ii. 12-24. gestasyonel haftalar arasında tıbbi terminasyon yapılan fetüsler
- iii. Otopsi izni alınmış olan fetüsler

### 3.4. Çalışma Dışı Bırakılma Kriterleri

- i. 12-24. gestasyonel haftalar dışında olan fetüsler
- ii. Prenatal ultrasonografi görüntülemesi Hacettepe Üniversitesi Kadın Hastalıkları ve Doğum Anabilim Dalı'nda yapılmayan vakalar
- iii. Şiddetli otoliz ve maserasyonu olan fetüsler
- iv. Çoğul gebelikler

### 3.5. Çalışma İşlemleri

Çalışma HÜTF İhsan Doğramacı Çocuk Hastanesi Pediatrik ve Perinatal Patoloji Bölümü'nde ve HÜTF Kadın Hastalıkları ve Doğum Polikliniği'nde çalışmaya dahil edilme kriterlerine uyan fetüslerle yapılmıştır.

Öncelikli olarak belirlenen tarihler arasında hastanemiz Kadın Hastalıkları ve Doğum Polikliniği'nde tıbbi terminasyon yapılan ve terminasyon sonrası otopsi yapılan fetüslerin listesi çıkarılmıştır. Fetüslerin anne yaşı, annenin gebelik sayısı, annenin bilinen hastalığı olup olmadığı, fetüsün gestasyonel yaşı, fetüsün cinsiyeti, kardeş kaybı öyküsü, eşler arasında akraba evliliği varlığı, tıbbi terminasyon yapılan tarih, otopsi yapılan tarih, gebelik esnasında invazif metot kullanımı, invazif metot kullanıldıysa yöntemi ve endikasyonu, terminasyon nedeni, prenatal USG bulguları, otopsi bulguları, plasenta bulguları, genetik test varlığı, genetik test sonuçları, genetik danışma verilip verilmediği bilgilerinin kayıt edildiği bir veri formu (EK-5) oluşturulmuştur. Hastalar retrospektif olarak incelenmiş ve hasta bilgileri; hasta dosyalarından, Nucleus bilgi sistem kayıtlarından, Pediatrik ve Perinatal Patoloji Bölümü arşivinden ve Kadın Doğum ve Hastalıkları bölümü arşivinden elde edilerek EK-5'te yer alan form aracılığı ile toplanmıştır.

Hastanemiz Kadın Hastalıkları ve Doğum Polikliniği'ne başvuran hastalara rutin USG incelemesinde ayrıntılı fetal anomali taramaları yapılmaktadır. Bu muayene

sırasında gestasyonel yaş, fetüs sayısı, plasenta yerleşimi, amniyon sıvı miktarı belirlenmekte ve annenin mevcut hastalığı varlığı, obstetrik öyküsü sorgulanmaktadır. Muayene sırasında riskli durumlar veya anomali varlığı saptandığı durumlarda aileye bilgi verilmekte ve terminasyon seçeneği anlatılmaktadır.

Tıbbi terminasyon yapılan fetüslerin yakınlarına hemen işlem sonrası bilgi verilmekte ve otopsi izni talep edilmektedir. Otopsi incelemesi yapılacak fetüslerin onam formu doldurulduktan sonra olabilecek en hızlı şekilde otopsi salonuna transportu sağlanmakta; Pediatrik ve Perinatal Patoloji Bölümü tarafından, uzman doktor ve asistan doktorlarımızla ve gerektiğinde pediatrik genetik uzmanı ile otopsi işlemi gerçekleştirilmektedir. Radyolojik görüntüleme ve fotoğraf çekimleri sonrasında vücut ağırlığı, boy gibi antropometrik ölçümler yapılmaktadır. Maserasyon varlığı tayini sonrası fetüsün eksternal muayenesi yapılmaktadır. Daha sonra tam otopsi izni alındıysa tüm vücut boşlukları (kafa, göğüs ve karın boşlukları) açılarak in situ olarak değerlendirildikten sonra makroskopik inceleme yapılmaktadır. İşleme orta hat boyunca çene altından başlayıp göbeğin 1 cm üstüne kadar ve sonrasında ikiye ayrılarak inguinal bölgeye kadar kesi ile başlanmaktadır. Karın duvarı kesilerek karın boşluğu, sonrasında sternum kostokondral eklem yerlerinden kesilip kaldırılmakta ve böylece göğüs boşluğu açılmaktadır. Kafatası uygun bir şekilde açılarak beyin tespit için uygun koşullarda saklanmaktadır. İç organların muayenesi sırasında akciğerler, timus, kalp, böbrek, karaciğer, dalak, pankreas, adrenal bezler gibi solid organların ağırlıkları ölçülmekte, makroskopik değerlendirmesi yapılmakta ve mikroskopik değerlendirme için her organdan örnekler alınmaktadır. Fetüs ile gönderilen plasentanın boyutları ve ağırlığı ölçülmekte, makroskopik olarak plasentanın yapısı, membranlar, kotiledonların durumu, hematoma veya infarkt varlığı, göbek kordonunun yapısı, göbek kordonunun plasentaya giriş yeri incelenmekte ve histopatolojik inceleme için uygun örnekler alınmaktadır. Son aşamada ise bütün dokulardan alınan örnekler mikroskopik olarak incelenmekte ve histopatolojik bulgular, tüm elde edilen diğer laboratuvar bulgularıyla bir araya getirilerek ayrıntılı otopsi raporu (EK-4) yazılmaktadır.

Bu çalışmada; USG incelemelerini ve otopsi bulgularını detaylandırmak amacıyla bulgular santral sinir sistemi, solunum sistemi, kardiyovasküler sistem, gastrointestinal sistem, genitoüriner sistem, muskuloskeletal sistem olarak 6 sisteme ayrılmıştır ve daha sonra her sistem alt kategorilere bölüştürülmüştür. Bulgular birden fazla sistemi kapsıyor ise çoklu sistem bulgusu olarak kategorize edilmiştir. Ayrıca yüz anomalileri, hidrops fetalis varlığı, IUGR, kistik higroma, teratom gibi durumlar diğer bulgular olarak sınıflandırılmıştır.

Plasentanın patolojik bulguları ise koryonik villüs ve intervillöz boşluk, umbilikal kord, plasental membran ve plasentada kanama, hematoma veya infarkt varlığı olarak kategorize edilmiş ve 4 alt başlığa ayrılmıştır.

Daha sonra her fetüs için USG ve otopsi bulguları karşılaştırılmış ve bulgular 4 kategoride sınıflandırılmıştır;

1. USG ve otopsi bulguları tamamen uyumlu
2. USG bulgularına ek olarak minör otopsi bulguları mevcut
3. USG bulgularına ek olarak majör otopsi bulguları mevcut
4. USG ve otopsi bulguları uyumsuz

Minör bulgular; klinik tanıya katkısı olmayan, tedavi planını ya da terminasyon kriterlerini etkilemeyen bulgular olarak kabul edilmiştir. Majör bulgular ise klinik tanıyı değiştiren veya klinik tanı için katkı sağlayan ya da tedavi planını, izlemi değiştiren ve sonraki gebelikler için yol gösterici bulgular olarak tanımlanmıştır. USG bulguları ve otopsi bulguları farklı olan vakalar için ise uyumsuz bulgular olarak 4. kategori oluşturulmuştur.

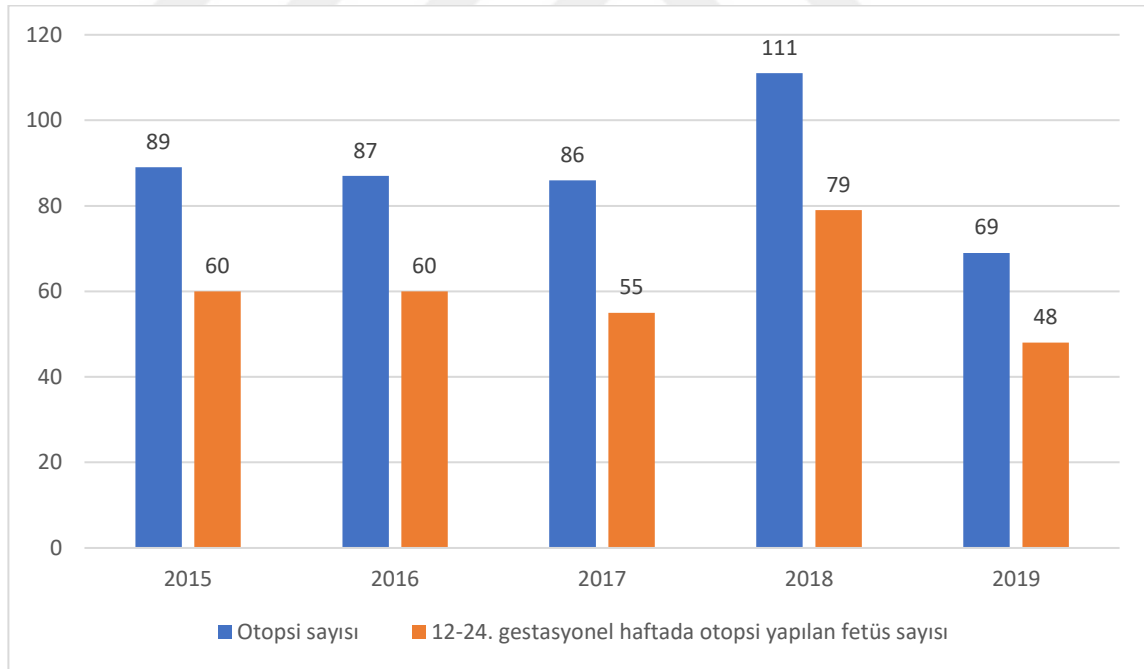
### 3.6. İstatistiksel Analiz

Hazırlanan veri formu ile elde edilen veriler “*SPSS (Statistical Package for Social Sciences) for Windows 22.0 (SPSS Inc, Chicago, IL)*” aracılığı ile oluşturulan veri tabanına kaydedilerek istatistiksel analizi yapılmıştır.

İstatistiksel analiz HÜTF Biyoistatistik Anabilim Dalı’nda değerlendirilmiştir. Elde edilen bilgiler ortalama ve ortanca için analiz edilmiştir. Kategorik veriler ise yüzde (%) olarak verilmiştir. Oluşturulan çapraz tabloların analizinde Pearson Ki-Kare, Pearson Kesin (Exact) Ki-Kare ve Fisher's Kesin (Exact) Ki-Kare analizleri kullanılmış olup  $p < 0,05$  değeri istatistiksel olarak anlamlı kabul edilmiştir.

## 4. BULGULAR

HÜTF İhsan Doğramacı Çocuk Hastanesi Pediatrik ve Perinatal Patoloji Bölümünde Haziran 2015-Haziran 2019 yılları arasında toplam 367 vakaya otopsi yapılmıştır. 2015-2019 yıllarında 89 ile 111 arasında otopsi sayısı değişmektedir. En yüksek otopsi sayısı 2018 yılındadır (Şekil 4.1). Bu tarihler arasında otopsiler incelendiğinde ise 12-24. gestasyonel haftalar arasında olanların sayısı ise 253 olarak kaydedilmiştir. Bu vakalar ayrıntılı olarak incelendiğinde, 23 vaka çoğul gebelik, 6 vaka şiddetli otoliz bulguları varlığı, 9 vakanın prenatal ultrasonografi görüntülemesi Hacettepe Hastanesi Tıp Fakültesi Kadın Hastalıkları ve Doğum Polikliniği'nde yapılmaması nedeniyle dışlanmış olup kalan 215 vakadan toplam 84 vakanın prenatal USG bilgilerine ulaşılabilmiş ve çalışmaya bu vakalar dahil edilmiştir.



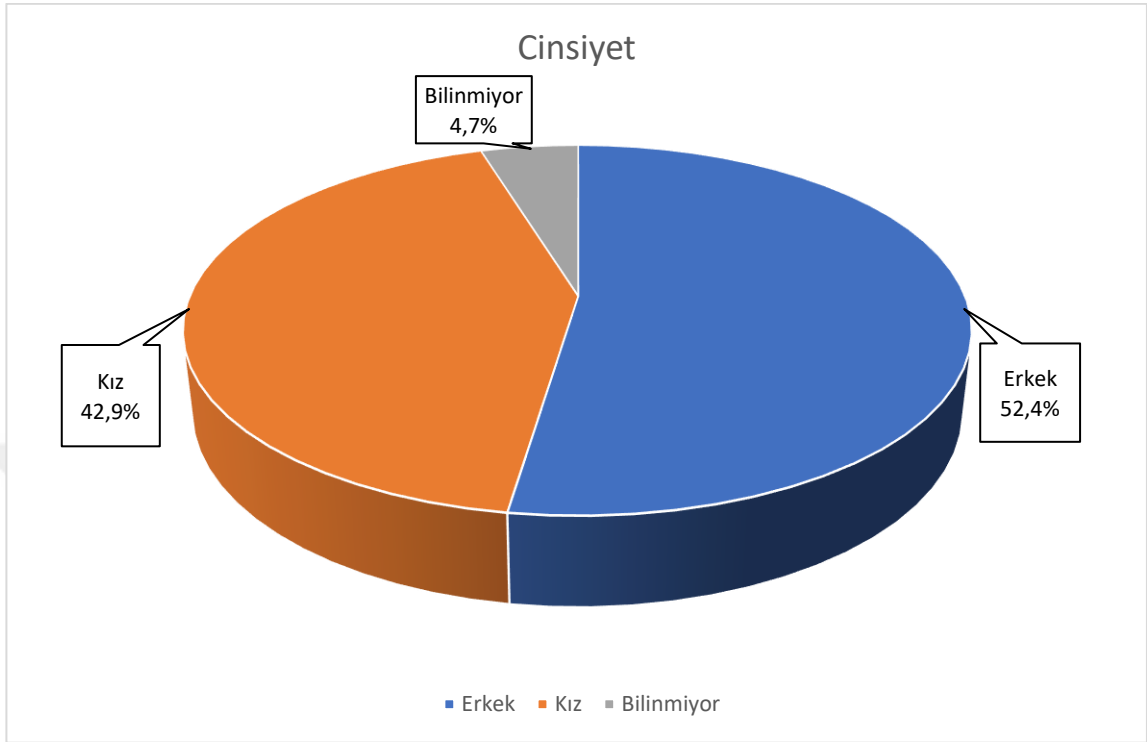
**Şekil 4.1.** Yıllara göre hastanemiz Pediatrik ve Perinatal Patoloji Bölümü'nde yapılan otopsi sayıları ve 12-24. gestasyonel haftalar arasında otopsi yapılan fetüs sayıları

Çalışmamızda ölüm tarihinden sonra otopsi yapılan kadar geçen süreye bakıldığında, 84 fetüsten 61'ine (%72,6) 1 gün içerisinde otopsi yapıldığı görülmüştür. Ölüm tarihinden sonra 3 gün içerisinde otopsi yapılan fetüs sayısı 81'dir (%96,4).

12 ile 24. gestasyonel haftalar arasında tıbbi terminasyon yapılan fetüslerin anne yaşları 18 ve 42 yaşları arasında değişmekte olup ortalama yaş 30,5'tir. Tıbbi terminasyon yapılan fetüsler ortalama 2. gebelik olmakla birlikte annelerin gebelik sayıları 1 ile 7 arasında değişmektedir. Tıbbi terminasyon yapılan fetüslerin annelerinin 57'sinde (%67,9) bilinen bir kronik hastalık yokken 5 (%6) annede trombofili ve 5 (%6) annede hipotiroidi olduğu gözlenmiştir. Dört (%4,7) annede hipertansiyon (HT) saptanırken birer (%1,2) annede epilepsi, astım, sistemik lupus eritematozus (SLE), kronik böbrek hastalığı (KBH), romatoid artrit, Fankoni anemisi, anti fosfolipid sendromu, ventriküler taşikardi, fenilketonüri ve talasemi majör tanısı mevcuttur. Üç (%3,5) annenin ise ek hastalığı olup olmadığı bilinmemektedir (Tablo 4.1).

Fetüslerin gestasyonel yaşları ise 11+6 hafta ve 23+5 hafta arasında değişmektedir ve ortalama 18+4 haftadır (Tablo 4.1). Tıbbi terminasyon yapılan fetüslerin cinsiyetine bakıldığında ise 44 (%52,4) fetüs erkek iken 36 (%42,9) fetüsün kız olduğu saptanmıştır. 4 (%4,7) fetüste ise otoliz nedeniyle cinsiyeti net ayırt edilememiştir (Şekil 4.2).





**Şekil 4.2.** Fetüslerin cinsiyet dağılımı

Tıbbi terminasyon yapılan 37 (%44) fetüsün annesinde tekrarlayan gebelik kaybı öyküsü mevcut iken 46 (%54,8) annede daha önce tıbbi terminasyon öyküsü yoktur ve 1 (%1,2) annenin ise verisine ulaşılamamıştır. Ayrıca eşler arasında akraba evliliği olup olmadığı araştırıldığında ise 16 (%19) evliliğin akraba evliliği olduğu ve 46 (%54,8) evlilikte akrabalık öyküsü olmadığı görülmekte iken 22 (%26,2) evlilik için bilgiye ulaşılamamıştır (Tablo 4.1).

**Tablo 4.1.** Otopsi yapılan fetüslerin demografik özellikleri (n=84)

<b>Anne yaşı (yıl)</b>	30,5 (12-42)*
<b>Gestasyonel hafta (hafta)</b>	18+4 (11+6-23+5)*
<b>Gebelik sayısı, n</b>	2 (1-7)*
<b>Annede bilinen hastalık, n (%)</b>	
-Var	24 (%28,6)
-Yok	57 (%67,9)
-Bilinmiyor	3 (%3,5)
<b>Annede bilinen hastalık, n (%)</b>	
-Hipotiroidi	5 (%6)
-Trombofili	5 (%6)
-Hipertansiyon	4 (%4,8)
-Epilepsi	1 (%1,2)
-Astım	1 (%1,2)
-SLE	1 (%1,2)
-Fenilketonüri	1 (%1,2)
-Kronik böbrek hastalığı	1 (%1,2)
-Talasemi majör	1 (%1,2)
-Ventriküler taşikardi	1 (%1,2)
-Antifosfolipid sendromu	1 (%1,2)
-Romatoid artrit	1 (%1,2)
-Fankoni anemisi	1 (%1,2)
<b>Tekrarlayan gebelik kaybı, n (%)</b>	
-Var	37 (%44)
-Yok	46 (%54,8)
-Bilinmiyor	1 (%1,2)
<b>Akraba evliliği, n (%)</b>	
-Var	16 (%19)
-Yok	46 (%54,8)
-Bilinmiyor	22 (%26,2)

\*Ortanca (çeyrekler arası aralık), **SLE**: Sistemik lupus eritematozus

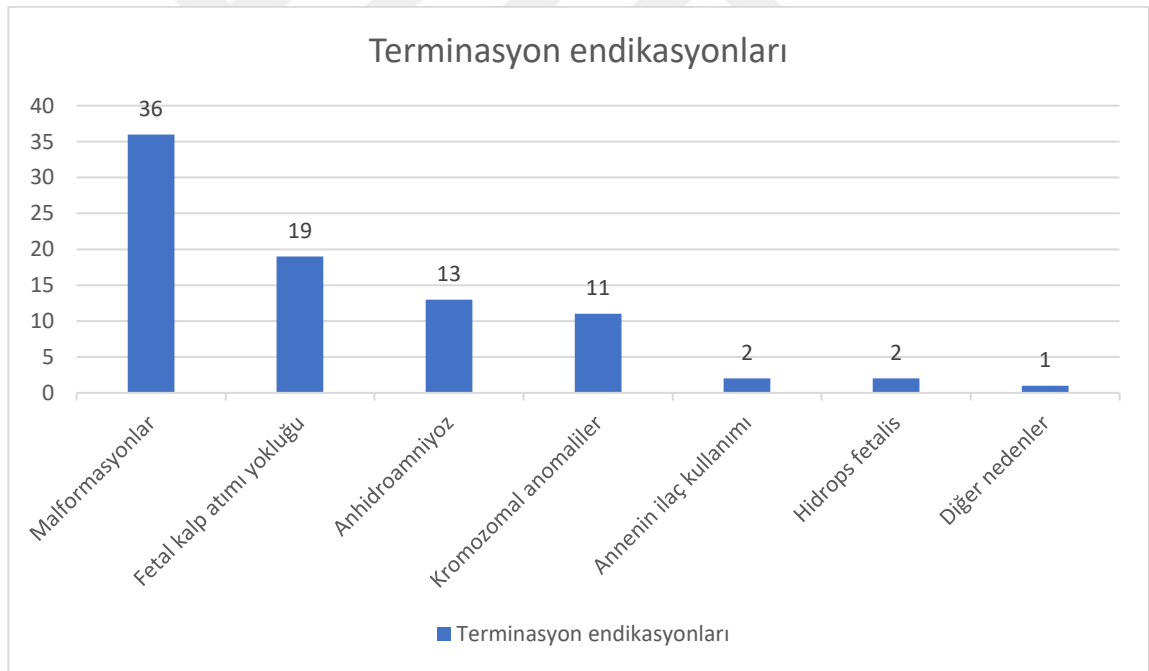
12-24. gestasyonel haftalar arasında otopsi yapılan fetüslerin obstetrik öyküleri incelendiğinde gebelik süresince invazif metot uygulanan hasta sayısı 31 (%36,9) iken en çok uygulanan invazif metodun ise amniyosentez (n=15, %48,4) olduğu görülmüştür. Amniyosentez işlemini koryon villüs örnekleme (n=14, %45,2) ve kordosentez (n=2,

%6,4) takip etmiştir. Bu hastaların 15'inde (%48,4) rutin gebelik ultrasonografi görüntülemesinde patolojik bulgular saptığı için invazif işlem uygulanırken, 6 (%19,3) hastada rutin tarama testlerinde yüksek risk saptandığı için işlem yapılmıştır. Ayrıca 4 (%12,9) hastada ileri anne yaşı, 4 (%12,9) hastada *nuchal translucency* (NT) yüksekliği nedeniyle yapılmış olup 2 (%6,4) hastaya ise annede bilinen hastalık olması dolayısıyla yapılmıştır. Bu hastalıklardan birisi talasemi majör diğeri ise fenilketonüridir (Tablo 4.2).

**Tablo 4.2.** Gebelikte invazif metot uygulanan hastalar (n=31)

<b>İnvazif metot, n (%)</b>	
-Yok	53 (%63,1)
-Var	31 (%36,9)
<b>İnvazif yöntem, n (%)</b>	
-Amniyosentez	15 (%48,4)
-Koryon villüs örneklemesi	14 (%45,2)
-Kordosentez	2 (%6,4)
<b>İnvazif yöntem endikasyonu, n (%)</b>	
-USG'de patolojik bulgular	15 (%48,4)
-Tarama testinde yüksek risk	6 (%19,3)
-NT yüksekliği	4 (%12,9)
-Anne yaşı	4 (%12,9)
-Annede hastalık olması	2 (%6,4)
<b>Genetik test, n (%)</b>	
-Normal karyotip	19 (%61,3)
-Anormal karyotip	12 (%38,7)
<b>Genetik test, n (%)</b>	
-Trizomi 21	3 (%25)
-Turner sendromu	2 (%16,7)
-Trizomi 18	2 (%16,7)
-Trizomi 13	1 (%8,3)
- 15q22.2q26.3 duplikasyonu	1 (%8,3)
-4p delesyonu	1 (%8,3)
-t(4;13)	1 (%8,3)
-Talasemi major	1 (%8,3)

İnvazif metot uygulanan fetüslerin genetik çalışma sonuçlarına bakıldığında 12 (%38,7) vakada kromozomal anomali olduğu tespit edilmiştir. 19 (%61,3) vakanın karyotip analizi ise normal karyotip olarak raporlanmıştır. Anormal karyotipe sahip 3 (%25) vakada trizomi 21, 2 (%16,7) vakada Turner sendromu, 2 (%16,7) vakada trizomi 18, 1'er (%8,3) vakada ise trizomi 13, 15q22.2q26.3 duplikasyonu, 4p delesyonu, t(4;13) olarak raporlanmıştır. 1 (%8,3) vakanın annesinde talasemi major tanısı olduğu için genetik çalışması yapılmış ve hastalık fetüste de saptandığı için gebelik sonlandırılmıştır (Tablo 4.2). Ayrıca kromozomal test sonucu normal karyotip olan 1'er vakada VACTERL assosiasyonu, *Limb body wall* defekti ve tanatoforik displazi düşünülerek ileri testler yapılmıştır.

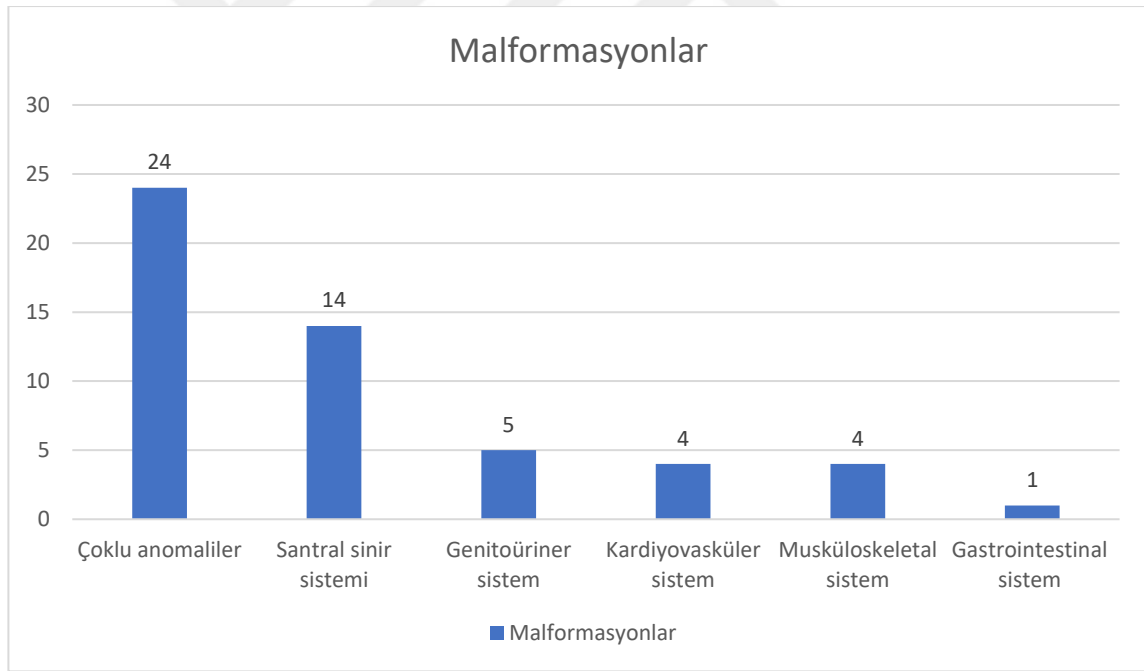


**Şekil 4.3.** Otopsi yapılan fetüslerin tıbbi terminasyon endikasyonları (n=84)

Tıbbi terminasyon yapılan gebeliklerin terminasyon endikasyonlarına bakıldığında ise en fazla malformasyonlardan (n=36, %42,8) dolayı termine edildiği görülmektedir. Daha sonra sırasıyla fetal kalp atımının görülmemesi (n=19, %22,6), anhidroamniyoz (n=13, %15,5), kromozomal nedenler (n=11, %13,1) izlemektedir.

Annenin ilaç kullanım öyküsü (n=2, %2,4), hidrops fetalis (n=2, %2,4) ve diğer nedenler de (n=1, %1,2) daha az görülen endikasyonlar arasındadır (Şekil 4.3). Diğer nedenler incelendiğinde 1 fetüsün annesinde fenilketonüri tanısı olup diyetle kötü uyum nedeniyle fetüsün etkilendiği saptanmış ve gebelik sonlandırılmıştır.

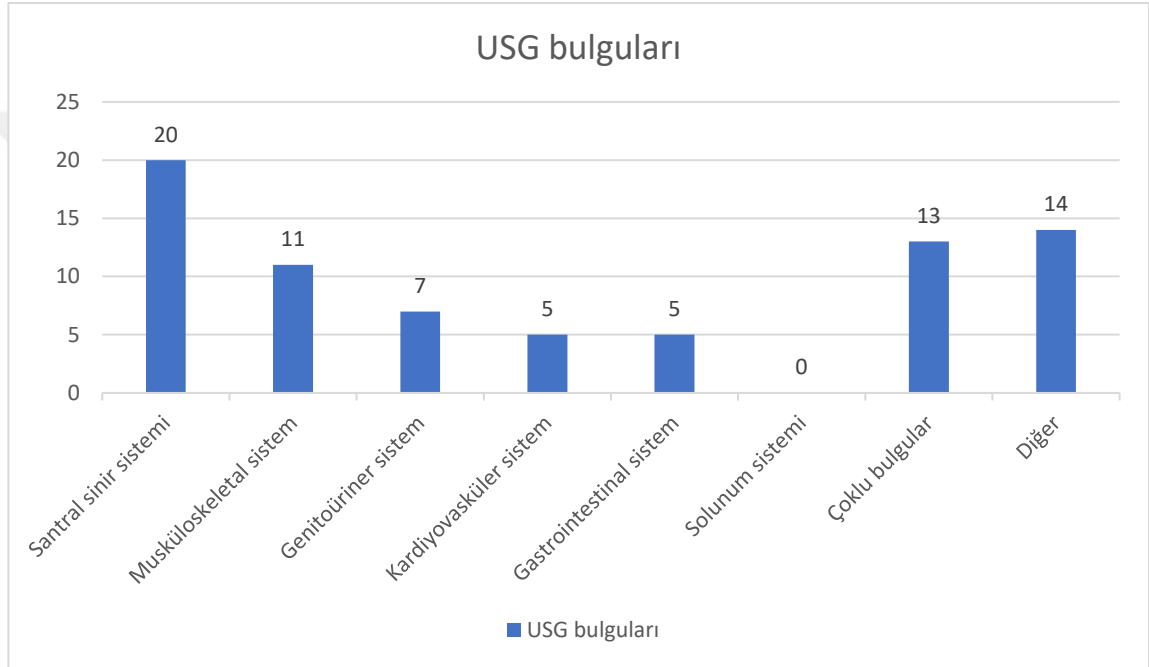
Malformasyonlar detaylandırıldığında ise çoklu anomaliler (n=24, %46,2) en sık görülen nedendir, ikinci sıklıkta ise santral sinir sistemi (SSS) anomalileri (n=14, %26,9) görülmektedir. Daha sonra sırasıyla genitoüriner sistem (GÜS) (n=5, %9,6), kardiyovasküler (KVS) (n=4, %7,7) ve muskuloskeletal sistem (n=4, %7,7) ve gastrointestinal sistem (GİS) (n=1, %1,9) görülmektedir (Şekil 4.4).



**Şekil 4.4.** Fetüslerin terminasyon endikasyonlarının en önemli bölümünü oluşturan malformasyonların sistemlere göre dağılımı

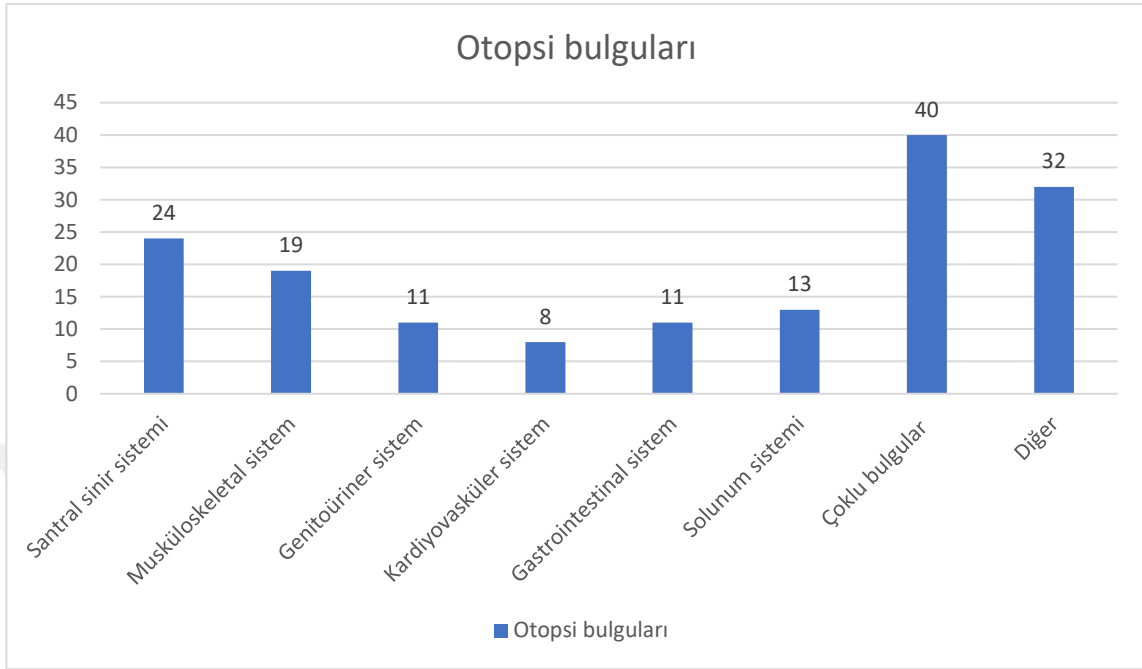
Fetüslerin prenatal ultrasonografi görüntüleme bulgularına bakıldığında patolojik bulguların en sık santral sinir sisteminde (n=20, %27) olduğu görülmüştür. Daha sonra sırasıyla 11 (%14,9) vaka ile muskuloskeletal sistem, 7 (%9,3) vaka ile genitoüriner

sistem, beşer (%6,7) vaka ile kardiyovasküler sistem ve gastrointestinal sistem patolojileri takip etmektedir. Vakalarda solunum sistemi ile ilgili herhangi bir patoloji saptanmazken, 13 (%17,7) vakada çoklu sistem bulguları saptanmıştır. Ayrıca hidrops fetalis, IUGR, yüz anomalileri, teratom ve kistik higroma gibi diğer bulgular ayrı kategorize edilmiş olup 14 (%18,9) vakada görülmüştür (Şekil 4.5) (Tablo 4.26).



**Şekil 4.5.** Fetüslerin prenatal USG bulgularının sınıflandırılması

12-24. gestasyonel haftalar arasında tıbbi terminasyon yapılan fetüslerin otopsi bulgularına bakıldığında 40 (%25,3) fetüste çoklu bulgular ve 32 (%20,2) fetüste diğer olarak sınıflandırılan bulgular saptanırken en çok anomali varlığı santral sinir sisteminde (n=24, %15,2) bulunmaktadır. Daha sonra sırasıyla musküloskeletal sistem (n=19, %12), solunum sistemi (n=13, %8,2), genitoüriner (n=11, %7) ve gastrointestinal sistem (n=11, %7), kardiyovasküler sistem (n=8, %5,1) patolojileri takip etmektedir (Şekil 4.6.) (Tablo 4.27).



**Şekil 4.6.** Fetüslerin otopsi bulgularının sınıflandırılması

#### 4.1. Santral Sinir Sistemi Bulgularının Değerlendirilmesi

Vakaların ultrasonografi görüntüleme bulgularına bakıldığında patolojik bulguların en sık santral sinir sisteminde olduğu görülmüştür. Yirmi (%27) fetüste toplam 24 bulgu saptanmıştır. Otopsi bulguları incelendiğinde ise yine en çok anomali varlığı santral sinir sisteminde bulunmaktadır. Yirmi dört (%15,2) fetüste toplam 35 bulgu vardır (Tablo 4.3).

Ultrasonografi görüntüleme bulguları detaylandırıldığında en çok nöral tüp defekti (n=10, %41,6) saptanırken, 7 (%29,1) fetüste hidrocefali, 3 (%12,5) fetüste Dandy Walker malformasyonu, birer (%4,2) fetüste ise korpus kallozum agenezisi (KKA), Arnold-Chiari malformasyonu, mikrocefali, anensefali-akranyum saptanmıştır (Tablo 4.3). Fetüslerden 3 tanesinde nöral tüp defektine hidrocefali bulguları da eşlik etmektedir ve 1 fetüste nöral tüp defektine Arnold Chiari malformasyonunun eşlik ettiği görülmüştür (Tablo 4.4).

**Tablo 4.3.** Fetüslerin santral sinir sistemine ait USG ve otopsi bulguları

Santral sinir sistemi	USG bulguları, n (%)	Otopsi bulguları, n (%)
<b>Fetüs sayısı, bulgu sayısı</b>	20 (%27), 24	24 (%15,2), 35
-Korpus kallozum agenezisi	1 (%4,2)	12 (%34,3)
-Nöral tüp defekti	10 (%41,6)	10 (%28,6)
-Hidrosefali	7 (%29,1)	6 (%17,1)
-Dandy Walker malformasyonu	3 (%12,5)	2 (%5,8)
-Holoprozensefali-Polimikrogiri	-	2 (%5,8)
-Arnold Chiari malformasyonu	1 (%4,2)	1 (%2,8)
-Mikrosefali	1 (%4,2)	-
-Anensefali-Akranyum	1 (%4,2)	1 (%2,8)
-Makrosefali	-	1 (%2,8)

Otopside santral sinir sistemi bulgularına bakıldığında toplam 24 (%15,2) fetüste bir veya birden çok anomali olduğu saptanmıştır. On iki (%34,3) fetüste korpus kallozum agenezisi, 10 (%28,6) fetüste nöral tüp defekti, 6 (%17,1) fetüste hidrosefali, 2 (%5,8) fetüste Dandy Walker malformasyonu, 2 (%5,8) fetüste holoprozensefali-polimikrogiri saptanırken birer (%2,8) fetüste anensefali-akranyum, makrosefali, Arnold-Chiari malformasyonu saptanmıştır (Tablo 4.3). Nöral tüp defekti olan 3 fetüste aynı zamanda hidrosefali ve 2 fetüste ise korpus kallozum agenezisi eşlik etmektedir. Ayrıca 1 fetüste nöral tüp defekti ve Arnold-Chiari malformasyonu, 1



fetüste nöral tüp defekti ve Dandy Walker malformasyonu, 1 fetüste korpus kallosum agenezisi ve polimikrogiri, 1 fetüste korpus kallozum agenezisi ve Dandy Walker malformasyonu birlikte görülmüştür. Aynı zamanda 2 fetüste nöral tüp defekti, korpus kallozum agenezisi ve hidrosefali ve 1 fetüste ise korpus kallozum agenezisi, hidrosefali ve polimikrogiri çoklu bulgu olarak raporlanmıştır (Tablo 4.4).

Santral sinir sistemine ait patolojik bulgusu olan 5 (%7,8) fetüsün USG bulgusu yok iken otopsi sırasında korpus kallozum agenezisi saptanmıştır. Ayrıca USG’de santral sinir sistemine ait patolojik bulgusu olan 4 (%6,3) fetüsün otopside bulgusu teyit edilmemiştir. Dört fetüste ayrı ayrı USG’de saptanan nöral tüp defekti, mikrosefali, hidrosefali ve Dandy Walker malformasyonu bulguları otopside saptanmamıştır. USG incelemesinde nöral tüp defekti saptanan 1 fetüste ise otopsi yapıldığında nöral tüp defekti saptanmamış fakat korpus kallozum agenezisi saptanmıştır. Ayrıca USG bulgularına ek olarak otopsi yapılan fetüslerden 2’sinde hidrosefali, 2’sinde korpus kallozum agenezisi, 2’sinde nöral tüp defekti, 1’inde holoprozensefali, 1’inde korpus kallozum agenezisi ve holoprozensefali ve 1’inde nöral tüp defekti ve korpus kallozum agenezisi saptanmıştır (Tablo 4.4).

**Tablo 4.4.** Santral sinir sistemi anomalisi olan fetüslerde otopsi ve USG bulgularında saptanan farklılıklar

<b>USG'de saptanan fakat otopside saptanmayan bulgular</b>		
<b>USG bulguları, (Gestasyonel hafta)</b>	<b>Otopsi bulguları</b>	<b>Otopsi-USG uyumu</b>
NTD (14+1)	Normal SSS bulguları	4
Mikrosefali (22+2)	Normal SSS bulguları	2
Hidrocefali (21+5)	Normal SSS bulguları	3
Dandy walker malformasyonu (20+5)	Normal SSS bulguları	2
<b>USG'de saptanmayan fakat otopside saptanan bulgular</b>		
<b>USG bulguları, (Gestasyonel hafta)</b>	<b>Otopsi bulguları</b>	<b>Otopsi-USG uyumu</b>
Normal SSS bulguları (19+2)	Korpus kallosum agenezisi	2
Normal SSS bulguları (22+3)	Korpus kallosum agenezisi	2
Normal SSS bulguları (20+3)	Korpus kallosum agenezisi	2
Normal SSS bulguları (23+2)	Korpus kallosum agenezisi	2
Normal SSS bulguları (20+3)	Korpus kallosum agenezisi	2
<b>USG bulgularına ek olarak otopside saptanan bulgular</b>		
<b>USG bulguları, (Gestasyonel hafta)</b>	<b>Otopsi bulguları</b>	<b>Otopsi-USG uyumu</b>
NTD+Hidrocefali (17+4)	+KKA	2
Hidrocefali (22)	+KKA+Holoprozensefali	4
KKA (16+5)	+Holoprozensefali	2
Hidrocefali (18)	+KKA+NTD	3
NTD (14+3)	+Hidrocefali	1
NTD (23+5)	+Hidrocefali	1
NTD (18)	+KKA	3
Dandy Walker malformasyonu (23+1)	+NTD	2
Dandy Walker malformasyonu (22)	+KKA	2
<b>USG ve otopsi bulgularında farklılık saptananlar</b>		
<b>USG bulguları, (Gestasyonel hafta)</b>	<b>Otopsi bulguları</b>	<b>Otopsi-USG uyumu</b>
Nöral tüp defekti (20+6)	Korpus kallosum agenezisi	2

**KKA:** Korpus kallosum agenezisi, **NTD:** Nöral tüp defekti, **SSS:** Santral sinir sistemi

## 4.2. Musküloskeletal Sistem Bulgularının Değerlendirilmesi

Tıbbi terminasyon yapılan fetüslerin prenatal USG bulgularında 2. sıklıkta musküloskeletal sisteme ait patolojiler saptanmıştır. 11 (%14,9) fetüste toplam 16 bulgu görülmüştür. Bu bulgulara bakıldığında ise 9 (%56,2) fetüste el ve/veya ayak deformitesi, 3 (%18,7) fetüste ekstremitte kısalığı, 2 (%12,5) fetüste tanatoforik displazi, birer (%6,3) fetüste artrogripozis ve osteogenesis imperfekta ile uyumlu bulgular saptanmıştır (Tablo 4.5). El ve ayak deformiteleri ayrıntılandırıldığında ise 1 fetüste el ve ayak parmaklarında *overriding*, 1 fetüste elde polidaktili ve *rocker bottom foot*, 1 fetüste pes ekinovarus ve 1 fetüste *club foot* saptanmıştır (Tablo 4.6). Ayrıca ekstremitte kısalığı olan birer fetüste elde kontraktür ve *club foot* eşlik etmiştir. Artrogripozis olan 1 fetüste ise *club foot* eşlik etmektedir (Tablo 4.7).

**Tablo 4.5.** Fetüslerin musküloskeletal sisteme ait USG ve otopsi bulguları

Musküloskeletal sistem	USG bulguları, n (%)	Otopsi bulguları, n (%)
<b>Fetüs sayısı, bulgu sayısı</b>	11 (%14,9), 16	19 (%12), 30
El ve/veya ayak deformitesi	9 (%56,2)	21 (%70)
Ekstremitte kısalığı	3 (%18,7)	3 (%10)
Tanatoforik displazi	2 (%12,5)	2 (%6,7)
Osteogenesis imperfekta	1 (%6,3)	1 (%3,3)
Artrogripozis	1 (%6,3)	2 (%6,7)
Sirenomeli	-	1 (%3,3)

Fetüslerin otopsi bulgularında da musküloskeletal sistem patolojileri 2. sıklıkta görülmektedir. Toplam 19 (%12) fetüste toplam 30 bulgu saptanmıştır. Bulgulara bakıldığında ise en çok el ve/veya ayak deformiteleri (n=21, %70) görülmekte daha sonra ekstremitte kısalığı (n=3, %10), artrogripozis (n=2, %6,7), tanatoforik displazi (n=2, %6,7), osteogenesis imperfekta (n=1, %3,3), sirenomeli (n=1, %3,3) şeklinde sıralanmaktadır (Tablo 4.5.). El deformitelerinde kontraktür (n=4, %19), parmaklarda *overriding* (n=3, %14,3), tek palmar çizgi varlığı (n=2, %9,5), klinodaktili ve kamptodaktili (n=2, %9,5), baş parmak yokluğu (n=1, %4,8), *hitchhikers' thumb*

(otostopçu parmağı, n=1, %4,8) görülmüştür. Ayak deformitelerinde ise pes ekinovarus (n=3, %14,3), parmaklarda *overriding* (n=2, %9,5), *club foot* (n=1, %4,8), kontraktür (n=1, %4,8), *rocker bottom foot* (n=1, %4,8) görülmüştür (Tablo 4.6). Bazı vakalarda el ve ayak deformiteleri beraber görülmektedir ve Tablo 4.6.'da ayrıntıları verilmiştir.

**Tablo 4.6.** Fetüslerin el ve ayak deformiteleri bulguları

	USG bulguları, n (%)	Otopsi bulguları, n (%)
<b>El deformiteleri</b>	3 (%33,3)	13 (%61,9)
-Kontraktür	1 (%11,1)	4 (%19)
- <i>Overriding</i>	1 (%11,1)	3 (%14,3)
-Tek palmar çizgi varlığı	-	2 (%9,5)
-Klinodaktili ve kamptodaktili	-	2 (%9,5)
-Baş parmak yokluğu	-	1 (%4,8)
- <i>Hitchhikers' thumb</i>	-	1 (%4,8)
-Polidaktili	1 (%11,1)	-
<b>Ayak deformiteleri</b>	6 (%66,7)	8 (%38,1)
-Pes ekinovarus	1 (%11,1)	3 (%14,3)
- <i>Overriding</i>	1 (%11,1)	2 (%9,5)
- <i>Club foot</i>	3 (%33,3)	1 (%4,8)
-Kontraktür	-	1 (%4,8)
- <i>Rocker bottom foot</i>	1 (%11,1)	1 (%4,8)

Musküloskeletal sistemde 9 (%12,3) vakanın sadece otopsi bulguları saptanmış ve ultrasonografi değerlendirmesinde bu bulgular raporlanmamıştır. 1 (%1,5) vakanın ise ultrasonografi değerlendirmesinde *club foot* saptanmışken otopside bu bulgu görülmemiştir. Sadece otopsi sırasında saptanan 9 vakanın 1'inde artrogripozis, 8'inde ise el ve/veya ayak anomalisi bulunmaktadır (Tablo 4.7).

**Tablo 4.7.** Musküloskeletal sistem anomalisi olan fetüslerde otopsi ve USG bulgularında saptanan farklılıklar

<b>USG’de saptanan fakat otopside saptanmayan bulgular</b>		
<b>USG bulguları, (Gestasyonel hafta)</b>	<b>Otopsi bulguları</b>	<b>Otopsi-USG uyumu</b>
<i>Club foot</i> (16+3)	Normal bulgular	2
<b>USG’de saptanmayan fakat otopside saptanan bulgular</b>		
<b>USG bulguları, (Gestasyonel hafta)</b>	<b>Otopsi bulguları</b>	<b>Otopsi-USG uyumu</b>
Normal bulgular (19+1)	Artrogripozis	2
Normal bulgular (21+3)	Klinodaktili+Pes ekinovarus	2
Normal bulgular (22+3)	Elde kontraktür	2
Normal bulgular (14+1)	Elde <i>overriding</i>	2
Normal bulgular (16+5)	Tek palmar çizgi varlığı	1
Normal bulgular (20)	Tek palmar çizgi varlığı	2
Normal bulgular (23)	Klinodaktili	2
Normal bulgular (20+5)	Ekstremitede kısalık+Elde kontraktür+Ayakta <i>overriding</i>	2
Normal bulgular (22+5)	<i>Hitchhikers’ thumb</i> +Ayakta kontraktür	2
<b>USG ve otopsi bulgularında farklılık saptananlar</b>		
<b>USG bulguları, (Gestasyonel hafta)</b>	<b>Otopsi bulguları</b>	<b>Otopsi-USG uyumu</b>
Elde polidaktili+ <i>Rocker bottom foot</i> (21+3)	Elde kontraktür+ <i>Club foot</i>	2
Ekstremitede kısalık (18+3)	Sirenomeli+Elde kontraktür	3
Elde kontraktür (21+5)	Baş parmak yokluğu	3
Ekstremitede kısalık + <i>Club foot</i> (18)	Ekstremitede kısalık	3
Tanatorik displazi (21+5)	Tanatorik displazi+ <i>Rocker bottom foot</i>	1
Artrogripozis+ <i>Club foot</i> (20+3)	Artrogripozis+Elde <i>overriding</i> +Pes ekinovarus	2

### 4.3. Genitoüriner Sistem Bulgularının Değerlendirilmesi

12-24. gestasyonel haftada tıbbi terminasyon yapılan ve genitoüriner sistem patolojisi prenatal USG’de saptanan 7 (%9,3) fetüs ve otopside patoloji saptanan 11 (%7) fetüs vardır. USG’de patoloji saptanan fetüslerin 2’sinde (%28,6) multikistik displastik böbrek, 2’sinde (%28,6) megasistis, 2’sinde (%28,6) posterior üretral valv ve 1 (%14,3) fetüste renal agenezi bulunmaktadır. Otopsi yapılan 11 fetüsteki bulgular ayrıntılandırıldığında ise 4’ünde (%36,5) multikistik displastik böbrek, 2’sinde (%18,1) posterior üretral valv, 2’sinde (%18,1) megasistis, birer (%9,1) fetüste ise renal agenezi, at nalı böbrek ve hipoplastik böbrek saptanmıştır (Tablo 4.8).

**Tablo 4.8.** Fetüslerin genitoüriner sisteme ait USG ve otopsi bulguları

Genitoüriner sistem	USG bulguları, n (%)	Otopsi bulguları, n (%)
<b>Fetüs sayısı</b>	7 (%9,3)	11 (%7)
Multikistik displastik böbrek	2 (%28,6)	4 (%36,5)
Megasistis	2 (%28,6)	2 (%18,1)
Posterior üretral valv	2 (%28,6)	2 (%18,1)
Renal agenezi	1 (%14,3)	1 (%9,1)
Renal hipoplazi	-	1 (%9,1)
At nalı böbrek	-	1 (%9,1)

Genitoüriner sisteme ait patolojik bulguların olduğu vakalar ayrıntılı incelendiğinde 5 (%45,4) vakada USG bulgusu saptanmamıştır ve sadece otopside renal sistem patolojisi görülmüştür. Bu bulgular arasında 2 vakada multikistik displastik böbrek, birer vakada ise renal agenezi, hipoplastik böbrek ve at nalı böbrek

bulunmaktadır. 1 vakada (%16,7) ise USG’de renal agenezi olduğu rapor edilmiştir fakat otopsi yapıldığında normal genitoüriner sistem bulguları olduğu saptanmıştır (Tablo 4.9).

**Tablo 4.9.** Genitoüriner sistem anomalisi olan fetüslerde otopsi ve USG bulgularında saptanan farklılıklar

<b>USG’de saptanan fakat otopside saptanmayan bulgular</b>		
<b>USG bulguları, (Gestasyonel hafta)</b>	<b>Otopsi bulguları</b>	<b>Otopsi-USG uyumu</b>
Renal agenezi (18)	Normal GÜS bulguları	3
<b>USG’de saptanmayan fakat otopside saptanan bulgular</b>		
<b>USG bulguları, (Gestasyonel hafta)</b>	<b>Otopsi bulguları</b>	<b>Otopsi-USG uyumu</b>
Normal GÜS bulguları (15+4)	Multikistik displastik böbrek	3
Normal GÜS bulguları (18+3)	Multikistik displastik böbrek	3
Normal GÜS bulguları (21+5)	Renal agenezi	3
Normal GÜS bulguları (16+5)	Hipoplastik böbrek	4
Normal GÜS bulguları (23+4)	At nalı böbrek	3

GÜS: Genitoüriner sistem

#### **4.4. Gastrointestinal Sistem Bulgularının Değerlendirilmesi**

Gastrointestinal sistem anomalisi prenatal ultrasonografi görüntülemesinde saptanan 5 (%6,7) fetüs bulunmaktadır. Fetüslerden 3’ünde (%60) omfalosel varken 1’inde (%20) diyafram hernisi ve 1’inde (%20) ise heterotaksi sendromu saptanmıştır (Tablo 4.10).

**Tablo 4.10.** Fetüslerin gastrointestinal sisteme ait USG ve otopsi bulguları

Gastrointestinal sistem	USG bulguları, n (%)	Otopsi bulguları, n (%)
<b>Fetüs sayısı</b>	5 (%6,7)	11 (%7)
Omfalosele	3 (%60)	2 (%16,7)
Diyafraam hernisi	1 (%20)	1 (%8,3)
Heterotaksi sendromu	1 (%20)	1 (%8,3)
Anal atrezi	-	4 (%33,4)
Trakeoözofageal fistül	-	3 (%25)
Aksesuar dalak*	-	1 (%8,3)

\*: mikroskopik boyutta saptanmıştır.

Gastrointestinal sistemde otopside patolojik bulguları olan 11 (%7) fetüs bulunmaktadır. Bu fetüslerden 4'ünde (%33,4) anal atrezi, 3 fetüste (%25) trakeoözofageal fistül (TÖF), iki (%16,7) fetüste omfalosele, birer (%8,3) fetüste ise diyafraam hernisi, heterotaksi sendromu ve mikroskopik boyutta aksesuar dalak olduğu rapor edilmiştir (Tablo 4.10).

Bir (%20) vakanın prenatal USG'si omfalosele olarak raporlanmış olup vakanın otopsisinde bu bulgu saptanmamıştır. Yedi (%63,6) vakanın ise otopside bulgusu olup prenatal USG'de bulgu saptanmamıştır. Bu bulgular arasında 3 vakada anal atrezi, 2 vakada trakeoözofageal fistül ve 1 vakada ise hem anal atrezi hem de trakeoözofageal fistül olduğu görülmektedir. 1 vakada ise mikroskopik boyutta aksesuar dalak saptanmıştır (Tablo 4.11).



**Tablo 4.11.** Gastrointestinal sistem anomalisi olan fetüslerde otopsi ve USG bulgularında saptanan farklılıklar

<b>USG’de saptanan fakat otopside saptanmayan bulgular</b>		
<b>USG bulguları, (Gestasyonel hafta)</b>	<b>Otopsi bulguları</b>	<b>Otopsi-USG uyumu</b>
Omfalosele (18)	Normal GIS bulguları	4
<b>USG’de saptanmayan fakat otopside saptanan bulgular</b>		
<b>USG bulguları, (Gestasyonel hafta)</b>	<b>Otopsi bulguları</b>	<b>Otopsi-USG uyumu</b>
Normal GIS bulguları (22+2)	Aksesuar dalak (Mikroskopik boyutta)	1
Normal GIS bulguları (18+3)	TÖF+Anal atrezi	3
Normal GIS bulguları (21+5)	TÖF	3
Normal GIS bulguları (18)	Anal atrezi	3
Normal GIS bulguları (23+4)	TÖF	3
Normal GIS bulguları (13+2)	Anal atrezi	2
Normal GIS bulguları (14+3)	Anal atrezi	2

**GIS:** Gastrointestinal sistem, **TÖF:** Trakeoözofageal fistül

#### **4.5. Kardiyovasküler Sistem Bulgularının Değerlendirilmesi**

5 (%6,7) fetüste USG incelemesinde kardiyovasküler sisteme ait patoloji saptanmıştır (Tablo 4.12.). Patolojiler incelendiğinde ise tüm hastalarda kompleks kardiyak anomali olduğu görülmektedir. 1 fetüste heterotaksi sendromuna bağlı kardiyak anomali; 1 fetüste atriyal septal defekt (ASD), ventriküler septal defekt (VSD) ve çift çıkımlı sağ ventrikül; 1 fetüste geniş atrium, sol yerleşimli pulmoner arter; 1 fetüste VSD,

pulmoner stenoz, hipertrofik sağ kalp; 1 fetüste ise hipoplastik sağ kalp patolojisi saptanmıştır (Tablo 4.13).

**Tablo 4.12.** Fetüslerin kardiyovasküler sisteme ait USG ve otopsi bulguları

<b>Kardiyovasküler sistem</b>	<b>USG bulguları, n (%)</b>	<b>Otopsi bulguları, n (%)</b>
<b>Fetüs sayısı</b>	5, (%6,7)	8, (%5,1)
Kompleks kardiyak defekt	5, (%100)	6, (%75)
ASD	-	1, (%12,5)
VSD	-	1, (%12,5)

**ASD:** Atrial septal defekt, **VSD:** Ventriküler septal defekt

Kardiyovasküler sistem otopsi bulgularında ise 6 (%75) fetüste kompleks kardiyak anomali varken, 1 (%12,5) fetüste atriyal septal defekt (ASD), 1 (%12,5) fetüste ise ventriküler septal defekt (VSD) saptanan toplam 8 (%5,1) fetüs vardır (Tablo 4.12.). Kompleks kardiyak anomalisi olan fetüsler incelendiğinde 1 fetüste tek ventrikül, tek damar çıkışı, trunkus arteriozus, sağa dönüşlü aort; 1 fetüste trunkus arteriozus tip 2, geniş VSD, sekundum ASD; 1 fetüste büyük arter transpozisyonu ve ASD; 1 fetüste çift çıkımlı sağ ventrikül, membranöz VSD, ince patent duktus arteriozus (PDA); 1 fetüste çift çıkımlı tek ventrikül; 1 fetüste hipoplastik sağ kalp, VSD, pulmoner arter (PA) hipoplazisi, triküspit kapak hipoplazisi saptanmıştır (Tablo 4.13).

Tıbbi terminasyon yapılan fetüslerin prenatal USG'sinde kardiyovasküler sistem patolojisi olan 5 fetüsün tamamında otopsi bulgusu varken 3 (%37,5) fetüsün sadece otopside kardiyak patolojisi saptanmıştır. Bu fetüslerdeki bulgulara bakıldığında 1 fetüste ASD, 1 fetüste VSD ve 1 fetüste çift çıkımlı tek ventrikül olduğu gözlenmiştir (Tablo 4.13).

**Tablo 4.13.** Fetüslerin kardiyovasküler sisteme ait USG ve otopsi bulguları

USG bulguları	Otopsi bulguları	Otopsi-USG uyumu
-Heterotaksi sendromuna bağlı kardiyak anomali	-Heterotaksi sendromuna bağlı kardiyak anomali	1
-ASD, VSD ve çift çıkımlı sağ ventrikül	-Sekundum ASD, geniş VSD ve çift çıkımlı sağ ventrikül	1
-Geniş atrium, sol yerleşimli pulmoner arter	-ASD, büyük arter transpozisyonu	3
-VSD, pulmoner stenoz, hipertrofik sağ kalp	-Çift çıkımlı sağ ventrikül, membranöz VSD, ince PDA	2
-Hipoplastik sağ kalp	-Hipoplastik sağ kalp, VSD, PA hipoplazisi, triküspit kapak hipoplazisi	2

ASD: Atrial septal defekt, PA: Pulmoner arter, PDA: Patent duktus arteriozus, VSD: Ventriküler septal defekt

#### 4.6. Solunum Sistemi Bulgularının Değerlendirilmesi

Solunum sistemine ait patolojik bulgu fetüslerin prenatal ultrasonografi incelemelerinde görülmemiştir. Daha sonra otopsi yapılan 84 vakadan 13'ünde (%8,3) ise solunum sistemine ait anomali saptanmıştır. Otopsi yapılan vakalarda solunum sistemi bulgularına bakıldığında 8 (%61,5) vakada segmentasyon anomalisi saptanırken 3 (%23,1) vakada pulmoner hipoplazi ve 2 (%15,4) vakada pektus ekskavatum bulunmaktadır (Tablo 4.14.).

**Tablo 4.14.** Solunum sistemi anomalisi olan fetüslerde otopsi ve USG bulgularında saptanan farklılıklar

Hasta sayısı, n (%)	USG bulguları	Otopsi bulguları
8 (%61,5)	Normal bulgular	Segmentasyon anomalisi
3 (%23,1)	Normal bulgular	Pulmoner hipoplazi
2 (%15,4)	Normal bulgular	Pektus ekskavatum

#### 4.7. Diğer Sistem Bulgularının Değerlendirilmesi

Hidrops fetalis, intrauterin büyüme geriliği (IUGR), yüz anomalileri, teratom ve kistik higroma gibi diğer bulgular ayrı kategorize edilmiştir. 84 vakanın USG bulgularına bakıldığında 14 vakada (%18,9) bu bulgulardan en az bir tanesi saptanmıştır.

USG’de bu bulgular saptanan 14 vaka incelendiğinde 4 (%28,6) vakada hidrops fetalis, 4 (%28,6) vakada kistik higroma, 3 (%21,4) vakada yüz anomalileri, 2 (%14,3) vakada IUGR ve 1 (%7,1) vakada ise teratom bulunmaktadır (Tablo 4.15.). Yüz anomalileri içerisinde 1 vakada yarık damak ve dudak, 1 vakada burun anomalisi ve retro-mikrognati, 1 vakada ise burun anomalisi saptanmıştır (Tablo 4.16).

**Tablo 4.15.** Fetüslerin diğer sistem bulgularına ait USG ve otopsi bulguları

Diğer sistem bulguları	USG bulguları, n (%)	Otopsi bulguları, n (%)
<b>Fetüs sayısı, bulgu sayısı</b>	14 (%18,9), 14	32 (%20,2), 36
Yüz anomalileri	3 (%21,4)	24 (%66,6)
Hidrops fetalis	4 (%28,6)	4 (%11,1)
IUGR	2 (%14,3)	4 (%11,1)
Kistik higroma	4 (%28,6)	3 (%8,4)
Teratom	1 (%7,1)	1 (%2,8)

**IUGR:** İntrauterin büyüme geriliği

Otopsi bulgularına bakıldığında ise bu bulgulardan 32 (%20,2) fetüste toplam 36 bulgu saptanmıştır. Bunlar; yüz anomalileri (n=24, %66,6), hidrops fetalis (n=4, %11,1), intrauterin büyüme geriliği (n=4, %11,1), kistik higroma (n=3, %8,4), teratom (n=1, %2,8) olarak sıralanmıştır (Tablo 4.15). IUGR saptanan 2 fetüste ve hidrops fetalis saptanan 2 fetüste aynı zamanda yüz anomalileri de eşlik etmektedir (Tablo 4.17.). Otopside saptanan yüz anomalileri ayrıntılı incelendiğinde ise 15’inde (%41,2) kulak anomalisi, 6’sında (%16,7) burun anomalisi, 6’sında (%16,7) yarık damak ve/veya dudak, 4’ünde (%11,1) retro-mikrognati, 2’sinde (%5,6) hipertelörizm, 1’inde (%2,9) yüksek damak, 1’inde (%2,9) dar alın ve 1’inde (%2,9) boyunda kalınlaşma olarak rapor edilmiştir (Tablo 4.16).

**Tablo 4.16.** Fetüslerde saptanan yüz anomalilerinin detaylandırılması

Yüz anomalileri	USG bulguları, n (%)	Otopsi bulguları, n (%)
<b>Fetüs sayısı, bulgu sayısı</b>	3 (%21,4), 4	24 (%68,6), 36
-Yarık damak/dudak	1 (%25)	6 (%16,7)
-Burun anomalisi	2 (%50)	6 (%16,7)
-Kulak anomalisi	-	15 (%41,2)
-Retro-mikrognati	1 (%25)	4 (%11,1)
-Hipertelörizm	-	2 (%5,6)
-Yüksek damak	-	1 (%2,9)
-Dar alın	-	1 (%2,9)
-Boyunda kalınlaşma	-	1 (%2,9)

Diğer bulguları olan vakalar incelendiğinde USG’de bulgu saptanmayıp otopsi incelemesinde patoloji saptanan 19 (%27,1) vaka olduğu görülmektedir. Bu vakaların 1’inde IUGR saptanmış olup diğer 18 vakada ise yüz anomalisi saptanmıştır. 3 vakada ise USG’de saptanan bulgulara ek olarak otopside saptanan bulgular bulunmaktadır. Bu bulgular ise 3 vakada da yüz anomalileridir. Ayrıca 2 vakada USG bulgularından farklı olarak otopside bulgular saptanmıştır. Bu vakalardan 1’inde USG bulgusu olarak kistik higroma iken otopsi bulguları IUGR+Yüz anomalisi (Kulak anomalisi+Yarık damak-dudak)’dir. Diğer vakada ise USG bulgusu burun anomalisi iken otopsi bulgusu kulak anomalisidir (Tablo 4.17.).

**Tablo 4.17.** Diğer sistem anomalisi olan fetüslerde otopsi ve USG bulgularında saptanan farklılıklar

<b>USG’de saptanmayan fakat otopside saptanan bulgular</b>		
<b>USG bulguları, (Gestasyonel hafta)</b>	<b>Otopsi bulguları</b>	<b>Otopsi-USG uyumu</b>
Normal bulgular (19+2)	Yüz anomalisi (Kulak anomalisi)	2
Normal bulgular (20+3)	Yüz anomalisi (Kulak anomalisi)	1
Normal bulgular (17+2)	Yüz anomalisi (Kulak anomalisi)	1
Normal bulgular (14+2)	IUGR	2
Normal bulgular (22+2)	Yüz anomalisi (Retro-mikrognati)	1
Normal bulgular (20)	Yüz anomalisi (Hipertelörizm+Burun anomalisi)	2
Normal bulgular (21+3)	Yüz anomalisi (Yarık damak-dudak+Burun anomalisi)	2
Normal bulgular (21+3)	Yüz anomalisi (Kulak anomalisi+Hipertelörizm)	2
Normal bulgular (22+3)	Yüz anomalisi (Retro-mikrognati)	2
Normal bulgular (15+4)	Yüz anomalisi (Yarık damak-dudak+Burun anomalisi)	3
Normal bulgular (22+2)	Yüz anomalisi (Yüksek damak)	2
Normal bulgular (22)	Yüz anomalisi (Boyunda kalınlaşma+Dar alın)	2
Normal bulgular (20+2)	Yüz anomalisi (Kulak anomalisi+Burun anomalisi)	2
Normal bulgular (18)	Yüz anomalisi (Yarık damak-dudak+Kulak anomalisi)	4
Normal bulgular (15+4)	Yüz anomalisi (Kulak anomalisi)	1
Normal bulgular (21+5)	Yüz anomalisi (Kulak anomalisi+Retro-mikrognati)	1
Normal bulgular (20+5)	Yüz anomalisi (Yarık damak-dudak+Kulak anomalisi)	2
Normal bulgular (15+3)	Yüz anomalisi (Kulak anomalisi)	1
<b>USG bulgularına ek olarak otopside saptanan bulgular</b>		
<b>USG bulguları, (Gestasyonel hafta)</b>	<b>Otopsi bulguları</b>	<b>Otopsi-USG uyumu</b>
Hidrops fetalis (19+1)	+Yüz anomalisi (Kulak anomalisi)	2
Hidrops fetalis (19+5)	+Yüz anomalisi (Kulak anomalisi)	1
IUGR (23)	+Yüz anomalisi (Kulak anomalisi+Burun anomalisi)	2
<b>USG ve otopsi bulgularında farklılık saptananlar</b>		
<b>USG bulguları, (Gestasyonel hafta)</b>	<b>Otopsi bulguları</b>	<b>Otopsi-USG uyumu</b>
Kistik higroma (17+4)	IUGR+ Yüz anomalisi (Kulak anomalisi+Yarık damak-dudak)	2
Yüz anomalisi (Burun anomalisi) (23+4)	Yüz anomalisi (Kulak anomalisi)	3

**IUGR:** İntrauterin büyüme geriliği

#### 4.8. Çoklu Bulguların Değerlendirilmesi

Otopsi yapılan 84 fetüsün prenatal USG bulguları incelendiğinde 13 fetüste (%17,7) çoklu sistem anomalisi saptanmıştır (Tablo 4.18.). Otopsi bulgularına bakıldığında ise 40 (%25,3) fetüste çoklu patolojik bulgular vardır (Tablo 4.19).

**Tablo 4.18.** Fetüslerin çoklu sistem bulgularına ait USG bulguları

<b>Çoklu Bulgular, n (%)</b>	<b>13 (%17,7)</b>
-Nöral tüp defekti+ Hidrosefali	3 (%23,1)
-Heterotaksi sendromu+ Kompleks kardiyak anomali	1 (%7,7)
-Kompleks kardiyak anomali+ Yüz anomalisi	1 (%7,7)
-Korpus kallosum agenezisi+ El ve ayak anomalisi+Yüz anomalisi	1 (%7,7)
-Hidrosefali+ El ve ayak anomalisi	1 (%7,7)
-Diyafraam hernisi+ Kistik higroma	1 (%7,7)
-Hidrops fetalis+ Ayak anomalisi	1 (%7,7)
-Hidrosefali+ Ekstremitte kısalığı	1 (%7,7)
-Nöral tüp defekti+Renal agenezi+ Ekstremitte kısalığı	1 (%7,7)
-Posterior üretral valv+ Hidrops fetalis	1 (%7,7)
-Arnold Chiari malformasyonu+ Nöral tüp defekti	1 (%7,7)

**Tablo 4.19.** Fetüslerin çoklu sistem bulgularına ait otopsi bulguları

<b>Çoklu bulgular, n (%)</b>	<b>40 (%25,3)</b>
-Nöral tüp defekti+Hidrocefali	3 (%7,5)
-Multistikistik displastik böbrek+Yüz anomalisi	2 (%5)
-Nöral tüp defekti+ KKA+Hidrocefali	2 (%5)
-KKA+Osteogenezis imperfekta+ Yüz anomalisi	1 (%2,5)
-KKA+Holoprozensefali+Hidrocefali	1 (%2,5)
-Heterotaksi sendromu+Kompleks kardiyak anomali	1 (%2,5)
-Posterior üretral valv+Pulmoner hipoplazi+Hidrops fetalis	1 (%2,5)
-Pektus ekskavatum+Aksesuar dalak+ Yüz anomalisi	1 (%2,5)
-Kompleks kardiyak defekt+ Yüz anomalisi	1 (%2,5)
-Nöral tüp defekti+Arnold Chiari malformasyonu	1 (%2,5)
-Makrocefali+El ve ayak anomalisi+ Yüz anomalisi	1 (%2,5)
-KKA+Holoprozensefali+El ve ayak deformitesi+ Yüz anomalisi	1 (%2,5)
-Multistikistik displastik böbrek+TÖF+Anal atrezi	
+Sirenomeli+El anomalisi	1 (%2,5)
-Artrogripozis+Hidrops fetalis+ Yüz anomalisi	1 (%2,5)
-Omfaloselel+El ve ayak anomalisi+ Yüz anomalisi	1 (%2,5)
-Diyafraam hernisi+Pulmoner hipoplazi+IUGR+ Yüz anomalisi	1 (%2,5)
-KKA+Kompleks kardiyak anomali+El deformitesi+ Yüz anomalisi	1 (%2,5)
-Omfaloselel+El anomalisi	1 (%2,5)
-Hidrops fetalis+Pulmoner hipoplazi+Ayak deformitesi+ Yüz anomalisi	1 (%2,5)
-Dandy Walker Deformitesi+Nöral tüp defekti	1 (%2,5)
-Teratom+Segmentasyon anomalisi	1 (%2,5)
-Dandy Walker Deformitesi+KKA+ Yüz anomalisi	1 (%2,5)
-Renal agenezi+Segmentasyon anomalisi+TÖF	
+Ekstremitte kısalığı+Baş parmak yokluğu	1 (%2,5)
-Segmentasyon anomalisi+El anomalisi	1 (%2,5)
-VSD+El anomalisi+ Yüz anomalisi	1 (%2,5)
-KKA+Segmentasyon anomalisi+Anal atrezi+Ekstremitte kısalığı	1 (%2,5)
-TÖF+at nalı böbrek+ Yüz anomalisi	1 (%2,5)
-IUGR+El anomalisi+ Yüz anomalisi	1 (%2,5)
-Kompleks kardiyak anomali+Segmentasyon anomalisi	
+Ekstremitte kısalığı+El ve ayak anomalisi+ Yüz anomalisi	1 (%2,5)
-Megasistis+Anal atrezi	1 (%2,5)
-Tanatoforik displazi+Pektus ekskavatum+ Yüz anomalisi	1 (%2,5)
-Tanatoforik displazi+ Yüz anomalisi	1 (%2,5)
-Artrogripozis+KKA+El ve ayak anomalisi	1 (%2,5)
-Megasistis+Anal atrezi+Segmentasyon anomalisi	1 (%2,5)
-Posterior üretral valv+Hidrops fetalis	1 (%2,5)
-Nöral tüp defekti+KKA	1 (%2,5)

**KKA:** Korpus kallozum agenezisi, **TÖF:** Trakeoözofageal fistül, **IUGR:** İntrauterin büyüme geriliği, **VSD:** Ventriküler septal defekt



Multipl sistem bulguları olan vakalar incelendiğinde 5 vakada prenatal USG incelemesinde patolojik bulgu saptanmazken otopsi incelemesinde multipl bulgular tespit edilmiştir. Ayrıca 23 vakada prenatal USG bulgularına ek olarak otopside patolojik bulgular saptanmıştır. 23 vakada toplam 38 bulgu ek olarak saptanmış olup 13 (%34,2) bulgu santral sinir sistemine, 9 (%23,7) bulgu yüz anomalilerine, 6 (%15,8) bulgu muskuloskeletal sisteme, 5 (%13,1) bulgu solunum sistemine, 3 (%7,9) bulgu gastrointestinal sisteme ve 2 (%5,2) bulgu genitoüriner sisteme aittir. Ek olarak prenatal USG ve otopsi bulgularında farklılık olan 7 vaka vardır (Tablo 4.20).

**Tablo 4.20.** Çoklu patolojik bulguları olan fetüslerde otopsi ve USG bulgularında saptanan farklılıklar

USG'de saptanmayan fakat otopside saptanan bulgular		
USG bulguları, (Gestasyonel hafta)	Otopsi bulguları	Otopsi-USG uyumu
Normal bulgular (22+2)	Pektus ekskavatum+Aksesuar dalak*+Yüz anomalisi	1
Normal bulgular (15+4)	Multistik displastik böbrek+ Yüz anomalisi	3
Normal bulgular (16+5)	Segmentasyon anomalisi+El anomalisi	1
Normal bulgular (20)	VSD+El anomalisi+ Yüz anomalisi	2
Normal bulgular (14+2)	IUGR	2
USG bulgularına ek olarak otopside saptanan bulgular		
USG bulguları, (Gestasyonel hafta)	Otopsi bulguları	Otopsi-USG uyumu
Osteogenezis imperfekta (19+2)	+KKA+ Yüz anomalisi	2
Multistik displastik böbrek (20+3)	+ Yüz anomalisi	1
Nöral tüp defekti+Hidrocefali (17+4)	+KKA	2
Hidrocefali (22)	+KKA+Holoprozensefali	4
Hidrops fetalis+ Posterior üretral valv (22+3)	+Pulmoner hipoplazi	1
KKA+El ve ayak anomalisi+ Yüz anomalisi (16+5)	+Holoprozensefali	2
Hidrops fetalis (19+1)	+Artrogripozis+ Yüz anomalisi	2
Omfalosele (21+3)	+El ve ayak anomalisi+ Yüz anomalisi	2
Hidrocefali (18)	+Nöral tüp defekti+KKA	3
Kompleks kardiyak defekt (22+3)	+KKA+El anomalisi+ Yüz anomalisi	2
Nöral tüp defekti (14+3)	+Hidrocefali	1
Omfalosele (14+1)	+El anomalisi	2
Nöral tüp defekti (23+5)	+Hidrocefali	1
Hidrops fetalis+Ayak anomalisi (19+5)	+Pulmoner hipoplazi+ Yüz anomalisi	1
Dandy Walker malformasyonu (23+1)	+Nöral tüp defekti	2
Teratom (20+6)	+Segmentasyon anomalisi	1
Dandy Walker malformasyonu (22)	+KKA+ Yüz anomalisi	2
Yüz anomalisi (23+4)	+At nalı böbrek+TÖF	3
Megasistis (13+2)	+Anal atrezi	2
Tanatoforik displazi (15+3)	+Pektus ekskavatum+ Yüz anomalisi	1
Tanatoforik displazi (21+5)	+El anomalisi+ Yüz anomalisi	1
Artrogripozis+Ayak anomalisi (20+3)	+KKA+El anomalisi	2
Megasistis (14+3)	+Anal atrezi+Segmentasyon anomalisi	2
USG ve otopsi bulgularında farklılık saptananlar		
USG bulguları, (Gestasyonel hafta)	Otopsi bulguları	Otopsi-USG uyumu
Hidrocefali+El ve ayak anomalisi (21+3)	Makrocefali+El ve ayak anomalisi+ Yüz anomalisi (yarık damak-dudak ve burun anomalisi)	2
Ekstremitte kısalığı (18+3)	Multistik displastik böbrek+TÖF+Anal atrezi+Sirenomeli+El anomalisi	3
Diyafram hernisi+Kistik higroma (17+4)	Diyafram hernisi+IUGR+Pulmoner hipoplazi+ Yüz anomalisi	2
Hidrocefali+Ekstremitte kısalığı (21+5)	Renal agenezi+TÖF+Segmentasyon anomalisi+Ekstremitte kısalığı+Baş parmak yokluğu	3
Nöral tüp defekti+Renal agenezi+Ekstremitte kısalığı+Ayak anomalisi (18)	KKA+Anal atrezi+Segmentasyon anomalisi+Ekstremitte kısalığı	3
Hidrocefali+Nöral tüp defekti (20+6)	Nöral tüp defekti+KKA	2
Dandy Walker malformasyonu (20+5)	Kompleks kardiyak defekti+Segmentasyon anomalisi+Ekstremitte kısalığı+El ve ayak anomalisi+ Yüz anomalisi	2

\*: mikroskopik boyutta saptanmıştır. **KKA**: Korpus kallozum agenezisi, **TÖF**: Trakeoözofageal fistül, **IUGR**: İntrauterin büyüme geriliği, **VSD**: Ventriküler septal defekt

#### 4.9. Diğer Bulguların Değerlendirilmesi

Fetüslerin demografik bilgileri ve otopsi bulguları karşılaştırılmıştır. Annenin gebelik sayısı, annede bilinen hastalık öyküsü, anne yaşı, kardeş ölüm öyküsü varlığı ve eşler arasında akrabalık olup olmaması saptanan patolojik sistem bulguları ile karşılaştırılmış ve istatistiksel olarak anlamlı veri elde edilememiştir.

Daha sonra kız ve erkeklerde saptanan patolojik bulgularda sistemler arasında farklılıklar incelenmiştir ve diğer sistem bulgularının (IUGR, hidrops fetalis, teratom, kistik higroma ve yüz anomalileri) kızlarda daha fazla görüldüğü saptanmıştır. Diğer sistem bulguları erkeklerde %27,3, kızlarda %52,8 sıklıkta görülmektedir ve Pearson Ki-Kare testinde  $p=,020$  olarak bulunmuştur. Geri kalan sistem bulgularında anlamlı istatistiksel veri elde edilememiştir.

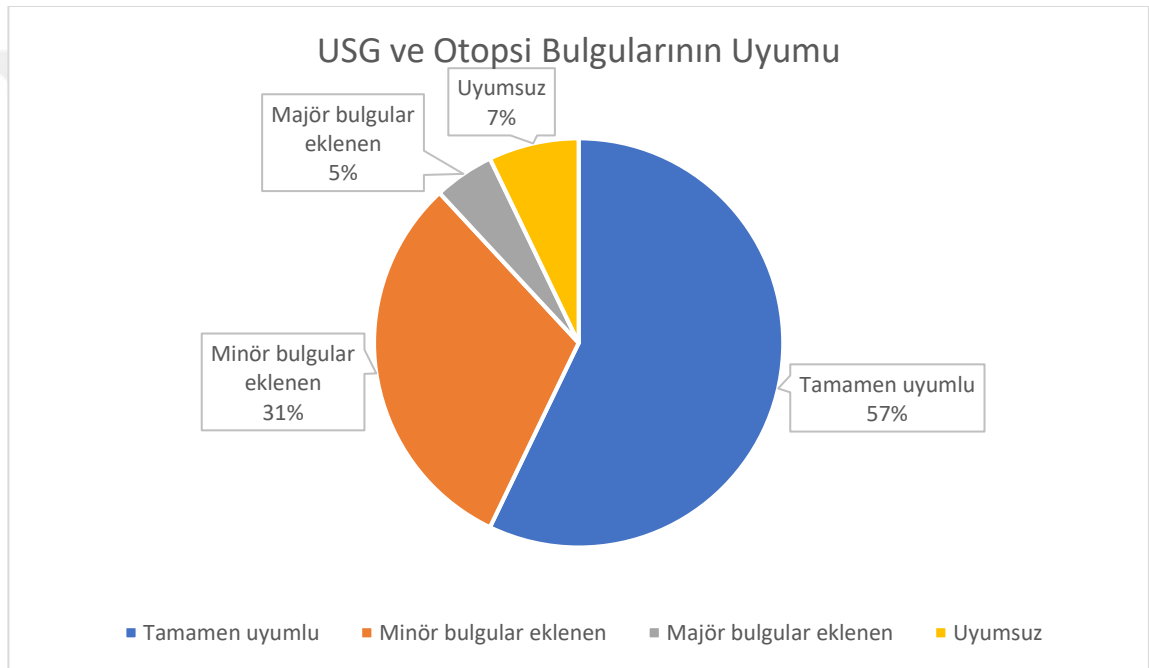
Ayrıca 12-18. gestasyonel haftalar arasında otopsi yapılan fetüsler ve 18-24. gestasyonel haftalar arası otopsi yapılan fetüsler olarak iki kategoriye sınıflandırılmış ve bulgular incelenmiştir. Solunum sistemine ait patolojik bulgular erken dönemde daha sık görülmekle beraber diğer tüm sistemlere ait bulguların 18-24. gestasyonel haftalar arasında daha sık görüldüğü saptanmıştır. Pearson Ki-Kare testi kullanılmıştır ve sadece kardiyovasküler sistem, musküloskeletal sistem ve çoklu sistem bulgularında anlamlı istatistiksel veriler elde edilmiştir (Tablo 4.21.).

**Tablo 4.21.** Gestasyonel haftalara göre sistemlerde patoloji saptanan vakalar

Sistem bulguları	12-18. Haftalar, n	18-24. Haftalar, n	p değeri
Santral sinir sistemi	8	16	.078
Musküloskeletal sistem	5	14	<b>.019</b>
Genitoüriner sistem	5	6	.746
Gastrointestinal sistem	5	6	.746
Kardiyovasküler sistem	0	8	<b>.005</b>
Solunum sistemi	7	6	.763
Diğer sistem bulguları	13	19	.113
Çoklu bulgular	14	26	<b>.015</b>

#### 4.10. Prenatal USG ve Otopsi Bulgularının Uyumu

Seksen dört fetüsün USG ve otopsi bulguları karşılaştırıldığında ise 48'inde (%57,1) tamamen uyumlu bulgular görülmüştür. USG bulgularına ek olarak minör otopsi bulguları eklenen fetüs sayısı 26 (%31) ve majör otopsi bulguları eklenen fetüs sayısı ise 4 (%4,8)'tür. Otopsi ve USG bulguları uyumsuz olan 6 (%7,1) fetüs saptanmıştır (Şekil 4.7.).



Şekil 4.7. Prenatal USG ve otopsi bulgularının karşılaştırılması

USG bulgularına eklenen minör otopsi bulgularına bakıldığında 12 fetüste santral sinir sistemi bulgusu, 6'sında muskuloskeletal sistem, 4'ünde diğer sistem, 2'sinde kardiyovasküler sistem, 2'sinde gastrointestinal sistem bulgusu olduğu görülmektedir. USG bulgularına otopsi sonrası majör bulgu eklenen 4 fetüsün 2'sinde genitoüriner sistem ve 2'sinde santral sinir sistemi bulgusu varlığı göze çarpmaktadır. Uyumsuz bulgularda ise 4 fetüste genitoüriner sistem patolojisi, 3'ünde gastrointestinal sistem, 2'sinde santral sinir sistem, 2'sinde yüz anomalisi (yarık damak ve dudak) ve 1'inde muskuloskeletal sistem patolojisine ait bulgular vardır (Tablo 4.22).

**Tablo 4.22.** Prenatal USG ve otopsi bulguları uyumu

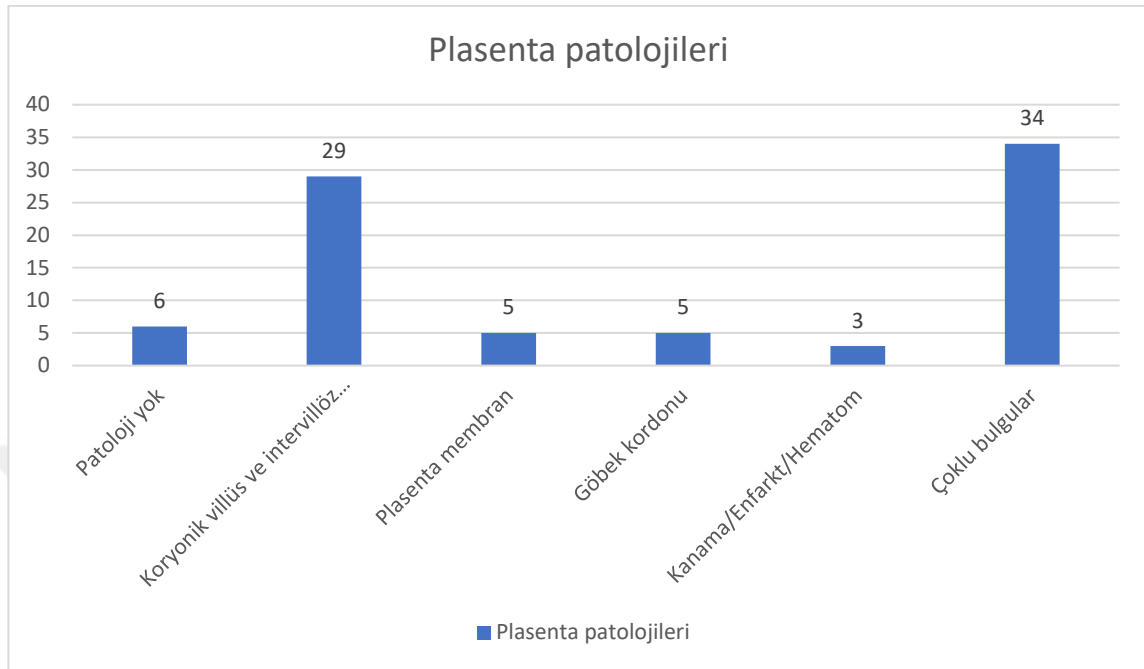
<b>Prenatal USG ve otopsi bulguları uyumsuz olan fetüsler</b>	
<b>USG bulguları, (Gestasyonel hafta)</b>	<b>Otopsi bulguları</b>
Ekstremitelerde kısalık (18+3)	Multikistik displastik böbrek+TÖF+Anal atrezi+Sirenomeli+Elde kontraktür
Omfalosele (18)	Yarık damak dudak+yüz anomalisi
Nöral tüp defekti (14+1)	Normal SSS bulguları
Normal bulgular (16+5)	Hipoplastik böbrek
Normal bulgular (18+3)	Multikistik displastik böbrek+yarık damak dudak+yüz anomalisi
NTD+Renal agenezi+ekstremitelerde kısalık (21+5)	KKA+anal atrezi+ akciğerde segmentasyon anomalisi+ekstremitelerde kısalık
<b>USG bulgularına ek olarak majör otopsi bulguları eklenen fetüsler</b>	
Hidrosefali (22)	+Holoprozensefali+KKA
Hidrosefali (18)	+NTD+KKA
Hidrosefali+ekstremitelerde kısalık+kontraktür (21+5)	+Renal agenezi+TÖF+akciğerde segmentasyon anomalisi+baş parmak yokluğu
Yüz anomalisi (23+4)	+At nalı böbrek+TÖF

**KKA:** Korpus kallozum agenezisi, **NTD:** Nöral tüp defekti, **SSS:** Santral sinir sistemi, **TÖF:** Trakeoözefageal fistül

#### 4.11. Plasenta Bulgularının Değerlendirilmesi

Otopsi incelemesi plasenta muayenesini de kapsamaktadır. On iki-24. gestasyonel haftalar arasında tıbbi terminasyon yapılmış 84 vaka incelendiğinde 82 (%97,6) vakada plasenta incelemesi yapılmıştır ve 2 (%2,4) vakada plasenta incelenememiştir.

Seksen iki plasenta incelendiğinde 6 (%7,3) vakada herhangi bir patolojik bulgu saptanmazken geriye kalan 76 (%92,7) plasentada toplam 126 tane bulgu saptanmıştır. Yetmiş altı plasenta detaylandırıldığında ise koryonik villüs ve intervillöz boşluğa ait patolojisi olan 29 (%35,4), plasenta membran patolojisi olan 5 (%6,1), göbek kordonu patolojisi olan 5 (%6,1), plasenta kanama, infarkt ve/veya hematoma olan 3 (%3,7) vaka saptanmış olup çoklu bulguları olan 34 vaka (%41,4) bulunmaktadır (Şekil 4.8.).



**Şekil 4.8.** Fetüslerin plasenta patolojilerinin dağılımı

Plasenta boyutları değerlendirildiğinde incelenen tüm plasentaların gestasyonel haftası ile uyumlu olduğu görülmüştür.

Koryonik villüs ve intervillöz boşluk patolojisi olan vakalar incelendiğinde en fazla villöz ödem (n=27, %36,5) saptanırken daha sonra distrofik kalsifikasyon (n=21, %28,4) saptanmıştır. Hem villöz ödem hem de distrofik kalsifikasyon bulguları olan plasenta sayısı ise 14 (%18,9) tür. 12 (%16,2) plasentada ise trofoblastik bazal membran mineralizasyonu görülmüştür.

Plasenta membran patolojileri ise 12 plasentada saptanmış olup bu bulgular koryoamniyonit (n=11, %91,7) ve amniyon epitel vakuolizasyonudur (n=1, %8,3).

Göbek kordonu patolojileri detaylandırıldığında sırasıyla tek umbilikal arter varlığı (n=10, %50), embriyonik kanal artığı varlığı (n=4, %20), *hipercoiling* (n=3, %15), göbek kordonu giriş anomalisi (n=2, %10), umbilikal damarda obliterasyon ve rekanalizasyon varlığı (n=1, %5) görülmüştür.

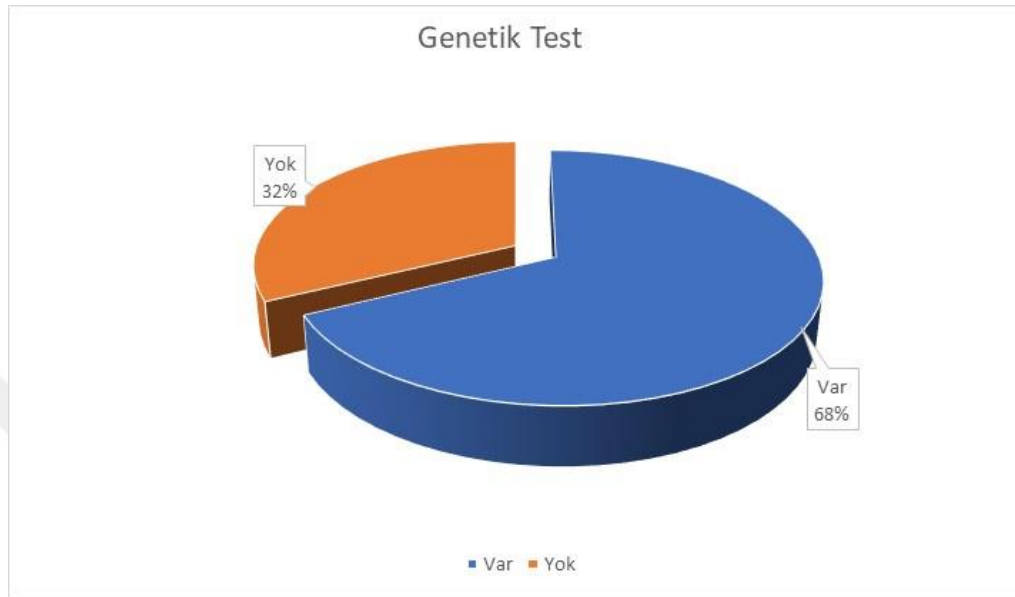
Plasentada kanama saptanan 16 (%80) vaka varken 2 (%10) vakada plasentada hematoma ve 2 (%10) vakada ise plasentada infarkt vardır (Tablo 4.23.).

**Tablo 4.23.** Plasenta patolojilerinin sınıflandırılması

<b>Koryonik villüs ve intervillöz boşluk, n (%)</b>	
-Villöz ödem	27 (%36,5)
-Distrofik kalsifikasyon	21 (%28,4)
-Villöz ödem ve kalsifikasyon	14 (%18,9)
-Trofoblastik bazal membran mineralizasyonu	12 (%16,2)
<b>Plasenta membranları, n (%)</b>	
-Koryoamnionit	11 (%91,7)
-Amniyon epitel vakuollizasyonu	1 (%8,3)
<b>Göbek kordonu patolojileri, n (%)</b>	
-Tek umbilikal arter varlığı	10 (%50)
-Embriyonik kanal artığı	4 (%20)
-Hipercoiling	3 (%15)
-Göbek kordonu giriş anomalisi	2 (%10)
-Umbilikal damarda obliterasyon ve rekanalizasyon	1 (%5)
<b>Plasentada kanama/infarkt, n (%)</b>	
-Plasentada kanama	16 (%80)
-Plasentada hematoma	2 (%10)
-Plasentada infarkt	2 (%10)
<b>Çoklu bulgular, n (%)</b>	
-Koryonik villüs+Plasenta membran patolojisi	4 (%11,8)
-Koryonik villüs+Göbek kordonu patolojisi	12 (%35,3)
-Koryonik villüs+Plasentada kanama/infarkt	13 (%38,2)
-Plasentada kanama/infarkt+Göbek kordonu patolojisi	1 (%2,9)
-Koryonik villüs+Plasenta membran+Göbek kordonu patolojisi	1 (%2,9)
-Koryonik villüs+Plasenta membran+Kanama/infarkt	2 (%5,9)
-Koryonik villüs+Kanama/infarkt+Göbek kordonu patolojisi	1 (%2,9)

Sistemlerde saptanan patolojik bulgular ve plasenta bulguları arasında değerlendirme yapılmıştır. Sadece göbek kordonu patolojileri saptanan vakalarda gastrointestinal ve genitoüriner sistem patolojilerinin daha sık görüldüğü istatistiksel olarak anlamlı bulunmuştur. Gastrointestinal ve genitoüriner sistem patolojilerinde göbek kordonu patolojisi yok iken görülme sıklığı %7,8 iken kord patolojisi varlığında oran %30'a çıkmış ve Fisher's Kesin (Exact) Ki-Kare analizinde p değeri .019 hesaplanmıştır. Diğer sistem patolojileri ve plasenta bulguları arasında anlamlı ilişki bulunamamıştır.

#### 4.12. Genetik Test Bulgularının Değerlendirilmesi



**Şekil 4.9.** Fetüslerin genetik test varlığı

On iki-24. gestasyonel haftalar arasında tıbbi terminasyon yapılan fetüslerin 57'sine (%67,9) genetik test yapılmış, 27'sine (%32,1) ise herhangi bir genetik test uygulanmamıştır (Şekil 4.9.). Genetik test yapılan vakaların 31'i (%54,5) normal karyotipe sahipken, 3'ünde (%5,4) trizomi 21, 2'sinde (%3,5) trizomi 18, 2'sinde (%3,5) monozomi X ve 1'er (%1,7) vakada trizomi 13, 4p delesyonu, t(4;13), 15q22.2q26.3 duplikasyonu, talasemi majör saptanmıştır. Ayrıca 2 (%3,5) vakada tanatoforik displazi ve birer (%1,7) vakada VACTERL, osteogenezis imperfekta, *Limb Body Wall* defekti ile uyumlu bulgular saptanmıştır. Genetik test yapılan 9 (%15,9) vakada ise fetüsten alınan örnekten üreme elde edilemediği için herhangi bir kromozomal çalışma yapılamamıştır (Tablo 4.24.). Renal agenezi, trakeoözefageal fistül, ekstremitelerde kısalık, akciğerde segmentasyon anomalisi ve baş parmak yokluğu olan bir fetüste VACTERL asosiasyonu düşünülmüştür. Ayrıca korpus kallozum agenezisi, akciğerde segmentasyon anomalisi, anal atrezi ve ekstremitelerde kısalık olan fetüste de *Limb body wall* defekti olduğu düşünülmüş ve aileye genetik danışmanlık verilmiştir.



**Tablo 4.24.** Fetüslerin genetik inceleme bulgularının değerlendirilmesi (n=84)

<b>Genetik test, n (%)</b>	
-Var	57 (%67,9)
-Yok	27 (%32,1)
<b>Genetik inceleme bulguları, n (%)</b>	
-Normal karyotip	31 (%54,5)
-Trizomi 21	3 (%5,4)
-Trizomi 18	2 (%3,5)
-Turner sendromu	2 (%3,5)
-Trizomi 13	1 (%1,7)
-4p delesyonu	1 (%1,7)
-t(4;13)	1 (%1,7)
-dup(15q22.2q26.3)	1 (%1,7)
-Tanatoforik displazi	2 (%3,5)
-Osteogenezis imperfekta	1 (%1,7)
-VACTERL	1 (%1,7)
-Talasemi major	1 (%1,7)
-Limb Body Wall defekti	1 (%1,7)
-Üreme yok	9 (%15,9)
<b>Genetik danışmanlık, n (%)</b>	
-Verildi	56 (%66,7)
-Verilmedi	28 (%33,3)

12-24. gestasyonel haftalar arasında tıbbi terminasyon yapılan 84 vakanın 56'sına (%66,7) gebelik süresince veya otopsi sonrasında genetik danışmanlık verilirken 28'i (%33,3) genetik danışmanlık hizmeti almamıştır (Tablo 4.24).

Ayrıca yapılan genetik testlerde anomali saptanan vakaların genetik test yapılma endikasyonları, prenatal USG bulguları, otopsi bulguları ve plasenta patolojileri Tablo 4.25'te ayrıntılı verilmiştir.

**Tablo 4.25.** Kromozomal anomali saptanan vakaların prenatal USG, otopsi ve plasenta bulguları

Genetik test	Test yapılma endikasyonu	USG bulgusu	Otopsi bulgusu	Plasenta bulgusu	Otopsi-USG uyumu
Trizomi 13	USG'de patolojik bulgular	Omfalosele	Yarı damak dudak+Kulak anomalisi	Villöz ödem+Distrofik kalsifikasyon+Trofoblastik bazal membran mineralizasyonu+Kordda embriyonik kanal artığı	4
Trizomi 18	USG'de patolojik bulgular	Yüz anomalisi (Burun anomalisi)	At nalı böbrek+TÖF+Yüz anomalisi (Kulak anomalisi)	Tek umbilikal arter	3
Trizomi 18	NT yüksekliği	Omfalosele	Omfalosele+El anomalisi	Distrofik kalsifikasyon+ Trofoblastik bazal membran mineralizasyonu+Plasentada kanama	2
Trizomi 21	Anne yaşı	Patolojik bulgu yok	VSD+El anomalisi (Tek palmar çizgi varlığı) +Yüz anomalisi (Burun anomalisi+Hipertelörizm)	Distrofik kalsifikasyon	2
Trizomi 21	Tarama testinde yüksek risk	Patolojik bulgu yok	Segmentasyon anomalisi+El anomalisi (Tek palmar çizgi varlığı)	Villöz ödem+Distrofik kalsifikasyon	2
Trizomi 21	Tarama testinde yüksek risk	Patolojik bulgu yok	Patolojik bulgu yok	Villöz ödem+Plasentada kanama	1
Monozomi X	NT yüksekliği	Kistik higroma	Kistik higroma	Villöz ödem+Trofoblastik bazal membran mineralizasyonu	1
Monozomi X	NT yüksekliği	Kistik higroma	Patolojik bulgu yok	Villöz ödem+Distrofik kalsifikasyon+Trofoblastik bazal membran mineralizasyonu +Göbek kordonu giriş anomalisi	1
Duplikasyon (15q22.2q26.3)	USG'de patolojik bulgular	KKA+El ve ayak anomalisi+Yüz anomalisi (Burun anomalisi+Retro-mikrognati)	KKA+Holoprozensefali+ El ve ayak anomalisi+Yüz anomalisi (Burun anomalisi+Retro-mikrognati)	Villöz ödem+Umbilikal damarda obliterasyon ve rekanalizasyon	2
Del4p	USG'de patolojik bulgular	Omfalosele	Omfalosele+ El ve ayak anomalisi+Yüz anomalisi (Hipertelörizm+Kulak anomalisi)	Villöz ödem+Distrofik kalsifikasyon	2
t(4;13)	Anne hastalık olması	Patolojik bulgu yok	Patolojik bulgu yok	Koryoamniyonit	1

NT: Nuchal Translucency, KKA: Korpus kalozum agenezisi, VSD: Ventriküler septal defekt, TÖF: Trakeoözofageal fistül

**Tablo 4.26.** Fetüslerin prenatal USG bulguları

<b>Santral Sinir Sistemi, fetüs sayısı (%), bulgu sayısı</b>	<b>20 (%27), 24</b>
-Nöral tüp defekti	10 (%41,6)
-Hidrocefali	7 (%29,1)
-Dandy Walker malformasyonun	3 (%12,5)
-Korpus kallozum agenezisi	1 (%4,2)
-Arnold Chiari malformasyonun	1 (%4,2)
-Mikrocefali	1 (%4,2)
-Anensefali-Akranyum	1 (%4,2)
<b>Musküloskeletal Sistem, fetüs sayısı (%), bulgu sayısı</b>	<b>11 (%14,9), 16</b>
-El ve/veya ayak deformitesi	9 (%56,2)
-Ekstremitte kısalığı	3 (%18,7)
-Tanatoforik displazi	2 (%12,5)
-Osteogenesis imperfekta	1 (%6,3)
-Artrogripozis	1 (%6,3)
<b>Genitoüriner Sistem, n (%)</b>	<b>7 (%9,3)</b>
-Multikistik displastik böbrek	2 (%28,6)
-Megasistis	2 (%28,6)
-Posterior üretral valv	2 (%28,6)
-Renal agenezi	1 (%14,2)
<b>Kardiyovasküler Sistemi n (%)</b>	<b>5 (%6,7)</b>
-Kompleks kardiyak anomali	5 (%100)
<b>Gastrointestinal Sistem, n (%)</b>	<b>5 (%6,7)</b>
-Omfalosele	3 (%60)
-Diyafraim hernisi	1 (%20)
-Heterotaksi sendromu	1 (%20)
<b>Diğer, n (%)</b>	<b>14 (%18,9)</b>
-Hidrops fetalis	4 (%28,6)
-Kistik higroma	4 (%28,6)
-Yüz anomalileri	3 (%21,4)
-IUGR	2 (%14,3)
-Teratom	1 (%7,1)
<b>Çoklu bulgular, n (%)</b>	<b>13 (%17,7)</b>

**IUGR:** İntrauterin gelişme geriliği

**Tablo 4.27.** Fetüslerin otopsi bulguları

<b>Santral Sinir Sistemi, fetüs sayısı (%), bulgu sayısı</b>	<b>24 (%15,2), 35</b>
-Korpus kallozum agenezisi	12 (%34,3)
-Nöral tüp defekti	10 (%28,6)
-Hidrocefali	6 (%17,1)
-Dandy Walker malformasyonun	2 (%5,8)
-Holoprozensefali-Polimikrogiri	2 (%5,8)
-Arnold Chiari malformasyonun	1 (%2,8)
-Makrosefali	1 (%2,8)
-Anensefali-Akranyum	1 (%2,8)
<b>Musküloskeletal Sistem, fetüs sayısı (%), bulgu sayı</b>	<b>19 (%12), 30</b>
-El ve/veya ayak deformitesi	21 (%70)
-Ekstremitte kısalığı	3 (%10)
-Tanatoforik displazi	2 (%6,7)
-Artrogripozis	2 (%6,7)
-Osteogenesis imperfekta	1 (%3,3)
-Sirenomeli	1 (%3,3)
<b>Solunum sistemi, n (%)</b>	<b>13 (%8,2)</b>
-Segmentasyon anomalisi	8 (%61,5)
-Pulmoner hipoplazi	3 (%23,1)
-Pektus ekskavatum	2 (%15,4)
<b>Genitoüriner Sistem, n (%)</b>	<b>11 (%7)</b>
-Multikistik displastik böbrek	4 (%36,5)
-Megasistis	2 (%18,1)
-Posterior üretral valv	2 (%18,1)
-Renal agenezi	1 (%9,1)
-Renal hipoplazi	1 (%9,1)
-At nalı böbrek	1 (%9,1)
<b>Gastrointestinal Sistem, n (%)</b>	<b>11 (%7)</b>
-Anal atrezi	4 (%36,5)
-Omfalosele	2 (%18,1)
-Diyafram hernisi	1 (%18,1)
-Trakeoösefageal fistül	2 (%18,1)
-Aksesuar dalak	1 (%9,1)
-Heterotaksi sendromu	1 (%9,1)
<b>Kardiyovasküler Sistemi n (%)</b>	<b>8 (%5,1)</b>
-Kompleks kardiyak anomali	6 (%75)
-ASD	1 (%12,5)
-VSD	1 (%12,5)
<b>Diğer, fetüs sayısı (%), bulgu sayısı</b>	<b>32 (%20,2), 36</b>
-Yüz anomalileri	24 (%66,6)
-Hidrops fetalis	4 (%11,1)
-IUGR	4 (%11,1)
-Kistik higroma	3 (%8,4)
-Teratom	1 (%2,8)
<b>Çoklu bulgular, n (%)</b>	<b>40 (%25,3)</b>

**ASD:** Atrial septal defekt, **IUGR:** İntrauterin gelişme geriliği, **VSD:** Ventriküler septal defekt

**Tablo 4.28.** Otopsi yapılan fetüslerin tıbbi terminasyon endikasyonları, prenatal USG bulguları ve otopsi bulguları

Vaka no	Tıbbi terminasyon endikasyonu	Prenatal USG bulguları	Otopsi bulguları	USG-Otopsi uyumu	Gestasyonel hafta
1	Kromozomal anomali (Monozomi X)	Kistik higroma	Kistik higroma	1	11+6
2	Malformasyon varlığı (Muskuloskeletal s.)	Ekstremitte kısalığı, açılanmış kemikler	Osteogenesis imperfekta+KKA+Yüz anomali	2	19+2
3	Malformasyon varlığı (Çoklu anomali)	Multistikistik displastik böbrek	Multistikistik displastik böbrek+Yüz anomali	1	20+3
4	Malformasyon varlığı (SSS)	NTD+Hidroresefali	NTD+Hidroresefali+KKA	2	17+4
5	Malformasyon varlığı (SSS)	NTD+Hidroresefali	NTD+Hidroresefali	1	22+3
6	Malformasyon varlığı (SSS)	Hidroresefali	Hidroresefali+KKA+Holoprozensefali	3	22
7	Kromozomal anomali (Trizomi 13)	Omfalosele	Yüz anomali	4	18
8	Anhidroamniyoz	Patolojik bulgu yok	Patolojik bulgu yok	1	17+6
9	FKA yokluğu	Patolojik bulgu yok	Yüz anomali	1	17+2
10	Anhidroamniyoz	Patolojik bulgu yok	IUGR	2	14+2
11	Malformasyon varlığı (Çoklu anomali)	Heterotaksi send. uyumlu bulgular	Heterotaksi send. uyumlu bulgular	1	19+3
12	Malformasyon varlığı (GÜS)	PUV+Hidrops fetalis	PUV+Hidrops fetalis+Pulmoner hipoplazi	1	22+3
13	FKA yokluğu	Patolojik bulgu yok	Patolojik bulgu yok	1	17+6
14	Anhidroamniyoz	Patolojik bulgu yok	Pektus ekskavatum+Aksesuar dalak*+Yüz anomali	1	22+2
15	Malformasyon varlığı (KVS)	ASD+VSD+Çift çıkımlı sağ ventrikül+yarı damak-dudak	ASD+VSD+Çift çıkımlı sağ ventrikül+yarı damak-dudak	1	20
16	Malformasyon varlığı (SSS)	NTD+Arnold Chiari malformasyonu	NTD+Arnold Chiari malformasyonu	1	17+1
17	Anhidroamniyoz	Patolojik bulgu yok	Patolojik bulgu yok	1	15+5
18	Kromozomal anomali (dup(15q22.2q26.3))	KKA+El ve ayak anomali+Yüz anomali	KKA+Holoprozensefali+El ve ayak anomali+Yüz anomali	2	16+5
19	Malformasyon varlığı (Çoklu anomali)	Hidroresefali+El ve ayak anomali	Makrosefali+El ve ayak anomali+ Yüz anomali	2	21+3
20	FKA yokluğu	Patolojik bulgu yok	Patolojik bulgu yok	1	19
21	Anhidroamniyoz	Ekstremitte kısalığı	Multistikistik displastik böbrek+TÖF+Anal atrezi+Sirenomeli+El anomali	4	18+3

22	Hidrops fetalis	Hidrops fetalis	Hidrops fetalis +Artrogripozis+ Yüz anomalisi	2	19+1
23	Kromozomal anomali (4p delesyonu)	Omfalysel	Omfalysel +El ve ayak anomalisi+ Yüz anomalisi	2	21+3
24	Anhidroamniyoz	Patolojik bulgu yok	Patolojik bulgu yok	1	14+1
25	Malformasyon varlığı (SSS)	Hidrocefali	Hidrocefali+NTD+KKA	3	18
26	Malformasyon varlığı (GIS)	Diyafram hernisi+Kistik higroma	Diyafram hernisi+IUGR+Pulmoner hipoplazi+ Yüz anomalisi	2	17+4
27	FKA yokluğu	Patolojik bulgu yok	Patolojik bulgu yok	1	12+3
28	Malformasyon varlığı (SSS)	NTD	Patolojik bulgu yok	4	14+1
29	Malformasyon varlığı (KVS)	Geniş atrium+Sol yerleşimli pulmoner arter	ASD+Büyük arter transpozisyonu+ KKA+El anomalisi+ Yüz anomalisi	3	22+3
30	Malformasyon varlığı (SSS)	NTD	NTD+Hidrocefali	1	14+3
31	Kromozomal anomali (Trizomi 18)	Omfalysel	Omfalysel+El anomalisi	2	14+1
32	Anhidroamniyoz	Patolojik bulgu yok	Multikistik displastik böbrek+ Yüz anomalisi	4	15+4
33	Malformasyon varlığı (SSS)	NTD	NTD+Hidrocefali	1	23+5
34	Hidrops fetalis	Hidrops fetalis+Pes ekinovarus	Hidrops fetalis+Pes ekinovarus+ Pulmoner hipoplazi+ Yüz anomalisi	1	19+5
35	Malformasyon varlığı (SSS)	Dandy Walker malformasyonu	Dandy Walker malformasyonu+NTD	2	23+1
36	FKA yokluğu	Club foot	Segmentasyon anomalisi	2	16+3
37	Diğer (Annede fenilketonüri varlığı)	Mikrocefali	Yüz anomalisi	2	22+2
38	FKA yokluğu	Patolojik bulgu yok	Patolojik bulgu yok	1	12+3
39	Malformasyon varlığı (SSS)	NTD	NTD	1	21
40	Malformasyon varlığı (Teratom varlığı)	Teratom	Teratom+Segmentasyon anomalisi	1	20+6
41	Malformasyon varlığı (SSS)	Dandy Walker malformasyonu	Dandy Walker malformasyonu +KKA+ Yüz anomalisi	2	22
42	Malformasyon varlığı (Çoklu anomali)	Hidrocefali+Ekstremitte kısalığı	Renal agenezi+TÖF+Segmentasyon anomalisi+Ekstremitte kısalığı+Baş parmak yokluğu	3	21+5
43	FKA yokluğu	Patolojik bulgu yok	Patolojik bulgu yok	1	14
44	Kromozomal anomali (Monozomi X)	Kistik higroma	Kistik higroma	1	15
45	Annenin ilaç kullanımı	Patolojik bulgu yok	KKA	2	20+3
46	Kromozomal anomali (Trizomi 21)	Patolojik bulgu yok	Segmentasyon anomalisi+ Tek palmar çizgi	1	16+5
47	Anhidroamniyoz	Patolojik bulgu yok	Patolojik bulgu yok	1	17+5

48	FKA yokluğu	Patolojik bulgu yok	Patolojik bulgu yok	1	19+3
49	Kromozomal anomali (Talasemi majör)	Patolojik bulgu yok	ASD	2	23
50	Kromozomal anomali (Trizomi 21)	Patolojik bulgu yok	VSD+ Tek palmar çizgi+ Yüz anomali	2	20
51	FKA yokluğu	Patolojik bulgu yok	Patolojik bulgu yok	1	17+5
52	Annenin ilaç kullanımı	Patolojik bulgu yok	Patolojik bulgu yok	1	22
53	Anhidroamniyoz	Patolojik bulgu yok	Yüz anomali	2	20+2
54	FKA yokluğu	Patolojik bulgu yok	Patolojik bulgu yok	1	15
55	FKA yokluğu	Patolojik bulgu yok	Patolojik bulgu yok	1	17+3
56	Malformasyon varlığı (SSS)	Anensefali	Anensefali	1	16+5
57	Malformasyon varlığı (Çoklu anomali)	NTD+Sol alt ekstremitte yokluğu+Renal agenezi+ Sağda club foot	KKA+Anal atrezi+Segmentasyon anomali+Ekstremitte kısalığı	4	18
58	Anhidroamniyoz	Patolojik bulgu yok	Segmentasyon anomali	1	17+3
59	Malformasyon varlığı (KVS)	VSD+PS+Hipertrofik sağ kalp	Çift çıkımlı sağ ventrikül+VSD+PDA	2	23
60	Malformasyon varlığı (SSS)	NTD	NTD	1	19+3
61	Malformasyon varlığı (GÜS)	Multistikistik displastik böbrek	Multistikistik displastik böbrek	1	20+5
62	Anhidroamniyoz	Patolojik bulgu yok	Yüz anomali	1	15+4
63	FKA yokluğu	Patolojik bulgu yok	Patolojik bulgu yok	1	16+1
64	Malformasyon varlığı (SSS)	NTD+ Hidrosefali	NTD+KKA	2	20+6
65	FKA yokluğu	Patolojik bulgu yok	Patolojik bulgu yok	1	17+3
66	FKA yokluğu	Patolojik bulgu yok	Patolojik bulgu yok	1	17+6
67	Kromozomal anomali (Trizomi 18)	Nazal kemik yokluğu, tek umbilikal arter	At nalı böbrek+TÖF+Yüz anomali	3	23+4
68	FKA yokluğu	IUGR	IUGR+Yüz anomali+Klinodaktili	2	23
69	FKA yokluğu	Patolojik bulgu yok	Hipoplastik böbrek	4	16+5
70	Anhidroamniyoz	Patolojik bulgu yok	Patolojik bulgu yok	1	19
71	Malformasyon varlığı (Çoklu anomali)	Dandy Walker malformasyonu	Kompleks kardiyak defekti+Segmentasyon anomali+Ekstremitte kısalığı+El ve ayak anomali+Yüz anomali	2	20+5
72	FKA yokluğu	Patolojik bulgu yok	KKA	2	23+2
73	Malformasyon varlığı (GÜS)	Megasistis	Megasistis+Anal atrezi	2	13+2

74	Malformasyon varlığı (Musküloskeletal s.)	Tüm uzun kemiklerde kısalık, frontal bossing, femurda açılanma	Tanatorik displazi+pektus ekskavatum+Yüz anomalisi	1	15+3
75	Malformasyon varlığı (Diğer)	Kistik higroma	Kistik higroma	1	12+1
76	Malformasyon varlığı (Musküloskeletal s.)	Tüm uzun kemiklerde kısalık, dar toraks	Tanatorik displazi+El anomalisi+Yüz anomalisi	1	21+5
77	FKA yokluğu	IUGR	IUGR	1	21+5
78	Malformasyon varlığı (Musküloskeletal s.)	Artrogripozis, club foot	Artrogripozis+KKA+El ve ayak anomalisi	2	20+3
79	FKA yokluğu	Patolojik bulgu yok	Patolojik bulgu yok	1	12+2
80	Malformasyon varlığı (GÜS)	Megasistis	Megasistis+Anal atrezi+Segmentasyon anomalisi	2	14+3
81	Malformasyon varlığı (GÜS)	PUV+Hidrops fetalis	PUV+Hidrops fetalis	1	16+5
82	Malformasyon varlığı (KVS)	Hipoplastik sağ ventrikül	Hipoplastik sağ kalp+VSD+ PA hipoplazisi+Triküspit kapak hipoplazisi	2	21+5
83	Anhidroamniyoz	Patolojik bulgu yok	<i>Hitchhikers' thumb</i> +Ayakta kontraktür	2	22+5
84	Kromozomal anomali (Trizomi 21)	Patolojik bulgu yok	Patolojik bulgu yok	1	14+1

\*: mikroskobik boyutta saptanmıştır. **KKA:** Korpus kallozum agenezisi, **SSS:** Santral sinir sistemi, **NTD:** Nöral tüp defekti, **FKA:** Fetal kalp atımı, **IUGR:** İntrauterin büyüme geriliği, **GÜS:** Genitoüriner sistem, **PUV:** Posterior üretral valv, **KVS:** Kardiyovasküler sistem, **ASD:** Atrial septal defekt, **VSD:** Ventriküler septal defekt, **TÖF:** Trakeoözofageal fistül, **GIS:** Gastrointestinal sistem, **PDA:** Patent ductus arteriosus, **PA:** Pulmoner arter, **PS:** Pulmoner stenoz



## 5. TARTIŞMA

Günümüzde otopsi sayılarında belirgin düşüş olmasına karşın perinatal ve fetal otopsiler ağırlık kazanmaktadır. Tıbbi terminasyon ile sonuçlanan gebeliklerin yönetiminde otopsinin yeri vazgeçilmezdir (80). Perinatal otopsinin; hastalığın tekrarlama riskini belirlemek, intrauterin ölümlerin gerçek nedenini araştırmak, ölüm nedeni olarak düşünülen klinik yorumu doğrulamak, doğumsal anomalileri belirlemek ve sonraki gebelikleri takip etmek için altın standart prosedür olduğu gösterilmiştir (22, 42, 63, 81, 82). Çalışmamız; Haziran 2015-Haziran 2019 yıllarında 12. ve 24. gestasyonel haftalar arasında tıbbi terminasyon yapılan, toplam 84 fetüsün prenatal USG ve otopsi bulgularını karşılaştırarak otopsinin tanıda önemini vurgulamayı, prenatal USG ile elde edilen bilgilere eklenecek ek bulguların olabileceğini göstermeyi ve bu bilgilerin genetik danışmayı etkileyebileceğini belirtmeyi amaçlamıştır.

Annenin gebelik sayısı, annede hastalık varlığı, kardeş ölüm öyküsü ve eşler arasında akrabalık gibi demografik bilgilerle fetüslerin patolojik bulguları karşılaştırıldığında istatistiksel olarak anlamlı bir fark bulunamamıştır. Brezilya'da yapılan bir çalışmada annenin ırkı, gebelik yaşı gibi faktörlerle malformasyonlar arasında çalışmamıza benzer şekilde anlamlı bir ilişki bulunmamış fakat sağlıklı kardeşlerin varlığı sonraki gebeliklerde koruyucu faktör olarak saptanmıştır. Ayrıca annenin sahip olduğu kronik hastalıklardan sadece diyabetes mellitus tanısı olması ile patolojik bulgular arasında ilişki bulunmuştur (83). Bizde ilişki bulunamamasının nedeni örneklem sayısının az olması olabilir. Cinsiyete göre sistem patolojilerine bakıldığında ise kızlarda hidrops fetalis, IUGR, yüz anomalilerinin daha sık görüldüğü saptanmıştır. Fakat diğer sistemlerdeki patolojik bulgular ve cinsiyet arasında anlamlı bir fark bulunamamıştır. Churg ve ark.'nın yaptığı bir çalışmada ise gebelik sayısının, annede hastalık öyküsü olmasının, gebelik yaşının malformasyonlarla ilişkisi olmadığı belirtilmiş ve malformasyonların erkeklerde kızlara göre daha sık saptandığı söylenmiştir (84).

Çalışmamızda gestasyonel haftalar 2 alt kategoriye ayrılmıştır. Amacımız USG görüntülemelerinde majör malformasyonları olabildiğince erken dönemde saptayabilmektir. 18-24. gestasyonel haftalar arasında solunum sistemi hariç diğer tüm

sistemlerde daha fazla patolojik bulgular saptanmıştır fakat kardiyovasküler sistem, muskuloskeletal sistem ve çoklu bulgularda istatistiksel olarak anlamlı veriler elde edilmiştir. Literatürde bir çalışmada 11. gestasyonel haftada yapılan değerlendirmede %11, 18. gestasyonel haftadaki değerlendirmede ise %15 kardiyovasküler sisteme ait malformasyon saptandığı belirtilmiştir. Ayrıca geç dönemde saptanan bu malformasyonların genellikle prognozu çok etkilemeyen minör anomaliler olduğu söylenmiştir (85). Ayrıca İsveç'te Saltvedt ve ark.'nın çalışmasında 12. haftada yapılan USG görüntülemelerinde %38, 18. haftada yapılan USG incelemelerinde ise %47 sıklıkta patolojik bulgular saptanmıştır. Yine benzer şekilde prognozu kötü olan majör patolojilerin erken haftalarda saptanabildiği ve ileri haftalarda daha çok minör patolojilerin eklendiği gösterilmiş ve 12-14. gestasyonel haftalar arasında yapılan USG incelemelerinde letal patolojilerin saptanabileceği belirtilmiştir (29).

Seksen dört fetüs incelendiğinde terminasyon endikasyonları arasında ilk sırada malformasyonlar (%42,8) yer almaktadır. Daha sonra sırasıyla fetal kalp atımı yokluğu (%22,6), anhidroamniyoz (%15,5) ve kromozomal nedenler (%13,1) sebebiyle terminasyon yapılmıştır. Özyüncü ve ark. (86)'nın yapmış olduğu çalışmada da benzer sonuçlar elde edilmiş ve terminasyon endikasyonları arasında ilk sırada malformasyonlar (%43,8) yer almakta ve daha sonra anhidroamniyoz (%17,2) ve kromozomal nedenlerle (%15,1) terminasyon yapılmaktadır. Malformasyonlarda ise en fazla çoklu anomaliler (%46,2) nedeniyle daha sonra santral sinir sistemi (%26,9), genitoüriner sistem (%9,6), kardiyovasküler sistem (%7,7), muskuloskeletal sistem (%7,7) ve gastrointestinal sistem (%1,9) patolojileri nedeniyle tıbbi terminasyon gerçekleşmiştir. Amini ve ark. (9)'nın yapmış olduğu çalışmada ise %37,6 santral sinir sistemi, %15 çoklu sistem bulguları, %14,2 genitoüriner sistem, %8 muskuloskeletal sistem, %4 kardiyovasküler ve gastrointestinal sistem patolojileri nedeniyle gebelik sonlandırılmıştır. Struknaes ve ark.(65)'nin 2016 yılında yayınlanan 888 katılımcının olduğu çalışmada ise ilk sırada santral sinir sistemi patolojileri (%39,8) yer almaktadır ve daha sonra sırasıyla kardiyovasküler sistem (%21), genitoüriner sistem (%15,2), muskuloskeletal sistem (%12,4) ve gastrointestinal sistem (%7) patolojilerinin gebeliği sonlandırılmasında rol oynadığı saptanmıştır. Çalışmamızda çoklu bulguların birinci sırada görülme nedeni akraba evliliğinin daha yaygın olması ve otozomal resesif geçişli birçok genetik hastalığın ülkemizde daha sık görülmesi olabilir.

Çalışmamızda postmortem incelemelerde ise en sık çoklu bulgular (%25,3) saptanmış ve daha sonra sırasıyla santral sinir sistemi (%15,2), muskuloskeletal sistem (%12), solunum sistemi (%8,2), genitoüriner sistem ve gastrointestinal sistem (%7) ve kardiyovasküler sistem (%5,1) patolojileri görülmüştür. Literatür incelendiğinde en sık saptanan bulguların santral sinir sistemine ait patolojiler olduğu görülmektedir. Kaasen ve ark. (31)'nin 209 fetüs ile yaptıkları araştırmada ilk sırada santral sinir sistemine (%33) ait bulgular ve daha sonra çoklu bulgular (%22,5), genitoüriner sistem (%18,2), muskuloskeletal sistem (%11,5), kardiyovasküler sistem (%9,5), gastrointestinal sistem (%2) patolojileri saptanmıştır. Başka bir retrospektif çalışmada ise santral sinir sistemi (%19,7) bulgularını kardiyovasküler sistem (%16,7), çoklu bulgular (%5,8), genitoüriner sistem (%4,3) bulguları takip etmektedir (87). Otopsi bulgularında sıklıkla saptanan muskuloskeletal sistem ve solunum sistemine ait patolojik bulgular gebeliğin sonlandırılması için majör endikasyon olmadığından çoğu çalışmada bu bulgular dahil edilmemiştir (19, 22, 88). Bu yüzden sıralamada değişiklikler görülmektedir. Bazı çalışmalarda kardiyovasküler sistem patolojileri santral sinir sistemi patolojilerinden sonra 2. sıklıkta görülmektedir (89, 90). Fakat bu çalışmalardan biri trizomi 21 saptanan fetüslerin USG ve otopsi bulgularının karşılaştırıldığı çalışmadır (90). Trizomi 21 olan vakalarda kardiyovasküler sistem patolojilerinin topluma göre daha sık görüldüğü bilinmektedir (91).

Santral sinir sistemi patolojilerine bakıldığında 20 (%27) vakada toplam 24 USG bulgusu varken otopsi yapıldığında 24 (%15,2) fetüste 35 bulgu saptanmıştır. USG bulgularında en sık nöral tüp defekti (%41,6) ve hidrosefali (%29,1) görülürken otopsi bulgularında ilk sırada korpus kallozum agenezisi (%34,3) yer almaktadır. Daha sonra nöral tüp defekti (%28,6) ve hidrosefali (%17,1) takip etmektedir. 2000 yılında Kaiser ve ark.'nın yaptığı çalışmada en sık anensefali ve hidrosefali (n=21, %46,6) daha sonra nöral tüp defekti (n=19, %42,2) saptanmıştır (42). Ayrıca Amini ve ark.'nın yaptığı çalışmada toplam 114 santral sinir sistemi bulgusu saptanmış ve bulgulardan 53'ü (%46,5) anensefali iken 30'u (%26,3) nöral tüp defekti olarak raporlanmıştır (9). Bizim çalışmamızda da nöral tüp defekti sıklığı diğer çalışmalarla benzer iken anensefali 1 vakada görülmüştür. Anensefalinin prenatal USG bulguları tipiktir ve ayrıca gebelikte alfa fetoprotein yüksekliğine sebep olduğu bilinmektedir (92). Günümüzde tarama testleri çok daha yaygın kullanılması nedeniyle 1. trimester

sonunda bu patoloji saptanıp terminasyon gerçekleştirildiği için çalışmamızda ilk sırada yer almadığı düşünülmektedir. Ayrıca USG’de raporlanmayıp postmortem incelemelerde 11 vakada korpus kallozum agenezisi saptanmıştır. Santral sinir sistemi patolojilerinin araştırıldığı bir çalışmada da benzer sonuç saptanmış, USG’de saptanmayan ve otopsi bulgularında korpus kallozum agenezisi saptanan 4 (%3) vaka görülmüştür (93). Moutard ve ark.’nın yaptığı çalışmada, korpus kallozum agenezisinin nöbet, EEG’de bozukluk, konuşmada yavaşlık, hafif bilişsel eksiklik gibi bulgulara neden olabileceği belirtilmiş ve prenatal tanı için önemi vurgulanmıştır (94). USG’de Dandy Walker malformasyonu ve hidrosefali saptanan 2 fetüste otopsi yapıldığında ek olarak nöral tüp defekti olduğu görülmüştür. Akgun ve ark.’nın yaptığı çalışmada benzer sonuçlar elde edilmiştir ve santral sinir sistemi bulgusu olan 53 fetüsün 51’inde otopsi bulguları ile örtüşürken 2 fetüste ek olarak nöral tüp defekti saptanmıştır (80).

Musküloskeletal sistem patolojileri nedenleri ve çeşitleri açısından diğer sistemlere göre daha geniş ve heterojen bir grup oluşturmaktadır. Diğer sistemlere ait patolojiler literatürde detaylı olarak incelenmiş iken musküloskeletal sisteme ait çalışmalar daha nadirdir. Çalışmamızda 19 (%12) fetüste toplam 30 tane patolojik bulgu saptanmıştır ve bu fetüslerin sadece 1’inde izole musküloskeletal sistem patolojisi bulunmaktadır. Geriye kalan 18 fetüste diğer sistemlere ait eşlik eden patolojik bulgular vardır. Çalışmalarda ise izole kas iskelet sistemi patolojisi yaklaşık %50 olarak görüldüğü belirtilmiştir (95). Bu fark Türkiye’de akraba evliliğinin yaygın olmasından dolayı sendromik olguların daha sık görülmesinden ve bu olguların çoklu bulguları olmasından kaynaklanmaktadır. Ek olarak prenatal USG incelemesinde el veya ayak deformitesi saptanan fetüslerde mutlaka diğer sistemler ayrıntılı bir şekilde incelenmeli ve eşlik eden bulgusu varsa genetik çalışmalar açısından değerlendirilmelidir (96). Patolojik bulgu saptanan 18 fetüsün hepsinde çoklu bulgular eşlik etmesi nedeniyle genetik bölümüne konsülte edilmiş ve 2’sinde trizomi 21, 1’inde trizomi 18, 1’inde 4p delesyonu, 1’inde duplikasyon (15q22.2q26.3) saptanmış ayrıca 1 fetüste osteogenesis imperfekta, 1’inde VACTERL assosiasyonu, 1’inde *Limb body wall* defekti, 2’sinde tanatoforik displazi ve 2’sinde artrogripozis ile uyumlu olduğu gösterilmiştir. Musküloskeletal sistem patolojileri içerisinde en fazla bulgu el veya ayak deformitelerine ait bulgulardır. El deformitelerinde en sık kontraktür ve

*overriding*, ayak deformitelerinde ise pes ekinovarus ve *overriding* saptanmıştır. Bu bulguların etiyojisinde genetik faktörlerin ve oligohidroamniyozun yer aldığı saptanmıştır (97). Çalışmamızda bu bilgiyi desteklemektedir çünkü bu vakalarımızın büyük bölümünün gebelikte oligohidroamniyoz nedeniyle takip edildikleri bilinmektedir. Ayrıca el ve ayak deformitelerine en sık yüz anomalileri eşlik etmektedir. Oligohidroamniyoz nedeni ile fetüsün gelişimi için yeterli ortam olmamakta buna bağlı olarak fetal hareketleri azalmaktadır. Bu durumun el, ayak deformiteleri ve yüz anomalilerinin oluşumunda katkı sağladığı bilinmektedir (98). Bir araştırmada ekstremite anomalilerinde en fazla sindaktili ve polidaktili görülmüştür (99). Çalışmamızda sindaktili saptanmamış, polidaktili ise USG’de 1 fetüste saptanmış olmasına rağmen otopside bu bulgu görülmemiştir. Literatüre bakıldığında USG ve otopsi uyumunun musküloskeletal sistemde düşük olduğu gösterilmiştir. Lomax ve ark.’nın İsveç’te yaptığı bir çalışmada musküloskeletal sistem malformasyonlarında USG muayenesinin sensitivitesini %71, yanlış negatif oranını ise %30 olarak belirtmiştir (100). Çalışmamızda ise musküloskeletal sistemde 9(%12,3) vakanın sadece otopsi bulguları saptanmış olup ultrasonografi değerlendirmesinde bu bulgular raporlanmamıştır.

Genitoüriner sistem bulgularına bakıldığında ise en sık multikistik displastik böbrek (%36,5) görülmektedir, daha sonra megasistis (%18,1), posterior üretral valv (%18,1), renal agenezi (%9,1), hipoplastik böbrek (%9,1) ve at nalı böbrek (%9,1) görülmektedir. Norveç’te Isaksen ve ark.’nın yaptığı çalışmada benzer sonuçlar elde edilmiştir (101). En sık multikistik displastik böbrek (%36,2) saptanmış daha sonra renal agenezi (%16,3), megasistis (%9,4), at nalı böbrek (%8,8), hipoplastik böbrek (%1,2) görülmüştür. Bizim çalışmamızın aksine posterior üretral valv (%1,2) patolojisinin nadir görüldüğü belirtilmiştir. Çalışmalarda posterior üretral valv bulgusunun kardeşlerde daha sık görüldüğü bilinmektedir, bu nedenle genetik bir hastalık olduğu kabul edilmektedir. Ülkemizde daha sık görülmesinin nedeni akraba evliliğinin yaygın olmasıdır (102). Ek olarak hipoplastik böbrek ve at nalı böbrek patolojileri otopsi sırasında birer fetüste saptanmış bulgulardır. Macaristan’da yapılan bir çalışmada at nalı böbrek saptanan 50 vakadan 2 vaka prenatal tanı alabilmiştir (103). At nalı böbrek toplumda sık görülen bir patoloji olup genellikle insidental saptanmaktadır fakat idrar yolu enfeksiyonu, taş, enürezis ve üreteropelvik bileşkede

obstrüksiyon gibi hastalıkların etiolojisinde yer aldığı bilinmektedir (103). Ayrıca 1 fetüste prenatal USG incelemesinde renal agenezi olduğu belirtilmiş fakat otopsi sırasında böbreklerin normal boyutta ve yerleşimde olduğu görülmüştür. Başka bir fetüste ise böbreklerde patolojik bulguya rastlanmamış fakat otopsi sırasında renal agenezi olduğu saptanmıştır. Amniyon sıvısının büyük bölümü fetüs idrarından oluştuğu bilinmektedir ve fetüslerde üriner sisteme ait patolojiler olduğu zaman idrar oluşumu etkilendiği için oligohidroamniyoz ya da anhidroamniyoza neden olmaktadır ve bu durum USG kalitesini belirgin bir şekilde azaltmaktadır. Bu yüzden USG bulguları bu ve benzeri durumlarda yanıltıcı olabilmektedir (104).

Çalışmamızda gastrointestinal sisteme ait patolojik bulgularda ilk sırada anal atrezi (%36,5) yer almaktadır. Dört fetüsün hepsinde otopsi yapıldığında anal atrezi olduğu gözlenmiş, prenatal USG’de saptanmamıştır. Anal atrezinin prenatal tanısı mümkündür ve USG incelemesinde bağırsak anslarının sıvı birikimi nedeniyle dilate olduğunun görülmesiyle tanıdan şüphe edilmesi gerekmektedir. Fakat literatürde bir çalışmada anal atrezi olan vakalarda, bağırsağın bir bölümünün vajene ya da mesaneye fistülize olmasıyla tanının prenatal olarak konulamayacağını belirtmektedir (105). Ayrıca anal atrezinin, %50 sıklıkta başka anomalilere eşlik ettiği bilinmektedir. Bu anomaliler en sık genitoüriner sistem ve iskelet sistemi anomalileridir (106). Bizim çalışmamızda elde ettiğimiz bulgular, literatürde yer alan bilgilerle uyumludur ve 4 fetüste saptanan anal atrezi bulgusunun 3’üne renal sistem ve 1’ine muskuloskeletal sistem patolojisi eşlik etmektedir. Phelps ve ark.’nın çalışmasında ilk sırada anorektal anomaliler yer almakta ve daha sonra trakeoözefageal fistül, malrotasyon ve hepatobiliyer patolojiler görülmektedir (107). Bizim çalışmamızda malrotasyon ve hepatobiliyer anomaliler saptanmamıştır. Daha sonra bulgularımız arasında trakeoözefageal fistül (%18,1) ve omfalosel (%18,1) yer almaktadır. Stoll ve ark.’nın Fransa’da yaptığı çalışmada 86 omfalosel vakası değerlendirilmiş ve %74,4 oranında omfalosele eşlik eden başka sistem patolojileri saptanmıştır (108). Omfalosel 2 fetüste saptanmış olup genetik çalışma yapıldığında 1 fetüste 4p delesyonu ve diğer fetüste ise trizomi 18 olduğu görülmüştür. Çalışmamızda postmortem inceleme yapılan 2 fetüste trakeoözefageal fistül saptanmıştır. Bir fetüsün prenatal USG’inde hidrosefali ve ekstremitte kısalığı saptanmış, gebelik sonlandırılmış ve daha sonra otopsi yapıldığında fetüste TÖF, renal agenezi, akciğerde segmentasyon anomalisi,

ekstremitte kısalığı ve baş parmak yokluğu görülmüş ve tanıda VACTERL asosiasyonu düşünülmüştür. Diğer fetüste ise USG’de anhidroamniyoz ve ekstremitede kısalık saptanmış ve otopside multikistik displastik böbrek, TÖF, anal atrezi ve sirenomeli saptanmıştır. Oxford Çocuk Hastanesi’nde 2016 yılında yapılan bir çalışmada prenatal TÖF tanısı konulmasında sensitivitenin %26 olduğu ve üçüncü basamak merkezlerde bu oranın %57’ye çıktığını, ayrıca prenatal TÖF tanısı konulan fetüslerin sadece %67’sinde polihidroamniyoz öyküsü olduğu ve postnatal TÖF tanısı alan fetüslerde bu oranın %21’e kadar gerilediği belirtilmiştir (109). Bizim vakalarımızda renal anomalilerde eşlik ettiği için polihidroamniyoz görülmemiş ve bu durum prenatal tanı konulmasını güçleştirmiştir.

Çalışmamızda kardiyovasküler sistem patolojileri sıklığı %5,1 olarak bulunmuş ve en az sıklıkta patoloji görülen sistem olmuştur. Toplam 8 fetüste kardiyak patoloji gözlenmiş bunlardan 6’sında (%75) kompleks kardiyak defekt varken 1’inde (%12,5) ASD ve diğer fetüste (%12,5) VSD saptanmıştır. Amini ve ark.’nın 338 vaka ile yaptığı çalışmada kardiyak patoloji görülme sıklığını %3,7 olarak bulmuş ve en sık görülen patolojinin kompleks kardiyak defektler olduğunu belirtmiştir (9). Otopsi ve USG bulgularını karşılaştırdığımızda ASD, VSD ve çift çıkımlı tek ventrikül saptanan fetüslerde prenatal USG’de bulgu yoktur. *Pediatrics*’te 2015 yılında yayınlanan bir çalışmada ventriküler septal defekti olanların sadece %12,3’ünün ve tek ventriküle sahip vakaların %62,7’sinin prenatal tanı alabildiği belirtilmiştir (110). Lomax ve ark.’nın çalışmasında ise kardiyovasküler sistem patolojilerinin USG incelemesinde sensitivitesinin %63 olduğu belirtilmiş ve yanlış negatif sonuçların %37’ye kadar çıktığı söylenmiştir (100). Günümüzde kardiyovasküler patolojiden şüpheniildiğinde hastalar ayrıntılı fetal ekokardiyografi için yönlendirilmektedir ve yapılan çalışmalarda majör defektlerde sensitivitesinin %83,3-94 ve minör defektlerde %23,1-82,1 olduğu spesifitesinin ise %99,9 olarak saptandığı bildirilmiştir (111).

Prenatal USG incelemelerinde saptanmayıp post mortem incelemelerde %8,3 sıklıkta solunum sistemine ait patolojiler bulunmaktadır. On üç fetüste solunum sistemine ait bulgu saptanmış ve 8’inde (%61,5) segmentasyon anomalisi, 3’ünde (%23,1) pulmoner hipoplazi ve 2’sinde (%15,4) pektus ekskavatum olarak raporlanmıştır. Bir çalışmada en sık pulmoner hipoplazi daha sonra kistik adenomatoid malformasyon ve pulmoner sekestrasyon görüldüğü saptanmıştır (80). Park’ın yapmış

olduğu çalışmada pulmoner hipoplazinin prenatal USG ile tanısının yapılabildiği fakat segmentasyon anomalisi için bu yolla prenatal tanının mümkün olmadığı belirtilmiştir (7). Bu nedenle segmentasyon anomalisi çalışmamızda USG ve otopsi bulgularında farklılık olarak alınmamıştır. Fakat segmentasyon anomalisi saptanan fetüslerin gebelik boyunca oligohidroamniyoz tanısı ile izlenen gebeler olduğu gözlenmiş ve çoğunlukla genitoüriner sistem malformasyonlarının eşlik ettiği görülmüştür. Bu nedenle çalışmamıza dahil edilmiştir. Bu açıdan bakıldığında akciğer gelişiminin tamamlanması için yeterli sıvının olması ve toraks boşluğunun yeterli büyüklükte olması gerekmektedir (112). Bu bilgiyi destekler nitelikte çalışmamızda pulmoner hipoplazi saptanan 3 vakanın 2'sinde hidrops fetalis ve 1'inde diyafram hernisi gözlenmiştir.

Yüz anomalileri, hidrops fetalis, IUGR, kistik higroma ve teratom diğer bulgular olarak sınıflandırılmıştır. Hidrops fetalis, teratom, kistik higroma ve IUGR bulguları hem otopsi hem de USG bulgularında benzer sıklıkta bulunmuştur. Sadece kistik higroma, yapılan prenatal USG incelemelerinde 4 fetüste saptanmışken otopsi incelemelerinde 3 fetüste gözlenmiştir. Kistik higroma yapılan çalışmalarda %0,75 görülmektedir. Ayrıca bu bulguya yapısal ve kromozomal anomaliler sık eşlik etmektedir. Bu nedenle prognozunun kötü olduğu bilinmektedir. Gedikbaşı ve ark.'nın yaptığı çalışmada kistik higroma saptanan olguların %39,1'inde kromozomal anomali saptanmıştır. Kromozomal anomalilerde ilk sırada trizomi 21 (%27,8) yer almaktadır ve daha sonra Turner sendromu (%23,8) görülmektedir (113). Çalışmamızda 3 fetüsün 2'sinin Turner sendromu olduğu raporlanmıştır. Bir diğer bulgu olan yüz anomalileri prenatal USG değerlendirmesinde 3, otopsi incelemelerinde ise 24 fetüste saptanmıştır. USG incelemelerinde bu kadar az saptanmasının nedeni; fetüsün, göbek kordonunun ve fetüsün ellerinin pozisyonuna, annenin karın çevresindeki yağ dokusunun miktarına, amniyon sıvısının miktarına, USG cihazının özelliğine, USG incelemesini yapan kişinin deneyimi gibi birçok özelliğe bağlı olmasından kaynaklanmaktadır. Fakat günümüzde 3 boyutlu USG'nin yaygınlaşması ile daha fazla yüz anomalisi saptanmaktadır (114). Prenatal USG incelemesi ile anoftalmi, hipertelörizm, hipotelörizm, mikrognati, nazal kemik yokluğu, yarı damak ve dudak gibi yüz anomalilerinin saptanabileceği belirtilmiştir (115). Çalışmamızda USG ile 1 fetüste yarı damak ve dudak, 2 fetüste burun anomalisi ve 1 fetüste ise retro-mikrognati saptanmıştır. Otopside ise en sık kulak anomalisi (n=15), daha sonra



sırasıyla yarık damak ve dudak (n=6), burun anomalisi (n=6), retro-mikrognati (n=4), hipertelörizm (n=2) saptanmıştır. Yarık damak ve dudak anomalisi için yapılan bir çalışmada USG ile tanının sensitivitesinin %20 olduğu belirtilmiştir (114). İtalya’da yapılan Pulu ve ark.’nın çalışmasında; ilk USG görüntülemesinde yüz anomalilerinin %67,7 saptanabildiği, seri USG incelemeleri ile bu oranın artabildiği ve %11,2’inde ise prenatal tanının konulamadığı bildirilmiştir (116). Yüz anomalileri gebelik sonlandırılması için tek başına endikasyon oluşturmasa da genetik faktörlerin bu anomalilerin ortaya çıkmasında etkisi olduğu ve eşlik edebilen anomaliler açısından dikkatli olunması gerektiği göz ardı edilmemelidir (117).

Prenatal USG ve otopsi uyumu açısından literatürde birçok çalışma bulunmaktadır. Çalışmamızda %57,1 USG ve otopsi bulguları tamamen uyumlu iken, %31 oranında otopside minör eklemeler yapıldığı ve %4,8 sıklıkta ise majör eklemeler yapıldığı saptanmıştır. USG ve otopsi bulguları %7,1 sıklıkta ise uyumsuzdur. Vimercati ve ark.’nın çalışmasında %49 tamamen uyumlu, %22 minör eklemeler ve %12 majör eklemeler olduğu saptanmış ve %17 uyumsuz olarak bulunmuştur. USG bulgularına sıklıkla santral sinir sistemine, kardiyovasküler sisteme ait bulgular ve çoklu bulgular otopsi sonrasında eklenmiştir (2). Çalışmamızda USG bulgularına otopsi ile majör bulgular eklenen ve USG bulgularıyla uyumsuz otopsi bulguları olan kategoriler incelendiğinde; bu bulguların sıklıkla genitoüriner sistem, santral sinir sistemi ve gastrointestinal sistem patolojileri olduğu bulunmuştur. Yapılan bir çalışmada tamamen uyumlu bulguların %84,4 olduğu ve %0,9 sıklıkta USG ve otopsi bulgularının uyumsuz olduğu belirtilmiş, çalışmamızdaki bulgulara benzer olarak en sık genitoüriner sistem, kardiyovasküler sistem ve santral sinir sistemi patolojilerinin otopsi sırasında eklendiği söylenmiştir (118). Kardiyovasküler sisteme ait patolojik bulguların sayısının az olmasından dolayı USG ve otopsi bulguları net karşılaştırılamamıştır. Ayrıca Kaiser ve ark.’nın çalışmasında %48,76 oranında tamamen uyumlu olduğu, %44,62 oranında minör eklemeler yapıldığı, %4,13 oranında majör eklemeler yapıldığı belirtilmiş ve %2,47 oranında ise uyumsuz bulgular olduğu saptanmıştır. Uyumsuz bulgular içerisinde ise çoklu bulgular, trakeoözefageal fistül, omfalosel ve solunum sistemi patolojileri olduğu belirtilmiştir (42). Çalışmamızda 13 fetüste solunum sistemi bulgusu vardır ve hepsi otopsi sırasında saptanmıştır. Yine trakeoözefageal fistül olan 2 fetüste de USG görüntülemesinde bu patoloji görülmemiş ve otopsi sırasında saptanmıştır. Çoklu

bulgular ise prenatal USG yapılan 13 fetüste görülmüş ve otopsi yapıldıktan sonra çoklu bulgusu olan fetüs sayısı 40'a yükselmiştir.

Kromozomal anomaliler tüm dünyada tıbbi, sosyal ve ekonomik yönden önemli bir problemdir. Bu gebeliklerin bir kısmı intrauterin eksitus, abortus yada terminasyon ile sonuçlansa da doğan bebeklerde yaşanabilecek postnatal bulgular için multidisipliner yaklaşım gerekmektedir ve bu anomaliler önemli bir morbidite ve mortalite sorunudur (119). Günümüzde teknolojinin gelişmesiyle kromozomal anomalilerinde prenatal tanı imkanları artmıştır ve bu oran 1985 senesinde %26 iken 2000 senesinde oran %46,3'e yükselmiştir (120). Çalışmamızda fetüslerin 57'sine (%67,9) genetik test uygulanmıştır. Bu vakaların 31'inde kromozomal testler normal çıkmıştır. Dokuz fetüste ise hücre üremesi yapılamamıştır. Geriye kalan 17 fetüsün 11'inde (%13,1) kromozomal anomali saptanmıştır. Ayrıca 1 fetüsün annesinin talasemi majör tanısı olmasından dolayı çalışma yapılmış ve genetik çalışma sonucu fetüste de talasemi majör tanısı konulmuş ve termine edilmiştir. İsveç'te 2006 yılında yapılan bir çalışmada tıbbi terminasyon yapılan fetüslerde kromozomal anomalilerin %13,7 sıklıkta görüldüğü bildirilmiştir (9). Kromozomal anomali saptanan 11 fetüsün hepsi prenatal dönemde tanı almıştır. Dört fetüsün USG'de patolojik bulgularının olması, 3'ünde NT yüksekliği saptanması, 2'sinde tarama testinde yüksek risk olması, 1'inde ileri anne yaşı ve 1'inde annede bilinen hastalık olması nedeniyle genetik çalışma yapılmıştır. Literatüre bakıldığında gebelikte invazif metot yapılma endikasyonları arasında ilk üç sırada ileri anne yaşı, tarama testinde yüksek risk saptanması ve patolojik USG bulguları yer almaktadır (121). Bizim çalışmamızda sıralamanın farklı olmasının nedenleri arasında; gebelikte düzenli takiplere gelmemeleri nedeniyle vakaları saptayamamak, ailelerin tarama testi yaptırmak istememesi, invazif metot kullanımını gebelerin reddetmesi ve örneklem sayımızın az olması sayılabilir. Kromozomal çalışmalarda en sık trizomi 21 (n=3) ve daha sonra trizomi 18 (n=2), monozomi X (n=2), trizomi 13 (n=1) saptanmıştır. Ramalho ve ark.'nın çalışmasında 76 fetüs incelenmiş ve sırasıyla trizomi 21 (n=17), trizomi 13 (n=2), trizomi 18 (n=2), trizomi 9 (n=2) ve monozomi X (n=1) saptanmıştır (122). *Lancet*'te yayınlanan İngiltere'de yapılan bir çalışmada USG incelemelerde patolojik bulguların sayısı arttıkça kromozomal anomali riskinin arttığı gösterilmiştir. USG'de patolojik bulgu yok iken %14 kromozomal anomali riski varken 3'ten fazla patolojik bulgu olduğunda riskin %48'e çıktığı ve 8'den fazla patolojik bulgu varlığında ise

riskin %92'ye çıktığı saptanmıştır (123). Çalışmamızda kromozomal anomali saptanan 4 fetüsün USG'sinde patolojik bulgu yokken diğer fetüslerin prenatal USG'sinde 3'ünde omfalosel, 2'sinde kistik higroma, 1'inde çoklu anomali ve 1'inde yüz anomalisi saptanmıştır. Fakat fetüslere otopsi yapıldığında 7 fetüsün de çoklu bulguları olduğu gözlenmiştir. Çoklu bulgular içerisinde en sık yüz anomalisi ve el ayak deformiteleri görülmektedir. Prenatal USG'de yüz anomalilerinin ve el ayak deformitelerinin sensitivitesinin düşük olduğu ve yanlış negatif sonuçlarının yüksek olduğu bilinmektedir (100). 2011 yılında 455 fetüs ile yapılan çalışmada kromozomal anomali saptanan fetüslerde en sık çoklu patolojik bulgular saptanmış daha sonra kardiyovasküler sistem, genitoüriner sistem ve santral sinir sistemi bulguları bulunmuştur (118). USG incelemede bir sistemde patolojik bulgu görüldüğünde diğer sistem incelemeleri de ayrıntılı bir şekilde yapılmalıdır. Çalışmamızda prenatal USG'de bulgu saptanmayan 3 fetüste otopside de bulgu saptanmamıştır. Isaksen ve ark.'nın yaptığı çalışmada %10 oranında kromozomal anomalisi olan fetüslerde herhangi bir yapısal anomali bulunmadığı belirtilmektedir. En sık patolojik bulguların ise kardiyovasküler sistemde görüldüğü saptanmıştır (91). Çalışmamızda kardiyovasküler sistem patolojisine sahip olan fetüs sayısı az olmasından dolayı benzer sonuçlar elde edilememiştir.

Tıbbi terminasyon yapılan vakalarda plasenta incelemesi otopsinin vazgeçilmez bir parçasıdır (124). Çalışmamızda %97,6 (n=82) oranında plasenta incelemesi yapılmıştır. Seksen iki plasentanın 6'sında patolojik bulgu saptanmazken 76 plasentada toplam 126 bulgu saptanmıştır. Bulgular sırasıyla koryonik villüs ve intervillöz boşluk patolojileri (%58,7), göbek kordonu patolojileri (%15,9), plasenta kanama-infarkt (%15,9) ve membran patolojilerine (%9,5) ait bulgulardır. Plasental patolojilerin klinik önemi olduğu bilinmekte ve perinatal morbidite ve mortalite ile ilişkilendirilmektedir (125). Plasentada oluşan değişikliklerin saptanma, gözden kaçabilen annede veya fetüsteki bir hastalığa karşı uyarıcı olabilir. Plasental inceleme birçok prenatal olayı doğru bir şekilde gösterir (126). Koryonik villüs ve intervillöz boşlukta en sık görülen bulgular villöz ödem (n=27) ve distrofik kalsifikasyondur (n=21). Daha sonra ise trofoblastik bazal membran mineralizasyonu (n=12) görülmektedir. Villöz ödem hidrops fetalis, preeklampsi ve sifiliz, CMV, toksoplazma gibi enfeksiyonlarla ilişkilendirilmiştir. Ödem nedeni ile villöz kapiller damarların basıya maruz kalarak hipoksi oluşturduğu savunulmaktadır. Ayrıca fokal ödemin

normal fizyolojik bir bulgu olabileceği de belirtilmiştir (127). Distrofik kalsifikasyon bulgusunun ise yine fizyolojik bulgu olabileceği belirtilmiş fakat bazı vakalarda IUGR ile ilişkilendirilmiştir (128). Bazal membran mineralizasyonun hidrops fetalis, polihidroamniyoz, kromozomal hastalıklarda bir bulgu olabileceği belirtilmektedir (129). Çalışmamızda ise 12 plasentada trofoblastik bazal membran mineralizasyonu saptanmış olup 10'unda genetik çalışma yapılmıştır ve bunlardan 4'ünde kromozomal anomali saptanmıştır.

Plasentada kanama saptanan 16 vaka, hematoma saptanan 2 vaka ve infarkt saptanan 2 vaka vardır. İnfarkt SGA (Gebelik yaşına göre küçük) bebeklerde %17,3 sıklıkta görülürken AGA (Doğum ağırlığı gebelik yaşına uygun) bebeklerde %11,7 oranında görülmektedir (130). İnfarkt, maternal uteroplasental yetmezliğin işaretidir. Hipertansiyon, kanama bozuklukları, anne yaşı ve annenin sigara içimi ile ilişkilendirilmektedir. İnfarktın büyüklüğü maternal hastalığın şiddeti ile orantılı olup infarkt santral yerleşimli ve çapı 3 cm'den büyükse daha önemli olduğu bilinmektedir (131). Sonraki gebeliklerde tekrarlama olasılığı yüksektir ve gebelik kayıplarına neden olabileceği gibi fetüste IUGR'a neden olabilir. Plasental hematomların insidansı %4-22 arasında değişmekte olup subkoryonik, retroplasental ve subamniyotik olarak üçe ayrılmaktadır. Yüzde 57 ile en sık subkoryonik hematoma görüldüğü bilinmektedir (132). Çalışmamızda 2 plasentada hematoma görülmüş olup ikisi de subkoryonik hematomdur. Subkoryonik hematoma lokal ve dağınık ise normal bir bulgu olabilir fakat büyük hematomların düşüklere ya da prematür doğumlara neden olabileceği bilinmektedir. Ayrıca hematomlar 3. trimesterde kanama ve erken doğum gibi komplikasyonlara neden olabilmektedir.

Plasental membran patolojilerinde ise 11 vakada koryoamniyonit ve 1 vakada amniyon epitel vakuolizasyonu görülmüştür. Amniyon epitel vakuolizasyonunda amniyon epitel hücreleri dejenere olmakta ve nekroza uğramaktadır. Çalışmalarda sıklıkla gastroşizis ile ilişkilendirilmiştir (133). Çalışmamızda görülen tek vakada ise nöral tüp defekti saptanmıştır. Koryoamniyonit ise literatürde %20 sıklıkta görülmektedir ve mikroorganizmaların transservikal yol daha sık olmak üzere hematojen, transabdominal yol ile geldiği bilinmektedir. Patojen mikroorganizmaların prostaglandin salınımını arttırarak erken doğuma neden olduğu ayrıca fetal ve neonatal enfeksiyonlar, intrauterin hipoksi, düşük APGAR skoru ve respiratuvar sorunlara yol

açtığı bilinmektedir (131). Gebelerin %25'inde semptom verirken geri kalan %75 kısımda plasentanın patolojik incelemesinde saptanmaktadır (134).

Göbek kordonu patolojileri %15,9 sıklıkta saptanmış ve sırasıyla tek umbilikal arter varlığı, embriyonik kanal artığı, *hipercoiling*, kord giriş anomalisi ve umbilikal damarda obliterasyon ve rekanalizasyon görülmüştür. Çalışmalarda tek umbilikal arter varlığının %0,063 sıklıkta görülmekte olduğu bildirilmiştir (135). Hua ve ark.'nın Amerika'da yaptığı çalışmada tek umbilikal arter saptanan fetüslerin %28,3'ünde malformasyon olduğu ve bu vakalarda en sık renal anomaliler ve kardiyovasküler sisteme ait anomalilerin saptandığı, ayrıca %8 sıklıkta IUGR görüldüğü bildirilmiştir (136). Çalışmamızda 10 fetüste tek umbilikal arter saptanmış olup 5'inde genitouriner sistem ve 1'inde kardiyovasküler sistem patolojisi bulunmaktadır. Ayrıca 1 fetüste IUGR saptanmıştır. On fetüsün sadece 1'inde patoloji saptanmamıştır. Tek umbilikal arter varlığı prenatal USG incelemelerinde saptanabilmektedir ve malformasyonlarla ilişkili olmasından dolayı dikkatle görüntülenmesi gerekmektedir (135). *Hipercoiling* saptanan olgular incelendiğinde IUGR, koryoamniyonit ve doğumun fetüs tarafından tolere edilememesi gibi patolojiler ile ilişkili bulunmuştur (137). Çalışmamızda 3 fetüste *hipercoiling* vardır ve bu fetüslerden 1'inde IUGR saptanmış ve 1 fetüs ise fetal kalp atımı yokluğu nedeniyle termine edilmiştir. Umbilikal kord giriş anomalilerinin Norveç'te 634,741 gebenin katılmış olduğu bir çalışmada sıklığı %7,8 olarak bildirilmiştir ve %6,3'ü marjinal kord giriş yeri iken %1,5 velamentöz giriş olarak saptanmıştır. İkiz gebeliklerde giriş anomalilerinin insidansının çok daha sık olduğu bilinmektedir (138). Çalışmamızda 2 (%2,4) fetüste görülmüştür ve 1 vakada velamentöz giriş diğerinde ise marjinal giriş saptanmıştır. İkizler çalışmamızda dahil edilmediği için insidans bilinmemektedir. Giriş anomalileri preeklampsi, preterm doğum, düşük APGAR ve düşük doğum ağırlığı ile ilişkilendirilmiş olup velamentöz girişlerde bu risk 3 kat artmaktadır (138). Çalışmamızda örneklem sayısı az olması nedeniyle plasenta patolojileri ve sistem anomalileri arasında istatistiksel olarak anlamlı ilişkiler bulunamamıştır. Fakat plasenta patolojilerinin hem maternal hem fetal sağlığı yansıttığı yadsınamaz bir gerçektir.

## 6. SONUÇLAR

1. Tıbbi terminasyon yapıldıktan sonra fetüslerin %72,6'sına 1 gün içerisinde ve %96,4'üne ise 3 gün içerisinde otopsi yapılmaktadır.
2. Annelerin ortalama yaşı 30,5'tir. Annelerin gebelik sayısı ortalama 2'dir. Annelerin 57'sinde (%67,9) bilinen bir kronik hastalık yoktur. Annelerde en sık trombofili (n=5, %6) ve hipotiroidi (n=5, %6) olduğu gözlenmiştir.
3. Otuz yedi (%44) fetüsün annesinde tekrarlayan gebelik kaybı öyküsü mevcuttur. Ayrıca 16 (%19) evliliğin akraba evliliği olduğu bilinmektedir.
4. Fetüslerin gestasyonel yaşları ortalama 18+4 haftadır.
5. Fetüslerin cinsiyetine bakıldığında ise 44 (%52,4) fetüs erkek iken 36 (%42,9) fetüsün kız olduğu saptanmıştır.
6. Gebelikte invazif metot uygulanan hasta sayısı 31 (%36,9) iken en çok uygulanan metodun ise amniyosentez (n=15, %48,4) olduğu görülmüştür. Fetüslerin 15'inde (%48,4) USG görüntülemesinde patolojik bulgular olduğu, 6'sında (%19,3) ise tarama testlerinde yüksek risk saptandığı için işlem yapılmıştır. Literatürde invazif metot uygulama endikasyonları arasında ilk üç sırada ileri anne yaşı, tarama testinde yükseklik ve patolojik USG bulguları yer almaktadır.
7. İnvazif metot uygulanan fetüslerin 12'sinde (%38,7) kromozomal anomali olduğu tespit edilmiştir. En sık trizomi 21 (n=3, %25) saptanmıştır.
8. Tıbbi terminasyon endikasyonlarında en sık malformasyonlar (n=36, %42,8) yer almaktadır. Daha sonra sırasıyla fetal kalp atımının görülmemesi (n=19, %22,6), anhidroamniyoz (n=13, %15,5), kromozomal nedenler (n=11, %13,1) saptanmıştır.
9. Malformasyonlarda ise sırasıyla çoklu anomaliler (n=24, %46,2), santral sinir sistemi (n =14, %26,9), genitoüriner sistem (n=5, %9,6),

kardiyovasküler (n=4, %7,7) ve muskuloskeletal sistem (n=4, %7,7) ve gastrointestinal sistem (n=1, %1,9) patolojileri görülmektedir.

10. Prenatal USG görüntülemesinde en sık santral sinir sistemi (n=20, %27) daha sonra sırasıyla 11 (%14,9) vaka ile muskuloskeletal sistem, 7 (%9,3) vaka ile genitoüriner sistem, beşer (%6,7) vaka ile kardiyovasküler sistem ve gastrointestinal sistem patolojileri görülmüştür. 13 (%17,7) vakada çoklu sistem anomalisi, 14 (%18,9) vakada diğer sistem bulguları bulunmaktadır.
11. Otopsi bulgularına bakıldığında ise 40 (%25,3) fetüste çoklu bulgular ve 32 (%20,2) fetüste diğer sistem bulguları saptanırken daha sonra santral sinir sistemi (n=24, %15,2), muskuloskeletal sistem (n=19, %12), pulmoner sistem (n=13, %8,2), genitoüriner (n=11, %7) ve gastrointestinal sistem (n=11, %7) ve kardiyovasküler sistem (n=8, %5,1) patolojileri takip etmektedir.
12. En sık santral sinir sistemi patolojileri saptanmıştır. Prenatal USG'lerde 20 (%27) fetüste toplam 24 bulgu, otopsi bulgularında ise 24 (%15,2) fetüste toplam 35 bulgu vardır. Vakaların 12'sinde (%34,3) korpus kallozum agenezisi, 10'unda (%28,6) nöral tüp defekti saptanmıştır.
13. Prenatal USG'de bulgusu olmayıp otopside patoloji saptanan 5 (%7,8) fetüs ve USG'de saptanan bulgulara ek olarak otopside bulgular saptanan 10 fetüs (%15,6) vardır. Bunlardan 11'inde korpus kallozum agenezisi saptanmıştır.
14. Prenatal USG'de 2 fetüste nöral tüp defekti saptanmıştır fakat otopside patoloji saptanmamıştır.
15. USG ve otopsi bulgularında 2. sıklıkta muskuloskeletal sisteme ait patolojiler saptanmıştır. Prenatal USG'de 11 (%14,9) fetüste toplam 16 bulgu, otopside ise 19 (%12) fetüste 30 bulgu saptanmıştır.

16. Sadece 1 fetüste izole muskuloskeletal sistem patolojisi bulunmuştur. Patolojik bulgu saptanan 18 fetüsün hepsinde çoklu bulgular eşlik etmesi nedeniyle genetik bölümüne konsülte edilmiş ve 5'inde kromozomal anomali saptanmıştır, 7'sinde ise genetik sendromlar düşünülmüştür.
17. Muskuloskeletal sistem patolojileri içerisinde en fazla bulgu el veya ayak deformitelerine (n=21, %70) ait bulgulardır. El deformitelerinde en sık kontraktür ve *overriding*, ayak deformitelerinde ise pes ekinovarus ve *overriding* saptanmıştır. Bu bulguların etiolojisinde genetik faktörlerin ve oligohidroamniyozun yer aldığı bilinmektedir.
18. Muskuloskeletal sistemde 9 (%12,3) vakanın sadece otopsi bulguları vardır, fetüslerin ultrasonografi değerlendirmesinde bu bulgular raporlanmamıştır. Fetüslerden 8'inde el veya ayak anomalisi, 1'inde artrogripozis saptanmıştır.
19. Prenatal USG'sinde genitoüriner sistem patolojileri saptanan 7 (%9,3) fetüs ve otopside patoloji saptanan 11 (%7) fetüs vardır. En sık multikistik displastik böbrek (n=4, %36,5), posterior üretral valv (n=2, %18,1), megasistis (n=2, %18,1) bulunmaktadır.
20. Literatürde posterior üretral valv (%1,2) patolojisinin nadir görülmektedir. Posterior üretral valv bulgusunun kardeşlerde daha sık görüldüğü bilinmektedir. Çalışmamızda daha sık görülmesinin nedeni akraba evliliğinin yaygın olmasıdır.
21. 5 (%45,4) vakada genitoüriner sisteme ait USG bulgusu saptanmamıştır sadece otopside patoloji görülmüştür ve bu bulgular arasında 2 vakada multikistik displastik böbrek, birer vakada ise renal agenezi, hipoplastik böbrek ve at nalı böbrek bulunmaktadır.
22. Gastrointestinal sistem anomalisi prenatal USG'de saptanan 5 (%6,7) fetüs otopside saptanan ise 11 (%7) fetüs vardır. Bu fetüslerden 4'ünde (%36,5) anal atrezi, ikişer (%18,1) fetüste omfalosel ve trakeoözofageal fistül saptanmıştır.



23. 1 (%20) vakanın prenatal USG'si omfalosel olarak raporlanmış olup vakanın otopsisinde bu bulgu saptanmamıştır. Otopsilerde omfalosel 2 fetüste saptanmış olup genetik çalışmada 1 fetüste 4p delesyonu ve diğer fetüste ise trizomi 18 olduğu görülmüştür.
  24. 7 (%63,6) vakanın ise otopside gastrointestinal sisteme ait bulgusu olup prenatal USG'de bulgu saptanmamıştır. Bu bulgular arasında 3 vakada anal atrezi, 2 vakada ise trakeoözofageal fistül ve 1 vakada ise anal atrezi ve trakeoözofageal fistül olduğu görülmektedir.
  25. Anal atrezi %50 sıklıkta başka anomalilere eşlik ettiği bilinmektedir. Anal atrezi saptanan fetüslerin 3'üne renal sistem ve 1'ine muskuloskeletal sistem patolojisi eşlik etmektedir.
  26. TÖF bulgusu olan fetüslerde renal anomaliler eşlik ettiği için polihidroamniyoz görülmemiş ve bu durum prenatal tanı konulmasını güçleştirmiştir.
  27. 5 (%6,7) fetüste USG incelemesinde kompleks kardiyak anomali olduğu görülmektedir. Otopsi bulgularında ise 8 (%5,1) fetüste kompleks kardiyak anomali vardır.
  28. Kardiyovasküler sistem patolojisi olan 3 (%37,5) fetüsün sadece otopside kardiyak patolojisi saptanmıştır. Bu fetüslerdeki bulgulara bakıldığında 1'inde ASD, 1'inde VSD ve 1'inde çift çıkımlı tek ventrikül olduğu gözlenmiştir.
  29. Solunum sistemine ait patolojik bulgu USG incelemelerinde görülmemiştir. Otopside ise 13 fetüste (%8,3) ise anomali saptanmıştır. 8 (%61,5) vakada segmentasyon anomalisi saptanırken 3 (%23,1) vakada pulmoner hipoplazi ve 2 (%15,4) vakada pektus ekskavatum bulunmaktadır.
  30. Pulmoner hipoplazi saptanan 3 vakanın 2'sinde hidrops fetalis ve 1'inde diyafram hernisi gözlenmiştir.
-

31. 84 vakanın USG bulgularına bakıldığında 14 vakada (%18,9) diğer sistem bulguları ve otopsi bulgularına bakıldığında ise 32 (%20,2) fetüste toplam 36 bulgu saptanmıştır. Bunlar; yüz anomalileri (n=24, %66,6), hidrops fetalis (n=4, %11,1), intrauterin büyüme geriliği (n=4, %11,1), kistik higroma (n=3, %8,4), teratom (n=1, %2,8) olarak sıralanmıştır.
32. Kistik higroma saptanan 3 fetüsten 2'sinin Turner sendromu olduğu raporlanmıştır. Literatürde olguların %39,1'inde kromozomal anomali saptanmıştır. Kromozomal anomalilerde ilk sırada trizomi 21 (%27,8) yer almakta ve daha sonra Turner sendromu (%23,8) gelmektedir.
33. Yüz anomalilerinde; 15 (%41,2) vakada kulak anomalisi, 6 (%16,7) vakada burun anomalisi, 6 (%16,7) vakada yarık damak ve/veya dudak, 4 (%11,1) vakada retro-mikrognati saptanmıştır.
34. USG'de bulgu saptanmayıp otopsi incelemesinde diğer sistem bulguları saptanan 19 (%27,1) vaka olduğu görülmektedir. Bu vakaların 1'inde IUGR saptanmış olup diğer 18 vakada ise yüze ait anomali saptanmıştır.
35. Prenatal USG bulgularında 13 fetüste (%17,7) çoklu patolojik bulgular, otopside 40 (%25,3) fetüste çoklu patolojik bulgular vardır.
36. USG ve otopsi bulguları karşılaştırıldığında 48'inde (%57,1) tamamen uyumlu bulgular görülmüştür. USG bulgularına ek olarak otopside minör bulguları mevcut olan fetüs sayısı 26 (%31) ve majör bulguları olan fetüs sayısı ise 4 (%4,8)'tür. Otopsi ve USG bulguları uyumsuz olan 6 (%7,1) fetüs saptanmıştır.
37. Plasenta incelemesi 82 (%97,6) vakada yapılmıştır ve 6'sında (%7,3) herhangi bir patolojik bulgu saptanmazken geriye kalan 76 (%92,7) plasentada toplam 126 tane bulgu saptanmıştır. Çoklu patolojik bulguları olan 34 vaka (%41,4), koryonik villüs ve intervillöz boşluğa ait patolojisi olan 29 (%35,4), plasenta membran patolojisi olan 5 (%6,1), göbek kordonu patolojisi olan 5 (%6,1), plasenta kanama ve/veya hematoma olan 3 (%3,7) vaka saptanmıştır.

38. Koryonik villüs ve intervillöz boşluk patolojisi olan vakalar incelendiğinde en fazla villöz ödem (n=27, %36,5) saptanırken daha sonra distrofik kalsifikasyon (n=21, %28,4) saptanmıştır. Villöz ödemin ve distrofik kalsifikasyonun fizyolojik bulgu olabileceği belirtilmiş fakat bazı vakalarda IUGR ile ilişkilendirilmiştir.
39. 12 (%16,2) plasentada ise trofoblastik bazal membran mineralizasyonu görülmüştür. 10'unda genetik çalışma yapılmıştır ve bunlardan 4'ünde kromozomal anomali saptanmıştır.
40. Plasenta membran patolojilerinde ise koryoamniyonit (n=11, %91,7) ve amniyon epitel vakuolizasyonu (n=1, %8,3) görülmüştür.
41. Göbek kordonu patolojilerinde sırasıyla tek umbilikal arter varlığı (n=10, %50), embriyonik kanal artığı varlığı (n=4, %20), *hipercoiling* (n=3, %15), umbilikal kord giriş anomalisi (n=2, %10), umbilikal damarda obliterasyon ve rekanalizasyon varlığı (n=1, %5) görülmüştür.
42. Tek umbilikal arter saptanan 10 fetüsün 5'inde genitoüriner sistem ve 1'inde kardiyovasküler sistem patolojisi bulunmaktadır. Ayrıca 1 fetüste IUGR saptanmıştır. Tek umbilikal arter varlığı ve gastrointestinal ve genitoüriner sistem patolojileri arasında ilişki saptanmıştır (p=.019). Umbilikal damarların malformasyonlarla ilişkili olmasından dolayı dikkatle görüntülenmesi gerekmektedir.
43. Plasentada kanama saptanan 16 (%80) vaka varken 2 (%10) vakada plasentada hematoma ve 2 (%10) vakada ise plasentada infarkt vardır.
44. Fetüslerin 57'sine (%67,9) genetik test yapılmıştır. Vakaların 31'i (%54,5) normal karyotipe sahipken, 3'ünde (%5,4) trizomi 21, 2'sinde (%3,5) trizomi 18, 2'sinde (%3,5) Monozomi X ve 1'er (%1,7) vakada trizomi 13, 4p delesyonu, t(4,13), duplikasyon (15q22.2q26.3), talasemi majör saptanmış ve ayrıca 2'sinde (%3,5) tanatoforik displazi, 1'er (%1,7) vakada ise VACTERL asosiasyonu, osteogenezis imperfekta, *Limb Body Wall* defekti ile uyumlu olduğu saptanmıştır.

45. 12-24. gestasyonel haftalar arasında tıbbi terminasyon yapılan 84 vakanın 56'sına (%66,7) gebelik süresince veya otopsi sonrasında en az 1 kez genetik danışmanlık verilmiştir.



## 7. KAYNAKLAR

1. Ferguson-Smith MA, Bianchi DW. Prenatal Diagnosis: past, present, and future. *Prenatal diagnosis*. 2010;30(7):601-4.
  2. Vimercati A, Grasso S, Abruzzese M, Chincoli A, de Gennaro A, Miccolis A, et al. Correlation between ultrasound diagnosis and autopsy findings of fetal malformations. *Journal of prenatal medicine*. 2012;6(2):13.
  3. Yeo L, Guzman ER, Shen-Schwarz S, Walters C, Vintzileos AM. Value of a complete sonographic survey in detecting fetal abnormalities: correlation with perinatal autopsy. *Journal of ultrasound in medicine : official journal of the American Institute of Ultrasound in Medicine*. 2002;21(5):501-10.
  4. Sankar V, Phadke S. Clinical utility of fetal autopsy and comparison with prenatal ultrasound findings. *Journal of Perinatology*. 2006;26(4):224-9.
  5. Kircher T. The autopsy and vital statistics. *Human pathology*. 1990;21(2):166-73.
  6. Johns N, Al-Salti W, Cox P, Kilby MD. A comparative study of prenatal ultrasound findings and post-mortem examination in a tertiary referral centre. *Prenatal Diagnosis: Published in Affiliation With the International Society for Prenatal Diagnosis*. 2004;24(5):339-46.
  7. Park YW. *Diagnosis of fetal anomalies by sonography*. 2001.
  8. Dulgheroff FF, Peixoto AB, Petrini CG, Caldas TMRdC, Ramos DR, Magalhães FO, et al. Fetal structural anomalies diagnosed during the first, second and third trimesters of pregnancy using ultrasonography: a retrospective cohort study. *Sao Paulo Medical Journal*. 2019;137(5):391-400.
  9. Amini H, Antonsson P, Papadogiannakis N, Ericson K, Pilo C, Eriksson L, et al. Comparison of ultrasound and autopsy findings in pregnancies terminated due to fetal anomalies. *Acta obstetricia et gynecologica Scandinavica*. 2006;85(10):1208-16.
-

10. Antonsson P, Sundberg A, Kublickas M, Pilo C, Ghazi S, Westgren M, et al. Correlation between ultrasound and autopsy findings after 2nd trimester terminations of pregnancy. *Journal of perinatal medicine*. 2008;36(1):59-69.
  11. Christian E, Yu C, Apuzzo ML. Focused ultrasound: relevant history and prospects for the addition of mechanical energy to the neurosurgical armamentarium. *World Neurosurgery*. 2014;82(3-4):354-65.
  12. Eik-Nes SH. The 18-week fetal examination and detection of anomalies. *Prenatal diagnosis*. 2010;30(7):624-30.
  13. Pinto V, Wankelmuth M, D'Addario V. *Donald School Textbook of Ultrasound in Obstetrics and Gynecology*. Asim Kurjak, Frank A Chervenak, First Ed, Jaypee Brothers, New Delhi, India. 2004;365.
  14. Campbell S. A short history of sonography in obstetrics and gynaecology. *Facts, views & vision in ObGyn*. 2013;5(3):213.
  15. Müdürlüğü SAG. *Sağlık istatistikleri yılığı 2015*. Ankara: Sistem Ofset Basım Yayın. 2016.
  16. Akça E, Sürücü ŞG, Akbaş M. Obstetrik Ultrason Kullanımının Tarihçesine İlişkin Bir Değerlendirme ve Ebenin Rolü. *Mersin Üniversitesi Tıp Fakültesi Lokman Hekim Tıp Tarihi ve Folklorik Tıp Dergisi*.8(1):47-53.
  17. Neilson JP. Ultrasound for fetal assessment in early pregnancy. *Cochrane Database of Systematic Reviews*. 1998(4).
  18. Grennert L, Persson P-H, Gennser G, Kullander S. Benefits of ultrasonic screening of a pregnant population. *Acta Obstetrica et Gynecologica Scandinavica*. 1978;57(sup78):5-14.
  19. Salomon L, Alfirevic Z, Berghella V, Bilardo C, Hernandez-Andrade E, Johnsen S, et al. Practice guidelines for performance of the routine mid-trimester fetal ultrasound scan. *Ultrasound in Obstetrics & Gynecology*. 2011;37(1):116-26.
  20. Crino J, Finberg HJ, Frieden F, Kuller J, Odibo A, Robichaux A, et al. AIUM practice guideline for the performance of obstetric ultrasound examinations. *Journal of Ultrasound in Medicine*. 2013;32(6):1083-101.
-

21. Abramowicz J, Kossoff G, Maršál K, Ter Haar G. International Society of Ultrasound in Obstetrics and Gynecology (ISUOG). *Ultrasound in Obstetrics and Gynecology: The Official Journal of the International Society of Ultrasound in Obstetrics and Gynecology*. 2000;16(6):594-6.
  22. Grandjean H, Larroque D, Levi S. The performance of routine ultrasonographic screening of pregnancies in the Eurofetus Study. *American journal of obstetrics and gynecology*. 1999;181(2):446-54.
  23. Byrne D. Obstetrics—Diagnostic Part 1 Ultrasound and Prenatal Diagnostic Procedures in Obstetrics. *BMUS Bulletin*. 1998;6(1):4-14.
  24. Organization WH. WHO recommendations on antenatal care for a positive pregnancy experience: World Health Organization; 2016.
  25. NICE. Antenatal care for uncomplicated pregnancies. NICE London; 2008.
  26. Rehberi DÖBY. TC Sağlık Bakanlığı. Halk Sağlığı Kurumu, Ankara. 2014.
  27. Enstitüsü HÜNE. Türkiye Nüfus ve Sağlık Araştırması TNSA 2013: Ana Rapor. Erişim: 02 Aralık 2016. 2013.
  28. Schwärzler P, Senat MV, Holden D, Bernard J, Masroor T, Ville Y. Feasibility of the second-trimester fetal ultrasound examination in an unselected population at 18, 20 or 22 weeks of pregnancy: a randomized trial. *Ultrasound in Obstetrics and Gynecology: The Official Journal of the International Society of Ultrasound in Obstetrics and Gynecology*. 1999;14(2):92-7.
  29. Saltvedt S, Almström H, Kublickas M, Valentin L, Grunewald C. Detection of malformations in chromosomally normal fetuses by routine ultrasound at 12 or 18 weeks of gestation—a randomised controlled trial in 39 572 pregnancies. *BJOG: An International Journal of Obstetrics & Gynaecology*. 2006;113(6):664-74.
  30. Boyd P, Tondi F, Hicks N, Chamberlain P. Autopsy after termination of pregnancy for fetal anomaly: retrospective cohort study. *bmj*. 2004;328(7432):137.
-

31. Kaasen A, Tuveng J, Heiberg A, Scott H, Haugen G. Correlation between prenatal ultrasound and autopsy findings: a study of second-trimester abortions. *Ultrasound in obstetrics & gynecology*. 2006;28(7):925-33.
  32. Kabaalioglu A. İkinci Trimester Ultrasonografi İncelemesi. 2017.
  33. Faye-Petersen OM, Heller DS, Joshi VV. *Handbook of placental pathology*: CRC Press; 2005.
  34. Di Naro E, Ghezzi F, Raio L, Franchi M, D'Addario V. Umbilical cord morphology and pregnancy outcome. *European Journal of Obstetrics & Gynecology and Reproductive Biology*. 2001;96(2):150-7.
  35. Andrews WW, Copper R, Hauth JC, Goldenberg RL, Neely C, DuBard M. Second-trimester cervical ultrasound: associations with increased risk for recurrent early spontaneous delivery. *Obstetrics & Gynecology*. 2000;95(2):222-6.
  36. Hata T, Tanaka H, Noguchi J, Hata K. Three-dimensional ultrasound evaluation of the placenta. *Placenta*. 2011;32(2):105-15.
  37. Gray W, Rumack C, Wilson S, Charboneau J. *Diagnostic ultrasound*: New York: Mosby; 1998.
  38. Obstetrics ISoUi, Gynecology. Cardiac screening examination of the fetus: guidelines for performing the 'basic' and 'extended basic' cardiac scan. *Ultrasound in obstetrics & gynecology: the official journal of the International Society of Ultrasound in Obstetrics and Gynecology*. 2006;27(1):107.
  39. Carvalho J, Allan L, Chaoui R, Copel J, DeVore G, Hecher K, et al. ISUOG Practice Guidelines (updated): sonographic screening examination of the fetal heart. *Ultrasound in Obstetrics & Gynecology*. 2013;41(3):348-59.
  40. Kaykı G, Güçer Ş, Akçören Z, Orhan D, Talim B, Yurdakök M, et al. Non-immune hydrops fetalis: A retrospective analysis of 151 autopsies performed at a single center. *The Turkish journal of pediatrics*. 2018;60(5):471-7.
  41. AYDIN M. Çocuk düşürtme fiilleri ve ceza sorumluluğu. *Selçuk Üniversitesi Hukuk Fakültesi Dergisi*. 2011;19(2):69-100.
-



42. Kaiser L, Vizer M, Arany A, Veszprémi B. Correlation of prenatal clinical findings with those observed in fetal autopsies: pathological approach. *Prenatal diagnosis*. 2000;20(12):970-5.
  43. Rossi AC, Prefumo F. Correlation between fetal autopsy and prenatal diagnosis by ultrasound: a systematic review. *European Journal of Obstetrics & Gynecology and Reproductive Biology*. 2017;210:201-6.
  44. Maskar Ü. İslâm'da ve Osmanlılarda Otopsi Sorunu Üzerine Bir Etüd. *Turk Patoloji Derg*. 1976;3:259-74.
  45. Burton JL, Underwood J. Clinical, educational, and epidemiological value of autopsy. *The Lancet*. 2007;369(9571):1471-80.
  46. Şehsuvaroğlu BN, Özen HC. Dünyada ve yurdumuzda adli tıbbın tarihçesi ve gelişmesi: Sermet Matbaası; 1974.
  47. KOÇ S, BİÇER Ü. Adli Tıbbın Tarihsel Gelişimi, Türkiye'deki Yapılanması ve Sorunları.
  48. Roulson J-a, Benbow E, Hasleton PS. Discrepancies between clinical and autopsy diagnosis and the value of post mortem histology; a meta-analysis and review. *Histopathology*. 2005;47(6):551-9.
  49. Dickinson JE, Prime DK, Charles AK. The role of autopsy following pregnancy termination for fetal abnormality. *Australian and New Zealand Journal of Obstetrics and Gynaecology*. 2007;47(6):445-9.
  50. Schmidt S. Consent for autopsies. *JAMA*. 1983;250(9):1161-4.
  51. Roberts WC. The autopsy: its decline and a suggestion for its revival. *New England Journal of Medicine*. 1978;299(7):332-8.
  52. Sorop-Florea M, Ciurea RN, Ioana M, Stepan AE, Stoica GA, Tanase F, et al. The importance of perinatal autopsy. Review of the literature and series of cases. *Romanian journal of morphology and embryology = Revue roumaine de morphologie et embryologie*. 2017;58(2):323-37.
-

53. Shojania KG, Burton EC, McDonald KM, Goldman L. Changes in rates of autopsy-detected diagnostic errors over time: a systematic review. *Jama*. 2003;289(21):2849-56.
  54. Khong TY. A review of perinatal autopsy rates worldwide, 1960s to 1990s. *Paediatric and perinatal epidemiology*. 1996;10(1):97-105.
  55. Wigglesworth JS, Singer DB. *Textbook of fetal and perinatal pathology*: Blackwell Scientific Publications Limited; 1991.
  56. Ayoub T, Chow J. The conventional autopsy in modern medicine. *Journal of the Royal Society of Medicine*. 2008;101(4):177-81.
  57. Keeling JW. *The perinatal necropsy. Fetal and neonatal pathology*: Springer; 2001. p. 1-46.
  58. Macpherson TA, Stocker J. *The pediatric autopsy. Pediatric pathology*. 2001;1:3-5.
  59. Hull MJ, Nazarian RM, Wheeler AE, Black-Schaffer WS, Mark EJ. Resident physician opinions on autopsy importance and procurement. *Human pathology*. 2007;38(2):342-50.
  60. Esiri M, Ansorge O. Autopsy: not dead. *The Lancet*. 2006;367(9510):568.
  61. Podbregar M, Voga G, Krivec B, Skale R, Parežnik R, Gabršček L. Should we confirm our clinical diagnostic certainty by autopsies? *Intensive care medicine*. 2001;27(11):1750-5.
  62. Aksoy F. Perinatal patoloji. *Perinatoloji Dergisi*. 1994;2:71-2.
  63. Craft H, Brazy JE. Autopsy: high yield in neonatal population. *American Journal of Diseases of Children*. 1986;140(12):1260-2.
  64. Meier PR, Manchester DK, Shikes RH, Clewell WH, Stewart M. Perinatal autopsy: its clinical value. *Obstetrics and gynecology*. 1986;67(3):349-51.
  65. Struksnæs C, Blaas HG, Eik-Nes S, Vogt C. Correlation between prenatal ultrasound and postmortem findings in 1029 fetuses following termination of pregnancy. *Ultrasound in Obstetrics & Gynecology*. 2016;48(2):232-8.
-

66. Williamson L. Guidelines on autopsy practice: Fetal autopsy (2nd trimester fetal loss and termination of pregnancy for congenital anomaly) June 2017. 2017.
  67. Khong TY, Mansor FAW, Staples AJ. Are perinatal autopsy rates satisfactory? Medical journal of Australia. 1995;162(9):469-70.
  68. Wright C, Cameron H, Lamb W, Group NPMSS. A study of the quality of perinatal autopsy in the former Northern Region. BJOG: An International Journal of Obstetrics & Gynaecology. 1998;105(1):24-8.
  69. RCOG JWP. Path: Report on Fetal and Perinatal Pathology. London, RCOG. 1988.
  70. Thornton C, O'Hara M. A regional audit of perinatal and infant autopsies in Northern Ireland. BJOG: An International Journal of Obstetrics & Gynaecology. 1998;105(1):18-23.
  71. ve Perinatal PDFP. Patoloji Çalışma Grubu Değerlendirme Standartları ve Klavuzları (2010). Erişim Adresi: [http://www.turkpath.org.tr/files/perinatal\\_pediatrik.pdf](http://www.turkpath.org.tr/files/perinatal_pediatrik.pdf).
  72. Judge-Kronis L, Hutchinson J, Sebire N, Arthurs O. Consent for paediatric and perinatal postmortem investigations: implications of less invasive autopsy. Journal of Forensic Radiology and Imaging. 2016;4:7-11.
  73. Fallet-Bianco C, De Bie I, Désilets V, Oligny LL. No. 365-fetal and perinatal autopsy in prenatally diagnosed fetal abnormalities with normal chromosome analysis. Journal of Obstetrics and Gynaecology Canada. 2018;40(10):1358-66. e5.
  74. Bove KE, Pathologists ACotCoA. Practice guidelines for autopsy pathology: the perinatal and pediatric autopsy. Archives of pathology & laboratory medicine. 1997;121(4):368.
  75. Gilbert-Barnes E. Potter's pathology of the fetus, infant, and child: Mosby Elsevier; 2007.
  76. Baergen RN. Manual of Benirschke and Kaufmann's pathology of the human placenta: Springer Science & Business Media; 2005.
-

77. Langston C, Kaplan C, Macpherson T, Mancini E. Practice guideline for examination of the placenta. *Archives of pathology & laboratory medicine*. 1997;121(5):449.
  78. Keeling J, MacGillivray I, Golding J, Wigglesworth J, Berry J, Dunn P. Classification of perinatal death. *Archives of disease in childhood*. 1989;64(10 Spec No):1345-51.
  79. Gordijn SJ, Erwich JJH, Khong TY. Value of the perinatal autopsy: critique. *Pediatric and Developmental pathology*. 2002;5(5):480-8.
  80. Akgun H, Basbug M, Ozgun MT, Canoz O, Tokat F, Murat N, et al. Correlation between prenatal ultrasound and fetal autopsy findings in fetal anomalies terminated in the second trimester. *Prenatal Diagnosis: Published in Affiliation With the International Society for Prenatal Diagnosis*. 2007;27(5):457-62.
  81. Sun C-CJ, Grumbach K, DeCosta DT, Meyers CM, Dungan JS. Correlation of prenatal ultrasound diagnosis and pathologic findings in fetal anomalies. *Pediatric and Developmental Pathology*. 1999;2(2):131-42.
  82. Chescheir NC, Reitnauer PJ. A comparative study of prenatal diagnosis and perinatal autopsy. *Journal of ultrasound in medicine*. 1994;13(6):451-6.
  83. Costa CMdS, Gama SGNd, Leal MdC. Congenital malformations in Rio de Janeiro, Brazil: prevalence and associated factors. *Cadernos de saude publica*. 2006;22:2423-31.
  84. Chung C, Myriantopoulos N. Factors affecting risks of congenital malformations. I. Analysis of epidemiologic factors in congenital malformations. Report from the Collaborative Perinatal Project. *Birth defects original article series*. 1975;11(10):1-22.
  85. Westin M, Saltvedt S, Bergman G, Kublickas M, Almström H, Grunewald C, et al. Routine ultrasound examination at 12 or 18 gestational weeks for prenatal detection of major congenital heart malformations? A randomised controlled trial comprising 36 299 fetuses. *BJOG: An International Journal of Obstetrics & Gynaecology*. 2006;113(6):675-82.
-

86. Ozyuncu O, Orgul G, Tanacan A, Aktoz F, Guleray N, Fadiloglu E, et al. Retrospective analysis of indications for termination of pregnancy. *Journal of Obstetrics and Gynaecology*. 2019;39(3):355-8.
  87. Rodriguez MA, Prats P, Rodríguez I, Cusí V, Comas C. Concordance between prenatal ultrasound and autopsy findings in a tertiary center. *Prenatal diagnosis*. 2014;34(8):784-9.
  88. Goldberg JD. Routine screening for fetal anomalies: expectations. *Obstetrics and gynecology clinics of North America*. 2004;31(1):35-50.
  89. Tennstedt C, Chaoui R, Bollmann R, Körner H, Dietel M. Correlation of prenatal ultrasound diagnosis and morphological findings of fetal autopsy. *Pathology-Research and Practice*. 1998;194(10):721-4.
  90. Szigeti Z, Csaba Á, Pete B, Hajdú J, Papp Z, Papp C. Correlation of prenatal sonographic diagnosis and morphologic findings of fetal autopsy in fetuses with trisomy 21. *Journal of ultrasound in medicine*. 2007;26(1):61-8.
  91. Isaksen C, Eik-Nes S, Blaas HG, Torp S, Van Der Hagen C, Ormerod E. A correlative study of prenatal ultrasound and post-mortem findings in fetuses and infants with an abnormal karyotype. *Ultrasound in Obstetrics and Gynecology: The Official Journal of the International Society of Ultrasound in Obstetrics and Gynecology*. 2000;16(1):37-45.
  92. Campbell S, Johnstone F, Holt E, May P. Anencephaly: early ultrasonic diagnosis and active management. *The Lancet*. 1972;300(7789):1226-7.
  93. Isaksen C, Eik-Nes S, Blaas HG, Torp S. Comparison of prenatal ultrasound and postmortem findings in fetuses and infants with central nervous system anomalies. *Ultrasound in Obstetrics and Gynecology: The Official Journal of the International Society of Ultrasound in Obstetrics and Gynecology*. 1998;11(4):246-53.
  94. Moutard M-L, Kieffer V, Feingold J, Kieffer F, Lewin F, Adamsbaum C, et al. Agenesis of corpus callosum: prenatal diagnosis and prognosis. *Child's nervous system*. 2003;19(7-8):471-6.
-

95. Goutas N, Simopoulou S, Petraki V, Agapitos E. Limb Reduction Defects-Autopsy Study. *Pediatric pathology*. 1993;13(1):29-35.
  96. Alrabai HM, Farr A, Bettelheim D, Weber M, Farr S. Prenatal diagnosis of congenital upper limb differences: a current concept review. *The Journal of Maternal-Fetal & Neonatal Medicine*. 2017;30(21):2557-63.
  97. Bromley B, Benacerraf B. Abnormalities of the hands and feet in the fetus: sonographic findings. *AJR American journal of roentgenology*. 1995;165(5):1239-43.
  98. Flack NJ, Fisk NM. Oligohydramnios and associated fetal complications. *Fetal and Maternal Medicine Review*. 1993;5(3):147-66.
  99. Giele H, Giele C, Bower C, Allison M. The incidence and epidemiology of congenital upper limb anomalies: a total population study. *The Journal of hand surgery*. 2001;26(4):628-34.
  100. Lomax L, Johansson H, Valentin L, Sladkevicius P. Agreement between prenatal ultrasonography and fetal autopsy findings: a retrospective study of second trimester terminations of pregnancy. *Ultraschall in der Medizin-European Journal of Ultrasound*. 2012;33(07):E31-E7.
  101. Isaksen C, Eik-Nes S, Blaas HG, Torp S. Fetuses and infants with congenital urinary system anomalies: correlation between prenatal ultrasound and postmortem findings. *Ultrasound in Obstetrics and Gynecology*. 2000;15(3):177-85.
  102. Şahin C, CELAYİR CA, Gökmen K, AKÇAER V, MORALIOĞLU S, BOSNALI O. Posterior Üretral Valvli Olgularda Ailesel İnsidens. *Zeynep Kamil Tıp Bülteni*. 2011;42(2):93-7.
  103. Cascio S, Sweeney B, Granata C, Piaggio G, Jasonni V, Puri P. Vesicoureteral reflux and ureteropelvic junction obstruction in children with horseshoe kidney: treatment and outcome. *The Journal of urology*. 2002;167(6):2566-8.
  104. Dias T, Sairam S, Kumarasiri S. Ultrasound diagnosis of fetal renal abnormalities. *Best Practice & Research Clinical Obstetrics & Gynaecology*. 2014;28(3):403-15.
-

105. Bean WJ, Calonje MA, Aprill CN, Geshner J. Anal atresia: a prenatal ultrasound diagnosis. *Journal of Clinical Ultrasound*. 1978;6(2):111-2.
  106. Levitt MA, Peña A. Anorectal malformations. *Orphanet journal of rare diseases*. 2007;2(1):33.
  107. Phelps S, Fisher R, Partington A, Dykes E. Prenatal ultrasound diagnosis of gastrointestinal malformations. *Journal of pediatric surgery*. 1997;32(3):438-40.
  108. Stoll C, Alembik Y, Dott B, Roth MP. Omphalocele and gastroschisis and associated malformations. *American journal of medical genetics Part A*. 2008;146(10):1280-5.
  109. Bradshaw CJ, Thakkar H, Knutzen L, Marsh R, Pacilli M, Impey L, et al. Accuracy of prenatal detection of tracheoesophageal fistula and oesophageal atresia. *Journal of pediatric surgery*. 2016;51(8):1268-72.
  110. Quartermain MD, Pasquali SK, Hill KD, Goldberg DJ, Huhta JC, Jacobs JP, et al. Variation in prenatal diagnosis of congenital heart disease in infants. *Pediatrics*. 2015;136(2):e378-e85.
  111. Randall P, Brealey S, Hahn S, Khan K, Parsons J. Accuracy of fetal echocardiography in the routine detection of congenital heart disease among unselected and low risk populations: a systematic review. *BJOG: An International Journal of Obstetrics & Gynaecology*. 2005;112(1):24-30.
  112. Pathania M, Lali BS, Rathaur VK. Unilateral pulmonary hypoplasia: a rare clinical presentation. *Case Reports*. 2013;2013:bcr2012008098.
  113. Gedikbasi A, Oztarhan K, Aslan G, Demirali O, Akyol A, Sargin A, et al. Multidisciplinary approach in cystic hygroma: prenatal diagnosis, outcome, and postnatal follow up. *Pediatrics International*. 2009;51(5):670-7.
  114. Johnson N, Sandy JR. Prenatal diagnosis of cleft lip and palate. *The Cleft palate-craniofacial journal*. 2003;40(2):186-9.
  115. Martinelli P, Russo R, Agangi A, Paladini D. Prenatal ultrasound diagnosis of frontonasal dysplasia. *Prenatal diagnosis*. 2002;22(5):375-9.
-

116. Pilu G, Reece EA, Romero R, Bovicelli L, Hobbins JC. Prenatal diagnosis of craniofacial malformations with ultrasonography. *American journal of obstetrics and gynecology*. 1986;155(1):45-50.
  117. Hafner E, Sterniste W, Scholler J, Schuchter K, Philipp K. Prenatal diagnosis of facial malformations. *Prenatal Diagnosis: Published in Affiliation With the International Society for Prenatal Diagnosis*. 1997;17(1):51-8.
  118. Vogt C, Blaas HG, Salvesen K, Eik-Nes S. Comparison between prenatal ultrasound and postmortem findings in fetuses and infants with developmental anomalies. *Ultrasound in obstetrics & gynecology*. 2012;39(6):666-72.
  119. Erdemoğlu M, Kale A. Genetik amaçlı amniyosentez uygulanan 183 olgunun prospektif analizi. 2007.
  120. Richmond S, Atkins J. A population-based study of the prenatal diagnosis of congenital malformation over 16 years. *BJOG: An International Journal of Obstetrics & Gynaecology*. 2005;112(10):1349-57.
  121. Lichtenbelt KD, Alizadeh BZ, Scheffer PG, Stoutenbeek P, Schielen PC, Page-Christiaens LC, et al. Trends in the utilization of invasive prenatal diagnosis in The Netherlands during 2000–2009. *Prenatal diagnosis*. 2011;31(8):765-72.
  122. Ramalho C, Matias A, Brandão O, Montenegro N. Critical evaluation of elective termination of pregnancy in a tertiary fetal medicine center during 43 months: correlation of prenatal diagnosis findings and postmortem examination. *Prenatal Diagnosis: Published in Affiliation With the International Society for Prenatal Diagnosis*. 2006;26(11):1084-8.
  123. Nicolaides K, Snijders R, Campbell S, Gosden C, Berry C. Ultrasonographically detectable markers of fetal chromosomal abnormalities. *The Lancet*. 1992;340(8821):704-7.
  124. Roberts DJ, Oliva E. Clinical significance of placental examination in perinatal medicine. *The Journal of Maternal-Fetal & Neonatal Medicine*. 2006;19(5):255-64.
  125. Redline RW, editor *The clinical implications of placental diagnoses. Seminars in perinatology*; 2015: Elsevier.
-




126. Korkut M, Çelik S, Çağdır AS, Soysal Z. Placenta ve adli tıp sorunları. *Adli Tıp Dergisi*. 2004;18(2):45-60.
  127. Naeye RL, Maisels MJ, Lorenz RP, Botti JJ. The clinical significance of placental villous edema. *Pediatrics*. 1983;71(4):588-93.
  128. Poggi S, Bostrom K, Demer L, Skinner H, Koos B. Placental calcification: a metastatic process? *Placenta*. 2001;22(6):591-6.
  129. Ariel I, Meir K. Mineralization of trophoblast basement membrane. *Pathology of the Placenta*: Springer; 2019. p. 143-6.
  130. Becroft D, Thompson J, Mitchell E. The epidemiology of placental infarction at term. *Placenta*. 2002;23(4):343-51.
  131. PATOLOJİ P, GÖNDERİLMESİ L. Placentanın klinik ve histopatolojik incelenme yöntemleri ve önemi. *Perinatoloji Dergisi*. 1993;1:246-55.
  132. Nguyen D, Nguyen C, Yacobozi M, Bsai F, Rakita D, editors. *Imaging of the placenta with pathologic correlation. Seminars in Ultrasound, CT and MRI*; 2012: Elsevier.
  133. De Paepe ME, Mao Q, Chu S, Zhang Y, Luks FI. Clinicoplacental correlates of amniocyte vacuolization in association with gastroschisis. *Placenta*. 2017;57:87-93.
  134. Kayaselçuk F, Ergin M, Tunalı N, Çoşar EF, Özgönen FT. The pathology of the placenta and clinicopathological correlation (190 Cases).
  135. Benirschke K, Burton GJ, Baergen RN. *Anatomy and pathology of the umbilical cord. Pathology of the human placenta*: Springer; 2012. p. 309-75.
  136. Hua M, Odibo AO, Macones GA, Roehl KA, Crane JP, Cahill AG. Single umbilical artery and its associated findings. *Obstetrics & Gynecology*. 2010;115(5):930-4.
  137. De Laat MW, Van Der Meij JJ, Visser GH, Franx A, Nikkels PG. Hypercoiling of the umbilical cord and placental maturation defect: associated pathology? *Pediatric and Developmental Pathology*. 2007;10(4):293-9.
-

138. Ebbing C, Kiserud T, Johnsen SL, Albrechtsen S, Rasmussen S. Prevalence, risk factors and outcomes of velamentous and marginal cord insertions: a population-based study of 634,741 pregnancies. *PLOS one*. 2013;8(7).



## EKLER

## Ek-1. Otopsi İncelemesi Yapılacak Hasta Onam Formu

	<b>HACETTEPE ÜNİVERSİTESİ HASTANELERİ</b>	<b>OTOPSİ İNCELEMESİ YAPILACAK HASTA ONAM FORMU</b>
	İhsan Doğramacı Çocuk Hastanesi Çocuk Sağlığı ve Hastalıkları Anabilim Dalı	

## HASTANIN

■ Soyadı, Adı :

■ Protokol No :

Sayın Hasta Yakınımız,

Vefat eden hastamıza yapılması önerilen otopsi işlemi hakkında bilgi sahibi olmak en doğal hakkınızdır. Otopsi incelemesinin yararlarını öğrendikten sonra yapılacak işleme rıza göstermek ya da göstermemek yine kendi kararınıza bağlıdır.

Bu açıklamanın amacı sizi korkutmak ya da endişelendirmek değil, vefat eden hastamıza yapılması önerilen otopsi incelemesi ile ilgili konularda sizin daha bilinçli bir biçimde karar vermenize yardımcı olmaktır. Arzu ettiğiniz takdirde hastamızla ilgili tüm bilgi ve dökümanlar size veya uygun göreceğiniz bir yakınınıza verilebilir. Yasal ve tıbbi zorunluluk taşıyan durumlar dışında bilgilendirilmeyi reddedebilirsiniz.

- Doktor ya da sorumlu sağlık personeli tarafından hastanın tıbbi durumu hakkında bilgilendirildim.
- Hastama yapılması önerilen otopsi işlemi konusunda bilgi aldım.
- Otopsi sonrasında cenazenin teslimi ve defnedilmesi konusunda bilgilendirildim.
- Otopsi sonucunu Çocuk Sağlığı ve Hastalıkları Anabilim Dalı Pediatrik ve Perinatal Patoloji Ünitesi'nden öğrenebileceğim ve sonuç hakkında doktorumuzdan bilgi alabileceğim anlatıldı.
- Sorumlu hekimlerin gerek duyması durumunda otopsi sırasında çıkarılacak ve saklanacak dokuların tanı, eğitim, araştırma ve bilimsel amaçlar için kullanımını kabul ediyorum.
- Otopsi raporunun ve doku örneklerinin hastane kayıtlarının bir parçası olacağını biliyorum.
- Hastamla ilgili klinik bulgu, tetkik, tedavi ve sonuç bilgilerinin tüm kimlik bilgileri gizli kalmak koşuluyla bilimsel çalışmalar için kullanılmasına ve yayınlanmasına izin veriyorum.
- Vekili olduğum hastaya otopsi incelemesi yapılmasına izin veriyorum.
- Otopsi şekli
  - Tam otopsi  beyin, göğüs ve kan bölgeleeri
  - Parsiyel otopsi  beyin incelemesi
  - göğüs bölgesi incelemesi
  - kan bölgesi incelemesi
  - Doku örnekleme  \_\_\_\_\_

(lütfeñ örneklenecek dokular belirtiniz.)
- Otopsi işlemi tamamlandıktan sonra
  - Cenazeyi teslim alacağım.
  - Cenazeyi teslim almayacağım, hastane tarafından defnedilmesini kabul ediyorum.
- Sözel bilgilendirme yapıldı.
- Otopsi incelemesi isimli "Bilgilendirme Formu"nu okudum.

## EK-2. Otopsi İşlemi Öncesi Klinik Bilgi Alımı İçin Örnek Form

### Appendix A Specimen autopsy request form

#### Clinical information for fetal/perinatal post-mortem examination

Please attach <b>mother's</b> sticker here Family name..... First name..... DOB / / Reg no..... Consultant.....	Please attach <b>baby's</b> sticker here Family name..... First name..... DOB / / Reg no..... Consultant.....
--	--

Ethnic origin \_\_\_\_\_ Father's ethnic origin (if known) \_\_\_\_\_ Baby's sex: M/F  
 Referring hospital \_\_\_\_\_ Ward \_\_\_\_\_  
 Hospital of birth (if different) \_\_\_\_\_

#### RELEVANT HISTORY:

Maternal height: \_\_\_\_\_cm  
 Booking weight: \_\_\_\_\_kg  
 Consanguinity Y/N

Previous pregnancies: G \_\_\_\_\_ P: \_\_\_\_\_  

Date	Gestation	Delivery	Sex	Outcome
1. _____				
2. _____				
3. _____				
4. _____				
5. _____				

**THIS PREGNANCY:** booked / unbooked LMP \_\_\_\_\_ EDD \_\_\_\_\_ BMI \_\_\_\_\_  
 Gestation: by dates: \_\_\_\_\_/40 by scan: \_\_\_\_\_/40 weeks Blood group: \_\_\_\_\_, Rh D pos / neg  
 HBsAg pos / neg Red cell antibodies \_\_\_\_\_  
 Trisomy screening results \_\_\_\_\_ Medications \_\_\_\_\_  
 Abnormal USS findings \_\_\_\_\_  
 \_\_\_\_\_  
 \_\_\_\_\_

Antenatal diagnostic procedures / results: \_\_\_\_\_  
 \_\_\_\_\_  
 \_\_\_\_\_ Karyotype: \_\_\_\_\_

Threatened abortion: no / yes When _____	Severe anaemia: no / yes
Antepartum haemorrhage: no / yes When _____	Infection risk: low / high Reason _____
Hypertension: no/yes max b.p. _____	Maternal pyrexia: no / yes When _____
Pre-eclampsia: no/ yes when _____	Other problem _____

LABOUR: onset: spont. / medical/ none IOL for: IUD / TOP / other \_\_\_\_\_ Fetocide: y / n date \_\_\_\_\_

Presentation: vertex / breech / other \_\_\_\_\_ Liquor volume: normal / reduced / increased; colour \_\_\_\_\_

Rupture of membranes: date \_\_\_\_\_ time \_\_\_\_\_ Augmentation (Syntocinon): yes / no

1st stage: \_\_h \_\_min 2<sup>nd</sup> stage: \_\_h \_\_min Fetal heart last heard (S/B): date \_\_\_\_\_ time \_\_\_\_\_

Fetal distress: yes / no specify \_\_\_\_\_

Delivery: spontaneous / assisted (forceps/ventouse) / CS (elective/emergency) date \_\_\_\_\_ time \_\_\_\_\_  
 Death: date \_\_\_\_\_ time \_\_\_\_\_

Baby: Birth weight \_\_\_\_\_g Apgars: 1<sup>st</sup> min \_\_\_\_\_ 5<sup>th</sup> min \_\_\_\_\_ 10<sup>th</sup> min \_\_\_\_\_

ABNORMALITIES NOTED: nil / \_\_\_\_\_

For live born infants:

RESUSCITATION: nil / mucus extraction / oxygen / mask / intubation / other \_\_\_\_\_

Surfactant: yes / no

NEONATAL PROBLEMS:

1. \_\_\_\_\_
2. \_\_\_\_\_
3. \_\_\_\_\_
4. \_\_\_\_\_
5. \_\_\_\_\_

PROCEDURES:

1. \_\_\_\_\_
2. \_\_\_\_\_
3. \_\_\_\_\_
4. \_\_\_\_\_
5. \_\_\_\_\_

BRIEF SUMMARY OF LATER SYMPTOMS / TREATMENTS AND MAJOR INVESTIGATIONS (including CPAP/ventilation, IV therapy, fits, episodes of collapse, pneumonia, pneumothorax, bleeding problems, type of feeding etc.; If complex course, please send photocopy of relevant pages of notes):

SUSPECTED CAUSE(S) OF DEATH:

DEATH REGISTERED AS: livebirth / stillbirth / not registered (miscarriage)

BRIEF SUMMARY OF MAIN HISTORY / SPECIAL POINTS TO BE NOTED AT POST-MORTEM:

Referring doctor / midwife: \_\_\_\_\_ Contact no. / bleep no. \_\_\_\_\_

**ALL BABIES AND PLACENTAS SHOULD BE SENT FRESH IN LEAKPROOF, OPAQUE CONTAINERS  
 UNLESS THERE IS AN INFECTIOUS HAZARD**  
 (In this case, phone to discuss whether the specimen should be fixed in 10% formalin before transportation)

It is essential to send the placenta with a fetus / infant.

**ALL SPECIMENS MUST BE CLEARLY LABELLED AND ACCOMPANIED WITH A COMPLETED  
 REQUEST AND CONSENT FORM**

**EK-3. Otopsi Taslak Raporu**

ADI SOYADI :

OTOPSİ NO :

BÇ :

KÇ :

Ağırlık :

GÇ :

Boy :

Atx-Umb :

GENEL GÖRÜNÜM :

(Gelişme, siyanoz, ödem,...)

DIŞ ANOMALİLER

## SİSTEM İNCELEMELERİ

MAKROSKOBİK	MİKROSKOBİK
SOLUNUM SİSTEMİ : SOLUNUM YOLLARI : (Larenks, Trakea-Anabronş)	
AKCİĞER : ..... gr. N: ..... gr.	
	TANI :
MEDIASTEN : (Timus)	
	TANI :

ADI SOYADI

OTOPSİ NO :

## MAKROSKOBİK

## MİKROSKOBİK

## DOLAŞIM SİSTEMİ :

KALB ..... gr. N: ..... gr.  
 Trikusbit : ..... cm, mitral ..... cm.  
 Pulmoner: ..... cm, Aort: ..... cm.  
 Sol vent: ..... cm, Sağvent: ..... cm.

KORONER DAMARLAR :  
 BÜYÜK DAMARLAR :

TANI :

## SİNDİRİM SİSTEMİ :

ÖZEFAGUS :

MİDE :

DUODENUM :

İNCE BARSAK :

KALIN BARSAK :

MEZENTER :

TANI :

DİAFRAM :

TANI :

DİL KÖKÜ VE TONSİL

TANI :

ADI SOYADI :

OTOPSI: NO :

MAKROSKOBİK	MİKROSKOBİK
ÜRİNER SİSTEM : Böbrekler: ..... gr. N: ..... gr.	
MESANE :	
PELVİS, ÜRETER, ÜRETHRA :	
	TANI :
ÜREME ORGANLARI :	
	TANI :
KAS-ISKELET SİSTEMİ :	
KAS :	
ISKELET :	
	TANI :
DAMARLAR :	
	TANI :
MEDULLA SPİNALİS :	
	TANI :
PERİFERİK SİNİR :	
	TANI :



ADI SOYADI :

OTOPSİ NO :

MAKROSKOBİK	MIKROSKOBİK
KARACİĞER: ..... gr N: ..... gr.	
SAFRA YOLLARI:	
	TANI :
DALAK: ..... gr. N: ..... gr.	
	TANI :
LENF NODÜLÜ: (yeri, özellikleri)	
	TANI :
PANKREAS: ..... gr. N: ..... gr.	
	TANI :
ADRENAL: ..... gr. N: ..... gr.	
	TANI :
TIROID:	
	TANI :
PARATIROID:	
	TANI :
HİPOFİZ:	
	TANI :

ADI SOYADI :

OTOPSİ NO :

MAKROSKOBİK	MİKROSKOBİK
BEYİN : ..... gr. N: ..... gr. KİSİT TARİHİ ..... AĞIRLIK .....	
TARİF :	
	TANI :
GÖZ - KBB. :	
	TANI :
DİĞER BULGULAR :	
	TANI :

ADI SOYADI

OTOPSİ NO :

YARDIMCI LABORATUVAR İNCELEMELERİ	SONUÇ
KÜLTÜR :	
KAN :	
KEMİK İLİĞİ :	
İDRAR :	
SİTOLOJİ :	
MAKROSKOBİK BULGULAR :	

ORGAN SAYISI :	BLOK SAYISI :	KESİT SAYISI :
FOTOĞRAF: Renkli ..... SB .....		SLAYT : Renkli ..... SB .....
CPC YAPILABİLİR ( )	CPC YAPILDI :	TARİH :
		Dr. :

## EK-4. Örnek Otopsi Raporu

ADI SOYADI : ██████████  
 DOĞUM TARİHİ : 12.02.2019  
 CİNSİYET, YAŞ : Erkek  
 GEBELİK YAŞI : 20 hafta 5 gün  
 ANNE ADI SOYADI: ██████████  
 BÖLÜM : KHD  
 KLİNİK DR. : Dr.Selçuk Tuncer

YATIŞ TARİHİ, SAAT : -  
 ÖLÜM TARİHİ, SAAT : 12.02.2019  
 OTOPSİ TARİHİ, SAAT: 13.02.2019, 14:30  
 OTOPSİ İZİNİ : Tam

### TANI:

1. Tıbbi terminasyon  
 Gebelik süresi: 20 hafta 5 gün  
 Vücut ağırlığı: 293,41gr (N: 510±77)
2. Konjenital malformasyonlar ve dismorfik bulgular
  - Çift çıkımlı tek ventrikül
  - Sağ akciğer tek, sol akciğer 2 loblu
  - İnkomplet yarık damak
  - Retrognati
  - Hipertelorizm, alında belirginlik
  - Bilateral düşük kulak
  - Uzun filtrum
  - Basık burun
  - El bileklerinde fleksiyon kontraktürü
  - Bacaklarda kısalık
  - İşaret parmaklarının, 3.parmak üzerine binmesi
  - Trakea arka duvarında kalınlaşma
  - Açıklığı sola bakan skolyoz
  - Kısa, kalın boyun
3. Organlarda konjesyon ve/veya kanama  
 Dalak, santral sinir sistemi
- 4- Plasenta  
 Villuslarda ödem, kanama, distrofik kalsifikasyon ve trofoblastik bazal membran mineralizasyonu, membranlarda kanama

NOT: Aile, fetüste konjenital malformasyonlar ve dismorfik bulgular nedeniyle genetik danışma için Çocuk Genetik Bilim Dalına yönlendirilmiştir.

Dr. Selma YeniDr. Kadri Safak GÜÇER

Dr. Diclehan ORHAN

## Ek 4.

### **KLİNİK ÖZET :**

34 YAŞINDA G6A1P4Y1PPEX2IUEX1(CSX1) HASTA  
20 HAFTA 4 GÜN GEBE. AUSGDE ÇİFT ÇIKIMLI HİPOPLASTİK SAĞ VENTRİKÜL, SKALPTA ÖDEM, DANDY WALKER, KISA FEMUR, HİPOPLASTİK MANDİBULA SAPTANMIŞ.  
PROF.DR. TUNCER TARAFINDAN DEĞERLENDİRİLEN HASTAYA TTX ÖNERİLMİŞ.  
TTX PLANI İLE BÖLÜM 81E KABUL EDİLEN HASTAYA TERMİNASYON RAPORU ÇIKARILDI.  
YAPILAN USGDE PRZ VTX PLA POST FKA + BPD 48(20 H 5 G)AC 148 (20 H 1G) FL 22(16 H 5G) EFW 259 GR HST ++ AFI YETERLİ İZLENDİ.  
KARDİYOLOJİYE NVD İLE TTX PLANLANAN HASTA İÇİN EK ÖNERİLER AÇISINDAN KONSÜLTASYON ATILMIŞTIR. KARDİYOLOJİ NOTUNA GÖRE İNDÜKSİYONA BAŞLANACAK

### **MAKROSKOPI :**

**AĞIRLIK:** 293,41gr (N: 510±77)

**BOY:** 22 cm (N:26 ±2,1 )

**BAŞ-KUYRUK SOKUMU:**16 cm (N:17,7 ± 1,4 )

**AYAK BOYU:**3,9 cm (N:3,6 ±0,3 )

**BAŞ ÇEVRESİ:** 17 cm

**GÖĞÜS ÇEVRESİ:** 15 cm

**KARIN ÇEVRESİ:** 14 cm

**GENEL GÖRÜNÜM :** Pembe, kırmızı renkli

**DIŞ ANOMALİLER :** Boyun kısa ve kalın. Retrognati, düşük kulak, inkomplet yarık damak, sol işaret parmağında overriding, el bileklerinde kontraktür, sağ hemitoraksta 2x1cm ekimoz, femurda kısalık? mevcuttur.

**GÖĞÜS BOŞLUĞU :** Kayda değer patolojik makroskopik bulgu yoktur.

**SOLUNUM YOLLARI (LARİNKS, TRAKEA) :** Trakeoösefajial fistül yoktur. Trakea arka duvarı kalın olarak izlenmiştir.

**AKCİĞERLER :** Sol akciğer tek lob, sağ akciğer iki lob olarak izlendi. Akciğerler suda yüzmeydi.

Ağırlık: 6,08gr (kalp ile birlikte ölçülmüştür.) (Kalp için N:2,8 ±0,6) (Akciğerler için N:10,2±3)

**TİMUS :** Normal anatomik yerindedir. Kayda değer patolojik makroskopik bulgu yoktur. Ağırlık: 0,48gr (N: 0,70 ±0,26 )

**KALP :** Ağırlık: 6,08gr (akciğerler ile birlikte ölçülmüştür. (Kalp için N:2,8 ±0,6) (Akciğerler için N:10.2±3)

Pulmoner trunkus, aortanın iki katı büyüklüğündedir. Pulmoner trunkus geniş, aorta dar olarak izlendi. Double outlet single ventrikül mevcuttur.

**PERİKARD, PERİKARD BOŞLUĞU :** Kayda değer makroskopik patolojik bulgu yoktur.

**KARIN BOŞLUĞU :** Kayda değer patolojik makroskopik bulgu yoktur.

**GASTROİNTESTİNAL SİSTEM :** Kayda değer patolojik makroskopik bulgu yoktur.

**ÖZOFAGUS :** Atrezi ve fistül izlenmedi. Kayda değer patolojik makroskopik bulgu yoktur.

**MİDE :** Kayda değer patolojik makroskopik bulgu yoktur.

**İNCE BARSAKLAR :** Kayda değer patolojik makroskopik bulgu yoktur.

**KALIN BARSAKLAR :** Kayda değer patolojik makroskopik bulgu yoktur.

**MEZENTER :** Kayda değer patolojik makroskopik bulgu yoktur.

**DIAFRAM :** Kayda değer patolojik makroskopik bulgu yoktur.

**KARACİĞER :** 1,5x1x2cm boyutlarında karaciğerde kayda değer patolojik makroskopik bulgu yoktur. Ağırlık: 12,34gr (N:17,8 ± 4,1)

**SAFRA KESESİ, SAFRA YOLLARI :** Kayda değer patolojik makroskopik bulgu yoktur.

**DALAK :** Kayda değer patolojik makroskopik bulgu yoktur. Ağırlık: 0,84gr (N: 0,47±0,20 )

**LENF NODLARI :** Kayda değer patolojik makroskopik bulgu yoktur.

**PANKREAS :** Kayda değer patolojik makroskopik bulgu yoktur.

**ADRENAL BEZ :** 1,15gr ağırlığındadır, (N: 1,43±0,45) Kayda değer patolojik makroskopik bulgu yoktur.

**TİROİD :** Normalden büyük görünümde ve sol yarı nodüler görünümündedir.

**HİPOFİZ :** Kayda değer patolojik makroskopik bulgu yoktur.

**TÜKRÜK BEZİ :** Kayda değer patolojik makroskopik bulgu yoktur.

**BÖBREKLER :** Ağırlık:4,5(N:3,46 ± 0,96)gr. 2,5x1,5x1cm boyutlarında fetal lobulasyon mevcuttur. Korteks medulla ayrımı yapılabiliyor.

**MESANE :** Kayda değer patolojik makroskopik bulgu yoktur.

**ÜREME ORGANLARI :** Haricen ambigu genitalya. İç genitalya mezonefrik kanal artığı görünümündedir. Uterus izlenmedi.

**ÇİZGİLİ KAS :** Kayda değer patolojik makroskopik bulgu yoktur.

**İSKELET SİSTEMİ :** Kayda değer patolojik makroskopik bulgu yoktur.

**ÇİLT :** Kayda değer patolojik makroskopik bulgu yoktur.

**GÖBEK :** Kayda değer patolojik makroskopik bulgu yoktur.

**ÇİLT:** Kırmızı.

**GÖZ :** Kayda değer patolojik makroskopik bulgu yoktur.

**KULAK-BURUN-BOĞAZ :** Kayda değer patolojik makroskopik bulgu yoktur.

**SANTRAL SİNİR SİSTEMİ :**

**BEYİN** : Skalp altında kanama izlenmiştir. Hemisferler simetrik gelişmiştir. İn situ bırakıldı.

**BEYİNİN TESBİTTEN SONRAKİ TARİFİ**: Beyin tespitten sonra 30,67 gram (N: 53,3±8,8 ). Hemisferler simetrik gelişmiştir. Meninksler normal görünümündedir. Sulkus girus oluşumu mevcut değildir. Korpus kallozum mevcuttur. Wiills poligonu intaktır. Kranial sinirlerden 1 ve 2 seçilebiliyor. Tegemntumdan geçen kesitte akuaduktus sereberi intaktır. Beyin koronal kesitlerinde gri-beyaz cevher ayrımı yapılamıyor. Ventriküllerde kanama mevcut . Koroid pleksus kanamalı. Serebellumun horizontal kesitlerinde 4. ventrikül intaktır. Serebellar hemisferler intaktır. Pons ve medulla oblongata intaktır. Çeşitli yerlerden 8 adet kesit alındı.

**TANI:**

- 1- İntraventriküler kanama.
- 2- İmmatür beyin.

Beyin kesitleri:

- B1: Frontal korteks
- B2: Parietal korteks
- B3: Bazal ganglia ve temporal korteks
- B4: Talamus, bazal ganglia ve temporal korteks
- B5: Oksipital korteks
- B6: Pons, 4. ventrikül, serebellum, medulla oblongata
- B7: Meninks, koroid pleksus
- B8: Hipofiz

**PLASENTA** : Ağırlık:130,37gr(N:162gr). Ekzantrik yerleşimli göbek kordonu mevcuttur. 12x8x2 cm boyutlarında, membranları parlaktır. Kotiledonları kanamalı olarak izlenmiştir. Membran altında 4x3x1 hematoma izlenmiştir . Göbek kordonunda 2 arter, 1 ven yapısı izlenmiştir ve 20cm uzunluğundadır.

**MAKROSKOBİK BULGULAR :**

1. Tıbbi terminasyon

Gebelik süresi: 20 hafta 5 gün  
Vücut ağırlığı: 293,41gr (N: 510±77)

2. Konjenital malformasyonlar ve dismorfik bulgular

- Çift çıkımlı tek ventrikül
- Bilateral düşük kulak
- Retrognati
- Hipertelorizm, alında belirginlik
- Sağ akciğer 2, sol akciğer 1 loblu
- İnkomplet yarık damak
- El bileklerinde kontraktür
- Bacaklarda kısalık
- İşaret parmağının, 3.parmak üzerine binmesi
- Trakea arka duvarında kalınlaşma
- Tiroid loblarında belirginleşme (nodül?)
- Ambigus genityalya
- İç genital mezonefrik kanal artığı görünümündedir. (Uterus, testis, over izlenmedi.)
- Açıklığı sola bakan skolyoz
- Kısa, kalın boyun

3. Plasenta : Membranda 4x3x1cm boyutlarında hematoma

**KESITLER :**

- 1- Plasenta
- 2- Plasenta
- 3-Plasenta
- 4-Membran
- 5-Göbek kordonu, spinal kord
- 6-Membran(kanama)
- 7-Adrenal
- 8-Dalak
- 9-Pankreas
- 10-Timus
- 11-Kas
- 12-Cilt ve tükrük bezi
- 13-Sol gonad
- 14-Sağ gonad
- 15-Larenks
- 16-Mide, ösefagus
- 17-Karaciğer
- 18-İnce bağırsak, kalın bağırsak
- 19-Kosta, vertebra
- 20-Böbrekler ve mesane
- 21-Trakea
- 22-Sağ akciğer alt lob
- 23-Sol akciğer alt lob
- 24-Kalp

**MIKROSKOPI :**

**LARİNK, TRAKEA :** Kayda değer mikroskopik patolojik bulgu yoktur.

**AKCİĞERLER :** Kanaliküler fazda izlendi. Kayda değer mikroskopik patolojik bulgu yoktur.

**TİMUS :** Korteks ve medulla ayrımı yapılabiliyor. Hassal korpuskülleri mevcuttur.

**KALP :** Kayda değer mikroskopik patolojik bulgu yoktur.

**PERİKARD :-**

**GASTROİNTESTİNAL SİSTEM :**

**ÖZOFAGUS :** Kayda değer mikroskopik patolojik bulgu yoktur.

**MİDE :** Kayda değer mikroskopik patolojik bulgu yoktur.

**İNCE BARSAKLAR :** Kayda değer mikroskopik patolojik bulgu yoktur.

**KALIN BARSAKLAR :** Kayda değer mikroskopik patolojik bulgu yoktur.

**MEZENTER :-**

**DİAFRAM :-**

**KARACİĞER :** Ektramedüller hematopoez izlendi. Portal mesafeler doğaldır. Kayda değer mikroskopik patolojik bulgu yoktur

**SAFRA KESESİ, SAFRA YOLLARI :-**

**DALAK :** Periarterioller lenfoid manşonları gelişmeye başlamıştır. Konjesyon mevcuttur.

**LENF NODLARI :-**

**PANKREAS :** Kayda değer mikroskopikpatolojik bulgu yoktur

**ADRENAL BEZLER :** Fetal korteks mevcuttur. Yer yer göç eden nöroblast hücre adacıkları izlenmiştir.

**TİROİD :** Folliküllerde kolloid izlenmiştir.

**HİPOFİZ :** Kayda değer mikroskopik patolojik bulgu yoktur.

**TÜKRÜK BEZİ :** Kayda değer mikroskopik patolojik bulgu yoktur

**BÖBREKLER :** Glomerülogenezis mevcuttur.

**MESANE :** Kayda değer mikroskopik bulgu yoktur.

**GONADLAR :** seminifer tübüller, gonositler ve leydig hücreleri izlendi.

**ÇİZGİLİ KAS :** Kayda değer mikroskopik bulgu yoktur.

**İSKELET SİSTEMİ :** Histolojisi normal.

**KEMİK İLİĞİ :** Kayda değer mikroskopik patolojik bulgu yoktur.

**GÖZ :-**

**KULAK-BURUN-BOĞAZ :-**

**CİLT:** Dermal eklerin gelişimi mevcuttur. Kayda değer mikroskopik patolojik bulgu yoktur.

**SANTRAL SİNİR SİSTEMİ :**

**MEDULA SPİNALIS :** Ön boynuz motor nöron hücreleri görülmüştür.

**BEYİN :** Sitoarkitektüri doğal. İntraparankimal germinal matriks ve ventrikül içine kanama mevcuttur.

**PLASENTA :** Kesitlerde perivillöz fibrin birikimi gösteren plasenta izlenmiştir. Villuslarda fokal ödem, distrofik kalsifikasyon, trofoblastik bazal membran mineralizasyonu ve kanama mevcuttur. Membranlar kanamalıdır. Göbek kordonunda 2 arter 1 ven izlenmiştir.

**UYGULANAN ÖZEL YÖNTEMLER :**

Histokimyasal Boyalar: Retikülin, Periodik asit Schiff (PAS), Trikrom, Prusya mavisi, PAS diyastaz  
İmmünohistokimyasal Boyalar: CD20 (4), CD3 (4), CD68 (4), CD34 (4), CD79a (4)

**DİĞER İNCELEMELER**

**RADYOLOJİ** : X-ray çekildi.

**KÜLTÜR** : Fibroblast kültürü Karyotip analizi: 46, XY

**DİĞER** : Renkli fotoğraf

**DONDURULAN DOKULAR** : Karaciğer





**EK-5. Veri Toplama Formu****Anne yaşı:****Gestasyonel yaş:****Gebelik sayısı:****Annenin bilinen hastalıkları:****Kardeş kaybı öyküsü:****Akraba evliliği mi?:****Ölüm tarihi:****Otopsi tarihi:****Cinsiyet:****İnvaziv metot kullanıldı mı?:**

Amniyosentez:

Koryon villüs örneklemesi:

Kordosentez:

Diğer:

**İnvaziv metot kullanıldıysa endikasyonu:****Terminasyon nedeni:**

Kromozomal anomali:

Morfolojik anomali:

Diğer:

**USG bulguları:**

Santral sinir sistemi:

Kardiyovasküler sistem:

Gastrointestinal sistem:

Genitoüriner sistemi:

Kas-iskelet sistemi:

Solunum sistemi:

Çoklu anomali:

Diğer:

**Otopsi bulguları:**

Santral sinir sistemi:

Kardiyovasküler sistem:

Gastrointestinal sistem:

Genitoüriner sistemi:

Kas-iskelet sistemi:

Solunum sistemi:

Çoklu anomali:

Diğer:

**USG bulguları ve otopsi bulguları aynı olan bulgular:**

Santral sinir sistemi:  
 Kardiyovasküler sistem:  
 Gastrointestinal sistem:  
 Genitoüriner sistemi:  
 Kas-iskelet sistemi:  
 Solunum sistemi:  
 Çoklu anomali:  
 Diğer:

**USG bulgularına ek olarak bulunan otopsi bulguları:**

Santral sinir sistemi:  
 Kardiyovasküler sistem:  
 Gastrointestinal sistem:  
 Genitoüriner sistemi:  
 Kas-iskelet sistemi:  
 Solunum sistemi:  
 Çoklu anomali:  
 Diğer:

**USG bulguları ile konfirme olmayan otopsi bulguları:**

Santral sinir sistemi:  
 Kardiyovasküler sistem:  
 Gastrointestinal sistem:  
 Genitoüriner sistemi:  
 Kas-iskelet sistemi:  
 Solunum sistemi:  
 Çoklu anomali:  
 Diğer:

**Plasenta var mı? (varsa bulgular):****Genetik test:****Tanı:****Genetik danışmanlık verildi mi?:**