

**T.C.
HACETTEPE ÜNİVERSİTESİ
SAĞLIK BİLİMLERİ ENSTİTÜSÜ**

**ARTERIA OPHTHALMICA VE DALLARININ
SUPERSELEKTİF ANJİYOGRAFI YÖNTEMİ İLE
İNCELENMESİ**

Araş. Gör. Dr. Hilal AKDEMİR AKTAŞ

**Anatomi Programı
DOKTORA TEZİ**

**ANKARA
2018**

**T.C.
HACETTEPE ÜNİVERSİTESİ
SAĞLIK BİLİMLERİ ENSTİTÜSÜ**

**ARTERIA OPHTHALMICA VE DALLARININ
SUPERSELEKTİF ANJİYOGRAFI YÖNTEMİ İLE
İNCELENMESİ**

Araş. Gör. Dr. Hilal AKDEMİR AKTAŞ

**Anatomi Programı
DOKTORA TEZİ**

**TEZ DANIŞMANI
Prof. Dr. Kadriye Mine ERGUN**

**ANKARA
2018**

ONAY SAYFASI**ARTERİA OPHTHALMİCA VE DALLARININ SUPERSELEKTİF ANJİYOGRAFI YÖNTEMİ
İLE İNCELENMESİ****Öğrencinin Adı ve Soyadı: Hilal Akdemir AKTAŞ****Danışman: Prof. Dr. Mine ERGUN**

Bu tez çalışması 05 Kasım, 2018 tarihinde jürimiz tarafından "Anatomi Doktora Programı" nda doktora tezi olarak kabul edilmiştir.

Jüri Başkanı:**Prof. Dr. Hasan Basri TURGUT***G. Ü. Tıp Fakültesi Anatomi Anabilim Dalı***Üye:****Prof. Dr. Mustafa F. Sargon***H. Ü. Tıp Fakültesi Anatomi Anabilim Dalı***Üye:****Prof. Dr. Aysun Uz***A. Ü. Tıp Fakültesi Anatomi Anabilim Dalı***Üye:****Prof. Dr. Mustafa Aldur***H. Ü. Tıp Fakültesi Anatomi Anabilim Dalı***Üye:****Prof. Dr. M. Deniz Demiryürek***H. Ü. Tıp Fakültesi Anatomi Anabilim Dalı*

Bu tez, Hacettepe Üniversitesi Lisansüstü Eğitim-Öğretim ve Sınav Yönetmeliğinin ilgili maddeleri uyarınca yukarıdaki jüri tarafından uygun bulunmuştur.

13 Kasım 2018

*Prof. Dr. Diclehan ORHAN***Enstitü Müdürü**


YAYIMLAMA VE FİKRİ MÜLKİYET HAKLARI BEYANI

Enstitü tarafından onaylanan lisansüstü tezimin/raporumun tamamını veya herhangi bir kısmını, basılı (kağıt) ve elektronik formatta arşivleme ve aşağıda verilen koşullarla kullanıma açma iznini Hacettepe Üniversitesine verdiğimi bildiririm. Bu izinle Üniversiteye verilen kullanım hakları dışındaki tüm fikri mülkiyet haklarım bende kalacak, tezimin tamamının ya da bir bölümünün gelecekteki çalışmalarda (makale, kitap, lisans ve patent vb.) kullanım hakları bana ait olacaktır.

Tezin kendi orijinal çalışmam olduğunu, başkalarının haklarını ihlal etmediğimi ve tezimin tek yetkili sahibi olduğumu beyan ve taahhüt ederim. Tezimde yer alan telif hakkı bulunan ve sahiplerinden yazılı izin alınarak kullanılması zorunlu metinlerin yazılı izin alınarak kullandığımı ve istenildiğinde suretlerini Üniversiteye teslim etmeyi taahhüt ederim.

Yükseköğretim Kurulu tarafından yayınlanan “*Lisansüstü Tezlerin Elektronik Ortamda Toplanması, Düzenlenmesi ve Erişime Açılmasına İlişkin Yönerge*” kapsamında tezim aşağıda belirtilen koşullar haricince YÖK Ulusal Tez Merkezi / H.Ü. Kütüphaneleri Açık Erişim Sisteminde erişime açılır.

- Enstitü / Fakülte yönetim kurulu kararı ile tezimin erişime açılması mezuniyet tarihimden itibaren 2 yıl ertelenmiştir. ⁽¹⁾
- Enstitü / Fakülte yönetim kurulunun gerekçeli kararı ile tezimin erişime açılması mezuniyet tarihimden itibaren 6 ay ertelenmiştir. ⁽²⁾
- Tezimle ilgili gizlilik kararı verilmiştir. ⁽³⁾

20/11/2018

 Hilal AKDEMİR AKTAŞ

¹ “*Lisansüstü Tezlerin Elektronik Ortamda Toplanması, Düzenlenmesi ve Erişime Açılmasına İlişkin Yönerge*”

- (1) Madde 6. 1. Lisansüstü teze ilgili patent başvurusu yapılması veya patent alma sürecinin devam etmesi durumunda, tez danışmanının önerisi ve enstitü anabilim dalının uygun görüşü üzerine enstitü veya fakülte yönetim kurulu iki yıl süre ile tezin erişime açılmasının ertelenmesine karar verebilir.
- (2) Madde 6. 2. Yeni teknik, materyal ve metotların kullanıldığı, henüz makaleye dönüşmemiş veya patent gibi yöntemlerle korunmamış ve internette paylaşılması durumunda 3. şahıslara veya kurumlara haksız kazanç imkanı oluşturabilecek bilgi ve bulguları içeren tezler hakkında tez danışmanının önerisi ve enstitü anabilim dalının uygun görüşü üzerine enstitü veya fakülte yönetim kurulunun gerekçeli kararı ile altı ayı aşmamak üzere tezin erişime açılması engellenebilir.
- (3) Madde 7. 1. Ulusal çıkarları veya güvenliği ilgilendiren, emniyet, istihbarat, savunma ve güvenlik, sağlık vb. konulara ilişkin lisansüstü tezlerle ilgili gizlilik kararı, tezin yapıldığı kurum tarafından verilir *. Kurum ve kuruluşlarla yapılan işbirliği protokolü çerçevesinde hazırlanan lisansüstü tezlere ilişkin gizlilik kararı ise, ilgili kurum ve kuruluşun önerisi ile enstitü veya fakültenin uygun görüşü üzerine üniversite yönetim kurulu tarafından verilir. Gizlilik kararı verilen tezler Yükseköğretim Kuruluna bildirilir.
 Madde 7.2. Gizlilik kararı verilen tezler gizlilik süresince enstitü veya fakülte tarafından gizlilik kuralları çerçevesinde muhafaza edilir, gizlilik kararının kaldırılması halinde Tez Otomasyon Sistemine yüklenir

* Tez danışmanının önerisi ve enstitü anabilim dalının uygun görüşü üzerine enstitü veya fakülte yönetim kurulu tarafından karar verilir.

ETİK BEYAN

Bu çalışmadaki bütün bilgi ve belgeleri akademik kurallar çerçevesinde elde ettiğimi, görsel, işitsel ve yazılı tüm bilgi ve sonuçları bilimsel ahlak kurallarına uygun olarak sunduğumu, kullandığım verilerde herhangi bir tahrifat yapmadığımı, yararlandığım kaynaklara bilimsel normlara uygun olarak atıfta bulunduğumu, tezimin kaynak gösterilen durumlar dışında özgün olduğunu, Prof. Dr. K. Mine Ergun danışmanlığında tarafımdan üretildiğini ve Hacettepe Üniversitesi Sağlık Bilimleri Enstitüsü Tez Yazım Yönergesine göre yazıldığını beyan ederim.

Araş. Gör. Dr. Hilal AKDEMİR AKTAŞ

TEŞEKKÜR

Hacettepe Üniversitesi Tıp Fakültesi Anatomi Anabilim Dalındaki tüm çalışmalarında ve tez çalışmamın yürütülmesinde beni her konuda destekleyen, fikirleriyle bana ışık tutan, benden sabrını esirgemeyen tez danışmanım Prof. Dr. Kadriye Mine Ergun'a saygılarımı ve teşekkürlerimi sunarım.

Doktora eğitimim süresince bana hep yol gösteren, bilgi ve tecrübeleriyle beni aydınlatan ve her konuda bana destek olan Anabilim Dalı başkanımız Prof. Dr. Mustafa F. Sargon'a saygılarımı ve şükranlarımı sunarım.

Doktora eğitimim süresince benden desteklerini esirgemeyen ve mesleki vizyonumu genişleten Prof. Dr. Nuran Yener, Prof. Dr. H. Hamdi Çelik, Prof. Dr. Mustafa Aldur, Prof. Dr. Deniz Demiryürek ve Prof. Dr. Cem Denk'e en içten şükranlarımı ve teşekkürlerimi sunarım.

Değerli hocalarım Doç. Dr. İlkan Tatar'a ve Prof. Dr. Anıl Arat'a tezime verdikleri katkılardan dolayı, Prof. Dr. Mutlu Hayran'a tezimin istatistik analizleri konusundaki yardımlarından dolayı teşekkür ederim.

Anabilim Dalımızda emeği geçen ve paylaşımında bulunduğumuz tüm hocalarım ve mesai arkadaşlarıma saygılarımı sunarım.

Tüm eğitim ve meslek hayatım boyunca beni her konuda destekleyen, sonsuz sabır ve sevgi gösteren annem Ayla Akdemir, babam Halil Akdemir ve varlığıyla hayatımı renklendiren kardeşim Hale Akdemir'e sevgi ve teşekkürlerimi sunarım. Hayatıma anlam katan ve her zaman desteğini hissettiren eşim, yol arkadaşım Haluk Aktaş'a sevgi ve şükranlarımı sunarım.

ÖZET

Akdemir Aktaş, Hilal. Arteria Ophthalmica ve Dallarının Superselektif Anjiyografi Yöntemi ile İncelenmesi. Hacettepe Üniversitesi Sağlık Bilimleri Enstitüsü, Anatomi Programı Doktora Tezi, Ankara, 2018. Orbital vasküler anatomi oldukça karmaşıktır. Orbita'nın esas kanlanması a. carotis interna'nın bir dalı olan a. ophthalmica tarafından sağlanır. Bu çalışmanın amacı, geniş seri pediatrik hastaların superselektif anjiyografileri üzerinde a. ophthalmica ve dallarının morfometrisinin değerlendirilmesi ve olası varyasyonların tespit edilmesidir. Çalışmada, intraokuler retinoblastom nedeniyle intra-arteriyel kemoterapi verilen 134 çocuk hastanın anjiyografik görüntüleri incelendi. A. ophthalmica ve dallarının başlangıç noktaları, çapları ve anjiyografik incelemelerdeki görülme sıklıkları, yaş grupları ve cinsiyete göre analiz edildi. Olguların %97,8'inde a. ophthalmica'nın, a. carotis interna'nın pars ophthalmica segmentinden köken aldığı izlendi. Geriye kalan üç olguda, a. ophthalmica'nın a. meningea media'dan köken aldığı tespit edildi. A. ophthalmica çapı ortalama $0,79 \pm 0,15$ mm (min-max: 0,51-1,18 mm) olarak ölçüldü. Aa. ciliares posteriores, a. lacrimalis, r. muscularis inferior ve a. ethmoidalis anterior dallarının anjiyografik olarak tespit edilme yüzdelerinin yüksek olduğu saptandı (>%85). A. ophthalmica başlangıç noktası öncesi ve sonrası a. carotis interna çapları, r. meningeus recurrens ve a. dorsalis nasi çapları ile yaş arasında anlamlı bir ilişki olduğu tespit edildi. Erkek çocuklarda a. ophthalmica başlangıç noktası öncesi ve sonrası a. carotis interna çapları ve a. supratrochlearis çapı kız çocuklarına göre daha geniş olarak saptandı. Ancak, aa. ciliares posteriores çapı ise kız çocuklarında erkek çocuklarına kıyasla geniş tespit edildi. Diğer morfometrik parametreler her iki cinsten benzer bulundu. Sonuç olarak, bu çalışmanın a. ophthalmica ile ilgili pediatrik literatüre önemli bir katkı sağlayacağını, orbita cerrahisi sırasında cerrahlara yardımcı olacağını ve a. ophthalmica superselektif anjiyografisi yapan radyologlar için fayda sağlayacağını düşünmekteyiz.

Anahtar Kelimeler: Arteria ophthalmica, Orbita, Morfometri, Anatomi, Superselektif anjiyografi

ABSTRACT

Akdemir Aktaş, Hilal. Investigation of the Ophthalmic Artery and Its Branches by the Superselective Angiography. Hacettepe University Graduate School of Health Sciences, Ph.D. Thesis in Anatomy, Ankara, 2018. The vascular anatomy of the orbit is highly complex. The main source of blood supply to the orbit is by the ophthalmic artery, which is the branch of internal carotid artery. The purpose of this study was to determine the morphometry of ophthalmic artery and its branches and investigate the possible variations by superselective angiography in a large series of pediatric patients. In this study, we evaluated 134 angiographies carried out on children affected by intraocular retinoblastoma and undergoing intra-arterial chemotherapy. The origin, diameter and angiographic visibility percentage of ophthalmic artery and its branches were examined according to age groups and gender. The ophthalmic artery originated from ophthalmic segment of the internal carotid artery in 97.8% of cases. In three of 134 cases, it originated from middle meningeal artery as a variation. The diameter of the ophthalmic artery was measured 0.79 ± 0.15 mm (min-max: 0.51-1.18 mm). Posterior ciliary, lacrimal, inferior muscular and anterior ethmoidal arteries had a higher angiographic visibility percentage (>85%). The diameters of the internal carotid artery before and after the origin of the ophthalmic artery, recurrent meningeal branch and dorsal nasal artery had significant correlation with age. The diameters of the internal carotid artery before and after the origin of the ophthalmic artery and supratrochlear artery were found to be higher in boys than in girls. However; the diameters of posterior ciliary arteries were found to be higher in girls, when compared with boys. The other morphometric parameters were nearly the same in both sexes. We believe that this study will make a substantial contribution to the pediatric literature of ophthalmic artery, and it will help to the surgeons who are making operation on the orbit and will be useful for the radiologists who are doing superselective angiography of ophthalmic artery.

Keywords: Ophthalmic artery, Orbit, Morphometry, Anatomy, Superselective angiography

İÇİNDEKİLER

ONAY SAYFASI	iii
YAYIMLAMA VE FİKRİ MÜLKİYET HAKLARI BEYANI	iv
ETİK BEYAN	v
TEŞEKKÜR	vi
ÖZET	vii
ABSTRACT	viii
İÇİNDEKİLER	ix
SİMGELER VE KISALTMALAR	xi
ŞEKİLLER	xii
TABLOLAR	xiii
1. GİRİŞ	1
2. GENEL BİLGİLER	2
2.1. Arteria Carotis Interna Segmentleri	2
2.2. Arteria Ophthalmica	4
2.3. Arteria Meningea Media	8
2.4. Arteria Ophthalmica'nın Embriyolojisi	10
2.5. Arteria Ophthalmica'nın Varyasyonları	14
3. GEREÇ VE YÖNTEMLER	16
3.1. Çalışma Grubu	16
3.2. Superselektif Anjiyografi Görüntüleme Yöntemi	16
3.3. Görüntü Değerlendirme Yöntemi	17
3.4. İstatistiksel Analizler	20
4. BULGULAR	21
4.1. Veri Analizi	21
4.2. Anjiyografik Görüntülerin Elde Edilme Yöntemleri	22
4.3. Arteria Carotis Interna'nın Çapları	22
4.4. Arteria Ophthalmica ve Dallarının Başlangıç Noktaları	23
4.5. Arteria Ophthalmica Dallarının Anjiyografide Görülme Sayı ve Yüzdeleri	27
4.6. Arteria Ophthalmica ve Dallarının Tanımlayıcı İstatistikleri	28

4.7. Arteria Ophthalmica ve Dallarının Cinsiyet ve Yaş'a Göre Tanımlayıcı İstatistikleri	29
4.8. Değişkenlerin Birbiriyle Karşılaştırılması	37
4.9. Değişkenlerin Yaş Gruplarına Göre Analizi	38
4.10. Değişkenlerin Cinsiyete Göre Analizi	41
5. TARTIŞMA	46
6. SONUÇ VE ÖNERİLER	87
7. KAYNAKLAR	89
8. EKLER	
Ek 1. Tez Çalışması ile ilgili Etik Kurul İzinleri	
Ek 2. Dijital Makbuz	
Ek 3. Tez Çalışması Orijinallik Raporu	
9. ÖZGEÇMİŞ	

SİMGELER VE KISALTMALAR

a	:	Arteria
aa	:	Arteriae
ACI	:	Arteria carotis interna
ark.	:	Arkadaşları
BT	:	Bilgisayarlı Tomografi
F	:	French
G	:	Gauge
iv	:	Intravenöz
lig	:	Ligamentum
m	:	Musculus
max	:	Maksimum
mg	:	Miligram
min	:	Minimum
ml	:	Mililitre
mm	:	Milimetre
mm	:	Musculi
MR	:	Manyetik Rezonans
n	:	Nervus
r	:	Korelasyon testi
r	:	Ramus
rr	:	Rami
SS	:	Standart Sapma
u/kg	:	Ünite/Kilogram
v	:	Vena

ŞEKİLLER

Şekil	Sayfa
3.1. A. carotis interna anjiyografisi lateral projeksiyonda, a. ophthalmica'nın, a. ophthalmica başlangıç noktası öncesi ve sonrasında a. carotis interna'nın çapları.	18
3.2. A. ophthalmica superselektif anjiyografisi lateral projeksiyonda, a. centralis retinae, aa. ciliares posteriores, a. lacrimalis, r. meningeus recurrens, r. muscularis inferior, a. supraorbitalis, a. supratrochlearis ve a. dorsalis nasi başlangıç noktaları ve seyirleri.	19
3.3. A. ophthalmica superselektif anjiyografisi anteroposterior projeksiyonda, a. ethmoidalis anterior ve posterior başlangıç noktaları ve seyirleri.	19
4.1. A. ophthalmica'nın başlangıç noktası öncesi ve sonrasında ölçülen a. carotis interna çap farkının yaş gruplarına göre karşılaştırma grafiği	37
4.2. A. ophthalmica başlangıç noktası öncesi ölçülen a. carotis interna çapının yaş gruplarına göre karşılaştırma grafiği	38
4.3. A. ophthalmica başlangıç noktası sonrası ölçülen a. carotis interna çapının yaş gruplarına göre karşılaştırma grafiği	39
4.4. R. meningeus recurrens çapının yaş gruplarına göre karşılaştırma grafiği	40
4.5. A. dorsalis nasi çapının yaş gruplarına göre karşılaştırma grafiği	41
4.6. A. carotis interna'nın, a. ophthalmica'nın başlangıç noktası öncesinde ölçülen çapı ile cinsiyet karşılaştırma grafiği	42
4.7. A. carotis interna'nın, a. ophthalmica'nın başlangıç noktası sonrasında ölçülen çapı ile cinsiyet karşılaştırma grafiği	43
4.8. Aa. ciliares posteriores'in çapı ile cinsiyet karşılaştırma grafiği	44
4.9. A. supratrochlearis'in çapı ile cinsiyet karşılaştırma grafiği	45

TABLOLAR

Tablo		Sayfa
4.1.	Bireylerin cinsiyete göre dağılımı	21
4.2.	Bireylerin yaş dağılımı	21
4.3.	Bireylerin yaş gruplarına göre dağılımı	21
4.4.	Anjiyografik görüntülerin elde edilme yöntemleri	22
4.5.	A. carotis interna'nın, a. ophthalmica'nın başlangıç noktası öncesi ve sonrasında ölçülen çaplarının ortalama, ortanca ve minimum-maksimum değerleri	22
4.6.	A. ophthalmica'nın başlangıç noktası öncesi ve sonrasında ölçülen a. carotis interna çaplarının cinsiyete göre değerleri	23
4.7.	A. ophthalmica'nın köken aldığı arterler	24
4.8.	A. ophthalmica dallarının başlangıç noktalarının dağılımı	25
4.9.	A. ophthalmica dallarının 126 anjiyografik görüntüde görülme sayısı ve yüzdeleri	27
4.10.	A. ophthalmica ve dallarının çaplarının ortalama, ortanca ve minimum-maksimum değerleri	28
4.11.	A. ophthalmica ve dallarının çaplarının cinsiyete göre ortalama, ortanca ve minimum-maksimum değerleri	30
4.12.	A. ophthalmica'nın başlangıç noktası öncesi ve sonrasında a. carotis interna çapının ve a. ophthalmica ile dallarının çap ölçümlerinin yaş gruplarına göre değerleri	32
4.13.	A. ophthalmica dallarının yaş gruplarına göre görülme yüzdeleri	35
5.1.	Literatürdeki diğer çalışmalar ve bizim çalışmamızdaki a. carotis interna çapları	50
5.2.	Literatürdeki diğer çalışmalar ve bizim çalışmamızdaki a. ophthalmica başlangıç noktaları	54
5.3.	Literatürdeki diğer çalışmalar ve bizim çalışmamızdaki a. ophthalmica çap ölçüm değerleri	58
5.4.	Literatürdeki diğer çalışmalar ve bizim çalışmamızdaki a. ophthalmica'nın dallarının görülme yüzdeleri	61
5.5.	Literatürdeki diğer çalışmalar ve bizim çalışmamızdaki a. centralis retinae başlangıç noktası ve çap ölçümleri	65
5.6.	Literatürdeki diğer çalışmalar ve bizim çalışmamızdaki aa. ciliares posteriores başlangıç noktası ve çap ölçümleri	68
5.7.	Literatürdeki diğer çalışmalar ve bizim çalışmamızdaki a. lacrimalis başlangıç noktası ve çap ölçümleri	71

5.8.	Literatürdeki diğer çalışmalar ve bizim çalışmamızdaki a. supraorbitalis çap ölçümleri	75
5.9.	Literatürdeki diğer çalışmalar ve bizim çalışmamızdaki a. ethmoidalis posterior başlangıç noktası ve çap ölçümleri	78
5.10.	Literatürdeki diğer çalışmalar ve bizim çalışmamızdaki a. ethmoidalis anterior başlangıç noktası ve çap ölçümleri	81
5.11.	Literatürdeki diğer çalışmalar ve bizim çalışmamızdaki a. supratrochlearis çap ölçümleri	84
5.12.	Literatürdeki diğer çalışmalar ve bizim çalışmamızdaki a. dorsalis nasi çap ölçümleri	86



1. GİRİŞ

Orbita'nın vasküler anatomisi oldukça karmaşıktır ve kişiden kişiye çok fazla değişkenlik gösterir (1).

Orbita ve içindeki yapıların kanlanmasını sağlayan ana arter, a. carotis interna'nın bir dalı olan a. ophthalmica'dır (2, 3). A. ophthalmica, sıklıkla a. carotis interna'nın C6 (pars ophthalmica) segmentinden ya da daha az oranda olmak üzere C4 (pars cavernosa) segmentinden çıkar. A. ophthalmica'nın terminal dalları, yüz ve kafa derisinde a. facialis, a. maxillaris ve a. temporalis superficialis'in dalları ile anastomoz yapar. Bu anastomozlar, a. carotis interna ve a. carotis externa arasındaki bağlantıyı sağlar.

Orbita'yı besleyen arterlerden bir diğeri ise a. meningeo media'dan gelen bir daldır. Bu dal, fissura orbitalis superior'dan geçerek orbita'ya girer ve a. lacrimalis'in r. meningeus recurrens dalı ile anastomoz yapar (3).

2. GENEL BİLGİLER

2.1. Arteria Carotis Interna Segmentleri

A. carotis interna'nın segmental sınıflaması için çok sayıda farklı görüşler önerilmiştir (4). Klasik anatomi kitaplarında, a. carotis interna 4 segment olarak sınıflandırılmasına rağmen klinik kitaplarda ve pratikte 7 segment şeklinde sınıflandırılmıştır. Bu çalışmada da, klinik anatomiye katkı sağlamak adına a. carotis interna'yı 7 segment olarak sınıflandıran Bouthillier sınıflaması kaynak olarak alındı (5).

Bouthillier sınıflamasına göre a. carotis interna segmentleri, komşu olduğu yapılara göre sınıflandırılır. Buna göre a. carotis interna'nın 7 segmenti vardır:

- C1- Pars cervicalis
- C2- Pars petrosa
- C3- Pars lacerum
- C4- Pars cavernosa
- C5- Pars clinoides
- C6- Pars ophthalmica
- C7- Pars communicans (5).

C1-Pars cervicalis

Pars cervicalis, a. carotis interna'nın a. carotis communis'ten ayrıldığı noktada başlar (6). İki parçası vardır: 1. Bulbus caroticus 2. Cervicalis ascendens (4). Pars cervicalis'in herhangi bir dalı yoktur (4, 7, 8). V. jugularis interna ve n. vagus ile beraber vagina carotica içinde seyredir. A. carotis interna'nın çevresi, vagina carotica'nın içinde areolar doku, plexus venosus ve postganglionik sempatik sinirler ile sarılıdır (6). Bu segment, a. carotis interna'nın canalis caroticus'a girmesi ile sonlanır (5).

C2-Pars petrosa

A. carotis interna'nın canalis caroticus içerisindeki parçasına pars petrosa denir. Foramen lacerum'un posterior kenarında sonlanır. Bu parça, canalis caroticus'un periosteum'u içinde seyredir ve etrafı areolar doku, plexus venosus,

postganglionik sempatik sinirler ile sarılıdır (9). Pars petrosa üç kısımda incelenir; vertikal parça, kıvrım parçası ve horizontal parça (9, 10). Vertikal parça yaklaşık 10 mm, horizontal parça ise yaklaşık 20 mm uzunluğundadır (9). N. petrosus major ve n. petrosus minor, horizontal parçanın hemen lateral'inde seyreder. M. tensor tympani ve tuba auditiva da horizontal parçanın lateral'inde ancak çok daha derinde bulunur (11). Cochlea ise, kıvrım parçasının arkasında yer alır (9, 12, 13). Pars petrosa'nın a. caroticotympanica ve bazen a. canalis pterygoidei olmak üzere iki dalı vardır (4, 7, 8). A. canalis pterygoidei, genellikle a. carotis externa'dan çıkabildiği gibi bazen pars petrosa'dan da köken alabilir (4).

C3-Pars lacerum

Pars lacerum, canalis caroticus'un bittiği yerde başlar ve sinus cavernosus'un arkasına doğru yükselir (14). Bu segment, periosteum tarafından sarılıdır (10). Pars lacerum, ligamentum petrolingualis'in (lig. petrosphenoidale inferior) üst kenarında sonlanır (15-17). Bu ligament, lingula sphenoidalis ile os temporale'nin apex partis petrosae kısmı arasında seyreder (17) ve ligamentin distal'inde, a. carotis interna sinus cavernosus'a girer (15, 16). Pars lacerum, diğer kısımlarda olduğu gibi, areolar doku, plexus venosus ve postganglionik sempatik sinirler ile sarılıdır (9). Bu bölümün genellikle dalı yoktur (4).

C4-Pars cavernosa

Pars cavernosa, ligamentum petrolingualis'in superior kenarından başlar (15, 16). Bu bölüm de diğer kısımlarda olduğu gibi areolar doku, plexus venosus ve postganglionik sempatik sinirler ile sarılıdır (10). Pars cavernosa'nın genellikle vertikal, posterior kıvrım, horizontal ve anterior kıvrım olmak üzere dört bölümü vardır (10, 17-19). Proksimal dural halka seviyesinde sonlanır (5). Dalları; a. hypophysialis inferior, r. marginalis tentorii, r. basalis tentorii, rr. clivales, rr. ganglionares trigeminales, rr. nervorum ve r. sinus cavernosi'dir (4, 20, 21).

C5-Pars clinoides

Pars clinoides, proksimal dural halkadan başlar ve distal dural halkada sonlanır. A. carotis interna'nın anterior kıvrımının kısa bir parçasıdır (10). Processus

clinoideus anterior ile sulcus caroticus arasında oblik olarak seyreder (22). Bu segmentin büyük bir kısmını, processus clinoideus anterior ve sulcus caroticus'un periosteum'u sarar. Pars clinoideus'un posterosuperior'u dura mater tarafından sarılır ve bu dura mater sinus cavernosus'un tavanına doğru devam eder (19). Proksimal ve distal dural halkalar arkada birleştiği için bu segment Fischer'in tariflediği gibi kama şeklindedir. Intrakavernöz bir segment olmamasına rağmen, sinus cavernosus'un anterior venleri sıklıkla bu segmente doğru uzanır (5). Pars clinoideus'un genellikle dalı yoktur ancak bazen az sayıda ince kapsüler arterler buradan köken alabilir (4).

C6-Pars ophthalmica

Pars ophthalmica, distal dural halkadan başlar ve a. communicans posterior başlangıcının hemen proksimalinde sonlanır (5). Pars ophthalmica'nın proksimali a. carotis interna'nın anterior kıvrımının intradural kısmını oluşturur (10). Bu segment, sıklıkla a. ophthalmica ve a. hypophysialis superior dallarını verir (4). A. hypophysialis superior, bir veya birden fazla dal şeklinde başlayabilir (23). A. ophthalmica, a. carotis interna'nın pars cavernosa segmentinden çıkan truncus inferolateralis'ten de köken alabilir. Pars ophthalmica'nın proksimal lateral yüzeyi processus clinoideus anterior tarafından belirsiz hale getirilir (22, 24).

C7-Pars communicans

Pars communicans, a. communicans posterior'un başlangıcının hemen proksimalinden başlar ve a. carotis interna'nın dallanma noktasında sonlanır (5). Bu segment, a. communicans posterior ve a. choroidea anterior dallarını verir (4, 23).

2.2. Arteria Ophthalmica

A. ophthalmica, a. carotis interna'dan sinus cavernosus'u terk ettiği sırada ayrılır (3, 4, 25). Başlangıcı processus clinoideus anterior'un medial'inde kalır (3, 4). A. carotis interna'nın cranium içinde verdiği ilk daldır ve C6 segmentinin anteromedial veya superomedial kenarından köken alır. A. ophthalmica'nın başlangıcı, anatomik diseksiyonların yaklaşık %90'ında intradural olarak gözlenmiştir (4). Yaklaşık %8 oranında ise a. carotis interna'dan intrakavernöz olarak köken alır ve orbita'ya fissura orbitalis superior'dan geçerek girer. A.

ophthalmica, a. carotis interna'dan çıktıktan sonra canalis opticus'a girene kadar genellikle ortalama 3,0 mm (maksimum 7,0 mm) yol kateder (26).

A. ophthalmica, orbita'ya canalis opticus'tan geçerek girer (8, 27). Genellikle n. opticus'un inferolateral'inde, n. oculomotorius ve n. abducens'in medial'inde seyreder (3). Orbita içinde kısa bir mesafe ilerledikten sonra yaklaşık olarak %85 oranında n. opticus'un üzerinden, %15 oranında da altından çapraz yaparak n. opticus'un medial'ine geçer. A. ophthalmica'nın ana gövdesi, orbita'nın medial kenarı boyunca m. obliquus superior ve m. rectus medialis arasında seyreder (3, 26, 28). Üst göz kapağının medial ucunda, a. supratrochlearis ve a. dorsalis nasi adını verdiğimiz terminal dallarına ayrılarak sonlanır (3).

A. ophthalmica'nın dalları oldukça fazla varyasyon gösterse de en azından kaç dalı olduğu bilinmektedir. Hayreh ve Dass adlı araştırmacıların 1962 yılında yaptıkları diseksiyonlar sonucunda a. ophthalmica'nın dalları aşağıdaki gibidir:

1. A. centralis retinae
2. Rr. musculares
3. Aa. ciliares
4. A. lacrimalis
5. A. supraorbitalis
6. A. ethmoidalis posterior
7. A. ethmoidalis anterior
8. R. meningeus
9. A. palpebralis medialis
10. A. supratrochlearis
11. A. dorsalis nasi (29).

A. ophthalmica'nın dallarının birçoğu aynı isim ile anılan duyu sinirlerine eşlik eder ve benzer şekilde dağılır (3).

A. ophthalmica'nın dalları 3 gruba ayrılır:

- 1. Okuler dallar:** A. centralis retinae ve aa. ciliares
- 2. Orbital dallar:** A. lacrimalis ve rr. musculares
- 3. Ekstraokuler dallar:** A. supraorbitalis, a. ethmoidalis anterior ve posterior, a. dorsalis nasi, a. palpebralis medialis ve a. supratrochlearis (4).

Arteria Ophthalmica'nın Dalları

1) **A. centralis retinae:** A. ophthalmica'nın verdiği ilk daldır. N. opticus'un altında, ganglion ciliare'nin medial'inde başlar ve n. opticus'u saran dura mater içinde kısa bir yol alır (2, 3). N. opticus'u, bulbus oculi'nin 6,4-15,2 mm arkasında, optik sinirin inferomedial yüzeyinden deler ve sinirin ekseni boyunca retina'ya doğru ilerler (30). Anastomozu olmayan terminal bir dal olmasından dolayı kaybı körlükle sonuçlanır (26).

2) **Rr. musculares:** Genellikle a. ophthalmica'nın ana gövdesinden üst ve alt olmak üzere 2 grup şeklinde ayrılan dallardır. Bu dalların çoğunluğu, n. oculomotorius'un dallarına eşlik eder. Alt grup, aa. ciliares anteriores'in çoğunluğunu oluşturur. Diğer dallar ise a. lacrimalis, a. supraorbitalis ya da a. ophthalmica'nın ana gövdesinden köken alabilir.

3) **Aa. ciliares anteriores ve posteriores:** Aa. ciliares anteriores, a. ophthalmica'nın musküler dallarından köken alırlar. Bulbus oculi'ye mm. recti tendonları seviyesinde ulaşır ve sirkümorneal subkonjonktival vasküler zonu oluştururlar. Limbus seviyesinde sclera'yı deler ve circulus arteriosus iridis major'da sonlanırlar.

Aa. ciliares posteriores, kendi içinde kısa ve uzun dallar olarak ayrılır:

- **Aa. ciliares posteriores longae:** Genellikle 2 adettir. Bu dallar, optik sinirin yanından sclera'yı deler. Horizontal eksen boyunca öne doğru seyrederek ve circulus arteriosus iridis major'a katılırlar.

- **Aa. ciliares posteriores breves:** Genellikle 7 adettir. Bulbus oculi'ye ulaşırken optik sinire çok yakın seyrederek. Bulbus oculi yakınında 15-20 dala ayrılırlar. Sclera'yı optik sinirin yanından deler ve choroidea tabakasını beslerler. Discus nervi optici çevresinde a. centralis retinae'nın dalları ile anastomoz yaparlar (3).

4) **A. lacrimalis:** A. ophthalmica'nın optik kanaldan çıkışına yakın olarak başlayan büyük bir daldır. Bazen a. ophthalmica orbita'ya girmeden de ayrılabilir. A. lacrimalis, seyri sırasında m. rectus lateralis'in üst kenarı boyunca n. lacrimalis'e eşlik eder. Glandula lacrimalis'i besler ve onu çaprazlar. Gözkapağı ve konjonktivada aa. palpebrales laterales olarak sonlanır. Bu dallar, üst ve alt gözkapağında medial'e doğru ilerler ve a. palpebralis medialis ile anastomoz yapar. A. lacrimalis, bir ya da

iki zigomatik dal verir. R. zygomaticotemporalis, foramen zygomaticotemporalis'ten geçer ve a. temporalis profunda ile anastomoz yapar. R. zygomaticofacialis ise foramen zygomaticofacialis'ten geçerek yanağa ulaşır ve burada a. transversa faciei ve a. zygomaticoorbitalis ile anastomoz yapar. R. meningeus recurrens genellikle küçük bir daldır ve fissura orbitalis superior'un lateral parçasından geri dönerek a. meningea media ile anastomoz yapar. Bazı kişilerde bu dal çok büyüktür ve a. lacrimalis'in yerini alarak orbita'nın beslenmesine büyük katkı sağlar (3). A. lacrimalis'in a. meningea media ile arasında anastomoz olabilir ve bu anastomozu sağlayan dala r. anastomoticus cum a. meningea media adı verilir (31).

5) A. supraorbitalis: A. ophthalmica'nın optik siniri çaprazladığı yerde ayrılır. M. rectus superior ve m. levator palpebrae superioris'in medial'inde seyredir. Periosteum ve m. levator palpebrae superioris'in arasında n. supraorbitalis'e eşlik eder. A. supraorbitalis, foramen ya da incisura supraorbitalis'ten geçtikten sonra yüzeysel ve derin dallarına ayrılır. Bu dallar, deri, kas ve frontal periosteum'u besler. A. supratrochlearis ve a. temporalis superficialis'in frontal dalı ile anastomoz yapar. A. supraorbitalis, m. rectus superior ve m. levator palpebrae superioris'i besler ve commissura medialis palpebrarum'a bir dal gönderir. Genellikle margo supraorbitalis'de frontal kemiğin diploe tabakasına da bir dal verir. Ayrıca bazen sinus frontalis içerisinde yer alan mukoperiosteumu da besler (3).

6) A. ethmoidalis posterior: Canalis ethmoidalis posterior'dan geçer ve cellulae ethmoidales posteriores'i besler (2, 3). Cranium içine girdikten sonra önce dura mater'e giden bir meningeal dal ve daha sonra lamina cribriformis'ten geçerek cavitas nasi'ye giden nasal dalları verir. Nasal dalları, a. sphenopalatina'nın dalları ile anastomoz yapar (3).

7) A. ethmoidalis anterior: N. ethmoidalis anterior ile beraber canalis ethmoidalis anterior'dan geçer ve cellulae ethmoidales anteriores ile sinus frontalis'i besler. Cranium içine girdikten sonra dura mater'e giden r. meningeus anterior ve cavitas nasi'ye giden rr. septales anteriores'i verir (3). Bazı klinik yayınlarda, dura mater'i besleyen meningeal dalına, 'anterior falx arter' adı da verilmektedir (4) ancak Terminologia Anatomica'da karşılığı bulunmamaktadır. Bu arter, r. meningeus anterior olarak kabul edilebilir. A. ethmoidalis anterior, os nasale'nin iç yüzünde bulunan sulcus ethmoidalis'de seyredir ve burun boşluğunun lateral duvarı ile

septum nasi'yi besler. A. ethmoidalis anterior, burna terminal bir dal verir ve os nasale ile cartilago nasi arasında seyreder (3).

8) R. meningeus: Genellikle küçük bir daldır. Fissura orbitalis superior'dan geri dönerek fossa cranii media'ya girer. Burada a. meningea media ve a. meningea accessoria ile anastomoz yapar. Bazen daha büyüktür ve orbita'nın kanlanmasına önemli katkı sağlar.

9) Aa. palpebrales mediales: Trochlea'nın üzerinde a. ophthalmica'dan 2 dal şeklinde ayrılır. Üst ve alt göz kapaklarındaki damar ağını tamamlamak için aa. palpebrales laterales ile anastomoz yapar.

10) A. supratrochlearis: A. ophthalmica'nın terminal dallarından biridir. N. supratrochlearis ile birlikte orbita'yı superomedial kenarından terk eder. Alna doğru uzanarak deriyi, kasları, perikraniumu besler ve a. supraorbitalis ile anastomoz yapar.

11) A. dorsalis nasi: A. ophthalmica'nın terminal dallarından biridir. Orbita'yı trochlea ve ligamentum palpebrale mediale arasından terk eder. Saccus nasolacrimalis'in üst kısmına bir dal verir ve ardından 2 dala ayrılır. Dallardan biri a. facialis'in terminal dalı ile birleşirken diğer dal, dorsum nasi boyunca uzanır ve dorsum nasi'nin dış yüzünü besler. Dorsum nasi üzerinde a. facialis'in r. lateralis nasi dalı ile anastomoz yapar (3).

2.3. Arteria Meningea Media

A. meningea media, dura mater cranialis'in ana arteridir (7, 8). Fossa infratemporalis'te a. maxillaris'in ilk parçasından köken alan en büyük ve en proksimaldeki daldır (4). Ligamentum sphenomandibulare ile m. pterygoideus lateralis'in arasından geçerek yukarı doğru uzanır (32). N. auriculotemporalis'in kökleri arasından ve m. tensor veli palatini'nin lateral'inden geçer (3). Foramen spinosum'dan girerek cranium'a ulaşır ve os temporale'nin pars squamosa parçasının iç yüzünde bulunan olukta seyreder (3, 25, 33). A. meningea media, r. frontalis ve r. parietalis olmak üzere iki dala ayrılır.

R. frontalis, os sphenoidale'nin ala major'unu çaprazlar ve os parietale'nin angulus sphenoidalis'i seviyesinde bir kanal (canalis sphenoparietalis) veya oluktan geçer. R. frontalis'in dura mater ve cranium arasında verdiği uç dallar verteks'e kadar uzanır.

R. parietalis, os temporale'nin skuamöz parçası üzerinde geriye dönüp os parietale'nin alt kenarına ulaşır ve dura mater ile cranium'un posterior kısmını besler (2, 3). R. frontalis, r. parietalis ve karşı taraftaki aynı dallar, r. meningeus anterior ve a. meningeus posterior ile anastomoz yapar (3, 25).

Ganglionik dallar, ganglion trigeminale ve ilgili kökleri besler.

R. petrosus, n. petrosus major'un geçtiği hiatus canalis nervi petrosi majoris'ten girerek n. facialis, ganglion geniculi, cavitas tympani'yi besler ve a. stylomastoidea ile anastomoz yapar (34).

A. tympanica superior, m. tensor tympani'nin bulunduğu kanalda seyreder ve kanal mukozası ile m. tensor tympani'yi besler.

Temporal dallar, os sphenoidale'nin ala major'u üzerinde bulunan küçük deliklerden geçer ve a. temporalis profunda ile anastomoz yapar. Bir dal fissura orbitalis superior'dan geçerek orbita'ya girer ve a. lacrimalis'in r. meningeus recurrens dalı ile anastomoz yapar (3). Anastomoz yapan bu dala ramus anastomoticus cum a. lacrimali adı verilir (31). Bu anastomozun genişlemesinin, a. lacrimalis'in a. meningeus media'dan köken almasına neden olduğu düşünülmektedir (3).

Bazen a. ophthalmica'nın a. lacrimalis dalı hipoplastik veya atrofik olur ve a. lacrimalis'in beslediği bölgeler a. meningeus media tarafından beslenir. Çok nadiren, geniş bir intraorbital alan a. meningeus media tarafından kanlandırılabilir. Hatta a. meningeus media'nın orbita'nın dominant arteri veya orbita'nın tek kaynağı olduğu olgular da vardır. Bu varyasyon, özellikle a. meningeus media embolizasyonu öncesi a. carotis externa anjiyogramlarında dikkatle değerlendirilmelidir. A. carotis externa anjiyogramlarında 'choroidal blush' (aa. ciliares posteriores longae'nin choroidea tabakasını beslemesi sonucu oluşur ve anjiyografilerde yarım ay şeklinde gözükür) görülmesi bu varyasyon için bir işarettir (35).

Anjiyogramların %1'inde ise a. meningeus media'nın a. ophthalmica'dan köken aldığı görülmektedir (36). Bu durumda a. meningeus media, fissura orbitalis superior'un lateral kenarından veya os sphenoidale'nin ala major'u üzerinde fissura orbitalis superior'un lateral'inde bulunan bir delikten (foramen meningo-orbitale) geçerek fossa cranii media'ya girer (37). Foramen meningo-orbitale, Terminologia Anatomica'da bulunmamasına rağmen literatürde bu delikle ilgili çok sayıda çalışma

vardır. Literatürde prevalansı %40-67 arasında değişmektedir (38, 39). Fissura orbitalis superior'un lateral'inde bulunan ve fossa cranii media ile orbita'yı birbirine bağlayan küçük bir deliktir (40). Bu foramen genellikle a. meningea media ile a. ophthalmica arasındaki anastomozların geçişini sağlar (38).

2.4. Arteria Ophthalmica'nın Embriyolojisi

A. ophthalmica'nın embriyolojik gelişimi oldukça karmaşık bir süreçtir ve embriyolojik gelişimin geç evrelerinde tamamlanır. Gelişiminin tüm evreleri hala bilinmemektedir (1).

Embriyonun 4-8 mm'lik evresinde, orbita'yı 2 arter besler:

1. Ventral a. ophthalmica: A. cerebri anterior'dan köken alır (35, 41).
2. Dorsal a. ophthalmica: Siphon caroticum'un horizontal segmentinden köken alır.

Ventral a. ophthalmica; orbita'ya canalis opticus'tan geçerek girer. Tractus opticus'u besleyen arter olduğu için bu evredeki tek uygun arter olan a. cerebri anterior'dan köken almıştır.

Dorsal a. ophthalmica; fissura orbitalis superior'dan geçerek orbita içerisine girer. Dorsal a. ophthalmica'nın orijini, a. carotis interna'nın 5. ve 6. segmentlerinin birleşim yerini işaret eder (41).

Embriyonun 7-12 mm'lik evresinde; dorsal a. ophthalmica, optik kadehe kapiller damarlanma sağlar. Bu evrede optik yapıların damarlanması ağsı yapıdadır (42).

Embriyonun 12-14 mm'lik evresinde; gözün beyinden uzaklaşmasıyla birlikte ventral ve dorsal a. ophthalmica'ların boyları uzamaya başlar. Bu evrede dorsal a. ophthalmica; a. hyaloidea ve temporal aa. ciliares dallarını verir (1, 42). A. hyaloidea, a. centralis retinae'nın; temporal aa. ciliares ise, aa. ciliares posteriores laterales'in öncü arteridir (42).

Daha sonraki evrelerde iki anastomoz oluşur. Anastomozlardan bir tanesi, orbita içerisinde n. opticus çevresinde ventral ve dorsal a. ophthalmica'lar arasındadır. Diğeri ise, intradural aralıkta canalis opticus yakınında a. carotis interna ile ventral a. ophthalmica arasında oluşur.

Daha sonraki evrelerde; ventral a. ophthalmica'nın proksimal parçası geriler. Ventral a. ophthalmica, a. carotis interna'nın siphon caroticum'unun suprakavernöz segmentinden köken alır ve adı "Primitif Arteria Ophthalmica"dır. Primitif a. ophthalmica'nın orijini a. carotis interna'nın 6. ve 7. segmentlerinin birleşim yerini işaret eder. Orbita'ya canalis opticus'tan geçerek girer. Primitif a. ophthalmica, orbita'ya girerken dorsal a. ophthalmica'nın üç dalının (temporal aa. ciliares, nasal aa. ciliares ve a. centralis retinae) oluşturduğu halkadan geçer (41).

Embriyonun yaklaşık 18 mm'lik evresinde; dorsal a. ophthalmica fissura orbitalis superior seviyesinde gerilemeye başlar. Dorsal a. ophthalmica'nın proksimal kalıntısı "Truncus Inferolateralis"i oluşturur. Dorsal a. ophthalmica'nın distal intraorbital kalıntısı ise, "Arteria Ophthalmica Recurrens Profundus"u oluşturur (35, 41). A. ophthalmica recurrens profundus, a. ophthalmica ve truncus inferolateralis arasındaki bağlantıyı sağlar. Dorsal a. ophthalmica, devamlılık gösterir veya dominant arter olarak kalırsa, a. ophthalmica a. carotis interna'nın kavernöz segmentinden köken alır (35).

Truncus inferolateralis'e sinus cavernosus'un inferior veya lateral arter'i de denir. Truncus inferolateralis dört dala ayrılır:

1. Superior veya tentorial dal: Sinus cavernosus'un tavanını besler.
2. Anteromedial dal: Fissura orbitalis superior'dan geçer.
3. Anterolateral dal: Foramen rotundum'dan geçer.
4. Posterior dal: Ganglion trigeminale'nin altından ve medial'inden geçer (41).

Stapedial Sistem ve Arteria Orbitalis

Stapedial arter, orbita'nın kanlanmasına genellikle sadece a. orbitalis ile katkıda bulunur (41).

Embriyonun 16-18 mm'lik evresinde; stapedial arter gelişiminin zirvesindedir. Proksimal a. carotis interna'dan köken alır ve primitif crus stapedis'lerin arasından geçer. Stapedial arter dallarının, ventral truncus pharyngealis ve a. ophthalmica'ya katılması sonucu proksimal kısmından gerilemesiyle sonlanır. Orta kulaktaki promontorium'un yakınından köken alır ve cavitas tympani'nin arka duvarını, m. stapedius'u ve mastoid bölgeyi besledikten sonra anterolateral'e doğru

seyreder. R. infraorbitalis (inferior) ve r. supraorbitalis (superior) olmak üzere iki dala ayrılır.

R. Infraorbitalis

R. infraorbitalis, seyri sırasında n. petrosus minor'e eşlik eder. R. infraorbitalis, dalı olan r. maxillomandibularis'in beslediği dermokraniyel bölgeye ulaşmak için fossa cranii media'nın tabanından fossa infratemporalis'e geçer. Bu arter, daha sonra proksimal a. carotis externa'yı oluşturacak olan ventral truncus pharyngealis ile belirgin anastomozlar yapar.

R. Supraorbitalis

R. supraorbitalis, embriyolojik gelişim sırasında orbita ve beynin dura mater'inin bulunduğu geniş bir bölgeyi besler. Stapedial arter proksimal kısmından gerilediği için dura mater'in beslenmesi a. carotis externa tarafından gerçekleştirilir. Orbita içindeki r. supraorbitalis'in dağılımı embriyolojik gelişim sırasında değişiklik gösterir ve bu değişim a. ophthalmica'nın gelişimini ve onun a. meningeo media ile olan bağlantılarını etkiler (35).

Embriyonun 20 mm'lik evresinde; r. supraorbitalis'ten a. orbitalis oluşur ve fissura orbitalis superior'dan geçerek orbita'ya girer. A. orbitalis, orbita'nın muskuloaponevrotik ve glandular yapılarının kanlanması sağlar. A. orbitalis iki dala ayrılır:

1. A. ethmoidonasalis; medial'de bulunur.
2. A. lacrimalis; lateral'de yer alır (41).

Embriyonun 20-24 mm'lik evresinde; a. ethmoidonasalis, n. opticus çevresinde primitif a. ophthalmica ile anastomoz yapar. Böylece n. opticus'un çevresinde bir arteriyel halka oluşur (35, 41, 42). Bu arteriyel halka, %85 oranında ventral kısmından geriler. Böylece a. ophthalmica, n. opticus'un üzerinden çapraz yaparak lateral'den medial kenarına geçer. %15 oranında bu arteriyel halka dorsal kısmından geriler ve bu vakalarda a. ophthalmica'nın n. opticus'un altından çapraz yaparak lateral'den medial'e geçtiği görülür. Bu arteriyel halkanın kalıcı olması erişkinlerde çok nadirdir (35).

A. ethmoidonasalis, distal'de çok sayıda intraorbital dala ayrılır. Medial dalları, cellulae ethmoidales'i besler ve daha sonra a. ethmoidalis anterior ve a. ethmoidalis posterior'u oluşturur. Superior dalı, a. supraorbitalis'i meydana getirirken, distal parçası, a. ophthalmica'nın distal parçası olarak sonlanır.

Embriyonun 24-40 mm'lik evresinde; a. orbitalis'in trans-sphenoidal parçası geriler.

Embriyonun 40 mm'lik evresinin sonunda; primitif a. ophthalmica, stapediale arterin dalı olan a. orbitalis'i kendi dallarına katar (41). A. orbitalis, intraorbital oftalmik sistemle a. meningeae media sistemi arasında kalıcı anastomoz olan r. meningeus recurrens'i oluşturur (35, 41).

Endokraniyel stapediale sistemin kendisi a. meningeae media'yı oluşturur. A. maxillomandibularis ise ventral pharyngeal sistemin (a. carotis externa'nın öncülü) içine dahil olur. Bu embriyonik evrenin en önemli sonucu, a. lacrimalis'ten görme yollarına gidecek bir dal çıkmamasıdır.

A. orbitalis'in, embriyonun 20 mm'lik evresinde orbita'nın içerisinde dallarına ayrıldığı bilirse de vakaların %30'unda orbita'nın dışında fossa cranii media'da da dallarına ayrılabilir. Bu vakalarda, sadece a. ethmoidonasalis, fissura orbitalis superior'dan geçerek orbita'ya girer. A. lacrimalis ise orbita'ya kendine ait bir kanal olan "Hyrtl's kanalı"ndan geçerek girer (41). Hyrtl kanalına, *foramen meningo-orbitale* (38, 43) veya *foramen cranio-orbitale* (44) de denir. Bu olgularda gelişimin diğer evreleri benzer şekilde seyrederek. Ancak sonuçta, a. lacrimalis oftalmik sistemden değil, a. meningeae media'dan köken alır.

Sonuç olarak; 2 tip pozisyon ile karşılaşılabılır:

1. Lacrimal: Glandula lacrimalis'e gelen a. lacrimalis, a. ophthalmica'dan köken alır ve r. meningeus recurrens ile a. meningeae media ile anastomoz yapar.
2. Meningolacrimal: A. lacrimalis, direkt olarak a. meningeae media'dan köken alır ve Hyrtl's kanalından geçerek orbita'ya girer (41).

2.5. Arteria Ophthalmica'nın Varyasyonları

Varyasyonlar, embriyonik a. ophthalmica'ların ve stapediaal arterin a. orbitalis dalının gelişim, birleşme ve gerileme aşamalarında oluşan aksaklıklar sonucunda oluşur. Bunlar:

- **N. opticus çevresinde iki primitif a. ophthalmica anastomozunun olmaması:** Bu varyasyonda orbital bölgenin iki major arteri vardır. Arterlerden biri a. carotis interna'nın suprakavernöz segmentinden köken alır ve nasal aa. ciliares ile a. centralis retinae dallarını verir. Arterlerden diğeri, a. carotis interna'nın intrakavernöz segmentinden köken alır ve orbita'yı besleyen diğeri tüm dalları verir (41).
- **Ventral a. ophthalmica ile siphon caroticum'un anastomozunun olmaması:** A. cerebri anterior kalıcı a. ophthalmica'nın orijini olur (41).
- **Proksimal ventral a. ophthalmica yerine A1 segmentinin gerilemesi:** A. cerebri anterior, a. ophthalmica ile birlikte çıkar ve infraoptik seyir gösterir (41).
- **Dorsal a. ophthalmica yerine ventral a. ophthalmica'nın gerilemesi:** Bu durum sonucunda a. ophthalmica, a. carotis interna'nın intrakavernöz segmentinden köken alır (41).
- **Dorsal a. ophthalmica yerine ventral a. ophthalmica'nın gerilemesi ve a. meningeal accessoria'nın baskın olması:** A. ophthalmica, a. meningeal accessoria'dan köken alır ve fissura orbitalis superior'dan geçerek orbita'ya girer (41).
- **Dorsal a. ophthalmica'nın fissura orbitalis superior seviyesinde gerilememesi:** Orbita'nın kanlanması siphon caroticum'dan köken alan ve birbiriyle anastomoz yapan iki arter tarafından sağlanır (41).
- **A. carotis interna'nın 5., 6. ve 7. segmentlerinin yokluğu ve a. cerebri anterior'un intrakavernöz segmentten köken alması:** Dominant a. meningeal accessoria, orbita'ya doğru ilerleyecek olan dorsal a. ophthalmica'yı ve daha sonra ventral a. ophthalmica yoluyla a. cerebri anterior'u verir (41).

- **Primitif a. ophthalmica'lar ile a. ethmoidonasalis anastomozunun olmaması:** Bu varyasyon embriyonun 20 mm'lik evresinde gerçekleşen bir aksaklık sonucunda ortaya çıkar ve orbita'yı iki arter besler. Primitif a. ophthalmica, suprakavernöz sifondan köken alır ve sadece okuler ve duyu dallarını verir. A. meningeo media ise diğer orbital yapıları besler ve bu iki arter anastomoz yapmaz (41).
- **Tüm anastomotik sistemlerin gerilemeden kalması:** İki primitif a. ophthalmica, n. opticus çevresindeki arteriyel halka ve stapediale sistemin a. orbitalis dalının gerilemeden devamlılık göstermesi ile sonuçlanır (41).
- **N. opticus çevresindeki arteriyel halkanın medial yarısının devamlılık göstermesi:** A. ophthalmica'nın medial'de seyreden parçası buradan köken alır (41).
- **Stapediale arterin a. orbitalis dalı yerine primitif a. ophthalmica'nın proksimal kısmının gerilemesi:** A. ophthalmica, a. meningeo media'dan köken alır ve orbita'ya fissura orbitalis superior'dan geçerek ulaşır (41).
- **Stapediale sistemin a. orbitalis dalının trans-sfenoid parçası yerine aynı sistemin r. supraorbitalis'inin başlangıç noktasından gerilemesi:** Bu durumda a. meningeo media intraorbital olarak a. lacrimalis'ten köken alır ve fossa cranii media'ya fissura orbitalis superior'dan geçerek ulaşır (41).

3. GEREÇ VE YÖNTEMLER

3.1. Çalışma Grubu

Retinoblastom nedeniyle intra-arteriyel kemoterapi verilen çocukların endovasküler işlemlerinin bir parçası olan serebral dijital anjiyografi görüntüleri retrospektif olarak incelendi ve morfometrik ölçümleri yapıldı. Bu kesitsel retrospektif çalışmada, Hacettepe Üniversitesi Tıp Fakültesi Radyoloji Anabilim Dalı'nın Girişimsel Radyoloji Bölümü'nde 2013-2017 yılları arasında uygulanan, yaş aralığı 4-120 ay arasında değişen 134 pediatrik hastanın serebral anjiyografi görüntüleri değerlendirildi. Çalışma grubu yaşa göre 6 gruba ayrıldı: 0-12 ay, 13-24 ay, 25-36 ay, 37-48 ay, 49-60 ay ve 61 ay ve üzeri olmak üzere. Çalışmaya her hastanın sadece ilk işlem sırasındaki anjiyografik görüntüleri dahil edildi.

Çalışmada a. carotis interna enjeksiyonu ile tam olarak dolum gösteren a. ophthalmica superselektif anjiyografisi olan hastalar, a. carotis interna, a. ophthalmica ve dallarının morfometrisi açısından değerlendirildi ve ölçümleri yapıldı. A. carotis interna enjeksiyonu sırasında a. ophthalmica'nın spazm nedeniyle tam olarak dolamadığı durumlarda a. carotis interna ve a. ophthalmica'nın ölçümleri yapıldı; ancak, a. ophthalmica'nın dallarının morfometrisi değerlendirilmedi. A. ophthalmica'nın a. meningeae media'dan köken aldığı durumlarda sadece a. ophthalmica'nın başlangıç noktası değerlendirildi.

Bu çalışma, Hacettepe Üniversitesi Tıp Fakültesi Girişimsel Olmayan Klinik Araştırmalar Etik Kurulu tarafından değerlendirildi ve 03.01.2017 tarih, GO 17/22-17 sayılı karara göre tıbbi açıdan uygun bulundu.

3.2. Superselektif Anjiyografi Görüntüleme Yöntemi

Superselektif anjiyografi görüntüleme yöntemi 0,5 mm'den küçük damarların gösterilmesinde başarılı olduğu için çalışmada tercih edildi. Anjiyografi işlemi iki endovasküler girişim uzmanı tarafından yapıldı. Hastalar genel anestezi altında ve 70-100 u/kg iv heparinize durumda işleme alındı. A. femoralis'ten 21G iğne ile girişim sağlanmasının ardından 4F diyagnostik kateter ile her miligramında 300-350 mg iyot içeren non-iyonik suda eriyen kontrast madde kullanılarak anjiyografik görüntüler elde edildi. İki düzlem (Artis Zeego VC21A/B, Siemens, Erlangen,

Almanya) anjiyografi üniteleri kullanıldı. Selektif a. carotis interna anjiyogramı için yaklaşık 2 saniyede 4-6 ml non-iyonik iyotlu kontrast madde enjekte edilip anteroposterior ve lateral projeksiyonlarda görüntü elde edildi. 4F kateter içinden mikro kılavuz tel (0,010 ile 0,014 inch kalınlığında kılavuz tel) yardımıyla a. ophthalmica'ya iç lümeni 0,0165 inch mikrokater yerleştirildi. Mikrokater yerleştirildikten sonra superselektif anjiyografi görüntüleri elde edildi. 30 dakika boyunca 30 ml melfalan ve/veya topotekan solüsyonu enjekte edildi. İnfüzyon sonrasında, a. ophthalmica, a. carotis interna ve a. femoralis enjeksiyonları tekrar edildi. Antikoagülasyon intravenöz protamin sülfat uygulaması ile sona erdirildi. A. femoralis hemostazı manüel kompresyonla sağlandı ve ardından hasta uyandırılarak gözlem odasına gönderildi. Anjiyografik değerlendirmeler ve ölçümler anjiyografi cihazına ait kalibre edilmiş ölçüm yazılımı kullanılarak Leonardo iş istasyonunda (Siemens, Erlangen, Almanya) yapıldı.

3.3. Görüntü Değerlendirme Yöntemi

Görüntüler Hacettepe PACS sisteminden indirildi ve ölçümler Osirix programı ile yapıldı. A. carotis interna ve a. ophthalmica'nın çapları, a. carotis interna anjiyografisi lateral projeksiyon görüntüleri üzerinde ölçüldü. A. ophthalmica dallarının çapları ise a. ophthalmica superselektif anjiyografi lateral ve anteroposterior projeksiyon görüntüleri üzerinde değerlendirildi.

Bu çalışmada ölçümü yapılan parametreler:

1. A. carotis interna anjiyografisi lateral projeksiyonda;

- A. ophthalmica'nın başlangıç noktasının hemen öncesi ve sonrasında a. carotis interna'nın çapları (mm)
- A. ophthalmica'nın başlangıç noktası ve bu noktaya en yakın yerden a. ophthalmica'nın çapı (mm)

2. A. ophthalmica superselektif anjiyografisi lateral projeksiyonda;

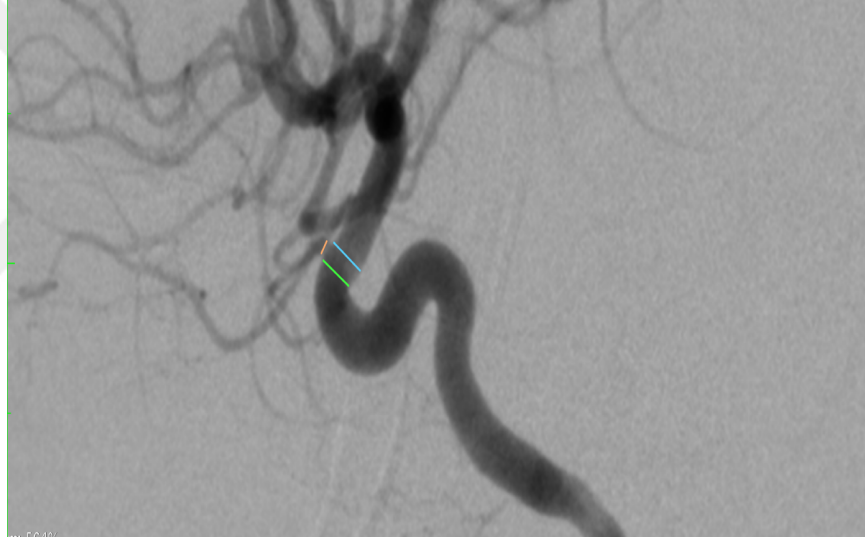
- A. centralis retinae,
- Aa. ciliares posteriores,
- A. lacrimalis,
- R. meningeus recurrens,
- R. muscularis inferior,

- A. supraorbitalis,
- A. supratrochlearis ve
- A. dorsalis nasi'nin başlangıç noktaları, başlangıç noktalarına en yakın yerden çapları (mm) ve anjiyografilerde görülme yüzdeleri (%)

3. A. ophthalmica superselektif anjiyografisi anteroposterior projeksiyonda;

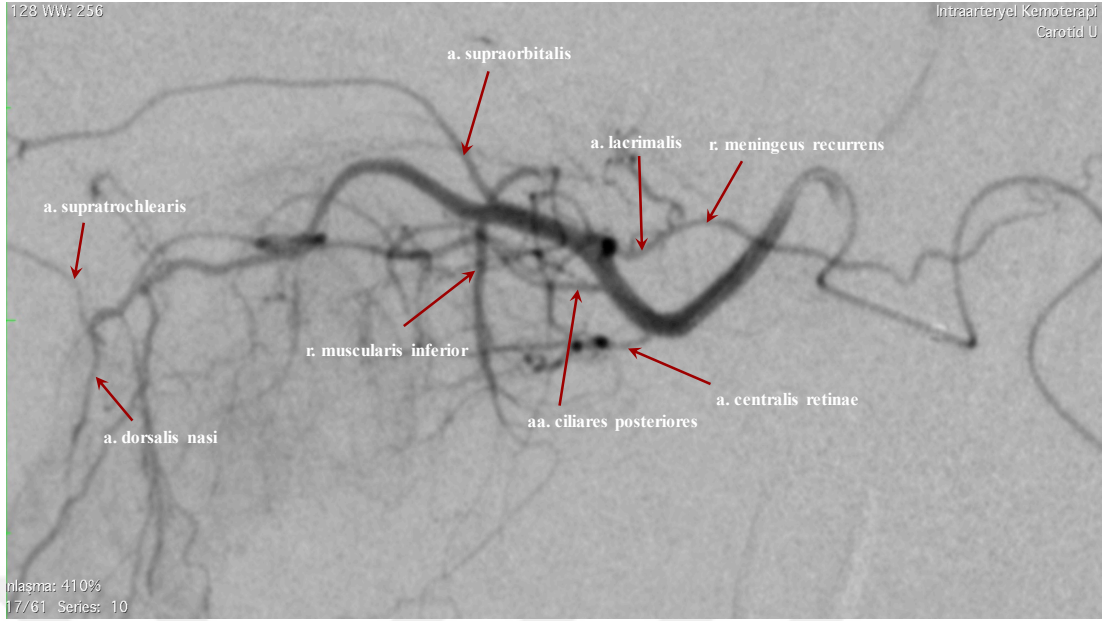
- A. ethmoidalis posterior ve
- A. ethmoidalis anterior'un başlangıç noktaları, başlangıç noktalarına en yakın yerden çapları (mm) ve anjiyografilerde görülme yüzdeleri (%)

Ölçüm yapılan parametrelerin örnekleri aşağıda şekil 3.1, 3.2 ve 3.3'de verildi.

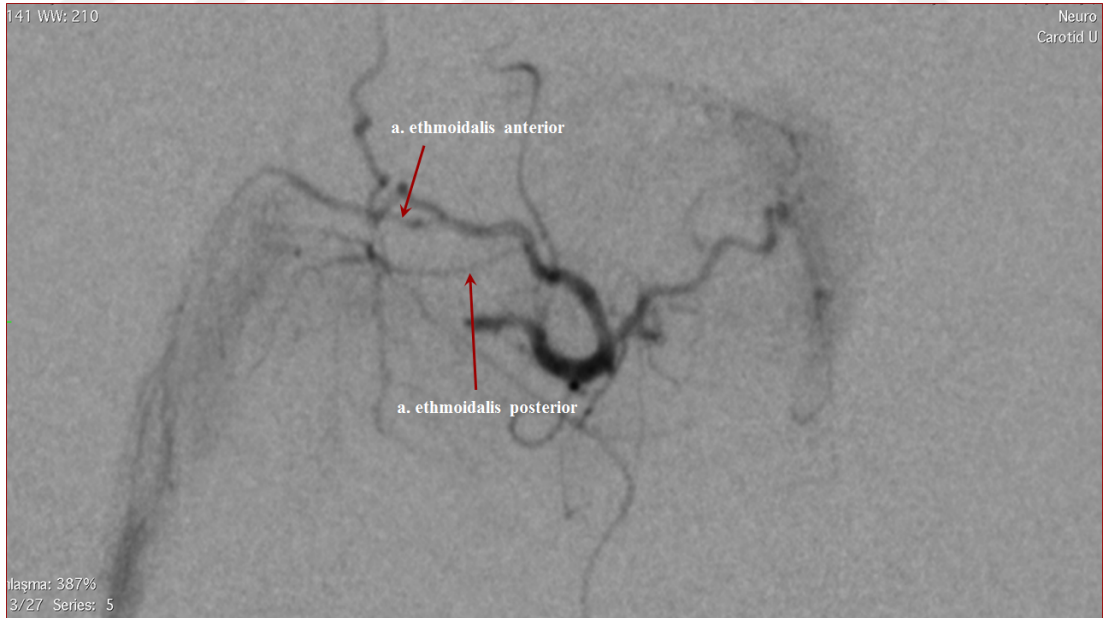


Şekil 3.1. A. carotis interna anjiyografisi lateral projeksiyonda, a. ophthalmica'nın, a. ophthalmica başlangıç noktası öncesi ve sonrasında a. carotis interna'nın çapları.

- çizgi : A. ophthalmica başlangıç noktası öncesi a. carotis interna çapı
- çizgi : A. ophthalmica başlangıç noktası sonrası a. carotis interna çapı
- çizgi : A. ophthalmica çapı



Şekil 3.2. A. ophthalmica superselektif anjiyografisi lateral projeksiyonda, a. centralis retinae, aa. ciliares posteriores, a. lacrimalis, r. meningeus recurrens, r. muscularis inferior, a. supraorbitalis, a. supratrochlearis ve a. dorsalis nasi başlangıç noktaları ve seyirleri.



Şekil 3.3. A. ophthalmica superselektif anjiyografisi anteroposterior projeksiyonda, a. ethmoidalis anterior ve posterior başlangıç noktaları ve seyirleri.

3.4. İstatistiksel Analizler

İstatistiksel deęerlendirmelerde IBM SPSS Statistics 23.0 (IBM Corporation, Armonk, NY, USA) paket programı kullanıldı. Deęişkenlerin tanımlayıcı istatistiklerinde; sürekli sayısal deęişkenler için minimum-maksimum deęerler, ortalama (\pm), standart sapma (SS) ve ortanca istatistikleri kullanılırken, nitel deęişkenler için ise sayı ve yüzde (%) ifadesi kullanıldı. Sürekli sayısal deęişkenlerin yaş grupları için deęerlendirilmesinde ortalama \pm standart sapma istatistikleri, sürekli sayısal deęişkenlerin cinsiyet için deęerlendirilmesinde ise ortalama \pm standart sapma, ortanca ve minimum-maksimum istatistikleri kullanıldı.

A. ophthalmica'nın başlangıç noktası öncesi ve sonrasında ölçülen a. carotis interna çapları, bağımlı gruplar student t-testi yapılarak birbirleri ile karşılaştırıldı. Deęişkenlerin yaş grupları ile arasındaki ilişki Spearman korelasyon testi, deęişkenlerin cinsiyet ile ilişkisi bağımsız gruplar student t testi ile istatistiksel olarak deęerlendirildi. Sayısal deęişkenlerin cinsiyet ve yaş grubuna göre karşılaştırmasında anlamlı çıkan deęerler hata-çizgi (error-bar) grafięi kullanılarak gösterildi. Tüm istatistiksel deęerlendirmelerde p deęerinin 0,05'in altında olması istatistiksel olarak anlamlı kabul edildi.

4. BULGULAR

4.1. Veri Analizi

Çalışmaya 57 kız ve 77 erkek çocuk olmak üzere toplam 134 birey dahil edildi. Kız çocuklar toplam birey sayısının %42,5'ini, erkek çocuklar ise %57,5'ini oluşturmaktaydı (Tablo 4.1.).

Tablo 4.1. Bireylerin cinsiyete göre dağılımı

Cinsiyet	Sayı	%
Kız	57	42,5
Erkek	77	57,5
Toplam	134	100

Bireylerin yaş dağılımı 3-120 ay arasında ve ortalama yaş ise $31,9 \pm 24,8$ ay olarak tespit edildi (Tablo 4.2.).

Tablo 4.2. Bireylerin yaş dağılımı

	Ortalama \pm SS	Ortanca	Minimum-Maksimum
Yaş (ay)	$31,9 \pm 24,8$	25,5	3-120

Çalışma grubu yaşa göre 6 gruba ayrıldı: 0-12 ay, 13-24 ay, 25-36 ay, 37-48 ay, 49-60 ay ve 61 ay ve üzeri (Tablo 4.3.).

Tablo 4.3. Bireylerin yaş gruplarına göre dağılımı

Yaş grupları	Sayı	%
≤ 12 ay	35	26,1
13-24 ay	31	23,1
25-36 ay	29	21,6
37-48 ay	13	9,7
49-60 ay	8	6,0
≥ 61 ay	18	13,4
Toplam	134	100

4.2. Anjiyografik Görüntülerin Elde Edilme Yöntemleri

Çalışmaya dahil edilen 134 anjiyografik görüntünün 126'sının (%94) a. carotis interna'dan kontrast madde enjekte ederek, 5'inin (%3,8) a. carotis interna ve a. carotis externa'dan birlikte kontrast madde enjekte ederek ve 3'ünün (%2,2) ise a. ophthalmica'nın a. meningeal media'dan köken alması nedeniyle a. carotis externa enjeksiyonu ile görüntülediği tespit edildi (Tablo 4.4.).

Tablo 4.4. Anjiyografik görüntülerin elde edilme yöntemleri

Yöntem	Sayı	%
A. carotis interna	126	94
A. carotis interna + A. carotis externa	5	3,8
A. carotis externa	3	2,2
Toplam	134	100

4.3. Arteria Carotis Interna'nın Çapları

A. carotis interna'nın, a. ophthalmica'nın başlangıç noktası öncesi ve sonrasında ölçülen çaplarının ortalama, ortanca ve minimum-maksimum değerleri aşağıda tablo 4.5.'de özetlendi:

Tablo 4.5. A. carotis interna'nın, a. ophthalmica'nın başlangıç noktası öncesi ve sonrasında ölçülen çaplarının ortalama, ortanca ve minimum-maksimum değerleri

	Ortalama \pm SS (mm)	Ortanca (mm)	Minimum-Maksimum (mm)
A. ophthalmica'nın başlangıç noktası öncesinde ölçülen ACI çapı	3,11 \pm 0,39	3,04	2,20 - 4,08
A. ophthalmica'nın başlangıç noktası sonrasında ölçülen ACI çapı	3,15 \pm 0,38	3,15	2,31 - 4,11

A. carotis interna'nın, a. ophthalmica'nın başlangıç noktası öncesinde çapı ortalama $3,11 \pm 0,39$ mm (min-max: 2,20-4,08 mm), sonrasında ise $3,15 \pm 0,38$ mm (min-max: 2,31-4,11 mm) olarak ölçüldü.

A. ophthalmica'nın başlangıç noktası öncesi ve sonrasında ölçülen a. carotis interna çaplarının, cinsiyete göre ortalama, ortanca ve minimum-maksimum değerleri aşağıda tablo 4.6.'da özetlendi.

Tablo 4.6. A. ophthalmica'nın başlangıç noktası öncesi ve sonrasında ölçülen a. carotis interna çaplarının cinsiyete göre değerleri

	Cinsiyet	Ortalama \pm SS (mm)	Ortanca (mm)	Minimum-Maksimum (mm)
A. ophthalmica'nın başlangıç noktası öncesinde ölçülen ACI çapı	Kız	$3,02 \pm 0,35$	2,99	2,20 - 4,08
	Erkek	$3,18 \pm 0,41$	3,21	2,22 - 3,99
A. ophthalmica'nın başlangıç noktası sonrasında ölçülen ACI çapı	Kız	$3,04 \pm 0,33$	2,97	2,31 - 4,11
	Erkek	$3,23 \pm 0,39$	3,25	2,39 - 4,02

A. carotis interna'nın, a. ophthalmica'nın başlangıç noktası öncesinde ölçülen çapı kız çocuklarda ortalama $3,02 \pm 0,35$ mm (min-max: 2,20-4,08 mm), erkek çocuklarda ortalama $3,18 \pm 0,41$ mm (min-max: 2,22-3,99 mm) olarak ölçüldü. A. carotis interna'nın, a. ophthalmica'nın başlangıç noktası sonrasında ölçülen çapı, kız çocuklarda ortalama $3,04 \pm 0,33$ mm (min-max: 2,31-4,11 mm), erkek çocuklarda ise ortalama $3,23 \pm 0,39$ mm (min-max: 2,39-4,02 mm) olarak bulundu.

4.4. Arteria Ophthalmica ve Dallarının Başlangıç Noktaları

Çalışmaya dahil edilen 134 olgunun 131'inde (%97,8) a. ophthalmica'nın a. carotis interna'dan, 3'ünde (%2,2) ise a. meningea media'dan köken aldığı saptandı (Tablo 4.7.).

Tablo 4.7. A. ophthalmica'nın köken aldığı arterler

A. ophthalmica başlangıcı	Sayı	%
A. carotis interna	131	97,8
A. meningea media	3	2,2
Toplam	134	100

A. carotis interna'dan köken alan a. ophthalmica'ların başlangıç noktalarının tüm anjiyografik görüntülerde a. carotis interna'nın C6 segmentinden (pars ophthalmica) köken aldığı tespit edildi.

A. ophthalmica dallarının başlangıç noktaları aşağıda tablo 4.8.'de özetlendi.

Tablo 4.8. A. ophthalmica dallarının başlangıç noktalarının dağılımı

n: 126	A. ophthalmica	Trunkus	A. lacrimalis	R. anastomoticus cum a. meningeae media	Toplam
A. centralis retinae	80 (%92,0)	7 (%8,0)	-	-	87
Aa. ciliares posteriores	108 (%93,9)	7 (%6,1)	-	-	115
A. lacrimalis	100 (%87,7)	-	-	14 (%12,3)	114
R. meningeus recurrens	3 (%6,4)	-	40 (%85,1)	4 (%8,5)	47
R. muscularis inferior	112 (%100)	-	-	-	112
A. supraorbitalis	77 (%100)	-	-	-	77
A. ethmoidalis posterior	35 (%61,4)	22 (%38,6)	-	-	57
A. ethmoidalis anterior	100 (%82,0)	22 (%18,0)	-	-	122
A. supratrochlearis	70 (%100)	-	-	-	70
A. dorsalis nasi	79 (%100)	-	-	-	79

A. centralis retinae, 126 anjiyografik görüntünün 87 (%69,0)'sinde tespit edildi. Tespit edilen 87 a. centralis retinae'nın 80 (%92)'inin a. ophthalmica'dan direkt olarak, 7 (%8)'sinin ise trunkus şeklinde aa. ciliares posteriores ile birlikte a. ophthalmica'dan köken aldığı saptandı.

Aa. ciliares posteriores, 126 anjiyografik görüntünün 115 (%91,3)'inde tespit edildi. Tespit edilen 115 aa. ciliares posteriores'in 108 (%93,9)'i a. ophthalmica'dan direkt olarak, 7 (%6,1)'sinin ise trunkus şeklinde a. centralis retinae ile birlikte a. ophthalmica'dan köken aldığı izlendi.

A. lacrimalis, 126 anjiyografik görüntünün 114 (%90,5)'ünde tespit edildi. Tespit edilen 114 a. lacrimalis'in 100 (%87,7)'ünün a. ophthalmica'dan direkt olarak, 14 (%12,3)'ünün ise a. meningeae media ile a. ophthalmica arasında bulunan r. anastomoticus cum a. meningeae media'dan köken aldığı görüldü. R. meningeus recurrens 126 anjiyografik görüntünün 47 (%37,3)'sinde tespit edildi. Tespit edilen 47 r. meningeus recurrens'in 40 (%85,1)'inin a. lacrimalis'ten direkt olarak, 4 (%8,5)'ünün r. anastomoticus cum a. meningeae media'dan, 3 (%6,4)'ünün ise a. ophthalmica'dan direkt olarak köken aldığı saptandı.

R. muscularis inferior, 126 anjiyografik görüntünün 112 (%88,9)'sinde tespit edildi. Tespit edilen 112 r. muscularis inferior'un tamamının a. ophthalmica'dan direkt olarak köken aldığı belirlendi.

A. supraorbitalis, 126 anjiyografik görüntünün 77 (%61,1)'sinde tespit edildi ve tamamının a. ophthalmica'dan direkt olarak köken aldığı izlendi.

A. ethmoidalis posterior, 126 anjiyografik görüntünün 57 (%45,2)'sinde tespit edildi. Tespit edilen a. ethmoidalis posterior'un 35 (%61,4)'i a. ophthalmica'dan direkt olarak, 22 (%38,6)'sinin ise a. ethmoidalis anterior ile beraber trunkus şeklinde köken aldığı saptandı.

A. ethmoidalis anterior, 126 anjiyografik görüntünün 122 (%96,8)'sinde tespit edildi. Bu dalların 100 (%82)'ü a. ophthalmica'dan direkt olarak, 22 (%18)'sinin ise a. ethmoidalis posterior ile beraber trunkus şeklinde köken aldığı gözlemlendi.

A. supratrochlearis, 126 anjiyografik görüntünün 70 (%55,6)'inde, a. dorsalis nasi ise, 126 anjiyografik görüntünün 79 (%62,7)'unda tespit edildi ve her iki dalın, a. ophthalmica'dan direkt olarak köken aldığı gözlemlendi.

4.5. Arteria Ophthalmica Dallarının Anjiyografide Görülme Sayı ve Yüzdeleri

A. ophthalmica'nın dallarının anjiyografik görüntülerde görülme sayısı ve yüzdeleri tablo 4.9.'da özetlendi.

Tablo 4.9. A. ophthalmica dallarının 126 anjiyografik görüntüde görülme sayısı ve yüzdeleri

A. ophthalmica dalları	Sayı	Görülme %
A. centralis retinae	87	69,0
Aa. ciliares posteriores	115	91,3
A. lacrimalis	114	90,5
R. meningeus recurrens	47	37,3
R. muscularis inferior	112	88,9
A. supraorbitalis	77	61,1
A. ethmoidalis posterior	57	45,2
A. ethmoidalis anterior	122	96,8
A. supratrochlearis	70	55,6
A. dorsalis nasi	79	62,7

A. centralis retinae, 126 anjiyografik görüntünün 87'sinde (%69), aa. ciliares posteriores 115'inde (%91,3), a. lacrimalis 114'ünde (%90,5), r. meningeus recurrens 47'sinde (%37,3), r. muscularis inferior 112'sinde (%88,9), a. supraorbitalis 77'sinde (%61,1), a. ethmoidalis posterior 57'sinde (%45,2), a. ethmoidalis anterior 122'sinde (%96,8), a. supratrochlearis 70'inde (%55,6) ve a. dorsalis nasi ise 79'unda (%62,7) tespit edildi.

4.6. Arteria Ophthalmica ve Dallarının Tanımlayıcı İstatistikleri

A. ophthalmica ve dallarının çaplarının ortalama, ortanca ve minimum-maksimum değerleri aşağıdaki tablo 4.10.'da özetlendi.

Tablo 4.10. A. ophthalmica ve dallarının çaplarının ortalama, ortanca ve minimum-maksimum değerleri

Değişkenin adı	Ortalama \pm SS (çap) (mm)	Ortanca (çap) (mm)	Minimum- Maksimum (çap) (mm)
A. ophthalmica	0,790 \pm 0,150	0,760	0,51 - 1,18
A. centralis retinae	0,243 \pm 0,066	0,230	0,11 - 0,43
Aa. ciliares posteriores	0,256 \pm 0,068	0,260	0,10 - 0,53
A. lacrimalis	0,350 \pm 0,119	0,340	0,15 - 0,73
R. meningeus recurrens	0,214 \pm 0,063	0,200	0,11 - 0,43
R. muscularis inferior	0,321 \pm 0,092	0,325	0,15 - 0,54
A. supraorbitalis	0,218 \pm 0,069	0,200	0,10 - 0,46
A. ethmoidalis posterior	0,238 \pm 0,078	0,220	0,12 - 0,56
A. ethmoidalis anterior	0,288 \pm 0,080	0,270	0,13 - 0,57
A. supratrochlearis	0,249 \pm 0,092	0,230	0,11 - 0,53
A. dorsalis nasi	0,233 \pm 0,063	0,230	0,10 - 0,40

Yapılan morfometrik ölçümlerde; a. ophthalmica'nın çapı ortalama 0,79 \pm 0,15 mm (min-max: 0,51-1,18 mm), a. centralis retinae'nin çapı ortalama 0,243 \pm 0,066 mm (min-max: 0,11-0,43 mm), aa. ciliares posteriores'in çapları ortalama 0,256 \pm 0,068 mm (min-max: 0,10-0,53 mm), a. lacrimalis'in çapı ortalama 0,350 \pm 0,119 mm (min-max: 0,15-0,73 mm), r. meningeus recurrens'in çapı ortalama 0,214 \pm 0,063 mm (min-max: 0,11-0,43 mm), r. muscularis inferior'un çapı ortalama 0,321 \pm 0,092 mm (min-max: 0,15-0,54 mm), a. supraorbitalis'in çapı ortalama 0,218 \pm 0,069 mm (min-max: 0,10-0,46 mm), a. ethmoidalis posterior'un çapı ortalama 0,238

$\pm 0,078$ mm (min-max: 0,12-0,56 mm), a. ethmoidalis anterior'un çapı ortalama $0,288 \pm 0,080$ mm (min-max: 0,13-0,57 mm), a. supratrochlearis'in çapı ortalama $0,249 \pm 0,092$ mm (min-max: 0,11-0,53 mm), a. dorsalis nasi'nin çapı ortalama $0,233 \pm 0,063$ mm (min-max: 0,10-0,40 mm) olarak ölçüldü.

4.7. Arteria Ophthalmica ve Dallarının Cinsiyet ve Yaşa Göre Tanımlayıcı İstatistikleri

A. ophthalmica ve dallarının çaplarının cinsiyete göre ortalama, ortanca ve minimum-maksimum değerleri aşağıda tablo 4.11.'de özetlendi.



Tablo 4.11. A. ophthalmica ve dallarının çaplarının cinsiyete göre ortalama, ortanca ve minimum-maksimum değerleri

Değişkenin adı	Cinsiyet	Ortalama \pm SS (çap) (mm)	Ortanca (çap) (mm)	Minimum-Maksimum (çap) (mm)
A. ophthalmica	Kız	0,76 \pm 0,14	0,72	0,53 - 1,13
	Erkek	0,80 \pm 0,15	0,79	0,51 - 1,18
A. centralis retinae	Kız	0,238 \pm 0,060	0,225	0,11 - 0,42
	Erkek	0,247 \pm 0,071	0,23	0,12 - 0,43
Aa. ciliares posteriores	Kız	0,272 \pm 0,069	0,28	0,16 - 0,53
	Erkek	0,244 \pm 0,065	0,24	0,10 - 0,39
A. lacrimalis	Kız	0,356 \pm 0,124	0,34	0,15 - 0,73
	Erkek	0,346 \pm 0,116	0,34	0,15 - 0,71
R. meningeus recurrens	Kız	0,222 \pm 0,055	0,225	0,15 - 0,36
	Erkek	0,207 \pm 0,070	0,19	0,11 - 0,43
R. muscularis inferior	Kız	0,310 \pm 0,081	0,33	0,17 - 0,44
	Erkek	0,328 \pm 0,099	0,315	0,15 - 0,54
A. supraorbitalis	Kız	0,207 \pm 0,075	0,19	0,10 - 0,46
	Erkek	0,227 \pm 0,063	0,23	0,12 - 0,38
A. ethmoidalis posterior	Kız	0,227 \pm 0,058	0,22	0,12 - 0,37
	Erkek	0,246 \pm 0,090	0,22	0,14 - 0,56
A. ethmoidalis anterior	Kız	0,276 \pm 0,074	0,26	0,13 - 0,57
	Erkek	0,297 \pm 0,083	0,28	0,15 - 0,52
A. supratrochlearis	Kız	0,223 \pm 0,067	0,22	0,11 - 0,41
	Erkek	0,271 \pm 0,105	0,24	0,13 - 0,53
A. dorsalis nasi	Kız	0,223 \pm 0,056	0,22	0,11 - 0,35
	Erkek	0,243 \pm 0,069	0,24	0,10 - 0,40

Yapılan morfometrik ölçümlerde; a. ophthalmica'nın çapı kız çocuklarda ortalama 0,76 \pm 0,14 mm (min-max: 0,53-1,13 mm), erkek çocuklarda ortalama 0,80 \pm 0,15 mm (min-max: 0,51-1,18 mm), a. centralis retinae'nin çapı kız çocuklarda ortalama 0,238 \pm 0,060 mm (min-max: 0,11-0,42 mm), erkek çocuklarda ortalama 0,247 \pm 0,071 mm (min-max: 0,12-0,43 mm), aa. ciliares posteriores'in çapı kız

çocuklarda ortalama $0,272 \pm 0,069$ mm (min-max: 0,16-0,53 mm), erkek çocuklarda ortalama $0,244 \pm 0,065$ mm (min-max: 0,10-0,39 mm), a. lacrimalis'in çapı kız çocuklarda ortalama $0,356 \pm 0,124$ mm (min-max: 0,15-0,73 mm), erkek çocuklarda ortalama $0,346 \pm 0,116$ mm (min-max: 0,15-0,71 mm), r. meningeus recurrens'in çapı kız çocuklarda ortalama $0,222 \pm 0,055$ mm (min-max: 0,15-0,36 mm), erkek çocuklarda ortalama $0,207 \pm 0,070$ mm (min-max: 0,11-0,43 mm), r. muscularis inferior'un çapı kız çocuklarda ortalama $0,310 \pm 0,081$ mm (min-max: 0,17-0,44 mm), erkek çocuklarda ortalama $0,328 \pm 0,099$ mm (min-max: 0,15-0,54 mm), a. supraorbitalis'in çapı kız çocuklarda ortalama $0,207 \pm 0,075$ mm (min-max: 0,10-0,46 mm), erkek çocuklarda ortalama $0,227 \pm 0,063$ (min-max: 0,12-0,38 mm), a. ethmoidalis posterior'un çapı kız çocuklarda ortalama $0,227 \pm 0,058$ mm (min-max: 0,12-0,37 mm), erkek çocuklarda ortalama $0,246 \pm 0,090$ mm (min-max: 0,14-0,56 mm), a. ethmoidalis anterior'un çapı kız çocuklarda ortalama $0,276 \pm 0,074$ mm (min-max: 0,13-0,57 mm), erkek çocuklarda ortalama $0,297 \pm 0,083$ mm (min-max: 0,15-0,52 mm), a. supratrochlearis'in çapı kız çocuklarda ortalama $0,223 \pm 0,067$ mm (min-max: 0,11-0,41 mm), erkek çocuklarda ortalama $0,271 \pm 0,105$ mm (min-max: 0,13-0,53 mm), a. dorsalis nasi'nin çapı kız çocuklarda ortalama $0,223 \pm 0,056$ mm (min-max: 0,11-0,35 mm), erkek çocuklarda ortalama $0,243 \pm 0,069$ mm (min-max: 0,10-0,40 mm) olarak saptandı.

A. ophthalmica'nın başlangıç noktası öncesi ve sonrasında a. carotis interna çapının ve a. ophthalmica ile dallarının çap ölçümlerinin yaş gruplarına göre tanımlayıcı istatistikleri Tablo 4.12.'de verildi. A. ophthalmica dallarının anjiyografide görülme yüzdelerinin yaş gruplarına göre dağılımı ise Tablo 4.13.'de özetlendi.

Tablo 4.12. A. ophthalmica'nın başlangıç noktası öncesi ve sonrasında a. carotis interna çapının ve a. ophthalmica ile dallarının çap ölçümlerinin yaş gruplarına göre değerleri

Yaş grupları	A. ophthalmica'nın başlangıç noktası öncesinde ACI'nın çapı Ortalama \pm SS (mm)	A. ophthalmica'nın başlangıç noktası sonrasında ACI'nın çapı Ortalama \pm SS (mm)	A. ophthalmica çapı Ortalama \pm SS (mm)
≤ 12 ay	2,83 \pm 0,31	2,88 \pm 0,30	0,77 \pm 0,14
13 - 24 ay	3,06 \pm 0,26	3,11 \pm 0,25	0,79 \pm 0,17
25 - 36 ay	3,24 \pm 0,36	3,28 \pm 0,31	0,78 \pm 0,13
37 - 48 ay	3,10 \pm 0,32	3,13 \pm 0,36	0,79 \pm 0,15
49 - 60 ay	3,17 \pm 0,42	3,23 \pm 0,39	0,78 \pm 0,11
≥ 61 ay	3,55 \pm 0,36	3,57 \pm 0,37	0,83 \pm 0,16
Genel	3,11 \pm 0,39	3,15 \pm 0,38	0,79 \pm 0,15
Yaş grupları	A. centralis retinae çapı Ortalama \pm SS (mm)	Aa. ciliares posteriores çapı Ortalama \pm SS (mm)	A. lacrimalis çapı Ortalama \pm SS (mm)
≤ 12 ay	0,234 \pm 0,068	0,255 \pm 0,067	0,363 \pm 0,101
13 - 24 ay	0,245 \pm 0,073	0,264 \pm 0,077	0,330 \pm 0,109
25 - 36 ay	0,243 \pm 0,076	0,245 \pm 0,071	0,355 \pm 0,112
37 - 48 ay	0,250 \pm 0,068	0,268 \pm 0,049	0,296 \pm 0,089
49 - 60 ay	0,247 \pm 0,045	0,254 \pm 0,071	0,384 \pm 0,200
≥ 61 ay	0,250 \pm 0,060	0,255 \pm 0,065	0,374 \pm 0,155
Genel	0,243 \pm 0,066	0,256 \pm 0,068	0,350 \pm 0,119

Tablo 4.12. (devam) A. ophthalmica'nın başlangıç noktası öncesi ve sonrasında a. carotis interna çapının ve a. ophthalmica ile dallarının çap ölçümlerinin yaş gruplarına göre değerleri

Yaş grupları	R. meningeus recurrens çapı Ortalama \pm SS (mm)	R. muscularis inferior çapı Ortalama \pm SS (mm)	A. supraorbitalis çapı Ortalama \pm SS (mm)
≤ 12 ay	0,201 \pm 0,076	0,324 \pm 0,088	0,224 \pm 0,060
13 - 24 ay	0,224 \pm 0,044	0,312 \pm 0,100	0,233 \pm 0,072
25 - 36 ay	0,217 \pm 0,070	0,323 \pm 0,105	0,224 \pm 0,082
37 - 48 ay	0,187 \pm 0,047	0,347 \pm 0,076	0,163 \pm 0,056
49 - 60 ay	0,243 \pm 0,060	0,304 \pm 0,081	0,234 \pm 0,068
≥ 61 ay	0,238 \pm 0,025	0,316 \pm 0,080	0,215 \pm 0,062
Genel	0,214 \pm 0,063	0,321 \pm 0,092	0,218 \pm 0,069
Yaş grupları	A. ethmoidalis posterior çapı Ortalama \pm SS (mm)	A. ethmoidalis anterior çapı Ortalama \pm SS (mm)	A. supratrochlearis çapı Ortalama \pm SS (mm)
≤ 12 ay	0,245 \pm 0,064	0,271 \pm 0,073	0,273 \pm 0,089
13 - 24 ay	0,224 \pm 0,043	0,292 \pm 0,071	0,181 \pm 0,054
25 - 36 ay	0,235 \pm 0,073	0,281 \pm 0,073	0,254 \pm 0,089
37 - 48 ay	0,260 \pm 0,171	0,292 \pm 0,084	0,182 \pm 0,041
49 - 60 ay	0,250 \pm 0,113	0,296 \pm 0,083	0,217 \pm 0,051
≥ 61 ay	0,232 \pm 0,105	0,322 \pm 0,106	0,325 \pm 0,104
Genel	0,238 \pm 0,780	0,288 \pm 0,080	0,249 \pm 0,092

Tablo 4.12. (devam) A. ophthalmica'nın başlangıç noktası öncesi ve sonrasında a. carotis interna çapının ve a. ophthalmica ile dallarının çap ölçümlerinin yaş gruplarına göre değerleri

Yaş grupları	A. dorsalis nasi çapı
	Ortalama ± SS (mm)
≤ 12 ay	0,223 ± 0,077
13 - 24 ay	0,211 ± 0,051
25 - 36 ay	0,235 ± 0,059
37 - 48 ay	0,232 ± 0,022
49 - 60 ay	0,217 ± 0,054
≥ 61 ay	0,285 ± 0,055
Genel	0,233 ± 0,063

Tablo 4.13. A. ophthalmica dallarının yaş gruplarına göre görülme yüzdeleri

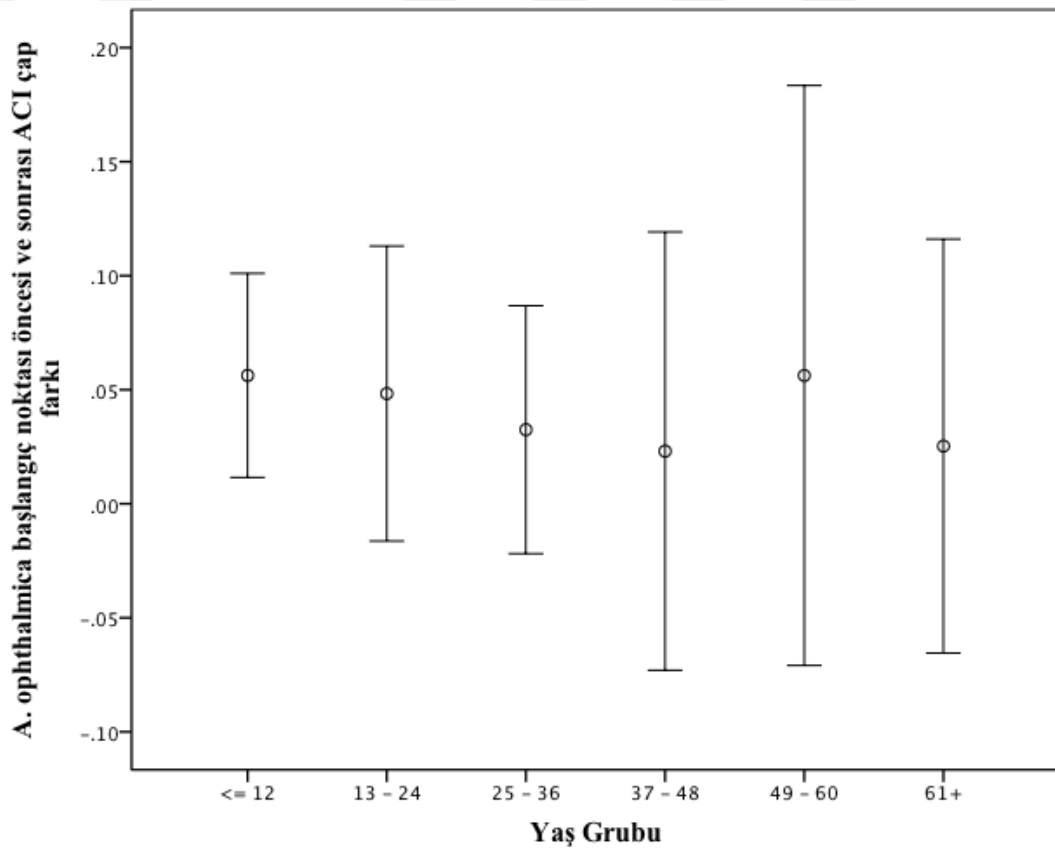
Yaş grupları	A. centralis retinae (%)	Aa. ciliares posteriores (%)	A. lacrimalis (%)
≤ 12 ay	78,1	93,8	96,9
13 - 24 ay	53,6	92,9	89,3
25 - 36 ay	57,1	89,3	89,3
37 - 48 ay	76,9	92,3	84,6
49 - 60 ay	75,0	87,5	87,5
≥ 61 ay	88,2	88,2	88,2
Genel	69,0	91,3	90,5
Yaş grupları	R. meningeus recurrens (%)	R. muscularis inferior (%)	A. supraorbitalis (%)
≤ 12 ay	50,0	87,5	62,5
13 - 24 ay	28,6	85,7	60,7
25 - 36 ay	46,4	100	57,1
37 - 48 ay	23,1	76,9	69,2
49 - 60 ay	37,5	100	62,5
≥ 61 ay	23,5	82,4	58,8
Genel	37,3	88,9	61,1

Tablo 4.13 (devamı). A. ophthalmica dallarının yaş gruplarına göre görülme yüzdeleri

Yaş grupları	A. ethmoidalis posterior (%)	A. ethmoidalis anterior (%)	A. supratrochlearis (%)
≤ 12 ay	53,1	100	62,5
13 - 24 ay	46,4	96,4	42,9
25 - 36 ay	53,6	96,4	60,7
37 - 48 ay	38,5	92,3	38,5
49 - 60 ay	25,0	87,5	75,0
≥ 61 ay	29,4	100	58,8
Genel	45,2	96,8	55,6
Yaş grupları	A. dorsalis nasi (%)		
≤ 12 ay	65,6		
13 - 24 ay	50,0		
25 - 36 ay	71,4		
37 - 48 ay	46,2		
49 - 60 ay	75,0		
≥ 61 ay	70,6		
Genel	62,7		

4.8. Değişkenlerin Birbiriyle Karşılaştırılması

A. ophthalmica'nın başlangıç noktası öncesi ve sonrasında ölçülen a. carotis interna çapları, bağımlı gruplar student t-testi yapılarak birbirleri ile karşılaştırıldı. Bu çaplar arasında istatistiksel olarak anlamlı bir fark saptandı (p:0,002) (%95 güven aralığı: 0,016-0,068). A. ophthalmica'nın başlangıç noktası sonrasında ölçülen a. carotis interna çap ortalamasının, öncesinde ölçülen çap ortalamasına göre 0,042 mm artış gösterdiği görüldü. Tüm grup ve 1 yaş altındaki yaş grubunda a. carotis interna çap artışı istatistiksel olarak anlamlı saptandı. Ancak diğer yaş grupları için a. carotis interna'nın çap artışının anlamlı olduğu sonucuna varılmadı (Şekil 4.1.).

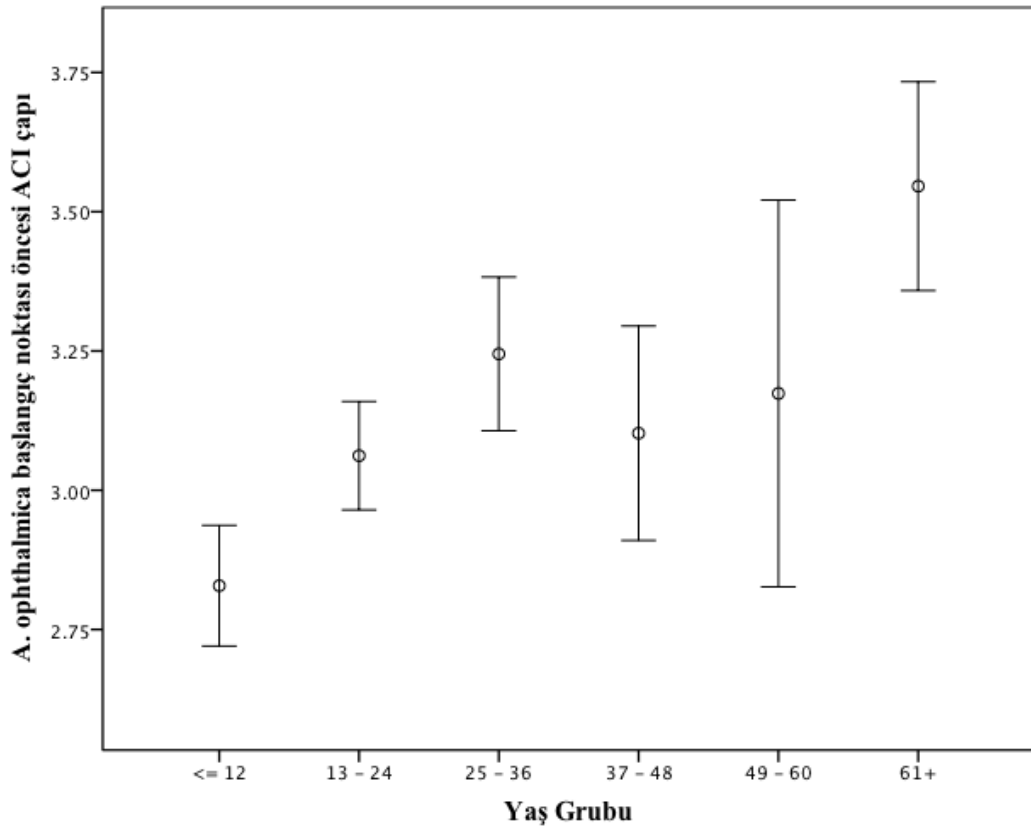


Şekil 4.1. A. ophthalmica'nın başlangıç noktası öncesi ve sonrasında ölçülen a. carotis interna çap farkının yaş gruplarına göre karşılaştırma grafiği

4.9. Değişkenlerin Yaş Gruplarına Göre Analizi

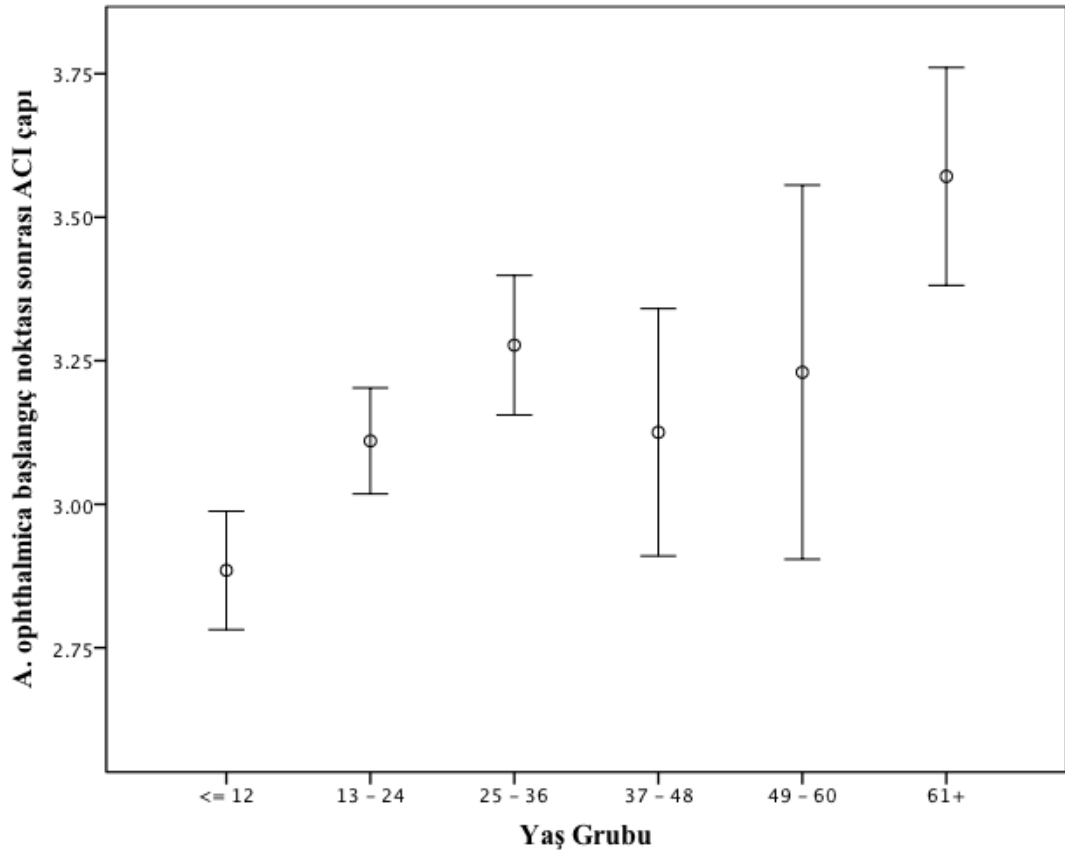
Çalışmamızda değişkenlerin yaş grupları ile arasındaki ilişki Spearman korelasyon testi ile analiz edildi.

A. carotis interna'nın, a. ophthalmica'nın başlangıç noktası öncesinde ölçülen çapı ile yaş arasında pozitif yönde ve istatistiksel olarak anlamlı bir ilişki saptandı ($r:0,52$, $p<0,001$) (Şekil 4.2.). Çap, yaşla birlikte artıyordu.



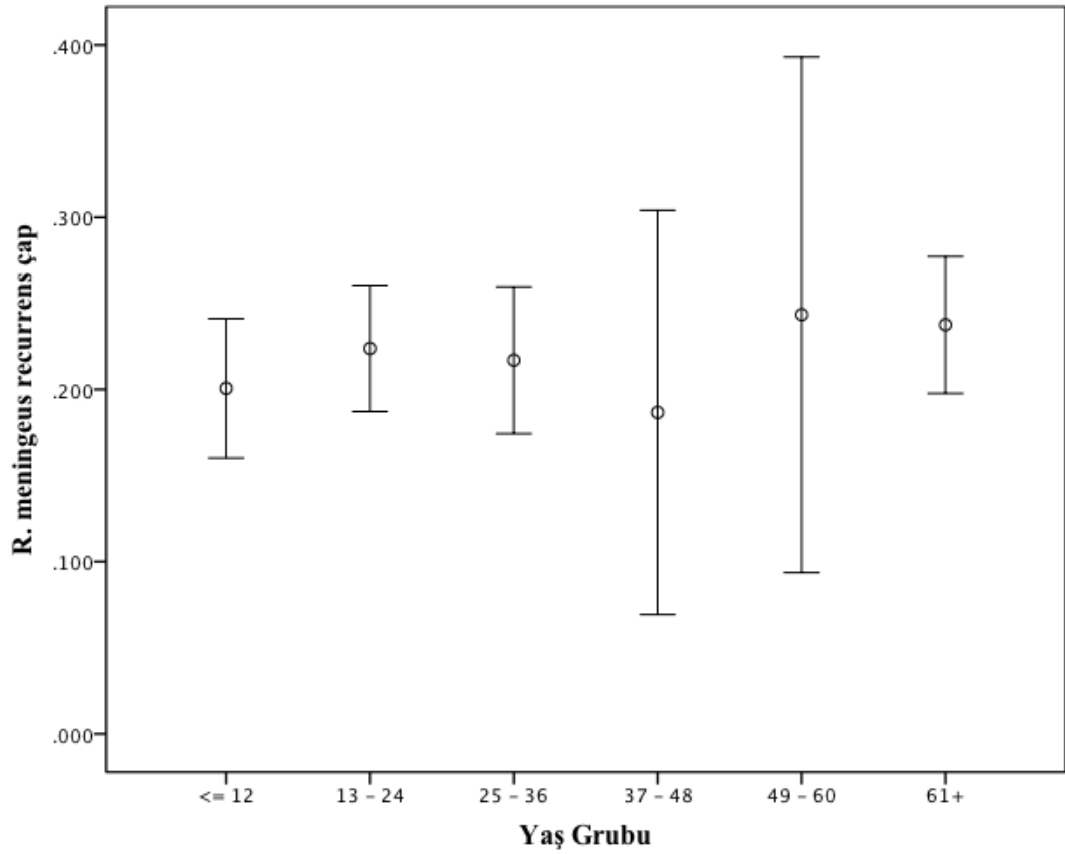
Şekil 4.2. A. ophthalmica başlangıç noktası öncesi ölçülen a. carotis interna çapının yaş gruplarına göre karşılaştırma grafiği

A. carotis interna'nın, a. ophthalmica'nın başlangıç noktası sonrasında ölçülen çapı ile yaş arasında pozitif yönde ve istatistiksel olarak anlamlı bir ilişki saptandı ($r:0,50$, $p<0,001$) (Şekil 4.3.). Çap, yaşla birlikte artış gösteriyordu.



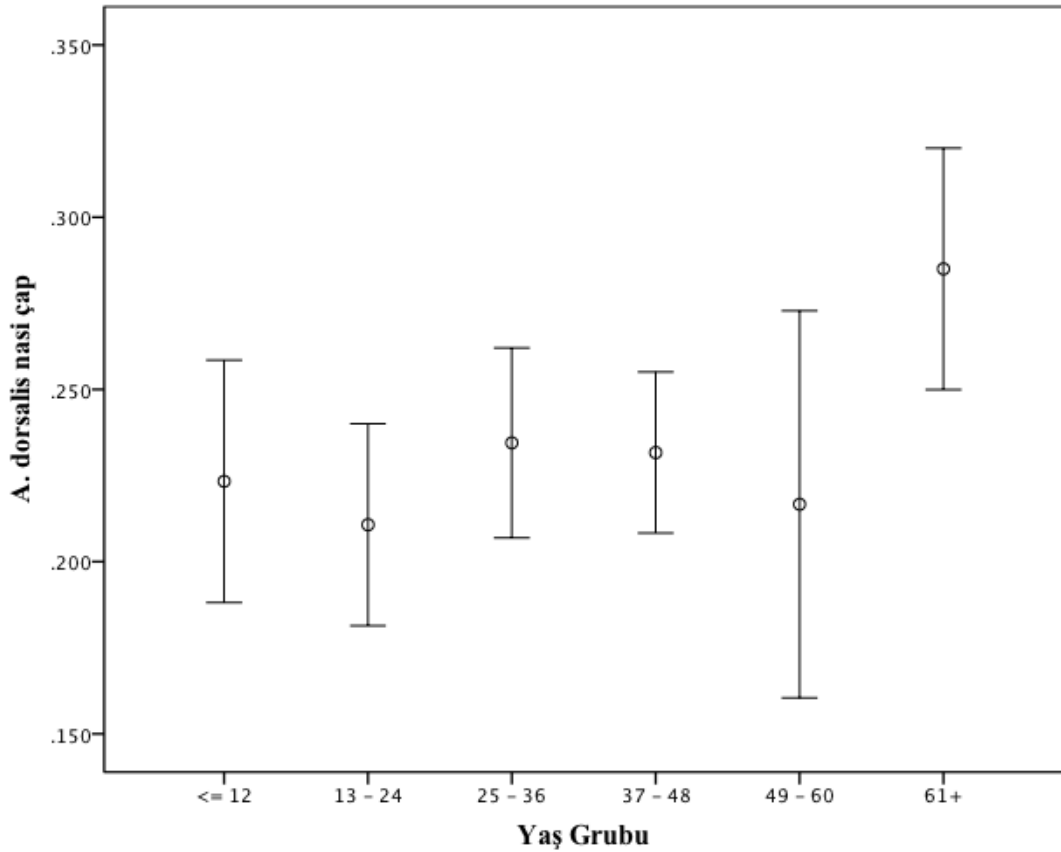
Şekil 4.3. A. ophthalmica başlangıç noktası sonrası ölçülen a. carotis interna çapının yaş gruplarına göre karşılaştırma grafiği

R. meningeus recurrens'in çapı ile yaş arasında pozitif yönde istatistiksel olarak anlamlı bir ilişki saptandı ($r:0,29$, $p:0,047$) (Şekil 4.4.). R. meningeus recurrens'in çapı yaş arttıkça genişliyordu.



Şekil 4.4. R. meningeus recurrens çapının yaş gruplarına göre karşılaştırma grafiği

A. dorsalis nasi'nin çapı ile yaş arasında pozitif yönde istatistiksel olarak anlamlı ilişki saptandı ($r:0,27$, $p:0,014$) (Şekil 4.5.). Yaş arttıkça a. dorsalis nasi'nin çapı da artıyordu.



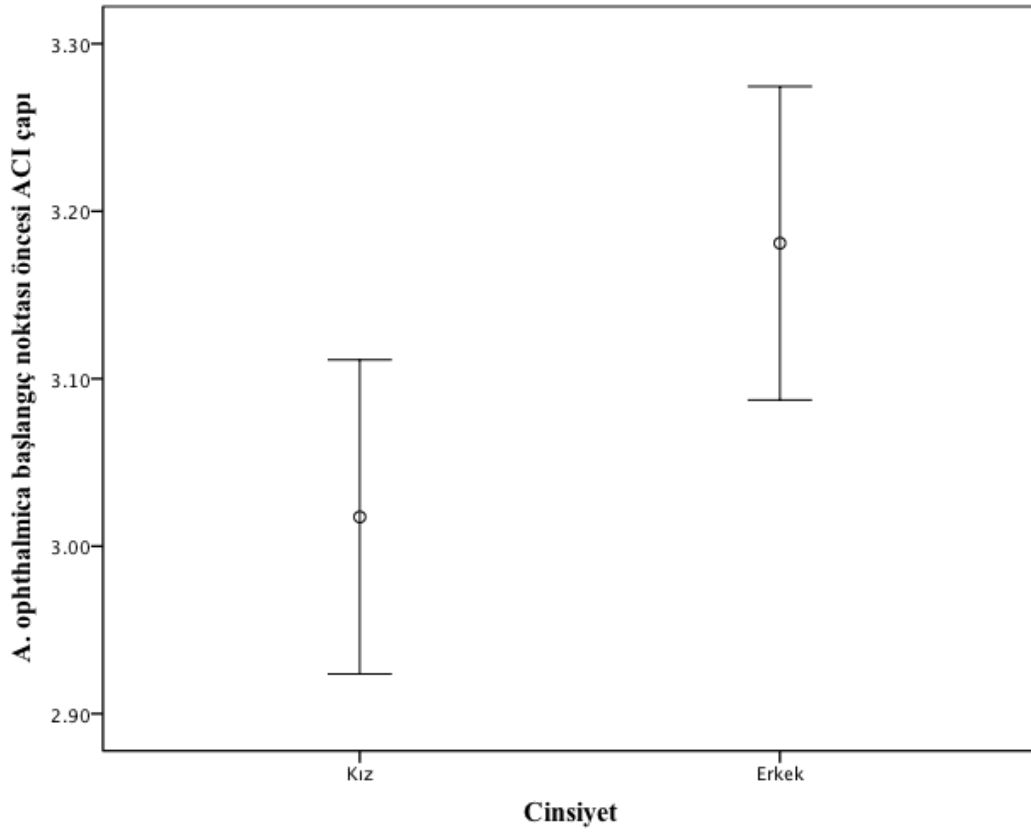
Şekil 4.5. A. dorsalis nasi çapının yaş gruplarına göre karşılaştırma grafiği

Bu çalışmada değerlendirilen diğer arterlerin çaplarının yaş ile arasında istatistiksel olarak anlamlı bir ilişki saptanmadı ($r < 0,2$, $p > 0,05$).

4.10. Değişkenlerin Cinsiyete Göre Analizi

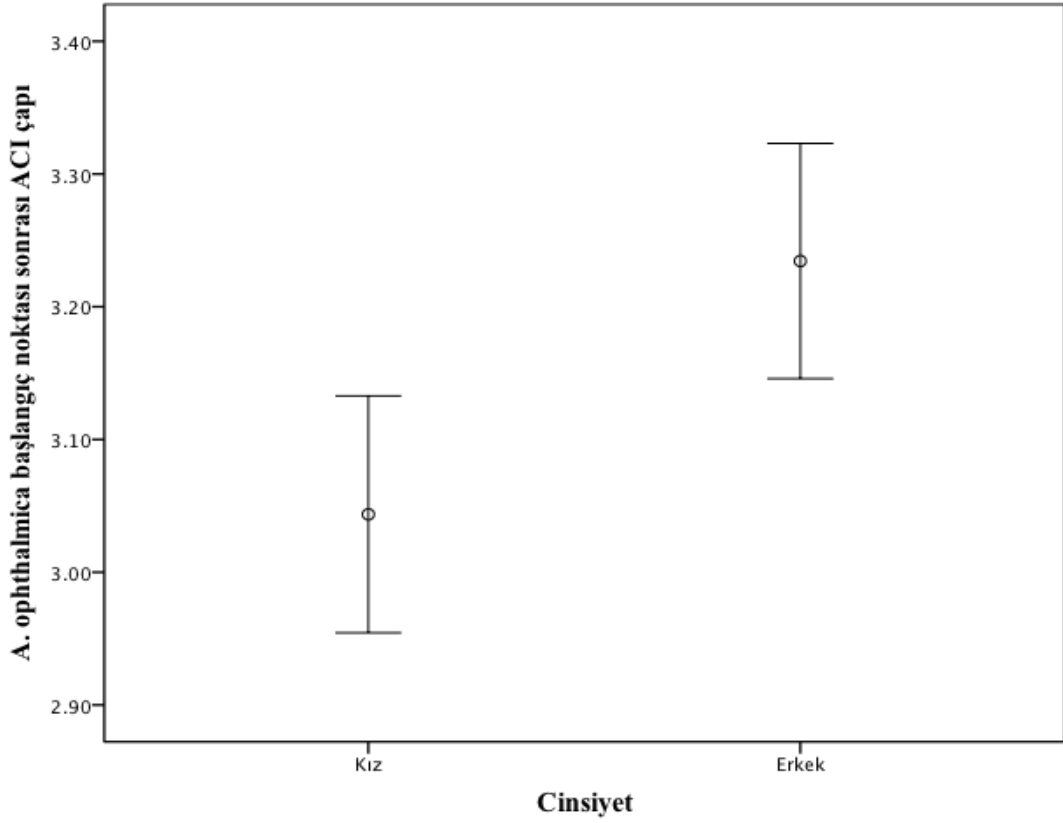
Çalışmamızda değişkenlerin cinsiyet ile ilişkisi bağımsız gruplar student t-testi ile istatistiksel olarak değerlendirildi.

A. carotis interna'nın, a. ophthalmica'nın başlangıç noktası öncesinde ölçülen çapı ile cinsiyet arasında anlamlı bir ilişki saptandı ($p:0,015$). A. carotis interna çapının, erkek çocuklarında kız çocuklarına göre 0,16 mm daha fazla olduğu belirlendi (%95 güven aralığı: 0,032-0,29) (Şekil 4.6.).



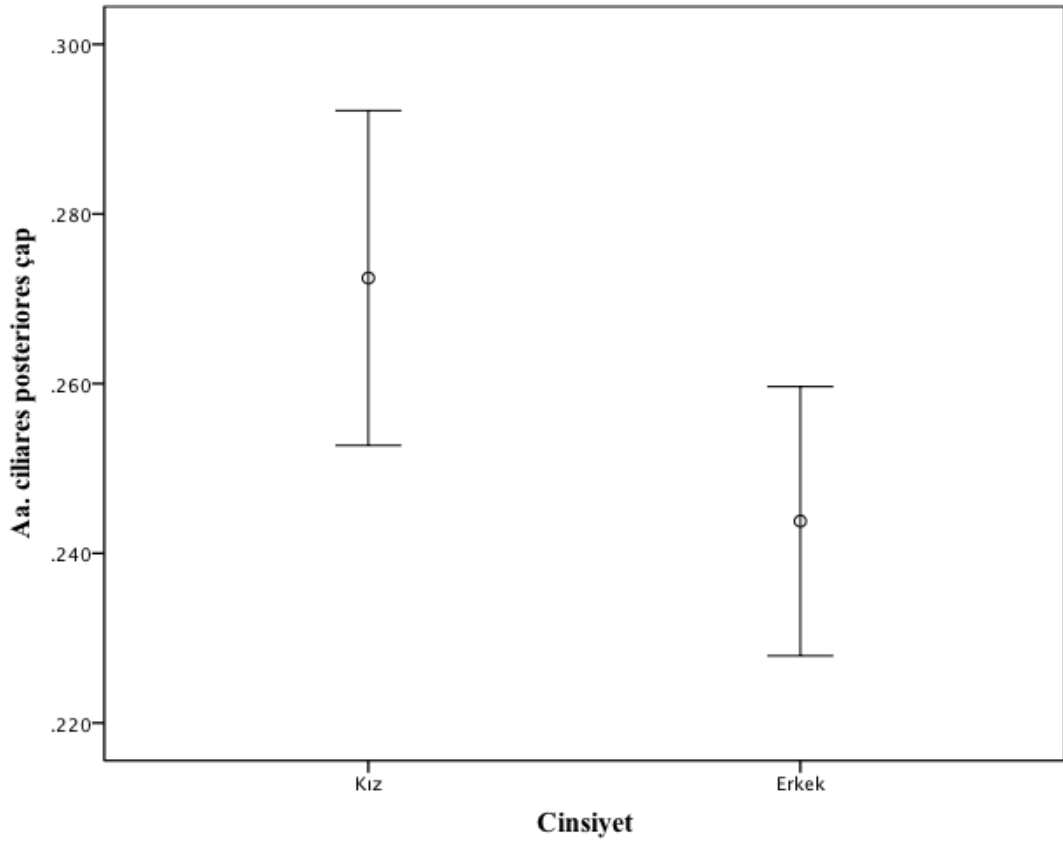
Şekil 4.6. A. carotis interna'nın, a. ophthalmica'nın başlangıç noktası öncesinde ölçülen çapı ile cinsiyet karşılaştırma grafiği

A. carotis interna'nın, a. ophthalmica'nın başlangıç noktası sonrasında ölçülen çapı ile cinsiyet arasında istatistiksel olarak anlamlı bir ilişki saptandı ($p:0,004$). A. carotis interna'nın çapının erkek çocuklarında kız çocuklarına göre 0,19 mm daha fazla olduğu gözlemlendi (%95 güven aralığı: 0,063-0,31) (Şekil 4.7.).



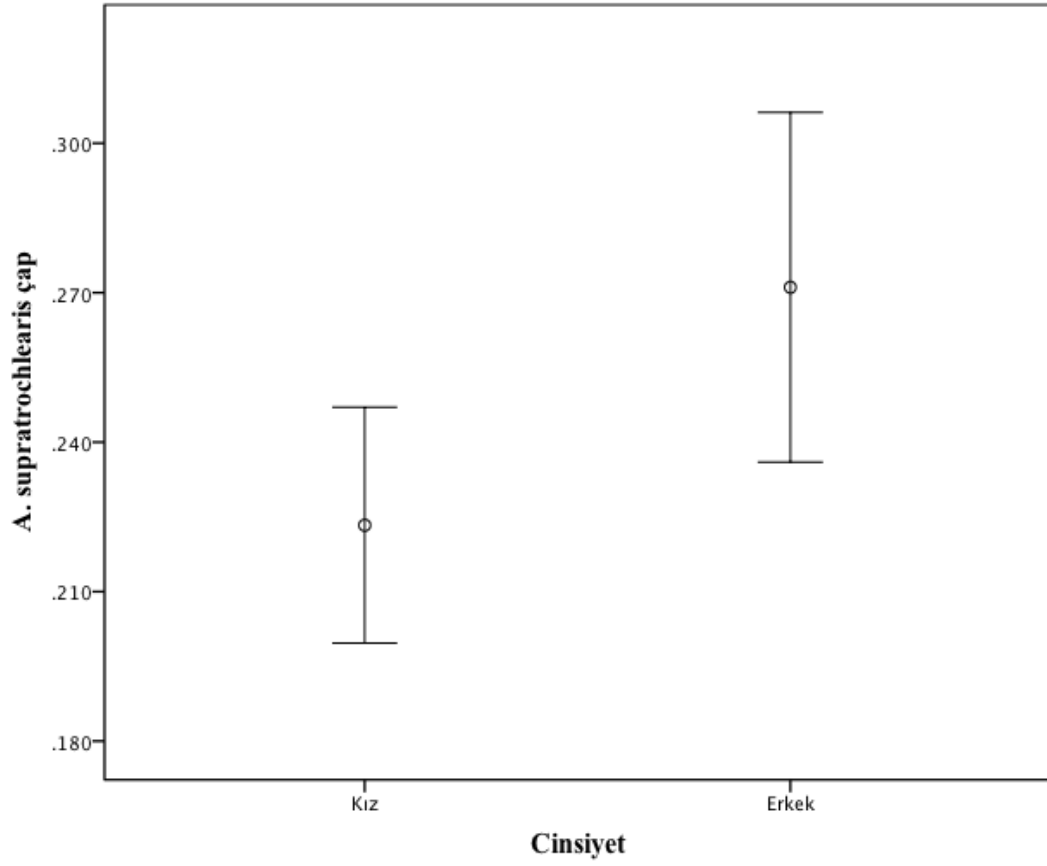
Şekil 4.7. A. carotis interna'nın, a. ophthalmica'nın başlangıç noktası sonrasında ölçülen çapı ile cinsiyet karşılaştırma grafiği

Aa. ciliares posteriores'in çapı ile cinsiyet arasında istatistiksel olarak anlamlı bir ilişki olduğu belirlendi ($p:0,024$). Kız çocuklarında aa. ciliares posteriores çapının erkek çocuklarından $0,028$ mm daha fazla olduğu izlendi (%95 güven aralığı: $0,003-0,053$) (Şekil 4.8.).



Şekil 4.8. Aa. ciliares posteriores'in çapı ile cinsiyet karşılaştırma grafiği

A. supratrochlearis'in çapı ile cinsiyet arasında istatistiksel olarak anlamlı bir ilişki saptandı ($p:0,025$). Erkek çocuklarında a. supratrochlearis'in çapının kız çocuklarından 0,047 mm daha fazla olduğu görüldü (%95 güven aralığı: 0,006-0,089) (Şekil 4.9.).



Şekil 4.9. A. supratrochlearis'in çapı ile cinsiyet karşılaştırma grafiği

Bu çalışmada değerlendirilen diğer arterlerin çaplarının cinsiyet ile arasında istatistiksel olarak anlamlı bir ilişki saptanmadı ($p>0,05$).

5. TARTIŞMA

Orbita'nın vasküler anatomisi oldukça karmaşıktır ve kişiden kişiye çok fazla değişkenlik göstermektedir (1). Orbita ve içindeki yapıların kanlanmasını sağlayan ana arter, a. carotis interna'nın bir dalı olan a. ophthalmica'dır (2, 3). Ayrıca orbita'yı a. meningeo media, a. temporalis profunda anterior ve a. infraorbitalis'in de kanlandığını gösteren çok sayıda çalışma vardır (45). A. ophthalmica, sıklıkla a. carotis interna'nın C6 (pars ophthalmica) segmentinden ya da daha az oranda olmak üzere C4 (pars cavernosa) segmentinden çıkmaktadır (3).

A. ophthalmica'nın dalları ve varyasyonlarının tanımlanmasında diseksiyon çalışmaları oldukça faydalı olmuştur (46). Ancak diseksiyon çalışmaları in vivo kan akışı ve damar lümen çapı hakkında çok az bilgi vermektedir. 1970'li yıllarda Lasjaunias'ın çalışmaları sayesinde orbita'nın kanlanması in vivo anjiyografik görüntüleme yöntemi ile gösterilmiştir. Bu çalışmalar, selektif anjiyografinin 0,5 mm'den küçük damarların gösterilmesinde başarılı olduğunu kanıtlamıştır (41). Lasjaunias'ın erken çalışmaları ile kıyaslandığında günümüzde teknolojinin gelişmesi, radyolojik tekniklerin değişmesi ve superselektif arter kateterizasyonunun yapılması sayesinde küçük damarların tanımlanmasında başarı daha yüksektir (45).

Orbita'ya, orbita kırıkları, orbita tümörleri, diplopi, ekstraoküler kas rezeksiyonu ve anevrizma kanamaları gibi farklı klinik nedenlerle cerrahi müdahale yapmak gerekmektedir (47). Bu cerrahi müdahalelerin güvenli, etkili bir şekilde yapılabilmesi için bu bölgeyi besleyen ana arter olmasından dolayı a. ophthalmica ve dallarının anatomisi ve varyasyonlarının bilinmesi çok önemlidir (48).

Retinoblastom ve adenoid kistik karsinoma tedavisinde cerrahi rezeksiyon ve radyoterapi öncesinde intra-arteriyel kemoterapi tedavisi uygulanmaktadır (49, 50). Bu nedenle retinoblastom hastalarının tedavisi için a. ophthalmica içine melphalan enjeksiyonu yapılmaktadır (49). Glandula lacrimalis'in tümörü olan adenoid kistik karsinoma tedavisinde ise a. ophthalmica içine superselektif kateterizasyon ile sisplatin ve doksorubisin verilmektedir (50). A. ophthalmica'nın dallarının anatomisinin bilinmesi anjiyografik işlemler sırasında oluşabilecek komplikasyonların en aza indirilmesi açısından önemlidir (51-54).

Literatür incelendiğinde, a. ophthalmica ve dallarının morfometrisini değerlendiren pediatrik yaş grubuna ait bir çalışma olmadığı saptandı. Pediatrik yaş grubunda az sayıda kadavra olması, BT ve MR görüntülerinde a. ophthalmica'nın dallarının görülememesi nedeniyle morfometrik çalışma yapılamadığı düşünüldü. Literatürde bu yaş grubu ile ilgili bilgi eksikliğinin giderilmesi amaçlanarak çalışmamızda, 134 olguda, superselektif anjiyografi görüntüleri üzerinde a. carotis interna, a. ophthalmica ve dallarının morfometrik ölçümleri yapıldı, sonuçlar yaş grupları ve cinsiyete göre değerlendirildi. Elde edilen veriler pediatrik yaş grubuna ait superselektif anjiyografik görüntüler olduğu için erişkin kadavra çalışmaları ile kıyaslandığında bazı çap ortalamaları daha düşük olarak tespit edildi. Kadavra çalışmalarında genellikle erişkin yaş grubu olması ve yapılan ölçümlerin kumpas yardımıyla yapılması nedeniyle sonuçlar arasında fark olmasının beklenen bir sonuç olduğu düşünüldü.

Yukarıdaki bilgilerin ışığı altında; in vivo superselektif anjiyografik görüntüleme yönteminin 2000'li yılların başlarında çalışılan yeni ve 0,5 mm'den küçük çaptaki arterleri de gösterebilen hassas bir yöntem olmasından dolayı ve literatürde bu konu ile ilgili pediatrik yaş grubuna ait çalışma ve verilerin olmaması nedeni ile çalışmamızın pediatrik yaş grubunda orbita cerrahisi uygulayan cerrahlara ve girişimsel radyolojik uygulama yapan radyologlara büyük katkı sağlayacağını düşünüyoruz.

A. Carotis Interna Çapı

Hayreh ve Dass (1962), 28 kadavra (22 erişkin erkek, 3 erişkin kadın, 3 erkek çocuk) ait 56 orbita üzerinde diseksiyon yapmışlardır. Erişkin kadvraların çoğunun yaşı orta yaşın üzerindeyken çocuk kadvralar 4, 11 ve 12 yaşlarındaydı. Çalışma, düşük güçte stereoskopik binokular diseksiyon mikroskobu altında disk mikrometresi ile yapılmıştır. Yaptıkları diseksiyon sonucunda, a. carotis interna çapının, a. ophthalmica'nın başlangıcından sonra genellikle 5 mm'ye kadar küçüldüğünü göstermişlerdir. A. carotis interna çapı, a. ophthalmica'nın başlangıcından önce 3,3-5,4 mm arasında ölçülmüşken, başlangıcından sonra 2,4-4,1 mm arasında ölçülmüştür. A. ophthalmica'nın başlangıcından önce ve sonraki a. carotis interna çapları arasında 0-1,3 mm farklılık bulunmuştur. Yani, a. ophthalmica

başlangıcından sonra a. carotis interna çapında azalma saptanmıştır. Araştırmacılar, a. carotis interna çapının yaş ile değişkenlik göstermediğini bildirmişlerdir. Ancak 4 yaşındaki çocuk kadavranın a. carotis interna çapları, erişkinlerin çaplarından küçük bulunmuştur. Araştırmacıların 4 yaşındaki çocuk kadavrada ölçtüğü a. carotis interna çapları; a. ophthalmica'nın başlangıcından önce sağda; 2,7 mm, solda; 2,5 mm, başlangıcından sonra ise sağda; 2,5 mm, solda 2,1 mm'dir (55).

Arat ve arkadaşları (2015), retinoblastom için intra-arteriyel kemoterapi verilen 64 çocuk hastada (4-122 ay), a. carotis interna'nın pars petrosa, pars cavernosa, pars supraclinoideus ve pars choroidale olarak sınıflandırılan segmentlerinin ölçümlerini yapmışlardır. A. carotis interna'nın pars supraclinoideus'un içinde bizim ölçtüğümüz a. ophthalmica başlangıç noktası öncesi ve sonrası kısım da yer aldığından Arat ve arkadaşlarının çalışmasından a. carotis interna'nın pars supraclinoideus'unun çapları değerlendirmeye alınmıştır. A. carotis interna'nın pars supraclinoideus'unun çapı; 0-6 aylık grupta ortalama $2,82 \pm 0,31$ mm (min-max: 2,50-3,30 mm), 6-12 aylık grupta ortalama $3,05 \pm 0,32$ mm (min-max: 2,50-3,60 mm), 12-24 aylık grupta ortalama $3,19 \pm 0,35$ mm (min-max: 2,50-3,80 mm), 24-48 aylık grupta ortalama $3,32 \pm 0,22$ mm (min-max: 3,00-3,70 mm), 48-72 aylık grupta ortalama $3,23 \pm 0,41$ mm (min-max: 2,70-3,80 mm), > 72 aylık grupta ortalama $3,66 \pm 0,42$ mm (min-max: 3,00-4,10 mm) olarak bildirilmiştir. Yapılan istatistiksel analizde, a. carotis interna'nın pars supraclinoideus çapı yaş ile anlamlı şekilde korele bulunmuştur. Yani yaş arttıkça pars supraclinoideus'un çapı da artıyor olarak tespit edilmiştir (56). Bizim çalışmamızda da, a. ophthalmica başlangıç noktası öncesi ve sonrası ölçülen a. carotis interna çapları Arat ve arkadaşlarının çalışmasında olduğu gibi yaş arttıkça artıyordu.

Whitnall 1932 yılında yaptığı çalışmada, a. carotis interna'nın lümen çapının a. ophthalmica'nın başlangıcından sonra 1,6 mm azaldığını tespit etmiştir (57). Schurr adlı araştırmacı da makalesinde bu bulgunun arteriogramların çoğunda teyit edildiğini belirtmiştir. Whitnall bu daralmanın, a. ophthalmica'nın kökeninin a. carotis interna'nın kan akışına zıt yönde olmasından dolayı a. ophthalmica'ya kan akışını kolaylaştırdığını düşünmüştür (58).

Jimenez-Castellanos ve arkadaşları (1995), 15 erişkin fikse kadavra üzerinde yaptıkları bilateral diseksiyonda, a. carotis interna'nın çapını a. ophthalmica'nın başlangıç noktasının öncesi ve sonrasında ölçmüşlerdir. A. carotis interna çapını, başlangıç noktası öncesinde ortalama $7,01 \pm 0,92$ mm (min-max: 5,5-8,5 mm), sonrasında ise ortalama $5,19 \pm 1,08$ mm (min-max: 3,0-6,5 mm) olarak bildirmişlerdir (59).

Çalışmamızda, a. carotis interna'nın çapı, a. ophthalmica'nın başlangıç noktası öncesinde ortalama $3,11 \pm 0,39$ mm (min-max: 2,20-4,08 mm), sonrasında ise ortalama $3,15 \pm 0,38$ mm (min-max: 2,31-4,11 mm) olarak bulundu. Arat ve arkadaşlarının yaptıkları çalışma da pediatrik yaş grubunda olduğundan benzer çap ortalamaları elde edildi (Tablo 5.1.). Özellikle tüm grup ve 1 yaş altındaki yaş grubunda a. carotis interna'nın çap artışının istatistiksel olarak anlamlı olduğu saptandı. Arat ve arkadaşlarının yaptıkları çalışmada da yaş ile birlikte a. carotis interna çapında benzer şekilde artış saptanmıştı. Çalışmamızda yapılan istatistiksel analiz sonucunda; a. ophthalmica'nın başlangıç noktası öncesi ve sonrasında a. carotis interna çapları arasında istatistiksel olarak anlamlı bir fark bulundu ($p:0,002$) (%95 güven aralığı: 0,016-0,068). A. carotis interna çap ortalamasının, a. ophthalmica'nın başlangıç noktası sonrasında, öncesine göre 0,042 mm artış gösterdiği saptandı. Bu farkın canlı bireylerden girişimsel işlem sırasında alınan görüntüler üzerinde ölçüm yapılması nedeniyle anatomik nedenlere değil, fizyolojik nedenlere bağlı olabileceği düşünüldü.

Tablo 5.1. Literatürdeki diğer çalışmalar ve bizim çalışmamızdaki a. carotis interna çapları

	A. carotis interna çapı
Hayreh ve Dass (1962) (56 orbita)	<p>A. ophthalmica başlangıç noktası öncesi: 3,3-5,4 mm A. ophthalmica başlangıç noktası sonrası: 2,4-4,1 mm</p> <p>4 yaşındaki kadavrada; A. ophthalmica'nın başlangıcından önce: Sağda; 2,7 mm Solda; 2,5 mm Başlangıcından sonra: Sağda; 2,5 mm Solda; 2,1 mm</p>
Jimenez-Castellanos ve ark. (1995) (30 orbita)	<p>A. ophthalmica başlangıç noktası öncesi: 7,01 ± 0,92 mm (min-max: 5,5-8,5 mm) A. ophthalmica başlangıç noktası sonrası: 5,19 ± 1,08 mm (min-max: 3,0-6,5 mm)</p>
Arat ve ark. (2015) (64 orbita)	<p>ACI pars supraclinoideus'unun çapı; 0-6 aylık: 2,82 ± 0,31 mm (min-max: 2,50-3,30 mm) 6-12 aylık: 3,05 ± 0,32 mm (min-max: 2,50-3,60 mm) 12-24 aylık: 3,19 ± 0,35 mm (min-max: 2,50-3,80 mm) 24-48 aylık: 3,32 ± 0,22 mm (min-max: 3,00-3,70 mm) 48-72 aylık: 3,23 ± 0,41 mm (min-max: 2,70-3,80 mm) > 72 aylık: 3,66 ± 0,42 mm (min-max: 3,00-4,10 mm)</p>
Çalışmamız (2018) (131 orbita)	<p>A. ophthalmica başlangıç noktası öncesi: 3,11 ± 0,39 mm (min-max: 2,20-4,08 mm) - Kız: 3,02 ± 0,35 mm (min-max: 2,20-4,08 mm) - Erkek: 3,18 ± 0,41 mm (min-max: 2,22-3,99 mm)</p> <p>A. ophthalmica başlangıç noktası sonrası: 3,15 ± 0,38 mm (min-max: 2,31-4,11 mm) - Kız: 3,04 ± 0,33 mm (min-max: 2,31-4,11 mm) - Erkek: 3,23 ± 0,39 mm (min-max: 2,39-4,02 mm)</p>

A. Ophthalmica'nın Başlangıç Noktası

A. ophthalmica, klasik anatomi bilgisine göre sıklıkla a. carotis interna'nın C6-pars ophthalmica segmentinden ya da daha az oranda olmak üzere C4-pars cavernosa segmentinden çıkmaktadır (3).

Hayreh ve Dass (1962), 170 orbita üzerinde yaptıkları diseksiyon sonucunda 164 orbita'da a. ophthalmica'nın a. carotis interna'dan köken aldığını göstermişlerdir. Dört adet orbita'da; a. ophthalmica'nın a. carotis interna'dan köken aldığını ancak orbita'nın esas beslenmesini a. meningea media'nın sağladığını; a. meningea media'nın orbital dalı ile a. lacrimalis'in r. meningeus recurrens dalı arasında normalde olan anastomozun çok genişlediğini, ayrıca a. ophthalmica'nın ve a. lacrimalis'in başlangıç çapının bu 4 vakada çok azaldığını bildirmişlerdir. Geriye kalan 2 orbita'da ise a. ophthalmica'nın olmadığı ya da oblitere olduğu, orbita'nın kanlanmasının tek kaynağının a. meningea media olduğu görülmüştür (55).

Tsutsumi ve arkadaşları (2012), 99'u erkek, 97'si kadın, yaş aralığı ise 10-80 yaş arasında olan 196 hastanın MR anjiyografi görüntülerini incelemişlerdir. A. ophthalmica'nın kökeninin, sağda 178 hastada (%91), solda 185 hastada (%94) a. carotis interna'dan olduğu tespit edilmiştir. A. ophthalmica'nın sadece a. meningea media'dan köken aldığı vakalar, sağda 4, solda ise 3 hastadadır. A. ophthalmica'nın a. carotis interna ve a. meningea media'dan köken aldığı durum, sağda ve solda 5'er hastada gösterilmiştir. A. ophthalmica'nın bilateral olarak a. meningea media'dan köken aldığı durum sadece 1 hastada bildirilmiştir. Ayrıca 18 hastada, a. ophthalmica'nın a. carotis externa'dan köken aldığı saptanmıştır (%9,2). A. ophthalmica'nın orijininin a. carotis externa dışında farklı bir arterden tespit edilmediği vurgulanmıştır (60).

Uchino ve arkadaşları (2013), 826 hastanın 3 Tesla MR anjiyografi görüntülerini bilateral olarak incelemişlerdir. Toplam 1652 vakanın 7'sinde (%0,42) a. ophthalmica'nın a. carotis interna'nın kavernöz segmentinden (sağ / sol: 6 / 1, erkek / kadın: 3 / 4), 24'ünde (%1,45) a. meningea media'dan (sağ / sol / bilateral: 11 / 5 / 4, erkek / kadın: 10 / 10) köken aldığını tespit etmişlerdir. A. ophthalmica'sı a. meningea media'dan köken alan 24 hastanın 3'ünde a. carotis interna'dan da normal şekilde köken alan a. ophthalmica olduğu saptanmıştır (çift orijin). 1 hastada a. ophthalmica'nın sağda a. carotis interna'nın kavernöz segmentinden, solda ise a.

meningeal media'dan köken aldığı bildirilmiştir. A. ophthalmica varyasyonu bulunan 26 hastanın 23'ünde başka vasküler lezyonların varlığı da saptanmış; 11 hastada serebral anevrizma, 3 hastada serebral enfarkt, 3 hastada a. vertebralis diseksiyonu, 2 hastada moyamoya hastalığı, 2 hastada serebral arteriovenöz malformasyon, 1 hastada kavernöz malformasyon ve 1 hastada dural karotikokavernöz fistül. Geriye kalan 3 hastada herhangi bir vasküler lezyon saptanmadığı belirtilmiştir. A. ophthalmica varyasyonu olmayan hastalarda herhangi bir vasküler lezyon görülmediği de eklenmiştir (61).

Nishio ve arkadaşlarının (1985) 25 erişkin kadavrada (50 orbita) yaptıkları diseksiyonda a. ophthalmica'nın kökeninin %84 vakada a. carotis interna'nın supraklinoid, %14 vakada ise kavernöz segmentinden olduğu gösterilmiş, vakaların %2'sinde ise a. ophthalmica'nın olmadığı tespit edilmiştir (62).

Li ve arkadaşları (2011), görme bozukluğu ve diplopi şikayetiyle gelen 39 yaşındaki kadın hastadan MR tetkiki istemiş ve suprasellar bölgede iyi sınırlanmış tümör tespit etmişlerdir. Yapılan a. carotis interna anjiyografisinde tümör bulunan tarafta a. ophthalmica'nın a. cerebri anterior'dan köken aldığını göstermişlerdir (63). Uchino ve arkadaşları (2015) ise baş ağrısı şikayetiyle gelen 60 yaşındaki kadın hastadan MR anjiyografi tetkiki istemiş ve sağ a. ophthalmica'nın a. cerebri anterior'dan köken aldığını tespit etmişlerdir. Yapılan a. carotis interna anjiyografisinde de bu sonucu doğrulamışlardır (64). A. ophthalmica'nın a. cerebri anterior'dan köken alması oldukça nadir bir durum olduğu için literatürde vaka sunumu şeklinde bildirilmiştir.

Gövsü ve arkadaşları (1999), 58 (51 erkek, 7 kadın) fikse erişkin kadavrada yaptıkları mikroskop altındaki diseksiyonda a. ophthalmica'ların tamamının a. carotis interna'dan köken aldığı ve herhangi birinde varyasyon saptanmadığını belirtmişlerdir (65).

Indo ve arkadaşları (2014), 2006-2012 yılları arasında, a. ophthalmica'nın orijini ile a. carotis interna anterior duvar anevrizmaları arasındaki ilişki açısından 855 hastaya ait 1643 tanısal serebral anjiyografiyi incelemişlerdir. 1643 adet a. carotis interna'nın 31'inde (%1,89) a. ophthalmica'nın orijininin varyasyon gösterdiğini saptamışlardır. 31 adet a. ophthalmica'nın 26'sının a. carotis interna'nın pars clinoides (C5-segmenti), 3'ünün pars cavernosa segmentinden (C4-segmenti)

ve 2'sinin ise a. cerebri anterior'dan köken aldığı saptanmıştır. A. ophthalmica'nın orijin varyasyonlarının yaş, cinsiyet ve sağ-sol taraf ile ilişkisi bulunamamıştır. A. carotis interna anterior duvar anevrizmaları 1643 adet a. carotis interna'nın 16'sında (%0,97) saptanmıştır. A. carotis interna anterior duvar anevrizma riskinin a. ophthalmica'nın orijin varyasyonu olan hastalarda yaklaşık 50 kat artmış olduğu bildirilmiştir (66).

Jimenez-Castellanos ve arkadaşları (1995), 15 erişkin fikse kadavra üzerinde yaptıkları 27 orbita'nın diseksiyonunda, a. ophthalmica'nın a. carotis interna'dan tek bir dal olarak köken aldığını göstermişlerdir. 1 orbita'da a. ophthalmica'nın direkt olarak a. meningeae media'dan köken aldığını, bir başka orbita'da ise a. ophthalmica'nın iki adet olduğunu birinin a. carotis interna'dan diğerinin ise a. meningeae media'dan köken aldığını tespit etmişlerdir. 1 orbita'da ise a. ophthalmica'nın a. carotis interna'dan iki farklı orijini bulunduğunu; birinin intradural diğerinin ise ekstradural olduğunu belirtmişlerdir (59).

Dilenge ve Ascherl (1980), 3500 adet serebral anjiyografi incelemiş ve 10 tanesinde a. ophthalmica'nın orijininin varyasyon gösterdiğini saptamışlardır. 3 vakada a. ophthalmica'nın a. meningeae media'dan çıktığını tespit etmişlerdir. 7 vakada ise a. ophthalmica'nın siphon caroticum'un ekstradural parçasından köken aldığını belirtmişlerdir (67).

Çalışmamızda 134 olgunun 131'inde (%97,8) a. ophthalmica'nın a. carotis interna'nın C6-pars ophthalmica segmentinden, 3'ünde ise (%2,2) a. meningeae media'dan köken aldığı saptandı. Literatürle kıyaslandığında, çalışmamızda elde edilen %2,2'lik a. meningeae media'dan köken alma oranının diğer çalışmalarla benzer olduğu görüldü (Tablo 5.2.). Bu durum, embriyolojik dönemdeki bir aksaklık sonucu stapedia arterin a. orbitalis dalı yerine primitif a. ophthalmica'nın proksimal kısmının gerilemesi sonucu gelişir ve a. ophthalmica orbita'ya fissura orbitalis superior'dan geçerek ulaşır. Yani, a. ophthalmica'nın a. meningeae media'dan köken alması embriyolojik bir gelişim bozukluğudur. Çalışmamızda, a. carotis interna'dan köken alan a. ophthalmica'ların tüm anjiyografik görüntülerde a. carotis interna'nın C6-pars ophthalmica segmentinden çıktığı tespit edildi. Literatürde a. ophthalmica'nın a. carotis interna'nın farklı segmentlerinden çıkarak varyasyon gösterdiği bildirilirken bizim çalışmamızda herhangi bir varyasyon görülmedi.

Tablo 5.2. Literatürdeki diğer çalışmalar ve bizim çalışmamızdaki a. ophthalmica başlangıç noktaları

	A. ophthalmica'nın başlangıç noktası
Hayreh ve Dass (1962) (170 orbita)	168 / 170 - %98,82 ----- ACI kökenli 2 / 170 - %1,18-----ACI kökenli a. ophthalmica yok (nereden köken aldığı bildirilmemiş)
Dilenge ve Ascherl (1980) (3500 orbita)	3490 / 3500 (%99,71) ----- ACI kökenli 3 / 3500 (%0,08) ----- A. meningeae media 7 / 3500 (%0,2) ----- ACI siphon caroticum
Nishio ve ark. (1985) (50 orbita)	%84 ----- ACI pars supraclinoideus %14 ----- ACI pars cavernosa %2 ----- A. ophthalmica yok (nereden köken aldığı bildirilmemiş)
Jimenez-Castellanos ve ark. (1995) (30 orbita)	27 / 30 (%90) ----- ACI kökenli 1 / 30 (%3,33) ----- A. meningeae media kökenli 1 / 30 (%3,33) ----- ACI + A. meningeae media 1 / 30 (%3,33) ----- ACI farklı segmentlerden çift orijin
Gövsaa ve ark. (1999) (58 orbita)	%100 ----- ACI kökenli
Tsutsumi ve ark. (2012) (196 orbita)	Sağ - 178 / 196 (%90,81) ----- ACI kökenli Sol - 185 / 196 (%94,38) ----- ACI kökenli Sağ - 4 / 196 (%2,04) ----- A. meningeae media kökenli Sol - 3 / 196 (%1,53) ----- A. meningeae media kökenli Sağ - 5 / 196 (%2,55) ----- ACI + A. meningeae media Sol - 5 / 196 (%2,55) ----- ACI + A. meningeae media Bilateral a. meningeae media kökenli ----- 1 / 196 (%0,51)
Uchino ve ark. (2013) (1652 orbita)	ACI pars ophthalmica ----- 1621 / 1652 (%98,12) ACI pars cavernosa ----- Sağ - 6 / 1652 (%0,36) Sol - 1 / 1652 (%0,06) Erkek - 3 / 1652 (%0,18) Kadın - 4 / 1652 (%0,24) A. meningeae media ----- Sağ - 11 / 1652 (%0,66) Sol - 5 / 1652 (%0,30) Bilateral - 4 / 1652 (%0,24) Erkek - 10 / 1652 (%0,60) Kadın - 10 / 1652 (%0,60) ACI + A. meningeae media ----- 3 / 1652 (%0,18)
Indo ve ark. (2014) (1643 orbita)	1612 / 1643 (%98,11) ----- ACI pars ophthalmica 26 / 1643 (%1,58) ----- ACI pars clinoideus 3 / 1643 (%0,18) ----- ACI pars cavernosa 2 / 1643 (%0,12) ----- A. cerebri anterior
Çalışmamız (2018) (134 orbita)	131 / 134 (%97,8) ----- ACI kökenli 3 / 134 (%2,2) ----- A. meningeae media

A. Ophthalmica'nın Çapı

Hayreh ve Dass (1962), 28 kadavra (22 erişkin erkek, 3 erişkin kadın, 3 erkek çocuk) ait 56 orbita üzerinde diseksiyon yapmışlardır. Erişkin kadavraların çoğunun yaşı orta yaşın üzerindeyken çocuk kadavralar 4, 11 ve 12 yaşlarındaydı. Çalışma, düşük güçte stereoskopik binokular diseksiyon mikroskobu altında disk mikrometresi ile yapılmıştır. Yaptıkları diseksiyon sonucunda, a. ophthalmica çapının 0,7-1,4 mm arasında ölçüldüğünü, %40'ında sağda ve solda aynı olduğunu bildirmişlerdir. 4 yaşındaki çocuk kadavranın a. ophthalmica çapı sağda, 0,9 mm, solda, 1,0 mm ölçülmüş ve erişkinlerin a. ophthalmica çapları ile benzer bulunmuştur. Araştırmacılar yaptıkları istatistiksel analiz sonucunda, a. ophthalmica çapının yaş ile değişkenlik göstermediğini bulmuşlardır (55).

Zhang ve arkadaşları (2015), 20-80 yaş arasında 101'i erkek, 70'i kadın toplamda 171 adet hastanın BT anjiyografi görüntülerini incelemiş, 309 adet a. ophthalmica'nın çapını ölçüp, yaş ve cinsiyete göre karşılaştırmasını yapmışlardır. A. ophthalmica'nın çapını, canalis opticus'un 5 mm distal'inden erkeklerde, $1,37 \pm 0,25$ mm, kadınlarda ise $1,35 \pm 0,16$ mm olarak ölçmüşlerdir. A. ophthalmica'nın çapını; 40 yaş altındaki grupta $1,38 \pm 0,25$ mm, 40-49 yaş grubunda $1,37 \pm 0,14$ mm, 50-59 yaş grubunda $1,36 \pm 0,16$ mm, 60-69 yaş grubunda $1,38 \pm 0,19$ mm, 70 yaş üzerindeki grupta ise $1,34 \pm 0,17$ mm olarak bildirmişlerdir. Yapılan istatistiksel analiz sonucunda, yaş ve cinsiyet karşılaştırmasında anlamlı bir fark bulunamamıştır ($p>0,05$) (68).

Lang ve Kageyama (1990), 71 insan orbita'sı üzerinde a. ophthalmica ve dallarının morfometrik analizini yapmışlardır. Diseksiyon yaptıkları orbita'ların 46'sı erkek, 20'si kadın, 5'inin ise cinsiyet tayini yapılamamıştır. Kadavraların yaş ortalaması; erkeklerde 66,14 (min-max: 43-92), kadınlarda 72,95 (min-max: 47-83)'dir. Ölçümler stereomikroskop aracılığıyla yapılmıştır. A. ophthalmica'nın çapını, başlangıç noktasından 2 mm uzakta (başlangıç noktasından sonra); erkeklerde $1,54 \pm 0,04$ mm (min-max: 0,93-2,10 mm), kadınlarda $1,31 \pm 0,05$ mm (min-max: 0,90-1,80 mm) olarak ölçmüşlerdir. Yapılan istatistiksel analiz sonucunda, cinsiyet karşılaştırmasında anlamlı fark bulunmuş ve erkeklerde a. ophthalmica'nın çapının kadınlardan daha büyük olduğu saptanmıştır (28).

Erdoğmuş ve Gövsa (2007), 19 erişkin erkek kadavraya ait 38 fikse (%10 formaldehit) orbita üzerinde diseksiyon yapmışlardır. Damar yapılarının daha iyi seçilebilmesi için a. carotis interna'dan renkli lateks enjekte etmişlerdir. Ölçümler, dijital milimetrik kumpas aracılığıyla gerçekleştirilmiştir. Diseksiyon sonucunda a. ophthalmica çapını, sağda ortalama $1,69 \pm 0,34$ mm (min-max: 0,84-2,02 mm) ve solda ise ortalama $1,64 \pm 0,36$ mm (min-max: 1,01-2,15 mm) olarak ölçmüşlerdir (51).

Nishio ve arkadaşları (1985), 25 erişkin kadavrada (50 orbita) yaptıkları diseksiyonda a. ophthalmica'nın çapını başlangıç noktasına en yakın yerden ölçmüşler ve ortalama 1,5 mm (min-max: 0,3-2,9 mm) olarak bulmuşlardır. A. ophthalmica çıkış yerinin, processus clinoideus anterior'un posterior ucunun önünde bulunduğunu tespit etmişlerdir (62).

Perrini ve arkadaşları (2007), 7 erişkin kadavraya ait 14 orbita üzerinde diseksiyon yapmışlardır. Cerrahi mikroskop altında diseke etmişler ve ölçümleri elektronik dijital kumpas yardımıyla gerçekleştirmişlerdir. Yaptıkları diseksiyon sonucunda a. ophthalmica'nın çapını ortalama 1,6 mm (min-max: 1,5-1,8 mm) olarak ölçmüşlerdir (48).

Gövsa ve arkadaşları (1999), 58 erişkin (51 erkek, 7 kadın) fikse kadavrada mikroskop altında yaptıkları diseksiyonda a. ophthalmica'nın çapını başlangıç noktasında ölçmüşler; sağda ortalama $1,81 \pm 0,36$ mm (min-max: 1,1-2,7 mm) ve solda $1,75 \pm 0,37$ mm (min-max: 1,1-2,5 mm) olarak bulmuşlardır (65).

Jimenez-Castellanos ve arkadaşları (1995), 15 erişkin fikse kadavra üzerinde yaptıkları bilateral diseksiyonda, a. ophthalmica'nın çapını başlangıç noktasında ortalama $1,51 \pm 0,27$ mm (min-max: 0,8-2,0 mm) olarak ölçmüşlerdir (59).

Schmidt ve Adelman (1995), a. centralis retinae oklüzyonunda a. supratrochlearis'ten fibrinolitik madde verilmesinin uygunluğunu araştırdıkları çalışmalarında 8 insan orbitasını diseke etmişlerdir. A. ophthalmica'nın çapını proksimal'de ortalama 1,79 mm (min-max: 1,5-2,0 mm), distal'de ise 1,34 mm (min-max: 1,0-1,5 mm) olarak bildirmişlerdir (69).

Çalışmamızda ise a. ophthalmica'nın çapı, başlangıç noktasına en yakın yerden ölçüldü. Yapılan morfometrik ölçümlerde, kız çocuklarında $0,76 \pm 0,14$ mm (min-max: 0,53-1,13 mm), erkek çocuklarında $0,80 \pm 0,15$ mm (min-max: 0,51-1,18

mm) ve ortalama olarak ise $0,79 \pm 0,15$ mm (min-max: 0,51-1,18 mm) olarak bulundu. A. ophthalmica çapı ile yaş ve cinsiyet karşılaştırmasında istatistiksel olarak anlamlı bir ilişki saptanamadı ($p>0,05$). Hayreh ve Dass'ın yaptığı ölçümlerde 4 yaşındaki çocuk kadavranın a. ophthalmica çapı bizim çalışmamızdakine benzer şekilde 0,9-1,0 mm ölçülmüştür. Yukarıda açıklanan diğer çalışmalar erişkin kadavra ve hastalar üzerinde olduğundan a. ophthalmica çap ortalaması 1 mm'nin üzerinde bulunmuştur (Tablo 5.3.). Çalışmamızdaki a. ophthalmica ölçümleri, pediatrik yaş grubunun superselektif anjiyografi görüntüleri üzerinde olduğundan damar lümen çapı ölçüldü ve bu nedenle de erişkin kadavra ve hasta çalışmaları ile kıyaslandığında çap ortalamalarının daha düşük elde edildiği düşünüldü.



Tablo 5.3. Literatürdeki diğer çalışmalar ve bizim çalışmamızdaki a. ophthalmica çap ölçüm değerleri

	A. ophthalmica çapı
Hayreh ve Dass (1962) (56 orbita)	0,7-1,4 mm 4 yaş kadavra: Sağ - 0,9 mm Sol - 1,0 mm
Nishio ve ark. (1985) (50 orbita)	1,5 mm (min-max: 0,3-2,9 mm)
Lang ve Kageyama (1990) (71 orbita)	Erkek - 1,54 ± 0,04 mm (min-max: 0,93-2,10 mm) Kadın - 1,31 ± 0,05 mm (min-max: 0,90-1,80 mm)
Jimenez-Castellanos ve ark. (1995) (30 orbita)	1,51 ± 0,27 mm (min-max: 0,8-2,0 mm)
Schmidt ve Adelman (1995) (8 orbita)	Proksimal - 1,79 mm (min-max: 1,5-2,0 mm) Distal - 1,34 mm (min-max: 1,0-1,5 mm)
Gövsa ve ark. (1999) (58 orbita)	Sağ - 1,81 ± 0,36 mm (min-max: 1,1-2,7 mm) Sol - 1,75 ± 0,37 mm (min-max: 1,1-2,5 mm)
Erdoğan ve Gövsa (2007) (38 orbita)	Sağ - 1,69 ± 0,34 mm (min-max: 0,84-2,02 mm) Sol - 1,64 ± 0,36 mm (min-max: 1,01-2,15 mm)
Perrini ve ark. (2007) (14 orbita)	1,6 mm (min-max: 1,5-1,8 mm)
Zhang ve ark. (2015) (309 orbita)	Erkek - 1,37 ± 0,25 mm Kadın - 1,35 ± 0,16 mm < 40 yaş: 1,38 ± 0,25 mm 40-49 yaş: 1,37 ± 0,14 mm 50-59 yaş: 1,36 ± 0,16 mm 60-69 yaş: 1,38 ± 0,19 mm > 70 yaş: 1,34 ± 0,17 mm
Çalışmamız (2018) (131 orbita)	0,79 ± 0,15 mm (min-max: 0,51-1,18 mm) Kız - 0,76 ± 0,14 mm (min-max: 0,53-1,13 mm) Erkek - 0,80 ± 0,15 mm (min-max: 0,51-1,18 mm)

A. Ophthalmica'nın Dallarının Görülme Yüzdeleri

Hayreh (1962), 36 kadavraya ait 59 orbita üzerinde yaptığı diseksiyon sonucunda a. ophthalmica dallanmasının çok değişkenlik gösterdiğini, hatta aynı kişinin sağ ve sol bölümleri arasında bile farklılık olduğunu tespit etmiştir (46).

Bracco ve arkadaşları (2015), 2008-2013 yılları arasında tedavi edilmiş retinoblastomu olan çocuk hastaya ait 47 orbita'da a. ophthalmica'nın superselektif anjiyografik görüntülerini orbital anatomi açısından incelemiş ve intraorbital dalların anjiyografik insidansını hesaplamıştır. Çocuk hastaların yaş ortalaması 32,33 aydır. Anjiyografik insidans, a. ophthalmica dallarının anjiyografide görülme yüzdesidir. Aa. ciliares posteriores'in anjiyografik insidansı %100, a. centralis retinae'nin %25,53, r. muscularis inferior'un %93,61, diğer muscular dalların %19,15, a. lacrimalis ve a. meningolacrimalis'in %63,83, a. supraorbitalis'in %34,04, a. ethmoidalis posterior'un %38,3, a. ethmoidalis anterior'un %75,6, a. palpebralis medialis'in %46,81, a. dorsalis nasi'nin %19,15 ve a. supratrochlearis'in ise %14,89 olarak bulunmuştur (45).

Marr ve arkadaşları (2012), retinoblastomu olan 56 çocuk hastaya ait 64 superselektif a. ophthalmica anjiyografisini orbitovasküler anatomi açısından incelemişler ve intraorbital dalların görülmesi ile intra-arteriyel kemoterapi tedavisine yanıt arasında ilişki olup olmadığını analiz etmişlerdir. Hastaların yaş ortalaması, 21,5 ay (min-max: 1-252 ay), cinsiyet dağılımı ise erkek / kadın : 27 / 29'dur. Hastaların bir tanesinde a. ophthalmica'nın a. meningeae media'dan köken aldığı saptanmıştır. A. centralis retinae, 64 superselektif anjiyografinin 33'ünde (%52), aa. ciliares posteriores tamamında (%100), a. lacrimalis 49'unda (%77) (5'inde (%8) belirgin şekilde), rr. musculares 60'ında (%94) (3'ünde (%5) belirgin şekilde), a. supraorbitalis 51'inde (%80) (4'ünde (%6) belirgin şekilde), a. supratrochlearis 26'sında (%41) (6'sında (%9) belirgin şekilde), a. ethmoidalis anterior 31'inde (%48) (31'inde (%48) belirgin şekilde), a. ethmoidalis posterior 47'sinde (%73) (1'inde (%2) belirgin şekilde), a. meningeae media ise 14'ünde (%22) (6'sında (%9) belirgin şekilde) görülmüştür (70).

Çalışmamızda a. centralis retinae 126 anjiyografik görüntünün 87'sinde (%69), aa. ciliares posteriores 115'inde (%91,3), a. lacrimalis 114'ünde (%90,5), r. meningeus recurrens 47'sinde (%37,3), r. muscularis inferior 112'sinde (%88,9), a.

supraorbitalis 77'sinde (%61,1), a. ethmoidalis posterior 57'sinde (%45,2), a. ethmoidalis anterior 122'sinde (%96,8), a. supratrochlearis 70'inde (%55,6), a. dorsalis nasi 79'unda (%62,7) tespit edildi (Tablo 5.4.). Literatürle benzer şekilde aa. ciliares posteriores, a. lacrimalis, r. muscularis inferior ve a. ethmoidalis anterior görülme yüzdeleri yüksek bulundu. A. centralis retinae, a. supraorbitalis ve a. supratrochlearis'in Bracco ve arkadaşlarının çalışmasında %50'nin altında, Marr ve arkadaşları ve bizim çalışmamızda ise %50'nin üzerinde görüldüğü tespit edildi. A. ethmoidalis posterior, Marr ve arkadaşlarının çalışmasında %50'nin üzerinde görülmüşken, Barcco ve arkadaşları ve bizim çalışmamızda %50'nin altında görüldü. A. dorsalis nasi, Bracco ve arkadaşları tarafından %19 oranında görülmüşken, bizim çalışmamızda Bracco ve arkadaşlarının çalışmasından çok yüksek olarak %62 oranında görüldü. Bracco'nun vaka sayısı (47 vaka) bu çalışmanınkinden (126 vaka) az olduğu için farklılıklar ortaya çıktığı düşünülmektedir. Literatürde r. meningeus recurrens dalının görülme yüzdesi ile ilgili bir veriye rastlanmadığı için karşılaştırma yapılamadı.

Tablo 5.4. Literatürdeki diğer çalışmalar ve bizim çalışmamızdaki a. ophthalmica'nın dallarının görülme yüzdeleri

A. ophthalmica dalları	Marr ve ark. (2012) (64 orbita)	Bracco ve ark. (2015) (47 orbita)	Çalışmamız (2018) (126 orbita)
A. centralis retinae	33 - %51,56	12 - %25,53	87 - %69,0
Aa. ciliares posteriores	64 - %100	47 - %100	115 - %91,3
A. lacrimalis	54 - %84,37	30 - %63,83	114 - %90,5
R. meningeus recurrens	-	-	47 - %37,3
R. muscularis inferior	63 - %98,43	44 - %93,61	112 - %88,9
A. supraorbitalis	55 - %85,93	16 - %34,04	77 - %61,1
A. ethmoidalis posterior	48 - %75	18 - %38,3	57 - %45,2
A. ethmoidalis anterior	62 - %96,87	36 - %75,6	122 - %96,8
A. supratrochlearis	32 - %50	7 - %14,89	70 - %55,6
A. dorsalis nasi	-	9 - %19,15	79 - %62,7

A. Centralis Retinae

A. centralis retinae, klasik anatomi bilgisine göre a. ophthalmica'dan köken alır ve a. ophthalmica'nın verdiği ilk daldır (3).

Tsutsumi ve Rhoton (2006), 70 adet formalinle fikse erişkin kadavraya ait 109 insan orbitası üzerinde a. centralis retinae diseksiyonu yapmışlardır. Damarların daha iyi seçilebilmesi için arterleri kırmızı silikonla, venleri mavi silikonla doldurmuşlardır. 3 ve 40'luk büyütme kullanarak a. centralis retinae'ların başlangıç noktalarını, seyirlerini ve optik kılıfı delme noktalarını incelemişlerdir. Araştırmacılar, orbitaların %64'ünde a. centralis retinae'nın direkt olarak a. ophthalmica'dan köken aldığını, %33'ünde aa. ciliares posteriores ile birlikte bir trunkus şeklinde a. ophthalmica'dan köken aldığını, %3'ünde ise rr. musculares ile veya rr. musculares ve aa. ciliares posteriores ile birlikte bir trunkus şeklinde a. ophthalmica'dan köken aldığını göstermişlerdir. A. centralis retinae'nın başlangıç noktasındaki çapını 50 orbita üzerinde ölçmüşler ve ortalama 0,4 mm (min-max: 0,3-0,6 mm) olarak bulmuşlardır (71).

Kocabıyık ve arkadaşları (2005), yaşları 33-74 arasında değişen 30 fikse erişkin kadavraya (17 erkek, 13 kadın) ait orbita üzerinde a. centralis retinae diseksiyonu yapmışlardır. Yaptıkları diseksiyonda, orbitaların %93,3'ünde a. centralis retinae'nın direkt olarak a. ophthalmica'dan, %6,7'sinde ise aa. ciliares posteriores ile birlikte bir trunkus şeklinde a. ophthalmica'dan köken aldığını bildirmişlerdir. Yapılan diseksiyonda, a. centralis retinae'nın çapını, sağda $0,47 \pm 0,05$ mm, solda ise ortalama $0,46 \pm 0,04$ mm olarak ölçmüşlerdir. Yapılan istatistiksel analiz sonucunda, a. centralis retinae çapının cinsiyet ve sağ-sol karşılaştırmasında anlamlı fark çıkmamıştır ($p>0,05$) (30).

Overbeeke ve Sekhar (2003), n. opticus'un kanlanması araştırdıkları çalışmalarında 5 taze insan kadavrasına ait 10 orbita üzerinde mikroskop altında diseksiyon yapmışlardır. Damarların daha iyi seçilebilmesi için a. vertebralis ve a. carotis interna'dan kırmızı renkli silikon enjekte etmişler ve a. centralis retinae çapını ortalama 0,5 mm (min-max: 0,3-0,9 mm) olarak ölçmüşlerdir (72).

Lang ve Kageyama (1990), 71 insan orbitası üzerinde diseksiyon yapmışlardır. Diseksiyon yaptıkları orbita'ların 46'sı erkek, 20'si kadın, 5'inin ise cinsiyet tayini yapılamamıştır. Kadavraların yaş ortalaması, erkeklerde 66,14 (min-

max: 43-92) kadınlarda ise 72,95 (min-max: 47-83)'dir. Ölçümler stereomikroskop aracılığıyla yapılmıştır. Yaptıkları diseksiyon sonucunda, orbitaların çoğunda a. centralis retinae'nin aa. ciliares posteriores ile birlikte bir trunkus oluşturarak köken aldığı tespit edilmiş ve bu trunkus'un ortalama çapı 0,5 mm (min-max: 0,3-0,75 mm) olarak ölçülmüştür. Yapılan istatistiksel analiz sonucunda, kadın ve erkek trunkus çapları arasında anlamlı fark bulunmamıştır ($p>0,05$). A. centralis retinae'nin çapı ise ortalama 0,2-0,4 mm olarak bildirilmiştir (28).

Erdoğmuş ve Gövsa (2007), 19 formalinle fikse erişkin erkek kadavraya ait 38 orbita üzerinde diseksiyon yapmışlardır. Damar yapılarının daha iyi seçilebilmesi için a. carotis interna'dan renkli lateks enjekte etmişlerdir. Ölçümler, dijital milimetrik kumpas aracılığıyla gerçekleştirilmiştir. Diseksiyon sonucunda, a. centralis retinae'nin tüm kadavralarda a. ophthalmica'dan köken aldığını saptamışlardır. A. centralis retinae'nin direkt olarak a. ophthalmica'dan köken aldığı durum, sağda %57,89, solda %52,63; a. centralis retinae'nin aa. ciliares posteriores ve rr. musculares ile birlikte oluşturdukları bir trunkus şeklinde a. ophthalmica'dan köken aldıkları durum ise sağda %42,11, solda %47,37 olarak bildirmişlerdir. A. centralis retinae çapını, sağda ortalama $0,64 \pm 0,12$ mm (min-max: 0,49-0,87 mm), solda $0,58 \pm 0,20$ mm (min-max: 0,41-0,90 mm) olarak ölçmüşlerdir. Yapılan istatistiksel analiz sonucunda sağ ve sol a. centralis retinae çapları arasında anlamlı bir fark bulunmamıştır ($p>0,05$) (51, 73).

Liu ve Rhoton'un (2001) makalesinde belirttiğine göre, Hiura 11 vakada a. ophthalmica'nın a. meningeal media ve a. carotis interna'dan birlikte (çift orijin) köken aldığını bildirmiştir. Bu 11 vakanın 5'inde a. centralis retinae'nin, a. meningeal media'dan köken alan a. ophthalmica'dan, 6'sında ise a. carotis interna'dan köken alan a. ophthalmica'dan başladığı görülmüştür (74).

Perrini ve arkadaşları (2007), 7 erişkin kadavraya ait 14 orbita üzerinde cerrahi mikroskop altında diseksiyon yapmışlardır. Ölçümleri elektronik dijital kumpas yardımıyla gerçekleştirmişlerdir. A. centralis retinae'nin çapını başlangıç noktasından ölçmüşler ve ortalama 0,2 mm (min-max: 0,1-0,4 mm) bulmuşlardır. Orbitaların %43'ünde a. centralis retinae direkt olarak a. ophthalmica'dan köken alırken, %57'sinde a. centralis retinae, aa. ciliares posteriores ve rr. musculares ile

birlikte oluşturdıkları bir trunkus şeklinde a. ophthalmica'dan köken almıştır. Tüm orbita'larda a. centralis retinae'nin terminal dal olduğu tespit edilmiştir (48).

Çalışmamızda a. centralis retinae'nin çapı, kız çocuklarında ortalama $0,238 \pm 0,060$ mm (min-max: 0,11-0,42 mm), erkek çocuklarında $0,247 \pm 0,071$ mm (min-max: 0,12-0,43 mm) olmak üzere toplamda ortalama $0,243 \pm 0,066$ mm (min-max: 0,11-0,43 mm) olarak ölçüldü. A. centralis retinae'nin çapı ile yaş ve cinsiyet karşılaştırmasında istatistiksel olarak anlamlı ilişki saptanamadı ($p>0,05$). A. centralis retinae, 126 anjiyografik görüntünün 87'sinde tespit edildi. Bunun 80 (%92)'inin a. ophthalmica'dan direkt olarak, 7 (%8)'sinin ise aa. ciliares posteriores ile birlikte trunkus şeklinde a. ophthalmica'dan köken aldığı saptandı. Literatürle kıyaslandığında benzer sonuçlar elde edildiği görüldü (Tablo 5.5.)

Tablo 5.5. Literatürdeki diğer çalışmalar ve bizim çalışmamızdaki a. centralis retinae başlangıç noktası ve çap ölçümleri

	A. centralis retinae başlangıç noktası	A. centralis retinae çapı
Lang ve Kageyama (1990) (71 orbita)	-	0,2-0,4 mm
Overbeeke ve Sekhar (2003) (10 orbita)	-	0,5 mm (min-max: 0,3-0,9 mm)
Kocabıyık ve ark. (2005) (30 orbita)	%93,3 - a. ophthalmica'dan direkt %6,7 - trunkus şeklinde	Sağ - 0,47 ± 0,05 mm Sol - 0,46 ± 0,04 mm
Tsutsumi ve Rhoton (2006) (109 orbita)	%64 - a. ophthalmica'dan direkt %36 - trunkus şeklinde	0,4 mm (min-max: 0,3-0,6 mm)
Erdoğan ve Gövsa (2007) (38 orbita)	Sağ: %57,89 a. ophthalmica'dan direkt, %42,11 trunkus şeklinde Sol: %52,63 a. ophthalmica'dan direkt, %47,37 trunkus şeklinde	Sağ - 0,64 ± 0,12 mm (min-max: 0,49-0,87 mm) Sol - 0,58 ± 0,20 mm (min-max: 0,41-0,90 mm)
Perrini ve ark. (2007) (14 orbita)	%43 - a. ophthalmica'dan direkt %57 - trunkus şeklinde	0,2 mm (min-max: 0,1-0,4 mm)
Çalışmamız (2018) (126 orbita)	%92 - a. ophthalmica'dan direkt %8 - trunkus şeklinde	0,243 ± 0,066 mm (min-max: 0,11-0,43 mm) Kız - 0,238 ± 0,060 mm (min-max: 0,11-0,42 mm) Erkek - 0,247 ± 0,071 mm (min-max: 0,12-0,43 mm)

Aa. Ciliares Posteriores

Aa. ciliares posteriores, klasik anatomi bilgisine göre a. ophthalmica'dan ayrılır ve horizontal eksen boyunca öne doğru seyreder (3).

Lang ve Kageyama (1990), 71 insan orbitası üzerinde diseksiyon yapmışlardır. Diseksiyon yaptıkları orbita'ların 46'sı erkek, 20'si kadın, 5'inin ise cinsiyet tayini yapılamamıştır. Kadavraların yaş ortalaması, erkeklerde 66,14 (min-max: 43-92), kadınlarda ise 72,95 (min-max: 47-83)'dir. Ölçümler stereomikroskop aracılığıyla yapılmıştır. Yaptıkları diseksiyonda aa. ciliares posteriores longae laterales'in çapını, erkeklerde ortalama; $0,61 \pm 0,02$ mm (min-max: 0,45-0,90 mm), kadınlarda ise $0,53 \pm 0,02$ mm (min-max: 0,39-0,69 mm) olarak ölçmüşlerdir. Yapılan istatistiksel analiz sonucunda, aa. ciliares posteriores longae laterales çapının kadın-erkek karşılaştırmasında anlamlı bir fark bulunmuştur ($p < 0,05$). Aa. ciliares posteriores longae laterales çapının erkeklerde kadınlara göre daha geniş olduğu tespit edilmiştir. Aa. ciliares posteriores longae mediales çapını, erkeklerde ortalama $0,57 \pm 0,02$ mm (min-max: 0,30-0,90 mm), kadınlarda ortalama $0,53 \pm 0,02$ mm (min-max: 0,39-0,78 mm) olarak ölçmüşlerdir. Yapılan istatistiksel analiz sonucunda, aa. ciliares posteriores longae mediales çapının kadın-erkek karşılaştırmasında anlamlı bir fark bulunmamıştır ($p > 0,05$) (28).

Erdoğmuş ve Gövsa (2007), 19 formalinle fikse erişkin erkek kadavraya ait 38 orbita üzerinde diseksiyon yapmış ve damar yapılarının daha iyi seçilebilmesi için a. carotis interna'dan renkli lateks enjekte etmişlerdir. Ölçümler, dijital milimetrik kumpas aracılığıyla gerçekleştirilmiştir. Yaptıkları diseksiyonda aa. ciliares posteriores laterales çapını, sağda $0,68 \pm 0,11$ mm (min-max: 0,51-0,82 mm), solda $0,67 \pm 0,14$ mm (min-max: 0,43-0,78 mm), aa. ciliares posteriores mediales çapını ise sağda $0,65 \pm 0,12$ mm (min-max: 0,43-0,97 mm), solda $0,65 \pm 0,14$ mm (min-max: 0,41-0,90 mm) olarak ölçmüşlerdir. Aa. ciliares posteriores superiores çapının, sağda $0,48 \pm 0,11$ mm (min-max: 0,34-0,65 mm), solda $0,54 \pm 0,09$ mm (min-max: 0,42-0,67 mm) olduğunu bildirmişlerdir. Yapılan istatistiksel analiz sonucunda sağ-sol karşılaştırmasında ölçümler arasında anlamlı bir fark bulunamamıştır ($p > 0,05$) (51, 75).

Çalışmamızda aa. ciliares posteriores, 126 anjiyografik görüntünün 115'inde tespit edildi. Tespit edilen 115 aa. ciliares posteriores'in 108 (%93,9)'i a.

ophthalmica'dan direkt olarak, 7 (%6,1)'sinin ise a. centralis retinae ile birlikte trunkus şeklinde a. ophthalmica'dan köken aldığı saptandı. Aa. ciliares posteriores'in çapı kız çocuklarında ortalama $0,272 \pm 0,069$ mm (min-max: 0,16-0,53 mm), erkek çocuklarında $0,244 \pm 0,065$ mm (min-max: 0,10-0,39 mm) olacak şekilde toplamda $0,256 \pm 0,068$ mm (min-max: 0,10-0,53 mm) olarak ölçüldü. Yapılan istatistiksel analiz sonucunda, aa. ciliares posteriores çapı ile yaş arasında anlamlı bir ilişki saptanamadı ($p>0,05$), cinsiyet ile arasında ise anlamlı bir ilişki saptandı ($p:0,024$). Kız çocuklarında aa. ciliares posteriores çapının erkek çocuklarından 0,028 mm daha geniş olduğu görüldü (%95 güven aralığı: 0,003-0,053). Diğer çalışmalar ile kıyaslandığında çalışmamızda elde edilen aa. ciliares posteriores ortalama çapının literatürdeki çalışmalardan daha düşük olduğu görüldü (Tablo 5.6.). Bu sonucun, çalışmamızda yapılan ölçümlerin çocuk hastalar üzerinde yapılması ve selektif anjiyografik görüntüler üzerinden daha hassas ölçümler ile yapılmasından kaynaklı olabileceği düşünüldü.

Tablo 5.6. Literatürdeki diğer çalışmalar ve bizim çalışmamızdaki aa. ciliares posteriores başlangıç noktası ve çap ölçümleri

	Aa. ciliares posteriores başlangıç noktası	Aa. ciliares posteriores çapı
Lang ve Kageyama (1990) (71 orbita)	-	Aa. ciliares posteriores longae laterales: Erkek - $0,61 \pm 0,02$ mm (min-max: 0,45-0,90 mm) Kadın - $0,53 \pm 0,02$ mm (min-max: 0,39-0,69 mm) Aa. ciliares posteriores longae mediales: Erkek - $0,57 \pm 0,02$ mm (min-max: 0,30-0,90 mm) Kadın - $0,53 \pm 0,02$ mm (min-max: 0,39-0,78 mm)
Erdoğan ve Gövsa (2007) (38 orbita)	-	Aa. ciliares posteriores laterales: Sağ - $0,68 \pm 0,11$ mm (min-max: 0,51-0,82 mm) Sol - $0,67 \pm 0,14$ mm (min-max: 0,43-0,78 mm) Aa. ciliares posteriores mediales: Sağ - $0,65 \pm 0,12$ mm (min-max: 0,43-0,97 mm) Sol - $0,65 \pm 0,14$ mm (min-max: 0,41-0,90 mm) Aa. ciliares posteriores superiores: Sağ - $0,48 \pm 0,11$ mm (min-max: 0,34-0,65 mm) Sol - $0,54 \pm 0,09$ mm (min-max: 0,42-0,67 mm)
Çalışmamız (2018) (126 orbita)	%93,9 - a. ophthalmica'dan direkt %6,1 - trunkus şeklinde	$0,256 \pm 0,068$ mm (min-max: 0,10-0,53 mm) Kız - $0,272 \pm 0,069$ mm (min-max: 0,16-0,53 mm) Erkek - $0,244 \pm 0,065$ mm (min-max: 0,10-0,39 mm)

A. Lacrimalis

A. lacrimalis, klasik anatomi bilgisine göre a. ophthalmica'nın optik kanaldan çıkışına yakın bu arterden ayrılan büyük bir daldır. Bazen a. ophthalmica orbita'ya girmeden de ayrılabilir (3).

Lang ve Kageyama (1990), 71 insan orbitası üzerinde diseksiyon yapmışlardır. Diseksiyon yaptıkları orbita'ların 46'sı erkek, 20'si kadın, 5'inin ise cinsiyet tayini yapılamamıştır. Kadavraların yaş ortalaması, erkeklerde 66,14 (min-max: 43-92), kadınlarda ise 72,95 (min-max: 47-83)'dir. Ölçümler stereomikroskop aracılığıyla yapılmıştır. Yaptıkları diseksiyonda a. lacrimalis çapını, erkeklerde ortalama $0,71 \pm 0,02$ mm (min-max: 0,45-1,05 mm), kadınlarda ise $0,68 \pm 0,04$ mm (min-max: 0,45-1,00 mm) olarak ölçmüşlerdir. Yapılan istatistiksel analiz sonucunda a. lacrimalis çapının kadın-erkek karşılaştırmasında anlamlı bir fark bulunamamıştır ($p>0,05$) (28).

Erdoğmuş ve Gövsa (2007), 19 formalinle fikse erişkin erkek kadavraya ait 38 orbita üzerinde diseksiyon yapmış ve damar yapılarının daha iyi seçilebilmesi için a. carotis interna'dan renkli lateks enjekte etmişlerdir. Ölçümler, dijital milimetrik kumpas aracılığıyla gerçekleştirilmiştir. Yaptıkları diseksiyonda a. lacrimalis'lerin tamamının a. ophthalmica'dan köken aldığını tespit etmişlerdir. A. lacrimalis çapını, sağda ortalama $1,02 \pm 0,17$ mm (min-max: 0,74-1,37 mm), solda ise $1,03 \pm 0,16$ mm (min-max: 0,72-1,38 mm) olarak ölçmüşlerdir. Yapılan istatistiksel analiz sonucunda sağ-sol karşılaştırmasında ölçümler arasında anlamlı bir fark bulunamamıştır ($p>0,05$). A. lacrimalis'ten köken alan r. meningeus recurrens, sağda 6, solda ise 5 vakada görülmüştür (51).

Liu ve Rhoton (2001), 10 orbita üzerinde yaptıkları diseksiyonda tüm vakalarda r. meningeus recurrens'in a. lacrimalis'ten köken aldığını tespit etmişlerdir. R. meningeus recurrens'in fissura orbitalis superior'un lateral kenarında seyrettiğini ve foramen meningo-orbitale'den geçerek cranium'a geldiğini bildirmişlerdir (74).

Perrini ve arkadaşları (2007), 7 erişkin kadavraya ait 14 orbita üzerinde diseksiyon yapmış ve ölçümleri elektronik dijital kumpas yardımıyla gerçekleştirmişlerdir. A. lacrimalis çapını başlangıç noktasından ölçmüşler ve ortalama 0,5 mm (min-max: 0,3-0,6 mm) olarak bulmuşlardır. Orbita'ların %71'inde

a. lacrimalis'in direkt olarak a. ophthalmica'dan, %29'unda ise a. meningeal media'dan (a. meningolacrimalis) köken aldığını tespit etmişlerdir (48).

Kuru (1967), 100 anjiyografik görüntü üzerinde yaptığı çalışmada r. meningeus recurrens'in a. ophthalmica'nın proksimal parçasından keskin bir açı ile çıktığını ve sonrasında genellikle lateral'de seyrederek fossa cranii media'ya ulaştığını göstermiştir (76).

Çalışmamızda a. lacrimalis çapı, kız çocuklarında ortalama $0,356 \pm 0,124$ mm (min-max: 0,15-0,73 mm), erkek çocuklarında ise $0,346 \pm 0,116$ mm (min-max: 0,15-0,71 mm) olmak üzere toplamda ortalama $0,350 \pm 0,119$ mm (min-max: 0,15-0,73 mm) olarak ölçüldü. A. lacrimalis çapı ile yaş ve cinsiyet karşılaştırmasında istatistiksel olarak anlamlı bir ilişki saptanamadı ($p>0,05$). A. lacrimalis, 126 anjiyografik görüntünün 114'ünde tespit edildi. Bunların 100 (%87,7)'ünün a. ophthalmica'dan direkt olarak, 14 (%12,3)'ünün ise a. meningeal media ile a. ophthalmica arasında bulunan r. anastomoticus cum a. meningeal media'dan köken aldığı görüldü. Diğer çalışmalar ile kıyaslandığında çalışmamızda elde edilen a. lacrimalis ortalama çapının literatürdeki çalışmalardan daha düşük olduğu tespit edildi (Tablo 5.7.). Bu sonucun, çalışmamızda yapılan ölçümlerin çocuk hastalar üzerinde yapılması ve superselektif anjiyografik görüntüler üzerinden daha hassas ölçümler ile yapılmasından kaynaklı olabileceği düşünüldü.

Tablo 5.7. Literatürdeki diğer çalışmalar ve bizim çalışmamızdaki a. lacrimalis başlangıç noktası ve çap ölçümleri

	A. lacrimalis başlangıç noktası	A. lacrimalis çapı
Lang ve Kageyama (1990) (71 orbita)	-	Erkek - $0,71 \pm 0,02$ mm (min-max: 0,45-1,05 mm) Kadın - $0,68 \pm 0,04$ mm (min-max: 0,45-1,00 mm)
Erdoğan ve Gövsa (2007) (38 orbita)	%100 - a. ophthalmica'dan direkt	Sağ - $1,02 \pm 0,17$ mm (min-max: 0,74-1,37 mm) Sol - $1,03 \pm 0,16$ mm (min-max: 0,72-1,38 mm)
Perrini ve ark. (2007) (14 orbita)	%71 - a. ophthalmica'dan direkt %29 - a. meningeae media	0,5 mm (min-max: 0,3-0,6 mm)
Çalışmamız (2018) (126 orbita)	%87,7 - a. ophthalmica'dan direkt %12,3 - r. anastomoticus cum a. meningeae media	$0,350 \pm 0,119$ mm (min-max: 0,15-0,73 mm) Kız - $0,356 \pm 0,124$ mm (min-max: 0,15-0,73 mm) Erkek - $0,346 \pm 0,116$ mm (min-max: 0,15-0,71 mm)

Çalışmamızda r. meningeus recurrens, 126 anjiyografik görüntünün 47'sinde tespit edildi. Tespit edilen 47 dalın 40 (%85,1)'inin a. lacrimalis'ten direkt olarak, 4 (%8,5)'ünün r. anastomoticus cum a. meningeae media'dan, 3 (%6,4)'ünün ise a. ophthalmica'dan direkt olarak köken aldığı saptandı. R. meningeus recurrens çapı, kız çocuklarında ortalama $0,222 \pm 0,055$ mm (min-max: 0,15-0,36 mm), erkek çocuklarında ise $0,207 \pm 0,070$ mm (min-max: 0,11-0,43 mm) olmak üzere toplamda ortalama $0,214 \pm 0,063$ mm (min-max: 0,11-0,43 mm) olarak ölçüldü. R. meningeus recurrens çapı ile cinsiyet karşılaştırmasında istatistiksel olarak anlamlı bir ilişki saptanamadı ($p>0,05$). Yapılan istatistiksel analiz sonucunda, r. meningeus recurrens çapı ile yaş arasında pozitif yönde istatistiksel olarak anlamlı bir ilişki olduğu

görüldü ($r:0,29$, $p:0,047$) ve yaş arttıkça r. meningeus recurrens çapı artıyordu. Literatürde r. meningeus recurrens çap ortalamasının ölçüldüğü bir veri bulunamadı ancak çalışmamızda olduğu gibi başlangıç noktasının genellikle a. lacrimalis olarak saptanması diğer çalışmalar ile uyumluydu.

Rr. Musculares

Rr. musculares, klasik anatomi bilgisine göre genellikle a. ophthalmica'nın ana gövdesinden ayrılır, üst ve alt olmak üzere 2 grup oluşturur (3).

Erdoğmuş ve Gövsa (2007), 19 formalinle fikse erişkin erkek kadavraya ait 38 orbita üzerinde diseksiyon yapmış ve damar yapılarının daha iyi seçilebilmesi için a. carotis interna'dan renkli lateks enjekte etmişlerdir. Ölçümler, dijital milimetrik kumpas aracılığıyla gerçekleştirilmiştir. Yaptıkları diseksiyonda rr. musculares'in tüm kadavralarda a. ophthalmica'dan köken aldığını saptamışlardır. Rr. musculares inferolateral çapını, sağda ortalama $0,66 \pm 0,10$ mm (min-max: 0,47-0,85 mm), solda ortalama $0,67 \pm 0,16$ mm (min-max: 0,41-1,02 mm) olarak ölçmüşlerdir. Rr. musculares inferomedial çapını ise sağda ortalama $0,66 \pm 0,10$ mm (min-max: 0,47-0,85 mm), solda ise ortalama $0,67 \pm 0,16$ mm (min-max: 0,41-1,02 mm) olarak bulmuşlardır. Yapılan istatistiksel analiz sonucunda sağ-sol karşılaştırmasında ölçümler arasında anlamlı fark bulunamamıştır ($p>0,05$) (51).

Çalışmamızda r. muscularis inferior, 126 adet anjiyografik görüntünün 112'sinde tespit edildi ve tamamının a. ophthalmica'dan direkt olarak köken aldığı saptandı. R. muscularis inferior çapı, kız çocuklarında ortalama $0,310 \pm 0,081$ mm (min-max: 0,17-0,44 mm), erkek çocuklarında $0,328 \pm 0,099$ mm (min-max: 0,15-0,54 mm) olacak şekilde toplamda ortalama $0,321 \pm 0,092$ mm (min-max: 0,15-0,54 mm) olarak ölçüldü. R. muscularis inferior çapı ile yaş ve cinsiyet karşılaştırmasında istatistiksel olarak anlamlı bir ilişki saptanamadı ($p>0,05$). Diğer çalışmalar ile kıyaslandığında çalışmamızda elde edilen r. muscularis inferior ortalama çapının literatürdeki çalışmadan daha düşük olduğu görüldü. Bu sonucun, çalışmamızda yapılan ölçümlerin çocuk hastalar üzerinde yapılması ve superselektif anjiyografik görüntüler üzerinden daha hassas ölçümler ile yapılmasından kaynaklı olabileceği düşünüldü.

A. Supraorbitalis

A. supraorbitalis, klasik anatomi bilgisine göre a. ophthalmica'dan optik siniri çaprazladığı yerde ayrılır (3).

Lang ve Kageyama (1990), 71 insan orbitası üzerinde diseksiyon yapmışlardır. Orbita'ların 46'sı erkek, 20'si kadın, 5'inin ise cinsiyet tayini yapılamamıştır. Kadavraların yaş ortalaması, erkeklerde 66,14 (min-max: 43-92), kadınlarda 72,95 (min-max: 47-83)'dir. Ölçümler stereomikroskop aracılığıyla yapılmıştır. Yaptıkları diseksiyonda a. supraorbitalis çapını, erkeklerde ortalama $0,71 \pm 0,04$ mm (min-max: 0,30-1,35 mm), kadınlarda ise $0,55 \pm 0,03$ mm (min-max: 0,36-0,75 mm) olarak ölçmüşlerdir. Yapılan istatistiksel analiz sonucunda a. supraorbitalis çapının kadın-erkek karşılaştırmasında anlamlı bir fark bulunmuştur ($p < 0,05$). A. supraorbitalis çapının erkeklerde kadınlara göre daha geniş olduğu tespit edilmiştir (28).

Erdoğmuş ve Gövsa (2007), 19 formalinle fikse erişkin erkek kadavraya ait 38 orbita üzerinde diseksiyon yapmış ve damar yapılarının daha iyi seçilebilmesi için a. carotis interna'dan renkli lateks enjekte etmişlerdir. Ölçümler, dijital milimetrik kumpas aracılığıyla gerçekleştirilmiştir. Yaptıkları diseksiyonda a. supraorbitalis çapını, sağda ortalama $0,82 \pm 0,18$ mm (min-max: 0,56-1,17 mm), solda ise $0,83 \pm 0,17$ mm (min-max: 0,58-1,17 mm) olarak ölçmüşlerdir. Yapılan istatistiksel analiz sonucunda sağ-sol karşılaştırmasında ölçümler arasında anlamlı bir fark bulunamamıştır ($p > 0,05$) (51).

Edizer ve arkadaşları (2009), periorbital bölgenin arteriyel anatomisini detaylı tanımlamak için formalinle fikse 12 erişkin erkek ve 5 erişkin kadın kadavranın damarlarına pembe renkli lateks enjekte edip orbita çevresini bilateral diseke etmişlerdir. Diseksiyonu 3'lük büyütmenin altında cerrahide kullanılan ince setlerle yapmışlardır. A. supraorbitalis çapını sağda ortalama 1,0 mm (min-max: 0,8-1,3 mm), solda ortalama 1,0 mm (min-max: 0,7-1,4 mm) olarak ölçmüşlerdir (77).

Yoshioka ve Rhoton (2005), perikranial flep vasküler anatomisini tanımlamak için 17 erişkin kadavraya ait 25 insan orbitasını 3 ve 20'lik büyütme altında diseke etmişlerdir. Damar yapılarının daha iyi seçilebilmesi için a. carotis communis ve v. jugularis interna'dan renkli lateks enjekte etmişlerdir. Diseksiyon

sonucunda, a. supraorbitalis'in derin dalının çapını ortalama 0,59 mm (min-max: 0,2-1,2 mm) olarak ölçmüşlerdir (78).

Schwenn ve arkadaşları (2005), a. supraorbitalis ve a. supratrochlearis hacmini ölçmek için 12 fikse kadavranın supraorbital bölgesini diseke etmişler ve a. supraorbitalis'in çapını ortalama $0,86 \pm 0,19$ mm (min-max: 0,6-1,2 mm) olarak bildirmişlerdir (79).

Schmidt ve Adelman (1995), a. centralis retinae oklüzyonunda a. supratrochlearis'ten fibrinolitik madde verilmesinin uygunluğunu araştırdıkları çalışmalarında, 8 insan orbitasını diseke etmiş ve a. supraorbitalis'in çapını ortalama 0,68 mm (min-max: 0,5-1,0 mm) olarak ölçmüşlerdir (69).

Çalışmamızda a. supraorbitalis, 126 adet anjiyografik görüntünün 77'sinde tespit edildi ve tamamının a. ophthalmica'dan direkt olarak köken aldığı saptandı. A. supraorbitalis'in çapı, kız çocuklarında ortalama $0,207 \pm 0,075$ mm (min-max: 0,10-0,46 mm), erkek çocuklarında ise $0,227 \pm 0,063$ mm (min-max: 0,12-0,38 mm) olmak üzere toplamda ortalama $0,218 \pm 0,069$ mm (min-max: 0,10-0,46 mm) olarak ölçüldü. A. supraorbitalis'in çapı ile yaş ve cinsiyet karşılaştırıldığında istatistiksel olarak anlamlı bir ilişki saptanamadı ($p>0,05$). A. supraorbitalis ortalama çapının literatürdeki çalışmalardan daha düşük olduğu görüldü (Tablo 5.8.).

Tablo 5.8. Literatürdeki diğer çalışmalar ve bizim çalışmamızdaki a. supraorbitalis çap ölçümleri

	A. supraorbitalis çapı
Lang ve Kageyama (1990) (71 orbita)	Erkek - $0,71 \pm 0,04$ mm (min-max: 0,30-1,35 mm) Kadın - $0,55 \pm 0,03$ mm (min-max: 0,36-0,75 mm)
Schmidt ve Adelman (1995) (8 orbita)	0,68 mm (min-max: 0,5-1,0 mm)
Schwenn ve ark. (2005) (12 orbita)	$0,86 \pm 0,19$ mm (min-max: 0,6-1,2 mm)
Erdoğan ve Gövsa (2007) (38 orbita)	Sağ - $0,82 \pm 0,18$ mm (min-max: 0,56-1,17 mm) Sol - $0,83 \pm 0,17$ mm (min-max: 0,58-1,17 mm)
Edizer ve ark. (2009) (34 orbita)	Sağ - 1,0 mm (min-max: 0,8-1,3 mm) Sol - 1,0 mm (min-max: 0,7-1,4 mm)
Çalışmamız (2018) (126 orbita)	$0,218 \pm 0,069$ mm (min-max: 0,10-0,46 mm) Kız - $0,207 \pm 0,075$ mm (min-max: 0,10-0,46 mm) Erkek - $0,227 \pm 0,063$ mm (min-max: 0,12-0,38 mm)

A. Ethmoidalis Posterior

A. ethmoidalis posterior, klasik anatomi bilgisine göre a. ophthalmica'nın ana gövdesinden ayrılır ve canalis ethmoidalis posterior'dan geçer (3).

Lang ve Kageyama (1990), 71 insan orbitası üzerinde diseksiyon yapmışlardır. Diseksiyon yaptıkları orbita'ların 46'sı erkek, 20'si kadın, 5'inin ise cinsiyet tayini yapılamamıştır. Kadavraların yaş ortalaması, erkeklerde 66,14 (min-max: 43-92), kadınlarda 72,95 (min-max: 47-83)'dir. Ölçümler stereomikroskop aracılığıyla yapılmıştır. Yaptıkları diseksiyonda a. ethmoidalis posterior'un çapını, erkeklerde ortalama $0,56 \pm 0,03$ mm (min-max: 0,30-1,15 mm), kadınlarda ise $0,43 \pm$

0,03 mm (min-max: 0,15-0,75 mm) olarak ölçmüşlerdir. Yapılan istatistiksel analiz sonucunda kadın-erkek karşılaştırmasında anlamlı bir fark bulunmuştur ($p < 0,05$). A. ethmoidalis posterior çapının erkeklerde kadınlara göre daha geniş olduğu tespit edilmiştir (28).

Ducasse ve arkadaşları (1985), 35 kadavraya ait (23 erkek, 12 kadın) 70 insan orbitası üzerinde yaptıkları diseksiyon sonucunda 12 vakada a. ethmoidalis posterior'un olmadığını saptamışlardır. A. ethmoidalis posterior orijininin, 44 vakada a. ophthalmica, 11 vakada a. supraorbitalis, 2 vakada a. ethmoidalis anterior ve 1 vakada ise a. lacrimalis olduğunu bildirmişlerdir. A. ethmoidalis posterior'un başlangıç noktasından yapılan çap ölçümleri ise 25 vakada 0,3 mm, 27 vakada 0,4-0,8 mm arası ve 1 vakada $> 0,8$ mm olarak rapor edilmiştir (54).

Erdoğmuş ve Gövsa (2007), 19 formalinle fikse erişkin erkek kadavraya ait 38 orbita üzerinde diseksiyon yapmış ve damar yapılarının daha iyi seçilebilmesi için a. carotis interna'dan renkli lateks enjekte etmişlerdir. Ölçümler, dijital milimetrik kumpas aracılığıyla gerçekleştirilmiştir. Yaptıkları diseksiyonda tüm a. ethmoidalis posterior'ların a. ophthalmica'dan köken aldığını göstermişlerdir. A. ethmoidalis posterior çapını, sağda ortalama $0,66 \pm 0,21$ mm (min-max: 0,32-1,0 mm), solda ise $0,63 \pm 0,19$ mm (min-max: 0,33-0,98 mm) olarak ölçmüşlerdir. Yapılan istatistiksel analiz sonucunda sağ-sol karşılaştırmasında ölçümler arasında anlamlı bir fark bulunamamıştır ($p > 0,05$) (51, 53).

Perrini ve arkadaşları (2007), 7 erişkin kadavraya ait 14 orbita üzerinde cerrahi mikroskop altında diseksiyon yapmışlar ve ölçümleri elektronik dijital kumpas yardımıyla gerçekleştirmişlerdir. Yaptıkları orbita diseksiyonu sonucunda a. ethmoidalis posterior, vakaların %50'sinde tespit edilmiştir. A. ethmoidalis posterior'ların a. ophthalmica'dan direkt köken aldığı ve çapının ise ortalama 0,4 mm (min-max: 0,3-0,8 mm) olduğu bildirilmiştir (48).

Monjas-Canovas ve arkadaşları (2011), 20 adet kadavraya ait 40 cavitas nasi'nin BT görüntüleri üzerinde yaptıkları incelemede, a. ethmoidalis posterior'u 14/40 (%35) oranında tespit etmişlerdir. 14 a. ethmoidalis posterior'un 11'i direkt olarak a. ophthalmica'dan, 3'ü ise a. ethmoidalis anterior ile birlikte bir trunkus şeklinde a. ophthalmica'dan köken almıştır (80).

Çalışmamızda a. ethmoidalis posterior, 126 adet anjiyografik görüntünün 57'sinde tespit edildi. Bunların 35 (%61,4)'i a. ophthalmica'dan direkt olarak, 22 (%38,6)'sinin ise a. ethmoidalis anterior ile beraber trunkus şeklinde a. ophthalmica'dan köken aldığı saptandı. A. ethmoidalis posterior çapı, kız çocuklarında ortalama $0,227 \pm 0,058$ mm (min-max: 0,12-0,37 mm), erkek çocuklarında ise $0,246 \pm 0,090$ mm (min-max: 0,14-0,56 mm) olmak üzere toplamda $0,238 \pm 0,078$ mm (min-max: 0,12-0,56 mm) olarak ölçüldü. A. ethmoidalis posterior'un çapı ile yaş ve cinsiyet karşılaştırmasında istatistiksel olarak anlamlı bir ilişki saptanamadı ($p>0,05$). Literatürle kıyaslandığında çalışmamızda elde edilen a. ethmoidalis posterior çap ortalamalarının literatürdeki çalışmalardan daha düşük olduğu görüldü. A. ethmoidalis posterior'un orijini ise Monjas-Canovas ve arkadaşlarının çalışması ile uyumlu bulundu (Tablo 5.9.).

Tablo 5.9. Literatürdeki diğer çalışmalar ve bizim çalışmamızdaki a. ethmoidalis posterior başlangıç noktası ve çap ölçümleri

	A. ethmoidalis posterior başlangıç noktası	A. ethmoidalis posterior çapı
Ducasse ve ark. (1985) (70 orbita)	12 - %17,14 tespit edilememiş 44 - %62,85 a. ophthalmica'dan direkt 11 - %15,71 a. supraorbitalis 2 - %2,85 a. ethmoidalis anterior 1 - %1,42 a. lacrimalis	25 vakada: 0,3 mm 27 vakada: 0,4-0,8 mm 1 vakada: > 0,8 mm
Lang ve Kageyama (1990) (71 orbita)	-	Erkek - 0,56 ± 0,03 mm (min-max: 0,30-1,15 mm) Kadın - 0,43 ± 0,03 mm (min-max: 0,15-0,75 mm)
Erdoğan ve Gövsa (2007) (38 orbita)	%100 - a. ophthalmica'dan direkt	Sağ - 0,66 ± 0,21 mm (min-max: 0,32-1,0 mm) Sol - 0,63 ± 0,19 mm (min-max: 0,33-0,98 mm)
Perrini ve ark. (2007) (14 orbita)	%100 - a. ophthalmica'dan direkt	0,4 mm (min-max: 0,3-0,8 mm)
Monjas-Canovas ve ark. (2011) (40 orbita)	11 - %78,57 a. ophthalmica'dan direkt 3 - %21,42 a. ethmoidalis anterior ile birlikte trunkus şeklinde	-
Çalışmamız (2018) (126 orbita)	%61,4 - a. ophthalmica'dan direkt %38,6 - a. ethmoidalis anterior ile birlikte trunkus şeklinde	0,238 ± 0,078 mm (min-max: 0,12-0,56 mm) Kız - 0,227 ± 0,058 mm (min-max: 0,12-0,37 mm) Erkek - 0,246 ± 0,090 mm (min-max: 0,14-0,56 mm)

A. Ethmoidalis Anterior

A. ethmoidalis anterior, klasik anatomi bilgisine göre a. ophthalmica'nın ana gövdesinden ayrılır ve canalis ethmoidalis anterior'dan geçer (3).

Lang ve Kageyama (1990), 71 insan orbitası üzerinde diseksiyon yapmışlardır. Diseksiyon yaptıkları orbita'ların 46'sı erkek, 20'si kadın, 5'inin ise cinsiyet tayini yapılamamıştır. Kadavraların yaş ortalaması, erkeklerde 66,14 (min-max: 43-92), kadınlarda 72,95 (min-max: 47-83)'dir. Ölçümler stereomikroskop aracılığıyla yapılmıştır. Yaptıkları diseksiyonda a. ethmoidalis anterior'un çapını, erkeklerde ortalama $0,70 \pm 0,03$ mm (min-max: 0,20-1,14 mm), kadınlarda ise $0,64 \pm 0,03$ mm (min-max: 0,45-0,95 mm) olarak ölçmüşlerdir. Yapılan istatistiksel analiz sonucunda a. ethmoidalis anterior çapının kadın-erkek karşılaştırmasında anlamlı bir fark bulunamamıştır ($p > 0,05$) (28).

Ducasse ve arkadaşları (1985), 35 kadavraya ait (23 erkek, 12 kadın) 70 insan orbitası üzerinde yaptıkları diseksiyon sonucunda a. ethmoidalis anterior'un çapını, 9 vakada $< 0,5$ mm, 43 vakada 0,6-1,0 mm ve 10 vakada $> 1,0$ mm olarak ölçmüşlerdir (54).

Erdoğmuş ve Gövsa (2006), 19 formalinle fikse erişkin erkek kadavraya ait 38 orbita üzerinde diseksiyon yapmış ve ölçümleri dijital milimetrik kumpas aracılığıyla gerçekleştirmiştir. Yaptıkları diseksiyonda tüm a. ethmoidalis anterior'ların a. ophthalmica'dan köken aldığını göstermişlerdir. A. ethmoidalis anterior'un çapını, sağda ortalama $0,92 \pm 0,20$ mm (min-max: 0,52-1,46 mm), solda $0,88 \pm 0,15$ mm (min-max: 0,41-1,02 mm) olarak ölçmüş ve yapılan istatistiksel analiz sonucunda sağ-sol karşılaştırmasında ölçümler arasında anlamlı bir fark bulunamamıştır ($p > 0,05$) (51, 53).

Perrini ve arkadaşları (2007), 7 erişkin kadavraya ait 14 orbita üzerinde cerrahi mikroskop altında diseksiyon yapmış ve ölçümleri elektronik dijital kumpas yardımıyla gerçekleştirmişlerdir. Yaptıkları diseksiyon sonucunda a. ethmoidalis anterior'un tüm orbita'larda a. ophthalmica'dan direkt olarak köken aldığı tespit edilmiştir. A. ethmoidalis anterior'un başlangıç noktasından çapı ölçülmüş ve ortalama 0,6 mm (min-max: 0,3-1,0 mm) bulunmuştur. A. ethmoidalis anterior'un canalis ethmoidalis anterior'u geçtikten sonra dura mater'e uzanan r. meningeus

anterior dalını verdiğini ve ayrıca a. ethmoidalis posterior'a anastomotik dallar gönderdiğini tespit etmişlerdir (48).

Monjas-Canovas ve arkadaşları (2011), 20 adet kadavraya ait 40 cavitas nasi'nin BT görüntüleri üzerinde yaptıkları incelemede a. ethmoidalis anterior'u 38/40 (%95) oranında gösterebilmişler. 38 a. ethmoidalis anterior'un 35'inin direkt a. ophthalmica'dan köken aldığını, 3'ünün ise a. ethmoidalis posterior ile birlikte bir trunkus şeklinde a. ophthalmica'dan çıktığını bildirmişlerdir. Bir kadavrada ise bilateral olarak a. ethmoidalis anterior'un olmadığı tespit edilmiştir (80).

Yang ve arkadaşları (2009), endoskopik cerrahi sırasında a. ethmoidalis anterior morfometri ve lokalizasyonunun önemli olduğunu vurgulayarak, 15 erişkin formalinle fikse kadavra (9 erkek, 6 kadın) üzerinde gerçekleştirdikleri diseksiyon ile a. ethmoidalis anterior'un anatomisini tanımlamışlardır. Diseksiyon öncesinde bilateral olarak a. carotis communis'lerden kırmızı renkli lateks solüsyonu enjekte etmişlerdir. 30 adet orbita'nın 28'inde a. ethmoidalis anterior saptanmıştır. Bir kadavranın hem sağ hem de sol tarafında a. ethmoidalis anterior tespit edilememiştir. Yapılan diseksiyon sonucunda a. ethmoidalis anterior'un çapını $0,80 \pm 0,24$ mm olarak ölçmüşlerdir (81).

Çalışmamızda a. ethmoidalis anterior, 126 anjiyografik görüntünün 122'sinde tespit edildi. Tespit edilen 122 a. ethmoidalis anterior'un 100 (%82)'ünün a. ophthalmica'dan direkt olarak, 22 (%18)'sinin ise a. ethmoidalis posterior ile beraber trunkus şeklinde a. ophthalmica'dan köken aldığı saptandı. A. ethmoidalis anterior'un çapı, kız çocuklarında $0,276 \pm 0,074$ mm (min-max: 0,13-0,57 mm), erkek çocuklarında ise $0,297 \pm 0,083$ mm (min-max: 0,15-0,52 mm) olmak üzere ortalama $0,288 \pm 0,080$ mm (min-max: 0,13-0,57 mm) olarak ölçüldü. A. ethmoidalis anterior'un çapı ile yaş ve cinsiyet karşılaştırması yapıldığında istatistiksel olarak anlamlı bir ilişki saptanamadı ($p>0,05$). Literatürle kıyaslandığında çalışmamızda elde edilen a. ethmoidalis anterior'un ortalama çapının literatürdeki çalışmalardan daha düşük olduğu görüldü. A. ethmoidalis anterior'un orijini ise Monjas-Canovas ve arkadaşlarının çalışması ile uyumlu bulundu (Tablo 5.10.).

Tablo 5.10. Literatürdeki diğer çalışmalar ve bizim çalışmamızdaki a. ethmoidalis anterior başlangıç noktası ve çap ölçümleri

	A. ethmoidalis anterior başlangıç noktası	A. ethmoidalis anterior çapı
Ducasse ve ark. (1985) (70 orbita)	-	9 vakada: < 0,5 mm 43 vakada: 0,6-1,0 mm 10 vakada: > 1,0 mm
Lang ve Kageyama (1990) (71 orbita)	-	Erkek - 0,70 ± 0,03 mm (min-max: 0,20-1,14 mm) Kadın - 0,64 ± 0,03 mm (min-max: 0,45-0,95 mm)
Erdoğan ve Gövsa (2007) (38 orbita)	-	Sağ - 0,92 ± 0,20 mm (min-max: 0,52-1,46 mm) Sol - 0,88 ± 0,15 mm (min-max: 0,41-1,02 mm)
Perrini ve ark. (2007) (14 orbita)	%100 - a. ophthalmica'dan direkt	0,6 mm (min-max: 0,3-1,0 mm)
Yang ve ark. (2009) (30 orbita)	-	0,80 ± 0,24 mm
Monjas-Canovas ve ark. (2011) (40 orbita)	35 - %92,10 a. ophthalmica'dan direkt 3 - %7,90 a. ethmoidalis posterior ile birlikte trunkus şeklinde	-
Çalışmamız (2018) (126 orbita)	%82 - a. ophthalmica'dan direkt %18 - a. ethmoidalis posterior ile birlikte trunkus şeklinde	0,288 ± 0,080 mm (min-max: 0,13-0,57 mm) Kız - 0,276 ± 0,074 mm (min-max: 0,13-0,57 mm) Erkek - 0,297 ± 0,083 mm (min-max: 0,15-0,52 mm)

A. Supratrochlearis

A. supratrochlearis, klasik anatomi bilgisine göre a. ophthalmica'nın terminal dallarından biridir ve orbita'yı superomedial kenarından terk eder (3).

Lang ve Kageyama (1990), 71 insan orbitası üzerinde diseksiyon yapmışlardır. Diseksiyon yaptıkları orbita'ların 46'sı erkek, 20'si kadın, 5'inin ise cinsiyet tayini yapılamamıştır. Kadavraların yaş ortalaması, erkeklerde 66,14 (min-max: 43-92), kadınlarda 72,95 (min-max: 47-83)'dir. Ölçümler stereomikroskop aracılığıyla yapılmıştır. A. supratrochlearis'in çapını, erkeklerde ortalama $0,85 \pm 0,03$ mm (min-max: 0,45-1,29 mm), kadınlarda ise ortalama $0,68 \pm 0,03$ mm (min-max: 0,42-0,90 mm) olarak ölçmüşlerdir. Yapılan istatistiksel analiz sonucunda, a. supratrochlearis çapı ile kadın-erkek karşılaştırmasında anlamlı fark bulunmuştur ($p < 0,05$). A. supratrochlearis çapının erkeklerde kadınlardan daha geniş olduğu tespit edilmiştir (28).

Khan ve arkadaşları (2017), yüze yapılan dolgu maddelerinin miktarının belirlenmesi ve dolgu maddesinin geriye kaçıp görme kaybına neden olmaması için a. supratrochlearis'in hacmini, uzunluğunu ve çapını ölçmüşlerdir. Diseksiyon öncesinde damarların daha iyi görülebilmesi için arteriyel sisteme lateks enjekte etmişlerdir. 6 adet (5 erkek, 1 kadın) taze donmuş kadavraya ait 12 yarım cranium üzerinde yaptıkları diseksiyon sonucunda a. supratrochlearis'in çapını ortalama $0,72 \pm 0,08$ mm (min-max: 0,6-0,87 mm) olarak ölçmüşlerdir (82).

Erdoğmuş ve Gövsa (2006), medial canthus bölgesinin arteriyel anatomisini tanımlamak için 43-75 yaş arası formalinle fikse 19 erişkin erkek kadavraya ait 38 orbita'yı diseke etmişlerdir. Damar yapılarının daha iyi seçilebilmesi için diseksiyon öncesi a. carotis interna'dan renkli lateks enjekte etmişlerdir. Ölçümler dijital kumpas yardımıyla yapılmıştır. Yapılan diseksiyonda a. supratrochlearis çapını sağda ortalama $0,88 \pm 0,20$ mm (min-max: 0,57-1,14 mm), solda ortalama $0,91 \pm 0,20$ mm (min-max: 0,65-1,34 mm) olarak ölçmüşlerdir (83).

Edizer ve arkadaşları (2009), periorbital bölgenin arteriyel anatomisini detaylı tanımlamak için damarlara pembe renkli lateks enjekte edilmiş formalinle fikse, 12 erkek ve 5 kadın erişkin kadavranın orbita çevresini bilateral diseke etmişlerdir. Diseksiyonu cerrahide kullanılan ince setlerle yapmışlardır. A. supratrochlearis'in

çapını sağda ortalama 0,8 mm (min-max: 0,6-1,3 mm), solda ise 1,0 mm (min-max: 0,7-1,4 mm) olarak ölçmüşlerdir (77).

Yoshioka ve Rhoton (2005), perikranial flep vasküler anatomisini tanımlamak için 17 erişkin kadavraya ait 25 orbitayı, 3 ve 20'lik büyütmelemler altında diseke etmişlerdir. Damar yapılarının daha iyi seçilebilmesi için a. carotis communis ve v. jugularis interna'ya renkli lateks doldurmuşlardır. Diseksiyon sonucunda a. supratrochlearis'in derin dalının çapını ortalama 0,39 mm (min-max: 0,2-0,8 mm) olarak ölçmüşlerdir (78).

Schwenn ve arkadaşları (2005), a. supraorbitalis ve a. supratrochlearis'in hacmini ölçmek için 12 fikse kadavranın supraorbital bölgesini diseke etmişler ve a. supratrochlearis çapını margo supraorbitalis seviyesinde ortalama $1,08 \pm 0,19$ mm (min-max: 0,8-1,5 mm) olarak ölçmüşlerdir (79).

Schmidt ve Adelman (1995), a. centralis retinae oklüzyonunda, a. supratrochlearis'ten fibrinolitik madde verilmesinin uygunluğunu araştırdıkları çalışmalarında, 8 adet insan orbitasını diseke etmişler ve a. supratrochlearis'in çapını proksimal'de ortalama 0,96 mm (min-max: 0,6-1,5 mm), distal'de ise ortalama 0,72 mm (min-max: 0,5-1,0 mm) olarak ölçmüşlerdir (69).

Çalışmamızda a. supratrochlearis, 126 anjiyografik görüntünün 69'unda tespit edildi ve tamamının a. ophthalmica'dan direkt olarak köken aldığı saptandı. A. supratrochlearis'in çapı, kız çocuklarında $0,223 \pm 0,056$ mm (min-max: 0,11-0,35 mm) ve erkek çocuklarında $0,243 \pm 0,069$ mm (min-max: 0,10-0,40 mm) olmak üzere ortalama $0,249 \pm 0,092$ mm (min-max: 0,11-0,53 mm) olarak ölçüldü. Yapılan istatistiksel analiz sonucunda, a. supratrochlearis çapı ile yaş arasında anlamlı ilişki saptanamadı ($p>0,05$). Çalışmamızda, a. supratrochlearis'in çapı ile cinsiyet arasında anlamlı bir ilişki saptandı ($p:0,025$). Erkek çocuklarında a. supratrochlearis çapının kız çocuklarından 0,047 mm daha geniş olduğu tespit edildi (%95 güven aralığı: 0,006-0,089). Literatürle kıyaslandığında bu çap ortalamasının diğer çalışmalardan daha düşük olduğu görüldü (Tablo 5.11.).

Tablo 5.11. Literatürdeki diğer çalışmalar ve bizim çalışmamızdaki a. supratrochlearis çap ölçümleri

	A. supratrochlearis çapı
Lang ve Kageyama (1990) (71 orbita)	Erkek - $0,85 \pm 0,03$ mm (min-max: 0,45-1,29 mm) Kadın - $0,68 \pm 0,03$ mm (min-max: 0,42-0,90 mm)
Schmidt ve Adelman (1995) (8 orbita)	Proksimal - 0,96 mm (min-max: 0,6-1,5 mm) Distal - 0,72 mm (min-max: 0,5-1,0 mm)
Schwenn ve ark. (2005) (12 orbita)	$1,08 \pm 0,19$ mm (min-max: 0,8-1,5 mm)
Erdoğan ve Gövsa (2007) (38 orbita)	Sağ - $0,88 \pm 0,20$ mm (min-max: 0,57-1,14 mm) Sol - $0,91 \pm 0,20$ mm (min-max: 0,65-1,34 mm)
Edizer ve ark. (2009) (34 orbita)	Sağ - 0,8 mm (min-max: 0,6-1,3 mm) Sol - 1,0 mm (min-max: 0,7-1,4 mm)
Khan ve ark. (2017) (12 orbita)	$0,72 \pm 0,08$ mm (min-max: 0,6-0,87 mm)
Çalışmamız (2018) (126 orbita)	$0,249 \pm 0,092$ mm (min-max: 0,11-0,53 mm) Kız - $0,223 \pm 0,056$ mm (min-max: 0,11-0,35 mm) Erkek - $0,243 \pm 0,069$ mm (min-max: 0,10-0,40 mm)

A. Dorsalis Nasi

A. dorsalis nasi, klasik anatomi bilgisine göre a. ophthalmica'nın terminal dallarından biridir ve orbita'yı trochlea ve ligamentum palpebrale mediale arasından terk eder (3).

Lang ve Kageyama (1990), 71 insan orbitası üzerinde diseksiyon yapmışlardır. Diseksiyon yaptıkları orbita'ların 46'sı erkek, 20'si kadın, 5'inin ise cinsiyet tayini yapılamamıştır. Kadavraların yaş ortalaması, erkeklerde 66,14 (min-

max: 43-92), kadınlarda ise 72,95 (min-max: 47-83)'dir. Ölçümler stereomikroskop aracılığıyla yapılmıştır. Yaptıkları diseksiyonda, a. dorsalis nasi'nin çapını, erkeklerde ortalama $0,68 \pm 0,04$ mm (min-max: 0,45-0,96 mm), kadınlarda ise $0,55 \pm 0,04$ mm (min-max: 0,36-0,81 mm) olarak ölçmüşlerdir. Yapılan istatistiksel analiz sonucunda, a. dorsalis nasi'nin çapının kadın-erkek karşılaştırmasında anlamlı bir fark bulunmuştur ($p < 0,05$). A. dorsalis nasi çapının erkeklerde kadınlardan daha geniş olduğu tespit edilmiştir (28).

Erdoğan ve Gövsa (2006), medial canthus bölgesinin arteriyel anatomisini tanımlamak için 43-75 yaş arası formalinle fikse 19 erişkin erkek kadavraya ait 38 orbita'yı diseke etmişlerdir. Damar yapılarının daha iyi seçilebilmesi için diseksiyon öncesi a. carotis interna'dan renkli lateks enjekte etmişlerdir. Ölçümler dijital kumpas yardımıyla yapılmıştır. Yapılan diseksiyonda a. dorsalis nasi'nin çapını sağda ortalama $0,74 \pm 0,12$ mm (min-max: 0,42-1,05 mm) ve solda ise ortalama $0,88 \pm 0,15$ mm (min-max: 0,72-1,25 mm) olarak ölçmüşlerdir (83).

Edizer ve arkadaşları (2009), periorbital bölgenin arteriyel anatomisini detaylı tanımlamak için formalinle fikse edilmiş, 12 erkek ve 5 kadın erişkin kadavranın orbita çevresini bilateral diseke etmişlerdir. Öncesinde damarlara pembe renkli lateks enjekte etmişlerdir. Diseksiyonu 3'lük büyütmenin altında cerrahide kullanılan ince setlerle yapmışlardır. Bu çalışmalarında a. dorsalis nasi'nin çapını sağda ortalama 0,7 mm (min-max: 0,5-1,3 mm) ve solda ise 0,8 mm (min-max: 0,6-1,3 mm) olarak bildirmişlerdir (77).

Çalışmamızda a. dorsalis nasi, 126 anjiyografik görüntünün 79'unda tespit edildi ve bunların tamamının a. ophthalmica'dan direkt olarak köken aldığı saptandı. A. dorsalis nasi'nin çapı kız çocuklarında $0,223 \pm 0,056$ mm (min-max: 0,11-0,35 mm), erkek çocuklarında $0,243 \pm 0,069$ mm (min-max: 0,10-0,40 mm) olmak üzere ortalama $0,233 \pm 0,063$ mm (min-max: 0,10-0,40 mm) olarak ölçüldü. A. dorsalis nasi'nin çapı ile cinsiyet karşılaştırması yapıldığında istatistiksel olarak anlamlı bir ilişki saptanamadı ($p > 0,05$) ancak yaş ile arasında pozitif yönde istatistiksel olarak anlamlı bir ilişki saptandı ($r: 0,27$, $p: 0,014$). Yaş arttıkça a. dorsalis nasi'nin çapının genişlediği tespit edildi. Literatürle kıyaslandığında çalışmamızda elde edilen a. dorsalis nasi'nin ortalama çapının literatürdeki çalışmalardan daha düşük olduğu görüldü (Tablo 5.12.).

Tablo 5.12. Literatürdeki diğer çalışmalar ve bizim çalışmamızdaki a. dorsalis nasi çap ölçümleri

	A. dorsalis nasi çapı
Lang ve Kageyama (1990) (71 orbita)	Erkek - $0,68 \pm 0,04$ mm (min-max: 0,45-0,96 mm) Kadın - $0,55 \pm 0,04$ mm (min-max: 0,36-0,81 mm)
Erdoğan ve Gövsa (2006) (38 orbita)	Sağ - $0,74 \pm 0,12$ mm (min-max: 0,42-1,05 mm) Sol - $0,88 \pm 0,15$ mm (min-max: 0,72-1,25 mm)
Edizer ve ark. (2009) (34 orbita)	Sağ - 0,7 mm (min-max: 0,5-1,3 mm) Sol - 0,8 mm (min-max: 0,6-1,3 mm)
Çalışmamız (2018) (126 orbita)	$0,233 \pm 0,063$ mm (min-max: 0,10-0,40 mm) Kız - $0,223 \pm 0,056$ mm (min-max: 0,11-0,35 mm) Erkek - $0,243 \pm 0,069$ mm (min-max: 0,10-0,40 mm)

6. SONUÇ VE ÖNERİLER

Çalışmamızda, retinoblastom nedeniyle intra-arteriyel kemoterapi verilen çocuk hastaların superselektif anjiyografi görüntüleri incelenerek, a. ophthalmica ve dallarının morfometrik ölçümleri retrospektif olarak değerlendirildi. Çalışmaya, 57'si kız ve 77'si erkek çocuk olmak üzere toplam 134 birey dahil edildi. Bu bireylerin anjiyografi görüntülerinde, a. ophthalmica ve dallarının morfometrik özellikleri yaş grupları ve cinsiyete göre karşılaştırma yapılarak incelendi.

Literatüre bakıldığında, yapılan çalışmalardaki olguların çoğunun erişkin yaş grubunda olması nedeniyle a. ophthalmica ve dallarının morfometrik verilerinin erişkinlere ait verilerden ibaret olduğu görülmektedir. Yaptığımız bu çalışmanın literatüre pediatrik morfometri konusunda katkı sunduğu düşüncesindeyiz.

Superselektif anjiyografi görüntüleme yöntemi 0,5 mm'den küçük damarların gösterilmesinde başarılı olduğu için çalışmada tercih edildi. Diğer radyolojik görüntüleme yöntemleri olan BT ve MR anjiyografiler ile bu kadar ince damarların ölçümü yapılamamaktadır. Bu çalışma ile bugünkü teknolojik şartlarda a. ophthalmica ve dallarını en hassas ve gerçeğe en yakın şekilde ölçtük.

Çalışma sonucunda elde ettiğimiz veriler, a. ophthalmica ve dallarının çaplarının çocuk hastalarda erişkin olgulara göre daha küçük olduğunu ortaya koymaktadır. Bu sonuçlar ile beraber, cerrahların ve radyologların çocuk hastalarda a. ophthalmica'ya girişim yapacakları zaman bu sonucu göz önünde bulundurmalarının hastalara faydalı olacağı düşüncesindeyiz. Kullanılacak aletlerin ve stentlerin çocuk hasta morfometrisine uygunluğuna göre karar verilmesi oluşabilecek komplikasyonların en aza indirilmesi açısından da önemlidir.

Çalışmamızda, a. carotis interna'nın a. ophthalmica dalını verdikten sonra hafifçe genişlediği, %2,2 oranında a. ophthalmica'nın a. meningeae media'dan köken alması nedeniyle a. carotis externa enjeksiyonu ile görüntülediği, a. ophthalmica'nın dallarından anjiyografi ile en fazla görülebilenlerin sırasıyla, a. ethmoidalis anterior, aa. ciliares posteriores ve a. lacrimalis olarak bulunduğu, en düşük görülme yüzdesinin ise r. meningeus recurrens'de olduğu radyologlar tarafından unutulmamalıdır. Çocuk hastalarda yapılacak olan orbita cerrahisi ve a. ophthalmica anjiyografisi işlemlerinde hekimler tarafından bu bilgilerin göz önünde bulundurulması faydalı olacaktır.

Çalışma sonucunda, a. ophthalmica'nın en geniş dalı olarak a. lacrimalis, en dar dalı olarak ise r. meningeus recurrens tespit edildi. A. ophthalmica'nın en geniş dalı hem kız hem erkek çocuklarında a. lacrimalis olarak saptanırken, en dar dalı olarak kız çocuklarında a. supraorbitalis, erkek çocuklarında r. meningeus recurrens saptandı.

Literatüre bakıldığında, r. meningeus recurrens'in görülme yüzdesi ve çapı ile ilgili bir veriye rastlanmadı. Çalışmamızın hasta sayısının fazla olması ve daha hassas bir yöntem olan superselektif anjiyografi yöntemi kullanılarak yapılmasının bu dalın görülebilirliğini ve ölçülmesini kolaylaştırdığını düşünmekteyiz.

Daha önce yapılan çalışmalarda, morfometrik ölçümler kadavra üzerinde yapıldığından damar lümen çapının ölçülmesi olanaksızdı. Ölçümlerde anjiyografinin kullanılması damar lümen çapının ölçülmesini mümkün kılmıştır. Damar lümen çapının ölçülmesi kullanılacak stentlerin boyutlarının belirlenmesinde çok önemlidir. Bu çalışma ile pediatrik damar lümen çapı hakkında literatüre katkı sağlanmıştır.

A. ophthalmica'nın ve dallarının superselektif anjiyografi görüntüleri bugünkü şartlarda sadece retinoblastomu olan çocuk hastalardan elde edilmektedir. Çünkü a. ophthalmica içerisine kemoterapotik ajan verilmesi sadece retinoblastom tanısında kullanılan bir tedavi yöntemidir. Bu nedenle çalışma grubumuz sadece retinoblastomlu çocuk hastalardan oluşmak zorunda kalmıştır. Erişkin hastalarda a. ophthalmica'nın superselektif anjiyografisi yapılmasının günümüzde tıbbi endikasyonu yoktur. Bu nedenle çalışmada erişkin a. ophthalmica ve dallarının anjiyografik verileri kullanılamamıştır.

Gelecekte çocuk yaş grubunda daha geniş kapsamlı ve daha çok hasta ile çalışmaların yapılması, verilerin karşılaştırılabilmesi ve gerçekçi ve detaylı veri elde edilmesi açısından literatür bilgisini zenginleştirecektir.

7. KAYNAKLAR

1. Hayreh SS. Orbital vascular anatomy. *Eye (Lond)*. 2006;20(10):1130-44.
2. Moore KL, Dalley AF, Agur AMR. *Clinically Oriented Anatomy*. 7th edition ed: Lippincott Williams & Wilkins; 2014.
3. Standring S. *Gray's Anatomy - The Anatomical Basis of Clinical Practice* 41st edition. Forty-First Edition ed2016.
4. Osborn A. *Diagnostic Cerebral Angiography-Second Edition*1999.
5. Bouthillier A, Loveren HR, Keller JT. Segments of the internal carotid artery:A new classification. *Neurosurgery*. 1996;38(3):425-33.
6. Casberg MA. The Clinical Significance of the Cervical Fascial Planes. *Surgical Clinics of North America*. 1950;30(5):1415-34.
7. Taner D. *Fonksiyonel Nöroanatomi*. 18 ed: ODTÜ Yayıncılık; 2017.
8. Sargon MF. *Anatomi Akıl Notları: Güneş Tıp Kitabevleri*; 2016.
9. Paullus WS, Pait TG, Rhoton AL, Jr. Microsurgical exposure of the petrous portion of the carotid artery. *J Neurosurg*. 1977;47:713-26.
10. Dolenc VV. A combined epi- and subdural direct approach to carotid-ophthalmic artery aneurysms. *J Neurosurg*. 1985;62:667-72.
11. Busby DR, Slemmons DH, Miller TF. Fatal epistaxis via carotid aneurysm and eustachian tube. *Arch Otolaryng*. 1968;87:295-8.
12. Savić D, Djerić D. Anatomical Variations and Relations in the Medial Wall of the Bony Portion of the Eustachian Tube. *Acta Oto-Laryngologica*. 1985;99(5-6):551-6.
13. Seftel DM, Kolson H, Gordon BS. Ruptured intracranial carotid artery aneurysm with fatal epistaxis. *Arch Otolaryng*. 1959;70:52-60.
14. Shapiro R, Robinson F. The foramina of the middle fossa:A phylogenetic, anatomic and pathologic study. *AJR Am J Roentgenol*. 1967;101:779-94.
15. Wallace S, Goldberg HI, Leeds NE, Mishkin MM. The cavernous branches of the internal carotid artery. *AJR Am J Roentgenol*. 1967;101:34-46.
16. Taptas JN. The so-called cavernous sinus: A review of the controversy and its implications for neurosurgeons. *Neurosurgery*. 1982;11(5):712-7.
17. Umansky F, Elidan J, Valarezo A. Dorello's canal: A microanatomical study. *J Neurosurg*. 1991;75:294-8.
18. Debrun G, Lacour P, Vinuela F, Fox A, Drake CG, Caron JP. Treatment of 54 traumatic carotid-cavernous fistulas. *J Neurosurg*. 1981;55:678-92.
19. Inoue T, Rhoton AL, Jr., Theele D, Barry ME. Surgical approaches to the cavernous sinus: A microsurgical study. *Neurosurgery*. 1990;26(6):903-32.
20. Willinsky R, Lasjaunias P, Berenstein A. Intracavernous branches of the internal carotid artery-Comprehensive review of their variations. *Surg Radiol Anat*. 1987;9:201-15.

21. Tran-Dinh H. Cavernous branches of the internal carotid artery: Anatomy and nomenclature. *Neurosurgery*. 1987;20(2):205-10.
22. Nutik SL. Removal of the anterior clinoid process for exposure of the proximal intracranial carotid artery. *J Neurosurg*. 1988;69:529-34.
23. Gibo H, Lenkey C, Rhoton AL, Jr. Microsurgical anatomy of the supraclinoid portion of the internal carotid artery. *J Neurosurg*. 1981;55:560-74.
24. Nutik SL. Carotid paraclinoid aneurysms with intradural origin and intracavernous location. *J Neurosurg*. 1978;48:526-33.
25. Ergun KM, Hayran M. *Anatomi: MN Medikal & Nobel Tıp Kitabevi*; 2014.
26. Rhoton AL, Jr. *Rhoton Neuroanatomy*2002.
27. Sancak B, Cumhuri M. *Fonksiyonel Anatomi Baş-Boyun ve İç Organlar*. 11.Baskı ed: ODTÜ Yayıncılık; 2017.
28. Lang J, Kageyama I. The ophthalmic artery and its branches, measurements and clinical importance. *Surg Radiol Anat*. 1990;12:83-90.
29. Hayreh SS, Dass R. The ophthalmic artery II-Intraorbital course. *Brit J Ophthalmol*. 1962;46:165-85.
30. Kocabıyık N, Yalçın B, Ozan H. The morphometric analysis of the central retinal artery. *Ophthalm Physiol Opt*. 2005;25:375-8.
31. FCoA T. *Terminologia Anatomica: International Anatomical Terminology*. Stuttgart, Germany: Thieme; 1998.
32. Arıncı K, Elhan A. *Anatomi 2.Cilt*. 5 ed: Güneş Tıp Kitabevleri; 2014.
33. Snell RS. *Clinical Neuroanatomy*. 7th Edition ed: Lippincott Williams & Wilkins; 2010.
34. El-Khouly H, Fernandez-Miranda JC, Rhoton AL, Jr. Blood supply of the facial nerve in the middle fossa:The petrosal artery. *Neurosurgery*. 2008;62:297-303.
35. Morris PP. *Practical Neuroangiography*. Second Edition ed2007.
36. Gabriele O, Bell D. Ophthalmic origin of the middle meningeal artery. *Radiology*. 1967;89:841-4.
37. Manjunath KY. Anomalous origin of the middle meningeal artery-A review. *J Anat Soc India*. 2001;50(2):179-83.
38. Georgiou C, Cassell MD. The foramen meningo-orbitale and its relationship of the development of ophthalmic artery. *J Anat*. 1992;180:119-25.
39. Erturk M, Kayalioglu G, Govsa F, Varol T, Ozgur T. The cranio-orbital foramen, the groove on the lateral wall of the human orbit, and the orbital branch of the middle meningeal artery. *Clin Anat*. 2005;18(1):10-4.
40. O'Brien A, McDonald SW. The Meningo-Orbital Foramen in a Scottish Population. *Clin Anat*. 2007;20:880-5.

41. Lasjaunias P, Berenstein A, Brugge KG. Surgical Neuroangiography-Clinical Vascular Anatomy and Variations 2001.
42. Toma N. Anatomy of the Ophthalmic Artery: Embryological Consideration. *Neurol Med Chir (Tokyo)*. 2016;56(10):585-91.
43. Royle G. A groove in the lateral wall of the orbit. *J Anat*. 1973;115:461-5.
44. Diamond MK. Homologies of the meningeal-orbital arteries: a reappraisal. *J Anat*. 1991;178:223-41.
45. Bracco S, Venturi C, Leonini S, Romano DG, Cioni S, Vallone IM, et al. Identification of Intraorbital Arteries in Pediatric Age by High Resolution Superselective Angiography. *Orbit*. 2015;34(5):237-47.
46. Hayreh SS. The ophthalmic artery III-Branches. *Brit J Ophthalmol*. 1962;46:212-47
47. Natori Y, Rhoton AL, Jr. Transcranial approach to the orbit: microsurgical anatomy. *J Neurosurg*. 1994;81:78-86.
48. Perrini P, Cardia A, Fraser K, Lanzio G. A microsurgical study of the anatomy and course of ophthalmic artery and its possibly dangerous anastomoses. *J Neurosurg*. 2007;106:142-50.
49. Gobin YP, Dunkel IJ, Marr BP, Brodie SE, Abramson DH. Intra-arterial chemotherapy for the management of retinoblastoma: four-year experience. *Arch Ophthalmol*. 2011;129(6):732-7.
50. Meldrum ML, Tse DT, Benedetto P. Neoadjuvant Intracarotid Chemotherapy for Treatment of Advance Adenoid Cystic Carcinoma of The Lacrimal Gland. *Arch Ophthalmol*. 1998;116:315-21.
51. Erdogmus S, Govsa F. Accurate course and relationships of the intraorbital part of the ophthalmic artery in the sagittal plane. *Minim Invasive Neurosurg*. 2007;50(4):202-8.
52. Erdogmus S, Govsa F. Importance of the anatomic features of the lacrimal artery for orbital approaches. *The journal of craniofacial surgery*. 2005;16(6):957-64.
53. Erdogmus S, Govsa F. The Anatomic Landmarks of Ethmoidal Arteries for the Surgical Approaches. *Journal of craniofacial surgery*. 2006;17(2):280-5.
54. Ducasse A, Delattre J, Segal A, Desphieux J, Flament J. Anatomical basis of the surgical approach to the medial wall of the orbit. *Anat Clin*. 1985;7:15-21.
55. Hayreh SS, Dass R. The ophthalmic artery I-Origin and intra-cranial and intra-canalicular course. *Brit J Ophthalmol*. 1962;46:65-98.
56. Arat YO, Arat A, Aydin K. Angiographic Morphometry of Internal Carotid Artery Circulation in Turkish Children. *Turk Neurosurg*. 2015;25(4):608-16.
57. Hayreh SS. Arteries of the orbit in the human being. *Brit J Surg*. 1963;50:938-53.
58. Schurr P. Angiography of the normal ophthalmic artery and choroidal plexus of the eye. *Brit J Ophthalmol*. 1951;35:473-8.

59. Jimenez-Castellanos J, Carmona A, Castellanos L, Catalina-Herrera CJ. Microsurgical anatomy of the human ophthalmic artery: a mesoscopic study of its origin, course and collateral branches. *Surg Radiol Anat.* 1995;17:139-43.
60. Tsutsumi S, Yasumoto Y, Tabuchi T, Ito M. Visualization of the ophthalmic artery by phase-contrast magnetic resonance angiography: a pilot study. *Surg Radiol Anat.* 2012;34(9):833-8.
61. Uchino A, Saito N, Takahashi M, Kozawa E, Mizukoshi W, Nakajima R, et al. Persistent dorsal ophthalmic artery and ophthalmic artery arising from the middle meningeal artery diagnosed by MR angiography at 3 T. *Surg Radiol Anat.* 2013;35(9):775-82.
62. Nishio S, Matsushima T, Fukui M, Sawada K, Kitamura K. Microsurgical anatomy around the origin of the ophthalmic artery with reference to contralateral pterional surgical approach to the carotid-ophthalmic aneurysm. *Acta Neurochirurgica.* 1985;76:82-9.
63. Li Y, Horiuchi T, Yako T, Ishizaka S, Hongo K. Anomalous origin of the ophthalmic artery from the anterior cerebral artery. *Neurol Med Chir (Tokyo).* 2011;51:579-81.
64. Uchino A, Saito N, Ikeda S, Ishihara S. Ophthalmic artery arising from the anterior cerebral artery diagnosed by MR angiography. *Surg Radiol Anat.* 2015;37(8):1009-12.
65. Govsa F, Erturk M, Kayalioglu G, Pinar Y, Ozer M, Ozgur T. Neuro-arterial relations in the region of the optic canal. *Surg Radiol Anat.* 1999;21:329-35.
66. Indo M, Oya S, Tanaka M, Matsui T. High incidence of ICA anterior wall aneurysms in patients with an anomalous origin of the ophthalmic artery: possible relevance to the pathogenesis of aneurysm formation. *J Neurosurg.* 2014;120(1):93-8.
67. Dilenge D, Ascherl GF. Variations of the ophthalmic and middle meningeal arteries: Relations to the embryonic stapedia artery. *AJNR.* 1980;1:45-53.
68. Zhang T, Fan S, He W, Zhang T, Wang Y. Ophthalmic artery visualization and morphometry by computed tomography angiography. *Graefes Arch Clin Exp Ophthalmol.* 2015;253(4):627-31.
69. Schmidt D, Adelman G. Is it feasible to use the supratrochlear artery for inducing intra-arterial fibrinolysis in cases of central retinal artery occlusion? An anatomical investigation. *Neuro-Ophthalmology.* 1995;15(5):265-70.
70. Marr BP, Hung C, Gobin YP, Dunkel IJ, Brodie SE, Abramson DH. Success of intra-arterial chemotherapy (chemosurgery) for retinoblastoma-Effect of orbitovascular anatomy. *Arch Ophthalmol.* 2012;130(2):180-5.
71. Tsutsumi S, Rhoton AL, Jr. Microsurgical anatomy of the central retinal artery. *Neurosurgery.* 2006;59(4):870-8; discussion 8-9.
72. van Overbeeke J, Sekhar L. Microanatomy of the blood supply to the optic nerve. *Orbit.* 2003;22:81-8.

73. Erdogmus S, Govsa F. Topography of the posterior arteries supplying the eye and relations to the optic nerve. *Acta Ophthalmol Scand.* 2006;84(5):642-9.
74. Liu Q, Rhoton AL, Jr. Middle meningeal origin of the ophthalmic artery. *Neurosurgery.* 2001;49(2):401-7.
75. Erdogmus S, Govsa F. Anatomic characteristics of the ophthalmic and posterior ciliary arteries. *J Neuro-Ophthalmol.* 2008;28(4):320-4.
76. Kuru Y. Meningeal branches of the ophthalmic artery. *Acta Radiologica Diagnosis.* 1967;6:241-51.
77. Edizer M, Beden U, Icten N. Morphological parameters of the periorbital arterial arcades and potential clinical significance based on anatomical identification. *J Craniofac Surg.* 2009;20(1):209-14.
78. Yoshioka N, Rhoton AL. Vascular Anatomy of the Anteriorly Based Pericranial Flap. *Operative Neurosurgery.* 2005;57:11-6.
79. Schwenn OK, Wustenberg EG, Konerding MA, Hattenbach LO. Experimental percutaneous cannulation of the supraorbital arteries: implication for future therapy. *Invest Ophthalmol Vis Sci.* 2005;46(5):1557-60.
80. Monjas-Canovas I, Garcia-Garrigos E, Arenas-Jimenez JJ, Abarca-Olivas J, Sanchez-Del Campo F, Gras-Albert JR. Radiological anatomy of the ethmoidal arteries: CT cadaver study. *Acta Otorrinolaringologica Espanola.* 2011;62(5):367-74.
81. Yang YX, Lu QK, Liao JC, Dang RS. Morphological characteristics of the anterior ethmoidal artery in ethmoid roof and endoscopic localization. *Skull Base.* 2009;19(5):311-7.
82. Khan TT, Colon-Acevedo B, Mettu P, DeLorenzi C, Woodward JA. An Anatomical Analysis of the Supratrochlear Artery: Considerations in Facial Filler Injections and Preventing Vision Loss. *Aesthet Surg J.* 2017;37(2):203-8.
83. Erdogmus S, Govsa F. Arterial features of inner canthus region: Confirming the safety for the flap design. *The journal of craniofacial surgery.* 2006;17(5):864-8.

8. EKLER

Ek 1. Tez Çalışması ile ilgili Etik Kurul İzinleri



T.C.
HACETTEPE ÜNİVERSİTESİ
Girişimsel Olmayan Klinik Araştırmalar Etik Kurulu

Sayı : 16969557 -6

Konu : ARAŞTIRMA PROJESİ DEĞERLENDİRME RAPORU

Toplantı Tarihi : 03 OCAK 2017 SALI
Toplantı No : 2017/01
Proje No : GO 17/22 (Değerlendirme Tarihi: 03.01.2017)
Karar No : GO 17/22- 17

Üniversitemiz Tıp Fakültesi Anatomi Anabilim Dalı öğretim üyelerinden Prof. Dr. Kadriye Mine ERGUN' un sorumlu araştırmacı olduğu, Prof. Dr. Hakan Hamdi ÇELİK, Doç. Dr. İlkan TATAR, Prof. Dr. Anıl ARAT, Yrd. Doç. Dr. Ahmet PEKER ile birlikte çalışacakları ve Arş. Gör. Hilal Akdemir AKTAŞ' ın doktora tezi olan, GO 17/22 kayıt numaralı ve "Arteria Ophthalmica ve Dallarının Superselektif Anjiyografi Yöntemi İle İncelenmesi" başlıklı proje önerisi araştırmannın gerekçe, amaç, yaklaşım ve yöntemleri dikkate alınarak incelenmiş olup, etik açıdan uygun bulunmuştur.

- | | |
|--|--|
| 1. Prof. Dr. Sevda F. MÜFTÜOĞLU (Başkan) | 10 Prof. Dr. Oya Nuran EMİROĞLU (Üye) |
| 2. Prof. Dr. Nurten AKARSU (Üye) | 11 Yrd. Doç. Dr. Özay GÖKÖZ (Üye) |
| 3. Prof. Dr. M. Yıldırım SARA (Üye) | 12. Doç. Dr. Gözde GİRGIN (Üye) |
| 4. Prof. Dr. Necdet SAĞLAM (Üye) | 13. Doç. Dr. Fatma Visal OKUR (Üye) |
| 5. Prof. Dr. Hatice Doğan BUZOĞLU (Üye) | 14. Yrd. Doç. Dr. Can Ebru KURT (Üye) |
| 6. Prof. Dr. R. Köksal ÖZGÜL (Üye) | İZİNLİ
15. Yrd. Doç. Dr. H. Hüsrev TURNAGÖL (Üye) |
| 7. Prof. Dr. Ayşe Lale DOĞAN (Üye) | 16. Öğr. Gör. Dr. Müge DEMİR (Üye) |
| 8. Prof. Dr. Elmas Ebru YALGIN (Üye) | 17. Öğr. Gör. Meltem ŞENGELEN (Üye) |
| 9. Prof. Dr. Mintaze Kerem GÜNEL (Üye) | 18. Av. Meltem ONURLU (Üye) |

Ek 2. Dijital Makbuz



Dijital Makbuz

Bu makbuz ödevinizin Turnitin'e ulaştığını bildirmektedir. Gönderiminize dair bilgiler şöyledir:

Gönderinizin ilk sayfası aşağıda gönderilmektedir.

Gönderen: Hilal Akdemir Aktaş
Ödev başlığı: ARTERIA OPHTHALMICA VE DALLA.
Gönderi Başlığı: ARTERIA OPHTHALMICA VE DALLA.
Dosya adı: TEZ_SON_HALI_TURNI_TI_N.docx
Dosya boyutu: 4.01M
Sayfa sayısı: 87
Kelime sayısı: 18,192
Karakter sayısı: 116,269
Gönderim Tarihi: 21-Kas-2018 04.04PM (UTC+0300)
Gönderim Numarası: 1043152774

LİSANS

Ödeviniz Turnitin'e gönderildiğinde otomatik olarak Turnitin'e yüklenir ve Turnitin tarafından analiz edilir.

Turnitin, bu belgeyi yalnızca akademik amaçlar için kullanır ve içeriğinizi başka bir amaçla kullanmayacaktır. Turnitin, bu belgeyi yalnızca akademik amaçlar için kullanır ve içeriğinizi başka bir amaçla kullanmayacaktır. Turnitin, bu belgeyi yalnızca akademik amaçlar için kullanır ve içeriğinizi başka bir amaçla kullanmayacaktır.

Turnitin, bu belgeyi yalnızca akademik amaçlar için kullanır ve içeriğinizi başka bir amaçla kullanmayacaktır. Turnitin, bu belgeyi yalnızca akademik amaçlar için kullanır ve içeriğinizi başka bir amaçla kullanmayacaktır.

Ek 3. Tez Çalışması Orijinallik Raporu

ARTERIA OPHTHALMICA VE DALLARININ SUPERSELEKTİF ANJİYOGRAFI YÖNTEMİ İLE İNCELENMESİ

ORJİNALLİK RAPORU

% 10 BENZERLİK ENDEKSİ	% 3 İNTERNET KAYNAKLARI	% 9 YAYINLAR	% 1 ÖĞRENCİ ÖDEVLERİ
----------------------------------	--------------------------------------	------------------------	--------------------------------

BİRİNCİL KAYNAKLAR

- 1** Senem Erdogan. "Topography of the posterior arteries supplying the eye and relations to the optic nerve", *Acta Ophthalmologica Scandinavica*, 10/2006
Yayın %3
- 2** José F. Gómez, María Hernández Nieves, Severiano F. Gayubo, Jose Luis Nieves-Aldrey. "Terminal-instar larval systematics and biology of west European species of Ormyridae associated with insect galls (Hymenoptera, Chalcidoidea)", *ZooKeys*, 2017
Yayın %2
- 3** Senem Erdogan. "Arterial Features of Inner Canthus Region", *Journal of Craniofacial Surgery*, 09/2006
Yayın %1
- 4** Balázs Szemerey-Kiss, Ákos Török. "The effects of the different curing conditions and the role of added aggregate in the strength of <%1

9. ÖZGEÇMİŞ

KİŞİSEL BİLGİLER

Adı Soyadı : Hilal Akdemir Aktaş
Doğum tarihi / yeri : 12 Mart 1986 / Ankara, Türkiye
Medeni hal : Evli
Önceki soyadı : Akdemir
Uyruk : Türkiye Cumhuriyeti
İletişim Adresi : Turgut Özal Mah. Gümüşkent Sitesi B Blok No: 20 Çakırlar /
Batıkent / Ankara

EĞİTİM

- Lisans/Y.Lisans eğitimi; 2004-2010, Hacettepe Üniversitesi Tıp Fakültesi, Ankara, Türkiye.
- Anatomi Doktora Eğitimi; 11 Mart 2014-, Hacettepe Üniversitesi Tıp Fakültesi Anatomi Anabilim Dalı, Ankara, Türkiye.

MESLEKİ DENEYİM

- 11 Mart 2014 - halen; Araştırma Görevlisi, Hacettepe Üniversitesi Tıp Fakültesi Anatomi Anabilim Dalı, Ankara, Türkiye.
- 5 Eylül 2011-15 Şubat 2014; Araştırma Görevlisi, Ankara Atatürk Eğitim Araştırma Hastanesi, Göğüs Hastalıkları Kliniği, Ankara, Türkiye.
- 3 Kasım 2010-15 Ağustos 2011; Pratisyen Hekim (Zorunlu Hizmet), Seben Toplum Sağlığı Merkezi, Bolu, Türkiye.

YAYINLAR

Kitap çevirisi:

1. Anne M. Gilroy. Çeviri Editörü: Cemil Cem Denk. Anatomi Temel Ders Kitabı, 1.baskı, 2015, Palme Yayıncılık, Ankara

Uluslararası hakemli SCI, SCI Expanded, SSCI, AHCI kapsamındaki dergilerde yayınlanmış makaleler:

1. Ocak M, Akdemir Aktaş H, Uzuner MB, Geneci F, Aşkit Ç, Sargon MF. A comparison of the anatomical terminology in the last 25 years. Journal of the Anatomical Society of India. <https://doi.org/10.1016/j.jasi.2017.09.002>

Uluslararası hakemli konferans/sempozyumların bildiri kitaplarında yer alan yayınlar (Sözlü sunumlar):

1. Akdemir Aktaş H, Farırmaz M, Sargon MF. Comparison of the benefits of anatomical models in systematic anatomy education. 24-27 June 2015, International Congress of Clinical Anatomy, Rouen, France
2. Farırmaz M, Akdemir Aktaş H, Sargon MF. The role of anatomical models in neuroanatomy education. 24-27 June 2015, International Congress of Clinical Anatomy, Rouen, France
3. Farırmaz M, Selvi S, Akdemir Aktas H, Sargon MF. Comparison of the expectations of medical faculty and health sciences students in anatomy education. 15 December 2016, British Association of Clinical Anatomists Winter Scientific Meeting 2016, Leeds, United Kingdom
4. Hilal Akdemir Aktaş, Mine Farırmaz, Ayşegül Fırat, Rahşan Göçmen. Rare Congenital Anomalies of Internal Carotid Artery: Anatomic Aspect of 3 Cases and Review of the Literature. 3-5 May 2018, 1st International Congress on Sports, Anthropology, Nutrition, Anatomy and Radiology, Nevşehir, Turkey.
5. Mine Farırmaz, Hilal Akdemir Aktaş, Ayşegül Fırat, Rahşan Göçmen. Tracheobronchopathia Osteochondroplastica with Calcification of the Epiglottis: A Rare Anatomic Case and Review of the Literature. 3-5 May 2018, 1st International Congress on Sports, Anthropology, Nutrition, Anatomy and Radiology, Nevşehir, Turkey.

Uluslararası kongrelerde sunulan SCI, SCI Expanded, SSCI, AHCI kapsamındaki dergi özel sayılarında veya aynı kapsamlardaki kongre kitabında tam metni veya özeti yayınlanmış bildiriler ve editöre mektup

1. Akdemir Aktaş H, Farımaz M, Sargon MF. Comparison of the benefits of anatomical models in systematic anatomy education. *Surg Radiol Anat* (2016) 38:5–47
2. Farımaz M, Akdemir Aktaş H, Sargon MF. The role of anatomical models in neuroanatomy education. *Surg Radiol Anat* (2016) 38:5–47
3. Selvi S, Akdemir Aktaş H, Farımaz M, Sargon MF, Çelebioğlu EC. Morphometric analysis of anterior, middle and posterior cerebral arteries in computed tomographic angiographies of anatomically normal patients. *Clinical Anatomy* 30: 1107–1117, (2017)
4. Selvi S, Farımaz M, Akdemir Aktas H, Sargon MF. Electron microscopic examination of fresh frozen cadaver samples: analysis of tissue ultrastructure. *Clinical Anatomy* 30: 1107–1117, (2017)
5. Akdemir Aktas H, Selvi S, Farımaz M, Sargon MF. An anatomical study of bicipital aponeurosis in embalmed and fresh frozen cadavers. *Clinical Anatomy* 30: 1107–1117, (2017)
6. Akdemir Aktas H, Farımaz M, Selvi S, Tatar İ, Sargon MF. Demonstration of the clinically important structures in orbital dissection of fresh frozen specimens. *Clinical Anatomy* 30: 1107–1117, (2017)
7. Farımaz M, Akdemir Aktaş H, Selvi S, Akgöz A, Sargon MF. An anatomic study of the angulations of internal carotid artery in CT angiographies. *Clinical Anatomy* 30: 1107–1117, (2017)
8. Farımaz M, Selvi S, Akdemir Aktas H, Sargon MF. Comparison of the expectations of medical faculty and health sciences students in anatomy education. *Clinical Anatomy* 30: 1107–1117, (2017)

Uluslararası hakemli konferans/sempozyumların bildiri kitaplarında yer alan yayınlar (Poster sunumlar):

1. Selvi S, Akdemir Aktaş H, Farımaz M, Sargon MF, Çelebioğlu EC. Morphometric analysis of anterior, middle and posterior cerebral arteries in

- computed tomographic angiographies of anatomically normal patients. 15 December 2016, British Association of Clinical Anatomists Winter Scientific Meeting 2016, Leeds, United Kingdom
2. Selvi S, Farımaz M, Akdemir Aktas H, Sargon MF. Electron microscopic examination of fresh frozen cadaver samples: analysis of tissue ultrastructure. 15 December 2016, British Association of Clinical Anatomists Winter Scientific Meeting 2016, Leeds, United Kingdom
 3. Akdemir Aktas H, Selvi S, Farımaz M, Sargon MF. An anatomical study of bicipital aponeurosis in embalmed and fresh frozen cadavers. 15 December 2016, British Association of Clinical Anatomists Winter Scientific Meeting 2016, Leeds, United Kingdom
 4. Akdemir Aktas H, Farımaz M, Selvi S, Tatar İ, Sargon MF. Demonstration of the clinically important structures in orbital dissection of fresh frozen specimens. 15 December 2016, British Association of Clinical Anatomists Winter Scientific Meeting 2016, Leeds, United Kingdom
 5. Farımaz M, Akdemir Aktaş H, Selvi S, Akgöz A, Sargon MF. An anatomic study of the angulations of internal carotid artery in CT angiographies. 15 December 2016, British Association of Clinical Anatomists Winter Scientific Meeting 2016, Leeds, United Kingdom
 6. Farımaz M, Demiryürek D, Akdemir Aktaş H, Selvi S. New treatment models in spinal cord injuries. 4th-7th July 2017, BACA & EACA Joint Summer Meeting 2017, Coventry, United Kingdom
 7. Farımaz M, Akdemir Aktaş H, Selvi S, Kaya ZB and Sargon MF. An anatomical study of the flexor retinaculum of tarsal tunnel in embalmed cadavers. 4th-7th July 2017, BACA & EACA Joint Summer Meeting 2017, Coventry, United Kingdom
 8. Farımaz M, Akdemir Aktaş H, Selvi S, Aldur MM and Çelik HH. Anatomical illustrations at Hamse-i Şanizade I: the heart. 4th-7th July 2017, BACA & EACA Joint Summer Meeting 2017, Coventry, United Kingdom
 9. Demiryürek D, Akdemir Aktaş H, Farımaz M and Ergun M. Mathematics of facial attractiveness. 4th-7th July 2017, BACA & EACA Joint Summer Meeting 2017, Coventry, United Kingdom

10. Selvi S, Akdemir Aktaş H, Farırmaz M, Aldur MM and Çelik HH. Anatomical illustrations at Hamse-i Şanizade III: the larynx. 4th-7th July 2017, BACA & EACA Joint Summer Meeting 2017, Coventry, United Kingdom
11. Selvi S, Farırmaz M, Akdemir Aktaş H, Desdicioğlu K, Çalışkan S, Sargon MF. Comparison of expectations in anatomy education in Phase I and Phase II Medical Students. 4th-7th July 2017, BACA & EACA Joint Summer Meeting 2017, Coventry, United Kingdom
12. Farırmaz M, Akdemir Aktaş H, Selvi S, Aldur MM and Çelik HH. Anatomic illustrations at Hamse-i Şanizade II: the stomach. 4th-7th July 2017, BACA & EACA Joint Summer Meeting 2017, Coventry, United Kingdom
13. Hilal Akdemir Aktaş, Gül Nihal Erdemir, Mine Farırmaz, Deniz Demiryürek. Neuroanatomy of Memory. 3-5 May 2018, 1st International Congress on Sports, Anthropology, Nutrition, Anatomy and Radiology, Nevşehir, Turkey.
14. Gül Nihal Erdemir, Mine Farırmaz, Hilal Akdemir Aktaş, Deniz Demiryürek. Circadian rhythm. 3-5 May 2018, 1st International Congress on Sports, Anthropology, Nutrition, Anatomy and Radiology, Nevşehir, Turkey.
15. Mine Farırmaz, Hilal Akdemir Aktaş, Gül Nihal Erdemir, Deniz Demiryürek. The Unusual Extracellular Fluid: Endolympha. 3-5 May 2018, 1st International Congress on Sports, Anthropology, Nutrition, Anatomy and Radiology, Nevşehir, Turkey.
16. Hilal Akdemir Aktaş, Mine Farırmaz, Kadir Büyükdoğan, Hakan Hamdi Çelik, Mustafa Fevzi Sargon. Morphometric Analysis of Intertubercular Groove of Humerus in Relation to its Clinical Importance. 3-5 May 2018, 1st International Congress on Sports, Anthropology, Nutrition, Anatomy and Radiology, Nevşehir, Turkey.
17. Mine Farırmaz, Hilal Akdemir Aktaş, Kadir Büyükdoğan, Hakan Hamdi Çelik, Mustafa Fevzi Sargon. Clinically Important Morphometric Analyses of Radial Groove and Deltoid Tuberosity of Humerus. 3-5 May 2018, 1st International Congress on Sports, Anthropology, Nutrition, Anatomy and Radiology, Nevşehir, Turkey.
18. Çelik HH, Akdemir Aktaş H, Farırmaz M, Akkaşoğlu S, Kara A and Aldur MM. Anatomical illustrations in Hamse-i Şanizade VI: the male genital

organs. 26th June 2018, BACA Summer Scientific Meeting 2018, Cambridge, United Kingdom

19. Farırmaz M, Akkaşođlu S, Akdemir Aktaş H, Kara A, Aldur MM and Çelik HH. Anatomical illustrations in Hamse-i Şanizade V: the spleen. 26th June 2018, BACA Summer Scientific Meeting 2018, Cambridge, United Kingdom
20. Akkaşođlu S, Farırmaz M, Akdemir Aktaş H, Kara A, Aldur MM and Çelik HH. Anatomical illustrations in Hamse-i Şanizade IV: the kidney. 26th June 2018, BACA Summer Scientific Meeting 2018, Cambridge, United Kingdom

Ulusal hakemli konferans/sempozyumların bildiri kitaplarında yer alan yayınlar (Sözlü Sunumlar):

1. Ocak M, Akdemir Aktaş H, Uzuner MB, Geneci F, Aşkit Ç, Sargon MF. The comparison of the anatomical terminology in the last 25 years. 11-14 Eylül 2014, 16. Ulusal Anatomi Kongresi, Malatya, Türkiye
2. Akdemir Aktaş H, Farırmaz M, Sargon MF. Humerus'taki Supratrochlear Foramen'in Prevalansı, Yapısı ve Morfometrik Olarak Deđerlendirilmesi. 12-13 Kasım 2015, Antropoloji, Radyoloji ve Anatomi Kongresi, Ankara, Türkiye
3. Ocak H, Vural CA, Akdemir Aktaş H, Selvi S, Farırmaz M, Erdal ÖD, Sargon MF. Correlation of headache with the variations of foramen parietale and the foramen's morphometry. 05-09 Eylül 2016, 17. Ulusal Anatomi Kongresi, Eskişehir, Türkiye

Ulusal hakemli konferans/sempozyumların bildiri kitaplarında yer alan yayınlar (Poster Sunumları):

1. Geneci F, Ocak M, Akdemir Aktaş H, Uzuner MB, Aşkit Ç, Sargon MF. General anatomical terminology from Nomina Anatomica to Terminologia Anatomica. 11-14 Eylül 2014, 16. Ulusal Anatomi Kongresi, Malatya, Türkiye
2. Akdemir Aktaş H, Uzuner MB, Geneci F, Aşkit Ç, Sargon MF, Ocak M. Nuclei that are newly added to brainstem and divided to lower groups. 11-14 Eylül 2014, 16. Ulusal Anatomi Kongresi, Malatya, Türkiye

3. Uzuner MB, Geneci F, Aşkit Ç, Sargon MF, Ocak M, Akdemir Aktaş H. Anatomical terminology of cranial nerves: changes and additions made in the last 25 years. 11-14 Eylül 2014, 16. Ulusal Anatomi Kongresi, Malatya, Türkiye
4. Akdemir Aktaş H, Uzuner MB, Farımaç M, Urfalı B, Demiryürek D. The anatomical perspective of gastroesophageal reflux disease: problem based learning model. 26-28 Şubat 2015, Anatomi Günleri 2015, Gaziantep, Türkiye
5. Akkaşođlu S, Bayko S, Uyđun S, Akdemir Aktaş H, Hayran M. Supply of bone from past to present. 26-28 Şubat 2015, Anatomi Günleri 2015, Gaziantep, Türkiye
6. Farımaç M, Akdemir Aktaş H, Ilgaz HB, Sargon MF. İnsan Femurlarında Trochanter Tertius'un Varlıđının İncelenmesi. 12-13 Kasım 2015, Antropoloji, Radyoloji ve Anatomi Kongresi, Ankara, Türkiye
7. Uyđun S, Çetin N, Akdemir Aktaş H, Ergun KM, Demiryürek D, Hayran HM. Anatomik Materyal Temininde 3 Boyut Teknolojisinin Katkıları. 12-13 Kasım 2015, Antropoloji, Radyoloji ve Anatomi Kongresi, Ankara, Türkiye
8. Uyđun S, Akdemir Aktaş H, Çetin N, Hayran HM. 3D Yazıcıların Tıpta Kullanım Alanları. 12-13 Kasım 2015, Antropoloji, Radyoloji ve Anatomi Kongresi, Ankara, Türkiye
9. Selvi S, Akdemir Aktaş H, Farımaç M, Sargon MF. Fizyoterapi ve rehabilitasyon bölümü öğrencilerinin almış oldukları klinik anatomi eğitiminin klinik uygulamalara katkısı. 11-14 Şubat 2016, Prof.Dr. İbrahim Veli Odar Anatomi Kış Toplantısı, Ilgaz, Çankırı, Türkiye
10. Akdemir Aktaş H, Ergun M, Demiryürek D. Brain lymphatic system: to be or not to be? 26-29 Mayıs 2016, 14.Ulusal Sinirbilim Kongresi, Ankara, Türkiye
11. Selvi S, Farımaç M, Akdemir Aktaş H, Ocak H, Erdal ÖD, Sargon MF. Evaluation of the clinical anatomy of asterion morphometry. 05-09 Eylül 2016, 17.Ulusal Anatomi Kongresi, Eskişehir, Türkiye
12. Akdemir Aktaş H, Selvi S, Farımaç M, Ocak H, Erdal ÖD, Sargon MF. Clinical importance of the morphometry of greater and lesser palatine foramina. 05-09 Eylül 2016, 17.Ulusal Anatomi Kongresi, Eskişehir, Türkiye

13. Farırmaz M, Akdemir Aktaş H, Selvi S, Ocak H, Erdal ÖD, Sargon MF. Morphometric evaluation of the relationships in between the pharyngeal tubercle and foramina in cranial base. 05-09 Eylül 2016, 17.Ulusal Anatomi Kongresi, Eskişehir, Türkiye

Katılımlar:

- Asistan Etik Eğitimi. 30-31 Ekim 2014, Ankara, Türkiye
- Anatomi Günleri 2015. 26-28 Şubat 2015, Gaziantep, Türkiye
- International Congress of Clinical Anatomy. 24-27 June 2015, Rouen, France
- Antropoloji, Radyoloji ve Anatomi Kongresi. 12-13 Kasım 2015, Ankara, Türkiye
- Plastinasyon Çalıştayı. 12-13 Kasım 2015, Ankara, Türkiye
- Radyoloji Çalıştayı. 12-13 Kasım 2015, Ankara, Türkiye
- Zotero Çalıştayı. 12-13 Kasım 2015, Ankara, Türkiye
- 3B Anatomi Çalıştayı. 12-13 Kasım 2015, Ankara, Türkiye
- Prof.Dr. İbrahim Veli Odar Anatomi Kış Toplantısı, 11-14 Şubat 2016, Ilgaz, Çankırı, Türkiye
- 14. Ulusal Sinirbilim Kongresi, 26-29 Mayıs 2016, Ankara, Türkiye
- 33rd Annual Meeting of AACA, 13-16 June 2016, Oakland, California, USA
- 17. Ulusal Anatomi Kongresi, 05-09 Eylül 2016, Eskişehir, Türkiye
- Deney Hayvanları Kullanım Sertifikası, 1-10 Ağustos 2016, Ankara
- Eğiticilerin Eğitimi Sertifikası, 10-11 Mayıs 2016, Ankara
- Anatomi Kış Günleri 2018, 25-28 Ocak 2018, Ankara
- 1st International Congress on Sports, Anthropology, Nutrition, Anatomy and Radiology, 3-5 May, 2018, Nevşehir, Turkey
- International Neuroscience Graduate Summer Workshop and Practical Training (Gazi-EgeBINGSS), 25-29 June 2018, Ankara, Turkey