



TÜRKİYE CUMHURİYETİ  
MARMARA ÜNİVERSİTESİ  
SAĞLIK BİLİMLERİ ENSTİTÜSÜ

***LİGAMENTUM MENİSCOFEMORALE ANTERİUS VE  
LİGAMENTUM MENİSCOFEMORALE POSTERİUS'UN  
VARYASYONLARI, MENISCUS LATERALİS VE FEMUR'A  
TUTUNMA YERLERİNİN MORFOMETRESİ***

AYCAN F. GÜÇLÜ SÖZMEN  
YÜKSEK LİSANS TEZİ

ANATOMİ ANABİLİM DALI

DANIŞMAN  
Doç. Dr. Ümit S. ŞEHİRLİ

İSTANBUL-2010

## **BEYAN**

Bu tez çalışmasının kendi çalışmam olduğunu, tezin planlanmasından yazımına kadar bütün aşamalarda etik dışı davranışımın olmadığını, bu tezdeki bütün bilgileri akademik ve etik kurallar içinde elde ettiğimi, bu tez çalışmasıyla elde edilmeyen bütün bilgi ve yorumlara kaynak gösterdiğimi ve bu kaynakları da kaynaklar listesine aldığımı, yine bu tezin çalışılması ve yazımı sırasında patent ve telif haklarımı ihlal edici bir davranışımın olmadığı beyan ederim.

Tarih

AYCAN F. GÜÇLÜ SÖZMEN

## TEŞEKKÜR

Yüksek lisans eğitimim boyunca anatomi konusundaki bilgilerini paylaştan Anatomi ABD.'daki tüm değerli hocalarım Prof. Dr. SAFİYE ÇAVDAR, Yrd.Doç. ÖMER ÖZDOĞMUŞ ve Uzm.Dr. ÖZGÜR ÇAKMAK'a teşekkür ederim.

Tez çalışmamın oluşturulmasında her türlü yardım ve desteğini esirgemeyen Prof. Dr. AYMELEK YALIN ve Doç.Dr. Yavuz KOCABEY 'e teşekkürlerimi borç bilirim.

Tez çalışmamı yürütmemde, bilgisiyle yön veren değerli danışman hocam Doç. Dr. ÜMİT S. ŞEHİRLİ'ye teşekkür ederim.

Adli tıp kurumunda tez çalışmam için bana destek olan ve diseksiyonları gerçekleştirmemde yardımcı olan Dr. İBRAHİM ÜZÜN'e, diseksiyon tekniğimi geliştirmemde bilgi ve tecrübesi ile destek veren Prof. Dr. ÖMER TAŞER'e teşekkür ederim.

Tezimin histoloji ile ilgili kısmını gerçekleştirmemde bilgisiyle yön veren Histoloji ABD.'nın değerli hocaları ve yardım eden asistanlarına teşekkürü borç bilirim.

Yüksek lisans boyunca birlikte çalıştığım ve tezimin birçok aşamasında bana yarım edim eden asistan arkadaşlarım URAL VERİMLİ, ELİF KESKİNÖZ, HÜSNİYE HACIOĞLU ve ÖZLEM SARIÖZ'e teşekkür ederim.

## İÇİNDEKİLER

<b>BEYAN.....</b>	<b>II</b>
<b>TEŞEKKÜR.....</b>	<b>III</b>
<b>İÇİNDEKİLER.....</b>	<b>IV</b>
<b>SEMBOLLER/KISALTMALAR LİSTESİ.....</b>	<b>VII</b>
<b>ÖZET.....</b>	<b>1</b>
<b>SUMMARY.....</b>	<b>2</b>
<b>1 GİRİŞ.....</b>	<b>3</b>
<b>2 GENEL BİLGİLER.....</b>	<b>5</b>
2.1 Diz eklemi.....	5
2.1.1 Eklem kapsülü.....	9
2.1.2 Membrana synovialis.....	12
2.2. Dizi Çevreleyen Ligamentler.....	16
2.2.1. Ligamentum patella.....	16
2.2.2. Popliteal ligamentler.....	17
2.2.2. Kollateral ligamentler.....	18
2.2.3. Kruşiyat ligamentler.....	20
2.3. Menisküsler.....	21
2.3.1. Meniscus lateralis.....	22
2.3.2. Meniscus medialis.....	24
2.4. Diz Eklemi Etrafındaki Bursa'lar.....	24
2.4.1. Ön tarafta yer alanlar.....	24
2.4.2. Dış tarafta yer alanlar.....	24
2.4.3. İç tarafta yer alanlar.....	25
2.5. Dizin Vaskülerizasyonu ve İnnervasyonu.....	25
2.6. Diz Ekleminin Hareketleri.....	25
2.7. Bağ Dokusu Histolojisi.....	26

<b>3 GEREÇ ve YÖNTEM.....</b>	<b>28</b>
3.1. Diseksiyon Yöntemi.....	28
3.2. Işık Mikroskopisi.....	29
3.2.1. Masson trikrom boyama.....	29
<b>4 SONUÇ.....</b>	<b>31</b>
4.1. İstatistiki Analiz.....	34
4.1.1. Pmfl'nin morfometrik özellikleri.....	34
4.1.2. aMFL'nin morfometrik özellikleri.....	38
4.1.3. Histolojik kesitlerden çap ölçümü.....	41
4.2. aMFL ve pMFL birarada olan vakalar.....	42
4.3. Ligamentlerin Boyutlarının Karşılaştırılması.....	42
4.3.1. Bacak uzunluğu ile pMFL uzunluğunun karşılaştırılması.....	43
4.3.2. Bacak uzunluğu ile aMFL uzunluğunun karşılaştırılması.....	44
4.3.3. pMFL uzunluğu ile krus uzunluğunun karşılaştırılması.....	45
4.3.4. pMFL uzunluğu ile krus eninin karşılaştırılması.....	46
4.3.5. pMFL uzunluğu ile pMFL eninin karşılaştırılması.....	46
4.3.6. aMFL uzunluğu ile krus uzunluğunun karşılaştırılması.....	46
4.3.7. aMFL uzunluğu ile krus eninin karşılaştırılması.....	47
4.3.8. aMFL uzunluğu ile aMFL eninin karşılaştırılması.....	47
4.4. pMFL'nin Gidiş Yönü.....	47
4.5. Histolojik Sonuçlar.....	48
4.6. Ligamentlerin Tutunma Yerleri.....	50
4.6.1. Ligamentlerin menisküse tutunma yeri.....	50
4.6.2. Ligamentlerin femura tutunma yeri.....	52
<b>5 TARTIŞMA.....</b>	<b>55</b>
5.1. Meniskofemoral Ligamentlerin Varlığı.....	55
5.2. Meniskofemoral Ligamentlerin Boyutları.....	57
5.3. Ligamentlerin Boyutlarının Karşılaştırılması.....	59
5.4. Ligamentlerin Krus Boyutları ve Menisküs ile İlişkisi.....	59
5.5. Ligamentlerin Tutunma Yerleri.....	60
5.6. Ligamentlerin Psödoyırtıkları.....	61

5.7. Ligamentlerin Orjini.....	61
5.8. Meniskofemoral Ligamentlerin Fonksiyonu.....	62
5.9. Sonuç.....	63
<b>6 KAYNAKLAR.....</b>	<b>63</b>
<b>7 ÖZGEÇMİŞ.....</b>	<b>67</b>

## **KISALTMALAR VE SİMGELER**

<b>ACL</b>	<b>Ligamentum cruciatum anterius</b>
<b>aMFL</b>	<b>Ligamentum meniscofemorale anterius</b>
<b>Cond</b>	<b>Condylus</b>
<b>Lat</b>	<b>Lateralis</b>
<b>Lig</b>	<b>Ligament</b>
<b>LM</b>	<b>Meniscus laterelis</b>
<b>Maks</b>	<b>Maksimum</b>
<b>Med</b>	<b>Medialis</b>
<b>MFL</b>	<b>Ligamentum meniscofemorale</b>
<b>Min</b>	<b>Minimum</b>
<b>MM</b>	<b>Meniscus medialis</b>
<b>MRG</b>	<b>Manyetik rezonans görüntüleme</b>

## ÖZET

Ligamentum meniscofemorale'ler (MFL) hem fonksiyonel hem de klinik açıdan önemli yapılardır. Anatomisi iyi tanımlanmış olsa da, boyutları değişkenlik göstermektedir.

Bu çalışmada MFL'lerin boyutları, krus yapısı ve tutunma yerlerinin özellikleri, ligamentum cruciatum posterius (PCL) ve PCL'nin oblik lifleri ile ilişkisinin tanımlanması hedeflenmiştir.

Yaşı ve ölüm nedeni kayıtlı, artrozu ve ligament hasarı olmayan taze 22 dondurulmuş kadavranın 40 dizi incelendi. Değerlendirilen 40 dizin 37'sinde (%92,5) en az bir MFL, ligamentum meniscofemorale anterius (aMFL) 20'sinde (%50) , ligamentum meniscofemorale posterius (pMFL) , 24'ünde (%60) tespit edildi. Dizlerin 7 (%17,5) tanesinde her iki ligamentin birarada olduğu gözlemlendi, 11 (%27,5) dizde PCL'nin oblik liflerine rastlandı. pMFL'nin ortalama uzunluğu 23,82±1,51mm ve aMFL'nin uzunluğu 21,55±0,97mm bulundu. pMFL'nin ortalama eni 3,43±0,57mm ve aMFL'nin eni 4,09±0,77mm ölçüldü. pMFL'nin ortalama krus uzunluğu, eni ve PCL ile arasındaki mesafe sırayla 11,3±1,8mm, 3,39±0,92mm, 4,19±1,59mm olarak tespit edildi. aMFL'nin krus uzunluğu ve eni sırayla 6,19±1,23mm ve 4,8±0,96mm bulundu. Bacak uzunluğu ile ligament uzunluğu karşılaştırıldığında doğru orantılı olarak artığı tespit edildi. aMFL uzunluğu ile aMFL krusunun uzunluğu arasında ters bir orantı olduğu gözlemlendi. Bunların dışında ligamentlerin boyutları ile ligamentlerin kruslarının boyutları arasında anlamlı bir bağlantı bulunamadı. Her iki ligamentin menisküs üzerine tek veya çift krus ile ayrı ayrı ve arada bir ayırıcı doku ile tutunduğu gözlemlendi.

Meniscus lateralis için önemli bir fonksiyona sahip olan MFL'lerin anatomisinin iyi tanımlanması, patolojilerin doğru teşhis ve tedavisinde veya bölgenin cerrahisi açısından önemlidir.

**Anahtar Kelimeler:** meniscofemoral ligament, menisküs, meniscus lateralis, ligament, lateral menisküs,

## **SUMMARY**

### **THE VARIATION and MORFOMETRIES of ANTERIOR and POSTERIOR MENISCOFEMORAL LIGAMENTS**

Meniscomfemoral ligaments (MFL) have clinical and functional importance. Although, these ligaments are well defined, there is variance in their dimensions.

The objectives of this study are to determine the dimensions of MFLs, to define the properties of the crura and their attachments, and to analyze the relations of ligamentum cruciatum posterior (PCL) and oblique bundles of the PCL.

40 knees of 22 frozen cadavers who had no ligament injury and no arthrosis were analyzed. The ages and the reasons of deaths of the cadavers were known. In 37 knees (%92,5) at least one MFL, in 20 knees (50%) anterior meniscomfemoral ligament (aMFL), in 24 knees (60%) posterior meniscomfemoral ligament (pMFL) were observed. Both ligaments were present in 7 specimens (%17,5). The oblique fibers of PCL was present in 11 knees (%27,5). The average length of the pMFL was  $23,82 \pm 1,51$ mm and the aMFL was  $21,55 \pm 0,97$ mm respectively. The mean width of the pMFL was  $3,43 \pm 0,57$ mm and the aMFL was  $4,09 \pm 0,77$ mm. The mean length and the width of the pMFL's crus and the distance between pMFL and PCL were defined as  $11,3 \pm 1,8$ mm,  $3,39 \pm 0,92$ mm,  $4,19 \pm 1,59$ mm respectively. The mean length and width of aMFL's crus were found as  $6,19 \pm 1,23$ mm and  $4,8 \pm 0,96$ mm. The linear relationship was observed between ligament length and leg length. There was inverse relation between the length of aMLF and the width of the aMFL crus. No any other relation was found between ligaments and the dimensions of the crura. Both ligaments were seen to attach on meniscus by single crus or double crura. These crura were separated from each other by a thin layer of tissue.

To understand the anatomy of MFL which has important role in the function of lateral meniscus is important to diagnose and treatment of the pathologies of the knee.

**Key words: meniscomfemoral ligament, meniscus lateralis, ligament, meniscus**

## 1. GİRİŞ

Menisküsleri eklem içerisinde tutan ve kısmen sabitleyen bağlar vardır. Bunlar ligamentum meniscofemorale (MFL) olarak adlandırılır. MFL'ler dizde menisküs ile femurun interkondiler alanını birbirine bağlar. Bilindiği gibi 'Ligament ' kelimesi en yaygın olarak kemiği kemiğe bağlayan anlamında kullanılmaktadır. Fakat burada fibrokartilajenos bir dokuyu kemiğe bağlayan yapı anlamında kullanılmıştır. En yaygın görüleni ligamentum meniscofemorale anterius (aMFL) ve ligamentum meniscofemorale posterius (pMFL)dur. Bu ligamentler meniscus lateralis'in (LM) posterior boynuzunu condylus medialis femoralis'in iç yüzüne bağlar. aMFL, ligamentum cruciate posterius'un (PCL) anteriorundan geçer ve **Humphry** olarak adlandırılır, pMFL ise PCL'nin posteriorundan geçer ve **Wrisberg** olarak adlandırılır. Bunların dışında bir de meniscus lateralis ve medialisin anterior boynuzundan femura uzanan ligamentler tarif edilse de bu çok nadir görülür ( 12).

Diz eklemi, vücuttaki en büyük eklemdir. Dislokasyona müsait bir yapıya sahip olmasına rağmen, bağlarının sağlam yapısı bu oranı azaltır. Bununla birlikte diz eklemimiz çok çeşitli hastalıklara ve travmalara maruz kalır. Sportif ve günlük aktivitelerde en önde yer alır. Düşme vb. durumlarda ilk temas yeridir ve korunmasız olduğundan kazalarda en çok yaralanan bölgedir. Bunun yanısıra, epifiz yapısı infeksiyonların yerleşmesine ve yayılmasına diafizlere oranla daha müsaittir. Eklem yüzeyi çok geniş ve korunmasızdır. Eklem yüzeyleri arasında birebir uyum olmaması da bu bölgedeki yumuşak dokuların travmalarda daha fazla yaralanmasına ya da günlük kullanımda daha çok yıpranmasına neden olur. Eklem yüzleri arasında uyumu sağlayan menisküsler olduğundan en çok yaralanmaya maruz kalan yapılar da menisküslerdir(6,8).

Humphry (aMFL) ve Wrisberg (pMFL) ligamentler olarak da bilinen dizin anterior ve posterior meniscofemoral ligamentleri (MFL) iyi tanımlanmış olsa da özellikle bulunma sıklığı, boyut ve anatomileri ile ilgili tanımlama büyük değişkenlik göstermektedir. Literatürde MFL'lerin görülme oranları çok farklı bildirilmiştir. Yapılan bir çalışma en az bir MFL' nin varlığını %70 oranında bildirirken (13), diğer çalışmalarda %100 oranında bildirmiştir (33,18,35). Ayrıca çalışmalar farklı etnik

gruplarda farklı sonuçlar çıkabileceğini göstermiştir (4,12). Bazı çalışmalarda pMFL'nin sonuçlarının fazla olmasını yazarlar PCL'nin oblik liflerinin pMFL ile karıştırılmış olabileceğinden kaynaklandığını öne sürmüşlerdir (28). Buna karşın PCL oblik lifleri ile ilgili bir çalışma tarafımızdan tespit edilememiştir (12). Ayrıca her iki ligamentin çoğunlukla genç vakalarda görüldüğü ve yaşla dejenerasyona bağlı görülme olasılığının azaldığı ileri sürülmüştür (12). Tüm bu bilgiler anatomik metinlere de yansımıştır (8).

Meniskofemoral ligamentlerin anatomisinde gidiş yönü ve şekli ile ilgili herhangi bir çalışma yapılmamış ve PCL ile olan ilişkisi ortaya konmamıştır. Boyutları ile ilgili birçok çalışmada bilgi verilmesine rağmen ligamentlerin krus'ları ile ilgili herhangi bir çalışma yoktur. Buna rağmen son yıllarda diz yaralanmaları ve bunların tedavilerine yönelik çalışmaların artması özellikle artroskopik cerrahiler, MFL'ye olan ilgiyi arttırmıştır. Manyetik rezonans görüntüleme (MRG) çalışmaları bu ligament yırtıklarının LM yırtığı gibi yanlış yorumlanabileceğini göstermiştir (14,22,32). Bu ligamentlerin varyasyonel pozisyonlarının, MRG görüntülerinin doğru yorumlanmasına engel olabileceği bildirilmiştir (18). Klinik uygulamalarda bu ligamentin yırtıklarının menisküs yırtığı ile karışabildiği bilinmektedir (14,22). Fonksiyonu ile ilgili çalışmalarda LM'nin arka boynuzunun hareketini kontrol ettiği ve m. popliteus ile birlikte LM'yi koruduğu vurgulanmış ve meniscus medialis (MM) de bu kontrolü sağlayan bir yapı olmadığından daha çok yırtığa maruz kaldığı bildirilmiş olsa da, bu bölgenin karmaşık olan fonksiyonel anatomisi tam olarak anlaşılammıştır (20,30,17).

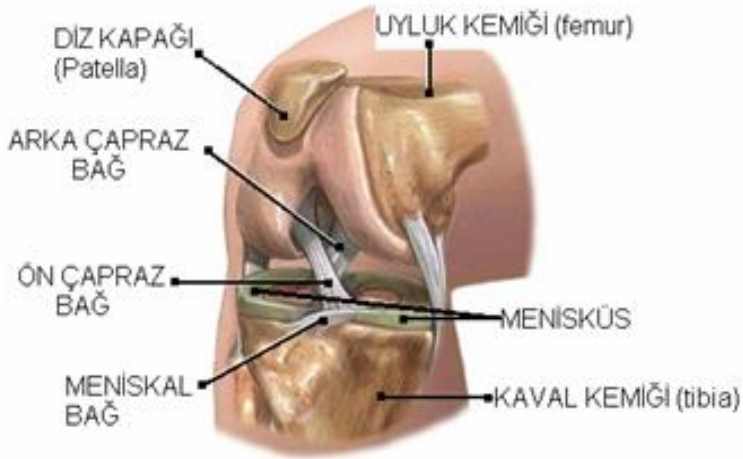
Bu çalışmada sözedilen yapıların varyasyonel pozisyonlarının tanımlanması, krus yapısının ve boyutlarının açıklanması, birbirleri ile PCL ve PCL'nin oblik lifleri ile ilişkisinin yanı sıra olası etnik farklılıkların olup olmadığını araştırmak hedeflenmiştir.

Çalışmamız kadavralardan elde edilen MFL'lerde yapılmıştır. MFL bulunma oranı, varyasyonları, çevre yapılarla ilişkisi ve tutunma yerlerinin özellikleri tespit edildi. Ligamentlerden kesitler alınıp boyandıktan sonra ışık mikroskobu altında çapları ve menisküs ile ilişkisi değerlendirildi.

## 2.GENEL BİLGİLER

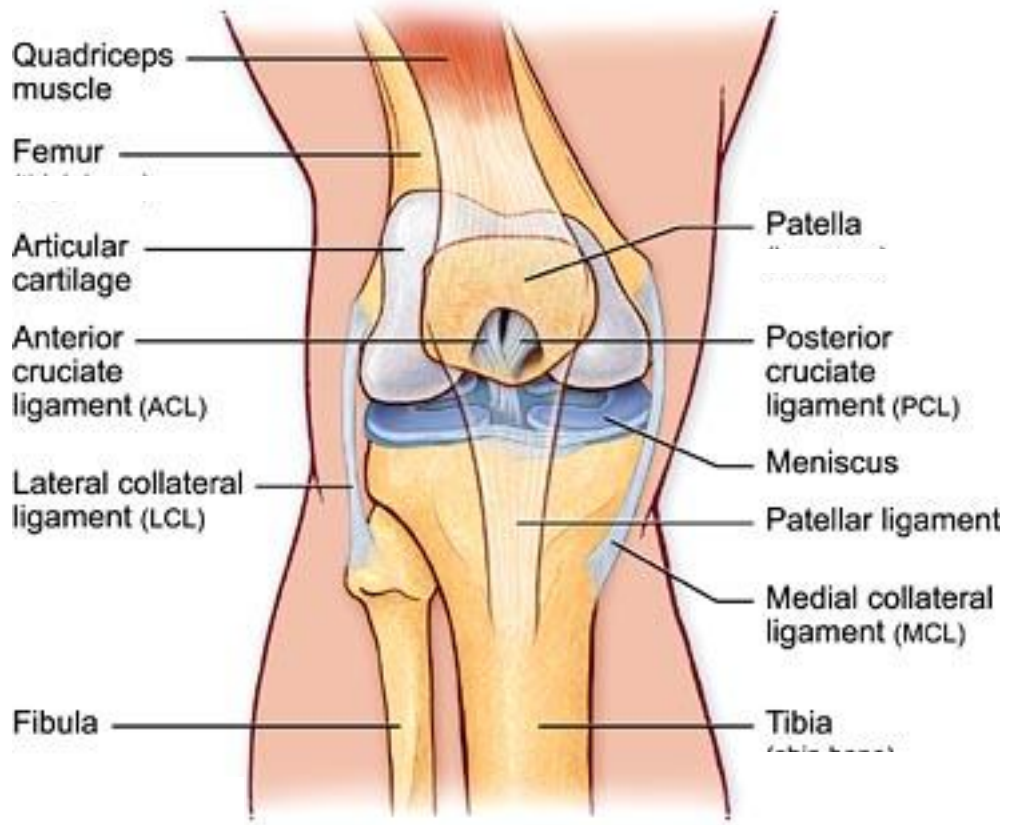
### 2.1.Diz Eklemi

Femur'un distal ucundaki kondilleri ile tibia'nın proksimal ucundaki platosu arasında oluşan ve patella'nın da katıldığı kondiler tipte bir eklemdir. Vücudumuzdaki en büyük, yüzeyi en geniş ve dış darbelere karşı en korunmasız eklem olmasına karşın, iç ve dış bağlarının güçlü yapısı, eklemi çevreleyen kas ve tendonlarıyla kuvvetli bir eklem yapısı kazanır. Condylus femoris'ler ile tibia platosu arasında iki ayrı kondiler tip eklem oluşur. Condylus femoris'ler hem sagittal hem de transvers yönde konvektir, dolayısıyla küremsi bir şekilde olduğu görülür. Fibröz dokudan oluşan eklem kapsülü her iki eklemi de birarada sarar, buna bağlı olarak büyük bir eklem boşluğu oluşur. İki kondilli eklem olması nedeniyle **art. bicondylar** grubu eklem benzerliğine karşın diz eklemi **ginglymus grubuna** benzer hareketler yapar. Ginglymus grubu eklemlerde bilindiği gibi transvers yönde tek eksen vardır ve bu eksen etrafında sadece fleksiyon ve ekstensiyon hareketleri yapılır. Fakat diz eklemi en az 30°'lik bir fleksiyondan sonra bir miktar da rotasyon yapabilmesi nedeniyle ginglymus grubu eklemlerden farklıdır (6,8) ( Şekil-1,2).



Şekil-1-Diz eklemi fleksiyonda

www.adam.com (17.01.2010)



**Şekil-2-Diz eklemi ekstansiyonda, önden görünüşü**

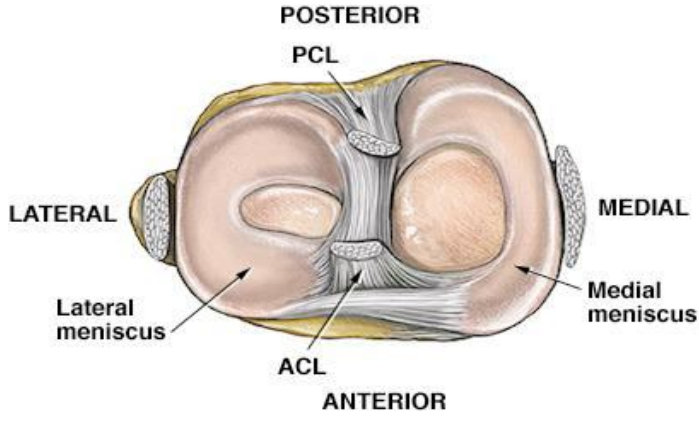
**Moore K.L., Dalley A.– Kliniğe Yönelik Anatomi**

Diz eklemine arkadan bakıldığında bir çukurla (fossa intercondylaris) ikiye ayrılmış olan iki kondil görülür. Kondiller önde birleşir ve patella ile eklem yapan facies patellaris'i oluşturur. Bu eklemden yer alan ve yukarı doğru uzanan bir oluk vardır. Bu oluk eklem yüzünü iç ve dış olmak üzere ikiye ayırır. Dıştaki eklem yüzü daha geniştir. Normal pozisyonda femur gövdesinin yukarıdan- aşağıya, dıştan-içe doğru meyilli seyri nedeniyle condylus femoralis lateralis daha distale uzanır, bu sayede her iki kondil aynı seviyede sonlanır. Condylus tibialisler horizontal düzlemedir ve femur kondilleri de bu düzlemden sonlanarak eklem yüzeyleri birbirine temas eder (6,34) ( Şekil-1, 2).

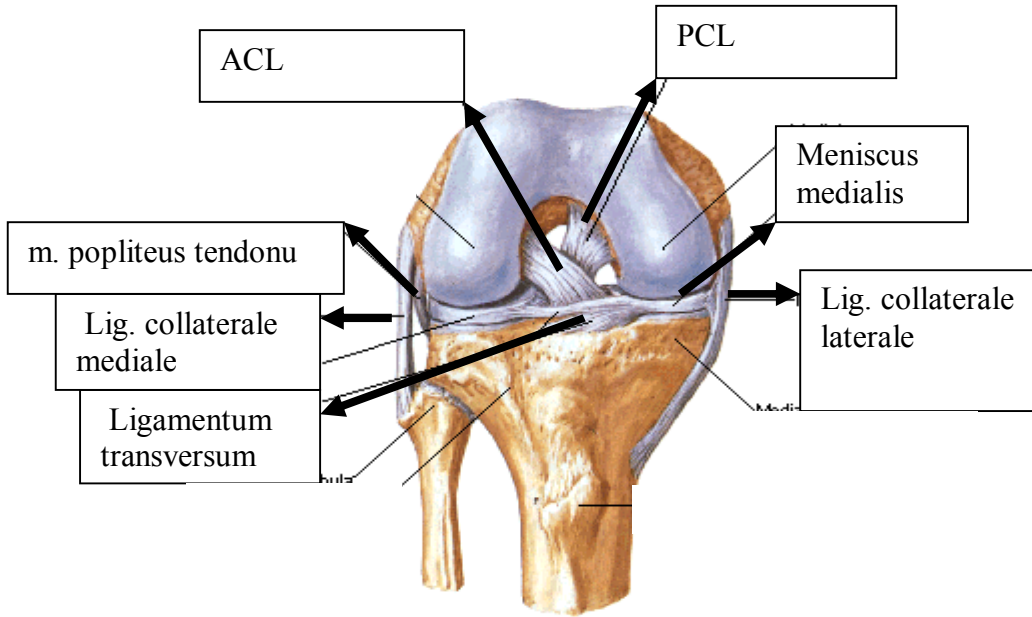
Diz eklemine, condylus tibialis'ler üzerindeki eklem yüzleri (facies articularis superior) konkavdır. Lateraldeki eklem yüzü daha küçük ve yuvarlaktır. Medial taraftaki eklem yüzü ise daha geniş ve ovalcedir. Her iki eklem yüzü hafif çukurdur ve arada kalan bölüm biraz yükselerek tuberculum intercondylare mediale ve laterale'yi oluştururlar.

Lateral eklem yüzü, m.popliteus'un tendonu nedeniyle, arkaya doğru biraz daha genişlemiştir. Condylus femoris'ler ile condylus tibialis'lerin birbirine uymaması nedeniyle, her iki kemiğin eklem yüzleri birbirlerine her yerde temas etmez. Bu temas, medial yüzde yaklaşık 3,5-4,5 cm<sup>2</sup>, lateral yüzde ise 2-3 cm<sup>2</sup> kadardır. Temas sahalarının sınırlarını menisküslerin serbest iç kenarları oluşturur ve buna uyum sağlar. Eklem fleksiyon hareketi sırasında condylus femorislerin yuvarlak kısımları tibia üzerine geleceğinden, temas alanı daha da azalacaktır. Temas alanları dışında kalan bu boşluğu ise menisküsler doldurur (6,8) (Şekil-3). Böylece daha geniş bir alan üzerinde hareket sağlanır ve yük aktarımı da daha geniş alanda gerçekleşir. Eklem kapsülü, menisküslerin dış kenarlarının tutunduğu kısmın altında çepeçevre kalınlaşır ve "lig. coranarium" adını alır (8). Ayrıca diz eklemine yer alan iç ve dış bağlar vardır. İç bağlar, eklem boşluğu içinde yer alır. İki tane olup, femur ile tibia'yı birbirine bağlarlar. Birbirini çaprazladıkları için bu bağlara lig. cruciatum anterius (ACL) ve posterius (PCL) adı verilir. Lig. patella, lig. collaterale tibiale (mediale), lig. collaterale fibulare (laterale), lig. arcuata popliteae ve lig. obliqua poplitea ise başlıca dış bağ grubunu oluşturur (8,34) (Şekil-3, 4).

Fibröz kıkırdaktan yapılmış yarımay şeklindeki meniscus medialis (MM) ve meniscus lateralis (LM), eklem yüzlerinin 2/3'ünü kaplar ve eklem yüzeylerinin birbirine uyumunu sağlar. Dış kenarları fibröz kapsüle tutunmuştur. Menisküslere tutunup onları destekleyen diğer yapılar, aMFL, pMFL ve lig. transversum'dur. Diz eklemine membrana synovialis'i dizin en karmaşık yapısıdır. Birçok kıvrım ve çıkmazlar oluşturur. Ayrıca, eklem çevresinde birçok bursa bulunur, başlıca patella çevresinde (4 tane), lateralde (4 tane), ve medialde (4 tane) grup oluştururlar (6,8).



Şekil-3- Menisküsler ve dizin ligamentleri, üstten  
www.adam.com

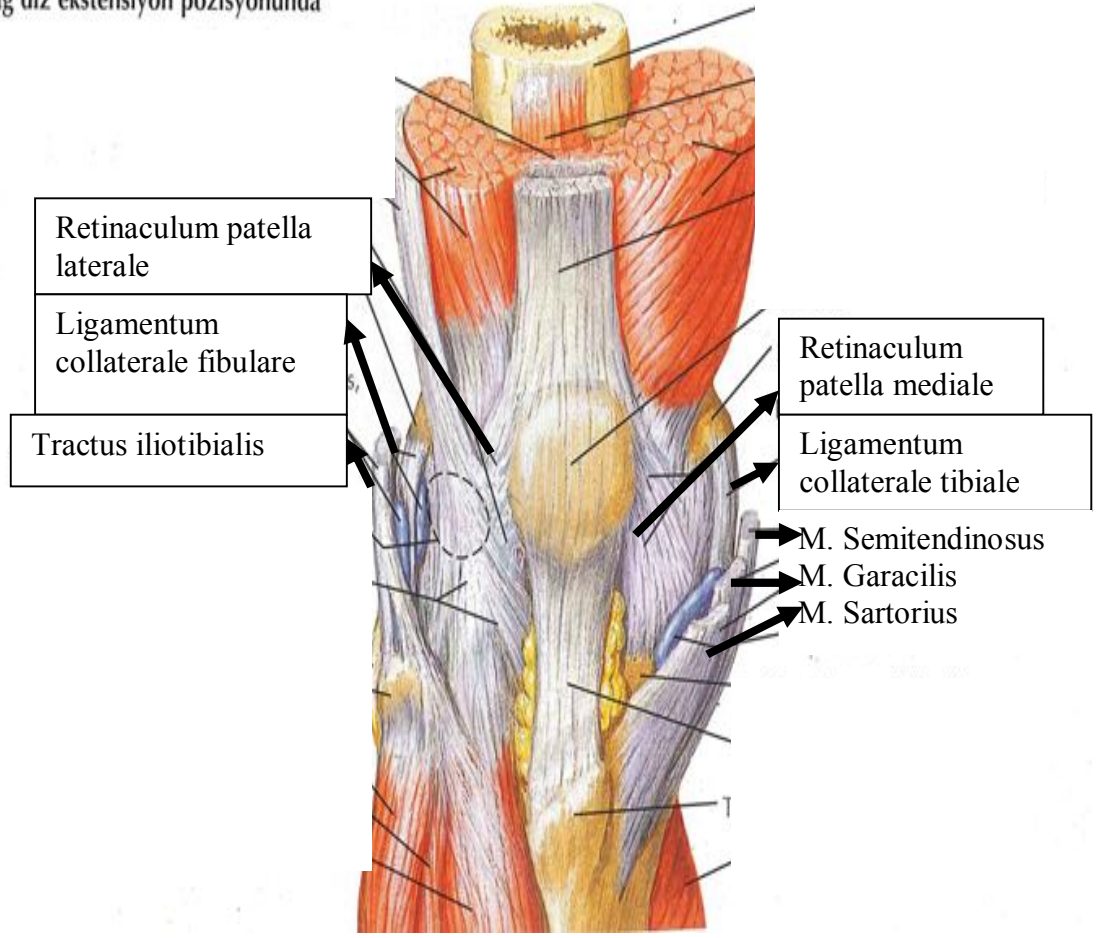


Şekil-4- Dizin ligamentleri önden görünüşü  
Netter -İnsan Anatomisi Atlası

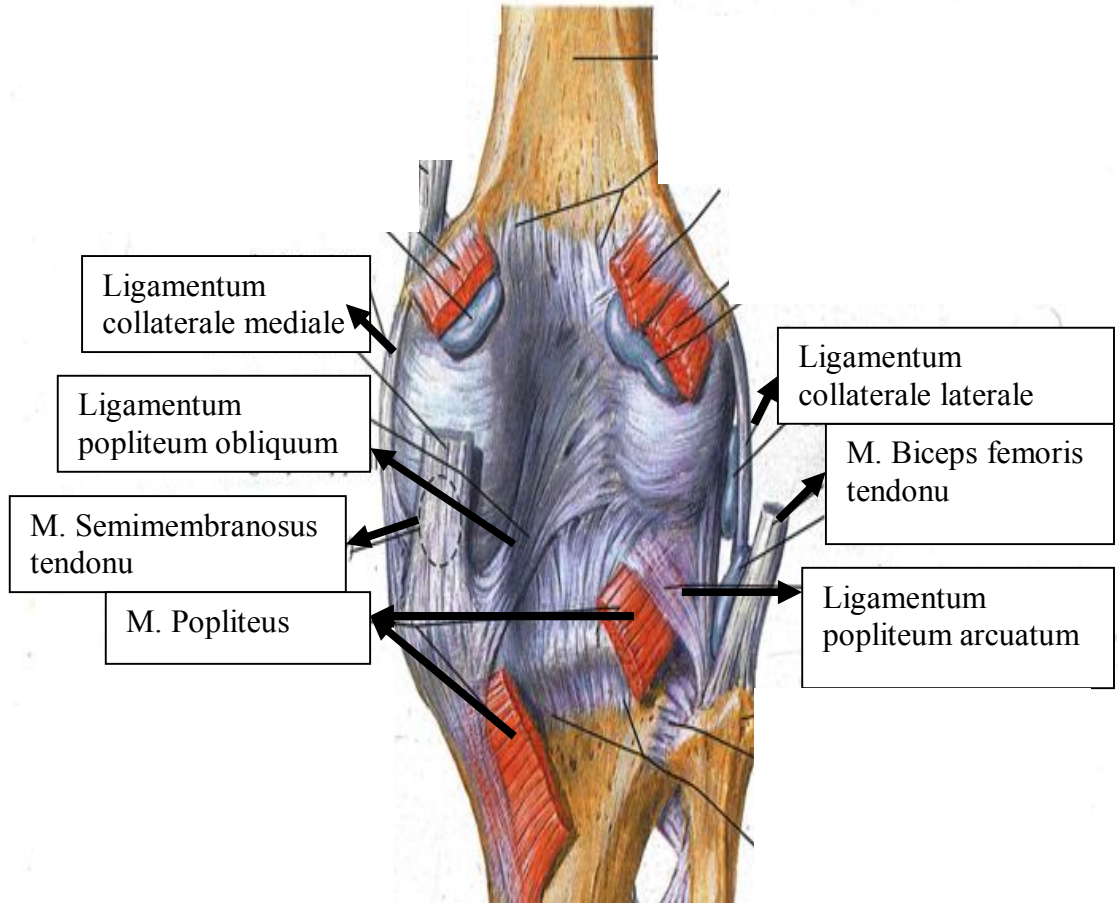
### 2.1.1.Eklem kapsülü

Eklem kapsülünün fibröz tabakası çok ince fakat kuvvetli liflerden oluşur. Etraftan gelen tendon ve ligamentler kapsülün yapısına katılarak daha da kuvvetlenir. Fakat bu lifler her tarafa eşit olarak dağılmadığından, kapsülün her yeri aynı ende ve sağlamlıkta değildir. Kapsülün arka bölümündeki vertikal lifler, condylus femoris'lerin kenarlarına ve fossa intercondylaris'in kenarına tutunur. Aşağıda ise condylus tibialis'lerin arka kenarları ile interkondiler bölgenin arka sınırına kadar uzanır (Şekil-5). Yukarı kısımda m.gastrocnemius'un tendonları, orta kısımda ligamentum popliteum obliquum yukarıdan-aşağıya, dıştan-içe doğru uzanarak, arka-iç tarafta ise ligamentum collaterale tibiale'nin arka kenarı eklem kapsülünü destekler (Şekil-5,6). Lig. collatarale fibulare ile sıkı bir bağlantısı yoktur, arada yağ ve bağ dokusu bulunur ve aralarından a. genu inferior lateralis ile eklem kapsülüne giden sensitif sinirler geçer. Fibröz kapsül femur eklem kırırdağının yaklaşık 2cm kadar üst kısmına kadar uzanır, eklemün ön kısmında bulunmaz. Patella'nın yan taraflarında retinaculum patella mediale ve laterale yer alır, bunlar m. vastus medialis ve lateralisin bir uzantısıdır. Bu yapılar hem eklem kapsülü ile kaynaşmıştır hem de ligamentum patella'ya da bir ucu tutunur. Lateralde, tractus iliotibialis retinaculum patellae lateraleyi destekler ve ligamentum collaterale fibulare ile ligamentum popliteum obliquum arasını doldurur. Medialde ise m.sartorius ve m. semimembranosus'un tendonunun bir kısım lifleri, ligamentum collaterale tibiale'yi destekler.(Şekil-7) Burada ligamentum collatarale tibiale, fibröz kapsül aracılığıyla MM'e ve aşağıda da tibia'nın üst kenarına tutunarak MM'ün hareketini kısıtlar. Menisküsü tibia'ya bağlayan eklem kapsülünün bu kısmına **lig. coronarium** denilmektedir (6,8).

Sağ diz ekstensiyon pozisyonunda

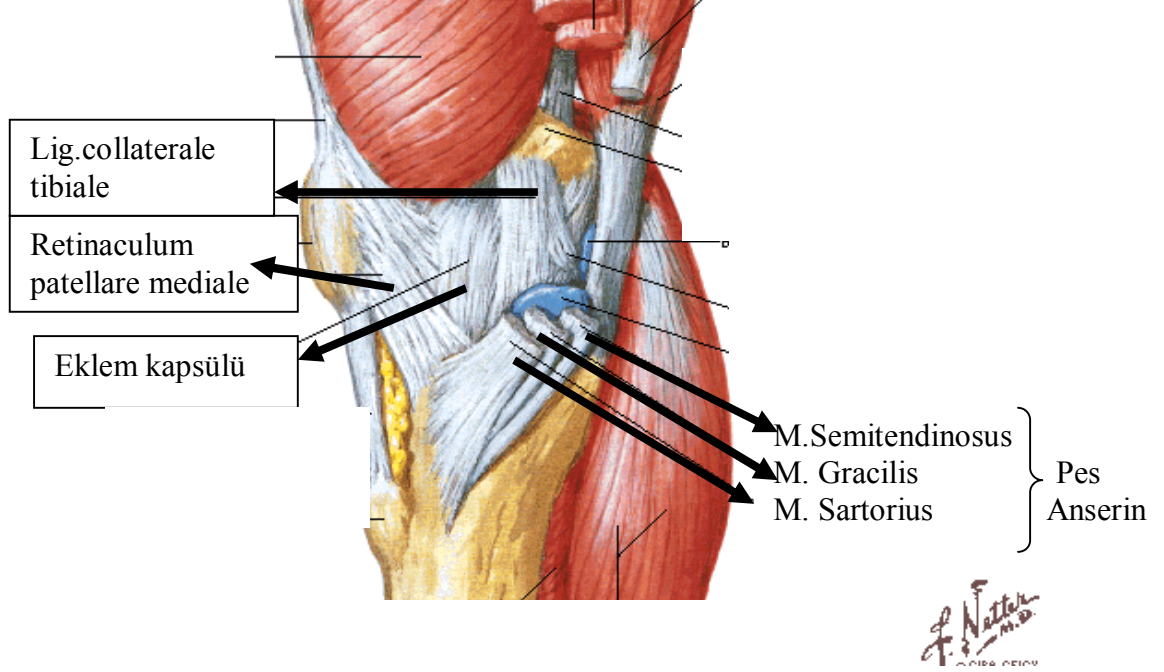


Şekil-5– Eklem kapsülünü destekleyen yapılar, önden  
Netter- İnsan Anatomisi Atlası



**Şekil-6-Eklem kapsülünü destekleyen yapılar**

**Netter- İnsan Anatomisi Atlası**

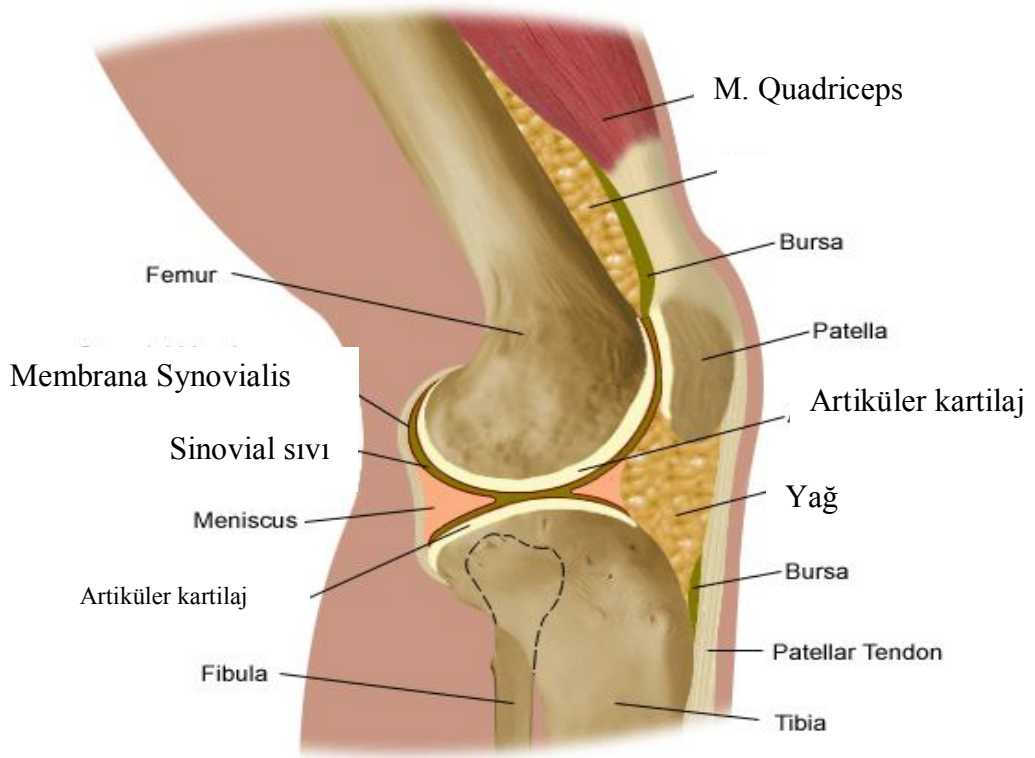


**Şekil-7- Lig. collaterale tibiale'yi destekleyen yapılar**

**Netter- İnsan Anatomisi Atlası**

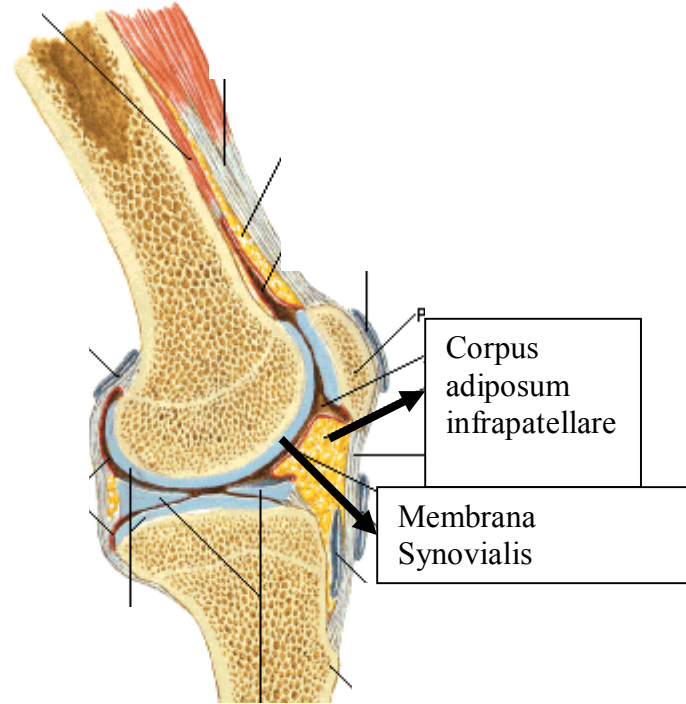
### 2.1.2. Membrana synovialis

Dizdeki en karışık yapı membrana synovialis'dir. Ön tarafta patella'nın üst kenarından başlar. Patella'nın üst kısmında m.quadriceps femoris'in tendonu ile femur arasında kalan bölümde bursa (kese) meydana getirir. Buna **bursa suprapatellaris** denir. Bu kese, m. quadriceps femoris tendonunun, diz ekleminin hareketi sırasında basıncı azaltarak, kolay kaymasını sağlar (Şekil-8). Dizin ön tarafında yer alan, **m. articularis genu**, m.vastus intermedius'tan ayrılan bir kısım kas lifleridir ve ekstensiyon sırasında eklem kapsülünü yukarı doğru çeker. Böylece kapsülün eklem aralığına girmesini engeller (6,8).



**Şekil-8- Membrana synovialis ve sinovyal sıvı**

**www.adam.com**

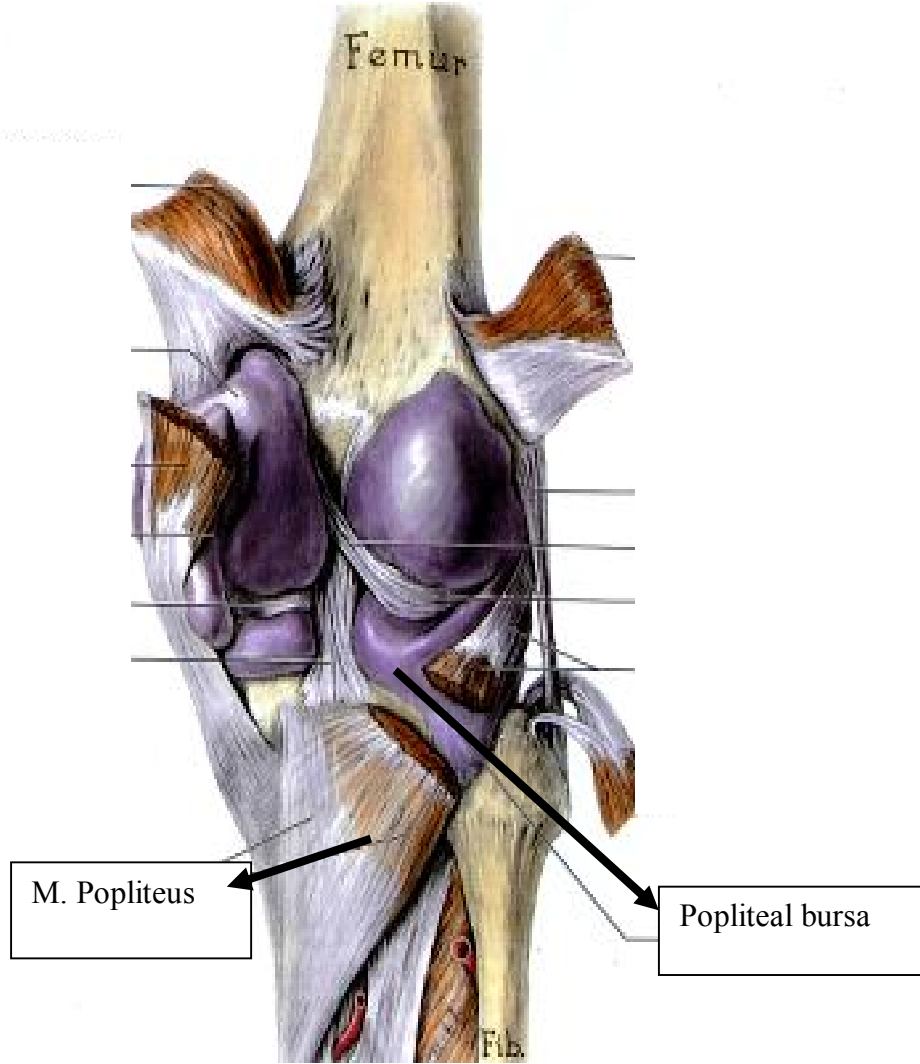


**Şekil-9 –M.synovialis ve corpus adiposum infrapatellare**

**Netter- İnsan Anatomisi Atlası**

Membrana synovialis patella'nın yan taraflarında, m. vastus lateralis ve medialis'in altına girer. Membrana synovialis ile ligamentum patella arasında bir yağ kitlesi bulunur (Şekil-9). Buna **corpus adiposum infrapatellare** denir. Bunu örten membrana synovialis, patella'nın alt kısmında iç ve dış kenarlarında kendi üzerinde katlanır, daha sonra eklem içine doğru iki taraftan kanat şeklinde uzantı gönderir. Bu yapılara **plicae alares** denir. Bu uzantılar birbirleriyle birleşerek, fossa inetrcondylaris'e doğru uzanır. Buna **plica synovialis infrapatellaris** denir. Diz eklemine bazı yerlerinde boşluklar bulunur ve eklem yüzeyleri tam temas etmez. Bu boşlukları plicae alares ve plica synovialis infrapatellaris ile menisküsler doldurur. Bu sayede eklem hareketleri daha düzgün olur. Membrana synovialis eklem yan taraflarında fibröz kapsülün iç yüzünü

döşer, aşağıya doğru fibröz kapsülün menisküslere tutunduğu yere kadar uzanır. Menisküslerin üst ve alt yüzlerinde membrana synovialis yoktur. LM'nin arka tarafında, m. popliteus'un tendonunun altında bir synovial kese bulunur. Bu kese bazen tibiofibular eklem boşluğu ile ilişkilidir (6,8) (Şekil-10).

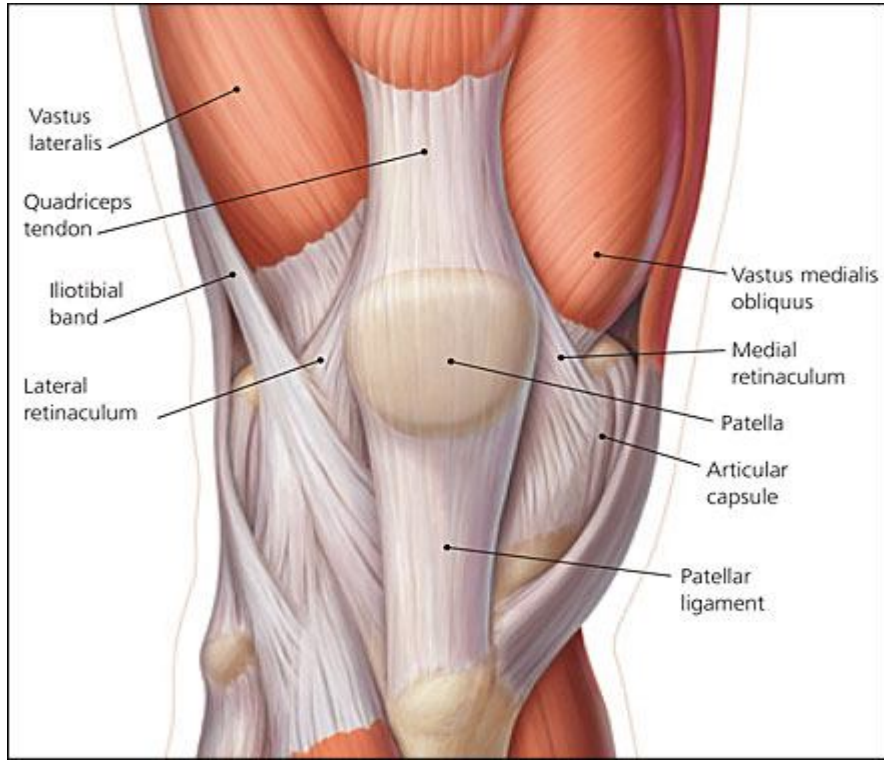


**Şekil-10-Popliteal bursa ve diz eklemi ile ilişkisi**  
**Moore-Kliniğe Yönelik Anatomi**

## 2.2.Dizi Çevreleyen Ligamentler

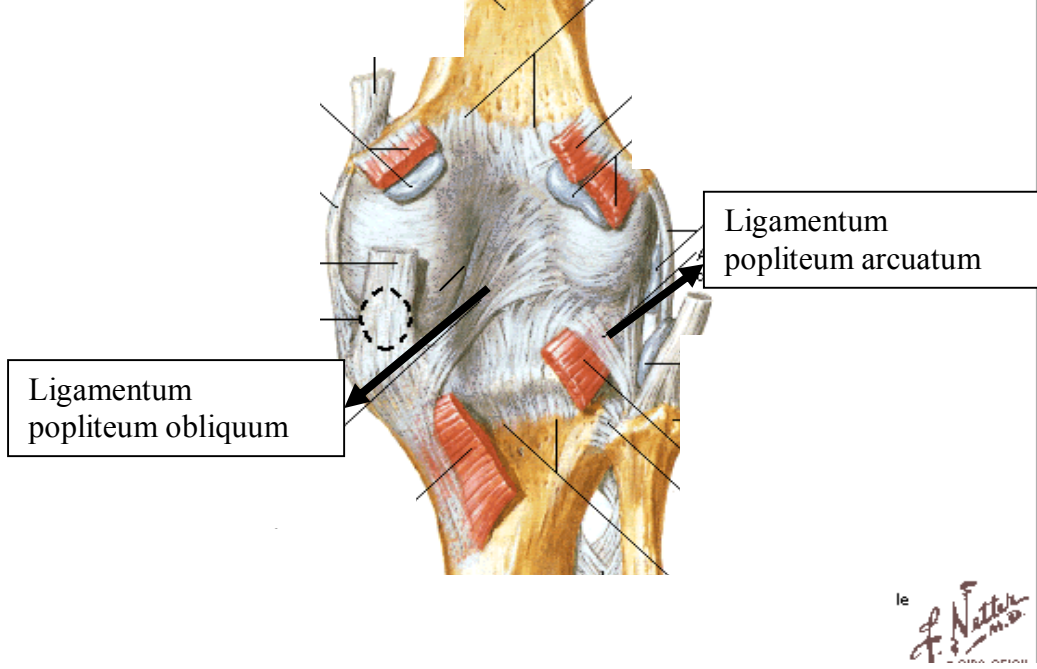
### 2.2.1.Ligamentum patella

Apex patella, yani ve arka tarafı ile tuberositas tibia'nın üst kısmı arasında uzanan yaklaşık 8cm uzunluğunda, 2-3cm genişliğinde ve 0,5cm eninde bir bağıdır. M. quadriceps femoris tendonunun orta kısmının lifleri, patella'nın ön yüzünden geçerek bu bağın yapısına katılır (Şekil-11). Canlılarda bacak ekstansiyon pozisyonunda patella'nın üstünde ve altında bu bağları gözle görmek mümkündür. **Retinaculum patellae laterale** ve **mediale** eklem kapsülünün yan kısımlarına tutunur. Retinaculum patella mediale ve laterale ile lig. patella arasında eklem kapsülü zayıftır. Eklem içi basıncı negatif olduğundan, bu zayıf yerler çukur şeklinde görülür. Eklem içi basıncı artarsa bu çukurlar kaybolur ve bu klinik açıdan önemlidir (6,8).



Şekil-11 –Ligamentum patella

[www.toddbuck.com](http://www.toddbuck.com)(17.01.2010)



**Şekil-12- Ligamentum popliteum obliquum ve arcuatum**  
**Netter- İnsan Anatomisi Atlası**

### 2.2.2. Popliteal ligamentler

#### 2.2.2.A. Ligamentum popliteum obliquum

Dizin arkasında condylus tibialis medialis ile condylus femoris lateralis arasında uzanır. Linea intercondylaris ile condylus femoris'e tutunur. M. semimebranosus'un sonlanma yerinden bazı lifler bu bağa uzanarak bağın yüzeysel kısmını oluşturur. Derin lifleri fibröz kapsülle kaynaşmıştır (Şekil-12). Lifleri arasından damar ve sinirler geçer. Fossa poplitea da bu bağın arka yüzünden a.poplitea geçer (8).

### **2.2.2.B. Ligamentum popliteum arcuatum**

Bu bağ Y şeklindedir ve kapsülle kaynaşmıştır. Bir ucu fibula başının tepesine, diğer ucu tibia'da posterior interkondilar bölgenin arka kısmına ve üçüncü ucu da epicondylus femoris lateralis'e tutunur (Şekil-12). Üçüncü ucu bazen bulunmaz (8).

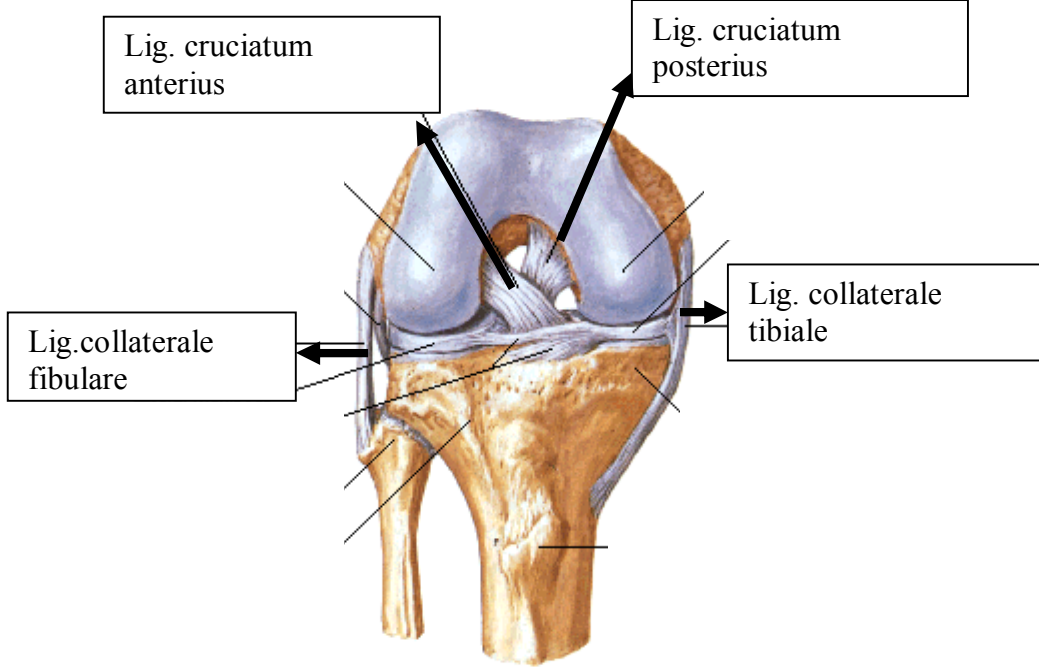
### **2.2.3. Kollateral ligamentler**

#### **2.2.3.A. Ligamentum collaterale tibiale**

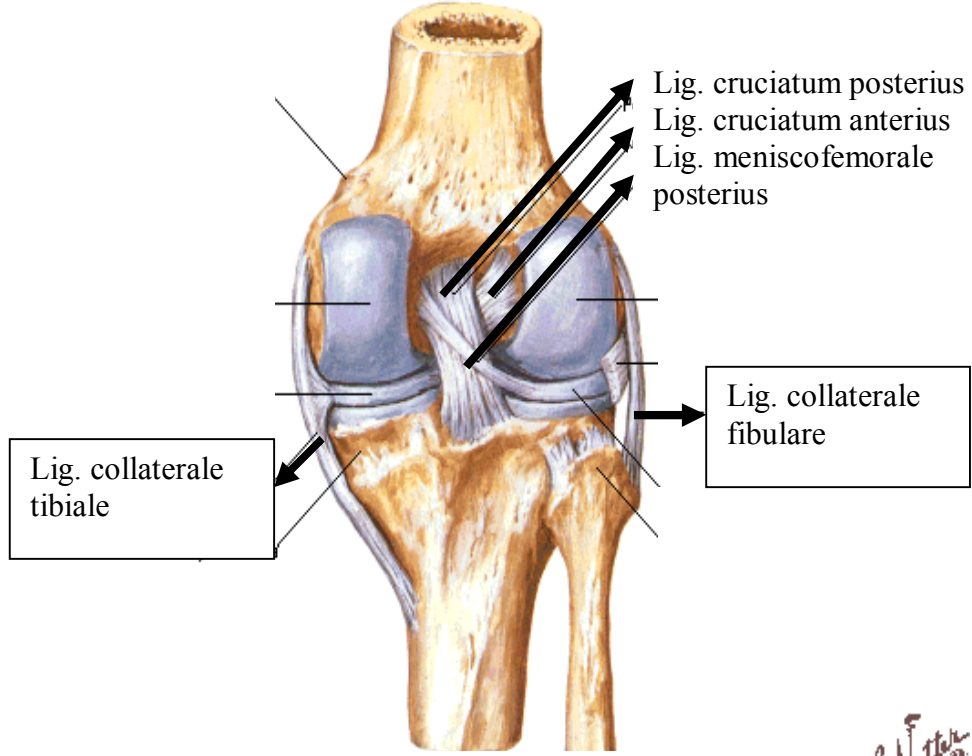
Lig. collaterale tibiale geniş ve yassı bir bağıdır. Yukarıda epicondylus femoris medialis'e, aşağıda ise condylus tibialis medialis ve fibröz kapsül aracılığıyla da meniscus medialis'e tutunur. Ön kısımdaki lifleri daha uzundur. Aşağıda condylus tibialis'in 2-2,5cm kadar aşağısında tibia gövdesine tutunur ve eklem kapsülüne yapışık değildir (Şekil-13,14). Aralarında bir veya birkaç bursa bulunabilir. Bu bağı alt ve dış kısımdan m.gracilis, m. sartorius ve m. semitendinosus'un tendonları ( pes anserinus'u oluştururlar) çaprazlar. Bu kasların tendonları ile bağ arasına bir bursa girerek sürtünmeyi azaltır (8).

#### **2.2.3.B. Ligamentum collateral fibulare**

Lig. collaterale fibulare, yukarıda condylus femoris lateralisin arka kısmına, aşağıda ise caput fibula'nın tepesinin ön kısmına tutunan, yuvarlak ve kuvvetli bir bağıdır (Şekil-13,14). Distalde m. biceps femoris'in tendonuyla örtülmüş ve hatta bu kasın tendonuyla kaynaşmıştır. Bazen bu kasın tendonu tarafından delinerek iki parçalı hale gelebilir. Bu bağı eklem kapsülü ve meniscus lateralis ile bir bağlantısı yoktur. Bağ ile eklem kapsülü arasından m. popliteus'un tendonu ve a.genus inferior lateralis ile sensitif sinir lifleri geçer (6,8).



**Şekil-13- Yan ve çaprazbağlar önden**  
**Netter-İnsan Anatomisi Atlası**



*F. Netter M.D.*  
© CIBA-GEIGY

#### Şekil-14-Yan, çapraz ve meniskofemoral bağlar

Netter- İnsan Anatomisi Atlası

#### 2.2.4. Çapraz bağlar

Dizdeki bu ligamentler intrakapsüler olup birbirini çaprazladıkları için çapraz (cruciat) bağlar denilmektedir. Tibia'ya tutundukları yere göre anterior ve posterior olarak sınıflandırılır. Çok sağlam yapıya sahip olan bu bağlar iki tanedir (6,8).

#### **2.2.4.A. Ligamentum cruciatum anterius**

Lig. cruciatum anterius(ACL), diz ekleminin önkısından başlar, alt ucu tibia'nın area intercondylaris anterior'a, üst ucu ise condylus femoris lateralisin iç yüzünün arka bölümüne, daha yatay bir yol izleyerek, yelpaze şeklinde dağılarak tutunur (Şekil-13). Bu bağın alt ucu meniscus lateralis'e kısmen yapışmıştır (6,8).

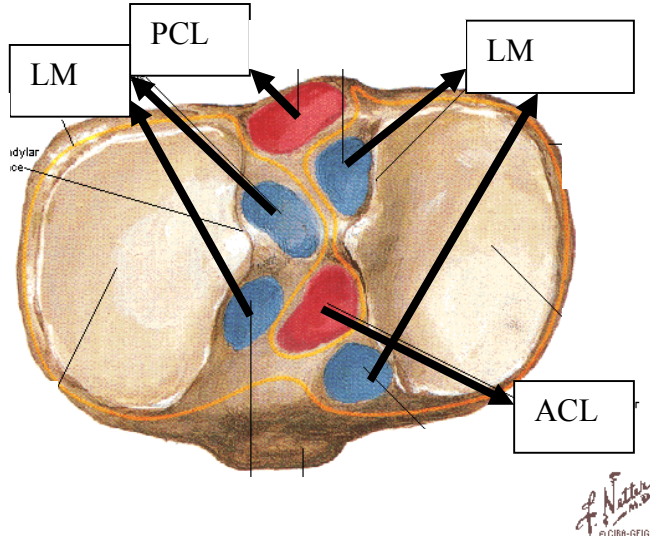
#### **2.2.4.B. Ligamentum cruciatum posterius**

Lig. cruciatum posterius, aşağıda tibia'nın area intercondylaris posterior'undan başlar, daha dik bir seyirle yukarıda condylus femoris medialisin dış yüzünün arka bölümüne yayılarak tutunur (Şekil-13,14). Daha kalın ve kısa olan bu bağın alt ucu meniscus lateralis'in arka kenarı ile kaynaşmıştır.

Membrana synovialis bu bağların ön ve yan taraflarını örter ve PCL'nin yan taraflarından fibröz kapsüle atlar. Bu nedenle de ligamentum cruciatum posterius'un arka bölümü ile bu bölüme denk gelen fibröz kapsülün ön yüzünde membrana synovialis bulunmaz (6,8) (Şekil-15).

### **2.3. Menisküsler**

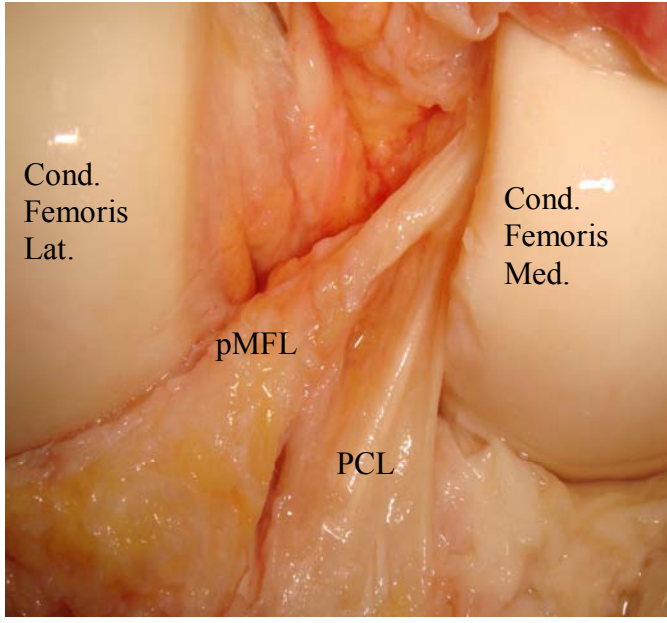
Yarımay şeklinde fibröz kıkırdaktan yapılmış olup, medial ve lateral olmak üzere iki adettir. Femur ile tibia eklem yüzlerinin birbirine uyumunu sağladığından eklem hareketi daha düzenli bir şekilde gerçekleşir (Şekil-14). Menisküslerin iç kenarları ince ve konkav, dış kenarları kalın ve konvekstir. Dış kenarları fibröz kapsülle kaynaşmıştır ve kapsülden gelen bir kısım kılcal damarlar ile beslenir, iç kısımlarında ise damar bulunmaz. Aynı zamanda menisküslerin üst yüzü de condylus femoris'lere uyacak şekilde konkavdır. Alt yüzleri ise, condylus tibialis'lerin eklem yüzüne oturacağından düzdür ve bu yüzün 2/3'lük kısmını kaplar. Her iki menisküsün ön uçlarını **lig. transversum genus** birleştirir. Ön ve arka uçları ile tibia'ya, dış kenarları ile de eklem kapsülüne tutunur. Menisküsler, birçok yerden çevre dokulara tutunmasına rağmen eklem hareketi sırasında küçük bir miktar yerlerini değiştirerek uygun eklem yüzleri oluştururlar (6,8,34) (Şekil-13, 14).



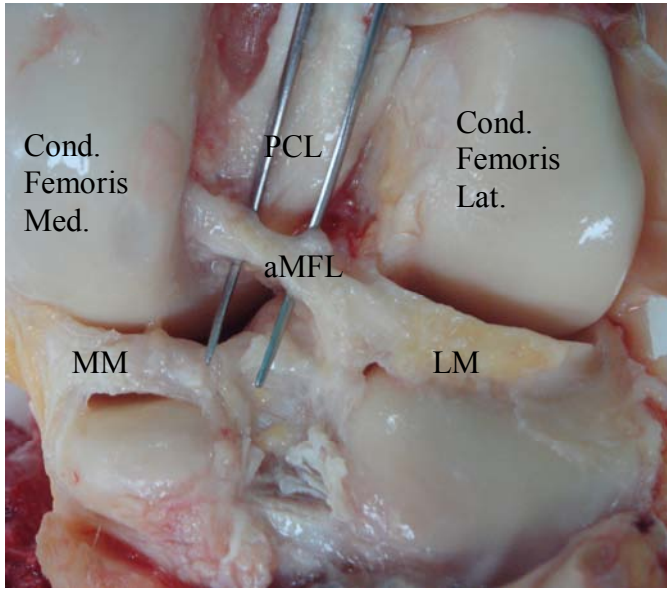
**Şekil-15- Çağraz bağların ve menisküslerin tibia tutunma yerleri**  
**Netter-İnsan Anatomisi Atlası**

### **2.3.1. Meniscus lateralis**

Meniscus lateralis C harfi şeklindedir ve dış-ıç kenarları arasındaki genişlik yaklaşık her yerde aynıdır. Ön ucu area intercondylaris anterior'da ACL'nin arka-dış kısmına, arka ucu area intercondylaris posterius'un ön kısmına PCL'nin arka kısmına tutunur. LM'nin arka-dış kısmında, m.popliteus'un tendonu bulunur ve içte birbirleriyle kaynaşır (Şekil-14). LM'nin arka boynuzundan condylus femoris medialis'in dış yüzüne uzanan iki ligament bulunur. Bunlardan birisi PCL'nin arkasından geçer ve lig. meniscofemorale posterius (Wrisber lig.) adını alır, diğeri PCL'nin önünden geçer ve lig. mensicofemorale anterius (Humphary lig.) adını alır (Resim-1,2) Bu ligamentler ve m. popliteus'un tendonu, meniscus lateralis'in arka boynuzunun hareketini kontrol eder (6,8,12).



**Resim-1: Lig. meniscofemoral posterius'un posteriordan görünüşü**



**Resim-2: Lig. meniscofemoral anterius'un posteriordan görünüşü**

### 2.3.2. Meniscus medialis

Meniscus medialis'in ağızı daha açık olduğundan yarım ay şeklinde ve arka bölümü ön bölümünden daha geniştir. Ön ucu ACL'nin ön tarafına arka ucu PCL ile LM arasına tutunur. MM'nin dış kenarları fibröz kapsül ve lig. collaterale tibiale'ye sıkıca tutunduğu için LM'e oranla daha az hareket eder. Her iki menisküsün ön ucunu lig. transversum genu birbirine bağlar (6,8).

### 2.4. Diz Eklemi Etrafındaki Bursalar

Diz eklemi travmalara karşı korunmasızdır ve çevresinden çok kuvvetli kasların tendonları geçer. Bu tendonlar ile arasına yerleşmiş 12, bazen daha fazla sayıda bursa bulunur. Bursa'ları ön, iç ve dış taraftakiler olmak üzere üç gruba ayırabiliriz (8,34).

#### 2.4.1. Dizin ön tarafında yeralanlar

**1-Bursa subcutanea prepatellaris:** Dizin ön kısmında deri ile patella'nın alt yarısı arasında yer alır.

**2-Bursa subcutanea infrapatellaris:** Dizin ön kısmında deri ile tuberositas tibia'nın alt kısmı arasında yer alır.

**3-Bursa infrapatellaris profunda:** Tibia'nın üst kısmı ile lig. patella arasında yer alır.

**4-Bursa suprapatellaris:** Femur'un distal ön yüzü ile m. quadriceps femoris'in alt ucu ve tendonu arasında yer alır.

#### 2.4.2. Dış taraf

**1-Bursa subtendinea mm. gatsrocnemius lateralis:** M. gastrocnemius' un lateral başı ile eklem kapsülü arasında yer alır.

**2-Bursa subtendinea mm. bicipitis femoris inferior:** Lig. collaterale fibulare ile m. biceps femoris'in tendonu arasında yer alır.

**3-Recessus subpopliteus:** M. popliteus'un tendonu ile femur'un lateral kondili arasında yer alır.

**4-Lig. collaterale fibulare ile m. popliteus'un tendonu arasında yer alır.**

### 2.4.3. İç taraf

**1-Bursa subtendinea mm. gastrocnemii medialis:** Eklem kapsülü ile m. gastrocnemius' un medial başı arasında yer alır ve genellikle eklem boşluğu ile ilişkilidir.

**2-Bursa anserina:** M. semitendinosus, m. gracilis ve m. sartorius'un tendonları (pes anserinus) ile lig. collaterale tibiale arasında yer alır.

**3-Bursa mm. Semimebranosi:** M. semimembranosus'un tendonu ile tibia'nın üst kenarı arasında yer alır.

**4-Lig. collaterale tibiale ile femur, eklem kapsülü, meniscus medialis ve m. semimembranosus** arasında birçok küçük bursa yer alır.

**5- M. semitendinosus ile m.semimembranosus** arasında da bir bursa yer alır.

## 2.5. Diz Eklemine Vaskülarizasyonu ve İnervasyonu

**2.5.1. Arterleri:** Dizi besleyen arterler, a.femoralis ve a. poplitea'nın dalları ile a. tibialis anterior'un geri dönen dalları ve a. fibularis circumflexa'nın geri dönen dallarıdır. Bu damarlar diz etrafında anastomoz yaparlar (8,34).

**2.5.2. Sinirleri:** N. femoralis, n. obturatorius, n. tibialis ve n. fibularis communis'ten gelen dallar ile innerve edilir (6,8).

## 2.6. Diz Eklemine Hareketleri

Diz eklemine ana hareketleri fleksiyon ve ekstensiyon olup bazı hareket açılarında iç ve dış rotasyonda yapar. Diz eklemine aktif diz fleksiyonu yaklaşık 130°, yardım ile gerçekleşen pasif fleksiyon açısı 150° kadardır. Diz eklemine hareketlerini dizdeki yapılar kontrol eder ve sınırlar. Uyluk ile baldırın teması fleksiyon hareketini, yan ve çapraz bağların gerilmesi ekstensiyonu, çapraz bağlar iç rotasyonu ve yan bağlar da dış rotasyonu kısıtlar. Fleksiyon hareketi sırasında menisküsler 1cm kadar arkaya kayar. Tam fleksiyonda condylus femoris'lerin arka kısımları, tibia ile temas eder. Condylus femoris'lerin bu arka kısımları küre şeklinde olduğundan, bu açıda eklem yüzleri arasındaki temas alanı azalır. Fleksiyondan ekstensiyona gelirken dizde tibia ve

menisküsler, condylus femoris'ler üzerinde öne kayar. Böylece her iki kemiğin temas alanı genişler (6,8,34).

Diz ekleminde yer alan iç ve dış bağlar nedeniyle rotasyon hareketi çok sınırlıdır. Rotasyonda menisküsler condylus femoris'ler ile birlikte hareket ettiklerinden, rotasyon hareketi tibia ile menisküsler arasında gerçekleşir. Ayakta dururken, ayak yerde sabit ise ekstansiyon hareketinin son 30° sinde femur tibia üzerinde bir miktar iç rotasyon yapar. Böylece diz kilitlenir, bacak kasları gevşer ve vücut ağırlığını taşımak ekonomik olur. Dizi kilitli pozisyondan fleksiyona getirirken m. popliteus kasılır ve femur dış rotasyon yapar. Ayak teması olmadığı durumda ise ekstansiyonun sonunda bacak dış rotasyon, fleksiyonun başlangıcında ise iç rotasyon yapar. Bu rotasyon hareketi 20° kadardır ve 40° -50° ye kadar izin verir (6,8,34).

## **2.7.Bağ dokusu Histolojisi**

Bağ dokusu mezenkimden gelişen ve çok çeşitli tiplerde farklılaşan, regenerasyon kabiliyeti yüksek, doku ve organlar için metabolik destek oluşturan yapılardır. Bağ dokusunun kıkırdak ve kemik gibi destek görevi yapan türleri de olduğu için bu dokuyu sınıflara ayırarak ayrı ayrı incelemek gerekir (32).

### **2.7.1. Sınıflandırılması**

#### **1-Esas bağ dokusu**

- a) Gevşek(areolar)
- b)Tıkız
  - Düzensiz (dermis)
  - Düzenl (tendon,ligament)

#### **2-Özelleşmiş bağ dokusu**

- a)Yağ dokusu
- b)Elastik doku
- c)Hemopoetik(lenfoid ve myeloid) doku
- d)Müköz doku

### 3-Destek bađ dokusu

- a)Kıkırdak doku
- b)Kemik doku

Yukarıdaki sınıflamadan da anlaşılacağı gibi ligament dokusu histolojik olarak lifleri çilelenmiş, tek istikamette olan bađ dokusu sınıfına girmektedir. Bu tip bađ dokusu lifleri fiziksel ve kimyasal özellikleri bakımından kollajen lifler içerir. Kollajen lifler, çeşitli uzunluklarda ve çok defa dalgalı demetler şeklinde görülür. Bu lifler bir tendonda olduğu gibi, cm<sup>2</sup> başına birkaç yüz kg. kaldırma gücüne ve dayanıklılığına sahiptir. ''Kollajen lifler asit boyalarla boyanır. Preparatlarda Hematoksilen-Eosin ile pembe, Mallory ile mavi, Asit fuchsin ile kırmızı, ışık yeşili ile yeşil renkte gözlenir (32).''

### 3. GEREÇ ve YÖNTEM

Bu çalışma, Adalet Bakanlığı İstanbul Adli Tıp Kurumu Başkanlığı Bilimsel Kurulu, 21/07/2009 tarihli ve 479 sayılı izniyle, bu kuruma gelen taze dondurulmuş kadavralar üzerinde yapıldı. 25–65 yaş arasındaki (ortalama  $47,18 \pm 11,16$ ), yaşı ve ölüm nedeni kayıtlı, artrozu ve ligament hasarı olmayan 22 kadavranın 40 dizi incelendi. Bu vakaların 18'inde çift dize bakıldı. Bu vakaların 3'ü bayan 19'u erkek kadavraydı. Kadavralara posterior yaklaşımla diz eklemi diseksiyonu yapıldı. Morfometrik ölçümleri tamamlandıktan sonra tespit edilen ligamentler lateral menisküs ile beraber eklem içerisinden çıkarılıp formaldehit solüsyonuna kondu. Formaldehit fiksasyonu uygulanan bu parçalar daha sonra seri takip ile parafin bloklandı ve kesitler alındı. Bu kesitler Masson Trikrom yöntemiyle boyandıktan sonra ışık mikroskopu altında değerlendirilip çap ölçümleri yapıldı.

#### 3.1. Diseksiyon Yöntemi

Yüzüstü pozisyonda, gluteal çizginin 10–15 cm. altından orta hat boyunca aşağı doğru, yaklaşık m. gastrocnemius'un musculetendinous bileşke yerine kadar uzun bir cilt kesisi yapıldı. Cilt ve cilt altı dokusunu her iki yana doğru açıldı. M. semitendinosus ve m. semimembranosus, m. biceps femoris, m. gastrocnemius ve m. soleus diz eklemi üzerinden diseke edildi. A.v. poplitea, popliteal bölgede eklem proksimalinden ve distalinden bağlanıp, arada kalan bölümden kesildi. Diz eklemi üzerinden diseke ederek eklem kapsülü üzerinde oluşacak bir kanamayı önleyerek, eklem kapsülünü net bir şekilde ortaya çıkarıldı. Eklem kapsülünü, condylus femoris posterior'lar arasından çekilen horizontal bir hat üzerinden ve condylus femoris posterior'lardan condylus tibialis'lere doğru keserek, U şeklinde tibia üzerine bir kapak gibi kaldırıldı. Öncelikle pMFL'nin olup olmadığı kontrol edildi. Ligamentin uzunluk ölçümünü dijital ölçer (kompas) ile femur kondiline tutunduğu yer ile menisküse ilk temas ettiği yer arasından yapıldı. Menisküs üzerindeki krus boyu ayrıca ölçüldü. Ligamentin en ölçümü interkondiler orta hat hizasından yapıldı. Ligamentin krus eni ölçümü ise menisküse tutunduğu ilk kısımdan gerçekleştirildi. Daha sonra eklem kapsülü hem medialden hem de lateralden dikkatlice

menisküsler üzerinden diseke edilerek diz eklemi ve menisküsler açıkça ortaya çıkarıldı. pMFL ile ilgili ölçümler tamamlandıktan sonra pMFL femur tutunma yerinden kesildi. Daha sonra PCL tibia interkondiler tutunma yerinden aMFL'ye dikkat edilerek diseke edildi. aMFL ve krusunun boyutları yine pMFL gibi ölçüldükten sonra condylus femoris'e tutunma yerinden diseke edildi. Her iki ligamentin de uzunluk ölçümlerin gergin oldukları pozisyonda gerçekleştirildi. Son olarak meniscus lateralis var olan MFL'ler ile birlikte diseke ederek diseksiyon işlemini tamamlandı, alınan parçalar formaldehid içeren kutulara yerleştirildi.

### **3.2. Işık Mikroskopisi**

Kadavradan elde edilen meniskofemoral doku örnekleri en az 48 saat süreyle %10 luk formaldehid solüsyonunda fikse edildi. Daha sonra dokular yükselen dereceli alkol serilerinden (%70,%90,%96,%100) geçirilerek (1/2 sa.,1/2 sa.,1 sa., 2x1 sa. ) dehidrate edildikten sonra toluen (Merck) de saydamlaştırıldı. Dokuların kesite hazırlanması için sıvı parafin içerisinde 60°C'ye ayarlanmış etüvde bir gece bekletildikten sonra parafin bloklara gömüldü. Parafin bloklardaki doku örneklerinden mikrotom (Leica RM2125RT) ile 7 µm kalınlığında kesitler alındı. Alınan kesitlerde bağ dokusunun genel yapısını incelemek ve çap ölçümü yapabilmek amacıyla Masson Trikrom boyama yapıldı.(6) Preparatlar daha sonra ışık mikroskobu (Olympus-BX51) altında incelendi ve kesitlerden elde edilen görüntüler üzerinden ligamentlerin histolojik özellikleri incelenip, image programında çapları ölçülerek menisküs ile ilişkileri değerlendirildi.

#### **3.2.1. Masson Trikrom:**

- Parafini uzaklaştırmak için önce 2 saat toluen ( Merck ilaç ) de bekletildi
- Kesitler etil alkol(Merck ilaç) serisinden (%100, %90, %70'den 2'şer dak) geçirilerek distle suya kadar indirildi,
- Hematoksilen solüsyonunda(Merck) 20 sn. boyandı,
- Çeşme suyunda 10 dk. tutuldu,
- Periyodik asit fuksin solüsyonu ile 10 dak. boyandı,
- Çeşme suyunda 15 dk. tutuldu,

- Fosfomoliptik asit hidrat (Fluka) ile 15 dk boyandı,
- Distile suyla yıkandı,
- Light green ile 4 dk. boyandı,
- Hızlıca %1 lik asetik asitten geçirildi,
- Yükselen alkol serisinden (%90,%96,%100) geçirildi (2dk., 2dk.,10dk.)
- Kesitler toluenden geçirilerek Entellan 100mm (Merck) ile kapatıldı.

#### 4. SONUÇ

Çalışmada 22 vakanın 40 dizi incelendi. 18 vakanın her iki dizi değerlendirilirken 4 kadavranın sadece tek dizi değerlendirilebildi. Bu vakaların birinde bir bacak ampute edildiğinden, ikisinde travmaya bağlı kırıklar mevcut olduğundan, dördüncü vakanın dizinde geçirilmiş cerrahiye ait iz bulunduğundan çalışma dışı bırakıldı.

Toplamda 22 sol diz, 18 sağ diz değerlendirildi. Çalışmaya alınan vakaların yaş ortalaması  $47,18 \pm 11,16$  olup 25-65 yaş arasındaydı (Tablo-1). Vakaların boy ortalaması  $175,20 \pm 7,44$  (Tablo-2), ortalama bacak uzunlukları  $78,86 \pm 6,89$  (65-95) bulundu (Tablo-1). Sağ ve sol tarafları değerlendirilebilen vakalarda bacak uzunlukları arasında fark yoktu.

	SAYI	MİN.	MAKS.	ORTALAMA
YAŞ	22	25	65	$47,18 \pm 11,168$
BACAK UZUNLUĞU(cm)	22	65	95	$78,86 \pm 6,896$

**Tablo-1: Vakaların demografik özellikleri**

	SAYI	MİNİMUM	MAKSİMUM	ORTALAMA
BOY	40	160	193	$175,20 \pm 7,44$

**Tablo-2: Vakaların boy uzunluklarının ortalaması**

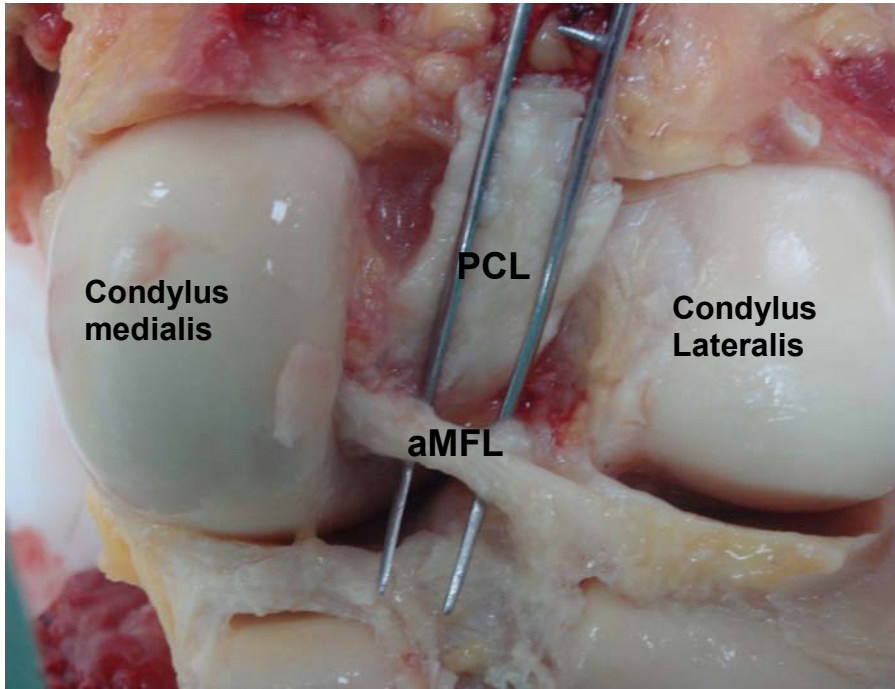
Değerlendirilen 40 dizin 37(%92,5) sinde en az bir MFL tespit edildi (Tablo-3). aMFL (Resim-3) 40 dizin 20 sinde (%50) , pMFL (Resim-4) ise 24(%60) dizde bulundu. 40 dizin 7 (%17,5) tanesinde her iki ligamentin birarada olduğu tespit edildi (Tablo-4). 11(%27,5) dizde PCL'nin oblik liflerine rastlandı (Tablo-5) (Resim-5).

	SIKLIĐI	ORANI (%)
MFL – YOK	3	7,5
MFL – VAR	37	92,5
TOTAL SAYI	40	100

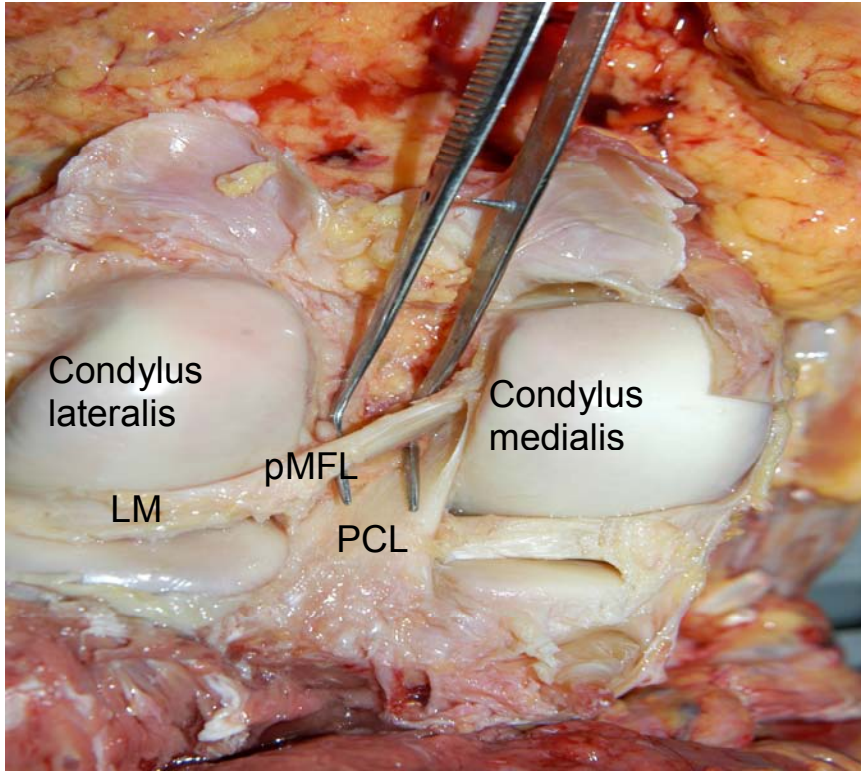
**Tablo-3: Anterior veya posterior en az bir MFL görölme sıklıđının istatik deđerı**

	SIKLIĐI	ORANI (%)
aMFLve pMFL VAR	7	17,5
aMFL ve pMFL YOK	33	82,5
TOTAL SAYI	40	100

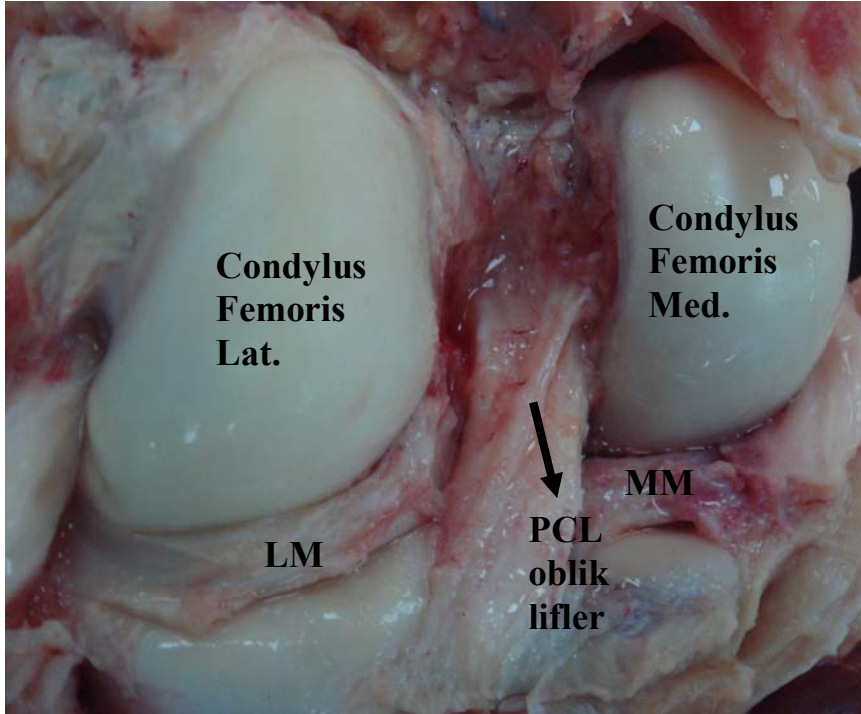
**Tablo-4: aMFL ve pMFL'nin birarada görölme oranı**



**Resim-3: Ligamentum meniscofemorale anterius'un posteriordan görölüşü**



**Resim-4: Ligamentum meniscofemorale posterius'un posteriordan görünüşü**



**Resim-5: PCL oblik liflerinin görünüşü**

	<b>SIKLIĞI</b>	<b>ORANI (%)</b>
<b>PCL oblik lifler –VAR</b>	<b>11</b>	<b>27,5</b>
<b>PCL oblik lifler- YOK</b>	<b>29</b>	<b>72,5</b>
<b>TOTAL SAYI</b>	<b>40</b>	<b>100</b>

**Tablo-4: PCL oblik liflerin görülme oranı.**

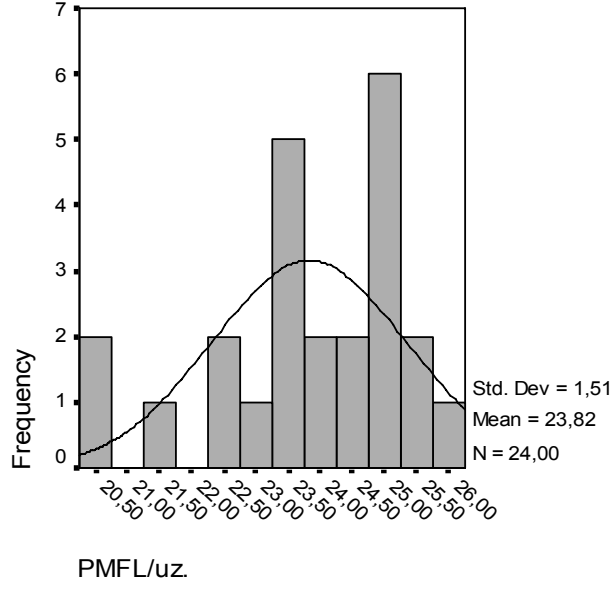
#### **4.1.İstatistikî Analiz**

##### **4.1.1. pMFL'nin morfometrik özellikleri**

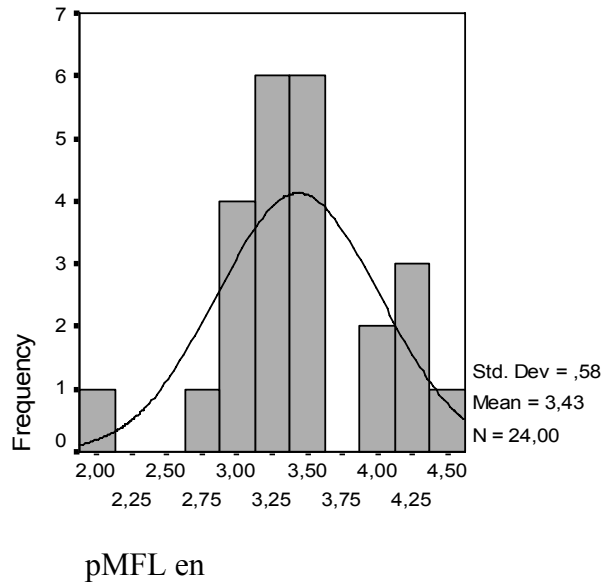
pMFL'nin uzunluk ortalaması  $23,82 \pm 1,51$ mm bulundu. Minimum 20,29mm, maksimum 25,96mm olarak ölçüldü. pMFL 'nin en ortalaması  $3,43 \pm 0,57$ mm olarak tespit edildi. Minimum 1,9mm, maksimum 4,5 mm olarak ölçüldü (Tablo-6-7-8).

	<b>VAR</b>	<b>YOK</b>	<b>MİN.</b>	<b>MAKS.</b>	<b>ORTALAMA</b>
<b>pMFL/uzunluk</b>	<b>24</b>	<b>16</b>	<b>20,29</b>	<b>25,96</b>	<b>23,82±1,51</b>
<b>pMFL/en</b>	<b>24</b>	<b>16</b>	<b>1,9</b>	<b>4,5</b>	<b>3,43±0,57</b>
<b>pMFL-krus boy</b>	<b>24</b>	<b>16</b>	<b>7,01</b>	<b>15,04</b>	<b>11,30±1,85</b>
<b>pMFL-krus eni</b>	<b>24</b>	<b>16</b>	<b>1,68</b>	<b>5,60</b>	<b>3,39±0,92</b>
<b>pMFL-PCL ara</b>	<b>24</b>	<b>16</b>	<b>1,2</b>	<b>7,2</b>	<b>4,19±1,59</b>

**Tablo-6: pMFL ' nin morfometrik ölçülerinin istatistiksel ortalamaları**

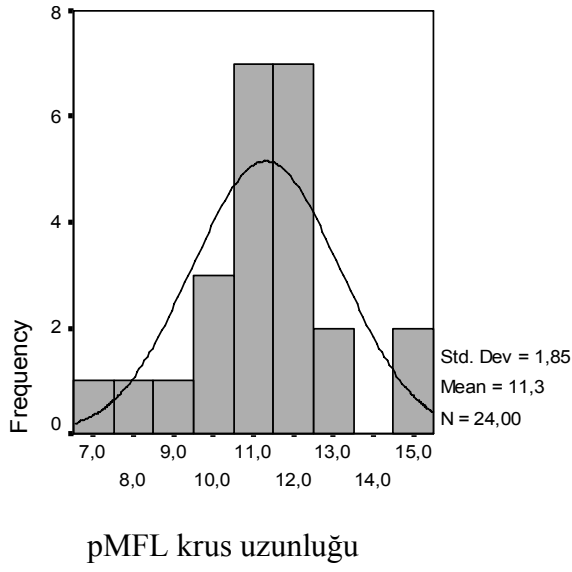


**Tablo-7: pMFL uzunluk ölçülerinin grafiksel dağılımı**

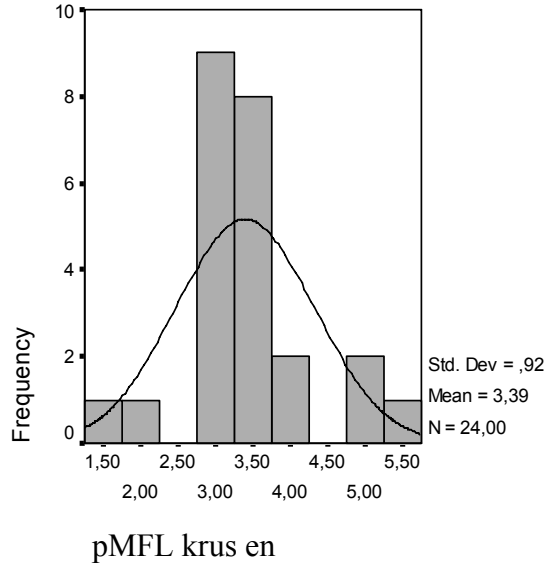


**Tablo-8: pMFL en ölçülerinin grafiksel dağılımı**

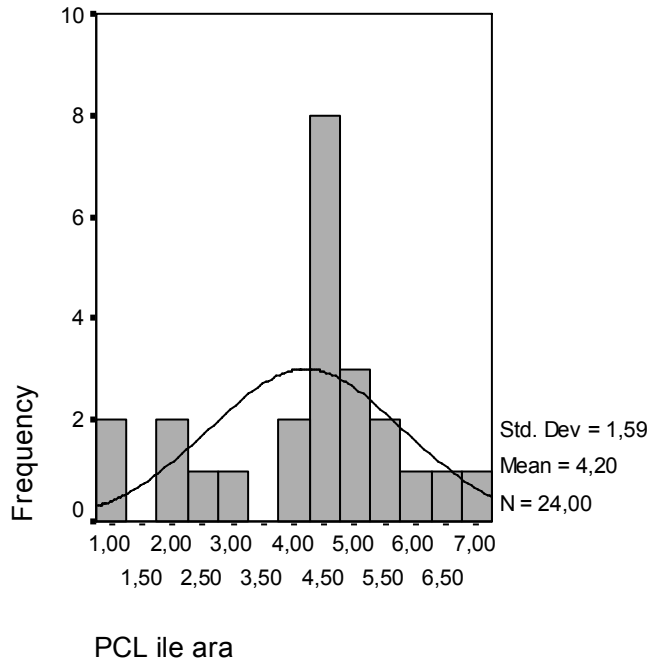
pMFL' nin krus uzunluğunun ortalaması  $11,3 \pm 1,8$  mm bulundu. Minimum 7,01mm, maksimum 15,04mm ölçüldü (Tablo-9). pMFL'nin krus eni ortalaması  $3,39 \pm 0,92$  mm bulundu. Minimum 1,68mm, maksimum 5,6mm ölçüldü (Tablo-10). PCL ile pMFL arasındaki mesafe ortalaması  $4,19 \pm 1,59$ mm tespit edildi. Minimum 1,2mm, maksimum 7,2 mm ölçüldü (Tablo-11).



**Tablo-9: pMFL krus uzunluğu ölçülerinin grafiksel dağılımı**



**Tablo-10: pMFL krus enlerinin grafiksel dağılımı**



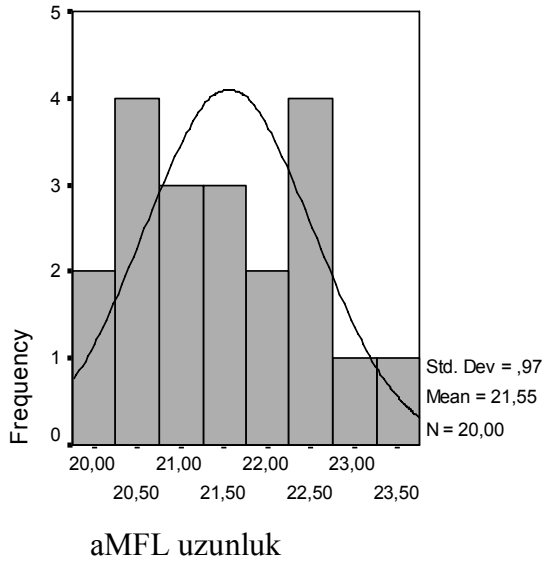
**Tablo-11: PCL ile pMFL arasındaki mesafenin grafiksel dağılımı**

#### 4.1.2. aMFL'nin morfometrik özellikleri

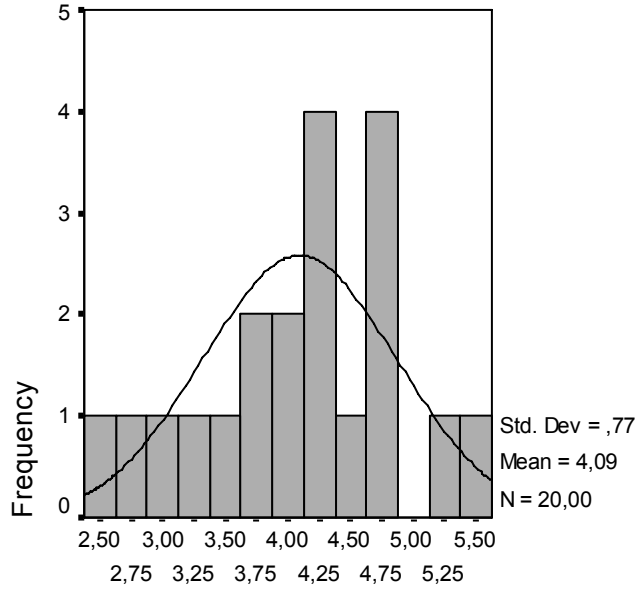
aMFL'nin uzunluk ortalaması  $21,55 \pm 0,97$  mm bulundu. Minimum 20,14 mm, maksimum 23,46 mm ölçüldü (Tablo-12-13). aMFL'nin en ortalaması  $4,09 \pm 0,77$  mm tespit edildi. Minimum 2,62 mm, maksimum 5,39 mm ölçüldü (Tablo-12-14).

	VAR	YOK	MİNİMUM	MAKSİMUM	ORTALAMA
aMFL/uzunluk	20	20	20,14	23,46	$21,55 \pm 0,97$
aMFL/en	20	20	2,62	5,39	$4,09 \pm 0,77$
aMFL-krus uz.	20	20	3,42	7,86	$6,19 \pm 1,23$
aMFL-krus eni	20	20	3,01	6,42	$4,88 \pm 0,96$

Tablo-12: aMFL'nin morfometrik ölçümleri



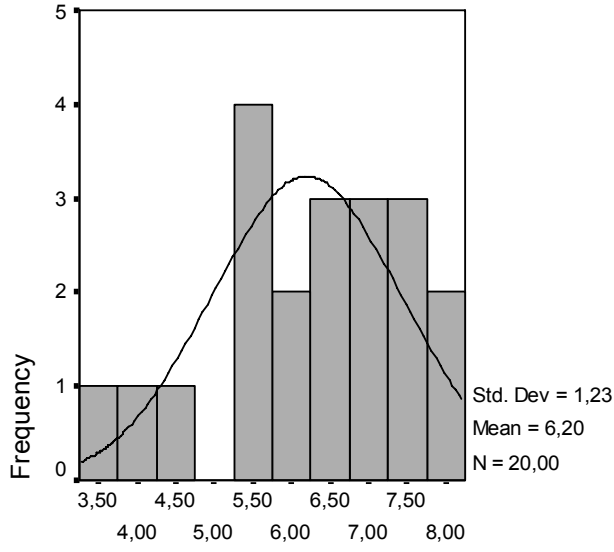
Tablo-13: aMFL uzunluk ölçülerinin grafiksel dağılımı



aMFL en

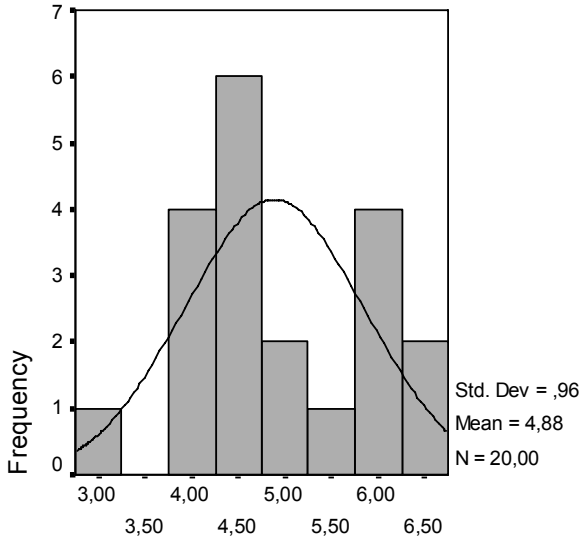
**Tablo-14: aMFL en ölçüleri**

aMFL'lerin krus boylarının ortalaması  $6,19 \pm 1,23$ mm tespit edildi. Minimum 3,42mm, maksimum 7,86mm ölçüldü (Tablo-12-15). aMFL'nin kruslarının en ortalaması  $4,8 \pm 0,96$ mm bulundu. Minimum 3,01mm, maksimum 6,42mm ölçüldü (Tablo-12-16).



aMFL krus  
uzunluk

**Tablo-15: aMFL'lerin krus uzunlukları**



aMFL krus en

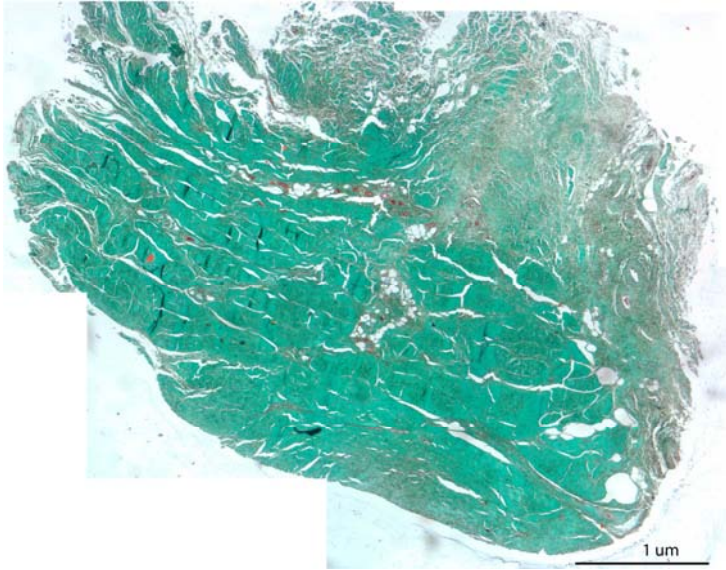
**Tablo-16: aMFL'lerin kruslarının eni**

#### 4.1.3. Histolojik kesitlerden ap lümü

Her iki ligementten 8 er vakadan alınan kesitler zerinden yapılan ap lümlerinde pMFL'nin ap ortalaması  $3,49\pm0,42$ mm, aMFL'nin ap ortalaması  $4,11\pm0,35$ mm olarak tespit edildi (Tablo-17) (Resim-6).

	SAYI	MINIMUM	MAKSİMUM	ORTALAMA
pMFL-ap	8	2,85	4,09	$3,49\pm0,42$
aMFL-ap	8	3,67	4,86	$4,11\pm0,35$

Tablo-17: aMFL ve pMFL kesitlerinden elde edilen ap lümlerinin analizi



Resim-6: Lig.'in enine kesiti (7 kalınlığında, Masson Trikrom boyama )

#### 4.2. aMFL ve pMFL Birarada Olan Vakalar

Her iki ligamentin birarada bulunduğu vakaların yaş ortalaması  $43\pm 5,35$ , minimum 35, maksimum 53 olarak tespit edildi.(Tablo-18).

	SAYI	MİNİMUM	MAKSİMUM	ORTALAMA
YAŞ	7	35	53	$43\pm 5,35$

Tablo-18: Her iki ligament bulunan vakaların yaş ortalaması

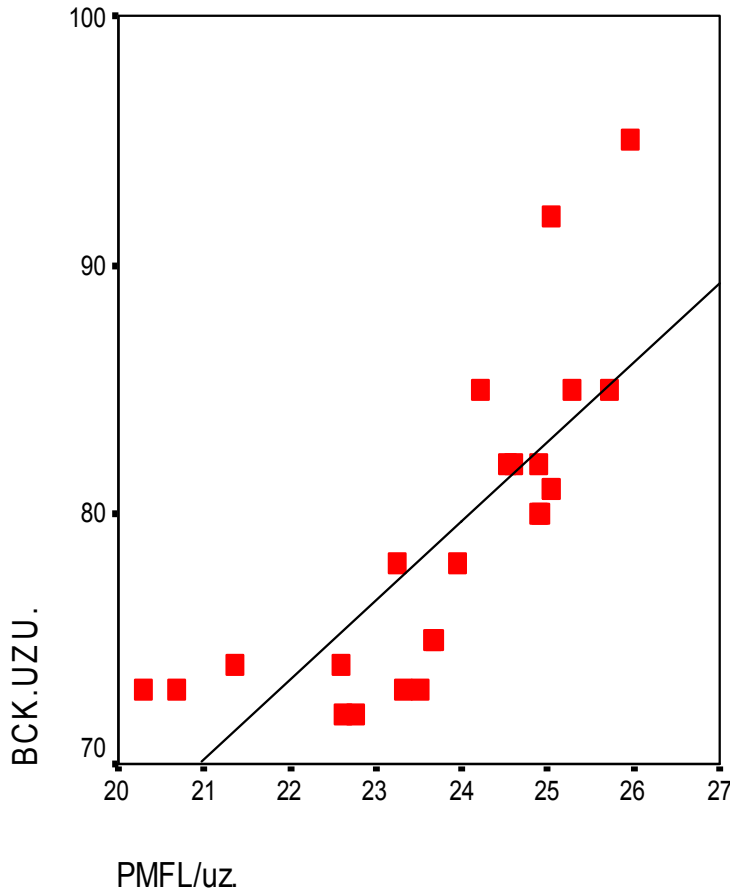
#### 4.3. Ligamentlerin Boyutlarının Karşılaştırılması

	KORELASYON	P DEĞERİ
Bacak uz. / pMFL uz.	*	0.001
Bacak uz. / aMFL uz.	*	0.001
pMFL uz. / pMFL eni	-	0.63
pMFL uz./ pMFL krus uz.	-	0.59
pMFL uz./ pMFL krus eni	-	0.96
aMFL uz./ aMFL eni	-	0.08
aMFL uz./aMFL krus uz.	1/*	0.01
aMFL uz./aMFL krus eni	-	0.23

Tablo-19: MFL'ler ile kruslarının boyutlarının karşılaştırılması

#### 4.3.1. Bacak uzunluđu ile pMFL uzunluđunun karřılařtırılması

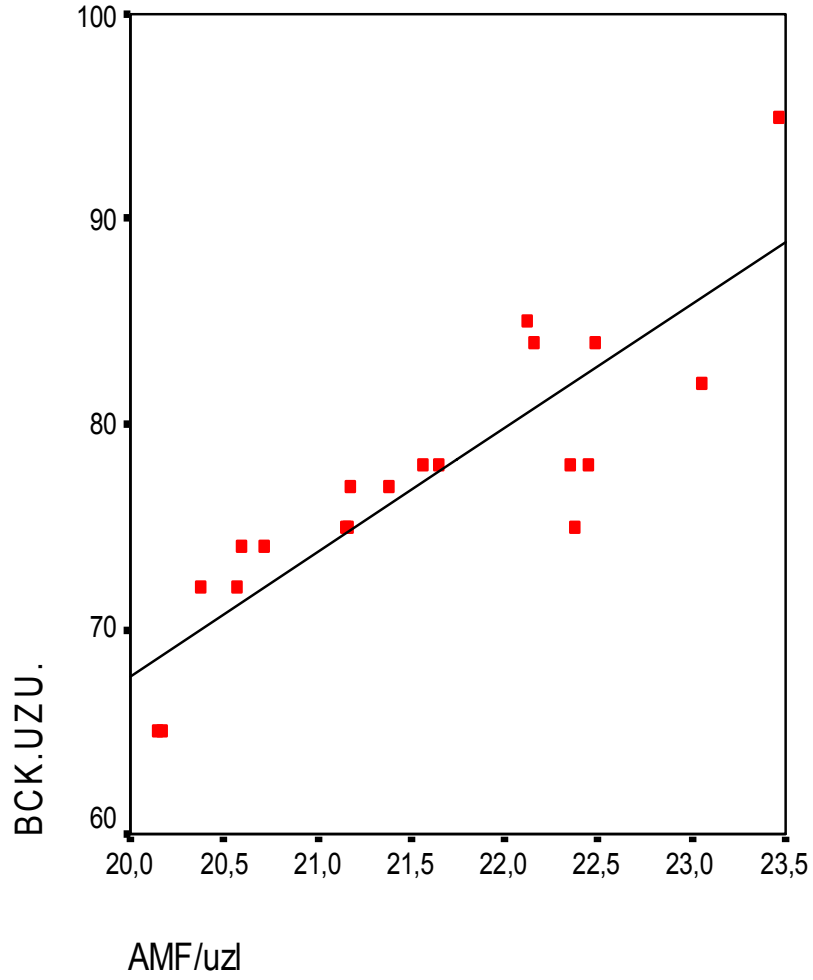
Bacak uzunluđu arttıkça ligament uzunluđunun arttıđı ve bacak uzunluđu azaldıkça ligament uzunluđunun azaldıđı tespit edildi. Bu sonuđ istatistiksel olarak anlamlı bulundu ( $P < 0,01$ ) (Tablo-19-20).



Tablo-20: Bacak uzunluđu ile pMFL uzunluđu deđerlerinin dađılımı

#### 4.3.2. Bacak uzunluęu ile aMFL uzunluęunun karřılařtırılması

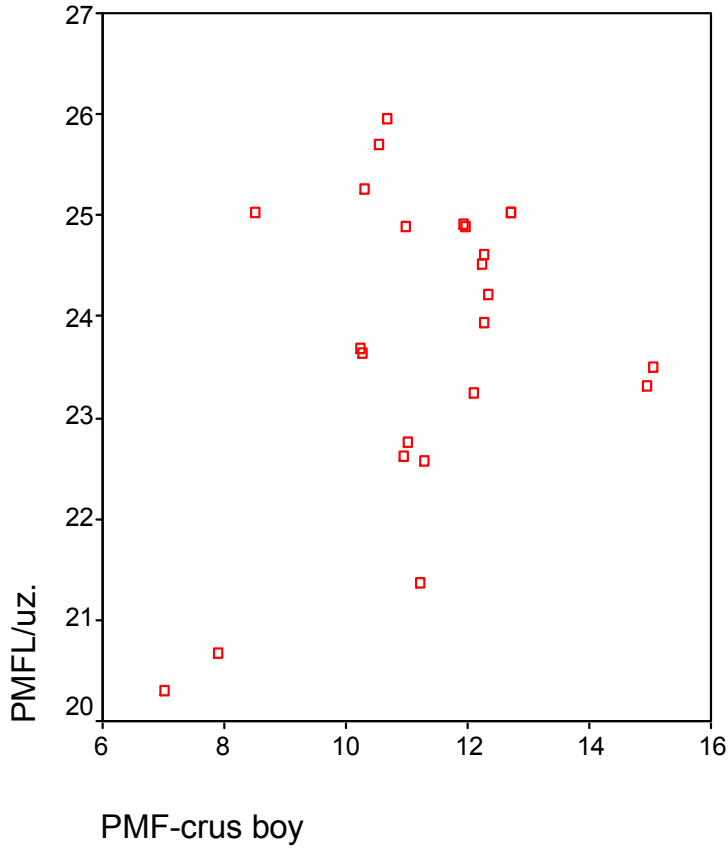
Bacak uzunluęu arttıkça ligament uzunluęunun arttıęı ve bacak uzunluęu azaldıkça ligament uzunluęunun azaldıęı tespit edildi. Bu sonuę istatistiksel olarak anlamlı bulundu ( $P<0,01$ ) (Tablo-19-21).



Tablo-21: Bacak uzunluęu ile aMFL uzunluęu deęerlerinin daęılımı

#### 4.3.3. pMFL uzunluğu ile pMFL'nin krus uzunluğunun karşılaştırılması

Ligamentin boy uzunluğunun artıp azalmasıyla ligamentin krus boyunun uzunluğunda anlamlı bir artma ya da azalma olmadığı tespit edildi.  $P < 0,59$  olarak bulundu (Tablo-19-22).



Tablo-22: pMFL uzunluğu ile pMFL krus uzunluklarının dağılımı

#### 4.3.4. pMFL uzunluđu ile pMFL'nin krus eninin karřılařtırılması

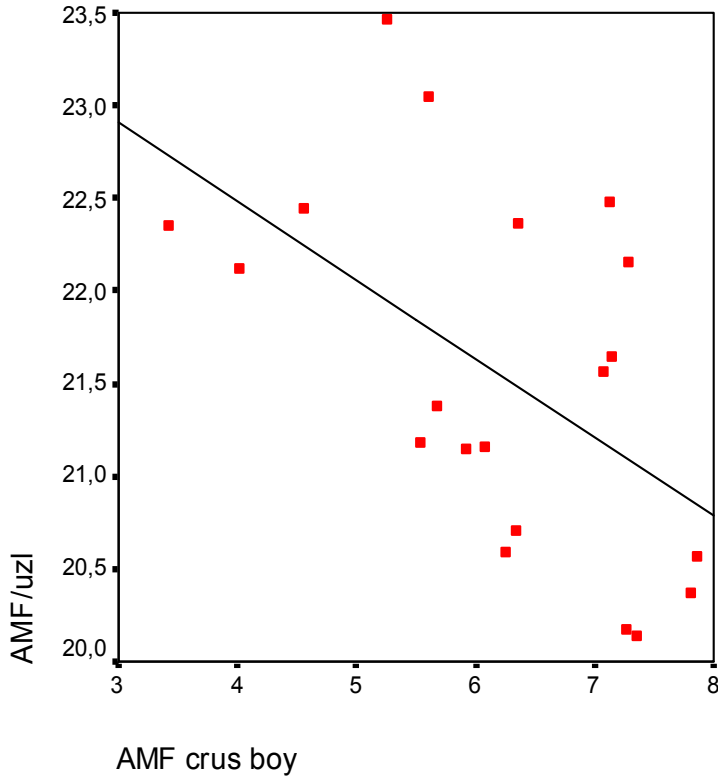
Ligamentin uzunluđunun artıp azalmasıyla ligamentin krus eninde anlamlı bir artma ya da azalma olmadıđı tespit edildi.  $P < 0,965$  olarak bulundu (Tablo-19-).

#### 4.3.5. pMFL uzunluđu ile pMFL'nin eninin karřılařtırılması

Ligamentin uzunluđunun artıp azalmasıyla ligamentin eninde anlamlı bir artma ya da azalma olmadıđı tespit edildi.  $P < 0,635$  olarak bulundu (Tablo-19).

#### 4.3.6. aMFL uzunluđu ile aMFL'nin krus uzunluđunun karřılařtırılması

Ligamentin uzunluđu arttıđında ligamentin krus uzunluđunda azalma, ligamentin uzunluđu azaldıđında krus uzunluđunda artma olduđu tespit edildi. Yani uzunluklar arasında ters bir orantı grld ve  $P < 0,01$  olarak bulundu (Tablo-19 23).



Tablo-23: aMFL uzunluđu ile aMFL krus uzunluklarının dađılımı

#### 4.3.7. aMFL uzunluđu ile aMFL'nin krus eninin karřılařtırılması

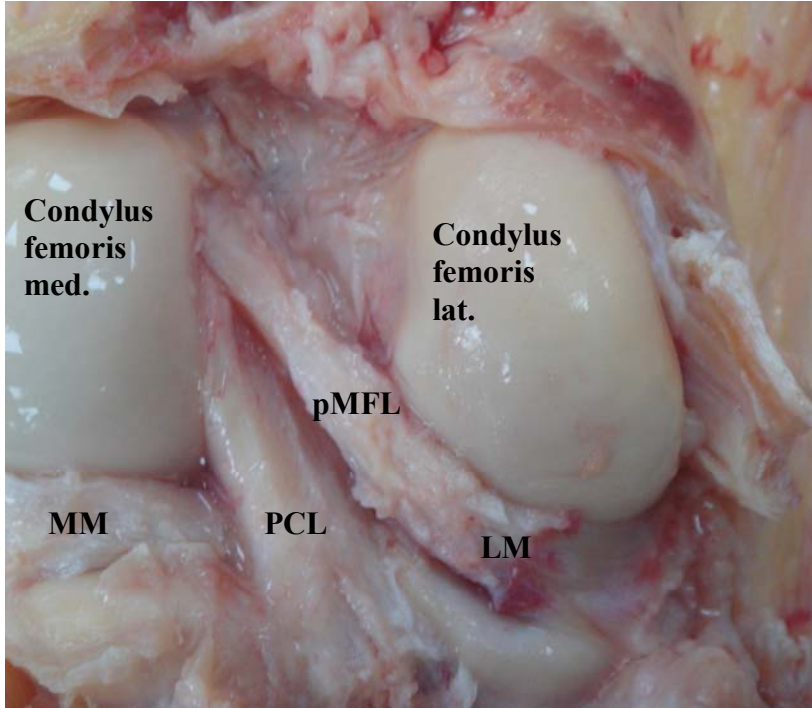
Ligamentin uzunluđunun artıp azalmasıyla ligamentin krus eninde anlamlı bir artma ya da azalma olmadıđı tespit edildi.  $P < 0,231$  olarak bulundu (Tablo-19).

#### 4.3.8. aMFL uzunluđu ile aMFL'nin eninin karřılařtırılması

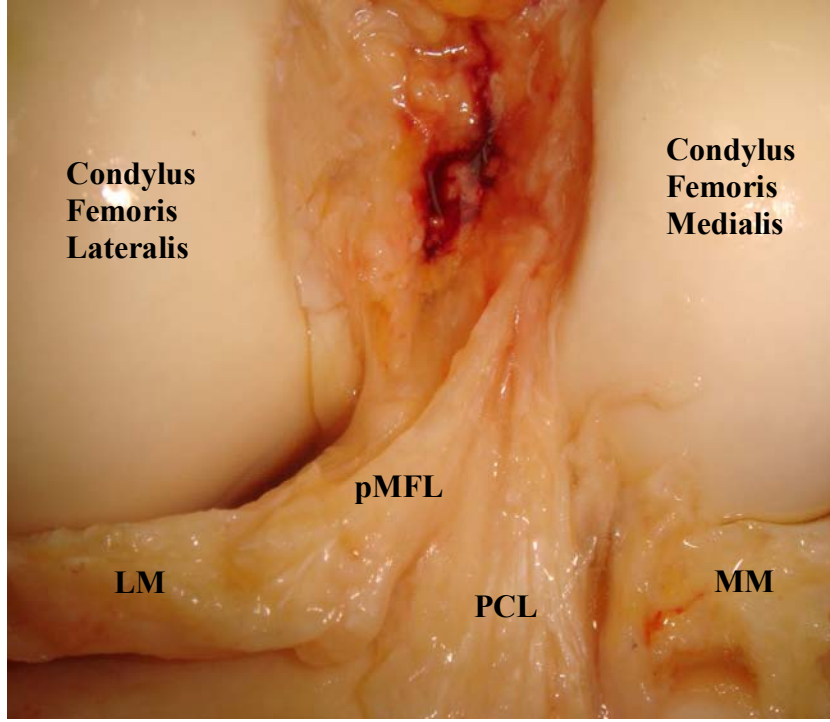
Ligamentin uzunluđunun artıp azalmasıyla ligamentin eninde anlamlı bir artma ya da azalma olmadıđı tespit edildi.  $P < 0,086$  olarak bulundu (Tablo-19).

#### 4.4. pMFL'nin Gidiř Yönu

Çalıřmaya alınan 24 pMFL'nin 16 (%66,6) 'sı femur kondiline dođru LM'den dik açıda (Resim-7), 8(%33,3)'i önce menisküse paralel devam edip intercondiler orta hatta geldiđinde yukarı dođru bir açılařma yaparak bir yay gibi femur kondiline dođru uzandıđı tespit edildi (Resim-8).



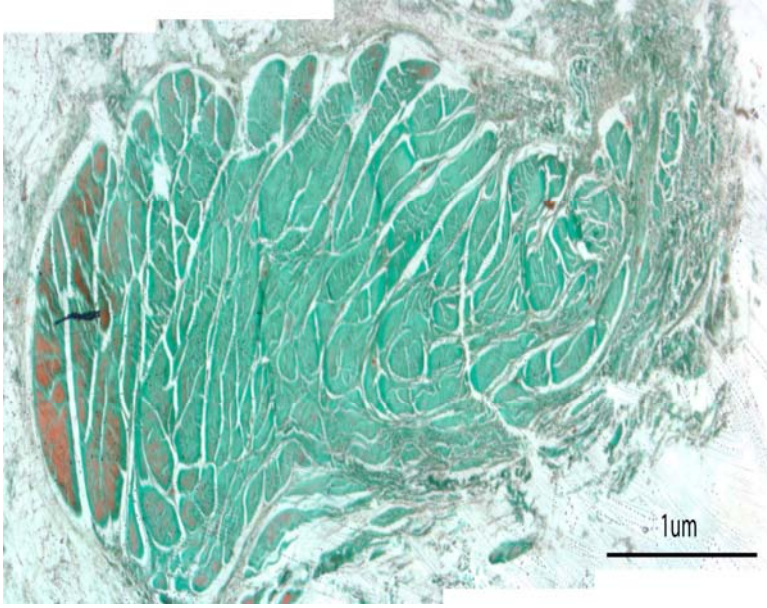
**Resim-7: pMFL'nin direkt gidiři**



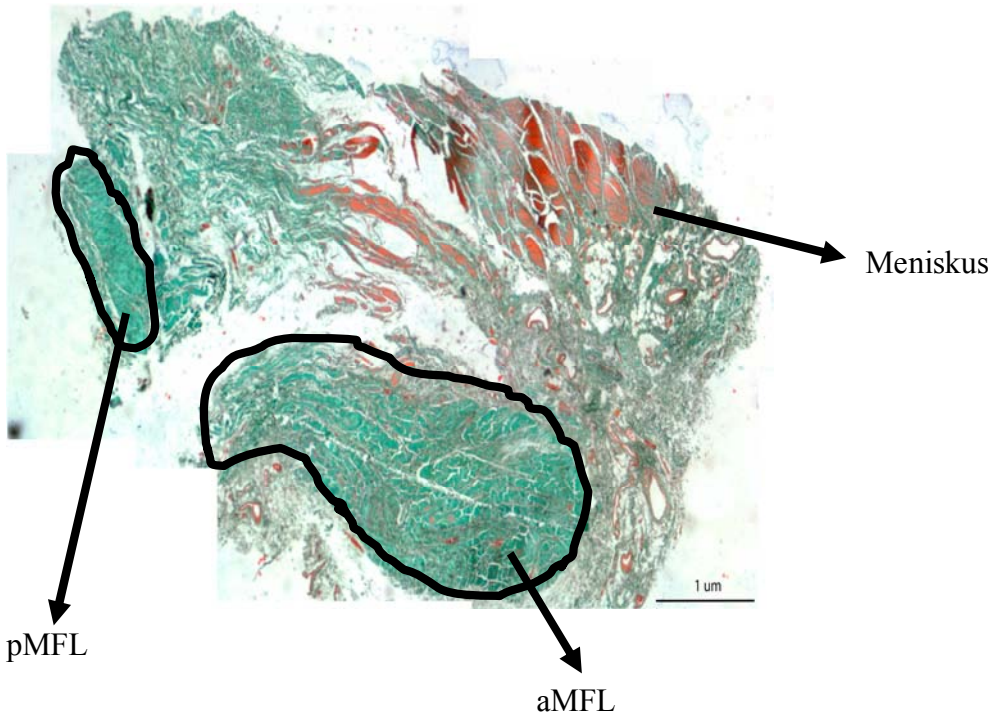
**Resim-8: pMFL'nin yay şeklinde gidiş**

#### **4.5. Histolojik Sonuçlar**

Demetler halinde dizilen kollajen liflerden, çok az yağ dokusundan ve gevşek bağ dokusundan oluşmaktadır. Tüm ligamentlerde, ligamenti çevreleyen gevşek bağ dokusu bulunmaktadır (Resim-9). Ligament ile meniskus arasında gevşek bağ dokusu vardır. Ligamentin lifleri menisküs lifleri ile karışmamaktadır (Resim-10).



**Resim-9: Ligamentin enine kesitinde kollajen lif demetleri**

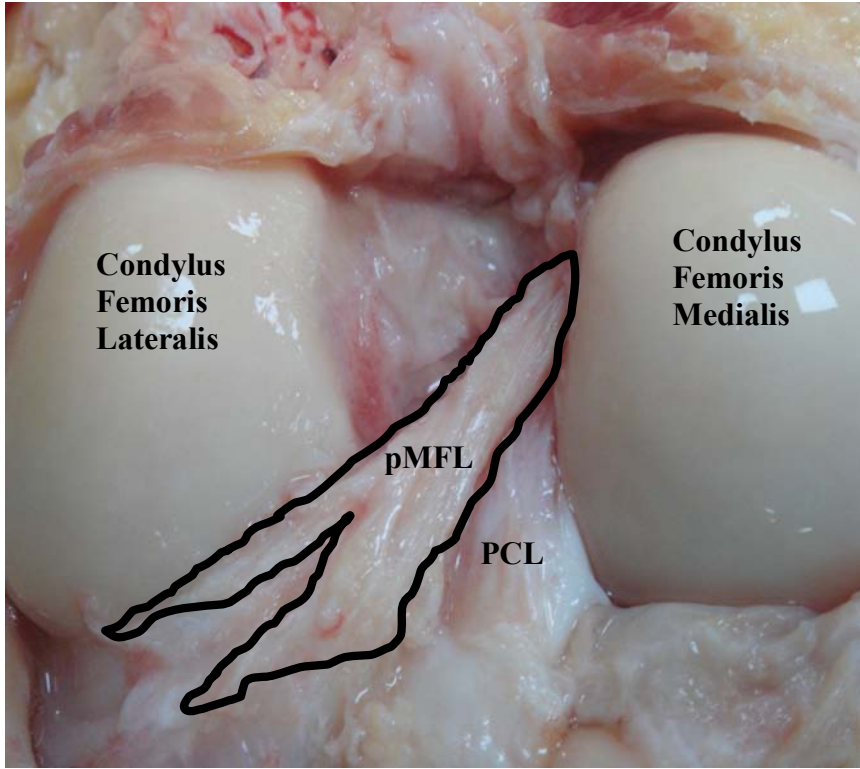


**Resim-10: aMFL, pMFL ve LM'nin birlikte histolojik kesiti**

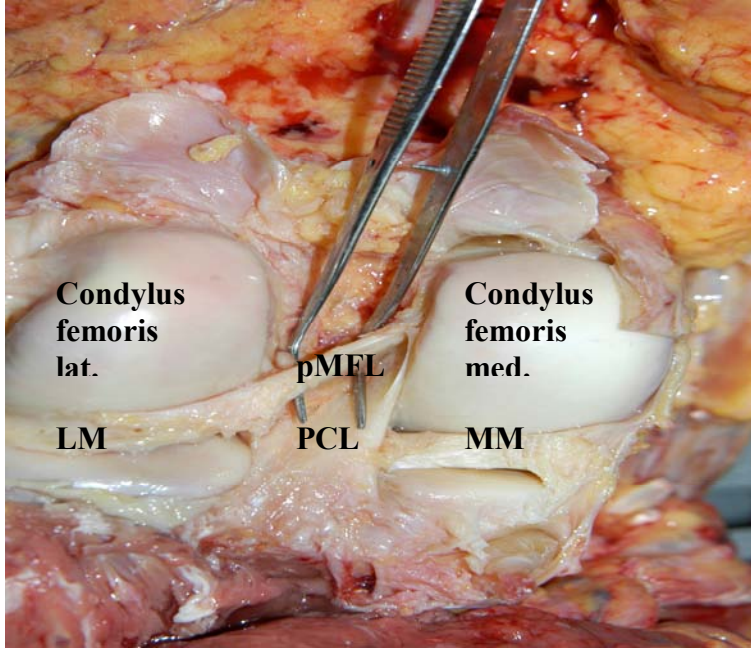
## 4.6. Ligamentlerin Tutunma Yerleri

### 4.6.1. Ligamentlerin menisküse tutunma yerleri

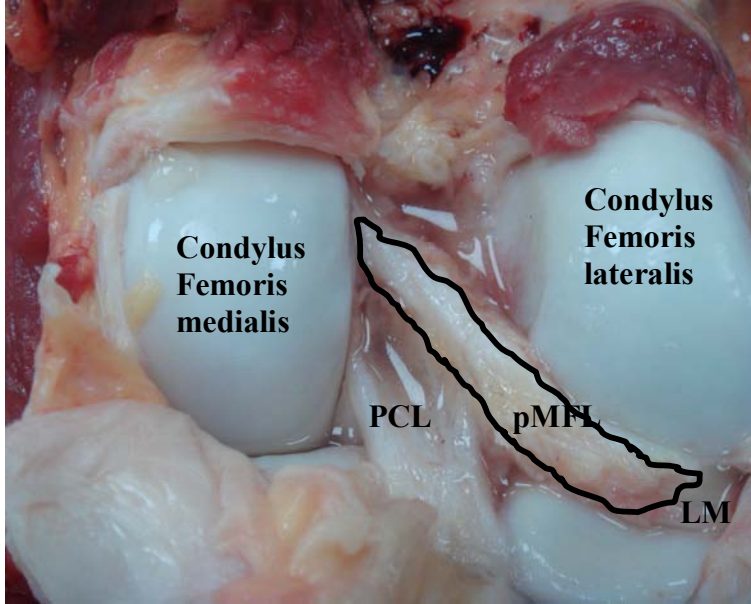
Çalışmadaki 24 pMFL'nin 2'sinin krusu LM alt kenarına, çift krusa sahip olan 4'ünün bir krusu LM alt, diğeri LM üst kenarına (Resim-11,12) , diğeri 18 tanesinin ise LM üst kenarına tutunduğu tespit edilmiştir (Resim-13) . 20 aMFL' nin tamamının LM'nin üst kenarından alt kenarına doğru geniş bir açıda kısa mesafeli olarak tutunduğu tespit edildi. Her iki ligament birarada olduğunda ise ligamentlerin krusları birbiriyle karışmamaktadır. Önce aMFL LM'nin arka boynuzuna, sonra pMFL LM'nin arka boynuzunun üst kenarına tutunduğu tespit edildi (Resim-14).



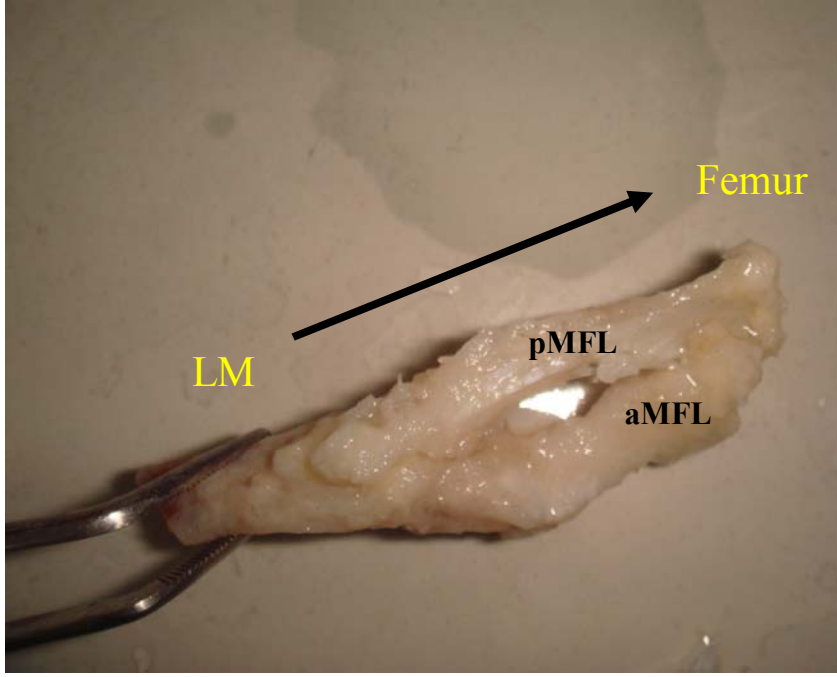
Resim-11: çift krusa sahip pMFL



**Resim-12:çift krusa sahip pMFL'nin görünüşü**



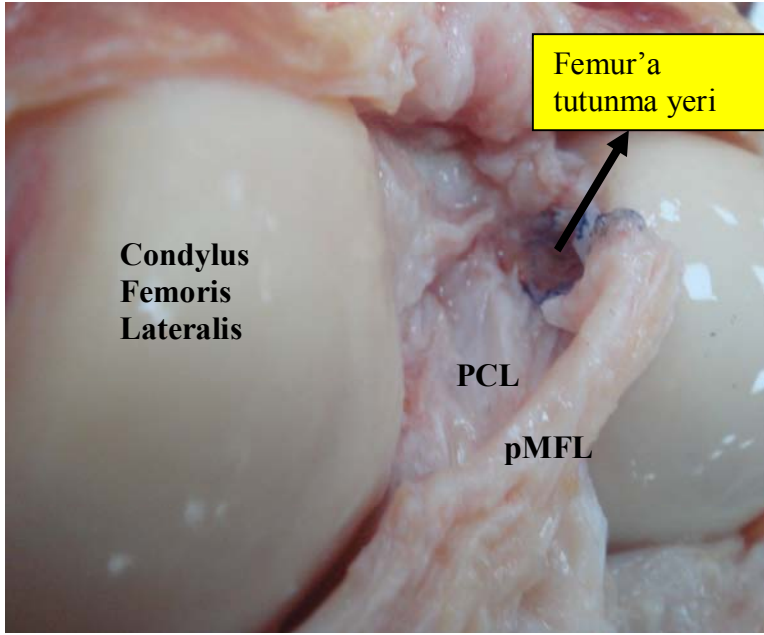
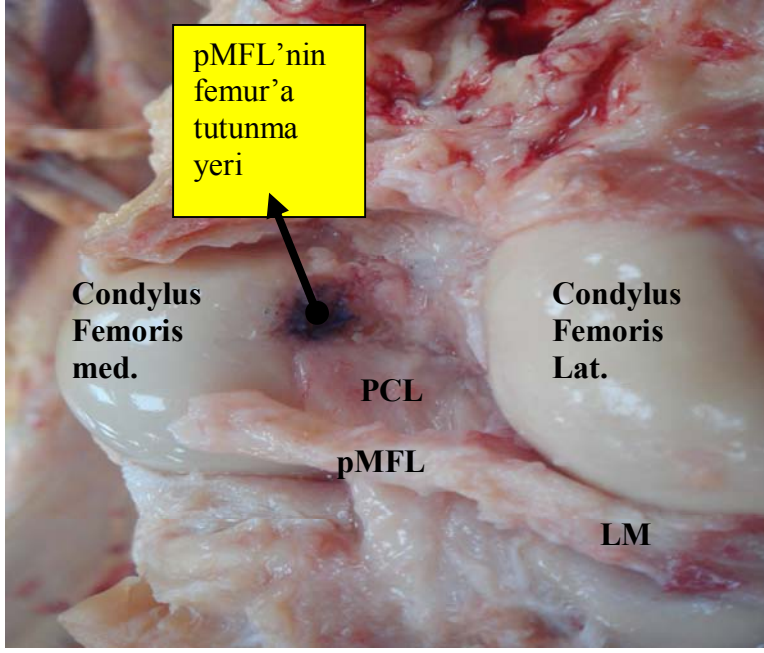
**Resim-13-Tek krusa sahip pMFL'nin görünüşü**



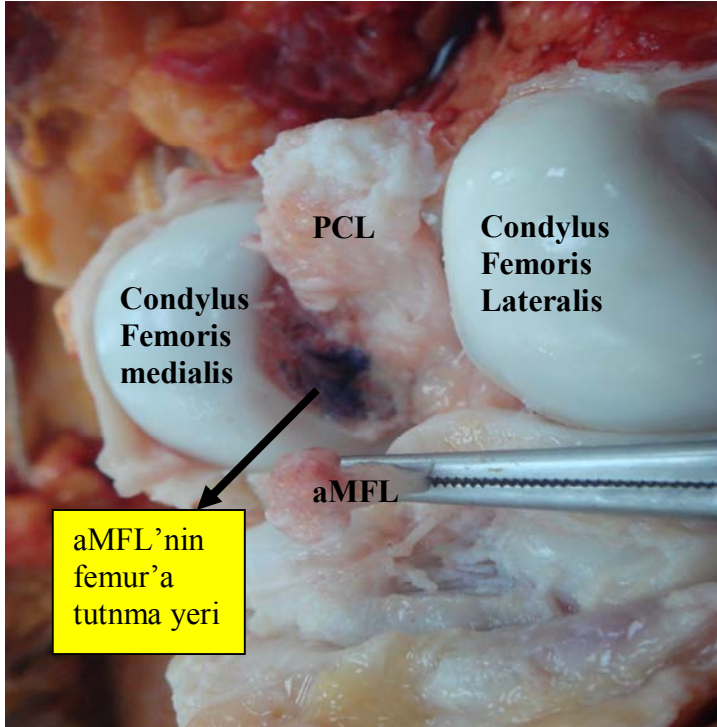
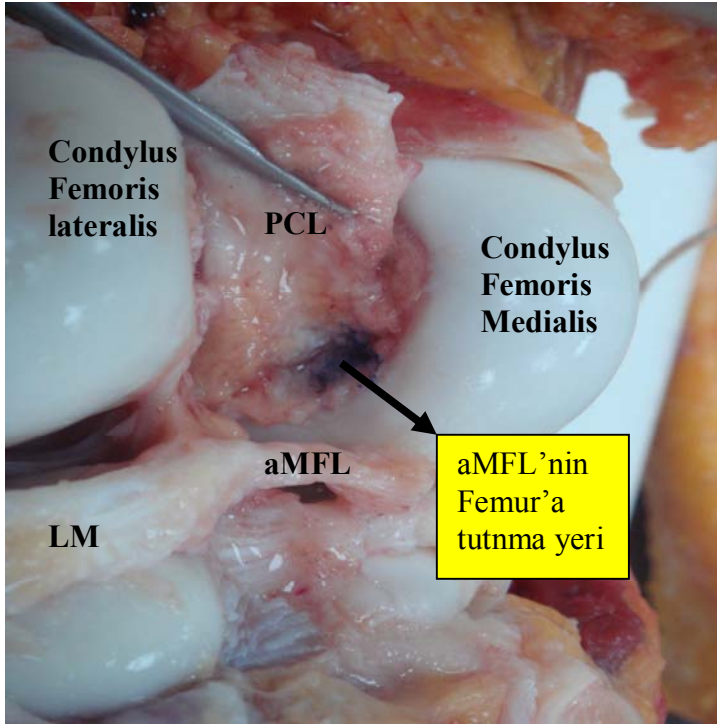
**Resim-14: Her iki ligamentin menisküs üzerine tutunma şekli**

#### **4.6.2. Ligamentlerin femur tutunma yerleri**

Yapılan araştırmada pMFL liflerinin PCL ile karışmadığı, arada ayırıcı bir membran ve gevşek bağ dokusu olduğu tespit edildi. Özellikle interkondiler orta hatta pMFL ile PCL arasında ortalama  $4,19 \pm 1,59$ mm mesafe bulundu. Bu noktadan sonra pMFL'nin, PCL'ye doğru yaklaştığı ve PCL'nin femur kondilinde tutunduğu yerin proksimal ucuna tutunduğu tespit edildi (Resim-15). aMFL'nin PCL'ye çok yakın seyir izlediği ve genelde arada sadece bir membran olduğu gözlemlendi. aMFL'nin femur kondilinde PCL'nin tutunduğu yerin distal ucunun önüne tutunduğu tespit edildi (Resim-16).



**Resim-15- pMFL'nin femur kondiline tutunma yerinin görünüşü**



**Resim-16: aMFL'nin femur kondiline tutunma yerinin görünüşü**

## 5.TARTIŞMA

Meniskofemoral ligamentler birçok arařtırmacı tarafından tanımlanmıřtır (13,19,20,27,29). alıřmaların çoęu ligamentlerin görölme oranları (1,4,11,13,15,19,21) ve fonksiyonu üzerinedir (2,3,5,10,14,16,17,18,30,31,36). Bu alıřmalarda ligamentlerin boyutları, tutunma yerlerinin özellikleri ve evre yapılarla iliřkisi hakkında ok az bilgi yer almaktadır. MFL'lerin psödoyırtıklarına yönelik alıřmalar (22,32) yapılmasına raęmen, ligamentin krusların boyutları ile ilgili bir bilgiye rastlanmamıřtır. alıřmalarda ligamentlerin orijinleri ile ilgili elde edilen verilere dayanarak embriyolojik gelişimi ile ilgili görüşler ileri sürölmüřtür. Ligamentin yırtıkları ile ilgili diseksiyon, klinik bulgu veya MRI da nasıl göröldüęü hakkında bir alıřmaya da rastlanmamıřtır.

### 5.1. Meniskofemoral Ligamentlerin Varlıęı

Ligamentlerin görölme oranları ile ilgili ilk sistematik alıřmayı Radoievitch (1931) 105 kadavra üzerinde yapmıřtır. Heller ve Langman(1964) 140 dizi anterior girişim uygulayarak deęerlendirmiş ve aMFL ya da pMFL'den birinin görölme oranını %71 bulmuřtur. Marcelo R. (2007) 49 vakada yaptıęı MRI alıřmasında, aMFL 'yi %55, pMFL'yi %94, her iki ligamentin görölme oranını %44,9 olarak saptamıřtır. Gupte C.M. (2002) bugüne kadar yapılan alıřmaları gözden geçirmiş ve ortalamalarını aldıęı derlemede bir MFL görölme oranını %92 (%71-%100), aMFL görölme oranını %47 (%26-%74) , pMFL görölme oranını %71 (%35-%76) , her iki ligamentin görölme oranını %32 (%6-%50) olarak hesaplamıřtır. Bizim sonuçlarımız da yapılan derlemedeki ortalamalar ve Radoievitch, Candiollo ve Brantigan'ın alıřmaları ile benzerlik göstermektedir.

Arařtırmacılar aMFL ve pMFL oranlarının farklı ıkmasında diseksiyon teknięinin etkili olabileceęini vurgulamıřlardır. Gupte C.M. (2002) ve Yamamoto (1991)'a göre, diseksiyonda anterior yaklařım uygulandıęında pMFL PCL'in arkasında kaldıęı için iyi görölemeyebileceęini, posterior yaklařım uygulandıęında ise PCL'nin kaldırılması sırasında aMFL'nin de beraber kesilebileceęini belirtmiřlerdir (11,12,26,33). Bu nedenle

çalışmada, posterior yaklaşımla dokuları daha iyi ayırt etmek için eklemi açmadan önce, birçok noktadan eklem içerisine formaldehit enjekte edip beklendi. Sonra kapsül kesilerek ligamentler ortaya çıkarıldı. MFL'ler ile PCL arasında ayırıcı bir zar ve gevşek bağ dokusu yer aldığından, PCL tibia tutunma yerinden disekte edilirken aMFL'ye dokunmadan ayırmak mümkün oldu. Dolayısıyla taze veya formaldehit ile fikse edilmiş kadavralar üzerinde yapılan çalışmalarda diseksiyon tekniğinin görülme sıklığında etkisi olmadığını düşünüyoruz.

	SAYI (%)	MFL ( % ) (en az biri)	aMFL (%)	pMFL ( %)	aMFL+pMFL (%)	PCL oblik lifleri( %)
<b>Güçlü</b>	<b>40</b>	<b>92.5</b>	<b>50</b>	<b>60</b>	<b>17.5</b>	<b>27.5</b>
Brantigan (1)	50	100	46	66	6	
Candiollo (2)	50	80	50	60	30	
Cho (4)	28	89	-	89	-	
Friederich (10)	50	100	92	96	88	
Gupte (11)	84	93	74	69	50	19
Heller (13)	140	71	35.7	35	6	
Marcelo (22)	49	-	55	94	45	
Maximilliano(23)	140	100	100	-	-	
Poynton (26)	42	100	83	90	64	
Radoievitch (27)	105	94.2	44	68.5	18	
Yamamoto (33)	100	100	76	73	49	

**Tablo-24: Önceki çalışmalarda MFL'lerin görülme oranları**

Cho'nun (1999) Kore kökenli vakalarda yaptığı çalışmada aMFL'ye hiç rastlanmazken, pMFL 28 vakanın 25'inde tespit etmiştir. Bu durum bizim bulgularımızdan ve diğer tüm çalışmalardan büyük ölçüde farklıdır. Bu nedenle varyasyonların görülmesinde etnik farklılıklar da etkindir.

Sonuçların farklı olmasını açıklamada diğer bir görüş, görülme sıklığının yaşla bağlantılı olabileceğidir (12,23 ). Gupte C.M. (2002) çalışmasında genç vakalarda her iki ligamentin birarada görülme oranının daha yüksek olduğunu bildirmiştir. Benzer bir şekilde Maximiliano (2007)'nun, yaş ortalaması 30 olan 140 dize yaptığı artroskopik girişimde, vakaların tümünde aMFL tespit etmesi de bu düşüncüyü güçlendirir. Kadavra çalışmalarında, vakaların geçmiş travma veya hastalıkları bilinmemektedir. Ayrıca

diseksiyonda ligamentin total yırtığını veya dejenerasyonlarını tespit etmek kolay değildir. Bu görüşü doğrulamak için daha çok genç populasyonlarda MRI veya artroskopi yöntemi ile klinik çalışmalar yapılması gerekmektedir.

Varyasyonlar ile ilgili bir diğer teori PCL'nin oblik liflerinin pMFL ile karıştırılabileceğidir. Çalışmamızda, PCL oblik lifleri 11 (%27,5) dizde tespit edildi. Gupte C.M. (2002) ise araştırmasında PCL oblik liflerini 84 dizin 16 (%19,04)ında bulmuştur. Her iki çalışmadaki veriler yüksek oranda ve kayda değerdir. Bu nedenle dikkate alınması gerekir. Ritchi (1998), dizin posteriorunda yaptığı bir çalışmada PCL oblik liflerinin pMFL gibi algılanabileceğini belirtmiştir. Bu nedenle MRI veya posterolateral cerrahi girişimlerde PCL'nin oblik lifleri pMFL ile karışabilir. Kadavra çalışmalarında ise her iki ligamentin distal tutunma yerlerinin farklı olmasından ve pMFL ile PCL arasında iki ligamenti birbirinden ayıran bir zar ve bağ dokusu bulunduğundan, ligamentleri karıştırmak mümkün değildir.

## **5.2. Meniscefemoral Ligamentlerin Boyutları**

Poynton (1997) ligamentlerin uzunluklarını erkeklerde ve bayanlarda farklı bildirmiştir. aMFL'nin boyunu erkeklerde  $27,09 \pm 2,15$ mm, bayanlarda  $24,38 \pm 3,39$ mm, pMFL'nin boyunu erkeklerde  $31,13 \pm 2,54$ mm bayanlarda  $27,59 \pm 3,74$ mm olarak tespit etmiştir. Gupte (2002) çalışmasında aMFL ortalamasını  $20,7 \pm 3,9$ mm ve pMFL ortalamasını  $23 \pm 4,2$ mm olarak bildirmiştir. Ligamentlerin boyları ile ilgili bulgularımız Gupte'nin bulguları ile benzerdir. Çalışmada aMFL'nin uzunluğu  $21,55 \pm 0,97$ mm, pMFL'nin uzunluğu ise  $23,82 \pm 1,51$ mm olarak tespit edildi. Birbirinden farklı sonuçlar ortaya koyan Poynton ve Gupte'nin çalışmasında, ölçümlerin hangi pozisyonda yapıldığı ve ligamentlerin menisküse tutunma yerlerinin ölçüme dâhil edilip edilmediği belirtilmemiştir. Bu nedenle çalışmalar arasında bir karşılaştırma yapmak mümkün değildir.

Ligamentlerin ölçümü ile ilgili olarak Gupte (2002) taze ligamentlerin yumuşak yapısından ve kullanılan diseksiyon tekniğinden dolayı boyutlarının doğru ölçümünün güç olabileceğini ifade etmiştir. Herhangi bir direkt ölçüm yapılacaksa farklı açılarda

dokunun boyutlarının daha efektif ölçmenin mümkün olduğunu belirtmiştir. Ligamentlerin ölçümü için gerekli aMFL ve pMFL'nin gergin pozisyonlarını Cathal J.M (2005) yaptığı araştırmada göstermiştir.

	aMFL-uz.	aMFL-kal.	pMFL-uz.	pMFL-kal.
<b>Güçlü</b>	<b>21.55±0.97</b>	<b>4.09±0.77</b>	<b>23.82±1.51</b>	<b>3.43±0.57</b>
<b>Gupte (11)</b>	<b>20.7±3.9</b>	-	<b>23±4.2</b>	-
<b>Marcelo (22)</b>	-	<b>1.9±0.61</b>	-	<b>1.8±0.65</b>
<b>Poynton (26)</b>	<b>27.09±2.15 (E)</b>	<b>5.09±1.41 (E)</b>	<b>31.13±2.54 (E)</b>	<b>5.48±2.13 (E)</b>
	<b>24.38±3.39 (K)</b>	<b>2.99±1.29 (K)</b>	<b>27.59±3.74 (K)</b>	<b>3.79±2.56 (K)</b>

**Tablo-25: Önceki çalışmalarda aMFL ve pMFL 'nin boyutları  
( Erkek: E, Kadın: K )**

Ligamentlerin çaplarıyla ilgili Heller ve Langman (1964) ve Candiollo (1959) pMFL'nin çapının aMFL'den daha fazla olduğunu subjektif olarak bildirmiştir. Poynton (1997), Yamamoto ve Hirohata (1991) direk ölçümde pMFL'nin aMFL'den daha geniş olduğunu gözlemlemişlerdir. Araştırmacılar bir ligament ince veya yoksa diğerinin daha kalın olduğunu belirtmişlerdir. Poynton(1997) uzunluk ölçümleri gibi ligamentlerin enlerini da cinsiyetlere göre ayırmıştır. aMFL eni erkeklerde 5,09±1,41mm, kadınlarda 2,99 ±1,29mm olarak, pMFL enini erkeklerde 5,48±2,13mm, kadınlarda 3,79±2,56mm olarak bildirmiştir (26). Marcelo R. (2006) yaptığı MRI çalışmasında aMFL enini 1,9±0,61(1-3mm), pMFL enini 1,8±0,65 (1-3,8mm) olarak tespit etmiştir. Çalışmada aMFL eni 4,09±0,77mm, pMFL enini 3,43±0,57mm olarak tespit edildi. Ancak araştırmaya aldığımız kadın sayısı yetersiz olduğu için bir sınıflama yapılmadı. Histolojik kesitlerde yapılan çap ölçümlerinde aMFL çapı 4,11±0,35mm, pMFL çapı 3,49±0,42mm tespit edildi. Krus eni ile ilgili her iki sonuç karşılaştırıldığında yaklaşık aynı olduğu gözlemlendi.

Farklı sonuçlara sahip önceki çalışmalarda ölçümlerin nereden yapıldığı belirtilmediğinden, çalışmalar arasında bir karşılaştırma yapılamadı. Bilindiği gibi ligamentler, menisküs üzerinde geniş bir yüzeyden başlar, orta hatta doğru incelik ve femur kondiline yaklaştığında bir yelpaze gibi genişler ve geniş bir alana tutunur. Bu nedenle ölçümün nereden yapıldığının belirtilmesi önemlidir.

### 5.3. Ligamentlerin Boyutlarının Karşılaştırılması

Yapılan çalışmalarda ligamentlerin uzunluğu ile vakaların bacak uzunlukları arasında veya ligamentlerin uzunluk ve çapları ile krusların boyutları arasında bir orantı olup olmadığı karşılaştırılmamıştır. Araştırmamızda MFL'lerin uzunluğu ile bacak uzunluğu arasında doğru orantı olduğu tespit edildi. Bacak boyu uzunluğu arttığında MFL'lerin de boyunun arttığı, bacak boyu azaldıkça, MFL'lerin boyunun azaldığı bulundu. Ligamentlerin uzunlukları ile krus uzunluğu veya eni arasında bir orantı olmadığı, yalnızca aMFL' nin uzunluğu ile krus uzunluğu arasında ters orantı olduğu bulundu. aMFL'nin uzunluğu arttıkça, aMFL krusunun uzunluğunda azalma, ligamentin uzunluğu azaldıkça, krusun uzunluğunun arttığı tespit edildi. MFL'lerin uzunlukları ile enleri arasında da herhangi bir bağlantı tespit edilmedi.

### 5.4. Ligamentlerin Krus Boyutları ve Menisküs ile İlişkisi

Son yıllarda MFL'ler kaynaklı menisküsün psödo yırtıklarıyla ilgili çalışmalar yapılmasına rağmen, ligamentlerin krusları ile ilgili bir çalışmaya rastlanmadı. Yalnızca Marcelo R. (2006) menisküsün psödo yırtıkları ile ilgili yaptığı MRI çalışmasında bir vakada LM'nin arka boynuzuna paralel olarak yaklaşık 16mm uzunluğunda tutunan MFL'nin varlığından ve bu şekilde tutunan ligamentlerin tutunma yerlerinin görüntülenmesinde ancak 4 sagittal görüntüde gerçekleşebileceğinden bahsetmiştir. Vahey T.N. (1990) da yaptığı MRI çalışmasında LM arka boynuz yırtığını teşhis etmede, MFL'lerin anatomik yapısının yanılabilceğini, bu durumun MFL'lerin LM nin arka boynuzuna paralel olarak tutunmasından kaynaklandığını belirtmiştir. Ayrıca Warwick R. (1973) de yaptığı çalışmada MFL'ler corpus meniscus'a uzanmadığı zaman LM'nin arka boynuzuna sıklıkla tek bir tutamaç ile tutunduğunu belirtmiştir. Bu nedenle çalışmamızda diğer çalışmalardan farklı olarak krusların boyutları değerlendirildi ve menisküsle olan ilişkisine bakıldı. aMFL krus boyu ortalaması  $6,19 \pm 1,23$ mm, en ortalaması  $4,8 \pm 0,96$ mm, pMFL krus boyu ortalaması  $11,3 \pm 1,8$ mm, en ortalaması  $3,39 \pm 0,92$ mm bulundu.

	aMFL krus uz.	aMFL krus kal.	pMFL krus uz.	pMFL krus kal.
Marcello (22)			16mm(1 vaka)	
Güçlü	6.19±1.23	4.8±0.96	11.3±1.8	3.39±0.96

**Tablo-26: MFL'lerin krus boyutları**

Bu sonuçlara bakıldığında her iki ligamentinde krus boyutlarının LM'nin arka boynuzunda önemli bir yer tuttuğu açıkça görülmektedir. LM'nin arka boynuzunda %65 oranında psödo yırtık (22) görüldüğü gözönüne alınacak olursa, LM'nin arka boynuzu MRI ile değerlendirilirken krus boyutlarının dikkate alınması gerektiğini düşünüyoruz. Ayrıca dizin posterolateral kısmının klinik muayenesinde ve ameliyatlarında da MFL kruslarının gözönünde tutulması gerekebilir.

### 5.5. Tutunma Yerleri

Araştırmalar MFL'lerin özellikle femur tutunma yerleri ile ilgili birbirinden farklı bilgiler vermiştir. Poynton (1997) araştırmasında PCL ve pMFL nin femur tutunma yerine ulaştığında birbirine ayrılmaz olarak karıştığını, aMFL'nin de PCL ile çok yakın ilişkide olduğunu ve bununda PCL'ye karıştığını bildirmiştir. pMFL gidiş yönünü yukarı ve mediale doğru tanımlamıştır. Cho (1999) MRI çalışmasında ligamentlerin genellikle femoral kondile tutunduğunu belirtmiş, ancak PCL içine de karışıp tutunabileceğini ileri sürmüştür. Yapılan çalışmada pMFL liflerinin PCL ile karışmadığı, arada ayırıcı bir membran ve gevşek bağ dokusu bulunduğu, özellikle de interkondiler orta hatta pMFL ile PCL arasında ortalama 4,19±1,59mm mesafe olduğu tespit edildi. Orta hattan sonra pMFL'nin, PCL'ye doğru yaklaştığı ve PCL'nin femur kondilinde tutunduğu yerin proksimal ucunun posterior'una tutunduğu gözlemlendi. aMFL'nin PCL'ye çok yakın seyir izlediği ve arada yine aynı ayırıcı dokunun yer aldığı, femur kondilinde PCL'nin tutunduğu yerin distal ucunun anterior'una tutunduğu tespit edildi.

## 5.6. Psödoyrtıklar

Marcelo R. (2006) 49 vakada yaptığı MRI çalışmasında vakaların %63 ünde LM'nin arka boynuzunda psödoyrtık tespit etmiş. Bunların %49 unda MFL'lerin psödoyrtığa sebep olduğunu bulmuştur. Vakaların %13 'ünde vertikal yönde, %87 sinde antero-superior, postero-inferior yönde olduğunu bildirmiştir. Her iki ligamentin varlığında yırtığın, %39 pMFL ye, %15 aMFL'ye uyduğu göstermiştir. 44 vakada yaptığı artroskopik çalışmada MM yırtığı %65 (32 vaka), LM yırtığı %25 (12vaka) oranında tespit etmiştir. Araştırmamızda psödoyrtıklara yönelik bir çalışma yoktur. Yapılan çalışmalar, bu ligamentler kaynaklı psödoyrtık görülme oranını yüksek göstermesine rağmen, her iki menisküs yırtıkları karşılaştırıldığında, LM de yırtık görülme oranının MM'ye göre çok düşük olduğu tespit edilmiştir. Bu durum MFL'lerin LM üzerine koruyucu bir etkisi olabileceğini düşündürebilir.

## 5.7. Ligamentin Orjini

Yapılan çalışmalarda MFL'lerin embriyolojik orjinleri ile ilgili farklı görüşler bildirilmiştir. Araştırmacılar MFL'lerin birbirinden orjin aldığını, hatta birinin diğerinin dalı olduğunu ya da menisküsten orjin aldığını ileri sürmüşlerdir (21,15). Gupte (2002) her iki MFL'yi ayıran bir yapının var olduğunu, femur ve LM'nin arka boynuzuna bu ayırıcı doku ile tutunduğunu tespit etmiştir. Marcelo (2006) çalışmasında herbiri bir MFL'ye uyan psödo yırtıklar tespit etmiş ve bu nedenle bu ligamentlerin ayrı birer ligament olarak değerlendirilmesi gerektiğini belirtmiştir. Çalışmamızda ligamentleri birbirinden ayıran bir ayırıcı dokunun var olduğu ve histolojik olarak da ligamenti çevreleyen gevşek bağ dokusu bulunduğu tespit edildi. Bu ayırıcı dokunun menisküsten itibaren ligamentler boyunca uzandığı ve ligamentin bu dokuyla birlikte tutunduğu gözlemlendi. Menisküs üzerinde tutunma yerleri farklı olduğundan MFL'lerden birinin diğerinin dalı olamaz. Menisküs ile MFL'ler arasında ayırıcı bir doku yer aldığından, menisküs orjinli değildir.

## 5.8. Meniskofemoral Ligamentlerin Fonksiyonu

Son yıllarda yapılan biyomekanik çalışmalarla MFL'lerin fonksiyonu açıkça tanımlanmıştır. Cipallo (1995) ve Kang CN (1999) pMFL' nin diz ekstansiyonunda gerildiğini, fleksiyonun ilk fazında gevşediğini, aMFL'nin ise fleksiyonda gerildiğini belirtmişlerdir. Fleksiyon süresince MFL'ler LM'nin arka boynuzunu antero-mediale çekerek menisco-tibial oyuk ile femur lateral kondili arasındaki uygunluğu arttırdığı bildirilmiştir (19,16,36). pMFL'nin axial yük altında, aMFL diz fleksiyonu sırasında LM'yi stabilize ettiği tespit edilmiştir (10,31). Cathal JM (2005) yaptığı çalışmada aMFL'nin 10 °- 20° fleksiyonda gerilmeye başladığını, fleksiyon açısı arttırça ve tibia internal rotasyonu ile karşılaştırıldığında, tibia eksternal rotasyonunda gerilimin arttığını göstermiştir. Ayrıca her 5 ° eksternal rotasyonda gerilimin giderek arttığı, orta derecede fleksiyonda ise 15 ° internal rotasyon ile 15 ° eksternal rotasyon arasında da gerilimin arttığını tespit etmiştir. Araştırmacı pMFL'nin 80 °- 90 ° fleksiyonda gerilmeye başladığını, tam ekstansiyonda maksimuma ulaştığını, eksternal rotasyon ile internal rotasyon arasında gerilimde bir fark olmadığını belirtmiştir. Bu fonksiyonu sayesinde MFL'ler LM'de iyi bir kontrol sağlar ve yırtıklardan korumada M. Popliteusa yardımcı olur. Medial menisküs de bu kontrol eksiktir ve bu nedenle daha çok yırtığa maruz kalır ( 17,20,30).

## SONUÇ:

Meniskofemoral ligamentler diz ekleminde yüksek oranda görülen yapılardır. Çalışmalarda görülme sıklıkları farklı oranlarda bildirilmiştir. Bunun nedenleri olarak etnik farklılıklar veya yaş ortalaması olduğu düşünülebilir. Diseksiyon tekniğindeki girişim yönünün ligamentlerin görülme oranına etkisinin olmadığı kanaatini taşımaktayız. Bunun yanı sıra, PCL'nin oblik lifleri yüksek oranda görüldüğü için pMFL ile karıştırılabilir. Ligamentlerin boyutları incelendiğinde, pMFL'nin aMFL'den her zaman daha uzun fakat eninin daha az olduğu gözlemlendi. LM'nin posterior boynuzunda önemli bir yer tutan ligamentlerin kruslarının boyutlarına bakıldığında, pMFL krus uzunluğunun aMFL krus uzunluğundan daha fazla ancak yine eninin daha az olduğu tespit edildi. Ayrıca ligamentlerin liflerinin menisküs dokusuna veya PCL'nin liflerine karışmadığı, arada ayırıcı bir bağ dokusu olduğu gözlemlendi. Bu bağ dokusunun ligamentlerin etrafını sardığı ve ligament boyunca devam ettiği tespit edildi. Bu nedenle ligamentlerin menisküs orijinli olmadığını düşünülmektedir. Ligamentlerin femur kondiline tutunma yerlerine baktığımızda; pMFL posterior'dan PCL'nin femur kondiline tutunma yerinin proksimal'ine, aMFL ise anterior'dan PCL'nin tutunma yerinin distaline tutunduğu tespit edilmiştir. LM için önemli bir fonksiyona sahip olan MFL'lerin iyi tanımlanması, patolojilerin doğru teşhis ve tedavisinde veya bölgenin cerrahisi açısından önemlidir.

## 6. KAYNAKLAR

- 1- **Brantigan OC, Voshell AF.** The mechanics of the ligaments and menisci of the knee joint. *J. Bone Joint Surg.* 1941;23:44-66
- 2- **Candiollo L, Gautero G.** Morphologie et fonction des ligaments méniscom-fémoraux de l'articulation de genou chez l'homme. *Acta Anat.* 1959;38:304-23
- 3- **Cathal JM, Poyton AR, Brien MO.** Analysis of meniscomfemoral ligament tension during knee motion. *Arthroscopy* 2006;22:362-366
- 4- **Cho JM, Suh JS, Na JB, et al.** Variations in meniscomfemoral ligaments at anatomical study and MR imaging. *Skeletal Radiol* 1999;28:189-95
- 5- **Cipallo M, Scala A, Gianni E, Puddu G.** Different patterns of meniscal tears in acute anterior cruciate ligament ruptures and in chronic ACL-deficient knees. Classification, staging and timing of treatment. *Knee Surg. Sports Traum. Arthrosc.* 1995;3:130-134
- 6- **Drake R.L.** Gray's Anatomy for students; Elsevier- 2005
- 7- **Demir R.** Histolojik Boyama Teknikleri. Palme Yayıncılık-2001
- 8- **Elhan A.** Anatomi . Güneş Kitabevi-Ankara-2001
- 9- **Erbengi T.** Histolojik. Beta Basım Yayın-1984
- 10- **Friederich NF, O'Brien W.** Functional anatomy of the meniscomfemoral ligaments. Fourth Congress of the European Society for Knee Surgery Sports Traumatology and Arthroscopy (ESSKA) 1990;June
- 11- **Gupte CM, Smith A, McDermott ID, Bull AMJ, Thomas RD, Amis AA.** Meniscomfemoral ligaments revisited. Anatomical study, age and clinical implication. *J. Bone Joint Surg. Br.* 2002;84:846-851
- 12- **Gupte CM, Bull AMJ, Thomas RD, Amis AA.** A review of the function and biomechanics of the meniscomfemoral ligaments. *Arthroscopy* 2003;19:161-171
- 13- **Heller L, Langman J** The meniscomfemoral ligaments of the human knee. *J. Bone Joint Surg. Br.* 1964;46-B:307-313
- 14- **Kang CN, Kim JO, Kim DW et al.** Pattern of meniscus tear in anterior cruciate ligament rupture. *Kor J. Sport Med* 1999;17:139-145

- 15- Kaplan E.** The lateral meniscomfemoral ligament of the knee joint. Bull. Hosp. Joint Dis. 1956;17:176-182
- 16- Keene GC, Bickerstaff D, Rae PJ, Paterson RS.** The naturel history of meniscal tears in anterior cruciate ligament insufficiency. Am. J. Sports Med. 1993;21:672-679
- 17- Kimura M, Shirakura K, Hasegawa A, et al.** Anatomy and pathophysiology of the popliteal tendon area in the lateral meniscus: 2: clinical investigation. Arthroscopy 1992;8:424-427
- 18- Kusuyama T, Harner CD, Carlin GJ, et al.** Anatomical and biomechanical characteristics of the human meniscomfemoral ligaments. Knee Surg. Sports Traum. Arthr. 1994;2:234-237
- 19- Last RJ.**Some anatomical details of the knee joint. J.Bone Joint Surg.Br.1948;30-B:683-88
- 20- Last RJ.** The popliteus muscle and the lateral meniscus: with a note on the attachment of the lateral meniscus. J. Bone Joint Surg.Br.1950;32-B:93-99
- 21- Lee BY, Jee WH, Kim JM et al.** Incidence and significance of demonstrating the meniscomfemoral ligament on MRI. Br. J. Radiol 2000;73:271-274
- 22- Marcelo RA, Crisine BC, Debbra T, Donald R.** Meniscomfemoral ligaments: patterns of tears and pseudotears of the menisci using cadaveric and clinical material. Skeletal Radiol 2007;36:729-735
- 23- Maximiliano R, Walter R, Martin P et al.** Incidence of the anterior meniscomfemoral ligament:An arthroscopic study in anterior cruciat ligament. Deficient knees. Arthroscopy 2007;23-3:275-277
- 24- Moore K.** Kliniğe Yönelik Anatomy; Nobel Tıp Kitabevi- 2007
- 25- Netter F.H.** İnsan Anatomisi Atlası; Nobel Tıp Kitabevi- 2005
- 26- Poynton AR, Javadpour SM, Finegan PJ, O'Brien M.** The meniscomfemoral ligaments of the knee. J. Bone Joint Surg.Br. 1997;79:327-330
- 27- Radoievitch S.** Les ligaments des menisques intersrticulaires du genou. Am. Anat. Pathol 1931;8:400
- 28- Ritchie JR, Bergfeld JA, Kambic H, Manning T.** Isolated sectioning of the medial and posteromedial capsular ligaments in the posterior cruciate ligament-

- deficient knee. Influence on posterior tibial translation. *Am. J. Sports Med.* 1998;26:389-394
- 29- Robert F.** Untersuchungen über die Anatomie und Mechanik des Kniegelenkes. Ricker, Giessen, 1855
- 30- Simonian PT, Sussmann PS, Van TM, Wickiewicz TL et al.** Popliteomeniscal fasciculi and lateral meniscal stability *Am. J. Sports Med.* 1997;25:849-853
- 31- SungDo C, SangHun K and Jong KW.** Meniscus- Stabilizing function of the meniscofemoral ligament: Experimental study of pig knee joints. *Arthroscopy* 2006;22-8:872-877
- 32- Vahey TN, Bennet HT, Arington LE, Shalbourne KD, Ng J.** MR imaging of the knee: pseudotear of the lateral meniscus caused by the meniscofemoral ligament. *AJR Am. J. Roentgenol* 1990;154:1237-1239
- 33- Yamamoto M, Hirohata K.** Anatomical study on the meniscofemoral ligament of the knee. *Kobe J. Med Sci.* 1991;37:209-226
- 34- Yıldırım M.** Klinik Anatomi; Nobel Tıp Kitabevi- 1998
- 35- Wan AC, Felle P.** The menisco-femoral ligaments. *Clin. Anat.* 1995;8:323-326
- 36- Warren RF, Marshall JL.** Injuries of the cruciate and medial collateral ligaments of the knee. A retrospective analysis of clinical records, part 1. *Clin. Orthop* 1978;136:191-197
- 37- Warwick R, Williams P,** editors. Gray's anatomy of the human body. 35th British ed. Philadelphia: Saunders; 1973;p:579-580
- 38- Watanabe AT, Carter BC, Teitelbaum GP, Seeger LL, Bradley WG.** Normal variations in MR imaging of the knee: appearance and frequency. *AJR* 1989;153:341-344

## ÖZGEÇMİŞ

### Kişisel Bilgiler

Adı	AYCAN F.	Soyadı	GÜÇLÜ SÖZMEN
Doğum Yeri	ANTAKYA	Doğum Tarihi	09/05/1972
Uyruğu	T.C	TC Kimlik No	14885213776
E-mail	aycanguclu@hotmail.com	Tel	05326989275

### Eğitim Düzeyi

	Mezun Olduğu Kurumun Adı	Mezuniyet Yılı
Doktora/Uzmanlık		
Yüksek Lisans		
Lisans	İSTANBUL TIP FAK. FİZİK TEDAVİ VE REHB. BÖLÜMÜ	1993
Lise		

### İş Deneyimi (Sondan geçmişe doğru sıralayın)

	Görevi	Kurum	Süre (Yıl - Yıl)
1.	Fizyoterapist	Fizyogem Fizik Tedavi ve Reh.Hiz.Ltd.Şti	2005-2010-
2.	Fizyoterapist	Ortospor Fizik Tedavi ve Reh.Hiz.Ltd.Şti	1999-2005
3.	Fizyoterapist	Fizyogem Fizik Tedavi ve Reh.Hiz.Ltd.Şti	1996-1999

Yabancı Dilleri	Okuduğunu Anlama*	Konuşma*	Yazma*
İngilizce	iyi	orta	orta

\* Çok iyi, iyi, orta, zayıf olarak değerlendirin

Yabancı Dil Sınav Notu #								
KPDS	ÜDS	IELTS	TOEFL IBT	TOEFL PBT	TOEFL CBT	FCE	CAE	CPE

	Sayısal	Eşit Ağırlık	Sözel
LES Puanı	64,8		
(Diğer) Puanı			

### Bilgisayar Bilgisi

Program	Kullanma becerisi
Microsoft office	iyi

## **Uluslararası ve Ulusal Yayınları/Bildirileri**

- Çelik D. , Güçlü A. , Demirhan M. , Atalar A. ; Subacromial sıkışma sendromunun tedavisinde subacromial lokal enjeksiyonun etkisi. ESSSE- SHOULDER AND ELBOW CONGRESS- 2006
- Er İ. , Yücesir İ. , Güçlü A. ;Osteoitis Pubis tanısı konulmuş vakalarda osteopatik değerlendirme sonuçları: MANUEL TERAPİ VE OSTEOPATİ KONGRESİ-2007
- Güçlü A. , Taser Ö., Kocabey Y. ; Lateral epikondilitis de manuel terapi ve manuplasyonun ağrı ve fonksiyonel aktivite üzerine etkisi. XX. MİLLİ ORTOPEDİ VE TRAVMATOLOJİ KONGRESİ 2007- Ankara
- Kocabey Y. ,Taşer Ö. , Hapa O. ,Güçlü A.; Artroskopik meniscus tamirinde diamater suturun horizontal sutur üzerine etkisi. 13th. ESSKA CONGRESS-PORTO 2008